

ФЕДЕРАЛЬНОЕ ГОСУДАРСТВЕННОЕ БЮДЖЕТНОЕ ОБРАЗОВАТЕЛЬНОЕ  
УЧРЕЖДЕНИЕ ВЫСШЕГО ОБРАЗОВАНИЯ  
«СЕВЕРО-ОСЕТИНСКАЯ ГОСУДАРСТВЕННАЯ МЕДИЦИНСКАЯ АКАДЕМИЯ»  
МИНИСТЕРСТВА ЗДРАВООХРАНЕНИЯ РОССИЙСКОЙ ФЕДЕРАЦИИ  
(ФГБОУ ВО СОГМА Минздрава России)

**Кафедра хирургических болезней №1**

## **ГНОЙНАЯ ХИРУРГИЯ**

**учебно-методическое пособие для студентов медицинских вузов**

**Владикавказ.  
2017 г.**

Составители:

сотрудники кафедры хирургических болезней №1 Северо-Осетинской  
государственной медицинской академии.

Зав.кафедрой доцент Беслекоев У.С., проф. Хутиев Ц.С., доцент Вахоцкий В.В.,  
доцент Ардасенов Т.Б., асс. Дзахов В.Р.

В пособии отражены методики выполнения основных манипуляций и способов лечения, входящих в перечень умений, которыми должен овладеть студент в соответствии с программой изучения дисциплины «Общая хирургия». Пособие иллюстрировано оригинальными рисунками.

Рецензенты:

Заведующий кафедрой госпитальной хирургии Государственное бюджетное образовательное учреждение высшего профессионального образования «Северо-Осетинская государственная медицинская академия», доктор медицинских наук, профессор **Тотиков В.З.**

### ***1. Определение понятия инфекции. Классификация.***

Инфекция – это сложный динамический патологический процесс, предполагающий внедрение в организм и размножение в нем патогенных микробов с последующим развитием различных изменений и ответных защитных и патологических реакций. Любой инфекционный процесс складывается из специфического воздействия патогенных факторов микроорганизмов (ферменты, экзо- и эндотоксины) на ткани, органы и системы органов макроорганизма, а также комплекса ответных реакции последнего (воспаление, фагоцитоз, иммунитет, аллергия и др.). Понятие «хирургическая инфекция» включает 2 группы патологических процессов:

- Инфекционные заболевания и осложнения случайных повреждений, в лечении которых решающее значение имеет хирургическое вмешательство.
- Инфекционные осложнения, развивающиеся в послеоперационном периоде в связи с хирургическим вмешательством.

В настоящее время инфекционная патология составляет не менее половины всех хирургических болезней, а на осложнения инфекционной природы приходится 20 - 40% всех послеоперационных осложнений, они занимают ведущее место в структуре послеоперационной летальности.

В категории «острая хирургическая инфекция» объединены все инфекционные процессы различной этиологии, имеющие острое начало и течение заболевания, основной группой в этой категории является острая гнойная инфекция.

Сюда входят такие тяжелые инфекционные заболевания как столбняк, бешенство, сибирская язва, газовая гангрена. Эти заболевания являются специфическими раневыми осложнениями, каждое из них обусловлено одним конкретным возбудителем, вызывающим в организме изменения, характерные только для данного возбудителя и требующие специфического лечения и профилактики. В отличие от других заболеваний «острой» группы, эти инфекции не всегда лечатся хирургическим путем. Категория «хроническая хирургическая инфекция» объединяет заболевания с длительным хроническим течением с периодами обострения и ремиссии (например, остеомиелит).

При «хронической неспецифической инфекции» речь идет о хроническом гнойном воспалении. Заболевания этой группы часто являются исходами острых заболеваний, развившихся в результате несвоевременного и неадекватного их лечения. Важнейшим заболеванием группы «специфической хирургической инфекции» является туберкулез, хирургические формы которого нередко развиваются у больных этой инфекцией. Достаточно редкими в хирургическом аспекте являются сифилис, актиномикоз и др. Для этих заболеваний характерно хроническое воспаление с наличием специфических гранулем, являющихся критерием их морфологической диагностики. Эти заболевания подлежат обязательной специфической терапии, хирургическое вмешательство является одним из компонентов в комплексе лечения их некоторых форм.

Среди инфекционной хирургической патологии ведущее значение имеет острая гнойная инфекция, на которую приходится основная часть хирургических инфекционных заболеваний и осложнений.

***Классификация хирургической инфекции.*** В зависимости от характера возбудителя болезни и реакции организма человека хирургическая инфекция подразделяется на **хроническую** и **острую**. В хронической инфекции выделяют: специфическую и неспецифическую.

Хроническая специфическая инфекция – туберкулез, сифилис, актиномикоз, лепра.

Хроническая неспецифическая инфекция - как первичное заболевание, вызываемое любым патогенным микроорганизмом или как исход острой неспецифической инфекции.

Острая хирургическая инфекция:

- острая гнойная неспецифическая инфекция (возбудителем являются стафилококк, стрептококк, кишечная палочка, синегнойная палочка, как моноинфекция, но чаще полиинфекция и в ассоциации с анаэробами);
- острая анаэробная инфекция (газовая флегмона или газовая гангрена);
- острая гнилостная инфекция;
- острая специфическая инфекция (столбняк, сибирская язва).

По способности образовывать капсулу - спорообразующую (**кlostридиальную**) и споронеобразующую (**некlostридиальную**).

В зависимости от источника возникновения инфекции – **экзогенная** и **эндогенная**.

К экзогенным источникам контаминации в стационаре относятся: бактерионосительство среди больных и персонала, микробная загрязненность воздуха операционной или перевязочной (**воздушно-капельная инфекция**) микробная загрязненность рук хирурга и операционного поля, инструментов, перевязочного материала (**контактная инфекция**), инфекция, передаваемая через различного рода инплантаты (шовный материал, сосудистые и ортопедические протезы) – **имплантационная**.

## **II. Острая гнойная инфекции.**

Этиология и патогенез. Всё разнообразие острых гнойных заболеваний и осложнений различной локализации объединяет общий морфологический субстрат - острое гнойное воспаление, вызванное

внедрением и жизнедеятельностью патогенной гноеродной микрофлоры. Как и всякий инфекционный процесс, острая гнойная инфекция предполагает для своей реализации наличие трех компонентов:

- возбудитель инфекции (гноеродная микрофлора);
- входные ворота (место и способ внедрения микробов);
- восприимчивый организм с его реакциями: местными и общими,

защитными и патологическими.

**I. Возбудители гнойной хирургической инфекции.** Источники возникновения хирургической инфекции очень разнообразны. Эндогенная инфекция вызывается микроорганизмами, колонизирующими различные ткани и органы данного пациента. Среди них встречаются как нормальные обитатели кожи, желудочно-кишечного тракта, верхних дыхательных и половых путей, так и микрофлора различных патологических очагов. Экзогенная инфекция вызывается микроорганизмами, попавшими в организм пациента из внешней среды. Она в свою очередь делится на:

- домашнюю инфекцию, возникшую вне стационара;

- госпитальную инфекцию, возникшую при пребывании больного в стационаре более 48 часов, когда нет данных того, что контаминация произошла до госпитализации, либо возникшую после выписки, когда есть данные о возможной микробной контаминации в стационаре.

К экзогенным источникам контаминации в стационаре относятся: бактерионосительство среди больных, микробная загрязненность рук хирурга и операционного поля, инструментов, шовного и перевязочного материала, воздуха операционных, палат, перевязочных и т.д. Для госпитальной инфекции характерна полирезистентность микроорганизмов к большинству используемых в данном лечебном учреждении антибактериальных препаратов, причем спектр возбудителей зависит более от профиля стационара, чем от локализации поражения. Так распространенность госпитальных инфекций достигает в отделениях реанимации 25-30%.

Самым частым возбудителем острой гнойной инфекции является стафилококк, хотя в последнее время отмечается прогрессирующее снижение его высеваемости из очагов инфекции - он уступает место грамотрицательной флоре, с которой часто встречается в ассоциации. Патогенный золотистый стафилококк широко распространен в природе и на теле человека, образует ряд токсинов и факторов проницаемости (гемолизин, некротоксин, плазмокоагулаза, гиалуронидаза и др.), с чем связана его высокая вирулентность и приспособляемость. Устойчив к большинству современных антибактериальных препаратов, в том числе к цефалоспорином, так как большинство его штаммов вырабатывают В-лактамазы - ферменты, разрушающие антибиотики пенициллиновой и цефалоспориновой групп.

Синегнойная палочка — грамотрицательная палочка, широко сапрофитирующая на слизистой дыхательных путей и пищеварительного тракта, обладает высокой резистентностью к антибиотикам и другим антибактериальным препаратам и факторам внешней среды. Является одним из важнейших возбудителей госпитальной инфекции.

Стрептококк, кишечная палочка, протей и другие энтеробактерии также являются частыми возбудителями тяжелых форм гнойной инфекции мягких тканей и внутренних органов. Имеют аэробные и анаэробные штаммы, часто встречаются в ассоциациях с другими возбудителями, в том числе с неклостридиальными анаэробами. Такие ассоциации вызывают в очаге гнилостный распад некротических тканей, нередко с газообразованием.

Гнойное воспаление зависит не только от вирулентности микрофлоры, определяемой способностью вырабатывать токсины и тканеразрушающие ферменты, но и от количества микробов, внедрившихся в ткани: гнойное воспаление развивается при концентрации  $10^5$ - $10^6$  микробных тел на 1 грамм ткани или экссудата (критическая концентрация). Однако при наличии инородных тел и ишемии тканей для развития гнойного воспаления достаточно 100 микробных тел. При бактериальной обсемененности гнойного очага, превышающей  $10^{10}$ - $10^{11}$  микробных тел на 1 грамм тканей, реальна угроза генерализации инфекции.

**2. Входные ворота инфекции.** Входными воротами для микробов являются чаще всего различные повреждения кожи и слизистых (раны, ссадины, ожоги, расчесы, укусы насекомых и пр.), иногда не замеченные человеком.

Роль входных ворот могут играть выводные протоки сальных, потовых, молочных, слюнных и других желез, при этом развитию в них воспалительного процесса способствует застой секрета с нарушением физиологического дренажа железы. Возможно и эндогенное развитие очагов гнойной инфекции благодаря переносу ее из очагов дремлющей инфекции, имеющихся в организме.

Росту и размножению микробов в области входных ворот способствуют все факторы, нарушающие собственные защитные свойства тканей: наличие некротических тканей, расстройства кровообращения, охлаждение, общие нарушения гомеостаза (анемия, авитаминозы, различные иммунодепрессивные состояния и др.)

**3. Реакция микроорганизма.** Важнейшей местной защитной реакцией организма на гнойную инфекцию является воспаление (сложная неспецифическая комплексная реакция соединительной ткани и заключенного в ней микроциркуляторного русла на патогенное действие раздражителей различной природы).

Внедрившиеся в ткани гноеродные микробы своими токсинами вызывают альтерацию тканей, в

ответ выделяются медиаторы воспаления, главными из которых являются вазоактивные субстанции - гистамин и серотонин. Выделение медиаторов является пусковым механизмом для дальнейшего каскадного развертывания всех проявлений воспалительной реакции: расширения микроциркуляторного русла с нарушением реологических свойств крови и повышением проницаемости стенок сосудов, с развитием экссудации жидкой части крови и эмиграции форменных элементов. Характер экссудата быстро становится гнойным благодаря большому содержанию в нем погибших лейкоцитов и продуктов деструкции тканей, что обусловлено действием микробных токсинов.

Быстрота и интенсивность развития всех элементов воспаления в очаге гнойной инфекции зависит от вирулентности микрофлоры и особенностей реакций макроорганизма. В одних случаях, на фоне высоковирулентной инфекции, наблюдается стремительное развитие воспалительного процесса с резким отеком, тромбозом сосудов, некроз ишемизированных тканей (гиперэргическая реакция). В других случаях, при низкой вирулентности микробов, воспалительный процесс течет вяло, клинические признаки воспаления выражены слабо (гипоэргическая реакция) или едва заметны (аллергическая реакция). Промежуточное положение занимает нормэргический тип реакции, при котором все проявления воспалительного процесса в очаге хорошо выражены и вполне адекватны имеющейся инфекции. Этот тип реакции встречается наиболее часто.

В процессе развития воспалительной реакции вокруг гнойного очага образуется лейкоцитарный, а затем грануляционный вал, отграничивающий гнойный процесс от окружающих тканей и препятствующий распространению инфекции за пределы первичного очага. Эта ограничительная тканевая реакция обычно хорошо выражена при нормэргическом течении воспалительного процесса; она может не успеть развиться при гиперэргической реакции и быть слабо выраженной при гипоэргических типах реакции. В этих случаях имеется высокая угроза генерализации процесса.

В очаге гнойного воспаления активно протекает фагоцитоз - важнейшая защитная клеточная реакция организма, в процессе которой клетки-фагоциты, нейтрофильные лейкоциты, большая группа мононуклеарных макрофагов, гигантских клеток поглощают и разрушают микробные клетки и другие инородные агенты.

В механизме фагоцитоза принимают участие сывороточные факторы. Фагоцитоз сопровождается внутриклеточным перевариванием антигеном микробных клеток и завершается формированием гуморального и клеточного иммунитета важнейшего фактора специфической защиты организма от инфекции.

Воспалительный процесс в очаге гнойной инфекции проходит 3 стадии развития.

1. Стадия инфильтрации — формирование плотной воспалительной припухлости (инфильтрата) с наличием серозного или серозно-фибринозного экссудата, диффузно пропитывающего инфильтрат.

2. Стадия нагноения - первое появление гноя в плотном инфильтрате вокруг очагов центрального некроза.

3. Стадия секвестрации и гнойного расплавления - формирование в инфильтрате очага размягчения с полостными образованиями, наполненными свободным гноем и тканевыми секвестрами (отторгнувшимися участками некротизированной ткани).

Клиническая картина и диагностика острой гнойной инфекции.

1. Местные симптомы. Местные проявления развивающегося очага острой гнойной инфекции характеризуются всеми классическими признаками острого воспаления, которыми являются: краснота, местная гипертермия, припухлость, боль, нарушение функции.

Покраснение покровов определяется визуально только при поверхностной локализации очага и связано с расширением микроциркуляторного русла (артериолы, капилляры, вены) под влиянием медиаторов воспаления и метаболических нарушений (ацидоз). При глубокой локализации очага инфекции внешних проявлений сосудистой реакции не бывает; они появляются по мере приближения гнойного процесса к коже при прогрессирующей деструкции тканей.

Местная гипертермия, определяемая пальпаторно, вызвана сосудистой реакцией и усилением метаболических процессов (катаболическая реакция) с высвобождением энергии. При глубокой локализации очага воспаления повышение местной температуры может быть установлено термометрией и термографически.

Припухлость вызвана отеком и клеточной инфильтрацией зоны воспаления и является клиническим проявлением процессов экссудации и миграции форменных элементов крови на фоне повышенной проницаемости микроциркуляторного русла. Клеточная инфильтрация представлена главным образом нейтрофильными лейкоцитами, которые в большом количестве погибают в очаге инфекции, что и придает экссудату гнойный характер.

Болевой синдром проявляется как спонтанное болевое ощущение, возникающее и прогрессирующее по мере нарастания воспалительного процесса, а также как реакция на пальпацию, которую следует проводить очень осторожно, постепенно продвигая пальпирующую руку (или инструмент) от периферии очага к центру. Зона максимальной пальпаторной болезненности соответствует области центра очага инфекции, где обычно более выражены деструктивные изменения тканей и формирование гнойного экссудата. Боль связана с повышением внутритканевого давления в очаге воспаления, а также с раздражением болевых рецепторов продуктами жизнедеятельности микробов и

метаболических нарушений в очаге.

Нарушение функции обусловлено болевым синдромом и развивающимися анатомическими изменениями тканей (отек, инфильтрация, некроз).

Важнейшим клиническим проявлением третьей стадии развития гнойного воспаления является симптом флюктуации (зыбления), определяемый в зоне размягчения инфильтрата (при поверхностной локализации) или во всем инфильтрате (при наличии полости с гноем в его глубоких отделах). Выявление симптомов размягчения и флюктуации является абсолютным признаком наличия в очаге гнойной полости, что определяет показания к срочному хирургическому вмешательству.

Из дополнительных методов исследования, помогающих распознаванию гнойной полости в очаге гнойной инфекции, применяются УЗ-сканирование и компьютерная томография.

В некоторых случаях помогает обычное рентгеновское исследование (рентгеноскопия и рентгенография), выявляющее свободный газ в животе и жидкость в гнойных полостях грудной клетки.

В сомнительных случаях показана диагностическая пункция очага, которая выполняется толстой иглой (гной может быть густым) под местной анестезией. Появление в отсасывающем шприце даже нескольких капель гноя имеет решающее диагностическое значение и определяет дальнейшую активную тактику лечения. Глубокие гнойники эффективно пунктируются под контролем ультразвукового исследования.

В зависимости от выраженности отграничительных процессов в очаге гнойной инфекции гнойное воспаление в мягких тканях может протекать в двух формах:

- Абсцесс (гнойник) — отграниченное скопление гноя. Может развиваться в любых тканях и органах.

- Флегмона — диффузное (не отграниченное) гнойное воспаление клетчаточных пространств. Развивается в тех анатомических образованиях, где имеются выраженные слои клетчатки, по которым распространяется гнойная инфильтрация без тенденции к отграничению: подкожная, межмышечная жировая клетчатка на туловище и конечностях, клетчаточные футляры вокруг органов брюшной полости, клетчаточные слои стенок полостных органов брюшной полости и др.

При любой локализации гнойного очага, любой форме и стадии развития воспалительного процесса возможно распространение инфекции различными путями за пределы первичного очага.

Контактный путь - вовлечение в патологический процесс соседних с очагом тканей при несовершенстве отграничительной местной реакции. Контактный путь наиболее выражен при флегмонозной форме воспаления, когда воспалительная инфильтрация быстро распространяется по пластам клетчатки вдоль фасций, сосудов и нервов.

Лимфогенный путь осуществляется при распространении патогенной флоры через лимфатические щели по лимфатическим сосудам в ближайшие к очагу регионарные лимфоузлы и за их пределы, если защитные механизмы лимфоузлов не блокируют инфекцию. По ходу лимфатических сосудов и в лимфоузлах развивается картина воспаления - лимфангит и лимфаденит.

Гематогенный путь распространения инфекции происходит при попадании микробов в кровь (бактериемия) через венозное коллено разрушенного в очаге микроциркуляторного русла или путем развития в очаге острого тромбоза. В последнем случае возможен отрыв и циркуляция в крови инфицированных тромботических масс с развитием тромбоемболического процесса с формированием вторичных (метастатических) гнойных очагов в различных органах.

Любой вид распространения инфекции за пределы первичного очага может означать начало генерализации инфекции, поэтому требует самого интенсивного местного и общего лечения.

2. Общая реакция организма. Общие проявления реакции макроорганизма на наличие очага гнойной инфекции заключается в синдроме системной воспалительной реакции (ССВР), обусловленной циркуляцией в крови цитокинов, микробных токсинов, многочисленных токсических продуктов распада тканей и метаболических нарушений в очаге гнойного воспаления.

Клинические проявления общей интоксикации - слабость, плохой аппетит, головная боль, общее недомогание, нарушение сна.

Наиболее кардинальным и постоянным симптомом является лихорадка - повышение температуры тела. Наиболее типично значительное повышение температуры тела, особенно в вечерние часы с суточными колебаниями свыше 1°C. При процессах в стадии инфильтрации повышение температуры обычно не сопровождается большими суточными колебаниями. С появлением свободного гноя, развитием в очаге процессов секвестрации и гнойного расплавления с образованием полостей температура принимает гектический характер с суточными размахами в 1,5 - 2°C, с ознобами при повышении температуры и потением при ее падении до нормальных или субфебрильных цифр.

Характерные изменения в анализах крови:

Нейтрофильный лейкоцитоз со сдвигом влево в лейкоцитарной формуле.

Относительная или абсолютная лимфопения и моноцитопения. Абсолютное снижение числа мононуклеаров прогностически неблагоприятно, так как свидетельствует об истощении защитных иммунных механизмов. Анемия. Повышение СОЭ. Диспротеинемия - увеличение количества глобулинов, особенно  $\gamma$ -фракции, относительное снижение количества альбуминов.

Посевы крови на стерильность — могут выявить бактериемию, особенно при повторных

исследованиях на высоте лихорадки. Повышение в крови содержания «средних молекул» - универсального маркера степени интоксикации. Средние молекулы - продукты неполного расщепления белковых тел различной природы полипептиды с молекулярной массой 500 - 5000. Изменения в анализах мочи: протеинурия, цилиндрурия, иногда лейкоцитурия.

**Общие принципы лечения острой гнойной инфекции.** Лечение острой гнойной инфекции состоит из местного лечения очага инфекции и общего лечения, направленного на устранение патологических изменений макроорганизма.

1. **Местное лечение** очага инфекции определяется стадией развития воспалительного процесса.

На стадии инфильтрации, когда возможно полное обратное развитие процесса путем его рассасывания, проводится консервативное лечение, направленное на ликвидацию инфекции и рассасывание инфильтрата.

Применяется местное введение антибиотиков в виде обкалывания инфильтрата раствором антибиотиков в 0,25 — 0,5% растворе новокаина. Раствор вводится в мягкие ткани *вокруг* очага, который при этом может быть пунктирован для выявления возможного наличия гноя.

Для рассасывания инфильтрата применяются физиопроцедуры: а) УФО; б) УВЧ в волновом режиме без ощущения тепла; в) ионофорез с антисептиками, ферментами, анестетиками и др.; г) полуспиртовые влажно-высыхающие повязки.

Приведенный комплекс консервативного лечения может проводиться для лечения поверхностно расположенных очагов инфекции, доступных визуальному и пальпаторному контролю. При наличии очагов инфекции глубокой локализации, когда затруднено или невозможно достоверное определение стадии развития процесса, местное лечение заключается в применении холода на фоне общей антибактериальной терапии.

При всех формах острой гнойной инфекции противопоказано использование тепла, являющегося катализатором ферментативных процессов и способствующего прогрессированию деструктивных изменений тканей в очаге, а также гнойному распространению гноя за его пределы.

В стадии гнойного расплавления и секвестрации главным обязательным компонентом местного лечения является оперативное вмешательство, выполняемое в экстренном или срочном порядке: вскрытие и санация гнойного очага. Основными принципами хирургического лечения очага острой гнойной инфекции являются:

- 1) радикальная хирургическая санация очага с применением дополнительных средств, снижающих его микробную обсемененность;
- 2) адекватное дренирование очага в послеоперационном периоде с местным применением антибактериальных средств;
- 3) возможно более раннее закрытие операционной раны.

Хирургическое вмешательство предполагает:

- адекватное обезболивание (проводниковая или общая анестезия);
- рациональный широкий доступ (разрез), выполняемый с соблюдением необходимых анатомических и косметических требований, обеспечивающий полную эвакуацию гноя, вскрытие всех карманов и затеков, полноценную визуальную или пальпаторную ревизию полости и выполнение в ней последующих лечебных процедур;
- взятие материала на бактериологическое исследование;
- некрэктомию, возможно более полное удаление из очага мертвых и нежизнеспособных тканей;
- обработку полости дополнительными средствами, снижающими микробную обсемененность (вакуумирование, обработка пульсирующей струей, УЗ-кавитация через раствор антибиотиков, УФО, облучение лазером и др.);
- проведение полноценного гемостаза.

Оперативное вмешательство в соответствующем объеме обеспечивает снижение микробной обсемененности очага до уровня 10<sup>1</sup> микробных тел на I грамм тканей и ниже. По разным причинам не всегда возможно выполнение одномоментной радикальной некрэктомии, чем определяется недостаточная радикальность всей операции.

2. **Общее лечение** гнойной инфекции осуществляется в нескольких направлениях: антибактериальная терапия, детоксикация, иммунокоррекция, синдромная терапия

Антибактериальная терапия проводится всеми современными препаратами, главными из которых являются антибиотики, а также препараты сульфаниламидной группы, метронидазолом и сульфаниламидами. Лечение антибиотиками проводится с учетом чувствительности микрофлоры, возможностью побочного действия и взаимодействия с другими препаратами.

До установления характера микрофлоры и ее чувствительности к антибактериальным препаратам целесообразно проводить эмпирическую терапию либо антибиотиками первой очереди (полусинтетические пенициллины и аминогликозиды), либо мототерапию цефалоспорины II - III поколения. Лишь при особо тяжелой инфекции и неэффективности других препаратов используются резервные антибиотики (фторхинолоны и карбопенемы). Терапия корректируется после получения данных бактериологического исследования.

Детоксикация проводится чаще всего интракорпоральным введением препаратов, основанным на разведении и обезвреживании токсических веществ в организме больного с последующим выведением их естественными путями. К этим методам относится обильное питье, инфузионная терапия (переливание кристаллоидных, глюкозированных растворов и дезинтоксикационных кровезаменителей), а также форсированный диурез на фоне управляемой гемодилюции. Могут применяться также методы экстракорпоральной детоксикации: гемосорбция, лимфосорбция, плазмоферез, УФО крови.

Иммункоррекция проводится препаратами, стимулирующими иммунитет (Т-активин, тималин, тимоген), а также заместительной терапией средствами пассивной иммунизации (гипериммунная плазма, у-глобулины, интерферон, компоненты крови)

Синдромная терапия заключается в лечении различных патологических синдромов, развивающихся на фоне гнойно-резорбтивных явлений. Такими синдромами являются: дыхательная недостаточность, печеночно-почечная недостаточность, коагулопатия и др.

## ГНОЙНЫЕ ЗАБОЛЕВАНИЯ ПАЛЬЦЕВ И КИСТИ.

### Панариций.

Панарицием называют гнойно-воспалительные заболевания анатомических структур пальца. Panaricium в переводе с древне-греческого означает "отек", "течь", т.е. "гноетечение".

В настоящее время в клинической практике наиболее широко применяется модифицированная классификация панарициев Г.П.Зайцева (1938), построенная по анатомическому принципу. В зависимости от глубины поражения тканей пальца различают поверхностные и глубокие формы панариция.

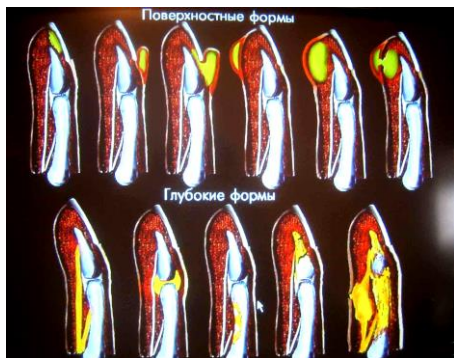
#### *Поверхностные формы панариция:*

1. Кожный панариций
2. Паронихия
3. Подногтевой панариций
4. Подкожный панариций

- б) хронический (свищевая форма)
2. Сухожильный панариций (гнойный тендовагинит)
3. Суставной панариций
4. Костно-суставной панариций
5. Пандактилит

#### *Глубокие формы панариция:*

1. Костный панариций
- а) острый



Наиболее часто причиной панариция является микротравма. Чаще заболевают люди наиболее трудоспособного возраста - 20 -50 лет. Среди заболевших преобладают мужчины, что связано с высокой частотой травматизации пальцев кисти.

Доминирующей инфекцией в развитии гнойных заболеваний пальцев и кисти в течение последних десятилетий является золотистый стафилококк, хотя в последние годы отмечается возрастание не стафилококковых инфекций: стрептококка, грамотрицательной флоры и аэробно-анаэробных ассоциаций.

### Анатомия пальцев и кисти.

Особенности клинического течения панариция в значительной степени определяются анатомическими строениями пальцев кисти.

Мощное развитие всех слоев кожи и прошивание их в различных направлениях эластическими волокнами и коллагеновыми пучками хорошо защищают глубокие слои пальца от проникновения микробов и тем самым выполняют функцию защитного барьера. Но это имеет и отрицательную сторону в случае проникновения в результате микротравмы микроорганизмов под кожу и развития нагноения - плотная, резко утолщенная кожа препятствует выходу гноя наружу.

Плотные тяжи в подкожно-жировой клетчатке кисти и пальцев располагаются перпендикулярно к поверхности кожи пальцев, прикрепляясь к глубоким слоям кожи и надкостницы,



образуя почти замкнутые полости и существенно ограничивая подвижность кожи. В связи с этим гнойный процесс в подкожном жировом слое распространяется не по поверхности пальцев, а в глубину. Развитая сеть лимфатических сосудов способствует быстрому распространению инфекции и развитию лимфангоитов и лимфаденитов.

Строение сухожильных влагалищ средних пальцев (II, III, IV) и крайних (I и V) пальцев различно. На ладонной поверхности сухожильные влагалища II, III и IV пальцев начинаются от основания дистальных фаланг и доходят в проксимальном направлении до уровня пястно-фаланговых суставов, заканчиваясь слепо в области соответствующих пальце-ладонных возвышений. Эти сухожильные влагалища изолированы друг от друга. Сухожилия поверхностного и глубокого сгибателей V пальца окружены влагалищем от средней фаланги до поперечной связки предплечья, образуя локтевую синовиальную сумку - бурсу. Аналогичное влагалище - лучевое у сухожилия длинного сгибателя I пальца, которое начинается от основания дистальной фаланги и проходит до поперечной связки запястья, слепо заканчиваясь в пространстве Пирогова-Парона. По данным литературы, два эти влагалища в 10 - 15% случаев сообщаются между собой посредством щели, может привести к быстрому распространению воспалительного процесса с развитием U-образной флегмоны кисти.

## КЛИНИКА, ДИАГНОСТИКА И ЛЕЧЕНИЕ ОТДЕЛЬНЫХ ФОРМ ПАНАРИЦИИ.

### Поверхностные формы панариция.

**Кожный панариций** - наиболее благоприятный по течению вид панариция. Очаг воспаления локализуется внутрикожно, между сосочковым слоем и эпидермисом. Больные предъявляют жалобы на незначительные боли в области пораженного пальца. При осмотре отмечают наличие эпидермального пузыря с гнойным экссудатом.

Лечение заключается в иссечении отслоившегося эпидермиса ножницами по границе отслойки. Анестезии при этом не требуется, однако надо избегать касания инструментом дна раны, что весьма болезненно. После обработки раны антисептиком накладывают повязку с водорастворимой мазью (левосин, левомеколь и др.).

**Паронихия** - воспаление околоногтевого валика. Наиболее частой причиной возникновения является инфицирование поврежденного во время маникюра кожного покрова околоногтевого валика. Паронихия встречается у женщин в 5 раз чаще, чем у мужчин.

При осмотре отмечают гиперемию и отек околоногтевого валика, умеренное нависание его над ногтевой пластинкой. При хроническом течении появляются патологические грануляции. При надавливании на околоногтевой валик из-под него выделяется капля гноя.

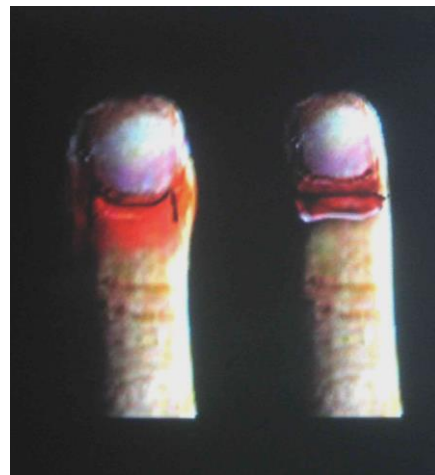При раннем обращении больного и отсутствии признаков гнойного воспаления назначают консервативную терапию. Наиболее эффективны спиртовые повязки 2-3 раза в день, иногда в сочетании с антибиотикотерапией. При неэффективности консервативного лечения и прогрессировании воспалительного процесса показана операция.

**Подногтевой панариций.** Больного беспокоят очень интенсивные распирающие, пульсирующие боли в области ногтевой фаланги пораженного пальца. Инструментальная пальпация пуговчатым зондом ладонной поверхности фаланги безболезненна, а надавливание на ногтевую фалангу вызывает резкие боли.

Ногтевая пластинка в области скопления гноя имеет характерный белесовато-желтоватый цвет, при пальпации отмечается её зыбление.

Лечение подногтевого панариция заключается в частичном или полном удалении ногтевой пластинки под анестезией по Лукашевичу - Оберсту.

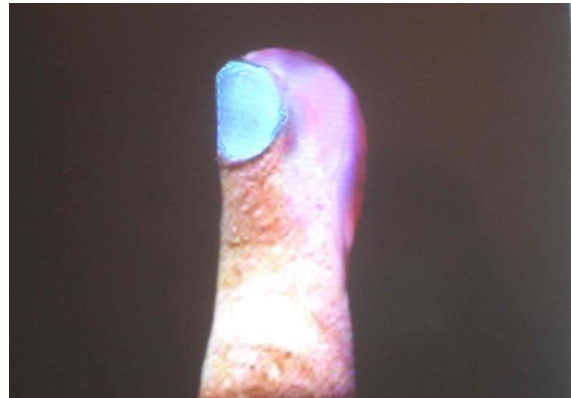**Подкожный панариций** является самым распространенным гнойным заболеванием пальцев. При этом в 85% случаев воспалительный процесс локализуется на ладонной поверхности дистальных (ногтевых) фаланг пальцев.



Подкожный панариций имеет достаточно яркую клиническую картину. Основной жалобой является сильная, распирающая боль в пораженной фаланге пальца. Интенсивность боли нарастает, больной теряет покой и сон. Боль становится

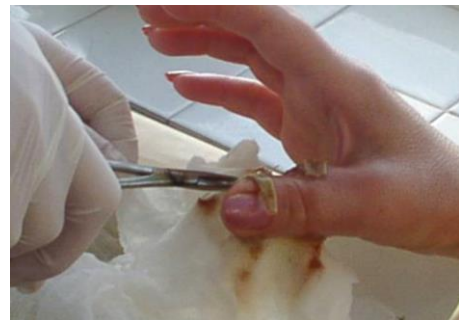пульсирующей и усиливается при опущенной вниз руке. Часто только после первой «бессонной ночи» больной обращается к хирургу.

При осмотре отмечается отек пораженной фаланги, незначительная гиперемия кожного покрова в области гнойного очага, сглаженность кожного рисунка. Общее состояние страдает умеренно, возможно повышение температуры до 37,5 - 38 градусов.



При ранних сроках с момента возникновения подкожного панариция, отсутствии симптомов гнойного воспаления, возможно проведение консервативной терапии. Эффективны спиртовые повязки на палец 2-3 раза в день, антибиотикотерапия. При отсутствии положительного эффекта от терапии в течение 1-2 дней, показано оперативное лечение.

При поражении ногтевой фаланги оптимальным доступом является клоушкообразный разрез. При локализации гнойного очага на средней или основной фалангах оптимальным является односторонний или двусторонний медиолатеральный доступ, проходящий по нейтральной линии боковой поверхности пальца.

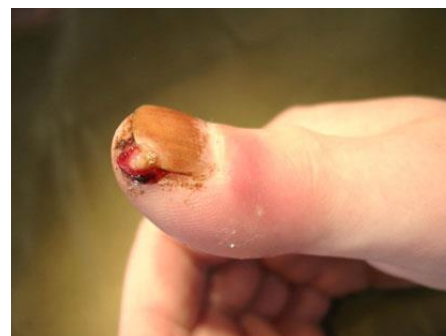

#### **Глубокие формы панариция.**

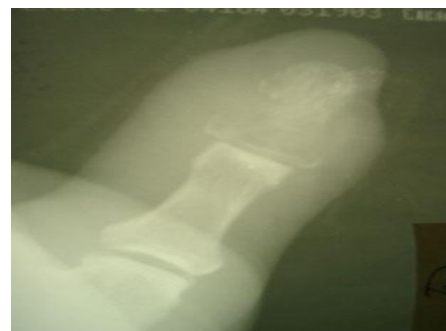**Костный панариций** занимает второе место по частоте после подкожного и в 95% случаев развивается вторично, в результате перехода гнойно-некротического процесса с окружающих тканей на кость

Клиническая картина костного панариция во многом сходна с клиникой подкожного панариция, общее состояние больного может страдать значительно, температура тела иногда поднимается до 39 градусов.

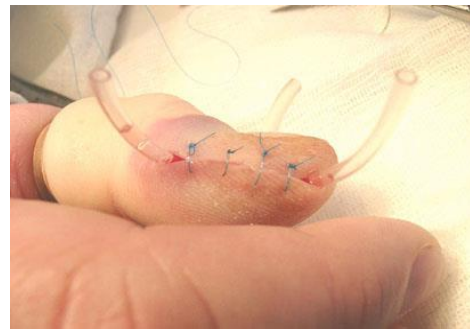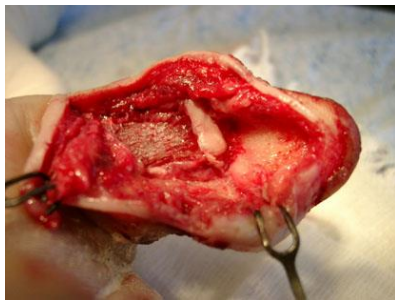При осмотре определяется отек ногтевой фаланги, гиперемия может отсутствовать, а кожа часто окрашена после многократного применения растворов перманганата калия, (йода, бриллиантового зеленого). Имеется гнойная рана после ранее произведенного оперативного вмешательства, часто уже трансформировавшаяся в гнойный свищ.



На рентгенограммах определяется костная деструкция. Следует отметить, что деструктивные изменения костной ткани становятся видимыми на рентгеновских снимках лишь на 9-14 дней от начала заболевания. Поэтому, при клинической картине костного панариция, несмотря на отсутствие рентгенологических признаков деструкции кости, показано оперативное лечение.



При оперативном лечении костного панариция применяются те же хирургические доступы, что и при лечении подкожного панариция. Объем хирургической обработки гнойного очага увеличивается за счет необходимости удаления некротизированных участков костной ткани.

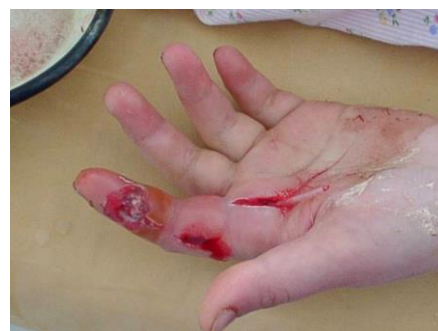

**Сухожильный панариций** - воспалительный процесс поражает сухожильное влагалище и сухожилия сгибателей пальцев кисти. Различают первичный сухожильный панариций (тендовагинит), при котором сухожильное влагалище непосредственно инфицируется при колото-резаных или колото-резаных ранениях, проникающих в полость влагалища, и *вторичный* возникающий, как осложнение других форм панариция (костного, костно-суставного).

Клиническая картина. Заболевание начинается остро, с сильных, мучительных болей в области пораженного пальца. Иногда значительны явления общей интоксикации. При осмотре отмечают диффузный отек всего пальца, иногда больше выраженный на его тыльной поверхности. Гиперемия кожи незначительна, иногда с цианотичным оттенком. Палец находится в вынужденном полусогнутом положении. Это связано с тем, что в таком положении объем сухожильного влагалища максимален. Активные движения в пальце невозможны, пассивные вызывают мучительную боль. Патогномоничным симптомом является болезненность в проекции слепого конца сухожильного влагалища в области соответствующего пальце-ладонного возвышения.

При хирургическом лечении сухожильного панариция очень важным является его своевременность, так как задержка с операцией приводит к необратимому некрозу сухожилия сгибателя и безвозвратной потере функции пальца. Разрезы на пальце проводятся по нейтральной медиолатеральной линии на средней и основной фалангах.

При сухожильном панариции II, III и IV пальцев обязателен разрез в области соответствующего пальце-ладонного возвышения со вскрытием слепого конца сухожильного влагалища. При наличии гнойных затеков в подкожной клетчатке фаланг пальцев производится их санация и дренирование. При благоприятных условиях раны могут быть ушиты редкими первичными швами. Чрезвычайно важным моментом является иммобилизация кисти.



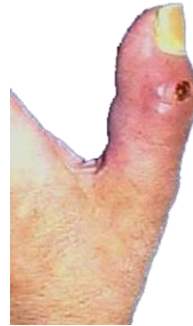**Гнойный тендовагинит II пальца.  
Состояние после операции**

При сухожильном панариции I или V пальцев с развитием лучевого или локтевого тендобурсита сухожильные влагалища вскрываются аналогично, но в ряде случаев, во время операции обнаруживают нежизнеспособное или некротизированное сухожилие сгибателя пальца (отсутствие блеска, серо-зеленый цвет, отсутствие кровотоковости, разволокненность и др.). В этом случае необходимо иссечь некротизированное сухожилие, и после санации раны ушить её первичным швом. Для более адекватной визуальной ревизии сухожилия применяют более широкие оперативные доступы (например, зигзагообразный разрез на ладонной поверхности пальца по Brunner).

**Суставной и костно-суставной панариций** - острое гнойное поражение межфаланговых и пястно-фаланговых суставов кисти. Клиническая картина суставного панариция достаточно характерна. Больные отмечают сильные боли в области пораженного сустава, вначале при движении в суставе, а затем и в покое. Боль постепенно нарушению функции не только пальца, но и всей кисти. При осмотре отмечается

утолщение пальца в области сустава, что придает ему веретенообразную форму. Кожа над суставом напряжена, кожные складки на тыльной поверхности расправлены, имеется незначительная гиперемия кожного покрова. Пальпация в области сустава, попытки пассивных движений резко болезненны. При осевой нагрузке на палец отмечается боль в суставе. Рентгенологические изменения в суставе появляются обычно на 10-12 дней позже клинических симптомов.

При костно-суставном панариции часто выявляется гнойный свищ на тыльной поверхности сустава (свищевая форма). Палец полусогнут, веретенообразно утолщен, активные движения отсутствуют, пассивные - резко болезненны. При пассивных движениях в суставе определяется характерная костная крепитация.



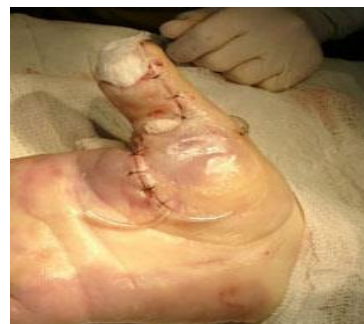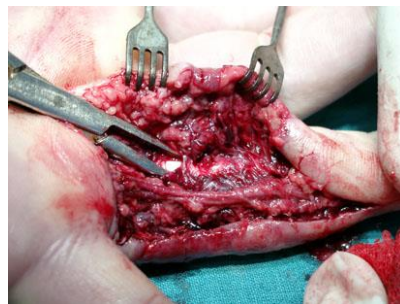**Пандактилит** - неспецифическое гнойно-некротическое заболевание пальца, распространяющееся не менее чем на две фаланги и поражающее кожу, подкожную клетчатку, сустав, сухожилие и кость. Пандактилит является наиболее тяжелым гнойно-некротическим заболеванием пальцев кисти.

Воспалительный процесс при пандактилите чаще протекает по типу влажного некроза с расплавлением тканей. Клиническая картина характеризуется резким утолщением и увеличением пальца в объеме. Кожный покров пальца резко напряжен, цианотичен с багровым оттенком. Палец полусогнут (при некрозе и секвестрации сухожилий палец выпрямляется), активные движения отсутствуют, пассивные резко болезненны. Почти всегда пандактилит сопровождается развитием регионарного лимфаденита и лимфангита. Боли длительное время носят интенсивный, мучительный характер. Общее состояние больных вследствие интоксикации ухудшается.

Повышается температура тела, нарушается сон, аппетит. Заболевание может осложниться сепсисом.

Объем операции при пандактилите зависит от пораженных анатомических структур, т.е. применяются оперативные вмешательства, описанные для отдельных форм панариция. В качестве оперативного доступа можно использовать один среднебоковой (медиолатеральный) разрез на всю длину пальца с дугообразным продолжением его на ладонь в зоне слепого конца сухожильного влагалища.

Принципы послеоперационного ведения аналогичны ведению других глубоких форм панариция, однако в значительной степени возрастает важность адекватной массивной антибактериальной терапии.



## **ОБЩИЕ ПРИНЦИПЫ ЛЕЧЕНИЯ ПАНАРИЦИЯ.**

Залогом успеха в лечении гнойной инфекции пальцев и кисти является своевременное и адекватное оперативное вмешательство.

При выполнении операций по поводу гнойных заболеваний наиболее оптимальной является следующая тактика:

1. Разрез должен обеспечивать полноценную ревизию и санацию гнойного очага и в то же время быть щадящим, позволяющим получить в конечном итоге хороший функциональный и эстетический результат.
2. После эвакуации гноя необходимо выполнить полноценную некрэктомию, ориентируясь на цвет и структуру тканей. Хирургическая обработка гнойного очага должна производиться с учетом расположенных рядом важных анатомических образований, во избежание их повреждения.
3. Для более радикального удаления гнойно-некротического очага во время операции рационально



вакуумирование раны, обработка ее ультразвуком низкой частоты, пульсирующей струей антисептика и др. методами дополнительной санации.

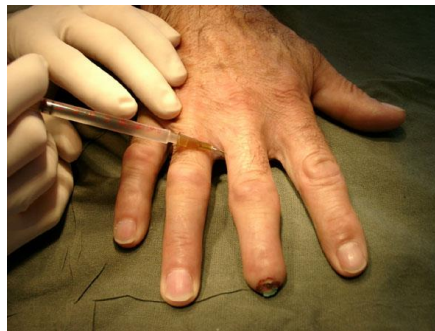4. Гнойную рану после хирургической обработки необходимо дренировать. С этой целью на дно полости раны укладывается одна или несколько перфорированных полихлорвиниловых трубочек различного диаметра (в зависимости от размеров и конфигурации полости). Свободные концы дренажей выводятся через дополнительные проколы кожи наружу. Система дренажей, именуемая в практике "дренажно-промывной системой" (ДПС), в зависимости от размеров полости и течения раневого процесса функционирует от 3 до 14 суток.

5. После проведенной полноценной хирургической обработки гнойника, при отсутствии выраженного перифокального воспаления окружающих тканей, подвижности краев раны и ее активном дренировании, на рану могут быть наложены первичные швы.

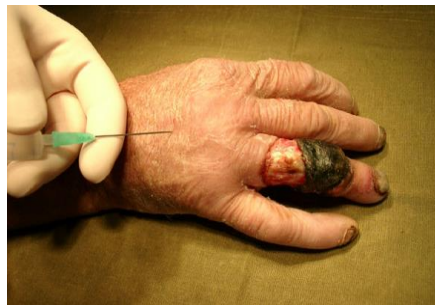Закрытие раны швами (первичными, первично-отсроченными, ранними или поздними вторичными) позволяет сократить сроки лечения и улучшить функциональные и эстетические результаты. Важным моментом успешного лечения панарициев является своевременность оперативного вмешательства. Только раннее оперативное лечение предотвращает прогрессирование гнойно-деструктивного процесса и сокращает сроки лечения. Следует подчеркнуть, что операция должна производиться при строжайшем соблюдении всех правил асептики и положений антисептики, со сменой операционного белья, перчаток и инструментария после хирургической обработки гнойного очага. Перед операцией необходимо отмыть бытовую грязь под проточной водой с мылом в течение 3-5 мин

Операционное поле обрабатывается по Филончикову-Гроссику 96-градусным спиртом и 10% спиртовой настойкой йода до локтевого сустава.

**Обезболивание.** Наиболее распространенным видом обезболивания при операциях на пальцах кисти является **анестезия по Лукашевичу-Оберсту**. При этом виде анестезии в основание пальца с двух сторон вводят по 1-2 мл 1% раствора новокаина. Анестезия наступает в среднем через 5 минут.



При локализации патологического процесса на основной фаланге анестезия по Лукашевичу-Оберсту недопустима и методом выбора является проводниково-инфильтрационная анестезия по Е.В.Усольцевой или другие виды проводниковой анестезии. В ряде случаев допустимо применение внутривенной регионарной анестезии. При непереносимости местных анестетиков показан внутривенный наркоз.



**Оперативные доступы.** За последние сто лет произошла существенная эволюция взглядов на оперативные доступы при вскрытии панарициев. Если ранее считался оптимальным разрез в проекции гнойника по наиболее короткому пути, независимо от расположения гнойника, то в настоящее время считается недопустимым применение разрезов через ладонную поверхность пальцев кисти.

При вскрытии гнойника на ногтевой фаланге пальца наиболее оптимальным является полуовальный ("клюшкообразный") разрез, достаточный для выполнения адекватной некрэктомии. На средней и основной фаланге чаще применяют парные или односторонние среднебоковые (медиолатеральные) разрезы. При проведении этих разрезов по середине боковой поверхности пальца менее всего имеется вероятность повреждения сосудисто-нервного пучка пальца. Медиолатеральные разрезы могут быть использованы как для вскрытия подкожного, так и для вскрытия сухожильного панариция, однако при оперативном лечении сухожильного панариция обязательно вскрытие "слепого конца", сухожильного влагалища в области пальце-ладонного возвышения при тендовагините II - IV пальцев.

Наиболее оптимальным доступом для вскрытия слепого конца сухожильных влагалищ II — IV пальцев в области пальце-ладонных возвышений является дугообразный разрез по **Bunnell**.

**Объем оперативного пособия.** Хирургическая обработка гнойного очага является наиболее ответственным и трудным этапом операции. Оставшаяся после некрэктомии сомнительной жизнеспособности ткань может явиться причиной затяжного течения заболевания. В то же время, чрезмерный

радикализм в такой сложной анатомической области, как пальцы кисти, может нанести непоправимый вред для её функции. Объем оперативного пособия в гнойном очаге при панариции различен в зависимости от локализации поражения и степени деструкции анатомических структур.

При костном панариции показано иссечение гнойного очага в пределах здоровых тканей. При тотальной секвестрации даже возможно удаление всей кости ногтевой фаланги. Бережное отношение к кожным покровам и применение первичного шва с дренажно-промывной системой позволяет сохранить бескостную фалангу с хорошим эстетическим и функциональным результатом.

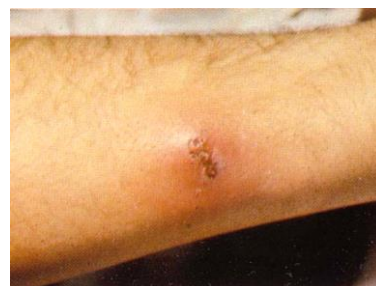Близость сухожильного влагалища на средней и основной фалангах не позволяют всегда иссечь гнойный очаг. Однако дополнительные методы санации (вакуумирование, обработка ультразвуком низкой частоты) и адекватное дренирование раны способствуют ее быстрому заживлению.

**Послеоперационное ведение.** Чрезвычайно важным моментом послеоперационного ведения является иммобилизация кисти, которая осуществляется в конце операции на операционном столе и продолжается до стихания воспалительных явлений. Кисть фиксируется с помощью ладонной или тыльной гипсовой лонгеты, которая моделируется на кисти после наложения на рану повязки, в функциональном положении. Кисти придается легкое тыльное сгибание, пальцы слегка согнуты, причем первый палец противопоставляется третьему пальцу. После стихания воспалительных явлений иммобилизация прекращается и начинается разработка пальцев кисти для предотвращения тугоподвижности и контрактур кисти. Разработке пальцев кисти способствуют тепловые процедуры (аппликации парафина, озокерита) и физиотерапевтические процедуры (электрофорез с лидазой, йодистым калием, фонофорез с гидрокортизоном). Важным моментом послеоперационного ведения больного является возможность промывания полости раны через установленные дренажные трубочки (микроиригаторы) растворами антисептиков. Промывание осуществляется ежедневно на перевязках. Для промывания ран чаще используют 0,2-0,05% водный раствор хлоргексидина или 0,5-1% раствора диоксидина. По стихании воспалительных явлений дренажи удаляют. Улучшения результатов хирургического лечения можно добиться рациональной антибиотикотерапией. Основным условием проведения успешной антибактериальной терапии является создание высокой концентрации антибиотика и длительное его пребывание в очаге воспаления. Важным моментом является селективная антибиотикотерапия, согласно полученным данным о чувствительности выявленной микрофлоры к антибиотикам.

## Пиодермии (фолликулит, фурункул, фурункулез).

**Фолликулит** - острое гнойное воспаление волосяного мешочка. Воспалительный процесс ограничен волосяным мешочком и если локализуется только вокруг места выхода волоса, то называется фолликулитом. Как и другие поверхностные местные пиодермии, заболевание не требует хирургического вмешательства и лечится дерматологом

**Фурункул** - острое гнойно-некротическое воспаление волосяного фолликула со всеми придатками (сальная железа и мышца, поднимающая волос). В воспалительный инфильтрат могут вовлекаться ближайшие отделы кожи и подкожной клетчатки. Возбудителем заболевания чаще является *Staphylococcus aureus*.



Фурункулы развиваются в любой части тела, где имеется волосяной покров. У мужчин фурункулы возникают примерно в 10 раз чаще, чем у женщин, что связано с особенностями обмена веществ.

В начальной стадии инфильтрации формируется плотный болезненный конусовидный инфильтрат вокруг пораженного волосяного мешочка, который является входными воротами инфекции и центром гнойного процесса. В стадии нагноения некротизированный волосяной фолликул образует гнойно-некротический «стержень», хорошо видимый в центре плотного воспалительного инфильтрата. В стадии секвестрации и гнойного расплавления стержень отторгается, образовавшаяся на его месте небольшая гнойная рана заживает вторичным натяжением, оставляя после себя мало заметный рубчик.

При вовлечении в воспалительный инфильтрат значительного участка тканей вокруг волосяного мешочка формируется значительная гнойная полость. Такой фурункул называется абсцедирующим, он клинически протекает с более выраженными общими симптомами интоксикации. Тяжелое течение фурункулов с выраженными болями и отеком наблюдается при их локализации на лице, особенно опасны фурункулы в области носогубного треугольника, носа и суборбитальной области, которые могут осложниться гнойным базальным менингитом вследствие тромбоза кавернозного синуса.

Лечение фурункула в стадии инфильтрации консервативное, под влиянием которого он может полностью рассосаться. В стадии нагноения и особенно секвестрации эффективно обкалывание инфильтрата раствором новокаина с антибиотиками. В процессе этой манипуляции некротический стержень обычно или отходит самостоятельно, или легко удаляется инструментом.

Абсцедирующий фурункул лечится **оперативно** и соотносится с общими принципами лечения гнойных процессов: в стадии гнояного расплавления выполняется разрез, некрэктомия, удаление гноя с последующим открытым ведением раны до заживления. Остаточный инфильтрат быстро рассасывается под влиянием физиотерапии (УВЧ).

**Фурункулез** - множественные фурункулы, возникающие одновременно или последовательно на различных участках тела. Развивается обычно на фоне различных общих обменных нарушений в организме (авитаминоз, сахарный диабет, гормональные нарушения, анемии и др.). Для успешного лечения заболевания, помимо местного воздействия на каждый фурункул, необходимо выявление и устранение фоновой патологии, без чего процесс склонен к рецидивам.

**Лечение фурункула и фурункулеза.** Неосложненные формы заболеваний можно лечить в амбулаторных условиях, госпитализации подлежат больные с фурункулом лица и при развитии осложнений. Местное лечение заключается в создании покоя, применение наклеек, предохраняющие область воспаления от механического воздействия, проводят туалет кожи вокруг очага – протирание 70% спиртом или 2% салициловым спиртом, смазывают 1-3% спиртовым раствором метиленового синего, бриллиантового зеленого и др. Категорически запрещается выдавливать содержимое фурункула и делать массаж в области очага воспаления. Если у больного высокая температура, необходимо системная антибактериальная и дезинтоксикационная терапия.

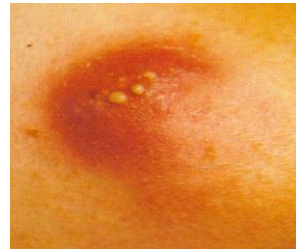При развитии осложнений показано оперативное вмешательство – вскрытие очага инфекции. При фурункулезе каждый очаг обрабатывают по обычной методике. Применяют иммуномодуляторы и подкожное введение стафилококковой вакцины или иммунизацию стафилококковым анатоксином.

### **Карбункул.**

Карбункул острое гнойно-некротическое воспаление нескольких рядом расположенных волосяных фолликулов с вовлечением в процесс окружающих мягких тканей (кожа, подкожная клетчатка, иногда фасции и мышцы). При карбункуле образуется единый общий воспалительный инфильтрат, и достаточно часто присоединяются явления лимфангита и лимфаденита. Возбудителем заболевания обычно является *Staphylococcus aureus*

Клинически карбункул протекает значительно тяжелее фурункула: местно отмечается появление большого скопления резко болезненных очагов воспалительного инфильтрата с гиперемией и цианозом кожи с последующим формированием некроза. Некротические ткани частично подвергаются гнойному расплавлению и отторжению. В некроз и распад может также вовлекаться поверхностная фасция, покрывающая мышцы в зоне воспаления. После отторжения некротических масс рана выполняется грануляциями и заживает вторичным натяжением с формированием грубого рубца.

Наиболее частая локализация процесса задняя поверхность шеи, спина, затылочная область, лицо. В начале заболевания появляется небольшой воспалительный инфильтрат, быстро увеличивающийся в размерах. Отмечается выраженная болезненность, напряжение тканей, кожные покровы приобретают багрово-синюшный цвет, кожа истончается и в нескольких местах прорывается, через прорывы поступает гнойное содержимое - симптом «сита».

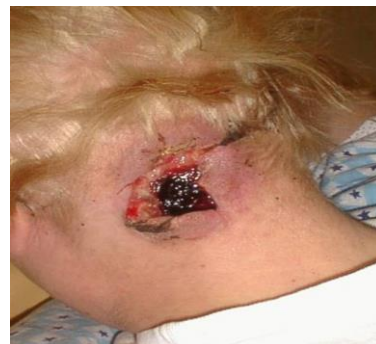

С течением времени точечные отверстия сливаются в одно, образуется обширная гнойно-некротическая рана с обильным гнойным отделяемым. Заболевание обычно сопровождается явлениями интоксикации, которые регрессируют после прорыва гнойного очага.

**Лечение.** Все лечебные мероприятия проводятся только в условиях хирургического стационара.

В связи с тяжелой интоксикацией и опасностью ранней генерализации процесса показано раннее хирургическое вмешательство, проводимое уже в стадии инфильтрации.

Выполняется широкий крестообразный или H-образный разрез через всю толщу карбункула, после чего послойно иссекается весь кожно-подкожный гнойно-некротический блок. Затем рыхло тампонируется с мазями на водорастворимой основе и ведется открыто до полного очищения и выполнения раны грануляциями. Обязательно назначаются антибактериальные препараты, проводится инфузионная детоксикационная терапия.





### Гидраденит.

Гидраденит – острое гнойное воспаление апокриновых потовых желез. Заболевание вызывают стафилококки, предрасполагают к гидрадениту гипергидроз (повышенная потливость), ссадины, опрелости, эндокринные нарушения. Инфекция проникает через выводные протоки и вызывает воспалительные явления. В подавляющем большинстве случаев патологический процесс локализуется в подмышечной области.

Клинически гидраденит проявляется ощущением зуда, болезненности и чувством напряжения в области образовавшегося плотного узла, диаметром 0,5 – 1,0 см., кожа над ним багро-красного цвета. Через 3-7 дней узел размягчается, образуется флюктуирующий абсцесс. При самопроизвольном или оперативном вскрытии его выделяется сливкообразный гной. Цикл длится 10-15 дней. При неправильном лечении или самопроизвольном вскрытии часто рецидивирует.

Лечение. Консервативное лечение применяется в начальных стадиях развития заболевания: в/м или пероральное введение антибиотиков цефалоспоринового ряда, витаминотерапия, иммуномодулирующая терапия (иммунал, Т-активин, тималин, тимаген и др.) и физиопроцедуры – УВЧ, УФО, лазеротерапия на очаг поражения. При неэффективности консервативных мероприятий или развитии гнойного расплавления инфильтрата показано оперативное лечение – вскрытие гнойника. Операция проводится под общим обезболиванием, либо под местной анестезией. Далее рана ведется открытым способом по общепринятым правилам.

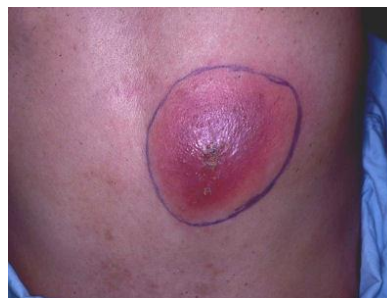### Абсцесс.

Абсцесс (гнойник) – ограниченное скопление гноя в тканях и органах с образованием полости. Пути проникновения инфекции в ткани и органы разнообразны: из внешней среды через ссадины, раны и инъекции, из других органов гематогенным или лимфогенным путями. Возбудителями абсцесса в монокультуре чаще является стафилококк или в ассоциации с любой другой инфекцией.

При данном заболевании развивается гнойное воспаление с расплавлением тканей и образованием полости, содержащая тканевой детрит и гной. В окружности абсцесса развивается пиогенная капсула, покрытая изнутри грануляциями. Пиогенная оболочка является препятствием для распространения инфекции в окружающие ткани, из-за чего явления интоксикации уменьшаются.

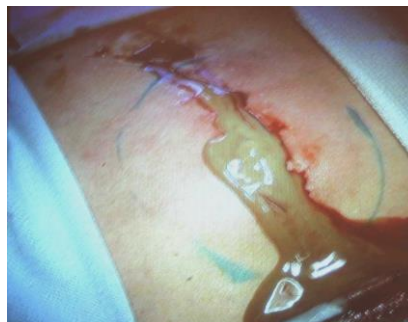Проявления абсцесса зависят от его локализации, размеров и длительностью заболевания. Общее проявление абсцесса соответствует признакам интоксикации.

Местные симптомы соответствуют классическим признакам воспаления и наиболее ярко проявляются при поверхностной локализации патологического процесса. Одним из характерных симптомов является флюктуация или зыбление, но он может быть отрицательным при малых объемах гнойника.



Возможны следующие осложнения абсцессов: прорыв гнойника в соседние органы и полости с развитием перитонита, гнойного плеврита или артрита, в запущенных случаях возможно развитие сепсиса.

Лечение. В первую очередь под общим обезболиванием производят вскрытие и дренирование полости гнойника. В дальнейшем рану ведут открытым способом, как гнойную рану с применением гипертонических препаратов, ферментов и антисептиков. В случае выраженной интоксикации применяют дезинтоксикационную и антибактериальную терапию (антибиотики и сульфаниламиды). Подбор антибактериальных препаратов проводят по общепринятым правилам с учетом чувствительности микроорганизмов к антибиотикам.



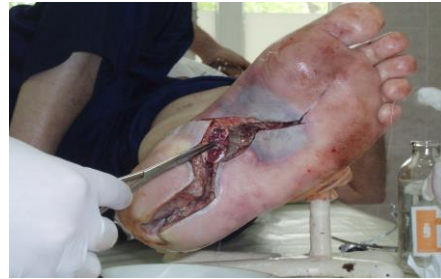### Флегмона.

Флегмона – острое гнойное воспаление жировой клетчатки. В зависимости от локализации гнойно-некротического процесса различают флегмону конечности, флегмону шеи – аденофлегмона, флегмону



подмышечной области – аксиллярная флегмона, субпекторальную флегмона – воспаление жировой клетчатки области большой грудной мышцы, гнойный медиастинит – поражение клетчатки средостения, поражение окологочечной клетчатки - паранефрит, вовлечение в патологический процесс параректальной клетчатки – парапроктит.

В отличие от абсцесса, при флегмоне не развивается отграничения процесса за счет пиогенной капсулы, гной пропитывает, имбибирует ткани и может распространяться по межмышечным, фасциальным и нервно-сосудистым пространствам. Поэтому флегмона по сравнению с абсцессом протекает более тяжело, с выраженной интоксикацией.



Флегмона стопы

Этиопатогенетические факторы аналогичны абсцессам.

Клинические проявления зависят от локализации гнойного процесса и соответствуют классическим признакам воспаления, однако в данном случае преобладают симптомы интоксикации.

Лечение. Лечение флегмон оперативное и лишь в начальных стадиях развития заболевания допустимо применение консервативных методов лечения. В пред- и послеоперационном периодах применяют антибактериальную, противовоспалительную и дезинтоксикационную терапию.

Операция проводится под общим обезболиванием. Разрезы выполняются над местом наибольшей флюктуации или инфильтрации. Для правильного выбора оперативного доступа необходимо учитывать анатомо-топографические соотношения фасциальных лож. Кроме того, необходимо вскрыть все межмышечные перегородки. Далее рана ведется как гнойная рана и допустимо использование активной или пассивной аспирации.

Необходимо строго следить за состоянием раны во избежание прогрессирования гнойного процесса и своевременного проведения дополнительных разрезов.

**Постинъекционная флегмона** - острое гнойное воспаление клетчатки, являющееся осложнением инъекционной терапии (нарушение асептики или техники выполнения инъекции). Локализуется процесс в местах выполнения манипуляции: ягодичные области, наружная поверхность плеча и бедра, передняя брюшная стенка, локтевые сгибы. Чаще наблюдается после повторных инъекций, особенно после введения гипертонических и длительно рассасывающихся растворов. Лечится по общим принципам лечения флегмон.

**Аденофлегмона** - гнойное воспаление, развивающееся в результате распространения воспалительного процесса из лимфоузлов (лимфаденит) на окружающую клетчатку. Самая частая локализация шея, особенно ее медиальный треугольник, где сосредоточено большое количество лимфоузлов, собирающих лимфу из полости рта, зева, глотки (самые частые входные ворота инфекции), с лица и головы. Менее частые локализации паховые и подмышечные области, субпекторальная зона.

Местные клинические признаки начинаются с появления глубокого болезненного плотного воспалительного инфильтрата без реакции кожи. По мере приближения воспалительного процесса к поверхности появляется гиперемия кожи, отек, часто без флюктуации. Диагностическая пункция в сомнительных случаях подтверждает наличие гнойного процесса.

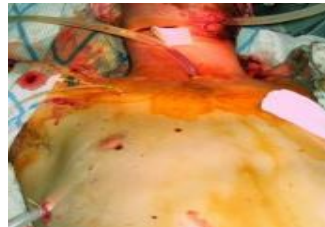Лечение проводится по общим принципам.

**Гнойный медиастинит** - это гнойное воспаление клетчатки средостения. Чаще гнойный медиастинит является результатом повреждения пищевода или осложнением после операций на органах средостения.

Средостение условно делят на верхнее и нижнее, каждое из которых включает в себя переднюю и заднюю область.

Клиническая картина обычно складывается из нескольких симптомокомплексов: возможные причины заболевания в анамнезе; высокая лихорадка (до 39-40 С) с тяжелой интоксикацией и другими общими признаками гнойной инфекции; местные проявления медиастинита. Весьма характерными являются сильные за грудиные боли, нарушения дыхания, цианоз, дисфагия, острая прогрессирующая сердечная недостаточность. Передние медиастиниты характеризуются болезненным поколачиванием, усилением болей при отклонении головы назад, выбуханием, гиперемией и отеком тканей над яремной вырезкой, иногда кривошеей. Для задних медиастинитов характерна иррадиация болей в межлопаточную область, болезненность надавливания на остистые отростки грудных позвонков, ригидность длинных мышц спины. Рентгенологически можно обнаружить расширение границ средостения, жидкость плевральной и перикардиальной полостях.

Лечение гнойного медиастинита заключается в активной хирургической тактике. Для медиастинотомии применяют три основных доступа: верхний, нижний чрездиафрагмальный и внеплевральный.



Обязательные в гнойной хирургии вскрытие и дренирование гнойника при повреждениях пищевода должны сопровождаться наложением гастростомы для дальнейшего кормления больного через желудочную фистулу. Комплексное лечение гнойного медиастинита является трудной и часто безуспешной задачей.

**Паранефрит** – гнойно-воспалительный процесс в околопочечной жировой клетчатке. Различают первичный (как осложнение заболевания почки) и вторичный паранефрит, возникающий при отсутствии почечного заболевания. Источником инфекции могут быть воспалительные очаги в соседних органах (наиболее часто в толстой кишке), или распространение ее гематогенным и лимфогенным путем из отдаленных очагов.

В зависимости от локализации гнойно-воспалительного очага различают передний, задний (наиболее часто встречающийся), верхний, нижний и тотальный паранефрит.

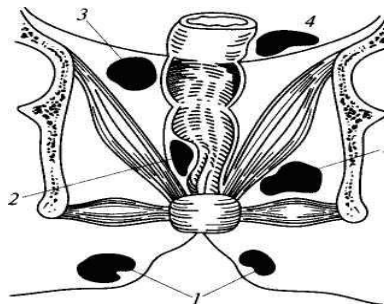
Характерные для любого гнойного процесса клинические проявления имеют при паранефрите некоторые особенности: выраженную гипертермию (до 39-40° С), боли, болезненность в поясничной области, защитное сокращение поясничных мышц на стороне заболевания, вынужденное положение больного с приподнятым к животу бедром и болезненным его разгибанием. Рентгенологически можно обнаружить, ограничение экскурсии легких, сколиоз позвоночника и отсутствие контура поясничной мышцы.

В основе лечения гнойного паранефрита - оперативное вмешательство. Оно заключается в люмботомии (разрез в поясничной области), вскрытии паранефрального абсцесса, некрэктомии и дренировании очага.

**Парапроктит** - воспаление околопрямокишечной клетчатки. Различают острый гнойный парапроктит и, как наиболее частый его исход, хронический парапроктит (формирование параректального свища).

Наиболее распространенная клинико-анатомическая классификация острого парапроктита основана на возможной локализации гнойного очага: подкожной и подслизистой (1), седалищно-прямокишечной – (5) (ишиоректальной),

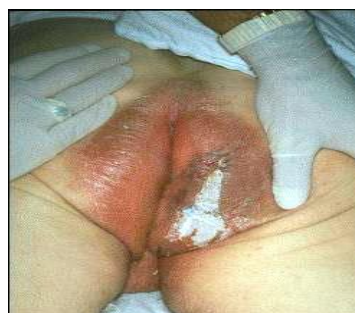тазово-прямокишечной – (3) (пельвиоректальной) и позадипрямокишечной – (2) (ретроректальной).



В основе этиопатогенеза парапроктита ведущее значение имеет внедрение инфекции из просвета прямой кишки в параректальную клетчатку через протоки анальных желез или дефекты слизистой, обусловленные заболеваниями и повреждениями кишки.

Клиника. Обусловленные интоксикацией общие клинические проявления гнойного воспаления сопровождаются следующими наиболее постоянными местными симптомами: боли в прямой кишке, промежности или тазе, задержка стула, дизурия, наличие болезненного инфильтрата при пальпации или пальцевом ректальном исследовании.

Для наиболее часто встречающегося (до 50% случаев) подкожного парапроктита характерна гиперемия кожи, визуально и пальпаторно легко определяющийся инфильтрат. Для наиболее легкой формы подслизистого парапроктита (до 6% случаев) характерно выбухание гнойника в просвет кишки при ее пальцевом исследовании, уплощение и инфильтрация одной из кишечных стенок



Диагностика ишиоректального парапроктита (до 40% случаев) часто запаздывает из-за длительного отсутствия внешних признаков заболевания, сходных с проявлениями подкожного и

подслизистого очагов. Отличительной особенностью является инфильтрация нижеампулярного отдела прямой кишки и заднепроходного канала выше гребешковой линии. Самая редкая и наиболее тяжелая форма заболевания пельвиоректальный парапроктит проявляется медленным развитием симптомов интоксикации, тяжестью состояния и неопределенными болями в области таза и в нижней половине живота. По характеру клинического течения в поздних стадиях пельвиоректальный парапроктит аналогичен ишиоректальному. Для ретроректальной локализации гнойника характерны выраженные боли в прямой кишке и крестце с самого начала заболевания, усиливающиеся при дефекации и в положении сидя.

**Лечение** острого парапроктита должно быть только хирургическим. Операцию выполняют по экстренным показаниям под общим обезболиванием. Основным принципом хирургической вмешательства является вскрытие и дренирование гнойного очага. Сообщение полости гнойника с просветом прямой кишки ведет к формированию параректальных свищей и рецидивного гнойного парапроктита.

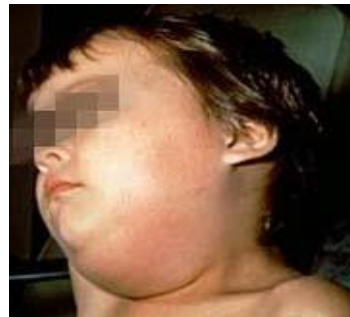### **Гнойный паротит.**

**Гнойный паротит** - гнойное воспаление околоушной слюнной железы. Различают серозную, абсцедирующую, флегмонозную и гангренозную формы острого паротита. К гнойным паротитам относят абсцедирующую, флегмонозную и гангренозную формы.

Основными возбудителями заболевания являются стафилококк и стрептококк. Инфекция проникает в околоушную слюнную железу чаще из полости рта через ее проток. Благоприятным фактором для этого является уменьшение или прекращение выделения слюны у ослабленных и обезвоженных больных при инфекционных заболеваниях или после обширных операции. Заболевание не является контагиозным.

В клиническом проявлении различных форм острого паротита имеются некоторые особенности, но есть и много общего. В области околоушной слюнной железы появляется боль, усиливающаяся при жевании и открывании рта. Повышается температура тела до 39- 40°. Местно имеется отек и гиперемия

При пальпации зоны околоушной железы отмечается инфильтрация десен и резкая болезненность. Слизистая оболочка полости рта отечна, около отверстия канала слюной железы - гиперемирована. При серозной и абсцедирующей формах заболевания можно пропальпировать увеличенную, плотную болезненную слюнную железу. При формировании **крупной** полости в железе можно определить, участок размягчения. Флюктуация определяется только при распространении гнойного процесса за пределы капсулы железы.



**Лечение.** При серозной форме паротита назначают антибиотики широкого спектра действия. (цефалоспорины, полусинтетические пенициллины и др.). Место применяют полуспиртовые компрессы, УВЧ, соллюкс. При гнойных формах заболевания показано срочное оперативное лечение под общим обезболиванием. Для адекватного вскрытия гнойника обычно выполняют 2 разреза: парный - позади и параллельно вертикальной ветви нижней челюсти, второй - в поперечном направлении спереди и несколько отступая от мочки уха. Ввиду опасности повреждения лицевого нерва во время операции, разрезы выполняют радиально от мочки уха параллельно его основным ветвям. После вскрытия гнойника осторожно удаляются нежизнеспособные ткани, рана дренируется. В послеоперационном периоде проводится антибактериальная терапия. Местное лечение раны выполняется в соответствии с фазой раневого процесса.

Профилактика паротита у оперированных больных заключается в тщательном уходе за полостью рта, усилении саливации (лимон, жевательная резинка) и коррекция водно-электролитных нарушений у пациентов с тяжелыми заболеваниями

### **Рожа.**

**Рожа** - инфекционное заболевание, вызываемое В - гемолитическим стрептококком и характеризующееся острым очаговым поражением кожи, реде слизистых оболочек.

В последние годы в практической работе все более широко применяется следующая классификация рожи:

I. По характеру мочных проявлений: а) эритематозная б) эритематозно-буллезная, в) эритематозно-геморрагическая, г) буллезно-геморрагическая.

II. По характеру течения: а) первичная, б) повторная (возникает через 2 года, либо иная локализация), в) рецидивирующая.

III. По распространенности местных проявлений: а) локализованная, б) распространенная (мигрирующая), в) метастатическая (появление отдаленных друг от друга очагов воспаления).

IV. По степени интоксикации (тяжести течения): I легкая, II средней тяжести, III тяжелая.

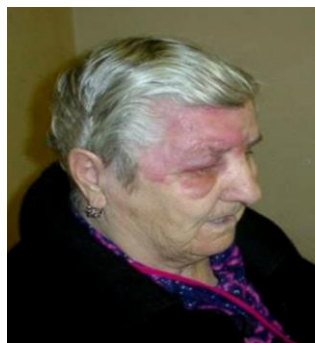Возбудитель проникает в ткани чаще контактным путем через мелкие повреждения кожи. В тканях стрептококк распространяется преимущественно по лимфатическим сосудам, что нарушает лимфоотток и является причиной появления отеков. В развитии заболевания имеет значение и воздушно-капельный механизм передачи стрептококка с первичным поражением носоглотки и последующим распространением инфекции лимфогенным или гематогенным путем. Чаще всего воспалительный процесс локализуется на нижних конечностях, реже на лице и верхних конечностях. Отмечено, что рожа наиболее часто возникает в летне-осенний период.

В 25-35% случаев рожа имеет тенденцию к хронически рецидивирующему течению. После перенесенной первичной рожи стрептококк может находиться в латентном состоянии, образуя хронические очаги эндогенной инфекции в коже, лимфатических сосудах и узлах. При определенных условиях (переохлаждение, стресс и т. и.) стрептококк переходит из латентного состояния в активное и возникает очередной рецидив заболевания.

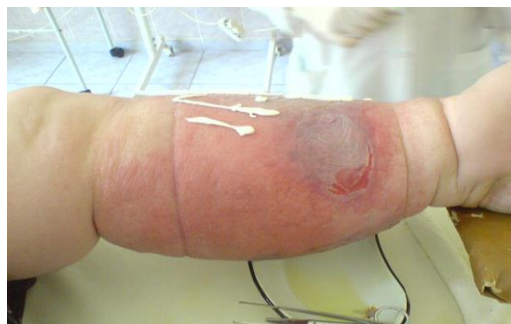Клиническая картина. Инкубационный период рожи длится от нескольких часов до 3-5 дней. В начальный период заболевания быстро развиваются симптомы интоксикации, которые более чем у половины больных опережают от нескольких часов до 2-х суток местные проявления рожи. Отмечаются слабость, головная боль, ознобы, мышечные боли, резко повышается температура тела. В области будущих локальных проявлений рожи возникают чувство жжения или зуда.

В период разгара заболевания появляются местные симптомы рожи.

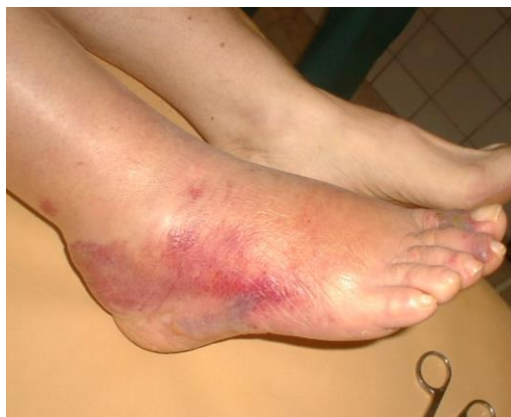Эритематозная рожа характеризуется наличием яркой гиперемии кожи с четкими и неровными границами в виде «языков пламени», «контуров географической карты». Кожа в области эритемы отечна, напряжена, болезненна при пальпации (больше по периферии гиперемии), более чем у 70% больных возникает регионарный лимфангит.



При буллезной роже через 2-5 суток от начала заболевания на фоне гиперемии кожи появляется отслойка эпидермиса, что связано с повышенной экссудацией в очаге воспаления. Образуются пузыри (буллы), содержащие серозный экссудат и большое количество стрептококков. На месте поврежденных пузырей возникают эрозии. На месте неповрежденного отслоившегося эпидермиса образуются коричневые корочки.



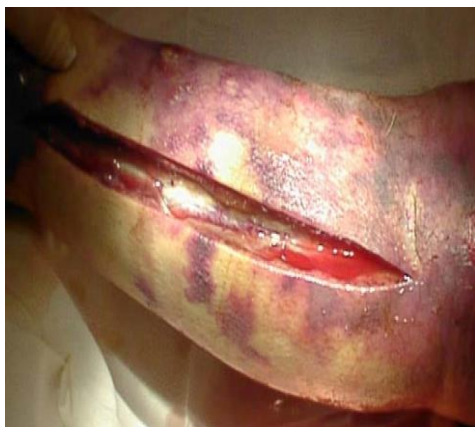**Эритематозно-геморрагическая рожа** развивается в сроки до 3-х суток от начала заболевания. На фоне гиперемии кожи появляются кровоизлияния различных размеров: от небольших петехий до обширных сливных геморагий.



**Буллезно-геморрагическая рожа** возникает в результате глубокого повреждения капилляров и кровеносных сосудов дермы, протекает наиболее тяжело по сравнению с другими формами. Под отслоившимся эпидермисом скапливается геморрагический экссудат, часто с примесью фибрина.

При значительных кровоизлияниях в толще кожи развиваются некрозы, образуются язвы. При присоединении вторичной инфекции воспалительный процесс распространяется на подкожно-жировую клетчатку, т. е. развивается флегмона.





При небольших по площади поражениях и легком течении заболевания назначают пероральную антибактериальную терапию (эритромицин, доксициклин, стрептоцид, рифампицин, ципрофлоксацин)

При более тяжелом течении рожи применяют препараты пенициллинового ряда в суточной дозе 6-12 млн. ЕД. в течение 7-10 дней, а при развитии осложнений (некроз, флегмона, абсцесс и др.) - в сочетании с гентамицином (240 мг 1 раз в сутки) или назначают цефалоспорины. При рецидивирующей роже используют антибиотики цефалоспоринового ряда III или IV поколения. Целесообразно комбинировать антибиотики с сульфаниламидными препаратами (бисептол 960мг 2 раза в сутки.) Проводят также дезинтоксикационную и десенсибилизирующую (тавегил, супрастин) терапию, назначают аскорбиновую кислоту и витамины группы В. При выраженной инфильтрации кожи в очаге воспаления эффективны нестероидные противовоспалительные препараты (бутадон), в тяжелых случаях прибегают к использованию и кортикостероидов (преднизолон).

При буллезной роже пузыри вскрывают, после чего накладывают повязки с растворами антисептиков. При эритематозно-геморрагической роже на очаг воспаления накладывают повязки с 5-10% линиментом дибунола 2 раза в сутки на протяжении 5-7 дней. Эффективны УФО очага воспаления и области регионарных лимфатических узлов, лазеротерапия, особенно при геморрагических формах рожи.

При развитии флегмоны и некрозов кожи делают разрезы, нежизнеспособные ткани иссекаются, раны дренируют и накладывают повязки с мазями на водорастворимой основе (левосин диоксиколь и др.) В дальнейшем раны ведутся в соответствии с основными принципами лечения ран.

Осложнения рожи: некроз кожи, флегмона, абсцесс, лимфангит, тромбофлебит, сепсис, токсико-анафилактический шок.

### **Эризипеллоид.**

Эризипеллоид – инфекционное заболевание кожи, вызванное палочкой свиной рожи. Эризипеллоидом заболевают чаще работники мясной и рыбной промышленности. Инфекция проникает через ссадины и трещины кожи.

Клиника. На месте внедрения инфекции появляется красная болезненная припухлость с зудом, которая вскоре превращается в багровое пятно с четкими контурами - «контур географической карты». Продолжительность болезни 10-12 дней, но красное пятно остается на длительный период жизни.

Лечение. Применение антибиотиков, сульфаниламидов, физиопроцедуры.

### **Острый гнойный мастит.**

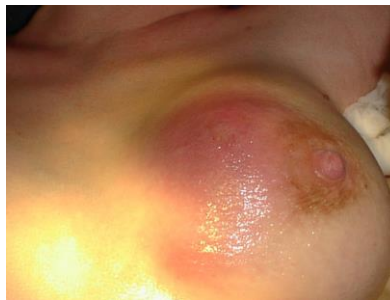Острый гнойный мастит – это гнойное воспаление интерстиция и паренхимы молочной железы. Различают лактационный (80 - 95% ) и нелактационный маститы (10-15%). По характеру воспалительного процесса выделяют: негнойный мастит – серозный и инфильтративный; гнойный мастит – абсцедирующий; флегмонозный и гангренозный. По локализации гнойника – субариолярный, подкожный, интрамаммарный, ретромаммарный.

Предрасполагающими факторами являются снижение иммунологической реактивности, осложненные роды, патология беременности, трещины сосков, лактостаз. Крайне редкие случаи мастита отмечались и у мужчин, развитие заболевания связано с травмой грудной железы или гнойное осложнение гинекомастии. В 80% случаев мастит развивается у женщин после первых родов. Микроорганизмы, проникая различными путями в ткани молочной желез, вызывают сворачивание молока вследствие молочно-кислого брожения и обтурацию выводных протоков. Количество микроорганизмов достигает критического уровня и возникает воспаление дольки железы. При неправильной уходе и лечении лактостаз переходит в инфильтративную форму мастита и распространяется на окружающие дольки.

Заболевание начинается остро: беспокоят боли в железе, железа увеличивается в размерах, появляется

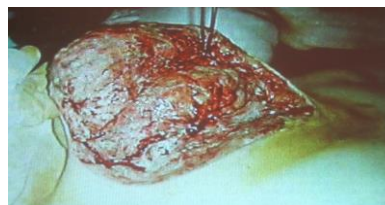гиперемия, уменьшается количество молока, сцеживание и пальпация железы становятся болезненными. Так развивается серозная форма лактационного мастита.

Через несколько дней процесс переходит в инфильтративную форму, температура повышается до 39-40градусов. Начинают проявляться симптомы интоксикации. При отсутствии лечения через 2- 3 дня негнойная форма мастита переходит в гнойную – абсцедирующую. Усиливаются общие и местные проявления, четко определяется симптом флюктуации.



При флегмонозной форме мастита процесс распространяется за пределы молочной железы, развивается лимфангит и подмышечный лимфаденит.

Наиболее тяжело протекает гангренозная форма мастита. В результате позднего обращения за медицинской помощью из-за возникновения тромбозов, сдавления кровеносных сосудов, застоя крови в сосудах развивается гангрена молочной железы. Состояние женщин обычно тяжелое или крайне тяжелое. Выражены симптомы интоксикации, тахикардия до 120-140 ударов в минуту, снижение артериального давления, одышка, температура повышается до 41 градуса. Местно - кожные покровы багрово-синюшного цвета, местами с участками некрозов.



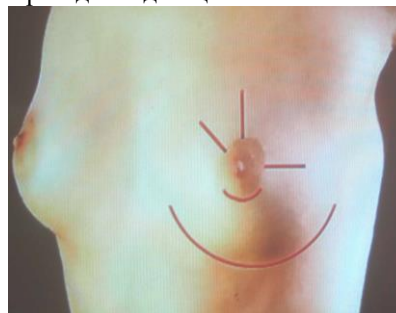
Мастит новорожденных возникает - в первые 2 -3 недели жизни ребенка на фоне физиологического огрубления молочных желез; бывает как у девочек, так и у мальчиков. Инфекция проникает в ткань железы через повреждения кожи или гематогенным путем. Заболевание характеризуется очень быстрым развитием гнойного воспаления: к концу первых началу вторых суток от момента появления симптомов мастита. В молочной железе, чаще ближе к ареоле, формируется абсцесс. В дальнейшем заболевание может осложниться флегмоной передней грудной клетки.

Диагностика гнойного мастита обычно не вызывает затруднений, однако в ряде случаев для уточнения стадии заболевания, глубины расположения гнойного очага и характера экссудата возможно применение УЗИ молочной железы и пункцию очага воспаления.

Лечение. Лечение лактостаза и начальных форм мастита предполагает применение консервативных методов лечения: возвышенное положение железы, тщательное сцеживание молока из обеих молочных желез, применение спазмолитических (но-шпа, папаверин за 15-20 мин. до сцеживания), антибактериальных препаратов, физиотерапия (УЗ-, УВЧ терапия, УФО молочной железы).

Лечение гнойного мастита только хирургическое. Вскрытие проводят под общим обезболиванием.

При выборе доступа учитывают расположение и распространенность гнойного процесса. При субариолярном мастите разрез проводят дугообразно, под ареолой, отступая на 2-3 мм, но не более чем на 1/2 ее окружности. При подкожном или интрамаммарном расположении гнойника применяют радиарные разрезы с учетом секторального строения молочной железы. При ретромаммарном мастите используют доступ по Барденгейеру – дугообразный разрез по переходной складке под молочной железой.



Далее лечение проводят по общепринятым правилам лечения гнойных ран.

## II. Гнойные заболевания железистых органов, кровеносных и лимфатических сосудов.

### Тромбофлебит.

Одним из наиболее частых заболеваний венозной системы является тромбофлебит, который наблюдается у 20-40% населения. Тромбофлебитом называют воспалительные изменения венозной стенки с последующим образованием тромба в просвете вены, под флеботромбозом подразумевают образование тромба в просвете вены с присоединением воспалительных изменений в венозной стенке.

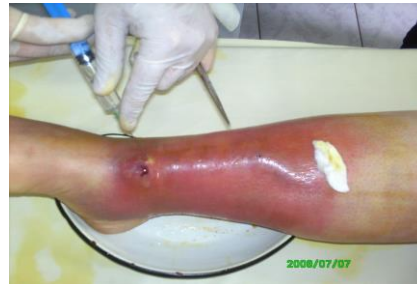С точки зрения современной флебологии нет принципиальных отличий патогенеза тромбофлебита и флеботромбоза. При тромбозе вены всегда имеют место воспалительные изменения венозной стенки, а воспаление стенки вены (флебите) сопровождается её тромбозом. Однако флебологи, понимая условность подобного деления, пользуются термином тромбофлебит при поражении подкожных, а флеботромбоз - глубоких вен; исключение составляют лишь крайне редкие в наши дни случаи гнойного расплавления тромботических масс, которое может возникнуть как в поверхностной, так и в глубокой венозной системах. Вообще же флебит, как правило, носит асептический характер, и роль инфекции ограничивается, по-видимому, вторичными изменениями гемостаза.

В зависимости от локализации тромботического процесса различают тромбофлебит поверхностных и глубоких вен. Термином варикотромбофлебит обозначают наиболее распространенную форму тромбофлебита, при которой патологический процесс поражает варикозно расширенные поверхностные (подкожные) вены нижних конечностей. В подавляющем большинстве случаев он является осложнением варикозной болезни, реже возникает при посттромботической болезни. Варикозные вены представляют собой "благоприятную почву" для развития тромбоза, т.к. изменения сосудистой стенки и замедление кровотока служат важными причинами тромбообразования. При соответствующих изменениях адгезивно-агрегационных свойств форменных элементов крови и плазменного звена гемостаза (чему способствует венозный застой и турбулентный характер кровотока) в них возникают тромбы.

В возникновении венозного тромбоза играют роль ряд факторов (триада Вирхова): повреждение эндотелия вен (напр., при введении катетера, облитерирующем тромбангите, септическом флебите), гиперкоагуляция (напр., болезни крови, онкозаболевания), замедление кровотока (послеоперационный период, варикозное расширение вен и др.).

Клиническая картина острого варикотромбофлебита и тромбофлебита подкожных вен в большинстве случаев не вызывает существенных затруднений. Пациентов беспокоят боли различной интенсивности в пораженной конечности. При осмотре отмечается полоса гиперемии в проекции пораженной, часто варикозно расширенной, вены. Пальпация выявляет в этой зоне болезненный тяж. Контуры и размеры пальпируемого инфильтрата не изменяются при переводе больного из вертикальной позиции в горизонтальную, в то время как нетромбированные венозные узлы имеют мягкую консистенцию и спадаются в горизонтальном положении.

Прогрессирование воспалительного процесса и присоединение гнойной микрофлоры приводят к развитию гнойного тромбофлебита, характеризующегося гиперемией кожи по ходу тромбированных вен и часто появлением флюктуации над воспалительным инфильтратом.



Важно оценить наличие и характер отека пораженной конечности. При тромбофлебите подкожных вен он обычно носит местный (к зоне воспаления) характер. Выраженный распространенный отек, и цианоз дистальных отделов конечности указывают на тромботическое поражение глубоких вен. Наиболее опасны восходящие формы варикотромбофлебита, когда по мере развития заболевания процесс распространяется из дистальных отделов конечности в проксимальном направлении. При этом появляется реальная угроза распространения тромба через сафено-фemorальное соустье в бедренную вену, с его отрывом и развитием эмболии легочных артерий. Следует отметить, что у 30% больных истинная граница тромба расположена на 15-20см проксимальнее клинически определяемых признаков тромбофлебита. Точный уровень распространения тромбоза можно определить только при флебографии или ультразвуковом дуплексном ангиосканировании (благодаря прямой визуализации сосудов).

Тромбоз глубоких вен, особенно подвздошно-бедренного сегмента сопровождается более выраженным болевым синдромом, значительным (часто напряженным) отеком пораженной нижней конечности и появлением компенсаторной сети подкожных венозных коллатералей.

Пальпация икроножных мышц (симптом Мейера) и тыльное сгибание стопы, приводящее к натяжению икроножных мышц (симптом Помаиса) резко болезненны.

Лечебные мероприятия при остром тромбозе должны предотвратить распространение тромбоза на глубокие вены, предупредить эмболию легочной артерии, быстро купировать воспалительные явления в стенках вены и окружающих тканях и исключить рецидив тромбоза варикозно расширенных вен. Лечение ограниченного тромбоза подкожных вен можно проводить амбулаторно. Тромбоз глубоких вен необходимо лечить только в стационарных условиях.

Необходимость экстренного или срочного оперативного лечения возникает при восходящем тромбозе большой подкожной вены. В этом случае выполняют операцию Троянова-Тренделенбурга (перевязку сафено-фemorального соустья), что предотвращает распространение тромбоза на глубокие вены. С целью сокращения сроков лечения соматически неотягощенные больные с варикотромбозом также могут быть оперированы в первые 2 недели заболевания. При этом производится радикальное иссечение подкожных, в том числе и тромбированных вен. Развитие гнойного тромбоза подкожных вен требует срочного оперативного лечения, включающего иссечение пораженных вен и дренирования гнойных очагов по общим принципам гнойной хирургии. В остальных случаях проводят консервативное лечение. Назначают активный режим, для предотвращения тромбоза глубоких вен, обязательную эластическую компрессию конечностей эластичными бинтами. При тромбозе глубоких вен показан постельный режим с возвышенным положением конечности.

Медикаментозная терапия должна включать следующие классы фармацевтических препаратов:

- нестероидные противовоспалительные средства (диклофенак, кетопрофен и др.)
- производные рутин (троксевазин);
- дезагреганты (реополиглукин, трентал);
- полиэнзимные смеси (вобэнзим, флогэнзим);
- флеботоники растительного происхождения (диосмин, цикло-3-форт, детралекс);
- антикоагулянты (прямые - гепарин, низкомолекулярный гепарин - клексан, фраксипарин, непрямые - фенилин).

Применение антибиотиков показано при развитии гнойного тромбоза подкожных вен и венозной гангрене вследствие тромбоза глубоких вен.

В первые часы тромбоза глубоких вен может быть эффективна тромболитическая терапия в сочетании с антикоагулянтами: фибринолизин 40-50 тыс. ед. и стрептокиназа (урокиназа, стрептодорназа) по 500 тыс. ед. В последующем антикоагулянты непрямого действия (фенилин) в течение нескольких месяцев под контролем протромбинового индекса.

### **Лимфаденит, лимфангит.**

Лимфаденит - острое воспаление лимфатических узлов. Заболевание часто развивается на фоне гнойного процесса в той или иной области тела, т.е. вторичный лимфаденит. Микроорганизмы и их токсины с лимфой из первичного очага попадают в лимфатические узлы, вызывая воспалительный процесс. Заболевание вызывается смешанной микрофлорой. Различают серозное, гнойное и продуктивное воспаление лимфатических узлов. Лимфаденит выражается в отеке, припухлости и гнойно-некротическом расплавлении узла. Лимфатические узлы увеличиваются в размерах, часто достигают размеров грецкого ореха, резко болезненны, мало подвижны, спаяны с кожей. Вокруг гиперемия кожи и отек мягких тканей. При абсцедировании выявляется флюктуация, что является показанием к его оперативному лечению - вскрытие гнойника. На начальных стадиях заболевания применяют антибиотики, сульфаниламиды, иммуномодуляторы, физиолечение.

Лимфангит - острое воспаление лимфатических сосудов. Лимфангит - вторичное заболевание, осложнение инфицированных повреждений кожи и местных гнойных процессов. Различают острый лимфангит поверхностных и глубоких лимфатических сосудов.

При поверхностном лимфангите от первичного воспалительного очага появляются красные полосы, направляющиеся в подмышечную ямку или паховую область. Пальпаторно по ходу полосы определяется плотный, болезненный желвак. Температура тела повышается до 39°C и сопровождается ознобом.

Различают сетчатый лимфангит с диффузной краснотой и стволовой - в виде продольных полос по ходу крупных лимфатических сосудов.

Лечение должно быть начато с ликвидации первичного очага (вскрытие гнойников), затем назначение антибиотиков, сульфаниламидов, создание покоя конечности, наложение полуспиртового компресса.

## **IV. Гнойные заболевания костей и суставов.**

### **Острый гнойный артрит.**

Острый гнойный артрит (arthritis purulenta) - острое гнойное воспаление сустава. Возбудителями заболевания является гнойная микрофлора, чаще стафилококк. Гнойные артриты бывают первичными и вторичными. Первичные артриты встречаются чаще и развиваются при откры-



тых травматических повреждениях суставов, когда инфекция через рану проникает в сустав. При вторичных артритах суставы инфицируются гематогенным или лимфогенным путем из различных очагов гнойного воспаления (фурункул, ангина и т.п.), а также при распространении гнойного процесса с костей или окружающих суставов мягких тканей.

По характеру воспалительного процесса все артриты делятся на: серозный, серозно-фибринозный и гнойный. Воспаление **коленного** сустава называется- гонит, **тазобедренного** - коксит, **плечевого** - плексит.

Воспалительный процесс в суставе начинается с поражения синовиальных оболочек острый синовит. В суставе накапливается экссудат, вначале серозный, затем серозно- фибринозный и гнойный. При вторичном артрите стадия серозного экссудата сразу переходит в гнойный. При распространении гнойного воспаления на капсулу сустава возникает гнойный артрит. Если в гнойный процесс вовлекаются кости, образующие сустав, развивается остеоартрит. При распространении гнойного процесса на ткани окружающие сустав, образуется параартрит - околосуставная флегмона, а также возможны затеки и в далеко расположенные ткани.

Клиническая картина заболевания характеризуется острым началом, высокой температурой тела, выраженными болями в суставе, усиливающимися при движении. Контуры сустава сглажены, окружающие его ткани отечны, кожа гиперемирована. Активные и пассивные движения в суставе резко ограничены, конечность находится в вынужденном полусогнутом положении. При пальпации сустава резкая болезненность, часто определяется симптом флюктуации. При скоплении жидкости в коленном суставе имеет место симптом - баллотирование надколенника.

На рентгенограмме сустава определяется расширение или сужение суставной щели, неровности суставных поверхностей, а при остеоартрите очаги деструкции костной ткани. При проведении пункции сустава с диагностической целью уточняют характер воспалительного процесса и исследуют экссудат на микрофлору и ее чувствительность к антибиотикам. При гнойном артрите из полости сустава с лечебной целью гной эвакуируется.

Лечебная тактика. Основными лечебными мероприятиями являются: эвакуация воспалительного экссудата, противовоспалительная терапия (применение нестероидных гормонов), общая и местная антибактериальная терапия. При серозном артрите выполняется пункция сустава, эвакуация содержимого и промывание полости растворами антисептиков. Пункция завершается введением в полость сустава раствора антибиотика широкого спектра действия. При серозно-фибринозной и гнойной формах артрита полость сустава дренируется тонкой трубкой, проведенной через просвет пункционной иглы или канюлю специального троакара. В этих случаях дренажная трубка служит и для промывания полости растворами антисептиков.

## 1. Остеомиелит.

Остеомиелит гнойное воспаление всех анатомических структур кости, т.е. компактного вещества (остит), костного мозга (собственно остеомиелит) и надкостницы. В зависимости от путей проникновения микроорганизмов в кость различают остеомиелит гематогенный и посттравматический. Последний в свою очередь, разделяют на огнестрельный и послеоперационный. Трудно найти равное остеомиелиту заболевание по длительности клинического течения. Он может протекать десятилетиями. В мирное время наиболее часто встречается гематогенный остеомиелит, в течение которого различают острый и хронический периоды.

Острый гематогенный остеомиелит в подавляющем большинстве случаев развивается в детском возрасте. Возбудителем гематогенного остеомиелита в 90-93% случаев является патогенный стафилококк, реже грамотрицательная флора и ассоциации грам (+), грам (-) и неклостридиальных анаэробов. До настоящего времени остается неясным вопрос - что же лежит в основе нарушения кровообращения кости с последующим ее некрозом? Предложено достаточно много теорий патогенеза острого гематогенного остеомиелита. На сегодняшний день наибольшую поддержку получила теория М.В.Гринева (1977) - экстравазального воспалительного отека с последующим сдавлением костных сосудов. Установлено, что артерии губчатого вещества кости разветвляются на капилляры, переходящие в костномозговом канале в широкие венозные капилляры (так называемые «веночные синусы»). Кровоток в них более медленный по сравнению с капиллярами других тканей. Это способствует оседанию микробов, попавших в кровоток из какого-либо первичного гнойного очага (ангина, карбункул и т.д.), на интиму венозного синуса. В дальнейшем микробы проникают в паравазальное пространство, где и развивается воспалительный процесс. Прогрессирующий отек сдавливает сосуды костного мозга и происходит выключение кровотока в очаге поражения, в том числе и коллатерального. Ни одна другая теория не объясняет причину выключения коллатерального внутрикостного кровотока и лечебный эффект от трепанации кости.

Патологоанатомическая картина острого гематогенного остеомиелита. Очаг изначально отечно-геморрагического миелита, а затем гнойно-некротического деструкции

костного мозга сопровождается повышением внутрикостного давления в десятки раз (в норме внутрикостное давление в длинных трубчатых костях 20 - 40 мм водного столба), в результате чего

гноный процесс быстро распространяется по протяжению медуллярного канала (костномозговая флегмона) и по каналам компактного вещества кости поднадкостнично (субпериостальная флегмона). Воспалительно-измененная надкостница отслаивается от компактного вещества кости и прорывается, развиваются параосальная, а затем межмышечная и подкожная флегмоны. В дальнейшем, при прорыве истонченной кожи, формируется свищ.

Клиника и диагностика острого гематогенного остеомиелита. Важность ранней диагностики и, соответственно, раннего лечения острого гематогенного остеомиелита, исчисляемые даже не днями, а часами от начала заболевания продиктована особенностями воспаления в костномозговом канале, темпом и динамикой костных изменений. По данным статистики, если лечение начато до трех суток от начала заболевания, то переход заболевания в хроническую стадию происходит в 8% случаев, а если от трех до семи дней, то - уже в 25% наблюдений.

К числу наиболее важных общих симптомов острого гематогенного остеомиелита следует отнести:

1. Повышение температуры тела, особенно при септической форме течения заболевания, является правилом. Она сразу же достигает 39- 40 градусов и держится в течение длительного времени.

2. Ухудшается общее состояние озноб, разбитость, вялость, головная боль. У маленьких детей может быть помрачение сознания, судороги. Нередко присоединяются симптомы сердечно-сосудистой и дыхательной недостаточности. Увеличиваются печень, селезенка, появляются симптомы печеночно-почечной недостаточности.

Наиболее важными местными признаками являются:

1. Боль в пораженной конечности, вначале ноющего характера (в течение 1-2 часов), затем быстро усиливается, особенно при малейшем движении, становится распирающей, сверлящей. Пациент беспокоен, щадит пораженную конечность. Боли усиливаются даже при осторожной пальпации и перкуссии в зоне поражения. Боль является самым ранним и важным симптомом острого гематогенного остеомиелита.

2. К местным ранним признакам относится появление умеренного отека в зоне поражения (отёк можно определить только при сравнительном измерении окружности больной и здоровой конечности).

3. Усиление кожного рисунка расширенных кожных, а позднее подкожных вен.

4. В более поздние сроки при развитии межмышечной и подкожной флегмон повышается местная температура, появляются гиперемии кожи и флюктуации, а также увеличиваются регионарные лимфоузлы.

При лабораторном исследовании появляется лейкоцитоз, сдвиг лейкоформулы крови влево, повышение СОЭ, гипохромная анемия, бактериемия.

Дополнительные методы диагностики: применяются компьютерная томография кости, измерение внутрикостного давления, термография конечности. Рентгенологические его признаки: выраженное уплотнение мягких тканей в непосредственной близости кости, разрежение костной структуры (остеопороз), отслоение периоста и костная деструкция с образованием полостей (на третьей - четвертой неделе заболевания).

*Лечение острого гематогенного остеомиелита.*

Массивная терапия антибиотиками широкого спектра действия может прервать воспаление у детей и взрослых только на стадии отечно-геморрагического миелита, поэтому лечение должно иметь, безусловно, непрерывный характер.

Гематогенный миелит и гнойно-некротический миелит не поддаются общей (в том числе и внутривенной) медикаментозной терапии и только непосредственное воздействие на возбудителя (введение антибиотиков через остеоперфорационное отверстие внутрь костномозгового канала) оказывается эффективным. После остеоперфорации дренируется замкнутый просвет костномозгового канала, снижается внутрикостное давление и купируются боли. Через дренажи создаются условия для оттока гноя, взятия посева на микрофлору и санации очага воспаления антибиотиками целенаправленного действия. Конечность иммобилизуют на 4 — 5 дней. Кроме того, в комплекс лечения включают пассивную иммунизацию пациента (введение антистафилококкового гамма-глобулина по I - 3 мл в/м в течение 8-10 дней, переливание антистафилококковой плазмы, дезинтоксикацию, витаминотерапию, а также физиотерапевтические процедуры).

Хронический гематогенный остеомиелит, за исключением первичнохронических форм (склерозирующего остеомиелита Гарре, альбуминозного остеомиелита Оллье и абсцесса Броди) – это исход не своевременно диагностированного и не адекватно леченного острого процесса. Отличие хронического гематогенного остеомиелита от других форм хронического остеомиелита - большая протяженность деструктивного процесса в кости с наличием костных секвестров, множественность гнойно-некротических очагов, длительное течение заболевания с частыми обострениями и формирование наружного гнойного свища.

Современные принципы лечения больных хроническим и посттравматическим остеомиелитом можно обобщить в виде следующих положений:

а) предоперационное обследование больного должно включать рентгенографию кости, флюорографию, бактериологическое исследование отделяемого из свища (раны);

б) необходимо подготовить кожные покровы конечности, санировать свищи, промывая их растворами антисептиков;

в) общая длительная предоперационная антибиотикотерапия нецелесообразна (в день операции

одновременно с выполнением анестезии больному внутримышечно или внутривенно вводят разовую дозу антибиотика широкого спектра действия);

г) введение красящего препарата (метиленовой сини или бриллиантовой зелени) в свищевой ход для интраоперационной диагностики распространенности гнойных затеков в мягких тканях и кости;

д) достаточный доступ, позволяющий визуально оценить необходимый объем некрэктомии;

с) тщательная некрсеквестрэктомия в пределах жизнеспособных костных тканей, что при хроническом гематогенном остеомиелите достигается после трепанации кости, а при посттравматическом остеомиелите можно прибегнуть к резекции пораженного его участка;

ж) дополнительная интраоперационная обработка костной ткани (вакуумированием, ультразвуком низкой частоты и т.п.). Кроме того, при посттравматическом и послеоперационном остеомиелите необходимо удалить все ранее установленные костные фиксаторы, если они не обеспечивают стабильности отломков.

После некрсеквестрэктомии или резекции пораженной кости при пост- травматическом остеомиелите осуществляют стабильную фиксацию костных отломков в основном аппаратами внешней фиксации (стержневыми и спицевыми). В послеоперационном периоде осуществляется целенаправленная антибактериальная терапия. По показаниям - иммунокоррекция и назначение препаратов, стимулирующих остеогенез.

## 2. Острый гнойный артрит.

Острый гнойный артрит (arthritis purulent) - острое гнойное воспаление сустава. Острый гнойный артрит – заболевание, характеризующееся гнойно-воспалительными и гнойно-некротическими процессами в суставе и окружающих тканях. Чаще поражаются крупные суставы: тазобедренный, плечевой, коленный. Вызывается стафилококками, стрептококками, пневмококками или в ассоциации с другими гноеродными бактериями. Возбудителями артрита также могут быть туберкулезная палочка, гонококк, брюшнотифозная палочка. Различают первичный или экзогенный артрит, связанный непосредственно с повреждением самого сустава (ранения, послеоперационные или послеопуноционные осложнения), и вторичный или эндогенный, при котором суставы инфицируются гематогенным или лимфогенным путем из различных очагов гнойного воспаления (фурункул, ангина и т.п.), а также при распространении гнойного процесса с костей или окружающих суета» мягких тканей или контактным путем.

По характеру воспалительного процесса все артриты делятся на: серозный, серозно-фибринозный и гнойный. Воспаление **коленного** сустава называется- гонит, **тазобедренного** - коксит, **плечевого** - плексит.

При гнойном артрите отмечается воспалительная инфильтрация всей толщи суставной сумки, и процесс может переходить на связочный аппарат. На начальных стадиях развития заболевания воспаление захватывает синовиальные сумки, развивается острый синовит, в полости сустава появляется серозный выпот, а при отсутствии лечения выпот приобретает серозно-фибринозный, а затем гнойный характер. При вторичном артрите стадия серозного экссудата сразу переходит в гнойный. При распространении гнойного воспаления на капсулу сустава возникает гнойный артрит. Если в гнойный процесс вовлекаются кости, образующие сустав, развивается остеоартрит. При распространении гнойного процесса на ткани окружающие сустав, образуется параартрит - околосуставная флегмона, а также возможны затеки и в далеко расположенные ткани.

Клиническая картина заболевания характеризуется острым началом, высокой температурой тела, выраженными болями в суставе, усиливающимися при движении. Заболевание протекает обычно тяжело. В области пораженного сустава отмечаются интенсивные боли, часто распирающего характера, припухлость сустава, напряжение, инфильтрация и яркая гиперемия, сглаженность контуров сустава. Степень сглаженности контуров сустава и увеличение его объема зависит от количества выпота в полости сустава.

Активные движения полностью отсутствуют, пассивные движения вызывают резкую боль. Конечность приобретает вынужденное положение.

При пальпации сустава резкая болезненность, часто определяется симптом флюктуации. При скоплении жидкости в коленном суставе имеет место симптом - баллотирование надколенника (при легком надавливании пальцами определяется плавающий надколенник).

Рентгенологически при ранних стадиях патологических симптомов нет. На

7-10 сутки болезни регистрируется расширение суставной щели, остеопороз эпифизов, неровности суставных поверхностей, а при остеоартрите очаги деструкции костной ткани.

При затруднении постановки диагноза возможно выполнение диагностической пункции сустава. Диагноз ставится на основании осмотра эвакуированной жидкости. Полученное отделяемое направляют на бактериологическое исследование и определение чувствительности к антибиотикам.

Лечебная тактика. Лечение должно быть общим и местным. Основными лечебными мероприятиями являются: эвакуация воспалительного экссудата, противовоспалительная терапия (применение нестероидных гормонов), общая и местная антибактериальная терапия.

. Общее лечение включает в себя антибактериальную, противовоспалительную и дезинтоксикационную терапию (в/в инфузии, в тяжелых случаях применение методов экстракорпоральной детоксикации).

При лечении гнойного артрита необходима полная иммобилизация конечности гипсовой лангетой.

В начальных стадиях применяют многократные ежедневные пункции сустава для эвакуации патологического экссудата, введение в полость сустава антибактериальных препаратов. Пункции проводят до полного прекращения поступления экссудата.

При неэффективности малоинвазивного способа или в запущенных случаях применяют артротомию с налаживанием проточно-промывной системы.

При развитии эпифизарного остеомиелита производят артротомию, резекцию поврежденных отделов эпифиза и в дальнейшем создают (путем длительной иммобилизации конечности) условия для развития анкилоза. В дальнейшем можно прибегнуть к эндопротезированию (тазобедренного или коленного) сустава.

## **V. Хирургический сепсис**

Хирургический сепсис тяжелое общее заболевание, возникающее обычно на фоне существующего местного очага инфекции, требующего хирургической санации, а также снижения защитных реакции организма и проявляющееся дистрофическими и дегенеративными изменениями внутренних органов и тканей.

Современные исследования существенно изменили понимание патогенеза сепсиса. Оказалось, что системные проявления при сепсисе вызывают медиаторы воспаления, которые высвобождаются макрофагами и циркулирующими моноцитами в крови на наличие очага инфекции. Активация макрофагов и моноцитов осуществляется микробными токсинами. Обусловленное цитокинами повреждение эндотелия сосудов различных органов и тканей, в конце концов, приводит к развитию полиорганной недостаточности. Таким образом, не сами микробы, а активированными ими вещества оказывают повреждающее действие на **органы** и ткани, ответственны за развитие «септического каскада» патофизиологических явлений.

**Избыточная микробная нагрузка** (грам. положительная, грамотрицательная флора, анаэробы и др.) В первичном очаге количество микроорганизмов в 1 грамме тканей значительно превышает критическую концентрацию (больше, чем 10<sup>5</sup>).

### **Взаимодействие бактерий и (или) их фрагментов с макрофагами и нейтрофилами**

**Поступление медиаторов воспаления в кровь** (простагландинов, тромбоксанов, лейкотриенов, фактора некроза опухоли, интерлейкинов- 1, -6, -2).

**Системный ответ на воспаление** (воспаление тканей, отек, гиперкоагуляция крови, аллергия, сенсбилизация, вазодилатация, гиповолемия, ишемия тканей, повышение температуры, лейкоцитарный сдвиг влево, анемия)

**Полиорганная недостаточность** (гипоперфузия органов, полиорганная недостаточность, летальный исход)

**Международная терминология сепсиса** принята на согласительной конференции Американской коллегии грудных хирургов и общества специалистов интенсивной терапии (США, 1991 г.) и находит все большее применение в отечественной медицинской практике.

**Сепсис – это неспецифическое инфекционное заболевание, характеризующееся патологической системной реакцией организма на инфекцию, однотипной при большом разнообразии возбудителей, и при прогрессировании приводящей к нарушению функций жизненно важных органов и систем.**

Потребность в уточнении терминологии и классификации сепсиса обусловлена, прежде всего, необходимостью его ранней диагностики, обеспечивающей своевременное начало лечения, так как если диагноз сепсиса ставится на стадии **полиорганной недостаточности**, летальность крайне высока, независимо от предпринимаемой терапии. Кроме того, современные требования к проведению научных исследований подразумевают получение сравнимых данных (эффективность применения новых препаратов, летальность и т.д.) требуют единой классификации и оценки степени тяжести состояния больных. В соответствии с международной терминологией различают следующие понятия:

**Бактериemia** (септикопиемия)- наличие живых бактерий и крови. Бактериemia факультативный признак сепсиса.

**Септицемия** – наличие в кровотоке токсинов, вызывающих интоксикацию.

**Синдром системной воспалительной реакции (ССВР)** термин, предложенный для клинического определения общих проявлениях инфекции. Синдром предполагает наличие, не менее двух из следующих симптомов:

- температура тела 38°-40 °С.
- частота сердечных сокращений 90 ударов в 1 минуту
- частота дыхания - 20 в 1 минуту
- лейкоциты – более 12×10<sup>12</sup> или количество незрелых форм нейтрофилов превышает 10.

**Сепсис** системный ответ на воспаление инфекционного генеза. Выявление двух и более

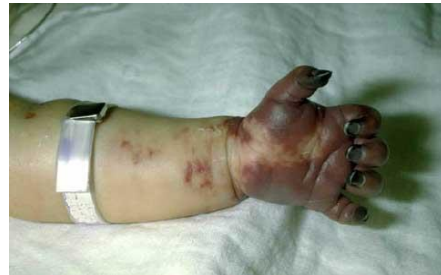вышеперечисленных симптомов при наличии очага инфекции (но не обязательно бактериемия) позволяет формулировать клинический диагноз «сепсис».

**Тяжелый сепсис** – сепсис с органной дисфункцией, гипоперфузией, проявляющееся ацидозом, олигурией, острым нарушением психического статуса и другими признаками органических повреждений.

**Септический шок** (инфекционно-токсический шок) – самая тяжелая форма сепсиса, в основе которой лежит стойкая артериальная гипотензия, сохраняющаяся, несмотря на адекватную инфузионную терапию, систолическое артериальное давление при септическом шоке ниже 90 мм.рт.ст. или снижается более чем на 40 мм.рт.ст. от исходного. При медикаментозной поддержке АД может сохраняться на нормальных цифрах, однако всегда имеется нарушение перфузии. Главной причиной развития шок считается рефрактная вазоплегия под действием оксида азота. Расстройства микроциркуляции при нем обусловлены не только нарушением тонуса сосудов, но и нарушением реологических свойств крови и развитием ДВС-синдрома.

**Синдром полиорганной недостаточности** – нарушение функции органов, требующее внешнего вмешательства для поддержания гомеостаза.

Клинические критерии начальной стадии сепсиса: наличие очага инфекции (не всегда), гипертермия, тахикардия, одышка и неадекватная функция органов.



Сепсис в результате гангрены.

Манифестации сепсиса: нарушения ментального статуса (психики или сознания), гипоксемия, метаболический ацидоз, олигурия.

Проявления со стороны органов и систем:

Система органов дыхания – респираторный алкалоз, гипервентиляция, респираторный дистресс-синдром взрослых (шоковое легкое), диффузные инфильтраты в легких, отек легких.

Почки – гипоперфузия, повреждение почечных канальцев, азотемия и олигурия. Сердечно-сосудистая система – сначала увеличение сердечного выброса, снижение периферического сопротивления, вазодилатация, повреждение эндотелия, падение сосудистого тонуса и давления, депрессия миокарда, уменьшение сердечного выброса, вазоконстрикция, гипоперфузия органов, рефрактерная гипотензия.

Ментальный статус – дезориентация, сонливость, спутанное сознание. возбуждение или заторможенность, сопор, кома.

Печень – умеренные нарушения функции (ранний симптом сепсиса), повышение уровня билирубина и трансаминаз – плохой прогностический признак.

Гематологические показатели: нейтрофильный лейкоцитоз, сдвиг влево (сначала, и не всегда), вакуолизация и токсическая зернистость нейтрофилов (всегда), тромбоцитопения, развитие ДВС-синдрома, снижение сывороточного железа – феномен перераспределения и связывания с белками (всегда).

### **Клиническая картина сепсиса.**

По клиническому течению различают молниеносный, острый, подострый и хронический сепсис.

При молниеносной форме заболевания клиника протекает крайне бурно, и в первые-вторые сутки уже развивается септический шок, заболевание обычно длится 5-7 суток, прогноз, как правило, неблагоприятный. Основные возбудители – синегнойная палочка, стафилококк, стрептококк, анаэробы и грамотрицательная флора.

При остром сепсисе симптомы развиваются в течение нескольких суток, продолжительность заболевания 2-4 недели. Острый сепсис наблюдается у 40% больных и сопровождается высокой летальностью.

При подостром сепсисе продолжительность заболевания 6-12 недель, исход обычно благоприятный. Хронический сепсис иногда длится годами с обострениями и ремиссиями.

Грамположительный сепсис. Сепсис, вызываемый грамположительной флорой, обычно начинается медленно, сопровождается развитием выраженного воспалительного компонента, склонен к абсцедированию и длительному течению.

Грамотрицательный сепсис. В настоящее время наиболее частые возбудители – это синегнойная палочка, протей, клебсиелла. Грамотрицательный сепсис чаще вызывается внутрибольничной (госпитальной) инфекцией. Течение заболевания более агрессивное и быстро приводит к развитию полиорганной недостаточности.

Характерной особенностью последних десятилетий стал рост анаэробного и грибкового сепсиса и

сепсиса, вызванного смешенной флорой. Для анаэробного сепсиса характерно бурное, крайне тяжелое течение с высокой вероятностью летального исхода.

Возбудителями сепсиса являются, в основном, условно-патогенные микроорганизмы. Флора чаще высокорезистентна к терапии, и чувствительность к антибиотикам у высеваемых штаммов не более 70%, даже к самым новым препаратам.

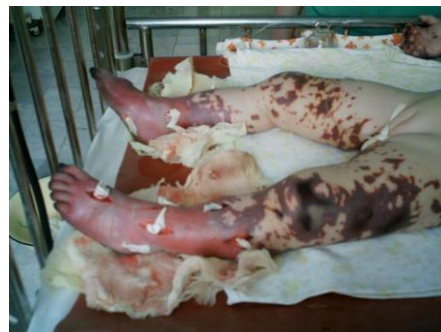Сепсис не имеет патогномичных симптомов. Клинические проявления разнообразны и зависят от фазы заболевания, возбудителя, вызвавшего его, формы патологического процесса, степени компенсации органов и систем, состояния иммунной системы, локализации первичного очага и ряда других факторов.

В типичных случаях острого сепсиса клиника представлена симптомами ССВР на фоне наличия первичного инфекционного очага.

Характерны жалобы, связанные с наличием местного очага воспаления и местных осложнений. Наблюдается лихорадка, общее недомогание, бледность кожных покровов, слабость, головные и мышечные боли, потеря аппетита, тошнота, рвота, снижение диуреза, кишечные расстройства. При осмотре сухость кожи и слизистых, тахипноэ свыше 20 в минуту, тахикардия выше 100 в минуту, АД может снижаться или сохраняться на нормальных цифрах, спутанность сознания, увеличение печени и селезенки. Очень важно, что при сепсисе указанные симптомы могут сохраняться и после вскрытия и адекватного дренирования первичного гнойного очага.

При тяжелой форме сепсиса на первый план выступают симптомы органных нарушений: тахикардия свыше 120 в минуту, артериальное давление снижается более чем на 40 мм.рт.ст., тахипноэ до 26-30 в минуту. Возможно развитие абсцесса или гангрены легкого. Проявляется клиника септического эндомиокардита, токсического гепатита, развивается олигурия, отмечается нарушение функции кишечника в виде метеоризма или динамической непроходимости.

В более тяжелых случаях развивается анурия с отеками на конечностях и в серозных полостях, присоединяются симптомы отека головного мозга и легких, возможны явления психоза. Развивается картина полиорганной недостаточности.



Лабораторно при сепсисе отмечается лейкоцитоз со сдвигом формулы влево, но позже при снижении реактивности организма и развитии гипопроотеинемии (вследствие массивного распада белков крови) имеет место лейкопения. Появляются анизоцитоз, пойкилоцитоз, патологическая зернистость, СОЭ повышается до 60 мм/час, прогрессирует анемия, повышаются билирубин, креатинин, мочевины крови. Отмечается гемокоагулопатия в виде ДВС синдрома. В иммунограмме присутствуют признаки иммунодефицита.

Посев крови обязателен, несмотря на то, что более чем у половины больных роста микрофлоры не отмечается. Посев крови необходимо брать три дня подряд.

Лечение. При выявлении первичного гнойного очага в не зависимости от локализации, проводят оперативное лечение, заключающееся во вскрытии и адекватном дренировании полости очага. Во время операции рассекают ткани над местом флюктуации или размягчения, эвакуируют гнойный экссудат, удаляют некротические ткани, производят ревизию полости с разделением перемычек, рану промывают антисептиками и обеспечивают адекватное дренирование. В дальнейшем рану ведут открытым способом с учетом фазы течения раневого процесса.

При наличии гнойного очага в брюшной полости проводят лапаротомию, гнойник вскрывают и дренируют. Вскрытие абсцесса легкого проводят либо при помощи бронхоскопа (при бронхоскопии вскрывают полость и дренируют через трахеобронхиальное дерево, дренажную трубку выводят через носовые ходы), либо пункционным способом через грудную стенку.

Во всех случаях необходимо провести микробиологическое исследование экссудата с определением чувствительности к антибиотикам.

Антибактериальная терапия. При подозрении на сепсис, до назначения антибактериальной терапии, должны быть проведены заборы крови и контаминированных биологических жидкостей для микробиологического экспресс- исследования. Рекомендуется начинать антибактериальную терапию антибиотиками широкого действия, обязательно в высоких дозах и парентерально.

При локализации первичного очага в мягких тканях или в брюшной полости в качестве средств первого ряда рекомендуется применение карбапенемов или сочетание цефипима с метранидазолом, резервные средства – цефалоспорины 3-4 поколения или фторхинолоны в сочетании с метранидазолом (клиндамицином), сочетание цефоперазона/сульбактама с амиоцином, тикарциллина/клавулата или пиперациллина/тазобактама с аминогликозидами. При стафилококковом сепсисе наиболее эффективными препаратами являются ванкомицин и линезолид. При тяжелом нозокомиальном сепсисе показаны

карбапенемы, иногда - цефепим или защищенные антисинегнойные бета-лактамы и ципрофлоксацин. При анаэробном сепсисе применяется комбинация синтетических пенициллинов с метранидазолом, тиенам, при клостридиальном - природные пенициллины с метранидазолом. От суперинфекции грибами показан флуконазол, амфотерицин В.

Инфузионная терапия. Детоксикация включает инфузии до 3-6 литров в сутки, но обязательно с учетом диуреза, форсированный диурез, при развитии острой почечной недостаточности применение гемодиализа.

Инфузионная терапия направлена на коррекцию нарушений гомеостаза и снижение концентрации токсинов, на нормализацию микроциркуляции и перфузии тканей. Для поддержания углеводного равновесия в/в вводятся 5%, 10% или 40% растворы глюкозы вместе с инсулином (на 3-4 мг глюкозы 1 ЕД. инсулина).

### **Анаэробная газовая инфекция.**

Анаэробной клостридиальной (спорообразующей) инфекцией – газовой гангреной - называется патологический процесс, вызываемый анаэробными клостридиями. Для него характерны отсутствие воспалительной реакции и прогрессирующее нарастание отека, газообразования, омертвления тканей, тяжелое течение заболевания, быстрое прогрессирование интоксикации.

Анаэробная инфекция вызывается: *Clostridium perfringens*, *Cl. Oedematiens*, *Cl. septicum*, *Cl. Histolyticum*.

Частота нахождения анаэробной инфекции при газовой гангрене или флегмоне в процентах выражается в следующих отношениях: *Clostridium perfringens* – в 50-90% случаев, *Cl. Oedematiens* – в 15-50%, *Cl. septicum* – в 10-30%, *Cl. Histolyticum* – в 2-6%.

Наиболее часто встречается *Clostridium perfringens* один или в симбиозе с аэробами. К особенностям его действия относятся быстрое газообразование в тканях и тяжелая интоксикация.

*Cl. Oedematiens* является вторым по частоте, при этом превалирует бурное развитие отека в тканях и очень тяжелая интоксикация. За счет отека тканей и сдавления сосудистых пучков развивается ишемия и некроз тканей, что во много раз усиливает развитие гангрены.

*Cl. septicum* реже служит причиной развития анаэробной инфекции и в этих случаях в тканях вызывает кровянисто-серозный отек и токсикоз.

*Cl. Histolyticum* самостоятельно вызывает развитие заболевания достаточно редко, но в сочетании с другими микробами приводит к быстрому расплавлению тканей и тяжелой интоксикации.

Токсическое влияние анаэробов способствует повреждению и последующей гибели здоровых тканей, которые становятся хорошей питательной средой для микроорганизмов. Богатство гликогеном делает мышцы особо благоприятной средой для развития анаэроба. Способностью разлагать сахар с образованием газа обладают все анаэробы, особенно бурным бывает газообразование при разложении гликогена и белков мышц.

При действии анаэробов на ткани выделяют две фазы: 1) токсический отек и 2) газообразование и гангрена мышц и соединительной ткани.

Классификация анаэробной инфекции. Существует три классификации анаэробной инфекции:

#### **1). Патологоанатомическая:**

- отечная – 34,7 %
- смешанная -29,2 %
- эмфизематозная -19,7 %
- некротическая - 9,3 %
- флегмонозная - 7,1 %
- тканерасплавляющая – 0,6 %.

Самая высокая летальность отмечается при тканерасплавляющей и достигает 90% случаев поражения.

2). **Клиническая:** Молниеносная, развивается в первые же часы, протекает бурно и при этом высокая летальность.

Острая форма. Необходимо отметить, что хронического течения анаэробной инфекции не отмечается.

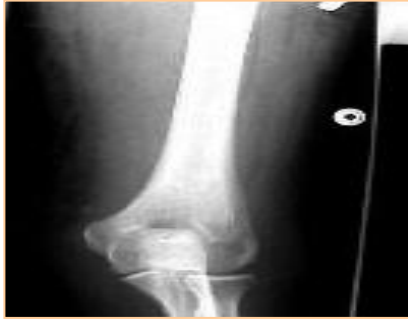3). **Анатомическая:** эпифасциальная (инфекция еще не проникла в межмышечные и мышечные пространства) и субфасциальная. Определение анатомического распространения процесса имеет огромное значение для решения вопроса о глубине хирургических разрезов.

Клиническая картина. Инкубационный период газовой инфекции довольно короткий – в среднем 2-4 дня. Чем короче период инкубации, тем тяжелее протекает заболевание. Иногда встречаются молниеносные формы с развитием заболевания в первые же часы после ранения.

Местно при газовой гангрене отмечаются сильные распирающие боли в конечности, ощущение тесноты повязки. При осмотре места поражения выявляется отек, бледность кожи и сине-багровые пятна и полосы.

Наблюдается подкожная эмфизема и крепитация, определяемая пальпаторно или рентгенологически.





Воздух в мягких тканях  
определяется Rg-ки

При надавливании на края раны из глубины нередко выделяются пузырьки газа. Быстрое нарастание отека подтверждается «симптомом лигатуры»: завязанная вокруг конечности лигатура быстро врезается в кожу. Данный симптом может служить дифференциальным тестом между газовой гангреной и флегмоной конечности.

Общие симптомы типичны для интоксикации, но интоксикация нарастает быстро и протекает значительно тяжелее, чем при любой другой инфекции. Пульс достигает цифр 140-160 уд. в мин. Дыхание до 30-40 в мин. Артериальное давление снижается до 80 -60 мм.рт.ст. Достаточно скоро развивается токсический шок. Характерно сохранение сознания до самой смерти, но имеет место случаи, когда больная впадает в состояние эйфории. В биохимических и клинических анализах крови развивается картина, характерная выраженной интоксикации.

Профилактика. Ранняя и тщательная обработка загрязненных ран с соблюдением всех правил асептики и антисептики. Профилактически пациентам вводят противогангренозную сыворотку -30 000 АЕ (антитоксических единиц). Состав антител профилактической дозы противогангренозной сыворотки следующий: против *Clostridium perfringens* 10 000 АЕ, против *Cl. septicum* 10 000 АЕ, против *Cl. Oedematiens* 10 000 АЕ. Сыворотку лучше всего вводить в/в в смеси со 100 мл физиологического раствора.

Профилактическое значение имеет также применение анаэробного бактериофага.

Лечение. 1. **Специфическое лечение** состоит в применении противогангренозной сыворотки. До установления бактериологического диагноза применяют поливалентную сыворотку. Лечебная доза поливалентной сыворотки составляет 150 000 АЕ (по 50 000 АЕ каждого из антител). После уточнения анаэроба необходимо вводить моновалентную сыворотку только против выделенного возбудителя (50 000 АЕ).

Сыворотку вводят в/в медленно капельно на 400 мл физиологического раствора, допустимо обкалывание сывороткой мягких тканей вокруг раны для создания барьера из антител.

2. **Хирургическое лечение** заключается:

а) в применении т.н. лампасных разрезов – несколько глубоких и широких разрезов на конечности, достигающих длиной до 40-50 см;

б) в гильотинной ампутации – ампутация без наложения жгута и швов.

После операции рану обильно обрабатывают окислителями – перманганатом калия или перекисью водорода, и создают условия для постоянной аэрации раны. Хорошие результаты получены при применении гипербарической оксигенации.

3. **Неспецифическое лечение** применяют для устранения токсикоза, для чего проводят инфузионную терапию в объеме более 5 литров, используют антибактериальную терапию, обеспечивают пациенту покой, высококалорийное питание.

Исход при газовой гангрене зависит от своевременности диагностики, состояния организма, перед заболеванием, вирулентности микрофлоры и ее дозы, локализации и степени развития процесса.

#### **Столбняк.**

Столбняк – острое специфическое инфекционное заболевание, возбудителем которого является анаэробная спороносная палочка *Clostridium tetani*. *Cl. tetani* встречается как сапрофит в кишечнике домашних животных, а также человека. Выделяясь с фекалиями, попадает в почву. В сухом навозе и почве спора столбнячной палочки может сохраняться до 25- 30 лет. Таким образом, при всякой загрязненной ране создается прямая угроза заболевания столбняком. Оптимальная температура для раскрытия споры и размножения столбнячной палочки является 35-45°С., поэтому в жарких регионах земного шара, таких как пустыня Сахара, заболевание столбняком не присутствует.

Классификация.

I. По виду повреждения: раневой, послеинъекционный, послеожоговый, послеоперационный, послеродовой, после абортов, после отморожений, после травмы и т.п.

II. По распространенности:

1.Общий (генерализованный) столбняк: а) первично общая форма;  
б) нисходящая форма; в) восходящая форма.

2. Местный (ограниченный) столбняк: а) конечностей; б) головы;  
в) туловища; г) сочетание ограниченных локализаций (рука, туловище и др.).

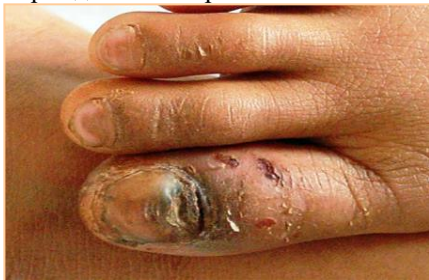Местный столбняк отличается более легким течением и отграниченным поражением мышц с локализацией в области ранения.

Инкубационный период при столбняке от 4 до 14 дней, но болезнь может развиваться и в более



поздние сроки. Известны случаи развития столбняка с инкубационным периодом до полугода. Отмечено, что чем короче инкубационный период, тем тяжелее протекает заболевание и выше летальность. Человек очень чувствителен к столбнячному токсину и не обладает естественным иммунитетом. Выделяемый *C. tetani* экзотоксин состоит из двух: тетаноспазмин и тетаногемолизин. Первый действует на нервную систему, ведет к развитию тонических и клонических судорог поперечнополосатых мышц, а второй разрушает эритроциты. Тетаногемолизин в патогенезе столбняка практического значения не имеет.

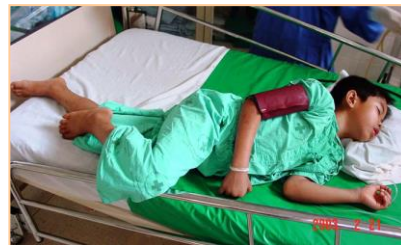Заболевание возникает при проникновении столбнячной палочки в организм через поврежденные покровы. Входные ворота для столбняка



Попадая в благоприятную среду, столбнячная палочка при оптимальной температуре 36-37°C начинает бурно размножаться и выделять токсины. Током крови токсины доставляются к головному и спинному мозгу и, воздействуя преимущественно на двигательные рога спинного мозга, вызывают судороги.

Клиника общего столбняка: симптомы интоксикации - головные боли, бледность кожных покровов, обильное потоотделение, слабость, тахикардия, тахипноэ, повышение температуры, иногда до 40°C. основными симптомами столбняка являются клинические и тонические судороги, которые могут возникать на любой внешний раздражитель. Имеет место спазм мимической мускулатуры - так называемая, сардоническая улыбка, и тризм (спазм жевательных мышц и мышц шеи).

Наиболее тяжелой формой проявления столбняка является **опистотонус** (спазм мышц шеи, длинных мышц спины и мышц живота, что приводит к переразгибанию туловища), может привести к разрывам мышц и перелома позвоночника..



Наблюдается задержка стула и мочеиспускания. В судороги вовлекаются дыхательные межреберные мышцы и диафрагма, приводящая к остановке дыхания.

При восходящем столбняке судороги начинаются с нижних конечностей и постепенно распространяются вверх, а при нисходящем судороги распространяются сверху вниз.

Профилактика. 1. ранняя хирургическая обработка раны, назначение антибактериальной терапии  
2. специфическая иммунизация: 1,0 мл АС (анатоксина столбнячного) и 3000 МЕ ПСС (противостолбнячная сыворотка) по Безредко.

Лечение: госпитализация в реанимационное отделение с изоляцией больного от зрительных, слуховых и механических внешних раздражителей. Помещают больного в отдельный затемненный бокс.

Медикаментозное лечение: введение седативных препаратов, барбитуратов, нейролептиков, инфузионная терапия до 2,5 литров, коррекция белкового водно-электролитного баланса, антибактериальная терапия. При необходимости применение миорелаксантов при наличии аппарата ИВЛ.

Специфическое лечение – внутривенное введение противостолбнячной сыворотки по 150тыс.МЕ в сутки. Средняя терапевтическая доза на курс лечения -200-350тыс МЕ. В критических случаях допускается введение ПСС в дозе до1200тыс МЕ.

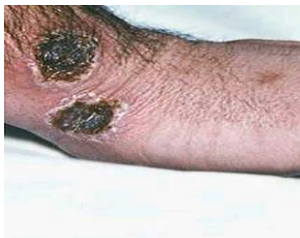Летальный исход может достигать 50 %.

### Сибирская язва.

Острое специфическое инфекционно заболевание, вызываемое палочкой сибирской язвы. Заражение чаще происходит от больного животного, инфекция также может быть перенесена мухами. Инкубационный период 2-7 дней. У человека наблюдается три формы сибирской язвы – кожная, кишечная и легочная. Хирургический интерес представляет кожная форма, которая выражается в образовании специфического карбункула.

Место образования карбункула безболезненное, через 24-48 часов появляется сине-багровый пузырек.

После прорыва пустулы ранка черного цвета с гангренозными участками кожи покрывается твердым безболезненным струпом



Воспаление при сибирской язве некогда не бывает гнойным, ближайшие лимфоузлы увеличиваются, развивается геморрагический лимфангит.

В легких случаях общие признаки заболевания проявляются кратковременной лихорадкой, в тяжелых – выраженными явлениями интоксикации, и при этом летальность составляет 20-26 %.

Лечение сибиреязвенного карбункула необходимо вести консервативно: покой, мазевые повязки, иммобилизация. Разрезы, зондирование, тампонада противопоказаны.

Антибиотикотерапия: бактерии сибирской язвы чувствительны к пенициллинам – вводят до 10 млн. Ед в сутки. Специфическое лечение заключается во в/в введении противосибиреязвенной сыворотки от 50 до 150 тыс. Ед. Кроме того, рекомендуется в/в введение сальвасана по 0,6-0,9 г.

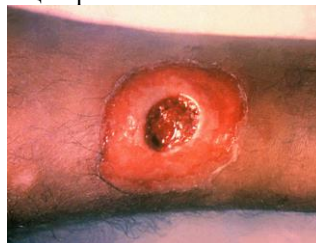### **Дифтерия ран.**

Дифтерия ран развивается при попадании в рану палочки Леффлера.

Клинические данные характеризуются появлением на поверхности раны трудно удаляемой пленки грязно-серого цвета.

Различают дифтерийную инфекцию свежих и гранулирующих ран.

В первом случае под трудноудаляемой пленкой развивается некроз с выраженным воспалением раны, нередко с лимфангитом. Общее состояние тяжелое.



Дифтерийное поражение гранулирующих ран протекает значительно легче, преобладают месточечные наложения, которые после удаления вновь легко образуются. Особенностью дифтерии ран является скудная симптоматика. Диагноз ставится на основании бактериологического исследования.

Лечение состоит в п/к, в/м или в/в введении противодифтерийной сыворотки в дозе 3000 – 8000 иммунизирующих единиц. Место рекомендуется покой, повязки с растворами антисептиков в сочетании с противодифтерийной сывороткой.

### **Актиномикоз.**

Хроническое инфекционное неконтагиозное заболевание, вызываемое лучистыми мицелиями – актиномицетами. Согласно эндогенной теории возбудителями заболевания являются лучистые мицелии, постоянно сапрофитирующие в организме (полость рта, желудочно-кишечный тракт). Экзогенная теория утратила свое доминирующее значение.

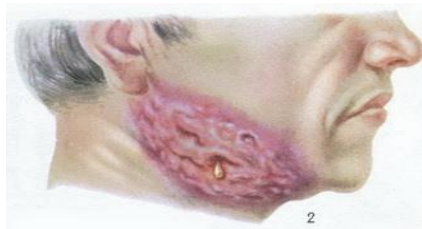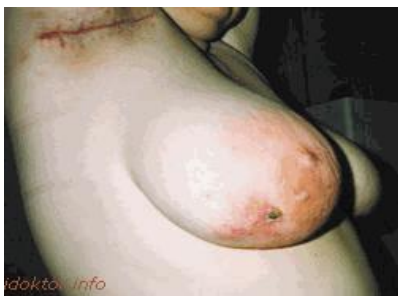Особенности развития заболевания зависят от путей распространения актиномикоза в организме больного. Преимущественный путь – контактный, имеются данные и о лимфогенном пути распространения.

Торакальный актиномикоз. Составляет 10-20% среди других локализаций. Клиника заболевания скудная и обычно протекает незаметно. Частые простудные и респираторные заболевания, тупые боли в грудной клетке, в области плеча, лопатки. Диагноз верифицируется микроскопическим исследованием мокроты, выявляются друзы или мицелии актиномицетов.

Одно из осложнений – специфическое поражение сердца.

Абдоминальный актиномикоз. (10-20%). В большинстве случаев развивается актиномикоз в слепой кишке. Заболевание начинается остро, проявляется сильными схваткообразными болями в животе, температурой. Прогрессирование процесса выражается в увеличении инфильтрата, объединяющий в общий конгломерат собственно актиномикозный инфильтрат и ближайшие органы и ткани, наиболее часто актиномикоз распространяется от первичного очага на переднюю брюшную стенку, формируя в ней абсцедирующий инфильтрат.

Кроме того, встречается актиномикоз кожи, костей, мочеполовых органов и почек, головного спинного мозга, лица.



Для своевременной диагностики необходимо комплексное исследование, включающее рентгеноисследование легких или костей, клинические и лабораторные методы. Достоверным методом диагностики является микроскопия отделяемого из области поражения с целью выявления друз.

Лечение больных комплексное, основу которого составляет иммунотерапия.

Специфическая иммунотерапия – введение актинолизата (в/м 3,0 · 2 раза в неделю в течение 3 месяцев); АПВ (актиномицетная поливалентная вакцина) – в/к ежедневно, начиная с 0,1 мл до 1 мл. Длительность курса 3 мес.

### **Сифилис костей и суставов.**

Различают основные формы костных поражений при сифилисе: периоститы, оститы, остеомиелиты. Специфическое сифилитическое поражение костей менее характерно для раннего сифилиса, чаще проявляется в третичном периоде. Для раннего сифилиса характерен специфический полиартрит: поражение синовиальных оболочек без поражения хрящей и костей. Во вторичном периоде поражение суставов протекает по типу полиартритических синовитов. Суставы припухшие, с незначительной гиперемией, активные движения ограничены. Происходит симметричное поражение коленных, голеностопных, грудиноключичных и мелких суставов кистей или стоп. Больные предъявляют жалобы на очаговую или диффузную болезненность костей, усиливающиеся в ночное время, снимающиеся при движениях и обостряющиеся при тепловых процедурах. При обследовании выявляется локальная припухлость тестовой консистенции. На рентгенограммах – значительная периостальная реакция, утолщение надкостницы, признаки остеолиза.

При позднем сифилисе остеопериоститы обычно возникают одновременно в нескольких костях

Основными проявлениями сифилиса костей в третичном периоде служат гуммозные инфильтрации. При гуммозных процессах в кости грануляционная ткань вызывает остит с последующими реактивными изменениями. Преобладание процессов пролиферации над деструкцией отличает сифилис от туберкулеза.

Гуммозный процесс, возникающий во внутреннем слое надкостницы, может проникать по сосудам в компактное вещество кости, в губчатое вещество, что приводит к деструктивным изменениям этих слоев. Деструктивные изменения зависят от локализации процесса.

При сифилисе чаще поражаются диафизы длинных трубчатых костей, как правило, большеберцовой кости. Плоские кости черепа, грудины вовлекаются в процесс в 5% случаев, наиболее часто поражаются лобные и теменные кости.

Сифилитические спондилиты (поражение позвоночника) встречается в 2-6% случаев, чаще поражается тело одного или двух позвонков, как правило, в шейном отделе. При этом развивается неподвижность пораженного отдела, наблюдаются самопроизвольно возникающие боли.

Диагноз ставится на основании клинической картины, данных рентгенологического исследования, серологических исследований крови (реакция Вассермана – RW) и результатах пробного противосифилитического лечения.

Хирургическое вмешательство (вскрытие абсцессов) осуществляется только при присоединении вторичной инфекции.

## **VI. ХИРУРГИЧЕСКИЕ ЗАБОЛЕВАНИЯ СЕРОЗНЫХ ПОЛОСТЕЙ**

### **ПЕРИКАРДИТ**

**ПЕРИКАРДИТ** – острое или хроническое воспаление околосердечной сумки. Различают фибринозный, серозно-фибринозный, геморрагический, ксантоматозный, гнойный, гнилостный перикардиты.

Этиология: инфекция (вирусы, бактерии, риккетсии, грибы, простейшие), ревматизм, ревматоидный артрит, системная красная волчанка, инфаркт миокарда, уремия, травма, в том числе операционная, ионизирующая радиация, опухоли и гемобластозы, паразитарные инвазии; для некоторых перикардитов причины их возникновения не установлены (идиопатические).

Патогенез – часто аллергический или аутоиммунный, при инфекционном перикардите инфекция может быть пусковым механизмом; не исключается и прямое повреждение оболочек сердца

бактериальным или другими агентами.

Симптомы, течение определяются основным заболеванием и характером выпота, его количеством (сухой, выпотной перикардит) и темпом накопления. Начальные симптомы: недомогание, повышение температуры тела, загрудинные или прекардиальные боли, нередко связанные с фазами дыхания, а иногда напоминающие стенокардию. Часто выслушивается шум трения перикарда различной интенсивности и распространенности. Накопление экссудата сопровождается исчезновением прекардиальных болей и шума трения перикарда, появлением одышки, цианоза, набуханием шейных вен, ослаблением сердечного толчка, расширением сердечной тупости, однако при умеренном количестве выпота сердечная недостаточность обычно выражена умеренно. Вследствие снижения диастолического наполнения уменьшается ударный объем сердца, тоны сердца становятся глухими, пульс малым и частым, нередко парадоксальным (падение наполнения и напряжения пульса во время вдоха).

При констриктивном (сдавливающем) перикардите в результате деформирующих сращений в области предсердий нередко возникает мерцательная аритмия или трепетание предсердий; в начале диастолы выслушивается громкий перикардтон.

При быстром накоплении экссудата может развиваться тампонада сердца с цианозом, тахикардией, ослаблением пульса, мучительными приступами одышки, иногда с потерей сознания, быстро нарастающим венозным застоем. При констриктивном перикардите с прогрессирующим рубцовым сдавливанием сердца нарастает нарушение кровообращения в печени и в системе воротной вены. Обнаруживаются высокое центральное венозное давление, портальная гипертензия, асцит (псевдоцирроз Пика), появляются периферические отеки; ортопноэ, как правило, отсутствует.

Распространение воспалительного процесса на ткани средостения и плевру ведет к медиастиноперикардиту или плевриту, при переходе воспаления с эпикарда на миокард (поверхностные слои) развивается миоперикардит. На ЭКГ в первые дни болезни отмечается конкордатный подъем сегмента ST в стандартных и грудных отведениях, в последующем сегмент ST смещается к изоэлектрической линии, зубец T уплощается или подвергается инверсии; при значительном скоплении выпота уменьшается вольтаж комплекса QRS.

При рентгенологическом исследовании обнаруживается увеличение поперечника сердца и трапециевидная конфигурация сердечной тени с ослаблением пульсации сердечного контура. При длительном течении перикардита наблюдается кальцификация перикарда (панцирное сердце).

Надежным методом выявления перикардального выпота служит эхокардиография, для диагностики используются также яремная флебография и фонокардиография.

Дифференциальный диагноз проводят с начальным периодом острого инфаркта миокарда и острым миокардитом.

Лечение. При аллергической или инфекционно-аллергической природе перикардита применяют кортикостероидные препараты (преднизолон по 20-30 мг/сут) и нестероидные противовоспалительные средства в следующих суточных дозах: ацетилсалициловая кислота по 3-4 г, реопирин по 3-4 таблетки, ибупрофен (бруфен) по 0,8-1,2 г, индометацин по 75-150 мг.

При инфекционных и пиогенных перикардитах (стафилококковых, пневмококковых и др.) применяют антибиотики в соответствии с установленным или предполагаемым возбудителем (пенициллины, аминогликозиды, цефалоспорины и др.).

При паразитарных перикардитах назначают противопаразитарные средства. В случае угрозы тампонады сердца производят лечебную пункцию перикарда. При застойных явлениях применяют мочегонные средства - фуросемид (лазикс) внутрь или в/м 40 мг и более, гипотиазид по 50-100 мг внутрь и др. Резкое повышение центрального венозного давления является показанием к кровопусканию (до 400 мл).

Хирургическое лечение (перикардэктомия) применяется при констриктивном перикардите в случае значительного нарушения кровообращения и при гнойном перикардите.

Прогноз наиболее неблагоприятен при опухолевых и гнойных перикардитах.

## ЭМПИЕМА ПЛЕВРЫ

Эмпиема плевры (гнойный плеврит)— скопление гнойного экссудата в полости плевры с вторичной компрессией лёгочной ткани при плеврите.

### Классификация

- По локализации •• Односторонняя или двусторонняя
- Ограниченная субтотальная; тотальная •• Базальная или парамедиастинальная •
- По причине Метапневмоническая, Парапневмоническая, Послеоперационная,
- По течению Острая Хроническая
- По количеству выпота различают малый пилоторакс — скопление экссудата в плевральных синусах (количество 200–500

мл); средний пилоторакс — скопление экссудата до угла лопатки в VII межреберье (количество 500–1000 мл); большой пилоторакс — скопление экссудата выше угла лопатки (количество более 1 литра).

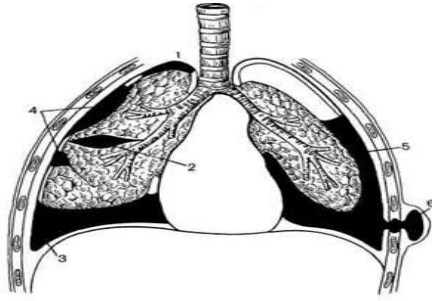
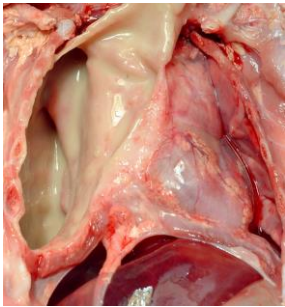


Рис. 6.16. Виды эмпиемы плевры.  
 1 — перикардная (антикардная); 2 — межреберная (интерлобарная);  
 3 — базальная; 4 — пристеночная; 5 — пневмоторакс; 6 — прорыв  
 гноя под кожу (осложнение эмпиемы плевры).

**Этиология** • Возбудители: • стафилококки • пневмококки • факультативные и облигатные анаэробы • Прямой путь проникновения инфекции • Травма лёгкого • Ранения грудной клетки • Разрыв пищевода • Прорыв абсцесса, гангрены лёгкого, каверны • Пневмония • Туберкулёз • Прогрессирование бактериального поражения лёгких (абсцесса или бактериальной деструкции) • Бронхоэктазы • Резекция лёгких и другие операции на органах грудной клетки • Пневмоторакс • Острые медиастиниты • Остеомиелиты рёбер и позвонков • Непрямой путь проникновения инфекции • Поддиафрагмальный абсцесс • Острый панкреатит • Абсцессы печени • Воспаление мягких тканей и костного каркаса грудной стенки • Идиопатическая эмпиема.

**Патоморфология** • Гиперемия и лейкоцитарная инфильтрация плевры • Отложение фибрина • Накопление гноя в плевральной полости



## Клиническая картина

• Острая эмпиема плевры • Кашель с выделением мокроты. Длительные и частые приступы кашля с отделением большого количества мокроты свидетельствуют о наличии бронхоплеврального свища • Боль в грудной клетке минимально выражена при спокойном дыхании, резко усиливается во время полного глубокого вдоха • Одышка • Нарушение голосового дрожания. • Тупой или притуплённый перкуторный звук на стороне поражения, верхняя граница тупости соответствует линии Эллиса–Дамуазо–Соколова • Ослабление или отсутствие дыхания при аускультации над областью выпота • Бронхиальное дыхание над прилежащим к выпоту сдавленным лёгким • Покраснение кожи возникает только при прорыве гноя из полости эмпиемы под кожу • Общее состояние прогрессивно ухудшается: слабость, потеря аппетита, похудание, гектическая температура тела, частый пульс.

• Хроническая эмпиема плевры • Температура тела может быть субфебрильной или нормальной, при нарушении оттока гноя становится гектической • Кашель с отхождением гнойной мокроты • Деформация грудной клетки на стороне поражения из-за сужения межрёберных промежутков. У детей развивается сколиоз • Перкуторные данные зависят от степени наполнения полости гноем, дыхательные шумы над полостью не выслушиваются.

**Лабораторные исследования** • Лейкоцитоз, сдвиг лейкоцитарной формулы влево, гипо- и диспротеинемия, увеличение СОЭ • Анализ плевральной жидкости — экссудат (относительная плотность выше 1,015, белок свыше 30 г/л, отношение альбумины/глобулины — 0,5–2,0, проба Ривальта положительна, лейкоциты выше 15).

**Специальные исследования** • Торакосцентез — плевральная жидкость мутная, густая, постепенно превращающаяся в истинный гной, имеет специфический неприятный запах • Лабораторное исследование аспирированной жидкости • Бактериоскопия мазка с окраской по Граму • Бактериологическое исследование (часто результаты этих методов расходятся) • Определение pH — при эмпиеме pH менее 7,2 • Концентрация глюкозы ниже концентрации глюкозы в крови • Рентгенологическое исследование • Средостение смещено в сторону, противоположную стороне накопления выпота • Базальное затемнение с горизонтальным уровнем при гнилостной инфекции или бронхоплевральном свище • КТ позволяет наиболее точно определить наличие жидкости в полости плевры и локализовать внутриплевральное осумкование • Плеврофистулография — контрастное исследование плевральной полости через свищи • УЗИ позволяет определить количество выпота, локализовать место пункции и дренирования плевральной полости.

## ЛЕЧЕНИЕ

**Общие принципы** • Лечение основного заболевания • Раннее полное удаление экссудата из плевральной полости с помощью пункции или при дренировании • Расправление лёгкого применением постоянной аспирации, ЛФК • Рациональная антибиотикотерапия.

**Консервативная терапия** • Ранние острые эмпиемы — необходимы повторные плевральные пункции с аспирацией гнойного экссудата и адекватной антибиотикотерапией (клиндамицин, цефтриаксон в сочетании с метронидазолом; можно назначить аминогликозиды, монобактамы, карбапенемы) • Промывание полости плевры с введением антибиотиков, протеолитических ферментов • Иммуностимулирующая терапия • УФО крови • Инфузионная терапия и частичное парентеральное питание • Сформировавшиеся эмпиемы с густым гнойным экссудатом — показание к длительному закрытому дренированию.

### Хирургическое лечение

• Острые эмпиемы • Свободные эмпиемы плевры — постоянное промывание плевральной полости через две трубки, через 2–3 дня отсасывают содержимое через обе трубки и добиваются полного расправления лёгкого • Широкая торакотомия с резекцией рёбер, туалетом плевральной полости и последующим дренированием показана при наличии больших секвестров и сгустков в плевральной полости • При наличии бронхиального свища — тампонада соответствующего бронха • При неэффективности вышеперечисленных мероприятий показана ранняя декорткация лёгкого.

• Хроническая эмпиема • Санация эмпиемы через дренаж с активной аспирацией • При наличии бронхиального свища: то же + тампонада бронха • При неэффективности — хирургическое лечение: репневмолиз, декорткация лёгкого, выскабливание пиогенного слоя до фиброзной капсулы, ушивание бронхиального свища или резекция поражённого участка лёгкого • При туберкулёзной эмпиеме объём операции увеличивают — проводят тотальную париетальную плеврэктомию.

Осложнения • Перфорация • В лёгочную паренхиму с образованием бронхоплевральных свищей • Через грудную клетку со скоплением гноя в мягких тканях грудной стенки • Септикопиемия • Вторичные бронхоэктазии • Амилоидоз.



Прогноз при своевременном лечении благоприятный, при хронической эмпиеме может быть неблагоприятным.

## ПЕРИТОНИТ

Перитонит — *это воспаление брюшины, сопровождающееся не только местными изменениями брюшинного покрова, но и тяжелой общей реакцией организма на гнойную интоксикацию.*

В подавляющем большинстве случаев развивается вторично как осложнение гнойного заболевания или нарушения целостности какого-либо органа брюшной полости (червеобразный отросток, желудок, желчный пузырь, кишечник и др.). В редких случаях первичную причину не находят даже на вскрытии и такой перитонит называют криптогенным.

В зависимости от принципа, положенного в основу, различают следующие классификации перитонитов:

- По этиологии: асептические и инфекционные.
- По виду возбудителя: стафилококковые, стрептококковые, вызванные кишечной палочкой; вызванные смешанной флорой и др..
- По распространенности процесса: **Распространенный**: общий (разлитой), когда поражена вся брюшина, диффузный-поражена часть брюшины, но процесс не имеет четкого ограничения; **Местный** (отграниченный-пораженный участок брюшины изолирован от брюшной полости спайками и неотграниченный- пораженный участок брюшины не изолирован от брюшной полости),.
- По причинам возникновения: при воспалительно-деструктивных процессах органов брюшной полости, перфоративный, травматический, послеоперационный, гематогенный, криптогенный и др.
- Различают также перитониты по источнику происхождения (аппендикулярный, после перфорации язвы желудка и др.)
- По клиническому течению (острый, хронический)
- По характеру экссудата (серозный, серознофибринозный, гнойный, геморрагический, гнилостный и др.).

### Симптомы и течение:

Перитонит — вторичен, поэтому его клиническая картина наслаивается на симптомы первичного заболевания. Жалобы больного сводятся к болям в животе, тошноте, рвоте, слабости, жажде, одышке и др. Осмотр позволяет заметить заостренные черты лица серо-землистого цвета, запавшие глаза, трудный тип дыхания, неподвижность брюшной стенки, вздутие живота, сохранение сознания при некоторой заторможенности реакций на различные раздражители, глухой голос.

Отмечаются также сухость слизистых оболочек, сухой, обложенный язык, повторная рвота, срыгивания. При пальпации живота наблюдается напряжение и болезненность брюшной стенки, которые почти всегда выражены несколько больше в области источника перитонита.

### Лечение:

Больные с гнойным перитонитом нуждаются в немедленной госпитализации и экстренной операции. Проводится комплексное лечение, включая оперативные и консервативные методы. Задачи операции — ликвидация первичного очага инфекции, удаление гноя и обеспечение не только однократного, но и повторного введения антибиотиков в брюшную полость (через дренаж). При невозможности устранить очаг инфекции производят дренирование, чтобы создать надежный отток гноя из брюшной полости.

Консервативная тактика включает:

1. борьбу с микрофлорой и интоксикацией;
2. повышение иммунобиологических сил организма;
3. улучшение функций органов и систем больного.

## **СПИСОК ЛИТЕРАТУРЫ**

1. Клиническая хирургия: Национальное руководство в 3-х томах (под редакцией В.С.Савельева. – М. ГЭОТАР-Медия, 2009 г.)
2. 80 лекций по хирургии под редакцией С.В.Савельева. М.: - Литтера, 2008 г. – 912 ст.
3. В.К. Гостищев: Руководство для врачей. – М.,ГЭОТАР-Медиа, 2007г. - 768 ст.
4. Избранный курс лекций по гнойной хирургии под редакцией В.Д.Федорова. Издательство «Миклош» - М.: 2010 г.