

ОРД-ПУЛЬМ-22

**Федеральное государственное образовательное учреждение
высшего образования
«Северо-Осетинская государственная медицинская академия»
МЗ РФ**

Кафедра фтизиопульмонологии

«Утверждаю»

проф. Б.М.Малиев

« ____ » _____ 2022

Методическая разработка практического занятия по теме:
«Пневмокониозы. Силикоз. Силикатозы»

Владикавказ, 2022 г.

1. Тема: Пневмокониозы. Силикоз. Силикатозы.

2. Цель занятия: Изучить определение, этиологию патогенез, классификацию пневмокониозов. Подробно изучить наиболее распространенную и тяжелую форму пневмокониозов – силикоз. Основные профессии и производства, где возможно развитие пневмокониозов; способствующие факторы; клинику с ее особенностями; диагностику (уделить особое внимание рентгенологическим и лабораторно-функциональным методам исследования пневмокониозов); течение; критерии диагноза; дифференциальный диагноз; осложнение; лечение; (профилактику; экспертизу трудоспособности при силикозе.

Провести клинический разбор больного с силикозом, научить правильно собирать анамнез, в том числе и профессиональный (проф. маршрут), проводить объективное обследование, научиться правильно оценивать санитарно-гигиенические условия труда больного, показатели функции внешнего дыхания, научиться формулировать диагноз и решать лечебно-профилактические и экспертные вопросы.

3. Вопросы для повторения.

1. В каких производствах и профессиях работающие подвергаются воздействию пылевых факторов?

2. Какие свойства пылевой частицы определяют ее фиброгенное действие?

3. Какие факторы производственной среды и особенности организма определяют скорость развития и прогрессирования силикоза?

4. Изложите основные теории патогенеза силикоза.

5. Опишите строение силикотического узелка.

6. Какие жалобы характерны для неосложненного силикоза?

7. Какие объективные данные характерны для неосложненного силикоза?

8. Перечислите основные показатели функции внешнего дыхания и опишите характер изменений при силикозе.

9. Опишите основные рентгенологические симптомы силикоза.

10. С какими непрофессиональными заболеваниями проводится дифференциальная диагностика силикоза?

11. Каковы основные принципы лечения силикоза?

12. Каковы основные принципы экспертизы трудоспособности больных силикозом?

4. Вопросы для самоконтроля знаний по теме занятия.

1. Какие виды пыли обладают наибольшей фиброгенной активностью?

2. По каким принципам построена действующая в нашей стране классификация пневмокониозов?

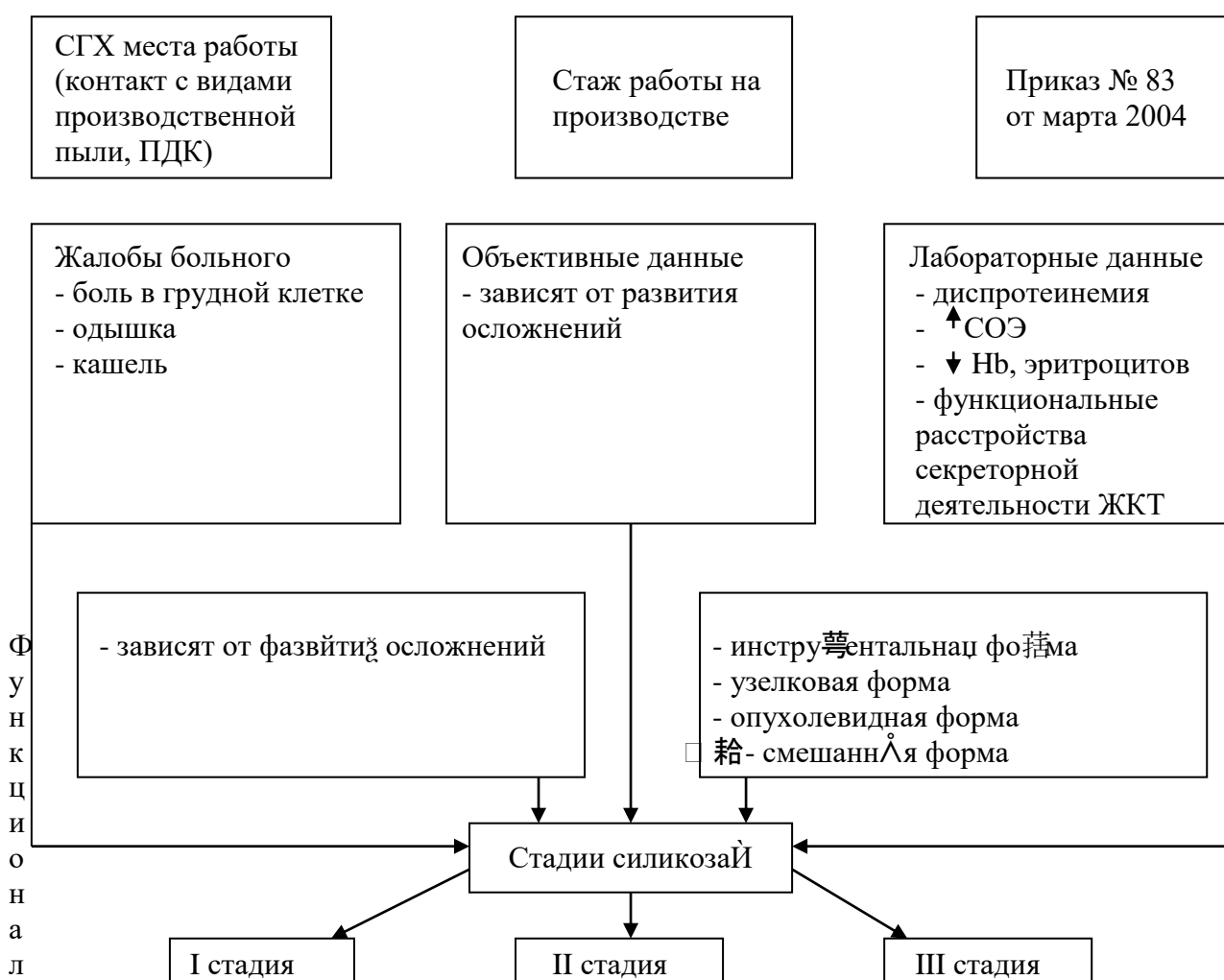
3. На чем основана диагностика силикоза?

4. Какие методы обследования больного с силикозом применяются? Дать характеристику на основании объективных, рентгенологических, функциональных и лабораторных данных.

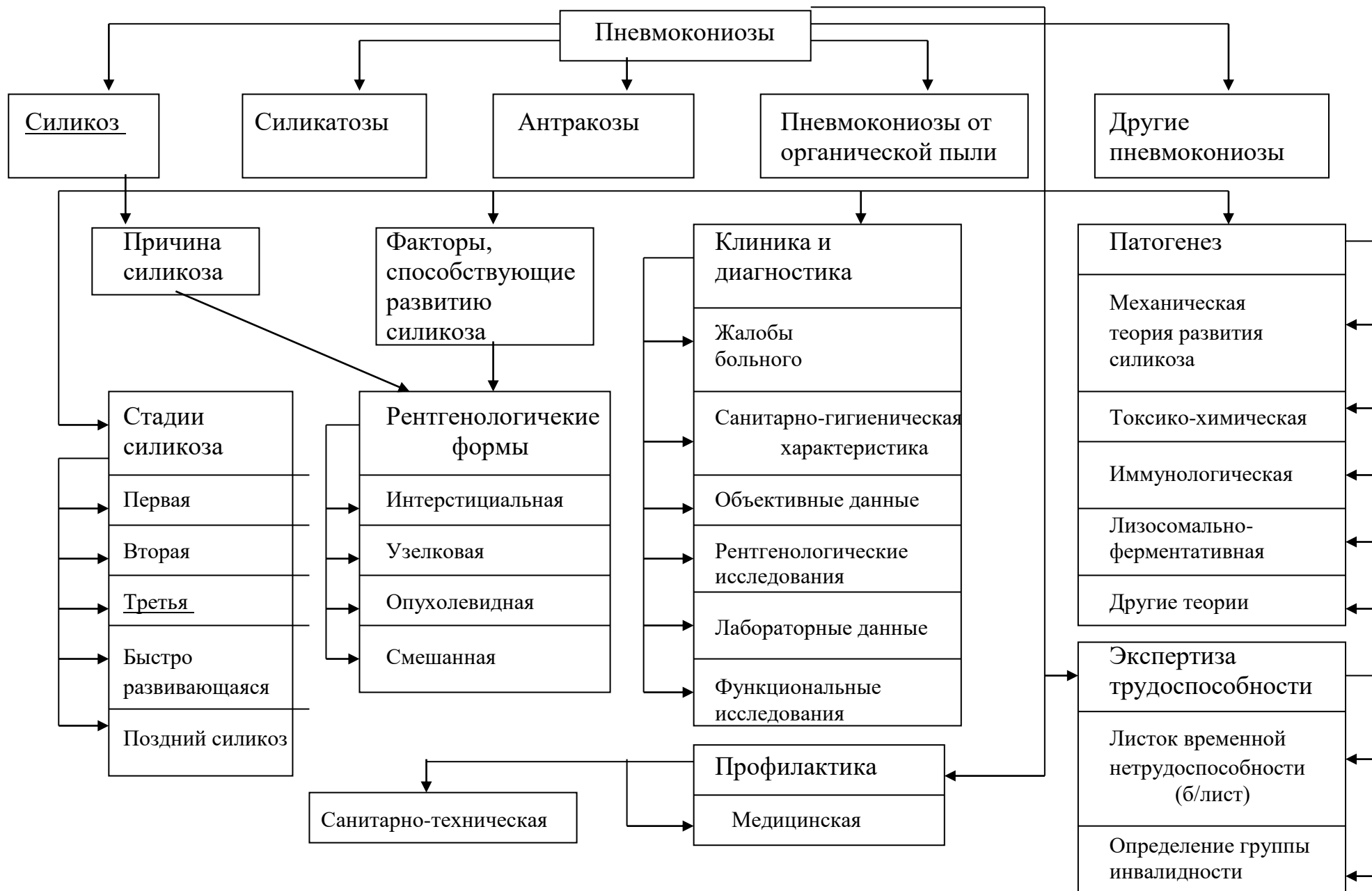
5. Перечислить наиболее частые осложнения силикоза.
6. Какие варианты течения силикоза Вам известны?
7. Назовите медикаментозные средства, применяющиеся для лечения силикоза и его осложнений.
8. Каковы основные направления медицинской профилактики силикоза?
9. В чем состоят особенности санитарно-гигиенической характеристика с места работы больного с силикозом?
10. В чем заключается различие экспертного подхода к больным силикозом и другими пневмокониозами?

5. Ориентировочная основа действий врача по диагностике заболевания.

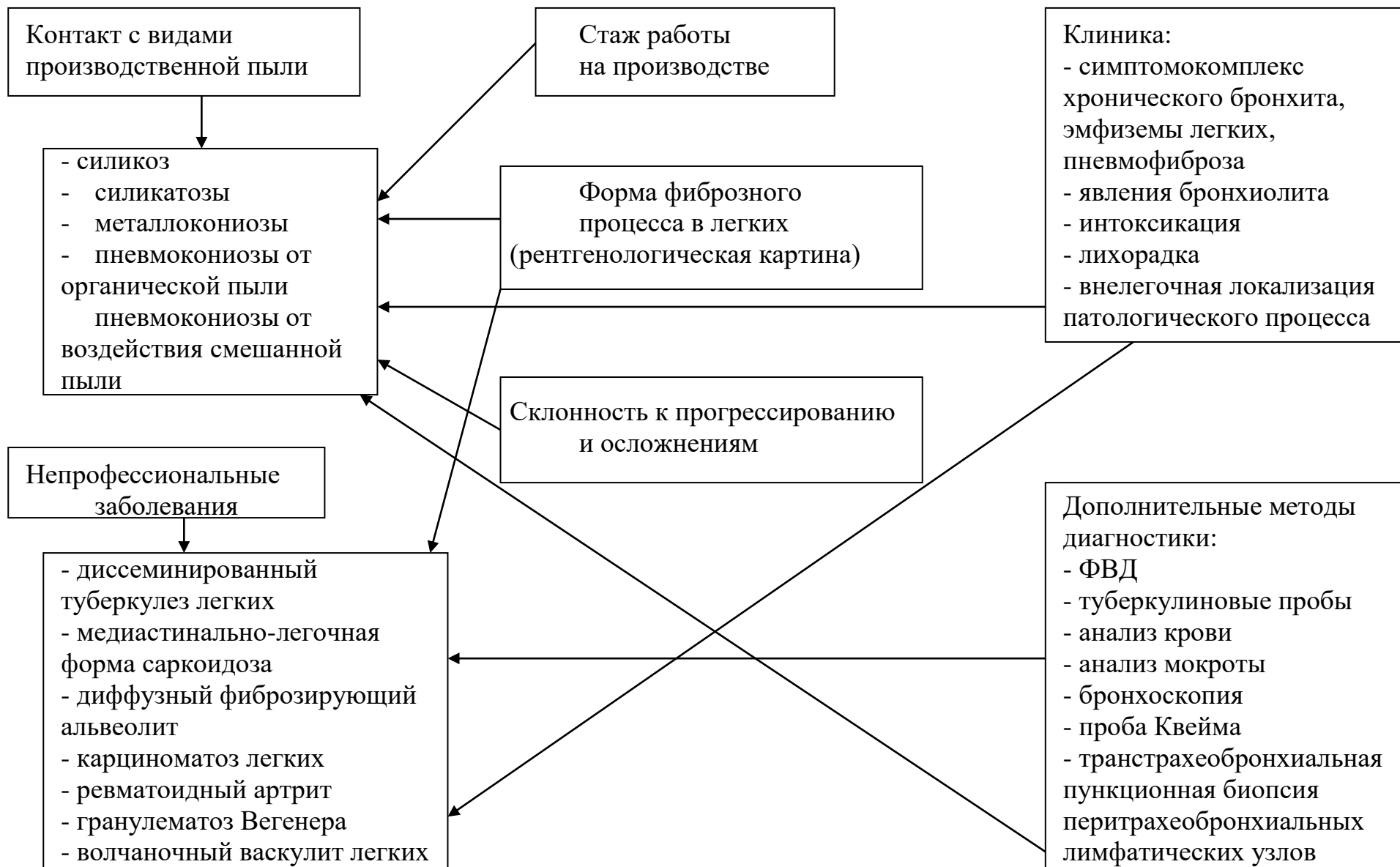Диагностика пневмокониозов (силикоза)



Дифференциальная диагностика пневмокониозов



Дифференциальная диагностика пневмокониозов



6. Ориентировочная основа действий врача по лечению больного с силикозом.

Лечение пневмокониозов (силикоза)

-Прекращение контакта с пылевым фактором

-Экспертиза трудоспособности

1. листок временной нетрудоспособности (б/лист)
2. определение группы инвалидности

-Профилактика

1. Санитарно-техническая:

- механизация, герметизация, пылеосаждение; внедрение дистанционного управления, местная и общая вентиляция; индивидуальные средства защиты.

2. Медицинская:

- предварительные и периодические медицинские осмотры (при содержании в пыли менее 10% свободной двуокиси кремния – осмотры 1 раз в 24 месяца, более 10% - 1 раз в 12 месяцев)

-Лечебно-профилактические мероприятия:

- способствуют уменьшению отложения пыли в легких,
- выведение пыли из легких,
- торможение развития фиброзного процесса в легких
- повышение резистентности организма
- улучшение легочной вентиляции и кровообращения.

-Лечебные мероприятия:

1. Гигиеническая утренняя гимнастика

2. Терренкур.

3. Лечебная физкультура, дыхательная гимнастика.

4. Рациональное питание (специальная диета, обогащенная белками с добавлением панкреатина и метионина 0,5-1,0 г/сут).

5. Специализированные курорты: «Боровое», Казахстан; курорты Крыма, Кисловодска, Светлогорска (при силикозе I, II стадии).

6. Тепловлажные щелочные ингаляции (с минеральными водами).

7. Оксигенотерапия.

8. Физиотерапия (УФО, УВЧ, УЗ).

9. Патогенетическое лечение:

– терапия глюкокортикоидами (преднизолон 20-35 мг/сут в течение 1-1,5 месяца, при выраженных стадиях силикоза и ревматоидного артрита, бронхиальной астмы, при быстро прогрессирующем течении);

- глутаминовая кислота 0,25-0,5 г × 3 р/сут.

10. Симптоматическое лечение:

- противокашлевые средства,
- повышающие неспецифическую реактивность организма.

11. Лечение осложнений силикоза.

12. Туберкулостатическое лечение (учитывая переносимость больными и чувствительность к противотуберкулезным препаратам).

7. Учебные ситуационные задачи.

1. Больной С., 42 года, в течение 16 лет работает формовщиком литейного производства. В последние 2 года стал ощущать колющие боли в области лопаток, периодически беспокоит сухой кашель, при больших физических нагрузках возникает одышка. При внешнем осмотре объективных изменений не отмечается. В нижнебоковых отделах грудной клетки перкуторный звук с коробочным оттенком, подвижность нижних краев легких не изменена. В легких прослушиваются сухие хрипы в большом количестве. Анализ крови и мочи без отклонений от нормы. Функция внешнего дыхания: ЖЕЛ составляет 78% от ДЖЕЛ, проба Тиффно 61%. Изменений со стороны сердечно-сосудистой системы и пищеварительного тракта не имеется.

Задание: сформулируйте и обоснуйте диагноз. Нужны ли дополнительные исследования для подтверждения диагноза? Проведите ВТЭ.

2. Больной М., 43 года, работает забойщиком в шахте в течение 18 лет; во время очередного периодического медицинского осмотра на рентгенограмме легких были обнаружены изменения в виде усиления и умеренной деформации легочного рисунка в средних и нижних обоих отделах легких. В базальных отделах прозрачность легочных полей повышена. Корни легких не изменены.

Активных жалоб не предъявлял, но при детальном расспросе отмечал периодический непродуктивный кашель. В прошлом респираторных заболеваний не было. Умеренно курит.

Объективно: подвижность легочных краев не ограничена, над легкими перкуторный звук не изменен, дыхание жестковатое, прослушиваются единичные непостоянные сухие хрипы. Границы сердца не изменены, тоны ясные, чистые. Живот мягкий, при пальпации безболезненный. Размеры печени и селезенки не увеличены. Дизурических расстройств нет.

Показатели функции внешнего дыхания: ЖЕЛ 82% от должной, проба Тиффно 76%. ЭКГ без отклонений от нормы. Анализы крови и мочи в норме.

Задание: сформулируйте и обоснуйте диагноз. Нужны ли дополнительные исследования для подтверждения диагноза? Проведите ВТЭ.

3. Больной Ч., 33 года, работает на предприятии по изготовлению термоизоляционных материалов, содержащих асбест, при этом в цехе имеется повышенная концентрация асбестовой пыли в воздухе. Средства индивидуальной защиты использовал не всегда.

Через 5 лет начала работы стали беспокоить одышка при небольших физических напряжениях, приступообразный кашель с трудноотделяемой вязкой мокротой, сопровождающийся болями в грудной клетке. Кроме того появились резкая слабость, быстрая утомляемость, потеря массы тела.

Объективно: цианоз лица и губ, грудная клетка бочкообразной формы. Перкуторный звук над легкими коробочный, прослушивается большое количество сухих и влажных хрипов, а также шум трения плевры, подвижность нижних краев легких ограничена.

На рентгенограмме легких сосудисто-бронхиальный рисунок резко усилен и деформирован; прозрачность легочных полей диффузно повышена; имеются плевродиафрагмальные спайки; междолевая плевра справа утолщена: корни легких уплотнены и расширены.

Показатели функции внешнего дыхания: ЖЕЛ 62% от должной, проба Тиффно 64%. Мокрота слизисто-гнойная, с прожилками крови.

При динамическом наблюдении спустя 10 лет у больного обнаружен ателектаз средней доли легкого.

Задание: установите и обоснуйте диагноз; определите наличие и диагноз осложнений (какие необходимы дополнительные исследования для уточнения диагноза?); проведите ВТЭ.

8. Контрольные ситуационные задачи.

1. Больной Н., 43 года, направлен в противотуберкулезный диспансер для консультации. В прошлом 13 лет работал обрубщиком; 2 года назад был диагностирован силикатоз I стадии. При очередном обследовании в медсанчасти обнаружено усиление одышки, учащение кашля, появление болей в подлопаточных областях. Перкуторный звук над нижними отделами легких с коробочным оттенком, подвижность нижних краев легких ограничена. Дыхание ослабленное, жестковатое, прослушиваются единичные сухие хрипы. Тоны сердца приглушены.

На рентгенограмме отмечается диффузное усиление и деформация легочного рисунка, на фоне которого имеются множественные узелковые тени размером 2-4 мм в диаметре. Уплотнение междолевой плевры справа. Корни обрубленной формы с обизвествленными по типу яичной скорлупы лимфатическими узлами.

Задание: сформулировать и обосновать предварительный диагноз; укажите, какие дополнительные исследования следует провести для подтверждения диагноза.

2. Больной И., 32 года, в течение 8 лет работает в электролизном цехе по получению алюминия из бокситов. В прошлом заболеваний дыхательного аппарата не было. Умеренно курит.

В последние 2 года его стали беспокоить нерезкие боли в грудной клетке, особенно в ночное время. Появились непродуктивный кашель, одышка при физическом напряжении, быстрой ходьбе и подъеме по лестнице. Во время

очередного периодического медицинского осмотра у больного были отмечены следующие изменения: коробочный оттенок перкуторного звука над нижними отделами легких, нижняя граница легких опущена, подвижность ее ограничена, в легких с обеих сторон прослушиваются рассеянные сухие хрипы.

По данным рентгенологических исследований отмечается усиление легочного рисунка преимущественно в средних и нижних отделах легких, на фоне которого видны необычные многочисленные узелковоподобные тени округлой формы, размером до 1-1,5 мм, с четкими краями. Корни легких расширены и уплотнены.

Границы сердца не изменены, тоны приглушены. Пульс 76 уд/мин, ритмичный, артериальное давление 130/75 мм рт. ст. Живот мягкий, при пальпации безболезненный; размеры печени и селезенки не увеличены. Дизурических расстройств нет.

Функция внешнего дыхания: ЖЕЛ 72% от должной, проба Тиффно 68%. Анализ крови и мочи в пределах нормы.

По данным динамического наблюдения, у больного через год отмечалось прогрессирование патологического процесса в легких: появилась деформация легочного рисунка и увеличилось количество узелковых тканей.

Задание: сформулируйте и обоснуйте диагноз; проведите ВТЭ.

3. Больной Ч., 53 года, в течение 6 лет работает по размолу кварцевого песка. Основными жалобами являются кашель с выделением небольшого количества слизистой мокроты, боли в грудной клетке, одышка при небольших физических нагрузках, боли в суставах рук и ног.

Объективно: пониженного питания, кожа сухая, слегка шелушится; атрофия мышц костей; межфаланговые суставы кистей деформированы; пальцы в состоянии ладонной флексии; контуры лучезапястных суставов сглажены, движение их ограничено.

Грудная клетка бочкообразной формы. Перкуторно на всем протяжении коробочный звук. Аускультативно – ослабленное дыхание, выслушиваются единичные сухие хрипы, под левой лопаткой мелкопузырчатые влажные хрипы. Границы сердца в пределах нормы, тоны глухие. Пульс – 78-80 уд/мин, ритмичный, АД 90/60 мм рт. ст. Язык чистый, живот мягкий, безболезненный, размеры печени не увеличены. Анализ крови: Нб – 120 г/л, число эритроцитов – $3,6 \cdot 10^{12}/л$, лейкоцитов - $10 \cdot 10^9/л$; СОЭ – 29 мм/ч. БК в мокроте не найдены, реакция Манту отрицательная. Нарушение функции внешнего дыхания II степени по рестриктивному типу. На ЭКГ умеренные изменения миокарда.

Рентгенография органов грудной клетки: легочные поля в базальных отделах эмфизематозны. Легочной рисунок диффузно усилен и деформирован; на фоне него имеются множественные мелкие плотные очаги, местами сливающиеся. Корни легких расширены, уплотнены. Купола диафрагмы фиксированы спайками. Сердце не увеличено, конфигурация его не изменена.

Рентгенография костей: на левой кисти отмечаются остеопороз всех костей, костный анкилоз лучевой кости и костей запястья, ногтевые и средние фаланги III и IV пальцев в состоянии ладонной флексии, подвывихи.

Задание: сформулируйте и обоснуйте диагноз; назначьте лечение и проведите ВТЭ.

Внеаудиторная самостоятельная работа

Рефераты на тему:

1. Экзогенные фиброзирующие альвеолиты: «легкое фермера, птицевода, сыродела, виноградаря» и т.д.
2. Бериллиоз как особый вид металлоконниоза.
3. К вопросу о современной классификации пневмокониозов.
4. Современные аспекты патогенеза пневмокониозов.

Литература

1. Артамонова В.Г., Шаталов Б.В. Профессиональные болезни, М, 1996 г.
2. Вопросы гигиены и профессиональной патологии в металлургии. Под ред. С.Г. Домнина, Свердловск, 1989.
3. Лекция по профессиональным болезням. В.М. Макотченко, Киев, 1991.
4. Приказ № 90 МЗ России, 1996.
5. Профессиональные болезни полевой этиологии. Под ред. С.Г. Домнина, Свердловск, 1986.
6. Профессиональные болезни. Руководство для врачей в 2-х т. Под ред. Н.Ф. Измерова. – 2 изд., Москва, Медицина, 1996.
7. Профессиональные болезни. Полный справочник. Под ред. проф. Елисеева Ю.Ю. – Москва. – «Эксмо», - 2006, - 608 с.
8. Профессиональный риск. Справочник под ред. Н.Ф. Измерова, Э.Н. Денисова, Москва, Медицина, 2001.
9. Ретнев В.М. Профессиональные болезни и меры их предупреждения. СПб.: Изд-во Диалект, 2007. – 240 с.
10. Тесты по внутренним, профессиональным и инфекционным болезням. Под ред. Р.С. Богачева, А.Н. Борохова, Смоленск, «Русич», 1996.