

№Стом-16

ФЕДЕРАЛЬНОЕ ГОСУДАРСТВЕННОЕ БЮДЖЕТНОЕ ОБРАЗОВАТЕЛЬНОЕ  
УЧРЕЖДЕНИЕ ВЫСШЕГО ОБРАЗОВАНИЯ  
«СЕВЕРО-ОСЕТИНСКАЯ ГОСУДАРСТВЕННАЯ МЕДИЦИНСКАЯ АКАДЕМИЯ»  
МИНИСТЕРСТВА ЗДРАВООХРАНЕНИЯ РОССИЙСКОЙ ФЕДЕРАЦИИ  
(ФГБОУ ВО СОГМА Минздрава России)

**Кафедра хирургических болезней №1**

**Основы хирургии повреждений**  
**учебно-методическое пособие для студентов медицинских вузов**

**Владикавказ.**  
**2017 г.**

Составители:  
сотрудники кафедры хирургических болезней №1 Северо-Осетинской  
государственной медицинской академии.  
Зав.кафедрой доцент Беслекоев У.С., проф. Хутиев Ц.С., доцент Вахоцкий В.В.,  
доцент Ардасенов Т.Б., асс. Дзахов В.Р.

#### **ОСВЕЩАЕМЫЕ ВОПРОСЫ**

- Общие вопросы травмы
- Раны
- Черепно-мозговая травма
- Повреждения груди
- Повреждения живота
- Закрытые травмы мягких тканей
- Вывихи
- Переломы костей
- Ожоги
- Отморожения
- Электротравма
- Лучевые повреждения

## ОБЩИЕ ВОПРОСЫ ТРАВМЫ

В структуре общей заболеваемости травмы занимают 3-е место после острых респираторных и сердечно-сосудистых заболеваний, а смертность при них составляет 5 случаев на 10000 населения.

**Травма или повреждение** – это воздействие на организм человека внешних факторов (механических, термических, электрических, лучевых и др.), вызывающих нарушение анатомической целостности тканей, органов, систем или организма в целом и физиологических процессов, протекающих в них.

**Тяжесть повреждений и их осложнений определяют следующие условия:**

1. Особенность внешнего агента, вызвавшего повреждение (размеры, масса, форма);
2. Механизм травмы (место приложения, направление и скорость воздействия фактора);
3. Анатомо-физиологические особенности тканей и органов, подвергшихся внешнему воздействию (изменение пластических свойств кожи и снижение костной массы у лиц старческого возраста, степень заполнения содержимым полых органов);
4. Сопутствующие патологические процессы в поврежденных органах (стеноз или расширение сосудов, изменения внутренних органов, костей и т.д.);
5. Особенности внешней среды (высокая влажность воздуха при электротравме, отморожении и т.д.).

**Травматизмом** называют повреждения, закономерно повторяющиеся у определенного контингента людей за какой-то отрезок времени.

### Классификация травматизма

1. Непроизводственный: а) транспортный; б) бытовой; в) спортивный; г) уличный.
2. Производственный: а) промышленный; б) сельскохозяйственный.
3. Детский.
4. Военный.
5. Умышленный (убийство, самоубийство, членовредительство).

### Классификация травм

1. **По виду повреждающего агента:** а) механические; б) химические; в) термические; г) электрические; д) лучевые.
2. **По отношению к внешней среде:** а) открытая или закрытая травма (в зависимости от сохранения или нарушения целостности кожных покровов и слизистых); б) проникающая в полость груди, живота, сустава или черепа (с повреждением соответственно париетальной плевры, париетальной брюшины, синовиальной оболочки или твердой мозговой оболочки) и непроникающая.

По характеру выделяют простые, множественные, сочетанные и комбинированные повреждения.

**Простые травмы** – повреждение одного органа.

**Множественные** – характеризуются идентичными повреждениями одних и тех же анатомических образований (например, множественные ушибы мягких тканей).

**Сочетанные** – травма одним повреждающим агентом различных анатомических структур (например, перелом ребер и разрыв легкого).

**Комбинированные** – возникают при одномоментном воздействии нескольких травмирующих факторов (например, перелом бедра и отморожение стоп).

Травмы могут быть **прямыми**, т.е. возникают в месте воздействия повреждающего агента, и **непрямыми** – в области, отдаленной от места приложения силы (например, перелом шейного позвонка от удара головой при нырянии).

Выделяют также **острые** (возникают при внезапном однократном воздействии травмирующего фактора) и **хронические травмы** (развиваются в результате длительного многократного воздействия повреждающего агента (мозоли и т.д.).

### Осложнения повреждений

- I. **Непосредственные осложнения**, возникают в момент травмы или в первые часы после нее:
  1. Кровотечение.
  2. Травматический шок.

3. Нарушение функций жизненно важных органов.
- II. **Ранние осложнения**, развиваются в первые дни после травмы:
1. Инфекционные осложнения (нагноения раны, плеврит, перитонит, сепсис, столбняк и др.);
  2. Травматический токсикоз.
- III. **Поздние осложнения**, выявляют в отдаленные от повреждения сроки:
1. Хроническая гнойная инфекция;
  2. Нарушение трофики тканей (трофические язвы, контрактура и др.);
  3. Анатомические и функциональные дефекты повреждённых органов и тканей.

### РАНЫ

**Рана (vulnus)** – механическое повреждение тканей, сопровождающееся нарушением целостности кожи или слизистых оболочек.

**Основные признаки раны** – боль, кровотечение и зияющий дефект покровных тканей.

В ране выделяют:

- Входное отверстие.
- Края раны.
- Раневой канал или полость раны.
- Стенки раны.
- Дно раны (слепые раны).
- Выходное отверстие (сквозные раны).

**Содержимым раны могут быть:** 1) экссудат, 2) сгустки крови, 3) разрушенные ткани, 4) микробные клетки, 5) инородные тела.

### Классификация ран

- I. **По происхождению** выделяют хирургические (операционные) и случайные (травматические) раны.
- II. **В зависимости от вида травмирующего агента и характера повреждения:** резаные, колотые, рубленые, ушибленные, размозженные, рваные, укушенные, отравленные, огнестрельные, смешанные.
- III. **По степени инфицированности:** асептические, свежеинфицированные и гнойные.
- IV. **По характеру раневого канала:** сквозные, слепые, касательные.
- V. **По отношению к полостям тела:** проникающие (в полость груди, живота, черепа, сустава и др.) с повреждением или без повреждения внутренних органов и непроникающие.
- VI. **По локализации:** раны головы, груди, бедра и т.д.
- VI. **По количеству ран:** одиночные, множественные.

### Характеристика ран

**Резаную рану** наносят острым режущим предметом (нож, бритва, стекло). Она отличается ровными краями, минимальным количеством нежизнеспособных тканей. Степень кровотечения и зияния зависит от локализации и взаимоотношения оси раны и лангеровских линий. Кровоснабжение стенок и дна раны не нарушено, инфицированность резаных ран умеренная.

**Колотую рану** (травма острыми колющими предметами – шило, нож, игла, штык), отличает несоответствие между часто небольшими входными воротами и тяжестью возможных повреждений важных анатомических образований (внутренние органы, крупные сосуды и нервы и т.д.). Зияние раны отсутствует, наружного кровотечения может не быть, однако возможно образование гематом по ходу раневого канала. Высок риск инфицирования, в том числе и анаэробного.

**Рубленая рана** (удар топором, шашкой) имеет ровные края, характеризуется глубоким повреждением тканей, иногда костей и внутренних органов. В полости раны имеются глубокие некрозы, пропитывание стенок кровью. Большая вероятность нагноения раны.

**Ушибленная рана** (воздействие тупого предмета) имеет неправильную форму. В окружности раны широкая зона размозжения тканей с образованием массивных некрозов, гематом и кровоподтеков. Существенно нарушается

микроциркуляция крови в тканях раны вследствие быстрого тромбоза поврежденных сосудов. Сочетание нарушенного кровоснабжения тканей и высокой степени инфицированности часто приводит к развитию гнойного воспаления.

**Рваная рана** (травма движущимися частями механизмов, пилой, тупыми предметами под острым углом к поверхности тела) сходна с ушибленной, но отличается более значительным дефектом тканей и значительной по площади отслокой (скальпированием) мягкотканого лоскута, который может некротизироваться.

При **размозженных (раздавленных) ранах** степень повреждения мягких тканей максимальна, ткани раздавливаются на подлежащих костях, которые часто ломаются. Имеется значительное обсеменение микрофлорой, что на фоне имеющихся массивных некротизированных участков приводит к тяжелому гнойному воспалению.

**Укушенные раны** (укус человека или животного) схожи с рваными и раздавленными, однако чаще имеют небольшую зону некроза, но значительно обсеменены микрофлорой, в том числе возбудителями столбняка и бешенства.

**Отравленные раны** возникают при укусах ядовитых змей и насекомых, а также при попадании в рану отравляющих веществ, бытового, промышленного и боевого происхождения. Эти повреждения характеризуются местными изменениями (некроз тканей в области укуса) и выраженными общими нарушениями (интоксикация), часто очень тяжелыми, способными привести к смерти пострадавшего.

**Огнестрельную рану** (пули, осколки снарядов, гранат и т.д.) от других ранений отличает:

- сложный анатомический характер повреждения («непредсказуемый» ход раневого канала – изменение направления движения ранящего снаряда при встрече различающихся по плотности тканей);
- наличие трех зон повреждения;
- высокое инфицирование.

При попадании снаряда возникает участок сжатия ткани, распространяющийся в стороны в виде ударной волны, в результате чего образуется пульсирующая полость, ткани с большой скоростью сжимаются, расслаиваются и взаимно смещаются. Этим обусловлено формирование **трех зон повреждения** в огнестрельной ране: 1) раневого канала, 2) зоны прямого травматического некроза, 3) зоны молекулярного сотрясения.

**Раневой канал** возникает вследствие разрушения тканей от непосредственного воздействия на них ранящего снаряда, чаще бывает в виде ломаной линии, имеет чередование узких мест с широкими полостями, может содержать инородные тела (ранящий снаряд, обрывки одежды и др.), значительно инфицирован. Быстро развивающийся отек тканей приводит к образованию замкнутых полостей, содержащих излившуюся кровь. Высока вероятность нагноения раны и развития анаэробной инфекции. Входное отверстие раневого канала всегда меньше выходного.

**Зона прямого травматического некроза** возникает под воздействием кинетической энергии, передаваемой от снаряда тканям. Она содержит нежизнеспособные ткани, пропитанные кровью.

**Зона молекулярного сотрясения** развивается ввиду резких колебательных движений ткани при прохождении ранящего снаряда. В результате колебательных движений нарушается метаболизм и повреждается клеточная структура. При неблагоприятных условиях (снижение перфузии, оксигенации, инфицирование) в различные сроки после травмы ткани этой зоны могут некротизироваться, что существенно осложняет лечение огнестрельных ранений.

#### **Течение раневого процесса**

**Раневой процесс** представляет собой совокупность различных биологических изменений, последовательно развивающихся в ране. Общая реакция организма, возникающая в ответ на ранение, получила название адаптационного синдрома, имеющего 2 фазы течения:

**I фаза** (1–4 сутки) характеризуется возбуждением симпатической нервной системы, выделением в кровь гормонов мозгового слоя надпочечников, инсулина, АКТГ, глюкокортикоидов, в результате чего в организме усиливается обмен веществ, происходит распад белков, жиров и гликогена, повышается температура тела.

**II фаза** (4–10 сутки после ранения) – общие реакции обусловлены преобладающим влиянием парасимпатического отдела вегетативной нервной системы. В эту фазу основное значение приобретают соматотропный гормон, альдостерон, ацетилхолин и др., что способствует нормализации белкового обмена, усилению репаративных процессов в ране и организме в целом, температура тела снижается, боли стихают.

#### **Фазы заживления ран**

**I. Фаза воспаления** (1–5-е сутки), включает в себя период сосудистых изменений и период очищения раны от некротизированных тканей.

**Период сосудистых изменений.** В ответ на травму в тканях в зоне раны происходят микроциркуляторные нарушения, обусловленные: 1) повреждением сосудов в момент травмы, 2) кратковременным спазмом (несколько минут), а затем стойким расширением капилляров и венул, 3) повышением проницаемости сосудистой стенки (под действием биогенных аминов – брадикинин, серотонин, гистамин) и выходом жидкой части крови за пределы кровеносного русла, что приводит к сгущению крови и замедлению кровотока, 4) сгущение крови и замедление кровотока способствует тромбированию капилляров и венул.

В результате нарушения микроциркуляции снижается насыщение тканей кислородом, развивается ацидоз, нарушаются углеводный и белковый обмены. При распаде клеточных белков из разрушенных клеток, освобождаются ионы  $K^+$  и  $Na^+$ , что приводит к повышению осмотического давления в тканях и задержке воды. Развивается отек тканей (гидратация).

Под действием простагландинов и брадикинина развивается пирогенная реакция и боли в области раны.

**Период очищения раны** от некротических тканей. Уже с первых суток в тканях, окружающих рану, появляются лейкоциты, на 2–3 сутки – лимфоциты, макрофаги и другие клетки. Нейтрофильные лейкоциты фагоцитируют микрофлору и нежизнеспособные ткани. Макрофаги вызывают фагоцитоз продуктов распада бактерий и некротических тканей. Лимфоциты способствуют иммунному ответу на микрофлору раны. При неосложненном течении к 5–6 суткам рана очищается от микроорганизмов и некрозов, купируется воспалительная реакция.

**II. Фаза регенерации** (6–14-е сутки).

В этой фазе параллельно протекают 3 процесса: 1) коагуляция раны, 2) интенсивный рост кровеносных и лимфатических сосудов, 3) эпителизация раны.

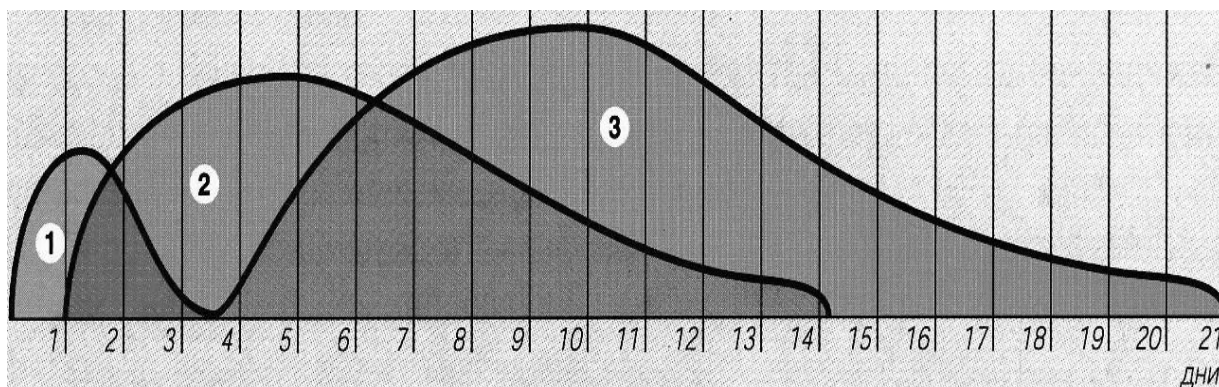
**Коагуляция раны.** В заживлении раны основная роль принадлежит соединительной ткани – фибробластам, появляющимся в ране после повреждения. Они участвуют в синтезе компонентов соединительной ткани, построении коллагеновых и эластических волокон, что ведет к ликвидации тканевого дефекта и прочному формированию рубца.

**Рост кровеносных и лимфатических сосудов.** Одновременно происходят реканализация и активный рост новых кровеносных и лимфатических сосудов, что обеспечивает кровоснабжение вновь образующихся тканей.

**Эпителизация раны.** При небольших чистых резаных ранах рост эпителия начинается через 1 сутки после ранения, полная эпителизация наступает через 3–5 дней. В глубоких и больших по площади ранах рост эпителия отмечается через 3–5 суток. По мере роста эпителиальные мигрируют от краев раны на ее поверхность. Скорость движения эпителия составляет около 1 мм в течение 7–10 дней от края раны к центру. При достижении ширины эпителиального ободка 15 мм (не зависит от размеров раны) темп роста эпителия значительно замедляется, а при неблагоприятных условиях эпителизация прекращается. Рана при площади дефекта более 50 см<sup>2</sup> не способна закрыться эпителием. В этих случаях следует планировать хирургическое вмешательство.

**III. Фаза образования и реорганизации рубца** (с 15-х суток до 6 месяцев).

В этой фазе синтетическая активность фибробластов и других клеток прекращается. Коллагеновые волокна смещаются по отношению друг к другу и переплетаются между собой, формируется рубец, который постепенно сокращается (ретракция). Большинство новых капилляров регрессирует и исчезает. Прочность рубца при отсутствии осложнений становится максимальной через 4 месяца после ранения (рис. 1).

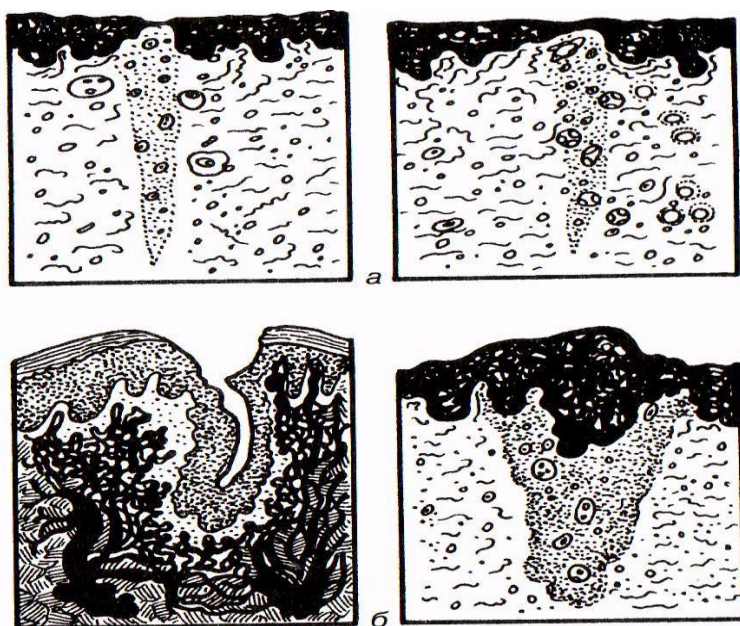


**Рис. 1.** Схематическое представление временного взаиморасположения фаз заживления раны: а) фаза воспаления; б) фаза регенерации; в) фаза образования и реорганизации рубца.

### Виды заживления ран

Длительность заживления раны зависит от ее размера, количества некротизированных тканей, вирулентности микроорганизмов, попавших в рану, состояния макроорганизма.

Известны три классических вида заживления ран (рис. 2): 1) заживление первичным натяжением, 2) заживление вторичным натяжением, 3) заживление под струпом.



**Рис. 2.** Виды заживления ран: а) первичное; б) вторичное.

**Заживление раны первичным натяжением** является наиболее благоприятным, характеризуется сращением краев раны без видимой промежуточной ткани. Происходит соединительно-тканная организация раневого канала и формируется тонкий рубец в относительно короткие сроки.

**Необходимыми условиями** первичного натяжения ран являются: 1) плотное соприкосновение краев раны; 2) отсутствие в ране некротических тканей; 3) отсутствие в ране гематомы; 4) отсутствие в ране инородных тел и гнойного воспаления.

При заживлении раны первичным натяжением после стихания воспаления и очищения раны от некротических тканей (I фаза раневого процесса) между стенками раневой полости образуется тонкая соединительно-тканная

прослойка (II фаза раневого процесса), которая прорастает сосудами. Далее эти сосуды врастают в противоположную стенку раны. Соединительная ткань превращается в рубцовую (III фаза раневого процесса), одновременно с этим происходит эпителизация раны.

При **заживлении раны вторичным натяжением**, после купирования воспалительных явлений, **во II фазу раневого процесса** раневой канал заполняется грануляционной тканью (granulum – зерно) – особым видом соединительной ткани, развивающейся в организме только при наличии раневого дефекта. Рост кровеносных сосудов наблюдается в сторону полости раны, затем сосуды не найдя противоположной стенки, делают петлю, круто поворачивают назад и врастают в то место, откуда они появились. Клетки соединительной ткани оседают на этих капиллярных петлях, образуя гранулы, которые соединяются между собой и образуют грануляционную ткань. Грануляционная ткань отличается мелкозернистой структурой, розовым или малиновым цветом, контактной кровоточивостью. Поверхностный слой грануляций состоит из большого количества лейкоцитов и макрофагов, что препятствует распространению инфекции в глубь. Постепенно грануляционная ткань трансформируется в грубоволокнистую соединительную (**III фаза раневого процесса**) и образуется рубец. Одновременно с развитием грануляций происходит рост эпителия.

**Заживление раны под струпом** происходит при небольших поверхностных ранах типа ссадин и царапин. Заживление начинается с образования струпа (корки) из свернувшейся крови, лимфы и тканевой жидкости. Струп выполняет защитную функцию, под ним происходит быстрая эпителизация раны, затем струп отторгается.

#### **Осложнения заживления ран включают:**

1. Развитие неспецифической гнойной, анаэробной и специфической инфекции.
2. Кровотечение.
3. Расхождение (диастаз) краев раны. Особо опасным является расхождение швов апоневроза, так как может привести к выходу внутренних органов (эвентрации), что требует экстренного оперативного вмешательства.

#### **Лечение ран**

**Первая помощь** при ранениях включает обезболивание, остановку кровотечения, наложение повязки и в случае необходимости, транспортную иммобилизацию.

**На госпитальном этапе** направление лечебных мероприятий во многом зависит от стадии раневого процесса. Так, в **фазе воспаления** (период сосудистых изменений) проводят противовоспалительную терапию, профилактику раневой инфекции. В периоде очищения раны лечебные мероприятия должны быть направлены на отторжение некротических тканей.

В **стадии регенерации** необходима стимуляция роста грануляций.

В **фазе образования рубца** лечебными мероприятиями достигают скорейшего завершения эпителизации, или раневой дефект закрывают хирургическим способом. Некрэктомиию и закрытие раны различными методами при соответствующих показаниях выполняют в любую фазу раневого процесса, что ускоряет заживление.

#### **Хирургическое лечение ран**

Ведущая роль в комплексном лечении ран отводится хирургическому вмешательству.

**Хирургическая обработка раны** заключается в иссечении краев, стенок и дна раны с целью создания оптимальных условий для ее заживления.

Различают радикальную и нерадикальную, первичную (раннюю, отсроченную, позднюю) и вторичную хирургическую обработку раны.

**Радикальная хирургическая обработка** подразумевает иссечение некротизированных и инфицированных тканей. В связи со способностью микроорганизмов проникать глубоко в ткани, даже при негнойных ранах следует иссекать стенки и дно раневого канала на глубину не менее 5 мм. Только при радикальности хирургического вмешательства возможно наложение швов на рану.

**Нерадикальную хирургическую обработку** раны выполняют в случае возможного повреждения важных анатомических образований (магистральные сосуды и нервы и др.), в таких ситуациях ограничиваются экономной некрэктомией, адекватным дренированием раны, при этом ее не зашивают.



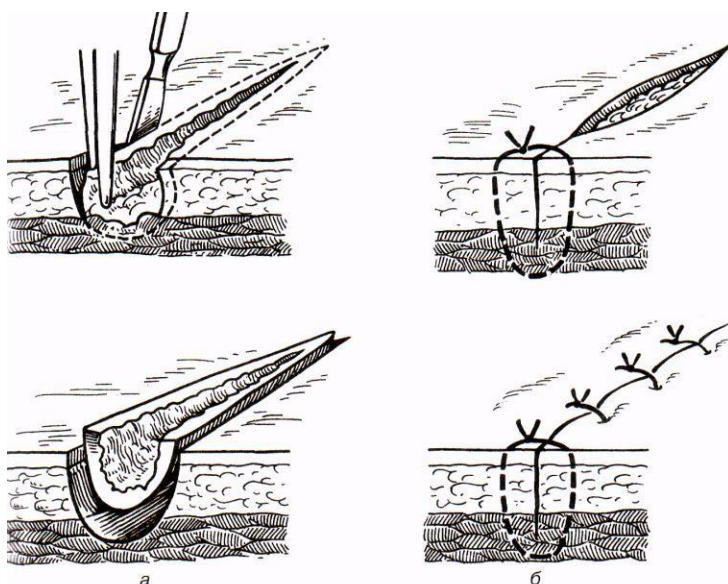
### Первичная хирургическая обработка раны

**Первичная хирургическая обработка (ПХО)** – первая по счету хирургическая обработка раны, выполняется под обезболиванием. Показание к ней – наличие случайной раны. ПХО не выполняют при ссадинах, мелких резаных и колотых ранах, а также резаных ранах лица и пальцев кисти при отсутствии некрозов. Противопоказанием к ПХО являются шок или терминальное состояние пострадавшего, в этих ситуациях ПХО раны производят сразу после выведения больного из шока.

#### Этапы ПХО:

- рассечение раны;
- ревизия раневого канала;
- иссечение краев, стенок и дна раны;
- остановка кровотечения;
- восстановление анатомической целостности поврежденной ткани (иногда по показаниям выполняют не в полном объеме).

**Раннюю ПХО** производят в первые 24 часа с момента после нанесения раны, при этом имеются наиболее благоприятные условия для заживления раны. Часто завершают вмешательство наложением первичного шва (рис. 3).



*Рис. 3. Первичная хирургическая обработка раны: а) иссечение стенок и дна раны; б) первичный шов раны.*

**Отсроченную ПХО** выполняют в сроки 24–48 часов после ранения, рану необходимо дренировать не зашивая.

**Позднюю ПХО** производят через 48 часов с момента повреждения, при этом высок риск нагноения раны. Ее обязательно дренируют и не сшивают.

### Вторичная хирургическая обработка раны

Любая хирургическая обработка раны, следующая за первичной, называется **вторичной хирургической обработкой**. Ее выполняют при прогрессировании гнойного воспаления с формированием некрозов и гнойных затеков, а также перед наложением вторичного шва.

**Дренирование раны** осуществляют при: 1) необходимости выведения отделяемого и продуктов тканевого распада из раневого канала; 2) высокой инфицированности раны.

### **Принципы действия дренажных систем:**

**1. Капиллярное дренирование** выполняют с помощью марлевых тампонов, турунд и т.д., обладающих гигроскопичностью. Недостатком метода является необходимость частых перевязок (3–4 раза в сутки) в связи с кратковременностью действия марлевых дренажей.

**2. Пассивное дренирование** – отток жидкости под действием силы тяжести. Используют дренажи в виде резиновых полосок (выпускников), полихлорвиниловых или силиконовых трубок.

**3. Активное дренирование** осуществляют 2-мя способами.

1) постоянной аспирацией раневого отделяемого через трубчатый дренаж с помощью электроотсоса или «гармошки» (расправляясь после сжатия, пластиковая гофрированная емкость создает разрежение);

2) проточно-промывным дренированием – механическим удалением содержимого при промывании раны растворами антисептиков.

### **Шов раны**

Различают:

1. Первичный шов.
2. Первично-отсроченный шов.
3. Вторичный шов (ранний и поздний).

**Первичный шов** – накладывают сразу после операции или ПХО при отсутствии риска нагноения раны.

**Противопоказания:** 1) огнестрельные раны; 2) анаэробное инфицирование; 3) нерадикальная хирургическая обработка раны; 4) высокий риск нагноения раны; 5) невозможность сблизить края раны.

**Первично-отсроченный шов** в связи с угрозой нагноения накладывают не сразу после хирургической обработки раны, а в течение последующих 5 суток – до появления в ране грануляций и при отсутствии гнойного воспаления. Вариантом первично-отсроченного шва является **провизорный**, когда через рану проводят нити, но края раны не сближают. Завязывают нити через несколько дней, при отсутствии нагноения.

**Вторичный шов** накладывают на очищенные гранулирующие раны, заживающие вторичным натяжением с целью сближения стенок раны и ускорения заживления. Выделяют **ранний** (наложенный на 6–21-е сутки) и **поздний** (спустя 21 сутки после операции) вторичный шов. При наложении поздних вторичных швов необходимо «освежить» (иссечь) края раны перед их сближением.

### **Пластическое закрытие раны**

Применяют при больших дефектах кожи в зоне раны в отсутствие гнойного воспаления.

**Виды кожной пластики:**

**1. местными тканями**, когда дефект кожи закрывают тканями, образующими края раны;

**2. пластика свободным лоскутом** – пересадка полностью отделенного кожного лоскута, взятого с донорского участка вдали от раны;

**3. пластика перемещенным лоскутом** с отдаленных от раны участков тела. Для этого выкраивают лоскут на всю толщу кожи, чаще с подкожно-жировой клетчаткой, а иногда и с более глубокими тканями. Выделенный лоскут от донорского участка полностью не отделяют для сохранения питания или восстанавливают его кровоснабжение формированием сосудистых анастомозов.

### **Местное консервативное лечение**

После проведения хирургической обработки и сшивания раны на нее накладывают повязку со спиртом, назначают физиотерапию. При благоприятном течении раневого процесса швы снимают в среднем через 7–10 суток после операции.

В случае нагноения раны необходимо снять швы, развести ее края, таким образом, обеспечить адекватный отток раневого содержимого. Местное лечение проводят с учетом фазы раневого процесса.

В **фазе воспаления** перевязки проводят ежедневно. Рану промывают 3% раствором перекиси водорода и другими антисептиками. В **стадии сосудистых изменений** используют повязки с мазями на водорастворимой основе (левосин, левомеколь, диоксиколь, сульфамеколь). Эти мази обладают некролитическим действием, способны уменьшать отек тканей, стимулируют процессы регенерации. В **стадии очищения раны** применяют мази на

водорастворимой основе, а также протеолитические ферменты (трипсин, химотрипсин, химопсин и др.), которые лизируют некротизированные ткани, а так же усиливают действие антибиотиков. В фазу воспаления широко используют также гипертонические растворы (10% раствор хлорида натрия) и растворы различных антисептиков (1% раствор диоксида, 0,02% водный раствор хлоргексидина биглюконата и др.). Хороший эффект в этой фазе дает применение физиотерапевтических методов лечения (УВЧ, УФО, электрофорез и фонофорез).

В начале фазы регенерации применяют антибактериальные мази на жировой основе (гентамициновая, тетрациклиновая и др.). При купировании воспаления используют средства, стимулирующие регенерацию (5% и 10% метилурациловая мазь, солкосериловая мазь и гель, винилин, препараты, содержащие масло облепихи или шиповника и др.), физиотерапевтические методы лечения.

В III фазе раневого процесса местно используют повязки с индифферентными и стимулирующими мазями (диоксометилтетрагидропиримидин и др.), УФО и лазерное облучение.

#### Общее лечение

Общее лечение при ранах имеет несколько направлений:

1. Антибактериальная терапия: а) антибиотики, б) антибактериальные химиотерапевтические препараты.
2. Дезинтоксикация (дезинтоксикационные кровезаменители, форсирование диуреза, экстракорпоральные методы детоксикации и т.д.).
3. Коррекция реактивности иммунной системы (Т-активин, левамизол, иммуноглобулин и т.д.)
4. Коррекция белкового и водно-электролитного обмена, кислотно-щелочного состояния.
5. Симптоматическая терапия (обезболивание, жаропонижающие средства и т.д.).

При любой случайной ране необходима экстренная профилактика столбняка (см. соотв. раздел).

### ЧЕРЕПНО–МОЗГОВАЯ ТРАВМА

Черепно-мозговая травма выделена в особую группу повреждений в связи с особенностями реакций, своеобразием клинических проявлений и особой опасностью для жизни пострадавшего. Различают закрытые и открытые травмы черепа.

К закрытым травмам относят:

- а) черепно-мозговые повреждения без нарушения целостности кожных покровов головы;
- б) повреждение мозга при ранении мягких тканей, но с сохранением целостности костей черепа.

Среди открытых травм выделяют проникающие (с повреждением твердой мозговой оболочки) и непроникающие (без повреждения твердой мозговой оболочки) повреждения. К открытой травме относят также переломы костей основания черепа, сопровождающиеся ликвореей. Повреждения мягких тканей головы по своему клиническому течению и лечению не отличаются от повреждений другой локализации. Существенные отличия проявляются при повреждении мозга. Повреждения мозговой ткани (сотрясение, ушиб и сдавление мозга) возможны при проникающем характере ранения, а также при закрытой травме черепа. Мозговое вещество может поражаться как в зоне непосредственного воздействия повреждающего фактора, так и на противоположной стороне мозга, что называется контрударом. В результате этого происходят нарушение связи различных структур ЦНС, возникают ишемия и кровоизлияния в веществе мозга или в экстрацеребральных структурах, отёк мозга. Это проявляется очаговыми неврологическими симптомами, возможностью вклинения мозга в большое затылочное отверстие. При переломах костей черепа и повреждении крупных сосудов клинические проявления связаны со сдавлением мозговой ткани образовавшейся гематомой. Нарушение целостности мозговых оболочек проявляется вытеканием спинномозговой жидкости через нос (риноликворрея) или через ухо (отоликворрея). Перелом основания черепа характеризуется кровоизлияниями в области век (симптом очков), кровотечением из носа, рта, ушных ходов.

#### Сотрясение головного мозга

Сотрясение головного мозга (*commotion cerebri*) встречается чаще других его повреждений, сопровождается функциональными расстройствами. Сущность изменений происходящих при данном виде травмы состоит в сотрясении нежного мозгового вещества и нарушении взаимосвязей клеток. Клиническими признаками сотрясения головного мозга является потеря сознания (длительностью от нескольких минут до нескольких дней в зависимости от степени тяжести

сотрясения); ретроградная амнезия (утрата памяти на события, предшествовавшие травме), рвота, возникающая после травмы. Зрачковые реакции и другие стволовые функции не нарушены, очаговой симптоматики не наблюдается, то есть при сотрясении головного мозга превалируют общемозговые симптомы. Различают лёгкую, среднюю и тяжёлую степени тяжести сотрясения головного мозга.

**Лечение** больных с сотрясением головного мозга проводят в стационаре. Оно включает обеспечение покоя (постельный режим длительностью 2–4 недели в зависимости от степени тяжести сотрясения) и проведение мероприятий, уменьшающих отек головного мозга, с целью чего, необходимо введение гипертонических растворов, мочегонных препаратов. При выраженных головных болях, обусловленных резко повышенным внутричерепным давлением, выполняют спинномозговую пункцию с аспирацией 3–5 мл спинномозговой жидкости. Это, с одной стороны, улучшает состояние больного, с другой – позволяет исключить субарахноидальное кровоотечение.

#### **Ушиб головного мозга**

**Ушиб головного мозга (contusio cerebri)** сопровождается нарушением целостности мозговой ткани на ограниченном участке и является более серьёзной травмой. Повреждение головного мозга может быть в виде небольших кровоизлияний или размягчения, может сочетаться с ранением мягких тканей головы, вдавленным переломом основания или свода черепа. При этом наблюдаются общемозговые симптомы – потеря сознания, головные боли, головокружения, рвота и очаговые симптомы – нарушение деятельности жизненно важных органов и выпадение функций. Выделяют три степени тяжести компрессии мозга – лёгкую, среднюю и тяжёлую, которые характеризуются разной выраженностью и продолжительностью клинических проявлений. Люмбальная пункция позволяет выявить кровь в спинномозговой жидкости. Кома, гемиплегия, одностороннее или двустороннее расширение и ареактивность зрачков, нарушения ритма дыхания могут указывать на вклинение мозга и требуют экстренных мер.

**Лечение** при ушибе головного мозга такое же, как при сотрясении, включает более длительный постельный режим, дегидратационную терапию, назначение антибактериальных препаратов для предупреждения менингита, энцефалита.

#### **Сдавление головного мозга**

При тяжёлых черепно-мозговых травмах в результате повреждения кровеносных сосудов могут образовываться острые **эпидуральные, субдуральные или внутримозговые гематомы**, которые приводят к **сдавлению** головного мозга и, наряду с отёком мозга, бывают наиболее частыми причинами летальных исходов.

Местом наиболее частой локализации эпидуральных гематом является височная область, при этом происходит отслойка твердой мозговой оболочки от костей черепа и сдавление мозга. Клинически проявляется прогрессирующими головными болями, нарушением сознания, двигательными расстройствами, изменением зрачковых рефлексов. При подозрении на вклинение продолговатого мозга (прогрессирование общемозговых и очаговых симптомов, угнетение сознания, нарушение двигательной активности, мидриаз, отсутствие реакции на свет, брадипноэ и кома) показана экстренная компьютерная томография, магнитно-резонансная томография или ангиографии. При отсутствии возможности выполнения этих исследований необходимо немедленное наложение диагностических фрезевых отверстий в своде черепа, позволяющих произвести декомпрессию полости черепа.

При субдуральных гематомах наблюдается более длинный «светлый промежуток» (медленнее развиваются симптомы), наличие менингеальных симптомов и кровь в спинномозговой жидкости.

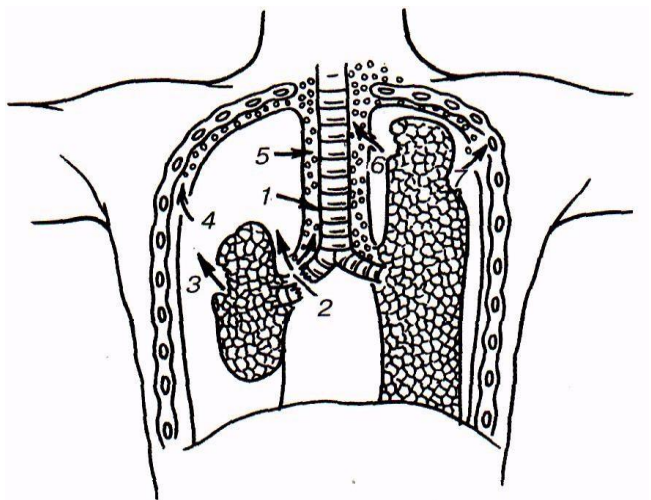
**Лечение** при развитии симптомов сдавления мозга заключается в трепанации черепа, удалении гематомы или сдавливающих костных отломков, гемостазе. В послеоперационном периоде необходим покой и дегидратационные мероприятия.

Через некоторое время после травмы может развиваться посткоммоционный синдром, проявляющийся головокружением, головными болями, нарушением памяти, депрессией и апатией, а также посттравматическая эпилепсия.

## ПОВРЕЖДЕНИЯ ГРУДИ

Повреждения грудной клетки делят на **закрытые** (с сохранением целостности кожных покровов) и **открытые** (с ее нарушением).

Среди **закрытых травм** грудной клетки различают **ушибы, сотрясения и сдавления**. При закрытых повреждениях возможны разрывы внутригрудных органов (рис. 4).



*Рис. 4. Закрытые повреждения плевры и легких (схема): 1 - разрыв трахеи; 2 - отрыв главного бронха; 3 - разрыв легкого; 4 - повреждение париетальной плевры; 5, 6 - повреждение медиастинальной плевры с развитием эмфиземы средостения; 7 - повреждение грудной клетки. Стрелками показано движение воздуха.*

**Ушиб и сдавление грудной клетки** могут сопровождаться переломом ребер, разрывом сосудов, плевры и легкого с развитием пневмоторакса и гемоторакса.

Перелом ребер проявляется болью в месте травмы, усиливающейся при дыхании. При осмотре могут быть кровоподтеки, пальпаторно – определяться болезненность и костная крепитация.

**Сотрясение грудной клетки** характеризуется резко выраженным падением сердечной деятельности и нарушением дыхания (бледность кожных покровов, цианоз, холодный пот, гипотензия, одышка).

**Лечение** при закрытых травмах грудной клетки включает покой, обезболивание, включая новокаиновые блокады соответствующих межрёберных промежутков или паравerteбральные блокады, оксигенотерапию, дыхательную гимнастику, профилактику посттравматической пневмонии. При нарушении сердечной деятельности показано введение кардиотонических средств.

Открытые травмы грудной клетки, как и закрытые, могут сопровождаться развитием пневмоторакса.

## ПНЕВМОТОРАКС

Различают открытый, закрытый и клапанный пневмоторакс.

При **открытом пневмотораксе** проникающий в плевральную полость воздух, воздействует на обширные рецепторные зоны плевральной оболочки и приводит к ухудшению дыхания и кровообращения. Скопление газа в плевральной полости приводит к спаданию (коллапсу) легкого, в связи с чем, значительно уменьшается дыхательная поверхность и соответственно – жизненная емкость легких. Таким образом, в полости плевры на стороне повреждения устанавливается положительное давление, а на здоровой стороне оно остается ниже атмосферного. Этим объясняется смещение средостения в сторону неповрежденного легкого, причем максимальное смещение наблюдается при вдохе. Возникающие колебания средостения при вдохе препятствуют свободному расправлению здорового легкого, а при выдохе его необходимому сжатию, в результате чего, страдает и функция неповрежденного легкого. Выраженность изменений дыхания связана с размером дефекта в грудной стенке и соответственно, скоростью поступления воздуха в плевральную полость и коллабирования легкого. Постепенно спадающееся легкое продолжает участвовать в дыхании в

связи с чем, кислородный обмен страдает незначительно. Наличие большого по размерам дефекта грудной клетки приводит к быстрому коллапсу легкого и значительному смещению средостения.

Клиническая картина при пневмотораксе характеризуется болью в месте повреждения, усиливающейся при дыхании, выраженной одышкой (дыхание поверхностное), двигательным возбуждением или адинамией, бледностью или цианозом лица, ограничением дыхательных экскурсий и сглаженностью межреберных промежутков больной стороны грудной клетки, учащением и слабостью пульса. Расширение вен шеи может указывать на затруднение венозного оттока к сердцу. Артериальное давление может вначале повышаться, а затем падает, что свидетельствует о нарастании гипоксии и шоке. При перкуссии грудной клетки на стороне поражения определяется коробочный звук, аускультативно – резкое ослабление или отсутствие дыхания. Рентгенологическими признаками пневмоторакса являются: смещение средостения в здоровую сторону и его колебательные движения, ограничение подвижности купола диафрагмы, спадение легкого.

Клинические проявления **закрытого пневмоторакса** (исключая клапанный) менее выражены, в связи с тем, что при вдохе и выдохе количество воздуха, попавшего в плевральную полость, не изменяется, а смещение средостения и его колебание незначительны. Небольшое поступление газа в плевральную полость и его прекращение приводит к рассасыванию воздуха.

**Клапанный пневмоторакс** развивается при лоскутных разрывах легкого, крупных бронхов и грудной стенки, когда на вдохе ввиду отрицательного внутригрудного давления воздух поступает в плевральную полость, а при выдохе края раны смыкаются и препятствуют эвакуации газа. С каждым последующим вдохом количество воздуха в полости плевры увеличивается, давление возрастает, что приводит к напряженному пневмотораксу, требующему экстренных мер. Распространяясь по клетчатке (подкожная эмфизема), воздух сдавливает сердце и крупные сосуды, что вызывает очень тяжелые расстройства дыхания и кровообращения.

Пневмоторакс может сочетаться с гемотораксом.

## ГЕМОТОРАКС

**Гемоторакс** – скопление крови в грудной клетке, бывает одно- и двусторонним. Выделяют три степени гемоторакса: 1. малый – уровень крови до нижнего угла лопатки; 2. средний – до середины лопатки; 3. большой – уровень скопившейся в плевральной полости крови выше середины лопатки.. Небольшой односторонний гемоторакс не вызывает тяжелых нарушений, значительные скопления крови в полости плевры сопровождаются бурной симптоматикой: развитием острой анемии и нарушением дыхания. При осмотре больных определяется одышка, бледность или цианоз кожных покровов, тахикардия и гипотония. Перкуторно – можно выявить притупление звука в нижних отделах грудной клетки, аускультативно в этих отделах отсутствует дыхание.

Рентгенологическим признаком гемоторакса является затемнение в нижних отделах легкого с горизонтальным уровнем жидкости.

**Ранения сердца** представляют собой чрезвычайно тяжёлую травму, также как ранения крупных сосудов корня лёгкого, часто заканчиваются смертью пострадавшего на месте происшествия. Источником кровотечения при ранениях сердца могут быть крупные сосуды у его основания, венечные сосуды и сосуды мышц сердца. Клинические проявления при ранениях сердца включают симптомы острой анемии. При этих кровотечениях, особенно при небольших размерах раны в перикарде, возможна тампонада сердца, сопровождающаяся его остановкой,

## Лечение

**Первая помощь** сводится к наложению асептической повязки, туалету верхних дыхательных путей, при необходимости, введению сердечных средств. При открытом пневмотораксе показано наложение окклюзионной повязки, что препятствует дальнейшему поступлению воздуха в плевральную полость. При нарастании клинической картины клапанного пневмоторакса показаны мероприятия, способствующие превращению пневмоторакса в открытый. Выход воздуха из плевральной полости можно обеспечить введением в неё достаточно толстой иглы или троакара. При двустороннем пневмотораксе показана интубация трахеи с ИВЛ.

**Лечение** проводят в стационарных условиях. При отсутствии напряженного пневмоторакса или большого гемоторакса после первичной хирургической обработки раны возможна выжидательная тактика. Проводят

специфическую профилактику столбняка, вводят антибиотики. Пневмо- или гемоторакс можно попытаться ликвидировать пункционным способом, однако оптимальным является постоянное дренирование плевральной полости. При гемотораксе пункция проводится в седьмом или восьмом межреберьях по заднеподмышечной линии, при пневмотораксе – во втором или третьем межреберьях по среднеключичной линии. Дренаж необходимо соединить с электроотсосом или наладить систему Бюлау. Эффективность дренирования оценивают по клиническим и рентгенологическим данным.

Нарастающий гемоторакс является показанием к экстренной торакотомии передне-боковым разрезом в четвертом или пятом межреберьях. Обнаруженное повреждение устраняют: раны легкого и сердца ушивают, бронхи небольшого калибра прошивают и перевязывают. Операцию заканчивают дренированием плевральной полости в восьмом межреберье, послойным герметичным швом раны. В послеоперационном периоде проводят лечение, направленное на улучшение дыхания и кровообращения, коррекцию анемии. После полного расправления легкого, подтвержденного рентгенологически (2-3 сутки), дренажи удаляют.

Сочетанные торакоабдоминальные ранения характеризуются еще более выраженными дыхательными нарушениями вследствие выключения из дыхания не только лёгкого, но и основной дыхательной мышцы – диафрагмы.

### **ЗАКРЫТЫЕ ПОВРЕЖДЕНИЯ ЖИВОТА**

Причиной закрытых повреждений органов брюшной полости является тупая травма живота или нижних отделов грудной клетки. В зависимости от травмированного органа развивается синдром повреждения полого или паренхиматозного органа.

#### **Повреждения полых органов**

Разрыв полых органов (пищевод, желудок, кишечник, желчный и мочевой пузырь) сопровождается выходом в свободную брюшную полость содержимого поврежденного органа, что приводит к воспалению брюшины – перитониту. Заболевание проявляется выраженными местными (резкие боли в животе, напряжение мышц передней брюшной стенки, диспепсические расстройства) и общими симптомами (интоксикация, приводящая к угнетению деятельности жизненно важных органов и систем организма). При повреждении органа содержащего газ перкуторно над печенью определяется коробочный звук, наличие жидкости в свободной брюшной полости характеризуется притуплением перкуторного звука в отлогих местах живота (боковые каналы). Аускультативно обращает на себя внимание резкое ослабление перистальтики вплоть до ее отсутствия (симптом «гробовой тишины»). Инструментальная диагностика включает обзорное рентгенологическое исследование брюшной полости на «свободный газ» (при подозрении на ранение желудка и кишечника), исследование с контрастированием (цистография – при повреждении мочевого пузыря). С диагностической целью выполняют также лапароскопию.

#### **Повреждения паренхиматозных органов**

Ведущими симптомами при повреждении печени, почек, селезенки являются общие проявления кровопотери (общая слабость, головокружение, бледность кожных покровов, тахикардия и гипотония), а также раздражение брюшины (боли и напряжение мышц живота). Перкуторно характерно притупление звука в отлогих местах живота, аускультативно – резкое угнетение перистальтики кишечника. При обследовании, помимо лабораторного подтверждения признаков кровопотери, выявляют свободную жидкость при УЗИ и наличие крови в брюшной полости при лапароскопии. Следует обратить особое внимание на подкапсульные разрывы паренхиматозных органов, когда на фоне «светлого промежутка» в течение нескольких часов или дней после повреждения наступает резкое ухудшение состояния, связанное с разрывом капсулы органа и кровотечением.

#### **Лечение**

При повреждении органов брюшной полости показана экстренная операция. Объем оперативного вмешательства зависит от локализации и характера повреждения, выраженности воспалительных изменений в брюшной полости. Полый орган ушивают или резизируют, кровотечение из поврежденного паренхиматозного органа останавливают прошиванием сосуда или удаляют орган (почка, селезенка).

## ЗАКРЫТЫЕ ПОВРЕЖДЕНИЯ МЯГКИХ ТКАНЕЙ

**Ушиб (contusio)** – закрытое механическое повреждение мягких тканей и органов без видимого нарушения их анатомической целостности.

Ушибы являются наиболее частыми повреждениями. Они могут встречаться как самостоятельно, так и сопутствовать другим более тяжелым травмам (переломам, повреждениям внутренних органов и т.д.).

Механизм возникновения ушиба обычно связан с падением с небольшой высоты или с ударом тупым предметом, обладающим малой кинетической энергией.

Тяжесть ушиба определяется: 1) характером травмирующего предмета (его массой, скоростью, точкой приложения и направлением действия силы); 2) видом тканей, на которое пришлось воздействие (кожа, подкожная клетчатка, мышцы) и их состоянием (наполнение и тонус).

Наиболее часто ушибу подвергаются поверхностно расположенные мягкие ткани – кожа и подкожная клетчатка. Большую опасность представляет ушиб внутренних органов (головного мозга, сердца, легких) (см. соответ. разделы).

**Клиническая картина.** Основными клиническими проявлениями при ушибе являются боль, отек тканей, гематома с имбибицией кожи (кровоподтек) и нарушение функции поврежденного органа.

Боль возникает сразу в момент получения травмы и может быть весьма значительной, что связано с повреждением большого числа болевых рецепторов.

Практически сразу после повреждения становится заметной припухлость, болезненная при пальпации, без четких границ, постепенно распространяющаяся.

Время проявления гематомы (кровоизлияния) зависит от ее глубины. При ушибе поверхностно расположенных тканей (кожа и подкожная клетчатка) гематома становится заметной практически сразу. При травме более глубоких тканей гематома может проявиться снаружи в виде кровоподтека лишь на 2–3-и сутки. Изменение цвета кровоподтека связано с распадом гемоглобина. Свежий кровоподтек красного цвета, затем он становится багровым, а через 3–4 дня он синее. Через 5–6 дней кровоподтек зеленеет, затем желтеет, после чего постепенно исчезает. Исходя из этого, по цвету кровоподтека можно предположить давность повреждения.

По мере нарастания гематомы и отека происходит нарушение функции – ограничение активных движений из-за выраженных болей, при этом пассивные движения могут быть сохранены, хотя тоже болезненны. Это отличает ушибы от переломов и вывихов, при которых нарушение объема движений возникает сразу после травмы и касается как активных, так и пассивных движений.

**Лечение.** В остром периоде для уменьшения развития гематомы и травматического отека как можно раньше следует местно применить холод (пузырь со льдом) с перерывами в течение первых суток.

Для уменьшения движений при ушибах в области суставов накладывают давящую повязку. Для уменьшения отека применяют возвышенное положение конечности.

Со 2–3-х суток (холодный период) для ускорения рассасывания гематомы и купирования отека тканей применяют тепловые процедуры (грелка, ультрафиолетовое облучение, УВЧ-терапия).

При образовании гематом больших размеров, особенно глубоких, их пунктируют, после чего накладывают давящую повязку. Эвакуация подобных гематом необходима из-за опасности их инфицирования и организации.

**Растяжение (distorsio)** – повреждение тканей с частичным разрывом при сохранении их анатомической непрерывности.

Растяжение обычно встречается при резком, внезапном движении. Чаще повреждаются связки суставов, особенно голеностопного.

**Клиническая картина** при растяжении напоминает ушиб с локализацией в области суставов. Здесь также наблюдается боль, припухлость, гематома, а нарушение функции сустава выражено еще в большей степени, чем при ушибе.

**Лечение** заключается в охлаждении места повреждения и наложении давящей повязки для уменьшения объема движений и нарастания гематомы. С 3-х суток начинают тепловые процедуры для уменьшения отека и постепенно восстанавливают нагрузки.



**Разрыв (ruptura)** – повреждение тканей или органов с нарушением их анатомической целостности. Механизм возникновения разрыва схож с растяжением. Разрывам могут подвергаться мышцы, связки и сухожилия.

**Разрывы мышц** обычно наблюдаются при чрезмерной нагрузке на них (воздействие тяжести, быстрое сильное сокращение, сильный удар по сокращенной мышце).

Клиническая картина характеризуется сильной болью, отеком и гематомой и полной утратой функции мышцы. Наиболее часто встречаются разрыв двуглавой мышцы плеча, четырехглавой мышцы бедра, икроножной мышцы.

При **неполном** разрыве наблюдается гематома и выраженная болезненность в зоне повреждения. **Лечение** заключается в охлаждении (1-е сутки) и обеспечении покоя зоны повреждения на 2 недели (гипсовая лонгета).

С 3-х суток необходимы физиотерапевтические процедуры.

**Полный** разрыв отличается пальпаторно определяемым дефектом («провал», «западение») в мышце в зоне травмы, из-за сокращения разорванных концов мышц.

**Лечение** при полных разрывах – оперативное, связано со сшиванием поврежденной мышцы и иммобилизации в расслабленном ее положении на 2–3 недели.

**Разрыв связок** может быть как самостоятельным повреждением, так и сопровождать более тяжелые повреждения (вывих или перелом). Наиболее часто возникает разрыв связок голеностопного и коленного сустава.

Отмечается выраженная боль, отек и гематома, а также выраженное нарушение функции сустава. Разрыв связок коленного сустава чаще всего сопровождается развитием гемартроза. Наличие крови в полости сустава диагностируется симптомом баллотирования надколенника (охватывают сустав кистями, при этом I пальцами обеих кистей надавливают на надколенник и пальпаторно ощущают плавающе-пружинящее его смещение), при рентгенографии (расширение суставной щели), и ультразвуковом исследовании.

**Лечение** при разрыве связок заключается в охлаждении в течение первых суток и обеспечении покоя (тугое бинтование, гипсовая повязка). Через 2–3 недели начинают осторожные движения.

При гемартрозе показана пункция сустава и эвакуация крови, затем сустав необходимо иммобилизовать.

При некоторых разрывах связок (крестообразные связки коленного сустава) прибегают к оперативным вмешательствам.

**Разрыв сухожилий** по механизму возникновения схож с разрывом мышц. Разрыв (отрыв) сухожилий происходит как в месте прикрепления к кости, так и в месте перехода мышцы в сухожилие. Разрывам чаще подвержены сухожилия разгибателей пальцев кисти, ахиллово сухожилие, длинная головка двуглавой мышцы плеча.

Клиническая картина характеризуется болью, припухлостью и полным выпадением функции соответствующей мышцы при сохранении пассивных движений.

**Лечение** при разрывах сухожилий – оперативное, выполняют шов сухожилия с иммобилизацией в положении расслабления мышцы на 2–3 недели, после чего проводят реабилитацию.

**Сотрясение (commotio)** – механическое воздействие на ткани, приводящее к нарушению их функции без явных анатомических повреждений. Часто повторяющиеся сотрясения бывают причиной возникновения вибрационной болезни. В отдаленном периоде наблюдается фиброз мягких тканей.

## СИНДРОМ ДЛИТЕЛЬНОГО СДАВЛЕНИЯ

**Синдром длительного сдавления (травматический токсикоз, краш-синдром)** – патологическое состояние, в основе которого лежит ишемический некроз мягких тканей конечностей, обусловленный длительным (более 2 часов) их сдавлением.

Развивается травматический токсикоз после ликвидации сдавления конечности вследствие попадания в общий кровоток большого количества продуктов распада повреждённых тканей. В развитии синдрома играют роль следующие патогенетические механизмы: 1) болевое раздражение, 2) токсемия вследствие всасывания продуктов распада тканей, 3) плазмо- и кровопотеря.

В клиническом течении краш-синдрома различают 3 периода:

**I. Период нарастания отёка и сосудистой недостаточности или ранний период (продолжительность – 1–4 суток).** Возникают сильные распирающие боли в области повреждённой конечности, невозможность движений. Быстро развивается отёк повреждённой конечности, багрово-синюшное окрашивание, появляются участки некрозов, пузыри с серозным и геморрагическим содержимым, отмечаются признаки нарушения артериального кровообращения (тромбозы сосудов мелкого и среднего калибра). Значительно страдает общее состояние – появляются слабость, озноб и лихорадка, тахикардия и гипотония. В дальнейшем развивается гиповолемический шок (относительная гиповолемия вследствие болевого синдрома и абсолютная гиповолемия из-за массивного отёка).

**II. Период острой почечной недостаточности или промежуточный период (длительность – 1–2 недели).** Возникает некроз повреждённых мышц и расщепление мышечных молекул до миоглобина, который оседает в почечных клубочках. Развивается мембранозный отёк и нарушение процессов фильтрации, что приводит к острой почечной недостаточности, наблюдается олигурия, затем и анурия. В моче определяется белок, эритроциты, цилиндры и миоглобин. В крови нарастает содержание мочевины и креатинина. Одновременно с этим прогрессирует и острая печеночная недостаточность, возникает желтуха. Интоксикация приводит также к прогрессированию острой сердечно-сосудистой недостаточности.

**III. Период реконвалесценции или поздний период.** При благоприятном течении заболевания и эффективности лечения (восстановление функции почек и печени) наступает постепенное выздоровление. Этот период характеризуется развитием поздних осложнений (участки некроза мягких тканей с их отторжением, гнойно-воспалительные процессы, атрофия мышц, тугоподвижность в суставах).

#### Лечение

Сразу после освобождения от сдавления поврежденную конечность туго бинтуют эластичным бинтом и иммобилизируют транспортной шиной для ограничения поступления в кровеносное русло токсичных веществ, после чего проводят противошоковые мероприятия (введение наркотических анальгетиков и инфузию объёмозамещающих растворов). После доставки больного в стационар проводят мощную дезинтоксикационную (включая экстракорпоральные методы детоксикации – гемодиализ) и антибактериальную терапию. Местно производят обработку раны, фульгарную новокаиновую блокаду, охлаждение конечности льдом. При нарастающем отёке мягких тканей производятся лампасные разрезы с рассечением фасций. В тяжелых случаях при нарастании почечной недостаточности, угрожающей жизни больного показана ампутация конечности. При поздних осложнениях лечение проводят по общим принципам.

#### ВЫВИХИ

**Вывих (luxatio)** – полное стойкое смещение суставных поверхностей костей по отношению друг к другу, частичное или неполное смещение называют подвывихом. Вывихи именуют по дистальной кости или по дистальному сегменту конечности, которые составляют сустав (в плечевом суставе – вывих плеча, в тазобедренном суставе – вывих бедра и т.д.). Вывихи сопровождаются разрывом капсулы сустава и связочного аппарата с выхождением через разрыв капсулы одной из суставных поверхностей.

##### Классификация вывихов:

По происхождению:

- **врождённые вывихи**, обусловлены нарушением развития суставных концов костей (смещение их происходит во внутриутробном периоде);
- **приобретённые вывихи**, разделяют на **травматические**, обусловленные действием травмирующего агента и **патологические**, связанные с разрушением суставных поверхностей костей (опухоли, остеомиелит и туберкулёз).

Травматические вывихи могут быть **открытыми** (сообщение раны с полостью сустава) и **закрытыми**.

По времени, прошедшему с момента получения травмы различают вывихи **свежие** (до 2–3 суток), **несвежие** (до 3–4 недель) и **застарелые** (более 4 недель).

**Неправимые** – вывихи, сопровождающиеся интерпозицией мягких тканей (требуют хирургического вмешательства).

**Привычными** называют постоянно повторяющиеся в одном суставе вывихи (при неполном восстановлении капсулы сустава после вправления вывиха в последующем вывихи могут повторяться при незначительных провоцирующих факторах).

**Клиническая картина** обусловлена:

- болевым синдромом;
- деформацией сустава (суставной конец кости может пальпироваться в необычном для него месте) (рис. 5, рис. 6);
- вынужденным, специфическим для каждого вывиха положением конечности;
- отсутствием активных и резким ограничением пассивных движений в конечности, при пассивных движениях возникает «пружинящее сопротивление», то есть дистальный сегмент возвращается в исходное патологическое положение;
- изменением относительной длины конечности, чаще укорочением.

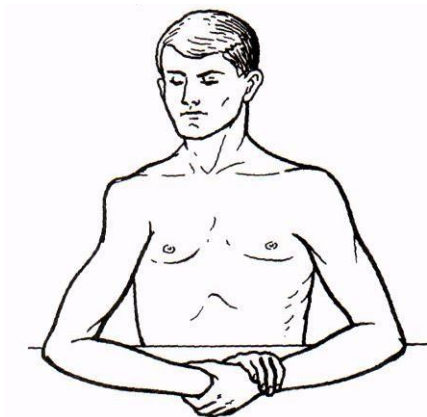


Рис. 5. Вывих плеча

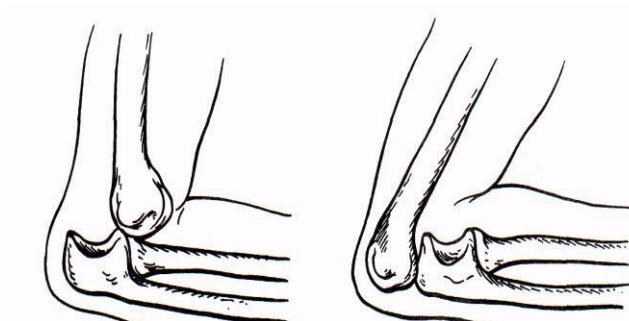


Рис. 6. Вывих предплечья.

Рентгенологическое исследование области измененного сустава позволяет подтвердить диагноз, установить положение суставных поверхностей и выявить наличие переломов суставных концов костей.

**Лечение** при травматических вывихах складывается из 3 этапов:

1. вправление вывиха,
2. иммобилизация конечности,
3. восстановление функции.

**Первая помощь** при вывихах заключается в транспортной иммобилизации, предупреждающей развитие осложнений вывихов и в адекватном обезболивании, в том числе и для расслабления мышц, необходимым для успешного вправления вывиха.

**Вправление вывиха** закрытым методом проводят при полном обезболивании и максимальном расслаблении мышц. Обезболивание может быть местным (20 мл 1% или 2% раствора новокаина непосредственно в полость сустава) или общим (рауш-наркоз барбитуратами или комбинированный наркоз с миорелаксантами). Миорелаксация способствует быстрому и лёгкому сопоставлению суставных поверхностей. Существует множество методов вправления вывихов, но все они являются модификациями, основанными на 2 основных принципах:

а) максимальная дистракция суставных концов приложением силы извне или под воздействием тяги веса конечности (вправление плеча по Моту, вправление бедра по Гиппократу, вправление бедра и плеча по Джанелидзе и др.);

б) повторение движений конечности, совершаемых при вывихе, но в обратной последовательности (вправление плеча и бедра по Кохеру, вправление нижней челюсти и др.) (рис. 7, рис. 8, рис. 9).

**Иммобилизацию** проводят наложением гипсовой повязки сроком на 2–3 недели, по истечении этого срока ее обычно заменяют средствами мягкой иммобилизации.

**К восстановлению функции** приступают через 2–3 недели после получения повреждения. Проводят лечебную физкультуру и физиотерапевтические процедуры, улучшающие местное кровообращение (массаж, УВЧ). Излечение наступает через 1–1,5 месяца, а полную нагрузку пациенту разрешают через 2–3 месяца.

К **оперативному лечению** прибегают при:

1. открытых вывихах,
2. интерпозиции мягких тканей,
3. застарелых вывихах,
4. привычных вывихах.

Суть операции состоит в устранении вывиха, в восстановлении и укреплении связочного аппарата и капсулы сустава.

## ПЕРЕЛОМЫ КОСТЕЙ

**Перелом (fractura)** – это нарушение целостности кости, вызванное механическим воздействием или патологическим процессом.

**Неполный** перелом, такой вид повреждения, при котором поверхность излома не проходит через весь поперечник кости (надлом или трещина кости по типу «зеленой веточки» при переломах у детей).

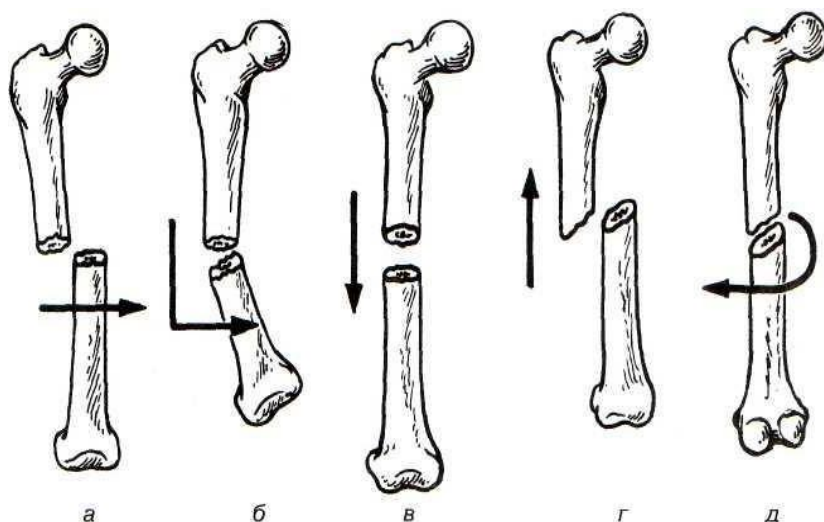
### Классификация переломов

- **По происхождению и причинам развития** переломы бывают **врожденными** (внутриутробными) и **приобретенными**. Последние подразделяют на **травматические**, возникающие в здоровой кости под влиянием травмирующего действия, сила которого превышает прочность кости, и **патологические**, при которых ломается кость, пораженная патологическим процессом, резко снижающим ее прочность. Характерным признаком патологического перелома является несоответствие внешней силы причиненному повреждению (перелом длинной трубчатой кости может возникнуть при обычных движениях, например, при повороте в кровати). Патологические переломы обусловлены изменениями в кости при опухолях, остеомиелите, туберкулезе, эхинококкозе, сифилисе костей, остеопорозе различного происхождения.
- **По локализации** выделяют переломы **диафизарные**, **метафизарные** (околосуставные) и **эпифизарные** (внутрисуставные).
- **По характеру** различают переломы **полные**, при которых фрагменты полностью отделены друг от друга, и **неполные**, при которых между фрагментами сохраняется костная или надкостничная связь. К неполным переломам относят трещины, поднадкостничные переломы у детей, переломы по типу «зеленой веточки», дырчатые, краевые.
- В зависимости от **состояния покровных тканей** в месте повреждения выделяют **закрытые** (без повреждения кожных покровов или слизистых оболочек) и **открытые** (с их повреждением) переломы.
- **По направлению линии излома** – переломы поперечные, косые, продольные, оскольчатые, винтообразные, отрывные, компрессионные, вколоченные, сколоченные.
- **По положению костных отломков** относительно друг друга возможны переломы **со смещением** и **без смещения**. По времени развития различают:
  - **первичное смещение** – возникает в момент травмы под влиянием повреждающего фактора, вызвавшего перелом;
  - **вторичное смещение** – обусловлено сокращением мышц, прикрепляющихся к отломкам, а также при неправильном оказании медицинской помощи пострадавшему.

Известны четыре вида смещения костных отломков (рис. 10):

1. **по ширине** (боковое);
2. **по длине** (продольное), при котором отломки смещаются по оси конечности (расходятся или заходят друг за друга);
3. **под углом**, при котором продольные оси костных отломков образуют между собой угол с вершиной в месте перелома;

4. **по оси** (ротационное) – поворот периферического отломка вокруг продольной оси.



*Рис. 10. Виды смещения костных отломков при переломах: а - боковое смещение (по ширине); б - смещение по оси (под углом); в – смещение по длине с удлинением; г - смещение по длине с укорочением; д - ротационное*

Смещение костных отломков сопровождается деформацией конечности, имеющей характерный вид при том или ином смещении: утолщение и увеличение окружности при боковом смещении, нарушение оси – при угловом смещении, укорочение или удлинение – при смещении по длине.

#### **Осложнения переломов**

Переломы могут приводить к развитию местных и общих осложнений, существенно влияющих на процесс сращения костей (консолидации) и тактику лечения больных.

При открытых переломах велика вероятность экзогенного **инфицирования** с развитием гнойного процесса, что может привести к посттравматическому остеомиелиту. Следует учитывать, что нарушение целостности мягких тканей может произойти как в момент повреждения, так и в процессе лечения больного в связи со вторичным смещением отломков, а также при развитии отека мягких тканей, при котором нередко образующиеся пузыри, вскрываются и фактически превращают закрытый перелом в открытый.

Опасными местными осложнениями свежих переломов являются **повреждение внутренних органов, магистральных сосудов и нервов**. Развитие этих осложнений возможно как под воздействием силы приведшей к перелому, так и вследствие травмы костными отломками.

При открытых, а также при закрытых переломах, сопровождающихся повреждением крупных кровеносных сосудов, возникает **кровотечение**, которое способно привести к тяжелой анемии.

Местным осложнением переломов является **интерпозиция** – попадание между отломками посторонних тканей (мягких тканей или фрагментов кости и т.д.), что препятствует закрытой репозиции и нарушает консолидацию перелома.

При переломах длинных трубчатых костей возможно развитие **жировой эмболии**, попадание жировых фрагментов в зияющие кровеносные сосуды. Различают три формы течения жировой эмболии – легочную, мозговую и генерализованную, проявляющиеся петехиальными кровоизлияниями, отеком легких, комой, сосудистыми изменениями в глазном дне, наличием мелких капель жира в моче. Лечение при данном осложнении должно быть направлено на восстановление микроциркуляции.

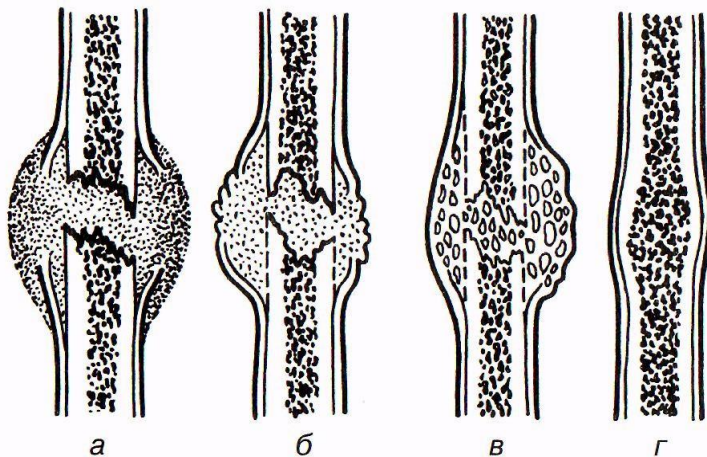
**Травматический шок** может возникнуть при переломах крупных костей (бедро, кости таза), множественных переломах, когда имеет место выраженный болевой синдром и значительная кровопотеря. Лечение включает адекватную анальгезию, коррекцию гиповолемии, и лишь по выведении больного из шока следует проводить местные лечебные мероприятия в области перелома (за исключением гемостатических и анальгезирующих манипуляций).

### Регенерация костной ткани (консолидация перелома)

Консолидация (заживление, сращение) переломов происходит благодаря регенерации костной ткани, при этом формируется костная мозоль, соединяющая отломки. Источник формирования костной ткани – клетки периоста, эндоста, соединительной ткани, окружающей место перелома, гаверсовых каналов, костного мозга.

Регенерат, образующийся в зоне перелома, называют **костной мозолью**. Различают периостальную (наружную), эндостальную (внутреннюю), интермедиарную и параоссальную мозоль. В процессе стихания острых воспалительных явлений в области перелома, рассасывания гематомы, отека, некротических тканей наблюдается активная пролиферация клеток камбиального слоя надкостницы, молодых клеток эндоста, гаверсовых систем компактного слоя, молодых соединительнотканых и эндотелиальных клеток поврежденных параоссальных мягких тканей. Параоссальный слой регенерата бывает тем более выражен, чем сильнее были повреждены мягкие ткани.

Сформированная мягкотканная мозоль спаивает костные отломки, в ней происходит дифференцировка клеточных структур, с образованием хондроидной и остеоидной ткани. Образование мягкой костной мозоли происходит в течение 3–6 недель с момента перелома, в дальнейшем она кальцифицируется. Окостенение мозоли, протекающее в течение 5–6 недель, сопровождается ее архитектурной перестройкой с образованием остеонов, костных балок, формированием костномозгового канала и других элементов нормальной кости. Полное завершение регенерации происходит через 2–3 года (рис. 11).



*Рис. 11. Формирование костной мозоли, а - гематома, расположенная между костными отломками; б - грануляционная мозоль; в - фиброзно-костная мозоль; г - окончательная костная мозоль.*

Образование костной мозоли может протекать различно в зависимости от местных условий. При идеальном сопоставлении и плотном соприкосновении формирование мозоли происходит за счет элементов эндоста и гаверсовых систем практически без участия параоссальных тканей и периоста. При этом остеоидная ткань сразу превращается в костную, минуя фиброзно-хрящевую стадию. Такое заживление перелома называется **первичным** и наблюдается в основном при оперативном лечении переломов, обеспечивающем необходимые условия.

В случае сохраняющейся подвижности костных отломков, происходит травматизация и нарушение микроциркуляции формирующегося регенерата. В этих условиях регенерат замещается вначале хрящевой тканью, а затем – костной. Такой вид сращения отломков называют **вторичным** заживлением перелома.

Первичное заживление перелома является более совершенным видом консолидации, обеспечивающим лучшие анатомо-физиологические и косметические результаты лечения в короткие сроки.

При неблагоприятных условиях (снижение кровоснабжения костных отломков, интерпозиция, инфекция, нарушение обмена веществ, ошибки лечения) могут наблюдаться нарушения заживления переломов:

- **замедленное сращение**, характеризующееся существенным увеличением сроков формирования костной мозоли.
- **несросшийся перелом** – отсутствие клинических и рентгенологических признаков консолидации и образования костной мозоли.

- **ложный сустав** – формирование в области несросшегося перелома анатомических изменений, свойственных суставу.
- **неправильно сросшийся перелом** – грубое смещение сросшихся отломков.

#### Клиническая картина и диагностика

Клинические признаки переломов – боль, припухлость (обусловленная кровоизлиянием, гематомой, отеком тканей, нарушением крово- и лимфообращения), деформация конечности в зоне перелома, нарушение функции, патологическая подвижность и костная крепитация. Среди этих симптомов выделяют **абсолютные**, т.е. выявление хотя бы одного из них свидетельствует о наличии перелома (исключение составляют вколоченные переломы и переломы плоских костей) – **деформация в месте перелома, патологическая подвижность и крепитация костных отломков**.

**Рентгенография** является обязательным компонентом диагностики, позволяющим получить точные данные о локализации, характере перелома, наличии и видах смещения отломков, предположить возможные местные осложнения, что необходимо для определения рациональной тактики лечения. Рентгенографию необходимо проводить в 2 проекциях – строгой прямой и строгой боковой, захватывая оба прилегающих сустава.

#### Лечение

Лечение пострадавших включает:

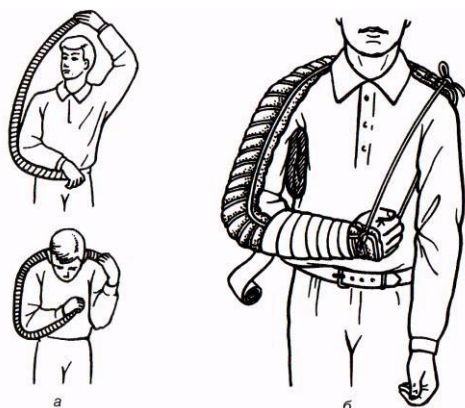
- **первую помощь на месте происшествия;**
- **квалифицированную помощь в лечебном учреждении** (травмпункте или стационаре).

#### Первая помощь

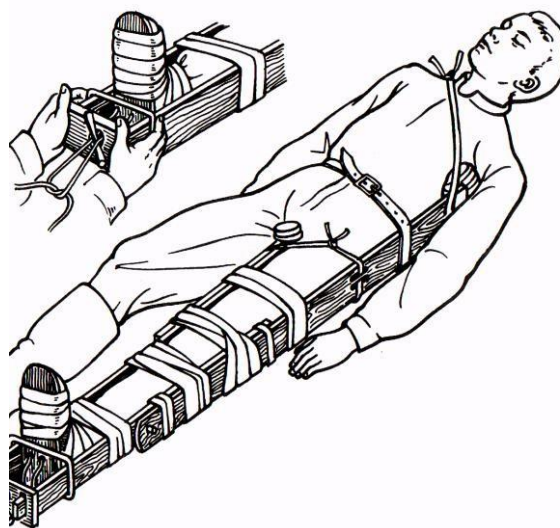
Своевременная и правильно оказанная первая помощь является важным звеном в лечении пострадавшего, так как позволяет избежать избыточной кровопотери, дополнительного смещения костных отломков.

На догоспитальном этапе проводят:

1. **остановку наружного кровотечения** – при открытых переломах, сопровождающихся продолжающимся кровотечением, применяют временные способы остановки кровотечений (давящая повязка, наложение кровоостанавливающего жгута и т.д.);
2. **обезболивание** – с целью профилактики и лечения травматического шока больным вводят ненаркотические и наркотические анальгетики;
3. **наложение асептической повязки** – осуществляют для профилактики инфицирования при открытых переломах;
4. **транспортную иммобилизацию** (шиной Крамера, Дитерихса и т.д.) – проводят всем пострадавшим с переломами (рис. 12, рис. 13).



**Рис. 12.** Иммобилизация верхней конечности лестничной шиной: а) моделирование шины Крамера; б) вид наложенной шины.



**Рис. 13.** Наложение шины Дитерихса.

Для транспортной иммобилизации используют также пневматические (рис. 14) или пластиковые шины, которые хорошо моделируются на конечности, обеспечивают достаточную иммобилизацию и визуальный контроль за ее состоянием.

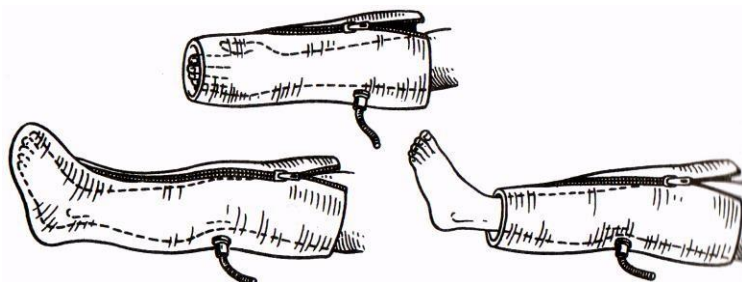


Рис. 14. Медицинские пневматические шины.

#### **Правила транспортной иммобилизации:**

- максимально раннее применение,
- наложение шины на одежду и обувь,
- придание конечности среднефизиологичное положение,
- наложение шины с захватом смежных суставов,
- использование ватно-марлевых прокладок в местах костных выступов,
- обеспечение доступности кровоостанавливающего жгута.

В зону иммобилизации должно быть включено не менее 2 прилегающих к области перелома суставов, при этом следует по возможности придать конечности среднефизиологическое положение, при котором уравновешены силы тяги мышц-антагонистов, а также устранить видимое на глаз грубое ротационное и угловое смещение.

#### **Специализированная помощь**

На этапе оказания специализированной помощи проводят полную клиническую и рентгенологическую диагностику, после чего определяют программу лечения больного.

Для успешного лечения при переломах должны быть соблюдены следующие основные принципы:

1. репозиция (сопоставление костных отломков) при переломах со смещением;
2. фиксация (до полной консолидации);
3. стимуляция регенеративных процессов;
4. функциональная реабилитация.

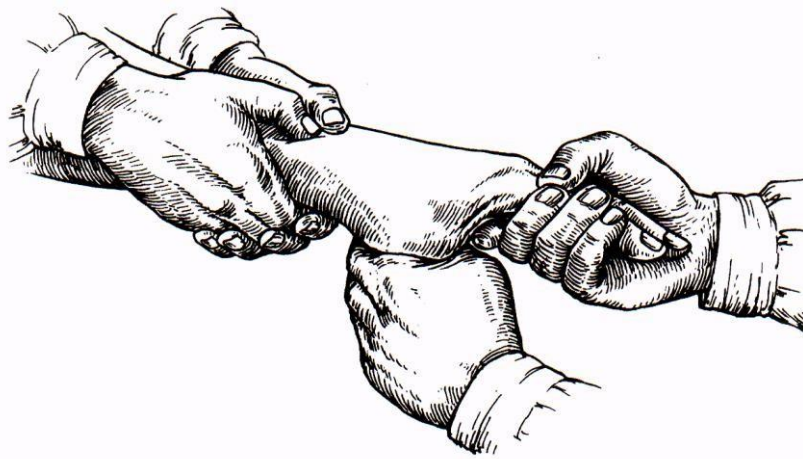
Большинство больных с переломами при отсутствии абсолютных показаний к экстренной операции лечат консервативно или выполняют операцию в отсроченном порядке (после купирования посттравматических изменений мягких тканей в зоне перелома и улучшения общего состояния).

#### **Консервативное лечение**

Перед вправлением перелома необходимо адекватно обезболить больного, для чего в гематому в зоне перелома вводят 2% раствор новокаина – 30–40 мл, предварительно опорожнив гематому через иглу. По показаниям могут быть применены и другие виды обезболивания (проводниковая анестезия или наркоз).

В зависимости от локализации перелома осуществить **закрытую репозицию** возможно **одномоментно** – вручную (рис. 15), с помощью аппаратов **или постепенно** – постоянным скелетным вытяжением.

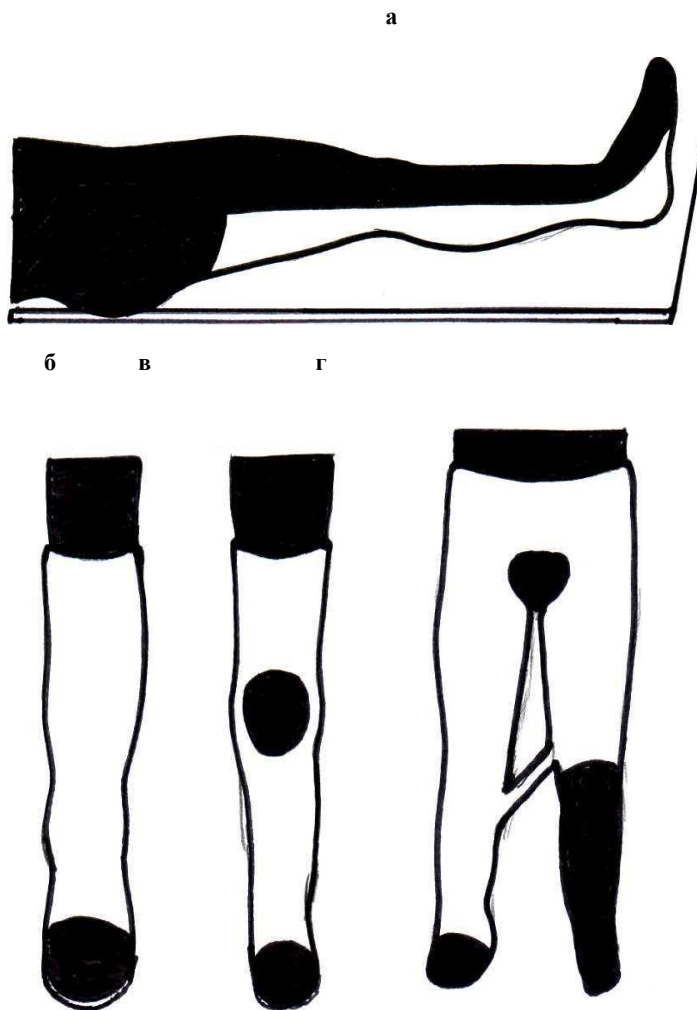




*Рис. 15. Ручная репозиция перелома лучевой кости.*

После рентгенологического контроля репозиции необходимо иммобилизовать костные отломки. Используют следующие методы фиксации: 1) гипсовой повязкой; 2) вытяжением; 3) оперативным путем.

**Гипсовые повязки.** Существуют лонгетная, циркулярная, лонгетно-циркулярная, окончатая, мостовидная, створчатая гипсовые повязки (рис. 16).



*Рис. 16. Основные виды гипсовых повязок: а) лонгетная; б) циркулярная; в) мостовидная; г) кокситная*

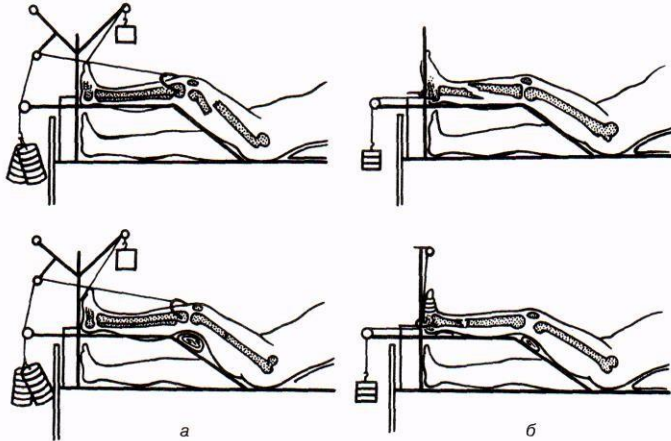
### Правила наложения гипсовых повязок

- конечность должна находиться в физиологическом положении
- повязка должна захватывать смежные суставы
- дистальные отделы конечности (кончики пальцев) должны оставаться открытыми.

Следует помнить, что нельзя накладывать глухую циркулярную повязку при свежем переломе, особенно после репозиции, так как возможно развитие тяжелых расстройств кровообращения в конечности вследствие нарастания отека. Лонгетные и рассеченные циркулярные гипсовые повязки после ликвидации отека конечности заменяют глухими циркулярными, которые сохраняют до консолидации перелома. Средняя длительность фиксации – 3–6 недель при переломе небольших костей (кость, предплечье, стопа) и 12–16 недель при переломе крупных костей (голень, бедро). В процессе лечения проводят рентгенологический контроль положения отломков и развития костной мозоли.

**Постепенное вытяжение** применяют для репозиции и фиксации отломков при переломах бедра, голени, плеча, костей таза и др. Наиболее часто применяют **скелетное вытяжение**, которое называют функциональным методом лечения, так как он основан на постепенном расслаблении мышц поврежденной конечности и возможности дозирования нагрузки для сопоставления костных отломков.

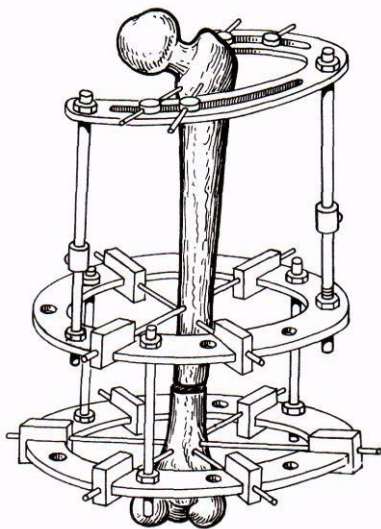
**Техника скелетного вытяжения.** Через кость (в зависимости от локализации перелома – пяточную, бугристую большеберцовой кости, надмыщелки бедра, локтевой отросток) проводят спицу, к ней фиксируют специальную скобу, за которую по продольной оси сломанной кости осуществляют тягу грузом через систему блоков. Вытяжение способствует постепенной репозиции отломков, а в дальнейшем выполняет функцию их фиксации. Лечение вытяжением проводят на специальных лечебных шинах (шина Белера (рис. 17) – для нижней конечности, абдукционная шина – для лечения переломов плеча). Средняя величина груза на этапе постепенной репозиции при переломе бедра – 1/7 массы тела (6–12 кг), костей голени – 1/14 массы тела (4–7 кг), плеча – 3–5 кг, с уменьшением его в 2 раза на этапе фиксации.



*Рис. 17. Скелетное вытяжение на шине Белера при переломе: а) костей бедра; б) костей голени.*

**Накожное вытяжение** применяется реже и в основном на этапе фиксации перелома, так как специальная манжетка из липкого пластыря или цинк-желатиновых бинтов, не выдерживает прикрепленного большого груза, необходимого на этапе репозиции.

При некоторых переломах скелетное вытяжение можно произвести с помощью аппаратов типа Илизарова (рис. 18), Гудушаури и др. Компрессионно-дистракционный внеочаговый остеосинтез позволяет выполнить одновременно постепенную репозицию и хорошую фиксацию отломков, что делает возможным ранние нагрузки и движения во всех суставах. Этим методом успешно лечат больных при замедленном сращении, несросшихся переломах, псевдоартрозах, травматическом остеомиелите.



*Рис. 18. Остеосинтез бедра с помощью аппарата Илизарова.*

**Недостатками** скелетного вытяжения является инвазивность (возможность развития спицевого остеомиелита, отрывных переломов, повреждения сосудов и нервов), необходимость стационарного лечения и вынужденного длительного постельного режима.

### Оперативное лечение

Показания к оперативному вмешательству при переломах делят на абсолютные и относительные:

#### Абсолютные показания:

- открытые переломы;
- повреждение костными отломками магистральных сосудов, нервов и внутренних органов (головного и спинного мозга, органов грудной и брюшной полостей);
- интерпозиция мягких тканей;
- ложный сустав;
- гнойно-воспалительные осложнения в месте перелома;
- неправильно сросшиеся переломы с грубым нарушением функции.

#### Относительные показания:

- неудачные попытки закрытой репозиции;
- поперечные переломы длинных трубчатых костей при невозможности фиксации репонированных костных отломков;
- медиальные переломы шейки бедра (нарушение кровоснабжения головки бедренной кости);
- неправильно сросшиеся переломы с незначительными функциональными нарушениями;
- переломы надколенника;
- большой диастаз костных отломков.

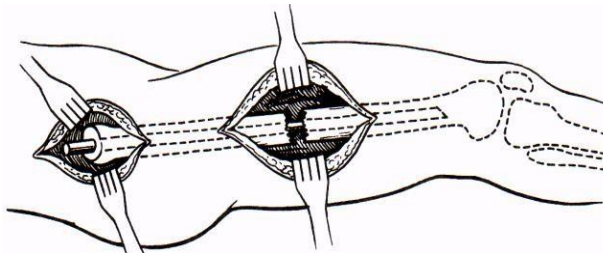
При этом только открытые переломы и переломы, осложненные повреждением магистральных сосудов, нервов и жизненно важных органов, требуют неотложных операций. Основной задачей лечения при открытых переломах является первичная хирургическая обработка раны, которую производят с целью профилактики инфекционных осложнений и остановки кровотечения (вмешательство на костях могут и не выполнять или ограничиться только крововой репозицией).

Виды оперативных вмешательств при переломах:

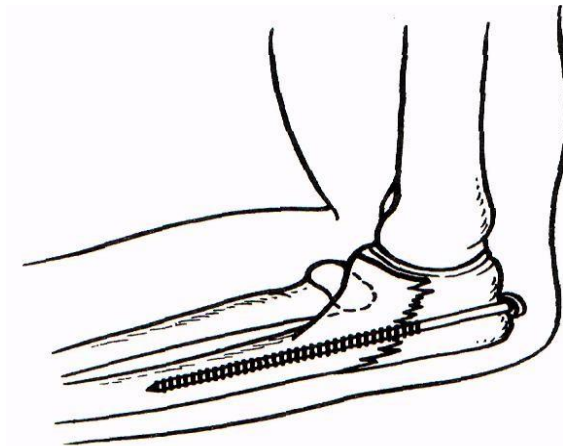
1. **Открытая (кровавая) репозиция.**
2. **Классический остеосинтез**, заключающийся в использовании для фиксации сопоставленных костных отломков различных способов и материалов, чаще металлических.

Различают **экстремедулярный** остеосинтез, при котором фиксирующие конструкции (чаще всего пластины) накладывают на кость со стороны надкостницы и фиксируют к ней, и **интрамедулярный**, выполняют путем введения


штифтов в костномозговой канал. Широко используют также остеосинтез спицами и шурупами, которые для фиксации отломков вводят в кость в разных направлениях (рис. 19, рис. 20, рис. 21).



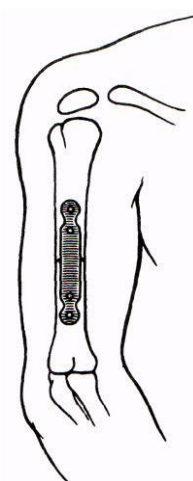
*Рис. 19. Интрамедуллярный остеосинтез с помощью металлического стержня при переломе бедра.*



*Рис. 20. Экстрамедуллярный остеосинтез отломка локтевого отростка с помощью шурупа.*



*Рис. 21. Фиксация отломков плечевой кости пластинкой и шурупами.*



3. **Эндопротезирование суставов** применяют при внутрисуставных переломах эпифиза кости (медиальный перелом шейки бедра). Это позволяет быстро активизировать больных и нагружать сломанную конечность.

**Недостатками оперативного вмешательства** при переломах является:

- риск наркоза и операции;
- дополнительная травма в области перелома;
- возможность инфицирования области перелома;
- повреждение костного мозга при интрамедуллярном остеосинтезе;
- необходимость повторной операции для удаления фиксирующей конструкции.

## ОЖОГИ

**Ожог (combustio)** – повреждение тканей, возникающие в результате местного действия высокой температуры, химических веществ, электрического тока и ионизирующего излучения.

По этиологическому признаку различают термические, химические, электрические и лучевые ожоги.

### ТЕРМИЧЕСКИЕ ОЖОГИ

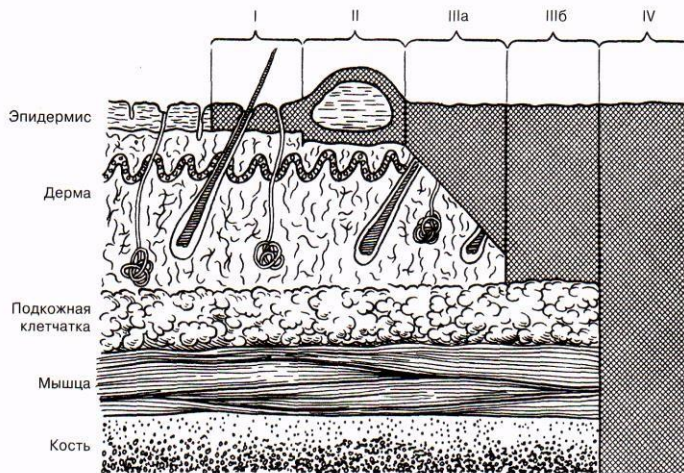
Наиболее часто встречаются термические ожоги, составляющие 6% от всех травм мирного времени.

Тяжесть повреждения при термических ожогах зависит от температуры воздействия, теплопроводности травмирующего предмета, времени контакта с ним и влажности окружающей среды. Большое значение имеет состояние покровных тканей и общее состояние организма пострадавшего. Наиболее тяжелые ожоги возникают от воспламеняющихся жидкостей.

Тяжесть ожогов определяется глубиной и площадью поражения.

#### Глубина повреждения

Наибольшее распространение в нашей стране получила принятая на XXVII съезде хирургов в 1961 г классификация ожогов, включающая **4 степени глубины повреждения** (рис. 22).



*Рис. 22. Степени ожога.*

**I степень** – повреждение эпидермиса, клинически проявляется гиперемией и отеком кожи.

**II степень** – повреждение всего эпидермиса – кроме гиперемии и отека появляются пузыри, наполненные серозной жидкостью. Дно ожоговой раны блестящее розовое влажное с повышенной болевой чувствительностью.

**IIIa степень** – некроз эпидермиса и подлежащей кожи до росткового слоя. Остаются жизнеспособными сальные и потовые железы, расположенные в подкожной жировой клетчатке. Возникают гиперемия и отек кожи, пузыри с желтоватым желеобразным содержимым. Дно пузыря розовое и влажное, болевая чувствительность сохранена.

**IIIб степень** – некроз всех слоев кожи – пузыри с геморрагическим содержимым, струп бурого цвета. При вскрытии пузырей и удалении эпидермиса обнаруживают тусклое и бледное дно раны с мелкоточечными кровоизлияниями. Болевая чувствительность полностью отсутствует.

**IV степень** – некроз кожи и подлежащих тканей (подкожная клетчатка, фасции, мышцы, кости). Формируется плотный темный струп, нарушаются функции поврежденных анатомических структур.

Ожоги **I, II, IIIa** степеней относят к **поверхностным**, ожоги **IIIб** и **IV** степеней – к **глубоким**.

В других странах больше распространена **5-степенная классификация** Крейбиха, в которой **IV** и **V** степени повреждения соответствуют **III б** и **IV** степеням вышеописанной классификации.

При 2-х степенной классификации ожоги делят на поверхностные (I-II Ia степени), когда сохранившаяся часть элементов дермы является основой для самопроизвольной эпителизации, и глубокие (IIIб и IV степени), когда полностью исключается возможность самопроизвольной регенерации и показана аутодермопластика. При поверхностных ожогах область повреждения влажная, блестящая, отечная («плюс-ткань»). При глубоких ожогах пораженная часть, покрытая темным плотным струпом, располагается ниже уровня окружающих тканей («минус-ткань»).

**Методы диагностики поражения тканей** при глубоких ожогах включают: а) термографический метод (использование инфракрасных лучей); б) метод активации окислительных ферментов (в присутствии них голубой краситель окрашивает только жизнеспособную ткань); в) метод компостерной биопсии области ожога (определяет глубину повреждения, а также характер инфекции).

#### Площадь поражения

Площадь ожоговой поверхности определяют в процентах от всей поверхности тела пострадавшего. Методов определения площади ожога множество, но наибольшее распространение получили самые быстрые и простые.

**Метод А. Уоллеса – «правило девяток».** Согласно этому методу вся поверхность тела состоит из частей кратных 9: голова и шея –9%, передняя поверхность туловища – 18%, задняя поверхность туловища – 18%, верхняя конечности – по 9%, нижние конечности – по 18%, промежность и половые органы – 1% (рис. 23).

**Метод И.И. Глумова – «правило ладони».** Применяют при ограниченных ожогах, особенно расположенных на различных участках тела. Площадь ожога сравнивают с площадью ладони пострадавшего, составляющей около 1% от поверхности его тела (рис. 23).

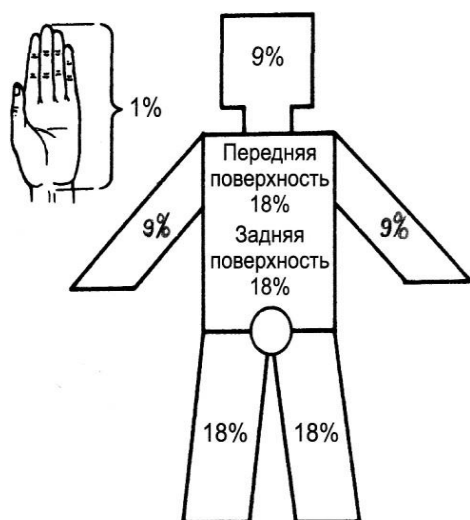


Рис. 23. Определение площади ожога («правило ладони», «правило девяток»).

**Метод Б.Н. Постникова.** К ожоговой поверхности прикладывают стерильный целлофан или марлю, на которые наносят контуры ожога. После этого вырезанные листы прикладывают к миллиметровой бумаге, высчитывают абсолютную площадь повреждения, которую затем переводят в процентное выражение.

#### Прогнозирование тяжести ожогового повреждения

Глубина и площадь ожогового поражения дают только относительное представление о тяжести повреждения. Поэтому при прогнозировании исхода ожоговой травмы используют специальные методы. Наиболее простыми из них являются индекс Франка и правило «сотни».

### Индекс Франка учитывает:

- 1) площадь ожоговой поверхности (ожог I, II и IIIa степени), выраженную в процентах;
- 2) площадь ожоговой поверхности (ожог IIIb и IV степени), выраженную в процентах и умноженную на коэффициент 3;
- 3) ожог дыхательных путей, составляющий 30 ед. индекса.

Например: у пострадавшего – ожог II–IIIb степени составляет 40%, причем ожог IIIb степени составляет 15%, а также имеется ожог дыхательных путей. Индекс Франка =  $(40-15) + (15 \times 3) + 30 = 100$  ед.

Если индекс Франка  $\leq 30$  ед – прогноз благоприятный;

I [прогноз благоприятный, если ИТТ1 < 30 ед.

индекс Франка = 31–60 ед – прогноз относительно благоприятный;

индекс Франка = 61–90 ед. – прогноз сомнительный;

индекс Франка > 90 ед. – прогноз неблагоприятный.

**Правило «сотни»** (возрастной индекс тяжести повреждения – ВИТП). Складывают возраст больного и площадь ожога, выраженную в процентах.

Например: пострадавшему 80 лет, а площадь ожога составляет 20%. ВИТП =  $80+20 = 100$  ед.

Если ВИТП  $\leq 60$  ед – прогноз благоприятный;

ВИТП = 61–80 ед – прогноз относительно благоприятный;

ВИТП = 81–100 ед. – прогноз сомнительный;

ВИТП > 100 ед. – прогноз неблагоприятный.

При небольших по площади ожогах повреждение протекает с преобладанием местных явлений, при более значительной площади поражения (более 15% при поверхностных ожогах и более 10% при глубоких ожогах) развивается **ожоговая болезнь**.

## ОЖОГОВАЯ БОЛЕЗНЬ

**Ожоговая болезнь** – комплекс клинических синдромов, возникающих вследствие термического повреждения кожных покровов и подлежащих тканей. На каждом этапе ожоговой болезни превалируют определенные патогенетические механизмы. Ожоговая болезнь включает четыре периода:

**I период – ожоговый шок** – обусловлен нервно-рефлекторной и нейро-эндокринной реакциями, сопровождающимися выделением большого количества медиаторов воспаления. Вазоактивные вещества приводят к нарушению центрального кровообращения и микроциркуляции, повышается проницаемость сосудистых и клеточных мембран, жидкая часть крови выходит из сосудистого русла в ткани, что приводит к интерстициальному отеку и гиповолемии, изменению водно-электролитного и кислотно-щелочного равновесия, нарушению деятельности печени, почек, сердца. Снижение ОЦК связано также с плазмотерией через ожоговую рану и массивным гемолизом. Гемолиз является причиной повышения содержания калия в крови и перемещения натрия из-за повреждения клеточных мембран внутрь клетки, что вызывает внутриклеточный отек.

Выход жидкости из сосудистого русла в интерстициальное пространство наблюдается в течение 12 и более часов, поэтому падение артериального давления при ожоговом шоке наступает не сразу после получения травмы, как при типичном травматическом. В связи с этим нормальный уровень артериального давления не является показателем благоприятного прогноза.

Особенностями ожогового шока являются пролонгированное течение его эректильной фазы, что определяет сравнительно устойчивую гемодинамику. При адекватном лечении продолжительность периода ожогового шока может достигать 3 суток. Поэтому, наряду с гемоконцентрацией и другими показателями нарушений гомеостаза, основными критериями оценки тяжести ожогового шока являются площадь и глубина повреждения.

**I степень тяжести** – ожоговая поверхность не более 20%, из них глубоких ожогов до 10%. Гемоконцентрация: Нв до 170 г/л, Нт до 50%. Диурез не нарушен.

**II степень тяжести** – площадь ожога не более 40%, из них глубоких до 20%. Гемоконцентрация: Нв до 200 г/л, Нт до 70%. Почасовой диурез ниже 30,0.

**III степень тяжести** – ожоговая поверхность более 40%, глубоких более 20%. Гемоконцентрация: Нв до 240 г/л, Нт до 80%. Наблюдается выраженная олигурия и возможна анурия (меньше 50,0 мочи в сутки).

**II период – острая ожоговая токсемия** – начинается с нормализации гемодинамики и продолжается в течение 10–15 суток. Возникает вследствие быстрого всасывания жидкости вместе с токсинами из зоны отека. Интоксикация клинически проявляется расстройством функции центральной нервной системы (заторможенность, адинамия, бред, интоксикационный делирий). Характерна гипертермия до 39–40 °С с незначительными суточными колебаниями. Одновременно быстро нарастает клиническая картина токсического поражения сердца (глухость тонов, тахикардия, аритмия и склонность к гипотонии), печени (ее увеличение, диспротеинемия и повышение уровня трансаминаз), почек (олигурия, протеинурия, цилиндрурия, микрогематурия). Существенные изменения могут возникнуть в желудочно-кишечном тракте: на первом этапе развивается диспепсия, а в последующем нарастают гастростаз, парез кишечника, возможны острые стрессовые язвы желудка и проксимальных отделов кишки, осложняющиеся кровотечением и перфорацией. В это же время, по мере гемодилюции, гемоконцентрацию постепенно сменяют анемия и гипопропротеинемия, а также лейкоцитоз, сдвиг лейкоцитарной формулы влево и повышение уровня МСМ (молекул средней массы).

**III период – септикотоксемия** – обычно начинается с 10–14 суток после ожога, однако возможно и более раннее ее развитие. После отторжения некротического струпа происходит нагноение раны. При этом сохраняется высокая температура тела, прогрессирует анемия и гипопропротеинемия. Большую опасность представляют присоединяющиеся инфекционные осложнения – пневмонии, а также парез кишечника, стрессовые язвы желудочно-кишечного тракта и их осложнения. Если развивается ожоговое истощение, раны не заживают, поддерживая постоянную интоксикацию, гипопропротеинемия (потеря белка с раневым отделяемым). На фоне этого значительно снижается сопротивляемость к инфекции, возможна генерализация инфекции – **ожоговый сепсис**.

Диагностика сепсиса включает гистологическое и количественное бактериологическое исследования – компостерную биопсию (забор тканей на всю глубину повреждения). Компостерная биопсия позволяет определить, локализуется ли микрофлора в пределах пораженной ожогом ткани (неинвазивное инфицирование ожоговой раны) или выходит за ее пределы (инвазивное инфицирование ожоговой раны), а также дать количественную характеристику инфицированию.

На современном уровне существует объективный лабораторный критерий диагностики сепсиса на раннем этапе – снижение показателя супероксида на поверхности полиморфноядерных лейкоцитов крови ( $N=2,7 \text{ нмоль}/10^6 \text{ кл}$ ). При сепсисе снижается и исчезает НАДФ-Н-оксидаза, без которой не вырабатывается супероксид, и лейкоциты лишаются способности уничтожать микроорганизмы.

**IV период – реконвалесценция** – начинается после закрытия ожоговой раны собственным эпидермисом и характеризуется функциональными остаточными нарушениями, недостаточной компенсаторной способностью сердечно-сосудистой системы, нарушениями функции почек (пиелонефрит, амилоидоз и мочекаменная болезнь).

При **ожоге дыхательных путей** наблюдаются 3 последовательных периода: I) бронхоспазм; II) отек дыхательных путей и III) период инфекционных осложнений.

#### Лечение

Лечение пострадавших с ожогами – задача непростая. Особые трудности возникают при больших по площади глубоких ожогах. Залогом хороших результатов лечения данной категории пациентов является наличие специальных условий – абактериальной среды и определенного микроклимата палат, возможности трансплантации кожи и массивной инфузионной терапии. В связи с этим лечение ожоговых больных проводят в специализированных ожоговых стационарах.



От правильности и скорости оказания первой помощи зависят результаты лечения пострадавших с ожогами. Она включает:

- прекращение действия термического агента на ткани – вынос пострадавшего из огня и удаление с поверхности его тела предметов, поддерживающих нагревание тканей (одежда, украшения и др.);
- охлаждение обожженных участков тела до комнатной температуры (холодная вода, снег, лед на 10–15 мин) – уменьшает отек, снижает боль, предупреждает поражение глубже лежащих тканей;
- наложение асептической повязки;
- адекватное обезболивание и проведение противошоковых мероприятий.

После оказания первой помощи необходимо быстро госпитализировать больного в медицинское учреждение.

### **Местное лечение**

Местное лечение пострадавших с ожогами независимо от тяжести повреждения заключается в первичной хирургической обработке (ПХО) ожоговой раны. ПХО включает обработку кожи вокруг ожога раствором антисептика и туалет раны (после введения обезболивающих препаратов). Ожоговую рану промывают 0,5% раствором нашатыря или 3% раствором перекиси водорода, удаляют отслоившийся эпидермис и инородные тела. При ожоговом шоке ограничиваются наложением асептической повязки, а обработку раны проводят после выведения больного из шока. Дальнейшее лечение проводят закрытым или открытым способом.

**Местное лечение при поверхностных ожогах** проводят закрытым методом по общим принципам лечения ран: если в ожоговой ране нет признаков нагноения, то применяют эмульсионные повязки (синтомициновая, стрептоцидовая) или эмульсионные аэрозольные препараты (олазол, гипозоль). При нагноении используют влажно-высыхающие повязки, способствующие формированию тонкого струпа, состоящего из некротизированных слоев кожи и фибрина. Формированию такого струпа способствуют йодистые препараты (1% раствор йодопирона или йодовидона). При размягчении струпа его следует удалять. Для полной ликвидации экссудативно-воспалительных процессов применяют мази на водорастворимой полиэтиленгликолевой основе (левосин, левомеколь, диоксиколь и др.). А по мере стихания экссудативно-воспалительных явлений после отторжения или удаления струпа переходят на масляно-бальзамические повязки.

Основной целью **местного лечения при глубоких ожогах** является быстрое очищение ожоговых ран от некротических тканей и кожная пластика. Лечение при глубоких ожогах можно проводить как закрытым, так и открытым способом. При первом способе на рану накладывают повязки или различные пластические материалы. При втором – формируют сухой струп, который, по сути, является «биологической повязкой». На современном этапе открытое лечение ожоговой раны проводят в условиях управляемой абактериальной среды. Применяют палатки с ламинарным потоком стерильного воздуха, подогретого до 30–34 °С, а также боксированные палаты с направленным источником инфракрасного облучения и воздухоочистителем. Важными преимуществами открытого лечения глубоких ожогов являются: а) быстрое формирование сухого струпа и уменьшение интоксикации; б) возможность постоянного наблюдения за изменениями в ране. Недостатки метода: а) сложность ухода; б) необходимость специального оборудования.

**Ведение ожоговой раны на спонтанное отторжение некротических тканей** оправдано при глубоких ожогах более 40% поверхности тела на фоне крайне тяжелого общего состояния больных. Пожилой возраст, тяжелые сопутствующие заболевания делают невозможным оперативное вмешательство в ранние сроки. В этих случаях задачами местного лечения являются быстрое формирование сухого ожогового струпа и профилактика инфицирования, что достигается помещением больного в абактериальную среду (гнотобиологические камеры и изоляторы). Способствуют формированию сухого струпа 1% раствор йодипирона, йодовидона и «Наксол». Для ускорения отторжения некротизированного струпа применяют протеолитические ферменты (трипсин, химопсин, химотрипсин, терилитин и препарат на мазевой основе – траваза), 40% раствор бензойной кислоты и 40% салициловую мазь. После расплавления струпа его удаляют острым путем.

**Некротомия** (рассечение струпа на всю его глубину) производят, если струп, как панцирь, охватывает значительную часть поверхности тела, нарушая его кровообращение. Некротомия восстанавливает кровообращение и ускоряет отторжение некротических масс.

**Раннюю некрэктомию с аутодермопластикой** при глубоких ожогах в настоящее время считают методом выбора.

Преимущества тактики раннего иссечения некроза с закрытием раны: а) некрэктомией устраняется интоксикация и причина развития патогенной микрофлоры; б) снижается плазмопотеря; в) укорачивается течение ожоговой болезни, предотвращаются ее осложнения, ускоряются сроки заживления ран и, соответственно, сокращаются сроки стационарного лечения; г) создаются условия для ранней активизации больных; д) устраняется необходимость частых болезненных перевязок; е) уменьшается вероятность развития грубых рубцов.

Противопоказания к ранней некрэктомии: а) состояние ожогового шока; б) тяжелые сопутствующие поражения центральной нервной системы, печени и почек; в) распространенные ожоги лица и шеи с поражением органов дыхания; г) массивная раневая инфекция; д) старческий возраст.

Раннюю некрэктомию предпочтительно производить в сроки от 3 до 5 дней. За 1 прием удаляют нежизнеспособные ткани, составляющие не более 20% всей поверхности тела. Существует несколько способов ранней некрэктомии:

1. Тангенциальная некрэктомия – рассечение некротизированных тканей до капиллярного кровотечения с последующим удалением поверхностных слоев. При кровотечении иссечение некроза прекращают и переходят на консервативный метод. При большой глубине некроза следует применять другой метод некрэктомии.
2. Секвенциальная некрэктомия – послойное (кожа, подкожная клетчатка и т.д.) удаление некроза на всю глубину.
3. Некрэктомия до фасции – удаление некроза в пределах здоровых тканей с обязательным закрытием раны.
4. Ампутация конечности – проводят при некрозе всех слоев конечности, суставов и магистральных сосудов.

#### **Способы закрытия ожоговой раны:**

##### **1. Аллопластика при временном закрытии раны.**

- а) Кожный трансплантат.
- б) Оболочки эмбриона.
- в) Коллагеновые пленки.
- г) Фибриновые пленки.
- д) Повязки с культивированными фибробластами (институт им. Л.В. Вишневого, 1970 г).

##### **2. Ксенопластика при временном закрытии раны.**

- а) Свиная кожа.
- б) Комбутек – животный коллаген в виде пленок и сеток.
- в) Повязки «Стейдж-1» – высокопористый полимер коллагена коров.

##### **3. Временное закрытие ран синтетическими материалами.**

- а) Однослойные пленкообразующие синтетические материалы (альгипор, поликапролактон и др.).
- б) Двухслойные синтетические материалы («синтетическая кожа»).

Внутренний слой этих материалов обладает гигроскопическими свойствами, а наружный слой в виде пленки изолирует рану от внешней среды. К таким материалам относятся: гидрон, дебризан, эпигард, синкавер и др.

##### **4. Аутодермопластика при окончательном закрытии гранулирующей раны.**

- а) **Пластика местными тканями** (мобилизация краев раны, послабляющие разрезы, встречные треугольники и др.).
- б) **Свободная кожная пластика.** Оптимальным методом свободной кожной пластики является пересадка расщепленного лоскута, когда сосочковый слой частично остается на донорском месте (чаще всего переднее-наружная поверхность бедра, голени, боковая поверхность живота) и является

источником регенерации кожи. Поверхностный слой, пересаженный на ожоговую рану, также является источником разрастания эпидермиса. Для увеличения площади трансплантата применяется дермоперфорация специальным одноименным устройством. Площадь пересаживаемого расщепленного лоскута при этом увеличивается в 2–4 раза. Кроме того, отверстия предупреждают отслойку трансплантата, обеспечивая свободный отток накапливающейся жидкости.

#### **в) Пластика кожи на питающей ножке.**

**Итальянский метод** – заключается в одновременной заготовке лоскута (подвижные участки тела – верхние и нижние конечности) и перемещении его в зону раны.

**Пластика мигрирующим стеблем** (метод В.П. Филатова). Готовят кожный лоскут с двумя питающими ножками, края лоскута сшивают между собой в виде «чемоданной ручки». После заживления через 2 недели проводят тренировку лоскута (перезакрытие перемещаемого конца стебля), начиная с 5 минут и постепенно доводя до 1 часа. Развитие коллатералей позволяет отсечь лоскут в области тренированной ножки и фиксировать его к подвижной части тела (верхняя конечность). Продолжают тренировку оставшейся питающей ножки, и через 2–3 недели лоскут полностью отсекают от донорского места и закрывают раневой дефект.

**Пластика лоскутом на сосудистой ножке с использованием микрохирургической техники** – формирование сосудистых анастомозов, обеспечивающих кровоснабжение пересаженных участков.

**г) Повязки «Стейдж-2»** – культивированные базальные клетки эпидермиса (метод предложен в 1989 г в Массачусетском университете).

### **Общее лечение**

#### **Стадия ожогового шока**

1. Борьба с афферентной импульсацией (болевым синдром) – применение морфиномиметиков с учетом конституциональных и возрастных особенностей пациентов. Широкое распространение получили синтетические опиоиды, отличительной особенностью которых является их минимальное влияние на показатели центральной и периферической гемодинамики у пациентов с ожоговой травмой. Дополнительно используют транквилизаторы в небольших дозах, нейролептики (в основном, дроперидол), ГОМК. Предпочтение следует отдавать в/в анальгетикам, что связано с нарушением микроциркуляции у больных с ожоговым шоком. Хороший болеутоляющий и успокаивающий эффект оказывает новокаин, введенный внутривенно в количестве 200–400 мл 0,25% раствора.

2. Восполнение ОЦК. Ориентировочный объем инфузионных средств, требующихся пациенту при ожоговом шоке в первые сутки, рассчитывают по формуле, предложенной в 1952 г Эвансом.

**$V = 2 \text{ мл} \times \text{площадь ожога в \%} \times \text{масса тела в кг} + 2000 \text{ мл } 5\% \text{ р-ра глюкозы.}$**

Эту формулу применяют при ожогах менее 50% поверхности тела. В зависимости от тяжести и гемодинамических показателей применяют разное соотношение коллоидов и кристаллоидов (в I сутки соотношение кристаллоидов и коллоидов составляет 2/1, а во вторые сутки – 1/1). При стабильном артериальном давлении должны преобладать кристаллоиды, а при снижении АД возрастает количество вливаемых коллоидов. По мере течения шока объем инфузионной терапии постепенно сокращают (в 2 раза во II сутки, в 3 раза в III сутки). Для нормализации водно-солевого обмена применяют раствор Рингера, лактосол и другие кристаллоиды.

3. Коррекция КЩС (бикарбонат натрия, трисамин).
4. Восстановление энергетического баланса (глюкоза с инсулином, жировые эмульсии).
5. Коррекция калликреин-кининовой системы (ингибиторы протеолитических ферментов).
6. Гормоны надпочечников (преднизолон, гидрокортизон).
7. Установка трех катетеров – инсуффляция  $O_2$  через носовые ходы, катетеризация мочевого пузыря и контроль диуреза, инфузионная терапия через центральные или периферические вены.

#### **Стадия острой ожоговой токсемии и септикотоксемии**

Значительно снижает тяжесть течения ожоговой болезни в эти периоды тактика раннего иссечения некрозов в ожоговой ране с закрытием ее временными покрытиями. В последующем производят аутодермопластику (см. местное лечение ожогов).

В комплексное лечение острой ожоговой токсемии и септикотоксемии входят:

1. Дезинтоксикационная терапия с использованием методики форсированного диуреза, а в более тяжелых случаях – экстракорпоральных методов детоксикации (плазмафереза и гемосорбции). Широкое распространение получили такие дезинтоксикационные препараты, как: унитиол, гемодез, полидез, неокомпенсан, а также 5% раствор глюкозы и 0,9% раствор NaCl.
2. Коррекция анемии – гемотрансфузия свежей крови 2–3 раза в неделю.
3. Коррекция гипопроотеинемии – инфузия нативной плазмы, альбумина, протеина, продуктов неполного гидролиза белка и растворов сбалансированных смесей аминокислот.
4. Восполнение энергетических затрат – введение глюкозы, фруктозы и жировых эмульсий. После восстановления гемодинамики и диуреза проводят зондовое питание: белковые кровезаменители, питательные смеси, кристаллоиды, а также сбалансированные высококалорийные натуральные смеси (500,0 молока + 250 г сухого молока + 50 г меда + 50 г сахара + 50,0 оливкового масла + 3 яйца).
5. Анаболические средства и стимуляторы репаративных процессов (анаболические гормоны, калия оротат, пентоксил, метилурацил, ксимедон).
6. Глюкокортикоиды (преднизолон, гидрокортизон).
7. Антигистаминные препараты.
8. Витамины.
9. Ингибиторы протеолитических ферментов.
10. Иммунотерапия (активная иммунизация поливалентными вакцинами и анатоксинами).
11. Антибиотикотерапия (группа выбора – аминогликозиды).

При **ожоге дыхательных путей** выполняют диагностическую и лечебную бронхоскопию. Кроме местных и общих мероприятий, связанных с лечением ожогов, проводят:

1. вагосимпатическую блокаду, быстро снимающую бронхоспазм;
2. медикаментозные ингаляции: эфедрин, эуфиллин, антигистаминные и муколитические средства;
3. при некупирующемся бронхоспазме – интубацию или трахеостомию с ИВЛ;
4. при отеке легких – введение сердечных гликозидов и диуретиков.

## ХИМИЧЕСКИЕ ОЖОГИ

Химические ожоги возникают под действием на кожу и слизистые оболочки концентрированных растворов кислот, щелочей, солей тяжелых металлов, некоторых газов.

Характер изменений, возникающих в тканях, зависит от вида химического вещества. При воздействии **кислот и солей тяжелых металлов** происходит коагуляция белка, развивается **коагуляционный (сухой) некроз**. В этих случаях быстро образуется плотный струп, препятствующий глубокому проникновению химических агентов, и ожоги бывают поверхностными.

**Щелочи** связываются с белками и омыляют жиры, в результате развивается **колликвационный (влажный) некроз**. Мягкий струп не препятствует проникновению химического вещества вглубь тканей, и развиваются глубокие ожоги.

При химических ожогах, кроме местных и общих проявлений поражения покровных тканей, возможно **токсическое поражение внутренних органов** (при поражении азотной кислотой, фенолом, солями ртути, соединениями фосфора). В первую очередь токсическому воздействию подвержены печень и почки. Воздействие азотной кислоты приводит к образованию нитратов и нитритов, способствующих появлению в крови метгемоглобина.

Внешне химические ожоги сходны с термическими. Струп может приобретать различную окраску в зависимости от вещества вызывающего поражение.

При оказании первой помощи главная задача состоит в удалении химического вещества с поверхности тела. Производят промывание зоны повреждения струей воды в течение 10–15 мин с последующим наложением сухой асептической повязки. Дальнейшее лечение проводят по общим принципам лечения сухого или влажного некроза.

### **ХОЛОДОВАЯ ТРАВМА**

В зависимости от этиологического фактора и условий холодового воздействия различают: общее переохлаждение и отморожения.

Актуальность проблемы общего переохлаждения и отморожений при длительном воздействии на организм отрицательной температуры в первую очередь определяют климатические условия значительной по территории части нашей страны с ее экстремальным воздействием на людей, длительными и суровыми зимами. В последнее время отмечается существенная зависимость частоты общих переохлаждений и отморожений от социальных факторов, особенно у лиц без определенного места жительства (БОМЖ).

### **ОБЩЕЕ ПЕРЕОХЛАЖДЕНИЕ**

**Общим переохлаждением (замерзанием)** называют патологическое состояние, возникающее при снижении температуры тела ниже 35°C. В основе изменений, возникающих в организме при переохлаждении, лежат нарушения кровообращения, обмена веществ, гипоксия тканей. Различают три степени тяжести переохлаждения:

**Легкая степень тяжести – динамическая форма**, когда температура тела снижается до 33–35 °С. Возникает озноб, бледность и цианоз кожных покровов. Речь замедляется, становится скандированной, появляется слабость и сонливость. Пульс и АД в пределах нормы.

**Средняя степень тяжести – ступорозная форма**, при снижении температуры тела до 29–33 °С. Кожные покровы становятся холодными, движения в суставах – скованными, появляется сонливость, угнетение сознания с нарушением словесного контакта. Дыхание редкое (8–10 в минуту), поверхностное, пульс замедлен до 40–50 уд в минуту, слабого наполнения, АД снижено до 90 и 60 мм рт ст.

**Тяжелая степень переохлаждения – судорожная форма**, когда температура снижается до 25–29 °С. Сознание отсутствует, зрачки узкие, вяло реагируют на свет. Отмечаются тонические судороги конечностей (окоченение), сокращение жевательной мускулатуры, мышц брюшного пресса. Дыхание редкое (3–4 в минуту), поверхностное, пульс замедлен (30–40 в минуту), слабый, аритмичный, АД не определяется.

#### **Лечение**

При лечении пострадавших с динамической формой переохлаждения специальных мероприятий, кроме отогревания, обеспечения горячим питьем общим уходом, не требуется.

Лечение больных со ступорозной формой общего переохлаждения проводят в реанимационном отделении.

Принципы интенсивной терапии:

1. Постепенное внешнее согревание в виде сухого укутывания, прикладывания теплых грелок к ногам, использование матрацев с подогревом до 37 °С и теплое питье. Эффективно промывание желудка теплыми растворами ( $t = 37\text{--}40\text{ }^{\circ}\text{C}$ ). Все инфузионные среды должны быть подогретыми также до 37 °С.
2. Оксигенотерапия. Проводят ингаляцию подогретого до 30 °С кислорода.
3. Улучшение микроциркуляции путем введения средств, влияющих на реологию (реополиглюкин с гепарином, трентал и др.).
4. Поддержание функций жизненно важных органов и систем организма. Целесообразно проведение инфузионной терапии объемозамещающими растворами и кристаллоидными средствами, а при наличии показаний – ИВЛ. Необходимо проводить также профилактику пневмонии, отека легких, отека мозга, невритов, парезов и параличей.

Всем пациентам с судорожной формой переохлаждения с первых минут поступления в отделение реанимации необходима комплексная сердечно-легочная реанимация. Судорожная форма общего переохлаждения практически несовместима с жизнью.

## ОТМОРОЖЕНИЯ

**Отморозение** – местное поражение кожи и глубжележащих тканей, возникающее под воздействием низких температур.

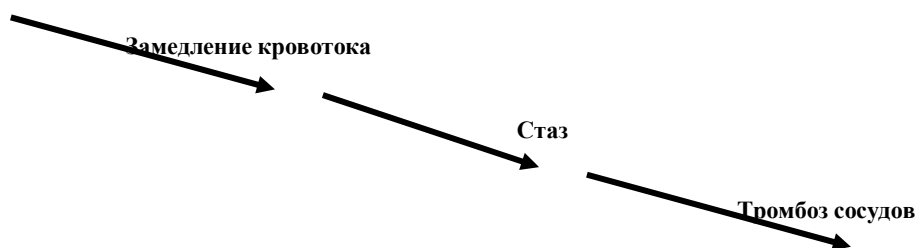
Факторы, повышающие риск отморожения:

- высокая скорость ветра, причем каждые 1,5 км/час приравнивают к снижению температуры воздуха на 1°C;
- нарушение кровообращения в конечностях при различных заболеваниях (облитерирующий атеросклероз, диабетическая ангиопатия и др.);
- воздействие на организм алкоголя, наркотических веществ и др., которые, с одной стороны, нарушают функцию микроциркуляторного звена, с другой, в силу своего воздействия на психику, не позволяют критически оценить ситуацию;
- периодически повторяющееся воздействие холода.

### Патогенез

В результате воздействия низкой температуры для уменьшения теплоотдачи рефлекторно возникает спазм сосудов, который распространяется постепенно от поверхности вглубь (от кожных сосудов по направлению к магистральным). Дальнейшие изменения развиваются в соответствии со следующей схемой:

#### Сосудистый спазм



Таким образом, некроз тканей при отморожениях является вторичным, возникающим вследствие возрастающей ишемии. При этом тип поражения тканей является сегментарным.

### Классификация отморожений

#### 1. По глубине поражения:

- I степень** – некроза кожи нет, после отогревания наблюдается ее цианоз.
- II степень** – некроз эпителия до росткового слоя, появляются пузыри, наполненные прозрачной жидкостью.
- III степень** – некроз всей толщи кожи с возможным переходом на подкожную клетчатку. Пузыри наполнены геморрагической жидкостью. Раздражение дна (механическое или спиртом) не вызывает чувствительной реакции.
- IV степень** – распространение некроза на мышцы, суставы и кости.

#### 2. По периодам течения:

- а) дореактивный;
- б) реактивный.

При отморожениях III–IV степени выделяют 4 зоны поражения, различающиеся по степени трофических изменений:

1. зона тотального некроза;
2. зона необратимых тотальных изменений (характеризуется возникновением в дальнейшем трофических язв и изъязвляющихся рубцов);
3. зона обратимых дегенеративных изменений (с этой зоной совпадает место выбора ампутации после ликвидации отека);

4. зона восходящих патологических процессов (невриты, эндартерииты, остеопорозы и др.).

#### Клиника и лечение

**Дореактивный (скрытый) период** по времени совпадает с длительностью воздействия холодового фактора. В этот период появляются парестезии: покалывание и жжение, затем наступает полная потеря чувствительности в пораженных тканях, кожные покровы бледные.

Лечение пациентов в дореактивном периоде отморожения начинают с введения наркотических анальгетиков и общего согревания. Согревание путем механического воздействия на кожу (массаж, растирание), особенно с применением снега, нецелесообразно, так как наносимые при растирании микротравмы способны инфицироваться. Интенсивное обогрвание (горячая вода и применение обогревательных приборов) также противопоказано, так как активизируется обмен в поверхностных слоях, а питание тканей нарушено из-за стаза или тромбоза. Интенсивное обогрвание способствует тромбозу магистральных сосудов. При применении ванн следует начинать с 20 °С, повышая температуру воды на 5 °С в течение 2 часов. Оптимальным является наложение теплоизолирующих повязок с 70° спиртом на фоне проведения мероприятий, восстанавливающих микроциркуляцию. Улучшению общего состояния и кровообращения в пораженных конечностях способствует выполнение футлярных новокаиновых блокад.

**Реактивный период** начинается с началом согревания конечности, его делят на ранний и поздний.

**Ранний реактивный период** продолжается с момента появления признаков отморожения после прекращения действия холодового фактора и до появления первых признаков некроза тканей. Продолжительность раннего реактивного периода составляет около 12 часов.

В раннем реактивном периоде отмечается боль в пораженном участке тела, иногда достаточно интенсивная, цианоз кожи, появляется и нарастает отек тканей. Нарушается чувствительность от парестезии и зуда до полной анестезии.

**Поздний реактивный период** (отморожения III и IV степени) начинается с момента появления первых признаков некроза и протекает до полного его отграничения от здоровых тканей (образование демаркационного вала).

**Основные задачи диагностики** при отморожениях состоят в определении глубины и объема некроза тканей. С целью уточнения этих параметров применяют дополняющие друг друга методики:

1. Тактильная и болевая чувствительность области отморожения, динамика изменения чувствительности позволяют ориентироваться в ходе восстановления жизнеспособности пораженных участков в результате проводимого лечения.
2. Рентгенограмма пораженной конечности. Краевые некрозы и ограниченные костные просветления выявляют на рентгенограммах к 7–8 дню, а демаркационную линию в мягких тканях – к 14–15 дню.
3. Инфракрасная термография помогает определить объем некроза, провести термофизический контроль эффективности лечения.
4. Креатинкиназный тест. Биохимическое определение уровня креатинкиназы крови позволяет прогнозировать объем некроза тканей, так как при III–IV степенях отморожения концентрация фермента остается высокой.

**Общее лечение.** Основной задачей лечения пациентов в реактивном периоде отморожения является максимальное восстановление нарушенного кровообращения тканей и формирование некроза по типу коагуляционного. С этой целью применяют:

1. инфузионные среды, улучшающие реологические свойства крови (реополиглюкин и др.), сосудорасширяющие вещества;
2. антикоагулянты и дезагреганты (гепарин, фраксипарин, клексан, аспирин, аспизол);
3. антибактериальную терапию;
4. проводят специфическую профилактику столбняка;
5. обезболивание.

Ухудшение состояния больных связано с развитием токсемии, с целью ее купирования вводят дезинтоксикационные кровезаменители, форсируют диурез.

**Местное лечение.** При отморожениях I–II степени раны обрабатывают антисептиками, пузыри срезают, накладывают влажно высыхающие повязки.

При некрозах широко используют ферментные препараты, после очищения ран переходят на мазевые повязки. Если не удастся перевести влажную гангрену в сухую и наблюдается выраженная интоксикация и сепсис, то предпринимают ампутацию пораженных сегментов конечностей в пределах здоровых тканей. При полном отграничении сухого некроза производят некрэктомию по линии демаркационного вала, в последующем гранулирующую рану лечат по общим принципам.

При образовании обширных кожных дефектов выполняют аутодермопластику.

**К отдаленным осложнениям отморожений** относят: а) трофические язвы в зоне перенесенного отморожения; б) холодовые полиневриты; в) артриты, артрозы, контрактуры суставов.

### **ЭЛЕКТРОТРАВМА**

Растущее применение электричества в быту и промышленности ведет к увеличению случаев поражения электрическим током. Электротравмы составляют 2–2,5% от общего числа производственных травм. Реже электротравму вызывает атмосферное электричество – молния.

На характер и глубину повреждений при электротравме влияет время воздействия, площадь контакта и сопротивление тканей (зависит от толщины кожи, ее влажности, заземления человека и др.). Опасными для жизни являются переменные токи напряжением 120 В и выше, хотя известны летальные исходы при поражении током меньшего напряжения.

#### **Действие электричества**

Непосредственное действие на организм электрического тока вызывает общие расстройства со стороны ЦНС, дыхательной и сердечно-сосудистой систем.

Выделяемое (джоулево) тепло приводит к появлению характерных местных изменений – ожогов, называемых «знаками тока».

Тепло, свет и звук, образующиеся в окружающей среде, могут вызывать характерные изменения и в организме (ослепление и ожоги вольтовой дугой, повреждение органов слуха и др.).

Причиной смерти при электротравме могут быть: 1) первичный паралич сердца, 2) первичный паралич дыхания, 3) одновременный паралич сердца и дыхания, 4) паралич мозга (электрический шок).

#### **Клиническая картина**

Клиническая картина поражения электричеством зависит от тяжести повреждения и складывается из местных и общих симптомов.

"Знаки тока" представляют собой изменения у места входа и выхода тока. Чаще всего это округлой формы серые участки диаметром до 2–3 см, плотные, сухие, приподняты над поверхностью кожи. Они практически безболезненны, воспалительная реакция тканей вокруг отсутствует.

В тяжелых случаях местные изменения более выражены, вплоть до обугливания пораженных участков с расплавлением костей.

Общие симптомы определяются нарушениями со стороны центральной нервной, дыхательной и сердечно-сосудистой систем. Обращает на себя внимание несоответствие между хорошим общим самочувствием больного и выраженными отклонениями при его объективном исследовании. В тяжелых случаях наступает затемнение сознания с выраженным моторным возбуждением, в дальнейшем – ретроградная амнезия. Пострадавших беспокоит головная боль, общая слабость, повышается возбудимость, появляется чувство страха, характерно развитие парезов, параличей и невритов. Судорожные мышечные сокращения могут приводить к их разрывам, а также к отрывным переломам костей. Дыхание становится редким, поверхностным, в тяжелых случаях может развиваться отек легких. Тоны сердца глухие, пульс замедлен, нарушается ритм сердца. В позднем периоде возможно развитие недостаточности функций печени и почек.

При исследовании крови выявляется лейкоцитоз со сдвигом формулы влево. Значительные изменения возникают при электрокардиографии и электроэнцефалографии.

#### **Лечение**



Первая помощь при электротравме включает:

- прекращение воздействия электрического тока;
- проведение реанимационных мероприятий при наличии показаний;
- наложение асептической повязки на область ожогов;
- госпитализацию пострадавшего в стационар.

После оказания первой помощи необходимо тщательное наблюдение за больным, проведение противошоковых мероприятий (внутривенное введение сердечных средств, компонентов крови, использование дыхательных analeптиков, оксигенотерапии).

Местное лечение сходно с лечением термических ожогов, при наличии массивных некрозов выполняют раннюю некрэктомию, в случае обугливания конечности прибегают к ампутации.

### **ЛУЧЕВЫЕ ОЖОГИ**

Лучевые ожоги возникают при воздействии на поверхность тела лучевой энергии (ультрафиолетовые, рентгеновские,  $\alpha$ -,  $\beta$ -,  $\gamma$ -лучи). Кроме местных проявлений, характерных для ожогов, в организме пострадавшего возникают и специфические общие симптомы лучевой болезни. Под воздействием лучевой энергии в коже происходит расширение капилляров со стазом, дегенеративные изменения в нервных окончаниях. Нарастает отек и разрушение структурных элементов кожи. При большой дозе облучения формируется глубокий сухой некроз.

Различают 3 фазы течения лучевых ожогов: первичная реакция, скрытый период, период некротических изменений.

Первичная реакция возникает через несколько минут после повреждения и продолжается несколько часов, развивается гиперемия и отек кожи, незначительная болезненность. Из общих проявлений возможны слабость, головная боль, тошнота и рвота.

Скрытый период (длительностью от нескольких часов при солнечных ожогах до нескольких недель при ионизирующем излучении) протекает без каких-либо местных и общих проявлений.

В периоде некротических изменений возникают боли и отек кожи. При большой дозе излучения в дальнейшем развиваются некротические язвы, характеризующиеся значительным снижением процессов регенерации. Общие проявления представлены выраженными субъективными и объективными проявлениями лучевой болезни. При острой лучевой болезни (доза облучения более 200 рад) через 2–3 недели после облучения возможны расстройства кроветворения, лихорадка, петехиальные высыпания на коже и слизистых оболочках, выпадение волос, а также различные инфекционные осложнения, связанные со снижением иммунитета.

При попадании на кожу радиоактивных веществ их как можно быстрее смывают струей воды. Если удалить радиоактивные вещества щадящими способами невозможно, то для предупреждения более глубокого поражения производят иссечение вместе с ними кожи и подкожной клетчатки. Проводят также мероприятия по профилактике инфекционных осложнений и повышению сопротивляемости организма. Местное лечение сходно с тактикой при термических ожогах.

#### **РЕКОМЕНДУЕМАЯ ЛИТЕРАТУРА**

1. Гостищев В.К. Общая хирургия: Учебник – 4-е издание, исправленное; М. ГЭОТАР-МЕД; 2006 – 832с.
2. Петров С.В. Общая хирургия: Учебник – 3-е издание, переработанное и дополненное; М. ГЭОТАР-МЕД; 2006 – 768 с.
3. Чадаев А.П. Контрольные тесты для программированного обучения по общей хирургии. М. Медицина; 2001.