

ОРД-ОФТ-23

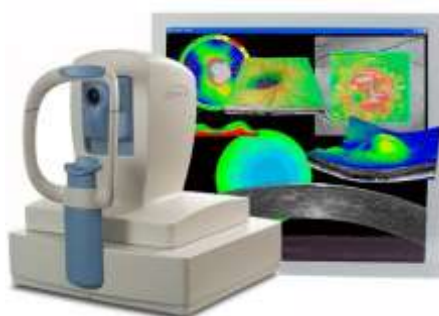


**Федеральное государственное бюджетное образовательное учреждение высшего образования «Северо-Осетинская государственная медицинская академия»
Министерства здравоохранения Российской Федерации
Кафедра оториноларингологии с офтальмологией**

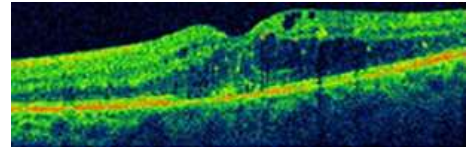
Курс офтальмологии

КОРОЕВ О.А., КОРОЕВ А.О.

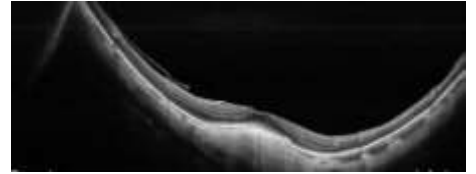
СИТУАЦИОННЫЕ ЗАДАЧИ ДЛЯ ОРДИНАТОРОВ ПО СПЕЦИАЛЬНОСТИ ОПТИЧЕСКАЯ КОГЕРЕНТНАЯ ТОМОГРАФИЯ ГЛАЗА



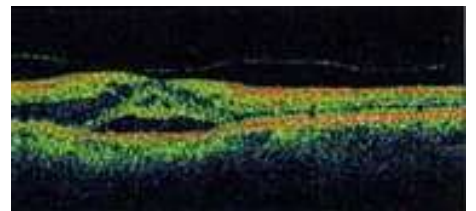
В каких слоях сетчатки визуализируется кистозный отек?



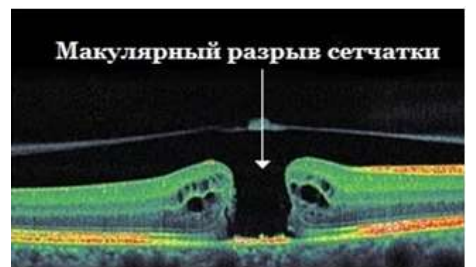В каких случаях может наблюдаться куполообразная макула?



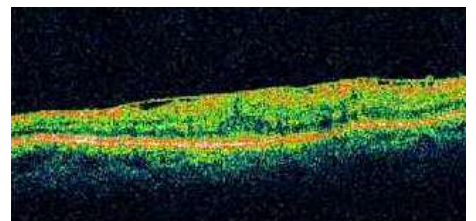
Витреоретинальные тракционные воздействия со стороны преретинальных мембран на поверхность сетчатки деформируют ее контур, а иногда вызывают:



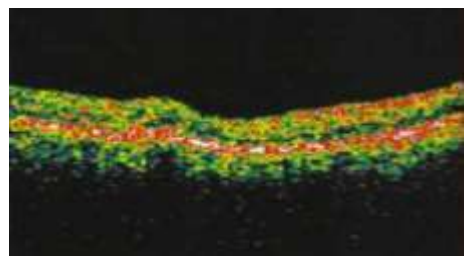
Гиперэхогенная параллельная сетчатке интравитреальная полоса свидетельствует об:



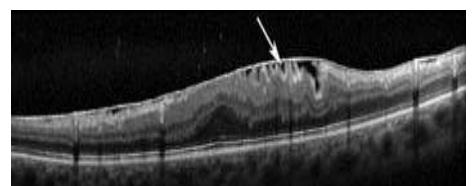Как выглядит на ОКТ-томограмме эпиретинальная мембрана?



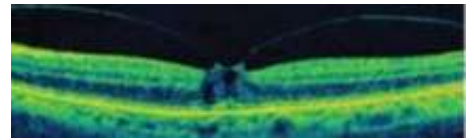
Как выглядят друзы сетчатки?



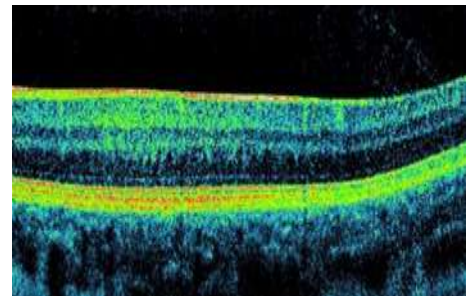
Какая ткань изображена на рисунке (указана стрелкой)?



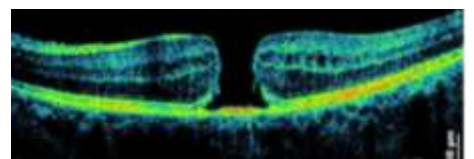
Какие особенности на ОКТ можно наблюдать при угрозе макулярного разрыва?



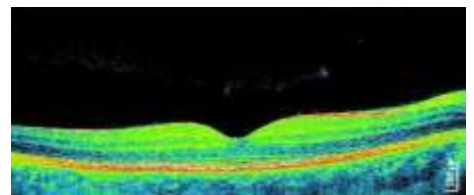
Какие особенности центра макулы можно отметить при амблиопии?



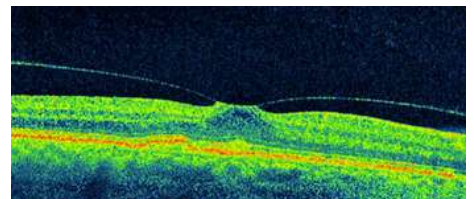
Какие параметры макулярного разрыва позволяет диагностировать и классифицировать оптическая когерентная томография?



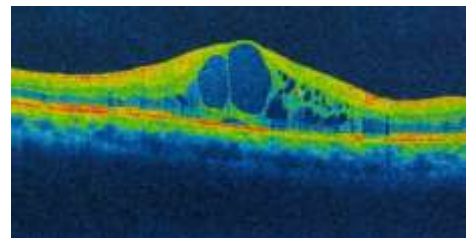
Какие патологические изменения фовеа видны на томограмме?



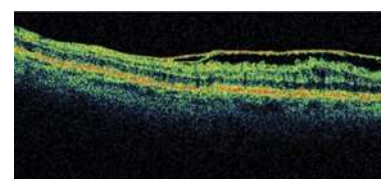
Какое воздействие на сетчатку глаза оказывает эпиретинальная мембрана?



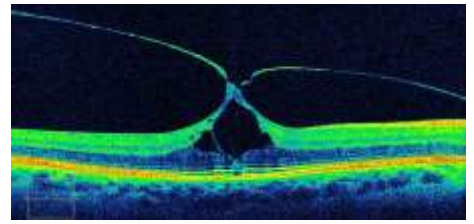
Какое изменение сетчатки вызвала витреоретинальная тракция?



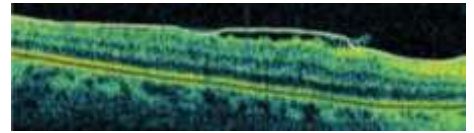
Какое изменение эпиретинальной мембраны изображено на томограмме?



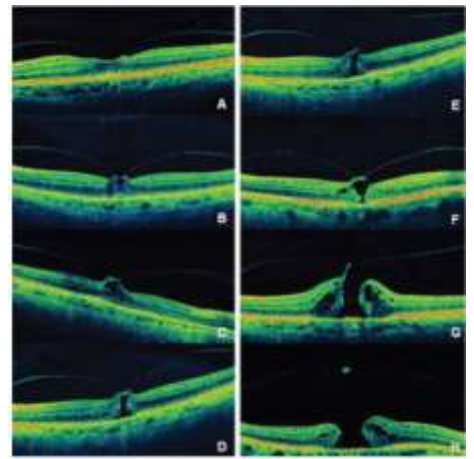
Какой вид тракции сетчатки эпиретинальной мембраной изображен на рисунке?



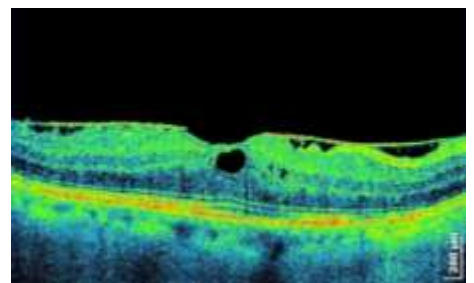
Какой вид тракции сетчатки эпиретинальной мембраной изображен на рисунке?



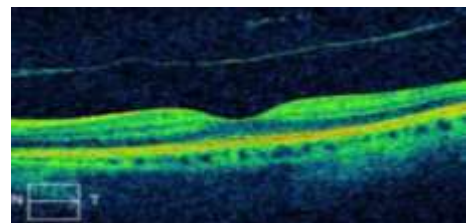
Кто автор классификации макулярных разрывов, приведенных на рисунке?



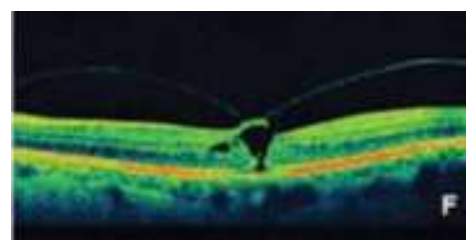
Назовите изменения сетчатки при наличии преретинального фиброза.



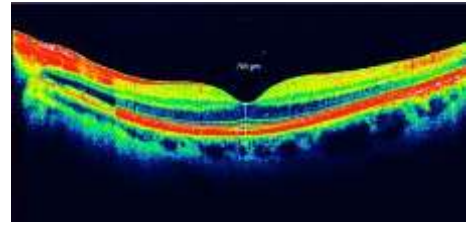
Назовите первый этап оценки ОКТ-томограммы.



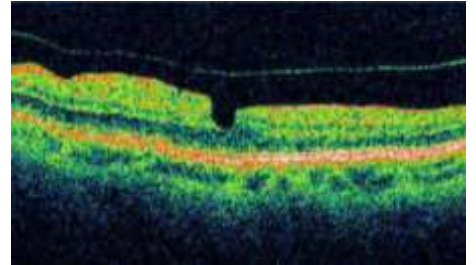
Охарактеризуйте вторую стадию макулярных разрывов по Gass.



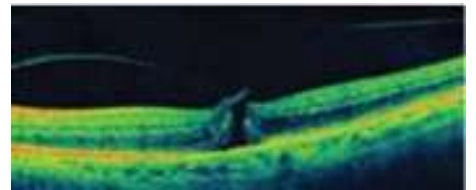
Охарактеризуйте ламеллярный разрыв сетчатки.



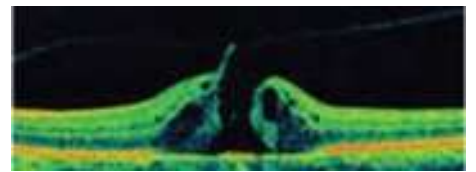
Охарактеризуйте макулярный псевдоразрыв сетчатки.



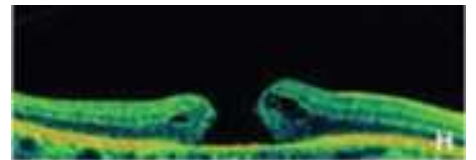
Охарактеризуйте первую стадию макулярных разрывов по Gass.



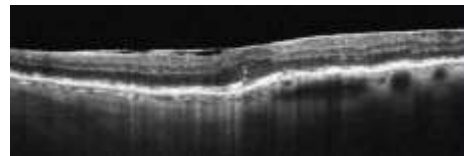
Охарактеризуйте третью стадию макулярных разрывов по Gass.



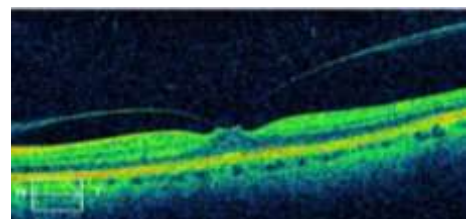
Охарактеризуйте четвертую стадию макулярных разрывов по Gass.



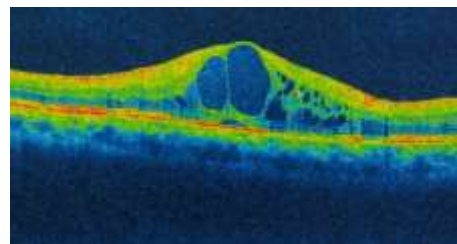
При тангенциальной тракции возникают:



Уменьшение или неправильная форма фовеолярной депрессии может указывать на:



Уменьшение или неправильная форма фовеолярной депрессии может указывать на:



Эпиретинальные мембраны могут сливаться со:

