

**ФЕДЕРАЛЬНОЕ ГОСУДАРСТВЕННОЕ БЮДЖЕТНОЕ ОБРАЗОВАТЕЛЬНОЕ УЧРЕЖДЕНИЕ
ВЫСШЕГО ОБРАЗОВАНИЯ
«СЕВЕРО-ОСЕТИНСКАЯ ГОСУДАРСТВЕННАЯ МЕДИЦИНСКАЯ АКАДЕМИЯ»
МИНИСТЕРСТВА ЗДРАВООХРАНЕНИЯ РОССИЙСКОЙ ФЕДЕРАЦИИ**

(ФГБОУ ВО СОГМА Минздрава России)

Кафедра Оториноларингологии с офтальмологией

**МЕТОДИЧЕСКИЕ МАТЕРИАЛЫ
по специальности «Избранные вопросы оториноларингологии»**

**основной профессиональной образовательной программы высшего образования –
программы подготовки научных и научно-педагогических кадров в аспирантуре по группе
научных специальностей 3.1 КЛИНИЧЕСКАЯ МЕДИЦИНА, по научной специальности
3.1.3. Оториноларингология**

Владикавказ 2024

УДК 616.21/28(035)
ББК 56.8

Методические материалы предназначены для обучения аспирантов ФГБОУ ВО СОГМА
Минздрава России составлены в соответствии с учебным планом по группе научных
специальностей

3.1 клиническая медицина,
научной специальности 3.1.3. оториноларингология

Утверждены на заседании ЦКУМС ФГБОУ ВО «Северо-Осетинская государственная
медицинская академия» Минздрава России «20» февраля 2024 г., протокол № 3.

СОСТАВИТЕЛЬ:

зав. кафедрой оториноларингологии
с офтальмологией ФГБОУ ВО СОГМА, д. м. н., доцент

Э. Т. ГАППОЕВА

РЕЦЕНЗЕНТЫ:

Заведующая кафедрой фармакологии
и клинической фармакологии
доктор медицинских наук,
профессор

Л. З. Болиева

Профессор кафедры внутренних
болезней №5

А. С. Цогоев

ФГБОУ ВО «Северо-Осетинская государственная медицинская академия»
Минздрава России

ВВЕДЕНИЕ

Болезни уха, носа, горла (глотки, гортани, трахеи) и пограничных анатомических областей в структуре общей заболеваемости населения составляют 35—40 % (в детском возрасте до 50 %) всех первично обратившихся за медицинской помощью. Такие заболевания, как ангина и хронический тонзиллит, по частоте занимают второе место после гриппа и, кроме того, приводят к многочисленным тяжелым осложнениям со стороны внутренних органов и инвалидности. Поэтому не только оториноларинголог, но и врач любого профиля должен хорошо ориентироваться как в диагностике, так и в неотложной помощи при заболеваниях уха, горла, носа.

При подготовке высококвалифицированных врачей особое значение имеет учебно-методическое пособие, в котором отражена информация по методике изучения учебной дисциплины по оториноларингологии (разделы, темы), содержащее учебную информацию в виде иллюстративного материала (схемы, рисунки, таблицы), так как диагностика заболеваний уха, горла и носа проводится в основном визуально.

Цель учебно-методического пособия — аспирантам медицинских вузов помочь в изучении дисциплины по оториноларингологии, глубже изучить анатомию, физиологию и образно представить заболевания уха, горла и носа, правильно проводить диагностику и своевременно оказывать специализированную помощь больным.

ОБЩИЕ ПОЛОЖЕНИЯ

Оториноларингология является специальной клинической дисциплиной, занимающейся изучением морфолого-физиологических особенностей и патологии уха, верхних дыхательных путей и смежных с ними областей. К ней относится большая часть анализаторов и, прежде всего — слуховой, играющий важнейшую роль в процессе познания окружающего мира и формирования речевой функции, составляющей деятельность второй сигнальной системы. В компетенцию оториноларингологии входят также вестибулярный, обонятельный и вкусовой анализаторы.

Оториноларингологическая служба занимает важное место в системе здравоохранения, поскольку обеспечивает диагностическую и лечебную помощь 12—15% общего числа больных, причем более 60% обращений приходится на детей и взрослых молодого, наиболее трудоспособного возраста. Ухо и верхние дыхательные пути в первую очередь подвергаются влиянию различных факторов окружающей среды, в том числе, переохлаждения, шума, вибрации, ионизирующего излучения, пыли, различных химических соединений, углового и прямолинейного ускорения, часто во много раз превышающего пороги возбудимости вестибулярного анализатора. ЛОР-органы нередко поражаются при острых и хронических инфекционных заболеваниях. Возникающие кохлеовестибулярные нарушения могут приводить к длительной нетрудоспособности больных. Заболевания уха и верхних дыхательных путей нередко сопровождаются поражением других органов и систем организма. Все это определяет социальную значимость специальности.

Оториноларингология — дисциплина в значительной степени профилактическая, поэтому в снижении ЛОР-заболеваемости большое значение имеет правильная организация работы оториноларинголога по диспансеризации совместно с врачами других специальностей — прежде всего терапевтом, педиатром и стоматологом. Все перечисленное делает очевидным необходимость тщательного изучения основ оториноларингологии аспирантами медицинских вузов.

Согласно учебному плану на всю дисциплину предусмотрено 144 часа, из них 40 часов лекций, 44 часа практических занятий и 70 часов - самостоятельной работы аспирантов. Занятия проводятся на кафедре оториноларингологии и в клинике болезней уха, носа и горла, или базовых учреждениях кафедры, отделении опухолей головы и шеи онкологического диспансера, поликлиниках. В течение цикла аспиранты работают в перевязочной, посещают операционную, аудиологическую и вестибулологическую лаборатории, кабинеты эндоскопической техники и физических методов лечения. Аспиранты ведут амбулаторный прием больных, заполняют соответствующую медицинскую документацию, выполняют диагностические и лечебные манипуляции.

1. Цель и задачи освоения дисциплины (модуля)

1.1. Цель изучения дисциплины состоит в овладении знаниями учебной дисциплины и осознании наиболее сложных проблем по специальности 14.01.03. болезни уха, горла и носа, а также

принципами лечения и профилактики оториноларингологических болезней.

При этом **задачами** дисциплины являются:

- приобретение общепрофессиональной подготовки аспиранта-оториноларинголога, включая основы фундаментальных дисциплин, вопросы этиологии, патогенеза, клинических проявлений заболеваний, лабораторных и функциональных исследований, постановки диагноза, определения видов и этапов лечения с учетом современных достижений медицины и профилактики заболеваний;

- сформировать профессиональные знания, умения, навыки, владения аспиранта-оториноларинголога, с целью самостоятельного ведения больных

- обучение высокотехнологичной специализированной медицинской помощи;

- совершенствовать знания, умения, навыки по клинической лабораторной и функциональной диагностике, инструментальным и аппаратным исследованиям в целях формирования умений оценки результатов исследований в диагностике, дифференциальной диагностике, прогнозе заболеваний, выборе адекватного лечения;

- совершенствовать знания по фармакотерапии, включая вопросы фармакодинамики, фармакокинетики, показаний, противопоказаний, предупреждений и совместимости при назначении лечебных препаратов;

- обучение аспирантов выбору оптимальных методов эндоскопического оториноларингологического обследования при ЛОР-заболеваниях и составлению алгоритма дифференциальной диагностики;

- обучение аспирантов проведения полного объема лечебных, реабилитационных и профилактических мероприятий среди пациентов с различными нозологическими формами болезней;

- обучение аспирантов оказания неотложной помощи при urgentных состояниях;

- обучение аспирантов выбора оптимальных схем лечебно-профилактической помощи в системе здравоохранения при наиболее часто встречающихся ЛОР-заболеваниях;

- обучение аспирантов оформлению медицинской документации (медицинской карты стационарного или амбулаторного больного, листка нетрудоспособности, статистического талона и т.д.);

- ознакомление аспирантов с принципами организации и работы лечебно-профилактических учреждений различного типа;

- формирование навыков изучения научной литературы и официальных статистических обзоров;

- формирование навыков общения с больным с учетом этики и деонтологии в зависимости от выявленной патологии и характерологических особенностей пациентов;

- формирование у аспиранта навыков общения с коллективом.

1.2. Место учебной дисциплины (модуля) в структуре ООП академии

Дисциплина вариативной части, относится к дисциплинам, направленным на подготовку к сдаче кандидатского экзамена отрасли науки и научной специальности.

1.2.1. Виды профессиональной деятельности, к которым готовятся выпускники, освоившие программу аспирантуры:

Научно-исследовательская деятельность в области клинической медицины.

Преподавательская деятельность в области клинической медицины.

1.2.2. Для изучения данной учебной дисциплины (модуля) необходимы следующие знания, умения и навыки, формируемые предшествующими дисциплинами:

Знания:

- принципы врачебной этики и деонтологии, основы законодательства и директивные документы, определяющие деятельность органов и учреждений здравоохранения;

- организацию отоларингологической помощи в стране, организационную работу скорой и неотложной помощи;

- основы топографической анатомии областей тела и, в первую очередь, головы, шеи, пищевода;

- основные вопросы нормальной и патологической физиологии ЛОР-органов у здоровых и больных людей;

- причины возникновения патологических процессов в организме, механизмы их развития и клинические проявления, влияние производственных факторов на состояние ЛОР-органов, этиологию опухолей, морфологические проявления предопухолевых процессов, морфологическую классификацию опухолей, механизмы канцерогенеза на уровне клетки, органа, организма, профилактику и терапию шока и кровопотери, принципы терапии, клиническую симптоматику доброкачественных и злокачественных опухолей ЛОР-органов, их клинику, принципы лечения и профилактики, клиническую симптоматику, диагностику предраковых заболеваний, физиологию и патологию системы гемостаза, коррекцию нарушений свертывающей системы крови, показания и противопоказания к переливанию крови и ее компонентов, общие и специальные методы исследования в оториноларингологии
- основы применения эндоскопии и рентгенодиагностики для обследования и лечения оториноларингологических больных, роль и назначение биопсии в оториноларингологии, вопросы асептики и антисептики в оториноларингологии;
- основы иммунологии и генетики в оториноларингологии, принципы, приемы и методы обезболивания в оториноларингологии, основы интенсивной терапии и реанимации у больных с ЛОР-патологией, основы инфузионной терапии в оториноларингологии, характеристику препаратов крови и кровезаменителей, основы фармакотерапии в оториноларингологии, основы предоперационной подготовки и послеоперационного ведения больных, методы реабилитации, основы патогенетического подхода при проведении терапии в оториноларингологии, основы физиотерапии и лечебной физкультуры в оториноларингологии, показания и противопоказания к санаторно-курортному лечению;
- основы рационального питания и принципы диетотерапии в оториноларингологии, новые современные методы профилактики и лечения оториноларингологической патологии, основы онкологической настороженности в целях профилактики и ранней диагностики злокачественных новообразований ЛОР-органов, вопросы временной и стойкой нетрудоспособности, врачебно-трудовой экспертизы в оториноларингологии, организацию, проведение диспансеризации оториноларингологических больных, анализ ее эффективности, особенности санэпидрежима в отделениях оториноларингологического стационара, поликлиники, показания к госпитализации ЛОР-больных, оборудование и оснащение операционных и палат интенсивной терапии, технику безопасности при работе с аппаратурой, хирургический инструментарий, применяемый при различных оториноларингологических операциях, принципы работы с мониторами,
- вопросы организации и деятельности медицинской службы гражданской обороны, правовые вопросы деятельности врача-оториноларинголога.

Умения:

- получить информацию о заболевании, выявить общие и специфические признаки заболевания, особенно в случаях, требующих неотложной помощи или интенсивной терапии;
- оценить тяжесть состояния, принять необходимые меры для выведения больного из этого состояния, определить объем и последовательность реанимационных мероприятий, оказать необходимую срочную первую помощь;
- определить необходимость специальных методов исследования (лабораторных, рентгенологических, функциональных и др.), уметь интерпретировать их результаты.
- провести дифференциальную диагностику заболеваний ЛОР-органов, обосновать клинический диагноз, план ведения больного, показания и противопоказания к операции,
- обосновать методику обезболивания, обосновать наиболее целесообразный план операции при данной патологии и выполнить ее в необходимом объеме, разработать схему послеоперационного ведения больного и профилактику послеоперационных осложнений;
- провести диспансеризацию населения и оценить ее эффективность, проводить санитарно-просветительную работу - оформить необходимую медицинскую документацию, составить отчет о своей работе, дать ее анализ.

При неотложных состояниях в стационарных и амбулаторных условиях аспирант должен уметь:

- Клинически идентифицировать вид и степень тяжести неотложного состояния.

- Определить тактику ведения больного: самостоятельное оказание врачебной помощи; начало лечения и определение необходимости консультации соответствующего врача-специалиста.
- 1. Травмы, инородные тела и заболевания уха: неотложная помощь - повреждения и заболевания наружного уха;
 2. Повреждения и заболевания среднего и внутреннего уха;
 3. Осложнения острых и хронических воспалений среднего уха;
 3. Внутричерепные осложнения острых и хронических воспалений среднего уха;
 4. Принципы и методика хирургических вмешательств при неотложных состояниях и заболеваниях уха;
 5. Принципы и методика хирургических вмешательств при неотложных состояниях и заболеваниях уха;
 6. Объем интенсивной терапии при различных видах отогенных внутричерепных осложнений;
 7. Вопросы экспертизы трудоспособности при неотложных состояниях и заболеваниях уха;
- 2. Травмы, инородные тела и заболевания носа и придаточных пазух, неотложная помощь при них;
 8. Носовые кровотечения;
 9. Глазничные осложнения острых и хронических воспалений носа и придаточных пазух;
 10. Внутричерепные осложнения заболеваний носа и придаточных пазух;
 11. Экспертиза трудоспособности и реабилитации больных при травмах и заболеваниях носа и придаточных пазух;
- 12. Травмы, инородные тела и заболевания глотки, неотложная помощь при них;
 13. Флегмонозные заболевания глотки;
 14. Экспертиза трудоспособности и реабилитация больных при травмах и заболеваниях глотки;
- 15. Травмы, инородные тела и заболевания гортани, пищевода, неотложная помощь при них;
 16. Травмы и заболевания гортани и пищевода, неотложная помощь;
 17. Инородные тела гортани, трахеи, пищевода, неотложная помощь;
 18. Стенозы гортани;
 19. Производственный травматизм ЛОР-органов;
 20. Вопросы анестезиологии и реаниматологии при травмах, инородных телах и заболеваниях ЛОР-органов;
 21. Общие принципы и особенности обезболивания
 22. Вопросы реанимации

Специальные умения:

Аспирант-оториноларинголог обязан знать профилактику, диагностику и лечение следующих заболеваний:

- Анафилактический шок;
- Острая кровопотеря;
- Острая сердечная и дыхательная недостаточность;
- Острые интоксикации.

Навыки:

Методы исследования:

- Передняя, средняя и задняя риноскопия
- Фарингоскопия
- Ларингоскопия, отоскопия
- Отоскопия под микроскопом
- Ольфактометрия

- Исследование функции носового дыхания
- Диафаноскопия
- Определение проходимости слуховой трубы
- Ларингостробоскопия
- Микроларингостробоскопия
- Эндоларингеальная электродиагностика
- Рентгенография
- Рентгенокинематография
- Электромиография
- Методы определения типа певческого голоса
- Исследование слуха шепотной и разговорной речью
- Камертональные пробы
 - Акуметрия, тональная и надпороговая аудиометрия
- Определение порога восприятия ультразвука
- Пороговая адаптация по Кархарту
- Определение обратной адаптации
- Шумовая аудиометрия по Лангенбеку
- Импендансометрия
- Речевая аудиометрия
- Объективная аудиометрия
- Вестибулометрия(вращательная проба, калорическая
 - Прижигание кровотока в полости носа
 - Передняя и задняя тампонада полости носа
 - Репозиция костей носа
 - Первичная хирургическая обработка ран носа
 - Вскрытие фурункула и карбункула носа
 - Вскрытие гематомы абсцесса перегородки носа
 - Удаление инородных тел носа
 - Пункция придаточных пазух носа
 - Зондирование придаточных пазух через естественное соустье
- Вскрытие паратонзиллярного абсцесса
- Вскрытие заглоточного абсцесса
- Удаление инородных тел глотки и носоглотки
- Вскрытие флегмоны шеи
- Удаление инородных тел гортани
- Вскрытие абсцесса надгортанника
- Вскрытие флегмоны гортани
- Коникотомия
- Трахеотомия
- Хирургическая обработка ран шеи
- Вскрытие нагноившихся кист гортани
- Удаление инородных тел пищевода
- Парацентез барабанной перепонки
- Пункция и вскрытие отогематомы
- Обработка ушной раковины при ожогах и обморожениях,
- Вскрытие фурункула наружного слухового прохода,
- Удаление инородного тела наружного слухового прохода
- Остановка ушных кровотечений
 - Внутриносая блокада,
 - Электрокаустика, криовоздействие, ультразвуковая дезинтеграция носовых раковин,
 - Конхотомия,
 - Подслизистая резекция носовых раковин,

- Репозиция костей носа,
- Отслойка слизистой оболочки перегородки носа при рецидивирующих носовых кровотечениях,
- Аденомия
- Тонзиллотомия
- Тонзиллэктомия
- Удаление доброкачественных образований носа, глотки, гортани, уха
- Гайморотомия
- Фронтотомия
- Вскрытие клеток решетчатого лабиринта и основной пазухи
- Трепанопункция лобной пазухи
- Антротомия
- АнтромастOIDотомия
- Радикальная операция на ухе
- Бужирование пищевода
- Коникотомия
- Трахеотомия
- Трахеостомия
- Взятиетканей из ЛОР - органов на гистологическое исследование
- Трактовка результатов лабораторных и инструментальных методов исследования
- Интерпретация рентгенологических снимков и томограмм (обзорных, контрастных) черепа в 2 проекциях, носа, околоносовых пазух, носоглотки, гортани, височных костей (по Шуллеру, Майеру, Стенверсу)
- Интерпретация данных компьютерной томографии черепа, структур мозга, височных костей, околоносовых пазух, носоглотки, гортани, шеи
- Расшифровка ЭКГ
- Расшифровка клинического и биохимического анализа крови,
- Исследование функции носового дыхания, функции мерцательного эпителия,
- Акуметрия, тональная пороговая и надпороговая, речевая аудиометрия, компьютерная аудиометрия,
- Исследование обонятельной, вкусовой функции,
- Исследование вестибулярной функции (калорическая, вращательная, прессорная пробы),
- Исследование дыхательной и голосовой функций гортани,
- Исследование проходимости слуховой трубы,
- Импедансметрия,
- Ларингостробоскопия, осмотр ЛОР-органов под микроскопом.

Поликлиника

- Организация амбулаторно-поликлинической помощи
- Организация работы оториноларинголога
- Диспансеризация в работе оториноларинголога
- Принципы реабилитации больных и инвалидов (КЭК и МСЭК)
- Принципы санаторно-курортного отбора больных в условия поликлиники
- Лечебно диагностическая работа
- Первичная и вторичная профилактика заболеваний ЛОР-органов
- Использование лекарственных методов лечения в условиях поликлиники (электропроцедуры, ультразвук, бальнеотерапия, грязелечение и др.)
- Анализ деятельности оториноларинголога
- Санитарно-просветительная работа, в том числе пропаганда здорового образа жизни

ЗАНЯТИЕ №1

Тема. Острое гнойное воспаление среднего уха. Мастоидит. Антротомия. Атрезия наружного слухового прохода воспалительной и врождённой природы. Травмы уха

Актуальность. Острые воспалительные заболевания уха встречаются у лиц различного возраста, значительно распространены и могут быть причиной тугоухости и ряда тяжелых осложнений. Врач любой специальности в своей повседневной работе встречается с патологией уха, в связи, с чем необходимо знать симптомы наружных и средних отитов, тактику и принципы лечения больных с этой патологией.

Цель. После изучения темы аспирант должен:

иметь представление о причинах, вызывающих заболевания наружного и среднего уха, путях проникновения инфекции, методах хирургического лечения;

знать основные клинические симптомы заболеваний наружного и среднего уха, их осложнения, особенности течения острого гнойного среднего отита при инфекционных заболеваниях и в детском возрасте, принципы консервативного лечения, показания к парацентезу и антротомии;

уметь выполнить отоскопию, оценить данные рентгенографии в укладке по Шюллеру, провести дифференциальную диагностику заболеваний наружного и среднего уха, своевременно выявить осложнения (прежде всего — мастоидит), выбрать рациональную лечебную тактику, производить некоторые диагностические и лечебные манипуляции.

Место проведения занятия. Тематическая учебная комната на кафедре оториноларингологии, ЛОР-клиника или ЛОР-стационар.

Оснащение. Лобный рефлектор, смотровые инструменты и набор камертонов, шприц Жане, рисунки наружного и среднего уха, барабанной перепонки в норме и при средних отитах. Таблица отостоксических препаратов, муляжи или костные препараты с выполненной антротомией. Аттиковый зонд Воячека: аттиковая канюля, увеличительное стекло в 9х; баллон Политцера с оливой; ушные манометры; секундомер; ушной пинцет, игла для парацентеза; полипная ушная петля; ушной гранулотом; порошокдуватель, набор инструментов для антротомии. Костные препараты, таблицы, рентгенограммы и слайды. Рентгенограммы и томограммы височных костей в норме и при средних отитах, растворы фурацилина, лидокаина (по требованию). Больные.

Таблица 1

Задание на самоподготовку к практическому занятию

Вопросы	Цель	Задания для самоконтроля
1. Наружный отит: 1) причины и предрасполагающие факторы:	Знать, чтобы использовать в диагностике, уметь поставить правильный диагноз и назначить адекватную терапию	Указать две клинические формы воспаления наружного слухового прохода и перечислить дополнительные методы обследования больного
2) клинические проявления		Назвать симптомы

3) лечение		Перечислить физические методы воздействия. Выписать рецепт мази для лечения фурункула уха
2. Отомикоз	Знать, чтобы использовать в диагностике, уметь поставить правильный диагноз и назначить адекватную терапию	Назвать основные симптомы и наиболее частую локализацию процесса
3. Серная пробка	Знать, чтобы использовать в диагностике, уметь поставить правильный диагноз и назначить адекватную терапию	Назвать метод удаления и выписать рецепт ушных капель для размягчения серной пробки
4. Острый гнойный средний отит:	То же	Перечислить
1) пути распространения		
2) стадии течения		Описать отоскопическую картину при II стадии
3) клинические симптомы I, II, III стадии		Перечислить. Определить характер тугоухости и внести в слуховой паспорт соответствующие данные

4) особенности течения в детском возрасте		Перечислить анатомические особенности строения височной кости, определяющие частоту возникновения и клинические проявления у детей грудного возраста. Указать, что в поведении ребенка грудного возраста позволит врачу подозревать воспаление среднего уха
5) особенности течения при инфекционных заболеваниях		Назвать заболевания и нарисовать отоскопическую картину при остром воспалении среднего уха гриппозной этиологии
5. Мастоидит, анtrit	Иметь представление для установления диагноза и выбора лечебной тактики	Перечислить симптомы и методы диагностики
6. Хирургическое лечение (антротомия)	Иметь представление о методике операции	Перечислить показания
7. Травмы уха	Знать, чтобы правильно поставить диагноз и определить адекватную	Перечислить и записать в рабочую тетрадь виды травм

Аспиранты знакомятся с жалобами, собирают анамнез, исследуют ЛОР - органы, производят нужный туалет в слуховом проходе и после осмотра уха зарисовывают отоскопическую картину. Преподаватель осматривает больных и даёт указания в отношении необходимых дополнений и уточнении данных исследования или повторного осмотра. При разборе больного следует указать, что не всегда они имеют однотипный характер, что кроме выраженного болевого симптома, могут наблюдаться жалобы на чувство давления, заложенности уха. Необходимо отметить назначение для диагноза почти одновременного появления болей и понижения слуха (в отличие от фурункула слухового прохода или от иррадирующих болей). Необходимо остановиться на значении симптома пульсирующего шума для выявления, начинающегося мастоидита.

При сборе анамнеза и разборе полученных данных обращается особое внимание на предшествовавшие или сопутствующие отиту общие инфекционные заболевания; при этом подчёркивается роль общих заболеваний.

Отметив большое диагностическое значение жалоб больного, следует подчеркнуть, что несомненные данные дня диагноза даёт только отоскопическая картина. Перед разбором последней надо остановиться и на некоторых наружных признаках отита и мастоидита, указав на значение таких симптомов, как болезненность при надавливании на козелок, припухлость за ухом и т. д. Попутно нужно коснуться дифференциальной диагностики между наружным и средним отитом и мастоидитом.

При катаральном отите необходимо отметить форму светового конуса или его отсутствие втянутость барабанной перепонки. Подвижность её при исследовании воронкой Зигле и продувании. Обязательно проведение ушной манометрии с определением проходимости слуховых труб. Далее исследуют слуховую и статокINETическую функции. После подтверждения диагноза преподавателем студенты намечают план лечебных мероприятий.

Методы лечения необходимо рассматривать по стадиям заболевания, обращая внимание на большое значение общих методов лечения (покой, диета, седативные препараты, сульфамиды, антибиотики) и местного лечения теплом (компрессы, соллюкс) или холодом, туалета наружного уха, продувание ушей, и т.д. Парацентез, показания и техника. При наличии соответствующих больных продемонстрировать парацентез, указать на эффективность дренирования гнойного очага в ухе и применяемые средства для улучшения оттока гноя (расширение разреза, снятая гранулём, сосочков и т.д.), в частности остановиться на необходимости тщательного ухода за наружным ухом, особенно у - детей, для предупреждения заболеваний наружного слухового прохода, которые могут затруднить дренаж среднего уха. С этой точки зрения нужно рассмотреть целесообразность назначения различных ушных капель.

Блок информации

Острый гнойный средний отит — заболевание организма, при котором воспалительным инфекционным процессом поражаются воздухоносные полости среднего уха.

В отличие от катаральных форм, острый гнойный средний отит характеризуется:

- 1) бурным развитием;
- 2) выраженной общей реакцией организма;
- 3) образованием гнойного экссудата в среднем ухе.

Этиология. Острый воспалительный процесс в среднем ухе вызывают различные патогенные микроорганизмы, но чаще кокки. Это стрептококки (гемолитический, зеленящий, слизистый), все виды стафилококка и пневмококки. Острый отит может быть вызван также кишечной, дифтерийной палочками, микобактериями туберкулеза, фузоспирохетозным симбиозом веретенообразной палочки (*bac. fusiformis*) и спирохеты полости рта (*spirochaeta buccalis*), фильтрующимися вирусами.

Вид возбудителя определяет в значительной мере характер патологоанатомических изменений в среднем ухе при развитии воспалительного процесса. Однако не всегда попадание возбудителя вызывает развитие острого гнойного среднего отита. При благоприятном сочетании всех других условий, несмотря на проникновение микроорганизмов в среднее ухо, отит может не

развиваться или протекать в легкой форме.

Острое гнойное воспаление среднего уха при типичном течении проходит 3 стадии.

1. Неперфоративная — возникновение и развитие воспалительного процесса в среднем ухе, и нарастание клинических симптомов в связи со скоплением экссудата в полостях среднего уха и всасыванием токсикоинфекции в общий ток кровеносных и лимфатических сосудов.

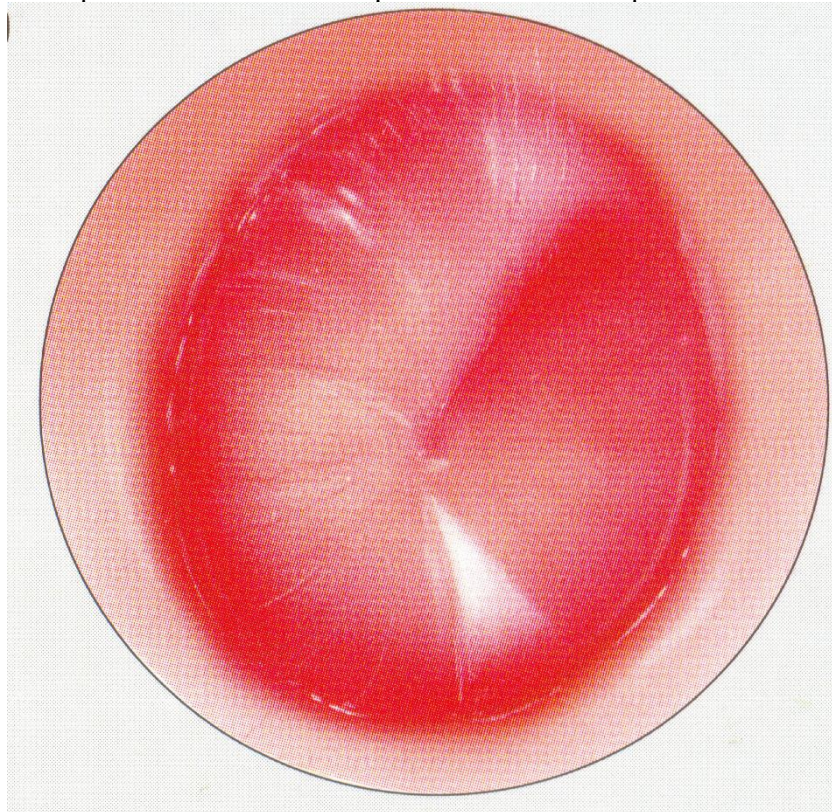


Рис. 1 – Острый катаральный средний отит

2. Перфоративная — прободение барабанной перепонки и гноетечение, постепенное уменьшение выраженности общих симптомов.

3. Репаративная — происходит разрешение воспалительного процесса.

Симптомы острого гнойного среднего отита. В первой стадии заболевания ведущей жалобой является боль в ухе. Боль ощущается в глубине уха и имеет самые разнообразные оттенки (колющая, сверлящая, пульсирующая, стреляющая); она становится иногда настолько мучительной, что лишает больного покоя — усиливаясь к ночи, боль расстраивает сон.

Боль вызывается давлением утолщенной, инфильтрированной, отечной слизистой оболочки и экссудата на ветви языкоглоточного и тройничного нервов. Местная боль нередко иррадирует в зубы, висок и всю соответствующую половину головы. Боль усиливается при глотании, чиханье, кашле, так как; при этом повышается давление в барабанной полости.

Боль утихает после самопроизвольного прорыва гноя через барабанную перепонку или парацентеза.

В начальном периоде болевой симптом оказывается ведущим. По своей интенсивности боль в ухе стоит в одном ряду с зубной болью, болью в животе и головной болью.

Следующим субъективным симптомом является заложенность уха и шум в нем. Это проявление острого отита связано главным образом с ограничением подвижности барабанной перепонки и цепи слуховых косточек. Нарушение слуха имеет черты поражения звукопроводящего аппарата. Иногда выявляются при исследовании слуховой функции симптомы поражения и звуковоспринимающего аппарата. И хотя обычно они обусловлены блокадой лабиринтных окон экссудатом и гидродинамическими нарушениями в улитке, очень важно их своевременно выявить, поскольку такие инфекционные заболевания, как грипп, тифы, скарлатина, корь, могут, кроме острого отита, вызвать поражение спирального органа и улиткового корешка преддверно-улиткового нерва.

Важное значение для диагностики острого гнойного среднего отита имеют объективные

местные симптомы, которые обнаруживаются при отоскопии.

В первую очередь это изменения барабанной перепонки: в самом начале заболевания отмечается инъекирование сосудов по рукоятке молоточка и по радиусам от нее, т. е. ограниченная гиперемия, которая затем становится разлитой. Позднее появляется резкая гиперемия и воспалительная инфильтрация всей барабанной перепонки. Под давлением экссудата барабанная перепонка несколько выпячивается в просвет наружного слухового прохода, ее рельеф сглаживается, опознавательные знаки становятся плохо различимыми. Первым исчезает из вида световой конус, последним — латеральный отросток молоточка.

К местным симптомам относится и боль при пальпации в области сосцевидного отростка. Она объясняется воспалительной реакцией его периоста.

В 1-й стадии острого отита значительно нарушено общее состояние больного. Как правило, наблюдается повышение температуры тела. Температура тела может достигать 38 °С, а иногда даже 39 °С и выше. Это — в начальном периоде, до появления перфорации. Пульс соответствует температуре. Самочувствие больного чаще всего нарушено, отмечаются слабость, плохой сон и аппетит. Гемограмма изменена: наблюдаются нейтрофильный лейкоцитоз [количество лейкоцитов доходит до (12—15) · 10⁹/л, а у детей иногда и до 20·10⁹/л], сдвиг лейкоцитарной формулы влево, значительное увеличение СОЭ.

При переходе заболевания во 2-ю стадию — перфоративную — возникают прободение барабанной перепонки и гноетечение, сначала обильное, а затем постепенно уменьшающееся. В этой стадии отмечают стихание боли, улучшение общего состояния, снижение температуры.

При перфорации в наружном слуховом проходе можно видеть гной. А вот контуры самой перфорации, как правило, невидны, так как она имеет щелевидную форму и обычно находится в передненижнем квадранте барабанной перепонки, который наиболее труднодоступен для осмотра. Однако о локализации перфорации можно судить по так называемому пульсирующему рефлексу. При этом гной маленькими каплями выделяется через отверстие синхронно пульсу — «пульсирует».

3-я стадия — репаративная. Происходит разрешение воспалительного процесса, прекращение гноетечения, закрытие перфорации. Стихание воспалительного процесса характеризуется постепенно уменьшающейся гиперемией барабанной перепонки и восстановлением обычного ее цвета.

Длительность отдельных стадий, или периодов, острого отита, как и всего заболевания, может быть различной, но в типичных случаях процесс заканчивается в течение 2—4 нед. От такого обычного течения могут быть различные отклонения. В последнее время все чаще эти отклонения проявляются тем, что заболевание принимает вялый, затяжной характер со слабо выраженными общими симптомами. Острый отит останавливается на первой, перфоративной, стадии и переходит в латентную форму. Это связывают с нерациональным лечением, недостаточной дозировкой антибиотиков, их подбором без учета чувствительности возбудителя, несвоевременным парацентезом. Отклонение от типичного течения может заключаться и в затягивании второго периода, т. е. перфоративной стадии, когда, несмотря на различные виды терапии, гноетечение не прекращается в течение 2—3 и более недель. Могут быть и другие отклонения от типичного течения.

Исходы острого гнойного воспаления среднего уха:

1. Полное выздоровление с восстановлением нормальной отоскопической картины и слуховой функции.
2. Развитие адгезивного процесса в ухе или образование сухой перфорации, понижение слуха.
3. Переход в хроническую форму — хронический гнойный средний отит.
4. Возникновение осложнений — мастоидита, лабиринтита, менингита, абсцесса мозга, тромбоза синусов твердой мозговой оболочки, сепсиса.

Мастоидит — заболевание сосцевидного отростка. Обычно наблюдается вторичный мастоидит как осложнение острого гнойного воспаления среднего уха или обострение хронического гнойного среднего отита.

Мастоидит чаще развивается на исходе острого отита и у больных с пневматическим типом

строения сосцевидного отростка.

Переходу процесса на кость отростка и развитию мастоидита способствуют следующие моменты:

- 1) высокая вирулентность инфекции;
- 2) общее ослабление организма в связи с наличием таких заболеваний, как диабет, туберкулез, нефрит и др.;
- 3) затрудненный отток экссудата из полостей среднего уха;
- 4) нерациональное лечение острого отита (в частности, запоздалый парацентез).

Патологоанатомически при мастоидите имеет место:

- 1) воспаление мукопериоста клеток отростка — мукоидное набухание слизистой оболочки, мелкоклеточная инфильтрация и нарушение кровообращения, заполнение клеток серозно-гнойным, гнойным или кровянисто-гнойным экссудатом;
- 2) остейт — в процесс вовлекаются костные перемычки между клетками, которые в дальнейшем разрушаются, расплавляются;
- 3) образование полости, заполненной гноем, — эмпиема отростка.

Симптомы и течение. На исходе острого отита (через 2—3 нед от его начала) вновь отмечаются подъем температуры, ухудшение самочувствия, появление головной боли пульсирующего характера, изменения в периферической крови и в моче.

Кроме того, появляются боль в области сосцевидного отростка (самопроизвольная или при пальпации), чувство пульсации в ухе, припухание и пастозность кожи в области сосцевидного отростка, сглаженность заушной складки, оттопыривание ушной раковины кпереди.

При отоскопии можно видеть, что вновь усилилось гноеотечение, возобновилась пульсация гноя, он стал густым; барабанная перепонка выглядит застойной, медно-красного цвета. Имеется очень ценный объективный симптом при отоскопии — нависание задневерхней стенки наружного слухового прохода в костном отделе. Этот симптом обусловлен периоститом передней стенки сосцевидного отростка и антрума.

Для уточнения диагноза мастоидита важна рентгенография височной кости в укладке по Шюллеру, где видно вуаль, деструкцию и даже полость.

Иногда возможен прорыв гноя из сосцевидного отростка через кортикальный слой на его наружную поверхность. При этом развивается субпериостальный абсцесс. Наиболее часто прорыв происходит в месте, соответствующем наружной стенке антрума. Иногда гной прорывается в других местах, через имеющиеся в височной кости щели и вырезки. В частности, если гной из верхушечных клеток прорывается через внутреннюю стенку сосцевидного отростка, между двубрюшной и грудино-ключично-сосцевидной мышцами, то возникает верхушечно-шейный мастоидит (Бецольдовский). При этом образуется плотная припухлость под верхушкой сосцевидного отростка, распространяющаяся на боковую поверхность шеи. Эта форма мастоидита очень опасна, так как гной может спуститься в средостение.

Встречаются и другие формы мастоидита. Если воспалительный процесс распространяется на скуловой отросток, то такая форма называется зигматицитом, на чешую височной кости — сквамитом. Иногда в процесс вовлекается каменная часть (пирамиды) височной кости — петрозит. Для него характерна триада Градениго: 1) острый средний отит; 2) тригеминит; 3) парез или паралич отводящего нерва.

Сосцевидный отросток полностью формируется лишь на 3-м году жизни. Однако уже у новорожденных в сосцевидной части височной кости имеется большая полость — антрум. Поэтому распространение воспалительного процесса при остром гнойном среднем отите у маленьких детей на сосцевидную часть называется не мастоидитом, а антритом.

Антрит — это воспаление слизистой оболочки пещеры сосцевидного отростка и остеомиелит периантральной области. У детей первых месяцев жизни заболевание называется отоантритом. Его развитию способствуют искусственное вскармливание, гипотрофия, рахит, диспепсия, дизентерия, бронхопневмония. Существует точка зрения, принятая многими авторами, о том, что отоантрит чаще является осложнением токсической диспепсии, хотя иногда он может быть ее этиологическим и патогенетическим фактором.

По клинической картине различают 2 формы антрита: явную, проявляющуюся всеми симптомами острого отита, нередко с образованием субпериостального абсцесса, и латентную, при

которой местные симптомы острого отита выражены слабо, а преобладают явления токсикоза. Характерным для этой формы является двусторонность процесса. Диагностика затруднена, но все-таки последнее слово при постановке диагноза отита и антрита должно быть за оториноларингологом, а не за педиатром. В затруднительных случаях для диагностики, а иногда и лечения, осуществляют антропункцию — прокол пещеры сосцевидного отростка.

Рассмотрим лечение мастоидита. Различают консервативное и хирургическое лечение. Консервативное лечение при мастоидите осуществляют так же, как при остром гнойном среднем отите во 2-й стадии, т. е. производят тщательную очистку уха от содержимого, закапывание дезинфицирующих средств в ухо, активную антибактериальную и противовоспалительную терапию, включающую физиотерапевтические процедуры, сульфаниламиды, антибиотики, жаропонижающие, гипосенсибилизирующие средства.

Если проводимое по всем правилам лечение в течение 2—3 нед. не приводит к излечению, показано хирургическое вмешательство — трепанация сосцевидного отростка.

Операция называется антротомией. Иногда ее называют антромастоидотомией, мастоидэктомией. Правильнее говорить «антротомия», так как цель операции — вскрыть антрум.

Иногда нельзя выжидать с хирургическим лечением до 2—3 нед.

Абсолютным показанием к операции служат наличие субпериостального абсцесса, таких форм мастоидита, как верхушечношейный мастоидит, петрозит, зигоматит, сквамит, а также развитие внутричерепных осложнений. В последнем случае операция должна быть произведена срочно, в ближайшие 2—6 ч с момента госпитализации больного.

Антротомия - в заушной области производят дугообразный разрез параллельно линии прикрепления ушной раковины, отступя от нее на 0,5 см. После остановки кровотечения распатором отделяют мягкие ткани от кости настолько, чтобы обнажились опознавательные пункты треугольника Шипо: височная линия, надпроходная ось, верхушка сосцевидного отростка.

Трепанацию кости производят с помощью долот и деревянного молотка. Есть и более щадящий, безмолотковый способ трепанации — при помощи стамесок Воячека или боров и фрез. Кость снимают до тех пор, пока не будет обнаружен антрум. Он обычно располагается на глубине 1,5—2 см от поверхности. Антрум следует расширить так, чтобы стал хорошо обозрим выступ латерального полукружного канала. После удаления патологически измененной кости и грануляций заушная рана тампонируется и чаще ведется открыто. По мере ее гранулирования накладываются поздние отсроченные швы.

Излечением считается полное закрытие послеоперационной полости, прекращение гнойных выделений из уха, восстановление слуха.

ЗАНЯТИЕ №2

Тема: Хроническое гнойное воспаление среднего уха. Радикальная операции уха.

Тимпанопластика.

Актуальность. Частота распространенности хронического гнойного воспаления среднего уха, обострения, ведущие к временной, а иногда и стойкой потере трудоспособности, развитие тугоухости и тяжелых жизненно опасных осложнений — определяют социальную значимость этого заболевания. Врач любой специальности должен знать симптоматику хронического гнойного среднего отита и его осложнений, чтобы вовремя предотвратить их развитие, а при возникновении — своевременно направить больного в ЛОР-стационар для оказания экстренной помощи. Отогенные внутричерепные осложнения относятся к тяжелым, жизненно опасным заболеваниям, летальность при которых в структуре оториноларингологической заболеваемости занимает первое место. Они могут возникать в результате проникновения инфекции из уха в полость черепа и составляют в среднем 2—3% от общего числа больных с гнойными заболеваниями среднего уха, значительно чаще — при хроническом гнойном эпитимпаните. Исход заболевания зависит от своевременного распознавания симптомов начинающегося осложнения и правильной ориентации в лечебной тактике, в связи, с чем знание этого материала является проверкой зрелости мышления

аспиранта и имеет важное значение в практической деятельности. Выраженная тугоухость, затрудняющая общение людей, в 91% наблюдений обусловлена негнойными заболеваниями уха. Потеря слуха, нередко сопровождающаяся мучительным шумом в ушах, отражается на трудоспособности человека, его моральном состоянии. Ребенок, рано потерявший слух, обычно не может научиться говорить и вырастает глухонемым. Не менее тягостны и вестибулярные расстройства, которые приводят к длительной потере трудоспособности и даже инвалидности. Все это и определяет социальную значимость проблемы негнойных заболеваний уха.

Цель. После изучения темы аспирант должен:

иметь представление о причинах, приводящих к хроническому течению среднего отита, холестеатоме, методах хирургического лечения; о путях проникновения инфекции из среднего и внутреннего уха в полость черепа и этапах ее распространения, методах хирургического лечения;

иметь представление об этиологии и патогенезе негнойных заболеваний уха, методах хирургического лечения; основные клинические симптомы отогенных внутричерепных осложнений (менингита, абсцесса мозга и мозжечка) и отогенного сепсиса, принципы их лечения и профилактики;

знать основные симптомы и клинические формы хронического гнойного среднего отита, его осложнения, принципы консервативного лечения и показания к хирургическому вмешательству, профилактику, диспансеризацию; основные клинические симптомы катара среднего уха, сенсоневральной тугоухости, отосклероза, болезни Меньера, принципы их лечения;

уметь выполнить отоскопию, оценить данные рентгенографии в укладке по Шюллеру и Майеру, поставить диагноз и провести дифференциальную диагностику клинических форм хронического гнойного среднего отита, своевременно распознать симптомы осложнения и выбрать рациональную лечебную тактику.

Проводить некоторые диагностические и лечебные манипуляции; выполнить отоскопию, описать данные рентгенографии в укладке по Стенверсу, исследовать слуховую и вестибулярную функции и оценить их состояние, выбрать адекватную лечебную тактику, оказать помощь во время приступа болезни Меньера.

Оснащение. Лобный рефлектор, смотровые инструменты, набор камертонов, ушной зонд, ушной пинцет, канюля для промывания аттика, ушная петля, наборы инструментов для радикальной операции уха и тимпаноластики. Костные препараты, таблицы, рентгенограммы и слайды.

Место проведения занятия. Тематическая учебная комната на кафедре оториноларингологии, ЛОР - клиника, ЛОР - стационар.

Таблица 2

Задание на самоподготовку к практическому занятию

Вопросы	Цель	Задания для самоконтроля
1. Мезотимпанит: 1) локализация воспалительного процесса, характер перфорации барабанной перепонки и отделяемого из уха 2) клинические проявления	Знать, чтобы использовать в диагностике, уметь поставить диагноз и выбрать лечебную тактику	Нарисовать отоскопическую картину и обозначить локализацию перфорации Перечислить и назвать тип нарушения слуховой функции

<p>2. Эпитимпанит:</p> <p>1) локализация воспалительного процесса, характер перфорации барабанной перепонки и отделяемого из уха</p> <p>2) клинические проявления</p> <p>3) Холестеатома.</p> <p>4).Консервативное лечение хронического гнойного среднего отита Хирургическое лечение хронического гнойного среднего отита:</p> <p>5) Радикальная операция тимпанопластика</p>	<p>То же</p> <p>Иметь представление для диагностики</p> <p>Знать, чтобы использовать в практической деятельности</p> <p>Иметь представление о технике операций</p>	<p>Нарисовать отоскопическую картину и обозначить локализацию перфорации</p> <p>Внести в слуховой паспорт данные, характерные для левостороннего хронического гнойного среднего отита</p> <p>Перечислить методы диагностики</p> <p>Назвать принципы и этапы</p> <p>Перечислить показания и назвать типы</p>
--	--	---

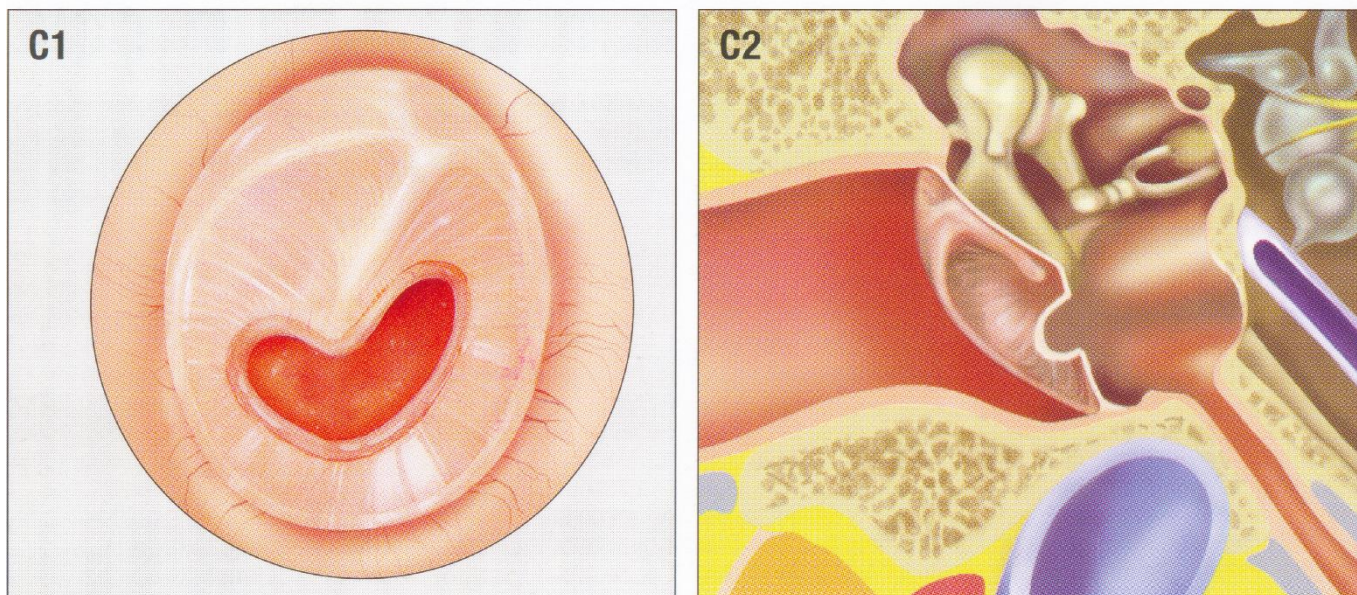


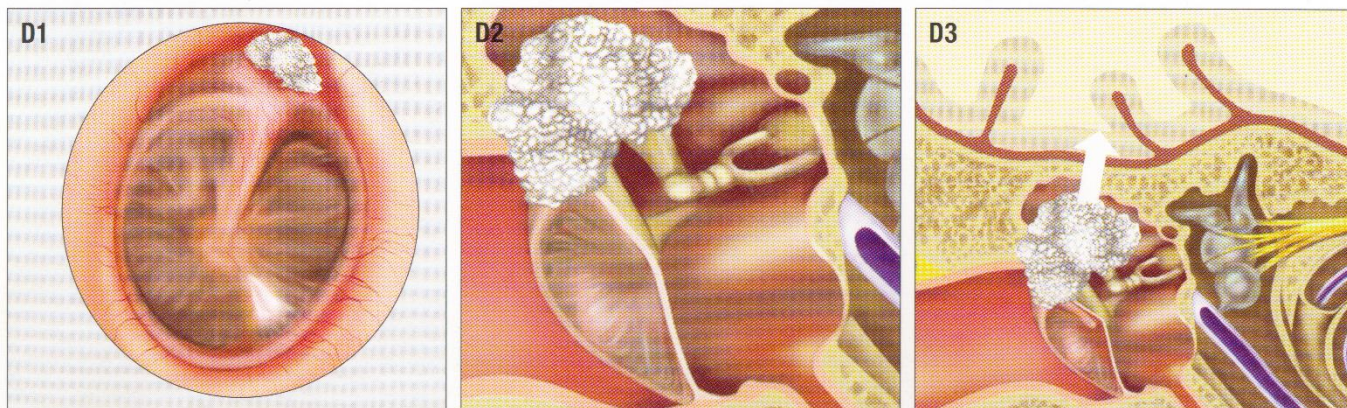
Рис. 2. C1, C2 - Хронический средний отит.

Клинические симптомы хронического гнойного среднего отита:

- 1) оторея — длительное (6 и более нед) гноетечение из уха, которое может быть постоянным или периодически возобновляющимся;
- 2) стойкая перфорация барабанной перепонки (нередко с оmozолелыми краями);
- 3) понижение слуха.

Другие симптомы (ощущение шума в ухе, головокружение, нарушение равновесия, головная боль) являются непостоянными и во многом зависят от формы и особенностей течения заболевания.

Хронический гнойный средний отит делится на две основные клинические формы — мезотимпанит и эпитимпанит. Обе формы следует рассматривать в зависимости от патоморфологических изменений, клинической картины и тяжести заболевания.



**Рис. 3. D1, D2 – Холестеатомный хронический эпителимпанит;
D3 – разрушение покрышечной стенки с формированием внутричерепного осложнения**

Таблица 3

ДИФФЕРЕНЦИАЛЬНО-ДИАГНОСТИЧЕСКИЕ ПРИЗНАКИ КЛИНИЧЕСКИХ ФОРМ ХРОНИЧЕСКОГО ГНОЙНОГО СРЕДНЕГО ОТИТА

	Клиническая форма	
Диагностические признаки	Хронический гнойный мезотимпанит	Хронический гнойный эпителимпанит
Локализация процесса в барабанной полости	Средний и нижний отделы	Все отделы с преимущественной локализацией в верхнем отделе – аттике
Глубина распространения процесса	Слизистая оболочка	Слизистая оболочка и костные структуры
Жалобы больного	Гноетечение из уха, понижение слуха, наличие субъективного ушного шума	Гноетечение из уха, понижение слуха, может быть ощущение шума в ухе. Нередко головная боль, головокружение
Характер отделяемого	Слизистое или слизисто-гнойное без запаха	Гнойное с запахом
Тип перфорации	Ободковая (центральная)	Краевая
Патологическое содержимое в барабанной полости	Гной, грануляции, полипы	Гной, грануляции, полипы, холестеатома
Характер тугоухости	Басовая	Смешанная, с преобладанием басовой
Рентгенография височных костей	Склерозирование	Склерозирование, участки разрежения и деструкции в аттикоантральной области

При разборе больных следует обратить внимание на необходимость четкого анализа жалоб и анамнестических данных, позволяющих в известной мере, выявить причину длительности воспалительного процесса в ухе, его характер и динамику. При этом учёту; подлежат частота

обострений, наличие лабиринтных атак, головных болей и других проявлений, характеризующих динамику течения отита и позволяющих нередко правильно решить диагностическую задачу.

При осмотре уха необходимо обратить внимание на большое дифференциально-диагностическое значение количества и характера (цвет, запах, консистенция) гнойного отделяемого.

В случаях эпитимпанита демонстрируется зондирование надбарабанного пространства (определение величины хода и наличия кариозно изменённых участков костной ткани) и его промывание при помощи канюли.

Аспирантами осматривается барабанная полость после введения в аттик зонда, после чего ими самостоятельно проводится эта манипуляция. После промывания аттика изучается характер промывной жидкости (наличие плёнок, чешуек, эпидермиса на поверхности жидкости, её мутность, наличие в ней густого гноя, тяжёлой слизи, крошковидного гноя).

При этом отмечается большое диагностическое значение такого изучения жидкости.

Преподаватель проверяет умение студентов пользоваться камертонами и речью (шепотной или разговорной) для определения состояния слуха, а также правильность произведенного выключения здорового уха. Если рентгенологическое исследование височных костей больного уже производилось, то студентам демонстрируются эти рентгенограммы.

Демонстрация рентгенограмм из учебного набора с различными картинками костных изменений. После этого производится разбор больного с учётом всех данных, полученных при его обследовании в целях уточнения диагноза (мезо или эпи тимпанит, осложнённый или не осложнённый).

Остановившись на характеристике разбираемого поражения уха при эпитимпанитах необходимо активно наблюдать за больным, диспансеризации или госпитализации его.

Особое внимание уделяется возможности развития внутричерепного осложнения.

ЗАНЯТИЕ №3

Тема: Отогенные внутричерепные осложнения и отогенный сепсис.

Актуальность. Отогенные внутричерепные осложнения относятся к тяжелым, жизненно опасным заболеваниям, летальность при которых в структуре оториноларингологической заболеваемости занимает первое место. Они могут возникать в результате проникновения инфекции из уха в полость черепа и составляют в среднем 2—3% от общего числа больных с гнойными заболеваниями среднего уха, значительно чаще — при отогенных внутричерепных заболеваниях. Исход заболевания зависит от своевременного распознавания симптомов начинающегося осложнения и правильной ориентации в лечебной тактике, в связи, с чем знание этого материала является проверкой зрелости мышления аспиранта и имеет важное значение в практической деятельности

Цель. После изучения темы аспирант должен:

иметь представление о причинах, приводящих к проникновению инфекции из среднего и внутреннего уха в полость черепа и этапах ее распространения, методах хирургического лечения;

иметь представление об этиологии и патогенезе, основных клинических симптомах отогенных внутричерепных осложнений (менингита, абсцесса мозга и мозжечка) и отогенного сепсиса, принципы их лечения и профилактики;

знать основные симптомы и клинические формы отогенных внутричерепных осложнений (менингита, абсцесса мозга и мозжечка) и отогенного сепсиса, принципы их лечения и профилактики;

уметь выполнить отоскопию, оценить данные рентгенографии в укладке по Шюллеру и Майеру, поставить диагноз и провести дифференциальную диагностику клинических форм хронического гнойного среднего отита, своевременно распознать симптомы осложнения и выбрать рациональную лечебную тактику.

производить некоторые диагностические и лечебные манипуляции; выполнить отоскопию, описать данные рентгенографии в укладке по Стенверсу, исследовать слуховую и вестибулярную функции и оценить их состояние, выбрать адекватную лечебную тактику, оказать помощь во время

приступа болезни Меньера.

Оснащение. Лобный рефлектор, смотровые инструменты, набор камертонов, ушной зонд, ушной пинцет, канюля для промывания аттика, ушная петля, наборы инструментов для радикальной операции уха и тимпаноластики. Костные препараты, таблицы, рентгенограммы и слайды.

Место проведения занятия. Тематическая учебная комната на кафедре оториноларингологии, ЛОР - клиника, ЛОР - стационар.

Таблица 4

Задание на самоподготовку к практическому занятию

Вопросы	Цель	Задания для самоконтроля
1. Пути проникновения инфекции из уха в полость черепа и этапы ее распространения	Иметь представление для профилактики осложнений	Перечислить и записать в рабочую тетрадь
2. Отогенный разлитой гнойный менингит	Знать, чтобы использовать в диагностике и выбрать адекватную лечебную тактику	Назвать симптомы. Перечислить заболевания, с которыми проводится дифференциальный диагноз
3. Стадии течения абсцесса мозга и мозжечка		Перечислить и записать в рабочую тетрадь
4. Абсцесс мозга		Перечислить четыре группы основных клинических симптомов. Записать в рабочую тетрадь план обследования
5. Абсцесс мозжечка		Назвать клинические симптомы и указать заболевания, с которыми проводится дифференциальный диагноз
6. Отогенный сепсис		Назвать две его формы и перечислить общие и очаговые симптомы.
7. Принципы лечения отогенных осложнений	Назвать комплекс лечебных мероприятий, указав их последовательность	Знать, чтобы использовать в практической работе

При разборе больных следует обратить внимание на необходимость четкого анализа жалоб и анамнестических данных, позволяющих в известной мере, выявить причину длительности воспалительного процесса в ухе, его характер и динамику. При этом учёту; подлежат частота обострений, наличие лабиринтных атак, головных болей и других проявлений, характеризующих динамику течения отита и позволяющих нередко правильно решить диагностическую задачу.

При осмотре уха необходимо обратить внимание на большое дифференциально-

диагностическое значение количества и характера (цвет, запах, консистенция) гнойного отделяемого.

Демонстрация рентгенограмм из учебного набора с различными картинами костных изменений. После этого производится разбор больного с учётом всех данных, полученных при его обследовании в целях уточнения.

Остановившись на характеристике разбираемого поражения уха при отогенных внутричерепных осложнениях необходимо активно наблюдать за больным, диспансеризации или госпитализации его.

Особое внимание уделяется возможности развития внутричерепного осложнения.

Блок информации

ОТОГЕННЫЕ ВНУТРИЧЕРЕПНЫЕ ОСЛОЖНЕНИЯ И ОТОГЕННЫЙ СЕПСИС

Отогенные внутричерепные осложнения: отогенный разлитой гнойный менингит, отогенные абсцессы мозга и мозжечка, тромбоз сигмовидного синуса и отогенный сепсис. Отогенные внутричерепные осложнения относятся к тяжелым, жизненно опасным заболеваниям. Они могут возникнуть как при острых, так и (значительно чаще) при хронических отитах в результате проникновения инфекции из уха в полость черепа. У 92% больных, умерших от отогенных внутричерепных осложнений, выявлен хронический гнойный эпитимианит. Из этого следует, что больные хроническим гнойным отитом должны находиться под постоянным наблюдением оториноларинголога.

Отогенный менингит. Его клиника - это клиника разлитого гнойного менингита. Особенность же - в этиологии и патогенезе. Клиническую картину менингита студенты изучают на нескольких кафедрах - нервных болезней и нейрохирургии, инфекционных болезней и некоторых других.

Отогенный сепсис. Отбросьте этиологию и патогенез, а клиника его есть клиника сепсиса вообще. Сепсис же вы изучаете на ряде кафедр, в частности патологической анатомии, общей хирургии.

Этиологическим фактором отогенных внутричерепных осложнений является разнообразная бактериальная флора. При остром отите преобладает кокковая флора - стафилококки, стрептококки, реже пневмококки. При хроническом гнойном среднем отите, кроме того, выделяют протей, синегнойную палочку и другие микроорганизмы. Вирулентность инфекции имеет существенное значение в возникновении того или иного вида отогенного внутричерепного осложнения.

Говоря о патогенезе отогенных внутричерепных осложнений, следует прежде всего остановиться на путях проникновения инфекции из среднего (чаще) и внутреннего (реже) уха - в полость черепа.

Наиболее часто гнойная инфекция проникает в полость черепа по преформированным (предшествующим) путям, т. е. местам, по которым проходят сосуды, соединяющие между собой венозную и лимфатическую системы уха и полости черепа. Наибольшее значение для распространения инфекции имеют сообщения через верхнюю стенку барабанной полости и сосцевидной пещеры.

Из лабиринта (лабиринтогенный путь) инфекция может распространяться вдоль п. vestibulocochlearis по внутреннему слуховому проходу, через перилимфатический и эндолимфатический протоки в заднюю черепную ямку. Этот путь имеет свои особенности, так как клинической картине соответствующего внутричерепного осложнения предшествуют характерные признаки гнойного лабиринтита: головокружение, тошнота, рвота, нарушение равновесия, спонтанный нистагм, глухота.

Гематогенный (метастатический) путь. Рядом специалистов высказывается мнение, что этот путь утрачивает свое значение вследствие эффективности антибактериальной терапии. Однако гематогенным путем играет основную роль при возникновении внутричерепных осложнений у больных острым гнойным средним отитом. Инфекция здесь распространяется в глубинные

отделы мозга.

Лимфогенный путь.

Через дегисценции - незаращенные щели в стенках барабанной полости. Это самый редкий путь распространения инфекции и если наблюдается, то чаще у детей младшего возраста.

Каковы же этапы распространения инфекции?

Первый этап перехода инфекции в полость черепа - образование экстрадурального или эпидурального абсцесса, т. е. скопление гноя между внутренней поверхностью височной кости и твердой мозговой оболочкой. Если такой гнойник локализуется в области венозной пазухи - между ее наружной стенкой и костью, то он носит название перисинуозного абсцесса. В случае перехода воспалительного процесса на стенку венозной пазухи развиваются сепсифлебит и синустромбоз.

Второй этап - проникновение инфекции между твердой мозговой оболочкой и паутинной. В этом случае образуется субдуральный абсцесс. Может быть и интрадуральный абсцесс - нагноение *saccus endolymphaticus*, который находится между листками твердой мозговой оболочки на задней поверхности пирамиды височной кости.

Третий этап - проникновение инфекции в субарахноидальное пространство, что ведет к разлитому гнойному менингиту.

И, наконец, заключительным - четвертым - этапом является вовлечение в гнойный процесс самого вещества мозга. Это приводит к образованию абсцесса мозга и мозжечка.

Отогенный разлитой гнойный менингит - лептоменингит, т. е. воспаление мягкой и паутинной мозговых оболочек.

Патологоанатомическая картина заболевания выражается в гиперемии и отечности мозговых оболочек, инфильтрации стенок сосудов, в наличии гнойного экссудата. Внутричерепное давление повышено, мозговые извилины сглажены. Реакция прилежащих участков мозга выражается в явлениях отека и энцефалита. Отсюда название заболевания - менингоэнцефалит.

Самым частым и ранним симптомом бывает интенсивная головная боль. Причина ее - повышение внутричерепного давления, растяжение твердой мозговой оболочки и раздражение окончаний тройничного нерва. Головная боль усиливается - при любом внешнем раздражении - тактильном, звуковом, световом. Поэтому больному следует создать условия максимального покоя, исключая такие раздражители. Больного беспокоят тошнота и рвота, не связанные с приемом пищи, т. е. центрального генеза. Рвота объясняется раздражением ядер блуждающего нерва.

Общее состояние больного тяжелое. В более поздних стадиях наступает помутнение сознания, переходящее в бред. Больные чаще лежат на боку с согнутыми ногами и запрокинутой головой (поза «ружейного курка», или «легавой собаки»). Температура чела чаще всего имеет тип *continua* и достигает 39- 40 и выше. Пульс учащенный.

Кардинальными для постановки диагноза служат менингеальные (оболочечные) симптомы или менингеальные знаки. Основные из них - ригидность затылочных мышц, симптом Кернига, верхний и нижний симптомы Брудзинского. Описаны и другие менингеальные симптомы, но они имеют меньшее значение, Менингеальные симптомы обусловлены раздражением задних корешков спинного мозга вследствие повышенного внутричерепного давления.

Не следует путать с менингеальными симптомами пирамидные знаки (симптомы Бабинского, Россолимо, Жуковского, Гордона, Оппенгейма), нередко определяющиеся при лептоменингите. Поскольку это симптомы энцефалита, они при менингите могут быть, а могут и отсутствовать. Обусловлены они поражением пирамидной системы, связывающей двигательные центры коры большого мозга с двигательными ядрами черепных нервов и клетками передних рогов спинного мозга.

Исследование ригидности затылочных мышц производится путем пассивного сгибания шеи. Степень недоведения подбородка до грудины определяет выраженность симптома, которая обычно оценивается по количеству пальцев, умещающихся между подбородком и грудиной. Обращайте внимание на то, что при выявлении данного симптома больной не должен доводить подбородок до грудины за счет опускания нижней челюсти при открывании рта.

Симптом Кернига описан в 1882 г. отечественным терапевтом Владимиром Михайловичем

Кернигом, который работал в Петербурге в Обуховской больнице (ныне клиника Военно-медицинской академии им. С. М. Кирова). Для выявления этого симптома больному, лежащему на спине, поочередно сгибают ноги в тазобедренном и коленном суставах и производят разгибание в коленном суставе, стремясь поставить голень на одну линию с бедром. При положительном симптоме Керинга сделать это не удастся.

Из симптомов Брудзинского обычно исследуют «верхний» и «нижний». Если положителен «верхний», то во время сгибания головы происходит сгибание и ног в коленных, тазобедренных суставах, а также подтягивание бедер к брюшной стенке. При положительном «нижнем» симптоме разгибание в коленном суставе ноги, предварительно согнутой в тазобедренном и коленном суставах (симптом Кернига), сопровождается одновременным сгибанием в коленном и тазобедренном суставах другой ноги. Глазное дно изменено у 1/3 больных. При тяжелом течении заболевания может наблюдаться паралич отводящего нерва.

В периферической крови определяется нейтрофильный лейкоцитоз, превышающий $(20-25) \times 10^9/\text{л}$, и увеличенная СОЭ.

Большую ценность для диагностики имеет исследование спинномозговой жидкости. Для гнойного менингита характерно повышенное давление спинномозговой жидкости, которая может вытекать даже струей (в норме она вытекает из иглы со скоростью 60 капель в минуту, давление по манометру 150-200 мм вод.ст.). Спинномозговая жидкость становится мутной, иногда гнойной. Увеличивается количество клеточных элементов (в норме 3-6 клеток в 1 мкл), если клеток больше 200-300, то это гнойный менингит. При менингите может быть большой плеоцитоз (повышенное содержание клеточных элементов в спинномозговой жидкости), достигающий иногда тысяч и даже десятков тысяч в 1 мкл. Повышается также содержание белка (норма 66 г/л). Положительными становятся глобулиновые реакции Нонне-Апельта и Панди. Содержание сахара и хлоридов снижается (норма сахара 2,5-4,2 ммоль/л, хлоридов 118- 132 ммоль/л).

Микробиологическое исследование (посев) спинномозговой жидкости позволяет обнаружить возбудителя, облегчает выбор соответствующего антибиотика.

Дифференциальный диагноз отогенного разлитого гнойного менингита проводится с туберкулезным, эпидемическим цереброспинальным менингитом и серозным вирусным менингитом.

Туберкулезный менингит чаще встречается у детей, имеет более вялое и медленное течение, сочетается с туберкулезным поражением других органов. Туберкулезный менингит - серозный. В связи с этим спинномозговая жидкость прозрачная, количество клеток 100-500, иногда 1000-2000 в 1 мкл, преобладают лимфоциты - до 80%. Содержание сахара снижено. В 75% наблюдений при отстаивании спинномозговой жидкости в течение 24-48 ч выпадает нежная фибриновая пленка в виде сетки, в петлях которой обнаруживают туберкулезные палочки. Тем не менее диагностика у лиц, страдающих одновременно туберкулезом и гнойным средним отитом, несомненно, очень сложная.

Эпидемический цереброспинальный менингит обычно гнойный, он характеризуется бурным началом и подтверждается обнаружением в спинномозговой жидкости менингококков. Характерна петехиальная сыпь на коже. Менингококковому менингиту часто предшествует катар верхних дыхательных путей. Диагноз помогает поставить и учет эпидемической обстановки.

Что же касается серозного менингита как осложнения при гриппе и других \ инфекционных заболеваниях, то здесь следует учитывать эпидемическую обстановку, клиническое проявление острого респираторного вирусного заболевания и, конечно, характер спинномозговой жидкости, в которой плеоцитоз (обычно лимфоцитарный) не превышает 200-300 клеток в 1 мкл, содержание сахара в норме. Неврологическая симптоматика обычно регрессирует в относительно короткий срок.

Отогенные абсцессы мозга и мозжечка. Абсцессы мозга ушного происхождения встречаются чаще абсцессов мозга любой другой этиологии. Они наиболее часто локализируются в височной доле, поблизости от *teamen tympani* и *tegmen antri*. Основной путь распространения инфекции при этом - контактный. Абсцессы мозжечка обычно имеют промежуточным звеном в своем развитии лабиринтит или синустромбоз. Абсцессы в отдаленных от первичного очага

участках мозга образуются как метастазы - при переносе инфекции через кровь. Абсцесс может быть отграничен от окружающего мозгового вещества соединительнотканной капсулой, однако нередко капсула отсутствует и абсцесс окружен воспалительно-размягченным веществом мозга.

Клиническая картина в значительной мере определяется локализацией абсцесса, его величиной, реакцией окружающих тканей и стадией процесса. В течение заболевания различают 4 стадии: начальную, латентную, явную и терминальную.

Начальная стадия обычно длится 1-2 нед. и характеризуется следующими симптомами: головной болью, вялостью, повышением температуры, тошнотой и рвотой. Это так называемая энцефалическая стадия абсцесса мозга.

Латентная стадия длится от 2 до 6 нед. При ней симптомы либо вообще исчезают, либо проявляются в очень ослабленном виде.

Явная стадия (ее продолжительность в среднем 2 нед. характеризуется большим многообразием симптомов, которые удобно подразделить на четыре группы.

1 группа - симптомы, свойственные нагноительным процессам вообще. К этой группе относятся слабость, отсутствие аппетита, задержка стула, обложенный язык, неприятный запах изо рта, истощение, изменения в гемограмме, характерные для воспаления.

2 группа - общие мозговые симптомы, развивающиеся вследствие повышения внутричерепного давления: головная боль, обычно усиливающаяся при постукивании по черепу в месте, соответствующем локализации абсцесса, брадикардия - до 45 ударов и меньше в 1 мин (частоту сердечных сокращений обязательно следует сопоставить с температурой тела); изменение глазного дна; застойный сосок (встречается примерно у 50% больных); ригидность затылочных мышц и симптом Кернига. Брадикардия объясняется влиянием повышенного внутричерепного давления на продолговатый мозг, распространенного на него воспалительного процесса или токсическим воздействием абсцесса на ядра блуждающего нерва.

3 группа - симптомы нарушения деятельности проводниковых систем и подкорковых ядер, что связано с отдаленным действием на них абсцесса. Сюда входят гемипарезы и гемипараличи, которые наблюдаются на противоположной абсцессу височной доли стороне, и паралич п. facialis по центральному типу, судорожные припадки, пирамидные симптомы Бабинского, Оппенгейма и др.

4 группа - поздние симптомы, являющиеся наиболее ценными для выяснения локализации абсцесса. Для локализации абсцесса в левой височной доле у праворуких характерна афазия - нарушение речи. Наблюдается амнестическая и сенсорная афазия. Амнестическая афазия объясняется поражением заднего отдела височной доли и граничащего с ним заднего отдела теменной доли, т. е. места фиксации сочетаний зрительных и слуховых импульсов. Это приводит к потере способности называть предметы своими именами. Вместо того, чтобы назвать предмет, больной описывает его назначение. Например, при показе карандаша больной говорит, что это то, чем пишут.

Сенсорная афазия наблюдается вследствие поражения центра Вернике (задний отдел верхней височной извилины) и выражается в том, что больной не понимает сказанного, хотя слух у него не нарушен. Речь больного становится непонятной и превращается в бессмысленный набор слов. При поражении центра Вернике часто страдает связанная с ним функция чтения и письма: возникает алексия и аграфия (больной «разучивается» читать и писать). У левшей афазия сенсорно-амнестического характера имеет место при абсцессах правой височной доли мозга. Считается, что поражение правой височной доли у правшей протекает бессимптомно. Однако некоторые гнездные симптомы можно выявить и при этой локализации абсцесса. В частности, определяется височная атаксия, так как поражается tractus cortico-ponto-cerebellaris, связывающий височную долю с противоположным полушарием мозжечка. Проявляется это тем, что больной надает влево. Может быть головокружение, которое объясняется нарушением коркового вестибулярного представительства.

При абсцессе мозжечка снижается тонус мышц пораженной стороны, что выражается в ряде симптомов. Ведущим из них является атаксия - расстройство координации движений, которое обнаруживается при выполнении пальценосовой и пяточно-коленной проб: рука или нога на стороне поражения движется неровно и заносится дальше, чем это требуется. Показательна пальце-пальцевая проба: больному предлагается сначала с открытыми, а затем с

закрытыми глазами попасть своими указательными пальцами в копчики указательных пальцев исследующей (при этом отмечается промахивание на стороне поражения). Проводится исследование равновесия в позе Ромберга - больной падает в сторону пораженного полушария мозжечка. То же происходит и при ходьбе вперед и назад. Характерно, что больной не может выполнить фланговую походку в сторону поражения, падает. При абсцессе мозжечка наблюдается специфический для него симптом - адиадохокинез. Испытуемый производит обеими вытянутыми перед собой руками пронацию и супинацию. При поражении мозжечка наблюдается резкое отставание руки на больной стороне. Очень показателен нистагм: он крупноразмашистый, часто множественный - направлен в обе стороны и вверх. С развитием абсцесса нистагм усиливается.

Результаты исследований крови и спинномозговой жидкости у больных с абсцессами мозга и мозжечка, В крови отмечается умеренный нейтрофильный лейкоцитоз со сдвигом формулы влево. СОЭ почти всегда увеличена - от 20 до 70 мм/час. Спинномозговая жидкость при неосложненных абсцессах вытекает под большим давлением, чаще светлая, изменения в ней сводятся большей частью к умеренному повышению количества белка и иногда к незначительному плеоцитозу (до 100-200 клеток в 1 мкл). При прорыве абсцесса в субарахноидальное пространство спинномозговая жидкость приобретает гнойный характер.

Для диагностики абсцессов мозга и мозжечка широко применяют электроэнцефалографию, эхографию, реографию, вентрикулографию и ангиографию.

Существенную помощь в постановке диагноза оказывает компьютерная томография.

Терминальная стадия абсцесса мозга и мозжечка обычно длится несколько дней и заканчивается смертью при явлениях нарастающего отека мозга, паралича жизненно важных центров или прорыва абсцесса в желудочки мозга.

Дифференциальный диагноз абсцесса мозга и мозжечка проводят с гнойным менингитом, негнойным локальным энцефалитом, серозным лептоменингитом (арахноидитом) и гнойным лабиринтитом.

При менингите температура тела высокая, при абсцессе она нормальная или субфебрильная. Для менингита характерна тахикардия, соответствующая температуре тела, для абсцесса мозга - брадикардия, частота сердечных сокращений не зависит от температуры. При менингите больной возбужден, при абсцессе преобладает общая вялость, заторможенность, сонливость. При абсцессе мозга в отличие от менингита обычно имеются застойные явления на глазном дне. В случае комбинации абсцесса мозга и менингита возникают трудности в диагностике абсцесса мозга, так как менингит маскирует картину абсцесса. Проведению дифференциального диагноза способствует исследование спинномозговой жидкости. В ней при вторичном гнойном менингите выявляется белково-клеточная диссоциация, микрофлора не обнаруживается; в процессе лечения жидкость относительно легко санируется, возникает несоответствие между санированием спинномозговой жидкости и ухудшением общего состояния в связи с развитием абсцесса. Для отогенного менингита без абсцесса характерно соответствие изменений в спинномозговой жидкости течению заболевания.

Негнойный локальный энцефалит в отличие от абсцессов мозга характеризуется быстропроходящей и изменчивой симптоматикой. Симптомы интоксикации - специфический землистый цвет лица, сухой обложенный язык и другие - отсутствуют.

Отогенный арахноидит задней черепной ямки может протекать с симптомами абсцесса мозжечка, однако арахноидит характеризуется медленным течением с ремиссиями и нормальной картиной крови и спинномозговой жидкости. Брадикардия и изменения глазного дна значительно чаще бывают при абсцессе.

В связи с общностью многих симптомов при гнойном лабиринтите и абсцессе мозжечка дифференциальный диагноз иногда бывает трудным. Особенно сложен диагноз при сочетании этих заболеваний. Гнойный лабиринтит развивается бурно. Резко снижается слух, вплоть до глухоты. Возникают систематизированное головокружение, тошнота и рвота, расстройство равновесия, спонтанный нистагм горизонтально-ротаторный, мелко- и среднеразмашистый, который лишь в первые часы направлен в больную сторону, а затем - в здоровую. Отклонение обеих рук и туловища происходит в сторону медленного компонента нистагма. Головокружение при лабиринтите более выражено, чем при абсцессе мозжечка, и усиливается при изменении

положения головы. Появление повышенной температуры тела, головной боли, менингеальных симптомов, брадикардия говорит о возникшем осложнении в полости черепа. Прежде всего следует предположить абсцесс мозжечка. Для него характерно изменение направления нистагма - вновь в сторону пораженного уха. Такая перемена направления нистагма патогномонична для абсцесса мозжечка. Нистагм становится крупноразмашистым, причем если при поражении лабиринта нистагм постепенно уменьшается по интенсивности, то при абсцессе мозжечка он постоянный или усиливается. При выполнении координаторных проб больной начинает промахиваться только рукой на больной стороне, выявляется адиадохокинез. Падает пациент в больную сторону, что совпадает с направлением нистагма. Выявляются изменения глазного дна (застойные явления), чего не бывает при лабиринтите. Для диффузного гнойного лабиринтита характерно полное выпадение слуховой и вестибулярной функций.

Следует также помнить, что неярко выраженные мозжечковые симптомы могут наблюдаться и при синустромбозе. Это объясняется давлением патологически измененного сигмовидного синуса на мозжечок. При стихании явлений синустромбоза исчезают и мозжечковые симптомы.

Отогенный сепсис. При гнойном воспалении среднего уха, как остром, так и хроническом, инфекция может проникнуть в кровоток. Особенно часто это осуществляется через вены и синусы твердой мозговой оболочки, иногда по лимфатическим путям.

Клиническая практика свидетельствует о том, что генерализация гнойной инфекции при отитах и возникновение отогенного сепсиса чаще всего происходит в результате тромбоза сигмовидного синуса, реже при поражении луковицы внутренней яремной вены, верхней и нижней каменной и пещеристой синусов.

Тромбоз сигмовидного синуса обычно возникает контактным путем вследствие распространения воспалительного процесса с сосцевидного отростка на прилегающую к нему наружную стенку сигмовидного синуса. При этом нередко образуется перисинуозный абсцесс. В дальнейшем возникает поражение самого синуса: перифлебит, эндофлебит, пристеночный тромб, обтурирующий тромб. Тромб может значительно увеличиваться, распространяться за пределы сигмовидного синуса как в краниальном направлении, так и в сторону сердца, заполняя яремную вену, иногда до *v. brachiocephalica*. Инфицирование и распад тромба ведут к проникновению гнойной инфекции в малый и далее в большой круг кровообращения.

Отогенный сепсис может развиваться и без тромбоза венозных пазух. В то же время тромбоз венозных пазух иногда может не вызвать септической реакции. Более того, известны случаи, когда даже инфицированный тромб подвергался организации. Обращаясь к собственной врачебной практике, я мог бы привести не одно наблюдение, когда во время проведения плановой радикальной операции уха обнаруживался обширный кариозный процесс, обнажение стенки сигмовидного синуса и его тромбоз.

Клинические наблюдения свидетельствуют о существовании двух форм отогенного сепсиса: ранней и поздней. Ранняя форма представляет собой септическую реакцию, возникающую в первые дни острого отита у больных молодого возраста. Прогностически это наиболее благоприятная форма отогенного сепсиса. Поздняя форма - это сепсис, возникающий при хроническом или остром отите намного позднее, когда уже сформировался отогенный септический очаг типа тромбоза.

О процессе возникновения такого очага говорилось. Что же касается ранней формы, то ее возникновение не может быть объяснено только характером местного процесса. По мнению Кернера, впервые описавшего эту форму отогенного сепсиса (впоследствии она была названа по его имени кернеровской формой), в основе ее лежит тромбоз мелких вен сосцевидного отростка. Такое поражение мелких вен характерно для мастоидита. Тем не менее в большинстве случаев мастоидита септические явления отсутствуют. Следовательно, в данном случае решающее значение имеет не характер очагового процесса, а способность организма к воспроизведению септической реакции. Такое заключение тем более оправдано, что кернеровская форма встречается чаще в детском и юношеском возрасте, а септическая реакция вообще свойственна более молодому возрасту. Итак, ранняя форма отогенного сепсиса - это сравнительно легко обратимая септическая реакция, наблюдающаяся у молодых субъектов при остром гнойном воспалении среднего уха.

Рассмотрим симптоматику отогенного сепсиса. (Симптомы, наблюдающиеся при этом заболевании, целесообразно разделить на две основные группы):

1. общие симптомы;
2. очаговые симптомы, обусловленные поражением крупных венозных сосудов - синусов твердой мозговой оболочки и внутренней яремной вены.

Охарактеризуем общие симптомы. Одним из наиболее ярких симптомов сепсиса является гектическая температура, характеризующаяся быстрым подъемом до 39-41°C, в сочетании с сильным ознобом; через несколько часов наступает критическое падение температуры, сопровождающееся проливным потом. Таких скачков температуры в течение суток может быть несколько, поэтому больным следует измерять температуру тела каждые 2 часа. У детей гектическая температура и ознобы наблюдаются редко, чаще температурная кривая имеет характер *continua*. Пульс обычно учащается в соответствии с подъемом температуры. Когда же говорилось об абсцессе мозга, то как важный симптом отмечалась брадикардия.

Характерна бледность кожного покрова, нередко кожа приобретает землистый оттенок. Можно наблюдать также желтушность кожи и иктеричность склер. Механизм желтухи при сепсисе двойной: гематогенный - за счет гемолиза эритроцитов и гепатогенный - за счет поражения печени.

В гемограмме отмечаются сдвиги, характерные для воспалительного процесса: нейтрофильный лейкоцитоз - $(15-18) \times 10^9/\text{л}$ и больше, сдвиг лейкоцитарной формулы влево, увеличение СОЭ.

Большую диагностическую ценность представляет выявление при посеве крови микроорганизмов, что подкрепляет диагноз сепсиса. Однако отрицательный результат посева еще не исключает этого диагноза, так как массовое осеменение крови микроорганизмами происходит не непрерывно. В связи с этим кровь для посева следует брать во время озноба, который связан с выходом микроорганизмов в кровяное русло.

Как показали исследования нашей клиники (докторская диссертация И. И. Островского), ценные дополнительные сведения для диагностики дает изучение системы «гиалурионидаза-гиалурионовая кислота» в сыворотке крови, спинномозговой жидкости и гнойном экссудате, а также радиоэнцефалография с использованием меченого ^{131}I .

При отогенном сепсисе может наблюдаться образование метастатических гнойников в легких, суставах, подкожной клетчатке, мышцах. Появление метастазов ухудшает прогноз.

К очаговым симптомам относятся следующие.

Симптом Гризингера - отечность и болезненность при пальпации мягких тканей по заднему краю сосцевидного отростка» соответствующему месту выхода эмиссарных вен, соединяющих сигмовидный синус с венами мягких тканей отростка. Этот симптом объясняется распространением тромба на эмиссарные вены сосцевидного отростка.

Для поражения внутренней яремной вены характерна болезненность при пальпации вдоль переднего края грудиноключично-сосцевидной мышцы - симптом Уайтинга. При этом голова больного бывает наклонена в пораженную сторону. При аускультации *v. jugularis interna* отсутствует венозный шум симптом Фосса.

Проводя дифференциальный диагноз, необходимо исключить туберкулез, грипп, тифы, пневмонию, малярию, которые в некоторых случаях могут сопровождать как острое, так и хроническое воспаление среднего уха.

Каковы же прогноз и исходы отогенных внутричерепных осложнений? Они определяются прежде всего своевременностью диагностики и хирургического вмешательства в сочетании с мощной дегидратационной и антибактериальной терапией.

Широкое использование массивных доз антибиотиков снизило летальность при отогенном менингите до 10%. Наиболее тяжелым все еще остается прогноз при молниеносном течении отогенного менингита, что наблюдается главным образом при острых отитах и проявляется катастрофически быстрым нарастанием симптомов. Абсцессы мозга и мозжечка до настоящего времени характеризуются самой высокой летальностью по сравнению с другими отогенными внутричерепными осложнениями. Даже при правильной диагностике и своевременном лечении летальность при абсцессах мозга и мозжечка достигает 30-40%. В настоящее время прогноз при отогенном сепсисе в подавляющем большинстве случаев благоприятный, а летальность при нем

равняется 2-4%.

Следует помнить, что в эру антибиотиков основные симптомы отогенных внутричерепных осложнений стали более стертыми, что требует от врача большого внимания и учета микросимптоматики.

Охарактеризуем принципы лечения при отогенных внутричерепных осложнениях. Оно включает в себя хирургическое вмешательство - и это главное, а также медикаментозную терапию, в которой ведущую роль играет назначение больших доз антибиотиков и сульфаниламидных препаратов.

Остановимся на хирургическом лечении. Для элиминации гнойного очага в среднем ухе при его остром гнойном воспалении предпринимается антротомия, при хроническом - радикальная операция.

При отогенном менингите в ходе операции вскрывают среднюю и заднюю черепные ямки.

При абсцессах мозга и мозжечка антротомию или радикальную операцию уха дополняют вскрытием средней или задней черепной ямки, обнажением твердой мозговой оболочки и пункцией вещества мозга. Иглу вводят в различных направлениях на глубину обычно не более 4 см, чтобы избежать опасности ее попадания в желудочки мозга. При абсцессах мозга и мозжечка существует 3 способа хирургического лечения;

- закрытый - пункция с отсасыванием гноя и промыванием полости абсцесса растворами антисептиков;
- открытый - вскрытие абсцесса по игле и введение в полость дренажа;
- удаление абсцесса вместе с капсулой. В оториноларингологических клиниках обычно применяют второй способ. В нейрохирургическую клинику больного переводят при отогенных множественных или контралатеральных абсцессах и при абсцессах, значительно отдаленных от первичного очага в ухе. Применение только нейрохирургических методов безусловно недостаточно, так как при них не вскрываются пораженные полости среднего уха.

При отогенном сепсисе и ту и другую операции дополняют обнажением стенки сигмовидного синуса и его пункцией. При обнаружении тромба стенку синуса разрезают и тромб удаляют. Если тромб заполняет и луковичку внутренней яремной вены, то стенку луковички также обнажают, иссекают и тромб удаляют. При распространении тромба на внутреннюю яремную вену производят обнажение этой вены на уровне средней трети шеи и ее перевязку. Очень хорошо помню больного - молодого мужчину, страдавшего тромбозом сигмовидного синуса и отогенным сепсисом, у которого ознобы прекратились лишь только после перевязки внутренней яремной вены.

Медикаментозное лечение включает следующие компоненты.

Одновременно с операцией должна быть начата антибактериальная (этиотропная) терапия. Назначают большие дозы пенициллина - от 12 000 000 до 30000000 ЕД в сутки. Пенициллин вводят обычно внутримышечно через каждые 4 ч, иногда внутривенно или интракаротидно. Большие дозы пенициллина не рекомендуется сочетать с другими антибиотиками. После курса пенициллинотерапии проводят еще 2-3 курса лечения другими антибиотиками. Хороший эффект дает левомецетин, обладающий свойством легко проникать через гематоэнцефалический барьер.

Для уменьшения возможности возникновения грибкового поражения организма и дисбактериоза необходимо назначить нистатин или леворин по 2000000-3000 000 ЕД в сутки.

Назначают сульфаниламидные препараты внутрь и внутривенно.

Однако антибиотики и сульфаниламидные препараты не гарантируют излечения больного от уже возникшего внутричерепного осложнения. Исход рассматриваемых осложнений зависит прежде всего от своевременности хирургического вмешательства.

Патогенетическая терапия отогенных внутричерепных осложнений подразумевает проведение дегидратации и дезинтоксикации. Внутривенно назначают следующие препараты:

маннитол 30-60 г в 300 мл изотонического раствора хлорида натрия 1 раз в сутки;

лазикс 2-4 мл в сутки;

25% раствор сульфата магния - 10 мл;

20-40% раствор глюкозы 20 мл и 10% раствор хлорида натрия 15-30 мл;

40% раствор уротропина (гексаметилентетрамина);

гемодез - 250-400 мл;

5% раствор аскорбиновой кислоты 5-10 мл. Кроме того, подкожно и внутримышечно вводят антигистаминные препараты и витамины группы В. Производят переливание крови (в основном при отогенном сепсисе) по 250 мл через день или реже.

Симптоматическая терапия состоит в назначении сердечных гликозидов, аналептиков и анальгетиков.

При тромбозе сигмовидного синуса назначают антикоагулянты - гепарин, дикумарин, пеллентан. Лечение антикоагулянтами проводят под контролем уровня протромбина крови.

Лечение при метастатических абсцессах, возникших как результат синустромбоза, проводят по общехирургическим правилам.

Исходы отогенных внутричерепных осложнений во многом определяются своевременностью диагностики, хирургического вмешательства, рациональностью медикаментозной терапии. Поэтому каждый практический врач в процессе лечения больных острым и хроническим гнойными средними отитами должен помнить о возможности возникновения внутричерепных осложнений и при подозрении на них незамедлительно направлять больного в оториноларингологический стационар,

Действенной профилактикой отогенных внутричерепных осложнений является 100% охват диспансерным наблюдением больных с хроническим гнойным средним отитом и широкая хирургическая санация уха при хроническом гнойном эпитимпанит.

ЗАНЯТИЕ №4

Тема: Негнойные заболевания уха: катар среднего уха и сенсоневральная тугоухость.

Актуальность. Частота распространенности негнойных заболеваний уха: катар среднего уха и сенсоневральная тугоухость определяет социальную значимость этих заболеваний.

Выраженная тугоухость, затрудняющая общение людей, в 91% наблюдений обусловлена негнойными заболеваниями уха. Потеря слуха, нередко сопровождающаяся мучительным шумом в ушах, отражается на трудоспособности человека, его моральном состоянии. Ребенок, рано потерявший слух, обычно не может научиться говорить и вырастает глухонемым. Не менее тягостны и вестибулярные расстройства, которые приводят к длительной потере трудоспособности и даже инвалидности. Все это и определяет социальную значимость проблемы негнойных заболеваний уха.

Цель. После изучения темы аспирант должен:

иметь представление о причинах, приводящих к возникновению негнойных заболеваний уха;

иметь представление об этиологии и патогенезе негнойных заболеваний уха, методах хирургического лечения; основные клинические симптомы негнойных заболеваний уха, принципы их лечения и профилактики;

знать основные симптомы и клинические формы, показания к хирургическому вмешательству, профилактику, диспансеризацию при негнойных заболеваниях уха: катара среднего уха, сенсоневральной тугоухости, принципы их лечения;

уметь выполнить отоскопию, оценить данные рентгенографии в укладке по Шюллеру и Майеру, поставить диагноз и провести дифференциальную диагностику клинических форм хронического гнойного среднего отита, своевременно распознать симптомы осложнения и выбрать рациональную лечебную тактику.

Проводить некоторые диагностические и лечебные манипуляции; выполнить отоскопию, описать данные рентгенографии в укладке по Стенверсу, исследовать слуховую и вестибулярную функции и оценить их состояние, выбрать адекватную лечебную тактику, оказать помощь во время приступа болезни Меньера.

Оснащение. Лобный рефлектор, смотровые инструменты, набор камертонов, ушной зонд, ушной пинцет, канюля для промывания аттика, ушная петля, наборы инструментов для радикальной операции уха и тимпаноластики. Костные препараты, таблицы, рентгенограммы и слайды.

Место проведения занятия. Тематическая учебная комната на кафедре оториноларингологии, ЛОР - клиника, ЛОР - стационар.

Таблица 5

Задание на самоподготовку к практическому занятию

Вопросы	Цель	Задания для самоконтроля
1. Катар среднего уха	Знать, чтобы использовать в диагностике, уметь поставить диагноз и выбрать лечебную тактику	Назвать симптомы, Описать отоскопическую картину. Определить тип тугоухости. Перечислить комплекс лечебных мероприятий
2. Сенсоневральная тугоухость		Составить слуховой паспорт больного сенсоневральной тугоухостью. Перечислить комплекс лечебных мероприятий

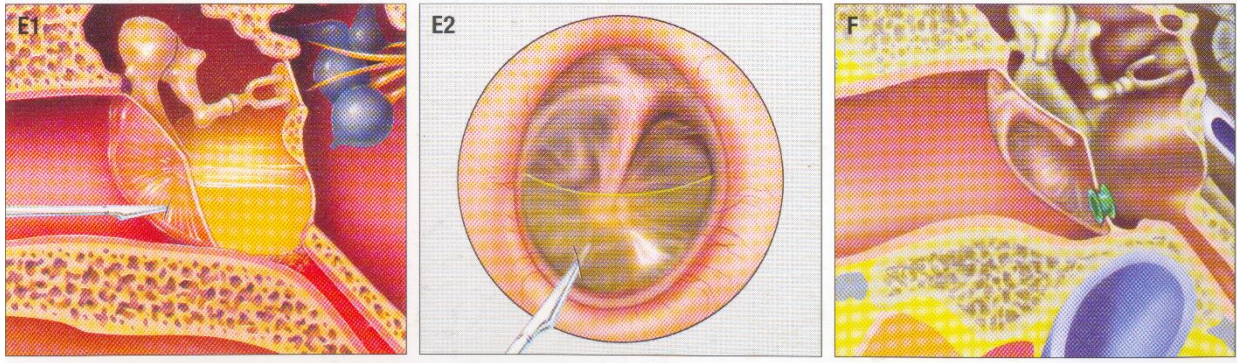
Преподаватель проверяет умение аспирантов пользоваться камертонами и речью (шепотной или разговорной) для определения состояния слуха, а также правильность произведенного выключения здорового уха. Если рентгенологическое исследование височных костей больного уже производилось, то аспирантам демонстрируются эти рентгенограммы.

Демонстрация КТ, МРТ, рентгенограмм из учебного набора с различными картинками костных изменений. После этого производится разбор больного с учётом всех данных, полученных при его обследовании в целях уточнения диагноза.

Блок информации

Катар среднего уха

В его основе лежит дисфункция слуховой трубы. Патогенез заболевания следующий. В результате той или иной патологии полости носа, околоносовых пазух, носоглотки (например, риниты, синуситы, аденоиды) возникает воспаление или отек слизистой оболочки слуховой трубы и нарушается ее проходимость; воздух в барабанную полость не поступает, что ведет к понижению давления в ней и втяжения барабанной перепонки. Разрежение давления в барабанной полости приводит в первую очередь к увеличению кровенаполнения сосудов слизистой оболочки среднего уха и у некоторых больных (чаще у детей от 4 до 10 лет) - к образованию серозного экссудата. В этом последнем случае возникает экссудативный средний отит (экссудативная форма катар среднего уха, секреторный, или серозный, отит). В его генезе важное значение придается аллергии.



**Рис. 4. E1. E 2 - экссудативный средний отит.
Парацентез барабанной перепонки. Г – дренажная трубочка в задненижнем квадранте барабанной перепонки.**

Клиническая картина заболевания проявляется понижением слуха и шумом в ухе. Нередко больные жалуются на ощущение заложенности уха и переливания в нем жидкости, что связано с перемещением при повороте головы серозного экссудата. Общее состояние больного в отличие от такового при остром гнойном отите обычно почти не страдает.

При отоскопии обращает на себя внимание бледная или бледно-розовая барабанная перепонка. Характерна ее втянутость: рукоятка молоточка вследствие вдавления внутрь кажется укороченной, латеральный отросток — выпяченным; резко вырисовываются складки барабанной перепонки, особенно задняя; световой конус, имеющий в норме треугольную форму, становится тоньше, принимает вид полоски и при значительной втянутости перепонки вовсе исчезает. При экссудативной форме катала среднего уха можно определить наличие экссудата в барабанной полости в виде вспененных пузырьков, иногда имеет место просвечивание через барабанную перепонку жидкости, которая скапливается в нижних этажах барабанной полости. В таких случаях нижние квадранты барабанной перепонки чаще имеют желтоватый оттенок, уровень экссудата представлен дугой, обращенной вогнутостью вверх.

Исследование слуха свидетельствует о нарушении его по типу поражения звукопроводящего аппарата, басовом типе) тугоухости (кондуктивная тугоухость): повышение порогов слуха по воздушной проводимости в зоне низких частот, восходящее направление кривой порогов слуха по воздушной проводимости; неизменность порогов слуха по костной проводимости.

Ценные сведения для диагностики катара среднего уха, в том числе и экссудативного отита, дает импедансометрия, пороги акустического рефлекса резко повышены или он совсем не воспроизводится, значительные изменения претерпевает форма тимпанометрической кривой, в частности, при наличии экссудата она выпрямляется.

Острый катаральный отит при устранении причин, вызывающих нарушение проходимости слуховой трубы через несколько дней может закончиться выздоровлением. Барабанная перепонка принимает свое нормальное положение, слух восстанавливается. В случаях же длительного нарушения проходимости слуховой трубы процесс может перейти в хроническую стадию с развитием адгезивного (слипчивого) среднего отита характеризующегося образованием рубцов и спаек в барабанной полости Эти рубцовые сращения вызывают тугоподвижность барабанной перепонки и цепи слуховых косточек, способствуют стойкому понижению слуха.

Лечение должно быть направлено прежде всего на устранение причин, вызывающих воспаление, а соответственно и нарушение проходимости слуховой трубы. Так, в острой стадии катара среднего уха необходимо уменьшить отечность слизистой оболочки полости носа и носоглотки, для чего назначают в нос сосудосуживающие средства: мази, капли или порошки. Из физиотерапевтических процедур рекомендуют синий свет, соллюкс, УВЧ, аэрозольтерапию.

Учитывая, что хронические катаральные отиты обычно бывают следствием хронических заболеваний носа, околоносовых пазух, носоглотки (хронический ринит, в частности, с гипертрофией задних концов нижних носовых раковин, синуситы, аденоидные разращения, опухоли носоглотки), лечение должно быть направлено на устранение всех этих причин, т.е. показана санация полости носа и глотки.

Для восстановления функции слуховой трубы прибегают к продуванию ушей, в результате чего выравнивается пониженное давление в барабанной полости. Необходимо помнить, что продувание ушей нельзя производить в острой стадии заболевания при ярко выраженных воспалительных явлениях в носу и носоглотке, так как в этих случаях продувание может способствовать прохождению инфекции в среднее ухо.

Продувание ушей чаще всего производят по способу Политцера с помощью грушевидного резинового баллона, снабженного трубкой на конце которой имеется олива. Последняя вводится в преддверие одной из половин носа. При продувании мышцы мягкого неба сокращаются и приподнимаются кверху и кзади. Одновременно сзади сокращается верхний констриктор глотки, образуя так называемый валик Пассавана. Сокращения этих мышц способствуют созданию искусственной нижней стенки носоглотки, глоточные отверстия слуховых труб раскрываются и воздух проходит через них в барабанную полость. Попадание воздуха в среднее ухо контролируется не только по субъективным показаниям больных, но и с помощью выслушивания через отоскоп, один конец которого вводят в наружный слуховой проход больного, а другой — исследующего

В случаях неэффективности продувания ушей по Политцеру применяют катетеризацию слуховой трубы при помощи металлического катетера, вводимого через полость носа к глоточному отверстию слуховой трубы. Эта манипуляция более сложная и травматичная, производится под местной анестезией. Преимуществом ее является возможность продуть изолированно одно ухо. Обычно при хронических катаральных отитах применяют неоднократные продувания (10-12 процедур с перерывами в 1—2 дня). При катетеризации в среднее ухо можно ввести различные лекарственные вещества для воздействия их на спайки и рубцы в барабанной полости.

Лечение, больных экссудативным средним отитом направлено на восстановление функции слуховой трубы, эвакуацию экссудата, воздействие на слизистую оболочку и аэрацию среднего уха. Широко применяют общую гипосенсибилизирующую терапию, аэрозольтерапию. При переходе экссудативного отита в адгезивный мы применяем меатотимпональное введение лидазы или се эндоауральный электрофорез. Показан также пневматический массаж барабанной перепонки, который производится как специальным аппаратом, так и с помощью пневматической воронки Зигле, введенной в наружный слуховой проход. Возникающее в результате массажа попеременное разрежение и сгущение воздуха в наружном слуховом проходе приводит в колебание барабанную перепонку, способствует мобилизации слуховых косточек и растяжению сращений в барабанной полости. В процессе консервативного лечения экссудативного среднего отита мы применяем пневмотубомассаж и аэрозольтерапию, осуществляемые через слуховую трубу с помощью введенного в ее просвет эластического катетера. При этом используем антибиотики, ферментные препараты, сосудосуживающие и гипосенсибилизирующие средства.

При неэффективности консервативного лечения рекомендуются хирургические вмешательства — тимпанопункция (миринготомия) и тимпанотомия. Тимпанопункция — прокол барабанной перепонки с отсасыванием экссудата и введением в барабанную полость лекарств. Миринготомию — разрез барабанной перепонки — производят при наличии густого экссудата, который не удается отсосать через иглу; в разрез может быть введена дренажная трубка (шунт). При тимпанотомии путем эндоаурального подхода раскрывают барабанную полость и рассекают имеющиеся в ней спайки и рубцы.

Надо сказать, что обычно используемая методика введения дренажных трубок в барабанную полость имеет ряд существенных недостатков: трубка травмирует барабанную перепонку, нередко выталкивается из барабанной полости и ее приходится вводить повторно но несколько раз; не всегда отверстие в барабанной перепонке закрывается самостоятельно, на месте стоявшей трубки остается стойкая перфорация. Чтобы избежать этих осложнений, в нашей клинике применяют щадящую методику: шунтирование осуществляют без травмы барабанной перепонки — путем разреза кожи наружного слухового прохода на ограниченном участке задней стенки отсепаровки ее вместе с барабанной перепонкой этом же уровне и введения по созданному тоннелю в барабанную полость тонкой полиэтиленовой трубки длиной 7—8 мм.

Несмотря на определенные преимущества этого варианта шунтирования барабанной полости, он также не лишен некоторых недостатков, что побудило нас искать иные возможности для дренирования и длительной аэрации среднего уха при экссудативном среднем отите. Мы остановили свой выбор на углекислом лазере.

Перфорацию лазером производим в заднем нижнем квадранте барабанной перепонки, через нее удаляем патологическое содержимое из барабанной полости, после чего промываем ее раствором антибиотика с суспензией гидрокортизона, сосудосуживающими и ферментными препаратами. Реакция барабанной перепонки на вмешательство бывает минимальной и выражается лишь в легкой инъектированности по краям перфорации. Созданная с помощью углекислого лазера перфорация не имеет тенденции к резкому сокращению в первые дни. Медленно уменьшаясь, она полностью закрывается через 1,5—2 мес без признаков грубого рубцевания.

Сенсоневральная тугоухость

Таблица 6

Международная классификация степеней тугоухости

Степень тугоухости	Среднее значение порогов слышимости по воздуху на частотах 500, 1000, 2000 и 4000 Гц (дБ)
I	26-40
II	41-55
III	56-70
IV	71-90
Глухота	≥91

Клинически выделяют врожденную и приобретенную СНТ и глухоту. Приобретенная СНТ подразделяется на:

- *внезапную* (снижение слуха развивается в срок до 12 часов);
- *острую* (снижение слуха развивается в течение 1-3 суток и сохраняется до 1 месяца);
- *подострую* (снижение слуха сохраняется в срок 1-3 мес.);
- *хроническую* (снижение слуха сохраняется более 3 месяцев и может быть стабильным, прогрессирующим и флюктуирующим).

В зависимости от стороны поражения СНТ делится на:

- *одностороннюю*;
- *двустороннюю (симметричную и асимметричную)*.

СЕНСОНЕВРАЛЬНАЯ ТУГОУХОСТЬ У ВЗРОСЛЫХ

Этиология и патогенез

СНТ – полиэтиологичное патологическое состояние, которое может быть как самостоятельным заболеванием, так и вторичным проявлением коморбидной патологии. Патоморфологическим субстратом СНТ является количественный дефицит невральных элементов на различных уровнях слухового анализатора, начиная от периферического участка – спирального органа и заканчивая центральным отделом, представленным слуховой корой височной доли головного мозга. Повреждение чувствительных структур улитки является основным морфофункциональным условием развития СНТ вплоть до полной глухоты. Первоначальным патоморфологическим субстратом в улитке является дистрофический процесс в волосковых клетках, который может быть обратимым при своевременном начале оказания медицинской помощи.

К числу значимых этиологических факторов развития внезапной и острой СНТ относятся:

1. Инфекционные заболевания (вирусные - грипп, эпидемический паротит, корь, клещевой энцефалит; бактериальные – эпидемический цереброспинальный менингит, скарлатина, дифтерия, тифы, сифилис).
2. Токсические воздействия (острые интоксикации, в т. ч. бытовые и промышленные; лекарственные ятрогенные повреждения ототоксическими препаратами – аминогликозидные антибиотики,

петлевые диуретики, химиотерапевтические, нестероидные противовоспалительные средства и др.)

3. Заболевания органов кровообращения (сердечно-сосудистые - гипертоническая болезнь, ишемическая болезнь сердца; нарушения мозгового кровообращения преимущественно в вертебро-базиллярном бассейне, нарушения реологических свойств крови и др.)
4. Дегенеративно-дистрофические заболевания позвоночника (унко-вертебральный артроз С₁-С₄, спондилез, спондилолистез с клинической картиной «синдрома позвоночной артерии»)

Диагностика

1. Сбор анамнеза
2. Отоскопия
3. Акуметрия (исследование слуха шепотной и разговорной речью, проведение камертональных проб Вебера и Ринне).
4. Аудиометрическое исследование:
 - а. Тональная пороговая аудиометрия с оценкой воздушного и костного звукопроводения в стандартном диапазоне частот.
 - б. Надпороговые тесты (SISI, Люшера).
5. Импендансометрия (тимпанометрия и акустическая рефлексометрия).
6. Речевая аудиометрия в тишине (оценка речевой разборчивости при комфортном уровне громкости) и на фоне помехи.
7. Магнитно-резонансная томография, в том числе с контрастированием, области внутренних слуховых проходов, мосто-мозжечковых углов, задней черепной ямки – при асимметрии слуха.
8. Общеклинические исследования (консультация терапевта, невролога, клинический и биохимический анализы крови) – при внезапной и острой СНТ.
9. Электрокохлеография – при подозрении на эндолимфатический гидропс.
10. Регистрация вызванной отоакустической эмиссии – для решения вопросов экспертизы тугоухости и глухоты.

ОКАЗАНИЕ СКОРОЙ МЕДИЦИНСКОЙ ПОМОЩИ НА ДОГОСПИТАЛЬНОМ ЭТАПЕ

Клиническая картина и классификация.

Характерными признаками острой сенсоневральной тугоухости является:

- внезапное одно или двустороннее понижение слуха (ухудшение разборчивости речи и восприятия звуков высокой частоты) вплоть до глухоты;

- в некоторых случаях (острая травма, нарушение кровотока в лабиринтной артерии, токсическое воздействие на структуры лабиринта) снижение слуха может сопровождаться субъективным шумом различной высоты в ухе, иногда острой вестибулярной и вегетативной дисфункцией в виде атаксии, головокружения, тошноты, потливости, тахикардии, изменения уровня артериального давления, появления спонтанного нистагма.

Среди жалоб больных на первом месте стоит нарушение слуха, в сочетании с шумом в ухе, чаще всего постоянного, преимущественно смешанной тональности.

В зависимости от возникновения, течения и степени выраженности клинических признаков заболевания, выделяют:

- По возникновению: внезапная, острая, подострая, хроническая
- По течению: обратимая, стабильная, прогрессирующая
- По степени выраженности поражения слуха в зоне от 0,5 до 4 кГц (см. – международную классификацию тугоухости)

Диагноз на догоспитальном этапе устанавливают на основании:

1. Жалоб и клинической картины – внезапное (острое) снижение слуха на одно или оба уха, в сочетании или без субъективного шума в ушах и вегетативного симптомокомплекса.
2. Анамнеза заболевания – наличие коморбидных форм заболеваний, перенесенные инфекционные заболевания, прием ототоксических лекарственных средств, травма головы и шейного отдела позвоночника, чрезмерное акустическое воздействие на орган слуха.

Рекомендуемые вопросы, которые необходимо задать при обследовании пациента:

- ✓ Как себя чувствуете?
- ✓ Какая температура тела?
- ✓ Присутствует понижение слуха или нет, если да, на какое ухо?
- ✓ Когда и как возникло ухудшение слуха?
- ✓ Была ли динамика изменения (ухудшение, улучшение) слуха?
- ✓ С чем связано снижение слуха?
- ✓ Был ли снижен слух ранее?
- ✓ Есть ли шум в ушах или одном ухе?
- ✓ Сопровождалось ли снижение слуха головокружением?
- ✓ Какой характер головокружения: может ли пациент указать в какую сторону направлено головокружение или все кружится хаотично, без четкого направления?
- ✓ Имеются ли вегетативные нарушения (тошнота, рвота, диарея, потливость)?
- ✓ Если была рвота, стало ли головокружение и шум в ушах меньше?
- ✓ Отмечал ранее эпизоды системного головокружения?
- ✓ Был ли установлен диагноз болезни (синдрома) Меньера?
- ✓ Не страдает ли пациент отитом?
- ✓ Принимал ли пациент какие-либо лекарственные средства?
- ✓ Какие значения артериального давления?
- ✓ Страдает ли пациент гипертонической, ишемической, цереброваскулярной болезнью?
- ✓ Не предшествовали снижению слуха травма головы и шейного отдела позвоночника?
- ✓ Не подвергался ли пациент интенсивному звуковому воздействию?
- ✓ Не связано ли внезапное ухудшение слуха с плаванием, приемом ванны?
- ✓ Нет ли слабости в конечностях, асимметрии лица, нарушения чувствительности, произвольных движений, зрения?
- ✓ Было ли лечение у стоматолога или зубное протезирование?

Инструментальные и др. исследования на догоспитальном этапе .

-Электрокардиография

- Глюкометрия

-Определение остроты слуха разговорной речью

- Ультразвуковая доплерография брахиоцефальных сосудов (для специализированных бригад)

При **дифференциальной диагностике** необходимо иметь в виду другие формы заболеваний, проявляющиеся снижением слуха – лабиринтопатии (следствие хронического гнойного воспаления среднего уха, произведенной радикальной операции среднего уха, перенесенного лабиринта), поражения внутреннего уха вследствие инфекционного заболевания, интоксикации, невриномы VIII нерва, нарушения мозгового кровообращения в вертебро-базилярном бассейне, рассеянный склероз, объемные процессы головного мозга, черепно-мозговая и спинальная травма, серная пробка, сахарный диабет, гипотиреоз, хроническая почечная недостаточность и др.

Диагноз острой сенсоневральной тугоухости на догоспитальном этапе носит предположительный характер. Учитывая особую социальную значимость функции слуха для индивида установление этого диагноза, даже в предположительной форме, диктует особую тактику – экстренную цитопротекцию нейрорепаративных структур внутреннего уха и центральных отделов слухового анализатора в головном мозге, срочную медицинскую эвакуацию в многопрофильный стационар (имеющий ЛОР-отделение) для дифференциальной диагностики, назначения или коррекции терапии.

ОКАЗАНИЕ СКОРОЙ МЕДИЦИНСКОЙ ПОМОЩИ НА ГОСПИТАЛЬНОМ ЭТАПЕ В СТАЦИОНАРНОМ ОТДЕЛЕНИИ СКОРОЙ МЕДИЦИНСКОЙ ПОМОЩИ (СтОСМП)

Диагноз на госпитальном этапе устанавливают на основании:

1. Жалоб и клинической картины (соответствует диагностике на догоспитальном этапе).
2. Анамнеза заболевания (соответствует диагностике на догоспитальном этапе).
Оказание экстренной медицинской помощи в СтОСМП осуществляется при участии оториноларинголога и/или невролога. Проводится пороговая тональная аудиометрия, которая позволяет определить параллельность кривых

костной и воздушной проводимости. Тугоухость может носить различный характер. Типичным для периферического уровня поражения (кохлеарной тугоухости) является нисходящий тип аудиограммы при отсутствии костно-воздушного разрыва, наличие признаков феномена ускоренного нарастания громкости (ФУНГ). При центральных корковых и подкорковых формах тугоухости чаще также выявляется нисходящий тип аудиограммы при отсутствии костно-воздушного разрыва при отсутствии ФУНГ. Значительно нарушается разборчивость речи в условиях шума и функция локализации слуха. (А, 1++)

Компьютерная томография пирамид височных костей и магнитно-резонансная томография головного мозга для исключения объемных образований головного мозга, невриномы VIII пары черепных нервов, воспалительно-деструктивных процессов в среднем ухе и улитке (А, 1+).

С целью дифференциальной диагностики с нарушением мозгового кровообращения в вертебро-базиллярном бассейне необходимо проводить ультразвуковую доплерографию экстра- и интракраниальных брахиоцефальных сосудов (А, 1+).

Клинико-лабораторная диагностика (А, 1++).

Лечение при внезапной и острой СНТ:

1. Экстренная госпитализация в отделение оториноларингологии (или неврологии)
2. Охранительный слуховой режим
3. Инфузионная внутривенная терапия с использованием следующих средств (назначаются индивидуально, с учетом всех имеющихся у пациента сопутствующих заболеваний, противопоказаний к назначению лекарственных препаратов и возможных побочных действий):
 - а. Глюкокортикоиды по убывающей схеме (например, Дексаметазон на 100 мл физиологического раствора в 1-й и 2-й дни – 24 мг, 3-й и 4-й дни – 16 мг, 5-й день – 8 мг, 6-й день – 4 мг, 7-й день – препарат не вводится, 8-й день – 4 мг).
 - б. Средства, улучшающие микроциркуляцию и реологические свойства крови (например, Пентоксифиллин 300 мг, или Винпоцетин 50 мг, на 500 мл физиологического раствора, медленно, в течение 5-7 часов – 8-10 дней).
 - в. Антигипоксанты и антиоксиданты (например, Этилметилгидроксипиридина сукцинат 5% – 4 мл на 16 мл физиологического раствора – 8-10 дней).
4. По окончании инфузионной терапии – переход на таблетированные формы препаратов следующих групп:
 - а. Вазоактивные препараты
 - б. Ноотропные средства
 - в. Антигипоксанты, антиоксиданты

Лечение при хронической СНТ:

1. Охранительный слуховой режим
2. Лечение фоновых соматических заболеваний
3. Курсы поддерживающей терапии 1-2 раза в год с использованием таблетированных препаратов, улучшающих мозговую и лабиринтную кровоток, а также процессы тканевого и клеточного метаболизма.

Реабилитация при хронической СНТ:

1. Слухопротезирование аппаратами воздушного проведения – показано при средних порогах слуха в зоне речевых частот (500, 1000, 2000 и 4000 кГц) на лучше слышащем ухе ≥ 41 дБ.
2. Льготное слухопротезирование заушными слуховыми аппаратами воздушного проведения – показано при средних порогах слуха в зоне речевых частот (500, 1000, 2000 и 4000 кГц) на лучше слышащем ухе ≥ 56 дБ.
3. Операция установки импланта среднего уха – показана при невозможности использования слуховых аппаратов воздушного проведения, если пороги костного звукопроводения на 500 Гц не более 55 дБ и на высоких частотах не более 75 дБ.
4. Кохлеарная имплантация – показана при:
 - а. двусторонней тугоухости с порогами не менее 90 дБ в зоне речевых частот (500-4000 Гц), не поддающейся коррекции обычным слуховым аппаратом;
 - б. наличии развернутой речи;

- с. отсутствии противопоказаний к хирургическому вмешательству;
 - d. высокой мотивации пациента и его ближайших родственников;
 - е. отсутствии серьезных сопутствующих соматических заболеваний;
1. отсутствии когнитивных проблем.

Оценка эффективности слухопротезирования

1. Речевая аудиометрия в свободном звуковом поле в тишине и на фоне помех.
2. Анкетирование с использованием анкеты COSI.

Повторные аудиологические исследования и наблюдение

1. Тональная пороговая аудиометрия – 1-2 раза в год.
2. Речевая аудиометрия в тишине и на фоне помех – 1-2 раза в год.
3. Коррекция амплитудно-частотных характеристик усиления слухового аппарата (по результатам аудиологического обследования) – 1-2 раза в год.

СЕНСОНЕВРАЛЬНАЯ ТУГОУХОСТЬ У ДЕТЕЙ

Золотым рекомендованным стандартом является:

1. скрининговое исследование слуха у всех новорожденных в возрасте до 1 мес.;
2. завершение диагностического этапа детям, не прошедшим универсальный аудиологический скрининг, в возрасте до 3 мес.;
3. определение индивидуальной программы реабилитации детям, у которых подтверждено снижение слуха, в возрасте до 6 мес.

РЕКОМЕНДАЦИИ ПО ИССЛЕДОВАНИЮ СЛУХА У ДЕТЕЙ

Выраженное снижение слуха означает нарушение слуховой функции любой степени и этиологии, препятствующее развитию слуха и речи.

Методики, используемые для исследования слуха, должны обеспечивать определение одностороннего или двустороннего повышения порогов слышимости свыше 30 дБ ПС в частотном диапазоне 2000-4000 Гц. Однако нельзя пренебрегать и меньшей степенью тугоухости.

Все дети, дважды не прошедшие скрининговое исследование слуха в одном или обоих ушах в родовспомогательных учреждениях или детских поликлиниках, должны быть направлены на повторное исследование слуха в амбулаторных условиях не позже, чем в возрасте 1 мес. В случае, если ребенок не пройдет повторное скрининговое исследование, он должен быть направлен на расширенное аудиологическое исследование, включающее регистрацию ОАЭ, КСВП, стационарных потенциалов, акустическую импедансометрию, не позднее, чем в возрасте до 3 мес.

Рекомендуется использовать отдельный протокол скрининга у детей, требующих нахождения в палатах интенсивной терапии более 48 часов. Этим детям рекомендовано проведение автоматической регистрации КСВП без регистрации ОАЭ с целью исключения возможности не только сенсоневральной тугоухости, но и заболеваний спектра аудиторных нейропатий.

Регистрация КСВП и ОАЭ при повторном скрининге

1. Автоматическая регистрация КСВП должна проводиться при интенсивности не более 35-40 дБ нПС
2. Регистрация ОАЭ проводится по стандартному протоколу

Дети с факторами риска по тугоухости и глухоте направляются на диагностическое исследование даже при прохождении скрининга, основанного на регистрации ОАЭ.

Рекомендуется проведение повторного аудиологического исследования каждые 24-30 мес. Исключение должны составлять дети с цитомегаловирусной инфекцией, синдромами, связанными прогрессирующей тугоухостью, нейродегенеративной патологией, травмой, постнатальными инфекциями, вызывающими сенсоневральную тугоухость, после химиотерапии, которым повторное аудиологическое исследование должно проводиться чаще.

Расширенное аудиологическое исследование

Рекомендуется использовать комплексное исследование. Дети должны исследоваться без седации. При необходимости использования седации вопрос решается педиатром, аудиологом, анестезиологом и семьей.

Аудиометрия у детей

1. Поведенческая аудиометрия – возраст от 4 месяцев до 3 лет

Ребенок усаживается вместе с родителем в звукозаглушенной камере таким образом, чтобы громкоговорители были расположены с обеих сторон от ребенка. Исследователь начинает говорить с интенсивностью в 30 дБ нПС, отмечая, локализует ли ребенок звуки. Обычно произносятся имя ребенка или интересные для него звуки. Методика же определения порогов соответствует методике, используемой при определении порогов слышимости у взрослых. Так как у ребенка используются не телефоны, а стимуляция через громкоговорители, определяемый ответ соответствует лучше слышащему уху.

2. Аудиометрия с визуальным подкреплением (Visual Reinforcement Audiometry) – возраст от 1 года до 3 лет

Ребенок усаживается вместе с родителем в звукозаглушенной камере таким образом, чтобы громкоговорители были расположены с обеих сторон от ребенка. Сверху или снизу от динамиков располагаются механические игрушки, которые могут двигаться или светиться (иногда перед исследуемым располагается монитор, на котором сменяются картинки). В свободном звуковом поле подается частотно-модулированный ("лающий") тон частотой 1000 Гц интенсивностью 50 дБ нПС и, если ребенок поворачивается в сторону динамика, приводятся в действие игрушки. Если же ребенок не обращает внимания на динамики, интенсивность повышается до тех пор, пока не будет получена реакция ребенка. Необходимо добиться того, чтобы ребенок объединял восприятие звука с началом движения (или зажиганием) игрушек или картинок. Исследование повторяется на частотах 2000, 4000, 500 и 250 Гц. Если при обследовании ребенка можно использовать телефоны, то будет получена информация, специфичная для конкретного уха, если же нет (т. е. исследование проведено в свободном звуковом поле) – полученные результаты следует считать ответом от лучше слышащего уха.

3. Игровая аудиометрия – возраст от 3 до 5 лет

Ребенка инструктируют надеть кольцо на стержень пирамидки или произвести другие аналогичные действия, когда он услышит звук. Исследование начинается с частоты 1000 Гц на интенсивностях между 30 и 40 дБ нПС. Методика определения порога слышимости соответствует методике, используемой при традиционной аудиометрии. Пороги определяются на частотах 250-4000 Гц для каждого уха.

Диагностическое исследование должно включать:

1. Сбор анамнеза
2. Отоскопию
3. Регистрацию КСВП/СВП:
 - a. Определение порогов КВП в каждом ухе при стимуляции щелчками и/или высокочастотными тональными посылками (4000 Гц). Пороги должны определяться шагом не более 10 дБ.
 - b. Рекомендуется получение по возможности максимальной частотноспецифичной информации. Как минимум, дополнительно к щелчку или высокочастотному стимулу рекомендуется проводить регистрацию СВП на частотах 1000 Гц или менее.
 - c. С целью дифференциации сенсоневрального и кондуктивного поражения рекомендуется регистрация КСВП на костнопроведенные стимулы.
 - d. Рекомендуется проведение анализа морфологии КСВП, а также оценки абсолютных и межпиковых ЛП в ответ на высокие уровни стимуляции.
 - e. На высоких уровнях стимуляции воздушнопроведенных широкополосных стимулов (щелчков) рекомендуется использование противоположных полярностей стимуляции и запись кривых в различные сегменты памяти с целью оптимизации регистрации микрофонного потенциала. Это позволяет диагностировать аудиторные нейропатии или другие формы патологии слуховых проводящих путей. С целью исключения

наложения артефакта стимула на микрофонный потенциал рекомендуется использование внутриушных телефонов.

4. Регистрацию ОАЭ в каждом ухе (ЗВОАЭ или ОАЭ на частоте продуктов искажения) с целью дальнейшей оценки функции улитки. С целью получения более частотноспецифичной информации регистрацию ОАЭ следует проводить в том числе и при нормальных порогах КСВП, зарегистрированных при стимуляции щелчками.
5. У детей в возрасте до 6 мес. наиболее корректной импедансометрической методикой можно рассматривать тимпанометрию с частотой зондирующего тона 1000 Гц..
6. Поведенческая аудиометрия может быть применена у детей в возрасте старше 4-6 мес., хотя при подозрении на снижение слуха она может рассматриваться и у детей меньшего возраста.
7. Все родители должны получать письменную информацию о ключевых этапах развития слуха, речи и языка, а также информацию о факторах риска развития прогрессирующей тугоухости или тугоухости с поздним началом. В случае возникновения вопросов о развитии слуха, речи или языка ребенка на любом этапе он должен быть направлен на соответствующее возрасту исследование слуха.

Рекомендации по ведению пациентов с подтвержденным снижением слуха

До возраста 3 мес. должны быть завершены следующие действия:

1. При подтверждении повышения порогов слышимости в одном из ушей (или обоих) свыше 30 дБ ПС должны быть начата разработка программы (ре)абилитации, в том числе, предусматривающая слухопротезирование.
2. При наличии указаний на патологию среднего уха отоларинголог определяет тактику лечения, которое должно сопровождаться исследованием слуха.
3. При значительном повышении порогов КСВП или нарушением их морфологии (удлиненные ЛП), но нормальной ОАЭ следует рассмотреть вопрос о возможности наличия ретрокохлеарной дисфункции (аудиторная нейропатия, аудиторная десинхронизация).
4. При выявлении одностороннего снижения слуха с нормальными порогом в здоровом ухе информируйте родителей о возможных эффектах одностороннего снижения слуха на развитие речи, слуха и языковых навыков, а также о необходимости сохранения слуха на здоровом ухе. Необходимо проводить динамическое наблюдение за слуховой функцией, а также развитием речи и языка каждые 6 мес. до достижения ребенком возраста 3 лет.

Рекомендации по выбору параметров электроакустической коррекции

У ребенка с подтвержденной тугоухостью до достижения им возраста 6 мес. должны быть завершены следующие мероприятия.

1. Критерии определения кандидатов на слухопротезирование

Вопрос о необходимости слухопротезирования решается на основании информации, полученной при аудиологических исследованиях, поведении ребенка дома, в детском саду (школе), наличия дополнительных специальных потребностей, информации о развитии слуховой функции, речи и языка.

Критерии определения показаний должны основываться на следующих исследованиях:

- a. электрофизиологическом исследовании слуховой чувствительности (СВП на щелчки и частотноспецифичные стимулы (в том числе на chirp), стационарные слуховые вызванные потенциалы, ОАЭ на частоте продуктов искажения).
- b. Определении поведенческих порогов при использовании стандартных аудиометрических методик, соответствующих возрасту ребенка (аудиометрия с визуальным подкреплением, игровая аудиометрия, стандартная методика тональной аудиометрии).

Ребенок может рассматриваться как кандидат на слухопротезирование, если у него определяется стойкое повышение порогов слышимости в одном или обоих ушах свыше 40 дБ ПС (на любых двух частотах в диапазоне 500-4000 Гц) при поведенческой аудиометрии или при регистрации КСВП на щелчки (2000-4000 Гц).

2. Предусловия: физические характеристики усиления

Внимание: во всех случаях при двустороннем снижении слуха должно назначаться бинауральное слухопротезирование, если не имеется противопоказаний.

- a. Варианты усиления:
 - i. Рекомендуется использование заушных слуховых аппаратов у детей. Использование внутриушных слуховых аппаратов у детей не рекомендуется из-за возрастных изменений наружного слухового прохода и ушной раковины, связанной с ними обратной акустической связью, а также соображений безопасности.
 - ii. Слуховые аппараты костного звукопроведения и частично имплантируемые костные аппараты назначаются при наличии кондуктивного поражения или невозможности использования заушных слуховых аппаратов (медицинские, физические противопоказания).
 - iii. Карманные слуховые аппараты могут назначаться только при наличии медицинских или физических противопоказаний.
 - iv. Кохлеарная имплантация должна рекомендоваться детям с двусторонней глухотой или выраженным снижением слуха (см. Клинические рекомендации по реабилитации методом кохлеарной имплантации) после использования бинауральных слуховых аппаратов в течение 3-6 мес. и отсутствии эффекта от слухопротезирования, а также наличия мотиваций у семьи.
 - v. Должна рассматриваться возможность использования FM систем.
 - vi. Предпочтения должны отдаваться цифровым слуховым аппаратам, многоканальным, с направленным или двойным микрофоном, что способствует улучшению соотношения сигнал/шум.
 - b. Требования к FM-системам и другим устройствам:
 - i. Наличие прямого аудиовхода
 - ii. Наличие индукционной катушки
 - iii. Возможность переключения между микрофоном и катушкой
 - c. Использование слепочной массы для временного подавления обратной связи
- 3. Выбор параметров электроакустической коррекции (модели слухового аппарата) и их верификация**
- a. Подбор слухового аппарата у детей должен производиться в соответствии с алгоритмами, специально разработанными для детей, которые учитывают возрастные особенности акустики уха, а также степень, конфигурацию и тип снижения слуха (методика DSL). Процедура подбора должна включать методику предписания усиления, определяет выход аппарата, соответствующий конкретному ребенку, и характеристики системы усиления (линейный или нелинейный, аналоговый или цифровой). Рекомендуется включение в процедуру верификации измерения различия между реальным ухом и соединительной камерой (RECD), ответа насыщения реального уха (RESR) и максимальных значений на выходе. Должны учитываться акустика уха ребенка, ушного вкладыша, а также система усиления.
- 4. Валидация параметров коррекции должна проводиться на постоянной основе и должна включать.**
- a. Проведение измерений с использованием зондирующего микрофона с целью определения выхода слухового аппарата у барабанной перепонки
 - b. Аудиологическое обследование, предусматривающее непосредственные ответы ребенка со слуховым аппаратом на речь и частотноспецифичные стимулы, предъявленные в свободном поле
 - c. Функциональную оценку слуховых навыков ребенка сурдологом-оториноларингологом
 - d. Оценка речи, коммуникационных способностей и развития языка сурдопедагогом
 - e. Участие родителей и других специалистов
- 5. Консультирование и наблюдение:**

- a. Информация обо всех возможных дополнительных устройствах должна быть предоставлена родителям до начала использования слухового аппарата
- b. Родители, члены семьи и другие лица, помогающие ребенку пользоваться слуховым аппаратом, должны получать постоянную профессиональную поддержку

6. Рекомендуемая частота повторных аудиологических обследований:

- a. Минимум каждые три месяца в течение первых двух лет использования слухового аппарата
- b. Каждые 3-6 месяцев после первых двух лет использования слухового аппарата

7. Повторные аудиологические исследования и наблюдение должны включать

- a. Поведенческое аудиологическое исследование, включающее исследование по воздушному и костному звукопроведению. Информация о состоянии слуховой функции в каждом ухе должна быть получена как можно раньше
- b. Акустическую импедансометрию для оценки функции среднего уха
- c. Настройку параметров коррекции на основании полученных данных аудиометрии и возрастных изменений ребенка
- d. Электроакустические замеры слухового аппарата
- e. Прослушивание слухового аппарата
- f. Оценку установки вкладыша
- g. Измерения с использованием зондирующего микрофона, измерения различия между реальным ухом и соединительной камерой (RECD) и основанные на этих измерениях изменения настроек (с ростом ребенка производится замена индивидуальных ушных вкладышей)
- h. Измерения функционального усиления с целью отображения развития слуховых навыков

8. Ребенок должен находиться под наблюдением в сурдологическом центре (кабинете).

ЗАНЯТИЕ №5

Тема: Негнойные заболевания уха: отосклероз и болезнь Меньера *Актуальность.*

Частота распространенности негнойных заболеваний уха: отосклероз и болезнь Меньера — определяют социальную значимость этого заболевания. Врач любой специальности должен знать симптоматику негнойных заболеваний уха: отосклероз и болезнь Меньера и осложнений, чтобы вовремя предотвратить их развитие, а при возникновении — своевременно направить больного в ЛОР-стационар для оказания экстренной помощи. Потеря слуха, нередко сопровождающаяся мучительным шумом в ушах, отражается на трудоспособности человека, его моральном состоянии. Ребенок, рано потерявший слух, обычно не может научиться говорить и вырастает глухонемым. Не менее тягостны и вестибулярные расстройства, которые приводят к длительной потере трудоспособности и даже инвалидности. Все это и определяет социальную значимость проблемы негнойных заболеваний уха.

Цель. После изучения темы аспирант должен:

иметь представление о причинах, приводящих к негнойным заболеваниям уха: отосклероз и болезнь Меньера, методах хирургического лечения;

иметь представление об этиологии и патогенезе негнойных заболеваний уха, методах хирургического лечения; основные клинические симптомы отогенных внутричерепных осложнений (менингита, абсцесса мозга и мозжечка) и отогенного сепсиса, принципы их лечения и

профилактики;

знать основные симптомы и клинические формы хронического гнойного среднего отита, его осложнения, принципы консервативного лечения и показания к хирургическому вмешательству, профилактику, диспансеризацию; основные клинические симптомы катара среднего уха, сенсоневральной тугоухости, отосклероза, болезни Меньера, принципы их лечения;

уметь выполнить отоскопию, оценить данные рентгенографии в укладке по Шюллеру и Майеру, поставить диагноз и провести дифференциальную диагностику клинических форм хронического гнойного среднего отита, своевременно распознать симптомы осложнения и выбрать рациональную лечебную тактику.

производить некоторые диагностические и лечебные манипуляции; выполнить отоскопию, описать данные рентгенографии в укладке по Стенверсу, исследовать слуховую и вестибулярную функции и оценить их состояние, выбрать адекватную лечебную тактику, оказать помощь во время приступа болезни Меньера.

Оснащение. Лобный рефлектор, смотровые инструменты, набор камертонов, аудиометр, тимпанометр. Костные препараты, таблицы, рентгенограммы и слайды.

Место проведения занятия. Тематическая учебная комната на кафедре оториноларингологии, ЛОР - клиника, ЛОР - стационар.

Таблица 7

Задание на самоподготовку к практическому занятию

Вопросы	Цель	Задания для самоконтроля
1. Отосклероз		Назвать основные симптомы. Указать тип тугоухости в начальной стадии заболевания, назвать и оценить камертональный тест, подтверждающий диагноз. Определить лечебную тактику
2. Болезнь Меньера	Знать, чтобы использовать в диагностике, уметь поставить диагноз и выбрать лечебную тактику	Назвать и записать в рабочую тетрадь триаду симптомов. Перечислить комплекс лечебных мероприятий, применяемых во время приступа заболевания. Назвать три вида хирургических вмешательств

Преподаватель проверяет умение аспирантов пользоваться камертонами и речью (шепотной или разговорной) для определения состояния слуха, а также правильность произведенного выключения здорового уха. Если рентгенологическое исследование височных костей больного уже производилось, то студентам демонстрируются эти рентгенограммы.

Демонстрация рентгенограмм из учебного набора с различными картинками костных изменений. После этого производится разбор больного с учётом всех данных, полученных при его обследовании в целях уточнения диагноза.

Блок информации

Отосклероз

Одной из наиболее распространенных нозологических форм группы негнойных заболеваний уха является отосклероз, в основе которого лежит очаговое поражение костной капсулы ушного лабиринта.

Патологоанатомическая сущность заболевания заключается в том, что здоровая кость в очаге поражения замещается вновь образованной порозной, губчатой спонгиозной костью, богатой сосудами. Поэтому более правильным является на именованье «отоспонгиоз».

Обычно отосклеротический очаг располагается в области окна преддверия, чаще у переднего полюса его. Значительно реже процесс спонгиозирования может наблюдаться в области окна улитки, внутреннего слухового прохода, полукружных каналов.

Различают гистологическую и клиническую стадии отосклероза. Так, пока изменения локализируются лишь в кости, процесс клинически ничем не проявляется. С переходом процесса на кольцевую связку стремени (*annularestapedis*) подвижность стремени ограничивается, в связи с чем постепенно ухудшается передача звуков через среднее ухо. Имеют место прогрессирующая тугоухость и ощущение шума в ушах.

Несмотря на многочисленные исследования, этиология в патогенез отосклероза полностью еще не выяснены.

Отосклероз относят к наследственным моногенным болезням с аутосомно-доминантным типом наследования. Существует мнение о возникновении отосклеротического процесса из-за наследственной неполноценности ушного лабиринта, выражающейся в повышенной его чувствительности к ультразвукам. Современными исследованиями доказано поражение при отосклерозе различных звеньев слухового анализатора, в том числе и его коркового отдела. В связи с этим наиболее правильно рассматривать отосклероз как дистрофический процесс, развивающийся во всем слуховом анализаторе, а не только в капсуле лабиринта, как это считали раньше.

В раскрытии механизмов развития отосклероза большая роль отводится изучению неорганических компонентов в различных биологических субстратах. Наибольшее значение имеет исследование химического состава перилимфы, участвующей в трансформации, трансмиссии звуковой энергии, трофике нейроэпителиальных элементов ушного лабиринта, а также костного вещества стремени, дистрофические изменения которого являются общепризнанным морфологическим субстратом при данном заболевании.

Проведенные в нашей клинике исследования макро- и микроэлементов (Ca, P, Mg, Na, Fe, Cu, Al) у больных отосклерозом в связи с его хирургическим лечением позволили выявить снижение содержания многих биологически активных элементов в костном веществе стремени. Наиболее выраженная гипоминерализация стремени отмечена при прогрессирующем течении заболевания и нарушении функции рецепторов внутреннего уха. Выяснилось, что изменение оптимальных соотношений биоэлементов в перилимфе способствует повышению лабиринтного давления, ухудшению костного звукопроводения, появлению шума в ушах высокой тональности, т. е. является, таким образом, одним из патохимических факторов, способствующих развитию перцептивного компонента тугоухости. Полученные данные обосновывают целесообразность использования некоторых биологически активных элементов в качестве патогенетической терапии отосклероза. Для инактивации отосклеротического очага применяют магний и фтор.

Согласно статистическим данным, отосклерозом страдает 1- 2 % населения земного шара. Отосклероз является заболеванием большой социальной значимости, так как развивающееся обычно в молодом и среднем возрасте; наличие прогрессирующей тугоухости часто заставляет больных менять профессию, делает затруднительным участие в общественных и культурных мероприятиях, способствует отрыву их от общества.

Заболевание встречается преимущественно у женщин. Часто начало его совпадает с периодом полового созревания, с беременностью и родами. Тугоухость обычно прогрессирует медленно и постепенно. Процесс, как правило, бывает двусторонним.

Клиническая картина характеризуется постоянным, мучительным шумом в ушах, который переносится больными значительно тяжелее, чем при других формах тугоухости,

Патогномоничным для отосклероза считается наличие такого парадоксального симптома, как феномен *paracusis Willisii*, заключающийся в улучшении остроты слуха при пребывании больного в

шумной обстановке. Реже бывает выражен другой феномен — deprecusis Scheer — понижение разборчивости речи при глотании и жевании. До 40 % больных отосклерозом отмечают головокружение, как правило, кратковременное, возникающее при движении, быстрых наклонах или запрокидывании головы.

Определенную ценность в диагностике отосклероза оказывают данные отоскопии, свидетельствующие о дистрофических изменениях уха: расширение наружных слуховых проходов, истончение, понижение чувствительности и легкая ранимость кожи в их костном отделе, отсутствие ушной серы. Барабанная перепонка часто бывает истончена, иногда через нее просвечивает розовое пятно — гиперемированный promontorium, что может свидетельствовать об активности отосклеротического процесса.

Исследование слуховой функции в начальных стадиях заболевания указывает на поражение звукопроводящего аппарата (кондуктивная тугоухость), зависящее от анкилоза стремени. Денными диагностическими тестами служат обычно отрицательные опыты Ринне, Федеричи и Желле. Данные тональной пороговой аудиометрии аналогичны тем, которые разбирались на разделе катаральных отитов. Показатели электроакуметрии шума в ушах свидетельствуют о низкой его тональности.

По мере развития болезни в процесс вовлекается и внутреннее ухо, в связи с чем нарушение слуха носит черты смешанной тугоухости с более или менее выраженными признаками поражения рецепторного аппарата улитки. При тональной пороговой аудиометрии отмечается повышение порогов слуха по костному звукопроведению в зоне высоких частот, кривые порогов слуха по костному и воздушному проведению имеют уже нисходящий характер. Тональность шума в ушах повышается и соответствует области высокого диапазона частот. Однако определить степень вовлечения в процесс внутреннего уха при помощи камертонального исследования и даже тональной пороговой аудиометрии часто бывает невозможно. Поэтому наиболее целесообразно комплексное исследование слуховой функции у больных отосклерозом, с применением тестов надпороговой, речевой аудиометрии, а также определенном слуховой чувствительности к ультразвукам.

У подавляющего большинства больных отосклерозом нарушен характер вестибулярных реакций при экспериментальных пробах. При этом наиболее часто (в 57%) выявляется гипорефлексия или арефлексия при калорической пробе, что выражается удлинением латентного периода калорического нистагма, уменьшением его общей продолжительности или изменением характера нистагма.

Лечение. До недавнего времени больные отосклерозом были обречены на глухоту, ибо применявшиеся многочисленные методы консервативной терапии были почти или даже совершенно неэффективными. Большим достижением оториноларингологии является хирургическое лечение тугоухости при отосклерозе. Наиболее эффективны хирургические вмешательства на стремени, техника которых за последние десятилетия значительно усовершенствована. Эти операции можно без преувеличения назвать ювелирными — они производятся под микроскопом с помощью тонкого хирургического инструментария.

Если вначале при отосклерозе использовали такие операции на стремени, как его непрямая и прямая мобилизация, то теперь в основном производят стапедопластику — анкилозированное стремя удаляют и заменяют протезом из титана. Эффективность этих операций очень высока — до 95 %.

Болезнь Меньера

Болезнь Меньера, описанная французским отиатром прошлого столетия Проспером Меньером. Заслуга автора состоит не только в том, что он подробно и четко описал основные симптомы заболевания, в частности приступы головокружения, шум в ухе и понижение слуха, но главным образом в том, что он впервые высказал мысль о связи этих симптомов с поражением внутреннего уха. До открытия Меньера подобные симптомы объясняла заболеванием мозга - мозговой апоплексией. К своему правильному выводу Меньер пришел в 1861 г., т. е. в то время, когда функция вестибулярного аппарата по существу еще не была изучена и были известны лишь результаты опытов Флуранса свидетельствующие о связи вестибулярных расстройств с нару-

шением функции полукружных каналов.

Вот как ярко описал сам Меньер клиническую картину заболевания, названного впоследствии его именем. «Молодой человек крепкого телосложения внезапно, без видимой причины испытывает головокружение, шум в ухе, понижение слуха, тошноту, рвоту, чувство неопишуемой тоски и полный упадок сил; при этом лицо становится бледным, словно перед обмороком вспотевшим. Часто больной испытывает качание или ощущение, что сейчас упадет, а упав, как «оглушенный», не может подняться. Ложась на спину, он принужден лежать с закрытыми глазами, так как при попытке открыть их видимые предметы кажутся ему вращающимися. Малейшее движение головы при этом усиливает ощущение вращения окружающих предметов и тошноту. При попытке изменить положение возобновляется рвота».

Считается, что для болезни Меньера характерна триада симптомов: помимо понижения слуха и шума в ушах (симптомов, свойственных всей группе негнойных заболеваний уха) патогномичными являются периодически повторяющиеся приступы головокружения, сопровождающиеся расстройством равновесия, тошнотой, рвотой, снижением деятельности сердечно-сосудистой системы, побледнением кожи холодным потом и другими вегетативными проявлениями.

Однако, согласно данным нашей клиники (1500 наблюдений больных болезнью Меньера), такой классический вариант одновременного появления симптомов заболевания встречается примерно у 73 больных; чаще, почти у половины пациентов, заболевание начинается со слуховых расстройств, вестибулярные же присоединяются позднее. Период между появлением слуховых и вестибулярных симптомов колеблется от 3 недель до 14 лет, но преимущественно равен 1—3 годам. Неодновременное появление главных симптомов заболевания и большие временные интервалы между ними обуславливают затруднения, которые испытывают врачи при диагностике болезни Меньера. В связи с этим большое диагностическое значение имеет выявление характерной картины нарушения слуховой функции, расцениваемое как проявление эндолимфатического гидропса: симметричное повышение при костном и воздушном звукопроведении по всему диапазону частот, преимущественно низкочастотная потеря слуха на ранних стадиях заболевания, нарушение функции громкости и разборчивости речи, флюктуирующий слух.

Наибольшую трудность для диагностики представляют случаи, когда заболевание начинается с приступов вестибулярной дисфункции. Для дифференциальной диагностики очень важно, что приступы головокружения ограничены во времени и длятся обычно несколько часов, однако могут продолжаться менее часа и, наоборот, длиться несколько недель. По нашим наблюдениям, приступы чаще всего длились 2—8 ч, а очень продолжительные (более недели) - имели место всего лишь у 2 % больных.

Если приступы вестибулярной дисфункции есть проявление болезни Меньера, то между ними, какой бы продолжительности они ни были, наблюдаются периоды ремиссии. Продолжительность периодов ремиссии может быть различной, поскольку частота приступов весьма вариабельна — от ежедневных до одного приступа в несколько лет. Более чем у половины больных, лечившихся в нашей клинике, приступы повторялись раз в месяц и даже в неделю.

Спонтанный нистагм выявлялся во время приступа у 67 % наших больных. Нарушение вестибулярной функции, по данным политермальной калорической пробы и купулометрии, обнаруживались у 93 % больных болезнью Меньера. Чаще всего наблюдалась общая гипорефлексия на больной стороне — у 43% больных, диссоциация возбудимости — у 36 больных, симптом преобладания экспериментального нистагма по направлению - у 12%, общая гиперрефлексия нистагменной реакции — у 2% больных.

В период ремиссии явления вестибулярной дисфункции полностью исчезают, однако слух остается пониженным и с каждым приступом ухудшается.

Этиология и патогенез заболевания окончательно не установлены. Однако имеющиеся клинические и экспериментальные данные позволяют считать достаточно убедительным предположение, что основным морфологическим субстратом болезни Меньера является эндолимфатический гидропс (или водянка лабиринта), а главным патогенетическим фактором заболевания — дисфункция вегетативной иннервации сосудов внутреннего уха.

Для диагностики эндолимфатического гидропса и его стадий (обратимой, необратимой) проводят глицерол-тест. Пациент выпивает натошак смесь чистого медицинского глицерина из рас-

чета 1 —1,5 г глицерина с таким же количеством воды (или фруктового сока) на 1 кг массы тела. Функциональное исследование лабиринта производят до приема глицерола и через 3 ч после него. Наибольшее значение имеют изменения показателей слуховой функции. Достоверное улучшение последних оценивается как положительный глицерол тест, свидетельствующий об обратимой стадии эндолимфатического гидропса, а ухудшение — как отрицательный глицерол-тест. Стадию эндолимфатического гидропса уточняют с учетом особенностей клинических проявлений болезни.

Течение болезни Меньера в значительной мере зависит от состояния нейроэндокринной системы, участвующей в формировании гомеостатических и адаптационных реакций. По данным нашей клиники, неблагоприятному течению болезни в связи с нарушением адаптационных возможностей организма способствует изменение гормонального статуса: снижение кортикотропной, гонадотропной, тиротропной функций гипофиза на фоне гиперпролактинемии, пониженный уровень глюкокортикоидов, прогестерона, временное повышение содержания тиреоидных гормонов.

Уникальность строения внутреннего уха, выраженная способность к саморегуляции сложных химических процессов, обеспечивающих динамическое равновесие жидких сред и нормальное функционирование нейроэпителиальных клеток, позволяют предположить возможность участия в реализации кохлеовестибулярной рецепции гормонально-активных веществ. Не исключено, что одним из факторов, ведущих к нарушению саморегуляции и гомеостаза внутреннего уха при болезни Меньера, является изменение активности гормонпродуцирующих клеток (апудоцитов), недавно впервые обнаруженных нами в лабиринте. Эти эндокринные клетки продуцируют высокоактивные химические вещества — биогенные амины и пептидные гормоны, играющие важную роль в поддержании гомеостаза. Обнаружение апудоцитов во внутреннем ухе и идентификация в них почти универсальных по своим функциональным свойствам биогенных аминов (серотонина и мелатонина) и пептидных гормонов (адреналина и норадреналина) создают предпосылки по-новому рассматривать механизм развития эндолимфатического гидропса - морфологического субстрата болезни Меньера.

По-видимому, патогенез водно-электролитных нарушений при болезни Меньера связан с повышенной функцией эндокринных клеток, продуцирующих серотонин и катехоламины.

Болезнь Меньера является тяжелым заболеванием, в значительной степени влияющим на трудоспособность больных. Пациенты, страдающие болезнью Меньера, обычно имеют инвалидность III и даже II группы.

Нередко с именем Меньера связывают любые проявления вестибулярной дисфункции, что, безусловно, неверно и научно не обосновано.

Болезнь Меньера — самостоятельную нозологическую форму со свойственными ей симптомами — необходимо дифференцировать с другими заболеваниями, сопровождающимися вестибулярными расстройствами, обусловленными поражением различных уровней вестибулярного анализатора.

Рассмотрим лечение болезни Меньера. Прежде всего необходимо запомнить тактику врача во время приступа заболевания. Мы строим ее на основе сложившихся к настоящему времени представлений о патоморфологии и патофизиологии заболевания, о пусковых моментах и механизме развития кохлеовестибулярных нарушений. Лечение направлено на снижение возбудимости вестибулярного анализатора, блокирование афферентной им пульсации из ушного лабиринта, нормализацию микроциркуляции и гидропсических явлений во внутреннем ухе посредством влияния на физико-химические свойства лабиринтной жидкости.

Больного укладывают в постель в удобном для него положении, т. е. в таком, в котором ослабляется выраженность вестибулярных расстройств. Яркий свет и резкие звуки должны быть исключены. К ногам кладут грелку, на шейно-затылочную область — горчичники. Внутривенно вводят 20 мл 40% раствора глюкозы, внутримышечно — 2 мл 2,5% раствора пипольфена или 1 мл 1 % раствора аминазина, подкожно — 1 мл 0,1 % раствора атропина (или 2 мл 0,2 % раствора илафиллина) и 1 мл 10 % раствора кофеина.

Также для купирования приступа болезни Меньера используют комплекс лекарственных веществ, вводимых меототимпально последовательно: 1—2 мл 1—2 % раствора новокаина (или 0,5% тримекаина), 0,5 мл 0,2% раствора платифиллина или 0,1 % атропина. Если приступ не купируется, добавляем 0,3—0,5 мл 10—20 % раствора кофеина или 1—2 мл % раствора трентала.

Такой целенаправленный транспорт лекарств, создание достаточной их концентрации в области очага патологического процесса позволяет быстро купировать приступ у подавляющего большинства больных.

По окончании приступа больной должен быть под наблюдением врача не менее недели.

В ранней стадии болезни, когда слуховая функция практически не нарушена и в анамнезе отмечены лишь единичные приступы головокружения, можно ожидать положительный эффект от повторных, не менее двух раз в год, курсов комплексного консервативного лечения.

Довольно широко применяют внутривенное введение 5—7 % раствора гидрокарбоната натрия (120—250 мл, на курс 15 вливаний).

Как показали наши наблюдения, при болезни Меньера целесообразно применение средств, корригирующих дисфункцию эндокринных клеток (апудоцитов) лабиринта. Для этого назначают коринфар (по 10 мг 3 раза в день в течение 4—6 нед.), леритол (по 4—8 мг 3 раза в день в течение 3-4 нед.), бемитил (0,125 г 3 раза в день в течение 5 дней, до трех циклов с интервалами в 2-3 дня).

Перечисленные лекарственные средства используют для лечения в период между приступами болезни Меньера в ранней стадии прогрессирующего течения и в комплексе с хирургическим лечением.

Для лечения при болезни Меньера также используют гипербарическую оксигенацию в рекомпрессионной барокамере, которая оказывает благоприятное влияние на течение этого заболевания. Курс лечения состоит из 10 ежедневных сеансов длительностью в 45 мин.

Очень важным является соблюдение диеты — ограничение приема жидкости, острых и соленых блюд.

В комплекс консервативного лечения при болезни Меньера входит также лечебная физкультура - гимнастика, спортивные упражнения и пассивная тренировка, показанные только в период между приступами заболевания.

При отсутствии эффекта от консервативной терапии показано хирургическое лечение.

Существует довольно много способов хирургических вмешательств при болезни Меньера, которые можно выделить в 3 основные группы: операции на вегетативной нервной системе, декомпрессионные операции на лабиринте, деструктивные операции на лабиринте и преддверие-улитковом нерве.

Положительный эффект различных операций отмечается в среднем у 70 % больных.

ПОКАЗАНИЯ К КОНСЕРВАТИВНОМУ И ХИРУРГИЧЕСКОМУ ЛЕЧЕНИЮ ПРИ БОЛЕЗНИ МЕНЬЕРА

Консервативное лечение

1. Приступ кохлеовестибулярной дисфункции.
2. Ранняя стадия медленно прогрессирующего течения болезни при обратимом гидропсе и функциональных изменениях рецепторов лабиринта.
3. В комплексе с хирургическим лечением.

Хирургическое лечение

1. Операции на нервах барабанной полости (резекция барабанной струны к барабанного сплетения):

- преобладание в клинической картине болезни вестибулярной дисфункции в качестве I этапа при одно- и особенно двустороннем поражении лабиринта.

2. Декомпрессионные операции.

а. На эндолимфатическом мешке:

- преобладание в клинической картине слуховых расстройств при положительном глицерол-тесте по слуховой функции, сохраненной функции рецепторов улитки;

- предупреждение развития необратимых изменений в улитке;

- II этап хирургического лечения после резекции нервов барабанной полости при сохранившемся гидропсе лабиринта.

б. На мешочках преддверия (саккуло- и утрикулотомия):

- выраженная вестибулярная дисфункция при потере слуха более 50 дБ, разборчивости речи менее 50 %, отрицательном глицерол-тесте по слуховой функции в случаях неэффективности резекции нервов барабанной полости.

- в. На улитковом протоке (фенестрация улитки с дренированием или шунтированием; шунтирование улитки через ее окно);
-те же, что и для б), но в сочетании с выраженным шумом в ухе.
3. Деструктивные операции (лабиринтэктомия):
-выраженная стойкая вестибулярная дисфункция при одностороннем поражении, потере слуха более 70 дБ, отрицательном глицерол-тесте по слуховой функции в случае неэффективности резекции нервов барабанной полости.

ЗАНЯТИЕ № 6

Тема. Клинические формы стенозов шейного и грудного отделов трахеи. Инородные тела пищевода. Медиастинотомия. Варикозное расширение вен пищевода. Хроническое канюленосительство

Актуальность. Острые и хронические заболевания гортани, протекающие с нарушением дыхательной и голосовой функций, часто встречаются в клинической практике. Наиболее актуальной является проблема клинических форм стенозов шейного и грудного отделов трахеи, инородных тел пищевода, что обусловлено большой частотой и тяжелым течением заболевания. 99% острого стеноза гортани у детей младшего возраста, возникшего вследствие ларинготрахеита, приходится на острые респираторные вирусные инфекции (ОРВИ). Больные острым стенозом, обусловленным различными заболеваниями гортани, требуют неотложной медицинской помощи, оказанием которой должен владеть врач любой специальности.

Цель. После изучения темы аспирант должен:

иметь представление о причинах, вызывающих острые и хронические заболевания гортани, динамике дыхательной недостаточности при стенозах гортани;

знать основные клинические симптомы заболеваний гортани, особенности течения стенозов гортани в детском возрасте, принципы консервативного лечения, показания к интубации и трахеостомии;

уметь выполнять непрямую ларингоскопию, поставить диагноз и провести дифференциальную диагностику, определить стадию стеноза гортани, выбрать соответствующую лечебную тактику, производить некоторые лечебные манипуляции, при показаниях выполнить трахеостомию, а в экстремальной ситуации — крикотомию или крикоконикотомию.

Место проведения занятия. ЛОР-стационар, специализированное ларингитное отделение, ЛОР-кабинет в поликлинике.

Оснащение. Лобный рефлектор, набор смотровых инструментов, гортанные ватодержатели, скальпель, шприц, ларингоскоп, термопластические трубки для интубации, набор для трахеостомии.

Задание на самоподготовку к практическому занятию

Вопросы	Цель	Задания для самоконтроля
1. Острый ларингит	Знать, чтобы суметь поставить правильный диагноз и назначить адекватное лечение	Назвать причины и основные симптомы. Перечислить и записать в рабочую тетрадь комплекс лечебных мероприятий
2. Острый ларинготрахеит у детей	То же	Нарисовать ларингоскопическую картину. Перечислить ведущие симптомы. Назвать и записать в рабочую тетрадь этапы интенсивной терапии при декомпенсированном стенозе. Перечислить и записать в рабочую тетрадь причины
3. Отек гортани	То же	То же
4. Дифтерия гортани		Перечислить и записать в рабочую тетрадь заболевания, с которыми проводится дифференциальная диагностика
5. Хронический ларингит		Назвать основные клинические формы. Нарисовать ларингоскопическую картину одной из форм ограниченного гипертрофического ларингита. Выписать рецепт для ингаляций при атрофическом ларингите
6. Парезы и параличи		Нарисовать ларингоскопическую картину при параличе левого возвратного гортанного нерва и перечислить его причины.
7. Стеноз гортани	Знать, чтобы оценить степень выраженности дыхательной недостаточности и определить лечебную тактику	Перечислить и записать в рабочую тетрадь формы и стадии, комплекс лечебных мероприятий
8. Трахеостомия	Знать, чтобы использовать в практической работе	Назвать показания и виды трахеотомии

Блок информации
ОТЕК ГОРТАНИ.

Это не самостоятельное заболевание, а проявление патологических процессов. Этиологический фактор может быть воспалительного и не воспалительного характера.

Не воспалительный отек гортани. Может возникнуть при идиосинкразии к некоторым пищевым продуктам (яйцам, землянике и т.д.), к косметике, к лекарственным веществам. Так же ангионевротический отек Квинке, при котором отек гортани, сочетается с отеком лица и шеи. Он обычно развивается в тех местах, где имеется много рыхлой клетчатки в подслизистом слое, т.е. на язычной поверхности надгортанника, в черпало-надгортанных складках, на задней стенке входа в гортань, в нижнем этаже гортани (подскладковое пространство), обычно он сопровождается значительным нарушением дыхания.

Лечение направлено на лечение основного заболевания, приведшего к отеку и всегда

включает дегидратационные, гипосенсибилизирующие и седативные препараты. Лечение проводится стационарно! Если отек гортани воспалительного происхождения, то проводится оперативное лечение.

Консервативное лечение включает в себя:

В\в 20 мл. 40% р-ра глюкозы, 10 мл. 10% р-ра хлорида кальция (или 10 мл. 10% хлорида натрия), 5 мл. 5% р-ра аскорбината натрия, 5мл. 40% р-ра уротропина, 30 -80 мг. преднизолона, в\в 2,4 % эуфиллин 5-10 мл.(снять спазм внутренних мышц гортани, также мочегонное действие эуфиллин).

В\м 1%-2,0 димедрол, пипольфен (2,5% - 2,0) или другой антигистаминный препарат.

П\к 0,1% - 1,0 р-р атропина.

Мочегонные средства (верошпирон, модуретин, триампур).

Внутриносовые блокады – новокаин 0,5 – 1% 2-3мл. в нижнюю носовую раковину.

Отвлекающие процедуры: горячие ножные ванны, горчичники на грудную клетку и икроножные мышцы.

При воспалительном отеке показано мощное противовоспалительное лечение (антибиотики, сульфаниламиды).

Стеноз гортани — сужение просвета гортани, ведущее к затрудненному дыханию через нее, может быть вызвано следующими причинами:

1. Воспалительный отек гортани (острый ларинготрахеит, гортанная ангина, флегмонозный ларингит, абсцесс надгортанника, нагноительные процессы в глотке, окологлоточном и заглотоочном пространствах, в области шейного отдела позвоночника, корня языка и мягких тканей дна полости рта).

2. Невоспалительный отек гортани (аллергический, ангионевротический).

3. Травмы гортани (огнестрельные, тупые, колющие, режущие, термические, химические, после лучевого лечения заболеваний органов шеи, вследствие длительной интубации, продолжительной верхней трахеобронхоскопии).

4. Инородные тела гортани, верхнего отдела пищевода.

5. Нарушения иннервации гортани (Двусторонний паралич возвратного гортанного нерва).

6. Инфекционные заболевания (ОРВИ, дифтерия, корь, скарлатина, ветряная оспа).

7. Опухоли гортани (у взрослых — чаще рак, у детей — папилломатоз), инфекционные гранулемы (склерома, сифилис, туберкулез).

8. Хронический атрофический ларингит.

9. Заболевания сердечно-сосудистой системы, сопровождающиеся недостаточностью кровообращения и заболеваниями почек, осложненные уреимией.

По времени развития различаются следующие формы стенозов гортани:

1. Молниеносный — развивается в течение секунд, минут.

2. Острый стеноз — развивается в течение нескольких часов (до суток).

3. Подострый стеноз— развивается в течение нескольких суток (до недели).

4. Хронический стеноз — развивается в течение недель и дольше.

Необходимо знать 4 стадии стеноза гортани:

1-я стадия — компенсированного дыхания — характеризуется углублением и урежением дыхания, уменьшением пауз между вдохом и выдохом, урежением пульса; инспираторная одышка появляется только при физической нагрузке.

2-я стадия — неполной компенсации дыхания — характеризуется тем, что для вдоха требуется усилие, появляется инспираторная одышка в покое, дыхание становится шумным, слышным на расстоянии, кожа бледная, больной ведет себя беспокойно, в акте дыхания принимает активное участие мускулатура грудной клетки, что проявляется втяжением во время вдоха яремной, надключичных и подключичных ямок, межреберных промежутков в эпигастрия.

3-я стадия — декомпенсации дыхания — состояние больного чрезвычайно тяжелое, дыхание частое, поверхностное, кожный покров бледно-синюшного цвета (вначале — акроцианоз, затем — распространенный цианоз), больной занимает вынужденное полусидящее положение с запрокинутой головой, гортань совершает максимальные экскурсии вниз при вдохе и вверх при выдохе, появляется потливость, пульс становится частым, наполнение его — слабым.

4-я стадия — терминальная — у больного наступает резкая усталость, безразличие, дыхание

поверхностное, прерывистое (типа Чейна—Стокса), кожа бледно-серого цвета, пульс частый, нитевидный, зрачки расширены, наступает потеря сознания, непроизвольное мочеиспускание, дефекация и смерть.

Выбор метода лечения определяется в первую очередь стадией стеноза, а во вторую — причиной, вызвавшей стеноз. При первых двух стадиях стеноза гортани лечение направлено на патологический процесс, вызвавший удушье, и включает удаление инородного тела, дегидратацию, применение гипосенсибилизирующих и седативных средств, отвлекающих процедур (горячие ножные ванны, горчичники на грудную клетку и икроножные мышцы). Эффективны ингаляции увлажненного кислорода, а также со щелочными, гипосенсибилизирующими и спазмолитическими средствами. Необходимо произвести вскрытие абсцесса гортани или смежных с ней органов. При дифтерии гортани на первый план выступает введение противодифтерийной сыворотки. При 3-й и 4-й стадиях стеноза применяют хирургическое лечение — трахеостомию. В экстремальных ситуациях, когда нет времени делать типичную трахеостомию, производят коникотомию или крикоконикотомию. При остром ларинготрахеите у детей восстановление просвета гортани начинают с продленной интубации термопластическими трубками. Об этих вмешательствах — интубации и трахеостомии — вы услышите на следующей лекции, после рассмотрения ряда воспалительных заболеваний гортани.

Трахеостомия — операция, целью которой является создание временного или стойкого соустья полости трахеи с окружающей средой. Под термином «трахеотомия следует понимать лишь рассечение трахеи, т. е. этап трахеостомии.

Показания к трахеостомии можно свести в три группы:

- 1 — для устранения причин, приводящих к непроходимости просвета гортани (см. выше);
- 2 — для дренирования нижних дыхательных путей и введения лекарственных веществ;
- 3 — для длительной искусственной вентиляции легких.

ЭТАПЫ ИНТЕНСИВНОЙ ТЕРАПИИ ПРИ ОСТРЫХ ЛАРИНГОТРАХЕИТАХ У ДЕТЕЙ

При отсутствии эффекта консервативной терапии и появлении симптомов декомпенсации дыхания проводятся следующие этапы интенсивной терапии.

1. Лечение ингаляциями под тентом. Ребенка помещают под тент из полиэтиленовой пленки или в кислородную палатку, которая превращается в головной тент. Под тентом, в ограниченном объеме воздуха, создается микроклимат с высокой влажностью, повышенной концентрацией кислорода и различных лекарственных веществ. Сюда подаются для ингаляции следующие вещества, которые надо чередовать: 1) увлажненный кислород или гелиокислородная смесь; 2) аэрозоли (лучше при помощи ультразвукового распылителя) протеолитических ферментов, антибиотиков, гормональных, антигистаминных и спазмолитических препаратов, минеральной воды типа «Боржом»; 3) паракислородные смеси с настоями сборов лекарственных растений (шалфей, мать-и-мачеха, термопсис, календула, чебрец, валериана, эвкалипт). Высокая влажность паракислородной смеси способствует уменьшению бронхоспазма и разжижению мокроты. Температура ингаляций от +40 до +45°C. Виды ингаляций следует чередовать. Длительность их во избежание перегрева ребенка должна составлять 5—10 мин. Паровые ингаляции не показаны при тяжелых пневмониях.

2. Продленная интубация. При неэффективности лечения под тентом следует использовать продленную интубацию. Для этого необходимо руководствоваться следующими показаниями:

- 1) беспокойство ребенка, не снимаемое седативными средствами;
- 2) нарастание частоты дыхания и пульса;
- 3) стойкая гипертермия.

Для продленной интубации используются специальные термопластические трубки. Интубация назотрахеальная. Питание производится через естественные пути. В первые дни интубации больной периодически «загружается» дроперидалом или оксibuтиратом натрия. Смена трубки производится каждые сутки, и ребенок, хотя бы кратковременно, переводится на дыхание через естественные пути. Неэффективность интубации в течение 7—10 сут. следует расценивать как показания к трахеостомии.

3. Трахеостомия. Трахеостомию у детей необходимо производить под общим

обезболиванием с предварительной интубацией трахеи. Не рекомендуется разрезать трахею очень низко, т. к. после удаления валика из-под плеч рассеченный участок трахеи опускается за грудину, что может повести к выпадению трубки из трахеостомы, развитию пневмомедиастинума и пневмоторакса. Не следует вырезать окно в трахее и пользоваться трахеорасширителем Труссо во избежание деформации колец трахеи. Трахеостомию рекомендуется заканчивать подшиванием стенки трахеи кетгутом к коже. Следует использовать трахеоканюли из пластмассы и других синтетических материалов. Все манипуляции с трахеоканюлей следует выполнять тщательно вымытыми и обработанными спиртом руками. Для аспирации содержимого из трахеостомы каждый раз берется стерильный катетер. Внутренняя трубка трахеоканюли после отсасывания трахеобронхиального содержимого заменяется стерильной. Несоблюдение этих правил ведет к развитию гнойно-некротического трахеобронхита. Сроки деканюляции индивидуальны и зависят от общего состояния ребенка, динамики нормализации процесса в гортани, состояния трахеобронхиального дерева и легких.

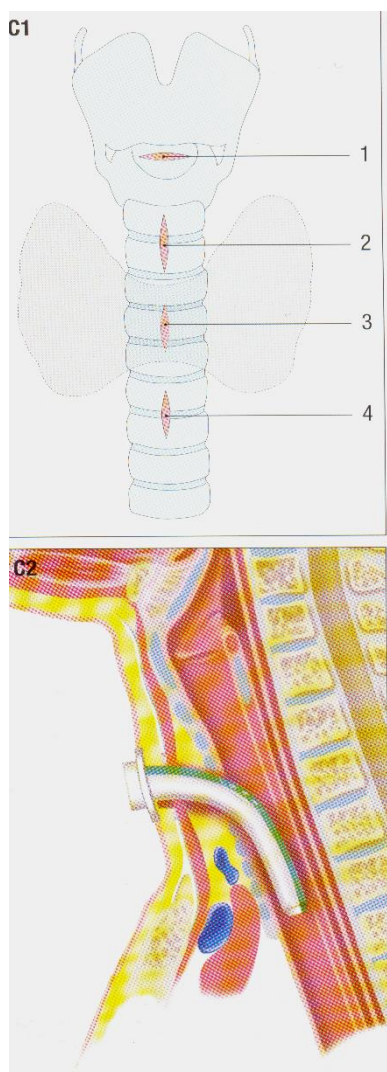


Рис. 5. С1 – 1 – коникотомия, 2 – верхняя трахеотомия, 3 - средняя трахеотомия, 4 - нижняя трахеотомия; С2 – Трахеостомия.

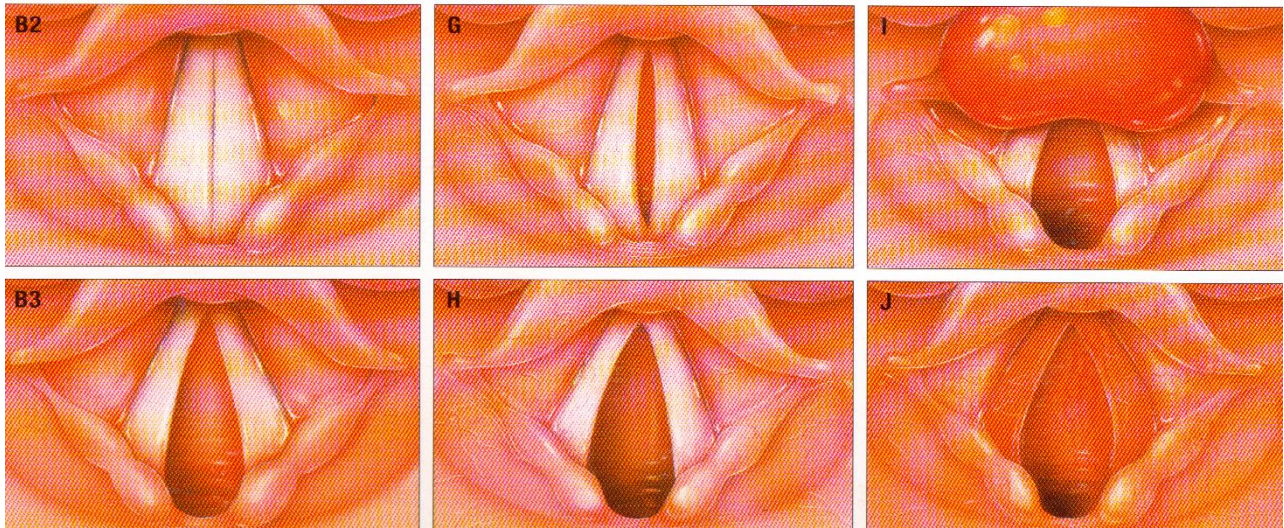


Рис. . B2 – Гортань в норме при фонации.
B3 – Гортань в норме при дыхании.
G – Двусторонний паралич голосовой мышцы.
H – Паралич возвратного гортанного нерва. I – Эпиглотит.
J – Острый ларинготрахеит.

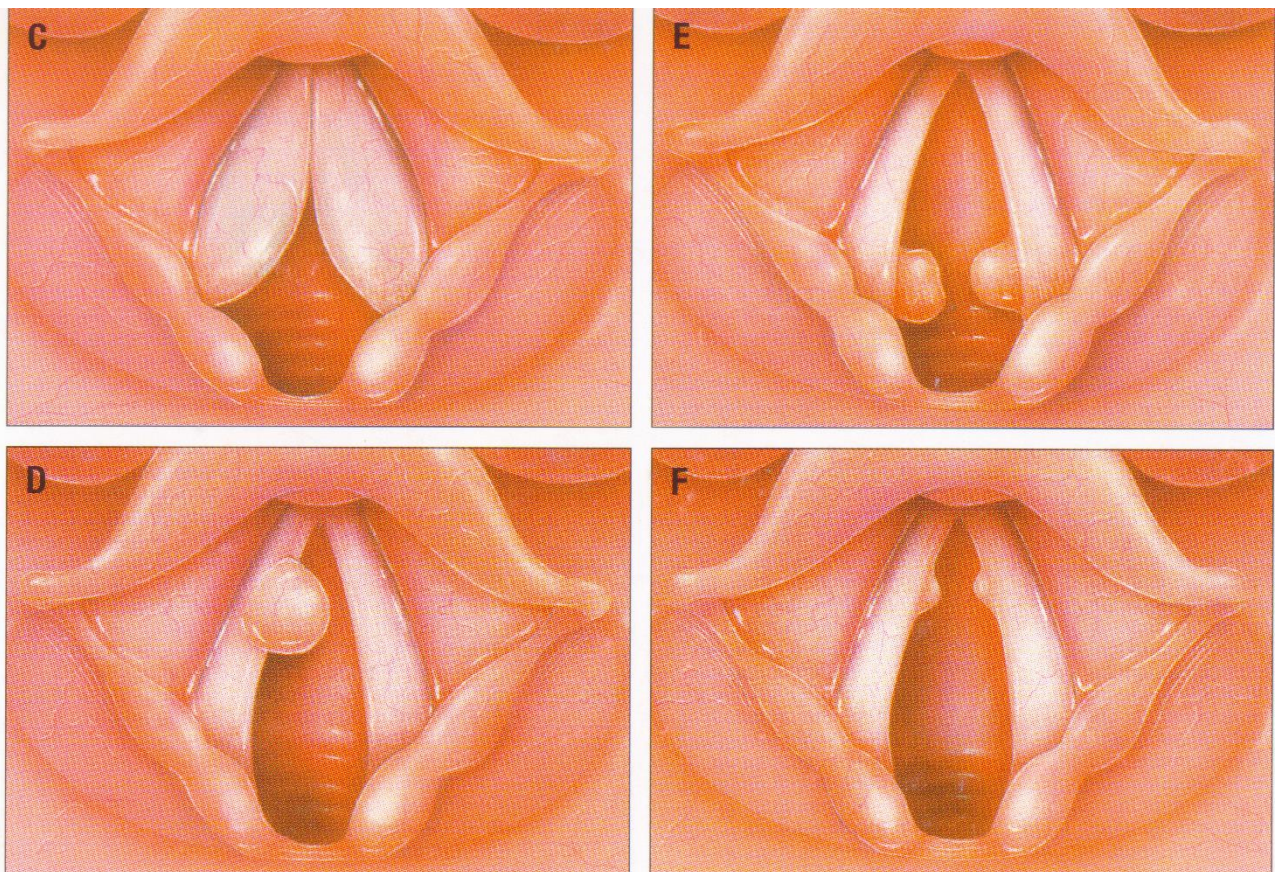


Рис. 7. C –Паралич поперечной черпаловидной мышцы.
E - Папилломатоз гортани.
D - Фиброма голосовой складки.
F – Певческие узелки.

ЗАНЯТИЕ №7

Тема. Опухоли верхних дыхательных путей и уха: эпидемиология и классификация, доброкачественные новообразования.

Актуальность. Среди причин смертности доброкачественные новообразования занимают значительное место. В связи с ростом частоты доброкачественных новообразований верхних дыхательных путей и многообразием их клинических проявлений практическому врачу любого профиля необходимо ориентироваться в диагностике и лечении доброкачественных новообразований ЛОР-органов, знать принципы профилактики и диспансеризации этой группы больных. Для дифференциальной диагностики опухолевых поражений необходимо знание эпидемиологии и клиники доброкачественных новообразований верхних дыхательных путей и уха.

Цель. После изучения темы аспирант должен:

иметь представление об эпидемиологии доброкачественных новообразований верхних дыхательных путей и уха, классификации опухолей верхних дыхательных путей и уха, методах хирургического лечения;

знать клинические проявления наиболее часто встречающихся доброкачественных новообразований верхних дыхательных путей и уха, принципы их лечения и профилактику;

уметь выполнять эндоскопические методы исследования верхних дыхательных путей и уха, своевременно выявлять ранние симптомы новообразований и проводить дифференциальную диагностику их с инфекционными гранулемами и воспалительными заболеваниями, производить некоторые диагностические и лечебные манипуляции.

Место проведения занятия. ЛОР-кабинет онкологического диспансера, специализированное отделение «Опухоли головы и шеи» или ЛОР-клиника.

Оснащение. Лобный рефлектор, набор смотровых инструментов, пульверизатор для орошения слизистой оболочки глотки и гортани, наборы гортанных кюреток, гортанная петля, набор для трахеостомии, стробоскоп, рентгенограммы, слайды.

Таблица 9

Задание на самоподготовку к практическому занятию

Вопросы	Цель	Задания для самоконтроля
2. Юношеская ангиофиброма носоглотки	Знать, чтобы использовать в диагностике	Перечислить, дать характеристику
3. Низкодифференцированные тонзиллярные опухоли	Знать, чтобы использовать в диагностике	Перечислить, дать характеристику
4. Доброкачественные опухоли		Назвать, описать ларингоскопическую картину, перечислить основные симптомы папилломатоза гортани у детей

Классификация опухолей верхних дыхательных путей Карпова ТИП ОПУХОЛИ

I тип. Высокодифференцированные опухоли.

1-я группа. Доброкачественные опухоли.

2-я группа. Пограничные опухоли (обладают некоторыми свойствами, присущими злокачественным опухолям: склонностью к рецидивированию, к разрушению соседних костных образований и др.).

II тип. Дифференцированные опухоли.

1-я группа. Эпителиальные злокачественные опухоли.

2-я группа. Соединительнотканые злокачественные опухоли.

3-я группа. Нейрогенные (нейроэктодермальные) злокачественные опухоли.

III тип. Низкодифференцированные тонзиллярные высокозлокачественные опухоли.

Классификация предусматривает общепринятое распределение по стадиям с раздельным обозначением трех ингредиентов опухолевого процесса: первичной опухоли — Т (tumor), регионарных метастазов — N (nodulus) и отдаленных метастазов — М. (metastasis), при отсутствии последних применяется обозначение М₀, при наличии — М I.

Доброкачественные новообразования характеризуются высокой степенью дифференцировки, не инфильтрирующим, не деструктивным ростом (даже при бурном росте), они не дают метастазов, как правило, не рецидивируют и не обнаруживают чувствительности к ионизирующему излучению.

Доброкачественные опухоли верхних дыхательных путей и уха отличаются многообразием по своему строению, поскольку могут развиваться из всех тканей, образующих эти органы. Здесь встречаются опухоли из эпителия, мягких тканей, костной, хрящевой нервной тканей. Кроме того, могут быть опухоли смешанного гистогенеза и неклассифицируемые.

Самыми частыми доброкачественными опухолями носа, глотки, гортани и уха являются папилломы, гемангиомы и фибромы. В околоносовых пазухах, которые поражаются доброкачественными опухолями значительно реже, чем полость носа, чаще всего обнаруживается остеома. Ее преимущественная локализация — лобная пазуха, реже — пазухи решетчатой кости. В верхнечелюстной пазухе обычно наблюдаются доброкачественные одонтогенные опухоли — цементомы, адамантинномы и др.

Остановимся подробнее на наиболее часто встречающихся в верхних дыхательных путях и ухе доброкачественных опухолях. Прежде всего рассмотрим папиллому. Это — опухоль, развивающаяся из плоского и переходного эпителия, она может быть в зависимости от количества в строении опухоли соединительной ткани мягкой и твердой.

Наиболее часто папиллома локализуется в гортани. Папилломы гортани возникают в любом возрасте, у детей и у взрослых, но главным образом они выявляются у детей в возрасте 1,5—5 лет. У мальчиков папилломы гортани обнаруживаются вдвое чаще, чем у девочек, у мужчин — в 4 раза чаще, чем у женщин.

Папилломы гортани у взрослых и детей характеризуются различным течением. У детей папилломы множественные, располагаясь на голосовых складках, занимают большую их часть, суживают просвет гортани и вызывают затрудненное дыхание. В первые пять лет жизни ребенка папилломы быстро растут, часто рецидивируют, несмотря на лечение, однако почти никогда не малигнизируются, а к периоду полового созревания могут самопроизвольно исчезнуть. У взрослых людей папиллома гортани — единичное образование на голосовой складке, медленно растущее. Примерно в 1/4 наблюдений обнаруживается твердая папиллома с пролиферативным погружным ростом, что приводит к ее малигнизации — перерождению в плоскоклеточный рак. Это отмечается в 15—20% и дает основание расценивать папиллому гортани у взрослых как облигатный предрак.

Папилломы располагаются прежде всего на голосовых складках и поэтому первым симптомом заболевания, как правило, является нарушение голоса. Охриплость носит постоянный характер и может перейти в афонию. Наряду с прогрессирующей охриплостью возникает затрудненное дыхание через гортань, оно нарастает и со временем у больного развивается стеноз гортани.

Из сказанного следует, что врачам необходимо очень внимательно относиться к изменениям голосовой функции у маленьких детей и считать длительно сохраняющуюся охриплость у них тревожным симптомом, требующим обязательного направления ребенка на консультацию к оториноларингологу.

Диагноз папилломатоза гортани устанавливают при ларингоскопии (прямой у детей и

непрямой у взрослых), причем, как правило, без особого труда, поскольку папилломы имеют очень характерный внешний вид. Это опухоль с неровной, мелкозернистой поверхностью, на широком основании, бледно-розового или красного цвета (твердая папиллома, имеет белесоватый цвет), напоминающая по форме цветную капусту, ягоду малины, петуший гребень. Размеры папилломы очень переменчивы: она может быть единичным узелком величиной с маленькую горошину, но может заполнять и почти всю полость гортани, располагаясь на голосовых и преддверных складках с обеих сторон.

Лечение папиллом гортани остается до сих пор делом сложным. Основным методом лечения является хирургическое вмешательство. Предпочтительно удалять папилломы эндоларингеально, у детей — при прямой ларингоскопии, у взрослых — при непрямой. При частых рецидивах папиллом, большом распространении их в гортани приходится использовать наружный доступ к гортани для удаления папиллом: тиреотомию или ларингофиссуру.

Для предотвращения рецидива заболевания участки слизистой оболочки, на которых располагались папилломы, смазывают препаратами, обладающими противоопухолевой активностью: подофилином (30% спиртовой раствор), колхамином (0,5% мазь), проспидином (30—50% мазь, аэрозоль). Смазывания проводят через день, на курс лечения 15—20 процедур.

На раневую поверхность слизистой оболочки, оставшиеся маленькие папилломы можно воздействовать холодовым агентом [жидкий азот с температурой -183°C ($-195,6^{\circ}$)], ультразвуком (интенсивностью 2 Вт/см^2 , в непрерывном режиме при длительности облучения 5 мин), углекислым лазером (уровень мощности 15—25 Вт, экспозиция 6,1—0,5 с).

При часто рецидивирующих папилломах, кроме хирургических вмешательств и местного воздействия цитостатическими препаратами или физическими факторами, используют и общую химиотерапию в виде внутримышечного или внутривенного введения дипина, йодбензотефа, спиризидина, проспидина. Наибольший эффект отмечается от проспидина, вводимого в вену. На курс лечения взрослым рекомендуется 2500—3500 мг препарата, детям — 1000—2400 мг (из расчета 3 мг/кг).

Лечение противоопухолевыми синтетическими препаратами целесообразно сочетать с назначением элеутерококка, витамина А, препаратов кальция и брома, новокаина. Последний используют в виде внутривенных вливаний 0,5, 1, 2 % растворов по 2, 5, 10 мл (в зависимости от возраста больного), на курс 25 вливаний.

Несмотря на такое комплексное и даже комбинированное лечение при папилломатозе гортани, клиническое выздоровление или значительное улучшение удается констатировать примерно в 60% наблюдений.

Папилломы в носу и околоносовых пазухах, полости рта и глотки, ухе чаще бывают единичными в виде ограниченных образований розового или белесоватого цвета, мягкой или плотноватой консистенции. Растут они медленно. В носу, околоносовых пазухах и ухе могут рецидивировать и малигнизироваться. Лечение больных то же, что и при папилломатозе гортани.

Второе место по частоте среди доброкачественных новообразований верхних дыхательных путей и уха занимают сосудистые опухоли; обычно это — гемангиомы. Различают капиллярные (из артериальных стволов), кавернозные (из венозных сосудов) ангиомы и лимфангиомы (из лимфатических сосудов). Чаще гемангиомы локализуются в носу и глотке, реже — в гортани и ухе. Располагаются они, как правило, на широком основании, особенно в глотке.

В нашей клинике наблюдалась в течение 4 лет молодая девушка (впервые она обратилась, когда ей было 15 лет), у которой гемангиома занимала часть мягкого неба, небно-глоточную дужку, боковую стенку рото- и носоглотки справа.

В полости носа гемангиомы могут находиться на медиальной стенке (обычно в передненижнем отделе перегородки носа, в области *locus Kiesselbachi*) и на латеральной. В этом последнем случае гемангиома имеет значительные размеры, обладает быстрым инфильтрирующим ростом, склонностью к рецидивированию, т. е. проявляет тенденцию к

малигнизации, что позволяет отнести ее к группе пограничных опухолей. Гемангиомы в силу характерного внешнего вида не вызывают диагностических затруднений. Нередко первым симптомом заболевания оказывается кровотечение.

Следует помнить о существовании сосудистых опухолей и тщательно проводить риноскопию после остановки кровотечения.

Лечение. Если гемангиомы имеют ограниченное распространение и растут экзофитно, применяют хирургическое лечение — удаление опухоли с последующим криовоздействием, электрокоагуляцией, ультразвуковым или CO_2 -лазерным воздействием на ее основание. Если опухоль распространенная или имеются обстоятельства, затрудняющие хирургическое вмешательство (например, анатомо-топографического порядка), то проводят склерозирующую терапию. Для этого применяют 70° этиловый спирт или гидрохлорида хинин. Последний используют в виде 10% раствора, вводимого в количестве 0,2 мл — 2 мл (в зависимости от размера опухоли) интратуморально. Этиловый спирт вводят также интратуморально по 3—5 мл. Курс лечения тем и другим препаратом состоит из 15—30 инъекций. Гидрохлорида хинин относится к группе ототоксических лекарств, поэтому лечение им нужно проводить на фоне витаминотерапии, антигистаминных и дезинтоксикационных средств. При больших гемангиомах, исходящих из латеральной стенки полости носа, внутриносовое вмешательство не обеспечивает радикальность лечения, поэтому приходится прибегать к обширным вненосовым операциям после предварительной перевязки наружных сонных артерий.

Такая доброкачественная опухоль, как фиброма, встречается преимущественно в гортани и носоглотке. В гортани фиброма протекает вполне доброкачественно, это — обычно небольшая единичная опухоль, размерами от просяного зерна до горошины, располагающаяся по свободному краю голосовой складки. Проявляется фиброма гортани голосовыми нарушениями, иногда может вызывать кашель и очень редко, при больших размерах (с вишневую ягоду) — затруднение дыхания. Удаляют фиброму эндоларингеальным доступом при непрямой ларингоскопии (предпочтительно — микроларингоскопии) гортанными щипцами. Голос после операции полностью восстанавливается. Как правило, фибромы гортани не рецидивируют.

Фиброма носоглотки — самая частая опухоль этой локализации. Ее называют также ювенильной ангиофибромой и фибромой основания черепа. Встречается опухоль у мальчиков и у юношей; располагается в своде носоглотки, часто проникает в полость носа через хоаны. Эта опухоль, обладая экспансивным ростом, вызывает вследствие сдавления атрофию костных стенок и может вращать в полость черепа. Растет фиброма носоглотки быстро и нередко рецидивирует даже после кажущегося радикального удаления. Оба этих обстоятельства позволяют с полным основанием отнести юношескую ангиофибромю к пограничным опухолям.

Клиническая картина фибром носоглотки достаточно характерна: нарастающее затруднение, а затем невозможность носового дыхания через одну половину носа (со временем — через обе), заложенность уха, рецидивирующее носовое кровотечение, головная боль. При задней риноскопии определяется опухолевидное образование багрово-синюшного цвета на широком основании; при пальпации можно обнаружить, что опухоль плотная и бугристая. Ввиду поверхностного расположения кровеносных сосудов пальцевое исследование нередко сопровождается кровотечением.

Лечение при юношеских ангиофибромах хирургическое. Удаление фибромы довольно сложная операция из-за особенностей локализации (основание черепа) и возможности профузного, опасного для жизни больного кровотечения. Существует несколько способов операций при фиброме носоглотки. Чаще опухоль удаляют при ринотомии по Денкеру или Муру, иногда внутриротовым подходом. Поскольку операция сопровождается обильным кровотечением, ей предшествует перевязка наружных сонных артерий, непосредственно перед удалением опухоли.

Тимпаноюгулярная параганглиома (ее еще называют яремной гломусной опухолью, хемодектомой, а в последнее время относят к апудомам), с медленным, но деструктивным

ростом (разрушая кость, она врастает в барабанную полость и полость черепа), склонностью к рецидивированию. Описанные в мировой литературе несколько наблюдений метастазирования параганглиомы в регионарные лимфатические узлы, внутренние органы и кости, как нам думается, можно квалифицировать как множественное поражение АПУД - системы.

В начальной стадии заболевания тимпаноюгулярная параганглиома проявляет себя ощущением заложенности уха и субъективным шумом в нем. При отоскопии обнаруживается розовая и выпяченная в сторону слухового прохода барабанная перепонка, часто выявляется симптом Брауна (при obturации наружного слухового прохода и повышении в нем давления с помощью воронки Зигле начинает пульсировать барабанная перепонка). В дальнейшем, по мере увеличения опухоли и разрушения кости, отмечаются прогрессирующее снижение слуха, тупая боль в ухе, кровотечение из уха, парез лицевого нерва, головокружение, симптомы поражения IX; X; XI; XII пар черепных нервов.

Диагностика тимпаноюгулярной параганглиомы трудна, обычно диагноз устанавливают спустя несколько лет после начала роста опухоли.

Лечение в основном хирургическое, объем операции зависит от размера опухоли и ее распространенности: небольшую опухоль можно удалить при эндоауральной тимпанотомии, большую — путем хирургического вмешательства по типу расширенной радикальной операции уха. При опухолях, разрушающих пирамиду височной кости и распространяющихся в полость черепа, используют комбинированное лечение — после операции назначают дистанционную гамма-терапию.

Отдаленные результаты лечения тимпаноюгулярных параганглиом удовлетворительные, при небольших опухолях излечение достигается в 78—91% наблюдений.

В последние годы при обширных хирургических вмешательствах по поводу тимпаноюгулярной параганглиомы и фибромы носоглотки применяют эмболизацию артерии, что позволяет значительно уменьшить кровотечение.

Охарактеризовав наиболее часто встречающиеся доброкачественные опухоли верхних дыхательных путей и уха, перейдем к рассмотрению злокачественных новообразований этой локализации.

ЗАНЯТИЕ №8

Тема. Злокачественные опухоли верхних дыхательных путей и уха.

Актуальность. Среди причин смертности злокачественные новообразования занимают значительное место. В связи с ростом частоты онкологических заболеваний верхних дыхательных путей и многообразием их клинических проявлений практическому врачу любого профиля необходимо ориентироваться в диагностике и лечении злокачественных новообразований ЛОР-органов, знать принципы профилактики и диспансеризации этой группы больных. Для дифференциальной диагностики опухолевых поражений необходимо знание эпидемиологии и клиники инфекционных гранулем верхних дыхательных путей и уха.

Цель. После изучения темы аспирант должен:

иметь представление об эпидемиологии опухолей, классификации опухолей верхних дыхательных путей и уха, методах хирургического лечения;

знать клинические проявления наиболее часто встречающихся новообразований, принципы их лечения и профилактику;

уметь выполнять эндоскопические методы исследования верхних дыхательных путей и уха, своевременно выявлять ранние симптомы новообразований и проводить дифференциальную диагностику их с инфекционными гранулемами и воспалительными заболеваниями, производить некоторые диагностические и лечебные манипуляции.

Место проведения занятия. ЛОР-кабинет онкологического диспансера, специализированное отделение «Опухоли головы и шеи» или ЛОР-клиника.

Оснащение. Лобный рефлектор, набор смотровых инструментов, пульверизатор для

орошения слизистой оболочки глотки и гортани, наборы горланных кюреток, горланный петля, набор для трахеостомии, стробоскоп, рентгенограммы, слайды.

Таблица 10

Задание на самоподготовку к практическому занятию

Вопросы	Цель	Задания для самоконтроля
1. Злокачественные опухоли носа	Знать, чтобы использовать в диагностике	Перечислить, назвать основные симптомы
3. Низкодифференцированные тонзиллярные опухоли	Знать, чтобы использовать в диагностике	Перечислить, дать характеристику

Классификация опухолей верхних дыхательных путей Карпова

ТИП ОПУХОЛИ

I тип. Высокодифференцированные опухоли.

1-я группа. Доброкачественные опухоли.

2-я группа. Пограничные опухоли (обладают некоторыми свойствами, присущими злокачественным опухолям: склонностью к рецидивированию, к разрушению соседних костных образований и др.).

II тип. Дифференцированные опухоли.

1-я группа. Эпителиальные злокачественные опухоли.

2-я группа. Соединительнотканые злокачественные опухоли.

3-я группа. Нейрогенные (нейроэктодермальные) злокачественные опухоли.

III тип. Низкодифференцированные тонзиллярные высокозлокачественные опухоли.

Классификация предусматривает общепринятое распределение по стадиям с отдельным обозначением трех ингредиентов опухолевого процесса: первичной опухоли — Т (tumor), регионарных метастазов — N (nodulus) и отдаленных метастазов — М. (metastasis), при отсутствии последних применяется обозначение М₀, при наличии — М I.

Степень распространения первичной опухоли

1-я степень — Т1 — опухоль поражает одну анатомическую часть органа;

2-я степень — Т2 — опухоль поражает не более двух анатомических частей органа;

3-я степень — Т3 — опухоль поражает больше двух анатомических частей органа, не распространяясь за его пределы;

4-я степень — Т4 — опухоль поражает большую часть органа, распространяясь за его пределы.

Степень распространения регионарных метастазов

N₀ — регионарные метастазы не определяются;

N₁ — односторонний подвижный (сдвигаемый и в горизонтальной, и в вертикальной плоскостях) одиночный узел;

N₂ — двусторонние подвижные одиночные узлы; односторонние подвижные множественные узлы; односторонние ограниченно подвижные узлы; односторонние подвижные контрлатеральные узлы;

N₃ — односторонние неподвижные узлы; односторонние ограниченно подвижные контрлатеральные узлы; двусторонние ограниченно подвижные узлы;

N₄ — двусторонние неподвижные узлы; пакеты узлов, спаянных между собой и с ближайшим костным образованием (позвонком, нижней челюстью, сосцевидным отростком, ключицей).

Стадии рака гортани:

I стадия — опухоль занимает ограниченный участок одного этажа гортани.

II стадия — опухоль располагается в пределах одного этажа, локализуясь только на

слизистой оболочке и в подслизистом слое, не распространяясь на подлежащие ткани и, следовательно, не вызывая ограничения подвижности этого отдела гортани.

III стадия — опухоль распространяется за пределы одного этажа, включая преднадгортанниковое пространство, или в глубь него. При этой стадии всегда ограничена подвижность соответствующей половины гортани, имеются регионарные метастазы.

IV стадия — опухоль переходит на окружающие ткани и органы: глотку, корень языка, щитовидную железу, трахею. Если имеются несмещаемые двусторонние регионарные или отдаленные метастазы, независимо от размеров первичной опухоли всегда диагностируется IV стадия рака гортани.

Злокачественные новообразования. Частота поражения различных отделов верхних дыхательных путей и уха злокачественными опухолями неодинакова: гортань поражается в 67%, глотка — в 18%, нос и околоносовые пазухи — в 14%, ухо — в 1% наблюдений. Это относится только к взрослым людям. У детей картина иная: на опухоли носа и околоносовых пазух у них приходится 35%, носоглотки — 30%, ротоглотки — 19%, среднего уха — 16% случаев поражения, рак гортани у детей встречается очень редко.

Таким образом, наиболее часто у взрослых людей наблюдаются злокачественные новообразования гортани, причем наиболее часто обнаруживается плоскоклеточный рак (ороговевающий или неороговевающий), очень редко — базально-клеточный рак, саркома и др. У мужчин рак гортани стоит на четвертом месте по частоте поражения, уступая по заболеваемости раку желудка, легких и пищевода. У женщин рак гортани стоит на одном из последних мест среди прочих раковых заболеваний.

Больные предъявляют самые обычные жалобы, встречающиеся и при других заболеваниях гортани. Так, локализация раковой опухоли на надгортаннике сопровождается жалобами на ощущение неудобства при глотании, чувство инородного тела и горле. Дальнейший рост и изъязвление опухоли вызывают появление боли в горле (спонтанной и при глотании), иррадиирующей в ухо. Во время ларингоскопии определяется мелкобугристая опухоль бледно-розового или сероватого цвета, нередко с участками изъязвления, покрытыми налетом. При эндофитной форме роста опухоли, особенно в области основания надгортанника заметить опухолевый инфильтрат бывает трудно. Поэтому в сомнительных случаях необходимо производить ларингоскопию с оттягиванием надгортанника (после предварительной терминальной анестезии). Начальные стадии рака других анатомических частей верхнего этажа гортани — складок преддверия, желудочков гортани длительно не сопровождаются какими-либо субъективными проявлениями, кроме легких дисфонических: изменение тембра голоса, его утомляемость. Ларингоскопия выявляет утолщение одной складки преддверия, больше выраженное в ее переднем отделе; голосовая складка бывает прикрыта увеличенной складкой преддверия и инфильтрированной слизистой оболочкой желудочка гортани. Заподозрить раковое поражение здесь позволяет фронтальная томография, поскольку на послойных томограммах хорошо видны такие элементы гортани, как складки преддверия, желудочки гортани, голосовые складки, подголосовая полость. Следует отметить неблагоприятное течение рака верхнего этажа гортани по сравнению с новообразованиями двух других ее этажей. Ввиду развитой лимфатической сети верхнего этажа и подвижности надгортанника рак этой локализации значительно чаще и раньше метастазирует в регионарные лимфатические узлы. Далее, вследствие связи лимфатических сосудов верхнего этажа гортани с лимфатической сетью корня языка и боковых стенок глотки рак этого этажа растет не в полость гортани, а за ее пределы по направлению кпереди и кверху.

Рак среднего этажа гортани с самого начала сопровождается стойкими, нарастающими расстройствами голоса — появляется охриплость, а затем афония. Эта жалоба и заставляет больного обратиться к врачу, причем больные с локализацией рака гортани в ее среднем отделе приходят за помощью раньше других пациентов с подобным заболеванием. Ларингоскопия позволяет видеть на свободном крае или верхней поверхности голосовой

складки мелкобугристый инфильтрат на широком основании, выступающий в просвет голосовой щели. Так бывает при экзофитном росте опухоли, при эндофитном — голосовая складка розоватая, диффузно утолщена, может иметь веретенообразную форму. Подвижность пораженной складки бывает ограничена.

Очень ценным диагностическим симптомом в начальной стадии заболевания является односторонность поражения. Односторонняя локализация позволяет исключить воспалительный процесс и диктует необходимость проводить дифференциальный диагноз с такими инфекционными гранулемами, как сифилис и туберкулез. Для исключения сифилиса и туберкулеза больных направляют на обследование в соответствующие медицинские учреждения — кожно-венерологические и противотуберкулезный диспансеры. Нельзя не сказать, что туберкулезное и сифилитическое поражение не являются альтернативой ракового процесса. Известны сочетания рака гортани с туберкулезом, рака гортани с сифилисом гортани. Поэтому окончательно вопрос о диагнозе решается после биопсии.

В начальных стадиях поражения нижнего этажа гортани симптомы очень бедны и неопределенны. Опухоль значительных размеров вызывает нарушение голосовой, а затем и дыхательной функций: приглушенность голоса, легкую одышку, затем охриплость и нарастающее затруднение дыхания. Экзофитно растущую опухоль можно обнаружить при непрямой ларингоскопии, эндофитно — при прямой ларингоскопии или при специальном осмотре подголосовой полости с помощью маленького носоглоточного зеркала, укрепленного на гортанном смазывателе или гортанной кюретке.

Цепные сведения для ранней диагностики рака гортани дает микроларингоскопия, электронная ларингостробоскопия, радиоизотопное сканирование гортани, ультразвуковая биолокация, компьютерная томография, термография. Последний метод применяют в нашей клинике в виде внутригортанной цветной контактной термографии.

Симптомы, возникающие при дальнейшем росте опухоли, в меньшей степени зависят от области первичной локализации. Они становятся общими для рака гортани — охриплость или афония, кашель, примесь крови в мокроте, боль при глотании, иррадиирующая в ухо, прогрессирующее затруднение дыхания. Опухоль прорастает в хрящи гортани, вызывая внутренний и наружный перихондрит. Изъязвление и распад опухоли, присоединение вторичной инфекции обуславливают неприятный запах от больного. Дальнейший рост опухоли приводит к декомпенсированной стадии стеноза гортани, похуданию больных в результате раковой интоксикации, аррозивному кровотечению, что нередко является причиной смерти. Отягощают состояние больных метастазы в отдаленные органы. Однако они встречаются сравнительно редко — в 2—10% наблюдений. Обычно метастазы бывают в легкие, иногда — средостение, плевру, печень, мозг.

Лечение рака гортани включает в себя различные методы: лучевой, хирургический, комбинированный (лучевой и хирургический), химиотерапевтический. Выбор метода зависит от стадии рака гортани, локализации и характера опухоли.

1. Лучевая терапия. При I и II стадии рака гортани лечение чаще начинают с лучевого метода. Как правило, используют дистанционную гамма-терапию, общая очаговая доза 6000—7000 рад (60—70 Гр). Если после получения 3000 рад (30 Гр) отмечается значительный регресс опухоли, дают полную дозу; если же опухоль сокращается меньше чем наполовину, лучевую терапию прерывают и прибегают к хирургическому вмешательству. При назначении лучевой терапии следует учитывать, что рак среднего этажа гортани наиболее радиочувствителен, рак преддверия — менее, а рак нижнего этажа — радиорезистентен.
2. Хирургическое лечение. Существует большое количество хирургических вмешательств по поводу рака гортани:
 - а) эндоларингеальное удаление опухоли — возможно в начальных стадиях рака среднего этажа гортани;
 - б) удаление опухоли наружным доступом при тиреотомии или ларингофиссуре —

такая операция может называться хордэктомией и выполняться при II стадии рака среднего этажа; при подподъязычной фаринготомии такая операция называется экстирпацией надгортанника и производится при опухолевом поражении его нефиксированной части;

в) резекция гортани — она может быть горизонтальной, боковой, передней, переднебоковой. Эти операции еще называются горизонтальной, сагиттальной, фронтальной гемиларингэктомией и выполняются при локализации опухоли в передних 2/3 голосовой складки, при распространении опухоли на переднюю комиссуру, при поражении обеих голосовых складок, при ограниченном раке нижнего этажа гортани, а также в случае поражения верхнего этажа при интактности черпаловидных хрящей;

г) ларингэктомия, или экстирпация гортани, — это полное удаление гортани. Операция выполняется, если невозможно произвести тот или иной вариант резекции гортани;

д) расширенная ларингэктомия — при ней удаляется гортань вместе с подъязычной костью, корнем языка, частью боковой стенки гортаноглотки.

Ларингэктомию относят к инвалидизирующим хирургическим вмешательствам. Действительно, с удалением гортани человек лишается ее важных функций. После удаления гортани воздух поступает в нижние дыхательные пути не обычным путем, а через сформированную на передней поверхности шеи трахеостому, поэтому он недостаточно согревается, увлажняется, очищается. Но больных гораздо более этого волнует эстетическая сторона — наличие отверстия на шее, и нередко трахеоканюли, без чего невозможно дыхание.

Отсутствие голоса — основного средства общения между людьми, крайне неблагоприятно влияет на психику пациентов, они считают себя изолированными от общества; возникает серьезная социально-психологическая проблема. Чтобы лица, перенесшие ларингэктомию, могли иметь полноценную жизнь, им нужно вернуться к общественно-трудовой деятельности. Для этого они должны научиться говорить, т. е. овладеть искусством безгортанной звучной фонации. Разработаны методики восстановления звучного голоса у безгортанных больных. Восстановление голоса в данном случае будет не компенсаторной реакцией организма, а заместительной, когда функцию утраченного органа берут на себя другие органы, ранее ее не осуществлявшие. В механизме звучного безгортанного голоса участвуют пищевод и целый комплекс прилегающих анатомо-физиологических систем (кардиальный отдел желудка, глотка, полость рта, язык, зубы). Обучение звучной безгортанной речи — процесс непростой, но при достаточном профессиональном мастерстве и терпении врача, с одной стороны, большом желании и настойчивости больного, с другой — это реально выполнимо.

Чтобы предупредить недостатки, которые возникают в связи с утратой функций гортани после ее удаления, предлагаются функционально-реконструктивные операции. При них после удаления пораженной опухолью части гортани мобилизуют нижний отдел гортани и трахею, по возможности подтягивают вверх и пришивают к оставшимся элементам глотки, подъязычной кости, корню и спинке языка. Идея таких хирургических вмешательств, а они называются крикофарингопексией, трахеофарингопексией, крико- или трахеолингвофарингопексией, бесспорно, хороша, но они далеко не всегда технически выполнимы, а, кроме того, чреваты возможностью осложнений (хондронекроз и хондроперихондрит трахеи, кровотечения, атрезия соустья и др.).

3. Комбинированный метод представляет собой сочетание хирургического и лучевого. При этом возможны такие варианты:

а) лечение начинают с операции, а через 2—3 нед после нее назначают лучевую терапию; такое сочетание рекомендуется при III стадии рака верхнего этажа гортани, при III стадии рака любого этажа гортани, если имеется перихондрит или стеноз гортани;

б) вначале лучевая терапия, затем операция — при III стадии рака среднего этажа; операцию производят не ранее, чем через 2 мес после окончания лучевой терапии;

в) «сандвич»-облучение: половинная доза гамма-терапии, затем операция и вторая

половина дозы гамма-терапии. Такая комбинация осуществляется, если после половинной дозы лучевой терапии опухоль сократилась, но меньше чем наполовину.

4. Химиотерапия обычно используется в качестве дополнения к основному методу лечения — лучевому или хирургическому. Иногда в запущенных случаях, при невозможности выполнить операцию и предпринять облучение, химиотерапию применяют как основной метод.

Из большого числа известных противоопухолевых препаратов (а их более 50) только 4 имеют в аннотации указание, что они рекомендуются при раке гортани; это — фторбензотэф, метотрексат, блеомицин и проспидин.

Разновидностью химиотерапии является гормональная терапия. Существуют рекомендации при неэффективности лучевой терапии и невозможности выполнить хирургическое вмешательство проводить гормональное лечение при раке гортани у мужчин препаратами эстрогенной группы, в частности синестролом (внутримышечно или подкожно по 60—100 мг ежедневно, суммарная доза 2500—3500 мг). Данный вид гормонотерапии более эффективен при раке преддверия гортани.

Результаты лечения рака гортани оценивают по 5-летней выживаемости. Наблюдения свидетельствуют, что во всех стадиях заболевания более эффективным оказывается комбинированное лечение, причем в варианте — операция с последующим облучением. При таком лечении пять лет и более жили 71—75% больных со II стадией рака гортани, 60—73% с III стадией № 25—35% больных с IV стадией рака гортани. При I стадии рака гортани одна лучевая терапия приводит к клиническому излечению в 80—90% наблюдений,

Главной причиной неблагоприятных исходов рака гортани являются рецидивы опухоли. Изучению этого очень важного для практической ЛОР-онкологии вопроса уделялось много внимания в нашей клинике, что нашло отражение в кандидатской и докторской диссертациях профессора Ю. А. Лоцманова, заведующего кафедрой оториноларингологии Саратовского медицинского института. Им были выработаны критерии для диагностики рецидивов рака гортани и лечебная тактика при них в зависимости от предшествующего лечения, а также показано, что профилактика рецидивов заключается в своевременной диагностике первичной опухоли, рациональной терапии и систематическом контроле за первично излеченными больными.

Учитывая особую значимость вопроса, хочу еще раз обратить ваше внимание на принципы ранней диагностики рака гортани. Они следующие.

1. Онкологическая настороженность врачей (не только оториноларингологов, но и терапевтов, педиатров и др.), поскольку жалоб, патогномоничных для рака гортани, нет.
2. Систематическое проведение в организованных коллективах профилактических осмотров лиц, имеющих по роду работы контакт с профессиональными вредностями (продукты нефтехимии, каменноугольная пыль, ядохимикаты и др.), с последующим диспансерным наблюдением за пациентами, у которых выявлены хронический гипертрофический ларингит, монохордит (специфический — туберкулезный, сифилитический или неспецифический — вазомоторный, травматический), папиллома гортани.
3. Обязательный осмотр гортани всем больным, обращающимся на прием к оториноларингологу в поликлинику, независимо от предъявляемых жалоб.
4. Детальное и тщательное обследование больных оториноларингологом в поликлинике: наружный осмотр шеи, пальпация регионарных лимфатических узлов, непрямая ларингоскопия с осмотром всех отделов, анатомических элементов гортани в определенной последовательности: сверху — вниз и сзади — наперед. Предварительное проведение анестезии гортаноглотки перед непрямой ларингоскопией, если ее выполнение затруднено в связи с

повышенным глоточным рефлексом, а также в тех случаях, когда требуется оттянуть надгортанник, чтобы детально осмотреть его фиксированную часть — основание гортанной поверхности.

5. Использование в диагностике дополнительных методов: микроларингоскопии, электронной ларингостробоскопии, рентгенографии и томографии, эхолокации, термографии, радиоизотопного и флюоресцентного методов, специфических биохимических реакций, цитологического анализа мокроты, соскоба, отпечатков с опухолевого инфильтрата, аспирационного и пункционного материала, гистологического исследования кусочка опухолевой ткани (биопсии).

Рассмотрим злокачественные и высокозлокачественные опухоли глотки. Первые подразделяют на дифференцированные (радиорезистентные) эпителиальные опухоли — различные виды рака, дифференцированные (радиорезистентные) соединительнотканые опухоли — различные виды саркомы (за исключением ретикулосаркомы, относящейся к тонзиллярным опухолям, и лимфосаркомы, являющейся системной опухолью) и дифференцированные (радиорезистентные) нейроэктодермальные опухоли — меланобластома. К высокозлокачественным относят низкодифференцированные (радиочувствительные) тонзиллярные опухоли — ретикулосаркому (ретикулоцитому) и лимфоэпителиому.

По частоте поражения первое место занимает рак, второе — тонзиллярные опухоли. Дифференцированные злокачественные соединительнотканые и особенно нейроэктодермальная опухоли глотки встречаются редко.

Развиваются все эти новообразования чаще всего в носоглотке — 53%, реже в ротоглотке — 30%, еще реже в гортаноглотке — 17% наблюдений.

Охарактеризуем наиболее часто встречающиеся злокачественные новообразования глотки — рак и высокозлокачественные тонзиллярные опухоли. У мужчин они бывают несколько чаще, чем у женщин. Рак наблюдается преимущественно во второй половине жизни, тонзиллярные опухоли развиваются также в молодом и даже в раннем детском возрасте.

В глотке чаще наблюдается эндофитная форма роста рака — бугристый, плотный инфильтрат с изъязвлением, реже экзофитная форма — образование на широком основании в виде цветной капусты; встречается и смешанная форма.

При локализации опухоли в носоглотке ранними симптомами являются затруднение носового дыхания, головная боль, шум в ушах, понижение слуха, в случае изъязвления новообразования отмечаются слизисто-кровянистые и кровянисто-гнойные выделения из носа. В дальнейшем, если опухоль заполняет полость носоглотки, изменяется тембр голоса, развивается закрытая гнусавость. Симптомы поражения черепных нервов свидетельствуют о далеко зашедшем опухолевом процессе.

Для рака ротоглотки в ранних стадиях характерны ощущение инородного тела, боль при глотании, нередко иррадиирующая в ухо. В дальнейшем присоединяются симптомы, обусловленные прорастанием опухоли в жевательные мышцы, корень языка, а также коллатеральным отеком гортани. Распад опухоли и усиление боли при глотании ведут к кровохарканью и кахексии.

Рак гортаноглотки обычно развивается в грушевидном кармане, несколько реже на задней стенке и в позадиперстневидной области. В начале заболевания больных беспокоит чувство неудобства при глотании и периодически возникающая боль в горле. Рост опухоли сопровождается появлением симптомов поражения гортани — охриплости и затруднения дыхания. Отмечаются сужение грушевидного кармана, скопление в нем слюны, а при посткрикоидкарциноме, кроме того, отечность черпаловидного хряща и нередко разворот гортани вокруг вертикальной оси.

Раковые опухоли глотки часто метастазируют. Регионарные метастазы возникают в лимфатических узлах шеи — глубокой яремной цепи и изредка в заглоточных лимфатических узлах. Отдаленные метастазы локализуются в костях, легких, печени и других органах.

Диагноз рака глотки обосновывают с учетом данных анамнеза, эндоскопического и рентгенологического (рентгенография, томография, компьютерная томография) исследований. Решающее значение в диагностике имеет биопсия.

Дифференциальную диагностику проводят с инфекционными гранулемами. При этом обращают внимание на следующие их особенности.

Туберкулез глотки всегда вторичный (первичный очаг в легких), встречается чаще у женщин. Туберкулезные инфильтраты возникают на фоне анемичной слизистой оболочки, их изъязвления характеризуются подрывными зубчатыми краями, отмечается резкая болезненность при глотании.

Третичный сифилис проявляется в глотке на ее задней стенке или в своде в виде гуммы — малоблезненного четко отграниченного плотного инфильтрата, при распаде которого образуется глубокая язва с отвесными ровными краями и сальным дном. Диагностику облегчают анамнез и данные серологических исследований.

Склерома встречается в Белоруссии и западной части Украины, протекает медленно, характеризуется образованием рубцующихся инфильтратов в типичных местах — сужениях дыхательного тракта (у входа в полость носа, в области хоан, в подголосовой полости), отсутствием метастазов, положительными реакцией связывания комплемента и реакцией агглютинации, а также типичной гистологической картиной, в которой обращает на себя внимание наличие гигантских клеток Микулича.

Лечение при раке носоглотки комплексное: облучение и химиотерапия. При этом дистанционную гамма-терапию проводят с двухкратным разделением суточной дозы, из противоопухолевых препаратов используют винбластин, метотрексат и циклофосфан. Такая методика химиолучевой терапии позволила получить хорошие непосредственные результаты: полная регрессия рака носоглотки отмечена в 89,7 % случаев (у большинства больных до лечения были регионарные метастазы).

При раке ротоглотки основным методом лечения является комбинированный — лучевой и хирургический. В случае локализации новообразования на задней стенке глотки показано крио воздействие.

Лечение рака гортаноглотки предпочтительно проводить также комбинированным методом, но в иной последовательности — хирургическое вмешательство (расширенная экстирпация гортаноглотки с резекцией шейного отдела пищевода) с последующей лучевой терапией.

Среди новообразований глотки своеобразную и наиболее злокачественную группу представляют низкодифференцированные (радиочувствительные) тонзиллярные опухоли.

Хотя миндалины могут поражаться и такими новообразованиями, как плоскоклеточный рак, аденокарцинома, малигнизирующаяся папиллома, меланобластома, однако эти опухоли обычно возникают на соседних с миндалинами участках глотки и лишь при дальнейшем развитии вторично поражают сами миндалины. Что же касается радиочувствительных опухолей, то они исходят из тканей, входящих в состав тонзиллярных образований.

Развиваясь из компонентов лимфаденоидной ткани и отличаясь высокой радиочувствительностью, рассматриваемые опухоли, кроме того, характеризуются и в достаточной мере типичными клиническими проявлениями. Клиническими признаками радиочувствительных опухолей являются:

- 1) быстрый инфильтрирующий рост;
- 2) раннее метастазирование в регионарные лимфатические узлы, причем метастазы, как правило, увеличиваются в размерах быстрее, чем первичная опухоль;
- 3) чрезвычайно высокая склонность к генерализации, выражающаяся во множественном метастазировании в отдаленные органы.

Радиочувствительные опухоли чаще всего развиваются из небных миндалин, реже из глоточной, трубных и язычной миндалин. Иногда имеет место атипичная локализация первичного очага опухоли — слизистая оболочка полости носа, гортани, трахеи; где опухоль развивается также из участков лимфаденоидной ткани.

Вначале отмечается увеличение одной из миндалин. При локализации опухоли в области небной миндалины это обычно не беспокоит больного, реже вызывает ощущение инородного тела в гортле. В отличие от вульгарной гипертрофии поражение всегда одностороннее. При

опухоли глоточной миндалины отмечается нарастающее затруднение носового дыхания, трубной — понижение слуха на пораженной стороне. На ощупь увеличенная миндалина имеет плотноэластическую консистенцию.

В дальнейшем, продолжая увеличиваться, опухоль распространяется на примыкающие к миндалине участки глотки, нередко изъязвляется, что сопровождается болью. Первичный очаг опухоли может распространиться за пределы глотки — на десны, корень языка, окружающие костные образования, а при поражении носоглотки — в полость носа; жевание и глотание затруднены, распад опухоли сопровождается резким неприятным запахом из рта.

Изъязвившаяся тонзиллярная опухоль нередко ошибочно трактуется как язвенно-пленчатая ангина Симановского—Плаута—Венсана. Дифференциальный диагноз между двумя этими заболеваниями должен базироваться на сопоставлении их клинической картины и данных биопсии. Данные бактериологического исследования налета или отделяемого язвы не имеют решающего значения, так как симбиоз веретенообразной палочки и спирохеты полости рта может обнаруживаться при изъязвлениях различного происхождения.

Нередко первым беспокоящим больного симптомом является метастатическое увеличение лимфатических узлов. При локализации первичной опухоли в небных миндалинах регионарные метастазы развиваются в зачелюстных лимфатических узлах. При опухоли глоточной миндалины регионарные метастазы обнаруживаются в верхних боковых шейных лимфатических узлах, обычно с обеих сторон. У части же больных первичная опухоль носоглотки протекает без метастазирования, но с тенденцией к прорастанию в основание черепа — так называемая «вторая форма» тонзиллярных опухолей (по профессору Г. М. Смердову). При опухоли язычной миндалины регионарные метастазы развиваются в верхнем лимфатическом узле глубокой яремной цепи шеи, расположенном на месте бифуркации общей сонной артерии. Обнаруживаясь в виде узлов плотноэластической консистенции, регионарные метастазы быстро увеличиваются в размерах, сдавливают нервные стволы и кровеносные сосуды, вызывая резкую боль и коллатеральные отеки.

Отдаленные метастазы могут развиваться в различных органах. Большинство больных погибает вследствие генерализации опухолевого процесса, что при отсутствии рационального лечения наступает через 1—1,5 года после начала заболевания.

В настоящее время основным методом лечения радиочувствительных опухолей миндалин является лучевая терапия — дистанционная гамма-терапия. Иногда после суммарной дозы 1200—1500 рад (12—15 Гр) первичная опухоль эндоскопически не определяется, миндалина имеет вид нормальной. Однако предпринятые нами в таких случаях контрольные биопсии позволили обнаружить в миндалинах скопления опухолевых клеток. Это свидетельствует о том, что при радиочувствительных опухолях заключение о клиническом выздоровлении, основанное на данных эндоскопического исследования, не может служить критерием для прекращения лучевой терапии. Указанное наблюдение обосновывает необходимость применения больших суммарных доз ионизирующего излучения. Оптимальной очаговой дозой является 6000—8000 рад (60—80 Гр) — на опухоль в глотке 4000 рад (40 Гр) — на опухоль в лимфатических узлах шеи и 3000 рад (30 Гр) — при превентивном облучении этих узлов.

При первой степени распространения опухоли небной миндалины показано комбинированное (хирургическое и лучевое) лечение.

Рецидивы тонзиллярных опухолей чаще возникают не в месте первичного очага, а в области регионарных и других лимфатических узлов, в отдаленных органах. При рецидивах первичной опухоли и регионарных метастазов показано проведение повторного курса лучевой терапии.

При тонзиллярных опухолях в стадии генерализации, а также при их рецидивах предприняты испытания различных химиотерапевтических препаратов. Наиболее эффективными оказались оливомидин и циклофосфан с преднизолоном. Эти препараты применяют в сочетании с лучевой терапией.

Перейдем к рассмотрению злокачественных опухолей носа и околоносовых пазух. Самой частой их локализацией является верхнечелюстная пазуха (2/3 наблюдений), реже поражается решетчатая пазуха (1/5 наблюдений) и полость носа (1/8 наблюдений); очень редко злокачественная опухоль наблюдается в лобной пазухе; в клиновидную пазуху опухоль обычно врастает из полости носа или верхнечелюстной пазухи.

Злокачественные опухоли носа и околоносовых пазух в начальной стадии развития, как правило, не диагностируются, поскольку жалобы больных на заложенность носа и насморк трактуются как признаки воспалительного процесса. Видимо, поэтому самый высокий процент (60% и более) ошибок при первичной диагностике злокачественных опухолей верхних дыхательных путей отмечается именно при опухолях носа и околоносовых пазух, так же как малоблагоприятный прогноз при лечении — любой вид лечения обеспечивает 5-летнюю выживаемость не более чем 35% больных.

Чаще всего в носу и околоносовых пазухах встречаются эпителиальные опухоли, т. е. различные виды рака, реже — соединительнотканые опухоли (саркомы). Иногда в носу обнаруживаются низкодифференцированные тонзиллярные опухоли — ретикулосаркома, лимфоэпителиома, а также такие редкие опухоли, как меланобластома, и встречающаяся исключительно в полости носа эстезионейробластома.

Начальными симптомами злокачественных опухолей носа являются жалобы больного на односторонний насморк, затрудненное дыхание через одну половину носа; позже появляются гнойные и сукровично-гнойные выделения из носа, головная боль без определенной локализации, зубная боль. Опухоли, первично локализующиеся в верхнечелюстной пазухе или распространяющиеся в нее из полости носа, сопровождаются клинической картиной стоматологического заболевания (зубная боль, припухлость в области альвеолярного отростка и щеки), по поводу чего нередко производят экстракцию зубов, надрез слизистой оболочки десны и другие вмешательства. Опухоли носа и околоносовых пазух иногда впервые проявляются главными симптомами: смещением глазного яблока, экзофтальмом, диплопией, частичной офтальмоплегией (ограничением подвижности глазного яблока кнутри), припухлостью у внутреннего угла глаза, слезотечением, снижением остроты зрения, невралгией. Перечисленные симптомы приводят пациента к офтальмологу, который должен заподозрить вторичность поражения органа зрения и направить больного к оториноларингологу.

Диагноз ставят с учетом перечисленных уже мною симптомов, а также на основании данных передней и задней риноскопии, при которой можно увидеть опухолевидное образование на широком основании, серовато-розового или красноватого цвета (меланобластома имеет темную коричнево-бурую окраску), бугристое, кровоточащее при дотрагивании. Важную роль в диагностике отводят рентгенологическому исследованию. Оно включает обзорную и контрастную рентгенографию, томографию, ангиографию, радиоизотопную визуализацию; наличие деструкции костной ткани и очаг повышенной концентрации туморотропного радиофармпрепарата на гамма-сцинтиграмме несомненно свидетельствует в пользу опухолевой природы заболевания.

Дифференциальную диагностику злокачественных опухолей носа и околоносовых пазух следует проводить не только с доброкачественными опухолями и риносинуситом, но и обязательно исключать инфекционные гранулемы — сифилис, туберкулез, склерому. Помогают этому специфические серологические реакции, наличие кожных проявлений сифилиса, туберкулезных очагов в других органах, исследование микрофлоры отделяемого из носа, данные микроскопии склеромных и туберкулезных инфильтратов и, конечно, особенности риноскопической картины, в частности, локализации патологического процесса. Для люетических гумм и туберкулезных инфильтратов излюбленной локализацией является перегородка носа или его преддверие, для склеромных инфильтратов — преддверие и область хоан, в то время как для злокачественных опухолей более характерно поражение латеральной стенки носа с одной стороны или задних отделов полости носа.

При проведении дифференциального диагноза следует иметь в виду и такое опухолеподобное поражение, как гранулематоз Вегенера — тяжелое заболевание, часто с фатальным исходом. Впервые оно было описано в 1931 г. Клингером как особая разновидность узелкового периартериита, а подробно изучено Вегенером в 1936—1939 гг. Необходимость в дифференциальном диагнозе обусловлена тем, что у 2/3 больных гранулематозом Вегенера имеются поражения верхних дыхательных путей и уха, а более чем в половине случаев заболевание начинается с язвенно-некротических изменений в носу. Через некоторое время (несколько месяцев, 1—2 года) наступает генерализация процесса с вовлечением внутренних органов. Исход летальный, поскольку радикальных средств лечения нет.

Диагностику проводят с учетом характерных для гранулематоза Вегенера признаков:

- а) язвенно-некротический ринит (бугристая, ярко-красная гранулематозная ткань с некрозом, покрытая трудно снимающимся налетом, располагающаяся в области носовых раковин и верхнем отделе перегородки носа);
- б) частичное или полное разрушение перегородки носа, одностороннее поражение костной основы носовых раковин и моносинусит, выявляемые при рентгено-томографическом исследовании носа и околоносовых пазух;
- в) морфологические изменения ткани, взятой из пораженных участков слизистой оболочки носа, — некротизирующиеся гранулемы, содержащие гигантские многоядерные клетки, на фоне васкулитов с поражением мелких артерий и вен.

Лечение злокачественных опухолей носа и околоносовых пазух должно быть комбинированным, включающим хирургический и лучевой методы. Часто эти два основных метода подкрепляются химиотерапией (общей или регионарной).

Хирургическое вмешательство, как правило, бывает большого объема, чаще с наружным подходом — операции Мура, Прейсинга и другие модификации ринотомии. При необходимости ринотомия дополняется экзентерацией глазницы, энуклеацией глаза, удалением верхней челюсти. Образующийся после такого вмешательства обширный дефект тканей и анатомических элементов в челюстно-лицевой области в настоящее время устраняется с помощью сложных протезов из синтетических материалов. Например, сложный протез — нос, верхняя челюсть, глазница, глаз — позволяет избавить человека от обезображивающего лица дефекта сразу же после заживления послеоперационной раны (пластика такого дефекта другим способом, в частности филатовским стеблем, потребовала бы не меньше 1 года), что способствует быстрой медицинской и социальной реабилитации больных.

Злокачественные опухоли уха встречаются в 0,04 % случаев по отношению ко всем опухолям и в 0,5—1 % — к опухолям верхних дыхательных путей. Несмотря на такую редкость, не остановиться на них нельзя, потому что они все-таки встречаются у взрослых и у детей, отличаются большой агрессивностью и очень низким лечебным эффектом. Достаточно сказать, что 5-летняя выживаемость больных не превышает 8—10%.

Если все злокачественные опухоли уха принять за 100%, то 85% приходится на опухоли ушной раковины, 10% — наружного слухового прохода и 5% — среднего уха. Чаще других при этой локализации встречаются рак, саркома и меланобластома.

Рак наружного уха проявляется в виде бородавчатых узелков или в виде плоской язвы с резко отграниченными, инфильтрированными краями. По мере роста карцинома занимает всю ушную раковину, может перейти на боковую поверхность головы и шеи. Врастая в наружный слуховой проход, опухоль вызывает резкую боль, как при фурункуле. Дальнейший рост карциномы наружного уха сопровождается инфильтрацией и некрозом подлежащих и окружающих тканей, образованием обширных обезображивающих дефектов.

В наружном слуховом проходе карцинома нередко развивается в виде мокнущей экземы или образует бледные грануляции на широком основании, покрытые легко отпадающей корочкой. Субъективно ощущаются зуд, а затем прогрессивно нарастающая боль в области ушной раковины и наружного слухового прохода. К сожалению, этим признакам часто не придают должного значения, и рак наружного уха диагностируется крайне поздно — когда опухоль заполняет слуховой проход, прорастает и инфильтрирует соседние образования: височно-нижнечелюстной сустав, околоушную железу, среднее ухо. Хотя рак наружного уха относится к кожному раку, прогноз при нем, в отличие от рака кожи другой локализации, плохой, даже при комбинированном лечении. Вначале проводят лучевую терапию — близкофокусную рентгенотерапию и дистанционную гамма-терапию, а затем широкое хирургическое вмешательство — удаление мягких частей наружного уха, кости и окружающих тканей. Несмотря на достаточную, казалось бы, радикальность операции, почти никогда не удается добиться стойкого излечения, больные живут 1—2 года после проведенного лечения.

Рак среднего уха обычно развивается на фоне хронического гнойного отита и клиническое течение его в ранней стадии ничем не отличается от течения гнойного воспаления среднего уха, т. е. имеются оторрея, полипы и грануляции в ухе, понижение слуха, головокружение, боль в ухе,

иногда паралич лицевого нерва.

Как можно заподозрить злокачественную опухоль среднего уха? На такую мысль должно наводить частое и быстрое рецидивирование грануляций (которые на самом деле оказываются не грануляциями, а опухолевой тканью), наличие инфильтрата в костном отделе наружного слухового прохода, концентрически суживающего его просвет, грубый парез или паралич лицевого нерва, ограничение подвижности нижней челюсти, увеличение зачелюстных лимфатических узлов.

Чтобы выявить злокачественную опухоль среднего уха в относительно ранние сроки, удаленные из уха ткани всегда необходимо подвергать гистологическому исследованию, причем делать это следует неоднократно!

Дальнейший рост опухоли вызывает мучительную боль в ухе, сильную головную боль, головокружение, расстройство равновесия, симптомы поражения околоушной железы. Прорастание опухоли в полость черепа сопровождается менингитом или менингоэнцефалитом.

Лечение рака среднего уха, как и наружного, комбинированное: предоперационная гамма-терапия, через 2—3 нед — расширенная радикальная операция уха, затем — послеоперационная гамма-терапия. Если имеется возможность (отсутствие кровотечения, наличие изотопов), в операционную рану вводят радиоактивные препараты.

Перечисленные методы лечения дают малоудовлетворительные результаты. Дело в том, что расположение опухоли в глубине и толще костного массива, соприкасающегося с жизненно важными образованиями (крупные артериальные и венозные сосуды, лабиринт, головной мозг), ограничивает возможности как лучевого, так и хирургического методов лечения. Поэтому злокачественные опухоли среднего уха — одна из самых грустных страниц ЛОР-онкологии.

В настоящее время лечение больных с новообразованиями верхних дыхательных путей и уха осуществляется в отделениях опухолей головы и шеи.

ЗАНЯТИЕ №9

Тема. Инфекционные гранулемы верхних дыхательных путей и уха. Неинфекционный некротический гранулематоз (гранулематоз Вегенера). Синдром приобретенного иммунодефицита (СПИД).

Актуальность. Среди причин смертности инфекционный некротический гранулематоз (гранулематоз Вегенера) и синдром приобретенного иммунодефицита (СПИД) занимают значительное место. В связи с ростом частоты и многообразия клинических проявлений практическому врачу любого профиля необходимо ориентироваться в диагностике и лечении инфекционного некротического гранулематоза (гранулематоз Вегенера) и синдрома приобретенного иммунодефицита (СПИД).

Цель. После изучения темы аспирант должен:

иметь представление об эпидемиологии инфекционного некротического гранулематоза (гранулематоз Вегенера) и синдрома приобретенного иммунодефицита (СПИД), методах лечения;

знать клинические проявления инфекционного некротического гранулематоза (гранулематоз Вегенера) и синдрома приобретенного иммунодефицита (СПИД), принципы их лечения и профилактики;

уметь выполнять эндоскопические методы исследования верхних дыхательных путей и уха, своевременно выявлять ранние симптомы новообразований и проводить дифференциальную диагностику их с инфекционными гранулемами и воспалительными заболеваниями, производить

некоторые диагностические и лечебные манипуляции.

Место проведения занятия. ЛОР-кабинет онкологического диспансера, специализированное отделение «Опухоли головы и шеи» или ЛОР-клиника.

Оснащение. Лобный рефлектор, набор смотровых инструментов, пульверизатор для орошения слизистой оболочки глотки и гортани, наборы гортанных кюреток, гортанная петля, набор для трахеостомии, стробоскоп, рентгенограммы, слайды.

Таблица 11

Задание на самоподготовку к практическому занятию

Вопросы	Цель	Задания для самоконтроля
1. Склерома	Знать, чтобы использовать в диагностике	Назвать наиболее частую локализацию специфических инфильтратов в дыхательных путях. Перечислить стадии развития заболевания
2. Туберкулез гортани	Знать, чтобы использовать в диагностике	Перечислить заболевания, с которыми проводится дифференциальная диагностика.
3. Сифилис верхних дыхательных путей	Знать, чтобы использовать в диагностике	Назвать наиболее частую локализацию процесса в третичном периоде. Перечислить заболевания, с которыми проводится дифференциальная диагностика.
Неинфекционный некротический гранулематоз (гранулематоз Вегенера).	Знать, чтобы использовать в диагностике	Перечислить заболевания, с которыми проводится дифференциальная диагностика.
Синдром приобретенного иммунодефицита (СПИД).	Знать, чтобы использовать в диагностике	Перечислить заболевания, с которыми проводится дифференциальная диагностика.

Блок информации

СПИД является терминальной стадией ВИЧ-инфекции, период от инфицирования вирусом иммунодефицита человека до развития СПИД длится в среднем 9 — 11 лет. Большинство симптомов вызваны оппортунистическими инфекциями — бактериальными, вирусными, грибковыми или паразитическими инфекциями, которые не развиваются у лиц с полноценной иммунной системой и поражают практически все системы органов

ВИЧ-инфицированные имеют повышенный уровень онкологических заболеваний, например, саркомы Капоши, рака шейки матки, а также лимфом. Кроме того, ВИЧ-инфицированные часто имеют системные симптомы инфекций, например, лихорадка, повышенное потоотделение по ночам, опухание лимфатических узлов, озноб, слабость и потеря веса. Разные оппортунистические инфекции развиваются у ВИЧ-инфицированных в зависимости от географического положения больного.

Разрушение CD4+ лимфоцитов является главной причиной прогрессивного ослабления иммунной системы при ВИЧ-инфекции, которая приводит в конечном счёте к развитию синдрома приобретённого иммунодефицита.

На стадии СПИД развиваются [бактериальные](#), [грибковые](#), [вирусные](#), [протозойные](#) инфекции (оппортунистические инфекции) и неинфекционные заболевания как проявление катастрофы иммунной системы в результате падения числа CD4+ лимфоцитов ниже определённого уровня. По [классификации CDC](#) диагноз СПИД может выставляться при положительных тестах на ВИЧ и количестве CD4+ лимфоцитов ниже 200 клеток/мкл — категории А3, В3 и определённых патологических состояниях, включённых в категорию С.

Критериями перехода ВИЧ-инфекции на стадию СПИД для взрослых и подростков, согласно протоколам ВОЗ 2006 года и классификации CDC^[47], являются:

Бактериальные инфекции

- Лёгочный и внелёгочный [туберкулёз](#)
- Тяжёлые бактериальные или рецидивирующие [пневмонии](#) (два или более эпизода в течение 6 месяцев)
- Инфекция, вызванная атипичными микобактериями ([Mycobacterium avium](#)), диссеминированная микобактериemia
- [Сальмонеллезная септицемия](#)

Грибковые инфекции

- [Кандидозный эзофагит](#)
- [Криптококкоз](#), внелёгочный, криптококковый менингит
- [Гистоплазмоз](#), внелёгочный, диссеминированный
- [Пневмоцистная пневмония](#) вызываемая [Pneumocystis jirovecii](#) (Видовое название возбудителя *Pneumocystis carinii* было изменено на *Pneumocystis jirovecii*.)
- [Кокцидиоидомикоз](#), внелёгочный

Вирусные инфекции

- Инфекция [вирусом простого герпеса](#) ([англ.](#) *Herpes simplex virus, HSV*): хронический или персистирующий более 1 месяца, хронические язвы на коже и слизистых или бронхит, пневмонит, эзофагит
- [Цитомегаловирусная](#) инфекция с поражением любого органа, кроме печени, селезенки и лимфоузлов. Цитомегаловирусный ретинит.
- Инфекция [вирусом герпеса человека 8 типа](#) ([англ.](#) *Kaposhi Sarkoma Herpes Virus, KSHV*)
- Инфекция [папилломавирусом человека](#) ([англ.](#) *Human papillomavirus, HPV*), в том числе рак шейки матки.
- [Прогрессирующая мультифокальная лейкоэнцефалопатия](#)

Протозойные инфекции [Токсоплазмоз](#)

- [Криптоспоридиоз](#) с диареей, продолжающейся более месяца
- [Микроспоридиоз](#)
- [Изоспороз](#), с диареей более месяца

Лёгочные инфекции

Пневмоцистная пневмония (вызываемая [Pneumocystis jirovecii](#)) является относительно редким заболеванием у иммунокомпетентных лиц, но значительно распространено среди ВИЧ-инфицированных лиц. До разработки эффективных методов диагностики, лечения и профилактики ВИЧ-инфекции в западных странах пневмоцистная пневмония была одной из непосредственных причин смертей ВИЧ-инфицированных. В развивающихся странах пневмоцистная пневмония остаётся одним из первых признаков СПИД у недиагностированных лиц, хотя, как правило, не развивается при числе CD4-лимфоцитов менее 200 в мкл крови.

Среди других заболеваний, ассоциированных с ВИЧ-инфекцией, отдельно можно выделить [туберкулёз](#), так как последний передается иммунокомпетентным лицам воздушно-капельным путём и трудно поддается лечению. Согласно [ВОЗ](#), коинфекция туберкулёза и ВИЧ является одной из основных проблем мирового здравоохранения: в 2007 умерло более 456000 ВИЧ-положительных больных туберкулёзом, что составляет треть от общего числа смертей от туберкулёза и примерно четверть от двух миллионов смертей от ВИЧ-инфекции в этом году^[26].

Заболеваемость туберкулёзом значительно снижена в странах Запада, однако в развивающихся странах эпидемиологическая ситуация и по ВИЧ-инфекции, и по туберкулёзу остаётся тяжелой. На ранних стадиях ВИЧ-инфекции (число CD4-лимфоцитов превышает 300 клеток в 1 мкл), туберкулёз развивается как заболевание лёгких. На поздних стадиях ВИЧ-инфекции клиническое проявление туберкулёза часто атипичное, развивается внелёгочное системное заболевание. Симптомы, как правило, конституциональны и затрагивают [костный мозг](#), [кости](#), мочеполовую систему, [желудочно-кишечный тракт](#), [печень](#), периферические [лимфатические узлы](#) и [центральную нервную систему](#).

Гранулематоз Вегенера — [аутоиммунное гранулематозное](#) воспаление стенок сосудов, захватывающее мелкие и средние кровеносные сосуды: [капилляры](#), [венулы](#), [артериолы](#) и [артерии](#), с вовлечением верхних [дыхательных путей](#)^[1], [глаз](#), [почек](#), [лёгких](#) и других органов. Относится к системным [АНЦА-ассоциированным некротизирующим васкулитам](#).

Гранулематоз Вегенера поражает в равной степени как мужчин, так и женщин. Средний возраст заболевших составляет 40 лет.

Клиническая картина

Общие проявления

Заболевание начинается с общей слабости, пониженного аппетита и похудения. В последующем присоединяются лихорадка, артралгии и миалгии. Иногда выявляют симптомы реактивных артритов.

Поражение глаз

При гранулематозе Вегенера воспалительный процесс затрагивает в основном белочную и радужную оболочку глаз. Нередко развитие увеита, [иридоциклита](#), [эписклерита](#), [склерита](#),

приводящих к [перфорации роговицы](#) и слепоте. Возможно образование периорбитальной гранулёмы с развитием [экзофтальма](#).

Поражение верхних дыхательных путей, ротовой полости и органов слуха

Проявляется в виде упорного насморка с гнойно-геморрагическим отделяемым. В последующем развивается изъязвление слизистой оболочки. Возможна перфорация перегородки с развитием седловидной деформации носа. Помимо язвенно-некротического ринита возможно поражение трахеи, гортани, придаточных пазух носа, слуховых труб и ушей. Нередко возникновение язвенного стоматита. Иногда встречается резистентный к консервативному и хирургическому лечению [мастоидит](#)

Поражение кожи

Наблюдается кожный васкулит с язвенно-геморрагическими высыпаниями.

Поражение нервной системы

Протекает в виде асимметричной [полинейропатии](#).

Поражение лёгких

В легких образуются гранулемы, нередко распадающиеся, что приводит к [кровохарканию](#) и развитию [дыхательной недостаточности](#). У 1/3 пациентов [источник не указан 1004 дня] гранулёмы клинически ничем себя не проявляют. Возможно развитие [плеврита](#), аускультативно проявляющегося шумом трения плевры. Также может наблюдаться выпотной плеврит

Поражение почек

Одной из излюбленных локализаций гранулематоза Вегенера являются [почечные клубочки](#). Возникающий [гломерулонефрит](#) проявляется гематурией, массивной протеинурией, нередко имеет быстро прогрессирующее течение и приводит к быстро нарастающей почечной недостаточности.

Поражение оболочек сердца

Проявляется в виде различных видов [перикардита](#).

Поражение [миокарда](#) и [эндокарда](#) нехарактерно

Диагностика

У больных с развернутой клинической картиной диагноз обычно несложен, однако в связи с разнообразием форм и вариантов течения возникают трудности на ранних стадиях заболевания. Примерно 25 % больных в начальной стадии не имеют признаков поражения легких или почек.

Таблица 12

Классификационные критерии диагностики гранулематоза Вегенера

Критерий	Определение
1. Воспаление носа и полости рта	Язвы в полости рта. Гнойные или кровянистые выделения

	из полости носа
2. Изменения при рентгенографическом исследовании лёгких	Узелки, инфильтраты или полости
3. Изменения мочи	Микро гематурия (>5 эритроцитов в поле зрения) или скопления эритроцитов в осадке мочи
4. Биопсия	Гранулематозное воспаление в стенке артерии или в периваскулярном и экстраваскулярном пространствах

При наличии двух и более критериев чувствительность постановки диагноза составляет 88 %, а специфичность — 92 %. [\[источник не указан 1004 дня\]](#) Для подтверждения диагноза определяют наличие в крови классических [антинейтрофильных цитоплазматических антител](#) (кАНЦА).

Дифференциальная диагностика

С целью правильной диагностики следует исключить заболевания, также протекающие с лёгочно-почечным синдромом: [микроскопическим полиангиитом](#), [синдромом Чарга-Стросса](#), [узелковым периартериитом](#), [синдромом Гудпасчера](#), [геморрагическим васкулитом](#), [системной красной волчанкой](#); редко — стрептококковой [пневмонией](#) с гломерулонефритом. Также проводят дифференциальный диагноз с другими заболеваниями: [лимфоидный гранулематоз](#), ангиоцентрическая злокачественная [лимфома](#), злокачественные опухоли, [срединная гранулёма носа](#), [саркоидоз](#), [туберкулёз](#), [бериллиоз](#), системные [микозы](#), [сифилис](#), [проказа](#), [СПИД](#) и др. При преимущественно почечном течении дифференциальную диагностику проводят с идиопатическим быстропрогрессирующим гломерулонефритом.

Лечение

Поскольку заболевание имеет [аутоиммунный](#) генез, препаратами выбора являются [иммунодепрессанты](#): [цитостатики](#) в сочетании с [глюкокортикоидами](#). Из цитостатиков хорошо себя зарекомендовал [циклофосфамид](#) в дозе 2 мг/кг/сут. При поражении почек дозу повышают до 3-5 мг/кг/сут. Глюкокортикоиды назначаются в эквивалентной [преднизолону](#) дозе 1 мг/кг/сут. Хорошие результаты показала пульс-терапия циклофосфамида в дозе 1000 мг. Определённые надежды возлагаются на [антицитокиновую](#) терапию.

Прогноз

Без лечения прогноз неблагоприятен: средняя продолжительность жизни не превышает 5 мес, а летальность в течение первого года жизни составляет 80 %. При своевременно начатой терапии циклофосфамидом и глюкокортикостероидами у 93 % пациентов ремиссия длится около 4-х лет, иногда у некоторых больных — более 10 лет.

Литература:

1. Альтман А.Я., Вайтулевич С.В. Слуховые вызванные потенциалы человека и локализация источника звука. СПб.: Наука, 1992 г.
2. Атлас оперативной оториноларингологии. Под ред. Погосова В.С. М.: Медицина, 1983 г.
3. Бабияк В.И. Клиническая оториноларингология: Руководство для врачей / В.И. Бабияк, Я.А. Накатис. – СПб.: Гиппократ, 2005. – 800 с.
4. Бабияк В. И., Гофман В. Р., Накатис Я. А. Нейрооториноларингология. Руководство для врачей. - 2002 г. – 727 с.
5. Блоцкий А.А., Карпищенко С.А. Неотложные состояния в оториноларингологии. – СПб.: Диалог, 2009. – 180 с.
6. Бобошко М.Ю. Речевая аудиометрия: учебное пособие. – СПб: Изд-во СПбГМУ, 2012. – 64 с.
7. Богоявленский В.Ф. Диагностика и доврачебная помощь при неотложных состояниях/ В.Ф. Богоявленский, И.Ф. Богоявленский. – 2-е изд., испр. И доп. – СПб: Гиппократ, 1995. – 480 с.
8. Овчинников Ю.М., Гамов В.П. Болезни носа, горла и уха. М. Медицина, 2003 г.
9. Оториноларингология национальное руководство.- под ред. чл. кор. РАМН В. Т. Пальчун.- Москва изд. Гр. «ГОЭТАР-Медиа» 2009 г. – 954 с.
10. Пальчун В. Т., Магомедов М. М., Лучихин Л. А. Оториноларингология. – М. «Медицина» - 2002 г. – 571 с.
11. Пятакина О.К., Янов Ю.К., Егоров В.И. Перилимфатические фистулы лабиринта. М., 2000 г.
12. Практическое руководство по сурдологии / А.И. Лопотко [и др.]. – СПб.: Диалог, 2008. – 274 с.
13. Таварткиладзе Г.А. Функциональные методы исследования слухового анализатора/ В кн.: Оториноларингология/ Национальное руководство / под ред. В.Т.Пальчуна В.Т. – М.: Геотар, 2008. – Гл.5. - С. 113-149.
14. Таварткиладзе Г.А. Кохлеарная имплантация/ В кн.: Оториноларингология/ Национальное руководство / под ред. В.Т.Пальчуна В.Т. – М.: Геотар, 2008. – Гл.8. - С. 360-373.
15. Таварткиладзе Г.А. Клиническая аудиология. – М., Медицина, 2013. - 674 с.
16. Таварткиладзе Г.А. Сенсоневральная тугоухость. Клинические рекомендации . – М.-С.-петербург, 2014. - 21 с.
17. Таварткиладзе Г.А., Ясинская А.А. Врожденные и перинатальные нарушения слуха/ В кн.: «Неонатология/ Национальное руководство – краткое издание. - М.: Геотар, 2013. – Гл.30. - С.804-816.
18. American Academy of Pediatrics, Joint Committee on Infant Hearing Year 2007 position statement: Principles and guidelines for early hearing detection and intervention programs// Pediatrics. - 2007. – V.120. – P.898–921.
19. Balkany T, Hodges A, Telischi F, et al. William House Cochlear Implant Study Group: position statement on bilateral cochlear implantation// Otol Neurotol - 2008. – V.29(2). – P.107-108.
20. British Society of Audiology and British Academy of Audiology: Guidance on the use of Real Ear Measurement to Verify the Fitting of Digital Signal Processing Hearing Aids. July 2007. www.thebsa.org.uk
21. Christensen, L., Smith-Olinde, L., Kimberlain, J., et al. Comparison of traditional bone-conduction hearing aids with the BAHA system// J Am Acad Audiol. – 2010. – V.21.- P.267- 273.
22. Clinical practice guideline: sudden hearing loss// Otolaryngol Head Neck Surg. – 2012. – V.146(3) Suppl). - P.1-35
23. Durieux-Smith A, Fitzpatrick E, Whittingham J. Universal newborn hearing screening: A question of evidence// Int J Audiol. – 2008. – V.47. – P.1–10.
25. Guidelines for Auditory Brainstem Response testing in babies. NHSP Clinical Group. Version 2.1, March 2013. Available at <http://hearing.screening.nhs.uk/audiologyprotocols>
26. Guidelines for the early audiological assessment and management of babies referred from the newborn hearing screening programme. NHSP Clinical Group. Version 3.1, July 2013. Available at <http://hearing.screening.nhs.uk/audiologyprotocols>

27. Guidelines for the fitting, verification and evaluation of digital signal processing hearing aids within a children's hearing aid service. Modernising Children's Hearing Aid Services (MCHAS), revised Sept 2005. www.psych-sci.manchester.ac.uk/mchas
28. Guidelines for Recommending Cochlear Implantation. Sound Partnership, n.d. at [http://www.cochlearcareers.com/ap/sound-partnership/issue3/.](http://www.cochlearcareers.com/ap/sound-partnership/issue3/))
29. Hesse G., Andreas R., Schaaf H., et al. DPOAE und laterale Inhibition bei chronischem Tinnitus// HNO. – 2008. – Vol. 56 (7). – P. 694-700.
30. Hyde ML. Newborn hearing screening programs: Overview// J Otolaryngol. - 2005. – V.34, (Suppl 2). – P.70–78
31. Middle Ear Implant for Sensorineural, Conductive and Mixed Hearing Losses/ Medical Services Advisory Committee. – 2010. - 202 p.
32. Roush, P.A., Frymakr, T., Venediktov, R. et al. Audiologic management of auditory neuropathy spectrum disorder in children: A systematic review of the literature// Am J Audiol. – 2011. - V.20. – P. 159-170.
33. Sampaio AL, Araujo MF, Oliveira CA. New criteria of indication and selection of patients to cochlear implant. International journal of otolaryngology 2011;2011:573968.
34. Teagle HF, Roush PA, Woodard JS, et al. Cochlear implantation in children with auditory neuropathy spectrum disorder// Ear Hear. – 2010. – V.31. – P.325-335.
35. Visual Reinforcement Audiometry testing of infants: A recommended test protocol. NHSP Clinical Group. Version 2.0, June 2008. Available at <http://hearing.screening.nhs.uk/audiologyprotocols>