

**Федеральное государственное бюджетное образовательное учреждение
высшего образования "Северо-Осетинская государственная медицинская
академия" Министерства здравоохранения Российской Федерации**

Кафедра хирургических болезней № 1



Рак гепатопанкреатодуоденальной зоны

Учебно-методическое пособие
для студентов медицинских вузов

Владикавказ 2017 г.

УДК-

Составители:

**Сотрудники Кафедры хирургических болезней №1 Северо-Осетинской
Государственной Медицинской Академии**

д.м.н., проф. Хутиев Ц.С.,

к.м.н., доц. Беслекоев У.С.

к.м.н. Ревазов Е.Б.

Дзэбоева А. Ю.

Рецензент: д.м.н., проф. Тотиков В.З.

Содержание:

Рак печени

Статистика	
Анатомическое строение печени	
Гистологическое строение печени	
Причины рака	
Классификация и стадии рака	
Симптомы рака	
Метастазирование	
Диагностика рака	
Лечение рака	
Прогноз рака	
Профилактика рака	
Ситуационные задачи	15стр.

Рак желчного пузыря

Этиология и патогенез рака	
Факторы риска	
Симптомы рака	
Диагностика рака	
Стадии рака	
Лечение рака	
Типы стандартного лечения	
Прогнозы выживаемости	
Рак Фатерова сосочка	38стр.

Рак поджелудочной железы

Анатомическое строение поджелудочной железы	
Гистологические формы	
Этиология рака	
Факторы риска	
Типы рака	
Клиническая классификация рака	
Метастазирование	
Симптомы рака	
Другие опухоли поджелудочной железы	
Диагностика рака	
Стадии рака	
Система TNM	
Лечение рака	
Новые виды лечения рака	
Варианты лечения рака по стадиям	
Питание при раке	
Прогноз рака.....	54стр.

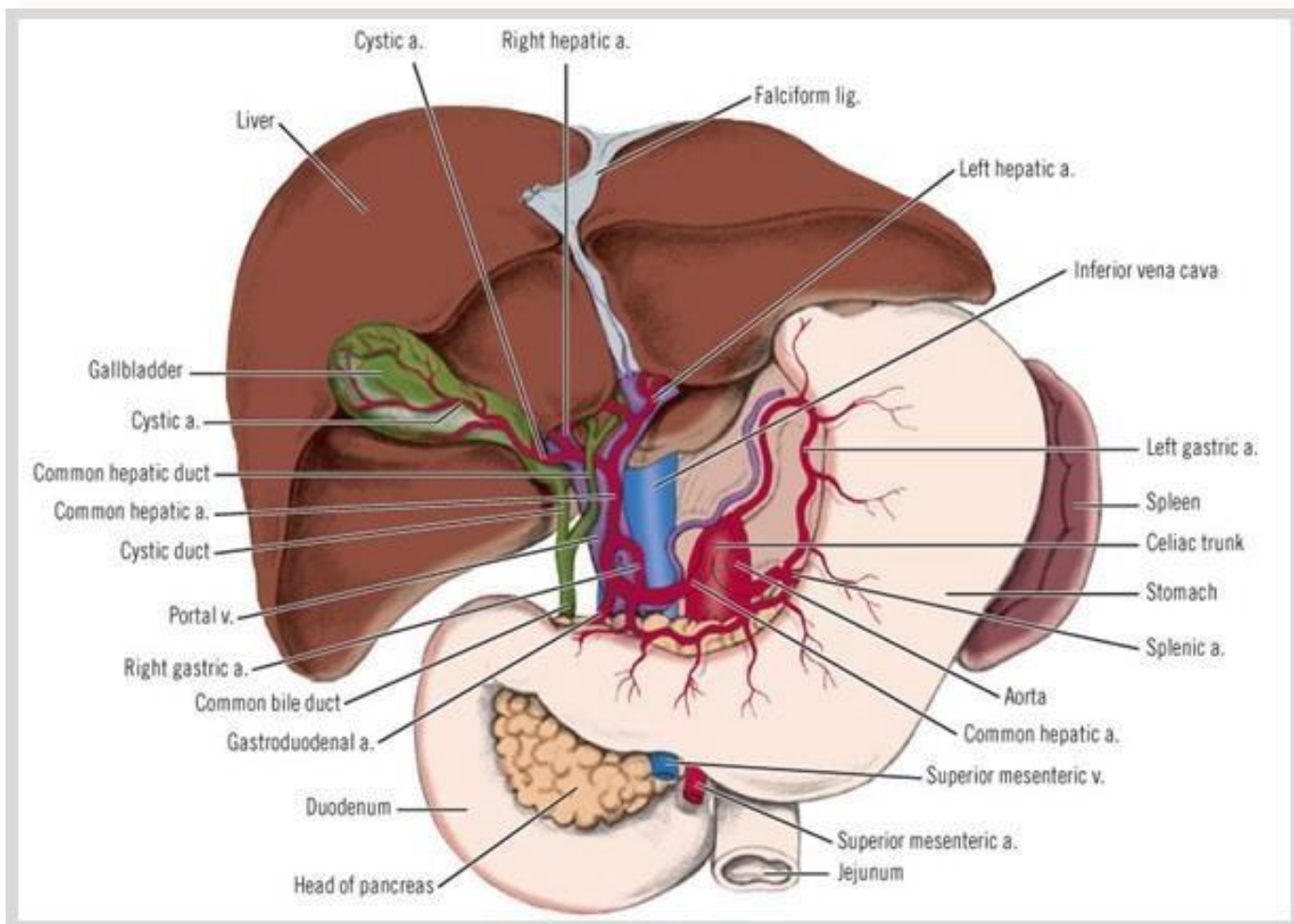
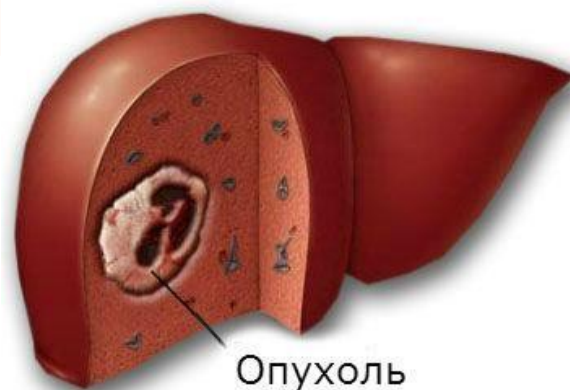Рак двенадцатиперстной кишки

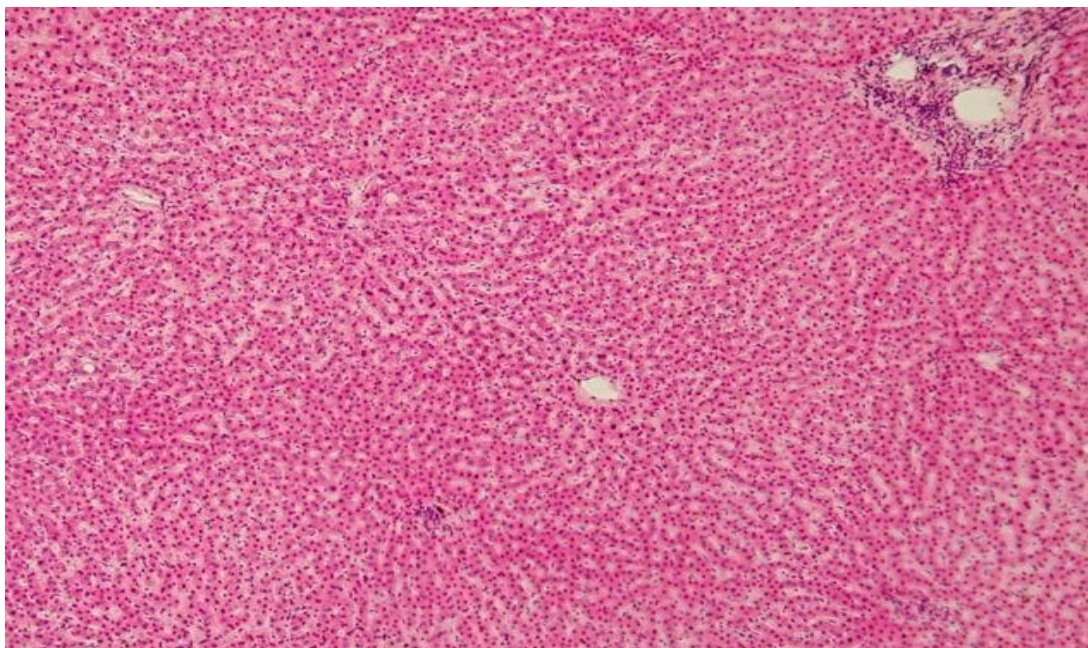
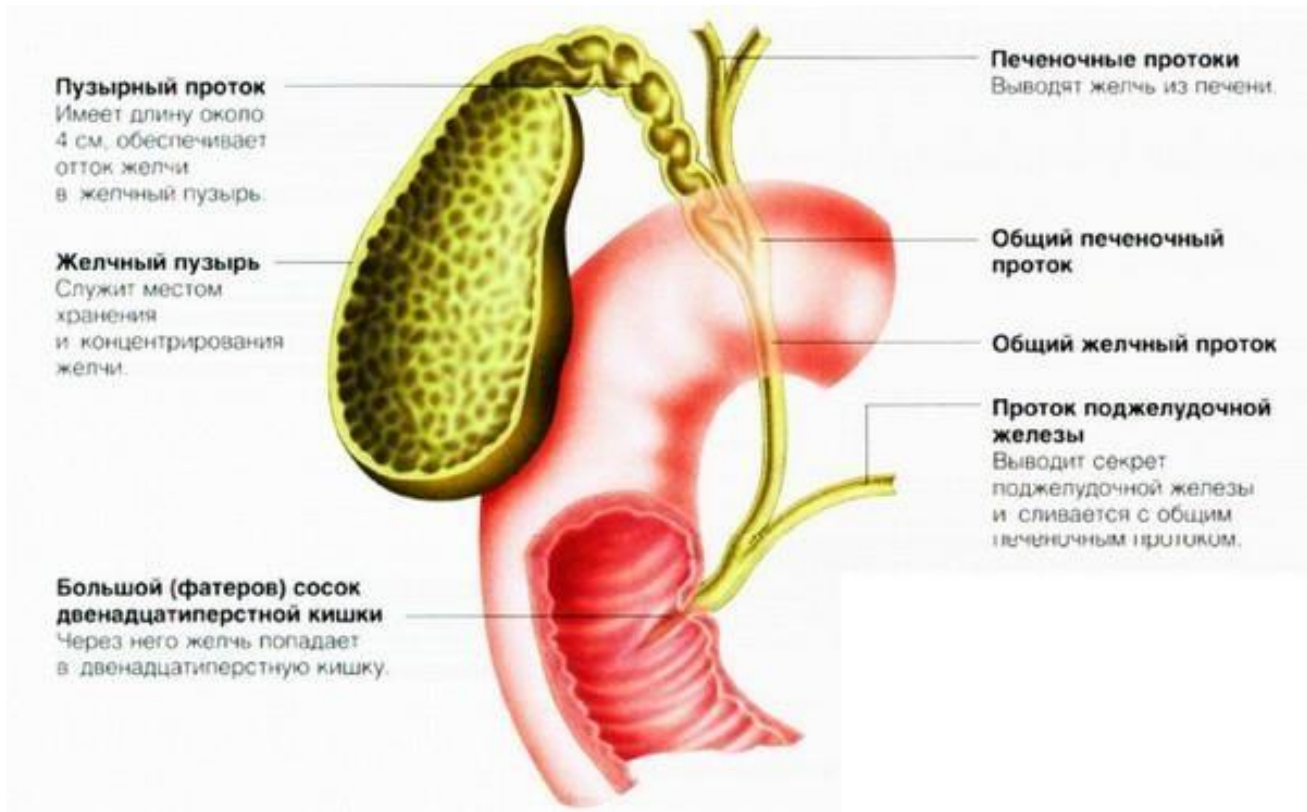
Этиология рака	
Патогенез рака	
Симптомы рака	
Диагностика рака	
Лечение рака.....	61стр.

Литература.....	62стр.
-----------------	--------

Заболеваемость раком органов гепатопанкреатодуоденальной зоны (печени, желчного пузыря, магистральных желчных путей, фатерого сосочка и поджелудочной железы) имеет повсеместный рост. Смертность не имеет тенденции к снижению. В РСО-Алания заболеваемость раком печени в последние годы составила от 5,2 до 7,8, желчного пузыря 8,4 и поджелудочной железы 8,9 на 100000 населения.

Рак печени





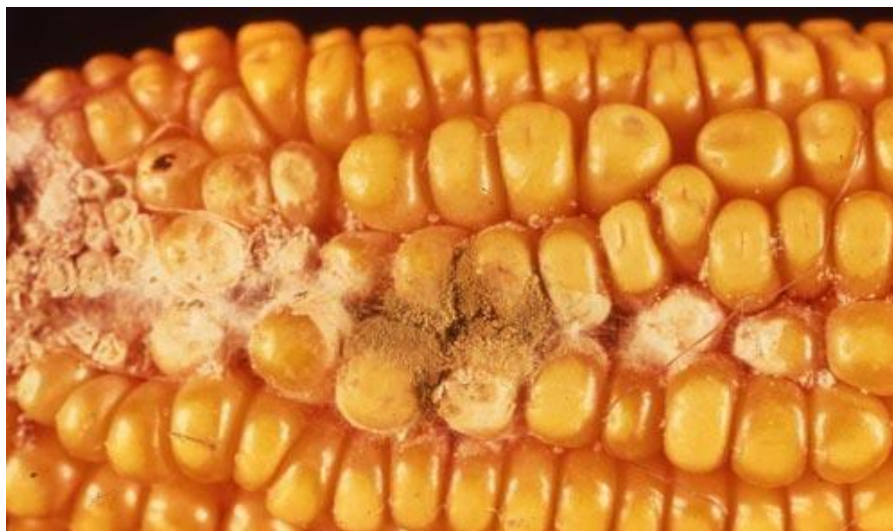Рак печени может быть **первичным и вторичным**. Первичный рак образуется из клеток органа, вторичный – из злокачественных клеток, попавших с током крови из других внутренних органов, поражённых опухолью. Метастатические новообразования регистрируют в несколько раз чаще. Данная особенность связана с кровоснабжением печени.

Первичный рак печени – это злокачественное новообразование, которое возникает в результате перерождения нормальных клеток (гепатоцитов) в раковые. **Первичный рак (гепатоцеллюлярная карцинома)** встречается сравнительно редко и в общей структуре злокачественных новообразований составляет от 3 до 5%. Ежегодно в мире выявляют

более 600 000 случаев рака печени и около 50% пациентов погибает от этого заболевания. Примерно в два раза чаще заболевают мужчины, чем женщины.

Причины развития рака печени

1. **Хронические вирусные гепатиты В и С.** У пациентов, страдающих хроническими вирусными гепатитами риск развития рака печени значительно выше.
2. **Продолжительное употребление алкоголя.** В результате возникновения атрофической клеточной дегенерации развивается цирроз печени и, как следствие, гепатоцеллюлярная карцинома.
3. **Паразитарные заболевания (описторхоз).** Возбудителем заболевания является двуустка кошачья, которая относится к классу трематод типа плоских червей. Длительное время, паразитируя в желчных протоках печени, она провоцирует развитие хронического воспаления желчных протоков, дисплазию эпителия и нарушение оттока желчи.
4. Употребление в пищу продуктов, **зараженных грибком *Aspergellus flavus***, который продуцирует афлотоксин В (ниже фото грибка).



Классификация и стадии рака печени

Эпителиальные опухоли печени

- Гепатоцеллюлярный рак (печеночно-клеточный рак).
- Гепатобластома (опухоль эмбрионального происхождения).
- Холангиокарцинома (рак внутрипеченочных желчных протоков).
- Смешанный гепатохолангиоцеллюлярный рак.
- Недифференцированный рак.
- Цистаденокарцинома желчных протоков.

Мезенхимальные опухоли печени

К этой группе злокачественных новообразований относят опухоли, которые возникают из кровеносных сосудов:

- Неопластическая гемангиоэндотелиома (основу опухоли составляют клетки эндотелия сосудов).
- Ангиосаркома, новообразование происходит из эндотелия и перителлия сосудов.
- Эпителиоидная гемангиоэндотелиома (характерным признаком клеток опухоли является наличие в их вакуолях эритроцитов, в некоторых случаях в новообразовании видны четкие сосудистые каналы).

Другие типы опухолей печени

- Фибросаркома (опухоль образуется из соединительной ткани).
- Злокачественная фиброзная гистиосаркома.
- Мезенхимальные новообразования неопределённого генеза.
- Лейомиосаркома (новообразование из гладких мышц).
- Злокачественная неходжкинская лимфома (опухоль из лимфоидной ткани).
- Тератома (опухоль образуется из гонцитов).
- Плоскоклеточный рак (опухоль из плоского эпителия).
- Мезотелиома (опухоль развивающаяся из клеток мезотелия) и др.

Эпителиальные опухоли смешанные

- Новообразования с неутончённой гистиоструктурой.
- Холангиоцеллюлярный рак печени и смешанные эпителиальные опухоли.

Метастатические опухоли

Кроме этого выделяют макроскопические формы рака печени:

1. **Узловая форма рака печени.** Узловая форма встречается в 60-85% случаев всех форм первичного рака и в большинстве случаев сопровождается циррозом. Печень увеличена в размерах и в своей структуре содержит опухолевые очаги, которые могут быть различного размера от микроскопических до нескольких сантиметров в диаметре.
2. **Массивная форма.** Характерное место локализации опухоли правая доля печени, она имеет достаточно большие размеры и встречается в 25% случаев рака. Цирроз при массивной форме встречается достаточно редко.
3. **Диффузная форма** – диагностируется реже, чем все другие и встречается в 12% случаев первичного рака. Размеры печени при этой форме не увеличены, но структура её на фоне атрофического цирроза подвергается изменению (развивается милиарный карциноматоз печени).

- По системе Edmondson, Steiner определяют степень злокачественности гепатоцеллюлярного рака, она основана на сравнении нормальной ткани печени и опухолевой:
- GX – не может быть определена степень злокачественности.

- GI – степень дифференцировки высокая (клетки рака в целом не отличаются от гепатоцитов, которые гиперплазированы, а наличие инвазивного роста определяет злокачественный характер процесса).
- GII – степень дифференцировки умеренная (опухолевые клетки сходны по строению с гепатоцитами, но их ядра изменены и в просвете ацинусов содержится желчь).
- GIII – степень дифференцировки низкая (опухолевые клетки имеют значительно изменённые ядра, в цитоплазме желчных пигментов нет, в сосудистых пространствах наблюдается рост клеток).
- GIV – анапластическая карцинома (недифференцированная).

TNM классификация рака печени: T – первичная опухоль, N – лимфатические узлы, M – отдалённые метастазы.

- T – первичная опухоль:
- TX – для оценки первичной опухоли данных недостаточно.
- T0 – не определяется первичная опухоль.
- T1 – опухоль солитарная без сосудистой инвазии.
- T2 – опухоль солитарная с сосудистой инвазией или множественные менее пяти сантиметров новообразования.
- T3a – множественные злокачественные новообразования размером более пяти сантиметров.
- T3b – инвазия крупных ветвей воротной и печеночной вен множественными опухолями или одиночной.
- T4 – злокачественное новообразование с прорастанием в прилежащие органы или висцеральную брюшину, инвазии в желчный пузырь нет.
- N – регионарные лимфоузлы.
- NX – для оценки состояния лимфатических узлов данных не достаточно.
- N0 – признаков наличия метастазов в регионарных лимфатических узлах нет.
- N1 – диагностируется поражение регионарных лимфатических узлов: на протяжении общей печёночной артерии, у ворот печени и т.д.
- M – отдалённые метастазы.
- M0 – отдалённые метастазы не диагностируются.

- M1 – отдалённые метастазы диагностируются.

Категориям T, N и M соответствуют категории pT, pN и pM – это означает, что диагноз подтверждён патоморфологом при исследовании опухоли под микроскопом. Кроме вышеперечисленных критериев при диагностике рака печени применяется оценка фиброза (F):

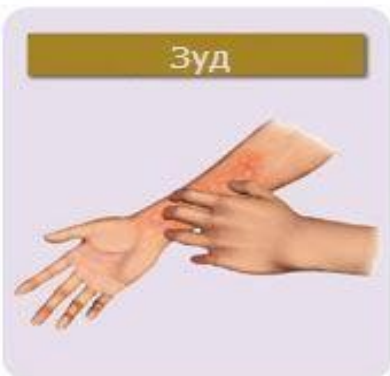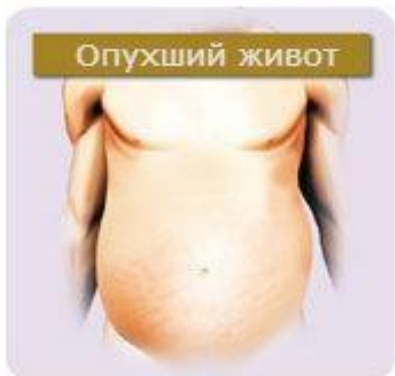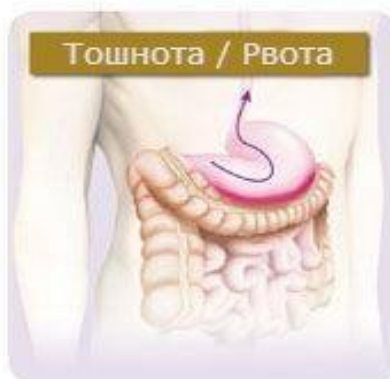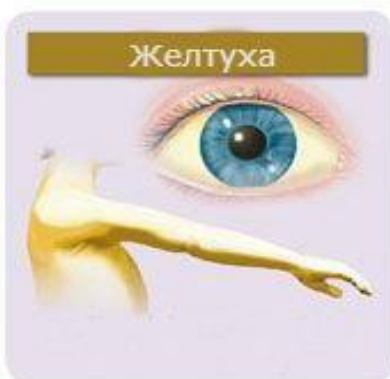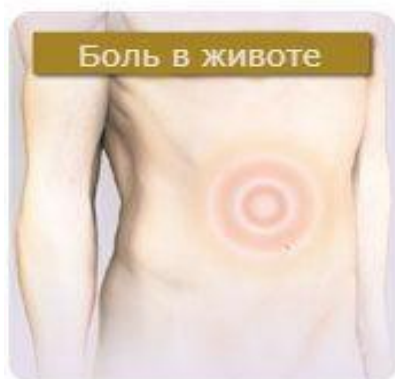- Отсутствие или наличие умеренно выраженного фиброза определяется суммой баллов от 0 до 4 и обозначается как F0.
- Наличие цирроза или выраженного фиброза определяется суммой баллов 5-6, обозначается F1.

Все вышеперечисленные факторы применяются при группировке по стадиям:

- I стадия – T1 N0 M0
- II стадия – T2 N0 N0
- IIIA стадия – T3a N0 M0
- IIIB стадия – T3b N0 M0
- IIIC стадия - T4 N0 M0
- IVA стадия – T любая N1 M0
- IVB стадия – T любая N любая M1

Симптомы рака печени

Результатом того, что начало заболевания всегда незаметно, а его течение достаточно быстрое является то, что заболевания почти всегда диагностируется на поздних стадиях.



Пациенты обращаются за медицинской помощью спустя три месяца после появления первых симптомов рака печени. Большинство больных предъявляют следующие жалобы:

- Боли в правом подреберье.
- Снижение аппетита, уменьшение массы тела.
- Выраженную слабость, вялость, быструю утомляемость.
- Живот увеличивается в размерах.
- Повышение температуры тела.
- Носовые кровотечения.
- Желтушность кожных покровов.
- Рвоту, тошноту, диарею.

У пациентов первичным раком печени в 90% случаев отмечается **гепатомегалия (большие размеры печени)**. Нижняя граница печени увеличивается до 10 см, а верхняя граница доходит до четвёртого ребра, при этом отмечается увеличение размеров грудной клетки.

При прощупывании границ печени отмечается её острый передний край, каменистая, плотная консистенция и в редких случаях гладкая поверхность. Но, всё-таки у большинства пациентов при пальпации отмечается на поверхности печени наличие множества узелков. Они плотные на ощупь и имеют различные размеры. Иногда отмечается очаговое увеличение размеров печени.

Более чем у половины пациентов отмечается наличие **асцита (скопление жидкости в брюшной полости)**. Он соответствует синдрому портальной гипертензии, имеет гемморагический характер, а асцитическая жидкость не содержит опухолевых клеток.

На фоне цирроза печени развивается **коллатеральное кровообращение**. Об этом свидетельствует наличие ладонной эритемы (ладони приобретают розовый цвет), увеличение размеров селезёнки, образование сосудистых звёздочек, гинекомастии и других симптомов. Примерно у 15% пациентов развивается паранеопластический синдром, который проявляется в виде: снижения уровня глюкозы, увеличения концентрации кальция, эритроцитоза и повышения уровня холестерина.

Симптомы первичного рака печени формируют в зависимости от преобладания одного или нескольких признаков. Основными являются следующие:

- *Форма, напоминающая абсцесс печени.*
- *Гипогликемическая.*
- *Форма с преобладанием желтухи.*

- *Гепатомегалическая форма.*
- *Цирротическая.*
- *Диффузная карциноматозная и др.*

Метастатическое поражение печени протекает, как правило, бессимптомно.

Тяжесть и боль в правом подреберье появляются лишь при распространенном опухолевом процессе. Но и в этом случае у части больных возможно хирургическое лечение.

Современные методы диагностики позволяют выявлять метастазы в печень на ранних стадиях.

В частности, в клинической практике широко используется **ультразвуковая томография**.

Это основной метод, позволяющий выявлять опухолевые очаги в печени у пациентов, находящихся под динамическим наблюдением. Для ранней диагностики

прогрессирования заболевания широко используются маркеры (метки – ред.)

(раковоэмбриональный антиген, СА-19-9). В арсенале современных средств диагностики

степени поражения печени имеются также **компьютерная томография, магнитно-резонансная томография и позитронно-эмиссионная томография**. Они используются как методы уточняющей диагностики.

У больных с небольшими метастазами возможно выполнение экономных резекций печени, что значительно снижает риск развития послеоперационных осложнений и позволяет быстро социально реабилитировать пациента.

Конечно, далеко не все так просто. Несмотря на бурное (с начала 90-х годов прошлого столетия) развитие в России хирургической гепатологии, выполнение резекции печени

(особенно обширной) в нашей стране остается уделом нескольких крупных

специализированных центров: в Москве (Российский онкологический научный центр), Санкт-Петербурге (Научно-исследовательский институт онкологии им. Н.Н.

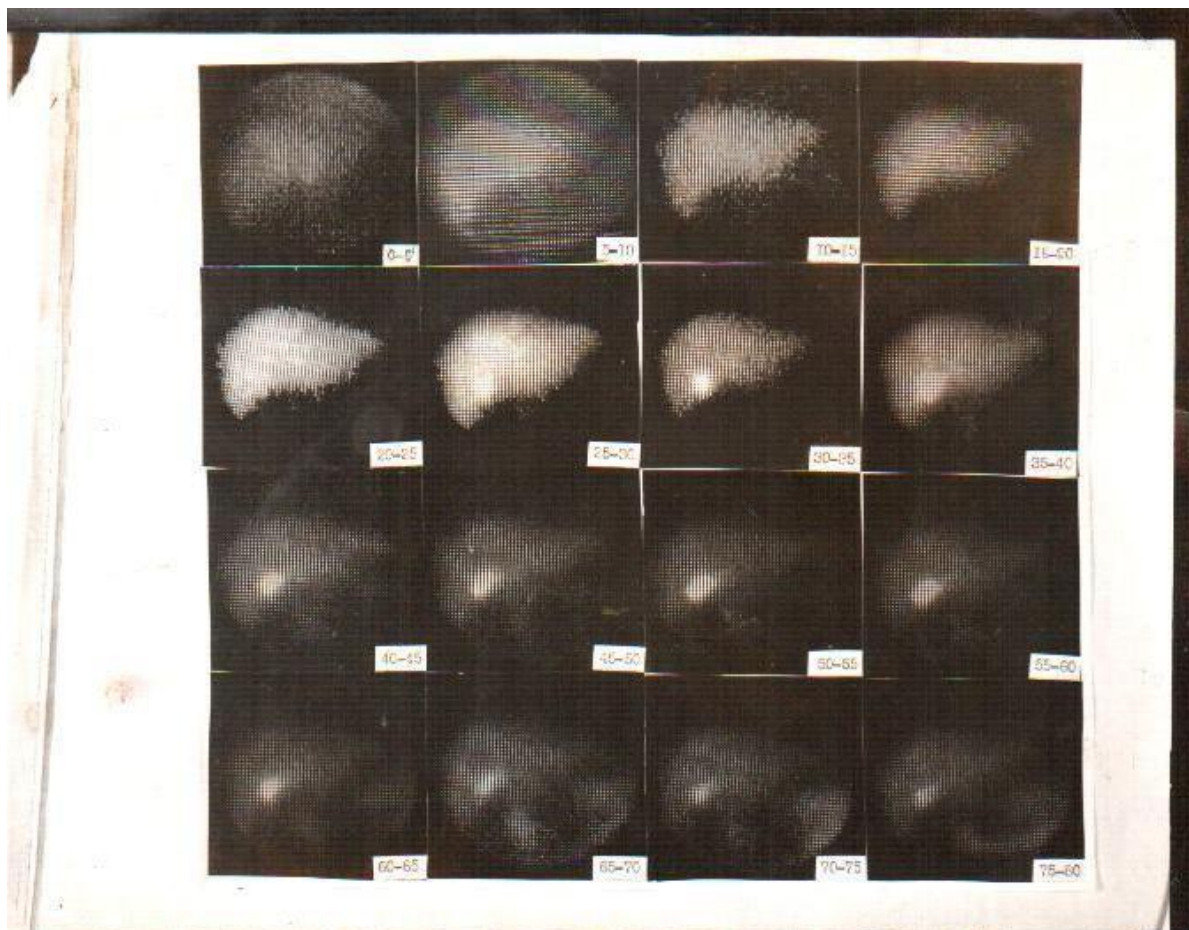
Петрова). Многим пациентам это значительно затрудняет получение полноценной медицинской помощи.

Диагностика рака печени

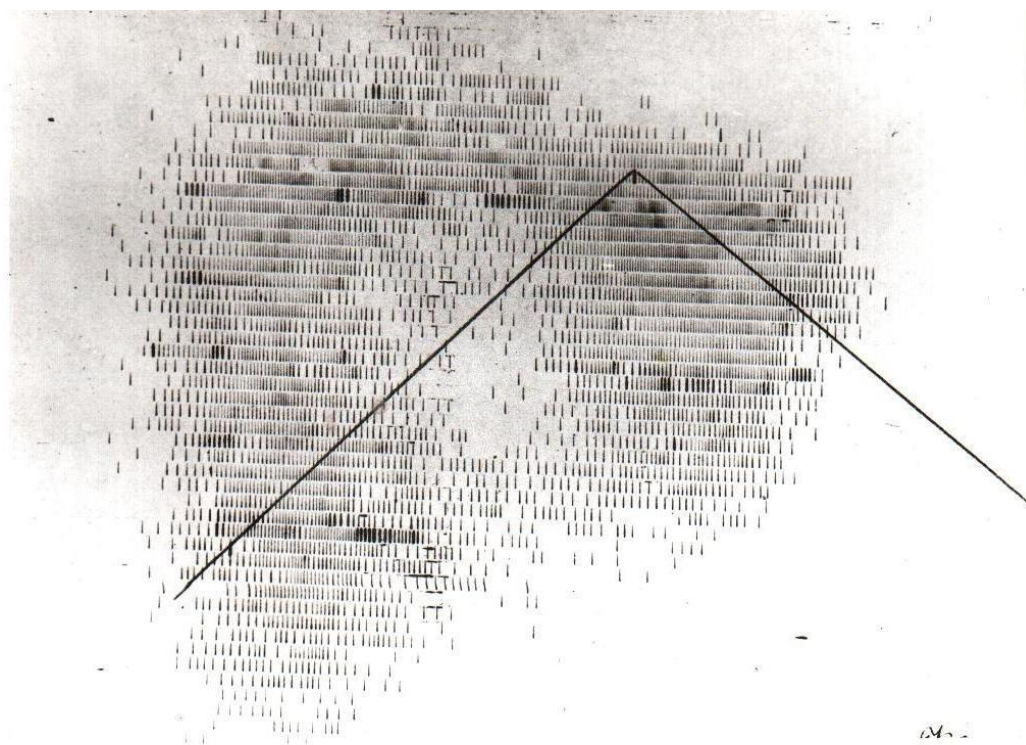
Для установления распространённости опухолевого процесса, стадии заболевания и планирования лечения рака печени применяют следующие диагностические процедуры и анализы:

1. Физикальный осмотр пациента.
2. УЗИ печени и органов брюшной полости.
3. КТ, проводимое с внутривенным болюсным усилением.
4. Ангиография.
5. Тонкоигольная пункционная цитобиопсия печени (определяется степень фиброза, осуществляется цитологическое и гистологическое исследование материала).


6. Гепатосцинтиграфия.



Норма



Узловой рак печени



Цирроз печени

7. Фиброэзофагогастродуоденоскопия.

8. Лабораторные исследования: выявление поверхностного антигена вируса гепатита В (HBsAg), а также антител к вирусам гепатита В и С. Определение ДНК/РНК вирусов гепатита В/С, концентрации опухолевых маркеров (АФП, РЭА) и т.д.

Кроме вышеперечисленных диагностических методик в случае необходимости проводят: волюмометрию печени, МРТ, ирригоскопию, колоноскопию, сцинтиграфию костей скелета. По показаниям также может быть выполнена лапароскопия и/или диагностическая лапаротомия.

Лечение рака печени

Хирургическое лечение

Лечение рака печени в современной онкологии является наиболее сложным разделом. Оно может проводиться только в современных специализированных медицинских учреждениях. Единственным радикальным методом лечения является хирургический. Он может заключаться как в резекции печени, так и в её трансплантации.

Резекция печени – одно из наиболее сложных оперативных вмешательств, так как орган имеет в своей структуре большое количество сосудов, во избежание возникновения кровотечения необходимо очень тщательно и внимательно проводить гемостаз. Одним из положительных моментов проведения хирургических вмешательств на печени является тот факт, что она обладает высокой регенеративной способностью.

Следует отметить, что резектабельность при диагнозе рак печени может быть от 16% до 66%. Послеоперационная летальность при проведении резекции печени варьирует от 1% до 15%. Наиболее высокой она является при наличии цирроза печени.

Существует более пятидесяти доступов для проведения операции на печени. Наиболее применяемыми являются способы: **Кохера, Рио-Бранка, Федорова**. Если проводится обширное оперативное вмешательство, специалисты используют торакоабдоминальный доступ.

Химиотерапевтическое лечение

Химиотерапевтическое лечение при раке печени малоэффективно. Продолжительность жизни при нерезектабельном процессе не превышает семи месяцев.

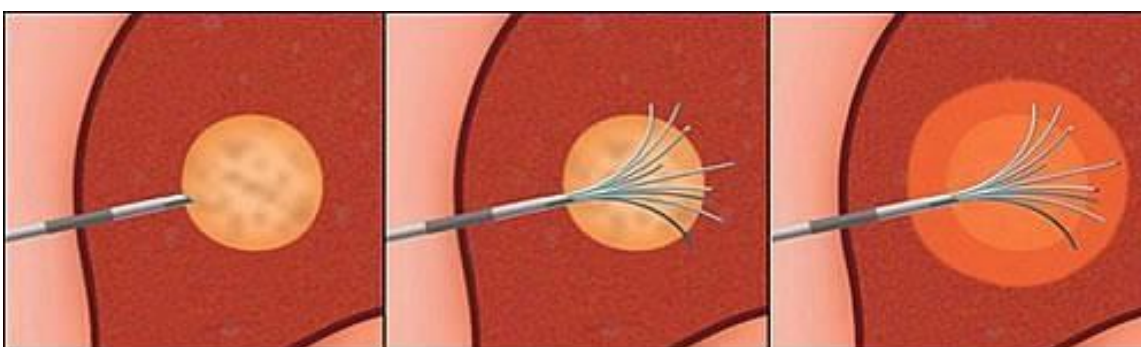
Положительные результаты в некоторых случаях достигаются при проведении, внутриартериальной химиоэмболизации. В процессе её проведения в почечную артерию вводится химиотерапевтический **препарат (цисплатин, адриамицин)**, который предварительно разводится в липоиде или смешивается с микроэмболами (желатиновая губка, гидрогель). После проведения химиоэмболизации двухлетняя выживаемость составляет около 27%.

Лучевая терапия

Лучевая терапия в лечении рака печени не применяется. В настоящее время ведутся научные исследования, но эффективности применения этого метода лечения пока нет.

Криотерапия рака печени

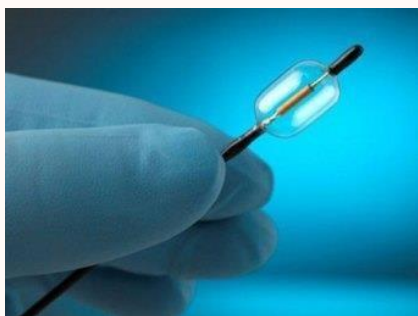
Принципом криохирургии является интраоперационное охлаждение опухоли жидким азотом, который подаётся при помощи специального зонда. Однако методика малоэффективна при размере злокачественного новообразования **более 5 сантиметров**. Трёхлетняя выживаемость после проведения криотерапии составляет около 20%.



Алкоголизация

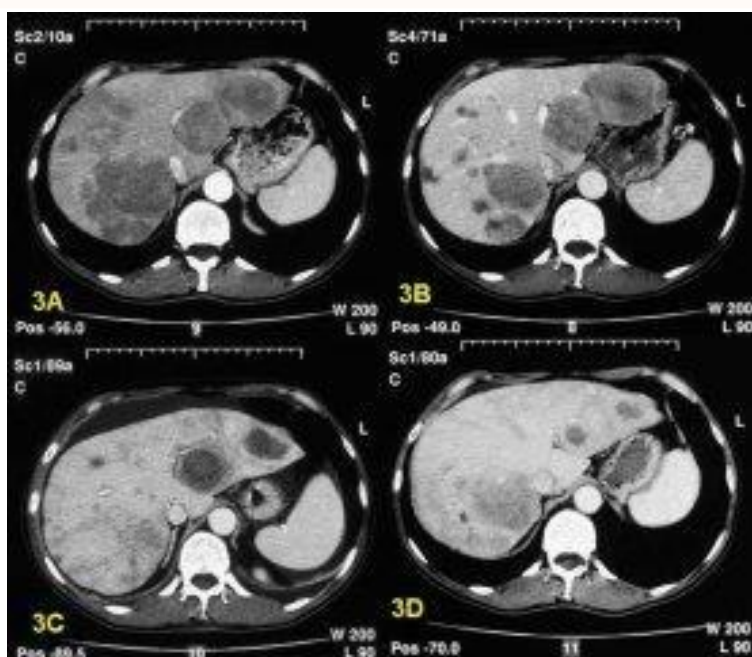
Всё чаще применяется метод алкоголизации опухолевых узлов. В основе метода лежит процесс введения спиртосодержащего раствора, который вводится в новообразование при помощи иглы через кожу. Процедура проводится под контролем УЗИ. Пятилетняя выживаемость после проведения лечения с помощью этого метода составляет 30-40%.

Радиочастотная абляция



Абляция – это местное разрушение опухоли без ее удаления. А радиочастотная абляция это метод, для осуществления которого применяются высокоэнергетические радиоволны. Врач под контролем УЗИ или КТ через кожу вводит в опухоль игловидный датчик, через который в опухоль, поступает высокочастотный ток. Он нагревает раковые клетки и разрушает их. Следует отметить, что метод применяется в том случае, если новообразование имеет размеры не более 5 см, а общее число их не более четырёх.

Радиоэмболизация



3А — метастазы рака в печени

3В — редукция опухоли после проведенной химиоэмболизации

3С — уменьшение метастазов после радиочастотной абляции (РЧА)

3D — результат терапии через 6 месяцев

Метастатический рак печени

Поражение печени злокачественными новообразованиями в 95% случаев является

вторичным. Среди всех органов печень занимает первое место по локализации в ней метастазов. Как правило, метастазирование осуществляется по **печёночной артерии и воротной вене** и при злокачественных опухолях других локализаций выявляется в 36% случаев.

Так метастазы рака поджелудочной железы в печени выявляются в 50% случаев, при колоректальном раке от 25% до 50%, при раке молочной железы в 30%, при раке желудка в 35% случаев. Клинические проявления определяются первичным очагом.

Наиболее эффективным методом лечения вторичного рака печени является хирургический метод. Показаниями к проведению оперативного лечения являются метастазы:

- *Злокачественных новообразований тонкой кишки.*
- *Колоректального рака.*
- *Рака поджелудочной железы.*
- *Рака почек и надпочечников.*
- *Меланомы и т.д.*

Если печень поражена метастазами, основными условиями проведения её резекции являются достаточные функциональные резервы остающейся части органа и радикальное удаление первичного очага. Стадирование метастатического процесса в печени имеет огромное значение при определении показаний к проведению резекции.

- **I стадия** характеризуется наличием одного метастаза, который занимает около 25% объёма печени.
- **II стадия** характеризуется наличием единичного метастаза, который имеет объём от 25% до 50% или множественные метастазы объёмом до 25%.
- **III стадия** определяется тем, что существует множественные и билобарные (в обеих долях) очаги, которые занимают 25-50% от общего объёма ткани печени. Также это может быть единичный метастаз занимающий более 50% объёма органа.

Операбельными являются метастазы, которые могут быть удалены полностью при резекции печени. Объём оперативного вмешательства зависит от наличия или отсутствия сосудистой инвазии, локализации и размеров метастазов.

Прогноз рака печени

Прогноз рака печени неблагоприятный. Выживаемость пациентов в течение пяти лет составляет в среднем 10%. Это связано с тем, что рак печени сопровождается наличием сопутствующих заболеваний, таких как гепатит, цирроз и т.д. Кроме этого причиной летальности после проведения курса комплексного лечения являются рецидивы рака.

Профилактика заболевания

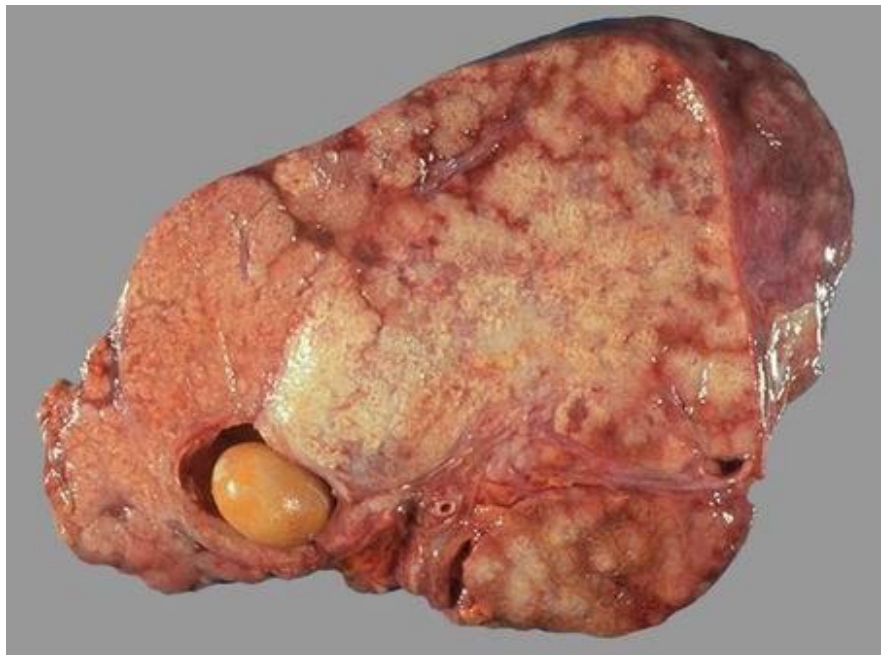Основными направлениями профилактики рака печени являются:

1. Своевременные мероприятия по снижению заболеваемости и лечению вирусных гепатитов В и С. С этой целью проводится вакцинация групп населения повышенного риска, контрольные исследования донорской крови и т.д.
2. Термическая обработка рыбы, препятствующая возникновению описторхозной инвазии.
3. Профилактика алкоголизма и табакокурения.
4. Контроль качества продукции, поступающей из стран Юго-Восточной Азии и Южной Африки на наличие инфицированности её грибом *Aspergillus flavus*, который является источником афлотоксинов.
5. Своевременное и грамотное лечение и выявление наследственных заболеваний, которые могут вызывать цирроз печени, и увеличивать риск развития злокачественных новообразований печени в последующем.

Рак желчного пузыря

Рак желчного пузыря – это заболевание, при котором злокачественные (опухолевые) клетки поражают ткани желчного пузыря.

желчного пузыря – это редкое заболевание, при котором злокачественные (опухолевые) клетки поражают ткани желчного пузыря. Желчный пузырь представляет собой орган бобовидной формы, который располагается на нижней поверхности печени в верхней части живота. Орган предназначен для хранения желчи, жидкости, которая вырабатывается в печени и помогает переваривать жиры. Когда пища доходит до желудка и кишечника, желчь поступает из желчного пузыря по так называемому желчному протоку, представляющему собой трубку, которая соединяет желчный пузырь и печень с начальными отделами тонкого кишечника.



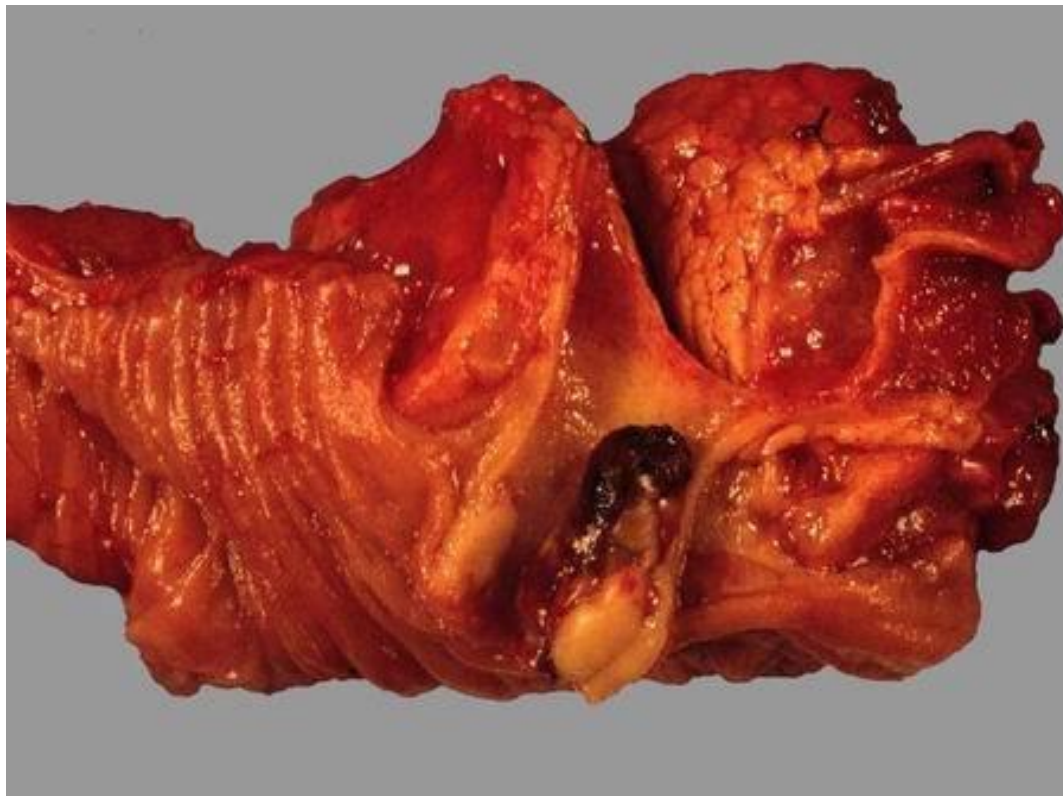Рак

Стенка желчного пузыря состоит из трех основных слоев ткани.

- Слизистый (внутренний) слой.
- Мышечный (средний) слой.
- Серозный (внешний) слой.

Между этими слоями есть прослойки соединительной ткани. Рак желчного пузыря

начинает свое развитие во внутреннем слое и по мере роста распространяется на внешние слои.



Этиология рака желчного пузыря:

До конца не ясно, что вызывает рак желчного пузыря. Врачи знают формы рака желчного пузыря, когда здоровые клетки желчного пузыря развиваются и подвергаются мутации в их ДНК. В результате мутаций клетки растут бесконтрольно и продолжают жить, когда другие клетки умирают. Накапливающиеся ненормальные клетки образуют опухоль, которая может выйти за пределы желчного пузыря и распространяться в другие участки тела.

Рак желчного пузыря в большинстве случаев начинается в железистых клетках, выстилающих внутреннюю поверхность желчного пузыря. Рак желчного пузыря, который начинается в этом типе клеток, называется **«аденокарцинома»**.

Принадлежность к женскому полу повышает риск развития рака желчного пузыря. Все факторы, повышающие вероятность развития данного заболевания, называются факторами риска. К факторам риска развития рака желчного пузыря относятся:

- Женский пол.
- Американское происхождение.

Симптомы Рака желчного пузыря:

Желтуха, боль и высокая температура могут свидетельствовать о раке желчного пузыря.

Эти и другие проявления могут быть вызваны как раком желчного пузыря, так и другими заболеваниями. При появлении одного из перечисленных симптомов следует проконсультироваться с врачом:

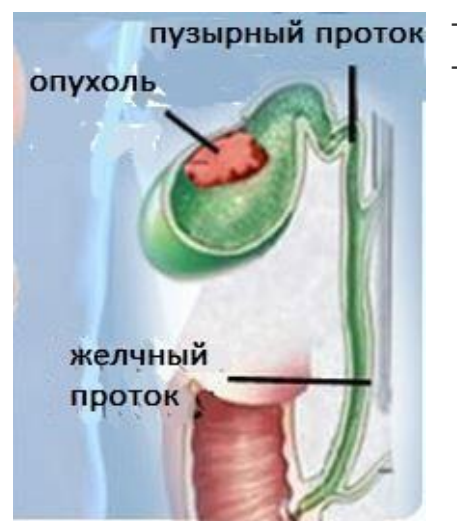- Желтуха (желтая окраска кожи и белков глаз).

- Боль в верхних отделах живота.
- Высокая температура (лихорадка).
- Тошнота и рвота.

Вздутие живота.

Опухолевые образования в животе.

Начало болезни медленное и малозаметное. Нередко клиническая картина долго маскируется проявлениями холелитиаза. Наиболее частым признаком рака желчного пузыря является боль различного характера, обычно тупая и постоянная, возникающая в результате прорастания опухоли в периневральные лимфатические пути. Стойкая тупая боль в правом подреберье у пожилых людей подозрительна на рак желчного пузыря, особенно если она сопровождается субфебрилитетом. Наряду с болями ухудшается аппетит, развиваются диспепсические явления, похудание. Желтуха возникает почти в половине случаев.



Наиболее характерный признак рака желчного пузыря - прощупываемая плотная бугристая опухоль в правом подреберье. Печень нередко увеличена, иногда в ней прощупываются плотные узлы метастазов. В поздних стадиях могут появиться асцит и анемия. Обычны лихорадка, лейкоцитоз в крови и повышение СОЭ. В. Х. Василенко в зависимости от преобладающего клинического синдрома выделяет пять форм рака желчного пузыря: желтушную, "опухолевую", диспепсическую, септическую и "немую". При последней форме клиническая картина обусловлена метастазами.

Диагностика Рака желчного пузыря:

На ранних стадиях рак желчного пузыря диагностировать чрезвычайно сложно.

Сложности ранней диагностики рака желчного пузыря связаны с такими факторами:

- На ранних стадиях рака желчного пузыря нет никаких значимых клинических проявлений заболевания.
- Клиническое проявление симптомы рака желчного пузыря напоминают многие другие заболевания.
- Желчный пузырь прикрыт печенью.

Иногда рак желчного пузыря обнаруживают при удалении желчного пузыря по каким-либо другим причинам. У больных с камнями в желчном пузыре данное злокачественное заболевание развивается крайне редко.

Для **установки диагноза** и распространенности процесса на соседние ткани и органы используют различные анализы и диагностические процедуры.

Методы диагностики, визуализирующие область мочевого пузыря и соседние ткани и органы, помогают диагностировать рак желчного пузыря и определить степень распространенности процесса. Процесс установления распространенности заболевания называется стадированием процесса.

Для планирования терапии имеет значение возможность полного хирургического удаления опухоли. Обследования для определения, диагностики и стадирования рака желчного пузыря проводятся, как правило, одновременно.

Среди наиболее точных методов диагностики можно выделить **лапароскопию**, в ходе которой возможен забор биологических материалов для дальнейшего гистологического и цитологического исследования, также определение величины опухоли, степени ее разрастания и наличие метастаз.

Помимо этого для первичной диагностики заболевания проводятся:

- **УЗИ желчного пузыря** и органов брюшной полости. Данный метод широко используется при обследовании пациентов, поскольку он имеет ряд преимуществ. Это и отсутствие вреда для больного, и абсолютная безболезненность процедуры, не вызывающая никаких осложнений, и достаточно высокая информативность. Кроме того УЗИ позволяет сделать забор пункции более точным.
- **Компьютерная томография.** Она позволяет получить снимки как здоровых, так и пораженных участков тела, что особенно важно при наличии отдаленных метастаз. Кроме того при проведении КТ в кровеносную систему пациента часто вводится контрастное вещество, которое делает исследование еще более точным.
- **Осмотр пациента** для определения общего состояния больного, наличия у него признаков заболевания, например припухлостей, а также любых признаков и симптомов, не встречающихся у здорового человека. Следует внимательно расспросить пациента о его образе жизни, вредных привычках, перенесенных ранее заболеваниях, проводимом лечении.
- **Анализ крови** на выявление раково-эмбрионального антигена. Само по себе повышение в крови уровня этих антител еще не говорит о непременном онкологическом заболевании, но в совокупности с другими симптомами дает повод к проведению дальнейших исследований.
- **Чрескожная чреспеченочная холангиография.** Данный метод позволяет получить общую картину о состоянии желчного пузыря и соответствующих протоков. Его суть заключается в введении тонкой иглы в печень и впрыскивании контрастного вещества. После чего выполняется серия снимков печени, желчного пузыря и соединяющих желчных протоков. В случае если нарушена нормальная циркуляция желчи, перед холангиографией следует провести дренирование желчи при помощи стента. Сама процедура проводится под контролем УЗИ
- **Функциональные пробы печени:** в образце крови определяется содержание определенных веществ, которые вырабатываются печенью. Повышенная концентрация этих веществ в крови свидетельствует о раке желчного пузыря.
- **Измерение уровня раково-эмбрионального антигена (РЭА):** определение содержания в крови РЭА. РЭА синтезируется как опухолевыми, так и здоровыми клетками и поступает в общий кровоток. Повышение концентрации этого маркера в крови может свидетельствовать о раке желчного пузыря или других заболеваниях.
- **Раковый Антиген 19-9 (РА 19-9):** Определение содержания РА 19-9 в крови. РА 19-9

синтезируется как опухолевыми, так и здоровыми клетками и поступает в общий кровоток. Повышение концентрации этого маркера в крови может свидетельствовать о раке желчного пузыря или других заболеваниях.

- **Биохимический анализ крови:** при лабораторном исследовании крови определяют содержание в ней определенных веществ, например, гормонов, синтезируемых определенными органами и тканями организма. Отклонения концентраций (выше или ниже нормальных значений) может быть признаком нарушения работы органа или ткани, где эти гормоны вырабатываются. В крови определяют содержание гормонов, продуцируемых карциноидной опухолью. Это исследование применяют для диагностики карциноидного синдрома.
- **Рентгенография органов брюшной полости.** Рентгеновские лучи – это поток высокочастотного излучения. При прохождении данных лучей сквозь тело человека на специальной пленке получается соответствующее изображение внутренних органов и тканей.
- **МРТ (магнитно-резонансная томография):** данным методом исследования основан на радиоманитном излучении, с помощью которого получают серию изображений внутренних органов человека. Эти снимки выводятся на монитор компьютера и, при необходимости, на пленку. Такую процедуру еще называют ядерно-магнитно-резонансной томографией. С помощью МРТ можно определить дефекты костной ткани.
- **Анализ карциноэмбрионального антигена (КЭА):** тест, который измеряет уровень КЭА в крови. КЭА попадает в кровь и от раковых, и от нормальных клеток. Когда их большее количество, чем обычно, это может быть признаком рака желчного пузыря;
- **Анализ СА 19-9.** (СА - специфический антиген, продуцируемый клетками эпителия желудочно-кишечного тракта): тест, который измеряет уровень СА 19-9 в крови. СА 19-9 поступает в кровоток и от раковых, и от нормальных клеток. Когда их большее количество, чем обычно, это также может быть признаком рака желчного пузыря;
- **Эндоскопическая ретроградная холангиопанкреатография:** процедура, используемая для рентгеновских протоков (труб), которые несут желчь из печени в желчный пузырь и из желчного пузыря в тонкий кишечник. Иногда рак желчного пузыря вызывает сужение и блокировку этих каналов, замедляя поток желчи и вызывая желтуху. Эндоскоп (тонкую трубку) пропускают через рот, пищевод и желудок в первой части тонкой кишки. Затем катетер (трубку поменьше) вводят через эндоскоп в желчные протоки. Краситель вводят через катетер в протоки и потом делают рентген. Если каналы блокируются опухолью, маленькая трубка может быть вставлена в канал для его разблокировки. Эта трубка (стент), может быть оставлена на месте, чтобы держать канал открытым. Также могут быть приняты образцы тканей;
- **Лапароскопия:** хирургическая процедура, с помощью которой видят органы в животе и проверяют их на наличие признаков болезни. В стенке брюшной полости выполняются малые разрезы, и тонкая трубка лапароскопа вставляется в один из этих разрезов. Другие инструменты могут быть вставлены через те же самые или

другие разрезы - для выполнения таких процедур, как удаление органов или взятие образцов ткани для биопсии. Лапароскопия помогает выяснить, рак находится в желчном пузыре или он распространился на близлежащие ткани, и может ли он быть удален хирургическим путем;

- **Биопсия:** это удаление клеток или тканей, которые можно рассматривать под микроскопом патологоанатома, чтобы проверить их на наличие признаков рака. Биопсия может быть сделана после операции по удалению опухоли. Если опухоль очевидна и не может быть удалена хирургическим путем, биопсия может быть сделана с использованием тонкой иглы для удаления клеток из опухоли.

Лечение Рака желчного пузыря:

На шанс выздоровления (прогноз) пациента и выбор метода лечения влияют определенные факторы.

Прогноз (шанс выздоровления) и выбор метода лечения определяется следующим:

- Стадия рака (распространение процесса только на желчевыводящие пути или и на другие органы и ткани).
- Возможно ли полное хирургическое удаление опухоли.
- Вид рака желчного пузыря (как выглядят злокачественные клетки под микроскопом)
- Впервые диагностированное заболевание или рецидив (возврат) болезни.

Выбор метода лечения зависит от возраста и общего состояния пациента и клинических симптомов, вызванных заболеванием.

Рак желчного пузыря считается излечимым процессом при локализованных (не распространенных) стадиях заболевания. При запущенных формах для улучшения качества жизни пациента и уменьшения клинических проявлений и осложнений рака желчного пузыря проводят паллиативное лечение.

Пациенты должны знать о возможностях участия в клинических исследованиях. Последние проводят для улучшения лечения пациентов.

Стадирование рака желчного пузыря обычно проводится одновременно с установлением диагноза.

Для более подробной информации о методах исследования для диагностики и стадирования рака желчного пузыря смотрите раздел «Общая информация».

Существует три **пути распространения опухоли** по организму.

К ним относятся:

1. Проращение в другие ткани. Злокачественное новообразование прорастает окружающие его здоровые ткани.
2. По лимфатической системе (лимфогенный путь). Опухолевые клетки проникают в лимфатическую систему и по лимфатическим сосудам могут попасть в другие органы и ткани человека.

3. С током крови (гематогенно). Злокачественные клетки проникают в вены и капилляры и с кровью разносятся в другие органы и ткани.

Когда опухолевые клетки с током крови или лимфы разносятся по организму возможно формирование другой (вторичной) опухоли. Этот процесс называется метастазированием. Первичная опухоль и вторичные (метастатические) новообразования относятся к одному и тому же типу рака. Например, если рак молочной железы распространяется на кости, то опухолевые клетки, обнаруженные в костях - это злокачественные клетки рака молочной железы. И новообразование в костях относят к метастатическому раку молочной железы, а не к раку костей.

Существуют следующие **стадии развития рака желчного пузыря:**

Стадия 0 («Рак на месте» или Carcinoma in situ)

При нулевой стадии патологически измененные клетки находятся во внутреннем (слизистом) слое желчного пузыря. Эти клетки могут трансформироваться в злокачественные и поражать окружающие их здоровые ткани. Нулевую стадию еще называют «рак на месте».

I стадия

При I стадии уже формируется злокачественная опухоль. Стадия I подразделяется на стадию IA и стадию IB.

- Стадия IA: опухоль поражает только внутреннюю (слизистую) оболочку до соединительнотканной прослойки или до мышечного слоя.

- Стадия IB: опухоль прорастает мышечный слой желчного пузыря до прослойки соединительной ткани.

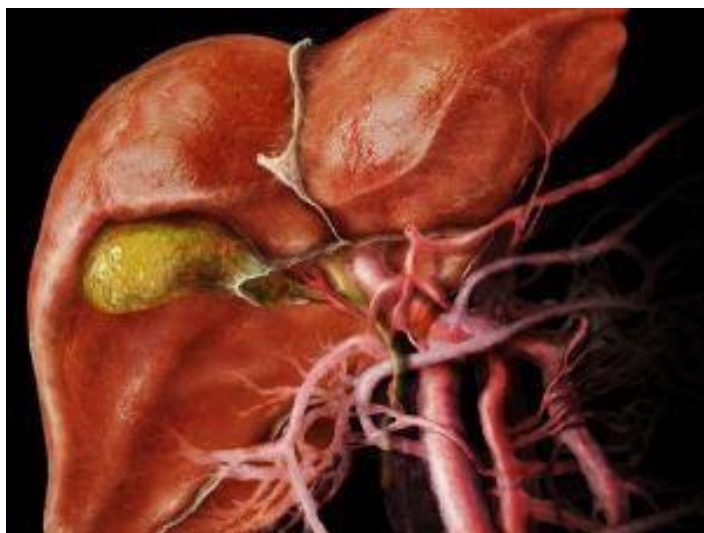Стадия II

Стадия II подразделяется на стадию IIA и стадию IIB.

- Стадия IIA: Опухоль распространяется на висцеральную брюшину (ткань, покрывающая желчный пузырь) и/или на печень и/или соседние органы (например, желудок, тонкий кишечник, толстый кишечник, поджелудочная железа, внепеченочные желчные протоки).

- Стадия IIB: опухоль распространяется на:

- 1. за пределы слизистого слоя до соединительнотканной прослойки и соседние лимфатические узлы; или
- 2. до мышечного слоя и соседние лимфатические узлы; или
- 3. За мышечный слой до соединительнотканной оболочки и до соседних лимфатических узлов; или
- 4. Сквозь висцеральную брюшину (ткань, покрывающую желчный пузырь) и/или до печени и/или одного из соседних органов (например, желудок, тонкий кишечник, толстый кишечник, поджелудочная железа, внепеченочные желчные протоки) и до соседних



лимфатических узлов.

Стадия III

При III стадии рак распространяется до главного кровеносного сосуда в печени или до соседних органов и может поражать соседние лимфатические узлы.

Стадия IV

При IV стадии рак поражает регионарные лимфатические узлы и/или отдаленные от желчного пузыря органы и ткани.

Для планирования лечения рака желчного пузыря, кроме стадий заболевания использую разделение на группы. Существует две группы:

- Локализованная (Стадия I)

Рак находится только в стенке желчного пузыря и может быть полностью удален хирургически.

- Неоперабельная форма (стадия II, стадия III, стадия IV)

Если рак прорастает через стенку желчного пузыря в окружающие ткани и органы и в брюшную полость, опухоль считается нерезектабельной (не может быть полностью удалена хирургическим путем). Исключение составляют пациенты у которых злокачественный процесс поражает только лимфатические узлы.

Рецидив рака желчного пузыря

Повторное возникновение рака желчного пузыря после проведенного лечения называется рецидивом (возвратом) заболевания. Рак может снова развиваться в желчном пузыре или в любой другой части тела.

Методы лечения рака желчного пузыря

Для лечения рака желчного пузыря существуют различные методы терапии. Некоторые подходы считаются стандартами терапии (лечение, существующее на сегодняшний день), некоторые – исследуются в клинических испытаниях. Клинические испытания проводятся для усовершенствования существующих методов терапии или для получения данных об эффективности новых подходов. Если по результатам таких исследований доказано преимущество изучаемых методов лечения, они могут стать новым стандартом лечения. Многие пациенты могут обсуждать с врачом участие в клинических исследованиях. В некоторые испытания продолжается набор пациентов, еще не получивших лечение.

Различают три стандартных метода лечения:

- **Хирургический метод**

При раке желчного пузыря проводят холецистэктомию, хирургическое удаление желчного пузыря и окружающих его тканей. Возможно также удаление регионарных (соседних) лимфатических узлов. При оперативных вмешательствах на желчном пузыре часто применяют лапароскоп. Лапароскоп с прикрепленной к нему видеокамерой вводится в отверстие (надрез) в животе. Хирургические инструменты для выполнения операции вводят через другое отверстие. В связи с риском заражения этих отверстий злокачественными клетками, здоровые ткани

оказывающие надрезы также подлежат хирургическому удалению.

- **Лучевая терапия**

Лучевая терапия – это метод лечения опухоли с помощью высокочастотного рентгеновского излучения или других видов излучения. Метод позволяет добиться полного уничтожения злокачественных клеток или замедления роста опухоли. Существует 2 вида лучевой терапии. При внешней лучевой терапии лучи из аппарата, находящегося рядом с пациентом, направляются на опухоль. При внутренней лучевой терапии радиоактивные вещества набирают в иголки, трубки или катетеры, которые вводятся в ткани, расположенные рядом с опухолью или прямо в новообразование. Выбор метода лучевой терапии зависит от типа и стадии злокачественного процесса.

В клинических исследованиях разрабатываются новые методы лечения.

- **Химиотерапия**

Химиотерапия – это метод лечения рака с помощью цитостатических препаратов, действие которых направлено на уничтожение опухолевых клеток или замедление злокачественного роста. При приеме химиопрепаратов внутрь, введение внутривенно или внутримышечно лекарство поступает в общий кровоток, уничтожая циркулирующие по организму опухолевые клетки (системная химиотерапия). Если химиотерапия вводится непосредственно в спинномозговой канал, в пораженный орган или какую-либо полость организма, например, в брюшную, она называется регионарной химиотерапией. Вид введения химиопрепаратов зависит от типа и стадии злокачественного процесса.

В клинических исследованиях продолжают изучение новых схем лечения.

- **Радиосенсебилизаторы**

Радиосенсебилизаторы – это препараты, повышающие чувствительность опухоли к лучевой терапии. Сочетание лучевой терапии и радиосенсебилизаторов позволяет уничтожить большее количество злокачественных клеток.

Пациенты могут спросить своего врача об участии в клинических исследованиях. Для некоторых пациентов участие в клинических исследованиях может быть лучшим выбором метода лечения. Клинические испытания являются частью процесса изучения рака. Они проводятся для того, чтобы определить являются ли новые методы лечения опухоли эффективными и безопасными, и насколько они превосходят стандартные подходы к терапии.

Большинство сегодняшних стандартов лечения злокачественных новообразований основаны на предыдущих клинических испытаниях. Пациенты, принимающие участие в исследованиях, могут получать стандартную терапию или быть одними из первых, кто получает новое лечение.

Больные, участвующие в клинических исследованиях, также влияют на усовершенствование методов лечения рака в будущем. Даже, если клиническое испытание не приводит к открытию новых эффективных методов борьбы с заболеванием, очень часто на основании полученных результатов можно дать ответы на важнейшие вопросы и помочь в дальнейшем изучении проблемы.

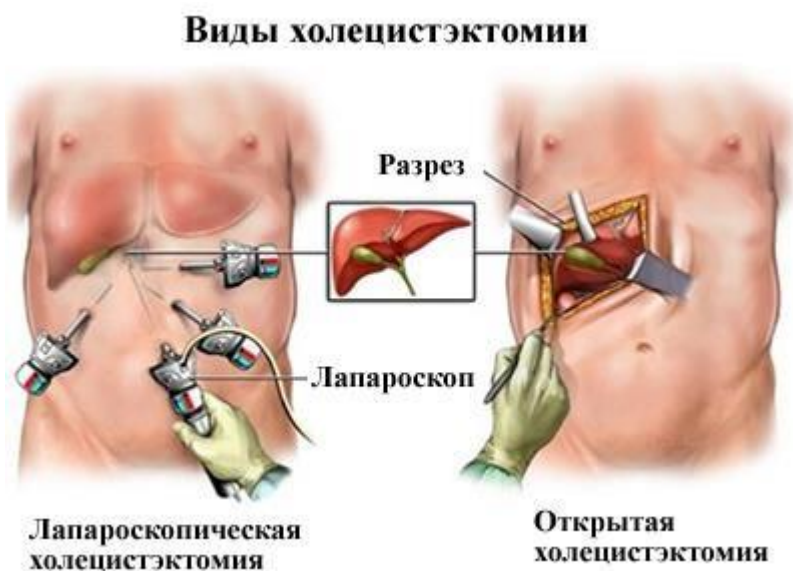Принять участие в клинических испытаниях можно до, во время или после противоопухолевого лечения.

В одних исследованиях проводят набор пациентов без предшествующей терапии. Другие испытания изучают действие препарата у пациентов, не ответивших на проводимое до этого лечение. Существуют также исследования новых методов профилактики рецидивов (возвратов) заболевания или снижения побочных эффектов препарата.

После окончания лечения пациенту необходимо наблюдаться у врача.

После лечения с целью оценки эффективности лечения может потребоваться повторение некоторых диагностических процедур, проводимых ранее для установления диагноза или стадии процесса. На основании полученных результатов принимается решение о продолжении, смене или окончании лечения. Такую процедуру называют рестадированием.

Некоторые обследования нужно будет регулярно повторять даже после завершения лечения. Данные таких обследований помогают оценить состояние пациента и вовремя обнаружить рецидив (возврат) заболевания. Этот процесс называют диспансерным наблюдением или регулярными профилактическими осмотрами.



Типы стандартного лечения

Хирургия для ранней стадии рака желчного пузыря

Могут быть следующие варианты операции, если у пациента обнаружен рак желчного пузыря на ранних стадиях:

- **Холецистэктомия.** Ранний рак желчного пузыря, который ограничен лишь областью желчного пузыря, обрабатывают операцией по удалению желчного пузыря (холецистэктомией). Эта операция может быть проведена стандартным открытым методом, а может быть выполнена лапароскопическим доступом.
- **Операция по удалению желчного пузыря и части печени.** Рак желчного пузыря,

который выходит за пределы желчного пузыря в печень, иногда лечится операцией по удалению желчного пузыря, части печени и желчевыводящих путей, которые окружают желчный пузырь.

Медикам до сих пор не ясно, может ли дополнительное лечение после успешной операции увеличить шансы, что рак желчного пузыря не вернется. Некоторые исследования показали, что это так, поэтому в ряде случаев врач может рекомендовать химиотерапию, лучевую терапию или комбинацию того и другого после операции. Каждому пациенту нужно обязательно обсудить потенциальные преимущества и риски и решить, что кому подходит.

Лечение поздних стадий рака желчного пузыря

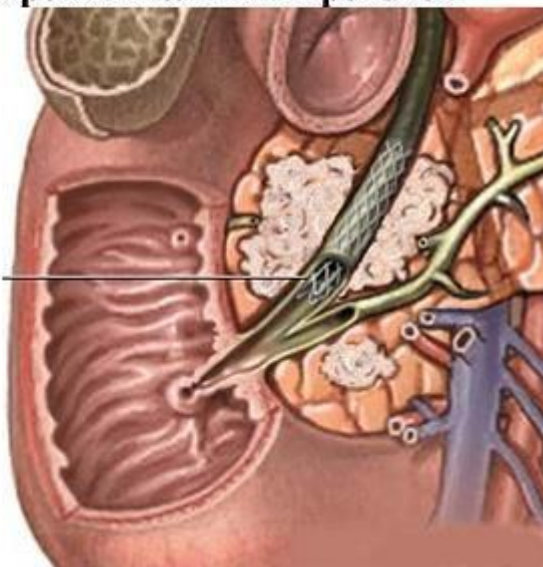
Хирургия не может вылечить рак желчного пузыря, который распространился на другие участки тела. Вместо этого врачи используют методы лечения, которые могут облегчить симптомы рака.

Варианты лечения на поздних стадиях:

- Химиотерапия. Химиотерапия - медикаментозное лечение, которое использует химические вещества, убивающие раковые клетки. Химиотерапия в лечении рака использует наркотики, чтобы остановить рост раковых клеток либо убить эти клетки и прекратить процесс их деления. Лекарства химиотерапии принимают внутрь или вводят их в вену или мышцу. Лекарства поступают в кровоток и могут достигать раковых клеток по всему организму (системная химиотерапия). Или же лекарственные средства вводятся непосредственно в спинномозговую жидкость, орган или полость тела (например, живот), воздействуя на раковые клетки в данных участках (региональная химиотерапия). Способ химиотерапии зависит от типа и стадии злокачественного процесса;

Паллиативные операции для расширения желчных протоков

Стент, установленный в желчном протоке, восстанавливает отток желчи из желчного пузыря



- Лучевая (радиационная) терапия, или облучение. Это способ лечения рака, который использует высокую энергию рентгеновских лучей или других видов излучения для уничтожения раковых клеток. Есть два типа лучевой терапии – внешняя и внутренняя. Внешняя лучевая терапия использует аппаратуру за пределами тела, чтобы направить излучения на рак. Внутренняя лучевая терапия использует радиоактивные вещества в запечатанных иглах, семенах, проводах или катетерах, которые размещаются непосредственно вблизи

рака. Способ лучевой терапии зависит от типа и стадии рака, который в данный момент лечат;

- **Радиационная терапия сенсibilизаторами.** Радиосенсibilизаторы - это лекарства, которые делают опухолевые (раковые) клетки более чувствительными к лучевой терапии. Объединение лучевой терапии и радиосенсibilизаторов может убить больше раковых клеток;
- **Терапия гипертермией:** лечение, в котором ткани тела подвергаются воздействию высоких температур, что повреждает и убивает раковые клетки или делает их более чувствительными к воздействию лучевой терапии и некоторых противоопухолевых препаратов;
- **Паллиативные операции для расширения желчных протоков.** При расширенном раке желчного пузыря в желчных протоках может образоваться непроходимость и вызвать дальнейшие осложнения. Могут помочь процедуры снятия этой блокировки. Например, хирурги могут разместить полую металлическую трубку (стент) в канале и держать канал открытым, или хирургическим путем перенаправить заблокированные желчные протоки

Прогнозы выживаемости

Следует помнить, что рак желчного пузыря является полностью излечимым заболеванием в случае концентрации опухоли в стенках самого органа. В таком случае вовремя сделанная операция по удалению желчного пузыря может спасти пациента и вернуть его к нормальной жизни. На более поздних стадиях операция становится невозможной, однако и здесь наши специалисты подбирают подходящее паллиативное лечение, способное значительно повысить уровень жизни больного.

Рак Фатерова сосочка

Обнаруживается у 0,1–1,7% умерших от злокачественных опухолей. В группе больных с опухолевым поражением органов папкреатодуоденальной зоны эта локализация не является редкостью и встречается в 12–20% случаев.

Патогенез и этиология

Новообразования *большого дуоденального сосочка* возникают из эпителия протоков (общего желчного, панкреатического, ампулы сосочка) или из эпителия слизистой оболочки двенадцатиперстной кишки. Опухоль обычно небольшая (от 0,5 до 2–2,5 см), имеет вид округлого или овоидного образования, выступающего в просвет двенадцатиперстной кишки. В большинстве случаев она экзофитная, растет медленно и долго не выходит за пределы сосочка. При инфильтративном раке в процесс довольно быстро вовлекаются окружающие ткани (двенадцатиперстная кишка, головка поджелудочной железы, общий желчный проток). Микроскопически опухоль чаще всего представляет собой аденокарциному. Метастазы обнаруживаются относительно редко — у 25%. Метастазами поражаются регионарные лимфатические узлы, затем печень и реже другие органы.

Клиника

Симптоматология сходна с таковой при раке головки поджелудочной железы, однако

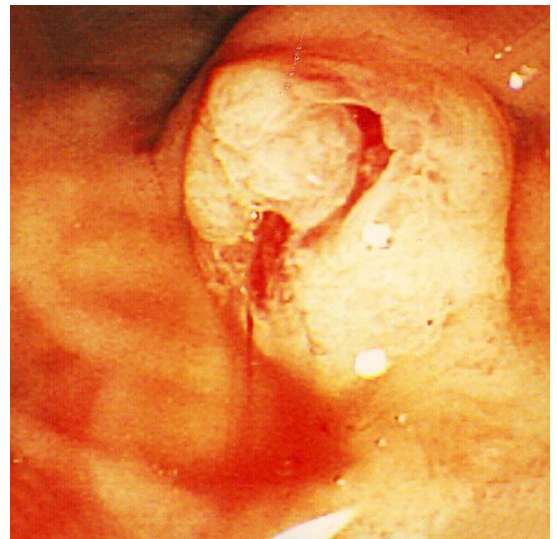
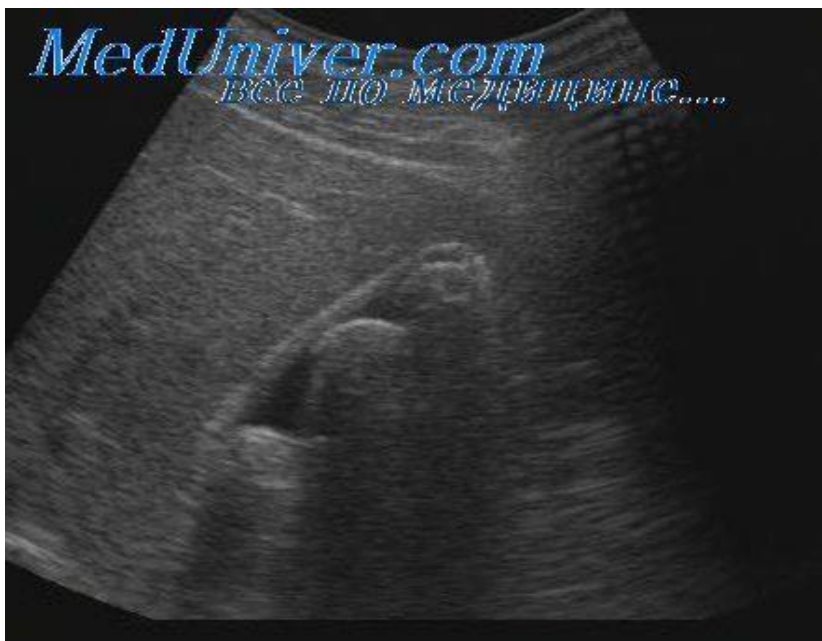клиническое течение отличается особенностями, которые имеют диагностическое значение, а также оказывают влияние на прогноз и выбор метода лечения. Локализация опухоли на уровне папиллы определяет относительно раннее появление желтухи. Дожелтушный период короче, чем при раке поджелудочной железы. Желтуха более чем у половины больных имеет волнообразный характер. Опухоли большого дуоденального сосочка довольно быстро изъязвляются. Это обстоятельство способствует проникновению инфекции из двенадцатиперстной кишки в желчные пути и протоки поджелудочной железы. Холангит возникает чаще, чем при раке головки поджелудочной железы (в 40–50% случаев), проявляется ознобами, высокой температурой (до 38–39° С), болями в области печени. Инфицирование панкреатического протока приводит к вспышкам панкреатита, которые подтверждаются повышенными показателями диастазы мочи и клиническими признаками: приступообразными болями опоясывающего характера, рвотой, повышением температуры и высоким лейкоцитозом. Для рака большого дуоденального сосочка характерно кровотечение из опухоли. Степень кровопотери различна: от наличия скрытой крови в кале до значительного кровотечения, сопровождающегося выраженной анемией.

Диагностика

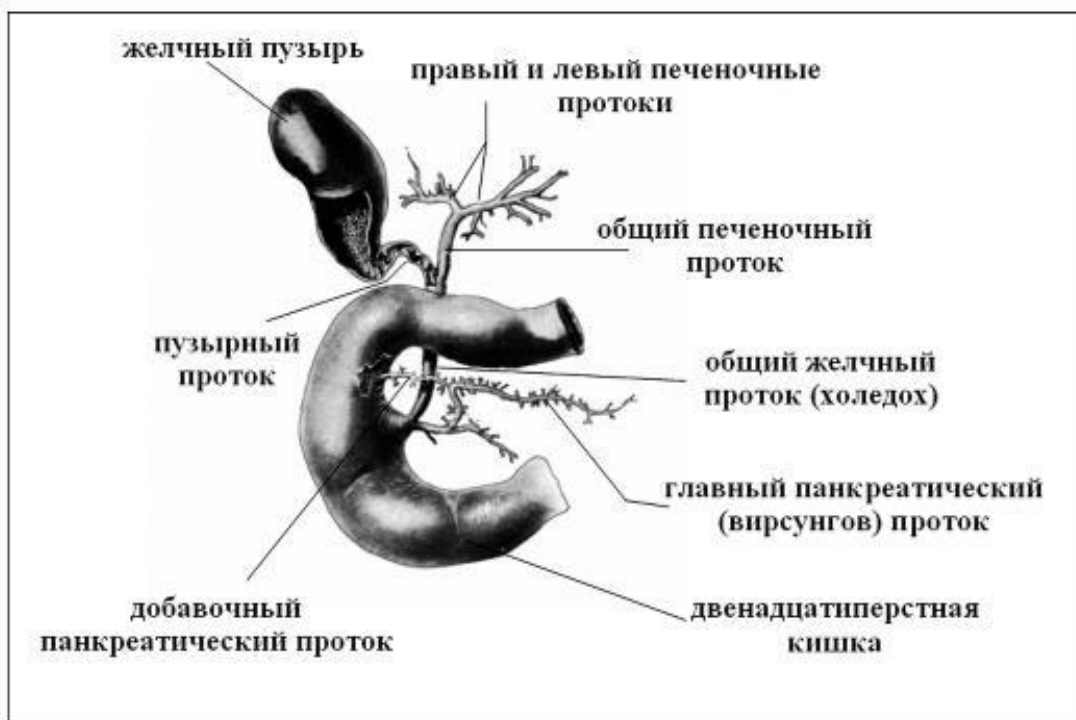Воспалительный компонент при раке большого дуоденального сосочка дает повод к серьезным диагностическим ошибкам. Болевой синдром, лихорадка, волнообразная желтуха дают основание для таких диагнозов, как холецистит, холангит, панкреатит. После применения антибиотиков снимаются воспалительные явления, состояние некоторых больных улучшается и их выписывают, ошибочно считая выздоровевшими. Внутреннее кровотечение в редких случаях расценивается как симптом язвенной болезни. В результате, несмотря на довольно раннее появление такого яркого признака заболевания, как желтуха, правильный диагноз устанавливается через 1–3 мес, а иногда через 1–2 года. При онкологической настороженности врача и всесторонней оценке данных анамнеза, клинического, рентгенологического и [эндоскопического исследований](#) число диагностических ошибок значительно уменьшится. Положительный симптом Курвуазье выявляется в 50–75% наблюдений. У остальных больных желчный пузырь не удается пальпировать вследствие значительного увеличения печени или изменений в желчном пузыре (холецистит, желчно-каменная болезнь). Сочетание рака большого дуоденального сосочка с желчно-каменной болезнью и холециститом было в 14% случаев. Симптом Курвуазье, как известно, указывает на дистальную непроходимость желчных путей и характерен в равной степени для рака большого дуоденального сосочка, злокачественных опухолей головки поджелудочной железы и дистального отдела общего желчного протока. Уточнению топического диагноза способствует метод дуоденографии и [фибродуоденоскопии](#).

Лечение

При раке большого дуоденального сосочка производят панкреатодуоденальную резекцию.



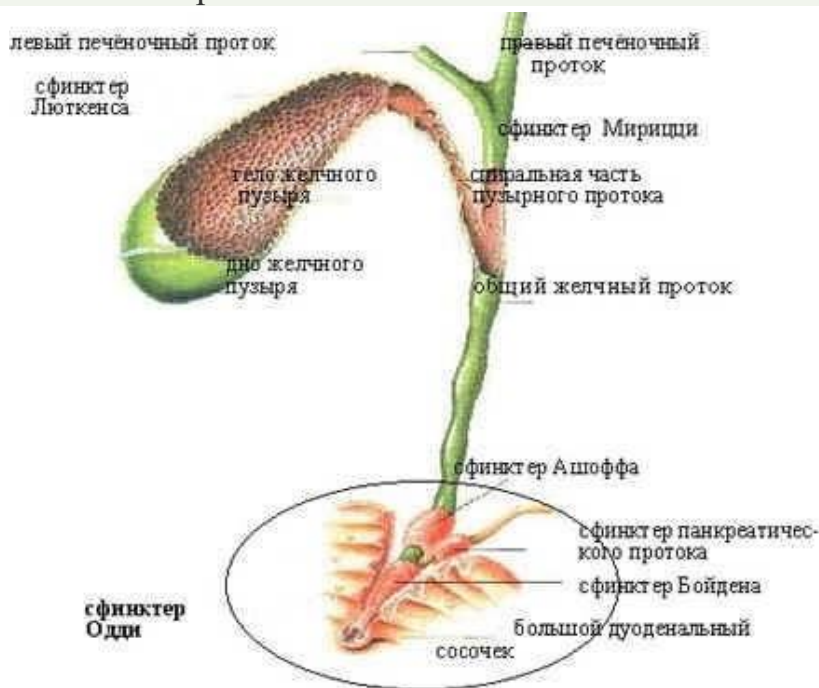
Рак внепеченочных желчных путей



Рак внепеченочных желчных путей – редкое злокачественное заболевание, поражающее часть желчных протоков, которые находятся за пределами печени.

Рак внепеченочных желчных протоков чаще наблюдается в возрасте 60-70 лет. В половине случаев поражается общий желчный проток.

Опухоль представляет собой аденокарциному различной дифференцировки с инфильтративным типом роста. Растет опухоль по протяжению протоков, вовлекает печеночные вену и артерию, портальную вену, поджелудочную железу, двенадцатиперстную кишку. Метастазы образуются в регионарных лимфатических узлах и печени. Клинические симптомы и методы диагностики те же, что и при раке желчного пузыря.



Причины Рака внепеченочных желчных путей:

Все факторы, повышающие вероятность развития рака внепеченочных желчных протоков, называются факторами риска. Наличие фактора риска, как и его отсутствие, не означает обязательное развитие злокачественной патологии. Если пациент считает, что он склонен к развитию рака, следует проконсультироваться с врачом. К факторам риска относятся такие патологические состояния:

- Первичный склерозирующий холангит.
- Хронический язвенный колит.
- Кисты желчных протоков.
- Клонорхоз печени (заражение китайской двуусткой – глистом, попадающим в организм при употреблении зараженной рыбы).

Колиты, а также некоторые заболевания печени повышают риск развития рака внепеченочных желчных протоков.

Патогенез во время Рака внепеченочных желчных путей:

Holzinger et al. рассматривают **4 фазы патогенеза билиарного канцерогенеза:**

- I фаза хроническое воспаление, обусловленное анатомическими аномалиями, склерозирующим холангитом, аутоиммунными болезнями, паразитами, канцерогенами.
- II фаза генотоксические нарушения, ведущие к повреждениям ДНК и мутациям.
- III фаза дисрегуляция репаративных механизмов ДНК и апоптоза, позволяющая выживать мутировавшим клеткам.

IV фаза дальнейшая морфологическая эволюция премалигнизированных клеток в холангиокарциному.

Симптомы Рака внепеченочных желчных путей:

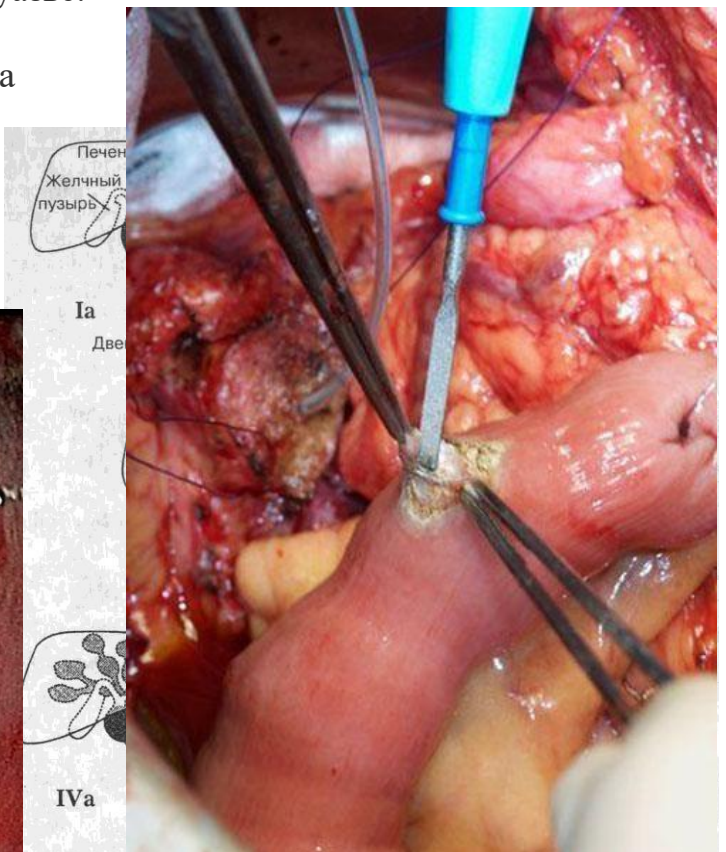
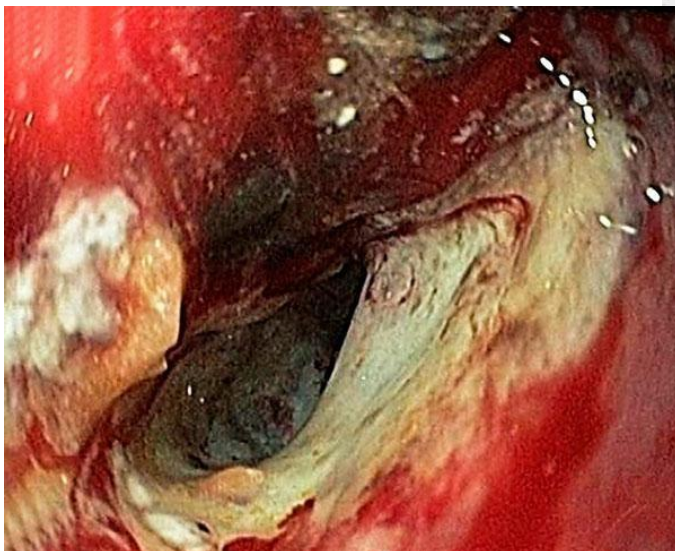
Опухоль внепеченочных желчных путей может проявляться желтухой и болевым синдромом.

Перечисленные ниже симптомы могут быть как следствием опухоли внепеченочных желчных путей, так и других заболеваний. Поэтому при наличии хотя бы одной из жалоб следует немедленно обратиться к врачу:

- Желтуха (желтая окраска кожи и белков глаз).
- Боль в животе.
- Лихорадка.
- Зуд кожи.

Желтуха - обязательный признак поражения магистральных желчных протоков. В половине наблюдений она наступает внезапно. У остальных больных дожелтушная симптоматика отмечается в среднем на протяжении 2-3 мес. Обычно желтуха бывает интенсивной и стойкой. Однако при локализации первичной опухоли в месте тройного соединения протоков или в одном из долевого протоков, она может иметь волнообразный или рецидивирующий характер. Более тяжелое течение механической желтухи с быстрым развитием симптомов печеночной декомпенсации наблюдается при полной обтурации магистральных протоков, вызывающей отключение резервуара желчного пузыря. Учитывая это, клинически следует различать проксимальную и дистальную обтурацию внепеченочных желчных путей с границей на уровне тройного соединения протоков. Для высоких опухолевых стенозов характерно значительное увеличение печени, а для дистальных - положительный симптом Курвуазье.

Однако увеличение желчного пузыря при механической желтухе не всегда указывает на уровень обтурации, так как он может быть отключен в результате блокады пузырного протока опухолью.



Холангит при раке протоков наблюдается у 38-55% больных. Примерно с такой же частотой отмечаются боли. Значительное похудание при раке протоков редко успевает развиваться; симптом этот более характерен для рака поджелудочной железы.

ЗАДАЧА №1

Больная Н., 55 лет, поступила в клинику с жалобами на тупые боли в правом подреберье. Из анамнеза: болеет в течение 3 месяцев.

Обследование: При пальпации в правом подреберье определяется мягковатой консистенции край печени. Лабораторные показатели гомеостаза не отклонены от нормы. При УЗИ и КТ в правой доле печени округлое образование до 5 см в диаметре. Опухолевые маркеры: альфа-фетопротеин, СА-19,9, РЭА в пределах нормы. При селективной ангиографии чревного ствола в 6 и 7 сегментах печени в паренхиматозную фазу определяется округлое образование 10x15x16 см с участками накопления и задержкой контрастного вещества в сосудистых пространствах неправильной формы до 3-4 см. Со стороны других органов и систем патологии не выявлено.

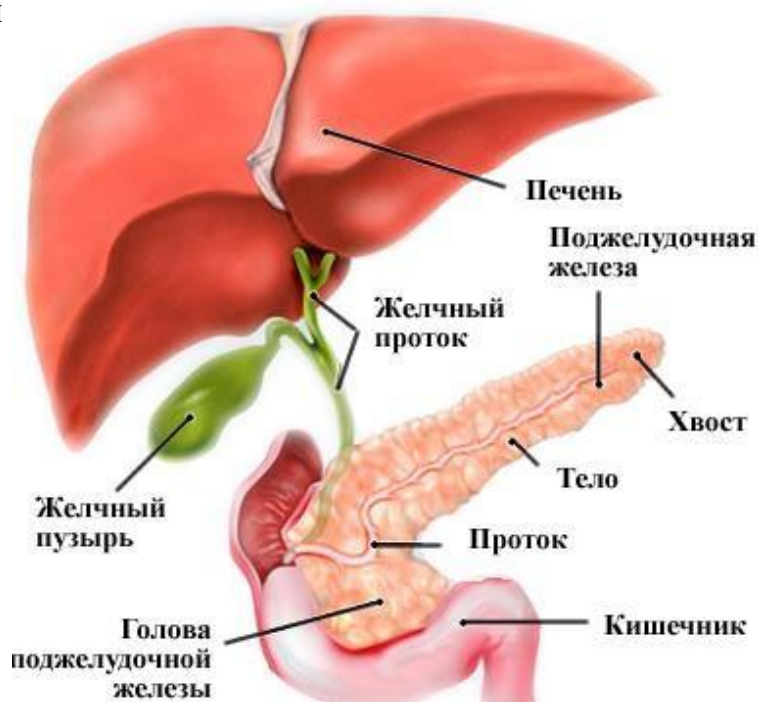Ваше заключение:

1. Гепатоцеллюлярная карцинома.
2. Фибронодулярная гиперплазия правой доли печени.
3. **Кавернозная гемангиома печени.**
4. Гепатоцеллюлярная аденома печени.
5. Цистаденома печени.

Рак поджелудочной железы

Рак поджелудочной железы — злокачественное новообразование, исходящее из эпителия железистой ткани или протоков поджелудочной железы.

Рак поджелудочной железы - заболевание, при котором злокачественные (раковые) клетки образуются в тканях поджелудочной железы. Рак поджелудочной железы возникает, когда клетки поджелудочной железы повреждены, эти злокачественные раковые клетки начинают бесконтрольно расти.



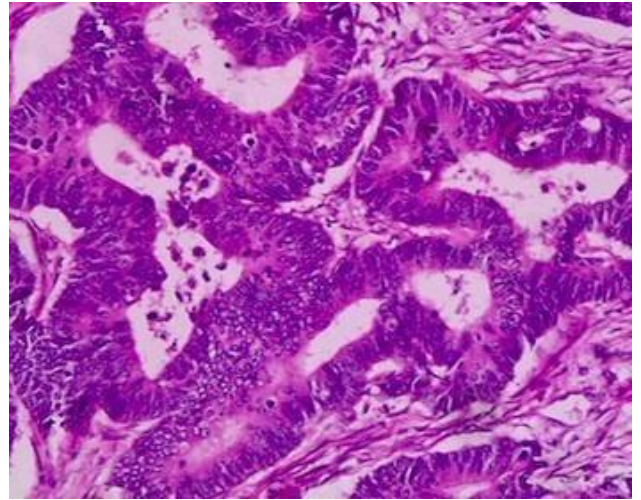
Анатомическое строение поджелудочной железы

Поджелудочная железа непарный орган, длиной 16-22 см., имеет форму груши, лежащей на боку. Широкий конец поджелудочной железы называется «головой», средняя часть называется «телом», а узкий конец – «хвостом». Поджелудочная железа находится в брюшной полости, между желудком и позвоночником.

Поджелудочная железа выполняет две основные рабочие функции в организме:

- ее ферменты помогают переваривать пищу;
- гормоны – такие, как инсулин и глюкагон, помогают контролировать уровень сахара в крови. Оба эти гормона помогают организму использовать и хранить энергию, которую он получает из пищи.

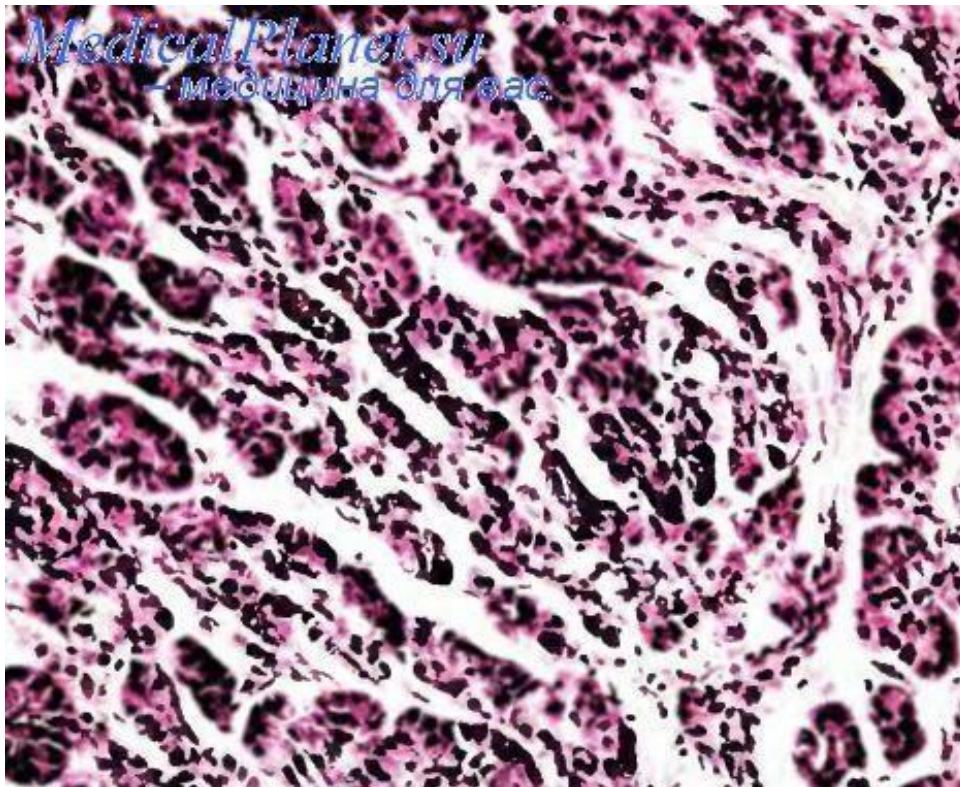
Пищеварительные соки производятся экзокринные клетки поджелудочной железы, а гормоны производятся эндокринные клетки поджелудочной железы. Около 95% рака поджелудочной железы начинается в экзокринных клетках.

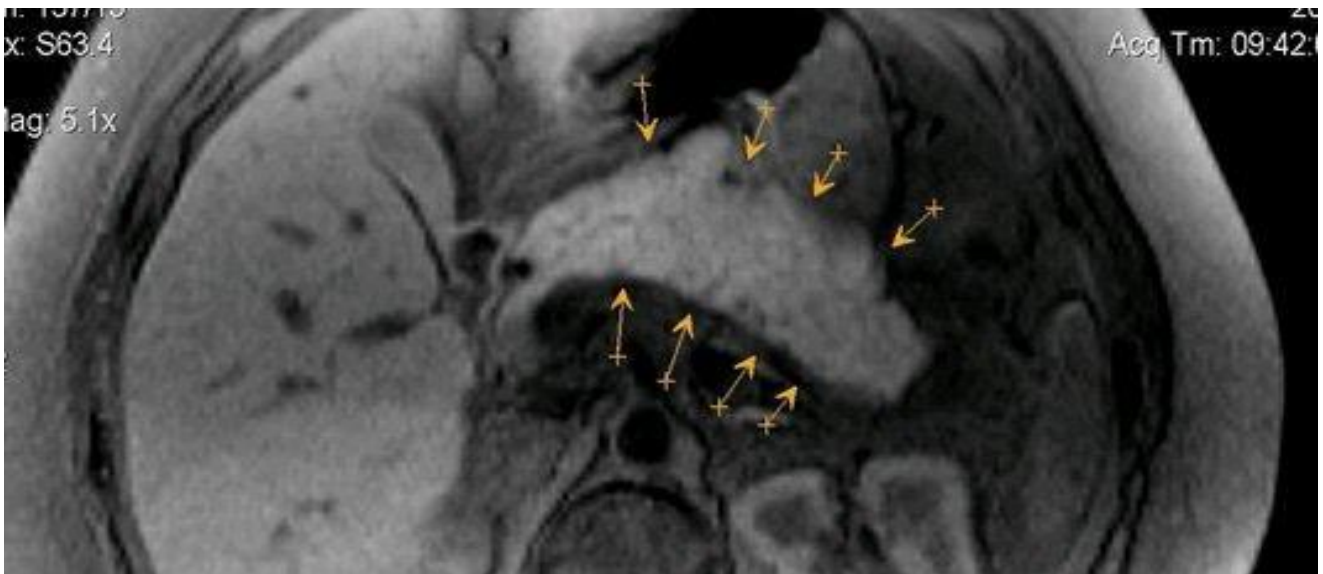
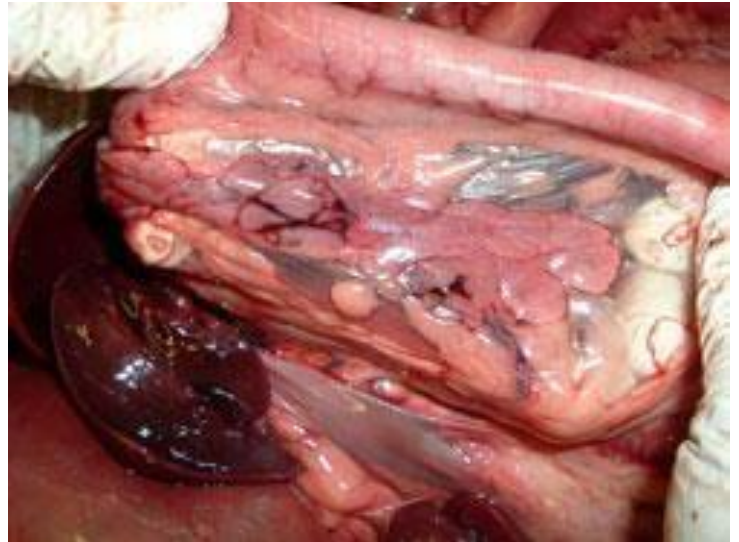
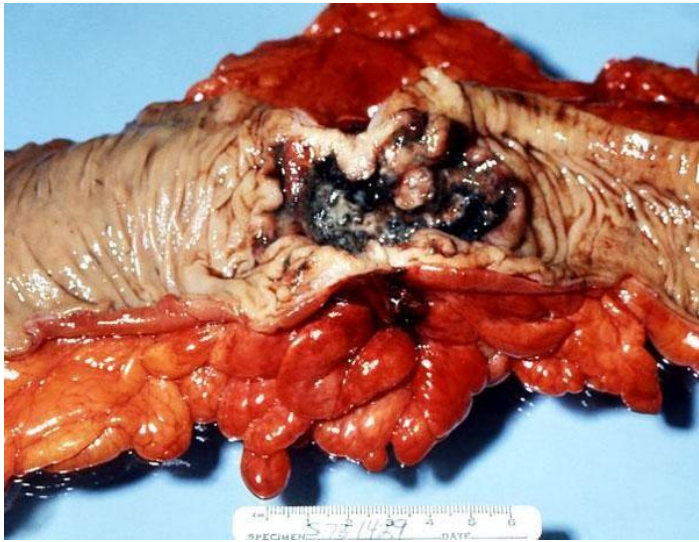


Всего насчитывают **5 гистологических форм** рака поджелудочной железы:

1. Аденокарцинома
2. Плоскоклеточный рак
3. Цистаденокарцинома
4. Ацинарно-клеточный рак
5. Недифференцированный рак

Наиболее распространена аденокарцинома, наблюдающаяся в 80 % случаев рака поджелудочной железы.





Факторы риска рака поджелудочной железы

- **Возраст.** Большинство случаев рака поджелудочной железы возникает у людей в возрасте старше 55 лет.
- **Курение.** У заядлых курильщиков сигарет рак поджелудочной железы развивается в два-три раза чаще, чем у некурящих.
- **Ожирение и отсутствие физической активности.** Рак поджелудочной железы чаще встречается у людей, которые имеют очень избыточный вес, и людей, которые не имеют много физической активности.
- **Диабет.** Рак поджелудочной железы чаще встречается у людей с сахарным диабетом 2-го типа.

- **Пол.** С диагнозом «рак поджелудочной железы» больше мужчин, чем женщин.
- **Раса.** Афро-американцы чаще, чем азиаты или светлокожие, имеют диагноз «рак поджелудочной железы».
- **Семейная история.** Риск развития рака поджелудочной железы становится выше, если этой болезнью переболели мать больного, его отец, а также родные брат или сестра.
- **Цирроз печени.** Люди с циррозом имеют более высокий риск развития рака поджелудочной железы.
- **Воздействие химикатов.** Воздействие определенных «профессиональных» пестицидов, красителей и химических веществ, используемых в металлургии, может увеличить риск развития рака поджелудочной железы.
- **Генетические синдромы.** Некоторые унаследованные мутации гена - например, BRCA2, увеличивают риск рака поджелудочной железы.
- **Хронический панкреатит.** Долгосрочное воспаление поджелудочной железы также связано с повышенным риском развития рака поджелудочной железы.

Типы рака поджелудочной железы

Есть несколько типов рака поджелудочной железы, в том числе:

- **Аденокарцинома поджелудочной железы.** Наиболее распространенный рак поджелудочной железы - в слизистой протоков поджелудочной железы.
- **Плоскоклеточный рак.** Это рак поджелудочной железы редкой формы. Некоторые нейроэндокринные опухоли в поджелудочной железе могут быть доброкачественными или злокачественными (раковыми).
- **Инсулинома.** Редкая опухоль поджелудочной железы, которая выделяет инсулин - гормон, который снижает уровень содержания глюкозы в крови.
- **Гастринома.** Опухоль, которая выделяет выше среднего уровня гастрин - гормон, который стимулирует выработку желудком кислоты и ферментов. Гастринома может привести к язвенной болезни.
- **Глюкагонома.** Опухоль, которая выделяет глюкагон - гормон, который повышает уровень глюкозы в крови, что часто приводит к сыпи.

Клиническая классификация

Клиническая TNM-классификация применяется только к карциномам экзокринной части поджелудочной железы и нейроэндокринным опухолям поджелудочной железы, включая карциноиды.

T — первичная опухоль

- Тх — первичная опухоль не может быть оценена
- Т0 — отсутствие данных о первичной опухоли
- Тis — карцинома in situ
- Т1 — опухоль не более 2 см в наибольшем измерении в пределах поджелудочной железы
- Т2 — опухоль более 2 см в наибольшем измерении в пределах поджелудочной железы
- Т3 — опухоль распространяется за пределы поджелудочной железы, но не поражает чревный ствол или верхнюю брыжеечную артерию
- Т4 — опухоль прорастает в чревный ствол или верхнюю брыжеечную артерию

Примечания:

Тis также включает панкреатическую интраэпителиальную неоплазию III.

N — регионарные лимфатические узлы

- Nx — регионарные лимфатические узлы не могут быть оценены
- N0 — нет метастазов в регионарных лимфатических узлах
- N1 — есть метастазы в регионарных лимфатических узлах

Примечания: Регионарными лимфатическими узлами являются околопанкреатические узлы, которые можно подразделить следующим образом:

группа узлов	локализация
Верхние	сверху над головкой и телом
Нижние	снизу под головкой и телом
Передние	передние поджелудочно-двенадцатиперстные, пилорические (только для опухолей головки) и проксимальные брыжеечные
Задние	задние поджелудочно-двенадцатиперстные, лимфатические узлы общего жёлчного протока и проксимальные брыжеечные
Селезёночные	узлы ворот селезёнки и хвоста поджелудочной железы (только для опухолей тела и хвоста)
Чревные	только для опухолей головки

M — отдалённые метастазы

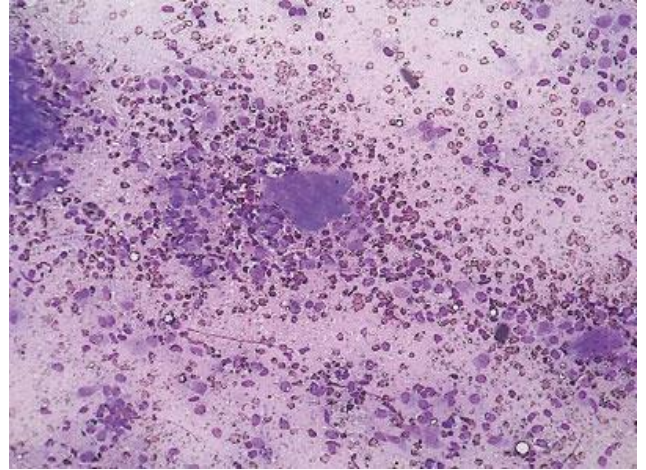
- M0 — нет отдалённых метастазов;
- M1 — есть отдалённые метастазы.

Метастазирование

Лимфогенное метастазирование рака поджелудочной железы имеет 4 стадии. На первой стадии поражаются панкреатодуоденальные лимфатические узлы (около головки поджелудочной железы), на второй — ретропилорические и гепатодуоденальные, затем чревные и верхнебрыжеечные лимфатические узлы и на четвёртой стадии — забрюшинные (парааортальные) лимфатические узлы.

Гематогенное метастазирование приводит к развитию отдалённых метастазов в печени, лёгких, почках, костях.

Кроме того, наблюдается имплантационный перенос опухолевых клеток по брюшине.



Симптомы рака поджелудочной железы

Ниже перечислены наиболее распространенные симптомы рака поджелудочной железы. Тем не менее, каждый индивидуум может испытывать симптомы по-разному. Симптомы могут включать:

- **боли животе** в верхней или средней части,
- **боли в спине**;
- **потерю аппетита**;
- желтуху (пожелтение кожи и глаз, темную мочу);
- несварение;
- тошноту;
- рвоту;
- повышенную утомляемость (усталость);
- **увеличенный живот** от опухшего желчного пузыря;
- бледный, жирный и жидкий стул в туалете;
- **потерю веса** без всякой видимой причины;
- ощущение сильной усталости.

Рак поджелудочной железы трудно обнаружить и диагностировать на ранней стадии по следующим причинам:

- имеются незаметные признаки или симптомы на ранних стадиях рака поджелудочной железы;
- признаки рака поджелудочной железы похожи на признаки многих других болезней;
- поджелудочная железа скрыта за другими органами — такими, как желудок, тонкий кишечник, печень, желчный пузырь, селезенка и желчные протоки.

Другие опухоли поджелудочной железы

- Карциноидные опухоли
- Нейроэндокринные опухоли и опухоли из островковых клеток — инсулома

Диагностика рака поджелудочной железы

В дополнение к полной медицинской карте больного и физическому обследованию, диагностика рака поджелудочной железы может быть следующая:

- **Ультразвуковое обследование (также называемое «сонография»).** Это диагностический метод визуализации, который использует высокочастотные звуковые волны для создания изображения внутренних органов. Ультразвук используют для просмотра внутренних органов брюшной полости – таких, как печень, поджелудочная железа, селезенка, почки и оценки кровотока через различные сосуды. Ультразвук поджелудочной железы может быть сделан с помощью внешних или внутренних устройств;
- **Трансабдоминальный ультразвук.** Техник помещает ультразвуковой прибор на животе, чтобы создать изображение поджелудочной железы;
- **Эндоскопическое ультразвуковое исследование.** Врач вводит эндоскоп – небольшую гибкую трубку с ультразвуковым устройством на конце, через рот и желудок, и в тонкий кишечник. Когда он медленно снимает эндоскоп, готовы изображения поджелудочной железы и других органов;
- **Компьютерная томография (КТ)** - диагностическая процедура, которая использует комбинацию рентгеновских лучей и компьютерные технологии для производства горизонтальных и осевой изображений тела. КТ показывает подробные изображения любой части тела, включая кости, мышцы, жир и органы. КТ являются более подробным исследованием, чем общие рентгеновские лучи;
- **Магнитно-резонансная томография (МРТ)** - диагностическая процедура, которая использует сочетание большого магнита, радиочастот и компьютера для получения детальных изображений органов и структур в организме;
- **Эндоскопическая ретроградная холангиопанкреатография (ЭРХПГ).** Процедура, которая позволяет врачу проводить диагностику и лечение проблем печени, желчного пузыря, желчных протоков и поджелудочной железы. Процедура сочетает рентген и использование эндоскопа - длинной, гибкой, освещенной трубы. Эндоскоп направляется через рот и горло пациента, затем через пищевод, желудок и двенадцатиперстную кишку (первая часть тонкой кишки). Врач может исследовать внутреннюю часть этих органов и выявлять любые отклонения. Трубка затем проходит через нужную область (поджелудочную железу), куда вводится краситель, который позволит увидеть на рентгеновском снимке желчь и панкреатические протоки;
- **Эндоскопическая ретроградная холангиография (ЭРХРГ).** Игла вводится через кожу и в печень, где краситель (контраст) инъецируют (впрыскивают) таким образом, что

структуры желчных протоков можно видеть на рентгеновском снимке. Этот тест, как правило, делают тогда, когда ЭРХПГ сделать невозможно;

- **Биопсия поджелудочной железы.** Процедура, в которой удаляется (с иглой или во время операции) образец ткани поджелудочной железы для его исследования под микроскопом;

- **Лапароскопия** - хирургическая процедура, в процессе которой врач смотрит органы в животе, чтобы проверить их на наличие признаков болезни. Малые разрезы выполняются в стенке брюшной полости и лапароскоп (тонкую трубку) вставляется в один из этих мелких разрезов. Лапароскоп может иметь ультразвуковой зонд в конце для исследования внутренних органов (например, поджелудочной железы). Это лапароскопический ультразвук. Через те же самые или другие разрезы могут быть вставлены и другие инструменты для выполнения необходимых процедур - взятия образцов тканей поджелудочной железы, образцов жидкости из брюшной полости, чтобы проверить на рак и т.д.;

- **Анализ крови и мочи** - биохимические исследования, в которых проверяется образец крови, чтобы измерить количество некоторых веществ – таких, как билирубин, выбрасываемый через кровь в органы и ткани в организме. Необычное (выше или ниже, чем обычно) количество вещества может быть признаком болезни в органе или ткани;

- **Тест на опухолевые маркеры.** Процедура, в которой проверяется образец крови, мочи или ткани, чтобы измерить количество некоторых веществ – таких, как СА 19-9 и раково-эмбриональный антиген (СЕА), отвечающий за опухоли в органах, тканях или клетках организма. Некоторые вещества связаны с конкретными типами рака, когда его находят в организме в завышенных пределах. Это так называемые «опухолевые маркеры»;

- **Позитронно-эмиссионная томография (ПЭТ).** Тип ядерной процедуры в медицине. Для этого теста радиоактивное вещество - как правило, связанное с типом сахара, вводят в вену перед сканированием тела. Радиоактивный сахар накапливается в раковых клетках, которые будут отображаться в изображениях. ПЭТ часто делается в сочетании с КТ.

Стадии рака поджелудочной железы

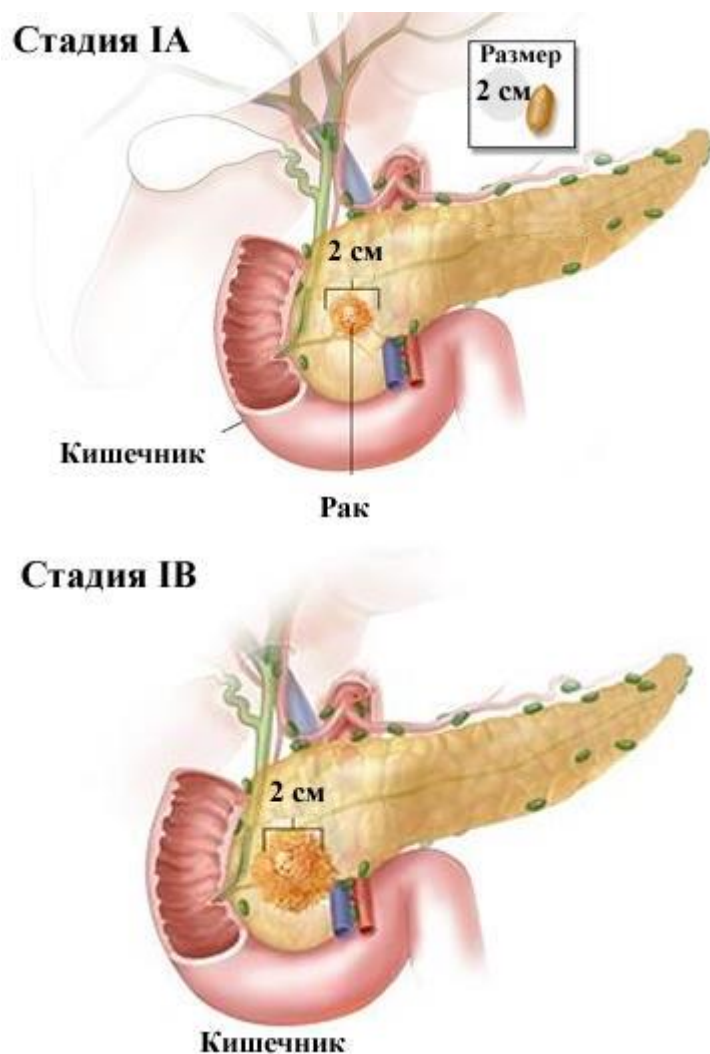
Есть три способа распространения рака в организме:

- 1. Через ткань.** Раковые клетки проникают в окружающие нормальные ткани;
- 2. Через лимфатическую систему.** Раковые клетки проникают в лимфатическую систему и проходят через лимфатические сосуды в другие места в организме;
- 3. Через кровь.** Раковые клетки проникают в вены и капилляры и с кровью - в другие места в организме.

Когда раковые клетки отрываются от первичной опухоли и путешествуют через лимфатические узлы или кровь в другие области организма, могут образовываться другие, вторичные, опухоли. Этот процесс называется «метастазирование». Вторичные (метастатические) опухоли бывают того же типа рака, что и первичная опухоль. Например, если рак молочной железы распространяется на кости, то раковые клетки в костях – это фактически клетки рака молочной железы. И заболевание - метастатический рак молочной железы, а не рак костей.

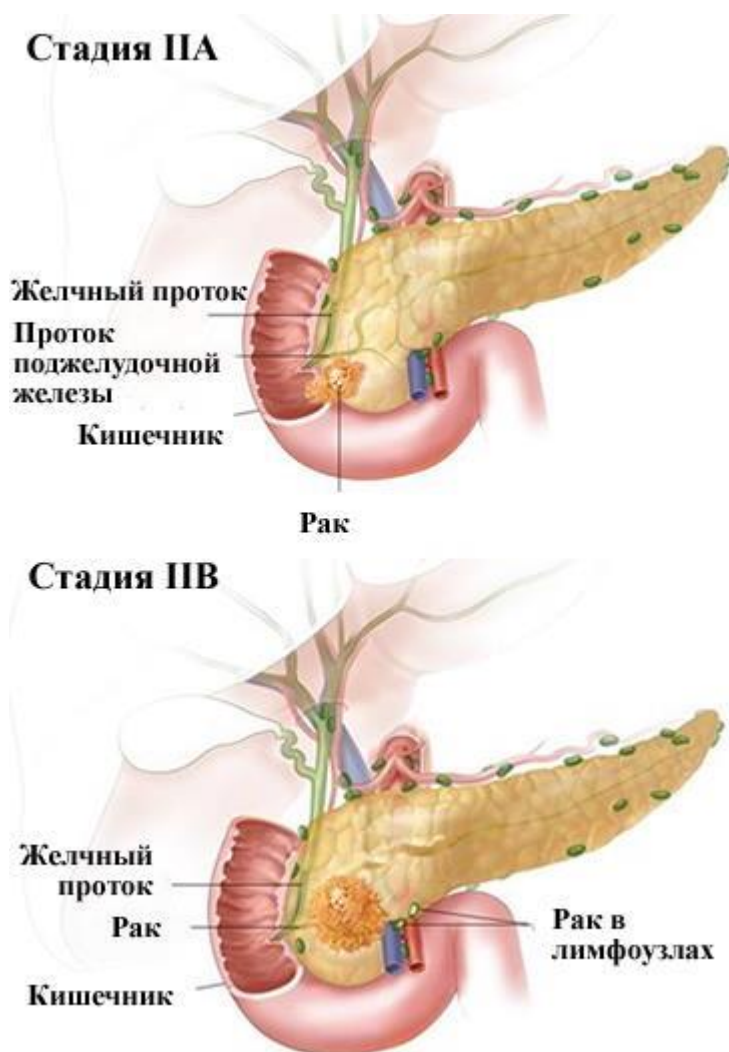
Рак поджелудочной железы подразделяется на следующие стадии:

- **стадия 0 (рак на месте).** Аномальные клетки находятся в слизистой оболочке поджелудочной железы. Эти аномальные клетки могут стать раком и распространиться в соседние здоровые ткани.
- **1 стадия.** В стадии I рак сформировался и находится только в поджелудочной железе. В IA стадии опухоль - 2 см или меньше. Стадия I делится на стадии IA и IB - в зависимости от размера опухоли. На стадии IB опухоль больше 2 сантиметров.

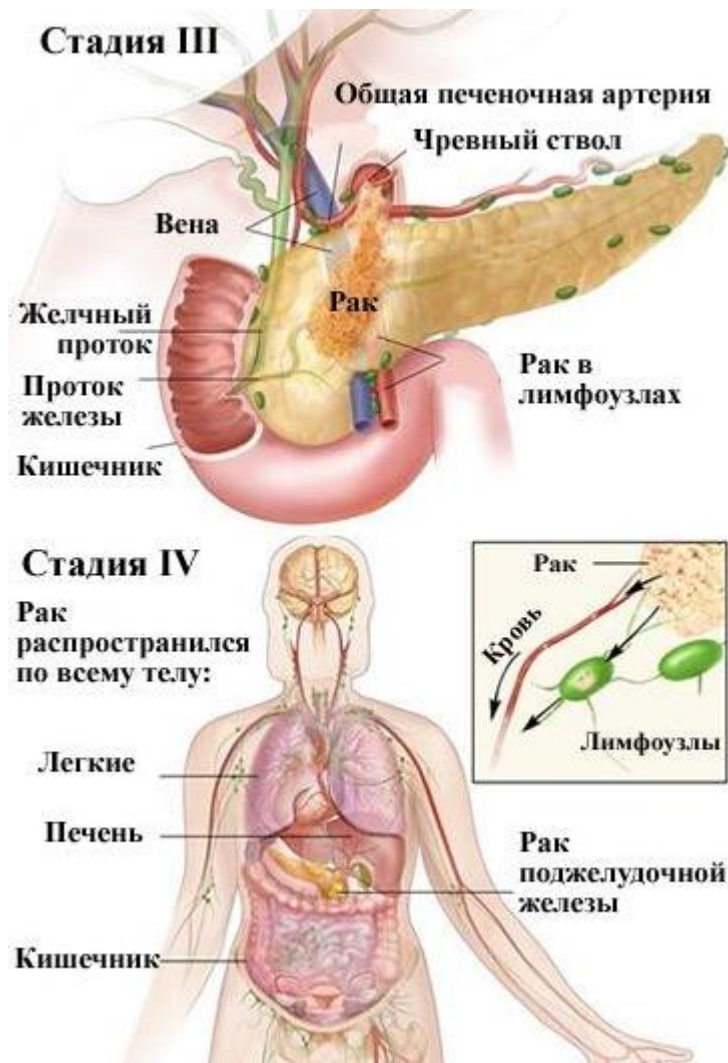


- **2 стадия.** Рак может распространиться на близлежащие ткани и органы, а также, возможно, на лимфатические узлы в поджелудочной железе. II этап делится на стадии IIA и IIB, в зависимости от мест, в которые рак распространился. Стадия IIA: рак распространился на близлежащие ткани и органы, но не распространился на близлежащие

лимфатические узлы. Стадия IIВ: рак распространился на близлежащие лимфатические узлы и может распространиться на близлежащие ткани и органы.



- **3 стадия.** Рак распространился на крупные кровеносные сосуды вблизи поджелудочной железы и может распространиться на близлежащие лимфатические узлы. К ним относятся: верхняя брыжеечная артерия (рядом с поджелудочной железой, отходит от аорты несколько ниже чревного ствола на уровне XII грудного или I поясничного позвонка и кровоснабжает толстый кишечник), чревный ствол (короткий сосуд длиной 1-2 см, отходящий от передней поверхности аорты), общая печеночная артерия и воротная вена.



- **4 стадия.** Рак может быть любого размера и распространяется в отдаленные органы - легкие, печень и брюшную полость (пространство в брюшной полости, которое содержит кишечник, желудок и печень). Рак может также распространиться на ткани и органы около поджелудочной железы или лимфатических узлов.

Система TNM

Для определения стадии рака поджелудочной железы использует систему TNM (аббревиатура от английских терминов «Tumor» - «опухоль» - размер опухоли и степень её врастания в ткани; «Lymph Node» - «лимфатический узел» - поражение лимфатических узлов; «Metastasis» - «метастазы» - наличие или отсутствие метастазов). TNM категории определяют стадии рака (пронумерованные от 0 до IV).

«T» в этой системе обозначает степень первичной опухоли в поджелудочной железе:

- TX - недостаточно сведений для оценки первичной опухоли
- T0 - никаких доказательств первичной опухоли (первичный опухолевый узел не определен).
- Tis Carcinoma in situ - рак на месте. Клетки - раковые, но опухоль не выходит за пределы места своего возникновения (предраковое состояние, внутрипротоковые папиллярные муцинозные новообразования с дисплазией высокой степени).
- T1 - опухоль ограничена пределами поджелудочной железы, ее размер - 2 см или меньше. T1A - опухоль не превышает 2 см в наибольшем измерении. T1B - опухоль

превышает 2 см в наибольшем измерении.

- T2 - опухоль прорастает в один из соседних органов: двенадцатиперстную кишку, желчный проток или ткани около поджелудочной железы, она больше 2 см в диаметре.
- T3 - опухоль прорастает за пределы поджелудочной железы, в один из соседних органов: желудок, селезенку, ободочную кишку, близко расположенные крупные сосуды, но она не связана с кровеносными сосудами чревного ствола или верхней брыжеечной артерии.
- T4 - опухоль присутствует в кровеносных сосудах чревного ствола или верхней брыжеечной артерии (два кровеносных сосуда, которые работают рядом с поджелудочной железой).

«N» - регионарные лимфатические узлы. Система определяет, распространился ли рак (метастазы) в лимфатические узлы в области поджелудочной железы:

- NX - регионарные лимфатические узлы не могут быть оценены.
- N0 - нет метастазов в регионарных лимфоузлах (рак не распространился на лимфатические узлы, они не поражены метастазами).
- N1 - метастазы поразили регионарные лимфоузлы (рак распространился на лимфатические узлы).

«M» - отдаленные метастазы, опухоль распространилась на другие органы за пределы поджелудочной железы:

- MX - недостаточно сведений для определения отдаленных метастазов.
- M0 - отдаленные метастазы не обнаружены - их, скорее всего, нет.
- M1 - отдаленные метастазы обнаружены.

После того, как обозначения T, N и M устанавливаются для конкретного пациента, они могут быть объединены.

Лечение рака поджелудочной железы

Существуют различные виды лечения пациентов с раком поджелудочной железы. Некоторые подходы считаются стандартами терапии, которая используется в настоящее время, а некоторые из них еще проходят клинические испытания - для усовершенствования существующих методов лечения или получения необходимой информации о новых методах лечения - для дальнейшего, более эффективного, лечения пациентов с раком поджелудочной железы. Если клинические испытания показывают, что новый способ лечения лучше, чем стандартное лечение, то новый метод может стать принятым стандартным лечением.

В зависимости от типа и стадии рака поджелудочной железы, его можно лечить с помощью следующего: хирургия может быть необходима для удаления опухоли, раздела или целой поджелудочной железы и часто - части других органов. Тип операции зависит от стадии рака, расположения и размера опухоли, а также - общего состояния здоровья пациента.

- **Процедура Уиппла.** Эта процедура включает в себя удаление головки поджелудочной железы, части тонкого кишечника, желчного пузыря, части общего желчного протока и

части желудка и лимфатических узлов в области головки поджелудочной железы. Большинство опухолей поджелудочной железы происходят в головке поджелудочной железы, поэтому Уиппл-процедура - наиболее часто выполняемая хирургическая процедура при раке поджелудочной железы. Процедура эта – довольно сложная и рискованная, с такими осложнениями, как кровотечение, инфекции и проблемы с желудком.

- **Дистальная резекция поджелудочной железы.** Если опухоль находится в теле и хвосте поджелудочной железы, хвост удаляется, а иногда удаляются и части тела поджелудочной железы, вместе с селезенкой. Эта процедура обычно используется для лечения островковых клеток нейроэндокринной опухоли.

- **Панкреатэктомия.** Удаляются: вся поджелудочная железа, часть тонкого кишечника и желудка, общий желчный проток, селезенка, желчный пузырь и некоторые лимфатические узлы. Этот вид операции делается не часто.

- **Паллиативные операции.** На более поздних стадиях рака, операция может быть сделана не для того, чтобы попытаться вылечить рак (это уже невозможно), а для облегчения проблем – таких, как заблокированные желчные протоки. Во время этой операции врач отрезает желчный пузырь или желчные протоки и пришивает их к тонкому кишечнику – для того, чтобы создать новый путь вокруг заблокированного района.

- **Эндоскопический стент.** Если опухоль блокирует желчный проток, операция может быть сделана с помощью стента (тонкой трубки), через которую сливают желчь, образовавшуюся в этом районе. Врач может разместить стент через катетер, который свисает наружу из тела – так, чтобы желчь стекала вниз, или стент может быть установлен вокруг заблокированного района и помогать желчи сливаться в тонкую кишку.

- **Шунтирование желудка.** Если опухоль блокирует поток пищи из желудка, желудок может быть вшит прямо в тонкую кишку, так чтобы пациент мог продолжать нормально питаться.

- **Внешнее облучение (внешняя лучевая терапия).** Лечение, которое точно передает высокий уровень радиации непосредственно в раковые клетки. Машина для излучения управляется терапевтом. Поскольку излучение используется для уничтожения раковых клеток и сокращения опухоли, могут быть использованы специальные экраны для защиты ткани, окружающей область обработки. Лучевая терапия безболезненна и обычно длится несколько минут. Она может быть предоставлена отдельно или - в сочетании с хирургическим вмешательством и / или химиотерапией.

- **Химиотерапия.** Это использование противоопухолевых препаратов для уничтожения раковых клеток. В большинстве случаев химиотерапия работает путем вмешательства в возможность раковой клетки расти или размножаться. Различные группы препаратов по-разному борются с раковыми клетками. Онколог будет рекомендовать для каждого конкретного человека индивидуальный план лечения. Химиотерапия может быть предоставлена отдельно или в сочетании с хирургией и лучевой терапией.

- **Таргетная терапия.** Системная терапия, направленная против опухоли и отдаленных микрометастазов или метастазов; вид лечения, при котором употребляют лекарства или другие вещества, чтобы определить и атаковать раковые клетки, не вредя нормальным клеткам. Ингибиторы тирозинкиназы (ИТК) - низкомолекулярные соединения, предотвращающие фосфорилирование тирозиновых остатков внутриклеточных белков и тем самым блокирующие дальнейшую передачу сигнала к ядру клетки; препараты поражающей терапии, блокируют сигналы, необходимые для роста опухоли. Эрлотиниб является типом ИТК, используемым для лечения рака поджелудочной железы.

- **Лекарства для облегчения или уменьшения боли.** Существуют методы лечения боли, вызванной раком поджелудочной железы. Боль может возникать, когда опухоль давит на нервы или другие органы около поджелудочной железы. Когда обезболивающее лекарство уже не действует, есть процедуры, которые действуют на нервы в брюшной полости и облегчают боль. Врач может убрать часть нервов, чтобы заблокировать боль.

Новые виды лечения рака поджелудочной железы

Биологическая терапия. Это лечение, которое использует иммунную систему пациента для борьбы с раком. Вещества биотерапии обычно сделаны в лаборатории и используются для повышения уровня или для восстановления естественной защиты организма от рака. Этот тип лечения рака также называется «иммунотерапией».

Многие пациенты могут обсуждать с врачом участие в клинических испытаниях. Для некоторых пациентов участие в клинических исследованиях может быть лучшим выбором метода лечения. Клинические испытания являются частью процесса изучения рака. Они проводятся, чтобы выяснить, являются ли новые методы лечения рака безопасными, эффективными и лучшими, чем стандартное лечение.

Варианты лечения рака поджелудочной железы по стадиям

- **Стадии I и II.** Лечение может включать:

- хирургию;
- хирургию с последующей химиотерапией;
- хирургию с последующей лучевой терапией (облучением, радиационной терапией).

- **III стадия.** Лечение может включать:

- паллиативную операцию или стентирование, с обходом заблокированных областей в каналах или в тонком кишечнике;
- химиотерапию с последующей лучевой терапией;
- лучевую терапию с последующей химиотерапией;
- химиотерапию с таргетной терапией или без нее.

- **IV стадия.** Лечение может включать:

- паллиативную операцию, чтобы облегчить боль, заблокировать нервы и другие симптомы;
- паллиативную операцию или стентирование, с обходом заблокированных областей в каналах или в тонком кишечнике;
- химиотерапию с таргетной терапией или без нее.

Питание при раке поджелудочной железы

Пациенты с раком поджелудочной железы имеют особые потребности в питании. Хирургическая операция по удалению поджелудочной железы может повлиять на ее способность принимать панкреатические ферменты, которые помогают переваривать пищу. В результате этого у пациентов могут возникнуть проблемы с перевариванием пищи и всасыванием питательных веществ в организм. В таких случаях необходимо изменять способы приема пищи.

Прогноз рака поджелудочной железы

Долгосрочный прогноз для людей с раком поджелудочной железы зависит от размеров и типа опухоли, степени поражения лимфатических узлов и степени метастазов (распространения опухоли) на момент постановки диагноза.

Статистика РАК ПОДЖЕЛУДОЧНОЙ ЖЕЛЕЗЫ (МКБ-9: 157)

Самые высокие показатели заболеваемости раком поджелудочной железы зарегистрированы среди чернокожего населения США (Аламеда: м.-16,3; ж. 9,4), а низкие показатели отмечаются в странах Азии, среди белого населения Северной Америки и Европы, где заболеваемость колеблется в пределах 3,0-9,0 среди мужчин и 2,0-6,0 среди женщин.

В России в целом заболеваемость раком поджелудочной железы сравнима с европейскими показателями, однако, в некоторых ее регионах отмечена очень высокая заболеваемость, как например, в **Магаданской области**.

Важным и установленным фактором риска рака поджелудочной железы является курение!

Ситуационные задачи

ЗАДАЧА №1

Больной 17 лет. Предъявляет жалобы на наличие тяжести в эпигастральной области, чувство распирания верхней части живота после еды. Вышепредъявленные жалобы появились три месяца тому назад. При эндоскопическом исследовании верхних отделов пищеварительного тракта выявили наличие плоского экзофитного образования на широком основании с наличием мелкого поверхностного изъязвления в центре. При компьютерно-томографическом исследовании органов брюшной полости каких-либо патологических изменений не было выявлено.

При рентгенологическом исследовании верхних отделов пищеварительного тракта удалось визуализировать патологическое образование, расположенное в препилорической области по большой кривизне сразу перед привратником. Форма образования овальная. Размеры 7x4 мм, Контуры достаточно четкие ровные. В центре образования расположено депо контрастного вещества размерами 3x2 мм. Стенки желудка на всем протяжении

эластичные. Моторно-эвакуаторная функция желудка сохранена. Луковица и петля 12-перстной кишки не изменены.

Ваше заключение:

1. Рак желудка
2. Язва желудка
3. Болезнь Менетрие
4. **Гетеротопия ткани поджелудочной железы в стенку желудка.**

ЗАДАЧА № 2

Больной 49 лет обратился с жалобами на опоясывающие боли в верхней части брюшной полости, не связанные с приемом пищи и временем суток. Боли купировались приемом 4-х таблеток баралгина. Впервые обратил внимание на боли за 2 месяца до обращения. При УЗИ исследовании брюшной полости, произведенном за 9 месяцев до обращения была выявлена киста поджелудочной железы и больной был предупрежден о безопасном течении заболевания. Однако вскоре возникли боли опоясывающего характера и больной обратился в поликлиническое отделение Института хирургии, где ему было предложено провести КТ обследование брюшной полости.

При КТ исследовании было выявлено наличие значительного количества жидкости в брюшной полости, расширение тела поджелудочной железы до 27 мм, неомогенность изображения тела поджелудочной железы и полицикличность его контуров. Плотность паренхимы в области хвоста равна 12-19 ед.Н. В теле поджелудочной железы визуализировалась киста размерами 19x18 мм с содержимым плотностью 2 ед.Н. В оставшихся частях тела поджелудочной железы отмечены участки плотностью до 30 ед.Н. с вкраплениями менее плотных : до 21 ед.Н. В гепатодуоденальной связке была выявлена группа увеличенных и уплотненных лимфатических узлов. Кроме того, инфильтративные изменения определялись вокруг аорты на протяжении отхождения чревного ствола до уровня левой почечной ножки, включая начало мезентериальной артерии. В связи с инфильтративными изменениями на этом участке контур аорты в переднем отделе отдельно выявить было невозможно. Увеличен левый надпочечник.

Ваше заключение:

1. Киста тела поджелудочной железы
2. **Рак тела поджелудочной железы в сочетании с кистой тела, осложненные лимфогенным метастазированием в узлы малого сальника, асцитом, поражением левого надпочечника и инфильтрацией парааортальной области.**
3. Хр. панкреатит
4. Лимфаденопатия забрюшинного пространства.

ЗАДАЧА № 3

Больная Ж., 52 лет, предъявляет жалобы на повышенный аппетит, нервозность, обмороки и приступы тахикардии, возникающие при голодании. Болеет в течение 4 месяцев. Для профилактики приступов заболевания съедала до 1 кг сахара в сутки.

Обследование: Общий анализ крови и мочи без патологии. Уровень глюкозы крови во время приступа 40 мг%. При УЗИ и КГ органов брюшной полости патологии не выявлено. При селективной ангиографии верхней брыжеечной артерии и чревного ствола в области хвоста поджелудочной железы выявлено округлое образование, гипervasкулярное в артериальную фазу контрастирования, размерами 1 см.

Ваше заключение:

1. Хронический панкреатит с преимущественным поражением хвоста поджелудочной железы.
2. Сахарный диабет, декомпенсация.
3. Рак хвоста поджелудочной железы.
- 4. Инсулинома хвоста поджелудочной железы.**
5. Глюкагонома хвоста поджелудочной железы.

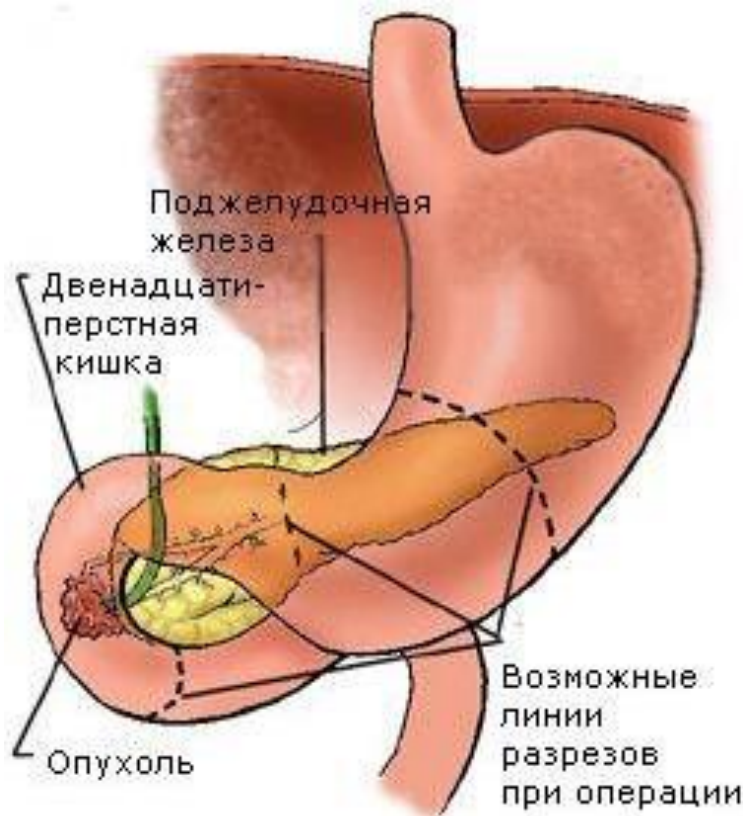Рак двенадцатиперстной кишки

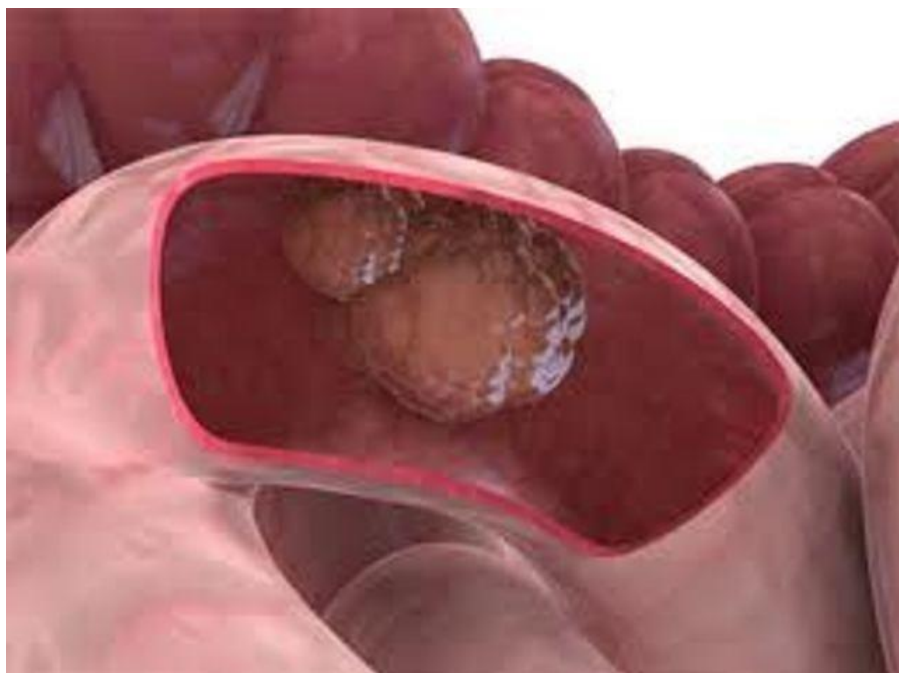
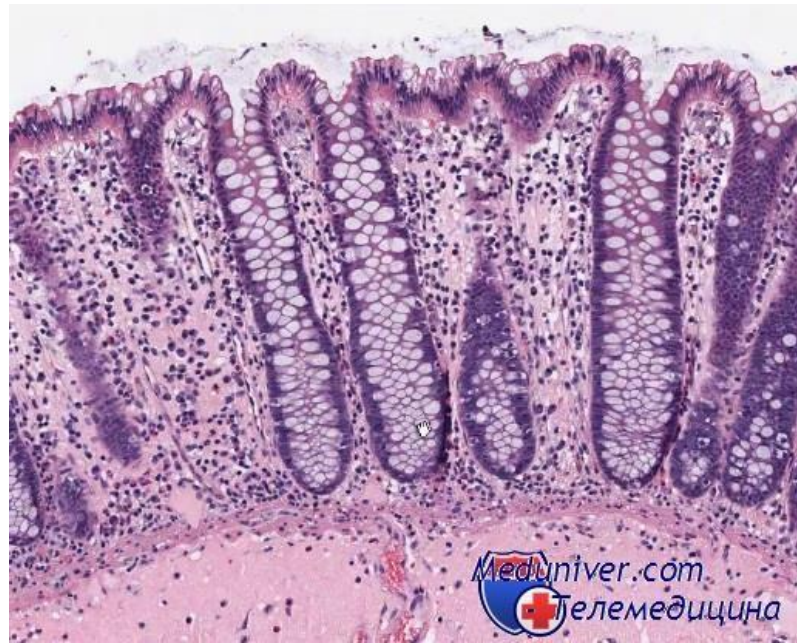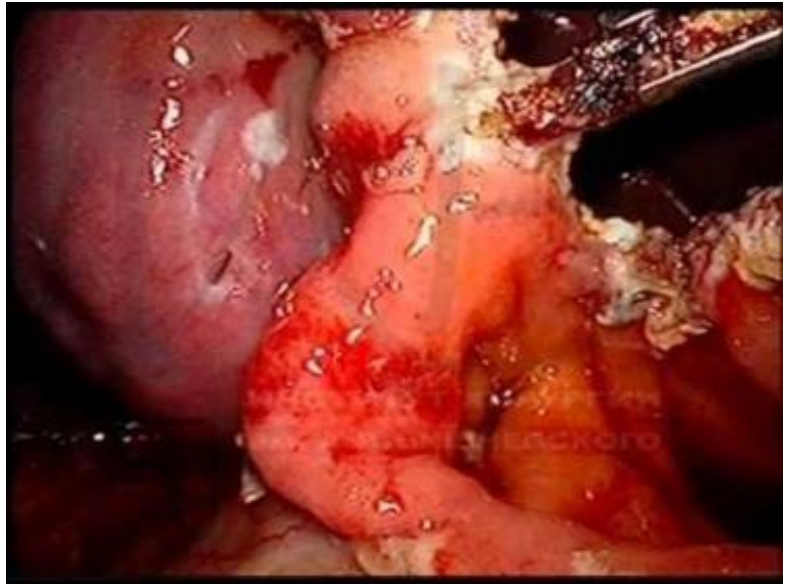
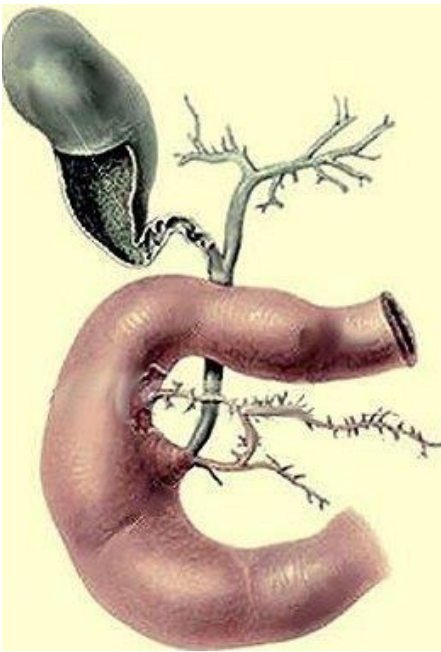
Рак двенадцатиперстной кишки -

Рак двенадцатиперстной кишки не редко трудно отличить от рака большого дуоденального сосочка, головки поджелудочной железы и общего желчного протока.

Вторичный рак двенадцатиперстной кишки, возникший вследствие прорастания рака соседних органов, встречается чаще.

Рак двенадцатиперстной кишки встречается одинаково часто у мужчин и у женщин старше 50 лет и почти не встречается в молодом возрасте.





Этиология Рака двенадцатиперстной кишки:

Этиологические факторы злокачественных опухолей в настоящее время практически неизвестны, в том числе и опухолей поджелудочной железы. Поэтому большинство исследователей считают более уместным говорить о факторах риска возникновения данного заболевания и предраковых патологических изменениях.

Основными факторами риска возникновения рака поджелудочной железы в настоящее время считаются: сахарный диабет, желчекаменная болезнь, хронический панкреатит, курение, чрезмерное употребление алкоголя, кофе, мяса и животных жиров, а также генетическая предрасположенность к данной патологии. Несомненна роль эндогенных канцерогенов, в частности бензидина, В-нафтиамина, халантрена, нитрозиминов и др. Недостаточно изучено влияние ионизирующего излучения на возникновение опухолей поджелудочной железы.

К возникновению рака поджелудочной железы приводит не протеин мяса, а животный жир. Воздействие его может быть опосредованным в связи с повышенным выбросом холецистокинина (панкреозимина), приводящего к постепенной гиперплазии и метаплазии эпителия протоков поджелудочной железы.

Что касается табака, то из него до сих пор не выделено конкретного вещества, ответственного за повышение заболеваемости раком поджелудочной железы. Говоря об употреблении кофе, неизвестно какой из компонентов напитка ответствен за развитие рака поджелудочной железы. Так извлечение из кофе кофеина не приводит к снижению заболеваемости.

Мнения о влиянии алкоголя на возникновение рака поджелудочной железы разноречивы. Чаще всего это заболевание может возникнуть у лиц, страдающих алкоголизмом. Прием же небольших доз алкоголя, в особенности виноградного вина, может в определенной степени рассматриваться как защитный фактор, так же как и при ишемической болезни сердца.

Роль хронического панкреатита, как предракового состояния, весьма противоречива. Рак поджелудочной железы может рассматриваться как осложнение хронического панкреатита, но нельзя исключать возможность того, что панкреатит развивается у больных раком поджелудочной железы.

До сих пор нельзя с уверенностью сказать, развивается ли рак поджелудочной железы на фоне хронического панкреатита, либо оба эти заболевания имеют общую этиологию.

Говоря о сахарном диабете, нельзя с полной уверенностью сказать, что это предраковое состояние данной патологии, так как чаще всего он вторичен. Много спорного и в роли наследственности в возникновении рака поджелудочной железы. Большинство авторов подчеркивают, что предрасположенность к развитию рака поджелудочной железы реализуется обычно лишь в пожилом

возрасте, но не проявляется у более молодых лиц.

Таким образом необходимо констатировать, что этиологические факторы рака поджелудочной железы не до конца ясны и требуют дальнейшего углубленного изучения.

Патогенез во время Рака двенадцатиперстной кишки:

Принято различать следующие три локализации рака в двенадцатиперстной кишке:

1. Чаще всего опухоль располагается в нисходящем отделе, в околосопочковой области. Рак этой локализации (периампулярный, перипапиллярный) составляет 75% раковых опухолей двенадцатиперстной кишки. По всей вероятности, часть этих опухолей исходит из эпителия слизистой оболочки общего желчного протока или поджелудочной железы. Во всяком случае, при развитой опухоли трудно установить не только макроскопически, но даже и гистологически ее исходную локализацию.
2. Рак верхней горизонтальной части двенадцатиперстной кишки, так называемый супрапапиллярный рак, составляет 16%.
3. Реже всего рак располагается в нижней горизонтальной части двенадцатиперстной кишки (инфрапапиллярный или преюнальный рак) - в 9%.

В отличие от рака желудка рак двенадцатиперстной кишки отличается незначительной склонностью к метастазированию, которое обычно ограничивается регионарными лимфатическими узлами в области головки поджелудочной железы, ворот печени. Наблюдаются эти метастазы приблизительно у 15-20% больных. Необходимо помнить, что порой при маленькой первичной раковой опухоли двенадцатиперстной кишки возможны значительные метастазы в области головки поджелудочной железы, что дает ложное представление о первичном раке головки поджелудочной железы. Этому диагнозу способствует развитие механической желтухи. Гематогенные метастазы и генерализация рака по брюшине наблюдаются при раке двенадцатиперстной кишки крайне редко.

Симптомы Рака двенадцатиперстной кишки:

Симптомы рака поджелудочной железы являются следствием трех клинических феноменов, обусловленных растущей опухолью: обтурации, компрессии и интоксикации.

Феномен компрессии проявляется болевыми ощущениями в результате прорастания или сдавления опухолью поджелудочной железы нервных стволов.

Феномен обтурации возникает, если растущая опухоль обтурирует общий желчный проток, двенадцатиперстную кишку, панкреатический проток, сдавливает селезеночную вену. Обтурация общего желчного протока ведет к появлению желчной гипертензии, с которой связано возникновение механической желтухи,

кожного зуда, увеличение печени и желчного пузыря, появления обесцвеченного кала и темной окраски мочи. Желчная гипертензия является тяжелым патологическим состоянием, определяющим дальнейшую судьбу больного. Она приводит к нарушениям функции печени, сердечно-сосудистой и нервной систем, обмена веществ, вызывает брадикардию, головную боль, апатию, повышенную раздражительность. Исходом длительной и интенсивной желтухи является печеночная и печеночно-почечная недостаточность, холемические кровотечения. Проращение опухолью двенадцатиперстной кишки приводит к непроходимости. напоминающей по клинике стеноз привратника.

Феномен интоксикации проявляется похуданием, снижением аппетита и общей слабостью. Эти симптомы часто наблюдаются при раке поджелудочной железы, поскольку обусловлены не только влиянием самой опухоли, но и нарушением кишечного пищеварения.

Характерными симптомами в клинической картине рака поджелудочной железы являются: боль, желтуха, кожный зуд, потеря массы тела, снижение аппетита, лихорадка.

Боль - самый частый симптом, наблюдается у 70-85% больных. Почти у половины из них она появляется за несколько недель до желтухи и независимо от расположения опухоли является первым признаком заболевания. Распространенное в прошлом представление, что для рака головки поджелудочной железы характерна безболевая желтуха, является ошибочным. Боль чаще всего возникает в результате проращения или сдавления опухолью нервных стволов, реже она бывает вызвана закупоркой желчного или вирсунгова протока или перитонеальными явлениями из-за обострения сопутствующего панкреатита.

Локализация боли зависит от расположения опухоли. При раке головки боль ощущается в правом подреберье или надчревной области, рак тела и хвоста характеризуется болью в левом подреберье и надчревной области, но может проявляться боевыми ощущениями и в правой подреберной области. Диффузному поражению свойственна разлитая боль в верхней половине живота. У некоторых больных боль остается локализованной в одном месте. У других - иррадирует в позвоночник или в межлопаточную область, реже - в правую лопатку. При опухолях, закупоривающих вирсунгов проток и сопровождающихся панкреатитом, возникает приступообразная опоясывающая боль.

Интенсивность боли у разных больных неодинакова. Некоторые больные описывают ее как чувство давления, распирания или тупую постоянную ноющую боль, другие жалуются на острую боль в правом подреберье или надчревной области. Иногда на фоне тупых постоянных болевых ощущений возникают приступы острой боли, которые продолжаются от нескольких минут до нескольких часов. Отмечено, что боль чаще появляется или усиливается в вечернее или ночное время, в положении больного на спине. После обильной и особенно жирной пищи, а также после приема алкоголя. Боль сильнее при раке тела

железы, особенно при прорастании или сдавлении опухолью солнечного сплетения. При этом она становится чрезвычайно сильной, нестерпимой, может приобретать опоясывающий характер. Больные принимают вынужденное положение, наклоняют вперед позвоночник. Опираясь на спинку стула или перегибаясь через прижатую к животу подушку. Эта поза в виде «крючка» довольно характерна для больных запущенным раком поджелудочной железы.

Желтуха - наиболее яркий симптом рака головки поджелудочной железы. Встречается у 70-80% больных. Обусловлена прорастанием опухолью желчного протока и застоем желчи в желчевыводящей системе. Изредка возникает при раке тела и хвоста, в таких случаях вызвана сдавлением общего желчного протока метастазами в лимфатические узлы. Первым симптомом заболевания желтуха бывает редко, чаще ей предшествуют болевые ощущения или потеря массы тела. Желтуха носит механический характер. Развивается постепенно. Интенсивность ее неуклонно нарастает. В зависимости от продолжительности закупорки меняется оттенок желтушного окрашивания кожи. Вначале кожа имеет ярко-желтый цвет с красноватым оттенком, обусловленным накапливающимся билирубином. В дальнейшем по мере окисления билирубина желтуха приобретает зеленоватый оттенок.

Желтуха сопровождается изменением цвета мочи и кала. Каловые массы обесцвечиваются. Моча приобретает коричневую окраску, по цвету напоминающую пиво. Иногда изменения мочи и кала возникают до появления желтухи.

Кожный зуд обусловлен раздражением кожных рецепторов желчными кислотами. При желтухе на почве рака поджелудочной железы зуд встречается у большинства заболевших. Обычно он возникает после появления желтухи, чаще при высоком содержании билирубина в крови, но иногда больные отмечают зуд кожных покровов еще в дожелтушном периоде. Кожный зуд значительно ухудшает самочувствие больных, не дает им покоя, вызывает бессонницу и повышенную раздражительность, часто приводит к многочисленным расчесам, следы которых видны на коже. Потеря массы тела является одним из наиболее важных симптомов. Она обусловлена интоксикацией за счет развивающейся опухоли и нарушением кишечного пищеварения в результате закупорки желчных и панкреатических протоков. Похудание наблюдается у большинства больных, иногда бывает первым симптомом заболевания, предшествуя появлению боли и желтухи.

Снижение аппетита встречается более чем у половины больных. Нередко возникает отвращение к жирной или мясной пище. Похудание и снижение аппетита сочетается с нарастающей слабостью, утомляемостью, иногда - тошнотой и рвотой. Иногда наблюдается чувство тяжести после еды, изжога, часто нарушается функция кишечника, появляется метеоризм, запоры, изредка - поносы. Стул обильный, серо-глинистого цвета с неприятным зловонным запахом, содержит большого количества жира.

Симптомы рака головки поджелудочной железы

В течении заболевания различают дожелтушный и желтушный периоды. Дожелтушный период продолжается около полугода. В это время больные могут предъявлять жалобы на чувство тяжести в правом подреберье, похудание, тошноту, нарушение стула, слабость, повышенную утомляемость, кожный зуд. Желтушный период наступает после прорастания или сдавления опухолью общего желчного протока. Он характеризуется стойкой и интенсивной механической желтухой, кожным зудом, появлением обесцвеченного кала и темно-коричневой мочи, увеличением размеров печени и желчного пузыря, вызванные застоем желчи. Чем ближе к протоку располагается опухоль, тем раньше возникает желтуха и тем больше возможность радикального лечения. Наряду с желтухой больных беспокоит боль в подреберье или надчревной области, нарастают похудание, слабость, исчезает аппетит. При прорастании двенадцатиперстной кишки или сдавлении ее опухолью появляется чувство переполнение желудка, рвота съеденной пищей. Возникает и прогрессирует печеночная недостаточность.

Симптомы рака тела и хвоста поджелудочной железы

Желтуха нехарактерна, возникает лишь при распространении опухоли на головку железы или при сдавлении желчных протоков метастазами. Клиническую картину определяют два симптома: сильная постоянная или приступообразная боль в надчревной области и быстрое прогрессирующее похудание. Пальпация надчревной области болезненна, но опухоль удается прощупать редко.

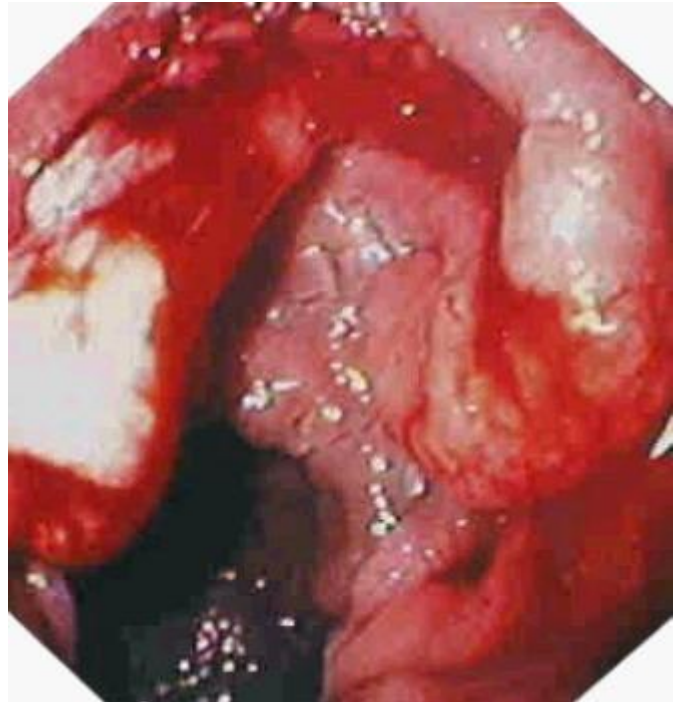
При наличии желтухи необходимый минимум обследования включает клинический и биохимический анализы крови, исследование мочи и кала на желчные пигменты, ультразвуковое исследование органов брюшной полости, эндоскопическое исследование желудка и двенадцатиперстной кишки. В случае обоснованного подозрения на наличие опухоли поджелудочной железы целесообразна компьютерная томография органов верхнего этажа брюшной полости.

Диагностика Рака двенадцатиперстной кишки:

Диагностика рака поджелудочной железы основана на инструментальных исследованиях: дуоденоскопии с биопсией опухоли и рентгенографии двенадцатиперстной кишки.

Ультразвуковое исследование (УЗИ) позволяет до операции выявить прорастание опухоли в поджелудочную железу и сосуды брыжейки, метастазы в лимфатических узлах и печени, асцит (скопление жидкости в животе).

Ангиографическое исследование сосудов дает возможность обнаружить состояние сосудов, варианты их расположения, которые необходимо учитывать при выполнении операции, обнаружить мелкие метастазы в печени, не выявляемые УЗИ.



Среди лабораторных показателей относительно высокой специфичностью обладают определяемые в крови и моче биологически активные вещества и их метаболиты (гастрин, серотонин).

Лечение Рака двенадцатиперстной кишки:

При раке поджелудочной железы можно выполнить три операции в зависимости от уровня, на котором расположена опухоль.

1. При небольшой опухоли в верхней горизонтальной части двенадцатиперстной кишки можно произвести циркулярную резекцию пораженного отдела кишки с последующим восстановлением проходимости путем прямого гастродуоденального анастомоза или же закончить операцию по принципу Бильрот 2, как при низких язвах двенадцатиперстной кишки.
2. При инфрапапиллярных раках также возможна циркулярная резекция нижней горизонтальной части двенадцатиперстной кишки с воссоединением кишки конец в конец.
3. Самыми сложными являются операции при перипапиллярных раках. При расположении опухоли в области большого дуоденального соска и выводного протока поджелудочной железы необходимо удалить пораженный отдел кишки, конечную часть общего желчного и вирсунгова протоков и головку поджелудочной железы.

Литература

1. <http://onkoboлезni.ru/rak-pecheni/>
2. <http://www.eurolab.ua/diseases/148/>
3. http://www.f-med.ru/Cancer/gallbladder_cancer.php
4. <http://www.rusmedserv.com/israeloncology/cancer-treatment-phatter-dummy/>
5. <http://www.eurolab.ua/diseases/149/>
6. <http://www.eurolab.ua/diseases/141/>
7. *Ганцев Ш. Х.* Онкология: Учебник для студентов медицинских вузов. — М.: ООО «Медицинское информационное агентство», 2006. — 488 с. — 5 000 экз. — ISBN 5-89481-418-9.
7. *TNM: Классификация злокачественных опухолей.* / Под ред. Л.Х. Собинина и др.; пер. с англ. и науч. ред. А.И. Щёголева, Е.А. Дубовой, К.А. Павлова. — М.: Логосфера, 2011. — 276 с. — Перевод изд. *TNM Classification of Malignant Tumours, 7th ed.* — ISBN 978-5-98657-025-9.
9. *Хутиев Ц.С.* Первичный рак печени в регионах интенсивного и длительного применения пестицидов. Автореф. Докторской диссертации. Москва, 1992 год.