

ФЕДЕРАЛЬНОЕ ГОСУДАРСТВЕННОЕ БЮДЖЕТНОЕ ОБРАЗОВАТЕЛЬНОЕ
УЧРЕЖДЕНИЕ ВЫСШЕГО ОБРАЗОВАНИЯ «СЕВЕРО-ОСЕТИНСКАЯ
ГОСУДАРСТВЕННАЯ МЕДИЦИНСКАЯ АКАДЕМИЯ» МИНИСТЕРСТВА
ЗДРАВООХРАНЕНИЯ РОССИЙСКОЙ ФЕДЕРАЦИИ

Кафедра патологической анатомии с судебной медициной

МЕТОДИЧЕСКИЕ УКАЗАНИЯ
к практическим занятиям для ординаторов

Тема: Дистрофии

образовательная программа высшего образования – программа ординатуры по
специальности 31.08.07 Патологическая анатомия

Методические рекомендации к практическим занятиям для ординаторов, проходящих подготовку по программе ординатуры по специальности 31.08.07 Патологическая анатомия

разработаны и утверждены на заседании кафедры патологической анатомии с судебной медициной ФГБОУ ВО СОГМА МЗ РФ от 13 апреля 2023 г., протокол №7

Составители: Зав. каф., проф. Епхийев А.А.

Доцент кафедры Соколовский Н.В.

Клин.орд. Галаванов Ч.Дж.

Рецензенты:

Начальник ГБУЗ РБСМЭ МЗ РСО-Алании, к.м.н.,

Калоева А.А.

Председатель ЦУМК естественнонаучных и
математических дисциплин с
подкомиссией по экспертизе оценочных средств,
доцент

Н.И.Боциева

Дистрофии

Дистрофия - это патологический процесс, возникающий при нарушениях обмена веществ, идущий с повреждением клеточных структур, и в результате чего в клетках и тканях появляются вещества в норме неопределимые.

КЛАССИФИКАЦИЯ ДИСТРОФИЙ

1. по масштабности процесса: местные (локальные) и общие
2. по причине, по моменту появления причины: приобретенные и врожденные. Врожденные дистрофии это всегда генетически обусловленные заболевания, наследственные нарушения обмена белков, или углеводов, или жиров. Здесь имеет место генетический недостаток того или иного фермента, который принимает участие в метаболизме белков, жиров или углеводов. Это приводит к тому, что в тканях накапливаются не до конца расщепленные продукты углеводного, белкового, жирового обмена. Это происходит в самых разных тканях, но всегда поражается ткань центральной нервной системы. Такие заболевания называют болезнями накопления. Больные дети погибают на протяжении первого года жизни. Чем больше дефицит фермента, тем быстрее развивается болезнь и раньше наступает смерть.
3. По типу нарушенного обмена веществ: белковые, углеводные, жировые, минеральные, водные и т.д. дистрофии
4. по точке приложения, по локализации процесса различают клеточные (паренхиматозные) и неклеточные (мезенхимальные) дистрофии, которые встречаются в соединительной ткани; смешанные (встречаются и в паренхиме и в соединительной ткани).

ПАТОГЕНЕЗ – включает в себя:

1. Трансформация - это способность одних веществ превращаться в другие, достаточно близкие по строению и составу. Например, подобной способностью обладают углеводы, трансформируясь в жиры.
2. Инфильтрация - это способность тканей или клеток наполняться избыточным количеством какого-либо вещества. Инфильтрация может быть 2-х видов: Инфильтрация 1-го вида характеризуется тем, что клетка, находясь в состоянии нормальной жизнедеятельности получает избыточное количество того или иного вещества. Наступает предел, в котором она не в состоянии переработать, ассимилировать этот избыток. При инфильтрации 2-го типа клетка находится в состоянии пониженной жизнедеятельности, поэтому не справляется даже с нормальным количеством вещества, поступающего в нее.

3. Декомпозиция. При декомпозиции идет распад внутриклеточных и внутритканевый структур (белково-липидных комплексов, входящих в состав мембран органелл). В мембране белки и липиды находятся в связанном состоянии и поэтому не видны. При их распаде они появляются в клетках и становятся видимыми под микроскопом.
4. Извращенный синтез. При извращенном синтезе клетки образуют аномальные чужеродные вещества, которые в норме организму не присущи. Например, при амилоидной дистрофии клетки синтезируют аномальный белок из которого потом строится амилоид. У больных хроническим алкоголизмом клетки печени (гепатоциты) начинают синтезировать чужеродные белки, из которых потом формируется так называемый алкогольный гиалин.

Паренхиматозные дистрофии делятся на белковые, жировые и углеводные.

Белковая дистрофия – это дистрофия, при которой нарушается белковый обмен. Процесс дистрофии развивается внутри клетки. Среди белковых паренхиматозных дистрофий выделяют зернистую, гиалиново-капельную, гидропическую дистрофии.

При зернистой дистрофии во время гистологического исследования в цитоплазме клеток можно увидеть белковые зерна. Зернистая дистрофия поражает паренхиматозные органы: почки, печень и сердце. Эта дистрофия получила название мутное или тусклое набухание. Это имеет связь с макроскопическими особенностями. Органы при данной дистрофии становятся слегка набухшими, а поверхность на разрезе смотрится тусклой, мутной, как бы «ошпаренная кипятком».

Способствует развитию зернистой дистрофии несколько причин, которые можно разделить на 2 группы: инфекции и интоксикации. Печень, пораженная зернистой дистрофией, увеличивается в размерах, становится дряблой, может быть определена положительная проба Шорра (при приведении друг к другу полюсов почки ткань почки рвется). На разрезе ткань тусклая, границы мозгового и коркового вещества смазаны или вообще могут быть неразличимы. При этом виде дистрофии поражается эпителий извитых канальцев почки. В нормальных канальцах почек наблюдаются ровные просветы, а при зернистой дистрофии апикальный отдел цитоплазмы подвергается разрушениям, и просвет становится звездчатой формы. В цитоплазме эпителия почечных канальцев находятся многочисленные зерна (розового цвета).

Почечная зернистая дистрофия заканчивается двумя вариантами. Благоприятный исход возможен при устранении причины, эпителий канальцев в данном случае возвращается к норме. Неблагоприятный исход наступает при продолжающемся воздействии патологического фактора –

процесс становится необратимым, дистрофия преобразуется в некроз (часто наблюдается при отравлении почечными ядами).

Печень при зернистой дистрофии также немного увеличена. На разрезе ткань приобретает цвет глины. Гистологический признак зернистой дистрофии печени – непостоянное наличие белковых зерен. Необходимо обращать внимание – имеется или разрушена балочная структура. При этой дистрофии белки разделяются на отдельно располагающиеся группы или отдельно лежащие гепатоциты, что получило название дисконкомплексация печеночных балок.

Сердечная зернистая дистрофия: сердце внешне также слегка увеличено, миокард становится дряблым, на разрезе напоминает вареное мясо. Макроскопически белковых зерен не наблюдается.

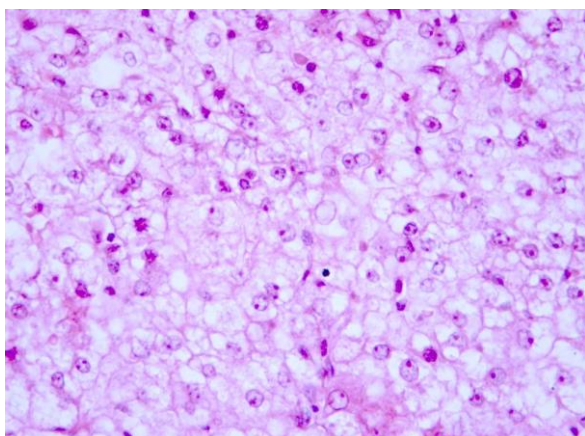
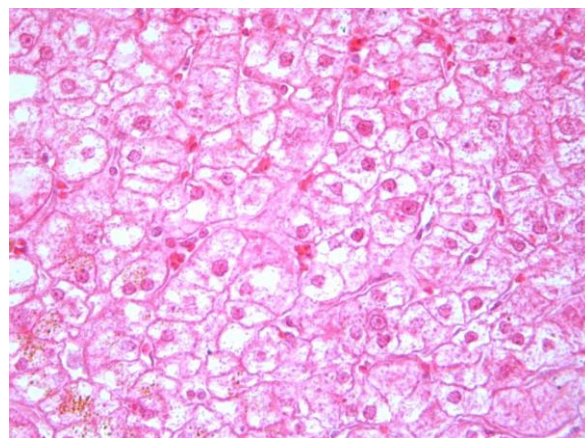
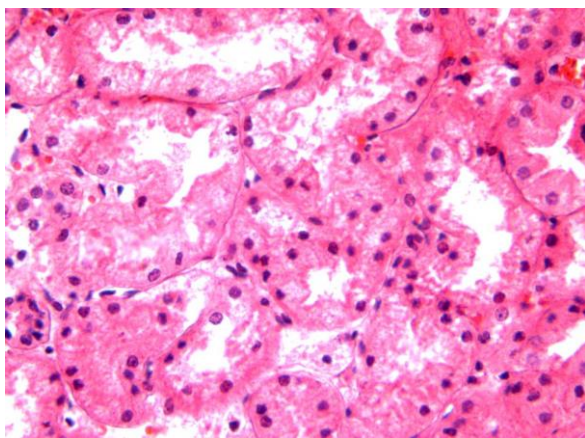
При гистологическом исследовании критерием данной дистрофии является базофилия. Волокна миокарда различно воспринимают гематоксилин и эозин. Одни участки волокон интенсивно окрашиваются гематоксилином в сиреневый, а другие интенсивно красятся эозином в синий.

Гиалиново-капельная дистрофия развивается в почках (поражается эпителий извитых канальцев). Встречается при таких заболеваниях почек, как хронический гломерулонефрит, хронический пиелонефрит, при отравлениях. В цитоплазме клеток образуются капли гиалиноподобного вещества. Такая дистрофия характеризуется значительным нарушением почечной фильтрации.

Гидропическая дистрофия может встречаться в печеночных клетках при вирусных гепатитах. При этом в гепатоцитах образуются крупные светлые капли, часто заполняющие клетку.

Зернистая дистрофия

Гиалиново-капельная



А) Зернистая дистрофия б) Гиалиново-капельная в) Баллонная дистрофия

Жировая дистрофия. Существует 2 вида жиров. Количество подвижных (лабильных) жиров меняется на протяжении всей жизни человека, они локализуются в жировых депо. Стабильные (неподвижные) жиры включены в состав клеточных структур, мембран.

Нарушения жирового обмена представляют собой три патологии:

- 1) собственно жировая дистрофия (клеточная, паренхиматозная);
- 2) общее ожирение или тучность;
- 3) ожирение межклеточного вещества стенок кровеносных сосудов (аорты и ее ветвей).

Собственно, жировая дистрофия лежит в основе атеросклероза. Причины жировой дистрофии можно разделить на две основные группы: инфекции и интоксикации. В наше время основным видом хронической интоксикации является алкогольная интоксикация. Нередко могут наблюдаться

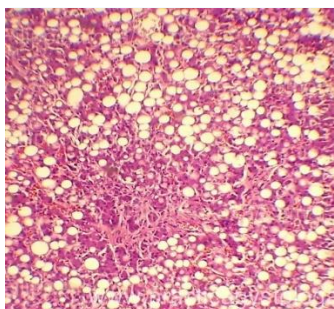
медикаментозные интоксикации, эндокринные интоксикации – развивающиеся при сахарном диабете. Жировая дистрофия наблюдается в тех же органах, что и белковая – в печени, почках и миокарде. При жировой дистрофии происходит увеличение печени в размерах, она становится плотной, на срезе – тусклая, ярко-желтого цвета. Такой вид печени получил образное название «гусиная печень».

Микроскопические проявления: в цитоплазме гепатоцитов появляются жировые капли мелких, средних и крупных размеров. Как правило, они располагаются в центре печеночной дольки, но могут занимать ее всю.

Сердце увеличивается, мышца становится дряблой, тусклой и, если внимательно осмотреть эндокард, под эндокардом папиллярных мышц можно наблюдать поперечную исчерченность, которая называется «тигровое сердце».

Микроскопическая характеристика: жир имеется в цитоплазме кардиомиоцитов. Процесс имеет мозаичный характер – патологическое поражение распространяется на кардиомиоциты, расположенные вдоль мелких вен. Исход может быть благоприятным, когда происходит возвращение к норме (если устранить причину), а если причина продолжает воздействовать, то наступает гибель клетки, и на ее месте происходит формирование рубца.

В почках жир локализуется в эпителии извитых канальцев. Такая дистрофия встречается при хронических заболеваниях почек (нефриты, амилоидоз), при отравлениях, общем ожирении.



жировая дистрофия печени.

Углеводная дистрофия может быть связана с нарушением обмена гликогена или гликопротеидов. Нарушение содержания гликогена проявляется в уменьшении или увеличении его количества в тканях и появлении там, где он обычно не выявляется. Эти нарушения выражены при сахарном диабете, а также при наследственных углеводных дистрофиях – гликогенозах.

При патологии тканевые запасы гликогена резко уменьшаются. В печени происходит нарушение синтеза гликогена, что приводит к инфильтрации ее жирами – возникает жировая дистрофия печени. При этом в ядрах

гепатоцитов появляются включения гликогена, они становятся светлыми («дырчатые» и «пустые» ядра). При глюкозурии в почках появляются изменения, проявляющиеся в гликогенной инфильтрации эпителия канальцев. Эпителий становится высоким, со светлой пенистой цитоплазмой; зерна гликогена обнаруживаются и в просвете канальцев.

При углеводных дистрофиях, связанных с нарушением обмена гликопротеидов, происходит накопление муцинов и мукоидов, называемых также слизистыми и слизеподобными веществами (слизистая дистрофия). Исход различный – в одних случаях происходит регенерация эпителия и полное восстановление слизистой оболочки, а в других она атрофируется, склерозируется, и нарушается функция органа.

Стромально-сосудистая дистрофия – это нарушение обмена в соединительной ткани, преимущественно в ее межклеточном веществе, накопление продуктов метаболизма. В зависимости от вида нарушенного обмена мезенхимальные дистрофии делятся на белковые (диспротеинозы), жировые (липидозы) и углеводные. Среди диспротеинозов различают мукоидное набухание, фибринозное набухание, гиалиноз и амилоидоз. Первые три связаны с нарушением проницаемости сосудистой стенки.

Мукоидное набухание -это нетяжелая обратимая дезогранизация соединительной ткани. В норме в соединительной ткани белки и гиалуроновая кислота находятся в связанном состоянии в виде белково-полисахаридных комплексов. При патологии эта связь нарушается и гиалуроновая кислота накапливается в соединительной в свободном состоянии, в большом количестве. Гиалуроновая кислота повышает проницаемость сосудов, что ведет к выходу плазмы в соединительную ткань (*плазморрагия и плазматическое пропитывание*). Это ведет к набуханию волокон соединительной ткани и набуханию основного вещества.

Макроскопически – изменений нет. Микроскопически - Набухает основное вещество и волокна соединительной ткани. При окраске *толуидиновым синим* определяется *метахромазия* соединительной ткани. *Метахромазия* – это окраска ткани в цвет, отличающийся от цвета красителя. В данном случае вместо синей окраски появляется розовая окраска ткани. При благоприятном исходе происходит восстановление структуры ткани, при неблагоприятном – переход в фибриноидное набухание.

Фибриноидное набухание - это тяжелая необратимая дистрофия при которой происходит деструкция соединительной ткани, резкое повышение

проницаемости сосудов и образование фибриноида. Это вещество состоит из разрушенных элементов соединительной ткани, которые вступают в прочную связь с белком плазмы крови – фибриногеном. Макроскопически – изменений нет. Микроскопически – волокна соединительной ткани в очагах фибриноида становятся гомогенными, их структура не сохраняется. ШИК-реакция +, эозинофилия, метакромазии нет. Исходы: всегда неблагоприятный – переход в гиалиноз, фибриноидный некроз, склероз (замещение соединительной тканью).

Гиалиноз это дистрофия при которой в соединительной ткани появляется особое вещество – *гиалин*. Это вещество имеет вид плотных, полупрозрачных, однородных масс, которые напоминают гиалиновый хрящ.

Классификация: По распространенности: системный и местный; По локализации: гиалиноз сосудов и гиалиноз соединительной ткани; *Гиалиноз сосудов* развивается в мелких артериях и артериолах. Микроскопически – просвет сосудов резко сужен, стенка утолщена, сосуды похожи на стекловидные трубочки. Гиалин окрашивается эозином, ШИК-реакция +, имеет однородный вид. Макроскопически - гиалиноз сосудов ведет к *атрофии паренхимы* органов (уменьшение размеров) и *склерозу* (разрастанию соединительной ткани). Например, в почке это называется *сморщенная почка* (почка уменьшена, уплотнена, серого цвета, поверхность органа зернистая). Процесс необратимый завершается *атрофией паренхимы и склерозом*.

Гиалиноз соединительной ткани развивается в исходе мукоидного и фибриноидного набухания. Волокна соединительной ткани образуют однородную плотную массу, похожую на хрящ. Микроскопически – гиалин имеет однородный вид. Макроскопически – створки клапанов сердца при пороке сердца плотные, толстые, непрозрачные, деформированные, молочно-белого цвета. Исход: неблагоприятный, процесс необратимый, при ревматизме ведет к развитию порока сердца.

Амилоидоз или амилоидная дистрофия, - стромально-сосудистый диспротеиноз, сопровождающийся глубоким нарушением белкового обмена, появлением аномального фибриллярного белка и образованием в межклеточной ткани и стенках сосудов сложного вещества - амилоида. Характерным для амилоида является его красное окрашивание конго красным, метиловым (или генциановым) фиолетовым; характерна специфическая люминесценция с тиофлавином S или T. Амилоид выявляют также с помощью поляризационного микроскопа. Ему свойственны дихроизм и анизотропия (спектр двойного лучепреломления лежит в пределах 540-560 нм). Классификация амилоидоза учитывает следующие признаки: 1) возможную причину; 2) специфику белка фибрилл амилоида; 3)

распространенность амилоидоза; 4) своеобразие клинических проявлений в связи с преимущественным поражением определенных органов и систем.

Макро- и микроскопическая характеристика амилоидоза. Внешний вид органов при амилоидозе зависит от степени процесса. Если отложения амилоида небольшие, внешний вид органа изменяется мало и амилоидоз обнаруживается лишь при микроскопическом исследовании. При выраженном амилоидозе орган увеличивается в объеме, становится очень плотным и ломким, а на разрезе имеет своеобразный восковидный, или сальный, вид. Исход. Неблагоприятный. Амилоидоклазия - исключительно редкое явление при локальных формах амилоидоза.

Стромально-сосудистые жировые дистрофии возникают при нарушениях обмена нейтральных жиров или холестерина и его эфиров.

Нарушения обмена нейтральных жиров

Нарушения обмена нейтральных жиров проявляются в увеличении их запасов в жировой ткани, которое может иметь общий или местный характер.

Классификация. Она основывается на различных принципах и учитывает причину, внешние проявления (типы ожирения), степень превышения «идеальной» массы тела, морфологические изменения жировой ткани (варианты ожирения). По внешним проявлениям различают симметричный (универсальный), верхний, средний и нижний типы ожирения. При симметричном типе

При характеристике морфологических изменений жировой ткани при ожирении учитывают число адипозоцитов и их размер. На этом основании выделяют гипертрофический и гиперпластический варианты общего ожирения. При гипертрофическом варианте жировые клетки увеличены и содержат в несколько раз больше триглицеридов, чем обычные; при этом число адипозоцитов не меняется. Адипозоциты малочувствительны к инсулину, но высокочувствительны к липолитическим гормонам; течение болезни злокачественное. При гиперпластическом варианте число адипозоцитов увеличено (известно, что число жировых клеток достигает максимума в пубертатном периоде и в дальнейшем не меняется). Однако функция адипозоцитов не нарушена, метаболические изменения их отсутствуют; течение болезни доброкачественное. Исход общего ожирения редко бывает благоприятным.

Нарушения обмена холестерина и его эфиров

Нарушения обмена холестерина и его эфиров лежат в основе тяжелого заболевания атеросклероза. При этом в интима артерий накапливаются не

только холестерин и его эфиры, но и β -липопротеиды низкой плотности и белки плазмы крови, чему способствует повышение сосудистой проницаемости. Накапливающиеся высокомолекулярные вещества ведут к деструкции интимы, распадаются и омыляются. В результате этого в интимае образуется жиробелковый детрит (athere - кашицеобразная масса), разрастается соединительная ткань (sclerosis - уплотнение) и формируется фиброзная бляшка, нередко суживающая просвет сосуда

Стромально - сосудистые углеводные дистрофии могут быть связаны с нарушением баланса гликопротеидов и гликозаминогликанов. Стромально сосудистую дистрофию, связанную с нарушением обмена гликопротеидов, называют ослизнением тканей. Сущность его состоит в том, что хромотропные вещества высвобождаются из связей с белками и накапливаются главным образом в межклеточном веществе. В отличие от мукоидного набухания при этом происходит замещение коллагеновых волокон слизеподобной массой. Собственно соединительная ткань, строма органов, жировая ткань, хрящ становятся набухшими, полупрозрачными, слизеподобными, а клетки их - звездчатыми или причудливыми отростчатыми. Исход. Процесс может быть обратимым, однако прогрессирование его приводит к колликации и некрозу ткани с образованием полостей, заполненных слизью.

Смешанные дистрофии - это патологические состояния, когда морфологические проявления нарушенного метаболизма выявляются как в паренхиме, так и в строме. Возникают при нарушении обмена сложных белков – хромопротеидов, нуклеопротеидов, липопротеидов, а также минеральных веществ.

Хромопротеиды - окрашенные белки или эндогенные пигменты делятся на 3 группы: 1.гемоглобиногенные (т.е. пигменты, производные Hb)-ферритин, билирубин, гемосидерин, билирубин; 2.протеиногенные или тирозиногенные (связанные с обменом тирозина)-меланин, адренохром; 3.липидогенные (липопигменты) .

Нарушения обмена гемоглобиногенных пигментов

В связи с накоплением гемоглобиногенных пигментов в тканях могут возникать различные виды эндогенных пигментации, которые становятся проявлением ряда заболеваний и патологических состояний.

Ферритин - железопротеид, содержащий до 23% железа. Железо ферритина связано с белком, который носит название апоферритина. В норме ферритин обладает дисульфидной группой. Это неактивная (окисленная) форма

ферритина - SS-ферритин. При недостаточности кислорода происходит восстановление ферритина в активную форму - SH-ферритин, который обладает вазопаралитическими и гипотензивными свойствами.

Гемосидерин образуется при расщеплении гема и является полимером ферритина. В условиях патологии наблюдается избыточное образование гемосидерина гемосидероз. Он может иметь как общий, так и местный характер. В условиях патологии наблюдается избыточное образование гемосидерина гемосидероз. Он может иметь как общий, так и местный характер.

Общий, или распространенный, гемосидероз наблюдается при внутрисосудистом разрушении эритроцитов (интраваскулярный гемолиз) и встречается при болезнях системы кроветворения (анемии, гемобластозы), интоксикациях гемолитическими ядами, некоторых инфекционных заболеваниях (возвратный тиф, бруцеллез, малярия и др.), переливаниях иногруппной крови, резус-конфликте

Местный гемосидероз - состояние, развивающееся при внесосудистом разрушении эритроцитов (экстравакулярный гемолиз), т.е. в очагах кровоизлияний

Билирубин - важнейший желчный пигмент. Его образование начинается в гистиоцитарномacroфагальной системе при разрушении гемоглобина и отщеплении от него гема. Нарушение обмена билирубина связано с расстройством его образования и выделения. Это ведет к повышенному содержанию билирубина в плазме крови и желтому окрашиванию им кожи, склер, слизистых и серозных оболочек и внутренних органов - желтухе. Механизм развития желтухи различен, что позволяет выделять три ее вида: надпеченочную (гемолитическую), печеночную (паренхиматозную) и подпеченочную (механическую).

Надпеченочная (гемолитическая) желтуха характеризуется повышенным образованием билирубина в связи с увеличенным распадом эритроцитов.

Печеночная (паренхиматозная) желтуха возникает при поражении гепатоцитов, в результате чего нарушаются захват ими билирубина, конъюгация его с глюкуроновой кислотой и экскреция.

Подпеченочная (механическая) желтуха связана с нарушением проходимости желчных протоков, что затрудняет экскрецию и определяет регургитацию желчи.

Гематоидин - не содержащий железа пигмент, кристаллы которого имеют вид яркооранжевых ромбических пластинок или иголок, реже - зерен. Он возникает при распаде эритроцитов и гемоглобина внутриклеточно, но в отличие от гемосидерина в клетках не остается и при гибели их оказывается свободно лежащим среди некротических масс. Химически он идентичен билирубину.

Гематины представляют собой окисленную форму гема и образуются при гидролизе оксигемоглобина. Они имеют вид темно-коричневых или черных ромбовидных кристаллов или зерен, дают двойное лучепреломление в поляризованном свете (анизотропны), содержат железо, но в связанном состоянии. К выявляемым в тканях гематинам относят: гемомеланин (малярийный пигмент), солянокислый гематин (гемин) и формалиновый пигмент. Гистохимические свойства этих пигментов идентичны.

Гемомеланин (малярийный пигмент) возникает из простетической части гемоглобина под влиянием плазмодиев малярии

Солянокислый гематин (гемин) находят в эрозиях и язвах желудка, где он возникает под воздействием на гемоглобин ферментов желудочного сока и хлористоводородной кислоты.

Формалиновый пигмент в виде темно-коричневых игл или гранул встречается в тканях при фиксации их в кислом формалине

Порфирины При нарушениях обмена порфиринов возникают порфирии, для которых характерно увеличение содержания пигментов в крови. Различают приобретенную и врожденную порфирии.

Нарушения обмена протеиногенных (тирозиногенных) пигментов

К протеиногенным (тирозиногенным) пигментам относят меланин, пигмент гранул энтерохромаффинных клеток и адренохром. Накопление этих пигментов в тканях служит проявлением ряда заболеваний.

Меланин Нарушения обмена меланина выражаются в усиленном его образовании или исчезновении. Эти нарушения имеют распространенный или местный характер и могут быть приобретенными или врожденными.

Распространенный приобретенный гипермеланоз (меланодермия) особенно часто и резко выражен при аддисоновой болезни обусловленной поражением надпочечников, чаще туберкулезной или опухолевой природы.

Распространенный врожденный гипермеланоз (пигментная ксеродерма) связан с повышенной чувствительностью кожи к ультрафиолетовым лучам и выражается в пятнистой пигментации кожи с явлениями гиперкератоза и отека.

К местному приобретенному меланозу относят меланоз толстой кишки, который встречается у людей, страдающих хроническим запором, гиперпигментированные участки кожи (черный акантоз) при аденомах гипофиза, гипертиреозидизме, сахарном диабете. Очаговое усиленное образование меланина наблюдается в пигментных пятнах (веснушки, лентиго) и в пигментных невусах. Из пигментных невусов могут возникать злокачественные опухоли - меланомы.

Накопление гранул, содержащих пигмент энтерохромоаффинных клеток, постоянно обнаруживают в опухолях из этих клеток, называемых карциноидами.

Адренохром - продукт окисления адреналина - встречается в виде гранул в клетках мозгового вещества надпочечников. Дает характерную хромоаффинную реакцию, в основе которой лежит способность окрашиваться хромовой кислотой в темно-коричневый цвет и восстанавливать бихромат. Природа пигмента изучена мало. Патология нарушений обмена адренохрома не изучена.

Нарушения обмена липидогенных пигментов (липопигментов)

В эту группу входят жиробелковые пигменты - липофусцин, пигмент недостаточности витамина Е, цероид и липохромы. Липофусцин, пигмент недостаточности витамина Е и цероид имеют одинаковые физические и химические (гистохимические) свойства, что дает право считать их разновидностями одного пигмента - липофусцина.

Липофусцин представляет собой гликолипопротеид. Он представлен зернами золотистого или коричневого цвета, электронно-микроскопически выявляется в виде электронно-плотных гранул окруженных трехконтурной мембраной, которая содержит миелиноподобные структуры.

В условиях патологии содержание липофусцина в клетках может резко увеличиваться. Это нарушение обмена называется липофусцинозом. Он может быть вторичным и первичным (наследственным).

Вторичный липофусциноз развивается в старости, при истощающих заболеваниях, ведущих к кахексии (бурая атрофия миокарда, печени), при повышении функциональной нагрузки

Первичный (наследственный) липофусциноз характеризуется избирательным накоплением пигмента в клетках определенного органа или системы. Он проявляется в виде наследственного гепатоза, или доброкачественной гипербилирубинемии.

Цероид образуется в макрофагах путем гетерофагии при резорбции липидов или липидсодержащего материала; основу цероида составляют липиды, к которым вторично присоединяются белки. В условиях патологии образование цероида чаще всего отмечается при некрозе тканей.

Липохромы представлены липидами, в которых присутствуют каротиноиды, являющиеся источником образования витамина А. Липохромы придают желтую окраску жировой клетчатке, коре надпочечников, сыворотке крови, желтому телу яичников. В условиях патологии может наблюдаться избыточное накопление липохромов.

Нарушения обмена нуклеопротеидов

Нуклеопротеиды построены из белка и нуклеиновых кислот - дезоксирибонуклеиновой (ДНК) и рибонуклеиновой (РНК). При нарушениях обмена нуклеопротеидов и избыточном образовании мочевой кислоты ее соли могут выпадать в тканях, что наблюдается при подагре, мочекаменной болезни и мочекишлом инфаркте.

Подагра характеризуется периодическим выпадением в суставах мочекишлого натрия, что сопровождается болевым приступом. Вокруг отложений солей, как и очагов некроза, развивается воспалительная гранулематозная реакция со скоплением гигантских клеток.

Мочекаменная болезнь, как и подагра, может быть связана прежде всего с нарушением пуринового обмена, т.е. быть проявлением так называемого мочекишлого диатеза. При этом в почках и мочевыводящих путях образуются преимущественно или исключительно ураты.

Мочекишный инфаркт встречается у новорожденных, проживших не менее 2 сут, и проявляется выпадением в канальцах и собирательных трубках почек аморфных масс мочекишлых натрия и аммония.

Нарушения минерального обмена (минеральные дистрофии)

Наибольшее практическое значение имеют нарушения обмена кальция, меди, калия и железа.

Нарушения обмена кальция Нарушения обмена кальция называют кальцинозом, известковой дистрофией, или обызвествлением. В его основе лежит выпадение солей кальция из растворенного состояния и отложение их в клетках или межклеточном веществе. Матрицей обызвествления могут быть митохондрии и лизосомы клеток, гликозаминогликаны основного вещества, коллагеновые или эластические волокна. В связи с этим различают внутриклеточное и внеклеточное обызвествление. Кальциноз

может быть системным(распространенным) или местным. Механизм развития. В зависимости от преобладания общих или местных факторов в развитии кальциноза различают три формы обызвествления: метастатическое, дистрофическое и метаболическое. Исход. Неблагоприятен: выпавшая известь обычно не рассасывается или рассасывается с трудом.

Нарушения обмена меди наиболее ярко проявляется при гепатоцеребральной дистрофии (гепатолентикулярная дегенерация), или болезни Вильсона-Коновалова. При этом наследственном заболевании медь депонируется в печени, мозге, почках, роговице (патогномонично кольцо Кайзера-Флейшера - зеленовато-бурое кольцо по периферии роговицы), поджелудочной железе, яичках и других органах.

Нарушения обмена калия Увеличение количества калия в крови (гиперкалиемия) и тканях отмечается при аддисоновой болезни и связано с поражением коры надпочечников, гормоны которых контролируют баланс электролитов. Дефицитом калия и нарушением его обменаобъясняют возникновение периодического паралича - наследственного заболевания, проявляющегося приступами слабости и развитием двигательного паралича.

Нарушения обмена железа Железо в основном содержится в гемоглобине, и морфологические проявления нарушений его обмена связаны с гемоглобиногенными пигментами

Образование камней Камни, или конкременты (от лат. *concrementum* - сросток), представляют собой очень плотные образования, свободно лежащие в полостных органах или выводных протоках желез. Вид камней (форма, величина, цвет, структура на распиле) различен в зависимости от их локализации в той или иной полости, химического состава, механизма образования. Встречаются огромные камни и микролиты. Непосредственный механизм образования камня складывается из двух процессов: образования органической матрицы и кристаллизации солей, причем каждый из этих процессов в определенных ситуациях может быть первичным.

ТЕСТЫ ДЛЯ САМОКОНТРОЛЯ:

1. В механизме развития дистрофий происходит:

- а. пролиферация.
- б. альтерация.
- в. аккомодация.
- г. трансформация.

2. В зависимости от распространенности процесса дистрофии делятся на:

- а. общие и местные.
- б. клеточные и внеклеточные.
- в. жировые.
- г. смешанные.
- д. белковые.

3. К белковым паренхиматозным дистрофиям относится:

- а. некроз.
- б. жировая.
- в. зернистая.
- г. гиалиново-капельная.
- д. метаболическая.

4. К паренхиматозным диспротеинозам не относятся:

- а. баллонная дистрофия.
- б. жировая дистрофия.
- в. амилоидная дистрофия.
- г. гиалиноз.

5. Исходом гиалиново-капельной дистрофии может стать:

а. коагуляционный некроз.

б. амилоидоз.

в. тотальный колликвационный некроз.

г. фокальный колликвационный некроз.

6.Гиалиново-капельной дистрофии в почечных канальцах может проявляться:

а. глюкозурия.

б. протеинурия.

в. гипергликемия.

г. гиперпротеинемия.

7.К проявлениям гидропической дистрофии относится:

а. гиалиново-капельная дистрофия.

б. амилоидная дистрофия.

в. гиперкератоз.

г. баллонная дистрофия.

8.В исходе гидропической дистрофии в клетке может возникнуть:

а. гиперкератоз.

б. ихтиоз.

в. коагуляционный некроз.

г. колликвационный некроз.

9.Роговая дистрофия относится к:

а. углеводной дистрофии.

б. белковой дистрофии.

в. минеральной дистрофии.

г. разновидности рака.

10.Примером роговой дистрофии является:

а. гипертрихоз.

№ ОРД-ПЕД-23

б. рак.

в. гипокератоз.

г. лейкоплакия.

ЭТАЛОНЫ ОТВЕТОВ:

1-г. 2-а. 3-в, г. 4-б, в, г. 5-а. 6-б. 7-г. 8-г. 9-б. 10-г.

СПИСОК ЛИТЕРАТУРЫ:

1. Абрикосов, А. И. Основы общей патологической анатомии / А.И. Абрикосов. - М.: Государственное издательство медицинской литературы, **2015**.
2. Струков, А. И. Патологическая анатомия / А.И. Струков, В.В. Серов. - М.: ГЭОТАР-Медиа, 2013.
3. Цинзерлинг, А. В. Патологическая анатомия / А.В. Цинзерлинг, В.А. Цинзерлинг. - Москва: **СИНТЕГ**, **2013**.
4. Шевченко, Н.И. Патологическая анатомия / Н.И. Шевченко. - М.: Книга по Требованию, **2006**. - 286 с.
5. Давыдовский И.В. Общая патология человека. - 2-е изд. - М.: Медицина, 1969.
6. Калитеевский П.Ф. Макроскопическая дифференциальная диагностика патологических процессов. - М.: Медицина, 1987.

ФЕДЕРАЛЬНОЕ ГОСУДАРСТВЕННОЕ БЮДЖЕТНОЕ ОБРАЗОВАТЕЛЬНОЕ
УЧРЕЖДЕНИЕ ВЫСШЕГО ОБРАЗОВАНИЯ «СЕВЕРО-ОСЕТИНСКАЯ
ГОСУДАРСТВЕННАЯ МЕДИЦИНСКАЯ АКАДЕМИЯ» МИНИСТЕРСТВА
ЗДРАВООХРАНЕНИЯ РОССИЙСКОЙ ФЕДЕРАЦИИ

Кафедра патологической анатомии с судебной медициной

МЕТОДИЧЕСКИЕ УКАЗАНИЯ

к практическим занятиям для ординаторов

Тема: Воспаление

образовательная программа высшего образования – программа ординатуры по
специальности 31.08.07 Патологическая анатомия

№ ОРД-ПЕД-23

Методические рекомендации к практическим занятиям для ординаторов, проходящих подготовку по программе ординатуры по специальности 31.08.07 Патологическая анатомия

разработаны и утверждены на заседании кафедры патологической анатомии с судебной медициной ФГБОУ ВО СОГМА МЗ РФ от 13 апреля 2023 г., протокол №7

Составители: Зав. каф., проф. Епхийев А.А.

Доцент кафедры Соколовский Н.В.

Клин.орд. Галаванов Ч.Дж.

Рецензенты:

Начальник ГБУЗ РБСМЭ МЗ РСО-Алании, к.м.н.,

Калоева А.А.

Председатель ЦУМК естественнонаучных и математических дисциплин с подкомиссией по экспертизе оценочных средств, доцент

Н.И.Боциева

Воспаление

Воспаление - комплексная местная сосудисто-мезенхимальная реакция на повреждение ткани, вызванное действием различного рода агентов. Эта реакция направлена на уничтожение агента, вызвавшего повреждение, и на восстановление поврежденной ткани. Воспаление - реакция, выработанная в ходе филогенеза, имеет защитно-приспособительный характер и несет в себе элементы не только патологии, но и физиологии. Такое двойственное значение для организма воспаления - своеобразная его особенность.

Еще в конце XIX столетия И.И. Мечников считал, что воспаление - это приспособительная и выработанная в ходе эволюции реакция организма и одним из важнейших ее проявлений служит фагоцитоз микрофагами и макрофагами патогенных агентов и обеспечение таким образом выздоровления организма. Но репаративная функция воспаления была для И.И. Мечникова сокрыта. Подчеркивая защитный характер воспаления, он в то же время полагал, что целительная сила природы, которую и представляет собой воспалительная реакция, не есть еще приспособление, достигшее совершенства. По мнению И.И. Мечникова, доказательством этого являются частые болезни, сопровождающиеся воспалением, и случаи смерти от них.

По этиологии различают 2 группы воспалений:

- 1) банальные;
- 2) специфические.

Специфическим является воспаление, которое вызывается определенными причинами (возбудителями). Это воспаление, вызываемое микобактериями туберкулеза, воспаление при лепре (проказе), сифилисе, актиномикозе. Воспаления, вызываемые другими биологическими факторами (кишечная палочка, кокки), физическими, химическими факторами, относятся к банальным воспалениям.

По времени протекания воспаления выделяют:

- 1) острое – протекает 7—10 дней;

2) хроническое – развивается от 6 месяцев и более;

3) подострое воспаление – по продолжительности находится между острым и хроническим.

По морфологии (патологоанатомическая классификация) различают экссудативное и пролиферативное (продуктивное) воспаление. Причины воспаления могут быть химическими, физическими и биологическими.

Фазы воспаления – альтерация, пролиферация и экссудация. В фазе альтерации происходит повреждение ткани, которое патологически проявляется в виде деструкции и некроза. Происходят активация и выброс биологически активных веществ, т. е. запускаются процессы медиации. Медиаторами воспаления клеточного генеза являются тучные клетки, тромбоциты, базофилы, лимфоциты и моноциты; медиаторы плазменного генеза – коллекреин-кининовая система, комплементарная, свертывающаяся и антисвертывающаяся системы. Действия этих медиаторов влияют на течение следующей фазы воспаления – экссудации. Медиаторы повышают проницаемость сосудов микроциркуляторного русла, активируют хемотаксис лейкоцитов, внутрисосудистое свертывание крови, вторичную альтерацию в самом очаге воспаления и включение иммунных механизмов. Во время экссудации в очаге воспаления возникают артериальная и венозная гиперемии, повышается проницаемость сосудистой стенки. Поэтому в очаг воспаления начинают проходить жидкость, плазменные белки, а также клетки крови. Происходит внутрисосудистое свертывание крови с деформацией сосудов в отводящих сосудах очага воспаления и таким образом очаг изолируется. Пролиферация характеризуется тем, что в очаге воспаления в большом количестве накапливаются клетки крови, а также клетки гистогенного генеза. Нейтрофилы появляются через несколько минут. Лейкоциты выполняют функцию фагоцитоза. Нейтрофилы через 12 ч теряют гликоген, заполняются жиром и превращаются в гнойные тельца. Моноциты, покинувшие сосудистое русло, представляют собой макрофаги (простые и сложные), которые способны к фагоцитозу. Но у них мало бактерицидных катионов белков либо нет совсем, поэтому макрофаги не всегда осуществляют полный фагоцитоз (эндоцитобиоз), т. е. возбудитель не уничтожен из организма, но поглощен макрофагом. Различают три вида макрофагов. Простые макрофаги транспортируются в эпителиоидные клетки, они вытянуты, имеют одно ядро и похожи на эпителий (при туберкулезе). Гигантские клетки, которые больше обычных в 15–30 раз, возникают путем слияния нескольких эпителиоидных клеток. Они круглой формы, а ядра находятся четко по периферии и называются клетки Пирогова—Лангханса. Гигантская клетка инородных тел может мгновенно трансформироваться в гистиоциты. Они круглые, а ядра расположены в центре.

Экссудативное воспаление – это воспаление, при котором преобладают процессы экссудации. Условия возникновения:

1) воздействие повреждающих факторов на сосуды микроциркуляторного русла;

2) наличие особых факторов патогенности (гноеродная флора, выделение хемотаксисов); различают самостоятельные и несамостоятельные виды экссудативного воспаления. Самостоятельные виды встречаются сами по себе, а несамостоятельные виды присоединяются к ним. К самостоятельным относятся серозное воспаление, фибринозное и гнойное. К несамостоятельным – катаральное, геморрагическое и гнилостное воспаление. Также различают смешанное воспаление – это комбинация как минимум 2-х видов воспаления.

Серозное воспаление характеризуется скоплением жидкой части экссудата, содержащей около 2,5 % белка и различные клеточные формы (тромбоциты, лейкоциты, макрофаги) и клетки местных тканей. Экссудат имеет сходство с транссудатом, возникающим при венозном застое, сердечной недостаточности. Отличие экссудата от транссудата заключается в том, что наличие белка обеспечивает особый оптический эффект Гиндаля – опалесценцию, т. е. свечение коллоидного раствора в проходящем свете. Локализация повсеместно – в коже, слизистых, серозных оболочках и в паренхиме органов; например, ожоги II степени, при которых формируются пузыри. В серозных полостях скопления жидкости называются экссудативный перикардит, плеврит, перитонит. Сами оболочки отечные, полнокровные, а между ними находится жидкость. Паренхиматозные органы становятся увеличенными, дряблыми, на разрезе ткань тусклая, серая, напоминающая вареное мясо. Микроскопические виды: расширенные межклеточные пространства, разрывы между клетками, клетки находятся в состоянии дистрофии. Экссудат сдавливает органы, нарушая их функцию. Но в основном исход благоприятный, иногда приходится выпускать большие количества экссудата. Исходом серозных воспалений в паренхиматозных органах являются диффузное мелкоочаговое склерозирование и функциональные нарушения.

Фибринозное воспаление:

экссудат представлен фибриногеном. Фибриноген – белок крови, который, выходя за пределы сосудов, превращается в нерастворимый фибрин. Переплетающиеся нити фибрина формируют на поверхностях органов пленки – сероватые, различной толщины. Возникает на слизистых, серозных оболочках, а также на коже. В зависимости от того, как пленка связана с поверхностью, различают крупозное (образуется на слизистых, выстеленных однослойным эпителием) – если пленка легко отделяется от подлежащей

ткани и дифтерическое (на многослойном эпителии) – если пленка плохо отделяется. Исход фибринозного воспаления зависит от вида воспаления. Для крупозных пленок характерна легкая отделяемость, при этом базальная мембрана не страдает, происходит полная эпителизация. На серозных оболочках – отторжение пленки в полость, которая не всегда успевает резорбироваться макрофагами, и происходит организация. В результате образуются фиброзные сращения между париетальным и висцеральным листками соответствующей серозной оболочки – спайки, которые ограничивают подвижность органов. Если произошло образование пленок в дыхательной трубке, то при отторжении они способны закупорить ее просвет, вызвав тем самым асфиксию. Такое осложнение является истинным крупом (возникает, в частности, при дифтерии). Необходимо отличать его от ложного крупа, развивающегося при стенозе дыхательной трубки при отеке чаще всего аллергической природы, при ОРВИ. Дифтерическое воспаление также в основном имеет анатомически благоприятный исход. При дифтерии могут наблюдаться «тигровое сердце», тяжелый паренхиматозный миокардит. Иногда под пленками происходит образование глубоких дефектов – эрозии, язвы.

При гнойном воспалении экссудат представлен полиморфоядерными лейкоцитами, включает в себя погибшие лейкоциты, разрушенные ткани. Цвет от белого до желто-зеленого. Повсеместная локализация. Причины разнообразны; прежде всего – кокковая флора. К гноеродной флоре относятся стафило- и стрептококки, менингококки, гонококки и палочки – кишечная, синегнойная. Одним из факторов патогенности этой флоры являются так называемые лейкоцидины, они вызывают повышение хемотаксиса лейкоцитов на себя и их гибель. В дальнейшем при гибели лейкоцитов происходит выделение факторов, стимулирующих хемотаксис новых лейкоцитов в очаге воспаления. Протеолитические ферменты, которые выделяются при разрушении, способны разрушать как свои ткани, так и ткани организма. Поэтому есть правило: «видишь гной – выпусти его», чтобы не допустить разрушения собственных тканей.

Различают следующие виды гнойного воспаления.

1. *Флегмона* – диффузное, разлитое, без четких границ, гнойное воспаление. Происходит диффузная инфильтрация лейкоцитами различных тканей (наиболее часто – подкожно-жировой клетчатки, а также стенки полых органов, кишечника – флегмонозный аппендицит). Флегмонозное воспаление может возникнуть в паренхиме любых органов.

2. *Абсцесс* – очаговое, отграниченное гнойное воспаление. Выделяют острый и хронический абсцесс. Острый абсцесс имеет неправильную форму, нечеткую, размытую границу, распада в центре не наблюдается. Хронический абсцесс отличается правильной формой, с четкими границами и

зоной распада в центре. Четкость границы связана с тем, что по периферии абсцесса происходит разрастание соединительной ткани. В стенке такого абсцесса различают несколько слоев – внутренний слой, представлен пиогенной мембраной из грануляционной ткани, а наружная часть стенки образована фиброзной соединительной тканью. При связи абсцесса с наружной средой с помощью анатомических каналов (в легких) в полости образуется воздушное пространство, а гной располагается по горизонтали (это заметно на рентгенограмме).

3. *Эмпиема* – гнойное воспаление в анатомических полостях (эмпиема плевры, гайморовых пазух, желчного пузыря). Исход гнойного воспаления зависит от размеров, формы, локализации очагов. Гнойный экссудат может рассосаться, иногда развивается склероз – рубцевание ткани. Осложнение в виде разъедания окружающих тканей протеолитическими ферментами может привести к формированию свищей – каналов, по которым гнойник опорожняется наружу (самоочищение) либо в серозную оболочку (например, абсцесс легкого может привести к развитию эмпиемы плевры, печени – к гнойному перитониту и т. п.); кровотечение; истощение; интоксикация и т. д.

Катаральное воспаление – к экссудату примешивается слизь. Происходит стекание экссудата с воспаленной поверхности. Типовая локализация – слизистые оболочки. Исход катарального воспаления – полное восстановление слизистой. При хронических катарах возможна атрофия слизистой оболочки (атрофический хронический ринит).

Геморрагическое воспаление характеризуется примесью эритроцитов к экссудату. Экссудат становится красного цвета, затем по мере разрушения пигментов приобретает черный цвет. Характерно при вирусных инфекциях, таких как грипп, корь, натуральная (черная) оспа, при эндогенных интоксикациях, – например интоксикация азотистыми шлаками при хронической почечной недостаточности. Характерно для сильных по вирулентности возбудителей особо опасных инфекций.

Гнилостное (гангренозное) воспаление возникает вследствие присоединения к очагам воспаления гнилостной флоры, прежде всего фузоспирохетозной. Чаще встречается в органах, которые имеют связь с внешней средой: гнилостные гангрены легкого, конечностей, кишечника и т. д. Распадающиеся ткани тусклые, со зловонным специфическим запахом.

Смешанное воспаление. О нем говорят, когда имеет место сочетание воспалений (серозно-гнойное, серозно-фибринозное, гнойно-геморрагическое или фибринозно-геморрагическое).

Продуктивное (пролиферативное воспаление) – преобладает фаза пролиферации, в результате чего образуются очаговые или диффузные

клеточные инфильтраты, которые могут быть полиморфно-клеточными, лимфоцитарно-клеточными, макрофагальными, плазмноклеточными, гигантоклеточными и эпителиоидно-клеточными. Одним из основных условий развития пролиферативного воспаления является относительная устойчивость повреждающих факторов во внутренних средах организма, возможность персистировать в тканях.

Особенности пролиферативного воспаления:

- 1) хроническое волнообразное течение;
- 2) локализация преимущественно в соединительных тканях, а также в тканях, клетки которых обладают способностью к пролиферации – эпителий кожи, кишки.

В морфологии наиболее характерной особенностью является образование грануляционной ткани. Грануляционная ткань – это молодая, незрелая, растущая соединительная ткань. Ее формирование определяется классическими биологическими свойствами. Рост и функционирование ткани – процессы антагонистические. Если ткань начинает хорошо функционировать, то ее рост замедляется, и наоборот. Макроскопически грануляционная ткань красного цвета, с блестящей зернистой поверхностью и склонна к кровоточивости. Основное вещество полупрозрачное, поэтому через него просвечивают наполненные кровью капилляры, откуда и красный цвет. Ткань зернистая, так как коллаген приподнимает основное вещество.

Разновидности продуктивного воспаления:

- 1) межуточное, или интерстициальное;
- 2) грануломатозное;
- 3) продуктивное воспаление вокруг животных-паразитов;
- 4) гипертрофические разрастания.

Межуточное воспаление обычно развивается в строме паренхиматозных органов; имеет диффузный характер. Может встречаться в интерстиции легких, миокарда, печени, почек. Исход данного воспаления – диффузный склероз. Функция органов при диффузных склерозах резко ухудшается.

Грануломатозное воспаление – это очаговое продуктивное воспаление, при котором в ткани возникают очаги из клеток, имеющих способность к фагоцитозу. Такие очаги называются грануломы. Грануломатозное воспаление встречается при ревматизме, туберкулезе, профессиональных заболеваниях – при оседании на легких различных минеральных и других

веществ. Макроскопическая картина: гранулома имеет маленькие размеры, ее диаметр 1–2 мм, она едва различима невооруженным глазом.

Микроскопическое строение грануломы зависит от фазы дифференцировки фагоцитирующих клеток. Предшественником фагоцитов считается моноцит, который дифференцируется в макрофаг, затем в эпителиоидную клетку, а далее в гигантскую многоядерную клетку. Существует два типа многоядерных клеток: гигантская клетка инородных тел и гигантская многоядерная клетка Пирогова—Лангханса. Грануломы делятся на специфические и неспецифические. Специфическим называется особый вариант продуктивного грануломатозного воспаления, который вызывают особые возбудители и который развивается на иммунной основе.

Специфическими возбудителями являются микобактерии туберкулеза, бледная трепонема, грибы-актиномицеты, микобактерии лепры, возбудители риносклеромы.

Особенности специфического воспаления:

- 1) хроническое волнообразное течение без склонности к самоизлечению;
- 2) способность возбудителей вызывать развитие всех 3 типов воспалений в зависимости от состояния реактивности организма;
- 3) смена воспалительных тканевых реакций, обусловленная изменением иммунологической реактивности организма;
- 4) в морфологическом плане для воспаления характерно образование специфических гранул, которые имеют характерное строение в зависимости от возбудителя.

Воспаление при туберкулезе: микобактерия туберкулеза способна вызывать альтеративное, экссудативное, пролиферативное воспаление. Альтеративное воспаление развивается чаще всего при гиперергии, которая обусловлена снижением защитных сил организма. Морфологически проявляется казеозным некрозом. Экссудативное воспаление обычно возникает в условиях гиперергии – повышенной чувствительности к антигенам, токсинам микобактерий. Микобактерия при попадании в организм способна там долгое время персистировать, в связи с этим развивается сенсбилизация.

Морфологическая картина: происходит локализация очагов в различных органах и тканях. Вначале в очагах накапливается серозный, фибринозный или смешанный экссудат, в дальнейшем очаги подвергаются казеозному некрозу. Если заболевание выявлено до казеозного некроза, то лечение может привести к рассасыванию экссудата. Продуктивное воспаление развивается в условиях специфического туберкулезного нестерильного

иммунитета. Морфологическим проявлением будет образование специфических туберкулезных гранулом (в виде «просяного зерна»). Микроскопически: милиарный очаг образован эпителиоидными клетками и гигантскими клетками Пирогова—Лангханса. На периферии грануломы обычно находятся многочисленные лимфоциты. В иммунологическом плане такие грануломы отражают гиперчувствительность замедленного типа. Исход: обычно казеозный некроз. Чаще всего в центре грануломы маленький очажок некроза.

Макроскопическая классификация очагов туберкулезного воспаления.

Очаги классифицируют на 2 группы: милиарные и крупные. Милиарные очаги чаще всего продуктивные, но могут быть альтеративными и экссудативными. Из крупных очагов выделяют:

- 1) ацинозный; макроскопически он напоминает трилистник, так как состоит из трех слипшихся милиарных очагов; выделяют также продуктивный и альтеративный;
- 2) казеозный очаг – по размерам он похож на тутовую ягоду или ягоду малины. Цвет черный. Воспаление в основном всегда продуктивное, соединительную ткань адсорбируют пигменты;
- 3) дольковый;
- 4) сегментарный;
- 5) долевыe очаги.

Долевыe очаги – это экссудативные очаги. Исходы – рубцевание, реже некроз. У экссудативных очагов – инкапсуляция, петрификация, оссификация. Для крупных очагов характерно образование вторичной колликвации, происходит разжижение плотных масс. Жидкие массы способны опорожняться, наружу и на месте этих очагов остаются полости – каверны.

Воспаление при сифилисе. Различают первичный, вторичный, третичный сифилис. Первичный сифилис – воспаление чаще всего экссудативное, так как обусловлено гиперергическими реакциями. Морфологическая картина: проявление твердого шанкра в месте внедрения спирохеты – язва с блестящим дном и плотными краями. Плотность зависит от массивности воспалительного клеточного инфильтрата (из макрофагов, лимфоцитов, фибробластов). Обычно шанкр рубцуется. Вторичный сифилис продолжается от нескольких месяцев до нескольких лет и сопровождается неустойчивым состоянием перестройки иммунной системы. В основе имеется также

гиперергическая реакция, поэтому воспаление бывает экссудативным. Характерна спирохетемия. Вторичный сифилис протекает с рецидивами, при которых наблюдаются высыпания – на коже экзантема и на слизистых оболочках энантема, которые бесследно (без рубцевания) исчезают. С каждым рецидивом развиваются специфические иммунные реакции, в результате количество высыпаний уменьшается. Воспаление приобретает продуктивный характер в 3-й фазе заболевания – при третичном сифилисе. Формируются специфические сифилитические грануломы – гуммы. Макроскопически в центре сифилитической гуммы имеется очаг клеевидного некроза, вокруг него грануляционная ткань с большим количеством сосудов и клеток – макрофагов, лимфоцитов, плазматических, по периферии располагается грануляционная ткань, которая переходит в рубцовую. Локализация повсеместно – кишечник, кости и др. Исходом гумм является рубцевание с обезображиванием (грубой деформацией органа). Вторым вариантом протекания продуктивного воспаления при третичном сифилисе – межуточное (интерстициальное) воспаление. Наиболее часто отмечается локализация в печени и в аорте – сифилитический аортит. Макроскопическая картина: интима аорты похожа на шагреневую (тонко выделанную) кожу. Микроскопически в меди и адвентиции заметна диффузная гуммозная инфильтрация, а при дифференциальных способах окраски – разрушение эластического каркаса аорты. Исходом является локальное расширение (аневризма аорты), которое способно разорваться, может также образоваться тромб.

Неспецифические грануломы не имеют характерных черт. Они встречаются при ряде инфекционных (при ревматизме, сыпном тифе, брюшном тифе) и неинфекционных заболеваний (при склерозе, инородных телах). Исход двоякий – рубцевание или некроз. Рубец формируется маленький, но так как заболевание протекает хронически, как ревматизм, то с каждой новой атакой количество рубцов увеличивается, отсюда повышается степень склероза. В редких случаях грануломы подвергаются некрозу, что обозначает неблагоприятное течение заболевания.

Продуктивное воспаление вокруг животных-паразитов.

Паразиты – это эхинококк, цистицек, трихинеллы и др. Вокруг внедрившихся паразитов, имеющих капсулу, происходит разрастание грануляционной ткани, богатой макрофагами и гигантскими клетками инородных тел. Исход – склероз, рубцевание с формированием фиброзной капсулы вокруг паразита. Организм не может разрушить паразита и старается отгородиться от него.

Гипертрофические разрастания – это полипы и кондиломы. Эти образования формируются при хроническом воспалении, в котором задействованы соединительная ткань и эпителий. Полипы наиболее часто

развиваются в слизистой оболочке толстой кишки, в желудке, в носовой полости, а кондиломы – на коже, вблизи анального отверстия и половых путей. И те и другие напоминают опухоль, но к ним не относятся, хотя возможно преобразование полипов и кондилом в опухоль, сначала доброкачественную, а потом и злокачественную. Отличаются гипертрофические образования от опухолей наличием воспалительной инфильтрации в их строме. Гипертрофические образования удаляют при помощи операций, важно лечение основного заболевания.

ТЕСТЫ ДЛЯ САМОКОНТРОЛЯ:

1) Укажите синоним гнилостного воспаления:

- а. гранулематозное.
- б. фибринозное.
- в. флегмонозное.
- г. гангренозное.
- д. продуктивное.

2) Начальной фазой воспаления является:

- а. экссудация.
- б. пролиферация.
- в. альтерация.
- г. фагоцитоз.
- д. пиноцитоз.

3) К морфологическим формам воспаления относится:

- а. мезенхимальное.
- б. сосудистое.
- в. экссудативное.
- г. индуративное.
- д. демаркационное.

4) В гнойном экссудате, в отличие от серозного, преобладают:

- а. слущенные клетки покровного эпителия.
- б. слущенные клетки мезотелия.
- в. нейтрофилы.
- г. слизь.
- д. фибрин.

5) К фибринозному воспалению относится:

- а. гнилостное.
- б. геморрагическое.
- в. дифтеритическое.
- г. пролиферативное.
- д. гнойное.

б) К фибринозному воспалению относится:

- а. гнойное.
- б. крупозное.
- в. серозное.
- г. гнилостное.
- д. катаральное.

7) К гнойному воспалению относится:

- а. крупозное.
- б. продуктивное.
- в. гранулематозное.
- г. флегмона.
- д. гранулема.

8) Примером экссудативного воспаления является:

- а. паренхиматозное воспаление.
- б. продуктивное воспаление.
- в. катаральное воспаление.
- г. межуточное воспаление.

д. гранулематозное воспаление.

9) К специфическому воспалению относится:

а. ревматизм.

б. грипп.

в. брюшной тиф.

г. трихинеллез.

д. туберкулез.

10) Для туберкулезной гранулемы характерны:

а. клетки Вирхова.

б. клетки Пирогова-Лангханса.

в. клетки Микулича.

г. нейтрофилы.

д. клетки Березовского-Штернберга.

ЭТАЛОНЫ ОТВЕТОВ:

1-г. 2-в. 3-в.4-в.5-в.6-б. 7-г. 8-в. 9-д. 10-б.

Список литературы

1. Шевченко, Н.И. Патологическая анатомия / Н.И. Шевченко. - М.: Книга по Требованию, **2006**.
2. Цинзерлинг, А. В. Патологическая анатомия / А.В. Цинзерлинг, В.А. Цинзерлинг. - Москва: **СИНТЕГ**, **2013**.
3. Струков, А. И. Патологическая анатомия / А.И. Струков, В.В. Серов. - М.: ГЭОТАР-Медиа, 2013
4. Серов, В.Н. Диагностика гинекологических заболеваний с курсом патологической анатомии (+ CD-ROM) / В.Н. Серов. - Москва: **Мир**, **2009**.
5. Калитеевский П.Ф. Макроскопическая дифференциальная диагностика патологических процессов. - М.: Медицина, 1987.
6. Давыдовский И.В. Общая патология человека. - 2-е изд. - М.: Медицина, 1969.

ФЕДЕРАЛЬНОЕ ГОСУДАРСТВЕННОЕ БЮДЖЕТНОЕ
ОБРАЗОВАТЕЛЬНОЕ УЧРЕЖДЕНИЕ ВЫСШЕГО ОБРАЗОВАНИЯ
«СЕВЕРО-ОСЕТИНСКАЯ ГОСУДАРСТВЕННАЯ МЕДИЦИНСКАЯ
АКАДЕМИЯ» МИНИСТЕРСТВА ЗДРАВООХРАНЕНИЯ РОССИЙСКОЙ
ФЕДЕРАЦИИ

Кафедра патологической анатомии с судебной медициной

МЕТОДИЧЕСКИЕ УКАЗАНИЯ

к практическим занятиям для ординаторов

Тема: Опухоли

образовательная программа высшего образования – программа ординатуры по
специальности 31.08.07 Патологическая анатомия

№ ОРД-ПЕД-23

Методические рекомендации к практическим занятиям для ординаторов, проходящих подготовку по программе ординатуры по специальности 31.08.07 Патологическая анатомия

разработаны и утверждены на заседании кафедры патологической анатомии с судебной медициной ФГБОУ ВО СОГМА МЗ РФ от 13 апреля 2023 г., протокол №7

Составители: Зав. каф., проф. Епхийев А.А.

Доцент кафедры Соколовский Н.В.

Клин.орд. Галаванов Ч.Дж.

Рецензенты:

Начальник ГБУЗ РБСМЭ МЗ РСО-Алании, к.м.н.,

Калоева А.А.

Председатель ЦУМК естественнонаучных и
математических дисциплин с
подкомиссией по экспертизе оценочных средств,
доцент

Н.И.Боциева

Опухоли

Опухоль, новообразование, бластома - патологический процесс, характеризующийся безудержным размножением (ростом) клеток; при этом нарушения роста и дифференцировки клеток обусловлены изменениями их генетического аппарата. Автономный, или бесконтрольный, рост - первое основное свойство опухоли. Клетки опухоли приобретают особые свойства, которые отличают их от нормальных клеток. Атипизм клетки, который касается ее структуры, обмена, функции, антигенной структуры, размножения и дифференцировки, - второе основное свойство опухоли. Приобретение опухолевой клеткой новых, не присущих нормальной клетке свойств получило название анаплазии или катаплазии.

Строение опухоли по форме:

форма узла, шляпки гриба, блюдцевидная, в виде сосочков, в виде цветной капусты и т. д. Поверхность: гладкая, бугристая, сосочковая. Локализация: в толще органа, на поверхности, в виде полипа, диффузно пронизывающая. На разрезе может быть в виде однородной бело-серой ткани, серо-розовой (рыбье мясо), волокнистое строение (в яичках). Размеры опухоли зависят от скорости и продолжительности ее роста, происхождения и расположения. По степени дифференцировки и роста опухоль может быть:

1) экспансивной, т. е. растет сама из себя, отодвигая ткани. Паренхиматозные элементы, окружающие опухолевую ткань, атрофируются, и опухоль как бы окружена капсулой. Рост при этом замедлен и чаще носит доброкачественный характер. Злокачественно протекает в щитовидной железе и почках;

2) оппозиционный рост за счет неопластической трансформации нормальных клеток в опухолевые клетки;

3) инфильтрирующий рост. При этом опухоль растет в окружающие ткани и разрушает их. Рост происходит в направлении наименьшего сопротивления (по межтканевым щелям, по ходу нервных волокон, кровеносных и лимфатических сосудов).

По отношению роста опухоли к просвету полого органа различают: эндофитный (инфильтрирующий рост в глубь стенки органа) и экзофитный рост (в полость органа).

Микроскопическое строение. Паренхиму образуют клетки, которые характеризуют данный вид опухоли. Строма образована как соединительной тканью органа, так и клетками самой опухоли. Клетки паренхимы опухоли

индуцируют активность фибробластов, могут вырабатывать межклеточное вещество стромы. Продуцируют специфическое вещество белковой природы – ангеогенин, под действием которого в строме опухоли формируются капилляры.

Гомологичные опухоли – их строение соответствует строению органа, в котором развиваются (это зрелые дифференцированные опухоли). Гетерологичные опухоли: их клеточная структура отличается от органа, в котором развиваются (мало– или недифференцированные опухоли). Доброкачественные опухоли гомологичные, медленно растущие, высокодифференцированные, не дают метастазов и не влияют на организацию. Злокачественные опухоли состоят из мало– или недифференцированных клеток, утрачивают схожесть с тканью, имеют клеточный атипизм, быстро растут и дают метастазы.

Метастазы могут быть гематогенными, лимфогенными, имплантационными и смешанными. У доброкачественных опухолей тканевую принадлежность определить легко (в отличие от злокачественных). Гистогенез опухоли определить очень важно, так как существуют различные подходы к лечению. Установление гистогенеза опухоли базируется на функции, которую эта опухолевая клетка осуществляет, т. е. предполагается определение веществ, продуцируемых этой клеткой. Продуцировать она должна такие же вещества, что и нормальная ткань (например, нормальный фибробласт и измененный процессом малигнизации продуцируют одно и то же вещество – коллаген).

Функция клеток устанавливается также при помощи дополнительных реакций окрашивания или с помощью моноклональных антисывороток. Гистогенез опухоли иногда установить сложно из-за выраженной анаплазии клетки, которая неспособна осуществлять выполнение определенной функции. Если гистогенез злокачественной опухоли не удастся определить, то такая опухоль носит название бластомы: крупноклеточные, веретеноклеточные, полиморфно-клеточные. Бластомы – это комбинированные группы опухолей, так как различные злокачественные опухоли могут трансформироваться в бластому.

Неэпителиальные или мезенхимальные опухоли развиваются из соединительной, жировой, мышечной ткани, кровеносных и лимфатических сосудов, синовиальной ткани и костной.

Опухоли из соединительной ткани бывают:

1) доброкачественные – фибромы – могут встречаются везде, где имеется соединительная ткань. Наиболее частая локализация – дерма. Фиброма представляет собой четко выраженный узел. На разрезе она волокнистая,

белесоватая с перламутровым оттенком. Консистенция может быть различной – от плотноэластической до плотной. Гистология: веретеновидные опухолевые клетки, которые складываются в пучки, идущие в разных направлениях. Пучки отделяются друг от друга прослойками из коллагена. Соотношение опухолевых клеток и коллагена определяет ее вид. Выделяют два вида фибром: мягкая фиброма (больше опухолевых клеток) и твердая (больше коллагеновых волокон). Мягкая фиброма более молодая, по мере старения превращается в твердую;

2) злокачественные опухоли – фибросаркомы – возникают из элементов фасции, сухожилия, из надкостницы. Локализуются чаще на конечностях, преимущественно в молодом и зрелом возрасте. Фибросаркома представляет собой узел без четких границ. Ткань узла на разрезе белая с кровоизлияниями, напоминает рыбное мясо (саркос – рыбье мясо).

Гистология:

1) преобладание клеток – клеточная низкодифференцированная фибросаркома;

2) преобладание волокон – волокнистая высокодифференцированная фибросаркома; – характерен медленный рост, редко наблюдаются метастазы и прорастание в окружающие ткани. Более благоприятный прогноз, чем при низкодифференцированных опухолях.

Опухоль построена из веретеновидных клеток, которые имеют очаги клеточного полиморфизма. Для установления гистогенеза этой опухоли используется качественная реакция на коллаген (окраска по методу Ван-Гизона).

Промежуточным (пограничным) опухолям присущи признаки доброкачественной и злокачественной опухоли:

1) десмоиды и фиброматозы (средостения, забрюшинного пространства); фиброматозы гистологически имеют строение мягкой фибромы, при этом они имеют свойство прорастать в окружающую ткань, но никогда не дают метастазов;

2) липосаркомы чаще возникают на передней брюшной стенке и в основном встречаются у женщин; различаются:

А) высокодифференцированная липосаркома;

Б) миксоидная липосаркома;

В) крупноклеточная липосаркома;

Г) полиморфно-клеточная липосаркома.

Часто в одном опухолевом узле локализуются признаки всех видов липосарком. Диагноз ставится после того, как были определены функции опухолевых клеток, т. е. способности их продуцировать липиды (жир). Для липосаркомы характерны многократные рецидивы, а также поздние метастазы уже при последней стадии.

Опухоли костной ткани бывают:

1) доброкачественные – остеома. Наблюдается в мелких костях конечностей, костях черепа. Растет в виде узла (экзостоза). Гистологически построена по принципу компактной губчатой кости, но при этом отличается от нормальной ткани атипией;

2) злокачественные – остеосаркома. Преимущественная локализация – концы длинных трубчатых костей и метаэпифизарные сочленения. Встречается преимущественно в молодом возрасте (до 30 лет). Остеосаркома – одна из наиболее злокачественных опухолей – рано метастазирует. Микроскопически: опухолевые остеобласты разной формы, участки остеопластики (способность опухолевых клеток продуцировать костную ткань).

Опухоли хрящевой ткани бывают:

1) доброкачественные – хондрома. Локализация в эпифизах трубчатых костей, костях таза, головке бедра, мелких костях кисти; формы:

А) экхондрома (расположение на поверхности кости);

Б) энхондрома (внутри кости).

В зависимости от этого различен объем оперативного вмешательства: в первом случае – краевая резекция кости, во втором – резекция всей кости с последующей трансплантацией. Микроскопия: хондроциты, расположенные в основном веществе, тонкая соединительно-тканная прослойка. Любую хондрому необходимо рассматривать как потенциально злокачественную опухоль, так как возможны метастазы, несмотря на доброкачественный рост;

2) злокачественные – хондросаркома.

Локализация та же, что и у хондромы. Гистология: опухолевые клетки – хондробласты и очаги хондропластики (очаги новообразованного опухолевого хряща).

Из артерий, капилляров – ангиомы, лимфатических сосудов – лимфоангиомы. Ангиомы бывают врожденные (багрово-синюшные пятна) и приобретенные. В результате лучевой терапии происходит исчезновение врожденных ангиом (до 1 года). После 1 года развивается фиброз, и лучевая терапия не ликвидирует опухоль. Могут быть ангиомы печени, селезенки, которые протекают бессимптомно, выявляются случайно, имеют маленькие размеры (менее 2 см). Приобретенные ангиомы располагаются на коже, слизистых оболочках. Могут проявляться во время беременности. Злокачественные сосудистые опухоли встречаются очень редко – гемангиоэндотелиома.

Гладкие мышцы.

Доброкачественные опухоли – лейомиомы. Локализация: мягкие ткани нижних конечностей, внутренние органы (ЖКТ). Наиболее часто в матке – фибромиома – это лейомиома, которая подверглась фиброзу. Фибромиома – это не столько опухоль, сколько дисгормональный пролиферативный процесс, который возникает у женщин при нарушении баланса половых гормонов. Злокачественные: лейомиосаркомы. Встречаются в матке, мягких тканях конечностей. Для них характерны ранние метастазы.

Поперечно-полосатые мышцы.

Опухоли поперечно-полосатых мышц:

1) доброкачественные – рабдомиомы;

2) злокачественные – рабдомиосаркомы. Одни из самых злокачественных опухолей. Встречаются крайне редко. Опухоль очень быстро растет и приводит больного к смерти еще до появления метастазов, так как прорастает жизненно важные органы. Гистология: клетки – «ремни» – вытянутые клетки, иногда с поперечной исчерченностью. Клетки с крупным телом и длинным отростком (типа теннисной ракетки).

Среди опухолей кроветворной ткани различают:

1) лейкозы;

2) лимфомы (лимфосаркома, ретикулосаркома, плазмоцитома или миелома, лимфогрануломатоз).

В опухолевой ткани находятся 2 клеточных компонента: реактивный и опухолевый. Опухолевый компонент – гигантские одноядерные клетки (Ходжкина) и гигантские многоядерные клетки (2 ядра, в центре которых – клетки Березовского—Штернберга). Эти клетки являются диагностическими. Реактивный компонент: лимфоциты (Т и В), плазматические клетки, эозинофилы, лейкоциты, макрофаги, участки некроза, возникающие вследствие цитотоксического действия Т-лимфоцитов, участки реактивного склероза. Реактивный и опухолевый компоненты встречаются в различных соотношениях, тем самым обуславливая разнообразные варианты заболевания.

Лимфоцитарное преобладание.

Наиболее благоприятный прогноз. Лимфоцитарное истощение (преобладание опухоли). Крайняя степень опухолевой прогрессии. Внутриорганные поражения. Селезенка макроскопически приобретает вид деревянной кровяной колбасы – темно-красного цвета, с узлами желтого цвета, по-другому – «порфирная селезенка» (порфир – вид отделочного камня). Смешанная клеточная форма (одинаковое соотношение опухолевого и реактивного компонентов).

Нодулярный (кольцевидный) склероз.

Соотношение также равное, но особенность заключается в том, что соединительная ткань развивается в виде колечек. Чаще эта форма наблюдается у женщин, и в начальной стадии заболевания процесс локализуется в лимфатических узлах средостения.

Эпителиальные опухоли развиваются из плоского или железистого эпителия, не выполняющего какой-либо специфической функции. Это эпидермис, эпителий полости рта, пищевода, эндометрия, мочевыводящих путей и т. д. К доброкачественным опухолям относят папиллому и аденому. Папиллома – это опухоль из плоского или переходного эпителия. Она имеет шаровидную форму, плотная или мягкая, с поверхностью сосочкового вида, размером от просяного зерна до крупной горошины. Располагается над поверхностью кожи или слизистой оболочки на широком или узком основании. При травме папиллома легко разрушается и воспаляется, в мочевом пузыре может давать кровотечение. После удаления папилломы в редких случаях рецидивируют, иногда малигнизируют. Аденома – это опухоль железистых органов и слизистых оболочек, выстланных призматическим эпителием. Имеет вид хорошо отграниченного узла мягкой консистенции, на разрезе ткань бело-розовая, иногда в опухоли обнаруживаются кисты. Размеры различные – от нескольких миллиметров до десятков сантиметров. Аденомы слизистых оболочек выступают над их поверхностью в виде полипа. Их называют аденоматозными железистыми

полипами. Аденома имеет органоидное строение и состоит из клеток призматического и кубического эпителия. К злокачественным относят:

1) рак на месте – это форма рака без инвазивного (инфильтрирующего) роста, но с выраженным атипизмом и пролиферацией эпителиальных клеток с атипичными митозами;

2) плоскоклеточный (эпидермальный) рак развивается в коже и в слизистых оболочках, покрытых плоским или переходным эпителием (полость рта, пищевод, шейка матки, влагалище). Опухоль состоит из тяжелой атипичных клеток эпителия, врастающих в подлежащую ткань, разрушающих ее и образующих в ней гнездовые скопления. Она может быть ороговевающей (образуются раковые жемчужины) и неороговевающей;

3) аденокарцинома (железистый рак) развивается из призматического эпителия слизистых оболочек и эпителия желез. Клетки атипичны, различной формы, ядра гиперхромны. Клетки опухоли образуют железистые образования различной формы и величины, которые врастают в окружающую ткань, разрушают ее, и при этом базальная мембрана их утрачивается;

4) слизистый (коллоидный) рак – аденогенная карцинома, клетки которой обладают признаками как морфологического, так и функционального атипизма. Раковые клетки продуцируют огромное количество слизи и в ней погибают;

5) солидный рак – это недифференцированный рак с выраженным атипизмом. Клетки рака располагаются в виде трабекул, разделенных прослойками соединительной ткани;

6) фиброзный рак или скирр – это форма недифференцированного рака, представленного крайне атипичными гиперхромными клетками, расположенными среди пластов и тяжелой грубоволокнистой соединительной ткани;

7) мелкоклеточный рак – это недифференцированный рак, состоящий из мноморфных лимфоцитоподобных клеток, не образующих каких-либо структур, строма крайне скудная;

8) медуллярный (аденогенный) рак. Его основная черта – преобладание паренхимы над стромой, которой очень мало. Опухоль мягкая, бело-розового цвета. Представлена пластами атипичных клеток, содержит много митозов, быстро растет и рано подвергается некрозу;

9) смешанные формы рака (диморфные раки) состоят из зачатков двух видов эпителия (плоского и цилиндрического).

ТЕСТЫ ДЛЯ САМОКОНТРОЛЯ:

1) По отношению к просвету полого органа рост опухоли может быть:

- а. экспансивный.
- б. экзофитный и эндофитный.
- в. инвазивный.
- г. инфильтрирующий.
- д. мультицентрический.

2) Выделите признак, присущий фиброзному раку:

- а. растет преимущественно экспансивно.
- б. обладает только тканевым атипизмом.
- в. метастазы не характерны.
- г. является недифференцированным раком.
- д. развивается из фиброзной ткани.

3) Среди названных форм рака выделить дифференцированный рак:

- а. скирр.
- б. аденокарцинома.
- в. мелкоклеточный рак.
- г. коллоидный.
- д. слизистый рак.

4) Где обычно локализуется аденома:

- а. в слизистой мочевого пузыря.
- б. в слизистой пищевода.
- в. в лимфоузлах.
- г. в молочном железе.
- д. в селезенке.

5) Укажите вид атипизма, который принято выделять в опухоли:

- а. химический.
- б. физический.
- в. морфологический.

г. клинический.

д. дистрофический.

6) Выделить признак, присущий папилломе:

а. тканевой атипизм.

б. клеточный атипизм.

в. метастазирование.

г. инвазивный рост.

д. раковые жемчужины.

7) Выделить признак, присущий плоскоклеточному раку:

а. преобладает экспансивный рост.

б. преобладание стромы над паренхимой.

в. преобладание паренхимы над стромой.

г. является разновидностью слизистого рака.

д. является дифференцированным раком.

8) Выделить признак, присущий аденоме:

а. инвазивный рост.

б. тканевой атипизм.

в. клеточный атипизм.

г. метастазирование.

д. тканевой и клеточный атипизм.

9) Где может развиваться аденома:

а. щитовидная железа.

б. мышечная ткань.

в. головной мозг.

г. селезенка.

д. кости.

10) Для опухолей с местнодеструктивным ростом характерен:

а. экспансивный рост.

б. инвазивный рост.

в. лимфогенное метастазирование.

г. гематогенное метастазирование.

д. имплантационное метастазирование.

11) Выделить среди названных опухолей доброкачественную:

а. аденокарцинома.

б. папиллома.

в. базалиома.

г. меланома.

д. скирр.

12) Отметить признак, присущий медуллярному раку:

а. развитие из плоского эпителия.

б. экспансивный рост.

в. раннее метастазирование.

г. развитие из ткани мозга.

д. плотная консистенция.

13) Для "рака на месте" характерен:

а. инвазивный рост.

б. клеточный атипизм.

в. только тканевой атипизм.

г. инфильтрирующий рост.

д. нередко локализуется в костях.

ЭТАЛОНЫ ОТВЕТОВ:

1-б. 2-г. 3-б. 4-г. 5-в. 6-а. 7-д. 8-б. 9-а. 10-б. 11-б. 12-в. 13-б.

Список литературы

1. Серов, В.Н. Диагностика гинекологических заболеваний с курсом патологической анатомии (+ CD-ROM) / В.Н. Серов. - Москва: **Мир**, **2009**.
2. Струков, А. И. Патологическая анатомия / А.И. Струков, В.В. Серов. - М.: ГЭОТАР-Медиа, 2013.
3. Цинзерлинг, А. В. Патологическая анатомия / А.В. Цинзерлинг, В.А. Цинзерлинг. - Москва: **СИНТЕГ**, **2013**.
4. Шевченко, Н.И. Патологическая анатомия / Н.И. Шевченко. - М.: Книга по Требованию, **2006**.
5. Давыдовский И.В. Общая патология человека. - 2-е изд. - М.: Медицина, 1969.
6. Калитеевский П.Ф. Макроскопическая дифференциальная диагностика патологических процессов. - М.: Медицина, 1987.
7. Саркисов Д.С. Очерки истории общей патологии. - М.: Медицина, 1988.

ФЕДЕРАЛЬНОЕ ГОСУДАРСТВЕННОЕ БЮДЖЕТНОЕ ОБРАЗОВАТЕЛЬНОЕ
УЧРЕЖДЕНИЕ ВЫСШЕГО ОБРАЗОВАНИЯ «СЕВЕРО-ОСЕТИНСКАЯ
ГОСУДАРСТВЕННАЯ МЕДИЦИНСКАЯ АКАДЕМИЯ» МИНИСТЕРСТВА
ЗДРАВООХРАНЕНИЯ РОССИЙСКОЙ ФЕДЕРАЦИИ

Кафедра патологической анатомии с судебной медициной

МЕТОДИЧЕСКИЕ УКАЗАНИЯ

к практическим занятиям для ординаторов

Тема: Нарушения кровообращения и лимфообращения

образовательная программа высшего образования – программа ординатуры по
специальности 31.08.07 Патологическая анатомия

№ ОРД-ПЕД-23

Методические рекомендации к практическим занятиям для ординаторов, проходящих подготовку по программе ординатуры по специальности 31.08.07 Патологическая анатомия

разработаны и утверждены на заседании кафедры патологической анатомии с судебной медициной ФГБОУ ВО СОГМА МЗ РФ от 13 апреля 2023 г., протокол №7

Составители: Зав. каф., проф. Епхийев А.А.

Доцент кафедры Соколовский Н.В.

Клин.орд. Галаванов Ч.Дж.

Рецензенты:

Начальник ГБУЗ РБСМЭ МЗ РСО-Алании, к.м.н.,

Калоева А.А.

Председатель ЦУМК естественнонаучных и математических дисциплин с подкомиссией по экспертизе оценочных средств, доцент

Н.И.Боциева

Нарушения кровообращения и лимфообращения

Работа организма не может функционировать без правильной работы кровообращения и лимфообращения так как они находятся в структурнофункциональном единстве.

Работа органов кровообращения определяет прежде всего свой уровень процессов обмена веществ в каждой ткани и каждом органе, необходимый для отправления специализированной функции. Эту транспортнообменную функцию кровеносная система выполняет совместно с лимфатической дренажной системой и системой крови. Из этого следует, что в ходе микроциркуляции, с помощью которой осуществляется транскапиллярный обмен, кровеносная и лимфатическая системы, как и кровь, служат одной задаче и функционируют сопряженно.

Понятие «микроциркуляция» охватывает ряд процессов, прежде всего такие, как закономерности циркуляции крови и лимфы в микрососудах, закономерности поведения клеток крови (деформация, агрегация, адгезия), механизмы свертывания крови, а главное механизмы транскапиллярного обмена. Осуществляя транскапиллярный обмен, микроциркуляция обеспечивает тканевый гомеостаз.

Кровеносная система координирует и связывает воедино функционально разные органы и системы в интересах организма как целого. Эту координирующую в отношении гомеостаза функцию кровеносная система выполняет с помощью лимфатической системы. Функция кровеносной системы, как и лимфатической, обеспечивается механизмами нейрогуморальной регуляции. Но кровеносная, как и лимфатическая, система объединяется в единое целое не только функционально, но и структурно: сердце - источник кровотока, сосуды - источник кровораспределения и лимфосбора, микроциркуляторное русло - плацдарм транскапиллярного обмена и тканевого метаболизма. Однако структурнофункциональная интеграция как кровеносной, так и лимфатической системы не исключает структурное своеобразие и функциональные особенности этих систем в различных органах и тканях.

На основании приведенного краткого обзора можно высказать ряд принципиальных положений, касающихся расстройств крово- и лимфообращения. Во-первых, нарушения кровообращения нельзя рассматривать в отрыве от нарушений лимфообращения и состояния системы крови, так как структурно и функционально эти системы тесно связаны. Во-вторых, нарушения крово- и лимфообращения ведут к нарушению тканевого

(клеточного) метаболизма, а значит, к повреждению структуры ткани (клетки), развитию того или иного вида дистрофии или некроза. Морфология этих повреждений, помимо общих признаков, присущих всем органам и тканям, имеет и ряд частных, характерных лишь для данного органа или ткани, что определяется структурно-функциональными их особенностями и, в частности, особенностями кровеносной и лимфатической систем.

Нарушения кровообращения и лимфообращения возникают не только в результате расстройства кровеносной и лимфатической системы, но и нейрогуморальной регуляции работы сердца, структурного полома на любом уровне - сердце, кровеносные сосуды, микроциркуляторное русло, лимфатические сосуды, грудной проток. При расстройстве регуляции деятельности сердца, развитии в нем патологического процесса возникают общие, а при расстройстве регуляции функции сосудистого русла на том или ином участке, как и структурном поломе его, - местные нарушения крово- и лимфообращения. Местные нарушения кровообращения (например, кровоизлияние в мозг) могут стать причиной общих нарушений. Общие и местные нарушения кровообращения и лимфообращения наблюдаются при многих болезнях, они могут осложнять их течение и приводить к опасным последствиям.

Расстройства кровообращения подразделяются на 7 главных вариантов:

гиперемия, или полнокровие; кровотечение, или геморрагия; тромбоз; эмболия; ишемия, или местное малокровие; инфаркт; стаз.

Гиперемия

Артериальная гиперемия не имеет большого значения. Венозная гиперемия выражается в повышенном кровенаполнении ткани, имеет значение затруднение оттока крови, в то время как артериальный приток не меняется или несколько снижен.

Венозная гиперемия может быть местной и общей, но чаще встречается и имеет важное практическое значение общая венозная гиперемия.

Микроскопическая характеристика: в ткани живого человека происходит некоторое снижение температуры (на 0,5–1 °С), некоторое расширение вен и капилляров, и на коже появляется синюшная окраска (цианоз).

При быстро развивающемся венозном застое возникает отек ткани, но он образуется не во всех тканях, а в полостях и тех органах, где имеется пространство для размещения жидкости (в почках и печени). В то же время отек легких, где много пространства, заметен макроскопически.

Транссудат (отечная жидкость) – возникает при венозном застое, часто прозрачный, а ткани, которые он омывает, – неизменного, нормального цвета.

Экссудат – жидкость плазменного происхождения, которая возникает при воспалении. Она мутная, серовато-желтого или красного цвета. Ткани, омываемые экссудатом, приобретают тусклый оттенок.

При медленно развивающейся гиперемии ткань подвергается бурой индурации, так как при хроническом застое, когда в венозном русле повышен объем крови, с течением времени повышается проницаемость стенок, что приводит к выходу небольшого количества жидкости и самых мелких форменных элементов в окружающую ткань. В тканях из эритроцитов происходит освобождение различных пигментов: гемоглобина и гемосидерина.

Индурация – это уплотнение, возникающее в условиях хронической гипоксии. Любая ткань организма, которая попадает в условия кислородного голодания, начинает активно развивать свою строму, причем за счет соединительной ткани. Увеличение стромы является приспособительной реакцией, так как вместе со стромой в ткани прорастают капилляры, что способствует компенсации гипоксии, иначе говоря, наступает склероз.

Микроскопическая картина: расширенные и переполненные кровью венулы. Если имеет место острый венозный застой, то можно обнаружить отечную жидкость (не содержит белка, чем отличается от экссудата, который содержит более 1 % белка). Она мутная за счет форменных элементов крови. В легочной ткани с альвеолярными перегородками, в норме имеющей «кружевной характер», при патологии промежутки между альвеолами заполняются соединительной тканью, несколько придавливающей кровеносные сосуды. Также присутствует бурый пигмент – гемосидерин, часть которого находится в макрофагах.

Местный венозный застой: обычно имеет связь с закупоркой или с пережатием какой-нибудь магистральной вены. Общая венозная гиперемия бывает 3 основных видов: застой малого круга кровообращения, застой большого круга кровообращения, застой воротной вены. Причины застоя в малом кругу: левожелудочковая недостаточность, митральный и аортальный пороки, сдавление опухолью средостения легочных вен – самая редкая причина. При остром венозном застое малого круга, который развивается от нескольких минут до нескольких часов, развивается отек легких.

Макроскопически: легкие не спадают, после надавливания на них пальцем остаются нерасправленные ямки, при разрезе вытекает большое количество транссудата и темной венозной крови. Микроскопическая картина: утолщенные альвеолярные перегородки, бурый пигмент располагается

частично свободно в перегородках, частично в макрофагах, вены расширены кровью. Причина смерти: сердечная и сердечно-легочная недостаточность.

Причины застоя большого круга кровообращения: венозный застой по малому кругу кровообращения, диффузные склеротические изменения в легких, правожелудочковая недостаточность, сдавление опухолью стволов полых вен. При быстро развивающемся застое развивается отек (при гиперемии большого круга кровообращения – отек кожи и мягких тканей), что носит название анасарка. Конечности при этом увеличиваются, изменяются очертания мягких тканей, при надавливании на них остаются ямки, которые не расправляются, виден венозный рисунок.

Формы отеков: отек брюшной полости – асцит, отек плевральной полости – гидроторакс, отек полости перикарда – гидроперикард и т. д. Цианоз имеет связь с расширением вен и выражен тем сильнее, чем дальше от сердца находится ткань.

«Мускатная печень» характеризуется увеличением печени: нижний край выходит из-под реберной дуги на несколько пальцев, при пальпации отмечается болезненность. Размеры печени значительно превышают нормальные. На разрезе видно отчетливый рисунок мускатного ореха. Микроскопически выражается в том, что в печеночных дольках все главные вены расширены и заполнены кровью, все капилляры, впадающие в них, также переполнены кровью, а в периферических отделах долек вследствие нарушения обмена веществ появляется жир. Причина смерти – сердечная недостаточность.

Застой в системе воротной вены причинно связан обычно с печенью: возникают диффузные склеротические изменения – цирроз, редко застойная индурация ведет к тому, что в печеночных дольках капилляры сдавливаются соединительной тканью.

Портальная гипертензия включает ряд клинических проявлений:

- 1) асцит;
- 2) варикозное расширение печеночных портокавальных анастомозов (вен пищевода и желудка, вен прямой кишки, вен передней брюшной стенки);
- 3) застойное увеличение селезенки (спленомегалия) с дальнейшей индурацией.

Кровотечение

Кровотечение – это выход крови из полости сердца и сосудов в окружающую среду или в полость тела. Кровоизлияние – это разновидность кровотечения,

для которого характерно скопление крови в тканях. Возможно внутреннее кровотечение в полость (гемоперикардит, гемартроз, гемоторакс и т. д.). По давности кровоизлияния делятся на старые (при наличии гемосидерина) и свежие.

По виду изменений ткани различаются:

- 1) кровоизлияния типа гематомы – всегда сопровождаются деструкцией тканей;
- 2) петехии, или экхимозы – мелкие точечные кровоизлияния, которые локализуются на коже или слизистых оболочках;
- 3) геморрагическая инфильтрация, или пропитывание; не вызывает разрушение ткани;
- 4) кровоподтеки.

Механизмы кровоизлияний: разрыв стенки, разъединение стенки и диапедез эритроцитов. Исход: гематома в веществе головного мозга преобразуется в кисту, которая содержит серозное содержимое. В мягких тканях гематома рассасывается либо нагнаивается.

Тромбоз

Тромбоз – это процесс прижизненного свертывания крови в просвете сосуда или в полостях сердца. Это необратимая денатурация белков и форменных элементов крови.

Причины:

- 1) изменения сосудистой стенки при воспалительных процессах, ангионевротических спазмах, атеросклерозе, при гипертонической болезни (вместо правильной констрикции и дилатации венозный сосуд сужается и долгое время поддерживает свою форму спастически);
- 2) изменения скорости и направления кровотока (при сердечной недостаточности). Тромбы, появляющиеся при резкой сократительной слабости, при возрастающей сердечной недостаточности, называются марантическими (застойными). Они могут возникать в периферических венах;
- 3) ряд причин, связанных с изменением химического состава крови: при увеличении грубодисперсных белков, фибриногена, липидов. Такие состояния наблюдаются при злокачественных опухолях, атеросклерозе.

Механизм тромбообразования состоит из IV стадий:

I – фаза агглютинации тромбоцитов;

II – коагуляция фибриногена, образование фибрина;

III – агглютинация эритроцитов;

IV – преципитация – осаждение в сгустки различных белков плазмы.

Макроскопически – необходимо отличать тромб от посмертного сгустка. Тромб имеет тесную связь со стенкой кровеносного сосуда, а сгусток, как правило, лежит свободно. Для тромба характерна тусклая, иногда даже шероховатая поверхность, а у сгустка поверхность выглядит гладкой, блестящей, «зеркальной». Тромб имеет хрупкую консистенцию, а консистенция сгустка желеобразная.

В зависимости от места и условий, при которых произошло образование тромба, различаются:

- 1) белые тромбы (тромбоциты, фибрины, лейкоциты). Эти тромбы образуются при быстром кровотоке в артериях;
- 2) красные тромбы (тромбоциты, фибрины, эритроциты) возникают в условиях медленного кровотока, чаще всего в венах;
- 3) смешанные: место прикрепления именуется головкой, тело свободно расположено в просвете сосуда. Головка часто построена по принципу белого тромба, в теле идет чередование белых и красных участков, а хвост обычно красный;
- 4) гиалиновые тромбы – очень редкий вариант (они состоят из разрушенных эритроцитов, тромбоцитов, белкового преципитата). Именно белковый преципитат и создает сходство с хрящом. Эти тромбы образуются в артериолах и венулах.

По отношению к просвету сосуда различаются тромбы:

- 1) закупоривающие (обтурирующие), т. е. просвет сосуда закрыт массой тромба;
- 2) пристеночные;
- 3) в камерах сердца и в аневризмах встречаются шаровидные тромбы.

Исходы:

- 1) самый частый – организация, т. е. происходит прорастание соединительной ткани;
- 2) петрификация – отложение извести;
- 3) вторичное размягчение (колликвация) тромба – развивается вследствие двух причин: микробный ферментоз (при проникновении микробов в тромб) и местный ферментоз, развивающийся за счет собственных ферментов, освобождающихся при повреждении.

Эмболия

Эмболия – это перенос кровью частиц, которые в норме в ней не наблюдаются.

Существует три центральных направления движения эмболов по кругам кровообращения:

- 1) из левого сердца в артериальную систему;
- 2) из вен большого круга кровообращения через правое сердце в легочный ствол;
- 3) по воротной вене.

Различают 7 видов эмболий.

1. Тромбоэмболия: причиной отрыва тромба является его размягчение, но он также может оторваться и сам от места прикрепления.
2. Тканевая (клеточная) эмболия наблюдается при злокачественных опухолях, когда происходит прорастание раковых или саркомных клеток в кровяное русло, клетки отрываются от опухоли и циркулируют с током крови; при застревании в дистантных ветвях внутренних органов вызывают опухолевую эмболию. Данные дистантные опухолевые узелки по отношению к материнской опухоли являются метастазами, а сам процесс называется метастазированием. При раке желудка метастазирование происходит через воротную вену в печень.
3. Микробная эмболия развивается при гнойном воспалении. Гной расплавляет при помощи своих ферментов окружающие ткани, в том числе и сосуды, микробы получают возможность внедряться в кровь через расплавленный сосуд и циркулировать по всему организму. Чем больше гнойник, тем больше вероятность внедрения микробов в кровь. Состояние, которое при этом наблюдается, называется сепсисом.

4. Жировая эмболия развивается при масштабных переломах трубчатых костей с разможжением. В вены попадают жировые капли (из костного мозга) и облитерируют капилляры легких.
5. Воздушная эмболия бывает при ранении крупных вен.
6. Газовая эмболия встречается при кессонной болезни (например, происходит резкий подъем водолазов) – изменяется газовый состав крови, в ней начинают спонтанно появляться пузырьки азота (при высоком давлении – как правило, во время погружения – азот преобразуется в крови в большей мере, а при подъеме азот не успевает выйти из крови).
7. Эмболия инородными телами – при движении пуль и осколков против течения крови под влиянием силы тяжести (ретроградно) или по кровотоку.

Инфаркт

Инфаркт – это некроз, возникающий в результате прекращения кровоснабжения ткани; по цвету выделяются инфаркты белый, красный и белый с красным ободком. По форме, что связано с видом кровообращения, различаются неправильный и конический (в почках, легких). По консистенции может быть сухой и влажный.

Стадии развития инфаркта.

1. Ишемическая стадия не имеет макроскопической картины и продолжается чаще всего несколько часов (до 8—10 ч). Микроскопически: исчезновение гликогена и важных ферментов в клетках.
2. Стадия некроза – макро– и микроскопически инфаркт имеет характерное выражение. Продолжительность стадии – до суток.
3. Стадия исхода – чаще заканчивается организацией. В головном мозге происходит формирование полости – кисты, в сердце и других органах идет организация и образование рубца. На это уходит неделя или более.

Стаж

Стаж – это остановка тока крови в сосудах микроциркуляторного круга, в результате чего возникают гемолиз и свертывание крови. Причиной являются дисциркуляторные нарушения, которые могут быть связаны с действием физических и химических факторов – при инфекционных, инфекционно-аллергических и аутоиммунных заболеваниях, при болезнях сердца и сосудов. Стаж носит обратимый и необратимый (приводящий к некрозу) характер.

Расстройство лимфообращения

Расстройства лимфообращения вызываются изменениями проходимости или целостности лимфатических сосудов, поражениями лимфатических узлов, нарушениями кровообращения и воспалительными изменениями органов. Различают следующие виды расстройства лимфообращения: лимфостаз, лимфоррагию, тромбоз и эмболию лимфатических сосудов.

Лимфостаз

Так называется застой лимфы вследствие препятствий для ее оттока или в результате динамической и резорбционной недостаточности лимфатической системы. Механическая недостаточность вызывается тромбозом, обтурационным лимфангитом или сдавливанием лимфатического сосуда опухолью, рубцом, а также поражениями лимфоузлов, новообразованиями и др.

Динамическая недостаточность наблюдается при обильной трансудации тканевой жидкости и чрезмерном усилении лимфообразования. В этих условиях максимальный лимфоток становится относительно недостаточным и развивается застой лимфы. Резорбционная недостаточность возникает при накоплении измененных белков в межтканевой ткани и нарушении проницаемости эндотелия лимфатических капилляров. Обычно динамическая недостаточность приводит к резорбтивной, они сопровождаются друг друга.

Лимфостаз характеризуется сильным расширением лимфатических сосудов, выходом белковой жидкости в окружающие ткани и развитием отека. При этом рыхлая соединительная ткань утолщается, приобретает желатинозный вид, а с поверхности разреза ее при надавливании стекает желтоватого цвета прозрачная жидкость. Паренхиматозные органы также увеличиваются в объеме, набухают, поверхность их бывает сочной, блестящей.

Под микроскопом отмечают сильное расширение лимфатических сосудов, застой лимфы и обогащение ее клеточными элементами.

Последствия лимфостаза

В большинстве случаев лимфостаз является вторичным, вызывается другими процессами (застойной гиперемией, воспалением, новообразованиями в лимфоузлах и т. д.). Если причина устраняется, лимфообращение восстанавливается. Большое значение имеет также наличие большого количества анастомозов. При затяжном течении процесса развиваются склеротические изменения органов.

Лимфоррагия

Так называется истечение лимфы из-за нарушения целостности лимфатических сосудов. Лимфа может вытекать на наружную поверхность тела, в серозную полость или в окружающую ткань. Скопления лимфы в рыхлой соединительной ткани называется лимфоэкстравазатом.

Тромбоз и эмболия лимфатических сосудов возникает при лимфангитах и воспалительных процессах окружающей ткани.

Первичные тромбы образуются в области клапанов, которые постоянно нарастают и заполняют весь просвет сосуда. Состоят они из свернувшегося фибрина, лейкоцитов и слущенных эндотелиальных клеток.

В очагах воспаления тромбоз лимфатических сосудов способствует задержке микробов, препятствует всасыванию в лимфоток токсических продуктов метаболизма и распада клеточных элементов. Тромбоз большого количества лимфатических сосудов вызывает нарушение циркуляции тканевой жидкости и может привести к омертвлению, а закупорка крупных лимфатических сосудов нередко сопровождается лимфостазом.

Тромбы лимфатических сосудов подвергаются асептическому распаду, гнойному расплавлению или организации с полной обтурацией просвета. При септическом распаде тромба эмболы заносятся в регионарные лимфоузлы и вызывают их воспаление, но в большинстве случаев без образования метастатических абсцессов. Наиболее опасны лимфогенные метастазы злокачественных новообразований, особенно рак.

Нарушения содержания тканевой жидкости

Расстройство водного обмена может проявляться как в виде увеличения количества тканевой жидкости, так и в обеднении организма водой. Общее или местное увеличение количества тканевой жидкости называется отеком, а скопление ее в полостях организма – водянкой.

Макроскопические изменения при отеке

Отечные органы или ткани увеличиваются в объеме, приобретают мягкую или тестоватую консистенцию, бледную окраску, а при надавливании на них остается медленно выравнивающаяся ямка. Поверхность разреза их сочная, блестящая, при сжатии стекает бледно-желтоватая прозрачная жидкость. Но в зависимости от особенностей анатомического строения органов и богатства рыхлой соединительной тканью микроскопическая картина отека бывает различной.

Микроскопические изменения

Отмечается разволокнение и утолщение соединительной основы органов и раздвигание клеточных элементов отечной жидкостью. Эта жидкость бедна клеточными элементами и белками. Поэтому она при окраске гематоксилин-эозином выступает в виде бледно-розовой однородной массы. Иногда обнаруживаются тонкие нити фибрина.

По мере нарастания отека основное вещество соединительной ткани разжижается, коллагеновые фибриллы набухают, а при затяжном течении отека они истончаются и полностью исчезают.

При слабо выраженных отеках клеточные элементы сохраняются, но при больших – клетки подвергаются дистрофическим изменениям.

При отеке легких трансудат скапливается в просвете альвеол, в бронхах, в интерстиции. В печени накопление жидкости происходит в пространствах Диссе.

При отеке головного мозга трансудат обнаруживается в периваскулярных и перичеллюлярных пространствах.

Водянка – это скопление жидкости в серозных полостях; но имеет то же происхождение, что и отек. Нарушения фильтрации, диффузии и гидрофильности коллоидов здесь отмечаются в соединительной ткани стенки полостей. Жидкость проникает через мезотелий и набирается в полостях.

Обозначения

Скопление отечной жидкости в брюшной полости называется асцитом, в плевральной – гидротораксом, в сердечной сорочке – гидоперикардиезом.

Патогенез и классификация отеков

- Сердечные отеки. При сердечной декомпенсации возникает длительное венозное полнокровие с повышенным давлением в венах. При этом происходят гипоксия, дистрофические изменения эндотелия капилляров и ангиофильных мембран. Повышается проницаемость. Наблюдается также задержка в организме воды и натрия. Это обуславливает увеличение объема циркулирующей крови и еще большее повышение венозного давления.
- Кахектические отеки возникают при голодании и хронических изнуряющих заболеваниях. Наблюдаются гипопропротеинемия и уменьшение онкотического давления; это и приводит к задержке тканевой жидкости.
- Почечные отеки отмечаются при нефрозах и нефритах. С мочой выделяется большое количество белка, развивается гипопропротеинемия, уменьшается онкотическое давление плазмы крови, происходит задержка натрия.

- Застойные отеки развиваются при тромбозе и сдавливании венозных сосудов; обычно имеют ограниченный характер.
- Воспалительные, аллергические, токсические и ангионевротические отеки имеют сходный характер; наибольшее значение при них имеет нарушение проницаемости капилляров.

Исходы отеков

При устранении причины, вызвавшей отек, транссудат рассасывается и возникшие нарушения тканевого обмена прекращаются. При длительных отеках развиваются дистрофические изменения паренхиматозных клеток и склеротические процессы, создаются благоприятные условия для развития банальной микрофлоры. Все это предрасполагает к воспалению.

Отек таких органов, как головной мозг или легкие, может привести к летальному исходу. Большое количество водяночной жидкости в серозных полостях сдавливает или оттесняет органы (легкие, сердце).

Кроме отека в виде накопления транссудата в тканях, бывает увеличение внутриклеточной жидкости.

Этот процесс рассматривался при изучении дистрофий (водяночная, или гидропическая, дистрофия).

Уменьшение количества тканевой жидкости

Это явление возникает в результате недостаточного поступления воды в организм или усиленного выделения ее из организма.

При некоторых инфекционных заболеваниях наблюдается нарушение приема воды (бешенство, инфекционный энцефаломиелит). Длительные поносы различной этиологии приводят к потере воды. Потеря около 25 % внеклеточной воды является опасной для жизни. При вскрытии отмечается исхудание и потеря веса, западение глаз, сухость клетчатки и мышц. Кровь сгущается и темнеет. Серозные покровы суховаты. Паренхиматозные органы несколько уменьшаются в объеме и теряют обычный тургор.

ТЕСТЫ ДЛЯ САМОКОНТРОЛЯ:

1) Компрессионное малокровие развивается при:

- а. сдавлении артерии опухолью.
- б. сдавлении вены опухолью.
- в. тромбозе артерии.
- г. тромбозе вены.
- д. удалении асцитической жидкости.

2) В селезенке при хроническом венозном застое развивается:

- а. бурая индурация.
- б. цианотическая индурация.
- в. мускатная селезенка.
- г. сальная селезенка.
- д. саговая селезенка.

3) Скопление свернувшейся крови в ткани при сохранении тканевых элементов называется:

- а. гематомой.
- б. геморрагическим пропитыванием.
- в. отеком.
- г. петехиями.
- д. экхимозами.

4) Для эксикоза характерен следующий признак:

- а. отеки нижних конечностей.
- б. анасарка.

- в. темная густая кровь.
- г. внутренние органы резко увеличены.
- д. асцит.

5) Какая гиперемия может возникнуть после оперативного удаления большой опухоли из брюшной полости?

- а. коллатеральная.
- б. вазатная.
- в. ангионевротическая.
- г. постанемическая.
- д. воспалительная.

6) Примерам внутреннего кровотечения является:

- а. мелена.
- б. гемоторакс.
- в. гематома.
- г. гематурия.
- д. пневмоторакс

7) Накопление отечной жидкости в подкожной клетчатке называется:

- а. асцит.
- б. анасарка.
- в. гидроцеле.
- г. гидроторакс.
- д. гидроцефалия.

8) К благоприятным исходам тромбоза относится:

- а. сепсис.
- б. септический аутолиз.
- в. тромбэмболия.
- г. тромбобактериальная эмболия.
- д. организация.

9) Инфаркт по типу колликвационного некроза характерен для:

- а. миокарда.
- б. головного мозга.
- в. селезенки.

г. почек.

д. печени.

10) Среди общих факторов, приводящих к тромбообразованию, главная роль принадлежит:

а. воспалению стенки сосуда.

б. активации функции противосвертывающей системы.

в. спазмам сосудов.

г. повреждению сосудистой стенки.

д. нарушениям взаимоотношения между свертывающей и противосвертывающей системами крови.

ЭТАЛОНЫ ОТВЕТОВ:

1-а. 2-б. 3-б. 4-в. 5-г. 6-б.7-б.8-д.9-б .10-д.

Список литературы

1. Шевченко, Н.И. Патологическая анатомия / Н.И. Шевченко. - М.: Книга по Требованию, **2006**.
2. Цинзерлинг, А. В. Патологическая анатомия / А.В. Цинзерлинг, В.А. Цинзерлинг. - Москва: **СИНТЕГ, 2013**.
3. Серов, В.Н. Диагностика гинекологических заболеваний с курсом патологической анатомии (+ CD-ROM) / В.Н. Серов. - Москва: **Мир, 2009**.
4. Струков, А. И. Патологическая анатомия / А.И. Струков, В.В. Серов. - М.: ГЭОТАР-Медиа, 2013.
5. Калитеевский П.Ф. Макроскопическая дифференциальная диагностика патологических процессов. - М.: Медицина, 1987.
6. Давыдовский И.В. Общая патология человека. - 2-е изд. - М.: Медицина, 1969.