

№ МПД-19

Федеральное государственное бюджетное образовательное учреждение

высшего образования

«Северо-Осетинская государственная медицинская академия»

Министерства здравоохранения Российской Федерации

(ФГБОУ ВО СОГМА Минздрава России)

Кафедра акушерства и гинекологии №1

МЕТОДИЧЕСКИЕ МАТЕРИАЛЫ

по производственной практике, «Клиническая практика (помощник врача лечебно-профилактического учреждения)»

основной профессиональной образовательной программы высшего образования – программы специалитета по специальности 32.05.01
Медико-профилактическое дело,

утвержденной 26.02.2021 г.

Владикавказ, 2021

В методическом пособии дано описание выполнения основных практических навыков, овладение которыми обязательно в курсе изучения акушерства студентами лечебного факультета.

Методическое пособие включает перечень современных литературных источников.

Опрос. Первая встреча с беременной, как правило, происходит в поликлинических условиях (женская консультация, перинатальные центры), но бывает и в стационаре. При первом же обращении пациентки врач должен провести опрос с тщательным сбором анамнеза (общего и акушерско-гинекологического), произвести оценку общего состояния, половых органов и при необходимости использовать дополнительные методы обследования. Все полученные сведения заносят в амбулаторную карту беременной или в историю родов в стационаре.

Паспортные данные. Обращают внимание на возраст беременной, особенно первородящей. Осложненное течение беременности и родов чаще наблюдается у "пожилых" (старше 30 лет) и "юных" (до 18 лет) первородящих. Возраст беременной 35 лет и старше требует проведения пренатальной диагностики в связи более высоким риском рождения ребенка с врожденной и наследственной патологией.

Жалобы. Прежде всего выясняют причины, побудившие женщину обратиться за медицинской помощью. Посещение врача в I триместре беременности связано, как правило, с прекращением менструаций и предположением о беременности. Нередко в этот срок беременности пациентки предъявляют жалобы на тошноту, рвоту и другие расстройства самочувствия. При осложненном течении беременности (начавшийся выкидыш, внематочная беременность, сопутствующие гинекологические заболевания) могут быть кровяные выделения из половых путей. Жалобы на нарушения функций внутренних органов могут быть обусловлены

экстрагенитальными заболеваниями (сердечно-сосудистые, заболевания органов дыхания, почек, пищеварительной системы и др.).

К жалобам беременных следует относиться очень внимательно и фиксировать их в медицинском документе.

Условия труда и быта. Тщательно выясняют профессиональные, бытовые и экологические вредные факторы, которые могут негативно сказываться на течении беременности и развитии плода (проживание в экологически неблагоприятных регионах, тяжелый физический труд, работа, связанная с вибрацией, химическими веществами, компьютером, длительными статическими нагрузками и др.). Обязательно следует задать вопросы по поводу курения (включая пассивное), алкоголизма, наркомании.

Наследственность и перенесенные заболевания. Выясняют, не было ли в семье беременной и/или ее мужа многоплодия, наследственных заболеваний (психических заболеваний, болезней крови, нарушений обмена веществ), а также врожденных и наследственных аномалий развития у ближайших родственников.

Следует получить сведения и обо всех ранее перенесенных заболеваниях, начиная с детского возраста. Так, например, перенесенный в детстве рахит может быть причиной деформации таза, которая осложнит течение родов. Косвенными признаками перенесенного рахита являются позднее прорезывание зубов и начало ходьбы, деформации скелета и др. Полиомиелит, туберкулез в детстве также могут приводить к нарушениям строения таза. Корь, краснуха, ревматизм, тонзиллит, рецидивирующие ангины и другие инфекционные заболевания нередко приводят к отставанию девочек в физическом и половом развитии. Дифтерия вульвы и влагалища может сопровождаться образованием рубцовых сужений.

Выясняют также перенесенные в зрелом возрасте неинфекционные и инфекционные заболевания. Заболевания сердечно-сосудистой системы, печени, легких, почек и других органов могут осложнить течение беременности и родов, а беременность и роды могут в свою очередь обострять хронические заболевания или становиться причиной рецидивов.

Если в анамнезе были оперативные вмешательства, то о них лучше получить медицинские документы с рекомендациями специалистов о тактике ведения настоящей беременности и родов. Большое значение имеют сведения о перенесенных травмах (черепа, таза, позвоночника и др.).

Менструальная функция. Выясняют, в каком возрасте появилась первая менструация (менархе), через какой промежуток времени установились регулярные менструации; длительность менструального цикла, продолжительность менструаций, количество теряемой крови, болезненность; изменился ли характер менструации после начала половой жизни, родов, аборт; первый день последней менструации.

Половая функция. Собирают сведения о начале половой жизни, выясняют, какой брак по счету, нет ли болей и кровяных выделений при половых сношениях, какие методы контрацепции применялись до беременности, а также интервал от начала регулярной половой жизни до наступления беременности. Отсутствие беременности в течение 1 года регулярной половой жизни без применения противозачаточных средств может указывать на бесплодие и свидетельствовать о тех или иных нарушениях репродуктивной системы.

Необходимы также сведения о муже (партнере) беременной: состояние его здоровья, возраст, профессия, курение, алкоголизм, наркомания.

Гинекологический анамнез. Необходимо получить информацию о перенесенных гинекологических заболеваниях, которые могут отразиться на течении беременности, родов и послеродового периода (миома матки, опухоли и опухолевидные образования яичников, заболевания шейки матки и др.). Особое внимание следует обращать на перенесенные оперативные вмешательства на половых органах, в первую очередь на матке, приводящие к формированию рубца (миомэктомия). Необходима выписка из лечебного учреждения с детальным описанием проведенной операции. Например, при миомэктомии необходимо получить сведения о доступе оперативного вмешательства (лапаротомический или лапароскопический), со вскрытием или без вскрытия полости матки и т.д.

Выясняют жалобы беременной на патологические выделения из половых путей (обильные, гнойные, слизистые, кровяные и т.д.), что может указывать на гинекологическое заболевание.

Важно получить сведения о перенесенных заболеваниях, передающихся половым путем (ВИЧ-инфекция, сифилис, гонорея, хламидиоз и др.).

Акушерский анамнез. В первую очередь необходимо уточнить, какой по счету является настоящая беременность (первая, повторная) и какие по счету предстоят роды.

Отмечают число искусственных или самопроизвольных абортов (выкидышей). Если аборты были, то на каком сроке беременности, не сопровождались ли осложнениями (эндометрит, воспалительные заболевания матки, перфорация матки и др.). По возможности уточняют причину самопроизвольного аборта. Аборты, предшествующие беременности, могут приводить к невынашиванию, патологическому течению родов.

У повторнородящих получают подробные сведения о том, как протекали предыдущие беременности и роды. Если были осложнения беременности (гестоз, невынашивание и т.д.), то об этом нужны подробные сведения, так

как они имеют значение в прогнозировании течения и исхода настоящей беременности и предстоящих родов. Выясняют, были ли роды своевременными, преждевременными или запоздалыми, самопроизвольными или оперативными (кесарево сечение, акушерские щипцы, вакуум-экстракция плода).

При родоразрешении путем кесарева сечения следует по возможности уточнить показания к нему, было ли оно произведено в плановом или экстренном порядке, как протекал послеоперационный период, на какие сутки после операции пациентка была выписана.

Особое внимание при сборе акушерского анамнеза следует уделить состоянию ребенка при рождении (масса, длина, оценка по шкале Апгар, выписан ли ребенок из родильного дома домой или переведен на 2-й этап выхаживания и в связи с чем), а также психофизическому развитию ребенка на сегодняшний день. В случае неблагоприятного исхода необходимо выяснить, на каком этапе произошла гибель плода/новорожденного: во время беременности (антенатальная гибель), во время родов (интранатальная гибель), в раннем неонатальном периоде (постнатальная гибель). Следует также уточнить возможную причину гибели (асфиксия, родовая травма, гемолитическая болезнь, пороки развития и др.).

Подробные сведения о течении и исходах предыдущих беременностей и родов позволяют выделить пациенток группы высокого риска, которые нуждаются в особом внимании и более тщательном наблюдении.

Объективное обследование. После ознакомления с анамнезом пациентки приступают к объективному исследованию, которое начинают с осмотра.

При *осмотре* обращают внимание на рост беременной, телосложение, упитанность, состояние кожных покровов, видимых слизистых оболочек, молочных желез, величину и форму живота.

Кожные покровы при беременности могут иметь определенные особенности: пигментация лица, области сосков, белой линии живота. Во второй половине

беременности нередко появляются так называемые полосы беременности. Расчесы, гнойники на коже требуют специального обследования. Бледность кожи и видимых слизистых оболочек, синюшность губ, желтушность кожи и склер, отеки являются признаками ряда серьезных заболеваний.

К объективным признакам бывшей беременности и родов относятся понижение тонуса мышц передней брюшной стенки, наличие *striae gravidarum*.

Обращают внимание на телосложение, возможные деформации скелета, так как они могут влиять на строение таза.

Нарушения гормональной регуляции репродуктивной системы могут привести к недоразвитию молочных желез, недостаточной выраженности оволосения в подмышечной области и на лобке или, наоборот, чрезмерному оволосению на лице, нижних конечностях, по средней линии живота. У женщин возможны черты маскулинизации - широкие плечи, мужское строение таза.

Следует оценить выраженность подкожной жировой клетчатки. Как алиментарное, так и эндокринное ожирение II-III степени неблагоприятно сказывается на течении беременности и родов.

Измеряют рост и определяют массу тела беременной. При определении массы тела следует учитывать не ее абсолютные значения, а индекс массы тела, который рассчитывается с учетом роста пациентки [масса тела в килограммах/(рост в метрах)²], который в норме составляет 18-25 кг/м². При низком росте (150 см и ниже) нередко наблюдается сужение таза различной степени, у женщин высокого роста чаще бывает таз мужского типа.

Осмотр живота в III триместре беременности позволяет выявить отклонения от ее нормального течения. При нормальной беременности и правильном положении плода живот имеет овоидную (яйцевидную) форму; при многоводии живот шарообразный, его размеры превышают норму для предполагаемого срока беременности; при поперечном положении плода

живот приобретает форму поперечного овала. При перерастянутости или расхождении мышц передней брюшной стенки (чаще у повторнородящих) живот может быть отвислым. Меняется форма живота и при узком тазе.

Исследование внутренних органов (сердечно-сосудистая система, легкие, органы пищеварения, почки), а также нервной системы проводится по общепринятой в терапии системе.

Акушерское обследование включает определение размеров матки, исследование таза, оценку положения плода в матке на основании специальных акушерских приемов. Методы акушерского обследования зависят от срока беременности.

В I триместре беременности размеры матки определяются при двуручном влагалищно-абдоминальном исследовании, которое начинается с осмотра наружных половых органов. Исследование проводят в стерильных резиновых перчатках на гинекологическом кресле. Женщина лежит на спине, ноги согнуты в тазобедренных и коленных суставах и разведены; при исследовании на кровати под крестец подкладывают валик.

Наружные половые органы обрабатывают антисептическим раствором. Большие и малые половые губы разводят I и II пальцами левой руки и осматривают наружные половые органы (вульву), слизистую оболочку входа во влагалище, наружное отверстие мочеиспускательного канала, выводные протоки больших желез преддверия и промежность.

С целью осмотра стенок влагалища и шейки матки проводят *исследование с помощью зеркал*. При этом определяют цианоз, обусловленный беременностью, и различные патологические изменения при заболевании влагалища и шейки. Влагалищные зеркала (рис. 6.1) бывают створчатые, ложкообразные, металлические или из пластика. Створчатое зеркало вводят до свода влагалища в сомкнутом виде, затем створки раскрывают, и шейка матки становится доступной для осмотра. Стенки влагалища осматривают при постепенном выведении зеркала из влагалища.

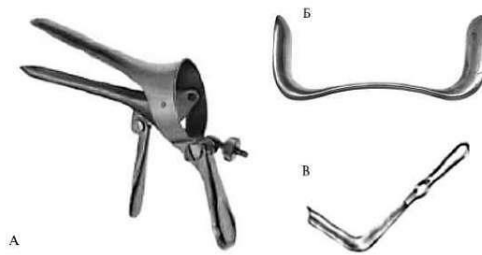


Рис. 6.1. Влагалищные зеркала (А - створчатое, Б - ложкообразное, В - подъемник)

При влагалищном (пальцевом) исследовании пальцами левой руки разводят большие и малые половые губы; пальцы правой руки (II и III) вводят во влагалище, I палец отводится кверху, IV и V прижаты к ладони и упираются в промежность. При этом определяется состояние мышц тазового дна, стенок влагалища (складчатость, растяжимость, разрыхление), сводов влагалища, шейки матки (длина, форма, консистенция) и наружного зева шейки матки (закрыт, открыт, форма круглая или щелевидная).

Важным критерием бывших родов является форма наружного зева шейки матки, который у рожавших имеет форму продольной щели, а у нерожавших - округлую или точечную (рис. 6.2). У рожавших женщин могут быть рубцовые изменения после разрывов шейки матки, влагалища и промежности.

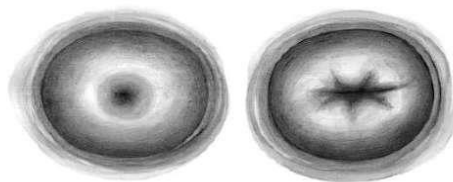


Рис. 6.2. Форма наружного зева шейки матки нерожавшей (А) и рожавшей (Б) женщины

После пальпации шейки матки приступают к *двуручному влагалищно-абдоминальному исследованию* (рис. 6.3). Пальцами левой руки осторожно надавливают на брюшную стенку по направлению к полости малого таза навстречу пальцам правой руки, находящимся в переднем своде влагалища.

Сближая пальцы обеих исследующих рук, пальпируют тело матки и определяют ее положение, форму, величину и консистенцию. После этого приступают к исследованию маточных труб и яичников, постепенно перемещая пальцы обеих рук от угла матки к боковым стенкам таза. Для определения вместимости и формы таза исследуют внутреннюю поверхность костей таза, крестцовой впадины, боковых стенок таза и симфиза.

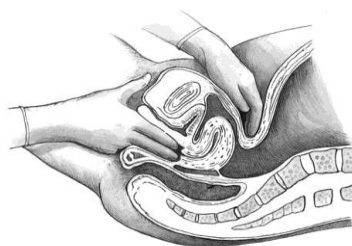


Рис. 6.3. Двуручное влагалищно-абдоминальное исследование

При обследовании беременной во II-III триместрах необходимо измерять окружность живота на уровне пупка (рис. 6.4) и высоту стояния дна матки (рис. 6.5) сантиметровой лентой при положении женщины лежа на спине. Высоту стояния дна матки над лонным сочленением можно определить и тазомером. Эти измерения проводят при каждом посещении беременной и сопоставляют полученные данные с гестационными нормативами.

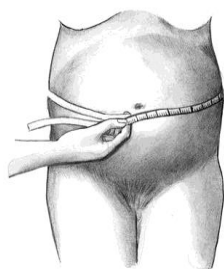


Рис. 6.4. Измерение окружности живота

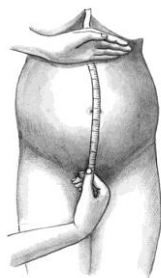

Рис. 6.5. Измерение высоты стояния дна матки

В норме к концу беременности окружность живота не превышает 100 см, а высота стояния дна матки составляет 35-36 см. Окружность живота больше 100 см обычно наблюдается при многоводии, многоплодии, крупном плоде, поперечном положении плода и ожирении.

Определение размеров таза представляется чрезвычайно важным, так как их уменьшение или увеличение может приводить к существенному нарушению течения родов. Наибольшее значение во время родов имеют размеры малого таза, о которых судят, измеряя определенные размеры большого таза с помощью специального инструмента - тазомера (рис. 6.6).

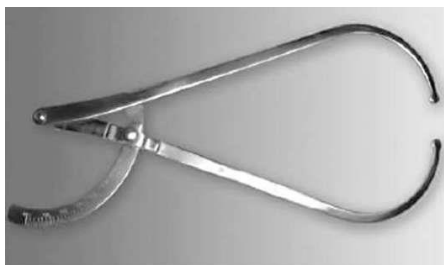


Рис. 6.6. Акушерский тазомер

Тазомер имеет форму циркуля, снабженного шкалой, на которой нанесены сантиметровые и полусантиметровые деления. На концах ветвей тазомера имеются пуговицы, которые прикладывают к выступающим точкам большого таза, несколько сдавливая подкожную жировую клетчатку. Для измерения поперечного размера выхода таза сконструирован тазомер с перекрещивающимися ветвями.

Измерение таза проводят при положении женщины на спине с обнаженным животом и сдвинутыми ногами. Врач становится справа от беременной лицом к ней. Ветви тазомера берут в руки таким образом, чтобы I и II пальцы держали пуговицы. Шкала с делениями обращена кверху. Указательными пальцами нащупывают пункты, расстояние между которыми подлежит измерению, прижимая к ним пуговицы раздвинутых ветвей тазомера. По шкале отмечают величину соответствующего размера.

Определяют поперечные размеры таза - *distantia spinarum*, *distantia cristarum*, *distantia trochanterica* и прямой размер - *conjugata externa*.

Distantia spinarum - расстояние между передневерхними остями подвздошных костей. Пуговицы тазомера прижимают к наружным краям передневерхних остей. Этот размер обычно составляет 25-26 см (рис. 6.7, а).

Distantia cristarum - расстояние между наиболее отдаленными точками гребней подвздошных костей. После измерения *distantia spinarum* пуговицы тазомера передвигают с остей по наружному краю гребней подвздошных костей до тех пор, пока не определится наибольшее расстояние. В среднем этот размер равняется 28-29 см (рис. 6.7, б).

Distantia trochanterica - расстояние между большими вертелами бедренных костей. Определяют наиболее выступающие точки больших вертелов и прижимают к ним пуговицы тазомера. Этот размер равен 31-32 см (рис. 6.7, в). Имеет значение также соотношение поперечных размеров. В норме разница между ними равна 3 см; разница менее 3 см указывает на отклонение от нормы в строении таза.

Conjugata externa - наружная конъюгата, позволяющая косвенно судить о прямом размере малого таза. Для ее измерения женщина должна лежать на левом боку, согнув левую ногу в тазобедренном и коленном суставах, а правую держать вытянутой. Пуговицу одной ветви тазомера устанавливают на середине верхненаружного края симфиза, другой конец прижимают к надкрестцовой ямке, которая находится под остистым отростком V поясничного позвонка, соответствуя верхнему углу крестцового ромба. Определить эту точку можно, скользя пальцами по остистым отросткам поясничных позвонков вниз. Ямка легко определяется под выступом остистого отростка последнего поясничного позвонка. Наружная конъюгата в норме равна 20-21 см (рис. 6.7, г).

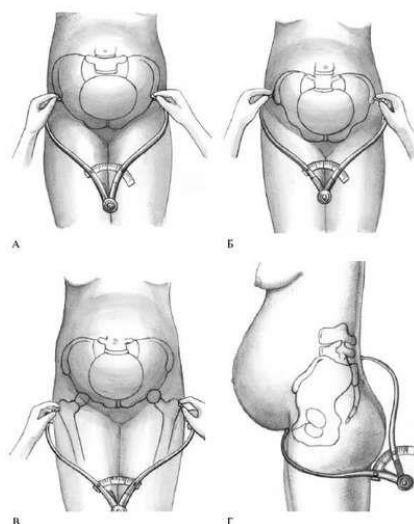


Рис. 6.7. Измерение размеров таза. А - Distantia spinarum; Б - Distantia cristarum; В - Distantia trochanterica; Г - Conjugata externa

Наружная конъюгата имеет важное значение - по ее величине можно судить о размере истинной конъюгаты (прямой размер входа в малый таз). Для определения истинной конъюгаты из длины наружной конъюгаты вычитают 9 см. Например, если наружная конъюгата равна 20 см, то истинная конъюгата равна 11 см; если наружная конъюгата имеет длину 18 см, то истинная равна 9 см и т.д.

Разница между наружной и истинной конъюгатой зависит от толщины крестца, симфиза и мягких тканей. Толщина костей и мягких тканей у женщин различна, поэтому разница между размером наружной и истинной конъюгаты не всегда точно соответствует 9 см. Истинную конъюгату можно более точно определить по диагональной конъюгате.

Диагональная конъюгата (*conjugata diagonalis*) представляет собой расстояние между нижним краем симфиза и наиболее выступающей частью мыса крестца. Измерить это расстояние можно только при влагалищном исследовании, если средний палец достигает крестцового мыса (рис. 6.8). Если достичь этой точки не удастся, значит, расстояние превышает 12,5-13 см и, следовательно, прямой размер входа в таз в пределах нормы: равен или превышает 11 см. Если крестцовый мыс достигается, то на руке фиксируют

точку соприкосновения с нижним краем симфиза, а затем измеряют это расстояние в сантиметрах.

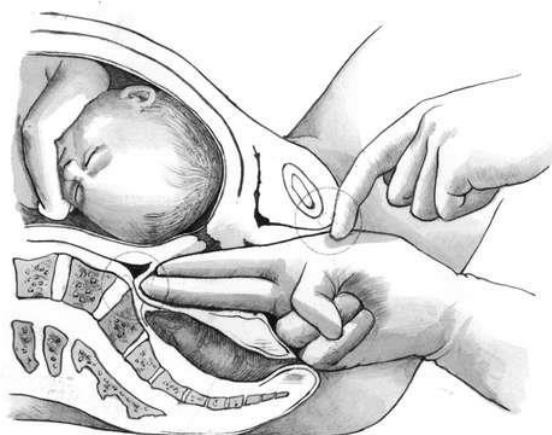


Рис. 6.8. Измерение диагональной конъюгаты

Для определения истинной конъюгаты из размера диагональной конъюгаты вычитают 1,5-2 см.

Если при обследовании женщины возникает подозрение на сужение выхода таза, то определяют размеры плоскости выхода.

Размеры выхода таза определяют следующим образом. Женщина лежит на спине, ноги согнуты в тазобедренных и коленных суставах, разведены и подтянуты к животу.

Прямой размер выхода таза измеряют обычным тазомером. Одну пуговку тазомера прижимают к середине нижнего края симфиза, другую - к верхушке копчика (рис. 6.9, а). Полученный размер (11 см) больше истинного. Для определения прямого размера выхода таза следует из этой величины вычесть 1,5 см (толщину тканей). В нормальном тазу прямой размер плоскости равен 9,5 см.

Поперечный размер выхода - расстояние между внутренними поверхностями седалищных костей - измерить довольно сложно. Этот размер измеряется сантиметром либо тазомером с перекрещивающимися ветвями в положении женщины на спине с приведенными к животу ногами. В этой области есть подкожная жировая клетчатка, поэтому к полученному размеру прибавляют 1-1,5 см. В норме поперечный размер выхода таза равен 11 см (рис. 6.9, б).

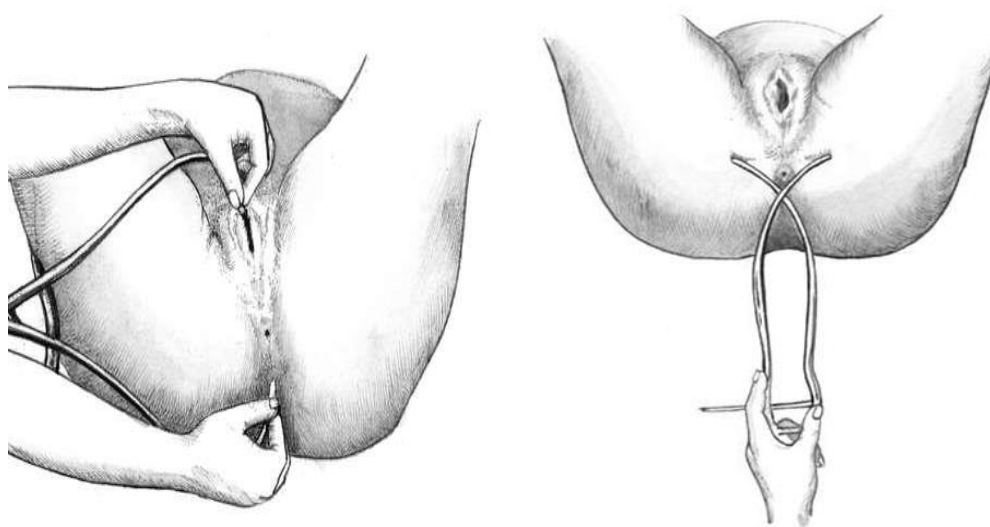


Рис. 6.9. Измерение размеров выхода таза. А - прямой размер; Б - поперечный размер

В том же положении женщины для оценки особенностей малого таза измеряют *лонный угол*, прикладывая I пальцы рук к лонным дугам. При нормальных размерах и нормальной форме таза угол равен 90° .

При деформации костей таза измеряют косые размеры таза. К ним относятся:

- расстояние от передневерхней ости подвздошной кости одной стороны до задневерхней ости другой стороны и наоборот;
- расстояние от верхнего края симфиза до правой и левой задневерхних остей;
- расстояние от надкрестцовой ямки до правой или левой передневерхних остей.

Косые размеры одной стороны сравнивают с соответствующими косыми размерами другой. При нормальном строении таза величина парных косых размеров одинакова. Разница, превышающая 1 см, указывает на асимметрию таза.

При необходимости получить дополнительные данные о размерах таза, его соответствии величине головки плода, деформациях костей и их соединений

проводят рентгенологическое исследование таза - рентгенопельвиометрию (по показаниям).

С целью объективной оценки толщины костей таза измеряют сантиметровой лентой окружность лучезапястного сустава беременной (индекс Соловьева; рис. 6.10). Средняя величина этой окружности 14 см. Если индекс больше, можно предположить, что кости таза массивные и размеры его полости меньше, чем можно было бы ожидать по результатам измерения большого таза.

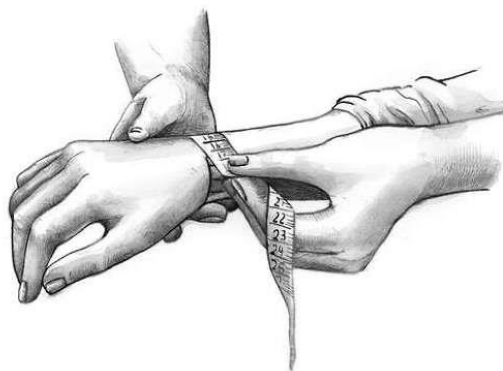


Рис. 6.10. Измерение индекса Соловьева

Косвенными признаками правильного телосложения и нормальных размеров таза являются форма и размеры крестцового ромба (ромб Михаэлиса). Верхней границей ромба Михаэлиса является последний поясничный позвонок, нижней крестцово-копчиковое сочленение, а боковые углы соответствуют задневерхним остям подвздошных костей (крестцовый ромб классической формы можно увидеть у статуи Венеры Милосской). В норме ямки видны во всех четырех углах (рис. 6.11). Размеры ромба измеряются сантиметровой лентой, в норме продольный размер составляет 11 см, поперечный - 10 см.

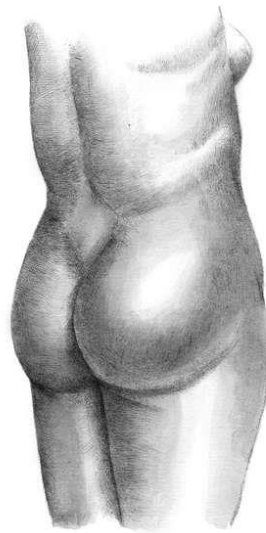


Рис. 6.11. Крестцовый ромб

Наружное акушерское обследование. Акушерская терминология. Живот пальпируют в положении беременной на спине с ногами, согнутыми в тазобедренных и коленных суставах. Врач находится справа от беременной лицом к ней.

При пальпации живота определяют состояние брюшной стенки, прямых мышц живота (нет ли их расхождения, грыжевых выпячиваний и пр.). Тонус мышц брюшной стенки имеет большое значение для течения родов.

Затем переходят к определению величины матки, ее функционального состояния (тонус, напряжение при исследовании и пр.) и положения плода в полости матки.

Большое значение имеет определение положения плода в матке. В III триместре беременности, особенно перед родами и во время родов, определяют членорасположение, положение, позицию, вид, предлежание плода (рис. 6.12).

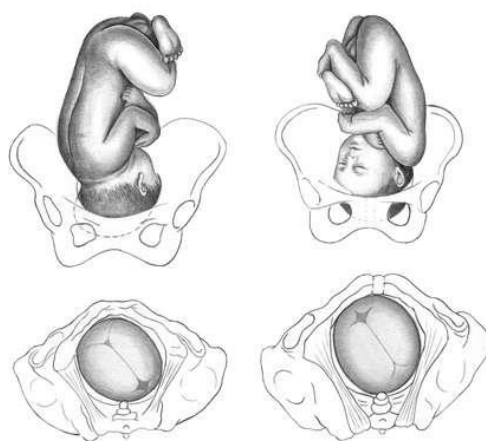


Рис. 6.12. Положение плода в матке. 1 - продольное положение, головное предлежание, вторая позиция, передний вид (сагиттальный шов в левом косом размере, малый родничок справа спереди); 2 - продольное положение, головное предлежание, первая позиция, задний вид (сагиттальный шов в левом косом размере, малый родничок слева сзади)

Аускультация. Сердцебиение плода у беременной и роженицы обычно выслушивают акушерским стетоскопом. Его широкую воронку прикладывают к животу женщины.



Рис. 6.15. Акушерский стетоскоп

При аускультации определяются сердечные тоны плода. Кроме того, можно уловить другие звуки, исходящие из организма матери: биение брюшной аорты, совпадающие с пульсом женщины; "дующие" маточные шумы, которые возникают в крупных кровеносных сосудах, проходящих по боковым стенкам матки (совпадают с пульсом женщины); неритмичные кишечные шумы. Сердечные тоны плода дают представление о состоянии плода.

Сердечные тоны плода прослушиваются с начала второй половины беременности и с каждым месяцем становятся отчетливее. Они прослушиваются со стороны спинки плода, и только при лицевом предлежании сердцебиение плода отчетливее выслушивается со стороны его грудной клетки. Это связано с тем, что при лицевом предлежании головка максимально разогнута и грудка прилегает к стенке матки ближе, чем спинка.

При затылочном предлежании сердцебиение хорошо прослушивается ниже пупка слева при первой позиции, справа - при второй (рис. 6.16). При тазовом предлежании сердцебиение выслушивается на уровне или выше пупка.

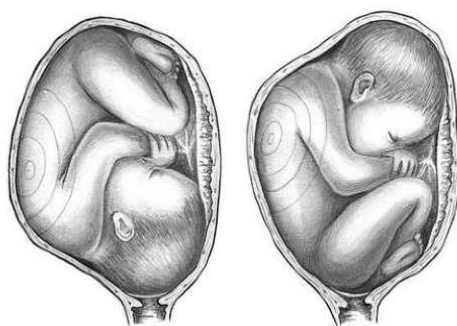

Рис. 6.16. Выслушивание сердечных тонов плода. А -при второй позиции переднем виде затылочного предлежания Б -при второй позиции переднем виде тазового предлежания

При поперечных положениях сердцебиение прослушивается на уровне пупка ближе к головке плода.

При многоплодной беременности сердцебиение плодов обычно отчетливо выслушивается в разных отделах матки.

Во время родов при опускании головки плода в полость таза и ее рождении сердцебиение лучше прослушивается ближе к симфизу.

Дополнительные методы обследования в акушерстве и перинатологии

Оценка сердечной деятельности плода. Сердечная деятельность является наиболее точным и объективным показателем состояния плода в анте- и интранатальном периодах. Для ее оценки используют аускультацию с помощью акушерского стетоскопа, электрокардиографию (прямую и непрямую), фонокардиографию и кардиотокографию.

Непрямую электрокардиографию проводят, наложив электроды на переднюю брюшную стенку беременной (нейтральный электрод расположен на бедре). В норме на электрокардиограмме (ЭКГ) отчетливо виден желудочковый комплекс *QRS*, иногда зубец *P*. Материнские комплексы легко дифференцировать при одновременной регистрации ЭКГ матери. ЭКГ плода можно регистрировать с 11-12-й недели беременности, но ее удается записать в 100% случаев лишь к концу III триместра. Как правило, непрямую электрокардиографию используют после 32 нед беременности.

Прямую электрокардиографию производят при наложении электродов на головку плода во время родов при открытии шейки матки на 3 см и более. На прямой ЭКГ отмечаются предсердный зубец *P*, желудочковый комплекс *QRS* и зубца *T*.

При анализе антенатальной ЭКГ определяют частоту сердечных сокращений, ритм, величину и продолжительность желудочкового комплекса, а также его

форму. В норме ритм сердцебиения правильный, частота сердечных сокращений колеблется от 120 до 160 минуту, зубец *P* заострен, продолжительность желудочкового комплекса 0,03-0,07 с, вольтаж 9-65 мкВ. С увеличением срока беременности вольтаж постепенно повышается.

Фонокардиограмма (ФКГ) плода регистрируется при наложении микрофона в точке наилучшего прослушивания стетоскопом его сердечных тонов. Она обычно представлена двумя группами осцилляций, которые отражают I и II тоны сердца. Иногда регистрируются III и IV тоны. Продолжительность и амплитуда тонов сердца заметно колеблются в III триместре беременности, в среднем длительность I тона составляет 0,09 с (0,06-0,13 с), II тона - 0,07 с (0,05-0,09 с). При одновременной регистрации ЭКГ и ФКГ плода можно рассчитывать продолжительность фаз сердечного цикла: фазы асинхронного сокращения (АС), механической систолы (Si), общей систолы (So), диастолы (D). Фаза асинхронного сокращения выявляется между началом зубца *Q* и I тоном, ее длительность 0,02-0,05 с. Механическая систола представляет собой расстояние между началом I и II тона и продолжается от 0,15 до 0,22 с. Общая систола включает механическую систолу и фазу асинхронного сокращения. Ее продолжительность равна 0,17-0,26 с. Диастола высчитывается как расстояние между началом II и I тона, ее длительность составляет 0,15-0,25 с. Отношение длительности общей систолы к длительности диастолы в конце неосложненной беременности составляет в среднем 1,23. Несмотря на высокую информативность, методы плодовой электрокардиографии и фонокардиографии трудоемки, а анализ полученных данных занимает много времени, что ограничивает их использование для быстрой оценки состояния плода. В связи с этим в настоящее время в акушерской практике широко используется кардиотокография (с 28-30-й недели беременности).

Кардиотокография. Различают непрямую (наружную) и прямую (внутреннюю) кардиотокографию. Во время беременности используется

только непрямая кардиотокография; в настоящее время ее применяют и в родах, так как использование наружных датчиков практически не имеет противопоказаний и не вызывает каких-либо осложнений (рис. 6.17).



Рис. 6.17. Фетальный кардиомонитор

Наружный ультразвуковой датчик помещают на переднюю брюшную стенку матери в месте наилучшей слышимости сердечных тонов плода, наружный тензометрический датчик накладывают в области дна матки. При использовании во время родов внутреннего метода регистрации специальный спиралевидный электрод закрепляют на коже головки плода. Изучение кардиотокограммы (КТГ) начинают с определения базального ритма (рис. 6.18). Под базальным ритмом понимают среднюю величину между мгновенными значениями сердцебиения плода, сохраняющуюся неизменной в течение 10 мин и более; при этом не учитывают акцелерации и децелерации.

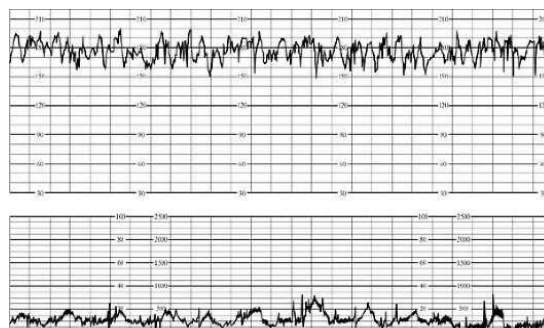


Рис. 6.18. Кардиотокограмма

При характеристике базального ритма необходимо учитывать его вариабельность, т.е. частоту и амплитуду мгновенных изменений частоты сердечных сокращений плода (мгновенные осцилляции). Частоту и амплитуду мгновенных осцилляции определяют в течение каждых последующих 10 мин. Амплитуду осцилляций определяют по величине отклонения от базального ритма, частоту- по числу осцилляций за 1 мин.

В клинической практике наибольшее распространение получила следующая классификация типов вариабельности базального ритма:

- немой (монотонный) ритм с низкой амплитудой (0,5 в минуту);
- слегка ундулирующий (5-10 в минуту);
- ундулирующий (10-15 в минуту);
- сальтаторный (25-30 в минуту).

Вариабельность амплитуды мгновенных осцилляций может сочетаться с изменением их частоты. Запись проводят в положении женщины на левом боку в течение 40-60 мин. Для унификации и упрощения трактовки данных антенатальной КТГ предложена балльная система оценки (табл. 6.1). Оценка 8-10 баллов свидетельствует о нормальном состоянии плода, 5-7 баллов - указывает на начальные признаки нарушения его жизнедеятельности, 4 балла и менее - на серьезные изменения состояния плода. Кроме анализа сердечной деятельности плода в покое, с помощью кардиотокографии можно оценивать реактивность плода во время беременности по изменению его сердечной деятельности в ответ на спонтанные шевеления. Это нестрессовый тест (НСТ) или стрессовый тест на введение матери окситоцина, непродолжительная задержка дыхания на вдохе или выдохе, термическое раздражение кожи живота, физическая нагрузка, стимуляция сосков или акустическая стимуляция. Начинать исследование сердечной деятельности плода целесообразно с применения НСТ.

Нестрессовый тест. Сущность теста заключается в изучении реакции сердечно-сосудистой системы плода на его движения. НСТ называют реактивным, если в течение 20 мин наблюдаются два учащения сердцебиения плода или более по меньшей мере на 15 в минуту и продолжительностью не менее 15 с, связанные с движениями плода (рис. 6.19). НСТ считают ареактивным менее чем при двух учащениях сердцебиения плода менее чем на 15 в минуту продолжительностью менее 15 с в течение 40 мин.

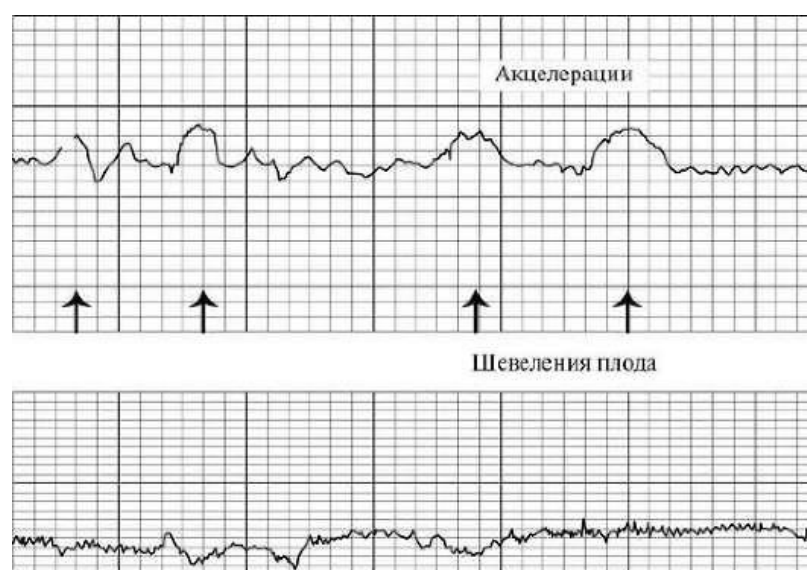


Рис. 6.19. Реактивный нестрессовый тест

Окситоциновый тест (контрактильный стрессовый тест). Тест основан на реакции сердечно-сосудистой системы плода на вызванные сокращения матки. Женщине внутривенно вводят раствор окситоцина, содержащий 0,01 ЕД в 1 мл изотонического раствора натрия хлорида или 5% раствора глюкозы. Тест можно оценивать, если в течение 10 мин при скорости введения 1 мл/мин наблюдается не менее трех сокращений матки. При достаточных компенсаторных возможностях фетоплацентарной системы в ответ на сокращение матки наблюдается нерезко выраженная кратковременная акцелерация или ранняя непродолжительная децелерация. Противопоказания к проведению окситоцинового теста: патология прикрепления плаценты и ее частичная преждевременная отслойка, угроза прерывания беременности, рубец на матке. При определении состояния

плода в родах на КТГ оценивают базальный ритм частоты сердечных сокращений, вариабельность кривой, а также характер медленных ускорений (акцелераций) и замедлений (децелераций) сердечного ритма, сопоставляя их с данными, отражающими сократительную деятельность матки.

В зависимости от времени возникновения относительно сокращений матки выделяют четыре типа децелераций: dip 0, dip I, dip II, dip III. Наиболее важными параметрами децелераций являются продолжительность и амплитуда времени от начала схватки до возникновения урежения. При исследовании временных соотношений КТГ и гистограмм различают ранние (начало урежения сердцебиения совпадает с началом схватки), поздние (через 30-60 с после начала сокращения матки), и урежения вне схватки (через 60 с и более). Dip 0 обычно возникает в ответ на сокращения матки, реже спорадически, продолжается 20-30 с и имеет амплитуду 30 в минуту и более. Во втором периоде родов диагностического значения не имеет.

Dip 1 (ранняя децелерация) является рефлекторной реакцией сердечнососудистой системы плода на сдавление головки или пуповины во время схватки. Ранняя децелерация начинается одновременно со схваткой или с запаздыванием до 30 с и имеет постепенное начало и конец (рис. 6.20). Длительность и амплитуда децелераций соответствуют длительности и интенсивности схватки. Dip 1 одинаково часто встречается при физиологических и осложненных родах.

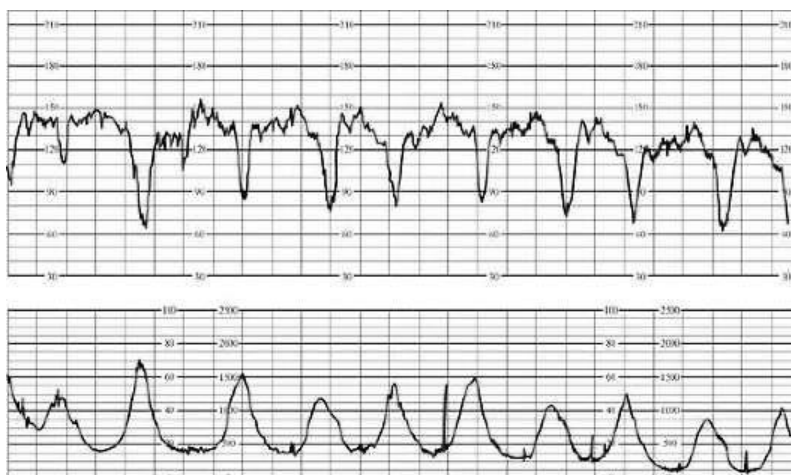


Рис. 6.20. Ранние децелерации

Dip II (поздняя децелерация) является признаком нарушения маточно-плацентарного кровообращения и прогрессирующей гипоксии плода. Поздняя децелерация возникает в связи со схваткой, но значительно запаздывает - до 30-60 с от ее начала. Общая продолжительность децелераций обычно составляет более 1 мин. Различают три степени тяжести децелераций: легкую (амплитуда урежения до 15 в минуту), среднюю (16-45 в минуту) и тяжелую (более 45 в минуту). Кроме амплитуды и общей продолжительности поздней децелерации, тяжесть патологического процесса отражает время восстановления базального ритма. По форме различают V-, U- и W-образные децелерации.

Dip III носит название вариабельной децелерации. Ее появление обычно связывают с патологией пуповины и объясняют стимуляцией блуждающего нерва и вторичной гипоксией. Амплитуда вариабельных децелераций колеблется от 30 до 90 в минуту, а общая продолжительность - 30-80 с и более. Децелерации очень разнообразны по форме, что значительно затрудняет их классификацию. Тяжесть вариабельных децелераций зависит от амплитуды: легкие - до 60 в минуту, средней тяжести - от 61 до 80 в минуту и тяжелые - более 80 в минуту. В практике наиболее удобна оценка состояния плода время родов по шкале, предложенной Г.М. Савельевой (1981). При использовании кардиотокографии во время родов необходима постоянная оценка сердечной деятельности плода на всем их протяжении.

Установление членорасположения плода в матке.

Диагностика многоплодия

Членорасположение (*habitus*)—отношение головки и мелких частей к туловищу. Нормальным называется членорасположение, при котором туловище плода согнуто, головка наклонена к грудной клетке, ножки

согнуты в тазобедренных и коленных суставах и прижаты к животу, ручки скрещены на грудной клетке.

Исследование беременных производят последовательно, применяя четыре наружных акушерских приема (приемы Леопольда). Беременная (роженица) лежит на спине, ноги согнуты в тазобедренных суставах. Врач справа от нее лицом к ее лицу. Необходимо, чтобы перед исследованием были опорожнены мочевой пузырь и кишечник.

Первый прием. Цель — определить высоту стояния дна матки и часть плода, находящуюся в ее дне.

Методика. Ладонные поверхности обеих рук располагают на дне матки, а пальцы были обращены ногтевыми фалангами друг другу.

Пальцы рук сближают и осторожными надавливаниями вниз определяют уровень стояния дна матки.

Второй прием. Цель — определить положение, позицию, вид плода.

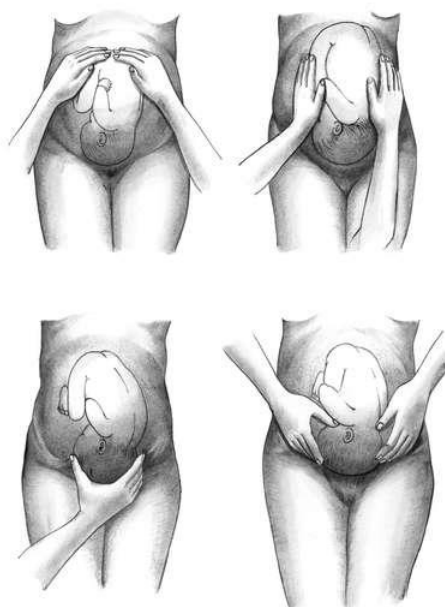
Методика. Ладони обеих рук перемещают на боковые поверхности матки и определяют, в какую сторону обращены спинка и мелкие части плода. По положению спинки судят о позиции и виде плода.

Третий прием. Цель — определить характер предлежащей части и ее отношение к малому тазу.

Методика. Одну руку (обычно правую) кладут немного выше лобкового сращения так, чтобы большой палец находился на одной, а четыре остальных на другой стороне нижнего сегмента матки. Медленным и осторожным движением, пальцы погружают вглубь и обхватывают предлежащую часть. Головка прощупывается в виде плотной округлой части, имеющей отчетливые контуры. При тазовом предлежании прощупывается объемистая мягковатая часть, не имеющая округлой формы. При поперечном и косом положениях предлежащая часть не прощупывается.

Четвертый прием. Цель — определить предлежащую часть и уровень ее стояния по отношению ко входу в малый таз

Методика. Акушер поворачивается к ножному концу исследуемой. Обе ладони кладут в надлобковой области концами пальцев навстречу, пытаются соединить их между предлежащей частью и лоном. Если пальцы обеих рук акушера проникают между головкой и плоскостью входа в малый таз; головка подвижна над входом в малый таз. Если скользящие по головке кисти рук акушера расходятся, головка находится малым сегментом во входе в малый таз. Если скользящие по головке кисти рук акушера сходятся, головка находится большим сегментом во входе в малый таз; при ощущении «цилиндра» — малым сегментом во входе; ощущении «сходящегося клина» — большим сегментом во входе.



Клинические признаки начала родов

Предвестники родов:

1. За 2—3 недели до родов опускается дно матки ниже мечевидного отростка. Прекращается стеснение диафрагмы, дыхание становится свободным.

2. Предлежащая часть опускается ниже, ко входу в таз, что ведет к учащенному мочеиспусканию.

3. Выпячивание пупка.

4. Матка легко возбужима. Появляются схватки — предвестники, сопровождающиеся тянущими болями в пояснице и крестце, не имеют

правильного ритма, короткие, редкие, слабой силы, не сопровождаются раскрытием маточного зева.

5. Выделение из влагалища густой тягучей слизи в результате выталкивания слизистой пробки из шейечного канала.

6. Накануне родов хорошо выражены признаки «зрелости» шейки матки: расположена по оси, размягчена; у повторнородящих шейечный канал пропускает палец.

Клиническими объективными признаками начала родовой деятельности являются;

а) истинные родовые схватки — сокращение мышц матки, повторяющиеся через определенные интервалы. Вначале продолжительностью 10—15 сек., интервалы 10—15 мин. Затем продолжительность схватки увеличивается, а интервалы между ними сокращаются. Максимальная продолжительность схватки к концу периода раскрытия составляет 60—70 сек., а интервалы 1—2 мин.;

б) отхождение слизи из цервикального канала, окрашенной кровью;

в) сглаживание и раскрытие шейки матки;

г) образование конуса плодного пузыря;

д) в некоторых случаях происходит излитие околоплодных вод: преждевременное (до начала родовой деятельности) и раннее (в 1 периоде родов до полного раскрытия шейки матки).

Динамика родового акта и продвижения головки определяется путем внутреннего акушерского исследования, которое производится при поступлении в родильный дом и после отхождения околоплодных вод, при патологических родах — по показаниям. Ориентировочно о степени раскрытия шейки матки в родах, судят по высоте контракционного кольца (граница между сокращающимся полым мускулом и растягивающимся нижним сегментом матки). Шейка матки при родах обычно бывает раскрыта на столько, на сколько поперечных пальцев контракционное кольцо расположено выше лонной дуги. Продолжительность родов у первородящих

12-14 ч., у повторнородящих 7-8 ч. К патологическим относятся роды, продолжительность которых превышает 18 часов. Быстрые роды — продолжительность у первородящих от 6 до 4 ч., повторнородящих - 4-2 ч.; стремительные роды - у первородящих 4 ч и менее, у повторнородящих - 2 ч. и менее.

Различают три периода родов:

I период – период раскрытия – сглаживание и раскрытие шейки матки. Продолжительность его у первородящих – 10-11 часов, у повторнородящих – 5-6 часов.

1. Раскрытие шейки матки происходит неравномерно: как у перво-, так и повторнородящих первая половина периода раскрытия продолжается примерно в 2 раза дольше, чем вторая.

2. По В. Е. Роговину, для раскрытия от 2 до 4 см – 2 ч., 4-6 см - 1,5 ч., 6-8 см – 1 ч., 8 см и до полного раскрытия маточного зева - 1,2 ч.

3. Наблюдение за общим состоянием роженицы каждые 2 часа (окраска кожных покровов, головная боль, головокружение, температура, Рс, АД, контроль мочеиспускания – если задерживается свыше 3-4 часов - опорожнение мочевого пузыря; если роды, длятся свыше 8-10 ч. и предлежащая часть не опустилась на тазовое дно – очистительная клизма).

4. Наружное акушерское исследование производить систематически и многократно, аускультацию каждые 15-30 мин., следить за степенью фиксации головки.

5. При отхождении вод более бдительное наблюдение, особенно за сердечными тонами плода (каждые 5—10 минут).

II период – период изгнания – рождение ребенка. Продолжительность у первородящих – 1-2 ч., у повторнородящих – от 10 мин до 1 часа.

1. Бдительность наблюдения должна быть усугублена.

2. Выслушивать сердечные тоны плода после каждой потуги через 1-2 мин. Отмечать не только частоту, но и звучность (ясные, глухие),

правильность (ровные, аритмичные).

III период – послеродовой – отделение последа и выделение наружу.

Продолжительность 15—60 мин., в среднем 30 мин.

1. Наблюдение за общим состоянием, кровотечением, а также величиной матки и уровнем стояния ее дна.

2. Тщательный осмотр последа.

3. Ручное отделение плаценты при кровотечении, превышающем допустимую степень кровопотери (0,5% веса), если нет признаков отделения последа в течение 2 ч.

4. Осмотр мягких родовых путей с помощью зеркал.

Диагностика клинически узкого таза

I. В конце беременности.

1. Высокое стояние дна матки (отвислый или остроконечный живот).

2. Баллотирование, подвижность головки, с началом родовой деятельности.

3. Преждевременное отхождение вод.

II. При полном открытии зева.

1. Признак Генкель—Вастена акушер кладет обе руки параллельно, одну на лоно, а второй придавливает головку к промоторию. Сравнивая высоту обеих рук, акушер может сделать заключение о соответствии головки и таза или отсутствии такового:

а) ладонь, лежащая на головке, оказывается ниже ладони, лежащей на лоне — «признак отрицательный» — свидетельствует о соответствии размеров головки плода и размеров таза роженицы;

б) обе ладони оказываются на одном уровне — «признак вровень» свидетельствует о том, что соответствие сомнительно;

в) ладонь, лежащая на головке, оказывается выше ладони, лежащей на лоне — «признак положительный» — свидетельствует о несоответствии размеров головки плода и размеров таза роженицы.

2. Прием Цангемейстера—акушер сначала измеряет тазомером наружную конъюгату, а затем не сдвигая задней бранши тазомера, переднюю ставит на наиболее выдающуюся точку головки. Если размер Цангемейстера будет больше наружной конъюгаты, значит между тазом и головкой имеется несоответствие.

Техника пудендальной анестезии

1. Роженицу уложить на спину с разведенными и согнутыми в тазобедренных и коленных суставах ногами, подошвы обеих ног упираются в подставки для ног поперечной кровати Рахманова.
2. Обработать наружные половые органы женщины, промежность и область седалищных бугров раствором антисептика.
3. Пальцем отыскивают углубление (ямку) посередине между седалищным бугром и заднепроходным отверстием и непосредственно в кожу этого участка 2-граммовым шприцом с тонкой иглой вводят 1—1,5 мл 0,25% раствора новокаина до образования «лимонной корки». Затем с помощью 10-20-граммового шприца с тонкой длинной иглой (8—10 см) производят прокол кожи на месте «лимонной корки» вглубь тканей на 5—6 см и вводят от 50 до 100 мл 0,25% новокаина. Каждому движению иглы предшествует введение новокаина.
4. Раствор новокаина вводят в оба ишио-ректальных пространства.

Техника амниотомии

1. Уложить роженицу на гинекологическое кресло или «поперечную» кровать Рахманова А. Н.
2. Обработать наружные половые органы раствором антисептика.
3. Сделать бимануальное исследование.
4. Под контролем внутренней руки ввести любой колющий инструмент (браншу пулевых щипцов, зажим Кохера, амниотом) и разорвать плодный пузырь.
5. Зажать пальцем отверстие в плодном пузыре и постепенно выпустить передние воды (опасность выпадения пуповины!!!).

6. Расширить отверстие в плодном пузыре (снять оболочки с подлежащей части).

7. Вывести руку и обработать влагалище антисептическим раствором.

Эпизио- и перинеотомия

1. Выполнять в момент прорезывания подлежащей части.

2. Дополнительно смазать раствором антисептика кожу промежности по намеченной линии разреза.

3. Завести браншу ножниц между подлежащей частью и стенкой влагалища и повернуть лезвием в сторону промежности.

4. Сделать разрез на 2—3 см (не более!):

а) в случае эпизиотомии — латерально от задней спайки влагалища в направлении седалищного бугра;

б) в случае перинеотомии — от задней спайки по срединной линии кзади (опасность продолжения разрывом наружного жома и прямой кишки!).

Ручное пособие по защите промежности

1. Воспрепятствование преждевременному разгибанию головки. При прорезывании головки, положив три пальца левой руки на головку, задерживают быстрое продвижение головки и предупреждают преждевременное разгибание, чтобы прорезывание головки проходило окружностью по малому косому размеру.

2. Выведение головки вне потуги.

Как только заканчивается потуга, большим и указательным пальцами правой руки над головкой бережно растягиваем вульварное кольцо.

3. Уменьшение натяжения промежности.

Для этого правую руку ладонью кладут на промежность так, чтобы четыре пальца плотно легли слева, а большой справа от половых губ. Надавливая концами пальцев на мягкие ткани, опускают их книзу. В связи с этим, растяжение промежности уменьшается, кровообращение в ней улучшается.

4. Регуляция потуг.

При прорезывании головки предлагают женщине положить руки на грудь и глубоко дышать. При необходимости женщина тужится с соответствующей силой.

5. Выведение плечиков.

Головка берется ладонями рук и низводится до рождения переднего плечика. После этого подтягивают головку вверх, чтобы родилось нижнее плечико. Средние пальцы обеих рук заводят под мышки и выводят туловище.

Пособие по Н. А. Цовьянову при чистых ягодичных предлежаниях

1. Роженицу укладывают на спину с согнутыми в тазобедренных и коленных суставах ногами, подошвы обеих ног упираются в подставки для ног кровати Рахманова.

2. Провести влагалищное исследование.

3. Провести пудендальную анестезию раствором новокаина 0,25%.

4. Прорезавшиеся ягодичы в прямом размере выхода таза покрыть стерильной пеленкой (для уменьшения скольжения плода) и захватить руками так, чтобы большие пальцы акушера располагались на бедрах плода, а остальные четыре — на крестцовой поверхности плода.

5. Ножки поддерживают от преждевременного рождения и направляют туловище плода вверх, по пути, являющемуся продолжением оси родового канала.

6. По мере рождения туловища плода, врач постепенно передвигает руки по направлению к половой щели роженицы, большими пальцами прижимая вытянутые ножки к животу, а остальные пальцы рук перемещает кверху по спинке — туловище переходит в косой, а затем в прямой размер к моменту рождения плода до нижнего угла лопаток.

7. Для облегчения самостоятельного рождения из-под лонной дуги передней ручки ягодичы направляют на себя и к соответствующему роженицы (при I позиции — к левому, при II позиции — к правому) бедру.

8. Для рождения задней ручки плод поднять кверху (кпереди).

9. Для рождения головки туловище плода направляют книзу до появления границы волосистой части, а потом кверху.

Если рождение головки задерживается, ее освобождают приемом Морисо – Левре – Ляшапель.

Классическое ручное пособие при тазовых предлежаниях

Показание — затруднения в выведении плечевого пояса и головки.

Этапы — освобождение ручек и освобождение головки.

1. Освобождение ручек:

а) первой освобождается задняя ручка со стороны промежности одноименной рукой врача: при I позиции — правой; при II позиции — левой;

б) вторая ручка также освобождается у промежности, для чего туловище плода поворачивают на 180° .

Техника.

1.Свободной рукой захватывают обе ножки в области нижней трети голени, отводят кверху (кпереди) в сторону противоположного пахового сгиба роженицы.

2.Указательным и средним пальцами руки входят внутрь со стороны спинки плода, вдоль по лопатке, по плечу, по локтевому сгибу до предплечья низводят книзу, совершая как бы «омывательное движение».

3.Обеими руками захватывается туловище плода, чтобы большие пальцы располагались на лопатках по бокам позвоночника, а остальные пальцы обхватывали грудную клетку. Туловище поворачивают вокруг оси на 180° так, чтобы спинка прошла под симфизом.

4.Освобождается вторая ручка таким же образом, как и первая.

II. Освобождение головки:

1. Рука, освободившая вторую ручку, вводится во влагалище. Туловище плода ложится на внутреннюю поверхность предплечья этой руки, по бокам («плод сидит верхом на предплечье»).

2. Ногтевую фалангу указательного пальца этой руки вводят в ротик

плода для сгибания головки и удерживании ее в согнутом положении.

3. Ладонная поверхность наружной руки плотно прилегает к плоду, указательный и средний пальцы вилочкообразно располагаются по бокам шеи, причем концы этих пальцев не должны надавливать на ключицы.

4. Наружная рука производит тракции: головка во входе в таз — влечение книзу; головка в полости — горизонтально; когда подзатылочная ямка показывается под нижним краем симфиза, влечение производят кверху.

5. Одновременно помощник должен обеспечить защиту промежности или до выведения головки сделать эпизиотомию.

Ведение родов при ножных предлежаниях

1. Положение на кровати Рахманова, как при пособии при чистых ягодичных предлежаниях.

2. Произвести влагалищное исследование с целью уточнения ножного предлежания.

3. Произвести пудендальную анестезию Sol. Novocaini 0,25%.

4. Положение акушера — сидя на стуле лицом к роженице, справа от нее.

5. Покрыть стерильной салфеткой находящиеся в вульварном кольце пятку (или пятки) плода и ладонью, приставленной к вульве, при каждой потуге оказывать противодействие изгнанию ножек, не давая им родиться до полного открытия маточного зева.

6. Прекратить противодействие рождающимся ножкам при сильном выпячивании промежности напиряющими на нее ягодицами. Зияние заднепроходного отверстия при частых и сильных потугах, высоком стоянии контракционного кольца (на 4—5 см выше симфиза), появление ножек плода из-под краев ладони, несмотря на противодействие рук акушера, свидетельствует о полном раскрытии маточного зева.

7. Продолжительность противодействия от 20-30 минут до 3-4 часов.

8. Дальнейшее ведение родов по общим правилам.

9. Обязательное условие — систематическое выслушивание серд-

цебления плода — после каждой схватки — потуги.

Кесарево сечение по Гусакову

1. Общее обезболивание.
2. Обработка операционного поля.
3. Вскрытие брюшной полости (кожа, подкожная клетчатка, апоневроз, мышцы, брюшина).
4. Вскрытие пузырно-маточной складки и низведение тупым путем мочевого пузыря книзу и кверху.
5. Вскрытие нижнего сегмента матки поперечным разрезом.
6. Вскрытие плодного пузыря.
7. Выведение головки (тазового конца) плода. Отделение новорожденного от матери и передача его врачу-неонатологу.
8. Извлечение последа потягиванием за пуповину, кюретаж матки. Ушивание раны на матке двухэтажным кетгутовым швом. Перитонизация листками пузырно-маточной складки.
9. Туалет брюшной полости, проверка гемостаза, осмотр придатков матки, счет салфеток и инструментов.
10. Послойное ушивание брюшной раны в обратном порядке.
11. Выведение мочи и асептическая повязка.

Наружные признаки отделения плаценты

Ведя первый акт послеродового периода строго консервативно и наблюдая за роженицей, врач должен уметь определить момент, когда послед отделился и опустился.

1. Овоидная, как бы «ретрообразная» форма матки: некоторое отклонение ее в сторону и повышение уровня стояния дна матки на 5—6 см выше пупка или почти до реберной дуги свидетельствует о том, что плацента отделилась и опустилась в нижний отдел родовых путей (симптом песочных часов).

2. Признак Шредера: матка становится плосче, уже, поднима-

ется выше пупка, над лобком образуется мягкое подушкообразное выпячивание.

3. Признак Кюстнера: при надавливании краем кисти над лоном, свисающая из половой щели пуповина втягивается во влагалище, если плацента не отделена; она остается неподвижной, если плацента отделилась.

4. Признак Штрассмана: поколачивание по дну матки передается наполненной кровью пупочной вене. Пальцами одной руки производится перкуссия по дну матки, пальцами другой руки ощущается волнообразный толчок выше пупочной лигатуры. Этот симптом отсутствует, если плацента уже отделилась от стенки матки.

5. Признак Альфреда: тесьма, наложенная на пуповину близ наружных частей, после отделения плаценты отходит от вульвы сантиметров на десять.

6. Признак Клейна: предлагают роженице натужиться: по прекращении натуживания пуповина остается на месте, если плацента отделилась; она уходит внутрь, если она еще не отделилась.

7. Признак Микулича – Радецкого: после отделения последа, роженица ощущает позыв на низ.

8. Признак Чукалова: при надавливании ребром кисти на надлобковую область при отделившейся плаценте матка приподнимается вверх, пуповина же не втягивается во влагалище, а, наоборот, еще больше выходит наружу.

9. Признак Довженко: роженице предлагают дышать глубоко: если при выдохе пуповина не втягивается во влагалище, плацента отделилась.

Наружные методы отделившейся плаценты

Выделить послед при отделившейся плаценте можно следующими способами:

1. Приподнять голову и верхнюю часть туловища роженицы, как бы пытаясь посадить ее, и предложить ей сильно натужиться. Этого напряжения мышц брюшного пресса чаще бывает достаточно для выделения последа.

2. Способ Абдуладзе. После опорожнения мочевого пузыря переднюю брюшную стенку захватывают обеими руками в складку так, чтобы обе прямые мышцы живота были плотно обхвачены пальцами. Предлагают роженице потужиться. Отделившийся послед при этом легко рождается, благодаря устранению расхождения прямых мышц живота и значительному уменьшению объема брюшной полости.

3. Способ Гентера. Врач становится сбоку от роженицы, лицом к ее ногам. Опорожнение мочевого пузыря, выведение матки на среднюю линию. Руки, сжатые в кулаки, кладутся тыльной поверхностью основных фаланг на дно матки в области трубных углов наискось. Собственно выжимание: вначале слабо, затем постепенно усиливая, надавливанием на матку в направлении книзу и кнутри, при этом послед медленно рождается из половой щели. В продолжении всей манипуляции роженица не должна натуживаться вовсе.

4. Способ Креде—Лазаревича. Опорожнение мочевого пузыря. Отклоненная вправо матка ставится по средней линии. Медленный круговой массаж матки двумя-тремя пальцами. Матку обхватывают рукой так, чтобы большой палец лежал на передней поверхности ее, ладонь на дне матки, четыре пальца на задней ее поверхности. Собственно выжимание: рука, захватившая матку, выдавливает ее книзу и кзади, по направлению крестцовой впадины. Матка служит поршнем, выталкивающим послед. Во время выжимания пуповина все более и более выдвигается наружу, промежность выпячивается, половая щель раздвигается и в ней появляется плацента, выходящая или плодовой поверхностью – центральное отделение по Шульцце, или материнской — краевое по Дункану. За последом выходят оболочки, свертывающиеся в жгут, при этом производится массаж матки.

Осмотр последа

1. Вывернуть послед материнской стороной наружу.
2. Уложить его на какую-либо ровную поверхность.
3. Произвести осмотр плаценты (материнской части последа) с целью

выявления дефекта (отсутствие дольки или ее части).

4. Проследить, не отходят ли от краев плаценты сосуды в оболочки, что свидетельствует о наличии добавочной дольки.

5. Осмотреть оболочки.

6. Убедившись в целости последа, взвесить его и определить размер материнской части плаценты по двум параметрам.

7. При наличии добавочной дольки плаценты или ее дефекта, а также, если обнаружен дефект плаценты или оболочек, необходимо произвести ручное обследование полости матки.

8. При необходимости (перенашивание и недонашивание беременности, антенатальная смерть плода, Rh-изоиммунизация, поздние токсикозы, инфицированные роды, пороки развития) послед направить на патогистологическое исследование.

Ручное отделение плаценты

1. Обезболивание общее: закисно-кислородная смесь или внутривенное введение 10 мл сомбревина или калипсола.

2. Обработка рук раствором антисептика.

3. На переднюю брюшную стенку и под тазовый конец женщины кладут стерильные подкладные.

4.левой рукой акушер разводит половые губы роженицы, а правую руку вводит во влагалище, а затем в полость матки.

5. Левая рука ложится на дно матки.

6. Рукой, находящейся в полости матки, проникают между краем плаценты и стенкой матки вне плодных оболочек и пилящими движениями отделяют плаценту. При этом наружная рука нажимает на дно матки.

7.левой рукой, потягивая за пуповину, извлекают послед.

8. После выделения последа, не извлекая руки, производят ревизию стенок матки, чтобы убедиться в полном удалении последа.

Ручное обследование полости матки

1. Подготовка к операции: обработка рук хирурга, обработка наружных

половых органов и внутренних поверхностей бедер раствором антисептика. На переднюю брюшную стенку и под тазовый конец женщины положить стерильные подкладные.

2. Наркоз (закисно-кислородная смесь или в/венное введение сомбревина или калипсола).

3.левой рукой разводят половую щель, правую руку вводят во влагалище, а затем в матку, производят ревизию стенок матки; при наличии остатков плаценты — удаляют их.

4.рукой, введенной в полость матки, находят остатки плаценты и удаляют их. Левая рука при этом располагается у дна матки.

Инструментальная ревизия полости послеродовой матки

Во влагалище вводится зеркало Симса и подъемник. Влагалище и шейку матки обрабатывают раствором антисептика, шейку матки за переднюю губу фиксируют пулевыми щипцами. Тупой большой (бумовской) кюреткой производят ревизию стенок матки: от дна матки в направлении к нижнему сегменту. Удаленный материал отправляют на гистологическое исследование.

Массаж матки на «кулаке» по Амбодику

1. Подготовка к операции, обезболивание и введение руки в полость матки (см. «Ручное обследование полости матки»).

2. Рука в полости матки складывается в кулак.

3. Сочетанными движениями наружной и внутренней рук производится легкий, отрывистый массаж в течение 3-5 минут.

Ревизия шейки матки и промежности у рожениц

1. После обработки рук акушера и наружных половых органов женщины (см. выше) шейку матки обнажают в зеркалах и фиксируют двумя корнцангами или окончатými щипцами за переднюю губу на расстоянии 1,5-2 см.

2. Перекладывая последовательно инструменты по наружному краю всей шейки в направлении по ходу часовой стрелки, производят осмотр.

3. При наличии разрывов накладываем швы. Первый шов на 0,5-1 см выше от начала разрыва.

4. Ревизия стенок влагалища, вульвы, промежности и восстановление целостности производится после осмотра шейки матки.

Ушивание разрыва промежности III степени

1. После обработки наружных половых органов и рук акушера (см. выше), проводят пудендальную анестезию.

2. Определяют начало разрыва прямой кишки, края разорванного кишечного жома.

3. Круглой иглой с тонким шелком ушивают прямую кишку не прокалывая слизистую.

4. Второй этаж швов – мышечный слой прямой кишки соединяют с окружающей клетчаткой отдельными кетгутовыми нитями.

5. Восьмиобразным кетгутовым швом ушивают кишечный жом.

6. На фасцию и леваторы накладывают кетгутовые швы.

7. Непрерывный обвивной кетгутовый шов накладывают на слизистую влагалища.

8. Ушивают кетгутовыми швами поверхностные мышцы промежности.

9. Накладывают узловатые шелковые швы на кожу промежности. Линия швов обрабатывается раствором антисептика.

Наложение акушерских щипцов

А. Выходные щипцы. I. Подготовка:

1. Укладка роженицы на «поперечной» кровати.

2. Обработка рук оператора и ассистента (метод – наиболее быстрый из возможных в данных условиях).

3. Обработка операционного поля (наружные гениталии, внутренняя поверхность бедер, промежность) раствором антисептика.

4. Катетеризация мочевого пузыря.

5. Анестезия (предпочтительно – общий наркоз; пудендальная

анестезия - при выходных щипцах).

6. Собираение щипцов и укладка ветвей на рабочем столике.

7. Внутреннее исследование «полурукой» или двумя пальцами для уточнения состояния родовых путей, предлежания, вида, позиции, положения, стреловидного шва и определения уровня расположения головки.

II. Техника операции:

а) введение и размещение ложек щипцов. Четыре пальца правой руки вводятся в левую половину таза в направлении крестцово-подвздошного сочленения.левой рукой берется левая ложка щипцов за рукоятку в виде смычка или тремя пальцами, верхушка ее устанавливается в бороздке между указательным и средним пальцем, а рукоятка отклоняется к противоположному паху. Под контролем руки, введенной во влагалище, большой палец передвигается по нижней ветви, без насилия укладывается собственно ложка на головке по наибольшей ее кривизне, захватывается теменной бугор. Рукоятка левой ложки при этом легко опускается. Ложка передается ассистенту, который удерживает ее в заданном положении. Правая ложка вводится также под контролем левой руки;

б) замыкание щипцов: правая ложка при правильном наложении на головку легко входит в замок левой; крючки Буша на одном уровне, для амортизации, между браншами прокладывается пленка;

в) контроль правильности наложения щипцов: двумя пальцами правой руки проверяется не захвачена ли шейка матки между браншами щипцов и головкой.левой рукой поддерживаются щипцы за рукоятки;

г) пробная тракция. Правая рука сверху располагается на рукоятке щипцов — левая накладывается на правую, средний палец касается головки. Производится легкая тракция. Если при этом не увеличивается расстояние между головкой и пальцем — следовательно, щипцы не соскальзывают — наложены правильно. Если расстояние увеличивается — щипцы наложены неправильно, необходимо снять, извлекая ложки в

обратном порядке: вначале правую, отклоняя рукоятку щипцов к левому паху роженицы, а затем — левую;

д) собственно тракция. Положение рук: 1) классическое – правая рука захватывает рукоятки таким образом, что указательный и средний пальцы упираются на крючки. Левая рука повторяет положение правой, либо также захватывает рукоятки щипцов снизу; 2) по Цовьянову – после введения ложек и замыкания щипцов второй и третий пальцы обеих рук, согнутые крючком, захватывают на уровне крючков Буша наружную и верхнюю поверхности инструмента. Основные фаланги указательных пальцев располагаются на наружной поверхности рукояток, причем, крючки Буша проходят между основными фалангами указательных и средних пальцев. Четвертые и пятые пальцы захватывают параллельные щипцы. Большие пальцы находятся под рукоятками щипцов. Тракции производятся по оси родового канала с учетом биомеханизма родов и характера операции (полостные или выходные). Тракции производятся в горизонтальном направлении и кверху (в 2-х позициях). Количество тракции зависит от положения головки в полости или у выхода таза. Извлечение головки до прорезывания теменных бугров, снимаются ложки щипцов по вышеописанному методу в обратном порядке.

Б. Полостные щипцы: в отличие от выходных — накладываются на головку, не завершившую внутренний поворот, стреловидный шов располагается в одном из косых размеров полости таза.

Правила: введения ложек, расположение их на головке и направление тракции – остаются те же, что и для выходных щипцов.

Дополнительные правила: «Три влево», «три вправо».

1) Если проводимая точка обращена влево, щипцы накладываются в левом косом размере, фиксирующей ложкой будет левая.

2) Если проводная точка обращена вправо, щипцы накладываются в правом косом размере, фиксирующей ложкой будет правая.

Так как щипцы не ротирующий, а влекущий инструмент, то во время тракции головка производит внутренний поворот, а щипцы следуют за головкой. После поворота головки и установления стреловидного шва в прямом размере – извлечение головки вышеописанным методом при выходных щипцах.

Во время прорезывания теменных бугров производится эпизиотомия с одной или с двух сторон.

Принципы терапии лактостаза

1. Противовоспалительная терапия (сульфаниламиды в течение 7 дней, антибиотики широкого спектра действия при повышении температуры) с использованием дозированного холода (гипотермия – 30 минут, перерыв – 30 минут).

2. Иммобилизация молочной железы (на время лактостаза).

3. Сцеживание (ручное, молокоотсосом) и вакуум-декомпрессия молочной железы.

4. Гормональная терапия – ударная доза эстрогенов (фоликуллин, синэстрол) или парлодел 2,5 мг 2 раза в день.

5. Сульфат магния 30 г per os.

6. Растертая камфора 0,3 x 3 раза в день per os.

Оценка состояния новорожденного по шкале АПГАР

и его дыхательной функции по шкале СИЛЬВЕРМАНА — АНДЕРСЕНА

I. Визуально определяются следующие признаки:

1. Цвет кожи (розовый, синюшный, бледный, акроцианоз).

2. Дыхательные движения грудной клетки с участием вспомогательной мускулатуры:

а) движения в полном объеме без западения межреберных промежутков, мечевидного отростка, без движения крыльев носа (сопровождается громким криком), соответствует неосложненной функции внешнего дыхания;

б) движения в уменьшенном объеме с втяжением межреберных промежутков (сопровождается слабым криком), соответствует умеренной недостаточности внешнего дыхания – чаще за счет частичного ателектаза легких;

в) движения с выраженным втяжением межреберных промежутков с одновременным резким западением эпигастральной области и мечевидного отростка на вдохе (сопровождается стоном), соответствует тяжелой недостаточности функции внешнего дыхания – почти полный ателектаз легких;

г) те же данные, что и п. «в» с появлением движений крыльев носа на вдохе и, особенно на выдохе, соответствуют крайне тяжелой недостаточности функции внешнего дыхания.

3. Активность самостоятельных движений (в полном объеме, частичное сгибание конечностей, отсутствие).

II. Пальпаторно определяются и уточняются следующие признаки:

1. Частота сердечных сокращений (более 100 в 1 мин; менее 100 в 1 мин; отсутствует).

2. Мышечный тонус (выражен хорошо – самостоятельные движения новорожденного в полном объеме; вялый – при отсутствии самостоятельных движений; отсутствует).

3. Сосательный и глотательный рефлексы во время отсасывания слизи из ротовой полости и верхних дыхательных путей (выражен, снижен, отсутствует).

IV. Пальпаторно-визуально оценивается пяточный рефлекс (хорошо выражен – движения конечностями и крик; слабо выражен – гримаса на лице без двигательной реакции и повышения мышечного тонуса; отсутствует).

V. Клиническая оценка состояния новорожденного по шкале Апгар:

Признаки	Оценка в баллах		
	0	1	2

Сердцебиение (ЧСС)	отсутствует	менее 100 в 1 минуту	более 100 в 1 минуту
Дыхание	отсутствует	слабый крик	громкий крик
Мышечный тонус	вялый	некоторая степень сгибания	активные движения
Рефлекторная возбудимость (пяточный рефлекс)	отсутствует	слабая (гримаса)	хорошо выражена (крик)
Окраска кожи	синюшная, бледная	розовая тела и акроцианоз	розовая

Состояние новорожденного оценивается: удовлетворительным: при сумме баллов 7-10; средней тяжести: при сумме баллов 5-6; тяжелым: при сумме баллов 4 и менее. Прогноз считается благоприятным, если через 5 минут сумма баллов соответствует удовлетворительному состоянию; относительно благоприятным, если сумма баллов через 5 минут нарастает, хотя и не достигает 7; сомнительным, если сумма баллов остается прежней и меньше 7; неблагоприятным, если сумма баллов снижается (даже при исходной сумме 7-10 баллов).

VI. Шкала Сильвермана – Андерсена для диагностики и оценки тяжести синдрома дыхательных расстройств у новорожденных.

Оценка по сумме баллов:

«0» — дыхательных расстройств нет;

«1—2» — легкий синдром дыхательных расстройств;

«3—5» — средней тяжести синдром дыхательных расстройств;

«10» — тяжелый синдром дыхательных расстройств. Оценка с использованием этой шкалы проводится в динамике каждые 6 часов с момента рождения на протяжении 1-2 суток.

Стадия 0 (баллов 0)	Стадия 1 (баллов 1)	Стадия 2 (баллов 2)
------------------------	------------------------	------------------------

за каждый симптом		
Верхняя часть грудной клетки (при положении ребенка на спине) и передняя брюшная стенка синхронно участвует в акте дыхания	Отсутствие синхронности или минимальное опущение верхней части грудной клетки при подъеме передней брюшной стенки на вдохе	Заметное западание верхней части грудной клетки во время подъема передней брюшной стенки на вдохе
Нет втягивания межреберий на вдохе	Легкое втягивание межреберий на вдохе	Заметное западение межреберий на вдохе
Нет втягивания мечевидного отростка грудины на вдохе	Небольшое втягивание мечевидного отростка грудины на вдохе	Заметное западение мечевидного отростка грудины на вдохе
Нет движения подбородка при дыхании	Опускание подбородка на вдохе, рот закрыт	Опускание подбородка на вдохе, рот открыт
Нет шумов при выдохе	Экспираторные шумы («экспираторное хрюканье»), слышны при аускультации грудной клетки	Экспираторные шумы при поднесении фонендоскопа ко рту или даже без фонендоскопа

Оценка с использованием этой шкалы проводится в динамике каждые 6 часов с момента рождения на протяжении 1-2 суток.

Первичный туалет новорожденного

1. Отсасывание слизи:

- а) сразу при рождении головки из ротовой полости и затем из носа резиновой грушей или катетером с отсосом с целью профилактики аспирации;
- б) после полного рождения ребенка – из ротоглотки и носоглотки катетером с отсосом;
- в) повторно – при необходимости (скопление слизи, гипоксия).

2. Помещение ребенка на лоток ниже уровня расположения плаценты.

3. Вытирание избытков первородной смазки и крови стерильными

ватными шариками.

4. Профилактика гонобленореи:

- а) повторная обработка рук;
- б) снятие смазки с век ватными шариками;
- в) оттягивание нижнего века с введением стерильной пипеткой по 1 капле 30% раствора сульфацил-натрия в каждый глаз.

ВНИМАНИЕ!!! Перед закапыванием проверить этикетку флакона: название – сульфацил-натрия (альбуцид), надпись – глазные капли, концентрация – 30%, срок хранения – не более 24 часов.

- г) смыкание век и осторожное протирание от избытка раствора;

5. Обработка пуповины в два этапа: первый – после прекращения пульсации (при подозрении на гемоконфликт, при резус-отрицательной крови роженицы, тяжелом состоянии новорожденного сразу после рождения), второй – через 5-15 минут после отделения от матери.

Первый этап;

- а) смазывание пуповины 5% раствором йода, отступя на 8-15 см от пупочного кольца;
- б) наложение двух зажимов Кохера по середине смазанного участка пуповины на расстоянии 2-3 см от другого;
- в) рассечение пуповины стерильными ножницами между зажимами;
- г) перенесение ребенка на пеленальный стол, на котором находится индивидуальный комплект подогретого белья. Столик должен обогреваться сухим лучистым теплом (соллюкс).

Второй этап:

- а) перемывание рук, смена перчаток;
- б) смазывание пуповины от пупочного кольца 96° этиловым спиртом (5% раствором йода) до зажима;
- в) протирание и отжимание пуповины возле пупочного кольца на протяжении 3-5 см;

- г) наложение на пуповину, отступя 0,3-0,5 см от края зажима Кохера или скобы Роговина, или шелковой лигатуры (в зависимости от метода, принятого в учреждении);
- д) отсечение пуповины, отступя на 1,5 см от зажима, скоб или лигатуры;
- е) отжатие студня остатка пуповины сухим шариком;
- ж) смазывание среза 5% раствором йода;
- з) наложение повязки треугольной салфеткой, смоченной 96° этиловым спиртом.

III. Антропометрия:

1. Взвешивание на лотковых весах в стерильной пеленке (вводится поправка на массу пеленок и зажимов).

2. Измерение клеенчатой или бумажной лентой с отметками-надрывами с последующим сопоставлением с сантиметровой шкалой на пеленальном столике или стерильной клеенчатой сантиметровой лентой:

- а) рост – от затылочного до пяточного бугров при вытянутой ножке;
- б) окружность головки – через линию надбровных дуг и малый родничок;
- в) окружность груди – через линию сосков молочных желез и подмышечные впадины.

IV. Заполнение клеенчатых стерильных браслетов (три):

- 1. Номер кроватки новорожденного.
- 2. Фамилия, имя, отчество матери (полностью).
- 3. Номер истории родов.
- 4. Дата и час рождения.
- 5. Пол новорожденного.
- 6. Масса новорожденного.
- 7. Рост новорожденного.

V. Сверка данных с матерью.

VI. Фиксация браслетов стерильными марлевыми тесемками к обеим ручкам новорожденного и руке матери на лучезапястных суставах.

VII. Показывание новорожденного матери.

VIII. Пеленание и укладывание на пеленальном столике для наблюдения в родильном зале в течение до 2-х часов от рождения (в последние годы рекомендуют не более часа, а при неудовлетворительном состоянии перевод на интенсивный пост в отделение новорожденных сразу после реанимационных мероприятий)