

Федеральное государственное бюджетное образовательное учреждение высшего профессионального образования «Северо-Осетинская государственная медицинская академия» Министерства здравоохранения Российской Федерации

Методические рекомендации

«ОНКОЛОГИЯ» В КЛИНИЧЕСКОЙ ОРДИНАТУРЕ

Раздел 3. Методы диагностики в онкологии

Владикавказ 2017г.

УДК:

ББК

Печатается по решению Центрального методического совета ГБОУ ВПО «Северо-Осетинская медицинская академия» министерства здравоохранения Российской Федерации, протокол №... от .. 201 г.

Рецензенты:

- 1.
- 2.

Преподавание разделов дисциплины «онкология» в клинической ординатуре: методические рекомендации для преподавателей доцент С.М. Козырева – Владикавказ: СОГМА, 2016. - 92с. зав. кафедрой, д.м.н. доцент Хасигов А.В., ст. лаборант Саутиева М.Г.

Методические рекомендации предназначены в помощь преподавателям медицинских Вузов в организации учебного процесса на кафедрах онкологии последипломного медицинского образования. Рекомендации составлены в соответствии с рабочей программой дисциплины «Онкология» основной профессиональной образовательной программы послевузовского профессионального образования для обучающихся в ординатуре по специальности «Онкология». В рекомендациях предусмотрены теоретические и практические формы организации обучения клинических ординаторов, последовательность проведения занятий для систематизации знаний по клиническому течению, диагностике, лечению, профилактике злокачественных новообразований.

Составители:
к.м.н. доцент Козырева С.М.
зав. кафедрой, д.м.н. доцент Хасигов А.В.
ст. лаборант Саутиева М.Г.

ТЕМА 3. "МЕТОДЫ ДИАГНОСТИКИ В ОНКОЛОГИИ".

1. Продолжительность: 4 академических часов (1 академический час - 45 мин).
2. Место проведения: онкологический диспансер.
3. **Цель занятия:**

- Осмыслить лекционный материал, детально обсудить возможности выявления злокачественных новообразований различных локализаций и степени их распространения в организме. Изучить стандартные методики обследования больных с подозрением на злокачественную опухоль той или иной локализации.
- Обучить ординаторов основным методам диагностики злокачественных опухолей, принципам клинического обследования больных, выбору методов диагностики для постановки диагноза злокачественного новообразования той или иной локализации.

Для этого необходимо:

- 3.1. Систематизировать знания о возможностях выявления злокачественных новообразований, методах обследования больных и их выбору в зависимости от локализации опухоли.
- 3.2. Изучить принципы использования различных методов диагностики для установления локализации злокачественного новообразования, наличия метастатического поражения лимфоузлов, отдаленных органов для построения клинического диагноза на основе классификации новообразований.
- 3.3. Обучить ординаторов проведению обследования и составлению плана диагностических мероприятий больных злокачественными новообразованиями различных локализаций.
- 3.4. Воспитательное значение темы: разбираемый материал служит развитию у ординаторов клинических навыков обследования больных различными локализациями злокачественных опухолей.
- 3.5. Истоки темы: исходные знания ординаторы приобрели на кафедрах: нормальной и патологической анатомии, патологической физиологии, гистологии и цитологии, хирургии, терапии.
- 3.6. Выход темы: знания и навыки, приобретенные на занятиях, необходимы для освоения методов диагностики и принципов построения плана обследования больных злокачественными опухолями различных локализаций.

Мотивация темы занятия. Установление диагноза злокачественного новообразования на основе TNM-классификации необходимо для правильного выбора методов лечения и составления плана лечения больного. Необходимость овладения методами дифференциальной диагностики между злокачественной опухолью и предраковой патологией того или иного органа.

План занятия.

1. **Контрольные тестовые задания.**
2. **Устно-речевой опрос по теоретическому материалу** (Методы диагностики в онкологии. Лабораторные, лучевые, эндоскопические методы диагностики опухолей. Радионуклидная диагностика. Онкомаркеры).

Контрольные вопросы:

- В чем заключаются особенности сбора анамнеза и объективного осмотра у онкологических больных?
- Укажите цели определения онкомаркеров в онкологии.
- Назовите основные методы рентгенодиагностики онкологических заболеваний.
- Какие виды ангиографии вы знаете? Какое значение ангиографии в онкологической практике?
- Охарактеризуйте метод компьютерной томографии. Преимущества и недостатки.
- На чем основан метод магниторезонансной томографии? Перечислите преимущества и недостатки метода.
- Каковы физические основы и применение ультразвуковых исследований в онкологии?
- На чем основан метод радионуклидной диагностики? Перечислите виды радионуклидных исследований.
- Перечислите основные виды эндоскопических исследований и области их применения.
- Какие опухолевые маркеры используются в диагностике и мониторинге злокачественных новообразований той или иной локализации?

3. Заслушивание и обсуждение рефератов:

- Физикальный метод в диагностике злокачественных новообразований
- Лучевые методы диагностики в онкологии.
- Эндоскопический метод в диагностике злокачественных новообразований.
- Радионуклидная диагностика злокачественных новообразований.
- Онкомаркеры в диагностике злокачественных новообразований.

4. Практическая работа ординаторов:

4.1. Составление плана диагностических мероприятий больным злокачественными новообразованиями разных локализаций (16 онкологических форм).

Обучение методике правильного составления плана диагностических мероприятий больным злокачественным новообразованием с учетом степени распространения злокачественного процесса.

Освоение методики правильного составления плана диагностики злокачественного новообразования с учетом степени распространения злокачественного процесса.

Освоение методики постановки диагноза согласно международной TNM-классификации.

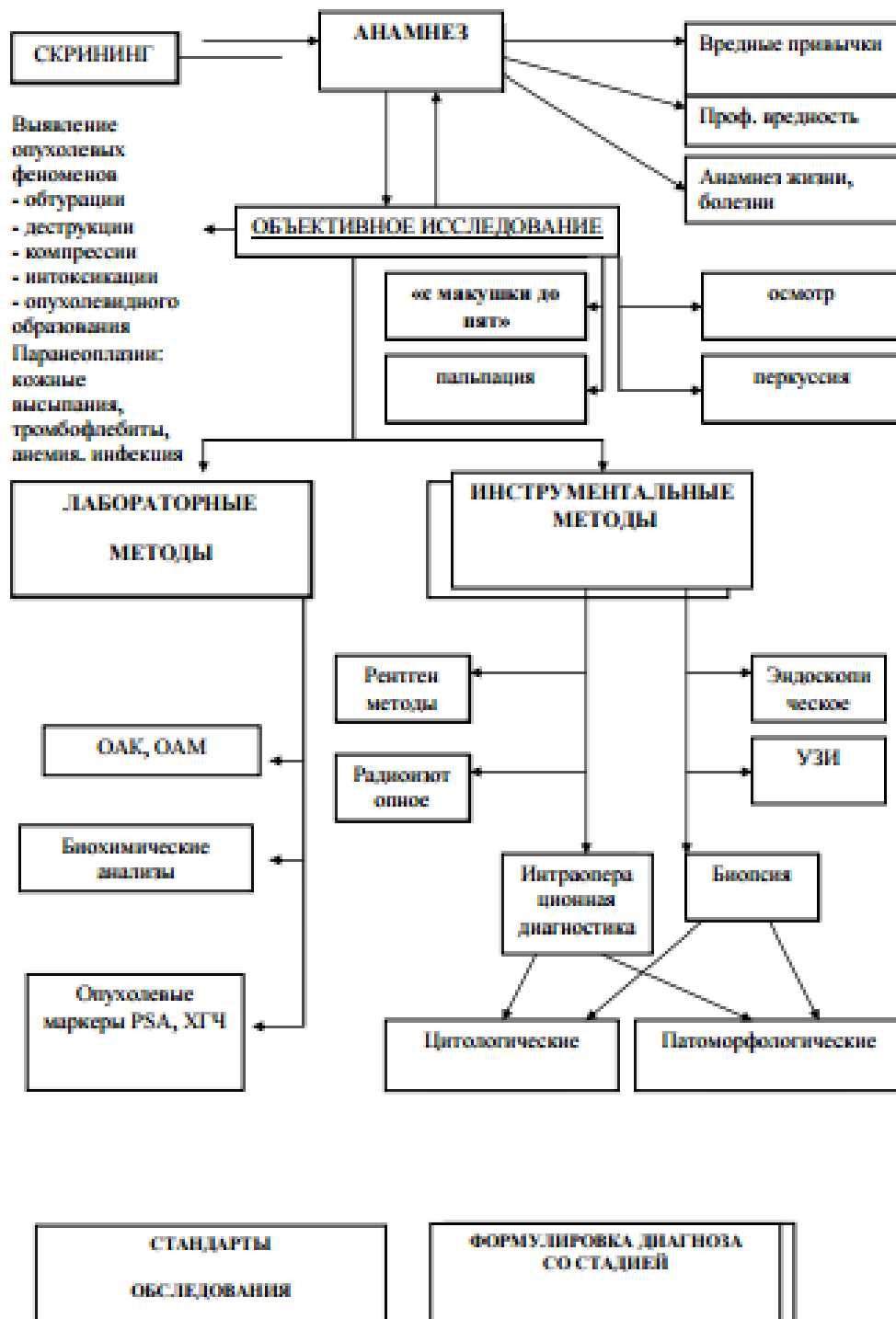
4.2. Решение ситуационных задач.

ДИАГНОСТИКА ОНКОЛОГИЧЕСКИХ ЗАБОЛЕВАНИЙ

Основные принципы диагностики онкологических заболеваний Диагностика является основой врачебного искусства. Известна пословица немецких врачей «прежде лечения ставят диагноз!», также справедливо утверждение «кто хорошо диагностирует, тот хорошо лечит». Конечно, некоторые заболевания могут излечиться сами собой или при неправильном лечении. Но это не касается злокачественных новообразований. При них важна своевременная диагностика, желательно в 1-2 стадии, когда можно в большинстве случаев провести лечение с благоприятным результатом. Необходимо отметить большую распространенность и разнообразие онкологических заболеваний. Принципы их диагностики во многом совпадают с теми, которые сложились в общей врачебной практике и, в частности, изложены сотрудниками кафедры госпитальной терапии ИГМУ в книге «Алгоритм клинического мышления», изданной в 2000 году в г. Иркутске под редакцией проф.Т.П. Сизых. Этап 1 – опрос, сбор жалоб, симптомов по принципу «от макушки до пят» (М.Я. Мудров). Этап 2 – физикальное обследование. Этап 3 – проведение лабораторных и инструментальных методов. При этом учитываются принятые стандарты обследования. В случае онкологического заболевания проводится морфологическая верификация опухоли и устанавливается стадия по системе TNM. Алгоритм диагностики злокачественных новообразований представлен в таблице 3. При активном выявлении – скрининге, или при обращении пациента после появления симптомов заболевания следует подробно собрать анамнез, обращая внимание даже на казалось бы, малозначительные жалобы. Возможно бессимптомное течение даже запущенного рака. Выясняют вредные привычки, например курение, его длительность, интенсивность. Отмечают профессиональные вредности: - облучение, контакт с химическими веществами и т.д. Собирается анамнез жизни, сведения о перенесенных и сопутствующих заболеваниях, о характере перенесенных операций. Далее приступают к объективному исследованию «с макушки до пят», к осмотру, пальпации, перкуссии. Анамнез и объективное исследование должны быть направлены на выявление опухолевых феноменов: обтурации, деструкции, компрессии, интоксикации, опухолевидного образования. Обтурация возникает при нарушении проходимости трубчатых органов и как симптом часто сопутствует раку пищевода, желчных путей, бронхов и т.д. Деструкция возникает при распаде опухоли и проявляется кровотечением. Компрессия бывает вызвана тем, что опухолевая ткань сдавливает кровеносные и лимфатические сосуды, а также нервные стволы, вызывая отек конечностей, боли. Известна медиастинальная форма рака легкого, при которой клиническим проявлением опухоли, поражающей метастазами средостение, является отек и набухание вен головы и шеи. Интоксикация продуктами распада опухоли может вызвать анемию и лихорадку. У 10-15% онкологических больных не удается выявить первичный очаг, а заболевание проявляется метастазами. И все-таки первым признаком злокачественного новообразования чаще всего 9 является сама опухоль, определяемая либо визуально, либо пальпаторно, либо при проведении инструментальных методов исследования. Лабораторные исследования. Опухолевые маркеры Изменения периферической крови чаще отмечаются при распространенных стадиях злокачественных опухолей: это анемия, ускорение СОЭ свыше 30 мм/час, лейкопения или лейкоцитоз, лимфопения, тромбоцитопения или тромбоцитоз. Эти изменения носят неспецифический характер, также как и биохимические сдвиги. При раке поджелудочной железы наблюдается повышение липазы и амилазы, щелочной фосфатазы. На сегодняшний день не существует единственного лабораторного теста, указывающего на наличие злокачественной опухоли в организме. При этом является установленным, что злокачественные клетки могут выделять в жидкие среды организма специфические продукты жизнедеятельности. В 1848 году Бенс – Джонс описал необычную реакцию преципитации в моче больных миеломной болезнью. Это было связано с выделением опухолью легких цепей

иммуноглобулинов. Миеломные белки Бенс – Джонса представляют собой специфические моноклональные антитела. В 1848 году биологические методы дали возможность выявлять феохромоцитому по уровню катехоламинов в крови, а хорионэпителиому – по экскреции хорионического гонадотропина. Несколько позднее научились определять серотонин крови и его метаболиты в моче при карциноидном синдроме. Большим достижением было открытие онкофетальных антигенов советскими учеными Г.И. Абеловым и Ю.С.Татариновым (1963, 1964). Онкомаркеры отражают различные стороны функциональной активности злокачественных клеток. Это ферменты, опухолеассоциированные антигены, эктопические гормоны, некоторые белки, пептиды и метаболиты. Их более 50 и количество продолжает увеличиваться.

Таблица 1. Алгоритм диагностики злокачественных новообразований



Характеристика опухолевых маркеров

Маркер	Биохимические свойства	Клиническое использование
АФП	Гликопротеин, 4% углеводов; значительная гомология с альбумином	Диагноз и мониторинг первичного рака печени и герминогенных опухолей. Прогноз герминогенных опухолей
СА 125	Муцин, идентифицированный с помощью МКА	Мониторинг рака яичника. Прогноз после химиотерапии
СА 72.4	Гликопротеин, идентифицированный с помощью МКА	Мониторинг рака желудка
СА 19.9	Гликолипид, несущий детерминанту группы крови Levis – a	Мониторинг рака поджелудочной железы
РЭА	Семейство гликопротеидов, 45 – 60% углеводов	Мониторинг ЖКТ – и др. аденокарцином
SuFra 21–1	Фрагмент цитокератина 19	Мониторинг рака легкого и рака мочевого пузыря
Рецептор эстрогена	Фактор ядерной транскрипции	Прогноз ответа на эндокринную терапию при раке молочной железы
ХГЧ	Гликопротеиновый гормон, бетасубъединица	Диагноз и мониторинг герминогенных опухолей, хориокарциномы, пузырного заноса, семиномы. Прогноз герминогенных опухолей
НСЕ	Димер энзима энтолазы	Мониторинг мелкоклеточного рака легкого, нейробластом, алуодом
PLAP	Термостабильный изоэнзим щелочной фосфатазы	Мониторинг герминогенных опухолей (семином)
Рецептор прогестерона	Фактор ядерной транскрипции	Прогноз ответа на эндокринную терапию при раке молочной железы
ПСА	Гликопротеиновая сериновая протеаза	Диагноз, скрининг и мониторинг рака простаты
SCC	Гликопротеиновая фракция антигена Т4	Мониторинг плоскоклеточных карцином
ТПА	Фрагменты цитокератинов 8, 18, 19	Мониторинг рака мочевого пузыря и рака легкого
ТПС	Фрагмент цитокератина 18	Мониторинг метастазирующего рака молочной железы

Онкомаркеры – новый и ценный инструмент в диагностике рака. Однако пользоваться им нужно умело и только в комплексе с традиционными методами обследования. Эндоскопическая диагностика Эндоскопия – это внутренний осмотр полых органов или полостей тела с помощью эндоскопов. Эндоскопическая диагностика имеет большую разрешающую способность, этим методом могут быть обнаружены опухоли малых размеров. Аппараты жесткой конструкции используются при ларингоскопии, ректороманоскопии. Гибкие эндоскопы, созданные на основе световолоконной оптики, менее травматичны и позволяют проводить исследования всех отделов пищевой трубки с помощью фиброзофагоскопии, фиброгастродуоденоскопии, фиброколоноскопии. Фибробронхоскопия делает возможным осмотр трахеобронхиального дерева. При видеоэндоскопии изображение многократно увеличивается, выводится на монитор и доступно для архивирования и дополнительной компьютерной обработки. Взятый при эндоскопической биопсии материал направляется на морфологическое исследование. Эндоскопическое исследование может быть дополнено удалением опухолевидных образований. Так, при цистоскопии, которая используется в диагностике опухолей мочевого пузыря, хирургическая эндоскопическая система позволяет производить малотравматичные операции при этой патологии. Торакоскопия и лапароскопия также могут совмещаться с лечебным пособием при небольших резектабельных новообразованиях. Лучевая диагностика в онкологии 12 Диагностика злокачественных новообразований остается одной из наиболее актуальных задач современной медицины. Выбор наиболее эффективного метода диагностики часто затруднителен и противоречив. В онкологическую практику внедрено множество методов получения диагностического изображения пораженных органов. Методы медицинской визуализации (лучевой диагностики) несмотря на различные способы получения изображения, отражают макроструктуру (иногда и микроструктуру) и анатомо- топографические особенности. Сочетанный

анализ их данных дает возможность повысить чувствительность и специфичность каждого из них. В онкологической клинике применяются разнообразные методы лучевой диагностики. Все излучения, используемые в медицинской радиологии, разделяются на две группы: неионизирующие и ионизирующие. К основным методам лучевой диагностики относятся: Исследования *in vivo* - рентгенологический (в т.ч. компьютерная томография) - радионуклидный (в т.ч. однофотонная и позитронная эмиссионная томография) - ультразвуковой - магнитно-резонансный (томография) - медицинская термография. Последние три метода используют неионизирующие источники излучения. Исследования *in vitro* - магнитно-резонансная спектроскопия - активационный анализ - радиоиммунологический анализ. Традиционная рентгенография остается основным методом исследования. Усовершенствованные аппараты для рентгенографии, приборы с цифровой обработкой изображения на порядок снизили дозу облучения, повысив качество изображения, которое стало возможно подвергать компьютерной обработке. Обзорная рентгенография проводится всем пациентам с подозрением на онкологическую патологию. Особое место среди рентгенологических методов исследования занимает компьютерная томография (КТ). С помощью КТ получают изображение поперечных срезов тела человека, что позволяет судить о топографии органов, локализации, характере и протяженности патологического образования, взаимосвязи его с окружающими тканями, получить трехмерную (объемную) ориентацию патологического процесса. КТ улучшила точность и диагностическую достоверность, позволила усовершенствовать планирование лучевой терапии и более эффективно сопровождать хирургические и интервенционные процедуры. Особое место отводится роли КТ в изучении органических и неорганических доброкачественных и злокачественных опухолей. Денситометрическая оценка оптической плотности объемных образований и различная способность накапливать контрастное вещество в опухолевых образованиях позволяет, во многих случаях, определить их органическую и тканевую принадлежность. КТ дает возможность определить особенности рентгенологической картины опухолевых образований в разных стадиях развития, в процессе лечения (лучевой и химиотерапии). Радионуклидные методы исследования в онкологии. В отличие от большинства диагностических методик, используемых в онкологии, радионуклидные (ядерной медицины) методы позволяют оценить не только структурные изменения в органах, но и нарушения метаболических процессов в опухолях и окружающих тканях. Важную роль эти методы играют в оценке функционального состояния органов и систем у больных с новообразованиями. Радионуклидные методы не ограничиваются выявлением опухоли. Радиофармпрепараты (РФП) используются при уже установленной опухоли для определения распространенности злокачественного процесса – наличия регионарных и отдаленных метастазов. В неясных случаях оказывают помощь в дифференциальной диагностике опухоли и других патологических процессов. Для 13 диагностического исследования рекомендуется на первом этапе использование наиболее чувствительных методик, а на втором – наиболее специфичных. Для диагностики опухолей применяются различные РФП, испускающие бета - и гамма излучение. Их условно делят на следующие группы: 1. РФП, способные накапливаться в тканях, окружающих опухоль (органофильные): - в интактных тканях, в тканях, подверженных специфическим изменениям со стороны опухоли 2. РФП, тропные к мембранам опухолевых клеток: - по реакции «антиген-антитело», по механизму клеточной рецепции 3. РФП, проникающие в опухолевые клетки: - специфические, неспецифические. В 1 группе РФП, тропные к той или иной ткани организма, накапливаются в ней, а наличие опухоли выявляется как очаг пониженного накопления. Например, золото-198 или коллоид технеций аккумулируются в купферовских клетках печени, а первичные опухоли печени или метастазы в ней выглядят в ней как «дефекты накопления» («холодные очаги»). Йод-123 и йод-131,

технеций -пертехнетат используются в диагностике узловых образований и опухолей щитовидной железы. Недостатком этой методики является ее невысокая специфичность. РФП могут гиперфиксироваться в участках тканей, окружающих новообразование. Например, участки ткани вокруг костной опухоли реагируют остеобластической активностью и позволяют визуализировать костные метастазы и первичные опухоли на самых ранних стадиях, когда рентгенологическими методами их обнаружить еще невозможно. Во 2-й группе РФП, тропных к мембранам опухолевых клеток по механизму «антиген-антитело», лежит реакция меченных моноклональных антител с антигенами мембран опухолевых клеток. Реакция имеет высокую онкоспецифичность. Из РФП, тропных к мембранам опухолевых клеток по механизму клеточной рецепции, используются аналоги соматостатина при диагностике нейроэндокринных опухолей (карциноид, феохромоцитома, меланома), мелкоклеточного рака легких, новообразований ЦНС и лимфом. В 3-й группе к специфическим РФП, проникающим в опухоли, относятся изотопы йода -123 и 131, которые используются для диагностики дифференцированных опухолей щитовидной железы, их метастазов. Йод-123 - метайод – бензил - гуанидин (йод-123 - МИБГ) обладает высокой эффективностью в выявлении нейроэндокринных опухолей. Неспецифические РФП, проникающие в опухолевые клетки (цитрат галлия - 67) многие годы используется для диагностики лимфом и мелкоклеточного рака легких, изотопы таллия-201 и 199 используются для диагностики новообразований бронхов, лимфом, рака щитовидной железы, опухолей костей, головного мозга. Существуют различные методы радионуклидного выявления опухолей. Радиометрия в онкологической практике применяется при диагностике пигментных новообразований. Используют фосфор-32, который является чистым бета-излучателем. Определяют процент накопления его в симметричном здоровом участке и в области новообразования. Резкое повышение концентрации фосфора указывает на злокачественный характер опухоли. Сканирование – получение изображения органа с помощью введенного в организм РФП. Над исследуемым органом располагается движущийся коллимированный детектор, который по гамма - излучению собирает информацию и фиксирует ее в виде изображения органа. По сканограмме определяют форму, размеры, топографию, функциональную активность органа. Исследование занимает значительное время из-за небольшого размера детектора, который вынужден, для получения полного изображения органа, перемещаться над больным. Изображение можно получить и с помощью аппарата «ГАММА-КАМЕРА», в котором коллимированный детектор имеет большой диаметр и в его поле зрения попадает сразу весь исследуемый орган. Такое исследование называется гаммасцинтиграфией. С ее помощью можно получить статическое и динамическое функционально-анатомическое изображение, т.е., этот метод позволяет изучать быстро протекающие процессы 14 распределения вводимых в организм РФП. Широко применяется и радионуклидная эмиссионная томография. Как и любая томография, она обеспечивает послойное исследование органа. Радионуклидные томографы не могут конкурировать с морфологической томографией в выявлении анатомических деталей, но зато обладают важной способностью улавливать распределение РФП в разных частях исследуемого органа, что отражает его функциональное состояние. То есть, радионуклидную томографию с полным правом называют функциональной томографией. Роль ее значительна в тех случаях, когда функциональные нарушения предшествуют явным анатомическим изменениям. По характеру используемого излучения радионуклида все эмиссионные томографы разделяются на однофотонные (ОЭТ) и позитронные (ПЭТ) – двухфотонные. При ОЭТ в гамма-камере детектор перемещается вокруг исследуемой части тела. Используют гамма- излучающие РФП, которые выбирают в зависимости от задач исследования. При ПЭТ применяются короткоживущие радионуклиды, испускающие позитроны. Позитрон, вылетая из атома, вступает во взаимодействие с электроном в окружающей ткани; в результате встречи обе

частицы исчезают и вместо них образуются два гамма - кванта (аннигиляция). В ПЭТ происходит регистрация этих гамма - квантов с помощью нескольких колец детекторов, окружающих пациента. Регистрируются только те гамма-кванты, которые образовались одновременно. ПЭТ дает уникальную диагностическую информацию. Применяется в настоящее время, главным образом, в трех областях медицины: онкологии, кардиологии и неврологии. Подобно КТ и МРТ используется техника томографии, что позволяет получать срезы в различных плоскостях. С помощью ПЭТ возможно получение функциональных изображений, отражающих процессы жизнедеятельности органов и тканей организма человека на молекулярном уровне. Меченое вещество выбирается в зависимости от той функции организма, за которой необходимо проследить. Например, если необходимо определить, насколько быстро клетки себя строят (опухоль!), то выбирают аминокислоту С- 11- метионин, (необходима при строительстве белковой молекулы). На экране будут изображены яркие участки в тех местах, где находятся эти интенсивно работающие клетки. В этих случаях применяется аналог глюкозы – фтордезоксиглюкоза с периодом полураспада 110 минут. Уникальность этого радионуклидного исследования заключается и в том, что можно получить точные сведения о метаболизме позитронного излучателя в организме в любом ограниченном объеме ткани. Это очень важно, поскольку очень часто изменения на функциональном клеточном уровне предшествуют морфологическим изменениям. Поэтому многие заболевания диагностируются с помощью ПЭТ намного раньше, чем на КТ и МРТ, до появления структурных изменений, что существенно улучшает прогноз. При диагностике онкологических заболеваний становится возможным не инвазивное определение степени злокачественности опухоли, определение поражения лимфоузлов, отдаленных метастазов, рецидивов, проведение дифференциальной диагностики между рубцовыми изменениями и рецидивом опухоли. ПЭТ позволяет провести мониторинг эффективности лечения – определить ответную реакцию опухоли на лучевую терапию, химиотерапевтическое лечение. При эффективности лечения снижается потребление глюкозы опухолевыми клетками, снижается уровень накопления С-11-метионина, уменьшаются количество и размеры метастазов. На сегодняшний день ПЭТ является одним из самых информативных методов, применяемых в ядерной медицине. Для диагностики злокачественных опухолей применяется методика радиоконкурентного анализа. В крови больного ведут поиск веществ, выделяемых опухолью – опухолевые маркеры. По их концентрации возможно судить о наличии опухолевого процесса и уточнить прогноз заболевания. Высокая концентрация опухолевых маркеров в крови является неблагоприятным прогностическим фактором. Перспективным методом является иммуносцинтиграфия, с помощью которой возможно установить местонахождение опухоли с помощью меченых противомаркерных антител. Насыщают опухоль радионуклидом и визуализируют ее на топограммах. Эта методика применяется для диагностики рецидивов леченой злокачественной опухоли и выявления ее метастазов. В настоящее время применяется при колоректальном раке, опухолях молочной железы. В рамках лучевой диагностики складывается новое направление – клиническая радиологическая биохимия. К ней относятся такие методы, как рентгеноспектральный анализ – исследование химического состава биологических образцов по их рентгеновским спектрам; рентгеноструктурный анализ по распределению рассеянных лучей в пространстве и их интенсивности изучают структуру биологических объектов; активационный анализ – определение концентрации стабильных нуклидов в биологических образцах и во всем организме. Все эти методы перспективны в диагностике на ранних стадиях онкологических заболеваний. Магнитно-резонансный метод исследования основан на явлении ядерно-магнитного резонанса. Непосредственно анализ электромагнитных сигналов релаксирующих протонов используют для спектрографии и магнитно-резонансной томографии (МРТ). МР - спектрография. Сущность метода состоит в следующем:

исследуемый образец ткани или жидкости помещают в стабильное магнитное поле. На образец воздействуют импульсными радиочастотными колебаниями. Изменяя напряжение магнитного поля, создают резонансные условия для разных элементов в спектре магнитного резонанса. Полученные МР-сигналы анализируются. Интенсивность и плотность их зависят от плотности протонов и времени релаксации, что позволяет судить о химической и пространственной структуре вещества. По виду МР-спектра дифференцируют зрелые и незрелые опухолевые клетки, оксигенированные и гипоксические ткани, проницаемость мембран, т.е., получают важные для биологии и медицины сведения. Магнитно-резонансная томография позволяет получать изображение любых слоев тела человека в любом сечении. МР-томограммы представляют пространственное распределение молекул, содержащих атом водорода. На них лучше, чем на компьютерных томограммах, отражаются мягкие ткани: мышцы, жировая прослойка, хрящи, сосуды. Так как в костной ткани небольшое содержание воды, кость не создает экранирующего эффекта и не мешает изображению спинного мозга, межпозвоночных дисков. Этот метод имеет высокую разрешающую способность. Высокая естественная контрастность тканей на МР-изображениях, в большинстве случаев, не требует применения контрастирующих веществ. Отсутствует лучевая нагрузка на пациента. К недостаткам метода относят: длительность исследования, необходимость полной неподвижности больного. Показаниями к МРТ-исследованиям в онкологической практике являются: подозрения на первичные и метастатические опухоли головного и спинного мозга, опухоли мягких тканей, гортани, наличие объемных образований средостения, подозрения на сосудистый характер образования, подозрения или наличие опухолей в брюшной полости, забрюшинном пространстве, малом тазу. В случае подозрения на опухоль иногда нативное исследование дополняется контрастным усилением. Показаниями к исследованию крупных суставов является подозрение на опухолевое поражение с внутрисуставным распространением. Термография - метод регистрации естественного теплового излучения тела человека в невидимой инфракрасной области электромагнитного спектра. При термографии определяется характерная «тепловая» картина всех областей тела. У здорового человека она относительно постоянна, но при патологических состояниях меняется. В онкологической практике этот метод чаще применяется при исследовании молочных желез. Для злокачественной опухоли характерна зона интенсивной гипертермии (на 2-2,5 градуса выше температуры симметричной области). Структура участка гипертермии однородна, контуры сравнительно четкие, видны расширенные сосуды. Для эффективности исследования применяется способ, так называемой, активной термографии. Она проводится после физико-химических воздействий, на которые нормальные и опухолевые ткани реагируют неодинаково. При гипергликемической пробе, которая основана на внутривенном введении в организм глюкозы, при злокачественной опухоли температура повышается в зоне поражения на 0.7-3.0 градуса. Температура опухоли повышается также в условиях гипербарической оксигенации в кислородной лечебной барокамере.

Интервенционная рентгенология На стыке рентгенологии и хирургии возникло новое клиническое направление – интервенционная рентгенология. Сущностью ее является сочетание в одной процедуре диагностических рентгенологических и лечебных мероприятий. Сначала определяют с помощью рентгенологических исследований характер и объем поражений, а затем выполняют необходимые лечебные манипуляции. Эти процедуры выполняются врачом рентген-хирургом в рентгенодиагностическом кабинете, оборудованном для проведения хирургических вмешательств и ангиографических исследований. Лечебные процедуры, как правило, осуществляются чрескожно с помощью специальных инструментов (игл, катетеров, проводников, стилетов и пр.). Наиболее широко применяются рентгеноэндовазкулярные вмешательства. В онкологической практике рентгеноэндовазкулярная окклюзия (чрескатетерная закупорка сосуда) применяется,

например, для остановки легочных, желудочных, кишечных кровотечений. Ее же применяют и при некоторых хирургических вмешательствах (при опухолях почки этот метод облегчает удаление новообразования). Распространение рентгеноэндоваскулярный метод получил для селективного введения радиоактивных лечебных препаратов, при химиотерапии опухоли, так как местное воздействие препаратов часто оказывается более эффективным, чем внутримышечное или внутривенное. Проводятся и экстравазальные (внесосудистые) манипуляции. Под контролем рентгенотелевидения выполняют катетеризацию бронхов для получения биопсического материала. Под рентгенологическим контролем, в частности КТ, выполняют чрескожные трансторакальные пункции внутрилегочных или медиастинальных образований. Проводится аспирационная биопсия для установления природы внутригрудных и абдоминальных образований, инфильтратов, что избавляет больных от пробной торакотомии или лапаротомии. Она же проводится для идентификации непальпируемых образований в молочной железе. Пункции проводятся с помощью рентгенотелевизионного просвечивания, включая и КТ, или с помощью ультразвуковых исследований. Для прицельной биопсии могут использоваться различные методы лучевой диагностики. Каждый метод имеет свои преимущества и ограничения. Выбор техники биопсии зависит от конкретного случая и показаний. Например, поперечное сечение, получаемое с помощью КТ, дает возможность точно локализовать анатомические структуры и новообразования, что позволяет использовать КТ при пункции органа. Наиболее часто КТ используется в следующих случаях: биопсия образований, визуализация которых затруднена при других методах исследования; образования диаметром менее 3 см., глубоко расположенных образований или расположенных близко к сосудам, кишке, костям; дренирования абсцессов брюшной полости; повторная биопсия при неудачных попытках использования других методов. Из всего вышеизложенного следует, что применение лучевых методов исследования отдельных органов и систем должно использоваться целенаправленно с учетом клинических задач и характера заболевания. Ультразвуковые исследования Сегодня трудно представить диагностику новообразований без ультразвукового метода, и это не смотря на то, что ультразвуковое исследование (эхография) – наиболее молодая диагностическая технология (известная с начала 50-х годов прошлого века). Основанная на акустических феноменах излучения, поглощения и отражения волн ультразвукового диапазона в тканях живого организма, помноженная на бурный прогресс цифровых информационных технологий ультразвуковая диагностика сегодня представляет одно из самых высокотехнологичных диагностических направлений. За прошедшие 50 лет применения УЗИ изменилась до неузнаваемости – от примитивного аналога эхолота, способного отображать лишь частотно-амплитудную кривую на осциллографе, до реалистического трехмерного в реальном времени отображения с псевдоколеризацией. 17 Не секрет, что клиническая онкология – наиболее благодарное поле применения и развития различных диагностических технологий, в том числе и для ультразвукового метода, прежде всего благодаря высокому проценту морфологической верификации диагноза, что является неотъемлемым требованием при выработке лечебной тактики для онкологического больного. Что же способствует развитию ультразвукового метода диагностики? По сравнению с конкурентными методами (рентген, КТ и МТР, эндоскопия) ультразвуковое исследование остается самым безопасным – нет лучевой нагрузки для врача и для пациента, нетребовательным при выборе помещения, наличия специального оборудования или особенного электропитания, исследование не требует особой подготовки, нет ограничений со стороны пациента по массе тела или габаритам и т.д. Весьма существенным преимуществом является возможность полипозиционного сканирования, получения изображения в реальном времени, что позволяет наблюдать движение органов – при дыхании, перистальтику полых органов. В тоже время показатели диагностической эффективности УЗИ не только

не уступают, но и превосходят при таких видах патологии как, например, кисты молочных желез, узловые образования щитовидной железы и т.д. Оценка распространенности онкологического процесса наиболее точна именно благодаря внутрисполостному, либо интраоперационному ультразвуковому исследованию. Особо хочется подчеркнуть, что, несмотря на конкуренцию с традиционными методами диагностики, ультразвуковой метод нельзя противопоставлять им как самостоятельный, в любом случае УЗИ следует рассматривать как дополняющий, подчас вносящий решающие дополнения. Вместе с тем, наличие барьеров для традиционного ультразвука (газ, костные и фиброзные структуры) делает малодоступными эхографии опухоли грудной клетки, ЖКТ, костей, головного и спинного мозга. Однако, благодаря технологическому прогрессу в последнее время удалось достичь успеха и в этих областях применения УЗД. Желудочно-кишечный тракт осматривается с помощью эндоскопической техники с встроенным ультразвуковым излучателем. Аналогичным способом стало возможным исследовать бронхиальное дерево. С помощью лапароскопической техники с ультразвуковым оснащением исследуются как органы брюшной полости, так и органы грудной клетки. Нельзя обойти вниманием методики, основанные на известном эффекте смещения частоты отраженного сигнала от движущегося объекта. Неоспоримым преимуществом данных методик является наиболее адекватное отображение в реальном времени параметров кровотока в органах и тканях, что позволяет точнее дифференцировать тканевый и жидкостный характер образований, идентифицировать сосудистую природу поражения, что очень важно для безопасности выполнения инвазивных манипуляций. Кроме того, использование режимов доплеровского картирования улучшает визуализацию иглы в тканях при выполнении игольной биопсии. Несмотря на столь высокий потенциал, ультразвуковой метод является одним из самых оператор – зависимых, т.е. от опыта исследователя, от адекватности поставленной задачи, от учета дополнительной информации и некоторых других факторов, зависит, насколько адекватным будет результат исследования. На практике постоянно приходится сталкиваться с ситуациями, когда возможности метода переоцениваются – например, назначение УЗИ в качестве метода скрининга рака молочной железы является пустой и бездарной тратой драгоценного времени и других ресурсов. Примеров, когда возможности метода недооцениваются не меньше. В лечебных учреждениях, где сильны позиции консервативных рентгенологов, например, клиницистами не принимаются в расчет данные УЗИ, указывающие на наличие скопления жидкости в плевральной полости только на основании того, что данные рентгенографии этого не подтверждают. Следует подчеркнуть, тем не менее, что набор ультразвуковых признаков патологических изменений не столь разнообразен, чтобы можно было говорить о высокой специфичности метода. Многие патологические состояния могут иметь весьма схожую ультразвуковую картину.

18 Какие основные задачи приходится решать ультразвуковому методу в онкологической практике? В первую очередь, конечно, это обнаружение новообразований органной и внеорганной принадлежности. Это обеспечивается разрешающей способностью прибора, опытом врача исследователя, его знаниями нормальной и ультразвуковой анатомии. Второй задачей является оценка распространенности патологического процесса или ультразвуковая топометрия, что определяет стадию заболевания и влияет на план лечения. Для решения этой задачи подчас недостаточно традиционного УЗИ. Максимально точную информацию можно получить применяя внутрисполостной доступ – трансвагинальный при гинекологической патологии, трансректальный при патологии прямой кишки, параректальной клетчатки, предстательной железы и мочевого пузыря, эндоУЗИ транспищеводным, трансгастральным, трансбронхиальным доступами, лапароскопическое и классическое интраоперационное УЗИ, в т.ч. при трепанациях черепа. Третьей задачей является обеспечение получения морфологического субстрата заболевания. Иными словами,

ультразвуковая навигация при выполнении диагностических и лечебно-диагностических манипуляций. Следует подчеркнуть, что в этом компоненте ультразвуковой метод практически не имеет конкурентов. Благодаря своей безопасности, неприхотливости, доступности, возможности полипозиционного сканирования и в тоже время высокой точности ультразвуковая навигация «выигрывает» у классических методов визуального контроля. Если рассматривать возможности метода в онкологической практике, то окажется, что чувствительность УЗИ при выявлении очаговых образований в одном органе может значительно отличаться от таковой в другом органе. Более того, в зависимости от акустических характеристик образований может существенно отличаться специфичность метода. А уж возможность получить морфологический субстрат под контролем ультразвукового изображения и вовсе варьирует в зависимости от различных факторов. Практический опыт клиники областного онкологического диспансера позволяет сделать некоторые выводы по диагностической эффективности ультразвукового метода в различных ситуациях. Таким образом, при осмотре органов брюшной полости обычно ставится задача поиска новообразований в паренхиматозных органах, забрюшинном пространстве и скоплениях жидкости. Высокое положение печени, выраженная пневматизация кишечника, неадекватная подготовка пациента резко снижают в целом высокую чувствительность УЗИ при выявлении очаговых изменений печени. Особенно трудны образования, идентичные по акустической «плотности» (изоэхогенной структуры) с окружающей тканью. В подобной ситуации облегчить задачу может применение режима так называемой тканевой гармонии – технологии цифровой обработка отраженного акустического сигнала, выделяющей и усиливающей повторно отраженный сигнал. Кроме того, осмотр подозрительных участков паренхимы в режиме цветового доплеровского картирования (ЦДК) и энергетического доплера (ЭД). Очаги, имеющие относительно более высокую отражательную способность (повышенную эхогенность) вызывают еще большие затруднения в интерпретации, и таким образом могут проявляться как некоторые доброкачественные состояния – гемангиомы, так и злокачественные – метастазы, у которых не сразу дифференцируется характерный «ободок». Поэтому полностью полагаться на традиционный ультразвуковой осмотр нельзя. Не зря для скрининга метастазов в печень предпочитают использовать КТ. Но даже КТ уступает возможностям интраоперационному УЗИ, которое позволяет дифференцировать мелкие метастазы, не обнаруженные трансабдоминальным осмотром и КТ. По данному примеру можно сказать, что ультразвуковая диагностика обладает в целом относительно высокой чувствительностью в диагностике очаговых поражений печени, при этом относительно высокой будет вероятность ложноотрицательного результата, но и низкая вероятность ложно положительного ответа. При поражении поджелудочной железы увидеть первичный очаг еще большая проблема, т.к. еще более сильное влияние на возможность визуализации оказывают подготовка пациента, наличие других артефактов, а также опыт врача исследователя. 19 Наличие признаков билиарной гипертензии, пузырной гипертензии, эктазия вирсунгова протока косвенно позволяют предполагать наличие объемного образования в головке железы либо опухоль БДС. Наиболее адекватными методами диагностики опухолей поджелудочной железы являются КТ и трансгастральное эндоУЗИ, причем последний из них дает максимально исчерпывающую информацию. Забрюшинная лимфаденопатия, обнаруженная ультразвуковым методом, имеет высокую диагностическую ценность, т.к. лимфатические узлы без злокачественного поражения практически не визуализируются УЗИ. Морфологические методы в онкологии Патоморфология является краеугольным камнем в онкологии. Специальное лечение онкологического больного обычно начинается после морфологической верификации опухолевого процесса. Материал, предоставляемый для морфологической верификации исследуют врачи-цитологи и врачи-патологоанатомы. Цитология Одним из простых

и доступных методов морфологической диагностики опухолей является цитологическое исследование. Его основная цель - ранняя диагностика опухолей и предопухолевых процессов. По способам получения материала её разделяют на эксфолиативную и пункционную цитологию. При эксфолиативной цитологии исследуются жидкости - трансудаты, экссудаты, промывные воды, выделения - мокрота, моча, мазки с шейки матки, мазки с поверхности опухоли, отделяемое из свищей. Методом пункционной цитологии изучается материал, полученный при тонкоигольной аспирационной пункции опухолевых образований любой локализации, в том числе под контролем ультразвука, рентгена, компьютерной томографии. Толщина иглы, которой рекомендуют выполнять исследование - 0,7 мм., международное обозначение такого диаметра - 22 gauge (G). Пункцируют лимфатические узлы, поверхностно расположенные опухоли, железы - слюнные, молочные, щитовидную. Под контролем УЗИ и КТ выполняют пункции печени, почек, поджелудочной железы, тимуса, опухолей костей и мягких тканей, опухолей средостения, забрюшинного пространства, головного и спинного мозга и даже глаза. Значительный объем исследований в клинической цитологии составляют мазки-отпечатки с кусочков, полученных во время столбиковой биопсии, мазков-отпечатков с операционного и биопсийного материалов, мазков из аспиратов и щеточных соскобов, полученных при эндоскопических исследованиях (пищевода, желудка, кишечника, трахеи, бронхов и легких). Полученный материал наносится на предметное стекло, высушивается на воздухе, доставляется в цитологическую лабораторию, где окрашивается различными красителями (по Романовскому, гематоксилин-эозином). Преимуществами цитологического исследования являются доступность, малая травматичность при получении материала, возможность исследовать рыхлый материал малого объема, возможность многократных повторных исследований, простота и быстрота приготовления препаратов, дешевизна. Для цитологического исследования необходимо значительно меньшее количество материала, из которого можно приготовить препарат без длительной предварительной подготовки - в сравнении с гистологическими исследованиями. Однако, метод имеет и свои пределы. Его ограничениями являются меньшая диагностическая информативность за счет отсутствия пространственных взаимоотношений компонентов ткани по сравнению с гистологическим исследованием. Современный уровень цитологической диагностики во многих случаях позволяет определить характер патологического процесса, наличие воспаления, реактивных изменений, оценить степень пролиферации, выделить группу дисплазий, диагностировать рак в начальных стадиях, в доклинический период. Кроме того, цитологический метод позволяет в большинстве случаев установить тканевую принадлежность и степень дифференцировки опухоли. С его помощью можно оценить степень распространенности опухоли, определить наличие рецидива или метастатического поражения, в ряде случаев установить источник метастазирования. Он дает возможность оценить чувствительность опухоли к лечебным воздействиям (химиолучевым), используется для динамического контроля за результатами лечения. Цитологическое исследование широко применяется во время оперативных вмешательств с целью определения природы патологического процесса, наличия метастазов, прорастания опухоли в соседние органы и ткани, для определения наличия/отсутствия опухолевых клеток в краях резецированного материала. Особенно широко цитологический метод применяется при массовых профилактических осмотрах населения, в частности при гинекологическом скрининге рака шейки матки. Цитологическое исследование мазков с шейки матки в 10 раз повышает выявляемость опухолей по сравнению с обычным гинекологическим осмотром. С помощью цитологического метода возможно обоснованное формирование групп повышенного риска возникновения рака шейки матки. Данный метод является высокоэффективным при проведении скрининга узловых новообразований щитовидной железы для отбора пациентов, подлежащих

хирургическому лечению. Критерием точности цитологического ответа служит гистологическое исследование. Совпадение цитологических заключений, с последующими гистологическими, при раках составляет 87- 95%, при саркомах 79–87%, при доброкачественных процессах - 88%. Очень ценными являются параллельные цитологические и гистологические исследования. Такое сочетание значительно повышает уровень диагностики. Важным при проведении цитологических исследований является получение полноценного адекватного материала. При получении материала для цитологического исследования необходимо соблюдать ряд условий. При тонкоигольной аспирационной пункции необходимо, чтобы игла и шприц были сухими. Не рекомендуется проводить предварительную анестезию. Пунктировать следует периферические участки новообразований. Необходимо избегать пункции размягченных и плотных участков опухолевидных образований. При пункции образований богато васкуляризированных рекомендуется использовать иглу с мандреном (щитовидная железа, сосудистые опухоли, кости). Мандрен необходимо извлечь после того, как убедятся, что игла находится в том участке, из которого предполагается получение материала. Пункцию лучше осуществлять под контролем рентгена, ультразвука, компьютерного томографа. При изготовлении препаратов отделяемого из различных органов капля отделяемого наносится на стекло и готовится мазок. Отпечатки со слизистых и кожных покровов можно делать непосредственно на стекло или делать соскоб щеточками, шпателями, тампонами. При получении жидкости ее немедленно доставляют в лабораторию для центрифугирования и приготовления мазков из осадка. Если доставка материала в цитологическую лабораторию осуществляется не сразу, в емкость с жидкостью обязательно добавляется несколько кристалликов цитрата натрия для предотвращения свертывания. При получении большого количества жидкости исследованию лучше подвергать первые и последние порции. При приготовлении отпечатков со среза биоптата или кусочка оперативно удаленной ткани рекомендуется прикоснуться поверхностью разреза к стеклу, предварительно сняв кровь на фильтровальную бумагу, и лишь затем нанести отпечатки. Кроме того, возможно приготовление соскоба с поверхности разреза. Выбор способа получения материала определяется возможностью проведения инструментальных исследований. Желательно исследовать материал, полученный всеми методами, т.к. эффективность цитологического исследования в этом случае составляет 100%. На цитологических мазках при соответствующей подготовке можно выполнять цитохимические исследования (выявлять гликоген, жир, железо, липиды), иммуноцитохимические исследования (рецепторы гормонов и факторы роста, определения гистогенеза опухоли и источника метастазирования). Анализируя изображение цитологических мазков на компьютере, можно измерять множество параметров (морфометрия), выявляя различные закономерности, что объективизирует исследование.

21 Разработаны методики электронно-микроскопического и молекулярно-генетического исследования на цитологических препаратах. В последние годы развивается такой раздел клинической цитологии, который обозначают термином, который переводится на русский язык как "жидкостная цитология", когда материал, полученный для исследования, помещается в специальную жидкую среду и с помощью цитоцентрифуги готовится цитологический препарат. Жидкостные технологии приготовления препаратов имеют значительные преимущества и позволяют избежать загрязнения их кровью и элементами воспаления. Полученные препараты содержат исследуемые клетки в виде "монослоя", что облегчает просмотр цитологических мазков и сокращает количество ложноотрицательных результатов. Монослойные препараты с хорошо сохранившимися клетками на определенной фиксированной площади позволяют использовать современные компьютерные технологии анализа и обработки изображения, проведения морфометрии. Уменьшается расход дорогостоящих реактивов, что особенно важно при иммуноцитохимических и молекулярно-

генетических исследованиях. В настоящее время цитологические исследования как метод морфологической диагностики рака, предраковых изменений и неопухолевых заболеваний, продолжает широко использоваться в практике медицинских учреждений. Современные разработки оптимизируют способы получения материала, его обработки, повышая эффективность, точность, чувствительность и специфичность цитологического метода исследования в онкологии. Макроскопическое исследование биопсийного и операционного материала. Весь удаляемый материал, как биопсийный, так и операционный, подлежит обязательному морфологическому исследованию. Биоптаты, а также удаленные органы и органокомплексы непосредственно в операционной помещают в 5-10% раствор нейтрального формалина, где он находится до транспортировки в патоморфологическую лабораторию. Объем фиксирующей жидкости должен превышать объем фиксируемого материала в 10 раз. После фиксации, продолжительность которой должна быть не менее 12, но не более 24 часов, материал промывается проточной водопроводной водой. Патологоанатом вырезает необходимое количество кусочков из исследуемого материала, взвешивая, измеряя и подробно описывая при этом все детали макропрепарата. Каждому вырезанному кусочку присваивается номер, который станет номером гистологического препарата (стекла). Номер гистологического препарата является своего рода «юридическим паспортом», на основании которого ведется документация патогистологической лаборатории. Каждый вырезанный кусочек – это один парафиновый блок – один гистологический препарат (стекло) с уникальным номером, зафиксированным в журнале сквозной документации патологоанатомического отделения/лаборатории. Следует помнить, что для адекватной патоморфологической оценки патологического процесса необходимо вырезать и исследовать достаточное количество кусочков из определенных мест. Так, для полноценного ответа после гастрэктомии по поводу рака желудка, патоморфологу необходимо вырезать 4-5 кусочков опухоли из разных отделов ее, в том числе и на границе со здоровой тканью, вырезать проксимальный и дистальный края резекции (4-6 кусочков), правильно ориентируя их при формировании блока. Кроме того, для оценки по системе TNM необходимо вырезать и исследовать не менее 15 регионарных лимфатических узлов. Итак, для полноценного исследования макропрепарата после гастрэктомии по поводу рака желудка (желудок + сальник + лимфоузлы) необходимо вырезать и исследовать 25-30 кусочков. Патогистолог описывает опухоль, степень её дифференцировки, наличие/отсутствие поверхностного изъязвления, очагов некроза, глубину прорастания стенки желудка, наличия раковых эмболов в лимфатических и кровеносных сосудах, рост опухоли по краям резекции, метастазы в лимфоузлах. После подробного формального описания опухолевого процесса, патогистолог дает заключение, куда входит точное название гистотипа опухоли, кодировка её по шифру МКБ- O, оценка степени злокачественности (grading - G). Распространенность процесса дается по цифровой шкале TNM (tumor, nodus, metastasis) с индексом «р» - (patology). Встречающаяся 22 в медицинской документации терминология —...pT3M1N1|| означает, что степень распространенности процесса у данного пациента была оценена после патогистологического исследования удаленного в ходе хирургической операции органа (органокомплекса). Для адекватной оценки по шкале pTNM, кроме исследования основного опухолевого узла и краев резекции необходимо изучение регионарных лимфатических узлов. Для макропрепарата удаленной толстой кишки по поводу карциномы необходимо исследовать не менее 12-ти лимфатических узлов, для пищевода – не менее шести, для почки – не менее восьми. Гистологическое исследование. После вырезки, полученные кусочки достаточного размера – 1,5-2 см запускаются в парафиновую проводку, которая длится около суток, проходя процедуру обезвоживания и уплотнения. С полученных парафиновых блоков лаборант-гистолог на микротоме делает тонкие срезы (5-8 микрон), наносит их на

предметные стекла. Срезы депарафинируют, окрашивают гематоксилин-эозином, заключают в бальзам и закрывают покровным стеклом. Микроскопическое исследование данных срезов позволяет оценить гистоструктуру опухоли. Патогистолог оценивает наличие или отсутствие опухоли, гистотип, степень её дифференцировки, полноту удаления, метастазы в лимфоузлах и т.д. Для 85-90% случаев онкопатологии достаточно микроскопического изучения окрашенных гематоксилин-эозином срезов (плоскоклеточный рак шейки матки, аденокарцинома толстой кишки). В некоторых случаях необходимо бывает провести гистохимическое исследование для уточнения некоторых деталей и для этого провести такие широко распространенные окраски, с помощью которых выявляют липиды, гликоген, мукополисахариды, железо, эластин, амилоид и пр. Так, при окраске альциановым синим можно выявить наличие кислых мукополисахаридов в перстневидных клетках рака желудка, конго красным - амилоид в медуллярном раке щитовидной железы, реактивом Шиффа – гликоген в клетках саркомы Юинга. Однако, для верификации таких опухолей, как мягкотканые саркомы и злокачественные лимфомы, в настоящее время необходимо использовать иммуногистохимические, цитогенетические и молекулярно-генетические методы. Иммунофенотипирование (иммуногистохимия, иммуноцитохимия) Метод стал внедряться в практику онкоморфолога с начала 1980 годов. Основан на проведении иммунологических реакций в гистологических срезах и в цитологических мазках. Выявление тканеспецифичных белков помогает определить гистогенез опухоли в сложных случаях, когда приходится дифференцировать между лимфомой, саркомой, беспигментной меланомой и карциномой. Определяя факт выработки опухолевыми клетками белка меланосом (HMB-45), и отсутствия экспрессии белков цитоскелета эпителия (цитокератинов) и мезенхимы (виментин), а также мембранного белка лимфоидных клеток CD-45, мы с уверенностью диагностируем меланому. Определяя тканеспецифичные белки в метастазах без первично выявленного очага, мы можем выявить первичную опухоль. Так, положительная реакция на кальцитонин в клетках метастатической опухоли говорит о медуллярном раке щитовидной железы, положительная реакция на тиреоглобулин – о фолликулярной или папиллярной карциноме щитовидной железы, выработка опухолевыми клетками простатспецифического антигена – о железистом раке предстательной железы. Перечень необходимых антител для верификации опухолей: Цитокератины различного молекулярного веса для определения плоского,1 железистого и переходного эпителиев; антиген эпителиальных мембран. Являются маркерами карцином. Виментин, характерный для клеток мезодермального происхождения, таких,2 допустим, как фибробласты. Являются маркерами сарком. CD, или так называемые кластеры дифференцировки, - белки лимфоидных и.3 кроветворных клеток. Есть белки, общие для всех лимфоидных клеток (CD-45), есть белки, характерные для T, - и B-клеточной линии (CD-3 и CD-79a), белки макрофагальных клеток – CD-68 и пр. В настоящее время можно определять более ста кластеров дифференцировки лимфоидных клеток. 23 Протеин S-100 – белок, характерный для тканей нейроэктодермального.4 происхождения. Являются маркерами нейрогенных опухолей. Белки меланосом и премеланосом – HMB-45. Являются маркерами меланом..5 Маркеры нейроэндокринных тканей и опухолей – синаптофизин, хромогранин,.6 нейронспецифическая энолаза. Органоспецифические маркеры – тиреоглобулин, кальцитонин,.7 простатспецифический антиген, лактоферрин. Антитела к рецепторам эстрогенов, прогестерона, эпидермальному фактору роста..8 Методика проведения иммунофенотипирования заключается в том, что на депарафинированные срезы или цитологические мазки наносятся растворы моноклональных антител к интересующим белкам. После инкубации проводят выявление места реакции антиген/антитело визуализирующей системой, где коричневый или красный краситель, прикрепленный к специфическому белку,

указывает место реакции (мембрана клетки или мембрана ядра, цитоплазма, внеклеточный матрикс, внутриядерная окраска и пр.), а интенсивность окраски указывает на концентрацию изучаемого белка (антигена). Для проведения такого исследования в патогистологической лаборатории необходимо иметь вышеуказанные моноклональные антитела и систему визуализации. Очень важно помнить, что для проведения иммунофенотипирования пригоден материал, фиксированный только нейтральным формалином, срок фиксации не должен быть менее 10 часов, и не более 24 часов. При нарушении этих правил (операция в пятницу, доставка в ПАО - в понедельник) возможны артефакты, не позволяющие выявить истинный гистогенез опухоли. В России широкое практическое внедрение ИФТ-методов началось с 2000 года. Одним из преимуществ ИФТ-исследования является возможность ретроспективного исследования архивного материала, т.е. парафиновые блоки даже многолетней давности можно применять для исследования. Электронная микроскопия Позволяет рассмотреть ультраструктуру клеток, определить природу их происхождения (гистогенез). Так, в клетках опухоли неясного, спорного гистогенеза можно рассмотреть такие структуры, как нейросекреторные гранулы в карциноидах, синаптические пузырьки нейрогенных опухолей, премеланосомы беспигментных меланом, капли липидов в дедифференцированных липосарcomaх, скопления гликогена в сарcomaх Юинга, филаментозную субстанцию рабдоидных опухолей, сарcomaрных формаций в рабдомиосарcomaх. Типы межклеточных соединений дают возможность установить гистотип клеток. Цитогенетическое исследование и молекулярно-генетический анализ Цитогенетическому исследованию подвергаются опухолевые клетки, которые после взятия биологического материала (биопсия, операция, пункция) инкубируют несколько дней в термостате в асептических условиях. Сложность заключается в выделении из свежего, «тёплого», нефиксированного материала жизнеспособных опухолевых клеток; отделении их от стромы, что при исследовании солидных опухолей может представлять значительные сложности, т.к. необходимо специальное оборудование - гомогенизаторы, фильтры/сетки с очень малым размером ячеек и пр. После упомянутой инкубации в культуру клеток добавляют вещество, стимулирующее митоз, затем колхицин, под влиянием которого формируется метафазная пластинка (блокируется синтез микротрубочек из белка тубулина, сокращение которого перемещает хромосомы в центры будущих дочерних клеток). После этого, из культуры клеток делают мазок, который фиксируют и окрашивают в очень кислой среде краской Гимзы (Giemsa stain). В результате такой окраски хромосомы приобретают специфическое неравномерное окрашивание в виде полос, которые принято называть G- бэндами. Каждая пара хромосом имеет свое специфическое окрашивание, своеобразный «рисунок», который изменяется в случае хромосомных aberrаций (делеции, транслокации, инверсии). Другие молекулярно-биологические методы, применяемые для уточняющей 24 диагностики опухолей – исследование реаранжировки генов методом «саузеринг-блоттинга», проточная цитометрия, флуоресцентная гибридизация —in situ (FISH), многоцветное кариотипирование, сравнительная геномная гибридизация и самая последняя разработка – применение биочипов. Описание этих методик следует смотреть в соответствующих руководствах. На некоторые виды опухолей, где возможно получать клоны опухолевых клеток, такие как лейкозы и лимфомы, составлены уточненные карты хромосомных aberrаций. В настоящее время многие солидные опухоли также подвергаются углубленному хромосомному и молекулярно-генетическому исследованию. Развитие вышеуказанных методик привело к тому, что «золотым стандартом» в диагностике лимфом и мягкотканых сарcomaх сейчас является молекулярная генетика. Морфологические исследования тесно связаны с клиникой, определением биологических особенностей опухолевого роста (чувствительность/резистентность к химиопрепаратам, облучению) и поэтому их значение в практической онкологии неуклонно возрастает