

ФЕДЕРАЛЬНОЕ ГОСУДАРСТВЕННОЕ БЮДЖЕТНОЕ ОБРАЗОВАТЕЛЬНОЕ  
УЧРЕЖДЕНИЕ ВЫСШЕГО ОБРАЗОВАНИЯ  
«СЕВЕРО-ОСЕТИНСКАЯ ГОСУДАРСТВЕННАЯ МЕДИЦИНСКАЯ АКАДЕМИЯ»  
Министерства здравоохранения Российской Федерации

Кафедра стоматологии № 1

**МЕТОДИЧЕСКИЕ РЕКОМЕНДАЦИИ  
ДИСЦИПЛИНА ФГОС ВО**

**АКТУАЛЬНЫЕ ПРОБЛЕМЫ СОВРЕМЕННОЙ СТОМАТОЛОГИИ**

**Владикавказ – 2018**

Составители: зав.каф., д.м.н. Дзгоева М.Г.,  
Доц. Хетагуров С.К.  
Доц. Кабалоева Д.В.

## Занятие № 1

**1. Тема: «Показания к проведению реставрации зубов. Инструменты, используемые для реставрации. Анатомические особенности премоляров и моляров, воспроизводимые в реставрации. Анатомические особенности резцов и клыков. Цвет. Методы определения цвета»**

### 2. Целевые задачи:

Студент должен знать:

1. Анатомо- топографическое строение зубов.
2. Стоматологический инструментарий.
3. Алгоритм работы с реставрационными пломбировочные материалы.
4. Этапы моделирования моляров верхней и нижней челюстей.

Студент должен уметь:

1. Пользоваться светоотверждаемыми композиционными материалами.
2. Моделировать окклюзионную поверхность верхних и нижних моляров (пластилином).
3. Определять цвет зуба и восстанавливать окклюзионную поверхность.
4. Определить цвета зуба.
5. Пользоваться шкалой Vita.

### 3. Структура практического занятия:

№	Этапы занятия	Оборудование, пособия
1.	Организационный момент	Академический журнал
2.	Проверка домашнего задания, объяснение учебного материала	Плакаты, компьютерные слайды
3.	Практическая работа студентов	Фантомы
4.	Обобщение занятия	
5.	Задание на дом	

### 5. Перечень вопросов для проверки конечного уровня знаний.

- 1) Использование современных технологий в стоматологии.
- 2) Метод компьютерного определения цвета зубов.
- 3) Методика определения цвета зубов с использованием шкалы Vita.

### 6. Краткое содержание занятия.

В классификации МКБ-С изменения цвета зубов разделены на две группы – возникающие до и после прорезывания зубов.

Изменения, возникающие до прорезывания зубов, рассматриваются в категории K00.8 «Другие нарушения развития зубов». В этой категории выделяют следующие нозологические формы:

K00.80 Изменение цвета зубов в процессе формирования вследствие несовместимости групп крови

K00.81 Изменение цвета зубов в процессе формирования вследствие врожденного порока билиарной системы

K00.82 Изменение цвета зубов в процессе формирования вследствие порфирии

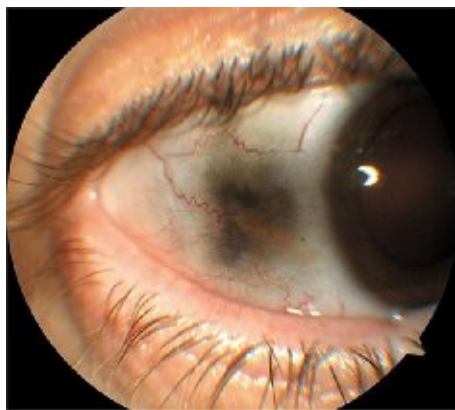
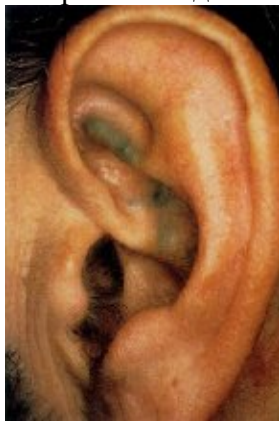K00.83 Изменение цвета зубов в процессе формирования вследствие применения тетрациклина

K00.88 Другие уточненные нарушения развития зубов

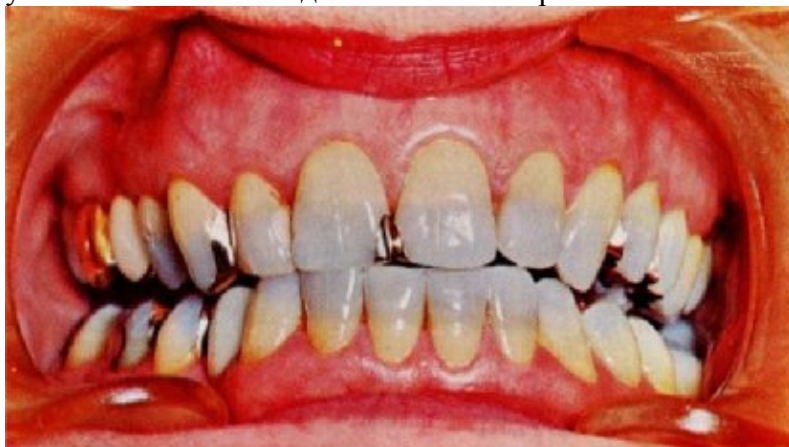Внутренние изменения цвета. Системные причины.

Генетические дефекты:

Алкаптонурия - наследственное заболевание, обусловленное выпадением функций оксидазы гомогентизиновой кислоты и характеризующееся расстройством обмена тирозина и экскрецией с мочой большого количества гомогентизиновой кислоты. Часто у больных алкаптонурией развивается пигментация склер и ушных раковин, что связано с отложением в них депозитов гомогентезиновой кислоты. Интенсивность таких отложений может быть разной. Эти изменения обычно не беспокоят пациентов, но являются одними из признаков данного заболевания, имеющим важное диагностическое значение.

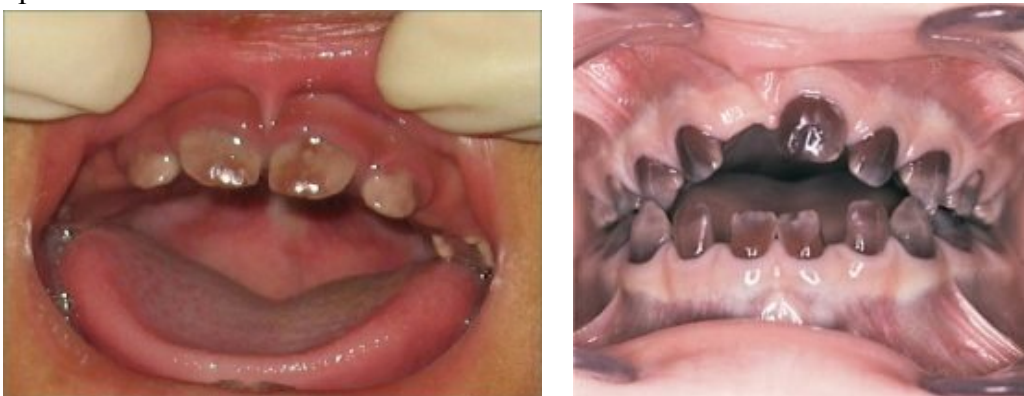

В полости рта наблюдается синеватое изменение цвета коронки зубов на 1/2 коронки. Имеется увеличенная плотность дентина с желто-коричневым изменением пришеечной половины зубов.

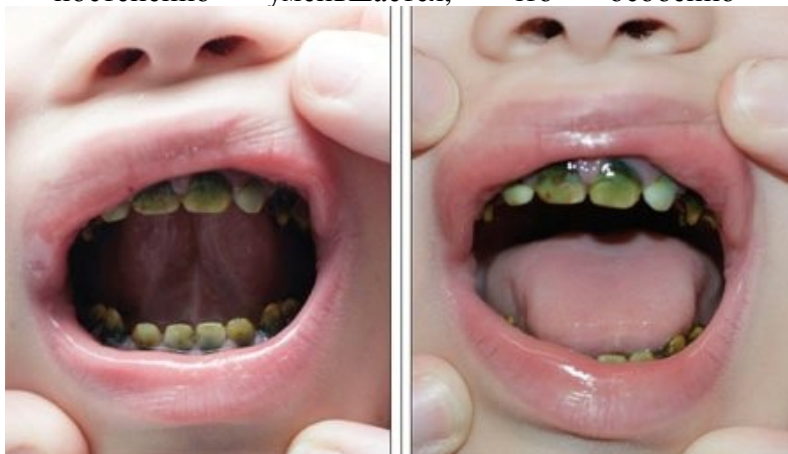

Врожденная эритропозтическая порфирия развивается с рождением ребенка или на первом году его жизни. Иногда начальные признаки заболевания могут проявляться в возрасте 3-4 лет и старше. Заболевание встречается у мужчин и женщин одинаково. Красный цвет мочи является начальным признаком заболевания. Характерны повышено развитый волосяной покров (гипертрихоз, густые брови, длинные ресницы), розовато-

коричневое окрашивание зубов (эритродонтия) в связи с отложением в эмали и дентине порфиринов. При исследовании в ультрафиолетовых лучах зубы дают яркое пурпурно-красное свечение.



Врожденные гипербилирубинемии — группа наследственных энзимопатий, характеризующихся нарушением обмена билирубина и проявляющихся стойкой или перемежающейся желтухой при отсутствии выраженных изменений структуры и функции печени, явных признаков гемолиза и холестаза. Повышенное содержание билирубина в крови приводит к его накоплению и последующему распаду в тканях временных зубов (преимущественно в дентине), вызывая их окрашивание в различные цвета — желтый, зеленовато-голубой, коричневый. Билирубин способен также влиять на гистогенез, приводя к развитию системной гипоплазии временных зубов. Отсутствие гипоплазии при измененной окраске коронок временных зубов, развившейся в результате гемолитической желтухи, может объясняться невысоким титром антител в организме матери и лечением новорожденного дробными переливаниями крови. Со временем интенсивность окраски зубов постепенно уменьшается, что особенно заметно на передних



зубах.

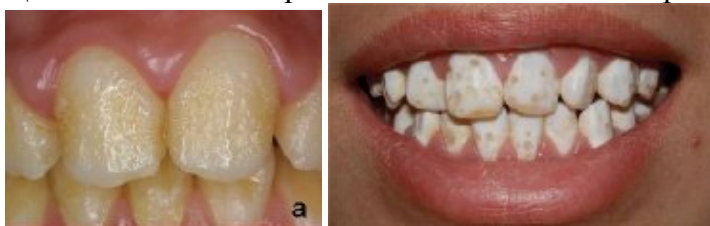Несовершенный амелогенез - тяжелое наследственное нарушение эмалеобразования, при котором нарушаются структура и минерализация как временных, так и постоянных зубов, что приводит к изменению цвета и частичной или полной потере эмали зуба, дентин при этом остается неизменным.

Несовершенный амелогенез подразделяется на 4 основных типа:

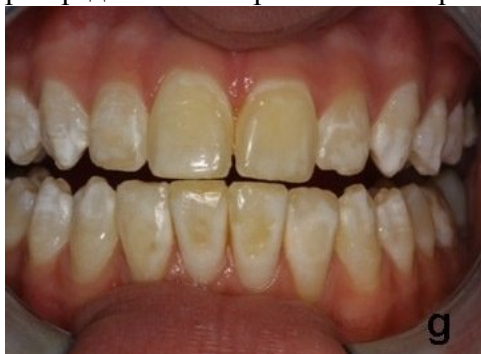- гипопластический,
- гипоматурационный,
- гипокальцифицированный,
- гипоматурационно-гипопластический с тауродонтизмом.

Гипопластическая форма характеризуется недостаточным образованием белково матрицы, и беспорядочным расположением эмалевых призм. Клинически это выглядит в виде истонченной шероховатой эмали, от гладкой поверхности до грубо шероховатой. Размер

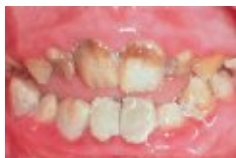коронки могут варьировать от нормального до маленького, без контактных пунктов между зубами. Цвет изменяется от нормального до светло-желто-коричневого.



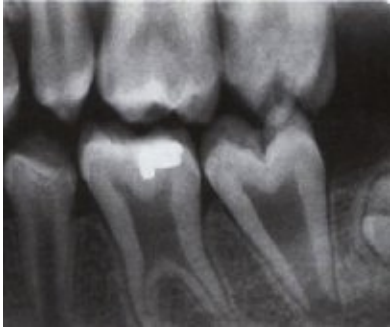Гипоматурационные формы неполноценного амелогенеза клинически характеризуются наличием эмали, покрытой крапинками и имеющей коричнево-желтый цвет. Эмаль обычно нормальной толщины, но мягче, чем нормальная, и имеет тенденцию к откалыванию от дентина. У мужчин постоянные зубы покрыты крапинками и имеют желто-белый цвет, но с возрастом вследствие адсорбции пятен они могут темнеть. Толщина эмали приближается к нормальной. Эмаль мягкая, и кончиком зонда можно проткнуть ее поверхность. Несмотря на то что эти зубы более склонны к скалыванию и стиранию, чем здоровые, потеря эмали происходит медленно. Внешний вид молочных зубов у мальчиков напоминает притертое матовое белое стекло. Иногда отмечается легкое пожелтение временных зубов. Поверхность зубов относительно гладкая. У женщин как на молочных, так и на постоянных зубах видны перемежающиеся вертикальные полосы матово-белой эмали и нормальной полупрозрачной эмали. Эти полосы бывают разной ширины и хаотически распределены по коронке. Симметрия гомологичных зубов справа и слева отсутствует.



Гипокальцифицированный амелогенез характеризуется эмалью нормальной толщины на недавно прорезавшихся зубах. Эмаль мягка и может быть потеряна вскоре после прорезывания, оставляя коронку, составленную только из дентина. Эмаль имеет казеозную поверхность и может быть выскоблена до дентина. Как следствие открытый прикус был зарегистрирован в более чем 60 % наблюдаемых случаев. Гипокальцифицированный амелогенез самый частый тип дисплазии эмали, встречающейся приблизительно в каждом 20000-ом человеке (Witkop и Sauk, 1976). Наблюдаются большие массы наддесенного конкремента, и это часто связано с тяжелым гингивитом или периодонтитом (Winter и Brook, 1975).



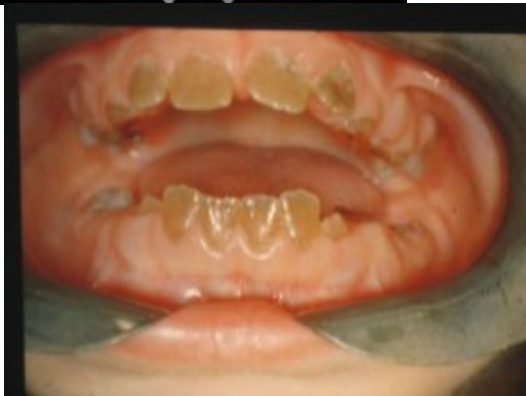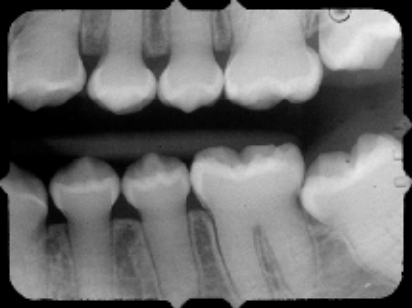При гипоматурационно-гипопластической форме с тауродонтизмом наблюдаются зубы с увеличенной и удлиненной полостью зуба, толщина эмали уменьшена с зонами гипоминерализации и ямками. Клинически, у моляров есть форма taurodontic ("бычий зуб"), и зубы могут быть с белыми, желто-коричневыми пятнами, контактные пункты могут отсутствовать.



Несовершенный дентиногенез представляет группу наследственных изменений, которые характеризуются патологическим формированием дентина. Эти изменения генетически и клинически неоднородны и могут оказывать влияние только на зубы или могут быть связаны с несовершенным остеогенезом. При несовершенном дентиногенезе страдает только дентин, но эмаль так же может быть несколько тоньше.

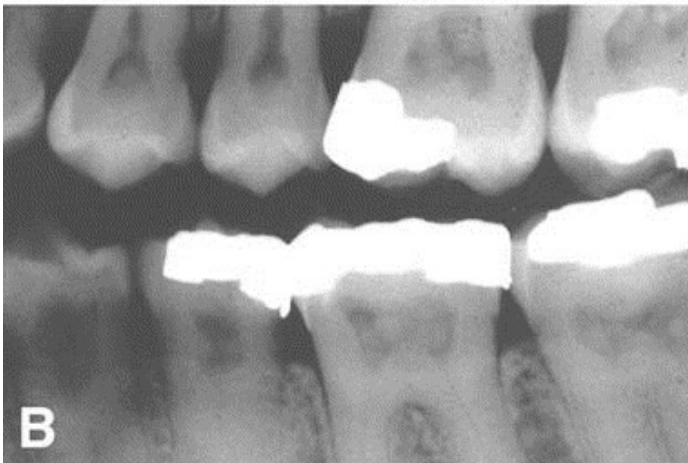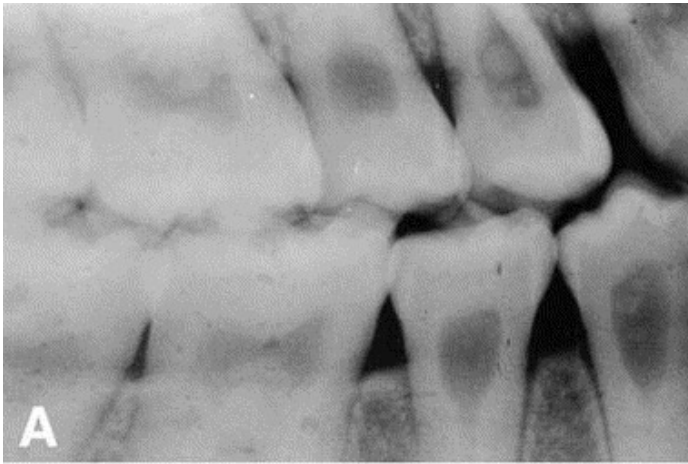Несовершенный дентиногенез подразделяется на 3 типа:

Тип I (связанный с несовершенным остеогенезом) характеризуется недостаточным синтезом коллагена типа I. В связи с чем нарушается правильное развитие и строение костной ткани и дентина. Кости становятся более хрупкими и ломкими. Корни зубов слабозащитены, пульпарная камера сильно уменьшена в размерах.

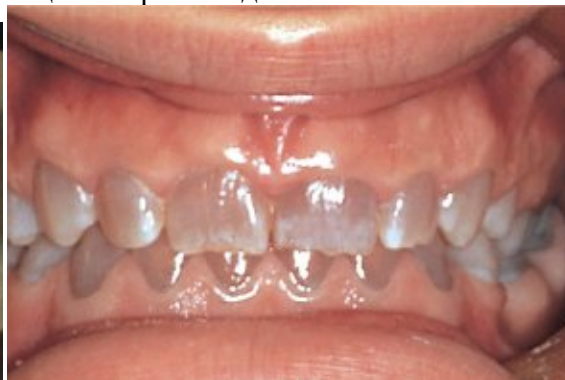
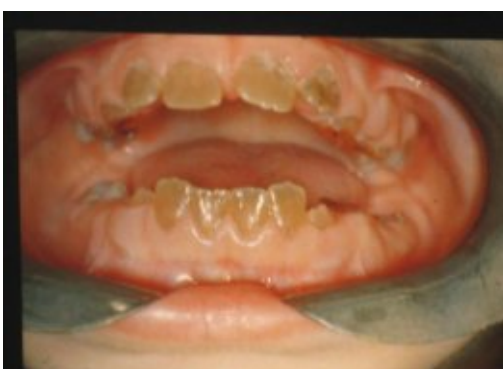
Тип II не связан с несовершенным остеогенезом, имеется дефект синтеза sialophosphoprotein. Костных изменений не наблюдается, симптоматика со стороны зубов сходна с типом I.

При типе III большая пульповая камера, очень тонкий дентин, выпуклые коронки и уменьшенная структура корня.



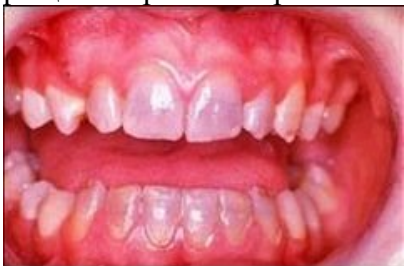Зубы с несовершенным дентиногенезом имеют множество цветов от желтого до сине-серого. Цвета изменяются в зависимости от освещенности, направления света. Они также показывают высокую степень полупрозрачности (подобно янтарию). Эмаль без должной поддержки может ломаться, скалываться. Как только дентин обнажается, зубы быстро приобретают коричневый цвет, по-видимому с поглощением хромогенных веществ пористым дентином.



Несовершенный остеогенез является группой генетических отклонений, которые, главным образом, поражают кости. У людей с данной патологией кости очень хрупкие, ломаются легко, часто от умеренной травмы или без очевидной причины. При более умеренных случаях могут иметь место только несколько переломов в течение всей жизни человека. Отмечается синий или серый оттенок склеры глаз, и может развиваться потеря слуха с возрастом. Зубы как временные, так и постоянные нормальной величины, правильной формы. Окраска зубных коронок неодинакова. Она колеблется от синей до сине-серой или желтовато-коричневой с высокой степенью просвечиваемости. У одного и того же больного различные группы зубов, а также одни и те же зубы имеют разную степень окрашенности. Вторые временные и первые постоянные моляры имеют более светлую окраску по сравнению с другими. Отмечается патологическое стирание как временных, так и постоянных зубов. У разных детей степень стирания неодинакова: временные



зубы стираются в большей степени, чем постоянные. Стирание твердых тканей более выражено у резцов и первых моляров.



Дисколориты , вызванные приемом лекарственных средств или повышенным содержанием микроэлементов в воде и пище:

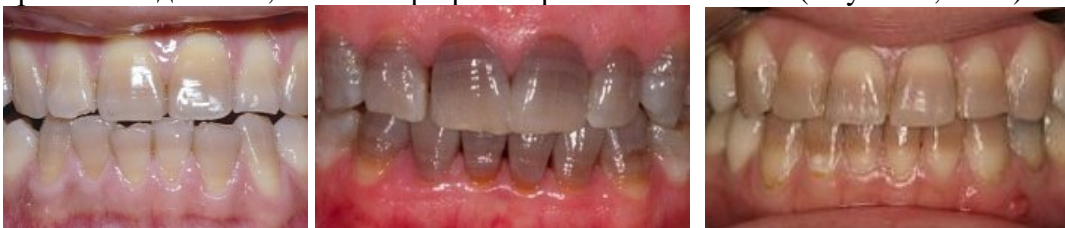Тетрациклин. Использование в медицинской практике препаратов тетрациклиновой группы началось с 1950 года, а связанная с ними патология зубов («тетрациклиновые зубы») впервые описана в 1956 году. Причиной данной патологии является применение препаратов группы тетрациклина во время периода кальцификации временных или постоянных зубов. Это обусловлено способностью тетрациклинов проникать через плацентарный барьер и откладываться в дентине и в меньшей степени в эмали зубов (полагают, что критическая доза составляет 21-26 мг/кг и выше). При этом формируется тетрациклин-кальций-ортофосфатный комплекс, который под действием ультрафиолетовых лучей приобретает более темную окраску. Данный процесс происходит в основном на вестибулярных поверхностях передних зубов, подвергающихся воздействию солнечного света при улыбке и разговоре. Окраска моляров и оральных поверхностей передних зубов практически не изменяется. Окрашивание зубов варьирует от желтого до коричневого и от серого до черных тонов. Выделяют 3 степени тетрациклинового окрашивания:

I. Слабое желтое, серое или коричневое окрашивание, равномерно распределенное по всей поверхности зубов, без полосок и концентрации окрашивания на отдельных участках.

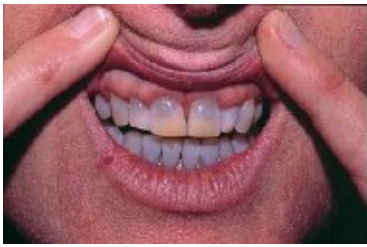
II. Окрашивание более темное или насыщенное, желтое или серое, без образования полосок.

III. Выраженное темно-серое или голубое окрашивание в виде горизонтальных полос на поверхности зубов.

Зубы, окрашенные тетрациклином в желтоватый цвет, способны флюоресцировать под влиянием ультрафиолетовых лучей. Это свойство можно использовать для дифференциальной диагностики с дисколоритами, вызванными другими причинами. В зависимости от дозы тетрациклин может не только изменять цвет эмали, но и привести к недоразвитию эмали зубов (гипоплазии). Установлено, что даже полностью сформированные постоянные зубы у взрослых могут изменить свой цвет при приеме тетрациклин-миноциклина . Происходит это вследствие отложения антибиотика в третичном дентине, а также при растворении его в слюне (Haywood, 2000)



Также необходимо отметить , что подобное окрашивание вызывает миноциклин - антибиотик тетрациклиновой группы.



Ципрофлоксацин , принимаемый в детском возрасте, может вызвать зеленоватое окрашивание зубов.

Флюороз , вызван избыточным поступлением фтора в организм в период формирования эмали зубов.

Согласно классификации ВОЗ различают следующие формы флюороза:

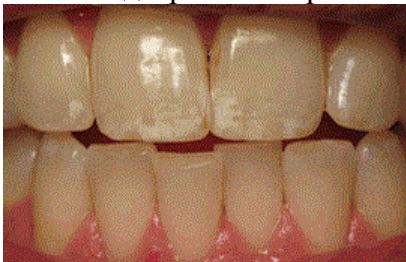-Очень лёгкая форма флюороза. Цвет эмали зубов практически не изменен, могут быть единичные пятна.

-Легкая форма флюороза. На эмали единичных зубов наблюдаются молочно-белые полосы или мелкие пятна . При этом область поражения не превышает 25% общей площади коронки зуба.

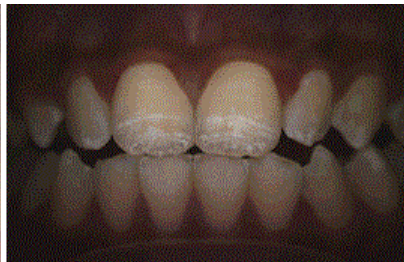-Умеренная форма флюороза. Площадь поражения достигает 50%.

-При средней форме наряду с меловидными пятнами и полосками появляются пятна коричневого или желтоватого цвета. Если вышеперечисленные формы имеют высокую резистентность к кариесу , то при средней степени резистентность резко снижается.

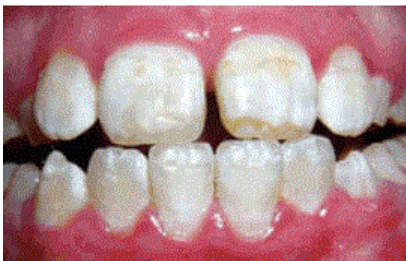-Тяжелая форма флюороза поражает большую часть коронки зуба, помимо пигментаций добавляются нарушения структуры твердых тканей. Происходит деформация коронки, эмаль подвержена стиранию и скалыванию. Так же может поражаться костная ткань .



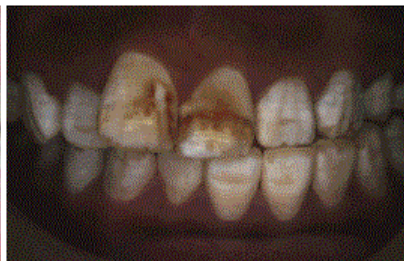**Очень легкая**



**Легкая**



**Средняя**

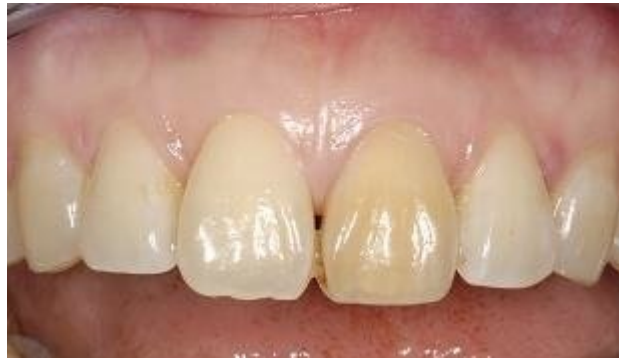
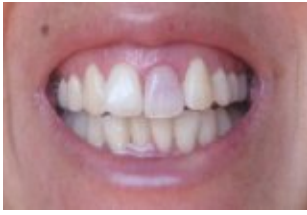
**Тяжелая**

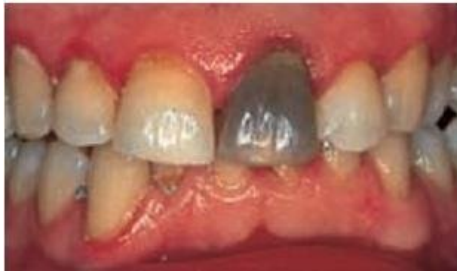Внутренние изменения цвета. Местные причины.

Дисколориты , связанные с пульпой ( геморрагии, продукты распада , некроза пульпы , остатки тканей пульпы после эндодонтического лечения, препараты , применяемые для лечения и obturation корневого канала). При травме , вибрации в процессе препарирования может развиваться внутреннее кровотечение. Клетки крови проникают в дентин, вызывая розовое окрашивание.

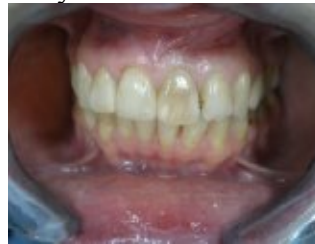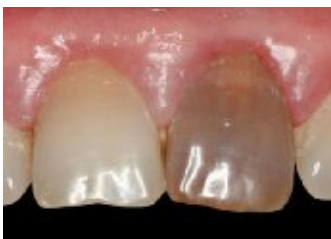При травме зуба также может возникнуть компенсаторное образование третичного дентина, полость зуба уменьшается в размерах, количество дентина увеличивается и зуб приобретает более насыщенный желтоватый оттенок.



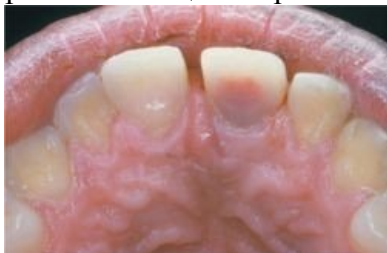При некрозе пульпы после травмы, инфекционного процесса, либо вследствие нетщательного удаления остатков пульпы при эндодонтическом лечении , продукты распада проникают в дентинные канальца , вызывая стойкое темное, серое, зеленоватое окрашивание.

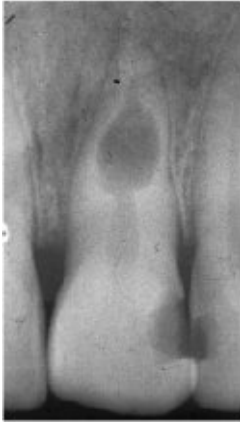

В процессе эндодонтического лечения , стоматологи используют различные препараты для обработки корневых каналов , силеры для их obturation , а также средства для девитализации пульпы. Все эти препараты так или иначе могут изменить цвет зуба, проникая в дентин со стороны полости зуба.

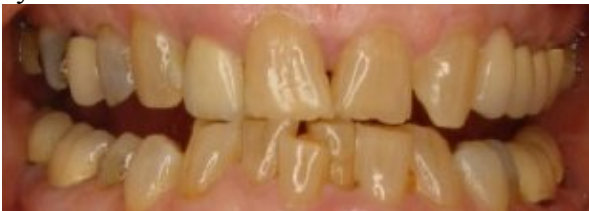

Резорбция корня зуба может быть вызвана различными причинами- внешними или внутренними. Длительные воспалительные заболевания пульпы и верхушечного периодонта зуба, давление непрорезавшихся зубов, опухолей , травма , избыточное давление при ортодонтическом лечении , воспалительные процессы в пародонте - это основные причины резорбции корня зуба. Процесс связан с избыточной активностью остеокластов. Если резорбция корня сопровождается некрозом пульпы , то изменения цвета зуба будут соответствующими. Иногда, при внутренних вариантах резорбции, увеличивается полость зуба , что внешне будет проявляться в виде розового пятна, просвечивающего через эмаль.





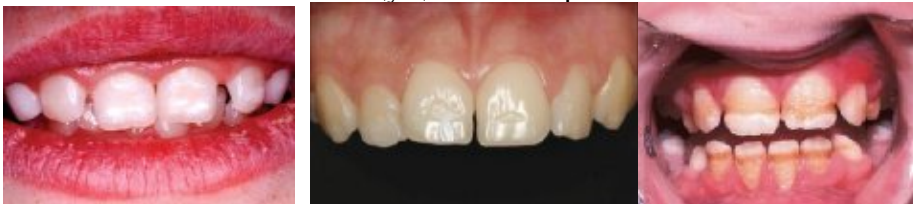Изменение цвета зуба с возрастом. С возрастом полость зуба уменьшается за счет образования вторичного дентина, а толщина эмали уменьшается вследствие естественного стирания. Интенсивность цвета при этом возрастает, поэтому с возрастом зубы становятся "темнее".



Приобретенные изменения цвета.

Гипоплазия эмали развивается, вследствие дефицита амелогенеза. Это может быть обусловлено вследствие инфекции молочных зубов, которая поражает энамелобласты, недостатком витамина D, в период созревания зачатков постоянных зубов, инфекционных заболеваний в детском возрасте, болезней ЖКТ, токсической диспепсии, заболеваний эндокринной системы. Гипоплазия молочных зубов, возникает вследствие нарушений во время беременности (токсикоз, краснуха, токсоплазмоз и др.). Гипоплазия может быть системной и ограниченной, обусловлено это воздействием неблагоприятных факторов в период формирования зачатков разных групп зубов в разное время. По степени тяжести гипоплазия может быть:

- Слабой степени- проявляется в виде пятен чаще белого, реже желтоватого цвета, с четкими границами и одинаковой величины на одноимённых зубах. Пятна при гипоплазии не окрашиваются красителями.
- Более тяжёлая форма проявляется в виде недоразвития эмали. На поверхности эмали обнаруживаются углубления или бороздки (волнистая, точечная, бороздчатая эмаль). Эмаль в углублениях остаётся плотной и гладкой.
- Самая тяжёлая форма - это полное отсутствие эмали на определённом участке. Могут быть жалобы на болевые ощущения от термических и химических раздражителей.



Стираемость зубов и рецессия десневого края вызывает образование вторичного дентина, что увеличивает насыщенность цвета зуба. Эмаль также становится тоньше, а в некоторых областях полностью утрачивается. Эти факторы "делают зубы темнее".

**Внешние изменения цвета зубов.**

Плотный зубной налет – образовывается при несоблюдении элементарной гигиены полости рта. В результате зубы приобретают выраженный белесоватый цвет.

Появление на поверхности эмали меловидных пятен, как правило, являются признаком начинающегося кариеса. У детей белые пятна могут являться одним из симптомов гипоплазии эмали. При избыточном отбеливании зубов с применением соды может также появиться симптом меловидных зубов.

Окрашивание зуба в розовый цвет может возникать в следствие прокрашивания зубного налета пищевыми красителями или “марганцовкой” (перманганатом калия) при полосканиях.

Зеленоватый оттенок зубов может свидетельствовать о грибковом поражении зуба. Также зеленоватая окраска иногда возникает при контакте зуба с пломбами из медной амальгамы.

Выраженный голубоватый оттенок зубов может появляться при длительном употреблении воды с повышенным содержанием солей железа.

Окраска зубов желтый цвет может быть вызвана воздействием паров йода и брома, а также при чрезмерном употреблении крепкого кофе и чая.

У курильщиков особенно при пренебрежении правилами личной гигиены полости рта может появляться темно коричневая кайма на зубах.

Темно коричневая, вплоть до черной окраска зубов может возникать в результате профессионального контакта с металлами (железо, никель, марганец). Отравление тяжелыми металлами – свинцом, ртутью может быть причиной окраски зуба в серый цвет. Серая окраска зуба может возникать и вследствие удаления пульпы в ходе лечения пульпита.

Определения цвета зубов.

Первоначально оценивается:

1.К какой группе относится зуб по прозрачности: -более прозрачные зубы имеют выраженный серый, «холодный» оттенок; -менее прозрачные - сероватый оттенок; - опаковые являются бело-желтыми и матовыми; -более опаковые - еще более матовыми (имеют «теплый» оттенок); -зубы повышенной опаковости являются интенсивно матовыми, они могут быть матово-белыми или матово-желтыми и т.д.

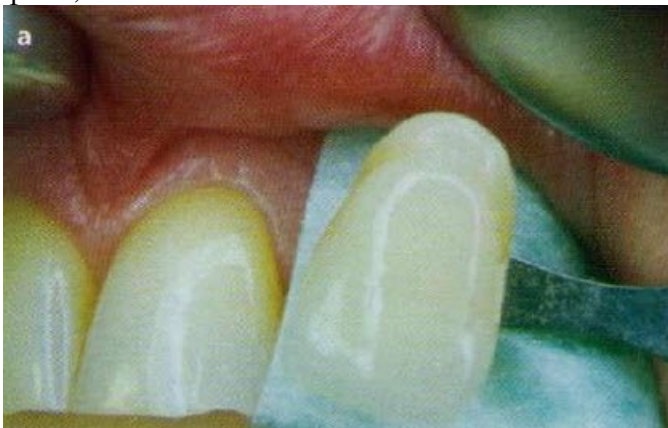2.Определяется основной тон зуба и его «насыщенность». Основной тон зуба определяется цветом дентина. У более юных пациентов чаще всего это оттенки А1, А2. Более взрослые пациенты имеют цветовую гамму А3, В3, иногда А4.

3.В последующем оценивается оттенок зуба по зонам: шейки, тела зуба, режущего края, аппроксимальных поверхностей (медиальной и дистальной). Те или иные оттенки придают зубу с помощью эмалевых цветов материала или с помощью использования различных красителей.

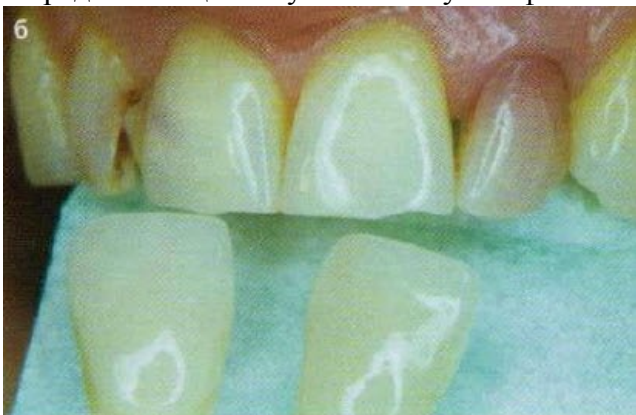4.Определяется топография прозрачных участков.

5.Оцениваются анатомо-морфологические особенности строения тканей зуба (наличие трещин, пятен гипоплазии, линии Ретциуса). -подбор цвета лучше проводить при естественном освещении в дневное время (11- 13 часов), чтобы избежать преобладания оранжевого цвета (восход, заход солнца); -если освещение искусственное, необходимо использовать лампы дневного света; -не определять цвет в конце рабочего дня; -большое значение играет тон стен, потолка кабинета, одежды персонала. Желательно, чтобы преобладали спокойные тона: бледно-голубые, зеленоватые, серые, кремовые и т.д.; -пациент с дефектом зуба должен быть расположен от окна, а не к окну; -цвет подбирается до наложения коффердама и до начала препарирования зуба; -зуб и рядом стоящие зубы очищаются щеткой с пастой; -поверхность зуба и расцветка должны быть влажными. Через 7-10 мин зуб высыхает и становится более светлым; -цвет зубов определяется в фиолетово-красноватом окружении полости рта. Оптимальный фон для диагностики цвета - светло-серый (фирма Heraus/Kulzer комплектует свои материалы пластинками с

прорезью - Pensler Shields). Можно определять цвет также на голубом и светло-зеленом фоне;

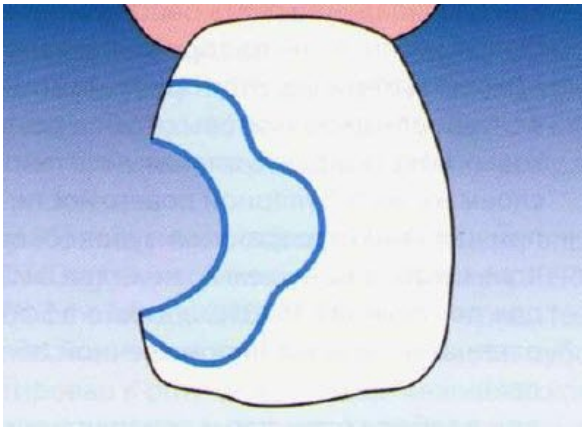


Определение цвета зубов на голубом фоне



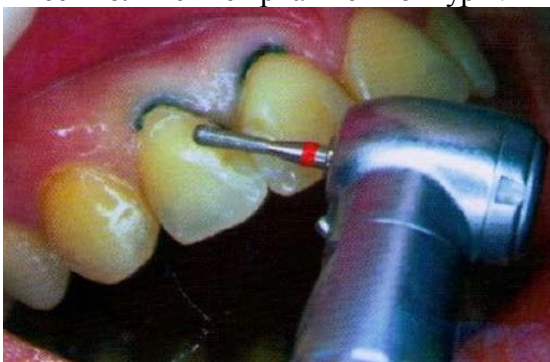Определение цвета зубов на светло-зеленом фоне

-в течение 15 секунд определяется основной тон зуба; затем делается перерыв и снова возвращаются к цветоопределению; -после определения основного тона подбирается цвет центральной части вестибулярной поверхности или тела коронки зуба; -определение цвета пришеечной области: в пришеечной области находится небольшой тонкий слой эмали, через который просвечивается дентин, поэтому она всегда «насыщена» цветом, имеет желтоватые или коричневатые оттенки; определяются оттенки и прозрачность медиальной и дистальной граней; оценивается цвет и прозрачность зуба по режущему краю. Для оценки зон прозрачности зуб необходимо «подсветить» светополимеризационной лампой с небной поверхности. Самыми распространенными оттенками по режущему краю являются: серый, голубой или прозрачный; -при сомнении в выборе цвета следует использовать более темный оттенок, так как более темная реставрация визуально выглядит лучше, чем светлая; после полирования все композиционные материалы немного светлеют, так как гладкая поверхность выглядит более светлой, чем неотполированная, неровная; при препарировании полостей III, IV, V классов по Блеку на фронтальных зубах необходим скос эмали не менее 2 мм; протяженность скоса зависит от величины кариозной полости или дефекта тканей: у основания полости препарируется глубокий скос, на всю толщину эмали и плавно сходит на нет, причем контуры скоса лучше делать волнистыми (три или четыре волны) для достижения наилучшего эстетического результата.

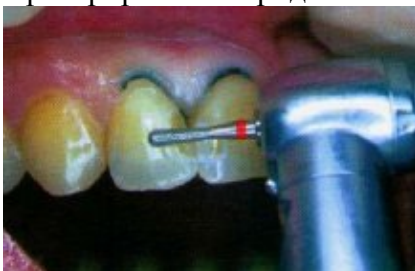

### Скос эмали

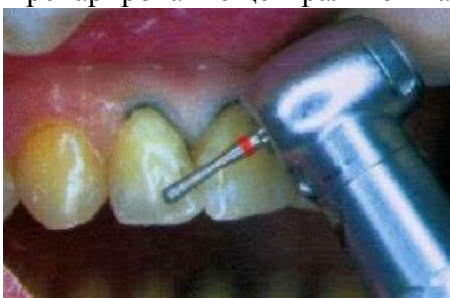Вначале препарируется первая волна скоса, например в придесневой области, затем вторая волна в центральной части зуба, волна в области режущего края. Полученный скос имеет волнистые «рваные» контуры.



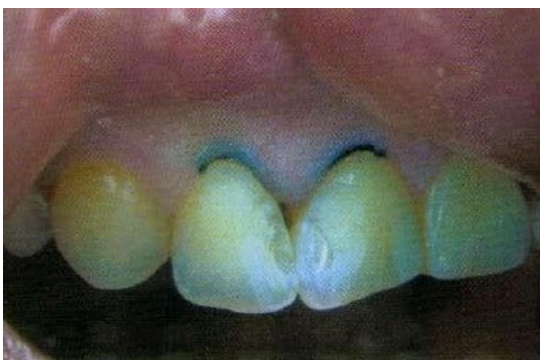
Препарирование придесневой области



Препарирование центральной части зуба

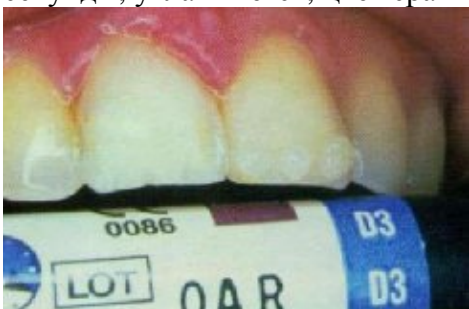


Препарирование в области режущего края



#### Скос эмали после препарирования

-при несовпадении цвета реставрации и цвета естественных тканей зуба в процессе реставрации последнюю порцию эмалевых масс можно заменить на прозрачные режущие оттенки материала. Этот прием поможет «замаскировать» границу «реставрация-зуб»; -в случае слишком «матовых» зубов реставрацию необходимо делать в основном из опакowych масс (заводить опакочный оттенок на начало скоса), используя эмалевые тонким слоем на вестибулярной поверхности; -при наличии «прозрачных» зубов (с серым оттенком) опакочные массы необходимо использовать в меньшем количестве, эмалевый слой делать толще; -для достижения максимального эффекта лучше использовать различные опакочные оттенки материала (в пришеечной области - темнее, ближе к режущему краю - светлее); -при подборе оттенков и определении цвета реставрации авторы считают оптимальной «методику горошин» - без применения бондинга небольшая порция материала распределяется на вестибулярной поверхности, светоотверждается 2-3 секунды, увлажняется, цвет сравнивается с цветом подлежащих тканей зуба;



#### "Методика горошин"

-использовать прозрачные матрицы и клинья следует только в самых необходимых случаях, на последних этапах реставрации, поскольку дополнительные приспособления могут давать тень на реставрируемую поверхность. Для изоляции используются система латексной завесы, минидамы либо ретракционные нити. В настоящее время универсальной считается шкала расцветки VITA SHADE (Vita). Существуют и другие, например, VITAPAN 3-D-MASTER и CHROMASCOP. Некоторые фирмы представляют свои индивидуальные шкалы.





## Цветовая шкала

Цветовая шкала Vita представляет следующие основные оттенки: -красновато-коричневый: A1, A2, A3, A3,5, A4; -красновато-желтый: B1, B2, B3, B4; -серый: C1, C2, C3, C4; красновато-серый: D2, D3, D4 (Ohata, 1995) Можно использовать эталон цвета по «насыщенности», от светлого к темному: B1, A1, B2, D2, A2, C1, C2, D4, A3, D3, B3, A3,5, B4, C3, A4, C4. Интересное решение было применено для цветового построения зуба фирмой Dentsply в материале ESTET-X и фирмой 3M ESPE в нанокomпозиционном материале Filtek Supreme XT. К набору с материалом прилагается так называемый цветовой гид. Принципиально по-другому решен вопрос подбора цвета в материале фирмы Coltene-MIRIS. Цвет зубов отличается в молодом (рис. 164а), среднем (рис. 164б) и пожилом возрасте (рис. 164в). Персональный цвет зуба получается при внесении выбранного цвета дентина в «лепесток» эмали.

SHADEPILOT прибор для определения цвета зуба посредством спектрального анализа



Высококачественный цифровой прибор для определения цвета включая программную оболочку и инструменты для анализа

Устройство оснащено спектрометром на базе LED (Light Emitted Diode) с различными характеристиками длины волн для светового излучения. При нажатии кнопки – все диоды (LED) создают полный спектр видимого света и полностью освещают поверхность зуба.

Цифровое определение цвета дает возможность стандартизировать процесс:

- Всегда одинаковые условия определения цвета
- Точная информация о цвете зуба и транслюценции
- Контроль конечного результата (и в лаборатории, и у врача)
- Снижение количества рекламаций
- Быстрый и экономичный процесс

Преимущества цифрового определения цвета

- Отсутствие проблем при различных условиях освещения
- Отсутствие «человеческого фактора» (уставшие глаза и т.д.)
- Надежное и простое взаимодействие между дантистом и техником
- Вся необходимая информация для техника аккумулируется в одном снимке
- Точные рекомендации по технике нанесения

Простой процесс цифрового определения цвета

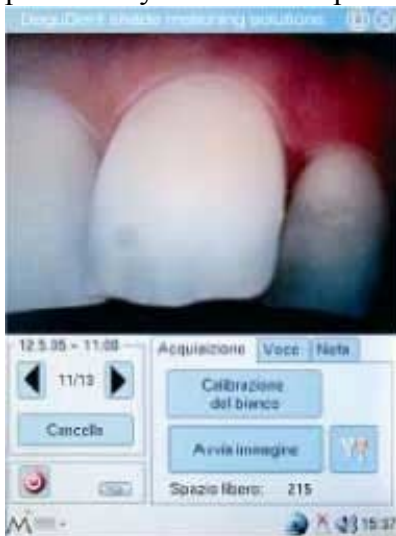5 шагов - 5 минут:

1. Запуск прибора
2. Калибровка прибора (20 секунд)
3. Фотографирование зуба
4. Передача данных (фотографии) – беспроводным способом или флэш-картой
5. Анализ

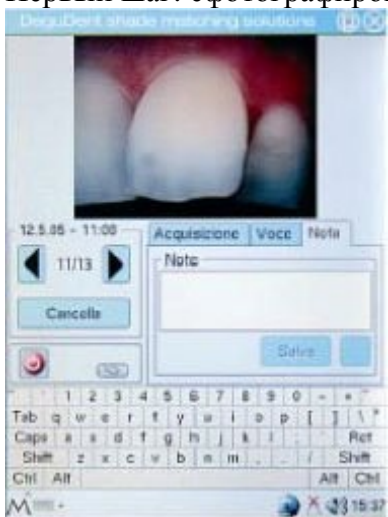
Работа в кабинете врача

Прибор оборудован маленьким дисплеем, который функционирует также как дисплей карманных компьютеров.

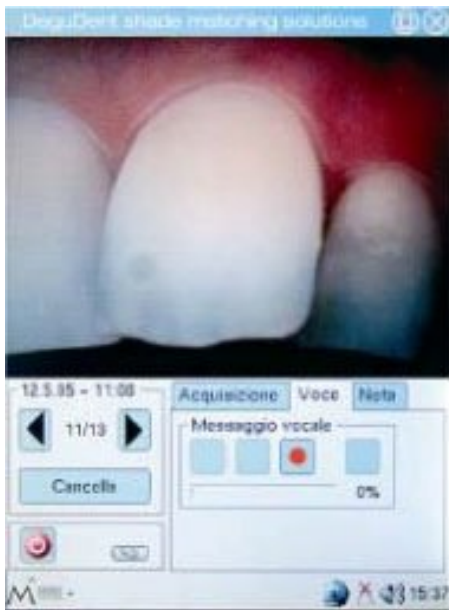В верхней части «окна» отображается изображение зуба: в режиме реального времени, ранее полученные и сохраненные изображения.



Первый шаг: сфотографировать зуб пациента.

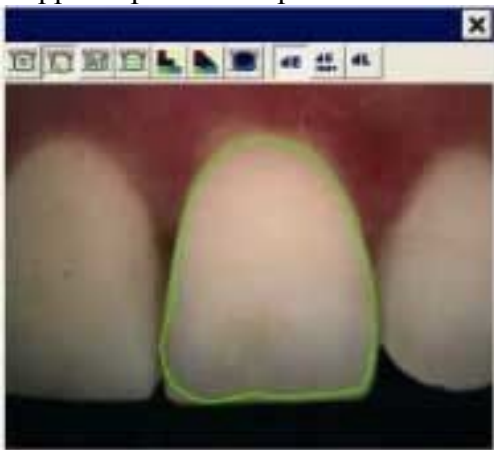

После получения изображения Вы можете записать необходимую информацию об особенностях зуба, предпочтениях пациента и т.д.



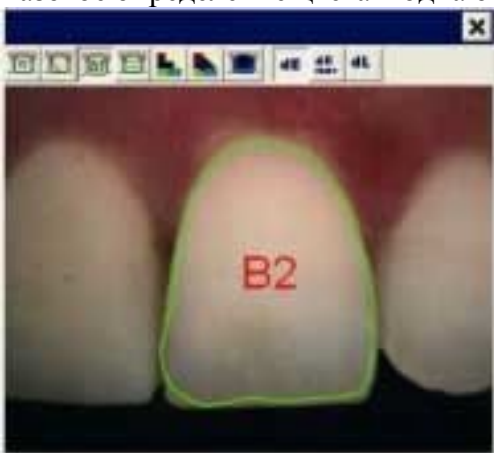Также есть возможность оставить оперативное звуковое сообщение технику.

Корректировка изображения



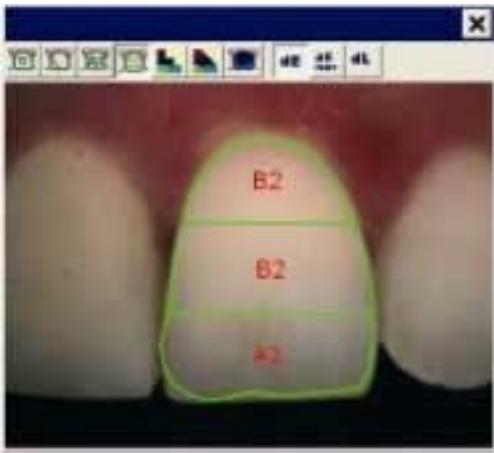Для данной цели следует нажать кнопку “корректировать форму”, для этого необходимо кликнуть в область, где желательно произвести модификацию. Новая граница будет выделяться красным цветом. Каждый раз, когда Вы подтверждаете изменение, необходимо кликнуть мышкой.

Базовое определение цвета – одна область



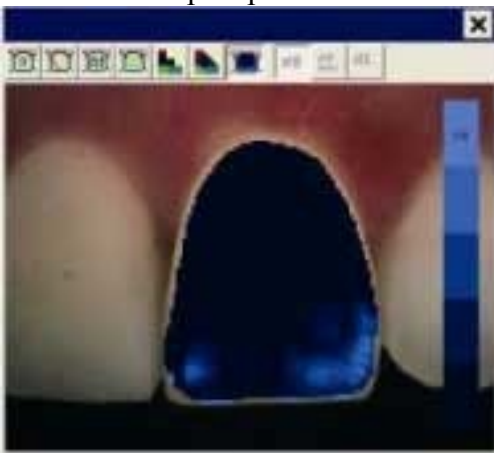Для того чтобы определить общий цвет зуба, следует нажать кнопку «Цвет». Программа выдаст среднее значение, проанализировав каждый пиксель внутри зеленой границы, как это показано на рисунке.

Частичное (индивидуальное определение цвета) – 3 области



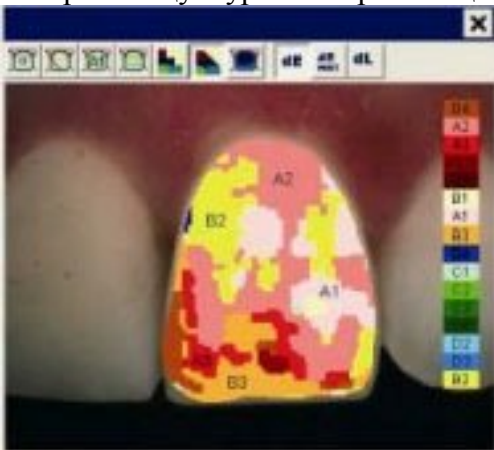
При нажатии кнопки «Области», зуб будет разделен на три стандартных зоны (цервикальную, зону экватора и режущего края). Также, у вас есть возможность курсором передвигать секторы, ограниченные зелеными линиями.

Работа в лаборатории



Карта транслюценции

При нажатии кнопки «карта транслюценции» есть возможность посмотреть карту, отображающую уровень транслюценции выбранного зуба (как показано на рисунке).



Подробный анализ (карта)

Есть возможность, при нажатии кнопки «Карта (в основном)» или «Карта» (детально), получать подробное изображение с характеристиками цвета как и показано на рисунке.

7. Задания для самоподготовки:

1. Дисколориты зубов. Классификация. Этиология, патогенез, клиническая картина.

2. Проведите дифференциальную диагностику флюороза, гипоплазии эмали и кариеса зубов (стадия пятна).

3. Заполните таблицу:

Цвета по шкале Vita	Соответствующие оттенки
A1,A2,A3,A3,5, A4	
B1,B2,B3,B4	
C1,C2,C3,C4	
D2,D3,D4	

**4. Перечислить преимущества цифрового определения цвета.**

**5. Составьте тестовые задания по теме: «Причины, вызывающие изменение цвета зубов». (не менее 5)**

Изменение цвета зуба, как правило, является поводом для обращения к стоматологу. Зачастую после консультации пациенту предлагают вовсе не отбеливание. По каким же причинам зубы изменяют свой цвет

Нормальный цвет зуба – белый, с желтоватым или голубоватым оттенком. Цвет зуба зависит от степени его минерализации. Принято считать, что более устойчивы к воздействию внешней среды зубы с желтоватым оттенком. Отличительной чертой здорового цвета является блеск эмали. Блеск эмали здоровый признак.

Рекомендуемая литература:

1. Максимовский Ю.М., Максимовская Л.Н., Орехова Л.Ю. «Терапевтическая стоматология»//Москва «Медицина».-2002
2. Николаев А.И., Цепов Л.М. «Практическая терапевтическая стоматология»//Москва «МЕДпресс-информ».-2010
3. Базикян Э.Л. «Пропедевтическая стоматология»//Москва.-2009
4. Пожарицкая М.М. «Пропедевтическая стоматология»//М.Медицина7-2004
5. Ломиашвили Л.М., Аюпова Л.Г. «Художественная реставрация»//.-2004
6. Лекционный материал
7. Электронные источники

## Занятие № 2

**1.Тема: «Методика пломбирования полостей с применением «силиконового шаблона», «ключа» («моук-ап»). Критерии качества реставраций. Ошибки и осложнения при работе с современными пломбировочными материалами»**

**2. Целевые задачи:**

**Студент должен знать:**

1. Анатомо- топографическое строение зубов.
8. Пломбировочные материалы. Классификация, правила использования.
9. Стоматологический инструментарий.

10. Этапы инструментальной обработки кариозных полостей.
11. Этапы пломбирования с использованием методики «силиконовый ключ».
12. Механизм восстановления контактного пункта техникой инкрементации.

Студент должен уметь:

1. Пломбировать полости на удаленных зубах с использованием методики «силиконовый ключ».
2. Восстанавливать контактный пункт на фантоме техникой инкрементации.

3. Структура практического занятия:

№	Этапы занятия	Оборудование, пособия	Время
1.	Организационный момент	Академический журнал	3 мин
2.	Проверка домашнего задания, объяснение учебного материала	Плакаты, компьютерные слайды	40 мин
3.	Практическая работа студентов	Фантомы	40 мин
4.	Обобщение занятия		5 мин
5.	Задание на дом		2 мин

#### 4. Вопросы для повторения.

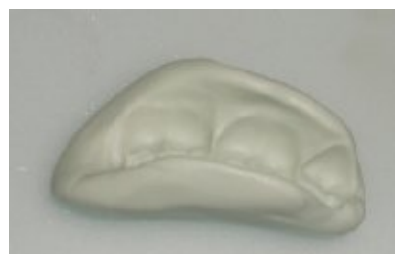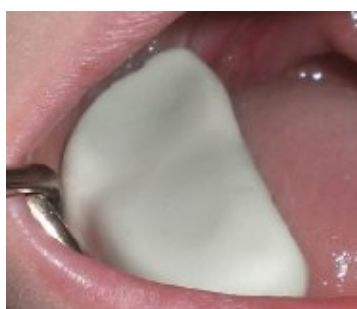5. Перечень вопросов для проверки конечного уровня знаний.

- 1) Этапы пломбирования зубов с использованием методики «силиконовый ключ».
- 2) Механизм восстановления контактного пункта методом инкрементации.
- 3) Критерии оценки качества реставрации.

6. Краткое содержание занятия.

### **ПЛОМБИРОВАНИЕ ЗУБОВ С ИСПОЛЬЗОВАНИЕМ МЕТОДИКИ "СИЛИКОНОВЫЙ КЛЮЧ"**

Это методика пломбирования зубов, позволяющая точно скопировать первоначальную форму зуба.



Перед механической обработкой бором снимается слепок зуба. Затем проводится препарирование зуба и в подготовленную полость вносится пломбировочный материал, который придавливается слепком. Таким образом, ранее сделанный отпечаток зуба копирует первоначальную структуру жевательной поверхности зуба.

Данную методику проводят, когда выявлен так называемый скрытый кариес в области фиссур или контактных поверхностей при сохранении формы жевательной поверхности зуба. Если уже имеется дефект твердых тканей зуба с поражением фиссур, ямок, бороздок и бугорков, то применять силиконовый ключ не целесообразно.

Восстановления контактного пункта техникой инкрементации.

Для восстановления контактного пункта применяется техника инкрементации, направленную на уменьшение полимеризационной усадки композита. Сущность ее заключается в следующем. Сначала устанавливается матричная система и расклиниваются зубы. Затем, после кондиционирования и нанесения адгезива, на дно и стенки полости наносится композит повышенной текучести и проводится его фотополимеризация. Вторая порция композита повышенной текучести вносится на придесневую стенку и боковые грани полости, фотополимеризация этой порции не проводится. В это время из композиционного материала вне полости рта формируется горошина, которая по размеру соответствует диаметру полости в области контактной поверхности. Полимеризация горошины проводится также вне полости, например на листе блокнота. Далее на контактную поверхность вносится готовая горошина из композита, которая фотополимеризуется вместе с композитом повышенной текучести. Затем проводится пломбирование полости вокруг этой горошины. При этом формируется маргинальный гребень толщиной примерно 1,5—2 мм. Таким образом, полость II класса переводится в полость I класса.

В результате пломбирования методикой инкрементации усадка композита на контактной поверхности происходит вне зуба. Далее можно удалить фиксирующее кольцо матричной системы для лучшего доступа к моделированию окклюзионной поверхности зуба. При реставрации используются в основном опаквые оттенки, и лишь на завершающем этапе — эмалевые цвета.

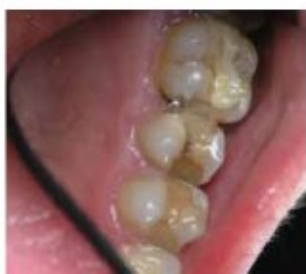

Рис.1 Исходная клиническая ситуация

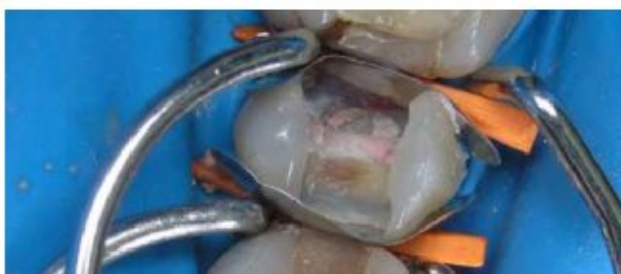

Рис.2 Матричная система на зуб 2.5

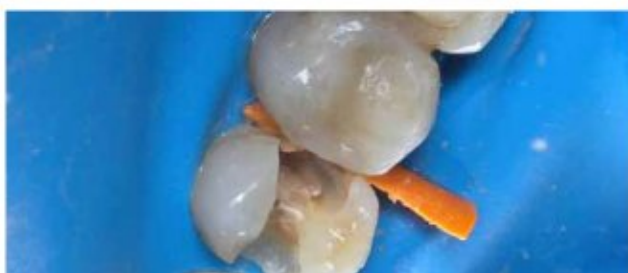

Рис.3 Сформирована полость в зубе 2.4

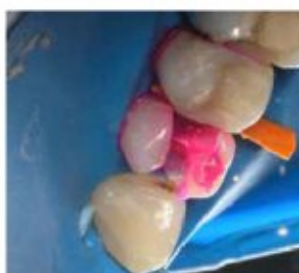

Рис.4 Кариес-маркер

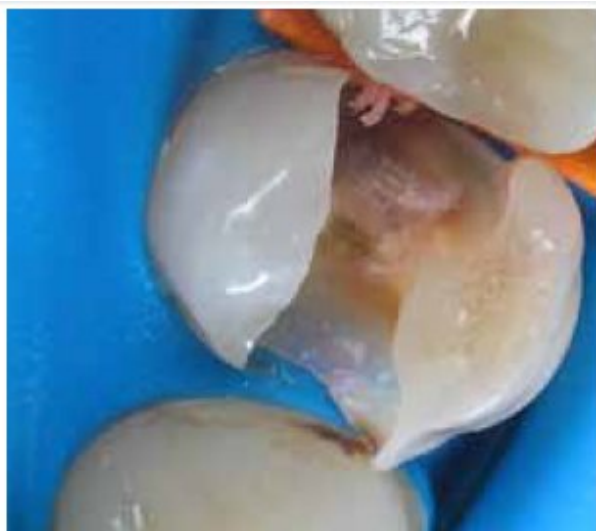

Рис. 5 Интерпретация

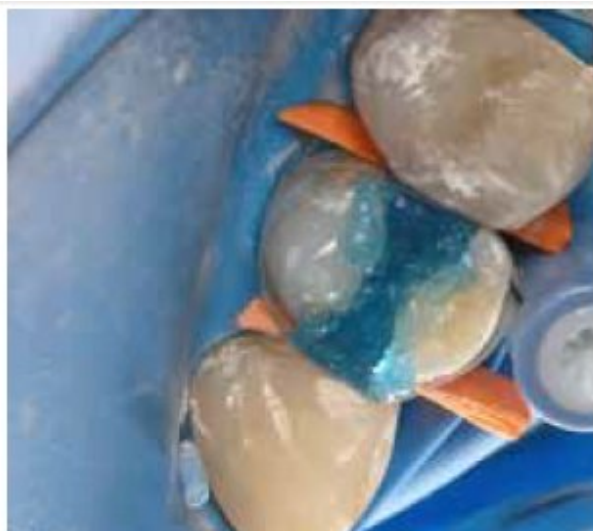

Рис. 6 Матричная система



Рис. 9 Моделирование эмалевых гребней

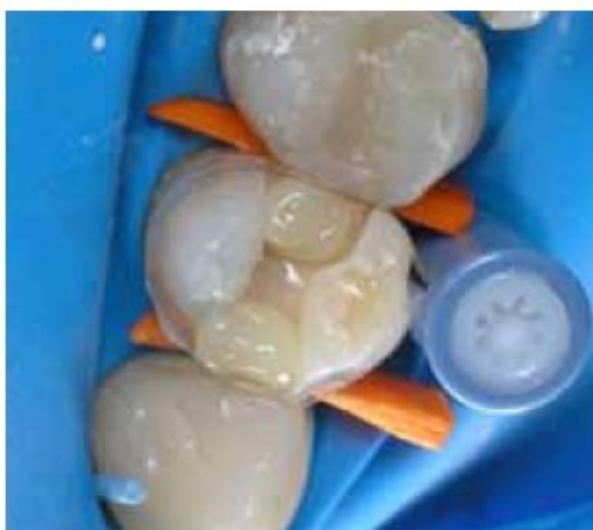

Рис.8 Внесение горошин материала

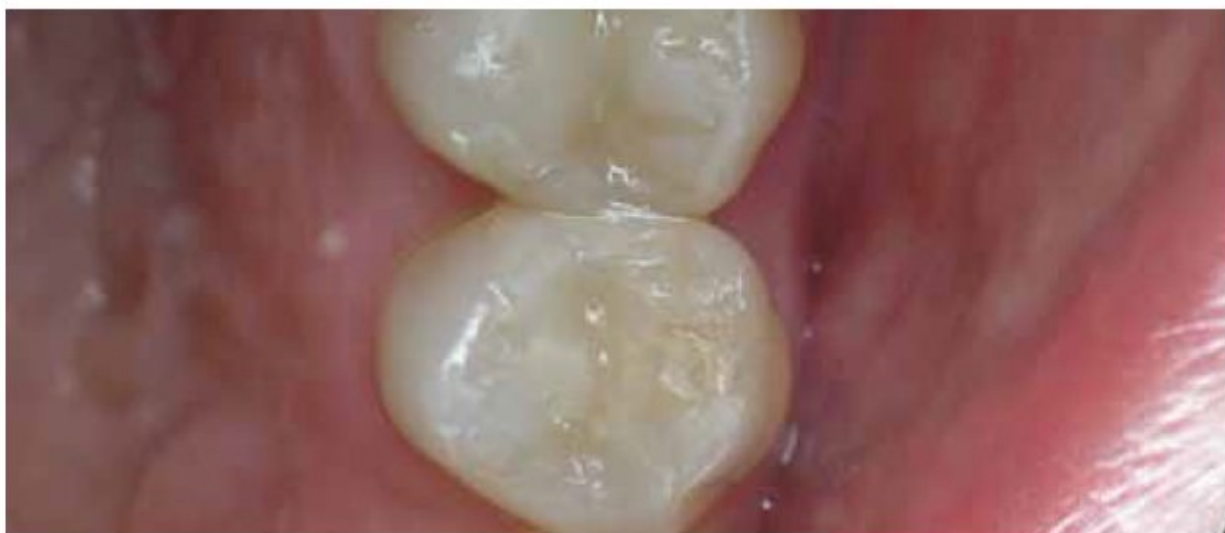

Рис. 10 Окончательный вид реставрации



Критерии оценки качества восстановления твердых тканей зуба.

При оценке конструкции (реставрации) в первую очередь стараются оценить ее целесообразность, а уже затем качество. Оценку качества реставрационной конструкции осуществляют непосредственно после ее завершения, в ближайшие (2—7 дней) и отдаленные (1, 6, 12, 18 и 24 мес) сроки.

Оценка качества восстановления твердых тканей зубов непосредственно после лечения проводится по следующим критериям.

*Общий вид и пропорции реставрации* оценивают визуально и во внутриоральном зеркале. Проводят измерение одонтомером (штангенциркулем). Реставрация должна соответствовать размерам, пропорциям, форме и другим морфометрическим параметрам. На расстоянии вытянутой руки (например, при разговоре) реставрация не должна отличаться от окружающих твердых тканей зуба.

*Соответствие формы реставрации анатомической форме восстанавливаемого зуба* оценивают визуально, внимательно обследуя бугры, скаты бугров, фиссуры, режущий край и другие морфологические образования, определяют соответствие анатомической форме интактного симметричного зуба.

Состояние контура коронки зуба оценивают визуально, выделяя прямоугольный, треугольный, овальный, квадратный контуры.

*Качество краевого прилегания материала* к твердым тканям проверяют по плавности перехода на границе «твердые ткани — материал», отсутствию белых линий и постоперативной чувствительности.

Качество краевого прилегания оценивают тактильно при движении острого зонда поперек границы реставрационного материала с тканями зуба. Зонд должен свободно без задержек скользить по всей поверхности реставрации, включая линии перехода «материал— эмаль» и «материал—цемент». Отсутствие тактильно определяемой границы между реставрационным материалом и твердыми тканями зуба является критерием качественной реставрации.

Отсутствие или наличие белых линий по краю реставрации оценивают визуально: белые линии по краю реставрации свидетельствуют о нарушении краевого прилегания реставрационного материала.

Отсутствие прокрашивания границы материала с твердыми тканями зуба растворами красителей (водный раствор Люголя, разведенный в воде в соотношении 1:10) свидетельствует о хорошем краево-м прилегании реставрации. Прокрашенный ободок по периметру материала свидетельствует о нарушении его краевого прилегания.

Наличие постоперативной чувствительности является следствием нарушения краевого прилегания материала из-за его отрыва от поверхности дентина. Пациенты, имеющие постоперативную чувствительность, нуждаются в динамичном наблюдении, если боли не прекращаются в течение 7—10 дней, реставрацию следует удалить и провести лечение заново.

В сомнительных случаях делают рентгеновский снимок, на котором наблюдают плавность перехода реставрации на поверхность зуба.

С помощью приборов («ЭОМ-3» и «Стил») можно провести оценку электропроводимости на границе «материал—твердые ткани зуба», которая позволит судить о состоянии краевого прилегания материала.

Принцип действия приборов основан на измерении тока, протекающего через твердые ткани зуба под действием низковольтного источника постоянного тока.

Контроль степени электропроводимости проводится с помощью индикатора прибора с диапазонами показаний 0—10 и 0—100 мкА. Электрометрический метод позволяет измерить величину тока, проходящего через пограничную зону «реставрация — зуб», и определить ее в виде цифровых данных, регистрируемых прибором. Величина электропроводности на границе «реставрация — твердые ткани зуба» при качественном краево-м прилегании реставрации в среднем составляет 0,25—0,3 мкА.

Состояние окклюзионных контактов на реставрации оценивают с помощью артикулярной бумаги по отпечаткам, проверяя их равномерность на реставрации, на тканях восстановленного зуба и на рядом стоящих зубах в состоянии центральной, передней и боковых окклюзиях. Окклюзионные контакты должны обязательно присутствовать на краевых гребнях, опорных буграх, в центре фиссур, быть одинаковыми по интенсивности отпечатка. Должен быть обеспечен множественный точечный контакт в центральной окклюзии и соответствие переднего и боковых окклюзионных путей.

*Качество восстановления контактных пунктов* определяют визуально по уровню расположения контактной точки и конфигурации проксимальных поверхностей. Нормальный контактный пункт должен находиться на границе окклюзионной и средней третей коронки зуба. Уровень дистального контактного пункта должен быть выше, чем медиальный. Форма медиальной поверхности должна быть более стремительной, а дистальной — более выпуклой.

В придесневой области между зубами должен быть треугольный промежуток, заполненный десневым сосочком; воспалительные явления в десневом сосочке должны отсутствовать.

Плотность контакта между зубами и качество обработки контактной поверхности определяют при помощи лавсановой полоски или интердентального флосса. Флосс должен с определенным усилием, но без задержек, скользить по контактной поверхности и выводиться из межзубного промежутка с характерным щелчком (симптом щелчка); при движении в межзубном промежутке он не должен застревать, рваться и расслаиваться в поддесневой области; визуально оценивают выраженность маргинального гребня и его скатов.

*Соответствие рельефа поверхности реставрации рельефу поверхности зуба* оценивают визуально с помощью средств оптического увеличения, сравнивая его с естественными зубами, определяют выраженность перикиматий и других элементов микрорельефа.

*Цветовое соответствие реставрации цвету твердым тканям зуба* оценивают визуально с расстояния 0,5 м от пациента, используя различные источники света: естественное освещение, искусственное освещение (общее и местное), мягкое ультрафиолетовое излучение в затемненном помещении. При обследовании должна наблюдаться плавность перехода цвета с реставрации на ткани зуба в соответствии с ее прозрачностью и opakовостью твердым тканям зуба.

Реставрацию сравнивают с естественными зубами при разных вариантах освещения по шейке, центру, режущему краю и проксимальным поверхностям. На реставрации должны наблюдаться визуально определяемые изменения цветового тона коронки зуба, соответствующие хроматической карте интактного симметричного зуба, а при его отсутствии — с рядом стоящим зубом этой группы. Должна наблюдаться цветовая идентичность реставрации естественным зубам или их фрагментам, для центральных зубов — выраженный эффект «хамелеона». В восстановленных зубах должна отсутствовать оптическая граница между естественной и искусственной эмалью.

*Прозрачность реставрации* оценивают визуально путем сравнения режущего края, проксимальных поверхностей, центра и шейки зуба в проходящем и отраженном свете в различных направлениях или при просвечивании полимеризационной лампой: эмаль прозрачна на всех участках коронки зуба; выраженная прозрачность проксимальных поверхностей; прозрачный только режущий край; прозрачный режущий край и проксимальные поверхности. Прозрачность реставрации должна быть идентична естественным зубам или их фрагментам.

*Гомогенность структуры реставрации* оценивают визуально, просвечивая светом фотополимеризующей лампы, по ее однородности, отсутствию поверхностных и подповерхностных пор в материале. Отсутствие в материале, из которого изготовлена реставрация, различных дефектов является важным условием ее цветостойкости, прочности, долговечности. Должны быть воспроизведены все оптические феномены —

мамелоны, зоны прозрачности, в области режущего края, эффект «Гало», создана имитация трещин и про- крашенных фиссур.

*Качество полирования реставрации* оценивают визуально по наличию у нее сухого блеска по всей поверхности, сравнивая с естественными зубами в высушенном состоянии. Должна наблюдаться идентичность блеска реставрации естественным зубам или их фрагментам.

*Естественность исполнения реставрации* оценивают визу- ально путем сравнения с естественными зубами в проходящем и отраженном свете различных направлений. Оценивают по ин- тактному симметричному зубу, а при его отсутствии — с рядом стоящим зубом этой группы. Должно наблюдаться повторение анатомических и других индивидуальных особенностей зубов, их внутренней структуры и рельефа поверхности — пятна при гипо- плазии, флюорозе и др.

*Соответствие реставрации общей гармонии лица (улыбки)*

определяют визуально по соответствию реставрации основным пропорциям зубного ряда и лица.

*Состояние стоматологического здоровья пациента* оценивают визуально по состоянию десневого края, слизистой оболочки полости рта и окружающих реставрацию твердых тканей зуба и близ- лежащих зубов. Должна быть сохранена целостность реставрированного зуба без линий оптического разделения и неадекватных повреждений. Этот показатель зависит от соблюдения алгоритма выполнения технологических и клинических этапов реставрации зубов, соблюдения режима работы, соответствия инструкции производителя реставрационного материала.

Состояние десны оценивают визуально путем выявления воспаленных участков слизистой оболочки в области реставрации, а также путем окрашивания сомнительных участков йод- йодидокалиевым раствором. Состояние поддесневых участков рес- таврации и состояние десневого желобка проверяют с помощью острого зонда.

*Удовлетворенность пациента результатами реставрации зуба* является одним из главных критериев оценки результата лечения. Пациент имеет свое собственное мнение о том, как должны выглядеть его зубы после их восстановления, и только он один определяет достигнут или нет удовлетворяющий его результат.

Для оценки пациентом качества реставрации используют метод самооценки при помощи специального опросника. Оценку качества конструкции осуществляют в разных условиях освещенности, в которых пациенту приходится пребывать время от времени.

M. Soibeiman (2005) предложил систему оценки пациентом качества стоматологического лечения:

неудовлетворительное качество — результат лечения не соответствует ожиданиям

пациента;

хорошее качество — результат лечения соответствует ожиданиям пациента;

качество «восторга» — результат лечения значительно превышает ожидания пациента и

вызывает чувство морального удовлетворения и профессиональной гордости у врача-стоматолога.

3.2. Оценка качества восстановления твердых тканей зубов в ближайшие сроки (2—7 дней) проводится по следующим критериям:

соответствие реставрации анатомической форме восстанавливаемого зуба;

соответствие цвета реставрации цвету твердым тканям восстанавливаемого зуба.

3.3. Оценка качества восстановления твердых тканей зубов в отдаленные сроки (1, 6, 12, 18 и 24 мес) проводится с помощью международной системы USPHS в соответствии с клиническими критериями (Ruge G., 1998).

Применение этих критериев способствует повышению эффективности изготовления реставрационных конструкций, максимально приближенных к естественным зубным тканям пациентов, снижению процента осложнений, связанных с неудовлетворительным состоянием реставрации.

Согласно рекомендациям международной ассоциации дантистов (FDI), оценка качества реставрации проводится по следующим критериям:

качество краевой адаптации материала;

наличие вторичного кариеса;

соответствие реставрации анатомической форме восстанавли-

ваемого зуба;

соответствие цвета реставрации твердым тканям восстанавли-

ваемого зуба;

изменение цвета краев полости;

наличие шероховатости на поверхности реставрации;  сохранность контактного

пункта.

Критерии оценки качества реставрации определяются кодами:

Alfa (A), Bravo (B), Charlie (C), Delta (D), Oscar (O), Hotel (H), имеющих определенные градации.

Оценка и характеристика критериев качества реставрации

*Краевая адаптация материала*

Alfa (A)

Реставрация плотно прилегает к тканям зуба по всему периметру, зонд не цепляется при движении поперек ее края.

Отсутствует видимый зазор на границе раздела материал — твердые ткани. Острый зонд не проникает за границу раздела при движении вдоль реставрации в направлении тканей зуба

Bravo (B)

Определяется видимый зазор по границе раздела, в которую проникает зонд, учитывая, что край реставрации неплотно прилегает к тканям зуба. Дентин и прокладка не обнажены, реставрация неподвижна

Charlie (C)

Имеется явный зазор по краям реставрации, зонд проникает на такую глубину что достигает прокладки и дентина.

Дентин или прокладка обнажены, однако реставрация неподвижна, не сломана и присутствует полностью

Delta (D)

Реставрация подвижна, сломана, выпала

#### *Анатомическая форма реставрации*

Alfa (A)

Реставрационный материал является продолжением существующей анатомической формы зуба, т.е. реставрация сохраняет первоначальную анатомическую форму или слегка уплощается

Bravo (B)

Имеется утрата значительного объема реставрационного материала. Заметна вогнутость поверхности дентина или прокладка не обнажена

Charlie (C)

Имеется потеря реставрационного материала, так что очевиден прогиб поверхности с обнажением дентина или прокладки

#### *Вторичный кариес*

Alfa (A)

Нет клинических признаков проявления вторичного кариеса, смежного с краем реставрации

Bravo (B)

Определяются клинические признаки проявления вторичного кариеса, смежного с краем реставрации

#### *Соответствие цвета реставрации*

Alfa (A)

Реставрация соответствует в цвете, оттенке и световой проницаемости прилежащим структурам зуба

Bravo (B)

Реставрация не соответствует цвету и прозрачности прилегающих тканей зуба, но отклонения находятся в пределах обычных оттенков зуба и световой проницаемости

Charlie (C)

Реставрация не соответствует цвету и прозрачности прилегающих тканей зуба, и отклонения выходят за область обычных оттенков зуба и световой проницаемости

Oscar (O)

Реставрацию нельзя рассмотреть без использования зеркала, грубое несоответствие цвета

Hotel (H)

Цвет реставрации не оценивается

#### *Изменение цвета краев полости*

#### Alfa (A)

Изменение цвета по краю между реставрацией и прилежащими структурами зуба не определяются

#### Bravo (B)

Определяется видимое изменение цвета по краю между реставрацией и прилежащими структурами зуба, но не проникает вдоль края реставрационного материала к пульпе зуба

#### Charlie (C)

Изменение цвета распространяется вдоль края реставрационного материала к пульпе зуба

#### *Шероховатость поверхности реставрации*

##### Alfa (A)

Поверхность реставрации аналогична полированной эмали: гладкая, блестящая, нет раздражения контактирующих мягких тканей

##### Bravo (B)

Поверхность реставрации сходна с поверхностью белого камня или композита, содержащего субмикронный наполнитель: незначительная шероховатость, которую можно исправить повторным шлифованием и полированием

##### Charlie (C)

Поверхность реставрации настолько грубая, что препятствует движению зонда вдоль ее поверхности. Глубокие ямки, желобки и выемки не устраняются повторным шлифованием и полированием

##### Delta (D)

Поверхность реставрации разрушена или расслаивается

При клинической оценке качества реставрации необходимо уточнить, является ли реставрация удовлетворительной (категории Alfa, Bravo) или неприемлемой (категории Charlie, Delta).

Категории Alfa и Bravo используются для обозначения реставраций, которые являются клинически удовлетворительными. Отличают Alfa от Bravo по степени, разделяющей реставрацию с прекрасной или идеальной краевой адаптацией и имеющей нечеткий зазор или углубление, не распространяющееся до эмалево-дентинового соединения. Так, у реставрации категории Bravo следует устранить имеющиеся незначительные недостатки и провести их коррекцию. Замены таких реставраций не требуется. Со временем возможно потребуются повторное лечение. Поэтому эти реставрации следует обследовать при последующих повторных визитах через полгода, год или полтора года. Оценка Oscar, отражающая цветовую адаптацию, соответствует категории «непревзойденно» и т.д.

Категории Charlie и Delta обозначают неприемлемые реставрации, которые должны быть заменены. У таких реставраций могут наблюдаться незначительные дефекты в виде пигментации на границе реставрация—зуб, отсутствие гладкого скольжения при зондировании границы реставрация—зуб, незначительное обнажение дентина или базовой прокладки на границе реставрация—зуб. Реставрацию, оцененную как Charlie, следует заменить исходя из профилактических соображений. Если ее не заменить, будет происходить дальнейшее разрушение тканей зуба, и зазор постепенно распространится до дентина или основы. Реставрация с оценкой

Delta нуждается в переделывании или немедленной замене потому, что вокруг нее наблюдается значительное разрушение твердых тканей зуба или окружающих ее тканей. Обе эти ситуации означают неприемлемое состояние, которое требует перелечивания с разной степенью экстренности. Различие между удовлетворительными оценками Alfa и Bravo и неприемлемыми оценками Charlie и Delta являются различием по сути.

Решение заменить реставрацию из-за большой вероятности ее возможного разрушения или при уже совершившемся разрушении является клинически важным, существенно отличающемся от решения сохранить реставрацию.

## 7.Задания для самоподготовки:

1. Когда используется методика «силиконового ключа»?
2. Перечислите признаки реставрации по которым она оценивается.
3. Схематически нарисовать этапы восстановления контактного пункта техникой инкрементации.
4. Тестовые задания:  
Выберите правильные варианты ответа:

- 1) Черезкакой промежуток времени проводится оценка качества реставрации твердых тканей зуба?  
а- через 2-7 дней  
в-непосредственно после реставрации  
с- через 12 мес  
d-через 1,5 года  
е- через 3 года
- 2) При восстановлении контактного пункта фотополимеризация второй порции композита повышенной текучести производится  
а- да  
в-нет
- 3) Пломбирование зубов с использованием методики «силиконового ключа производится» при кариесе  
а- 2 класс по Блэку  
в-5 класс по Блэку  
с- 3 класс по Блэку

### Рекомендуемая литература:

1. Максимовский Ю.М., Максимовская Л.Н., Орехова Л.Ю. «Терапевтическая стоматология»//Москва «Медицина».-2002
2. Николаев А.И., Цепов Л.М. «Практическая терапевтическая стоматология»//Москва «МЕДпресс-информ».-2010
3. Базикян Э.Л. «Пропедевтическая стоматология»//Москва.-2009
4. Пожарицкая М.М. «Пропедевтическая стоматология»//М.Медицина7-2004
5. Лекционный материал
6. Электронные источники

### Занятие № 3

**1.Тема: «Причины, вызывающие изменение цвета зубов. Определение цвета зубов. Домашнее и профессиональное отбеливание зубов. Отбеливание витальных, депульпированных, «тетрациклиновых зубов». Микроабразия эмали»**

#### **2. Целевые задачи:**

**Студент должен знать:**

1. Использование компьютерных технологий в стоматологии.
2. Классификация дисколоритов зубов.
3. Реставрационные материалы для восстановления цвета зуба.
4. Способы отбеливания зубов.
5. Преимущества и недостатки профессионального отбеливания зубов.
6. Преимущества и недостатки домашнего отбеливания зубов.
7. Состав отбеливающих средств.

**Студент должен уметь:**

1. Определить цвета зуба.
2. Пользоваться шкалой Vita.
3. Пользоваться реставрационными пломбировочными материалами.

**3. Структура практического занятия:**

№	Этапы занятия	Оборудование, пособия	Время
1.	Организационный момент	Академический журнал	3 мин
2.	Проверка домашнего задания, объяснение учебного материала	Плакаты, компьютерные слайды	40 мин
3.	Практическая работа студентов	Фантомы	40 мин
4.	Обобщение занятия		5 мин
5.	Задание на дом		2 мин

4. Вопросы для повторения.
5. Перечень вопросов для проверки конечного уровня знаний.

- 1) Способы отбеливания зубов.
  - 2) Активные компоненты отбеливающих средств, их механизм действия.
  - 3) Алгоритм проведения профессионального отбеливания зубов.
  - 4) Этапы проведения домашнего отбеливания зубов.
  - 5) Механизм проведения внутривидеопульпарного отбеливания зубов.
6. Краткое содержание занятия.

**Домашнее, профессиональное и эндодонтическое отбеливание зубов.****Домашнее отбеливание**



Существуют разные методы отбеливания зубов, но в последнее десятилетие одним из наиболее применяемых и эффективных способов является метод "домашнего" отбеливания. Для использования этой системы в клинике по слепку зубов изготавливается индивидуальная каппа, которая представляет собой специальную пластину, плотно охватывающую зубы со всех сторон. Эта пластина заполняется специальным отбеливающим гелем и одевается на зубы на несколько часов или на всю ночь, в зависимости от рекомендаций стоматолога.

Несмотря на своё название - метод "домашнего" отбеливания - это профессиональная система отбеливания зубов, применяемая под контролем врача-стоматолога. Доктор назначает и контролирует процесс отбеливания, но непосредственно самому процедуру выполняет пациент в домашних условиях.

### **Общие принципы «домашнего» отбеливания зубов.**

#### **Этапы:**

#### **1. Осмотр и консультация у стоматолога**

До начала лечения врач тщательно осматривает зубы и определяет их начальное состояние, насколько они готовы к отбеливанию. Во время осмотра определяются причины, приведшие к нежелательному цвету зубов, и после этого врач может более точно сказать о том, насколько отбеливание будет эффективно в данном случае, сколько потребуется времени и насколько долговечен будет результат. Врач во время осмотра может выявить реставрации (пломбы), а также рассказать пациенту о возможном возникновении необходимости их переделать, если возникнет цветовое несоответствие.

2. Снятие слепка для изготовления индивидуальной каппы Для того, чтобы изготовить каппу, в которую и будет вноситься отбеливающий гель, доктор снимет слепок с зубов. По нему отливается гипсовая модель. Далее модель помещают в специальный вакуумный аппарат, где она обжимается разогретой целлулоидной пластиной - и каппа готова.

#### **3. Примерка каппы**

Доктор приглашает на прием через несколько дней после снятия слепка для примерки каппы. Она должна плотно прилегать к зубам, не доходя несколько миллиметров до уровня десны и иметь небольшое пространство для отбеливающего геля. Как вносить гель в каппу? Отбеливающий гель наносится на те места индивидуальной каппы, которые соприкасаются с нужной стороной зубов (это чаще всего являются передние поверхности зубов). После заполнения каппы гелем, она одевается на зубы, при этом может появиться избыток геля на деснах, чтобы избежать раздражения необходимо убрать его пальцем или зубной щеткой. Рекомендации по ношению каппы Сроки ношения каппы. В зависимости от времени ношения индивидуальной каппы в домашних условиях подразделяются на ночное и дневное. Обычно рекомендуется пациентам индивидуальную каппу носить по ночам. Дело в том, что большинство отбеливающих гелей свой минимальный эффект оказывают в течении 4 часов и более. Ночное ношение каппы экономит расходы отбеливающего геля, т.е. придется только один раз наносить гель в каппу и надеть на зубы. В процессе домашнего отбеливания существует общепринятый принцип: чем дольше носится индивидуальная каппа, тем быстрее получается результат. Дневное ношение индивидуальной каппы вызывает некоторые недовольства у пациентов. Во-первых, индивидуальная каппа, когда одета на зубы, она видна (хотя она прозрачная) и еще затрудняет пациентам говорить. Во-вторых, некоторым пациентам неудобно носить днем, т.к. это затрудняет их дневные занятия. Во время домашнего отбеливания стоматолог рекомендует пациентам периодически приходить к нему на осмотр для оценки промежуточных результатов домашнего отбеливания. Процесс отбеливания заканчивается

по указанию стоматолога после достижения оптимального результата, хотя это решение всегда согласуется с пациентом. Прогноз домашнего отбеливания зависит от многих факторов, таких как профессиональные качества стоматолога, индивидуальные особенности зубов пациента, особенности гигиены и питания пациента. Любой пациент желает мгновенно и идеально исправить тот или иной дефект в эстетике своих зубов. В подобных случаях пациенты предъявляют нереальные требования, что затрудняет планирование лечения и прогнозирование его результата. По этому очень важным моментом при проведении домашнего отбеливания является установление полного взаимопонимания между врачом и пациентом. Стоматолог, основываясь на своем опыте, может дать пациентам представление о том, какие изменения они могут ожидать после отбеливания. В этой связи неоценимую помощь оказывают современные компьютерные программы, которыми стоматолог может наглядно продемонстрировать пациенту ожидаемый результат отбеливания. Хотя, от домашнего отбеливания можно ожидать улучшения цвета зубов. Успех домашнего отбеливания еще и заключается в том, что существуют разные причины, приводящие к изменению цвета зубов. Если изменение цвета поверхностное, т.е. вызвана употреблением в пищу таких продуктов, которые обладают красящими свойствами (кофе, чай и т.д.), то обычно при отбеливании таких зубов проходит 6 недель. Отбеливание зубов курильщика может длиться до трех месяцев. Если изменение цвета зубов глубокое, т.е. имеются тетрациклиновые зубы, флюороз, изменения под воздействием некоторых системных заболеваний, то в таких случаях трудно достичь хорошего результата. Хотя, после домашнего отбеливания, такие зубы выглядят гораздо светлее, чем они были. Бывают случаи, когда потемнели одиночные зубы. Это как правило является следствием травматического повреждения и осложнением лечения корневого канала зуба. Эти случаи трудно поддаются домашнему отбеливанию, но для отбеливания таких зубов существуют другие методики, например, внутреннее отбеливание.

Механизм действия отбеливающих растворов:

Основным действующим веществом, входящим в состав большинства отбеливающих гелей, является насыщенная перекись водорода.

Отбеливание перекисью водорода является химическим процессом окисления, в результате чего под действием кислорода расщепляются органические вещества на углекислый газ и воду.

Во время процедуры осветления зубов, перекись водорода проникает в эмаль и дентин по некой органической матрице, которая расположена между неорганическими кристаллами твердых тканей зуба.

Нужно учесть, что в гелях для домашнего использования процент содержания перекиси водорода может быть различным и от этого зависит, как долго можно оставлять каппу на зубах. Ее процентное содержание колеблется от 4 до 7,5% в различных средствах. Менее активно действует перекись карбамида (от 10 до 15%), но это вещество более безопасно для зубной эмали. Принцип действия тот же – во время контакта с твердыми тканями зуба из соединения выделяется кислород и происходит отбеливание эмали. Если в составе отбеливающего средства есть абразивные вещества наподобие соды, то они могут травмировать эмаль, привести к тому, что ее слой станет тоньше. Гели, в состав которых входят кислоты, также могут негативно отразиться на состоянии эмали. От использования таких средств страдает слой эмали, зубы становятся очень чувствительны ко всяческого рода раздражителям и любой прием пищи начинает сопровождаться неприятными и болезненными ощущениями.

Побочные эффекты, возникающие при домашнем отбеливании

При процессе домашнего отбеливания следует обратить внимание на побочные эффекты. Самыми частыми из них являются: раздражение мягких тканей (особенно в области пришеечной части десны и межзубных сосочков) и повышенная чувствительность зубов к температурным раздражителям. В процессе домашнего отбеливания зубы могут стать чувствительнее, чем обычно, к холоду и теплу. Примерно две трети пациентов, используя метод домашнего отбеливания, испытывают этот эффект. Чаще всего связанные с этим неприятные ощущения продолжаются от одного до четырех дней и проходят с прекращением отбеливания. Во время домашнего отбеливания вторым частым побочным эффектом является раздражение десен. Раздражение десен обычно связано с соприкосновением отбеливающего геля с десной, т.е. с плохой адаптацией индивидуальной каппы. В этом случае индивидуальную каппу стоматолог переделывает. Метод домашнего отбеливания с использованием индивидуальной каппы, проводимый под наблюдением врача, является столь же безопасным, как и другие стандартные стоматологические процедуры.

Виды систем «домашнего» отбеливания зубов:

Система отбеливания Opalescence Oh! 10%, 15%, 20% и 35% –

Отбеливающие гели на основе перекиси карбамида, содержащие нитрат калия и фторид натрия. Применяются в каппах. Наличие 20% воды в геле помогает предупредить обезвоживание и повторное потемнение зубов.

Вязкий состав обеспечивает прилегание каппы. Выпускается в одноразовых герметичных капсулах для непосредственного внесения в каппу. Одна капсула предназначена для заполнения одной каппы.

Применение:

Консистенция геля вязкая — не вытекает из каппы.

Формула с 20% содержанием воды. Предотвращает дегидратацию зубов. В составе геля содержится нитрат калия и фторид натрия, тем самым предотвращающий возникновение кариеса и уменьшает повышенную чувствительность. Гель активен 8-10 часов. Идеальное средство для сохранения и поддержки результата домашнего и профессионального отбеливания, особенно в случаях употребления кофе, красного вина, натуральных соков и прочих красящих продуктов. Удобство хранения и транспортировки.

Возможность выбора режима ношения капп с учетом графика и индивидуальных предпочтений пациента.

Рекомендуемое время аппликации препарата Opalescence Oh!:

Opalescence Oh! 10% – 8-10 часов или на протяжении всей ночи.

Opalescence Oh! 15% – 4-6 часов.

Opalescence Oh! 20% – 2-4 часа.

Opalescence Oh! 35% – 30 минут.

Режим отбеливания устанавливается индивидуально в зависимости от желаемого эффекта и от чувствительности пациента к препарату: либо по одному сеансу каждые сутки, либо один сеанс каждые вторые или третьи сутки. На курс – от 1 до 15 процедур.

Противопоказания:

- Не рекомендуется беременным и кормящим женщинам, детям.
- Не рекомендуется использование системы после реставрации зубов.
- В случае возникновения неприятных ощущений в процессе отбеливания следует сразу обратиться к стоматологу.

Отбеливающая система White Light (Вайт Лайт) — это эффективное средство для удобного и быстрого отбеливания зубов в домашних условиях. Ее уникальные свойства

основаны на световой технологии в сочетании с применением специального двухкомпонентного геля.

Данное очищающее средство является разработкой всемирно известной компании Natural White, являющейся лидером в сфере отбеливающих технологий в США. Кроме того, система White Light имеет сертификат качества и производится в других странах по оригинальной американской технологии (в частности, на заводах Китая).



Система домашнего отбеливания зубов White Light

#### Инструкция по применению

Использовать систему Вайт Лайт необходимо, придерживаясь следующей инструкции:

1. Проведите чистку зубов.
2. Вскройте тубы с гелем.
3. Нанесите состав узкой полосой (примерно в полсантиметра шириной) на нижнюю и верхнюю поверхности каппы. При этом два вида геля — отбеливающий и с активным веществом, необходимо накладывать поочередно.
4. Приложите каппу к зубам сразу же после ее заполнения очищающим составом и обхватите губами наружную оправу для удержания во рту.
5. Включите светодиод, расположенный на передней поверхности устройства посредством нажатия на предусмотренную для этого кнопку.
6. Дождитесь завершения отбеливания и аккуратно извлеките устройство.

Чтобы активировать дополнительный 10-минутный цикл очищения зубной эмали достаточно нажать на кнопку еще раз. Допускается три таких повторения за один сеанс.

Как правильно пользоваться White Light: рекомендации

Чтобы применение отбеливателя для зубов White Light было максимально эффективным и понятным достаточно придерживаться следующих рекомендаций:

1. Для усиления эффекта отбеливания допускается применение аппарата в течение 30 минут ежедневно на протяжении 5 дней.
2. Проводите тщательную чистку устройства после каждого применения.
3. Чтобы провести очистку только одной из челюстей каппу следует аккуратно разделить на две половины, слегка потянув их в разные стороны.
4. Чтобы эффект от курса отбеливания продержался как можно дольше необходимо следовать таким правилам: регулярно ухаживайте за полостью рта; постарайтесь воздержаться от употребления сильно красящих продуктов и напитков; откажитесь от курения и проходите периодический осмотр у стоматолога.

#### Противопоказания:

- устройство запрещено для использования беременными и кормящими женщинами;
- не рекомендовано при прохождении курса ортодонтического лечения;
- запрещено применять при наличии заболеваний десен без соответствующей консультации у специалиста;
- использование детьми до 16-ти лет допускается только после обязательной консультации у дантиста.

#### Предостережения к использованию White Light:

- Не пытайтесь использовать аппарат для отбеливания фарфоровых головок, коронок, зубных протезов, пломб и мостов. Данное средство разработано только для очистки натуральных зубов.
- Устройство и входящий в комплект двухкомпонентный гель не подходят для удаления пятен на зубной эмали, вызванных приемом тетрациклина.

- После использования системы отбеливания White Light возможно временное повышение чувствительности зубов, а также осветление или раздражение десен. Данные явления не опасны и проходят самостоятельно.
- Применение во время сна категорически запрещено.
- Хранить отбеливающий комплект следует в недоступном для детей месте.
- Избегайте попадания геля White Light в глаза. При случайном попадании промойте глаза водой.
- Остерегайтесь длительного контакта средства с кожей для исключения появления на ней временного раздражения и осветления. После применения геля тщательно мойте руки с мылом.
- Не допускайте попадания отбеливателя White Light на ткань и одежду.
- Хранение геля должно проводиться в прохладном, защищенном от солнца месте.

#### Состав геля

Основным элементом в составе White Light выступает активный компонент под названием карбамид пероксида, способный под воздействием света, создаваемого лампочкой устройства, производить выделение активного кислорода для последующего разрушения пигментных пятен. Благодаря данной особенности и дополнительным составляющим геля отбеливание зубов производится без какого-либо повреждения зубной эмали.

#### Преимущества и недостатки системы отбеливания зубов White Light

Данная технология для отбеливания эмали обладает следующими преимуществами:

1. Профессиональный эффект. Подавляющее большинство разработок для проведения очищения зубной эмали дома (отбеливающие полоски, зубные пасты и другие) часто содержат в себе лишь до 20% действующего вещества, что значительно снижает их эффективность. Система White Light содержит такое количество пероксида карбамида, которое позволяет достичь исключительно профессиональных результатов. Благодаря этому становится возможным получение быстрого и стойкого эффекта отбеливания — 8-10 оттенков в соответствии со шкалой Vita;
2. Безопасность применения. Гель, входящий в комплект не содержит кислот и прочих агрессивных соединений. Основой для его работы выступает механизм замены молекул активного кислорода, расположенных на эмалево-дентинной границе, что полностью безопасно для зубов;
3. Долгосрочный результат. Эффект от использования отбеливателя Вайт Лайт способен сохраняться до 18 месяцев даже при условии несоблюдения всех рекомендаций по приему пищи, напитков, а также в отсутствии полноценного гигиенического ухода за полостью рта.

#### Недостатки:

1. Недостаточно удобная конструкция капп. Поскольку форма устройства выполнена по шаблонному слепку, из-за индивидуальных особенностей челюсти каппы могут неплотно прилегать к зубам. В результате этого некоторое количество геля будет вымываться слюной, что несколько снижает степень конечного эффекта отбеливания;
2. Меньшая эффективность по сравнению с процедурой профессионального класса. Количество пероксида карбамида в двухкомпонентном геле не является достаточным для проведения профессиональной очистки зубной эмали дома, и потому позволяет достигнуть лишь среднего результата от процедуры.

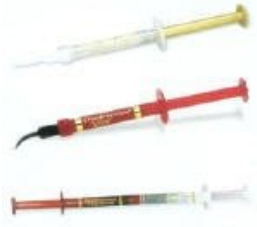#### Сколько длится отбеливание

Одна процедура отбеливания может занимать 10-30 минут. Общий курс использования White Light составляет минимум 5 дней. При этом важно учесть, что период общего курса может быть увеличен в зависимости от текущего состояния эмали зубов, а также ее

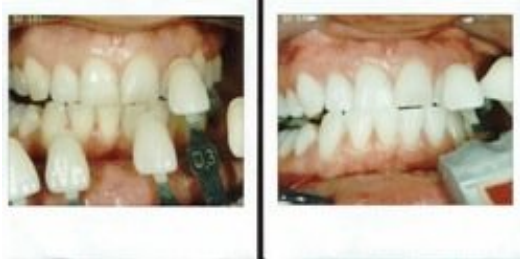натурального цвета, а продолжительность каждой отдельной процедуры может достигать 30-ти минут, если требуется получение более быстрого эффекта отбеливания.

Профессиональное отбеливание зубов.

В настоящее время профессиональное отбеливание имеет много синонимов: офисное, форсированное, активное, лазерное и т.д.



Профессиональное отбеливание зубов осуществляется в стоматологическом кабинете под прямым присмотром врача-стоматолога. Контроль над процессом отбеливания позволяет стоматологу продолжить или прекратить процедуру.



Профессиональное отбеливание быстрое и позволяет достичь результата после первого же посещения. Этим методом можно превратить желто-коричневые зубы в светло-белые без всяких повреждений эмали зубов.

Суть профессионального отбеливания заключается в следующем: к зубам применяются высококонцентрированные отбеливающие вещества (в основном, 35% раствор перекиси водорода) и активирующее воздействие (свет, лазер, тепло) для ускорения отбеливающего эффекта.

Механизм профессионального отбеливания: при нанесении на зубы отбеливающего геля под воздействием тепла, пероксид проникает в слои эмали и дентина и окисляет зубной пигмент, тем самым, отбеливая зуб.

Показания к профессиональному отбеливанию:

- возрастные изменения цвета зубов - пожелтение.
- пигментации зубов различного происхождения
- тетрациклиновые зубы легкой и средней тяжести
- желто-коричневые зубы

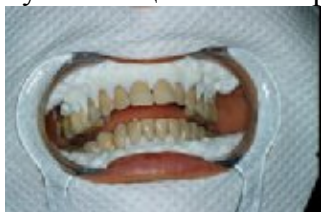Процесс офисного отбеливания

1. Осмотр и консультация у стоматолога.

В первую очередь врач тщательно осмотрит ваши зубы и определит их начальное состояние, насколько они готовы к отбеливанию. Во время осмотра определяются причины, приведшие к нежелательному цвету зубов. Врач во время осмотра может выявить реставрации (пломбы), а также расскажет пациенту о возможном возникновении необходимости их переделать, если возникнет цветовое несоответствие. Дело в том, что реставрации в процессе отбеливания не изменяют свой цвет.

2. Прежде чем начать офисное отбеливание, пациент должен пройти этап профессиональной гигиены полости рта (удаление камней и зубного налета) за две недели до отбеливания.

3. Процесс отбеливания совершенно безболезненный, не требует обезболивания. Слизистая оболочка и десна изолируются во избежание контакта с отбеливающим гелем. Зубы очищаются полировочной пастой.



4. Отбеливающий гель наносится на передние поверхности зубов, и к ним подносится лампа или лазерный аппарат. В течение 15 минут проводится отбеливание.

5. Затем отбеливающий гель удаляется с зубов, зубы промываются, и отбеливающий гель снова наносится на зубы на 10-15 минут.

Процесс профессионального отбеливания длится 45-60 минут. После завершения первого сеанса оценивается оттенок зубов.

Второе и третье посещения назначаются через 3-6 недель..

#### Химическое отбеливание

Самый распространенный и чаще всего применяемый способ, используются вещества, которые можно применять дома, только выше концентрация (перекись мочевины, перекись карбамида, перекись водорода, хлориды) Этот способ отбеливает зубы глубоко и сильно. Белизны зубов можно добиться за два 30 минутных сеанса, эффект длится от 2 до 5 лет, потом процедуру можно снова повторить.

#### Лазерное отбеливание

Это менее щадящий, но более эффективный способ. Стоматолог имеет возможность оказывать более сильное или менее сильное воздействие на определённые участки зубов. На зубы наносится химический состав, и отбеливаются буквально на молекулярном уровне. Это самый быстрый способ отбеливания за сеанс, возможно, отбелить на 10 тонов. Но, это также и самый дорогой способ, и перед процедурой надо чтоб все пломбы были на месте, отсутствовали кариес и пародонтоз.

#### Фотоотбеливание

На зубы наносится специальный состав и с помощью галогенового света выделяется кислород, он и удаляет темные пятна. Подходит для очень чувствительных зубов с трещинами, сколами и неплотными пломбами. Отбеливание получается очень ослепительным и не всем подходит, эффект фарфоровых зубов. Если правильно и постоянно ухаживать, то эффект можно сохранить на всю жизнь.

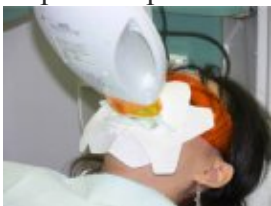#### Технология отбеливания системой Zoom:

В основе процедуры отбеливания Zoom лежит применение гелей с высоким содержанием перекиси водорода или перекиси карбамида. Для активации такого препарата используется специальная лампа, основной спектр света которой находится в ультрафиолетовой зоне. Под действием света гель начинает нагреваться и выделять

активные ионы кислорода, которые проникают глубоко в зубные ткани и разрушают красящие пигменты. В итоге эмаль приобретает красивый естественный белый цвет.

Вредно ли такое отбеливание для зубов? При соблюдении всех правил безопасности и технологии процедуры, стоматолог может гарантировать безопасность манипуляций и безвредность для зубной эмали. Но проводить отбеливание системой Zoom можно не чаще, чем раз в полгода.

Перед процедурой отбеливания необходимо пройти тщательное обследование у стоматолога. При выявлении заболеваний зубов или десен, необходимо пройти лечение и, в некоторых случаях, отложить отбеливание до полного выздоровления. За несколько дней желательно провести профессиональную очистку эмали от зубного камня и прочих отложений. Это позволит гелю активнее проникать в ткани и эффект от осветления будет выражен ярче.



*Отбеливание зубов системой Zoom в кабинете стоматолога длится не более 2 часов*

Сама процедура отбеливания с подготовительным этапом занимает 1,5-2 часа:

1. Перед отбеливанием врач определяет исходный цвет эмали по стандартизированной шкале VITA и обсуждает с пациентом тот оттенок, который будет для него оптимальным.
2. Для безопасности пациента перед отбеливанием зубов губы и щеки обрабатывают специальным кремом с защитой от ультрафиолетового излучения и фиксируют их специальным ретрактором. В обязательном порядке для предупреждения ожогов на глаза пациента надевают защитные очки.
3. На десны по контуру зубов наносится состав, мгновенно твердеющий на воздухе, который исключает попадание активного геля на нежные слизистые оболочки.
4. Непосредственно на поверхность 10 верхних и 10 нижних зубов («зона улыбки») равномерным тонким слоем наносится гель.
5. Вплотную к зубам подносится лампа Zoom, которая неподвижно фиксирована к штативу. Ее свет попадает исключительно на отбеливаемую зону.
6. Спустя 20 минут остатки геля тщательно удаляются и препарат наносится вновь. Процедура отбеливания повторяется. Всего она включает 3 цикла.
7. После окончания процедуры гель и защитное вещество удаляют. На зубную эмаль наносится реминерализующий раствор, который поможет зубам восстановиться и снизит вероятность возникновения повышенной чувствительности.

Достоинства и недостатки системы Zoom

Фотоотбеливание по технологии Zoom приобрело широкую известность и распространенность благодаря большому списку преимуществ:

1. Отбеливание зубов возможно даже в тяжелых случаях, когда к потемнению эмали привело не только употребление кофе или курение, но и прием антибиотиков и флюорооз.
2. Возможно осветление эмали на 8-12 тонов, что практически не достижимо другими системами для отбеливания зубов.
3. Вернуть белизну улыбке можно за одно посещение кабинета стоматолога, поскольку процедура отбеливания занимает всего 60 минут.
4. Эффект после отбеливания по технологии Zoom сохраняется на протяжении 5 лет.

Несмотря на все перечисленные выше положительные стороны, у такой отбеливающей системы есть и некоторые недостатки:

1. Процедура отбеливания может вызывать у пациента некоторый дискомфорт и даже болевые ощущения из-за нагрева зубных тканей под воздействием ультрафиолета.



2. При случайном попадании активный гель агрессивно действует на мягкие ткани ротовой полости.
3. После отбеливания в течение нескольких дней может сохраняться повышенная чувствительность зубной эмали к действию температур и кислоты.
4. В некоторых случаях возможно развитие эффекта «переотбеливания», когда зубы приобретают неестественный матовый белый цвет.

Кому противопоказано отбеливание зубов по технологии Zoom?

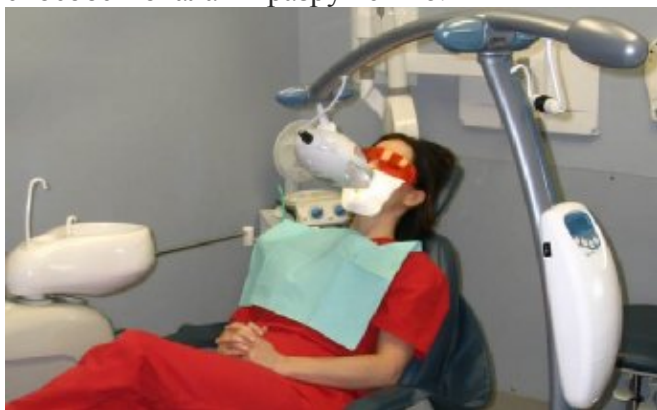Система Zoom является на сегодняшний день самой современной методикой. Но даже она подходит далеко не всем пациентам.

Основные противопоказания:

- возраст пациента до 18 лет;
- период беременности и кормления грудью;
- наличие в прошлом аллергических реакций на вещества, используемые при отбеливании зубов;
- психические заболевания, эпилепсия;
- дефекты и сколы эмали;
- незалеченный кариес;
- усиленный рвотный рефлекс;
- наличие у пациента заболеваний, сопровождающихся повышенной светочувствительностью;
- прием лекарственных препаратов, повышающих чувствительность к ультрафиолету: тетрациклина, ибупрофена, фенотиазин, гормональных оральных контрацептивов;
- меланома и другие злокачественные новообразования;
- прохождение пациентом курсов фотохимиотерапии или лечения ультрафиолетовым излучением.

Новейшие технологии Zoom-отбеливания зубов

Технологии прошлых поколений Zoom 1 и Zoom 2 мало отличались от других систем фотоотбеливания. В них применялись стандартные гели с концентрацией перекиси водорода 35%. Кроме того, такое отбеливание было не совсем безопасно для эмали, поскольку кислота, входящая в состав геля дополнительно вымывала минералы из зубов и способствовала их разрушению.



*Отбеливание зубов по новейшей технологии Zoom 3*

Но несколько лет назад на стоматологический рынок была выпущена усовершенствованная модификация отбеливающей системы — Philips Zoom 3. В ней учтены все недостатки предыдущих технологий, что позволяет сделать отбеливание максимально безопасным и комфортным для пациентов.

Особенности системы Zoom 3:

- В процессе отбеливания используются установка и реактивы одного производителя, что гарантирует максимальную их сочетаемость. Это связано с тем,

что в состав геля включены компоненты, которые полностью активизируются только в спектре «родной» лампы.

- В отличие от систем предыдущих поколений, в которых использование устаревших ламп могло привести к отсутствию отбеливающего эффекта и негативному влиянию на пациента, аппарат для отбеливания Philips Zoom имеет небольшой срок эксплуатации без замены ультрафиолетовой лампы. Это гарантирует эффективность и безопасность для пациентов.
- В системе Zoom 3 используется гель с минимальной концентрацией перекиси водорода — 25%. Это позволяет достигать отличных результатов в отбеливании в щадящем для эмали режиме.
- Запатентованная двухкомпонентная система хранения геля. В одном шприце находится перекись водорода в кислой среде, в другом — ошелачивающий компонент. При нанесении на зубы обе части смешиваются, кислота нейтрализуется и не разрушает зубную эмаль.
- Перед процедурой отбеливания системой Zoom 3 и после нее зубы проходят дополнительную обработку инновационным гелем Relief, в состав которого входит аморфный фосфат кальция. Нанесение такого препарата способствует восстановлению нормальной структуры эмали, снижению ее чувствительности к негативным воздействиям. В качестве профилактики кариеса, пациентам рекомендуется дополнительное использование геля Relief в домашних условиях.

### **Внутрипульпарное отбеливание зубов.**

Особняком от описанных мной выше методов отбеливания стоит так называемое внутрипульпарное или эндодонтическое отбеливание зуба. Иногда проведенное ранее эндодонтическое лечение приводит к потемнению зуба, в некоторых случаях зуб может стать коричневым и даже красным (при пломбировании корневых каналов резорцин-формалиновой пастой). И тогда отбеливание с нанесением геля на поверхность эмали не дает нужного результата, потому что причина изменения цвета зуба находится внутри его, а не снаружи, как обычно. Суть метода заключается в удалении пломбы из пульпарной камеры и внесении в нее отбеливающего геля. При необходимости данную процедуру повторяют, а после достижения необходимого результата ставят новую пломбу

7. Задания для самоподготовки:

1. Назовите преимущества и недостатки домашнего отбеливания зубов перед профессиональным.
2. Перечислите вещества используемые для отбеливания зубов. Механизм действия.
3. Осложнения отбеливания зубов, их причины.
4. Перечислите виды офисного отбеливания зубов.

5. Тестовые задания:

Выберите правильный ответ:

- 1) Технология отбеливания системой Zoom основана на:
  - а- химическом отбеливании
  - в- фотоотбеливание

с-лазерное отбеливание

2) За какой промежуток времени необходимо пройти курс профессиональной гигиены полости рта перед офисным отбеливанием зубов:

- а- за 2-3 дня
- в- за 2 недели
- с- за 3-4 часа

3) Наиболее эффективный метод отбеливания зубов после травматического повреждения:

- а- домашнее отбеливание
- в- профессиональное отбеливание
- с- эндодонтическое отбеливание

4) Когда лучше пройти курс отбеливания зубов:

- а- до реставрации зубов
- в- после реставрации зубов

Рекомендуемая литература:

1. Максимовский Ю.М., Максимовская Л.Н., Орехова Л.Ю. «Терапевтическая стоматология»//Москва «Медицина».-2002
2. Базилян Э.Л. «Пропедевтическая стоматология»//Москва.-2009
3. Пожарицкая М.М. «Пропедевтическая стоматология»//М.Медицина7-2004
4. Лекционный материал
5. Электронные источники

#### **Занятие № 4**

**1. Тема: «Осложнения, возникающие после отбеливания и микроабразии эмали. Профилактика при отбеливании зубов и микроабразии эмали. Тактика врача - стоматолога при отбеливании зубов»**

#### **2. Целевые задачи:**

**Студент должен знать:**

1. Осложнения, возникающие после отбеливания и микроабразии эмали.
2. Профилактика при отбеливании зубов и микроабразии эмали.

**Студент должен уметь:**

1. Продемонстрировать этапы проведения профессионального отбеливания зубов на фантомах.

3. Структура практического занятия:

№	Этапы занятия	Оборудование, пособия	Время
1.	Организационный момент	Академический журнал	3 мин
2.	Проверка домашнего задания, объяснение учебного материала	Плакаты, компьютерные слайды	40 мин
3.	Практическая работа студентов	Фантомы	40 мин
4.	Обобщение занятия		5 мин
5.	Задание на дом		2 мин

4. Вопросы для повторения.

5. Перечень вопросов для проверки конечного уровня знаний.

1. Способы отбеливания зубов.
2. Активные компоненты отбеливающих средств, их механизм действия.
3. Алгоритм проведения профессионального отбеливания зубов.
4. Этапы проведения домашнего отбеливания зубов.

Краткое содержание занятия.

Некоторые изменения цвета эмали зубов ограничиваются ее поверхностным слоем. Т. Р. Croll в 1989 г. предложил использовать смесь «кислота — абразив» для редуции поверхностного слоя эмали и назвал этот метод микроабразией эмали. Его применяют для отбеливания пятен, которые локализуются в поверхностных слоях эмали (некоторые формы флюороза и гипоплазии). Иногда этот метод позволяет улучшить и структуру поверхностного слоя эмали. Для этого сошлифовывают микроскопически тонкий слой эмали (12—26 мкм за аппликацию и до 200 мкм за сеанс; для сравнения — до 50 мкм теряется при удалении брекетов; до 10 мкм — при протравливании эмали). В 1990 г. было запатентовано и внедрено в практику надежное средство для микроабразии — «Prema» («Premier Dental Products Co.»). Препарат состоит из хлороводородной кислоты, карборунда и кремниевого геля, тщательно подобранных в оптимальных соотношениях.

Действия врача при проведении микроабразии включают следующие этапы.

1. Тщательная изоляция тканей десны гелем типа «Аксил» и коффердамом.
2. Защита глаз и лица пациента большими очками.
3. Нанесение смеси «Prema» на зуб и втирание его с помощью медленно вращающихся резиновых чашечек. При быстром вращении возможно нежелательное разбрызгивание смеси.
4. Тщательное смывание смеси.

## 5. Полирование зуба с применением фтористой пасты и аппликация фтористого геля.

Для устранения пятен обычно достаточно одного посещения. Как было установлено при исследовании обработанных поверхностей, эффект микроабразии заключается не только в удалении измененной эмали, но и в маскировке подповерхностных изменений цвета за счет увеличения отражающих свойств поверхностного слоя, который становится более ровным и плотным.

Глубокие повреждения эмали можно исправить только пломбированием, к которому следует приступать, если не удалось достигнуть желаемого результата при микроабразии.

### Рекомендуемая литература:

1. Нечай Е. С, Платова Т. С. Отбеливание зубов (обзор иностранной литературы).— Пародонтология. — 1999. — № 2. — С. 57.
2. Кроль Т. П. Лечение эмали зубов с помощью микроабразии. — «Квинтэссенция». — 1995 . — 102 с.
3. Максимовский Ю.М., Максимовская Л.Н., Орехова Л.Ю. «Терапевтическая стоматология»//Москва «Медицина».-2002
4. Базилян Э.Л. «Пропедевтическая стоматология»//Москва.-2009
5. Пожарицкая М.М. «Пропедевтическая стоматология»//М.Медицина7-2004
6. Лекционный материал
7. Электронные источники

## Занятие №5 – Модульное занятие

### Занятие №6

**Тема:** «Эндодонтические наконечники, классификация. Машинные никель-титановые инструменты для расширения корневых каналов. Основные характеристики системы «ProFile», «GT Rotary Files», «FlexMaster», «K3 Endo», «ProTaper» их преимущества»

### 2. Целевые задачи:

#### Студент должен знать:

1. Анатомо- топографическое строение корневых каналов зубов.
2. Виды стоматологических наконечников.
3. Эндодонтические инструментарий.
4. Методы инструментальной обработки корневых каналов.
5. Ошибки и осложнения, возникающие в процессе инструментальной обработки корневых каналов.

6. Эндодонтические наконечники, классификация.
7. Общие принципы работы вращающимися NiTi-инструментами.

**Студент должен уметь:**

1. Проводить инструментальную обработку корневых каналов на удаленных зубах с использованием системы «ProFile»
2. Проводить инструментальную обработку корневых каналов на удаленных зубах с использованием системы «GT Rotary Files»
3. Проводить инструментальную обработку корневых каналов на удаленных зубах с использованием системы «FlexMaster»
4. Проводить инструментальную обработку корневых каналов на удаленных зубах с использованием системы «K3 Endo»
5. Проводить инструментальную обработку корневых каналов на удаленных зубах с использованием системы «ProTaper»

3. Структура практического занятия:

№	Этапы занятия	Оборудование, пособия	Время
1.	Организационный момент	Академический журнал	3 мин
2.	Проверка домашнего задания, объяснение учебного материала	Плакаты, компьютерные слайды	40 мин
3.	Практическая работа студентов	Фантомы	40 мин
4.	Обобщение занятия		5 мин
5.	Задание на дом		2 мин

**Машинные** наконечники. Обработка каналов проводится с помощью эндодонтических низкооборотных моторов, эндодонтических наконечников и специальных инструментов. В настоящее время предложено несколько вариантов эндодонтических наконечников. Принципиальное отличие от обычных угловых наконечников состоит в снижении скорости вращения от 3500-4000 об/мин до 4000-4500 об/мин и, в большинстве случаев, предпочтение отдаётся возвратно - вращательному движению перед обычным вращательным. Эндодонтические наконечники бывают 3-х типов. **1. Ротационные** механические эндодонтические наконечники имеют понижающее число (обычно 4-10 : 1) и обеспечивают вращение инструмента по часовой стрелке со скоростью 100-300 об/мин. В таких наконечниках чаще применяются никель-титановые вращающиеся инструменты: «ProFile», «GT Rotary Files», «ProTaper» (Maillefer), «FlexMaster» (VDW), «K3 Endo» (Kerr) и т.д. При этом применяются специальные микромоторы: современные эндодонтические микромоторы являются низкоскоростными, имеют мощный вращающий момент, обладают функцией автореверса. **2. Механические** эндодонтические наконечники второго типа обеспечивают возвратно-поступательные движения инструмента в к/к (наконечник «Canal Leader 2000» S.E.T.). Файл при работе с этим наконечником совершает поступательно-вращательные движения, напоминающие

движения файла при ручной обработке корневого канала: вертикальные движения вверх-вниз с амплитудой 0,4-0,8 мм и вращательные возвратно-поступательные движения по и против часовой стрелки на 300 . Амплитуда движений регулируется автоматически и зависит от сопротивления стенок корневого канала. Используется с обычным микро мотором. Применяется для прохождения, расширения и пломбирования корневого канала. **3. Механические** эндодонтические наконечники третьего типа обеспечивают вращательные движения инструмента вперед-назад в пределах 900 (напоминающие подзаводку часов). (Наконечники «Giromatic» (MicroMega), «Endo-Lift» (Kerr), «НЭ-3» (КМИЗ).

**Вибрационные.** В звуковых наконечниках файл совершает вибрационные движения на частоте 1500-6500 Гц, которая находится в пределах слышимости человеческого уха. Акустические волны передаются вдоль эндодонтического инструмента. В местах контакта рабочей части файла со стенками к/к происходят микрораскалывания (микровзрывы) дентина. Одновременно с расширением корневого канала при работе звуковым наконечником осуществляется раскрытие и очищение дентинных канальцев, частичное устранение со стенок корневого канала «смазанного слоя». Возвратно-поступательные движения в корневом канале и постоянная ирригация водой обеспечивают эффективное очищение просвета корневого канала, удаление из него остатков пульпы, микроорганизмов, дентинных опилок. В процессе работы инструмент не нагревается, что делает возможной работу сухими или слегка увлажненными файлами. Примерами звуковых наконечников являются «ММ 1500 Sonic Air» и «ММ 1400 Mecasonic» (MicroMega). Перед машинной обработкой корневого канала необходимо пройти, определить рабочую длину, провести начальное расширение ручными инструментами. Затем приступают к машинной обработке.

**При ультразвуковой** обработке каналов файл совершает вибрационные движения с частотой 20000-45000 Гц, которая находится за пределами слышимости человеческого уха. Для ультразвуковой обработки к/к применяют специальные аппараты, генерирующие низкочастотный ультразвук, специальные наконечники и специальные К-файлы (Endosonore file). Примеры аппаратов: «Piezon-Master 400» и «MiniPiezon» (EMS), «Suprasson P-Max» и «Booster P5» (Satelec), «Cavitron SPS» (Dentsply). Генерация ультразвуковых колебаний может осуществляться 2-мя способами: магнитострикционным и пьезоэлектрическим.

### **Машинные никель-титановые инструменты для расширения корневых каналов:**

**Система «ProFile».** Профайлами называют эндодонтические инструменты, разработанные американской фирмой «Tulsa Dental Product». Их полное название – «Profile .04 Taper Series 29 Rotary Instruments».

Свойства:

- профайлы изготавливаются из сверхгибкого никель-титанового сплава, состоящего из 56% никеля и 44% титана.
- благодаря свойствам сплава, инструмент при работе повторяет все изгибы корневого канала.
- конусность профайлов составляет 04 или 06, т.е. диаметр инструмента увеличивается на 0,04 или на 0,06 мм на каждый миллиметр длины соответственно.

- профайлы, в отличие от стандарта ISO, созданы в соответствии со стандартом серии 29. Это означает постоянное увеличение диаметра инструментов на 29% от одного размера к следующему.

- на поперечном сечении рабочая часть профайла имеет U-образные желобки, которые по наружному краю создают плоские грани.

- профайлы вместо острого переходного угла от ствольной части инструмента к кончику имеют конусообразную неагрессивную верхушку.

- оптимальная скорость вращения – 250 об./мин.

**«GT Rotary Files»** изготавливаются из никель-титанового сплава. Они сконструированы для работы во вращательном режиме по часовой стрелке со скоростью 150-350 об./мин. От профайлов они отличаются большей конусностью рабочей части.

Набор «GT Rotary Files» состоит из трех групп инструментов:

*Первая группа – основные инструменты* (на хвостовике имеется 2 цветных кольца) – включает 4 инструмента конусностью 12% (.12), 10% (.10), 8% (.08) и 6% (.06), длиной 21 и 25 мм и одинаковым диаметром кончика – 0,20 мм. Инструментами этой группы производится препарирование канала по методике «Crown Down».

*Вторая группа – апикальные инструменты* (на хвостовике имеется одно цветное кольцо) – также включает 4 инструмента. Конусность всех инструментов – 4% (.04). Отличаются они толщиной – диаметр кончика соответствует №№ 20, 25, 30, 35 по ISO. Длина инструментов данной группы – 21, 25, 31 мм. Инструментами этой группы производится препарирование апикальной части корневого канала.

*Третья группа – устьевые инструменты* (без колец на хвостовике) – вспомогательные файлы – предназначены для обработки устьевой части канала с целью придания ей воронкообразной формы. Инструменты этой группы имеют конусность 12% (.12), размер по ISO 35, 50 и 70, длину 21 и 25 мм.

**Эндодонтическая система «FlexMaster»** включает вращающиеся никель-титановые файлы «FlexMaster», аксессуары (системный бокс, блокнот для контроля использования инструментов) и эндодонтический электромотор «VDW EndoStepper», позволяющий работать вращающимися никель-титановыми файлами обычным угловым наконечником с передаточным числом 1:1.

Особенностью файлов «FlexMaster» является то, что они имеют выпуклое треугольное поперечное сечение, напоминающая форму традиционных K-файлов. Инструменты системы «FlexMaster» имеют 3 типа варианта конусности: .06, .04 и .02, которая маркируется кольцами на хвостовике.

4. Вопросы для повторения.

5. Перечень вопросов для проверки конечного уровня знаний.

1) Использование современных технологий в стоматологии.

2) Этапы проведения инструментальной обработки корневых каналов различными машинными системами.



3) Преимущества машинной обработки корневых каналов.

**6.Задания для самоподготовки:**

1. Заполните таблицу:

Система вращающихся никель-титановых инструментов:	Форма поперечного сечения инструментов
«ProFile»	
«GT Rotary Files»	
«FlexMaster»	
«K3 Endo»	
«ProTaper»	

2. Написать методику использования системы «FlexMaster».

3. Перечислите преимущества и недостатки системы «GT Rotary Files».

4. Тестовые задания:

Выберите правильный ответ:

1. Как изменяется в наборе размер финишных ProTaper?

- a — растёт конусность;
- b — растёт размер вертушки инструмента;
- c — растёт размер и конусность.

2. Необходимо ли оказывать апикальное давление при работе с активными вращающимися эндодонтическими инструментами?

- a — да;
- b — нет;
- c — не имеет значения.

3. Из скольких инструментов состоит набор ProTaper, которого достаточно в большинстве случаев для окончательной обработки канала на всю длину?

- a — 3;
- b — 6;
- c — 9;
- d — 12.

4. Как изменяется диаметр профайлов от размера к размеру?

- a-23%
- b-29%
- c-35%

Рекомендуемая литература:

1. Максимовский Ю.М., Максимовская Л.Н., Орехова Л.Ю. «Терапевтическая стоматология»//Москва «Медицина».-2002
2. Николаев А.И., Цепов Л.М. «Практическая терапевтическая стоматология»//Москва «МЕДпресс-информ».-2010
3. Базилян Э.Л. «Пропедевтическая стоматология»//Москва.-2009
4. Пожарицкая М.М. «Пропедевтическая стоматология»//М.Медицина7-2004
5. Лекционный материал
6. Электронные источники

## **Занятие № 7**

**Тема: «Ультразвуковая обработка корневых каналов. Показания. Преимущества и недостатки»**

### **2. Целевые задачи:**

**Студент должен знать:**

1. Анатомо- топографическое строение корневых каналов зубов.

**Студент должен уметь:**

1. Проводить инструментальную обработку корневых каналов на удаленных зубах.
2. Пломбировать корневые каналы различными способами на удаленных зубах.

3. Структура практического занятия:

№	Этапы занятия	Оборудование, пособия	Время
1.	Организационный момент	Академический журнал	3 мин
2.	Проверка домашнего задания, объяснение учебного материала	Плакаты, компьютерные слайды	40 мин
3.	Практическая работа студентов	Фантомы	40 мин
4.	Обобщение занятия		5 мин
5.	Задание на дом		2 мин

Ультразвуковые аппараты работают с частотой 25—40 кГц. При инструментальной обработке канала энергия передается в основном в продольном направлении и только небольшая часть ее переходит в поперечные колебания. Для подавления колебаний требуется лишь небольшая нагрузка. Ультразвуковые аппараты вызывают два основных эффекта: кавитацию и микростриминг. Эффект кавитации наблюдается на кончике ультразвукового скалера, которая при обработке корневого канала отсутствует (Ahmad et al, 1987; Lumley et al., 1988; Walmsley, Williams, 1989).

Микростриминг - это, пожалуй, единственное преимущество ультразвуковых аппаратов, используемое в эндодонтии. Этот эффект заключается в устойчивой однонаправленной циркуляции жидкости вблизи небольшого вибрирующего объекта. При этом возникают множественные небольшие вихревые токи, самые быстрые из которых наблюдаются у верхушки ультразвукового эндодонтического инструмента. Эти токи могут вызывать прямой поток жидкости (Ahmad et al., 1987). Такой звуковой микростриминг может вызывать устранение бактерий и ферментов из корневых каналов (Stock, 1992).

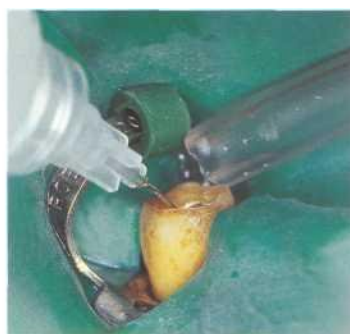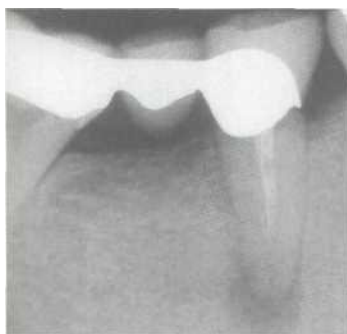


Рис. 388. Создание доступа. Слева: рентгенограмма нижнего премоляра. Канал запломбирован неадекватно, в периапикальной области имеется участок разрежения костной ткани. Зуб чувствителен к перкуссии. Справа: пульпа некротизирована и разрушена бактериями, о чем свидетельствует неприятный запах во время удаления расплава. Промывание раствором гипохлорита натрия позволяет удалить содержимое пульповой камеры и оказывает антибактериальное действие.

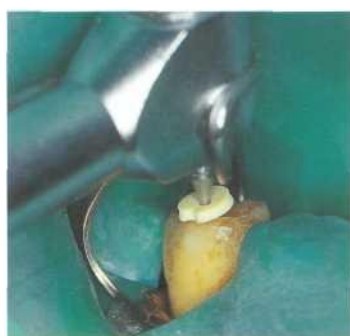


Рис. 389. Инструментальная обработка. Слева: обработку канала проводят вручную, начиная с расширения его коронковой части и заканчивая обработкой апикальной области. Справа: коронковую часть расширяют борами Gates-Glidden, чтобы создать место для свободной осцилляции ультразвуковых инструментов в канале.

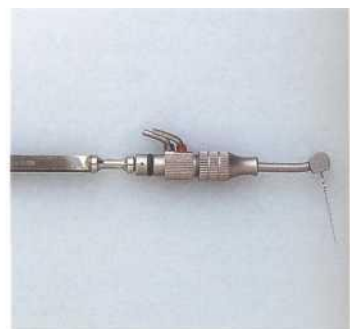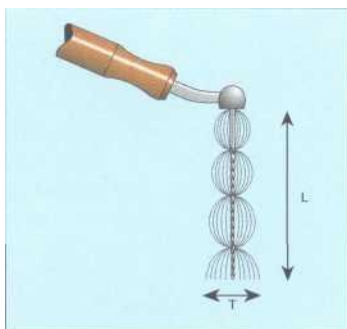


Рис. 390. Принцип действия.

Слева: осцилляция под прямым углом к длинной оси зуба состоит из узлов колебаний с минимальной амплитудой и антиузлов, или петель с максимальной амплитудой. Кончик файла свободно вибрирует с

максимальной амплитудой (Stock, 1992). Справа: магнестрикция возникает при

попадании ферромагнитного тела в форме бруска в переменное магнитное поле. Это вызывает механические колебания.

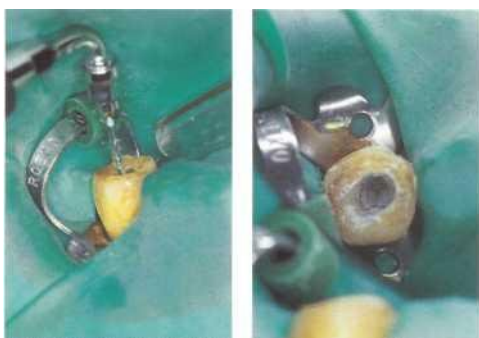


Рис. 391. Орошение. Слева: при применении ультразвука со скоростью потока жидкости 20 мл/мин орошающий раствор достигает апикальной области корневого канала не менее чем за 30 с (Krelletal., 1988).

Справа: после промывания и высушивания корневой канал заполняют гидроксидом кальция под временную герметичную повязку.

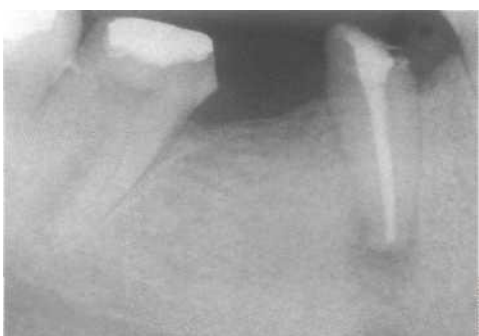

Рис. 392. Наблюдение.

Через 3 мес. после начала лечения канал был запломбирован. На рентгенограмме видно уменьшение размеров периапикального очага (сравните с начальной рентгенограммой на рисунке 388).

Наблюдение.

Через год после лечения произойдет не полная, регенерация костной периапикального дефекта. целесообразность применения промывания корневых каналов Однако необходимость гипохлорита натрия очевидна, и показанный на рисунке 388, кажется достаточно эффективным (Brisenoetal., 1991)

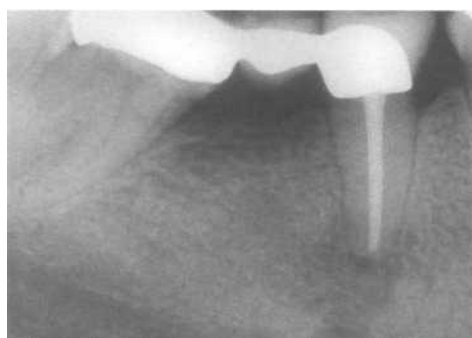

Рис. 393.

шла явная, хотя и ткани в области Клиническая ультразвука для все еще спорна. использования метод,

Krell и соавт. (1998) в исследовании на моделях показали, что при ультразвуковом промывании орошающий раствор достигает верхушки только в том случае, если файл может свободно вибрировать в канале. Если вибрация инструмента ограничена стенками канала, орошающий раствор не пройдет через первый узел осцилляции. Поэтому для промывания рекомендуется использовать К-файлы 15-го размера, которые необходимо изгибать по ходу канала, чтобы избежать перевыпрямления канала и формирования ступеньки (Lumley et al., 1992).

Рекомендуемая литература:

1. Максимовский Ю.М., Максимовская Л.Н., Орехова Л.Ю. «Терапевтическая стоматология»//Москва «Медицина».-2002
2. Николаев А.И., Цепов Л.М. «Практическая терапевтическая стоматология»//Москва «МЕДпресс-информ».-2010
3. Базилян Э.Л. «Пропагандистическая стоматология»//Москва.-2009
4. Пожарицкая М.М. «Пропагандистическая стоматология»//М.Медицина7-2004
5. Лекционный материал

## 6. Электронные источники

### Занятие № 8

**Тема: «Преимущества 3-х мерной obturации системы корневых каналов. Алгоритм проведения данной методики»**

#### 2. Целевые задачи:

##### Студент должен знать:

2. Анатомо- топографическое строение корневых каналов зубов.
3. Виды стоматологических наконечников.
4. Эндодонтические инструментарий.
5. Методы инструментальной обработки корневых каналов.
6. Ошибки и осложнения, возникающие в процессе инструментальной обработки корневых каналов.
7. Методы пломбирования корневых каналов.
8. Медикаментозные препараты, применяемые в эндодонтии.

##### Студент должен уметь:

3. Проводить инструментальную обработку корневых каналов на удаленных зубах.
4. Пломбировать корневые каналы различными способами на удаленных зубах.
5. Пользоваться материалами для пломбирования корневых каналов.

#### 3. Структура практического занятия:

№	Этапы занятия	Оборудование, пособия	Время
1.	Организационный момент	Академический журнал	3 мин
2.	Проверка домашнего задания, объяснение учебного материала	Плакаты, компьютерные слайды	40 мин
3.	Практическая работа студентов	Фантомы	40 мин
4.	Обобщение занятия		5 мин
5.	Задание на дом		2 мин

Под качественным пломбированием на сегодняшний день подразумевается трехмерная герметизация всей разветвленной системы корневого канала, играющая роль надежного барьера между полостью зуба и тканями периодонта, что включает в себя необходимость:

- запломбировать канал биологически инертным материалом,
- максимально obturировав не только основные, но и латеральные и ацезорные каналы,
- плотно запечатать просветы дентинных канальцев, выходящих в просвет корня,
- исключив возможность возвратного инфицирования,
- при этом быть уверенным, что находящийся в канале материал не рассосется.

Эти требования обусловили появление на рынке стоматологической продукции большого количества новых методик материалов и аппаратов.

Несомненное преимущество на сегодняшний день имеет трехмерная obturация корневых каналов горячей термопластифицированной гуттаперчей. Этот метод наиболее быстрый для достижения качественного пломбирования корневых каналов и практически исключает возможность проникновения инфекции после пломбировки, кроме того при таком пломбировании достигается качественная obturация латеральных каналов, с минимальным риском фрактуры корня.

### **Итак трехмерное пломбирование корневых каналов термопластической гуттаперчей это:**

- Быстрая obturация, обеспечивающая точное и предсказуемое пломбирование
- Герметичное заполнение канала
- возможность obturации сложных корневых каналов различными методиками
- Превосходный апикальный контроль и полная obturация всего корневого канала, включая латеральные (дополнительные) каналы
- Простая и эффективная техника легкая для понимания и применения
- компактное и плотное заполнение канала
- Исключение фрактуры корня зуба

### ***Методика трехмерной obturации корневых каналов приборами BeeFill Pack и BeeFill или прибором BeeFill 2in1***

#### **Подготовка к пломбированию.**

1) Надлежащим образом подготовьте канал, так как правильная форма канала облегчает процесс пломбирования.

2) Подберите соответствующий апикальный мастер-штифт, который должен иметь те же размер и конусность, что и отпрепарированный корневой канал и проходить на всю его длину.

3) Обрежьте скальпелем кончик штифта на 0.5-1 мм, таким образом вы создадите депо и при уплотнении разогретой гуттаперчи она не выйдет в периапикальную область.

4) Подберите соответствующие ручные плаггеры для работы в пределах устьевой части канала ( Плаггер Машту -3-4), в пределах средней трети канала ( Плаггер Машту -1-2), в пределах апикальной части канала( Плаггер Машту -1-2).

5) Подготовьте к работе прибор BeeFill: установите картридж с гуттаперчей и выставите на приборе температуру разогрева гуттаперчи- 180 грС и процент текучести гуттаперчи - 60%.

6) Подготовьте к работе прибор BeeFill Pack:

- подберите соответствующий каналу плаггер для разогрева гуттаперчи и с помощью силиконового стоппера зафиксируйте на нем длину на 3-5 мм меньше рабочей длины канала и вставьте выбранный плаггер в наконечник прибора.

### **Плаггеры «BeeFill»:**

Малого размера Черный ISO 40/.03

Среднего размера Желтый ISO 50/.05

Большого размера Синий ISO 60/.06

- Выставьте на приборе :
  1. температуру разогрева плаггера: 130 гр для альфа гуттаперчи; 180-200 гр для бета
  2. силу звукового сигнала ( 1-100%).

Для установки необходимого температурного параметра нажмите кнопку регулировки температуры «+» или «-». При нажатии на соответствующую кнопку на цифровой светодиодный дисплей выводятся температурные параметры. Желтый светодиод кнопки установки температуры загорается, показывая, что активизирован режим установки температуры.

При нажатии на кнопки установки силы звукового сигнала «+» или «-» светодиодный дисплей показывает в течение 5 секунд заданную силу звукового сигнала и затем возвращается к показанию выбранного параметра температуры.

Режим ожидания (Standby) указывается рядом десятичных точек на цифровом светодиодном дисплее. Если пауза при эксплуатации прибора превышает пять минут, прибор переходит в режим ожидания.

### **Пломбирование канала**

1) Мастерштифт с небольшим количеством силера припасуйте в корневом канале

2) Далее с помощью прибора BeeFill Pack запломбируйте латеральные каналы и установите апикальную пломбу, которая является защитой от попадания излишков силана и гуттаперчи за апикальное отверстие. Этот этап пломбирования еще называется «техника Downpack" (Даунпэк):

- Разогретым плаггером Pack ( активация производится нажатием в любое место сенсорного кольца на наконечнике) удалите избытки штифта у устья канала.
- Ручным штопфером большого размера короткими энергичными движениями обработайте канал по окружности , чтобы протолкнуть гуттаперчу по направлению

к концу канала, очистить стенки канала и спрессовать находящуюся в нем гуттаперчу.

- В течении 5 секунд осуществляем давление ручным штопфером большого размера чтобы спрессовать гуттаперчу на данном отрезке по вертикали и горизонтали

( первый этап конденсации материала).

- Снова активируйте плаггер Pack(не более 3-4секунд) и одновременно введите его в канал через размягчаемую им гуттаперчу, не доходя до отмеренной на плаггере длины (которая на 5 мм . меньше рабочей длины канала) 2 мм (по мере продвижения плаггера осуществляется начальный этап obturации латеральных каналов).
- Деактивируйте плаггер Pack и продолжите оказывать на него давление продвигаясь на 2мм в апикальном направлении, то есть до силиконового стопа.
- Продолжая удерживать плаггер в корневом канале на заранее установленной длине, охладите его в течении 10 секунд, одновременно оказывая им умеренное давление в апикальном направлении . Это нужно для того, чтобы спрессовать теплую гуттаперчивую массу в конечной трети системы каналов и скомпенсировать усадку в процессе охлаждения.
- Снова активируйте плаггер на одну секунду; затем деактивируйте его и удалите из канала движением вниз- вверх ( ввиде запятой) вместе с гуттаперчей находящейся в средней и устьевой частях канала . Таким образом мы отделяем и удаляем гуттаперчу из средней и устьевой частей корневого канала, не нарушая obturацию апикальной части.
- Ручным штопфером малого размера( Плаггер МашТу -1) короткими энергичными движениями обработайте незапломбированную часть канала по окружности, чтобы очистить стенки и сконденсировать остатки гуттаперчи, находящиеся в средней и устьевой частях канала, в его апикальную часть.

3)После того, как установка апикальной пломбы произведена, следует перейти к работе аппаратом BeeFill, которая заключается в последовательном введении разогретой гуттаперчи в канал и конденсации ее в вертикальном направлении ручными плаггерами МашТу. Этот этап пломбирования называется «техника BackFill" (БекФилл):

- Прижмите канюлю к ранее уплотненной в апикальной части канала гуттаперче
- Активируйте наконечник BeeFill( активация производится нажатием в любое место сенсорного кольца на наконечнике прибора) и выпустите небольшую( иначе при дальнейшем охлаждении гуттаперчи произойдет ее усадка и она оторвется от стенок канала, также большая порция гуттаперчи может выйти назад вместе с канюлей) порцию гуттаперчи. Продолжайте выпускать пока не почувствуете легкое выталкивающее движение, после чего деактивируйте наконечник и выводим канюлю из зуба.
- 3)Ручным плаггером МашТу малого размера короткими энергичными движениями очищаем стенки канала и конденсируем гуттаперчу в апикальном направлении в течении 5 секунд, чтобы предотвратить дальнейшую усадку и освободить побольше места для следующих порций.



- 4) Повторяйте этапы 1-3 до полной obtурации канала с каждой последующей порцией используя для конденсации гуттаперчи больший размер ручного плаггера МашТу.

4. Вопросы для повторения.

5. Перечень вопросов для проверки конечного уровня знаний.

- 1) Методика подготовки корневого канала к пломбированию.
- 2) Этапы трехмерного пломбирования канала.
- 3) Преимущества и недостатки трехмерной obtурации корневого канала.
- 4) Ошибки и осложнения при трехмерной obtурации корневого канала.

**6. Задания для самостоятельной подготовки студентов:**

1. Что подразумевается под качественным пломбированием корневых каналов?

2. Заполните таблицу:

Отличия систем obtурации корневых каналов:

Обтурация термопластической инъекцией гуттаперчи	Обтурация корневых каналов использованием системы ThermoFil

3. Составьте кроссворд из 10 слов по теме:

«Преимущества 3-х мерной obtурации системы корневых каналов. Алгоритм проведения данной методики».

4. Назовите преимущества и недостатки систем 3-х мерной obtурации корневых каналов.

5. Тестовые вопросы:

- 1) При пломбировке корневых каналов гуттаперчей припасованная канюля для введения материала должна:
- a — доходить до апикального отверстия;
  - b — быть на 3–5 мм меньше рабочей длины;
  - c — входить в устье канала на 3–5 мм.
- 2) Пластификация гуттаперчи в системе BeeFill проводится:
- a — термически;
  - b — химически;
  - c — механически металлическим конденсором.
- 3) Нужно ли использовать силер при пломбировке канала термопластичной гуттаперчей?
- a — да;
  - b — нет.
- 4) На каком уровне активируется и используется для подрезания мастер-штифта электрически нагреваемый плаггерсистемы Calamus в однокорневых зубах?
- a- на уровне устья корневого канала
  - b- на уровне эмалево-цементной границы

Рекомендуемая литература:

1. Максимовский Ю.М., Максимовская Л.Н., Орехова Л.Ю. «Терапевтическая стоматология»//Москва «Медицина».-2002
2. Николаев А.И., Цепов Л.М. «Практическая терапевтическая стоматология»//Москва «МЕДпресс-информ».-2010
3. Базикян Э.Л. «Пропедевтическая стоматология»//Москва.-2009
4. Пожарицкая М.М. «Пропедевтическая стоматология»//М.Медицина7-2004
5. Лекционный материал

## **Занятие №9-Модульное занятие**

### **Занятие №10**

- 1. Тема: «Основные методы клинического и рентгенологического исследования перед имплантацией. Общие и местные показания и противопоказания к имплантации. Элементы имплантатов»**
- 2. Целевые Задачи:**

**Студент должен знать:**

1. Особенности организации процесса имплантологического лечения пациентов с дефектами зубных рядов;
2. Алгоритм планирования и проведения лечебно-реабилитационных мероприятий с использованием стоматологических имплантатов различных конструкций;

3. Современные костнопластические материалы, используемые в стоматологической имплантологии;
4. Показания и противопоказания для лечения пациентов с использованием стоматологических имплантатов;
5. Хирургические протоколы различных методик имплантаций;

**Студент должен уметь:**

1. Обосновать целесообразность проведения имплантологического лечения;
2. Формулировать показания и противопоказания к проведению имплантации;
3. Определять последовательность запланированных этапов лечения;

**3. Структура практического занятия**

№	Этапы занятия	Оборудование, пособия	Время
1.	Организационный момент	Академический журнал	3 мин
2.	Проверка домашнего задания, объяснение учебного материала	Плакаты, компьютерные слайды	40 мин
3.	Практическая работа студентов	Фантомы	40 мин
4.	Обобщение занятия		5 мин
5.	Задание на дом		2 мин

**ПОКАЗАНИЯ И ПРОТИВОПОКАЗАНИЯ К ДЕНТАЛЬНОЙ ИМПЛАНТАЦИИ. ВЫБОР КОНСТРУКЦИИ ИМПЛАНТАТА**

Показаниями к дентальной имплантации являются:

- частичные дефекты зубных рядов во фронтальном или в концевых отделах;
- полное отсутствие зубов у пациентов без атрофии и с атрофией альвеолярных отростков челюстей;
- лица, которые не могут пользоваться съемными протезами (повышен рвотный рефлекс, аллергические реакции на пластмассы, деформации челюстей врожденного и приобретенного характера).

Дентальная имплантация проводится у лиц молодого и среднего возраста. Однако у пациентов пожилого возраста, при хорошем общем состоянии и отсутствии противопоказаний, также возможно ее выполнение.

Противопоказания к проведению зубной имплантации могут быть *абсолютные* и *относительные*, *общие* и *местные*.

Абсолютными противопоказаниями являются:

- хронические соматические заболевания организма (туберкулез, коллагеновые аутоиммунные заболевания - ревматоидный артрит или синдром Шегрена и др.);

- тяжелые заболевания сердечно-сосудистой системы;
- эндокринные заболевания (сахарный диабет, токсический зоб, нарушение функции гипофиза или надпочечников и др.);
- заболевания костной системы (дисплазии, остеодистрофии, остеопороз);
- системные заболевания соединительной ткани (красная волчанка, склеродермия и др.);
- болезни крови и кроветворных органов (лейкоз, агранулоцитоз, коагулопатии, анемии и др.);
- психические заболевания (психозы, неврозы и др.);
- лучевая болезнь;
- хронический алкоголизм;
- наркомания;
- наличие злокачественных опухолей (неоперабельные опухоли, лечение химиотерапией, лучевая терапия большими дозами).

Относительные общие противопоказания:

- заболевания, связанные с недостатком поступления витаминов в организм (авитаминозы);
- респираторные заболевания;
- специфические заболевания (сифилис, актиномикоз);
- предоперационная лучевая терапия злокачественных опухолей на ранних их стадиях развития в органах и тканях, расположенных вдали от челюстно-лицевой области;
- диспротеинемия, обусловленная неполноценностью белкового питания;
- дисменорея;
- беременность;
- инфекционные заболевания;
- в период ухудшения общего состояния организма, обусловленного разнообразными причинами (повышением артериального давления и др.);
- обострения хронического течения воспалительных заболеваний в различных органах и тканях;

Абсолютными местными противопоказаниями для дентальной имплантации могут служить:

- злокачественные опухоли мягких тканей и костей лицевого скелета;
- доброкачественные опухоли и опухолеподобные образования (дисплазии) челюстей;
- лучевой некроз челюстей (остеорадионекроз);
- наличие предопухолевых заболеваний красной каймы губ или слизистой оболочки полости рта;
- наличие клинической симптоматики непереносимости металлов (относится для металлических конструкций имплантатов);
- тяжелая форма генерализованного пародонтита и пародонтоза;
- идиопатические заболевания с прогрессирующим поражением (лизисом) тканей пародонта (синдром Папийона - Лефевра и др.);
- системные заболевания соединительной ткани с проявлением их в челюстно-лицевой области;
- низкая гигиеническая культура пациента или нежелание его к поддержанию высокой гигиены полости рта.

Относительные местные противопоказания:

- обострение хронических (периодонтит, периостит и др.) и наличие острых (абсцесс, флегмона и т.д.) воспалительных процессов в мягких тканях и челюстях;
- деструктивные процессы в челюстях неопухолевого происхождения (остеомиелит, кисты) при условии включения в комплекс их лечения заполнения послеоперационных костных дефектов остеопластическими материалами (биоинертной или биоактивной керамикой и др.);
- гингивиты, стоматиты, тонзиллиты, гаймориты;
- при проведении лечения заболеваний периферической нервной системы (невралгии, невриты и др.);
- заболевания височно-нижнечелюстного сустава (артрит, артрозы, дисфункции);
- патологический прикус;
- неудовлетворительное состояние гигиены полости рта.

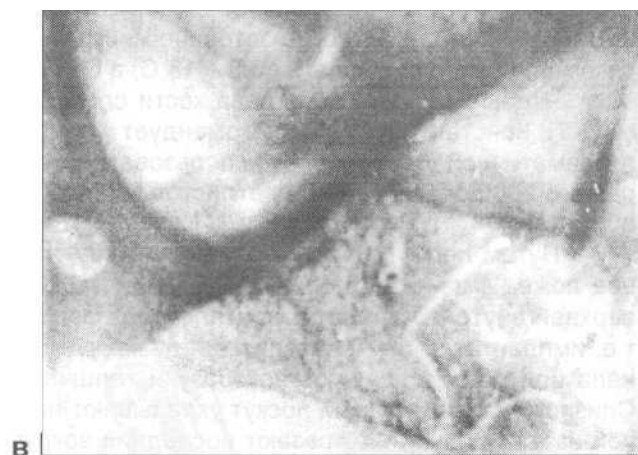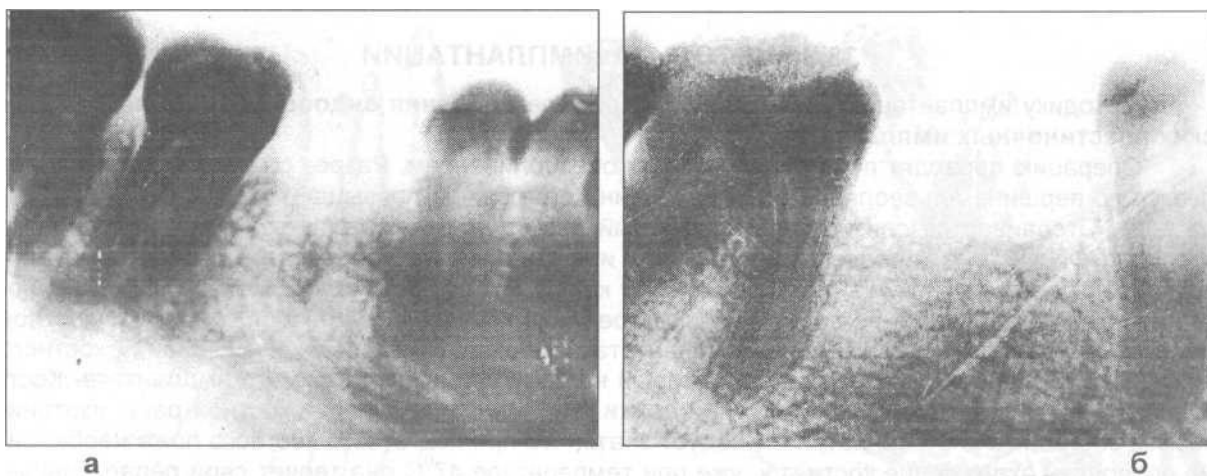
Конечно же этим кратким списком нельзя учесть все возможные заболевания и состояния, которые могут явиться причиной развития осложнений при проведении дентальной имплантации. Поэтому, врачу необходимо быть особенно внимательным и вдумчивым при предоперационном обследовании пациента и выборе его для выполнения операции дентальной имплантации.

После принятия положительного решения по проведению дентальной имплантации, врачу необходимо провести обоснование выбора материала и конструкции имплантата.

Конструкция имплантата выбирается исходя из топографо-анатомических особенностей зубных рядов и челюстей пациента. Во **фронтальном отделе** используются имплантаты цилиндрической формы, а в **дистальных** — пластиночные и цилиндрические имплантаты.

По мнению Г.М. Вайса (1992) выбор конструкции имплантата зависит также и от *вида альвеолярного отростка челюсти*. При **широком альвеолярном отростке** могут использоваться как цилиндрические, так и пластиночные конструкции имплантатов. Если **альвеолярный отросток средней ширины**, то преимущество имеют пластиночные имплантаты перед цилиндрическими. При **узком альвеолярном отростке** показана не эндооссальная, а субпериостальная имплантация.

По мнению К.П. Константины (1997) при имплантации необходимо учитывать *толщину слизисто-надкостничного лоскута*, расположенного по гребню альвеолярного отростка челюсти, *ширину его костной части* и *размер петель-лакун губчатого вещества кости* в запланированных местах его введения. Автором отмечено, что у пациентов с толщиной слизисто-надкостничного лоскута, расположенного по гребню альвеолярного отростка челюсти в 1-5 мм и шириной его костной части 3,5 - 5,5 мм рентгенологически выявляется **среднепетлистое** (1-2 мм) губчатое вещество кости. При толстом (5 мм и более) слизисто-надкостничном лоскуте по гребню альвеолярного отростка и узкой (до 3,5 мм) его костной части — **мелкопетлистую** (до 1 мм), а при тонком (до 1 мм) слизисто-надкостничном лоскуте альвеолярного гребня и широкой (более 5,5 мм) его костной части — **крупнопетлистую** (более 2 мм) губчатую структуру кости (*рис. 33.2.1*).



**Рис. 33.2.1.** Крупно - (а), средне - (б) и мелко-петлистая (в) структура костной ткани челюсти в месте запланированного введения имплантата (по К.П. Константины).

Р.Ж. Branemark и соавт. (1986) рекомендуют учитывать не только общий объем костной ткани, но и *структурное строение* костей челюстей. Это позволило авторам выделить 4 типа челюстей:

1 - почти вся толщина челюсти состоит из гомогенной компактной кости;

1 - почти вся толщина челюсти состоит из

- 2 - толстый слой компактной кости, размещенный вокруг плотной трабекулярной кости;
- 3 - тонкий слой компактной кости охватывает плотную трабекулярную кость;
- 4 - тонкий слой компактной кости окружает рыхлую трабекулярную кость.

В.П. Протасевич (1998) считает, что следует выделять три основных типа *архитектоники* челюстных костей:

I тип - кость повышенной плотности. Губчатый слой тонкий и представлен мощными трабекулами. Соотношение компактного и губчатого слоев может быть выражено в пропорции 2:1;

II тип - кость средней плотности. Губчатый слой представлен хорошо развитой сетью крепких трабекул и окружен компактным слоем кости толщиной 2-3 мм. Соотношение компактного и губчатого слоев 1:1;

III тип - губчатый слой представлен немногочисленными тонкими трабекулами и окружен компактным слоем, толщина которого не превышает 1 мм. Соотношение компактного и губчатого слоев - меньше, чем 0,5 : 1. Данный тип архитектуры соответствует состоянию регионарного остеопороза.

При строении костной ткани челюсти, которое соответствует I и II типу, автор предпочтению отдает винтовым и цилиндрическим имплантатам, т.к. при этих типах архитектуры имеются условия для достижения остеоинтеграции.

По мнению Р.А. Левандовского (1996) имплантат должен быть такой толщины, чтобы после его введения в альвеолярный отросток челюсти толщина костных стенок не должна быть меньше толщины самого имплантата. То есть, толщина имплантата должна быть не более 1/3 ширины альвеолярного отростка челюсти.

4. Вопросы для повторения.

5. Перечень вопросов для проверки конечного уровня знаний.

- 1) Преимущества имплантации.
- 2) Показания и противопоказания к имплантации.
- 3) Классификация имплантатов.
- 4) Составные части импланта

5. Задания для самостоятельной работы по изучаемой теме.

1. Перечислить противопоказания к имплантации.
2. Какие типы поверхностей имеют современные имплантаты?
3. Составные части винтового имплантата:
  - 1-
  - 2-
  - 3-...

4. Провести сравнительную характеристику цилиндрических и винтовых имплантатов.

## 5. Остеоинтеграция-

### 6. Тестовые задания:

Выбрать правильный вариант ответа

1) Какой должна быть высота костной ткани при имплантации?

а-10 мм

в- 8 мм

с-5 мм

2) Угловой абатмент предусматривает угол наклона в

а-40 градусов

в-15 градусов

с- 30 градусов

3) Абсолютным противопоказаниям к имплантации является:

а-заболевания височно-нижнечелюстного сустава

в-сахарный диабет I типа

с- неудовлетворительная гигиена полости рта

4) Что такое абатмент?

1. Супраструктура.

2. Аналог имплантата.

3. Фиксирующий винт.

4. Слепочный колпачок.

5) Для изготовления зубного протеза на имплантатах практикуется снятие оттисков:

1. 2-х этапной техникой базисным и коррегирующим слоем.

2. Гипсом с индивидуальной жесткой ложкой.

3. Альгинатной слепочной массой стандартной жесткой ложкой.

4. Индивидуальной жесткой ложкой силиконовой массой открытым или закрытым способом.

5. Стандартной жесткой ложкой силиконовой массой закрытым способом.

6) Основоположником и разработчиком имплантатов пластиночной конструкции считается:

1. Карл Миш.

2. Чарльз Бабуш.

3. Марсель Миргазизов.

4. Пер-Ингвар Бранемарк.

5. Леонард Линков.

Рекомендуемая литература:

1. Дентальная имплантология. Основы теории и практики. Проф. В.Л. Параскевич. Медицинское информационное агентство. Москва, 2006.- 399с.

2. Зубная имплантация. Проф. А.А. Кулаков, Ф.Ф. Лосев, Р.Ш. Гветадзе. Медицинское информационное агентство Москва, 2006.- 150с.

3. Имплантация зубов (хирургические аспекты). Практическое руководство. Проф. Т.Г. Робустова. М.: Медицина, 2003.-560с.: ил.



4. Практическая дентальная имплантология. Руководство, проф. И.У. Мушев, В.Н. Олесова, О.З. Фромович, 2-е изд., доп.-М.: Локус Станди, 2008.-498с.:
5. Анатомия дентальной имплантации. Атлас по анатомии для имплантологов. Жан-Франсуа Годи, пер. с франц.-М.: МЕДпрессинформ, 2009.-248с.:
6. Электронные источники

## **Занятие №11**

**1. Тема: «Показания к установке пластиночных имплантатов. Этапы установления пластиночных имплантатов»**

**2. Целевые задачи:**

**Студент должен знать:**

1. Особенности организации процесса имплантологического лечения пациентов с дефектами зубных рядов;
2. Алгоритм планирования и проведения лечебно-реабилитационных мероприятий с использованием стоматологических имплантатов различных конструкций;
3. Современные костнопластические материалы, используемые в стоматологической имплантологии;
4. Показания и противопоказания для лечения пациентов с использованием стоматологических имплантатов;
5. Хирургические протоколы различных методик имплантаций;

**Студент должен уметь:**

1. Обосновать целесообразность проведения имплантологического лечения;
2. Формулировать показания и противопоказания к проведению имплантации;
3. Определять последовательность запланированных этапов лечения;

### **3. Структура практического занятия**

№	Этапы занятия	Оборудование, пособия	Время
1.	Организационный момент	Академический журнал	3 мин
2.	Проверка домашнего задания, объяснение учебного материала	Плакаты, компьютерные слайды	40 мин
3.	Практическая работа студентов	Фантомы	40 мин
4.	Обобщение занятия		5 мин
5.	Задание на дом		2 мин

**Пластиночные имплантаты** – один из способов решения такой проблемы. Эта методика совсем не нова, и всегда давала успешные результаты, а развиваясь, становится более надежной. Сейчас, когда считается, что корневидные имплантаты все же более надежны, пластиночные имплантаты менее популярны; но если, в силу объективных причин, методика установки корневидного имплантата будет неприменима (например, кость слишком узкая), единственным решением может оказаться использование пластиночного имплантата.

Пластиночный имплантат



Сущность конструкции ясна уже из названия – эти имплантаты представляют собой пластины, вживляемые в кость. Соответственно, эти имплантаты относятся к внутрикостным конструкциям. Пластины могут нести на себе одну или несколько надкостных структур (абатментов).

Требования к поверхности пластиночных и цилиндрических имплантатов одинаковы. Пластиночные имплантаты могут быть разборными и неразборными и должны иметь текстурированную поверхность, макрорельеф, а также отверстия для прорастания костной ткани.

Требования к кости для установки пластиночного имплантата:

- Вертикальная высота кости более 8 мм.
- Толщина кости (щечно-язычная) более 3 мм.
- Ширина кости (медиально-дистальная) более 10мм, (исключение: в случае дизайна одиночного зуба требуется меньше).

Некоторые особенности пластиночных имплантатов:

- поверхность пластиночных имплантатов достаточно велика, и контакт конструкции с костью происходит с двух сторон, что оказывает очень положительный эффект.
- позволяют устанавливать несколько зубных протезов.
- стоимость установки пластиночных имплантатов ниже, чем методика корневидных имплантатов.

Процедура установки пластиночных имплантатов в целом аналогична методике корневидных, за исключением следующих моментов:

- Сверление нескольких вертикальных каналов на глубину установки имплантата.
- Соединение отверстий между собой для формирования канавки, в которую и будет установлен имплантат.

4. Вопросы для повторения.
5. Перечень вопросов для проверки конечного уровня знаний.
  - 1) Преимущества имплантации.
  - 2) Показания и противопоказания к имплантации.
  - 3) Классификация имплантатов.
  - 4) Составные части имплантата.
  - 5) Виды имплантации зуба.
  - 6) Этапы двухэтапной, одноэтапной имплантации зуба.

7. Задания для самоподготовки:

1. Назовите виды имплантации зубов
  - а-
  - б-
2. Подготовка к имплантации зубов. Виды.
3. Составить таблицу: «Преимущества и недостатки одноэтапной и двухэтапной имплантации».
4. Одномоментная имплантация зуба. Показания, противопоказания. Этапы операции.

5. Тестовые задания:

- 1) К местному противопоказанию для проведения дентальной имплантации относится:
  1. Локализованный пародонтит.
  2. Множественный кариес.
  3. Патологическая стираемость твердых тканей зубов со снижением высоты прикуса.
  4. Отсутствие одного зуба.
  5. Полная адентия.
- 2) Выбор варианта проведения синус-лифтинга проводится на основании:
  1. Количества отсутствующих зубов.
  2. Вида имплантатов.
  3. Имеющегося уровня костной ткани.
  4. Желания врача и пациента.
- 3) К биоинертным материалам относятся:
  1. Нержавеющая сталь.
  2. Хромокобальтовые сплавы.
  3. Титан, цирконий.
  4. Гидроксиапатит.
  5. Серебряно-палладиевые сплавы.

4) Сроки заживления имплантата:

1. 3-5 недель
2. 3-5 месяцев
3. 1,5 года

Рекомендуемая литература:

2. Дентальная имплантология. Основы теории и практики. Проф. В.Л. Параскевич. Медицинское информационное агентство. Москва, 2006.- 399с.
3. Зубная имплантация. Проф. А.А. Кулаков, Ф.Ф. Лосев, Р.Ш. Гветадзе. Медицинское информационное агентство Москва, 2006.- 150с.
3. Имплантация зубов (хирургические аспекты). Практическое руководство. Проф. Т.Г. Робустова. М.: Медицина, 2003.-560с.: ил.
4. Практическая дентальная имплантология. Руководство, проф. И.У. Мушев, В.Н. Олесова, О.З. Фромович, 2-е изд., доп.-М.: Локус Станди, 2008.-498с.: ил.
5. Анатомия дентальной имплантации. Атлас по анатомии для имплантологов. Жан-Франсуа Годи, пер. с франц.-М.: МЕДпрессинформ, 2009.-248с.: ил.
6. Электронные источники

## Занятие №12

**1. Тема: «Показания к установке винтовых имплантатов. Этапы установления винтовых имплантатов. Преимущества винтовых имплантатов для остеointegrации»**

### 2. Целевые Задачи:

**Студент должен знать:**

1. Особенности организации процесса имплантологического лечения пациентов с дефектами зубных рядов;
2. Алгоритм планирования и проведения лечебно-реабилитационных мероприятий с использованием стоматологических имплантатов различных конструкций;
3. Современные костнопластические материалы, используемые в стоматологической имплантологии;
4. Показания и противопоказания для лечения пациентов с использованием стоматологических имплантатов;
5. Хирургические протоколы различных методик имплантаций;

Студент должен уметь:

1. Обосновать целесообразность проведения имплантологического лечения;
2. Формулировать показания и противопоказания к проведению имплантации;
3. Определять последовательность запланированных этапов лечения;

### 3. Структура практического занятия

№	Этапы занятия	Оборудование, пособия	Время
1.	Организационный момент	Академический журнал	3 мин

2.	Проверка домашнего задания, объяснение учебного материала	Плакаты, компьютерные слайды	40 мин
3.	Практическая работа студентов	Фантомы	40 мин
4.	Обобщение занятия		5 мин
5.	Задание на дом		2 мин

## ЭТАПЫ УСТАНОВКИ ВНУГРИКОСТНЫХ ИМПЛАНТАТОВ.

### ПРЕДОПЕРАЦИОННЫЙ ПЕРИОД

А. Определение показаний для имплантации у данного пациента; оценка операционного риска по данным клиниколабораторного обследования; планирование операции с использованием диагностических моделей, рентгенограмм (при необходимости - компьютерных томограмм) и шаблона, облегчающего интерпретацию рентгенограмм и подбор имплантатов необходимого размера.

Б. Предоперационное введение лекарственных препаратов (как правило, в/м): антибиотиков, пригодных для антимикробной профилактики; глюкокортикостероидов в целях уменьшения выраженности реактивной воспалительной реакции; гемостатиков, оказывающих профилактическое действие.

В. Обезболивание - премедикация (в/в или per os); местная анестезия (проводниковая и/или инфильтрационная).

Г. Антисептическая обработка полости рта: корсодил, элюдрил или другие антисептики на основе хлоргексидина (1-1,5 мин).

### ОПЕРАЦИЯ

#### 1. РАЗРЕЗ.

В зависимости от ситуации линия разреза может проходить по гребню альвеолярного отростка, быть на его вестибулярной или на язычной/небной поверхности. Наиболее часто используется полуовальный разрез на вестибулярной поверхности альвеолярного отростка. В этом случае вершина полуовала направлена к переходной складке, а основание - в сторону языка или неба. Разрез производится до кости, его длина зависит от количества имплантатов и должна перекрывать место их установки на несколько миллиметров.

#### 2. ОТСЛОЙКА СЛИЗИСТО-НАДКОСТНИЧНОГО ЛОСКУТА ОСУЩЕСТВЛЯЕТСЯ ИЗОГНУТЫМ ПРЯМЫМ ИЛИ УГЛОВЫМ РАСПАТОРОМ.

Скелетируется преимущественно вершина и вестибулярная поверхность альвеолярного отростка, а язычная или небная поверхность (в целях меньшей травматизации тканей) обнажается лишь частично. В качестве ранорасширителей используется крючок Фарабефа и уплощенный металлический (титановый или стальной) наконечник хирургического отсоса.

#### 3. ОПРЕДЕЛЕНИЕ МЕСТА УСТАНОВКИ ИМПЛАНТАТОВ.

Для этого используется шаровидный бор, диаметр которого не превышает толщину имплантата (в данном случае 3,5 мм). Начало и последующие этапы препарирования

кости должны проходить с непрерывной подачей (около 100 мл/мин) стерильного охлажденного физиологического раствора на режущий инструмент, скорость вращения которого находится в пределах 1000-1500 об/мин.

#### **4. ФОРМИРОВАНИЕ ИМПЛАНТАЦИОННОГО ЛОЖА.**

Первая фреза (фреза Линдемана) помещается в созданное шаровидным бором углубление и в вертикальном направлении, параллельно определенным заранее ориентирам, прерывистыми движениями внедряется в кость на нужную глубину. Формирование костного ложа продолжается по заданной оси последовательным использованием цилиндрических фрез увеличивающегося диаметра. Глубина и параллельность проверяется глубиномерами. Затем с помощью метчика нарезается резьба. Независимо от способа внедрения метчика - пальцами или реверсивным ключом шаг его поворота не должен превышать 90° или четверть круга (скорость вращения в таком случае порядка 5 - 6 об/мин). Сформированное костное ложе промывается стерильным физиологическим раствором.

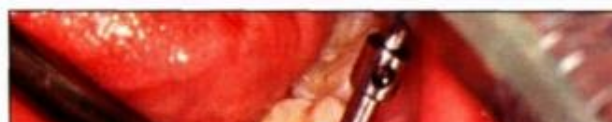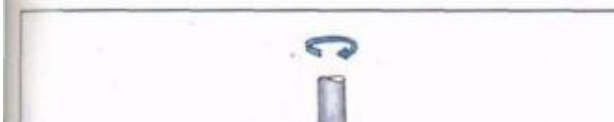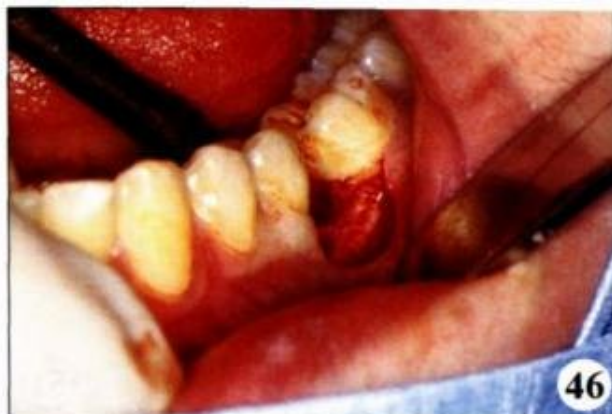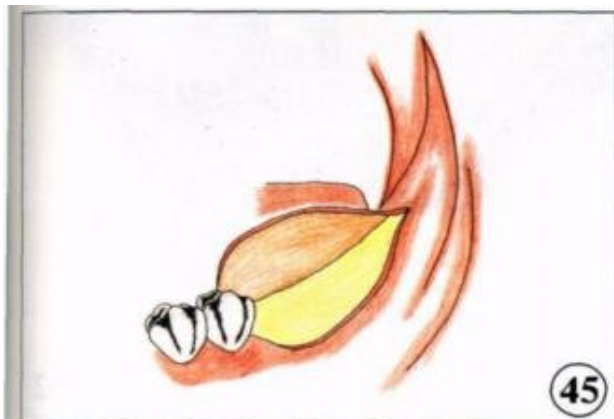#### **5. УСТАНОВКА ИМПЛАНТАТА.**

Проводится с использованием ключа-имплантатовода. Имплантат при помощи специального удерживающего пинцета фиксируется (наводится) на шестигранный конец ключа и начинает ввинчиваться в подготовленное ложе. Скорость этого процесса не должна превышать таковую при работе метчиком (как указано выше). Имплантат погружается на 0,5-1 мм ниже уровня кости, вынимается ключ, промывается внутренний шестигранный и резьбовой канал имплантата; далее завинчивается винт-заглушка.

#### **6. УШИВАНИЕ ОПЕРАЦИОННОЙ РАНЫ.**

Рана ушивается согласно общехирургическим принципам без натяжения, первый вкол иглы делается на более подвижном крае раны, первый шов накладывается на ее середине. Практически всегда накладываются узловыи швы, иногда часть швов может быть вертикальными или горизонтальными П-образными, которые считаются «разгружающими». Расстояние между швами - около 0,5 см. Наиболее оптимальным является использование атравматического шовного материала 3/0-4/0 (викрил, шелк и др.). Швы снимаются через 7-14 дней.

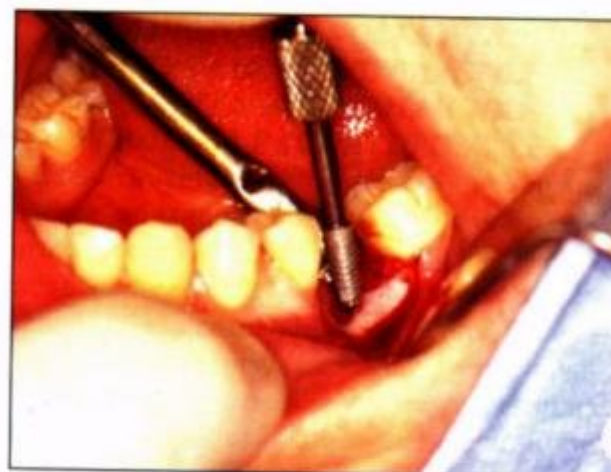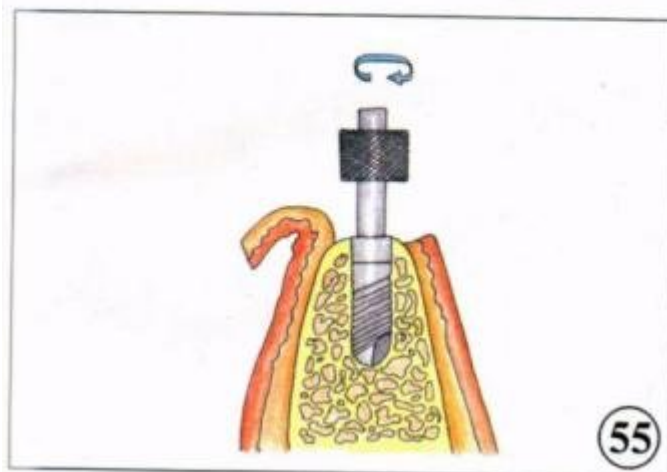
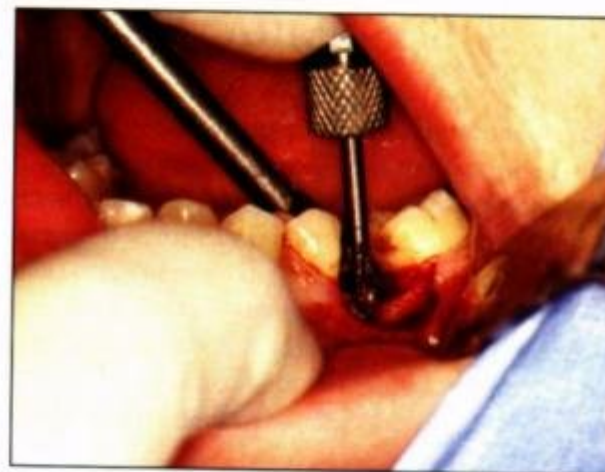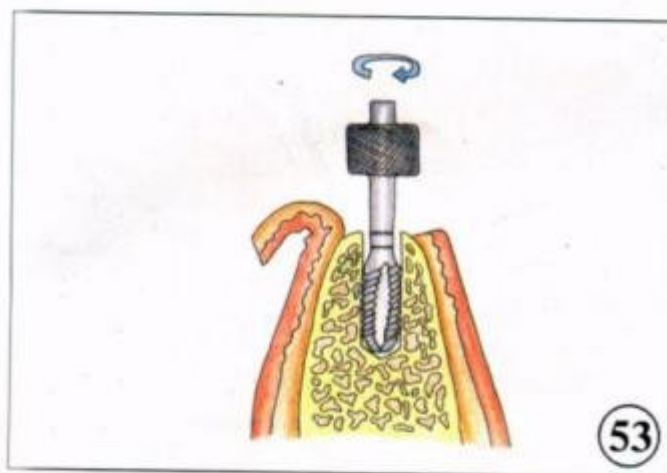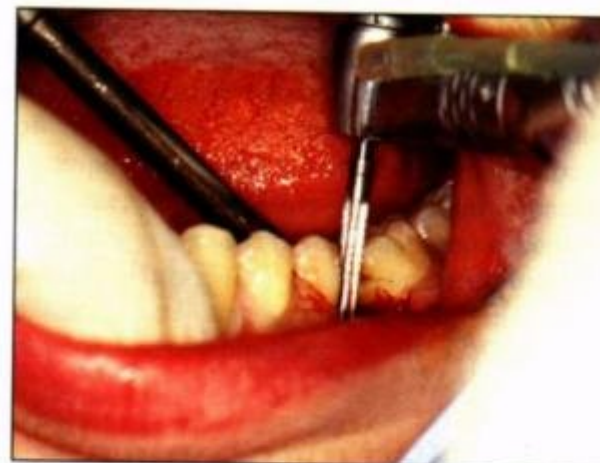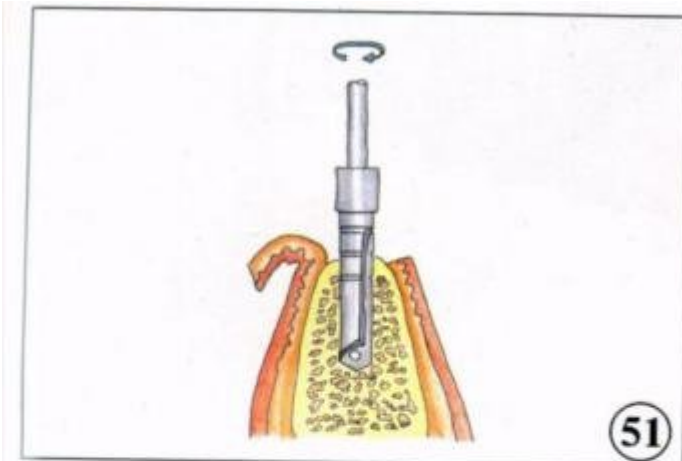
Спустя 3-4 месяца на нижней челюсти и 5-6 месяцев на верхней челюсти после контрольного рентгенологического обследования проводится установка формирователей десны - процедура, относящаяся к хирургическому этапу имплантации и являющаяся своего рода переходом к этапу протезирования. Этот процесс занимает 2 недели и необходим для образования рубца вокруг десневой поверхности внекостной части имплантата в качестве защитного барьера. После инфильтрационной анестезии через небольшой разрез с помощью скальпеля или мукотома обнажается и удаляется винт-заглушка. Затем ввинчивается формирователь десны и при необходимости накладываются швы, которые снимаются через 5-7 дней. После этого пациент поступает в распоряжение врача ортопеда.



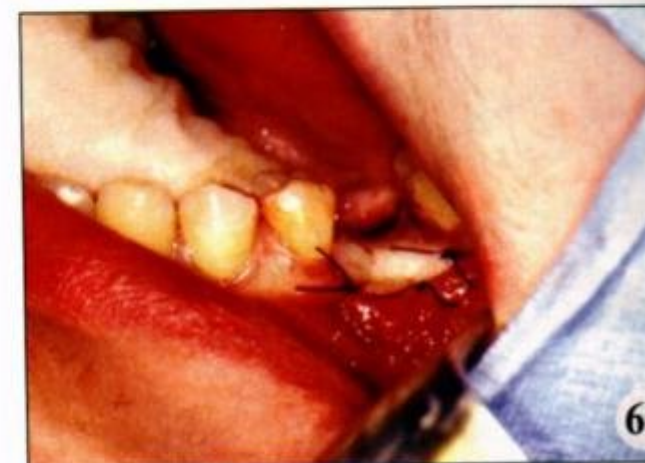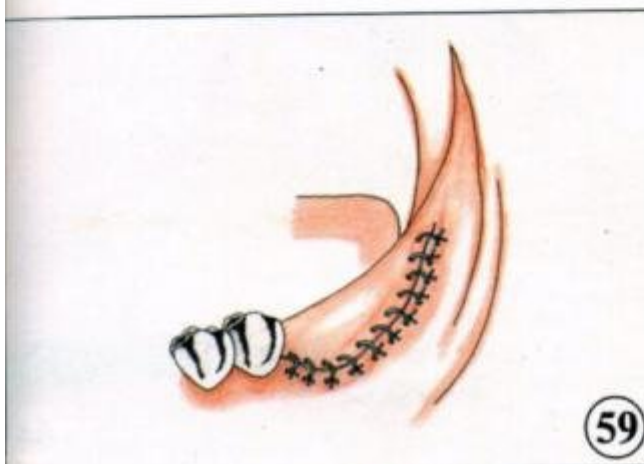
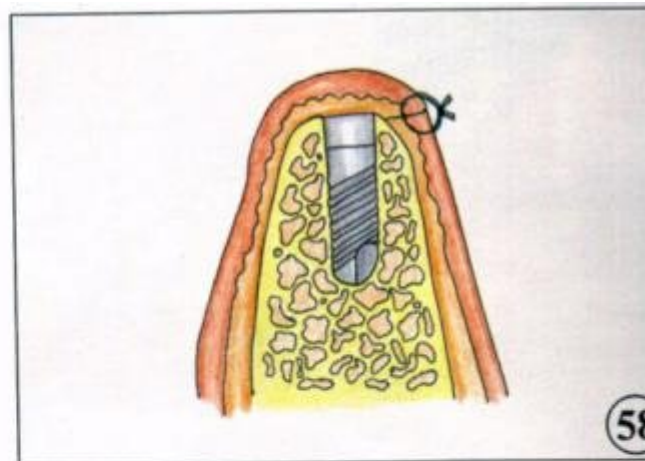
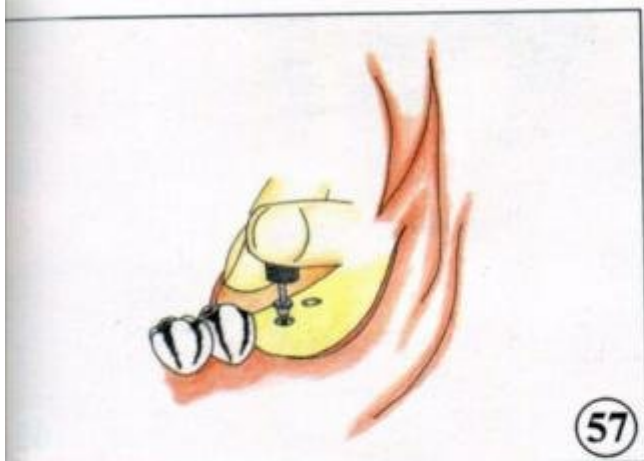
45, 46. Разрез слизистой оболочки.

47, 48. Нанесение меток в области установки имплантатов.

49, 50. Формирование направляющих с помощью «пилотного бора».



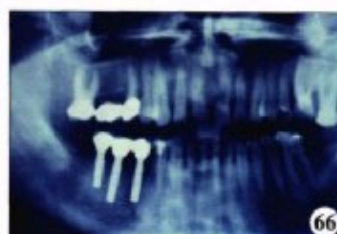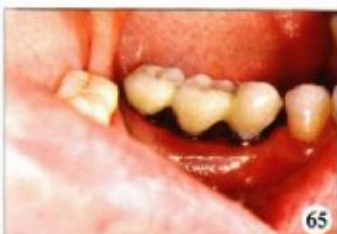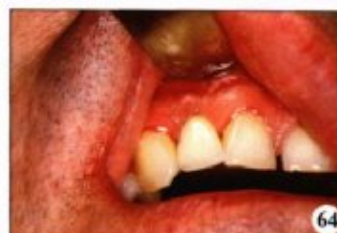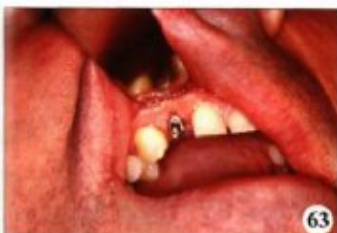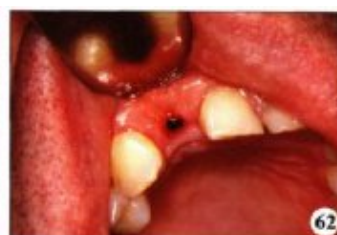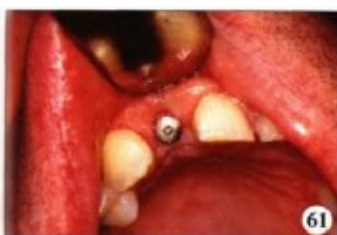51, 52. Окончательное формирование ложа с помощью фрезы соответствующего диаметра. 53, 54. Нарезка резьбы с помощью метчика. 55, 56. Установка имплантата с помощью имплантатовода.



57.Установка винтов-заглушек.

58.Рана ушита .

59.60. Вид ушитой раны в полости рта .





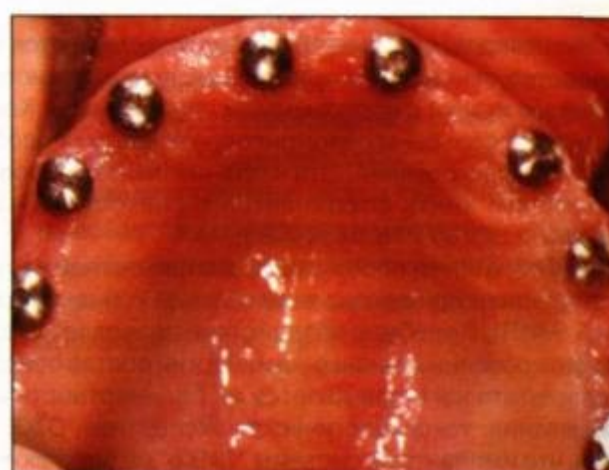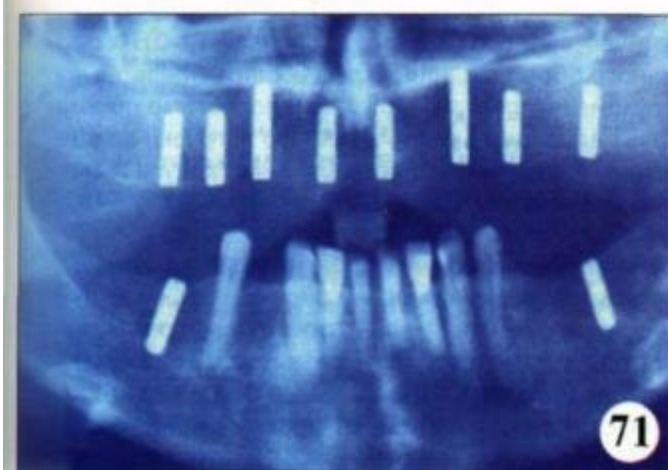
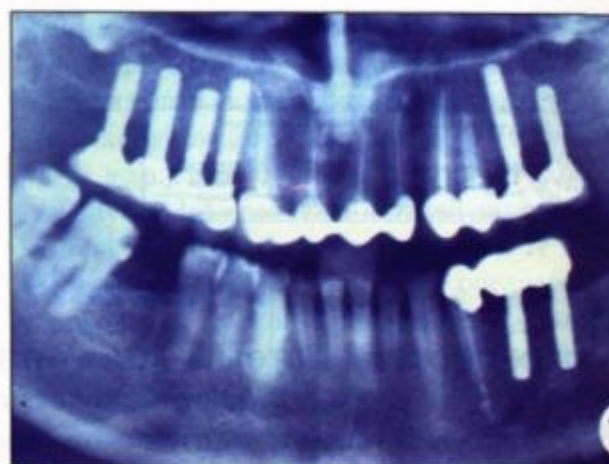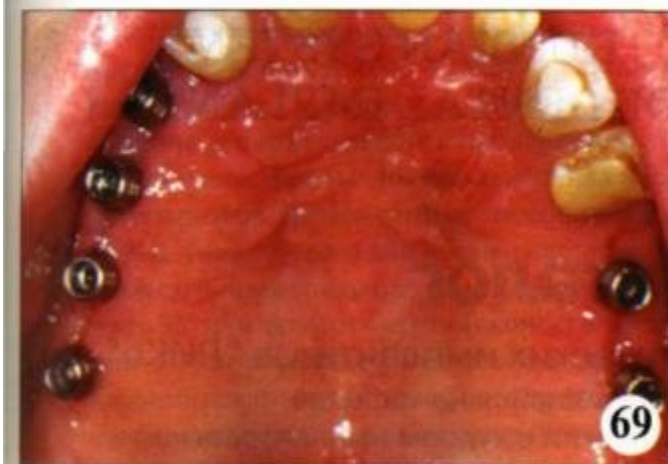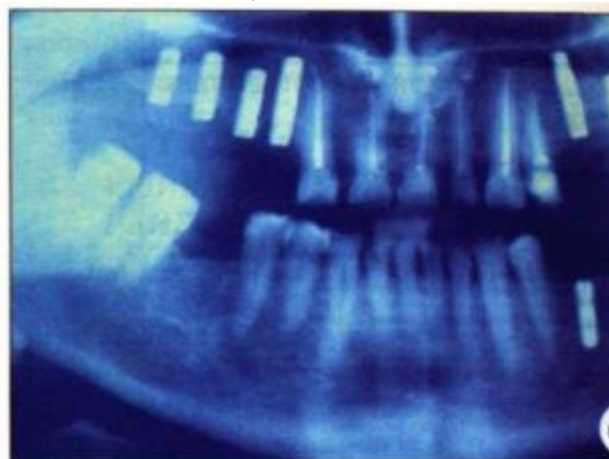
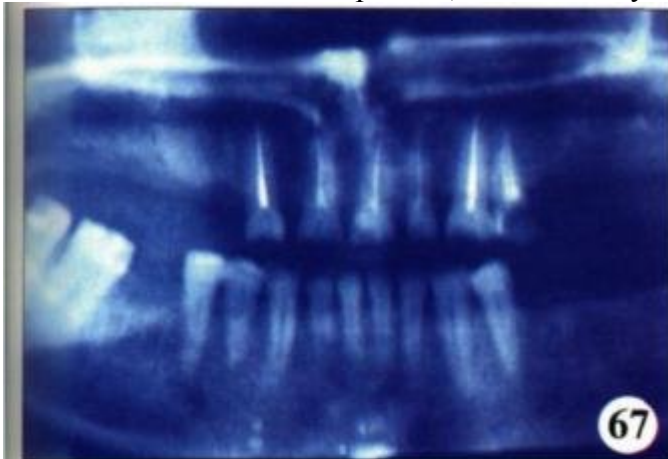61.Формирователь десны через 12 дней после установки.

62.Удален формирователь десны. Сформирован трансгингивальный канал.

63.Обработанная и припасованная суп растру ктура.

64.Изготовлена одиночная металлокерамическая коронка. 65.Пример мостовидного протеза на имплантатах (концевой дефект).

66.Рентгенологическая картина (3 года после установки имплантатов).



67. Частичная вторичная адентия. Рентгенологическая картина до операции.
68. Рентгенологическая картина после установки двухэтапных имплантатов.
69. Супраструктуры установлены на имплантаты.
70. Рентгенологическая картина после протезирования.
71. Пример установки имплантатов при полной адентии на верхней челюсти.
72. Клиническая картина через 12 дней после установки формирователей десны.

4. Вопросы для повторения.
5. Перечень вопросов для проверки конечного уровня знаний.
  - 1) Преимущества имплантации.
  - 2) Показания и противопоказания к имплантации.
  - 3) Классификация имплантатов.
  - 4) Составные части имплантата.
  - 5) Этапы проведения имплантации.

Рекомендуемая литература:

1. Дентальная имплантология. Основы теории и практики. Проф. В.Л. Параскевич. Медицинское информационное агентство. Москва, 2006.- 399с.
2. Зубная имплантация. Проф. А.А. Кулаков, Ф.Ф. Лосев, Р.Ш. Гветадзе. Медицинское информационное агентство Москва, 2006.- 150с.
3. Имплантация зубов (хирургические аспекты). Практическое руководство. Проф. Т.Г. Робустова. М.: Медицина, 2003.-560с.: ил.
4. Практическая дентальная имплантология. Руководство, проф. И.У. Мушев, В.Н. Олесова, О.З. Фромович, 2-е изд., доп.-М.: Локус Станди, 2008.-498с.: ил.
5. Анатомия дентальной имплантации. Атлас по анатомии для имплантологов. Жан-Франсуа Годи, пер. с франц.-М.: МЕДпрессинформ, 2009.-248с.: ил.
6. Электронные источники

## **Занятие №13**

**1. Тема «Показания к субпериостальной имплантации. Этапы проведения субпериостальной имплантации. Методика проведения субпериостальной имплантации, ее этапы»**

### **2. Целевые Задачи:**

**Студент должен знать:**

1. Особенности организации процесса имплантологического лечения пациентов с дефектами зубных рядов;
2. Алгоритм планирования и проведения лечебно-реабилитационных мероприятий с использованием стоматологических имплантатов различных конструкций;

3. Современные костнопластические материалы, используемые в стоматологической имплантологии;
4. Показания и противопоказания для лечения пациентов с использованием стоматологических имплантатов;
5. Хирургические протоколы различных методик имплантаций;

Студент должен уметь:

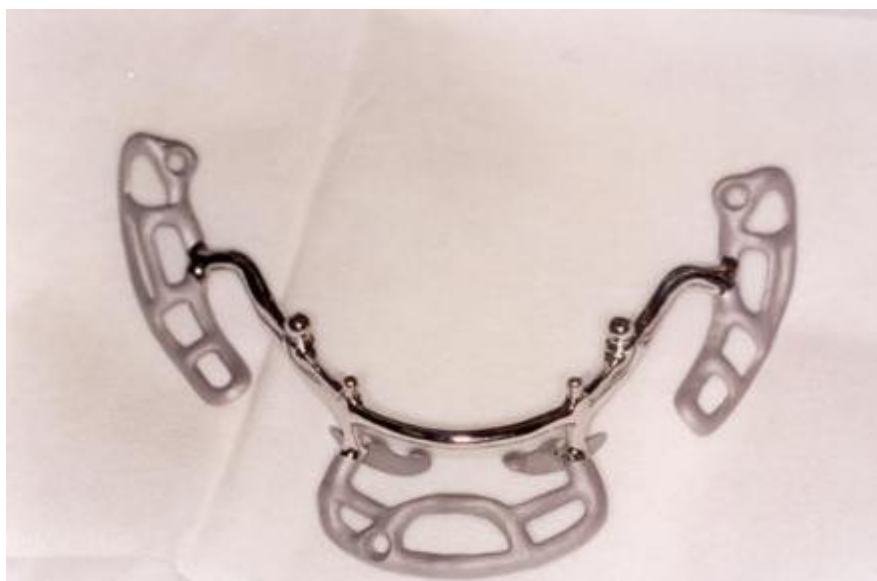1. Обосновать целесообразность проведения имплантологического лечения;
2. Формулировать показания и противопоказания к проведению имплантации;
3. Определять последовательность запланированных этапов лечения;

### 3. Структура практического занятия

№	Этапы занятия	Оборудование, пособия	Время
1.	Организационный момент	Академический журнал	3 мин
2.	Проверка домашнего задания, объяснение учебного материала	Плакаты, компьютерные слайды	40 мин
3.	Практическая работа студентов	Фантомы	40 мин
4.	Обобщение занятия		5 мин
5.	Задание на дом		2 мин

Название субпериостальный в переводе с латинского означает поднадкостничный.

Надкостницу имеет любая косточка в нашем организме. Она обеспечивает рост кости в толщину и восстановление при переломах.



Субпериостальные имплантаты устанавливаются между надкостницей и костью, чтобы с одной стороны, не повредить эту самую надкостницу, а с другой – добиться максимально прочного и надежного соединения имплантата с костной тканью.

Субпериостальная имплантация проводится в тех случаях, когда костная ткань в области будущего имплантата не соответствует всем требованиям по установке корневидного имплантата. В частности, в тех случаях, когда размер альвеолярного отростка мал. Это бывает в случае длительного отсутствия зуба и в пожилом возрасте. Можно, конечно же, провести Синус-лифтинг (субантральная аугментация), т.е. дополнительную хирургическую операцию по увеличению, а точнее, восстановлению структуры костной ткани. Но это требует довольно существенных затрат времени – несколько месяцев после операции для полного восстановления структуры кости. Субпериостальный имплантат, в отличие от корневидного имплантата, внедряется не над десной, т.е. не со стороны лунки, где сидел корень зуба. Он прикрепляется к боковой поверхности, под десной.

Итак, субпериостальная имплантация рекомендуется при недостаточной высоте альвеолярной части челюсти, т.е. применяется при сильном истончении (резорбции) костной ткани челюсти. Этот вид зубных имплантатов устанавливают под десной, между надкостницей и костью. Конструкция достаточно тонкая и ажурная, но затрагивающая достаточно большие площади, что позволяет ей прочно удерживаться и эффективно выполнять свою функцию. Поднадкостничный имплантат представляет собой достаточно сложную металлическую конструкцию с выступающими в полость рта опорами. Имплантат изготавливается по предварительному слепку с костной ткани челюсти и помещается под надкостницу в процессе операции. Требования для размера кости при данном виде имплантации минимальны: не менее 5 мм в высоту.

Существует два основных метода установки субпериостального имплантата: Двухэтапный и одноэтапный методы. Рассмотрим двухэтапный метод:

- Первый этап – это снятие слепка с поверхности челюстной кости. Слепок снимается в процессе операции, при которой надкостницу аккуратно отделяют от костной ткани, затем снимают отпечаток со структуры кости и направляют его в лабораторию для изготовления имплантата.
- Второй этап - это подготовка челюстной кости к имплантации и собственно внедрение субпериостального имплантата. После установки имплантата происходит обычное хирургическое ушивание тканей, т.е. восстановление структуры мягких тканей.

При одноэтапном методе травматичность имплантации значительно меньше, т.к. не требуется предварительной операции для снятия отпечатка с костной поверхности челюсти. Это позволяют сделать современные методы медицинской визуализации информации, в частности, компьютерная рентгеновская томография. С ее помощью современная медицина буквально творит чудеса. Компьютерная томография челюстной кости позволяет с помощью специальных программ воссоздать объемную структуру кости. А далее на этом трехмерном изображении с помощью специальной технологии моделируется имплантат, который затем в лаборатории превращается в точную и полностью соответствующую челюсти конструкцию. Остается лишь провести единственный хирургический этап по подготовке челюсти и установке субпериостального имплантата. Так современные медицинские технологии позволяют ускорить процесс лечения и снизить его травматичность.

4. Вопросы для повторения.
5. Перечень вопросов для проверки конечного уровня знаний.
- 6) Преимущества имплантации.
- 7) Показания и противопоказания к имплантации.
- 8) Классификация имплантатов.

- 9) Составные части имплантата.
- 10) Этапы проведения имплантации.

Рекомендуемая литература:

4. Дентальная имплантология. Основы теории и практики. Проф. В.Л. Параскевич. Медицинское информационное агентство. Москва, 2006.- 399с.
5. Зубная имплантация. Проф. А.А. Кулаков, Ф.Ф. Лосев, Р.Ш. Гветадзе. Медицинское информационное агентство Москва, 2006.- 150с.
3. Имплантация зубов (хирургические аспекты). Практическое руководство. Проф. Т.Г. Робустова. М.: Медицина, 2003.-560с.: ил.
4. Практическая дентальная имплантология. Руководство, проф. И.У. Мушев, В.Н. Олесова, О.З. Фромович, 2-е изд., доп.-М.: Локус Станди, 2008.-498с.: ил.
5. Анатомия дентальной имплантации. Атлас по анатомии для имплантологов. Жан-Франсуа Годи, пер. с франц.-М.: МЕДпрессинформ, 2009.-248с.: ил.
6. Электронные источники

## Занятие №14

**1. Тема: «Особенности конструирования и изготовления зубных протезов с опорой на имплантаты. Основные конструкционные элементы. Критерии исхода лечения»**

### 2. Целевые Задачи:

Студент должен знать:

- особенности строения органов полости рта при полной потере зубов;
- особенности организации процесса имплантологического лечения пациентов с полной потерей зубов;
- алгоритм планирования и проведения лечебно-реабилитационных мероприятий с использованием стоматологических имплантатов различных конструкций;
- показания и противопоказания для лечения пациентов с использованием стоматологических имплантатов;
- хирургические протоколы различных методик имплантаций;

### Студент должен уметь:

1. Обосновать целесообразность проведения имплантологического лечения;
2. Формулировать показания и противопоказания к проведению имплантации;
3. Определять последовательность запланированных этапов лечения;

### 3. Структура практического занятия

№	Этапы занятия	Оборудование, пособия	Время
1.	Организационный момент	Академический журнал	3 мин
2.	Проверка домашнего задания, объяснение учебного материала	Плакаты, компьютерные слайды	40 мин
3.	Практическая работа студентов	Фантомы	40 мин

4.	Обобщение занятия		5 мин
5.	Задание на дом		2 мин

Задачей ортопедического лечения с применением имплантатов является восстановление целостности зубного ряда верхней и нижней челюсти, в результате чего происходит восстановление функции жевания, речи и эстетики.

При планировании конструкции протезов необходимо создать условия, при которых воздействие жевательной нагрузки на окружающую имплантат кость не должно превышать определенных пределов, вызывающих резорбцию костной ткани.

Проектирование конструкции зубного протеза можно проводить с помощью предварительных расчетов, которые позволяют представить распределение жевательной нагрузки в системе «зубной протез — имплантат — кость». При расчете учитывается вектор силы и момент силы. Под вектором силы подразумевается ее направление, возникающее при жевательном давлении на коронку зуба. При воздействии на протез вектора силы в вертикальном направлении, его действие совпадает с продольной осью имплантата и опорных зубов. В то же время вектор силы может быть направлен горизонтально, в перпендикулярном направлении к оси имплантата или в касательном направлении под различными углами по отношению к ней. Момент силы определяется ее произведением ( $F$ ) на плечо приложения силы ( $h$ ) и является кратчайшим расстоянием от центра объекта до крайней точки его поверхности.

### **Клинические и лабораторные этапы протезирования съёмными и несъёмными конструкциями зубных протезов с опорой на имплантаты.**

Следует учитывать, что при увеличении момента силы происходит повышение напряжения в окружающей зубы и имплантат костной ткани. Поэтому при планировании ортопедического лечения придерживаются определенных положений, связанных с правильным определением центрального соотношения челюстей, исключением провоцирования зубным протезом травматической окклюзии (использование боковой стабилизации опорных элементов и введение в конструкцию протеза шинирующих приспособлений).

Во время жевания на зубы действуют силы различной направленности, но за счет единства зубного ряда и амортизирующей функции пародонта происходит равномерное распределение напряжения в кости. После внедрения имплантатов необходимо моделировать окклюзионную поверхность так, чтобы вектор силы был направлен вертикально по оси имплантата и воздействие горизонтальных и касательных сил было бы минимальным.

В основе решения задачи долговременного функционирования протеза лежит создание биомеханического равновесия сил, когда при действии жевательной нагрузки на протез, опирающийся на зубы и имплантаты или только на имплантаты, происходит относительно равномерное распределение напряжения в кости.

При ортопедическом лечении с применением имплантатов могут быть использованы различные типы съёмных и несъёмных протезов. В зависимости от используемых материалов зубные протезы, опирающиеся на имплантаты, могут быть акриловыми,

цельнолитыми, комбинированными протезами, литой металлический каркас которых облицовывается пластмассой или керамикой.

*Несъемные зубные протезы* представлены коронками и мостовидными протезами. Фиксация несъемных протезов проводится с помощью цемента или винтов. При этом несъемные зубные протезы могут фиксироваться только на имплантатах или на имплантатах и опорных зубах.

При полной потере зубов и выраженной атрофии альвеолярного гребня после имплантации применяются *съёмные протезы*. В полном съёмном протезе существуют специальные элементы фиксации, являющиеся частью замковой или балочной системы, которая закрепляется на имплантатах. После имплантации при нахождении опорных головок имплантатов в полости рта проводится *определение центрального соотношения челюстей* для правильной установки моделей челюстей в артикулятор. С этой целью предварительно снимаются оттиски для получения рабочих моделей челюстей. При включенных дефектах зубного ряда, возникших от потери двух или трех зубов, и фиксированной межальвеолярной высоте можно сопоставить модели в положении центральной окклюзии без применения восковых шаблонов.

При дефектах зубных рядов, когда имеется фиксированная межальвеолярная высота, положение центральной окклюзии можно определить с помощью силиконового окклюзионного материала или восковых шаблонов. При дефектах зубных рядов и нефиксированной межальвеолярной высоте определение центрального соотношения челюстей проводится с помощью восковых базисов с окклюзионными валиками.

До препарирования опорных зубов получают *временные протезы*. Полимерные протезы фиксируются временным цементом Temp-bond, Proviscol и служат для защиты пульпы препарированных зубов от биологических, термических и химических раздражителей. Кроме того, наложение временных протезов несет в себе психотерапевтический эффект, так как наложение протеза происходит сразу после операции, что позволяет восстановить эстетику и функцию жевания. Временные протезы служат также для воспроизведения индивидуальных окклюзионных взаимоотношений и предотвращают возможные нарушения, связанные с ошибками в определении окклюзии. При этом временные протезы выполняют роль модели, по которой врач и пациент определяют свое отношение к форме, размерам, цвету и положению искусственных зубов.

*Препарирование зубов* проводится на высокооборотных установках с водным охлаждением, острыми алмазными инструментами. Важно соблюдать прерывистый режим препарирования с учетом зон безопасности зубов. С целью создания стерильного операционного поля необходимо изолировать с помощью кофердама опорные головки имплантатов.

После оценки препарирования проводят *подбор оттисковых ложек и снятие двойного оттиска*. Первый слой снимается основной массой, которую после затвердевания выводят из полости рта. В основном слое удаляются межзубные перегородки и создаются отводящие каналы, которые позволяют исключить возникновение зон повышенного давления и искажение точности окончательного оттиска. Затем на первый слой наносится второй, корригирующий слой. По оттискам с верхней и нижней челюсти получают гипсовые модели.

*Для получения разборных моделей челюстей* в оттиск предварительно вводят аналоги имплантатов и после отливки супергипсом получают рабочую модель с аналогами

головок имплантатов. Если производится изменение формы опорных головок имплантатов путем их сошлифовывания, то гипсовую разборную модель отливают с использованием стандартных штифтов.

*Фиксация разборных гипсовых моделей челюстей* в артикуляторе осуществляется с помощью направляющих из силиконового материала или восковых шаблонов.

Для правильной постановки разборных моделей челюстей в пространстве артикулятора по отношению к шарнирной оси вращения суставных головок используют лицевую дугу. Последнюю ориентируют по франкфуртской горизонтали и укрепляют на лице носовым упором и ушными выступами. В полость рта вводят окклюзионную пластинку с нанесенной на нее силиконовой массой и прижимают к зубам верхней челюсти. Специальным устройством данную пластинку фиксируют к лицевой дуге. После этого, для фиксации моделей челюсти и переноса пространственного положения верхнего зубного ряда по отношению к шарнирной оси височно-нижнечелюстного сустава закрывают центрирующие винты и приводят все угловые величины в нулевое положение. Используя переходное устройство, лицевую дугу с пластинкой фиксируют в пространстве артикулятора и гипсуют верхнюю модель к верхней раме артикулятора. Затем, модель нижней челюсти с помощью направляющих из силиконового материала или восковых шаблонов ориентируют по отношению к верхней и закрепляют гипсом к нижней раме артикулятора. Артикулятор модели *Bio Art 4000* имеет возможность воспроизведения индивидуальных движений нижней челюсти за счет его настройки по индивидуальным данным сагиттального и бокового суставных путей. После фиксации моделей верхней и нижней челюсти в пространстве артикулятора, с помощью силиконового отпечатка при передней окклюзии выставляют сагиттальный суставной путь. Для настройки углов Беннетта используют отпечатки при правой и левой боковых окклюзиях. После регистрации и установки индивидуальных углов, получают металлоакриловые или металлокерамические зубные протезы. *Моделирование каркасов коронок и мостовидных протезов* проводят из воска в артикуляторе на разборных моделях.

После создания формы осуществляется *литье* из кобальто-хромового сплава или титана. После обрезания литников и пескоструйной обработки проводится *припасовка каркаса* на модели и затем в полости рта.

*При моделировании каркаса мостовидного протеза* обязательным условием является создание кольцевой гирлянды в области шейки имплантата. При расположении зубного протеза у пациентов в переднем отделе челюсти, гирлянда моделируется только со стороны полости рта, по эстетическим соображениям. При формировании кольцевой гирлянды, если на головке имплантата отсутствует уступ, ее край «сводится на нет». При наличии уступа должно быть обязательное соответствие толщины стенки коронки и ширины уступа головки имплантата.

*При создании металлоакрилового мостовидного протеза* в боковом отделе зубного ряда, промежуточная часть в области слизистой оболочки пластмассой не покрывается.

Форма коронки бокового зуба должна обеспечивать хороший доступ для проведения гигиенических процедур в области десны и шейки имплантата. Оптимальной является грушевидная форма, которая обеспечивает защиту десны от травмирующего действия пищи.



Необходимо добиваться точного прилегания каркаса будущего протеза к опорным зубам и головкам имплантатов, а также равномерного разобщения окклюзионной поверхности каркаса с зубами антагонистами на толщину будущего облицовочного покрытия:

- при замещении дефектов зубного ряда металлоакриловыми мостовидными протезами после подготовки металлического каркаса приступают к приготовлению пластмассы и моделированию облицовки; полимеризацию пластмассы проводят в течение 10 минут при температуре 120° С и давлении 4—5 атмосфер;
- при замещении дефектов зубного ряда металлокерамическими мостовидными протезами, используют метод поэтапного моделирования анатомических элементов жевательной поверхности зубов. После определения цвета проводят обжиг керамической массы в соответствии с инструкцией.

Металлоакриловые и металлокерамические зубные протезы припасовывают в артикуляторе с учетом движений нижней челюсти. При выполнении каждого этапа моделирования установленные в артикуляторе модели перемещают из положения центральной окклюзии, в переднюю и боковые окклюзии. Таким образом достигают артикуляции при движении нижней челюсти во всех направлениях амплитудой 2-3 мм, без изменения окклюзионной высоты. *При формировании окклюзионной поверхности протеза* необходимо моделировать ее так, чтобы при жевании направление вектора силы совпадало с продольной осью имплантата. В то же время следует избегать создания преждевременных окклюзионных контактов или промежутка между окклюзионной поверхностью протеза, фиксируемого на имплантатах, и зубами-антагонистами. В первом случае может возникать травматическая окклюзия, а во втором — вертикальное перемещение и наклон естественных зубов-антагонистов. С целью уменьшения силы, действующей на головку имплантата в горизонтальном и косом направлениях, необходимо *формировать округлые жевательные бугорки*. При определении высоты бугорков искусственных зубов и крутизны их скатов необходимо учитывать траекторию движения головок суставов, пространственное взаиморасположение альвеолярных дуг в области имплантации, а также тонус жевательной мускулатуры. Для исключения функциональной перегрузки имплантата проводится уменьшение жевательной поверхности в области боковых зубов. Это достигается моделированием окклюзионной поверхности соответственно площади премоляра.

После этапа полирования металлоакрилового протеза и глазурирования металлокерамического протеза осуществляют его *фиксацию на опорах цементом*. Металлоакриловые и металлокерамические зубные протезы фиксируют цементом не только при частичной, но и при полной потере зубов. Для создания зубных протезов, фиксируемых на винтах, существуют различные методики снятия оттисков для получения гипсовых моделей, передающих точное расположение естественных зубов и опорных головок имплантатов. Перед снятием двойного оттиска на головках имплантатов фиксируются стандартные элементы, которые при отливке модели должны обеспечить точную фиксацию аналогов головок имплантатов.

*Для фиксации зубных протезов только на имплантатах может использоваться следующая методика получения металлического каркаса.* В пластмассовой ложке в области проекции головок имплантатов выпиливают отверстия. На головки имплантатов одевают специальные колпачки, которые фиксируют лабораторными винтами. Наносят на ложку оттискной материал, и фиксируют ее в полости рта таким образом, чтобы выступали лабораторные винты. После затвердения оттискного материала выкручивают винты и выводят ложку из полости рта. Затем в оттиск устанавливают аналоги опорных

головок имплантатов и фиксируют их лабораторными винтами. Отливают рабочую модель, и после затвердения гипса выкручивают лабораторные винты и снимают с модели ложку с оттискным материалом.

*Клинико-лабораторные этапы получения съемного протеза, когда в качестве опоры используются имплантаты и естественные зубы, заключаются в следующем.*

Для получения разборной модели используют двойной оттиск. Первоначально на головку имплантата надевают колпачок и фиксируют его винтом. После снятия оттиска основной массой в пластмассовой ложке в области имплантата создается отверстие и винт, фиксирующий колпачок, заменяется на лабораторный винт, выступающий в полость рта. Затем на оттиск наносят корригирующую массу, и после ее затвердевания, проводится выкручивание лабораторного винта и выведение оттискной ложки из полости рта. После фиксации лабораторным винтом аналога головки имплантата в оттиске, отливается рабочая модель, на которой формируется металлический базис протеза.

Для моделирования металлического съемного каркаса могут использоваться как лабораторные винты, так и специальные колпачки. Перед моделированием восковой репродукции литого каркаса протеза проводится вкручивание лабораторных винтов в аналоги головок имплантатов. После моделирования восковой заготовки винты выкручиваются и в результате остающиеся после отливки в базисе каналы служат для закручивания винтов, фиксирующих готовый съемный протез.

Моделирование металлического базиса протеза может осуществляться с помощью колпачков из пластмассы. Перед моделированием воскового каркаса на аналогах головок имплантатов закрепляются колпачки, которые фиксируются лабораторными винтами. После моделирования базиса протеза винты выкручиваются, и отливается металлический каркас. Применение пластмассовых колпачков позволяет достичь большей точности литья и плотной фиксации каркаса на головках имплантатов. После отливки металлического каркаса проводится его подгонка на рабочей модели, и затем проверка в полости рта. Постановка искусственных зубов проводится в артикуляторе. Затем осуществляют замену воска на пластмассу. Готовый зубной протез соединяют с головками имплантатов винтами, углубления над которыми закрывают светоотверждаемым полимерным композиционным материалом. Преимуществом данного вида протезирования является возможность проведения профессиональной гигиены, включающей снятие зубных отложений с головок имплантатов и ультразвуковую чистку протеза. Нами (В. Н. Трезубов, М. Султан, М. Ф. Сухарев, авт. свидет. № 1790928, 1.10.1992) предложена конструкция временного съемного протеза, опирающегося на естественный зуб, имплантат и слизистую оболочку альвеолярной части нижней челюсти. Протез состоит из двух частей базисов, отделяющихся пластмассовых коронок и искусственных зубов. Базис протеза создается двойным с применением эластической пластмассы. На внутреннюю поверхность базиса наносится лекарственная медленно рассасывающаяся пленка. Блок коронок и искусственных зубов фиксируется на базисе с помощью замковых креплений. В нем предусмотрен дополнительный амортизатор из эластической пластмассы, который опирается на головку имплантата либо заполняет жевательную поверхность искусственных зубов. Фиксация полного съемного протеза может осуществляться с помощью балочной или замковой системы крепления. Сначала снимают двойной оттиск и отливают рабочую модель с аналогами головок имплантатов, моделируют из воска колпачки и балку, являющуюся патрицей для фиксации будущего протеза. После отливки, обработки и полирования металлической балки, ее фиксируют в полости рта винтами к головкам имплантатов. С помощью индивидуальной ложки снимают функциональный оттиск, который отражает не только состояние слизистой оболочки по переходной складке,

но и фиксируемой на головках имплантатов балочной конструкции. По традиционной технологии создают полный съемный протез, основным отличием которого является углубление, соответствующее положению балочной структуры.

На нижней челюсти на четыре опорных головки винтовых имплантатов фиксирована цельнолитая балка. В базисе съемного протеза закреплены фиксирующие элементы.

В полости рта на цельнолитой балке фиксируют матричные элементы в виде металлических зажимов. В базисе протеза в проекции балочной конструкции делается углубление. После этого углубление заполняется быстротвердеющей пластмассой и проводится введение протеза в полость рта. Протез фиксируют в центральном соотношении челюстей. Предварительно проводится обработка слизистой оболочки вазелином, во избежание ожога. Снятие протеза необходимо проводить до затвердения пластмассы, пока она находится в пластичном состоянии. После снятия протеза в базисе будут находиться матричные элементы фиксации. С помощью фрезы удаляют избыток пластмассы и добиваются фиксации протеза за счет соединения патрицы и матрицы.

Фиксация съемного протеза возможна с помощью внутрикостных имплантатов, имеющих опорную головку шаровидной формы. В этом случае в базисе протеза в проекции головок имплантатов фиксируются цанговые матричные элементы. После протезирования необходимо объяснить пациенту важность гигиенических процедур и обучить его правилам ухода за полостью рта и протезами, опирающимися на имплантаты. Процедура ежедневного индивидуального ухода за протезами включает чистку зубной щеткой с пастами, содержащими компоненты для профилактики пародонтита.

Проводится также дополнительная механическая чистка пришеечной области имплантата дентальными ершиками и нитями. Рекомендуются больному периодические полоскания полости рта (3—4 раза в неделю) эликсирами и настоями трав, обладающих противовоспалительными свойствами. Следует отметить, что даже самый тщательный уход не избавляет от образования зубных отложений. Поэтому необходимо один раз в год проводить профессиональную чистку, которая осуществляется скелером с пластмассовой насадкой для избежания повреждений полированного слоя шеек имплантатов.

4. Вопросы для повторения.

5. Перечень вопросов для проверки конечного уровня знаний.

- 1) Преимущества имплантации.
- 2) Показания и противопоказания к имплантации.
- 3) Классификация видов протезирования на имплантатах при полной потере зубов.

Самый прогрессивный способ протезирования.

Преимущества:

- Комфортность конструкции.
- Биосовместимость, гипоаллергенность.
- Высокая эстетичность конструкции.
- Легкость материала.
- Прочность и долговечность.

Клинический случай

В клинику обратилась пациентка 62 лет. В одной из крупных клиник была изготовлена съемная конструкция на верхнюю челюсть. Женщина отказывалась пользоваться конструкцией по причине непереносимости.

При пользовании протезом появлялась тошнота, неприятные ощущения и отмечался полный дискомфорт. Пациентка настаивала на имплантации с дальнейшим протезированием.

При обследовании было выявлено наличие полной адентии верхней челюсти, а также дефицит костной ткани в районе гайморовых пазух. На нижней челюсти наблюдалось отсутствие резцов и первых моляров.

Учитывая клиническую картину, невозможность использования съемного протеза и пожелания пациентки, было решено:

Установить шесть имплантов – на верхней челюсти.

Два импланта — на нижней.

Провести дальнейшее несъемное протезирование на диоксиде циркония.

С предложенной схемой лечения пациентка согласилась.

На первом этапе было установлено шесть имплантов на верхнюю челюсть с одномоментным проведением синуслифтинга. Произведена фиксация временной зубной конструкции. На нижней челюсти было установлено два импланта и зафиксирован временный протез.

Второй этап имплантации проводился спустя четыре месяца. Было произведено протезирование циркониевыми коронками.

Полученные результаты полностью удовлетворили, как пациентку, так и всех принимавших участие в имплантации и протезировании специалистов.

#### 7.Задания для самоподготовки:

1. Перечислить виды протезирования на имплантах при полной потере зубов.
2. Преимущества имплантации при полной потере зубов.

	Преимущества	Недостатки
<b>Вид протезирования на имплантах</b>		

3. Составить таблицу:

#### 5. Тестовые задания:

Выбрать правильный вариант ответа

- 1) Какой должна быть высота костной ткани при имплантации?  
а-10 мм  
в- 8 мм  
с-5 мм

2) При проведении имплантации следует учитывать

1. состояние зубочелюстной системы
2. степень атрофии
3. общие заболевания
4. все вышеперечисленное

3) Абсолютным противопоказаниям к имплантации является:

- а-заболевания височно-нижнечелюстного сустава
- в-сахарный диабет I типа
- с- неудовлетворительная гигиена полости рта

Рекомендуемая литература:

2. Дентальная имплантология. Основы теории и практики. Проф. В.Л. Параскевич. Медицинское информационное агентство. Москва, 2006.- 399с.
3. Зубная имплантация. Проф. А.А. Кулаков, Ф.Ф. Лосев, Р.Ш. Гветадзе. Медицинское информационное агентство Москва, 2006.- 150с.
  3. Имплантация зубов (хирургические аспекты). Практическое руководство. Проф. Т.Г. Робустова. М.: Медицина, 2003.-560с.: ил.Базилян Э.Л. «Пропедевтическая стоматология»//Москва.-2009
  4. Пожарицкая М.М. «Пропедевтическая стоматология»//М.Медицина-2004
  5. Трезубов В.Н., Щербаков А.С., Мишнев Л.М. «Ортопедическая стоматология»//СПб.-2002
  6. Лекционный материал
  7. Электронные источники

## **Занятие № 15**

**1. Тема: «Компьютерные технологии в стоматологии. CAD/CAM система, его преимущества по сравнению с традиционными методами. Материалы, используемые в CAD/CAM системе. Этапы работы системы CAD/CAM . Метод компьютерного сканирования, моделирования и автоматизированного изготовления цельнокерамических конструкции зубных протезов и их элементов. CEREC- 3 автономная система. Определение цвета зубов»**

**2. Целевые задачи:**

**Студент должен знать:**

1. Использование компьютерных технологий в стоматологии.
2. Этапы изготовления реставрации с использованием системы CAD/CAM.
3. Преимущества и недостатки CAD/CAM системы

**Студент должен уметь:**

1. Обосновать целесообразность использования CAD/CAM системы.
2. Определять последовательность изготовления цельнокерамических конструкций методом компьютерного сканирования, моделирования и автоматического изготовления.

**3. Структура практического занятия:**

№	Этапы занятия	Оборудование, пособия	Время
1.	Организационный момент	Академический журнал	3 мин
2.	Проверка домашнего задания, объяснение учебного материала	Плакаты, компьютерные слайды	40 мин
3.	Практическая работа студентов	Фантомы	40 мин
4.	Обобщение занятия		5 мин
5.	Задание на дом		2 мин

## CAD/CAM системы

CAD/CAM расшифровывается как «Computer Assisted Design/Computer Aided Manufacturing», что в переводе на русский звучит как «компьютерный дизайн/производство под управлением компьютера».

CAD/CAM системы уже длительное время успешно применяются в различных отраслях машиностроения, а также в ювелирной промышленности.

В стоматологии CAD/CAM системы применяются для производства каркасов зубных протезов с помощью конструирования на компьютере и фрезерования на станках с числовым программным управлением.

Это самая современная, на сегодняшний день, технология производства каркасов зубных протезов.

Что можно изготовить при использовании CAD/CAM систем?

- одиночные коронки и мосты малой и большой протяженности;

Какие материалы используются в CAD/CAM?

диоксид циркония, титан, кобаль-хромовый сплав, пластмасса, воск.

Преимущества CAD/CAM систем по сравнению с традиционным методом:

- Высочайшая точность работ (отклонение размеров 15-20 мкм в сравнении с 50-70 мкм при литье)
- Не требуется высокая квалификация и большой опыт работы оператора системы
- Систему может обслуживать один человек

- Экономия рабочего места
- Экономия рабочего времени (в пять раз быстрее)
- Чистота работы
- Большая производительность (до 120 единиц в сутки)

Этапы работы системы CAD/CAM:

1. Гипсовая модель поступает во фрезерный центр.
2. Гипсовая модель сканируется с помощью специального устройства (сканера). Сканер преобразует информацию о внешнем виде модели в компьютерный файл. Далее с помощью специальной компьютерной программы моделирования (CAD-модуль) на модели конструируется каркас, абатмент, супраструктура и т.д. Программа предлагает конструкцию, а техник может изменять ее движениями компьютерной «мышки» примерно так, как на гипсовой модели делается восковая композиция электрошпателем.  
  
Кроме того, конструкцию всегда можно рассмотреть в любом ракурсе, «снять» с модели, попробовать варианты облицовки, рассмотреть любое сечение. В результате получается оптимальная конструкция каркаса.
3. После моделирования файл с конструкцией поступает в блок управления фрезерной машины. В зависимости от выбранного материала фрезерная машина выпиливает (фрезерует) из заготовки каркас. В результате в материале воплощается трехмерная модель, созданная ранее на компьютере. Если материалом был выбран диоксид циркония, после фрезерования конструкция нуждается в спекании (агломерации).
4. Каркас из диоксида циркония помещается в специальную агломерационную печь, в которой он приобретает окончательный размер, цвет и прочность.
5. Прочный, эстетичный, точный и легкий каркас готов.

Что необходимо для работы с CAD/CAM системой?

- Помещение – от 10 кв м, один оператор
- Сканер
- Фрезерная машина
- Пылесос (можно обычный хозяйственный)
- Печь для спекания каркасов из диоксида циркония
- Диски из оксид циркония

Какие бывают системы CAD/CAM?

Системы CAD/CAM делятся на два вида: «открытые» и «закрытые».

К «закрытым» системам относятся такое оборудование, которое может работать только с определенными расходными материалами (дисками, блоками из оксида циркония и пр), производимыми как правило одной компанией. Например, Ceres и inLab от Sirona; Cercon от DeguDent.

Мы рекомендуем использовать «открытые» системы, которые могут работать с широким спектром расходных материалов разных производителей.

CAD/CAM (англ. Computer— aided Design, Computer— aided manufacturing) — это собирательное название современных технологий, позволяющих автоматизировать процесс изготовления ортопедических реставраций. Раньше для создания искусственной коронки или вкладки требовалось 2-4 посещения, разделённых несколькими днями ожидания. Период ожидания был необходим для того, чтобы зубной техник смоделировал и воспроизвёл реставрацию из металла или керамики. Сегодня благодаря кад/кам-технологиям появилась возможность изготовить коронку или вкладку на зуб в течение одного дня.

Если говорить конкретно, что CAD/CAM — это комплекс, включающий следующее оборудование:

Сканер нужен для создания виртуальной 3d-модели зубов пациента. Существуют как внутриротовые сканеры, «оцифровывающие» непосредственно ситуацию в полости рта, так и обычные, сканирующие предварительно изготовленные гипсовые модели челюстей пациента.

Полученная трёхмерная модель зубов пациента обрабатывается в компьютерной программе, где в автоматическом (или полуавтоматическом) режиме для разрушенного зуба создаётся виртуальная модель будущей реставрации (вкладки, коронки или винира), необходимой для возмещения дефекта. Интерфейс CAD/CAM — программы похож на трёхмерный редактор. Врач имеет возможность создать или изменить любой элемент смоделированной реставрации: высоту бугром, выраженность рельефа, кривизну стенок и т.д. Когда моделирование будет закончено, файл с моделью реставрации отправляется на фрезерный станок.

Реставрация, которая была смоделирована на предыдущем этапе, автоматически вытачивается на фрезерном станке. Как выглядит этот процесс показано на видео ниже. В качестве материала используются стандартные керамические или металлические заготовки.

Идеи применения CAD/CAM-системы для изготовления стоматологических реставраций появилась в 1971 году. Первые прототипы были громоздкие и неудобные в работе. К тому же, сканеры, используемые для создания виртуальных моделей, давали сильные искажения. Сегодня эти проблемы решены. Точность «цифрового оттиска» не уступает оттиску, полученному по классической методике. Программное обеспечение значительно улучшилось, и процесс виртуального моделирования будущей реставрации превратился в творчество. Точность фрезерных станков также повысилась благодаря одновременному использованию нескольких фрез и уменьшению их диаметра. В России сегодня представлены следующие cad/cam системы: Ceres, Organical, Katana и др.

Коронки, изготовленные по разным технологиям, могут не отличаться по внешнему виду. Пациент в любом случае получит высокоэстетичную реставрацию, восстанавливающую



красоту улыбки и функцию пережевывания пищи. Однако использование кад/кам-систем позволяет упростить и ускорить изготовление реставраций:

Во-первых, уменьшается общее время, необходимое для создания коронки, вкладки и т.д.

Во-вторых, вместо традиционных оттискных материалов врач может использовать внутриротовой сканер, который «оцифровывает» ситуацию в полости рта. Это избавляет пациента от необходимости проходить через процедуру снятия обычных слепков. Особенно актуальным это является для людей с выраженным рвотным рефлексом.

Пациент непосредственно ВИДИТ, как врач вначале на компьютере моделирует индивидуальную коронку, которая затем автоматически вытачивается из керамического блока. Это красиво)

Подготовительный этап для протезирования при помощи CAD/CAM — технологии совпадает с традиционной подготовкой полости рта к лечению. Он включает профессиональную гигиену и санацию полости рта, восстановление и препарирование опорных зубов.

Для идеальной эстетики требуется индивидуализация готовой реставрации: её подкрашивание зубным техником. На этом может потребоваться отдельных визит.

Высокая стоимость лечения.

При помощи CAD/CAM можно создать любые несъёмные конструкции: как цельнокерамические, так и металлические. Коронки, вкладки, виниры, индивидуальные абатменты, мостовидные протезы, хирургические шаблоны. Спектр применения данной технологии постоянно растёт.

Перед протезированием зубов, как правило, требуется выполнить определённую подготовку полости рта. Объём подготовительного лечения определяется планом лечения, который составляется во время консультации при первом посещении стоматолога. Эта подготовка называется «санацией полости рта» и может включать следующие этапы:

Снятие зубных отложений (камня и налёта) не только сразу улучшает внешний вид зубов, но и устраняет источник возможного будущего воспаления. Эту процедуры выполняет врач-гигиенист. На этом этапе Вас также научат правильно ухаживать за своей полостью рта. Это является гарантией долгосрочного функционирования любой реставрации и конструкции после завершения основного лечения.

Её проводит стоматолог-хирург. Часто перед протезированием зубов необходимо удалить зубы или корни зубов, не подлежащих восстановлению. К таким зубам относят сильно разрушенные, подвижные зубы, зубы с очагами хронического воспаления у верхушек корней. В случае недостаточного объёма костной ткани для имплантации зубов проводится предварительная операция по её увеличению.

Лечение кариеса, периодонтита, заболеваний слизистой оболочки полости рта, замена старых пломб. Эндодонтическое лечение зубов перед их восстановление и покрытием коронками. Необходимость проведения описанных манипуляций в каждом случае решается индивидуально. Врач-ортопед должен быть уверен не только в своей работе, но и в качестве проделанной работы до него. Поэтому в некоторых случаях необходимо перелечивание корневых каналов зубов.

Кровоточивость десны, неприятный запах изо рта, подвижность зубов и наличие пародонтальных карманов. Эти симптомы свидетельствуют о проблемах с пародонтом. Они должны быть устранены до протезирования зубов.

Благодаря ортодонтическим методам лечения возможно переместить или изменить наклон зубов. Такая подготовка занимает определённое время (от 2-3 месяцев, до 2-3 лет). Однако она позволяет избежать депульпирования и «обтачивания» выдвинувшихся или деформированных зубов.

4. Вопросы для повторения.

5. Перечень вопросов для проверки конечного уровня знаний.

- 1) Использование современных технологий в стоматологии.
- 2) Метод компьютерного сканирования, моделирования и автоматического изготовления цельнокерамических конструкций зубных протезов и их элементов. Этапы. Преимущества и недостатки.
- 3) Система Cerec. Возможности технологии CEREC и материалы, необходимые, для работы по данным направлениям

7. Задания для самостоятельной работы по изучаемой теме:

1. Из чего состоит полная CAD/CAM система?
2. Перечислите преимущества автоматизации зуботехнической лаборатории по технологии CAD/CAM
3. . Что такое оптический слепок?
4. Этапы изготовления реставрации с помощью системы CEREC 3:
5. Составить кроссворд из 15 слов по теме: «Компьютерные технологии в стоматологии. CAD/CAM система, его преимущества. Метод компьютерного сканирования, моделирования и автоматического изготовления цельнокерамических конструкций зубных протезов и их элементов. Cerec-3 автономная система».

Рекомендуемая литература:

1. Базикян Э.Л. «Пропедевтическая стоматология»//Москва.-2009
2. Пожарицкая М.М. «Пропедевтическая стоматология»//М.Медицина-2004
3. Трезубов В.Н., Щербаков А.С., Мишнев Л.М. «Ортопедическая стоматология»//СПб.-2002
4. Лекционный материал
5. Электронные источники

## Занятие №16

1. Тема: «Гальванотехника, искровая эрозия, сверхпластическая формовка титана»

### 2. Целевые задачи:

Студент должен знать:

1. Металлы и их сплавы применяемые в стоматологии.
2. Сплавы благородных и неблагородных металлов, их свойства.

Студент должен уметь:

1. Перечислять виды гальванотехники.
2. Формулировать понятие искровая эрозия, сверхпластичная формовка титана.

### 3. Структура практического занятия

№	Этапы занятия	Оборудование, пособия	Время
1.	Организационный момент	Академический журнал	3 мин
2.	Проверка домашнего задания, объяснение учебного материала	Плакаты, компьютерные слайды	40 мин
3.	Практическая работа студентов	Фантомы	40 мин
4.	Обобщение занятия		5 мин
5.	Задание на дом		2 мин

В настоящее время наряду с конвенциональными методиками для изготовления металлокерамических конструкций мы встречаем и более современные технологии. Одной из таких технологий является гальванотехника. Данная технология применяется в различных областях современной стоматологии:

в ортопедии:

для изготовления вкладок, накладок, коронок, в т.ч. и телескопических; для изготовления съемных и несъемных конструкций; клеивание гальванических колпачков в каркасы из золотосодержащих и хромокобальтовых сплавов, оксидов циркония и алюминия; в безметалловые конструкции (клинические случаи будут представлены в следующих выпусках газеты).

в имплантологии:

для изготовления супраструктур, что обеспечивает великолепное, очень точное прилегание к границам абатмента, защищая от проникновения бактерий через абатмент в ткани, прилежащие к имплантату; для изготовления балочных конструкций, обладающих стрессоразгружающими функциями.

в пародонтологии:

иллюстрирующий материал и клинический случай предоставили Paritcki Anna - специалист-пародонтолог D.M.D - Specialist Inperio Dontolodgi, сотрудник кафедры Иерусалимского Университета ADAS и Boris Fridzon - C.D.T., M.D.T мастер-техник, заведующий лабораторией «Немецкого стоматологического центра»: структуры, сформированные методом гальванотехники, свободны от оксида и окисей различных металлов.

Биологическая совместимость золотой гальванической коронки имеет преимущество над конвенциональными технологиями - с использованием при изготовлении коронок литевого метода, который может вызывать коррозионные процессы; высвобождение побочных соединений, содержащих Ni, Mo, Be, пагубно влияющих на живые ткани организма человека, что, в свою очередь, может приводить к токсичным реакциям. Такая биологическая несовместимость может привести к возникновению воспалительной реакции в пародонтальных тканях и тканях окружающих имплантаты. В практике наблюдаются случаи прямых аллергических реакций на биологически несовместимые материалы.

Изготовление колпачка методом гальванотехники из чистого золота дает возможность создать идеально прилегающий край к финишной линии препарированного под коронку зуба. Тем самым уменьшается количество бактериального налета у края коронки. Бактериальный налет (бляшка) в непосредственной близости к десне приводит на первых стадиях к возникновению гингивита (Фото №1. После снятия металлокерамической конструкции наблюдается воспаление маргинального края десны и интерапроксимальных областей. Диагноз: гингивит.), что со временем может привести к возникновению пародонтита, выраженного в потере соединительных тканей и дистрофии альвеолярной кости. Многие исследования показали, что единственной связью между амальгамой и потерей пародонта являются недостаточно точные нависающие края реставраций. Значительно больше случаев потери связки и альвеолярной кости наблюдаются при выступающих краях коронок.

Использование гальванопластики позволяет создавать наиболее близкие к «идеальным» края реставраций (Фото №3. Заключительный этап. Полная реабилитация поврежденных мягких тканей. Высокий эстетический эффект. Керамическая масса «REFLEX», производство фирмы «WIELAND»). Это особенно важно при лечении пациентов - уже страдающих пародонтитом.

Один из первых этапов пародонтологического лечения должен заключаться в замене неточных реставраций (Фото №2. после пародонтологического лечения, примерка гальваноконструкций, полученных по технологии AGC гальванотехника.). Кроме того максимальное прилегание коронки значительно уменьшает шансы возникновения вторичного кариеса. (Фото №4.а.б. На данных рентгеновских снимках очень четко видно точное краевое прилегание к культе колпачков, полученных методом AGC гальванотехника.)

Немецкая компания «WIELAND», являющаяся лидером в производстве оборудования и технологий гальванотехники, имеет положительный опыт их практического применения с 1986г. За прошедшее время компанией были разработаны новые приборы и новый состав электролита, который теперь не токсичен! Компании «WIELAND», разработав систему

AGC® (Золотая Гальваническая Коронка), удалось сделать то, что было не под силу всем ее предшественникам: разработать систему, одобренную и легко применяемую для изготовления зубного протеза из чистого золота, имеющего наиболее точное прилегание и биологически эстетичного.

На российском рынке компанию «WIELAND» эксклюзивно представляет ООО «ЦЭС. Трэйд». В настоящий момент оборудование представлено тремя аппаратами для гальванотехники:

1. «AGC® Micro» (Фото №5.) дает возможность изготовить 6 колпачков одновременно за 5 часов при толщине колпачка 0,2 мм и является самым экономичным из всех аппаратов;
2. «AGC® Micro Plus» - 16 колпачков за 5 часов при толщине колпачка 0,2 мм;
3. «AGC® Speed» - 1 колпачок за 1,5 часа.

Данные приборы позволяют

выбрать нужную толщину колпачка 200 или 300 мкм;  
определить размер культей по реалистичной сравнительной таблице;  
оснащены процессорным управлением,  
тестом постоянного самоконтроля электроники, температурных щупов и обогрева;  
укомплектованы стартовым набором расходных материалов, позволяющим сразу же приступить к изготовлению колпачков.

В России работают на аппаратах «AGC® Micro» фирмы «WIELAND»:

Александр Корчагин - г. Москва;  
Артур Колчин - «Калибурус-АРТ», г. Москва;  
Борис Фридзон - «Немецкий стоматологический центр», г. Москва;  
Дмитрий Никоненко - «Дентальные мастерские Феникс», г. Москва;  
«Стоматологическая практика доктора Туктарова» - г. Москва;  
Сергей Русакулов - «Неодент», г. Санкт-Петербург;  
«Визит к стоматологу» - г. Челябинск.

Вот каково мнение специалистов - зубных техников, работающих на аппаратах «AGC® Micro» фирмы «WIELAND» поданной технологии:

Аппарат прост и надежен в эксплуатации. Все программы выполняются автоматически. Качество получаемых колпачков превосходное. Осаждение золота происходит равномерно по всей поверхности. На изготовление одного колпачка требуется минимальное количество электролита - 37 мл. Можно выбирать величину толщины колпачка - 0,2мм или 0,3 мм. Стоимость электролита фирмы «WIELAND» более доступна по сравнению со стоимостью, предлагаемой другими фирмами. Золото из раствора практически полностью переходит на изготавливаемый колпачок. Оставшееся незначительное количество золота в электролите можно переработать по методике фирмы «WIELAND».

У фирмы «WIELAND» есть дополнительные материалы для системы гальванотехники:

- а) «AGC Set» - клей для вклеивания колпачков - самый лучший на сегодняшний день;
- б) «Keradек» - золотая паста для склеивания мостовидных протезов;
- в) «AGC Gold Bonder» - золотой бондинг для покрытия конструкций из золотосодержащих сплавов;
- г) набор растворов для осаждения остаточного золота;
- д) «AGC Spine» - приспособление для изготовления гальванических балок».

Все практикующие стоматологи хорошо знакомы со съёмными пластиночными протезами и акриловой пластмассой, из которой они изготавливаются. На протяжении почти 70 лет акриловые пластмассы являются основными базисными материалами для изготовления съёмных протезов, и все недостатки акриловой пластмассы изучены хорошо. Это непрочность пластмассовых протезов и частые поломки, которые стали обычным явлением в стоматологических поликлиниках.

Это так называемые явления «непереносимости», которые включают в себя протезные стоматиты, вызванные:

- плохой обработкой протезов;
- нарушением процесса полимеризации;
- повышенной колонизацией микроорганизмами в результате плохой гигиены.

Низкая теплопроводность акриловых пластмасс приводит к нарушениям терморегуляции полости рта.

Все вышеперечисленные проблемы послужили поводом к появлению съёмных протезов с металлическими базисами.

Всем известны металлические базисы из кобальтохромового сплава. Однако они достаточно печально знамениты своей тяжестью и затрудненной адаптацией к ним. Эффективной альтернативой им могут быть титановые базисы.

Вообще, титан – это металл большого будущего в стоматологии, потому что он биологически безопасен, имеет резистентность к коррозии, обладает прекрасными механическими свойствами и отличной биосовместимостью, поэтому неудивительно, что рядом с этим металлом идут нога в ногу новые технологии.

Зубные протезы из титановых сплавов могут быть изготовлены несколькими способами. Один из них фрезерование. Так, за рубежом разработаны и в данный момент широко внедряются CAD/CAM системы для компьютерного фрезерования.

Наряду с технологией фрезерования дальнейшее развитие получает плазменное напыление и порошковая металлургия. В стоматологии порошковая металлургия титана применяется в основном для изготовления съёмных пластиночных протезов. Смесь из порошка титана различной дисперсности, дистиллированной воды и связующего компонента пакуется по типу акриловой пластмассы. Затем это всё спекается в вакууме при 1 000 °С в течение часа.

Плазменное напыление — это нанесение покрытий из порошковых или проволоочных заготовок на основу, при этом напыляемый материал подается в высокотемпературную плазменную струю, расплавляется в ней, ускоряется и, ударяясь о подложку, прочно сцепляется с ней. Для этого используется специальное устройство – плазматрон.

В течение 15 лет литье зубных протезов из титана пропагандируется в Японии, США и Германии, а в последнее время в и России. Разработаны различные виды оборудования

для центробежного или вакуумного литья, рентгеновского контроля качества отливок, специальные огнеупорные материалы.

Перечисленные выше методы очень сложны технологически и дорогостоящи.

Выходом из этой ситуации может быть сверхпластическая формовка. Что такое «сверхпластичность»? Суть заключается в том, что при определенной температуре металл, имеющий ультрамелкое зерно, ведёт себя подобно разогретой смоле, то есть может удлиняться на сотни и тысячи процентов под действием очень малых нагрузок, что позволяет изготавливать из листа титанового сплава тонкостенные детали сложной формы. Это явление, а процесс состоит в том, что сверхпластичную листовую заготовку прижимают к матрице и под действием небольшого газового давления (максимально 7–8 атм.) она сверхпластически деформируется, за одну операцию принимая очень точную форму полости матрицы.

Зубной протез, изготовленный методом сверхпластической формовки, имеет существенные преимущества: легкость по сравнению с протезами, изготовленными из кобальтохромового или никельхромового сплавов, и высокая коррозионная стойкость и прочность. Достаточная простота изготовления протеза делает его незаменимым для массового производства в ортопедической стоматологии.

Начальные клинические этапы изготовления полного съемного протеза с титановым базисом не отличаются от традиционных при изготовлении пластмассовых протезов. Это – клиническое обследование больных, получение анатомических слепков, изготовление индивидуальной ложки, получение функционального слепка, изготовление рабочей высокопрочной модели из супергипса.

Модель из супергипса с предварительно изолированным бюгельным воском альвеолярным гребнем дублируют в огнеупорную массу.

Огнеупорные модели размещают в металлической обойме из жаропрочного сплава, которая имеет специальные вырезы, размеры и форма которых позволяет разместить в ней модель верхней челюсти любого пациента.

Схема аппарата для сверхпластической формовки На керамические модели сверху накладывают лист титанового сплава толщиной 1 мм. Листовая заготовка зажимается между двух половинок формы. Полуформы образуют герметичную камеру, разделенную листом на две части, каждая из которых имеет канал сообщения с газовой системой и может быть независимо друг от друга либо вакуумирована, либо заполнена инертным газом под некоторым давлением (Рис. 5). Загерметизированные полуформы нагревают и создают перепад давления. Под листом создают разрежение (вакуум) 0,7–7,0 Па. Лист титанового сплава прогибается в сторону вакуумированной полуформы и «вдувается» в расположенную в ней керамическую модель, облекая ее рельеф. В этот период давление выдерживают по определенной программе. По завершении этой программы полуформы охлаждают. После этого выравнивают давление в обеих полуформах до нормального и извлекают заготовку из формы. Базисы требуемого профиля вырезают по контуру, например, лучом лазера, обтачивают кромку на абразивном круге, снимают окалину, нарезают ретенционные полосы абразивным диском в седловидной части базиса до середины альвеолярного отростка и электрополируют по разработанной методике. Ограничитель пластмассы формируется на разных уровнях титанового базиса с небной и оральной поверхности ниже вершины альвеолярного гребня на 3–4 мм, методом химического фрезерования. Вдоль линии «А» также проводится химическое фрезерование

для создания ретенционного участка при фиксации базисной пластмассы. Наличие пластмассы вдоль линии «А» необходимо для возможности дальнейшей коррекции клапанной зоны.

Для сверхпластического формования используется отечественная технология, отечественная установка (оригинальная Российская запатентованная установка и методика) и отечественные листовые заготовки отечественного сплава ВТ 14.

Можно с уверенностью утверждать, что сверхпластическая формовка титановых сплавов имеет прекрасные перспективы для дальнейшего развития в нашей стране. И мы рекомендуем практическим врачам данный метод.

Созданные в последнее время новые конструкционные материалы открывают новые широкие возможности в области зубопротезирования, благодаря своим уникальным свойствам, сочетающим высокую долговечность, биоинертность и эстетичность.

## СПЛАВЫ НЕБЛАГОРОДНЫХ МЕТАЛЛОВ

Кобальт-хромовые сплавы.

Со — Сг сплавы впервые в стоматологической практике начали использоваться в 30-х годах, и с этого времени они успешно заменяют золотосодержащие сплавы IV типа при изготовлении каркасов частичных зубных протезов, прежде всего благодаря их относительно низкой стоимости, что является существенным фактором при изготовлении таких больших отливок.

Состав.

Сплав содержит кобальт (55 — 65%) и хром (до 30%). Другие основные легирующие элементы — молибден (4 — 5%) и реже титан (5%) (Таблица 3.3.6). Кобальт и хром формируют твердый раствор с содержанием хрома до 30%, что является пределом растворимости хрома в кобальте; избыток хрома образует вторую хрупкую фазу.

В целом, чем выше содержание хрома, тем устойчивее сплав к коррозии. Поэтому производители стараются максимально увеличить количество хрома, не допуская образования второй хрупкой фазы. Молибден вводят для образования мелкозернистой структуры материала путем создания большего количества центров кристаллизации во время процесса затвердевания. Это имеет дополнительное преимущество, так как молибден вместе с железом дают существенное упрочнение твердого раствора. Тем не менее, зерна имеют довольно большие размеры, хотя их границы очень трудно определить из-за грубой дендритной структуры сплава.

Углерод, присутствующий только в небольших количествах, является чрезвычайно важным компонентом сплава, поскольку незначительные изменения в его количественном содержании могут существенно изменить прочность, твердость и пластичность сплава. Углерод может сочетаться с любым другим легирующим элементом с образованием карбидов. Тонкий слой карбидов в структуре может значительно повысить прочность и твердость сплава. Однако, слишком большое количество карбидов может привести к чрезмерной хрупкости сплава. Это представляет проблему для зубного техника, которому необходимо гарантировать, что во время плавки и литья сплав не абсорбировал излишнее количество углерода. Распределение карбидов также зависит от температуры литья и степени охлаждения, т.к. единичные кристаллы карбидов по границам зерен лучше, чем их сплошной слой вокруг зерна.



Свойства. Для зубного техника работа с этими сплавами труднее, чем с золотосодержащими сплавами, поскольку перед литьем, их нужно нагреть до очень высоких температур. Температура литья этих сплавов в пределах 1500-1550°C, а связанная с ней литейная усадка равна примерно 2%.

Эту проблему в основном решили с появлением оборудования для индукционного литья и огнеупорных формовочных материалов на фосфатной основе.

Точность отливки страдает при таких высоких температурах, что значительно ограничивает использование этих сплавов, в основном для изготовления частичных зубных протезов.

Эти сплавы трудно полировать обычным механическим способом из-за их высокой твердости. Для внутренних поверхностей протезов, непосредственно прилегающих к тканям полости рта, применяется метод электролитической полировки, чтобы не снизить качество прилегания протеза, но внешние поверхности приходится полировать механическим способом. Преимущество такого способа в том, что чисто отполированная поверхность сохраняется более длительное время, что является существенным достоинством для съемных зубных протезов.

Недостаток пластичности, усугубляемый включениями углерода, представляет собой особую проблему, и в частности потому, что эти сплавы склонны к образованию пор при литье. При сочетании эти недостатки могут приводить к поломкам кламмеров съемных протезов.

Тем не менее, существует несколько свойств этих сплавов, которые делают их почти идеальными для изготовления каркасов частичных зубных протезов. Модуль упругости  $C_{01} - C_{02}$  сплава обычно равен 250 ГПа, в то время как для сплавов, рассмотренных ранее, этот показатель находится в диапазоне 70 — 100 ГПа. Такой высокий модуль упругости имеет преимущество в том, что протез, и особенно плечи кламмера, могут быть изготовлены с более тонким поперечным сечением, сохраняя при этом необходимую жесткость. Сочетание такого высокого показателя модуля упругости с плотностью, которая приблизительно в половину ниже, чем у золотосодержащих сплавов, значительно облегчают вес отливок. Это, несомненно, большое преимущество для комфортности пациента.

Добавление хрома обеспечивает получение коррозионноустойчивых сплавов, которые применяют для изготовления многих имплантатов, включая бедренные и коленные суставы. Поэтому можно с уверенностью утверждать, что эти сплавы обладают высокой степенью биосовместимости.

Некоторые сплавы также содержат никель, который добавляют производители при получении сплава для усиления вязкости и снижения твердости. Однако никель известный аллерген, и его применение может вызывать аллергические реакции слизистой полости рта.

Титановые сплавы. Интерес к титану с точки зрения использования его при изготовлении съемных и несъемных зубных протезов появился одновременно с внедрением титановых стоматологических имплантатов. Титан обладает целым рядом уникальных свойств, в том числе высокой прочностью при низкой плотности и биосовместимостью. Кроме того, предполагали, что, если для изготовления коронок и мостовидных протезов, опирающихся

на титановые имплантаты, использовать другой металл, а не титан, это может привести к гальваническому эффекту.

Открытие элемента титана связывают с именем Reverend William Gregor в 1790, но первый образец чистого титана был получен лишь в 1910 году. Чистый титан получают из титановой руды (например, рутила) в присутствии углерода или хлора. Полученный в результате нагревания  $TiCl_4$

восстанавливается расплавленным натрием с образованием титановой губки, которая затем плавится в условиях вакуума или в среде аргона для получения заготовки (слитка) металла.

Состав. В клиническом аспекте наибольший интерес представляют две формы титана. Это технически чистая форма титана (тех.ч.ТО и сплав титана — 6% алюминий — 4% ванадий).

Технически чистый титан. Титан — металл, склонный к аллотропическим или полиморфным превращениям, с гексагональной плотноупакованной структурой ( $\alpha$ ) при низких температурах и структурой ОЦК ( $\beta$ ) при температуре выше 882С. Чистый титан фактически является сплавом титана с кислородом (до 0,5%). Кислород находится в растворе, так что металл является единственной кристаллической фазой. Такие элементы, как кислород, азот и углерод обладают большей растворимостью в гексагональной плотноупакованной структуре  $\alpha$ -фазы, чем в кубической структуре ( $\beta$ -фазы). Эти элементы формируют промежуточные твердые растворы с титаном и способствуют стабилизации  $\alpha$ -фазы. Такие элементы, как молибден, ниобий и ванадий, выступают в качестве  $\beta$ -стабилизаторов.

Сплав титан - 6% алюминий - 4% ванадий.

При добавлении к титану алюминия и ванадия в небольших количествах, прочность сплава становится выше, чем у чистого титана  $Ti$ . Считается, что алюминий является  $\alpha$ -стабилизатором, а ванадий выступает в качестве  $\beta$ -стабилизатора. Когда их добавляют к титану, температура, при которой происходит переход  $\alpha \rightarrow \beta$ , понижается настолько, что обе формы могут существовать при комнатной температуре. Таким образом,  $Ti$  — 6%  $Al$  — 4%  $V$  имеет двухфазную структуру  $\alpha$  — и ( $\beta$ -зерен).

Свойства. Чистый титан это белый блестящий металл, который обладает низкой плотностью, высокой прочностью и коррозионной стойкостью. Он пластичный и является легирующим элементом для многих других металлов. Сплавы титана широко применяются в авиационной промышленности и в военной области благодаря высокой прочности на разрыв (~500 МПа) и способности выдерживать воздействие высоких температур. Модуль упругости чистого титана тех.ч.Т равен ПО ГПа, т.е. вдвое ниже модуля упругости нержавеющей стали и кобальт-хромового сплава.

Свойства при растяжении чистого титана Тех.ч.Т<sub>1</sub> в значительной степени зависят от содержания кислорода, и хотя предел прочности при растяжении, показатель постоянной деформации и твердость увеличиваются с повышением концентрации кислорода, все это происходит за счет снижения пластичности металла.

Путем легирования титана алюминием и ванадием возможно получение широкого спектра механических свойств сплава, превосходящих свойства технически чистого титана тех.ч.Т<sub>1</sub> Такие сплавы титана являются смесью  $\alpha$  — и  $\beta$ -фаз, где  $\alpha$ -фаза относительно

мягкая и пластичная, а Р-фаза жестче и тверже, хотя и обладает некоторой пластичностью. Таким образом, меняя относительные пропорции фаз можно получить большое разнообразие механических свойств.

Для сплава Ti — 6% Al — 4% V можно добиться более высокой прочности при растяжении (-1030 МПа), чем для чистого титана, что расширяет область применения сплава, в том числе при воздействии больших нагрузок, например, при изготовлении частичных зубных протезов.

Важным свойством титановых сплавов является их усталостная прочность. Как чистый титан тех.ч.Т1, так и сплав Ti — 6% Al — 4% V имеют четко определенный предел усталости с кривой S — N (напряжение — число циклов), выравнивающейся после 10 — 10 циклов знакопеременного напряжения, величина которого устанавливается на 40-50% ниже предела прочности на растяжение. Таким образом, тех. ч. Ti не следует применять в случаях, где требуется усталостная прочность выше 175 МПа. Наоборот, для сплава Ti — 6% Al — 4% V этот показатель составляет примерно 450 МПа.

Как известно, коррозия металла является основной причиной разрушения протеза, а также возникновения аллергических реакций у пациентов под воздействием выделяющихся токсичных компонентов. Титан стал широко использоваться именно потому, что это один из самых устойчивых к коррозии металлов. В полной мере эти качества можно отнести и к его сплавам. Титан обладает высокой реакционной способностью, что является в данном случае его сильной стороной, поскольку оксид, образующийся на поверхности (TiO<sub>2</sub>), чрезвычайно стабилен, и он оказывает пассивирующий эффект на весь остальной металл. Высокая устойчивость титана к коррозии в биологической области применения хорошо изучена и подтверждена многими исследованиями.

Литье титановых сплавов представляет серьезную технологическую проблему. Титан имеет высокую температуру плавления (~1670°C), что затрудняет компенсацию усадки отливки при охлаждении. В связи с высокой реакционной способностью металла, литье необходимо выполнять в условиях вакуума или в инертной среде, что требует использования специального оборудования. Другая проблема заключается в том, что расплав имеет тенденцию вступать в реакцию с литейной формой из огнеупорного формовочного материала, образуя слой окалины на поверхности отливки, что снижает качество прилегания протеза. При конструировании протезов, опирающихся на имплантаты ( супраструктуры) следует выдерживать очень жесткий допуск для получения хорошего прилегания к имплантату. В противном случае можно нарушить ретенцию имплантата в кости. В титановых отливках также часто можно наблюдать внутреннюю пористость. Поэтому используются и другие технологии для изготовления зубных протезов из титана, например, такие как CAD/CAM-технологии в сочетании с прокаткой и методом искровой эрозии.

#### Выводы.

В настоящее время в стоматологии используется множество различных сплавов. Для того чтобы сделать рациональный выбор из существующего многообразия сплавов с высоким содержанием золота или других типов сплавов, врачу-стоматологу, как никогда раньше, необходимо обладать знаниями о природе сплавов, их физических и механических свойствах.

Стоимость сплава является существенной частью суммарных затрат на протезирование. Однако, недорогие сплавы, как правило, требуют дополнительных расходов на изготовление протезов и в конечном итоге меньшая стоимость сплава часто нивелируется повышенной стоимостью производства протеза. Важно также отметить, что высокое содержание золота в сплаве открывает большую возможность изготовления высококачественного зубного протеза.

Полную ответственность за выбор материалов для изготовления зубных протезов несет врач-стоматолог, а не зубной техник.

Рекомендуемая литература:

3. Базилян Э.Л. «Пропедевтическая стоматология»//Москва.-2009
4. Пожарицкая М.М. «Пропедевтическая стоматология»//М.Медицина-2004
3. Трезубов В.Н., Щербаков А.С., Мишнев Л.М. «Ортопедическая стоматология»//СПб.-2002
4. Лекционный материал
5. Электронные источники

## **Занятие №17**

**1. Тема: «Ортопедическое лечение вторичной частичной адентии с применением бескламмерной системы фиксации. Телескопические системы фиксации. Замковые, шарнирные и балочные (штанговые) крепления. Магнитные фиксаторы Принципы планирования конструкции бюгельного протеза.»**

### **2.Целевые задачи:**

**Студент должен знать:**

1. Классификация дефектов зубных рядов
2. Фиксирующие элементы бюгельных протезов
3. Показания к изготовлению бюгельных протезов

**Студент должен уметь:**

1. Определить показания к изготовлению телескопической системы фиксации.
2. Определить показания к изготовлению бюгельных протезов.

### **3. Структура практического занятия**

№	Этапы занятия	Оборудование, пособия	Время
1.	Организационный момент	Академический журнал	3 мин
2.	Проверка домашнего задания, объяснение учебного материала	Плакаты, компьютерные слайды	40 мин
3.	Практическая работа студентов	Фантомы	40 мин

4.	Обобщение занятия	5 мин
5.	Задание на дом	2 мин

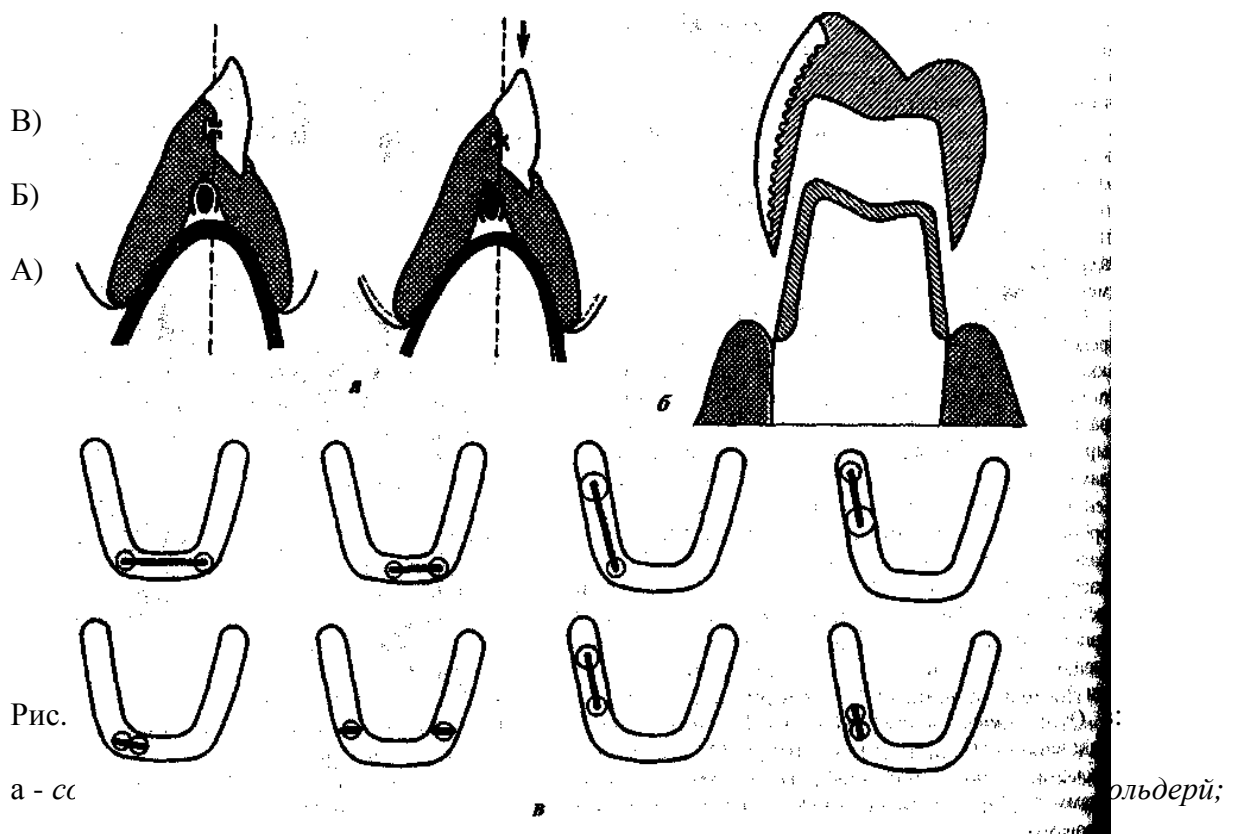
### Фиксация с помощью телескопических систем.

К опорно-фиксирующим приспособлениям съемных протезов, в том числе и бюгельных, относятся всевозможные телескопические системы включающие различные конструкции коронок (рис. 391), опорных балок (рис. 391). Эта система характеризуется наличием двух конструктивных элементов — опорной (несъемной), фиксированной на зубах и съемного протеза.

Протезы с фиксацией телескопическими коронками показаны при дефектах I, II или III классов по Кеннеди. Опорные зубы, на которых крепятся телескопические коронки, должны быть устойчивыми, без патологических изменений в тканях пародонта, оси опорных зубов параллельны. В антагонизирующем зубном ряду не должно быть выраженного феномена Попова. Применение телескопических коронок считается наиболее показанным при дефектах с одиночно стоящими зубами, сохранившими нормальную высоту.

#### Изготовление телескопических коронок противопоказано в следующих случаях:

1. наличие выраженных патологических изменений в пародонте опорных зубов;
2. значительный наклон опорных зубов, не позволяющий создать параллельность между ними путем препарирования;
3. наличие сердечнососудистых заболеваний в анамнезе, не допускающих препарирования зубов;
4. патологическая стираемость твердых тканей зубов II и III степени.



*б - телескопические коронки (наружная с облицовкой);*

*в — варианты расположения балок.*

*Изготовление схемных протезов с телескопической системой фиксации включает следующее клинические и лабораторные этапы:*

1. препарирование опорных зубов под внутренние коронки;
2. снятие слепков, получение рабочих моделей;
3. лабораторное изготовление внутренних коронок;
4. припасовка и фиксация внутренних коронок во рту больного;
5. получение рабочих слепков для наружных коронок;
6. лабораторное изготовление наружных коронок;
7. припасовка наружных коронок во рту больного;
8. снятие слепков для изготовления съемных протезов;
9. определение центральной окклюзии;
10. проверка восковой композиции съемных зубных протезов с искусственными зубами;
11. припасовка и наложение готового протеза.

Первая — внутренняя коронка готовится в форме «наперстка» в зуботехнической лаборатории без восстановления анатомической формы зуба. Припасовывают во рту, фиксируют цементом. После затвердевания цемента снимают слепок для изготовления второй — наружной телескопической коронки.

Моделировку наружной коронки проводят таким образом, чтобы по отношению к внутренней коронке образовался зазор в 0,5 мм с вестибулярной, оральной и апроксимальной поверхностей и 1 мм по жевательной поверхности. В пришеечной области наружная коронка должна плотно прилегать к внутренней (рис. 391, б).

К телескопическим системам следует отнести и **балочную или штанговую фиксацию** съемных протезов. Такая фиксация наиболее целесообразна при больших дефектах III класса. На опорные зубы изготавливают коронки, к которым припаивают штанги. Впервые такую конструкцию предложил Вайсер (1911).

Эта конструкция включает в себя опорную несъемную часть в виде коронок или надкорневых колпачков, между которыми имеется штанга или балка (патрица); соответственно в базисе располагается металлическая контрштанга (матрица), точно повторяющая форму штанги.

Для укрепления в пластмассе к покрывной пластинке припаивают проволочные ответвления. Зарубежные фирмы выпускают пластмассовые и металлические заготовки телескопических штанг с квадратным, эллипсовидным и каплевидным сечением (рис.391, а). Такие штанги хорошо фиксируют протез при всех жевательных движениях и, кроме того, осуществляют надежную стабилизацию опорных зубов. Благодаря балке зубы объединяются в единый блок, что делает их более устойчивыми к жевательному давлению.

Наилучшее применение этих штанг — включенные дефекты в боковых отделах при высокой коронковой части опорных зубов. При низкой коронке не хватает места для штанги и базиса.

*Однако такая система фиксации протезов имеет ряд недостатков:*

- во-первых, такая конструкция сложна по своему выполнению, так как вместо одного съемного протеза — необходимо изготовить два, то есть несъемный и съемный;
- во-вторых, она связана всегда с изготовлением несъемного протеза, показания к которому должны быть весьма ограничены из-за неизбежности препарирования твердых тканей зубов.

Поэтому штанговое крепление показано преимущественно при дефектах, осложненных заболеванием пародонта, когда необходимо стабилизировать (иммобилизовать) опорные зубы. Соединение возможно в различных направлениях: сагиттальном, фронтальном, и даже в круговом (рис. 391, в).

Фиксация с помощью замковых креплений (аттачментов).

**Замковое крепление (attachment)** — состоит из двух (иногда и более) частей, *матрицы* и *патрицы*, которые вместе формируют высокоточное разборное соединение. Одна из этих частей может быть соединена с поверхностью искусственной коронки, фиксирована в корне зуба, укреплена на импланте, фиксирована при помощи адгезионной техники к твердым тканям коронки зуба. Другая - интегрирована в съемный протез и используется для обеспечения механического соединения.

Замковые крепления должны функционально обеспечивать:

- **Опору**— сопротивление движению протеза по направлению к тканям протезного ложа;
- **Ретенцию**— сопротивление движению протеза по направлению от тканей протезного ложа;
- **Возвратно-поступательные движения**— противодействие силам, вызываемым ретенционными элементами;
- **Стабилизацию**— противодействие силам, вызывающим смещение протеза во время функции;
- **Фиксацию**— противодействие движению опорного зуба от протеза и движению протеза от опорного зуба.

Типы замковых креплений:

**ПРЕЦИЗИОННЫЕ ЗАМКОВЫЕ КРЕПЛЕНИЯ (high-precision dental attachments):**

Прецизионные замковые крепления являются высокоточными, изготавливаются фабрично путём фрезерования на станках с компьютерным управлением и имеют ограниченные допуски точности. Допустимая неточность в линейных размерах подобных замковых креплений составляет менее 0.01 мм. Состав и прочность сплавов из которых изготовлены прецизионные замковые крепления тоже строго регламентированы. Практически все высокоточные замковые крепления устанавливаются методом сварки (пайки) или технологии cast-on. Использование составных частей фабричного изготовления позволяет сравнительно легко осуществлять починку протезов.

**ПОЛУПРЕЦИЗИОННЫЕ ЗАМКОВЫЕ КРЕПЛЕНИЯ (semi-precision dental attachments):**

Полупрецизионные замковые крепления изготавливаются путём прямого литья по фабрично или индивидуально изготовленным пластиковым или восковым заготовкам. Большинство заготовок для полупрецизионных замковых креплений фабрично изготавливаются путём литьевого прессования из беззолых пластмасс. Подобные замковые крепления называются "полупрецизионными (полуточными)" т.к. точность их линейных размеров зависит от условий технологического процесса.

К положительным сторонам полупрецизионных замковых креплений можно отнести их относительно невысокую стоимость, возможность изготовления из любых имеющихся литьевых сплавов, отсутствие разнородных металлов в протезе, отсутствие необходимости в спайке/сварке частей замковых креплений и каркаса протеза.

Типы обеспечиваемой замковыми креплениями ретенции:

**Активируемые ЗК**— обеспечивают активную ретенцию между матрицей и патрицей, по мере пользования протезом могут быть повторно реактивированы. Являются ЗК выбора при изготовлении съёмных протезов.

**Неактивируемые ЗК**— обеспечивают пассивную ретенцию между элементами, т.е. сила ретенции между матрицей и патрицей по всему периоду пользования протезом остаётся неизменной и не может быть увеличена или уменьшена. Наиболее часто подобные ЗК применяются при изготовлении разборных и сочленяемых мостовидных протезов или съёмных минипротезов.

Жёсткие и Лабильные замковые крепления:

В **жёстких ЗК** (solid/rigid attachments) их элементы неподвижны по отношению друг друга. ЗК такого типа рационально использовать при протезировании небольших включенных дефектов зубных рядов, когда вся жевательная нагрузка передается на опорные зубы.

В **лабильных ЗК** (resilient attachments) матрица и патрица соединены подвижно, что обеспечивает перераспределение нагрузки между опорными зубами и слизистой оболочкой протезного ложа. Лабильные ЗК применяются при протезировании концевых дефектов зубных рядов.

Классификация замковых креплений по типу конструктивных особенностей:

В современной стоматологической литературе принято разделять все типы ПЗК на 6 групп:

1. Внекоронковые ЗК (Extracoronaral attachments)
2. Внутрикоронковые ЗК (Intracoronaral attachments)
3. Суставные соединения (Auxillary attachments)
4. Анкерные ПЗК (Anchors)
5. Дуги (Bars)
6. Другие типы ПЗК

Преимущества и недостатки замковых креплений

**Преимущества ЗК являются:**



- Более высокая точность по сравнению с кламперами
- Более высокие эстетические качества протезов изготовленных с использованием ЗК и более короткий период привыкания пациентов к подобным протезам
- Наличие стандартных взаимозаменяемых составных частей
- Возможность адгезионной техники фиксации частей ЗК к коронкам интактных зубов
- Длительный срок службы протезов, изготовленных с использованием ЗК (в среднем он составляет 7-10 лет).
- Возможность смены матриц и повторной активации

К числу **относительных недостатков ЗК** можно отнести их более высокую стоимость по сравнению с кламперами, более высокие требования к качеству технических процедур (моделировке, литью каркаса протеза) и наличие дополнительного оборудования (параллелофрез, оборудование для пайки/сварки).

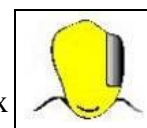
### Выбор замковых креплений

Для грамотного выбора соответствующего клинической ситуации замкового крепления необходимо учитывать следующие факторы:

- тип конструкции замкового крепления
- функциональные возможности замкового крепления
- механизм соединения матрицы и патрицы
- стоимость

#### 1. Типы конструкции замковых креплений:

Внутрикоронковые замковые крепления- матрица включена в искусственную коронку (зуб) или установлена в твёрдых тканях опорного зуба и не выступает за контур зуба (рис. 2). Основным преимуществом внутрикоронковых замковых креплений является то, что жевательная нагрузка распределяется по продольной оси опорного зуба. Недостатки подобных креплений проявляются при недостаточном для размещения матрицы размере коронки опорного зуба и приводят к чрезмерному увеличению контура коронки. В подобных случаях замковыми креплениями выбора являются внекоронковые замковые крепления.

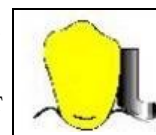


Все внутрикоронковые замковые крепления являются жёсткими, этим объясняется необходимость подключения минимум еще одного рядом стоящего зуба к опорному.

В случае небольшой высоты опорных зубов для обеспечения достаточной сабилизации протеза обязательно применение антипрокидывателей и фрезерованных лигвальных накладок.

Внекоронковые замковые крепления- патрица внекоронковых замковых креплений выстоит за контур коронки опорного зуба (рис.3 ), она устанавливается путём сварки/спайки с каркасом или отливается вместе с каркасом несъёмного протеза. Преимуществами замковых креплений данного типа являются: сохранение нормальных размеров коронки опорного зуба, отсутствие необходимости массивного сошлифовывания твёрдых тканей, довольно лёгкий путь введения протезов.

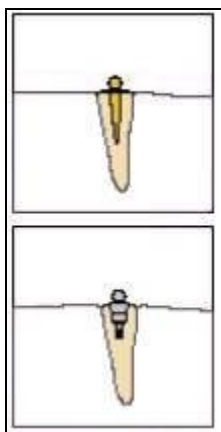
Внекоронковые замковые крепления могут быть жёсткими, но большинство из них - лабильные. Лабильные внекоронковые замковые крепления позволяют осуществлять различные виды подвижности матрицы и патрицы, что приводит



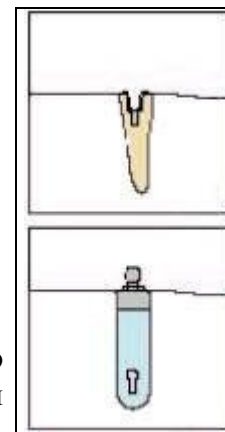
к перераспределению нагрузки между тканями протезного ложа и периодонтом опорных зубов. Однако, с целью предотвращения перегрузки опорных зубов желательно подключение рядом стоящих зубов к опорным зубам.

Недостатком внекоронковых замковых креплений является затрудненное поддержание гигиены полости рта в области установленных замковых креплений - необходимо инструктировать пациентов по пользованию зубными нитями и другими дополнительными средствами гигиены с целью предотвращения аккумуляции зубного налета и образования зубного камня.

#### Корневые и внутрикорневые пуговчатые замковые крепления:



Для установки корневых и внутрикорневых замковых креплений необходима специальная подготовка опорных корней. Матрица или патрица может устанавливаться спайкой/сваркой с корневой частью или отливается вместе с репродукцией корневого штифта (рис. 4). Внутрикорневые замковые крепления типа Uni-Anchor или Direct O-Ring цементируются в корневом канале без изготовления индивидуального корневого штифта (рис. 5). Матрица внутрикорневых замковых креплений типа Swiss Logic и Zest устанавливается в пределах созданного в опорном корне пространства (рис. 6). При изготовлении протезов типа "overdentures" на имплантах используются



фабрично изготовленные накручивающиеся головки с пуговчатыми креплениями (рис. 7).

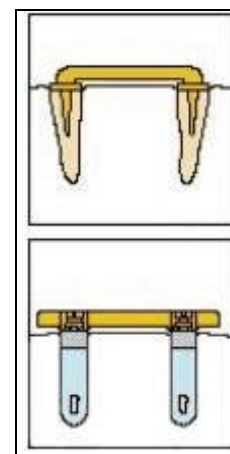
Пуговчатые замковые крепления позволяют обеспечивать хороший уровень гигиены полости рта. Еще одним преимуществом пуговчатых замковых креплений является лучшее соотношение коронковой и корневой частей опорных зубов, обеспечиваемое невысоким профилем надкорневой части, что сводит к минимуму боковые нагрузки при пользовании протезом.

#### Балочные замковые крепления:

Балочные замковые крепления располагаются над беззубыми участками альвеолярного отростка и соединяют опорные зубы, корни (рис. 8) или импланты (рис. 9). Съёмные мостовидные протезы, частичные съёмные протезы или протезы типа "overdenture" покрывают балку и через матрицу соединяются с её ретенционными элементами.

Основным преимуществом замковых креплений балочного типа является возможность объединения "проблемных" опорных зубов (корней) в одну функционирующую группу и последующего исключения опор из неё без существенной переделки протеза.

При конструировании съёмных протезов с фиксацией на балочных замковых креплениях необходимо учитывать состояние слизистой оболочки беззубого альвеолярного отростка для обеспечения нормальной гигиены полости рта.



Рекомендуемая литература:

1. Базилян Э.Л. «Пропедевтическая стоматология»//Москва.-2009

2. Пожарицкая М.М. «Пропедевтическая стоматология»//М.Медицина-2004
3. Трезубов В.Н., Щербаков А.С., Мишнев Л.М. «Ортопедическая стоматология»//СПб.-2002
4. Лекционный материал
5. Электронные источники

## **Занятие №18 – Модульное занятие**