



ФГБОУ ВО «СЕВЕРО-ОСЕТИНСКАЯ ГОСУДАРСТВЕННАЯ МЕДИЦИНСКАЯ АКАДЕМИЯ»
МИНИСТЕРСТВА ЗДРАВООХРАНЕНИЯ РОССИЙСКОЙ ФЕДЕРАЦИИ

КАФЕДРА ВНУТРЕННИХ БОЛЕЗНЕЙ №5

МЕТОДИЧЕСКАЯ РАЗРАБОТКА ПРАКТИЧЕСКОГО ЗАНЯТИЯ ДЛЯ ПРЕПОДАВАТЕЛЯ

Нарушение ритма сердца. ЭКГ диагностика эктопических ритмов, не связанных с нарушением автоматизма. Пароксизмальные и непароксизмальные тахикардии.

Контингент слушателей:
терапевты, реаниматологи,
врачи СМП, специалисты
по функциональной
диагностике.

Методическая разработка
обсуждена и утверждена
на заседании кафедры

Владикавказ

Тема практического занятия: «Нарушение ритма сердца. ЭКГ диагностика эктопических ритмов, не связанных с нарушением автоматизма. Пароксизмальная и непароксизмальная тахикардия».

Место проведения занятия: учебная комната, палаты отделения

Обоснование необходимости изучения темы:

Пароксизмальная тахикардия – это приступообразное увеличение частоты сердечных сокращений свыше 100 (обычно 140-250) в минуту при сохранении их правильного ритма, обусловленное патологической циркуляцией возбуждения по миокарду или активацией в нем патологических очагов высокого автоматизма.

В клинической практике выделяют две основные формы пароксизмальных тахикардий: желудочковую (вентрикулярную) и наджелудочковую (суправентрикулярную), в зависимости от локализации очага патологической импульсации.

Желудочковая пароксизмальная тахикардия стоит на первом месте среди всех жизнеугрожающих аритмий (как желудочковых, так и наджелудочковых), так как не только крайне неблагоприятна для гемодинамики сама по себе, но и реально угрожает переходом в трепетание и фибрилляцию желудочков, при которых координированное сокращение желудочков прекращается. Это означает остановку кровообращения и, при отсутствии реанимационных мероприятий, - переход в асистолию («аритмическая смерть»).

Клиническое течение и исходы наджелудочковых тахикардий по сравнению с желудочковыми более благоприятны. Суправентрикулярные тахикардии реже ассоциируются с органическими заболеваниями сердца и дисфункцией левого желудочка, однако высокая симптоматичность, приводящая к инвалидности пациента, наличие таких опасных клинических проявлений, как пресинкопе и синкопе, внезапная аритмическая смерть (2-5%) позволяют рассматривать пароксизмальные наджелудочковые тахикардии как потенциально жизнеугрожающие.

В связи с этим, практическому врачу необходимо уметь выявлять признаки нарушений ритма сердца – пароксизмальной и непароксизмальной тахикардии. Поэтому так необходимо дальнейшее углубление и совершенствование знаний и навыков анализа ЭКГ.

Цель занятий: освоить принципы ЭКГ диагностики пароксизмальных и непароксизмальных тахикардий.

Задачи занятий:

1. Обучить аспирантов ЭКГ диагностике наджелудочковых тахикардий
2. Изучить ЭКГ признаки желудочковых тахикардий.
3. Освоить отличительные признаки пароксизмальных и непароксизмальных тахикардий

Перечень практических навыков.

Умение диагностировать:

1. предсердную пароксизмальную тахикардию
2. атриовентрикулярную пароксизмальную тахикардию
3. желудочковую пароксизмальную тахикардию
4. непароксизмальные тахикардии

Оснащение занятий:

Технические средства:

1. мультимедийный аппарат;
2. электрокардиограф;
3. ЭКГ – линейки;
4. Доска, мел.

Демонстрационный материал:

1. Учебные (ксерокопированные) и обычные нормальные ЭКГ пленки для проведения расчета основных элементов ЭКГ;
2. слайды;
3. таблицы: «ЭКГ при суправентрикулярных тахикардиях», «ЭКГ при желудочковых тахикардиях».
4. Набор ЭКГ пленок с различными формами пароксизмальных и непароксизмальных тахикардий.

План и организационная структура занятия

№ п/п	Этапы занятия	Время (мин)	Место Проведения занятия	Оснащение занятия
1.	Организационные мероприятия. Вступительное слово преподавателя	5	Учебная комната	Журнал, методическое пособие для преподавателя
2.	Контроль исходного уровня знаний	15	Учебная комната	Контрольные тестовые вопросы
3.	Обсуждение учебных вопросов по теме занятия	50	Палата	Таблицы, тематические ЭКГ - пленки
4.	В зависимости от темы занятия: <ul style="list-style-type: none">• Практическая работа с ЭКГ кривыми.• Расчет основных элементов ЭКГ.• Изучение ЭКГ - признаков наджелудочковых и желудочковых тахикардий на конкретных пленках при самостоятельном анализе и совместно с ассистентом.	45	Учебная комната	ЭКГ – линейки, ЭКГ - пленки
13.	Контроль конечного уровня	15	Учебная комната	Тесты, наборы ЭКГ
14.	Подведение итогов, задание на дом	3	Учебная комната	Список литературы, контрольные вопросы и задания для самоподготовки по теме

Рекомендации к проведению занятий.

Преподаватель знакомит аспирантов с темой, целью и планом занятия.

Проводится контроль исходного уровня знаний по предварительно подготовленным тестовым вопросам и домашним заданиям для самостоятельной внеаудиторной работы.

После этого преподаватель дает понятие общим признакам непароксизмальной и пароксизмальной тахикардии, обсуждает причины возникновения наджелудочковых и желудочковых тахикардий.

В дальнейшем, преподаватель приводит признаки наджелудочковых тахикардий, желудочковых тахикардий и объясняет причины их появления на ЭКГ - пленках, демонстрирует рисунки и таблицы.

С помощью специально подобранных учебных (ксерокопированные) и обычных нормальных ЭКГ – пленок разбираются признаки пароксизмальных и непароксизмальных тахикардий из различных отделов сердца. При практической работе с ЭКГ – пленками осуществляется постоянный индивидуальный контроль преподавателя над правильностью работы слушателей.

Проводится контроль конечного уровня знаний в виде самостоятельного анализа индивидуальной ЭКГ - пленки с наличием различных видов пароксизмальных и непароксизмальных тахикардий.

В конце занятия преподаватель подводит итоги, дает задание на дом, ориентирует слушателей на использование пособия для самоподготовки и выполнений заданий для самостоятельной внеаудиторной работы по следующей теме.

ВОПРОСЫ ИСХОДНОГО УРОВНЯ ЗНАНИЙ ПО ТЕМЕ:

«Нарушение ритма сердца. ЭКГ диагностика эктопических ритмов, не связанных с нарушением автоматизма. Пароксизмальная и непароксизмальная тахикардия».

1. Что такое пароксизмальная тахикардия?
2. Какие формы пароксизмальных тахикардий Вы знаете?
3. Чем отличается суправентрикулярная пароксизмальная тахикардия от желудочковой?
4. Назовите ЭКГ признаки предсердной пароксизмальной тахикардии.
5. Назовите ЭКГ признаки пароксизмальной тахикардии из АВ-соединения.
6. Назовите ЭКГ признаки желудочковой пароксизмальной тахикардии.
7. Чем отличается непароксизмальная тахикардия от пароксизмальной?

ЭТАЛОНЫ ОТВЕТОВ**НА ВОПРОСЫ ДЛЯ КОНТРОЛЯ ИСХОДНОГО УРОВНЯ ЗНАНИЙ**

1. Пароксизмальная тахикардия - это внезапно начинающийся и внезапно заканчивающийся приступ усиленной сердечной деятельности.
2. Пароксизмальные тахикардии бывают предсердные, атриовентрикулярные и желудочковые. Первые две формы часто объединяются одним термином суправентрикулярная пароксизмальная тахикардия.
3. Суправентрикулярная тахикардия - это тахикардия с узким QRS и довольно высокой частотой 170 - 240 ударов в 1 минуту.
Желудочковая тахикардия - это тахикардия с широким QRS по типу блокады одной из ножек пучка Гиса с частотой 160 - 220 ударов в 1 минуту. Для нее характерны желудочковые захваты и сливные желудочковые сокращения.
4. Наиболее характерными электрокардиографическими признаками предсердной пароксизмальной тахикардии являются:
 - внезапно начинающийся и так же внезапно заканчивающийся приступ учащения сердечных сокращений до 140—250 в минуту при сохранении правильного ритма;
 - наличие перед каждым желудочковым комплексом QRS' сниженного, деформированного, двухфазного или отрицательного зубца P;
 - нормальные неизменные желудочковые комплексы QRS, похожие на QRS, регистрировавшиеся до возникновения приступа пароксизмальной тахикардии (за исключением редких случаев с аберрацией желудочкового проведения);
 - в некоторых случаях наблюдается ухудшение атриовентрикулярной проводимости с развитием атриовентрикулярной блокады I степени (удлинение интервала P—Q(R) более 0,2 с) или II степени с периодическими выпадениями отдельных комплексов QRS' (непостоянные признаки).
5. Наиболее характерными электрокардиографическими признаками пароксизмальной тахикардии из АВ-соединения являются:
 - внезапно начинающийся и так же внезапно заканчивающийся приступ учащения сердечных сокращений до 140-220 в минуту при сохранении правильного ритма;
 - наличие в отведениях II, III и aVF отрицательных зубцов P, расположенных позади комплексов QRS' или сливающихся с ними и не регистрирующихся на ЭКГ;
 - нормальные неизменные (неуширенные и недеформированные) желудочковые комплексы QRS, похожие на QRS, регистрировавшиеся до возникновения приступа пароксизмальной тахикардии (за исключением относительно редких случаев с аберрацией желудочкового проведения).
6. Наиболее характерными электрокардиографическими признаками желудочковой пароксизмальной тахикардии являются:
 - внезапно начинающийся и также внезапно заканчивающийся приступ учащения сердечных сокращений до 140—220 в минуту при сохранении в большинстве случаев правильного ритма;
 - деформация и расширение комплекса QRS более 0,12 с с дискордантным расположением сегмента ST и зубца T
 - наличие атриовентрикулярной диссоциации, т.е. полного разобщения частоты ритма; желудочков (комплекса QRS) и нормального ритма предсердий (зубца P) с изредка регистрирующимися одиночными нормальными и неизменными комплексами QRST («захваченные» сокращения желудочков).

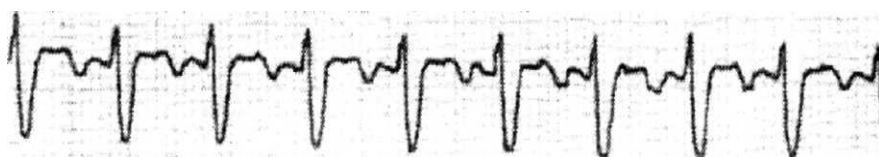
7. В отличие от пароксизмальной тахикардии непароксизмальные тахикардии начинаются и заканчиваются постепенно, частота ритма от 60 до 140 ударов в 1 минуту, т.е. менее 140 ударов 1 минуту.

ТЕСТОВЫЕ ЗАДАНИЯ ДЛЯ КОНТРОЛЯ ИСХОДНОГО УРОВНЯ ЗНАНИЙ.

Вариант 1.

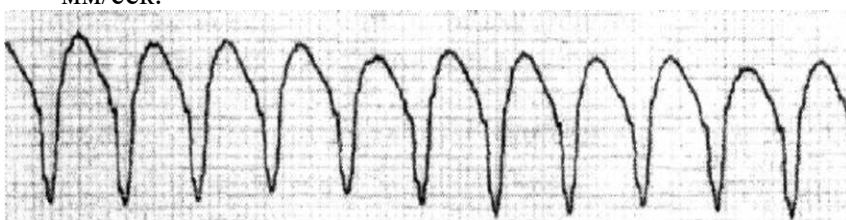
1. При пароксизмальной суправентрикулярной тахикардии определяется:
 - а. ритм правильный с частотой 140-220 в мин, зубцы Р отсутствуют, комплекс QRS не изменен;
 - б. ритм неправильный, все интервалы R-R имеют разную величину, зубцы Р отсутствуют, зубцы R разной амплитуды;
 - в. ритм неправильный, вместо зубцов Р крупные одинаковой формы – предсердные волны с частотой 300 в мин, комплексы QRS не изменены;
 - г. ритм правильный с частотой 36 в мин, вместо зубца Р – множество мелких, разной формы волн, зубцы R разной амплитуды;
 - д. ритм правильный, вместо зубцов Р – крупные, одинаковой формы предсердные волны с частотой 300 в мин, комплексы QRS не изменены

2. Больной М., 50 лет, "гипертоник", обратился к врачу с жалобами на одышку и сердцебиение. Накануне работал на даче. При осмотре частота пульса 140 в мин., АД 180/100 мм рт. ст. Записана ЭКГ, на которой зарегистрировано нарушение ритма. Отведение V2. Скорость записи 25 мм/сек.



Какое нарушение ритма имеет место у больного?

- A. Фибрилляция предсердий;
 - B. Трепетание предсердий;
 - C. Частая наджелудочковая экстрасистолия;
 - D. Наджелудочковая пароксизмальная тахикардия;**
 - E. Желудочковая пароксизмальная тахикардия.
-
3. Женщина, 78 лет, страдающая кардиомиопатией, доставлена в кардиологическое отделение с головокружением и одышкой. Врачом записана ЭКГ. Отведение II. Скорость записи 25 мм/сек.



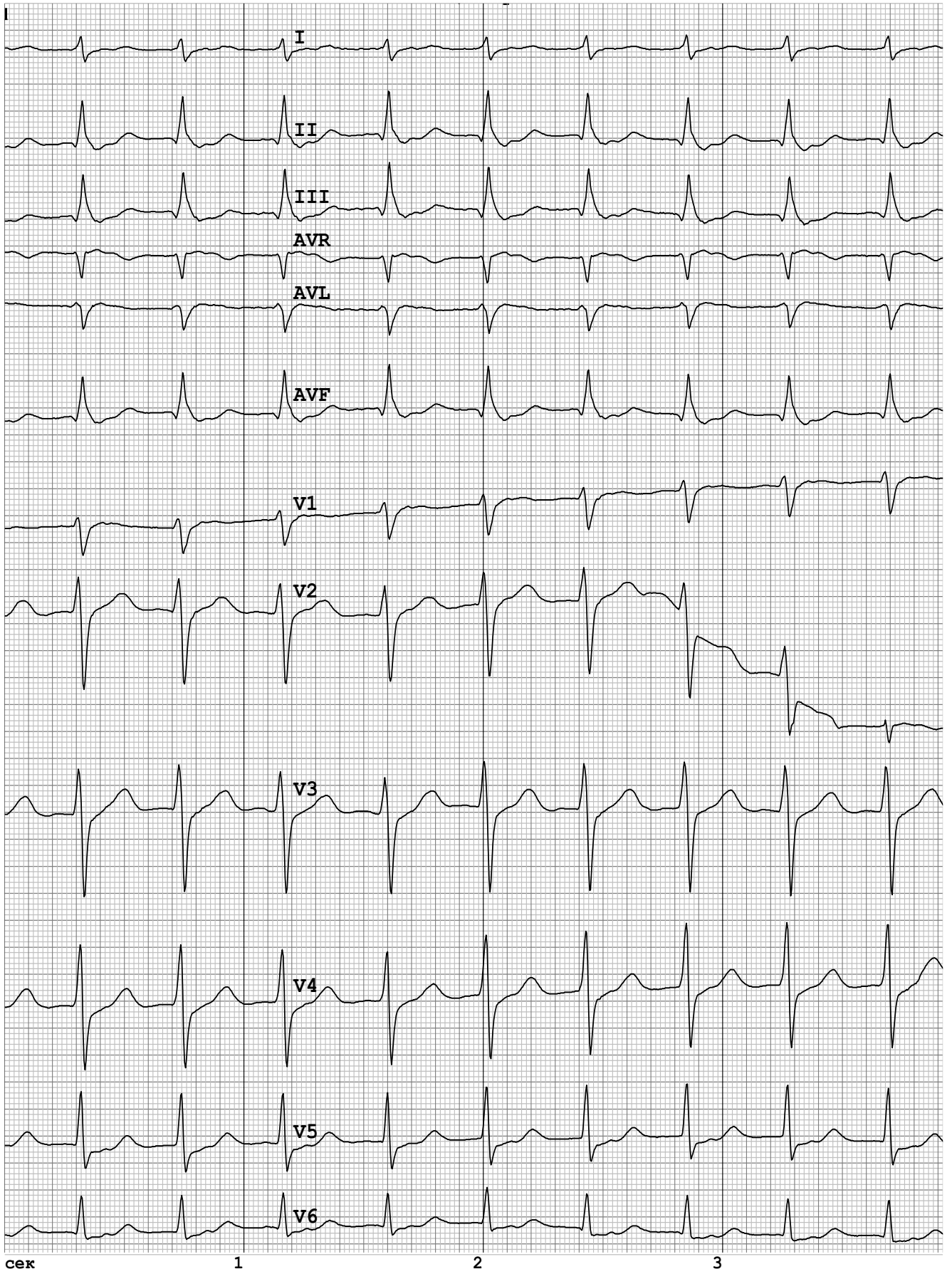
Чем вызвано ухудшение самочувствия пациентки?

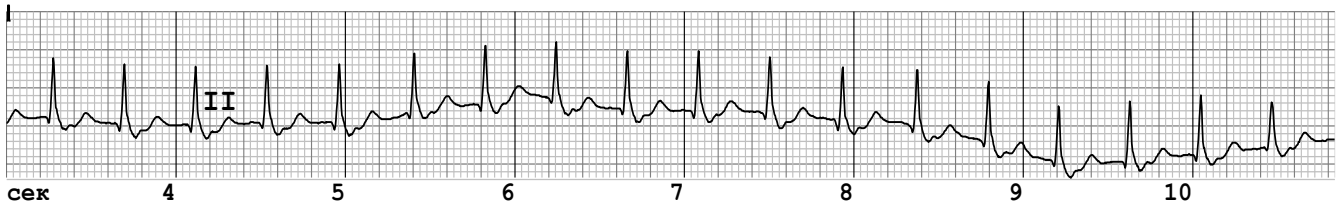
- A. Фибрилляция желудочков;
- B. Фибрилляция предсердий;
- C. Наджелудочковая пароксизмальная тахикардия;
- D. Трепетание предсердий;
- E. Желудочковая пароксизмальная тахикардия.**

4. При тахикардии с частотой возбуждения желудочков 160 в мин и уширенными комплексами QRS следует предполагать наличие:
- A. Пароксизма желудочковой тахикардии.**
 - В. Пароксизма суправентрикулярной тахикардии.
 - С. Пароксизма тахикардии при синдроме WPW.
 - Д. Всего перечисленного.
 - Е. Ничего из перечисленного.
5. Для узловой пароксизмальной тахикардии характерно:
- A. Наличие отрицательного зубца Р во II, III, aVF отведениях перед комплексом QRS.**
 - В. Резкое удлинение PQ в момент возникновения тахикардии.
 - С. Обязательное уширение комплекса QRS при большой частоте сердечных сокращений.**
 - Д. Все перечисленное.
6. Признаком пароксизмальной синоатриальной тахикардии является:
- А. Внезапное начало и внезапный конец тахикардии.
 - В. Положительный зубец Р перед комплексом QRS в большинстве отведений.
 - С. В некоторых случаях наличие АВ-блокады.
 - Д. Ничего из перечисленного.
 - Е. Все перечисленное.**
7. Признаком пароксизмальной желудочковой тахикардии является:
- A. Уширение комплекса QRS > 014".**
 - В. Наличие синусовых зубцов Р, не связанных с комплексом QRS.
 - С. Появление проводных синусовых импульсов (захватов).
 - Д. Появление сливных комплексов QRS.
 - Е. Все перечисленное.

ЗАДАНИЯ ДЛЯ КОНТРОЛЯ КОНЕЧНОГО УРОВНЯ ЗНАНИЙ**ЭКГ 1.****ПАРОКСИЗМАЛЬНАЯ АВ-УЗЛОВАЯ РЕЦИПРОКНАЯ ТАХИКАРДИЯ**

10 мм/мВ 50 мм/с





ЧСС=**142** уд/мин Эл.ось **90°-вертикальная** QRS=**0,085с** QT=**0,271с**

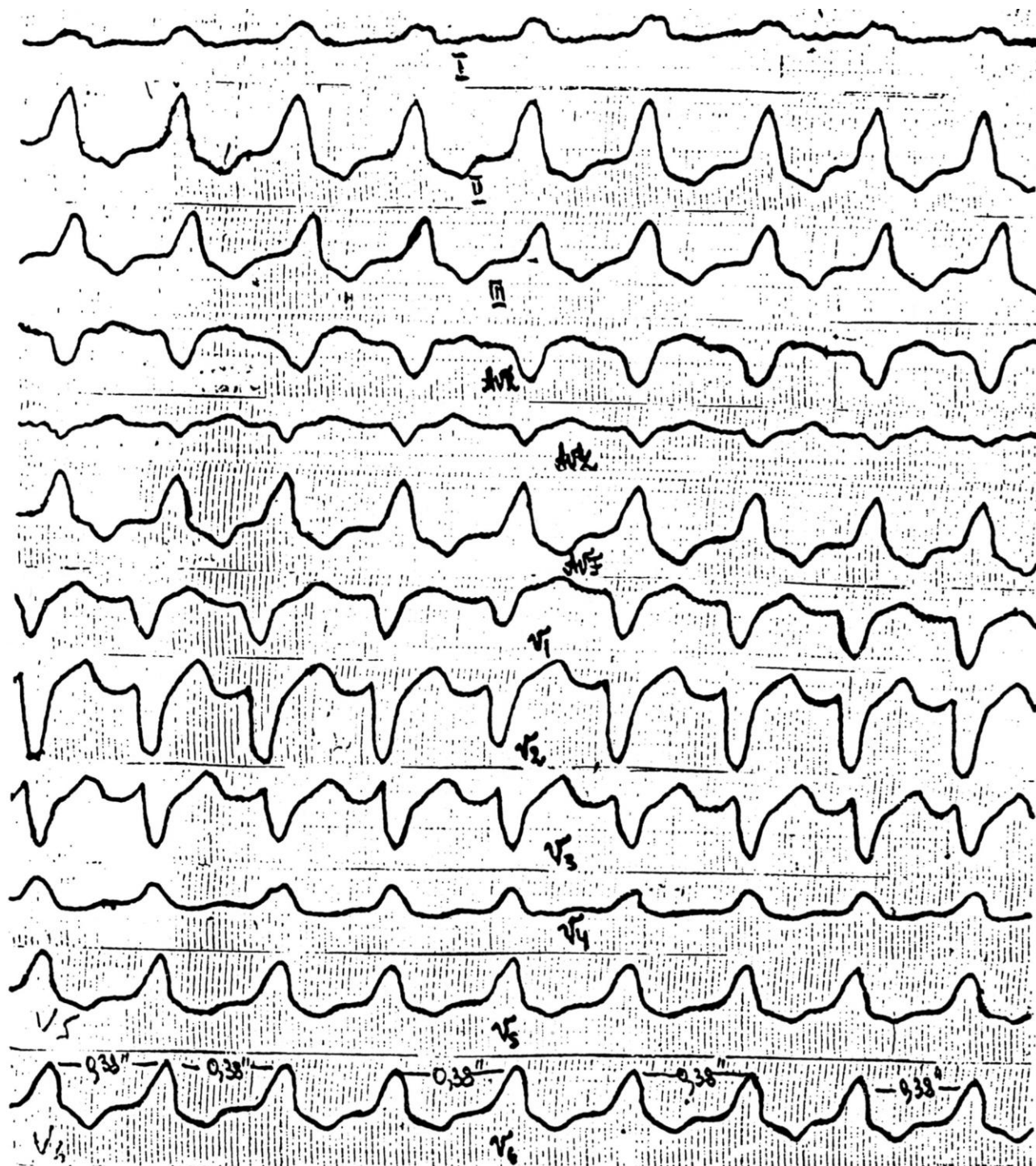
Пароксизмальная АВ-узловая реципрокная тахикардия.

Вольтаж удовлетворительный.

Вертикальное положение электрической оси сердца.

ЭКГ 2.

ПАРОКСИЗМАЛЬНАЯ ЖЕЛУДОЧКОВАЯ ТАХИКАРДИЯ

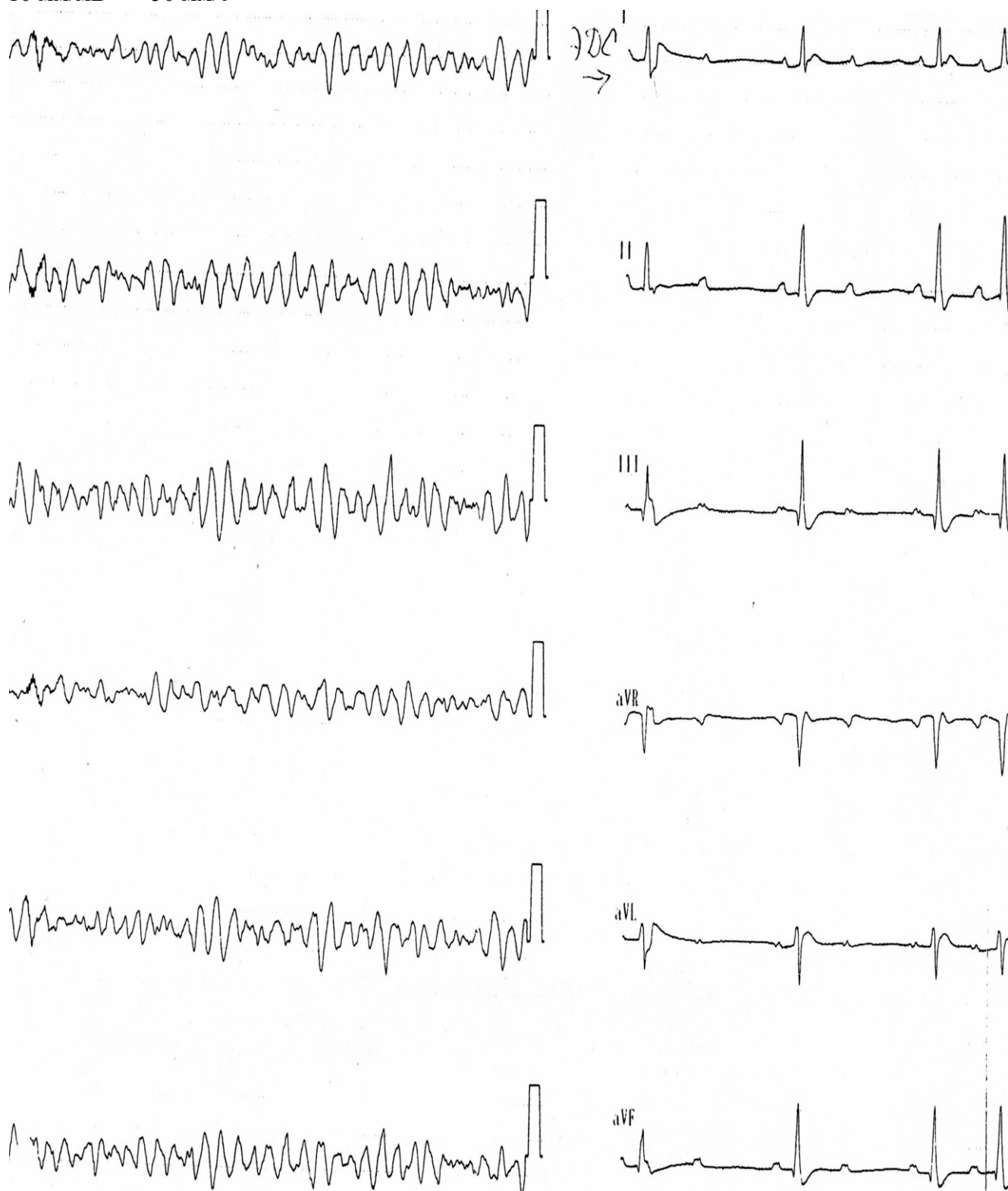


Пароксизмальная правожелудочковая тахикардия. Вольтаж удовлетворительный.
 Нормальное положение электрической оси сердца.

ЭКГ 3.

ФИБРИЛЛЯЦИЯ ЖЕЛУДОЧКОВ

10 мм/мВ 50 мм/с



Фибрилляция желудочков.

После ЭДС – синусовый ритм, вольтаж удовлетворительный вертикальное положение электрической оси сердца АВ-блокада 2 степени тип Мобитц 1

ЭКГ 4.

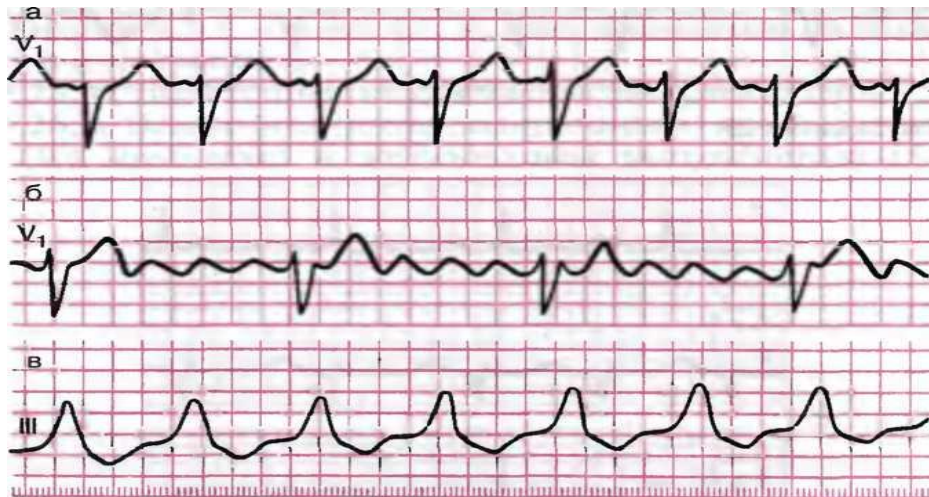


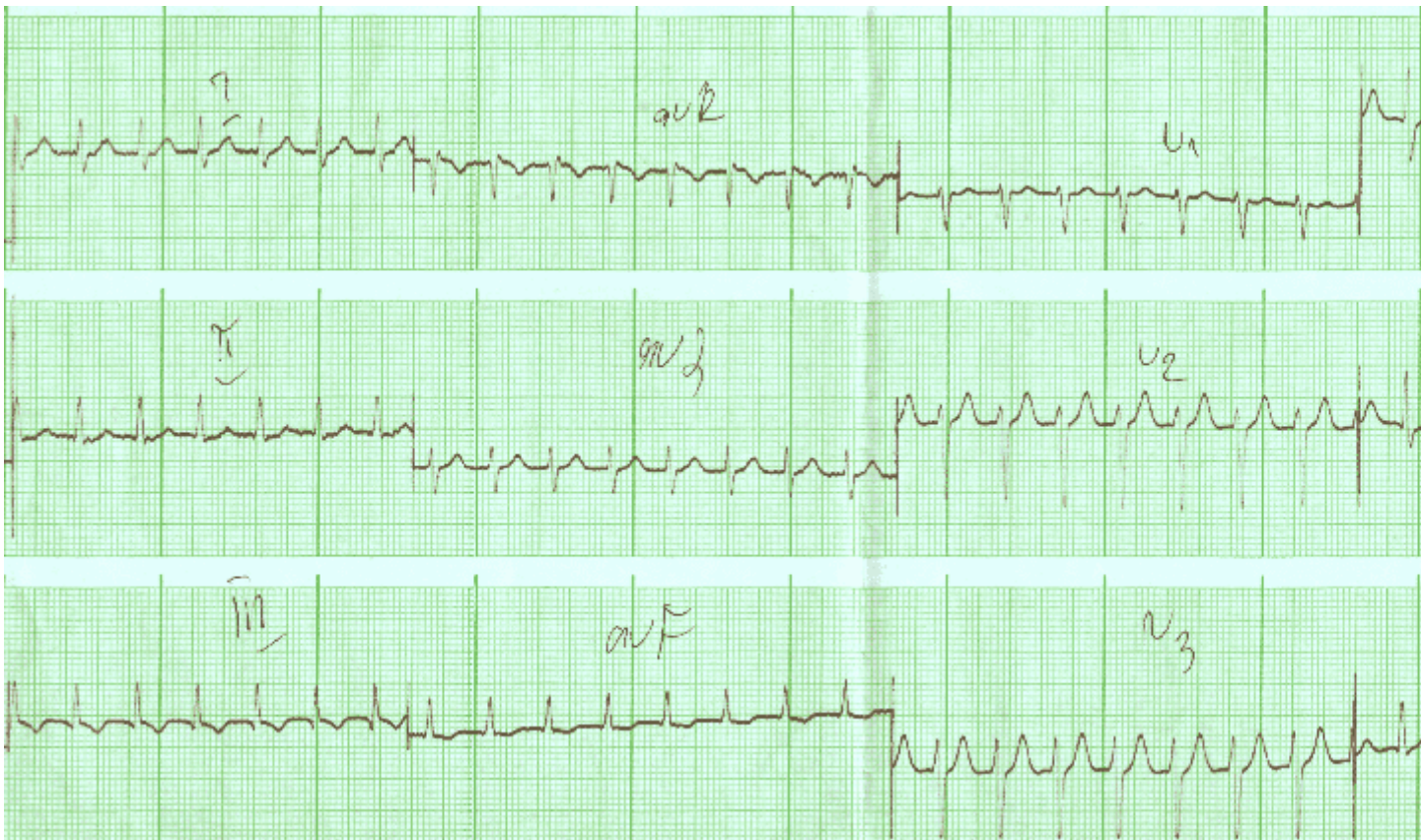
Рис. 5.21. Задания: а - 24, б - 25,
в - 26

Рис. 5.21, а. Пароксизмальная предсердная тахикардия (ЧСС 150 в минуту).

Рис. 5.21, б. Трепетание предсердий, правильная форма (5:1).

Рис. 5.21, в. Пароксизмальная желудочковая тахикардия (ЧСС 150 в минуту).

ЭКГ 5.

**Описание:**

Ритм правильный, 150, несинусовый. Вольтаж средний. Направление QRS оси +70 (правильное)

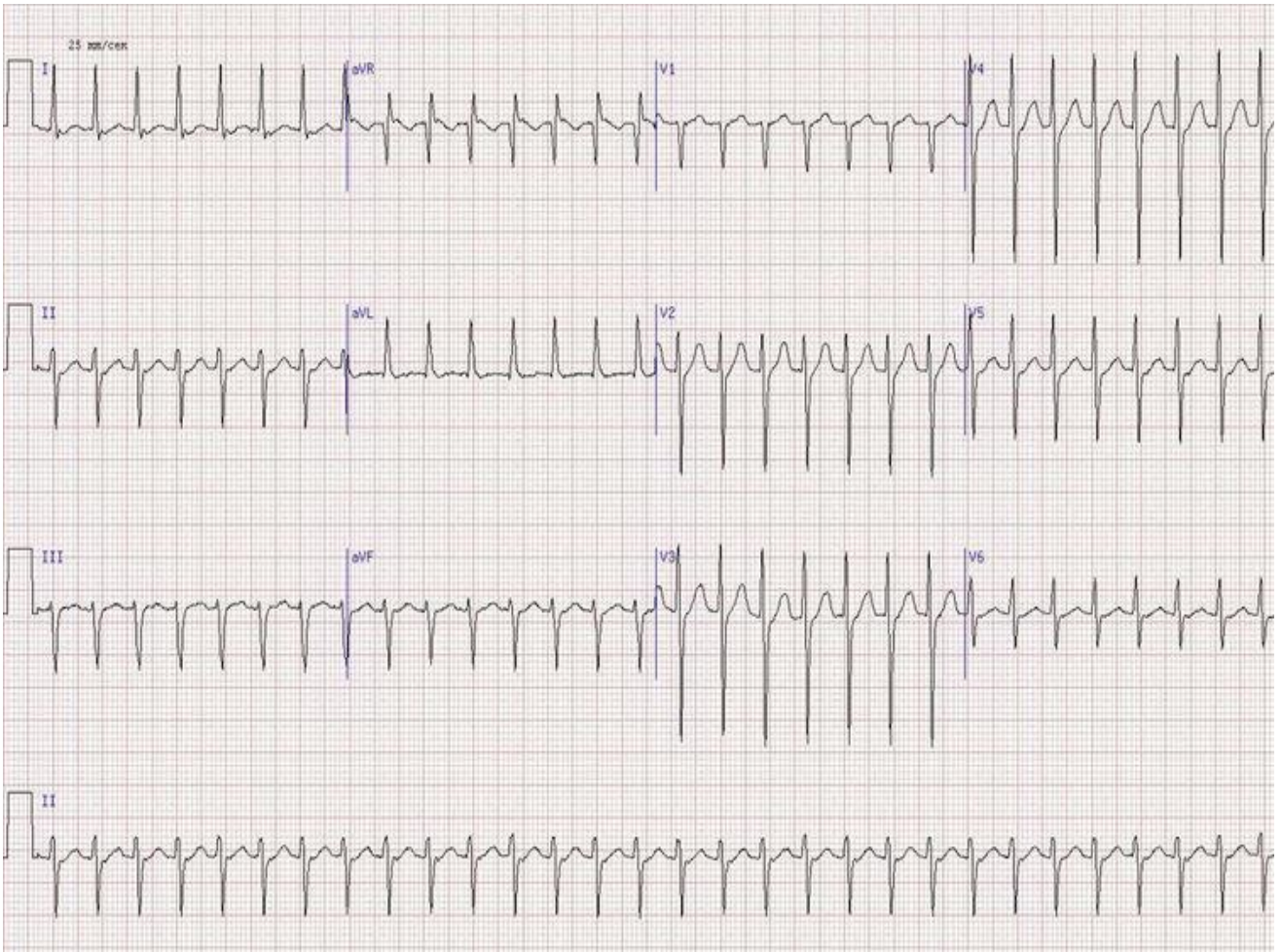
Зубцы и интервалы: QRS-0,08; QT-0,30; IDV1-0,01; IDV6-0,04

Изменения:

Узкокомплексная тахикардия; Р зубцы отсутствуют.

ЭКГ 6.

69-летний мужчина с жалобами на сердцебиение. ЧСС - 180/минут. AV-узловая тахикардия (см. зубцы P после QRS в отведениях aVR и II).



1. Белялов Ф.И. Аритмии сердца: практическое руководство для врачей. Издательство: МИА, 2006 г – 352с.
2. Беннет Д. Сердечные аритмии: рук-во /пер. с англ. – М., 2008. – 550с.
3. Болезни сердца и сосудов. Руководство Европейского общества кардиологов / Под редакцией А. Джона Кэмма, Томаса Ф. Люшера, Патрика В. Серруиса: Издательство: ГЭОТАР-Медиа, 2011 г., - 1480 с.
4. Бунин Ю.А. Диагностика и лечение тахикардий сердца: Издательство: Медпрактика-М, 2011, 400 стр.
5. Волков В.С. Экстренная диагностика и лечение в неотложной кардиологии: Руководство для врачей. - М.: ООО «Медицинское информационное агентство», 2010. – 336с.
6. Г. К. Киякбаев Аритмии сердца. Основы электрофизиологии, диагностика, лечение и современные рекомендации: Издательство: ГЭОТАР-Медиа, 2009 г., 260 стр.
7. Как лечить аритмии. Нарушения ритма и проводимости в клинической практике/Недоступ А.В., Благова А.В.- 4 изд. – М.: МЕДпресс-информ, 2011.- 368с.