

Федеральное государственное бюджетное образовательное учреждение высшего образования «Северо-Осетинская государственная медицинская академия»  
Министерства здравоохранения Российской Федерации

кафедра (ы) внутренних болезней №5, №3, №1

УТВЕРЖДЕНО

протоколом заседания Центрального  
координационного учебно-методического  
совета от «14» марта 2023 г. № 4

### **ФОНД ОЦЕНОЧНЫХ СРЕДСТВ**

по дисциплине **ИТОГОВОЙ АТТЕСТАЦИИ**

основной профессиональной образовательной программы высшего образования - программы подготовки научных и научно-педагогических кадров в аспирантуре

Группа научных специальностей:  
**3.1. КЛИНИЧЕСКАЯ МЕДИЦИНА**

Научная специальность:  
**3.1.18. Внутренние болезни**

для аспирантов \_\_\_\_\_ года обучения \_\_\_\_\_

по специальности \_\_\_\_\_ внутренние болезни \_\_\_\_\_

Рассмотрено и одобрено на заседании кафедры  
от «27» февраля 2023 г. (протокол № 11)

Заведующий кафедрой \_проф.  
д.м.н. Бурдули Н.М.



г. Владикавказ 2023 г.

## СТРУКТУРА ФОС

1. Титульный лист
2. Структура ФОС
3. Рецензия на ФОС
4. Паспорт оценочных средств
6. Комплект оценочных средств
  - экзаменационный билет по практическим навыкам
  - эталоны тестовых заданий
  - экзаменационные билеты по зачету/экзамену

**Федеральное государственное бюджетное образовательное учреждение  
высшего образования «Северо-Осетинская государственная медицинская академия» Министерства  
здравоохранения Российской Федерации**

**РЕЦЕНЗИЯ**

**на фонд оценочных средств к итоговой аттестации  
для аспирантов по научной специальности 3.1.18. Внутренние болезни**

Фонд оценочных средств составлен на кафедре внутренних болезней №5 на основании рабочей программы учебной дисциплины и соответствуют федеральным государственным требованиям (ФГТ) по научной специальности 3.1.18. Внутренние болезни.

Фонд оценочных средств включает в себя вопросы для оценки практических навыков, банк тестовых заданий, билеты на зачет (экзаменационные билеты).

Билеты для оценки практических навыков позволяют адекватно оценить уровень практической подготовки аспирантов по научной специальности 3.1.18. Внутренние болезни и включают в себя 2 ситуационные задачи. Количество билетов составляет 25. Ситуационные задачи в билетах разнообразны и отражают весь объем практических навыков.

Банк тестовых заданий включает в себя следующие элементы: варианты тестовых заданий с ответами. Все задания соответствуют рабочей программе учебной дисциплины по научной специальности 3.1.18. внутренние болезни, и охватывает все ее разделы. Количество тестовых заданий составляет 1700.

Сложность заданий варьируется. Количество заданий по каждому разделу дисциплины достаточно для проведения контроля знаний и исключает многократное повторение одного и того же вопроса в различных вариантах. Банк содержит ответы ко всем тестовым заданиям и задачам.

Количество экзаменационных билетов к государственной итоговой аттестации составляет 17, что достаточно для проведения экзамена и исключает неоднократное использование одного и того же билета во время экзамена в одной

академической группе в один день. Экзаменационные билеты выполнены на бланках единого образца по стандартной форме, на бумаге одного цвета и качества. Экзаменационный билет включает в себя 2 вопроса и одну ситуационную задачу. Формулировки вопросов совпадают с формулировками перечня вопросов, выносимых на экзамен. Содержание вопросов одного билета относится к различным разделам программы, позволяющее более полно охватить материал учебной дисциплины. Сложность вопросов в экзаменационных билетах распределена равномерно. Дополнительно к теоретическим вопросам предлагаются одна ситуационная задача, что даёт возможность объективно оценить уровень усвоения интерном или клиническим ординатором теоретического материала.

Замечаний к рецензируемому фонду оценочных средств нет.

В целом, фонд оценочных средств к итоговой аттестации для аспирантов по научной специальности 3.1.18. Внутренние болезни способствует качественной оценке уровня владения обучающимися знаниями.

Рецензируемый фонд оценочных средств для аспирантов по научной специальности 3.1.18. Внутренние болезни может быть рекомендован к использованию для итоговой аттестации аспирантов.

«\_\_\_» \_\_\_\_\_ 20\_\_ г.

**4. Паспорт фонда оценочных средств  
к итоговой аттестации аспирантов по научной специальности 3.1.18. Внутренние болезни**

**Программа оценивания контролируемой компетенции:**

№ п/п	Наименование контролируемого раздела (темы) дисциплины/ модуля	В результате изучения учебной дисциплины аспирант должен:			Наименование оценочного средства
		Знать	Уметь	Владеть	
1	2	3			4
Вид контроля		<b>Итоговый</b>			
1.	Заболевания сердечно-сосудистой системы	Возможности дифференциации гипертонической болезни и симптоматических гипертензий. Показания для использования инвазивных методов исследования (включая аортографию и пункционную биопсию почек). Современные методы лечения артериальной гипертензии. Особенности более коронарогенного и некоронарогенного генеза. Дифференциальной диагностики стенокардитических болей	Выявлять синдром артериальной гипертензии на ранних этапах его развития и анализировать полученные данные; Выполнять клиническое обследование больного с синдромом артериальной гипертензии; Выполнять клиническое обследование больного с патологией внутренних органов; Оценивать тяжесть состояния больного, принимать необходимые меры для коррекции выявленного состояния, определять показания для госпитализации;	Навыками изложения самостоятельной точки зрения, анализа и логического мышления, Методикой самостоятельной аналитической работы с различными источниками информации с анализом результатов собственной деятельности для предотвращения профессиональных ошибок; -Основами медицинской и врачебной этики и деонтологии; знаниями новых, современных тенденций в	Эталоны тестовых заданий; Экзаменационные билеты по зачету

		с заболеваниями сердечно-сосудистой системы, заболеваниями костно-мышечного и суставного аппарата грудной клетки, заболеваниями органов дыхания, грыжей пищеводного отверстия диафрагмы, рефлексорными болями при холецистите, язвенной болезни, панкреатите.	пользоваться учебной, научной и научно-популярной литературой, сетью Интернет для профессиональной деятельности;	развитии здравоохранения и терапии в частности; методами общеклинического обследования терапевтического больного; интерпретацией результатов лабораторных и инструментальных методов исследования);	
2.	Заболевания органов дыхания	Дифференциальной диагностики нарушений бронхиальной проходимости: заболевания гортани, ангионевротический отек, болезни трахеи, легких, средостения, истерия, карциноидный синдром, узелковый периартериит. Современные принципы лечения ХОБЛ и бронхиальной астмы с позиций доказательной медицины. Дифференциальной диагностики нарушений бронхиальной проходимости: заболевания гортани, ангионевротический отек,	Выполнять клиническое обследование больного с патологией органов дыхания; Интерпретировать результаты лабораторных и инструментальных исследований; Устанавливать диагноз, проводить лечение и реабилитацию больных с заболеваниями органов дыхания. Пользоваться учебной, научной и научно-популярной литературой, сетью Интернет для профессиональной деятельности;	Навыками изложения самостоятельной точки зрения, анализа и логического мышления, Методикой самостоятельной аналитической работы с различными источниками информации с анализом результатов собственной деятельности для предотвращения профессиональных ошибок; -Основами медицинской и врачебной этики и деонтологии; знаниями новых, современных тенденций в развитии здравоохранения и терапии в частности;	Эталоны тестовых заданий; Экзаменационные билеты по зачету

		болезни трахеи, легких, средостения, истерия, карциноидный синдром, узелковый периартериит.		методами общеклинического обследования терапевтического больного; интерпретацией результатов лабораторных и инструментальных методов исследования);	
3.	Заболевания органов пищеварения	Основных причин развития (хронические гепатиты и циррозы печени, болезни накопления, опухоли печени, болезни печеночных сосудов, болезни крови и кроветворных органов, болезни сердца). Возможности своевременного распознавания болезни, роль исследования ферментного спектра крови, радиоизотопный и эхографический методы, рентгеноконтрастные (включая ангиографию), морфологические методы исследования. Показатели активности печеночного процесса. Лечение хронических гепатитов и циррозов печени. Диагностические	Выполнять клиническое обследование больного с патологией органов пищеварения; Интерпретировать результаты лабораторных и инструментальных исследований; Устанавливать диагноз, проводить лечение и реабилитацию больных с заболеваниями органов пищеварения; Пользоваться учебной, научной и научно-популярной литературой, сетью Интернет для профессиональной деятельности;	Навыками изложения самостоятельной точки зрения, анализа и логического мышления, Методикой самостоятельной аналитической работы с различными источниками информации с анализом результатов собственной деятельности для предотвращения профессиональных ошибок; -Основами медицинской и врачебной этики и деонтологии; знаниями новых, современных тенденций в развитии здравоохранения и терапии в частности; методами общеклинического обследования терапевтического больного;	Эталоны тестовых заданий; Экзаменационные билеты по зачету

		критерии различных форм желтух, протекающих с неконъюгированным (надпеченочные и печеночные формы) и конъюгированным билирубином (печеночно-клеточная и обтурационная желтуха). Возможности лабораторно-инструментальных методов исследования (включая рентгеноконтрастные, эндоскопические и ультразвуковые методы).		интерпретацией результатов лабораторных и инструментальных методов исследования);	
4.	Заболевания органов мочевыделительной системы	Диагностические критерии заболеваний, проявляющихся преимущественно гематурией, пиурией, протеинурией. Возможности лабораторно-инструментальных методов исследования. Особенности терапии основного заболевания при поражении почек.	Выполнять клиническое обследование больного с патологией органов мочевыделительной системы; Интерпретировать результаты лабораторных и инструментальных исследований; Устанавливать диагноз, проводить лечение и реабилитацию больных с заболеваниями органов мочевыделительной системы; Пользоваться учебной, научной и научно-популярной литературой,	Навыками изложения самостоятельной точки зрения, анализа и логического мышления, Методикой самостоятельной аналитической работы с различными источниками информации с анализом результатов собственной деятельности для предотвращения профессиональных ошибок; -Основами медицинской и врачебной этики и деонтологии; знаниями новых,	Эталоны тестовых заданий; Экзаменационные билеты по зачету



			<p>сетью Интернет для профессиональной деятельности;</p>	<p>современных тенденций в развитии здравоохранения и терапии в частности; методами общеклинического обследования терапевтического больного; интерпретацией результатов лабораторных и инструментальных методов исследования);</p>	
5.	Болезни крови	<p>Классификации анемий. Программы диагностического поиска при анемическом синдроме. Возможностей терапии. Поддерживающей терапии. Показаний к гемотрансфузии</p>	<p>Оценить тяжесть состояния больного, принять необходимые меры для коррекции выявленного состояния; Выполнять клиническое обследование больного с патологией органов кроветворения; Интерпретировать результаты лабораторных и инструментальных исследований; Устанавливать диагноз, проводить лечение и реабилитацию больных с заболеваниями внутренних органов; Пользоваться учебной, научной и научно-популярной литературой, сетью Интернет для профессиональной</p>	<p>Навыками изложения самостоятельной точки зрения, анализа и логического мышления, Методикой самостоятельной аналитической работы с различными источниками информации с анализом результатов собственной деятельности для предотвращения профессиональных ошибок;</p> <p>-Основами медицинской и врачебной этики и деонтологии; знаниями новых, современных тенденций в развитии здравоохранения и терапии в частности; методами общеклинического</p>	<p>Эталоны тестовых заданий; Экзаменационные билеты по зачету</p>

			деятельности;	обследования терапевтического больного; интерпретацией результатов лабораторных и инструментальных методов исследования);	
6.	Ревматические болезни	Особенностей суставного синдрома при системных заболеваниях соединительной ткани, паранеопластических реакциях, подагре и остеоартрозе. Возможности ранней диагностики ревматоидного артрита, анкилозирующего спондилоартроза, подагры, реактивных артритов, синдрома Шегрена. Лечение заболеваний суставов (ревматоидного артрита, подагры) с позиций доказательной медицины.	Выполнять клиническое обследование больного с патологией внутренних органов; Интерпретировать результаты лабораторных и инструментальных исследований; Устанавливать диагноз, проводить лечение и реабилитацию больных с заболеваниями внутренних органов; Пользоваться учебной, научной и научно-популярной литературой, сетью Интернет для профессиональной деятельности;	Навыками изложения самостоятельной точки зрения, анализа и логического мышления, Методикой самостоятельной аналитической работы с различными источниками информации с анализом результатов собственной деятельности для предотвращения профессиональных ошибок; -Основами медицинской и врачебной этики и деонтологии; знаниями новых, современных тенденций в развитии здравоохранения и терапии в частности; методами общеклинического обследования терапевтического больного; интерпретацией результатов лабораторных	Эталоны тестовых заданий; Экзаменационные билеты по зачету

				и инструментальных методов исследования);	
7.	Эндокринные заболевания	<p>Определение понятия СД. Основные клинические синдромы. Диагностика и дифференциальный диагноз. Принципы построения диеты. Пероральные противодиабетические препараты, возможности их применения. Характеристика их действия. Показания к назначению инсулина. Меры борьбы с инсулинорезистентностью</p>	<p>Оценить тяжесть состояния больного, принять необходимые меры для коррекции выявленного состояния; Выполнять клиническое обследование больного с патологией эндокринной системы; Интерпретировать результаты лабораторных и инструментальных исследований; Устанавливать диагноз, проводить лечение и реабилитацию больных с заболеваниями внутренних органов; Пользоваться учебной, научной и научно-популярной литературой, сетью Интернет для профессиональной деятельности;</p>	<p>Навыками изложения самостоятельной точки зрения, анализа и логического мышления, Методикой самостоятельной аналитической работы с различными источниками информации с анализом результатов собственной деятельности для предотвращения профессиональных ошибок;</p> <p>-Основами медицинской и врачебной этики и деонтологии; знаниями новых, современных тенденций в развитии здравоохранения и терапии в частности; методами общеклинического обследования терапевтического больного; интерпретацией результатов лабораторных и инструментальных методов исследования);</p>	<p>Эталоны тестовых заданий; Экзаменационные билеты по зачету</p>
8.	Лабораторная диагностика	<p>в фундаментальные аспекты развития и регуляторные механизмы</p>	<p>выполнять электрокардиографическое обследование больного с</p>	<p>Навыками изложения самостоятельной точки зрения, анализа и</p>	<p>Эталоны тестовых заданий; Экзаменационные</p>

	кардиологии.	<p>функционирования внутренних органов; диагностику заболеваний внутренних органов, лабораторную диагностику в кардиологии, неинвазивные и инвазивные инструментальные диагностические технологии; основы электрокардиографии, нагрузочные пробы в кардиологии</p>	<p>патологией внутренних органов; интерпретировать результаты лабораторных и инструментальных исследований; использовать медицинскую учебную, нормативную, справочную и научную литературу для решения профессиональных задач.</p>	<p>логического мышления, Методикой самостоятельной аналитической работы с различными источниками информации с анализом результатов собственной деятельности для предотвращения профессиональных ошибок;</p> <p>-Основами медицинской и врачебной этики и деонтологии; знаниями новых, современных тенденций в развитии здравоохранения и терапии в частности; методами общеклинического обследования терапевтического больного; интерпретацией результатов лабораторных и инструментальных методов исследования);</p>	билеты по зачету
9.	Функциональная диагностика. ЭКГ.	<p>фундаментальные аспекты развития и регуляторные механизмы функционирования внутренних органов; диагностику заболеваний внутренних органов, лабораторную</p>	<p>выполнять электрокардиографическое обследование больного с патологией внутренних органов; интерпретировать результаты лабораторных и инструментальных</p>	<p>Навыками изложения самостоятельной точки зрения, анализа и логического мышления, Методикой самостоятельной аналитической работы с различными источниками</p>	<p>Эталоны тестовых заданий; Экзаменационные билеты по зачету</p>

		<p>диагностику кардиологии, неинвазивные и инвазивные инструментальные диагностические технологии; основы электрокардиографии, нагрузочные пробы в кардиологии</p>	<p>в и исследований; использовать медицинскую учебную, нормативную, справочную и научную литературу для решения профессиональных задач.</p>	<p>информации с анализом результатов собственной деятельности для предотвращения профессиональных ошибок;</p> <p>-Основами медицинской и врачебной этики и деонтологии; знаниями новых, современных тенденций в развитии здравоохранения и терапии в частности; методами общеклинического обследования терапевтического больного; интерпретацией результатов лабораторных и инструментальных методов исследования);</p>	
10.	Нагрузочные пробы.	<p>фундаментальные аспекты развития и регуляторные механизмы функционирования внутренних органов; диагностику заболеваний внутренних органов, лабораторную диагностику кардиологии, неинвазивные и инструментальные</p>	<p>выполнять электрокардиографическое обследование больного с патологией внутренних органов; интерпретировать результаты лабораторных и инструментальных исследований; использовать медицинскую учебную, нормативную, справочную и научную литературу для решения</p>	<p>Навыками изложения самостоятельной точки зрения, анализа и логического мышления, Методикой самостоятельной аналитической работы с различными источниками информации с анализом результатов собственной деятельности для предотвращения профессиональных</p>	<p>Эталоны тестовых заданий; Экзаменационные билеты по зачету</p>

		<p>диагностические технологии; основы электрокардиографии, нагрузочные пробы в кардиологии</p>	<p>профессиональных задач.</p>	<p>ошибок; -Основами медицинской и врачебной этики и деонтологии; знаниями новых, современных тенденций в развитии здравоохранения и терапии в частности; методами общеклинического обследования терапевтического больного; интерпретацией результатов лабораторных и инструментальных методов исследования);</p>	
11.	Холтеровское мониторирование	<p>фундаментальные аспекты развития и регуляторные механизмы функционирования внутренних органов; диагностику заболеваний внутренних органов, лабораторную диагностику в кардиологии, неинвазивные и инвазивные инструментальные диагностические технологии; основы электрокардиографии, нагрузочные пробы в</p>	<p>выполнять электрокардиографическое обследование больного с патологией внутренних органов; интерпретировать результаты лабораторных и инструментальных исследований; использовать медицинскую учебную, нормативную, справочную и научную литературу для решения профессиональных задач.</p>	<p>Навыками изложения самостоятельной точки зрения, анализа и логического мышления, Методикой самостоятельной аналитической работы с различными источниками информации с анализом результатов собственной деятельности для предотвращения профессиональных ошибок; -Основами медицинской и врачебной этики и деонтологии; знаниями новых,</p>	<p>Эталоны тестовых заданий; Экзаменационные билеты по зачету</p>

		кардиологии		современных тенденций в развитии здравоохранения и терапии в частности; методами общеклинического обследования терапевтического больного; интерпретацией результатов лабораторных и инструментальных методов исследования);	
12.	Чрезпищеводная электрокардиостимуляция	<p>фундаментальные аспекты развития и регуляторные механизмы функционирования внутренних органов; диагностику заболеваний внутренних органов, лабораторную диагностику в кардиологии, неинвазивные и инвазивные инструментальные диагностические технологии; основы электрокардиографии, нагрузочные пробы в кардиологии</p>	<p>выполнять электрокардиографическое обследование больного с патологией внутренних органов; интерпретировать результаты лабораторных и инструментальных исследований; использовать медицинскую учебную, нормативную, справочную и научную литературу для решения профессиональных задач.</p>	<p>Навыками изложения самостоятельной точки зрения, анализа и логического мышления, Методикой самостоятельной аналитической работы с различными источниками информации с анализом результатов собственной деятельности для предотвращения профессиональных ошибок;</p> <p>-Основами медицинской и врачебной этики и деонтологии; знаниями новых, современных тенденций в развитии здравоохранения и терапии в частности; методами общеклинического</p>	<p>Эталоны тестовых заданий; Экзаменационные билеты по зачету</p>

				<p>обследования терапевтического больного; интерпретацией результатов лабораторных и инструментальных методов исследования);</p>	
13.	<p>Особенности заболеваний гастродуоденальной зоны с учетом возраста и пола</p>	<p>возрастные, половые особенности внутренних болезней; основы фармакотерапии в клинике внутренних болезней, фармакодинамику и фармакокинетику основных групп лекарственных средств, осложнения, вызванные применением лекарств, методы их коррекции с учетом возрастных особенностей; методы первичной и вторичной профилактики, раннего и своевременного выявления заболеваний, диспансерного наблюдения за контингентами больных; стандарты лечения внутренних болезней.</p>	<p>выполнять клиническое обследование больного с патологией внутренних органов; оценить тяжесть состояния больного, принять необходимые меры для коррекции выявленного состояния, определить показания для госпитализации; назначать лечение больным с патологией внутренних органов с учетом возраста пациента; использовать медицинскую учебную, нормативную, справочную и научную литературу для решения профессиональных задач.</p>	<p>Навыками изложения самостоятельной точки зрения, анализа и логического мышления, Методикой самостоятельной аналитической работы с различными источниками информации с анализом результатов собственной деятельности для предотвращения профессиональных ошибок; -Основами медицинской и врачебной этики и деонтологии; знаниями новых, современных тенденций в развитии здравоохранения и терапии в частности; методами общеклинического обследования терапевтического больного; интерпретацией результатов лабораторных</p>	<p>Эталоны тестовых заданий; Экзаменационные билеты по зачету</p>



				и инструментальных методов исследования);	
<b>14.</b>	Особенности заболеваний панкреатобилиарной системы с учетом возраста и пола	возрастные, половые особенности внутренних болезней; основы фармакотерапии в клинике внутренних болезней, фармакодинамику и фармакокинетику основных групп лекарственных средств, осложнения, вызванные применением лекарств, методы их коррекции с учетом возрастных особенностей; методы первичной и вторичной профилактики, раннего и своевременного выявления заболеваний, диспансерного наблюдения за контингентами больных; стандарты лечения внутренних болезней.	выполнять клиническое обследование больного с патологией внутренних органов; оценить тяжесть состояния больного, принять необходимые меры для коррекции выявленного состояния, определить показания для госпитализации; назначать лечение больным с патологией внутренних органов с учетом возраста пациента; использовать медицинскую учебную, нормативную, справочную и научную литературу для решения профессиональных задач.	Навыками изложения самостоятельной точки зрения, анализа и логического мышления, Методикой самостоятельной аналитической работы с различными источниками информации с анализом результатов собственной деятельности для предотвращения профессиональных ошибок; -Основами медицинской и врачебной этики и деонтологии; знаниями новых, современных тенденций в развитии здравоохранения и терапии в частности; методами общеклинического обследования терапевтического больного; интерпретацией результатов лабораторных и инструментальных методов исследования);	Эталоны тестовых заданий; Экзаменационные билеты по зачету
<b>15.</b>	Хронические диффузные	основы фармакотерапии в клинике внутренних болезней,	выполнять клиническое обследование больного с патологией внутренних	Навыками изложения самостоятельной точки зрения, анализа и	Эталоны тестовых заданий; Экзаменационные

	заболевания печени	фармакодинамику и фармакокинетику основных групп лекарственных средств, осложнения, вызванные применением лекарств, методы их коррекции с учетом возрастных особенностей; методы первичной и вторичной профилактики, раннего и своевременного выявления заболеваний, диспансерного наблюдения за контингентами больных; стандарты лечения внутренних болезней.	органов; оценить тяжесть состояния больного, принять необходимые меры для коррекции выявленного состояния, определить показания для госпитализации; использовать медицинскую учебную, нормативную, справочную и научную литературу для решения профессиональных задач.	логического мышления, Методикой самостоятельной аналитической работы с различными источниками информации с анализом результатов собственной деятельности для предотвращения профессиональных ошибок; -Основами медицинской и врачебной этики и деонтологии; знаниями новых, современных тенденций в развитии здравоохранения и терапии в частности; методами общеклинического обследования терапевтического больного; интерпретацией результатов лабораторных и инструментальных методов исследования);	билеты по зачету
16.	Заболевания кишечника	выполнять клиническое обследование больного с патологией внутренних органов; оценить тяжесть состояния больного, принять необходимые меры для коррекции	выполнять клиническое обследование больного с патологией внутренних органов; оценить тяжесть состояния больного, принять необходимые меры для коррекции выявленного	Навыками изложения самостоятельной точки зрения, анализа и логического мышления, Методикой самостоятельной аналитической работы с различными источниками	Эталоны тестовых заданий; Экзаменационные билеты по зачету

		<p>выявленного состояния, определить показания для госпитализации;</p> <p>использовать медицинскую учебную, нормативную, справочную и научную литературу для решения профессиональных задач.</p>	<p>состояния, определить показания для госпитализации;</p> <p>использовать медицинскую учебную, нормативную, справочную и научную литературу для решения профессиональных задач.</p>	<p>информации с анализом результатов собственной деятельности для предотвращения профессиональных ошибок;</p> <p>-Основами медицинской и врачебной этики и деонтологии;</p> <p>знаниями новых, современных тенденций в развитии здравоохранения и терапии в частности;</p> <p>методами общеклинического обследования терапевтического больного;</p> <p>интерпретацией результатов лабораторных и инструментальных методов исследования);</p>	
17.	<p>Артериальные гипертензии. Возрастные особенности.</p>	<p>возрастные, половые особенности внутренних болезней;</p> <p>основы фармакотерапии в клинике внутренних болезней, фармакодинамику и фармакокинетику основных групп лекарственных средств, осложнения, вызванные применением лекарств,</p>	<p>выполнять клиническое обследование больного с патологией внутренних органов;</p> <p>оценить тяжесть состояния больного, принять необходимые меры для коррекции выявленного состояния, определить показания для госпитализации;</p> <p>назначать лечение больным с патологией внутренних</p>	<p>Навыками изложения самостоятельной точки зрения, анализа и логического мышления,</p> <p>Методикой самостоятельной аналитической работы с различными источниками информации с анализом результатов собственной деятельности для предотвращения профессиональных</p>	<p>Эталоны тестовых заданий;</p> <p>Экзаменационные билеты по зачету</p>

		<p>методы их коррекции с учетом возрастных особенностей;</p> <p>методы первичной и вторичной профилактики, раннего и своевременного выявления заболеваний, диспансерного наблюдения за контингентами больных; стандарты лечения внутренних болезней.</p>	<p>органов с учетом возраста пациента;</p> <p>использовать медицинскую учебную, нормативную, справочную и научную литературу для решения профессиональных задач.</p>	<p>ошибок;</p> <p>-Основами медицинской и врачебной этики и деонтологии;</p> <p>знаниями новых, современных тенденций в развитии здравоохранения и терапии в частности;</p> <p>методами общеклинического обследования терапевтического больного;</p> <p>интерпретацией результатов лабораторных и инструментальных методов исследования);</p>	
18.	Ишемическая болезнь сердца	<p>основы фармакотерапии в клинике внутренних болезней, фармакодинамику и фармакокинетику основных групп лекарственных средств, осложнения, вызванные применением лекарств, методы их коррекции с учетом возрастных особенностей;</p> <p>методы первичной и вторичной профилактики, раннего и своевременного выявления заболеваний, диспансерного наблюдения за</p>	<p>выполнять клиническое обследование больного с патологией внутренних органов;</p> <p>оценить тяжесть состояния больного, принять необходимые меры для коррекции выявленного состояния, определить показания для госпитализации;</p>	<p>Навыками изложения самостоятельной точки зрения, анализа и логического мышления,</p> <p>Методикой самостоятельной аналитической работы с различными источниками информации с анализом результатов собственной деятельности для предотвращения профессиональных ошибок;</p> <p>-Основами медицинской и врачебной этики и деонтологии;</p> <p>знаниями новых,</p>	<p>Эталоны тестовых заданий;</p> <p>Экзаменационные билеты по зачету</p>

		контингентами больных; стандарты лечения внутренних болезней.		современных тенденций в развитии здравоохранения и терапии в частности; методами общеклинического обследования терапевтического больного; интерпретацией результатов лабораторных и инструментальных методов исследования);	
19.	Особенности заболеваний миокарда у лиц старческого возраста	возрастные, половые особенности внутренних болезней; основы фармакотерапии в клинике внутренних болезней, фармакодинамику и фармакокинетику основных групп лекарственных средств, осложнения, вызванные применением лекарств, методы их коррекции с учетом возрастных особенностей; методы первичной и вторичной профилактики, раннего и своевременного выявления заболеваний, диспансерного наблюдения за контингентами больных; стандарты лечения	выполнять клиническое обследование больного с патологией внутренних органов; оценить тяжесть состояния больного, принять необходимые меры для коррекции выявленного состояния, определить показания для госпитализации; назначать лечение больным с патологией внутренних органов с учетом возраста пациента; использовать медицинскую учебную, нормативную, справочную и научную литературу для решения профессиональных задач.	Навыками изложения самостоятельной точки зрения, анализа и логического мышления, Методикой самостоятельной аналитической работы с различными источниками информации с анализом результатов собственной деятельности для предотвращения профессиональных ошибок; -Основами медицинской и врачебной этики и деонтологии; знаниями новых, современных тенденций в развитии здравоохранения и терапии в частности; методами общеклинического	Эталоны тестовых заданий; Экзаменационные билеты по зачету

		внутренних болезней.		обследования терапевтического больного; интерпретацией результатов лабораторных и инструментальных методов исследования);	
20.	Рациональная фармакотерапия	возрастные, половые особенности внутренних болезней; основы фармакотерапии в клинике внутренних болезней, фармакодинамику и фармакокинетику основных групп лекарственных средств, осложнения, вызванные применением лекарств, методы их коррекции с учетом возрастных особенностей; стандарты лечения внутренних болезней.	выполнять клиническое обследование больного с патологией внутренних органов; назначать лечение больным с патологией внутренних органов; использовать медицинскую учебную, нормативную, справочную и научную литературу для решения профессиональных задач.	Навыками изложения самостоятельной точки зрения, анализа и логического мышления, Методикой самостоятельной аналитической работы с различными источниками информации с анализом результатов собственной деятельности для предотвращения профессиональных ошибок; -Основами медицинской и врачебной этики и деонтологии; знаниями новых, современных тенденций в развитии здравоохранения и терапии в частности; методами общеклинического обследования терапевтического больного; интерпретацией результатов лабораторных	Эталоны тестовых заданий; Экзаменационные билеты по зачету

				и инструментальных методов исследования);	
<b>21.</b>	Поражение сердечно-сосудистой системы при некоторых видах профессионального спорта	возрастные, половые особенности внутренних болезней; основы фармакотерапии в клинике внутренних болезней, фармакодинамику и фармакокинетику основных групп лекарственных средств, осложнения, вызванные применением лекарств, методы их коррекции с учетом возрастных особенностей; стандарты лечения внутренних болезней.	выполнять клиническое обследование больного с патологией внутренних органов; назначать лечение больным с патологией внутренних органов; использовать медицинскую учебную, нормативную, справочную и научную литературу для решения профессиональных задач.	Навыками изложения самостоятельной точки зрения, анализа и логического мышления, Методикой самостоятельной аналитической работы с различными источниками информации с анализом результатов собственной деятельности для предотвращения профессиональных ошибок; -Основами медицинской и врачебной этики и деонтологии; знаниями новых, современных тенденций в развитии здравоохранения и терапии в частности; методами общеклинического обследования терапевтического больного; интерпретацией результатов лабораторных и инструментальных методов исследования);	Эталоны тестовых заданий; Экзаменационные билеты по зачету
<b>22.</b>	Диагностика, течение и лечение заболеваний сердца	возрастные, половые особенности внутренних болезней;	выполнять клиническое обследование больного с патологией внутренних	Навыками изложения самостоятельной точки зрения, анализа и	Эталоны тестовых заданий; Экзаменационные

	при беременности	<p>основы фармакотерапии в клинике внутренних болезней, фармакодинамику и фармакокинетику основных групп лекарственных средств, осложнения, вызванные применением лекарств, методы их коррекции с учетом возрастных особенностей; стандарты лечения внутренних болезней.</p>	<p>органов; назначать лечение больным с патологией внутренних органов; использовать медицинскую учебную, нормативную, справочную и научную литературу для решения профессиональных задач.</p>	<p>логического мышления, Методикой самостоятельной аналитической работы с различными источниками информации с анализом результатов собственной деятельности для предотвращения профессиональных ошибок;</p> <p>-Основами медицинской и врачебной этики и деонтологии; знаниями новых, современных тенденций в развитии здравоохранения и терапии в частности; методами общеклинического обследования терапевтического больного; интерпретацией результатов лабораторных и инструментальных методов исследования);</p>	билеты по зачету
23.	Диагностика, течение и лечение заболеваний органов пищеварения при беременности	<p>возрастные, половые особенности внутренних болезней;</p> <p>основы фармакотерапии в клинике внутренних болезней, фармакодинамику и</p>	<p>выполнять клиническое обследование больного с патологией внутренних органов;</p> <p>назначать лечение больным с патологией внутренних органов;</p> <p>использовать медицинскую</p>	<p>Навыками изложения самостоятельной точки зрения, анализа и логического мышления, Методикой самостоятельной аналитической работы с различными источниками</p>	<p>Эталоны тестовых заданий;</p> <p>Экзаменационные билеты по зачету</p>



		<p>фармакокинетику основных групп лекарственных средств, осложнения, вызванные применением лекарств, методы их коррекции с учетом возрастных особенностей; стандарты лечения внутренних болезней.</p>	<p>учебную, нормативную, справочную и научную литературу для решения профессиональных задач.</p>	<p>информации с анализом результатов собственной деятельности для предотвращения профессиональных ошибок;</p> <p>-Основами медицинской и врачебной этики и деонтологии; знаниями новых, современных тенденций в развитии здравоохранения и терапии в частности; методами общеклинического обследования терапевтического больного; интерпретацией результатов лабораторных и инструментальных методов исследования);</p>	
--	--	---	--	---	--

**Федеральное государственное бюджетное образовательное учреждение  
высшего образования «Северо-Осетинская государственная медицинская  
академия» Министерства здравоохранения Российской Федерации**

**Факультет подготовки кадров высшей квалификации по программам  
интернатуры, ординатуры и дополнительного профессионального образования**

**Кафедра внутренних болезней №5**

**Программа аспирантуры**

**Научная специальность 3.1.18. Внутренние болезни**

**Итоговая аттестация**

**Экзаменационный билет  
по практическим навыкам № 1.**

**ЗАДАЧА 1.**

У больного В., 27 лет, справа ниже IV ребра не определяется голосовое дрожание, при перкуссии определяется тупой звук.

Какова наиболее вероятная причина этого симптома?

1. Долевое воспалительное уплотнение легкого.
2. Наличие газа в плевральной полости.
3. Наличие жидкости в плевральной полости.
4. Хронический воспалительный процесс в бронхах.

**ЗАДАЧА 2.**

В отделение поступил больной П., 62 лет, пенсионер.

**ЖАЛОБЫ:** На частые загрудинные боли с иррадиацией в левую руку и лопатку, возникающие в покое, чаще по ночам, и купирующиеся после приема нитроглицерина; на одышку в покое, усиливающуюся при небольшом физическом напряжении, сопровождающуюся сухим кашлем; на приступы удушья по ночам.

**АНАМНЕЗ:** Считает себя больным в течение 3 лет, когда впервые появились боли за грудиной с иррадиацией в левую руку и лопатку. Боли возникали при ходьбе и купировались в покое и после приема нитроглицерина. Через I год приступы загрудинных болей участились и стали возникать при меньшей нагрузке. Появилась одышка при ходьбе. Две недели назад впервые стали беспокоить приступы удушья по ночам, усилилась одышка при ходьбе и даже в покое, появился сухой кашель.

**ОСМОТР:** Отмечаются полусидячее положение больного в постели, цианоз губ, кончиков пальцев рук и ног. Отеков нет. Печень не увеличена.

**ВОПРОСЫ:**

1. Каков наиболее вероятный характер заболевания?
  - Коронарная недостаточность;
  - Поражение сердца ревматической этиологии;
  - Синдром артериальной гипертензии.
2. Есть ли признаки левожелудочковой, правожелудочковой, тотальной сердечной недостаточности?
3. Ваш диагноз, план обследования, план лечения больного.

**Зав. кафедрой, д.м.н., проф.  
Дата утверждения на ЦКУМС  
«14» марта 2023 г. Пр. №4**

**Н.М. Бурдули**

**Федеральное государственное бюджетное образовательное учреждение  
высшего образования «Северо-Осетинская государственная медицинская академия»  
Министерства здравоохранения Российской Федерации**

**Факультет подготовки кадров высшей квалификации по программам  
интернатуры, ординатуры и дополнительного профессионального образования**

**Кафедра внутренних болезней №5**

**Программа аспирантуры**

**Научная специальность 3.1.18. Внутренние болезни**

**Итоговая аттестация**

**Экзаменационный билет  
по практическим навыкам № 2.**

**ЗАДАЧА 1.**

В отделение поступил больной П., 36 лет, рабочий.

Жалобы: на боли в правой половине грудной клетки, усиливающиеся при дыхании, температура до 38°C, кашель сухой.

Положение больного вынужденное – лежит на правом боку, прижимая правую половину грудной клетки.

Какова наиболее вероятная локализация патологического процесса?

1. Поражение плевры.
2. Воспалительный процесс в бронхах.
3. Воспалительный процесс альвеол и бронхов.

**ЗАДАЧА № 2.**

В отделение поступила больная Р., 32 лет, инвалид II группы.

ЖАЛОБЫ: На отеки на нижних конечностях, увеличение живота в объеме, сердцебиение, перебои в сердце, кашель со скудной кровянистой мокротой, одышку.

АНАМНЕЗ: В детстве частные ангины, в 17 лет появились боли и припухлость суставов, повышение температуры. Систематически не лечилась. Через 2 года появилась одышка при нагрузке, боли в сердце, отеки на ногах, состояние ухудшилось 5 лет назад, когда отеки стали постоянными, появилось сердцебиение, перебои в сердце, больная переведена на II группу инвалидности.

ОСМОТР: Состояние средней тяжести, положение ортопноэ, акроцианоз, синюшно-багровый румянец щек, отеки голеней и стоп, асцит, увеличение печени.

I. Каков наиболее вероятный характер заболевания?

1. Артериальная гипертония.
2. Коронарная недостаточность.
3. Поражение сердца ревматической этиологии.

II. Есть ли признаки левожелудочковой сердечной недостаточности?

III. Есть ли признаки правожелудочковой недостаточности?

IV. Ваш диагноз, план обследования, план лечения больного.

**Зав. кафедрой, д.м.н., проф.**

**Н.М. Бурдули**

**Дата утверждения на ЦКУМС  
«14» марта 2023 г. Пр. №4**

**Федеральное государственное бюджетное образовательное учреждение  
высшего образования «Северо-Осетинская государственная медицинская академия»  
Министерства здравоохранения Российской Федерации**

**Факультет подготовки кадров высшей квалификации по программам  
интернатуры, ординатуры и дополнительного профессионального образования**

**Кафедра внутренних болезней №5**

**Программа аспирантуры**

**Научная специальность 3.1.18. Внутренние болезни**

**Итоговая аттестация**

**Экзаменационный билет  
по практическим навыкам № 3.**

**ЗАДАЧА 1.**

У больного 37 лет, с обеих сторон выслушивается жесткое везикулярное дыхание, массы сухих хрипов, преимущественно басовых.

Какова наиболее вероятная причина этих симптомов?

1. Спазм мелких бронхов.
2. Воспалительный процесс бронхов.
3. Воспалительный процесс бронхов и альвеол (бронхопневмония).

**ЗАДАЧА 2.**

В отделение поступила больная Б., студентка университета.

**ЖАЛОБЫ:** На умеренные боли колющего и сжимающего характера в области верхушки сердца, сердцебиение, боли в локтевых и лучезапястных суставах усиливающиеся при движении, повышение температуры тела до 37,5° С во второй половине дня, общую слабость.

**АНАМНЕЗ:** Месяц назад перенесла ангину, после чего спустя 2 недели появились боли и припухлость в коленных суставах, субфебрилитет. К врачам не обращалась, через неделю боли в коленных суставах уменьшились, но появились боли в лучезапястных суставах, затем в локтевых. Несколько дней назад к этим жалобам присоединились боли в области сердца, сердцебиение.

**ОСМОТР:** Положение активное. Конституция астеническая. Отмечается покраснение и припухлость в области лучезапястных и локтевых суставов, болезненность и ограничение их подвижности при движении.

Цианоза и отеков нет. Температура тела 37,3° С.

I. Каков наиболее вероятный характер заболевания?

1. Коронарная недостаточность.
2. Поражение сердца ревматической этиологии.
3. Артериальная гипертония.

II. Есть ли признаки сердечной недостаточности?

III. Ваш диагноз, план обследования, план лечения больного.

**Зав. кафедрой, д.м.н., проф.**

**Н.М. Бурдули**

**Дата утверждения на ЦКУМС  
«14» марта 2023 г. Пр. №4**

**Федеральное государственное бюджетное образовательное учреждение  
высшего образования «Северо-Осетинская государственная медицинская академия»  
Министерства здравоохранения Российской Федерации**

**Факультет подготовки кадров высшей квалификации по программам  
интернатуры, ординатуры и дополнительного профессионального образования**

**Кафедра внутренних болезней №5**

**Программа аспирантуры**

**Научная специальность 3.1.18. Внутренние болезни**

**Итоговая аттестация**

**Экзаменационный билет  
по практическим навыкам № 4.**

**ЗАДАЧА 1.**

У больной В., 23 лет, слева на уровне IV -VI ребер определяется усиление голосового дрожания, тупой перкуторный звук.

Для какого патологического процесса это характерно?

1. Обтурационный ателектаз.
2. Наличие жидкости в плевральной полости.
3. Долевое уплотнение легкого (воспаление).
4. Полость, сообщающаяся с бронхом.

**ЗАДАЧА № 2.**

В отделение поступил больной Р., 58 лет, инвалид II группы.

**ЖАЛОБЫ:** На отеки ног, тупые ноющие боли в правом подреберье, на увеличение живота в объеме; на слабость, быструю утомляемость; на кашель с отделением гнойной мокроты с неприятным запахом и прожилками крови (до 200 мл мокроты в сутки), на одышку.

**АНАМНЕЗ:** В течение 17 лет страдает хроническим бронхитом, бронхоэктазами. Несколько раз перенес воспаление легких. Около 5 лет назад стали появляться одышка, отеки на ногах. Лечился амбулаторно и в стационарах. Около 2 недель назад состояние ухудшилось: усилились одышка, отеки ног, стал увеличиваться в размерах живот. Усилился также кашель с мокротой, появилось кровохарканье.

**ОСМОТР:** Состояние тяжелое. Отмечаются значительный цианоз, выраженные отеки голеней и стоп, асцит, набухание шейных вен, увеличение печени. Выявлен правосторонний гидроторакс. Положительные симптомы "барабанных пальцев" и "часовых стекол".

**ВОПРОСЫ:**

1. Есть ли признаки левожелудочковой, правожелудочковой, тотальной сердечной недостаточности?
2. Есть ли признаки коронарной недостаточности?
3. Есть ли признаки поражения сердца ревматической этиологии?
4. Есть ли признаки синдрома артериальной гипертензии?
5. Ваш диагноз, план обследования, план лечения больного.

**Зав. кафедрой, д.м.н., проф.**

**Дата утверждения на ЦКУМС «14» марта 2023 г. Пр. №4**

**Н.М. Бурдули**

**Федеральное государственное бюджетное образовательное учреждение  
высшего образования «Северо-Осетинская государственная медицинская академия»  
Министерства здравоохранения Российской Федерации**

**Факультет подготовки кадров высшей квалификации по программам  
интернатуры, ординатуры и дополнительного профессионального образования**

**Кафедра внутренних болезней №5**

**Программа аспирантуры**

**Научная специальность 3.1.18. Внутренние болезни**

**Итоговая аттестация**

**Экзаменационный билет  
по практическим навыкам № 5.**

**ЗАДАЧА 1.**

Больной М., 46 лет, токарь по профессии, предъявляет жалобы на кашель с отделением большого количества мокроты (до 500 мл в сутки) с гнилостным запахом, кашель усиливается в положении на левом боку.

Осмотр выявляет наличие симптома «барабанных пальцев» и «часовых стекол».

Какова наиболее вероятная локализация и характер патологического процесса в легких?

1. Воспалительное поражение альвеол и бронхов (бронхопневмония).
2. Хронический воспалительный процесс в бронхах (хр. бронхит).
3. Гнойный воспалительный процесс в бронхах (бронхоабсцессы) или в легком (абсцесс).

**ЗАДАЧА № 2**

1. Клиническая интерпретация лабораторных методов исследования.

Охарактеризуйте изменения в гемограмме. Сделайте заключение о возможной патологии.

КБСП		Анализ крови						
Больной								
Эритроциты В 1 л		Гемоглобин В г/л		Цветовой показатель		Ретикулоциты В %	Тромбоциты В 1 л	
1*10 <sup>12</sup>		50		1,5		0,1	180*10 <sup>9</sup>	
Лейкоформула								
Лейк. В 1 л	Базоф. В %	Эозин. В %	Миэл. В %	Юные. В %	Палоч. В %	Сегмен. В %	Лимф. В %	Моноц. В %
Норма в абсол. числах	30-40	180-200	-	-	240-320	4020-5040	1800- 2400	360-640
4*10 <sup>9</sup>	0	3			3	50	42	5
Тельца Жолли и кольца Кебота, имеются мегалобласты. Полисегментированные гигантские нейтрофилы.								
Анизоцитоз _____		Сверт. крови _____						
Пойкилоцитоз _____		Время кровот. _____						
Скорость оседания эритроцитов (СОЭ) <u>60 мм/ч</u>								

**Зав. кафедрой, д.м.н., проф.**

**Н.М. Бурдули**

*Дата утверждения на ЦКУМС*

**«14» марта 2023 г. Пр. №4**

**Федеральное государственное бюджетное образовательное учреждение  
высшего образования «Северо-Осетинская государственная медицинская академия»  
Министерства здравоохранения Российской Федерации**

**Факультет подготовки кадров высшей квалификации по программам  
интернатуры, ординатуры и дополнительного профессионального образования**

**Кафедра внутренних болезней №5**

**Программа аспирантуры**

**Научная специальность 3.1.18. Внутренние болезни**

**Итоговая аттестация**

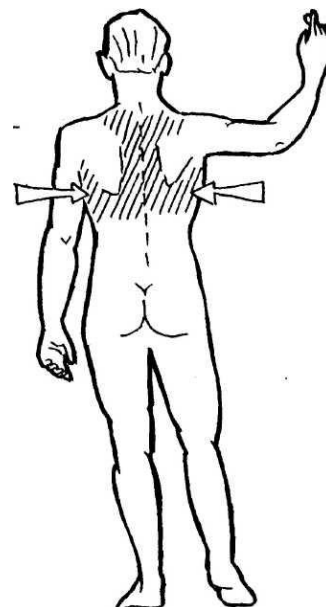
**Экзаменационный билет  
по практическим навыкам № 6  
ЗАДАЧА 1.**

**ОСМОТР:** дыхательные движения симметричны.

**ПАЛЬПАЦИЯ:** голосовое дрожание не изменено.

**ПЕРКУССИЯ:** ясный легочный перкуторный звук.

**АУСКУЛЬТАЦИЯ:** жесткое дыхание, справа и слева -  
выслушивается большое количество сухих хрипов.  
Бронхофония не изменена.



**ЧТО У БОЛЬНОГО?**

- **Закрытый пневмоторакс;**
- **Компрессионный ателектаз;**
- **Утолщение листков плевры (шварты);**
- **Сужение бронхов вязким экссудатом;**
- **Очаговое воспалительное уплотнение.**

**ЗАДАЧА 2.**

Больной Б., 52 года, страдает геморроем. В течение длительного времени отмечает частые ректальные необильные кровотечения. В настоящее время жалуется на повышенную утомляемость, общую слабость, головокружение, шум в ушах.

При исследовании больного отмечается бледность кожных покровов и слизистых оболочек, одутловатость лица, пастозность нижних конечностей. Границы сердца не изменены, при аускультации определяется систолический шум на верхушке.

При исследовании крови обнаружено уменьшение содержания гемоглобина, количества эритроцитов, снижение цветового показателя (0,5-0,6). Эритроциты изменены: микроцитоз, пойкилоцитоз, гипохромия. Количество ретикулоцитов увеличено (10-20%), а количество лейкоцитов - понижено.

1. Как объяснить изменения крови, имеющиеся у больного, и как они называются?
2. Чем объяснить наличие систолического шума на верхушке сердца?
3. Составьте план обследования больного.

**Зав. кафедрой, д.м.н., проф.**

**Н.М. Бурдули**

*Дата утверждения на ЦКУМС «14» марта 2023 г. Пр. №4*

**Федеральное государственное бюджетное образовательное учреждение  
высшего образования «Северо-Осетинская государственная медицинская академия»  
Министерства здравоохранения Российской Федерации**

**Факультет подготовки кадров высшей квалификации по программам  
интернатуры, ординатуры и дополнительного профессионального образования**

**Кафедра внутренних болезней №5**

**Программа аспирантуры**

**Научная специальность 3.1.18. Внутренние болезни**

**Итоговая аттестация**

**Экзаменационный билет  
по практическим навыкам № 7.**

**ЗАДАЧА 1.**

У больного методом электрокардиографии выявлена блокада правой ножки пучка Гиса.

**ВОПРОСЫ:**

1. Как изменится I тон сердца на верхушке? Почему?
  - Усиление;
  - Ослабление;
  - Расщепление.
2. Как изменится II тон сердца? Почему?
  - Ослабление;
  - Усиление;
  - Расщепление.

**ЗАДАЧА 2.**

В отделение поступила больная К.. 34 лет, преподаватель. Жалобы на одышку в покое, усиливающуюся при нагрузке, на повышение температуры до 37,9 °С, на кашель с небольшим отделением «ржавой» мокроты, на боли в правой половине грудной клетки, связанные с дыханием. При осмотре отмечаются диффузный цианоз, герпес. Правая половина грудной клетки отстаёт в акте дыхания. Число дыхательных движений - 36 в мин.

1. КАКОВА НАИБОЛЕЕ ВЕРОЯТНАЯ ПРИЧИНА DYSPNOE?
  - Уменьшение дыхательной поверхности легких (долевое воспалительное уплотнение);
  - Снижение эластичности легких вследствие эмфиземы;
  - Спазм мелких бронхов;
  - Механическое препятствие в области трахеи или крупного бронха.
2. Ваш диагноз, план обследования, план лечения больного.

**Зав. кафедрой, д.м.н., проф.**

**Н.М. Бурдули**

*Дата утверждения на ЦКУМС*  
**«14» марта 2023 г. Пр. №4**



**Федеральное государственное бюджетное образовательное учреждение  
высшего образования «Северо-Осетинская государственная медицинская академия»  
Министерства здравоохранения Российской Федерации**

**Факультет подготовки кадров высшей квалификации по программам  
интернатуры, ординатуры и дополнительного профессионального образования**

**Кафедра внутренних болезней №5**

**Программа аспирантуры**

**Научная специальность 3.1.18. Внутренние болезни**

**Итоговая аттестация**

**Экзаменационный билет  
по практическим навыкам № 8.**

**ЗАДАЧА 1.**

У больного 48 лет справа ниже угла лопатки между лопаточной и задней подмышечной линиями выслушивается бронхиальное дыхание и крупнопузырчатые хрипы.

Какова наиболее вероятная причина этих симптомов?

1. Долевое воспалительное уплотнение.
2. Очаговое воспалительное уплотнение.
3. Полость, сообщающаяся с бронхом, освобождающаяся от гнойного содержимого.

**ЗАДАЧА №2.**

*Клиническая интерпретация лабораторных методов исследования.*

Охарактеризуйте изменения в урограмме. Сделайте заключение о возможной патологии.

Суточное кол-во мочи –800 мл

Удельный вес – 1036

Белок –3,3 %

Сахар –

Кетоновые тела –

Желчные пигменты

Прямой билирубин –

Уробилиноген –

Желчные кислоты –

Микроскопия осадка

Эпителий – 2-3

Клетки почечного эпителия – 5-6 в п/зр

Лейкоциты – 4-5 в п/зр

Эритроциты – ед. в п/зр

Цилиндры

Гиалиновые – 15-18 в п/зр

Восковидные – 4-8 в п/зр

Зернистые – 15-20 в п/зр

**Зав. кафедрой, д.м.н., проф.**

**Н.М. Бурдули**

***Дата утверждения на ЦКУМС***

**«14» марта 2023 г. Пр. №4**

**Федеральное государственное бюджетное образовательное учреждение  
высшего образования «Северо-Осетинская государственная медицинская академия»  
Министерства здравоохранения Российской Федерации**

**Факультет подготовки кадров высшей квалификации по программам  
интернатуры, ординатуры и дополнительного профессионального образования**

**Кафедра внутренних болезней №5**

**Программа аспирантуры**

**Научная специальность 3.1.18. Внутренние болезни**

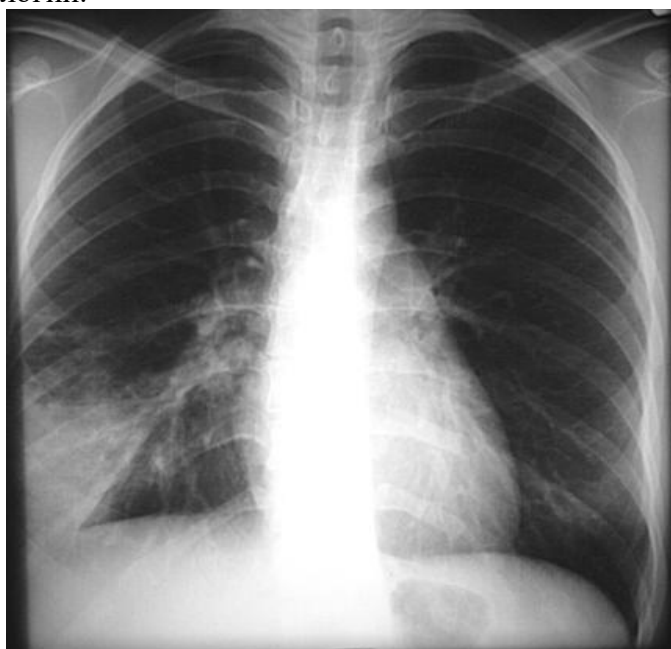
**Итоговая аттестация**

**Экзаменационный билет  
по практическим навыкам № 9.**

**ЗАДАЧА 1.**

*1. Клиническая интерпретация результатов инструментальных методов исследования.*

Охарактеризуйте изменения в рентгенограмме. Сделайте заключение о возможной патологии.



**ЗАДАЧА 2.**

Больной 26 лет, слесарь, поступил в стационар с жалобами на боли в эпигастрии через 2-3 часа после еды, ночные боли, успокаивающиеся после приема соды, мучительную изжогу, отрыжку, запор.

В анамнезе злоупотребление алкоголем, много курит, не соблюдает режим питания.

При обследовании болезненность в эпигастрии, больше справа с незначительным мышечным напряжением в этой области. Кислотность желудочного сока повышена.

1. Поставьте диагноз?
2. Как называются боли, возникающие через 2-3 часа после еды?
3. Назовите факторы риска данного заболевания?
4. Какими способами можно определить кислотность желудочного сока?

**Зав. кафедрой, д.м.н., проф.**

**Дата утверждения на ЦКУМС «14» марта 2023 г. Пр. №4**

**Н.М. Бурдули**

**Федеральное государственное бюджетное образовательное учреждение  
высшего образования «Северо-Осетинская государственная медицинская академия»  
Министерства здравоохранения Российской Федерации**

**Факультет подготовки кадров высшей квалификации по программам  
интернатуры, ординатуры и дополнительного профессионального образования**

**Кафедра внутренних болезней №5**

**Программа аспирантуры**

**Научная специальность 3.1.18. Внутренние болезни**

**Итоговая аттестация**

**Экзаменационный билет  
по практическим навыкам № 10.**

**ЗАДАЧА 1.**

**ОСМОТР:** незначительное отставание левой половины грудной клетки в дыхании.

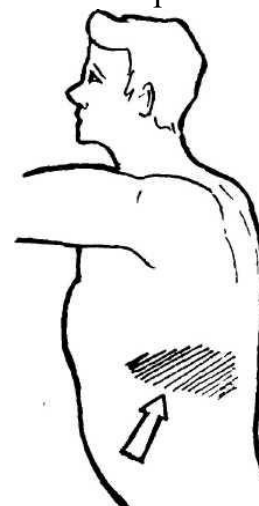
**ПАЛЬПАЦИЯ:** голосовое дрожание слегка ослаблено.

**ПЕРКУССИЯ:** притупление перкуторного звука.

**АУСКУЛЬТАЦИЯ:** ослабленное везикулярное дыхание, шум трения плевры.

**ЧТО У БОЛЬНОГО?**

- **Закрытый пневмоторакс;**
- **Утолщение листков плевры (шварты);**
- **Очаговое воспалительное уплотнение легкого;**
- **Гидроторакс;**
- **Обтурационный ателектаз.**



**ЗАДАЧА № 2.**

В отделение поступила больная Л., 54 лет, бухгалтер. Жалобы на периодические приступообразные боли в правом подреберье, сопровождающиеся кратковременной желтухой, повышением температуры, диспепсическими расстройствами.

**ИЗ АНАМНЕЗА:** Боли в правом подреберье беспокоят около 7 лет.

**ОСМОТР:** Питание повышенное. Желтушность кожных покровов, склер. Моча темная, кал обесцвечен. Положение беспокойное, мечется в постели.

**I. ЧТО У БОЛЬНОЙ?**

1. Острый гепатит.
2. Язвенная болезнь в стадии обострения.
3. Кишечная колика.
4. Желчекаменная болезнь.
5. Холецистит.

**II. Составьте план обследования и план лечения.**

**Зав. кафедрой, д.м.н., проф.  
Дата утверждения на ЦКУМС  
«14» марта 2023 г. Пр. №4**

**Н.М. Бурдули**

**Федеральное государственное бюджетное образовательное учреждение  
высшего образования «Северо-Осетинская государственная медицинская академия»  
Министерства здравоохранения Российской Федерации**

**Факультет подготовки кадров высшей квалификации по программам  
интернатуры, ординатуры и дополнительного профессионального образования**

**Кафедра внутренних болезней №5**

**Программа аспирантуры**

**Научная специальность 3.1.18. Внутренние болезни**

**Итоговая аттестация**

**Экзаменационный билет  
по практическим навыкам № 11.**

**ЗАДАЧА 1.**

**Перкуссия сердца:**

Границы относительной тупости сердца: правая на 3 см вправо от края грудины, левая на 1,5 см кнутри от срединно-ключичной линии. Верхняя — по III ребру.

Границы абсолютной тупости сердца. Правая на 2 см вправо от левого края грудины. Левая на 3 см кнутри от срединно-ключичной линии. Верхняя по IV ребру.

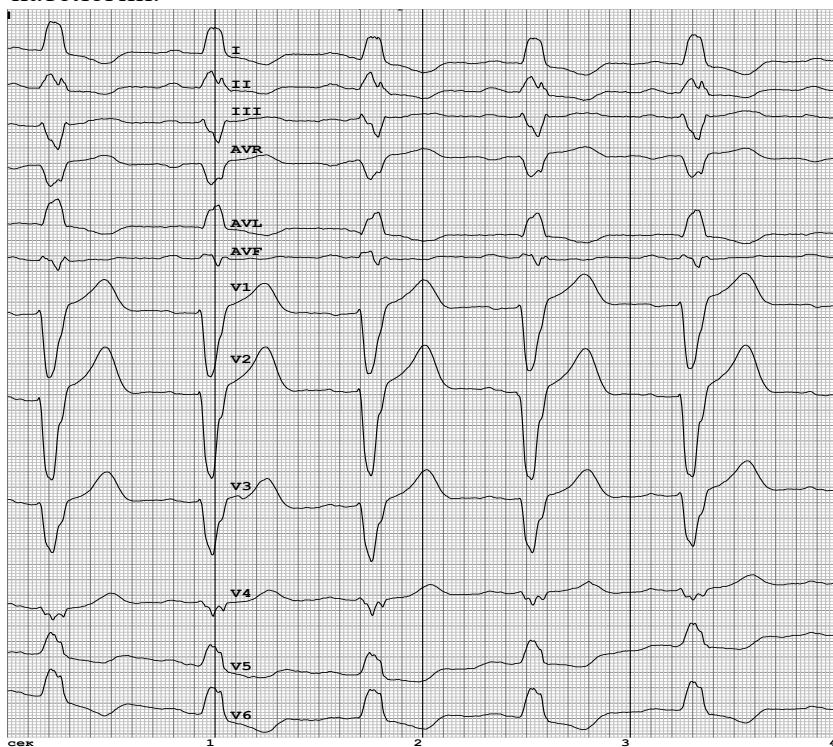
**Что имеется у больного?**

- Увеличение левого желудочка
- Увеличение правого желудочка.
- Увеличение левого предсердия и правого желудочка.
- Увеличение правого и левого желудочка, левого предсердия.

**ЗАДАЧА 2.**

*1. Клиническая интерпретация лабораторных методов исследования.*

Охарактеризуйте изменения в электрокардиограмме. Сделайте заключение о возможной патологии.



**Зав. кафедрой, д.м.н., проф.  
Дата утверждения на ЦКУМС  
«14» марта 2023 г. Пр. №4**

**Н.М. Бурдули**

Кафедра внутренних болезней №5

Программа аспирантуры

Научная специальность 3.1.18. Внутренние болезни

### Итоговая аттестация

### Экзаменационный билет по практическим навыкам № 12.

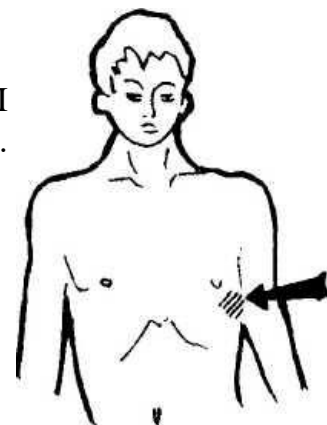
#### ЗАДАЧА 1.

ОСМОТР СЕРДЦА: Верхушечный толчок хорошо виден на глаз, усиленный, разлитой, смещенный до передней аксиллярной линии.

ПАЛЬПАЦИЯ: Верхушечный толчок расположен в VI межреберье по передней аксиллярной линии, разлитой, усиленный. Сердечный толчок и эпигастральная пульсация не выявляются.

ПРИЗНАКИ КАКОГО СИНДРОМА ИМЕЮТСЯ У БОЛЬНОГО?

- Гипертрофия левого желудочка без его дилатации;
- Значительная дилатация левого желудочка;
- Гипертрофия его не выявляется;
- Гипертрофия и значительная дилатация левого желудочка;
- Гипертрофия и дилатация правого желудочка;
- Гипертрофия и дилатация левого и правого желудочков.



#### ЗАДАЧА 2.

Больная К., 35 лет, обратилась к врачу по поводу кашля с отделением небольшого количества мокроты с примесью алой крови, возникающего при длительной нагрузке, сердцебиение, перебои в работе сердца.

При объективном обследовании в области сердца определяется сердечный толчок, симптом "кошачьего мурлыканья" в фазу диастолы. Границы сердца расширены вправо и вверх. На верхушке выслушивается усиление I тона, диастолический шум, на легочной артерии акцент II тона.

1. Ваш диагноз?
2. Какое нарушение ритма характерно для данной патологии?
3. Какая конфигурация сердца имеется у данной больной?

Зав. кафедрой, д.м.н., проф.  
Дата утверждения на ЦКУМС  
«14» марта 2023 г. Пр. №4

Н.М. Бурдули



**Федеральное государственное бюджетное образовательное учреждение  
высшего образования «Северо-Осетинская государственная медицинская академия»  
Министерства здравоохранения Российской Федерации**

**Факультет подготовки кадров высшей квалификации по программам  
интернатуры, ординатуры и дополнительного профессионального образования**

**Кафедра внутренних болезней №5**

**Программа аспирантуры**

**Научная специальность 3.1.18. Внутренние болезни**

**Итоговая аттестация**

**Экзаменационный билет  
по практическим навыкам № 14.**

**ЗАДАЧА 1.**

Больной Х., 67 лет, поступил в клинику на 4-й день после развития продолжительного (около 2 часов) приступа загрудинных болей. В анамнезе около 15 лет гипертоническая болезнь, много курит. Последние 4 года страдает стенокардией напряжения. За 9 дней до поступления приступы болей участились, стали возникать в покое.

Состояние средней тяжести. Акроцианоз. Пульс - 100 в минуту, ритмичный. АД - 140/90 мм.рт.ст.

**Вопросы:**

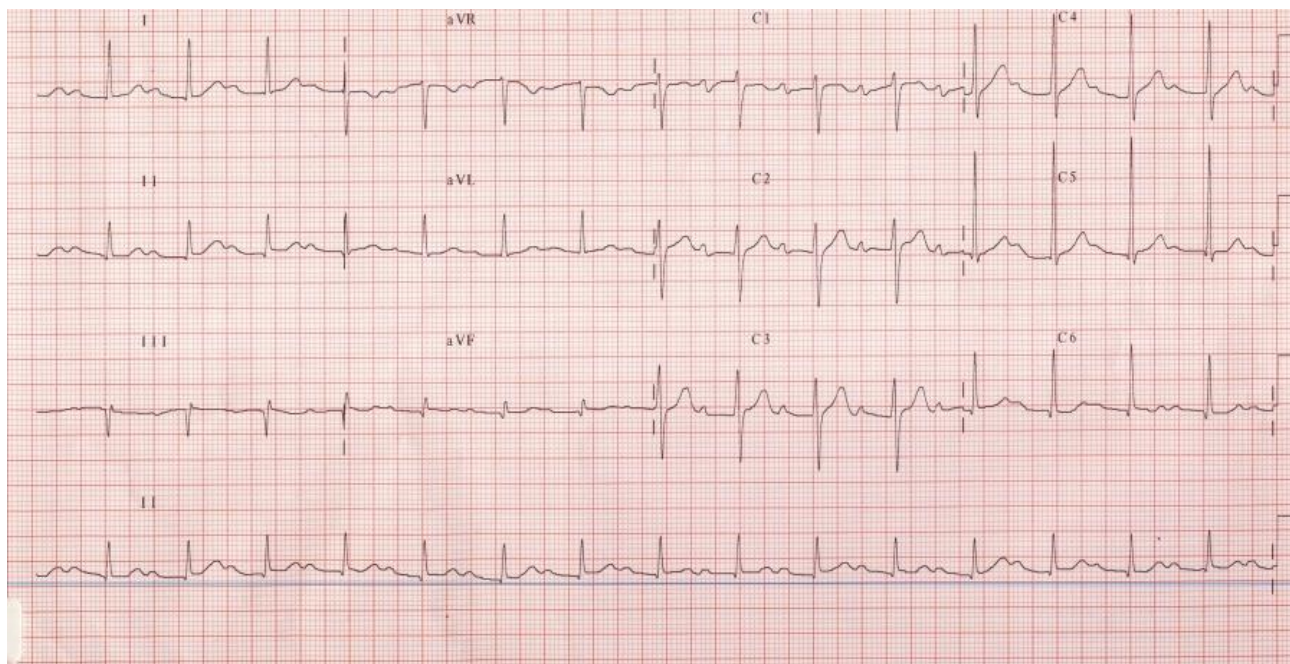
1. Сформулируйте предварительный диагноз.
2. Составьте план обследования.

Назначьте лечение с указанием препаратов

**ЗАДАЧА 2.**

*1. Клиническая интерпретация лабораторных методов исследования.*

Охарактеризуйте изменения в электрокардиограмме. Сделайте заключение о возможной патологии.



**Зав. кафедрой, д.м.н., проф.**

**Н.М. Бурдули**

**Дата утверждения на ЦКУМС «14» марта 2023 г. Пр. №4**

**Федеральное государственное бюджетное образовательное учреждение  
высшего образования «Северо-Осетинская государственная медицинская академия»  
Министерства здравоохранения Российской Федерации**

**Факультет подготовки кадров высшей квалификации по программам  
интернатуры, ординатуры и дополнительного профессионального образования**

**Кафедра внутренних болезней №5**

**Программа аспирантуры**

**Научная специальность 3.1.18. Внутренние болезни**

**Итоговая аттестация**

**Экзаменационный билет  
по практическим навыкам № 15.**

**ЗАДАЧА 1.**

Поступил больной Н., 40 лет, с жалобами на затруднение глотания преимущественно жидкой пищи.

**АНАМНЕЗ:** Впервые подобные жалобы появились год назад после сильного эмоционального перенапряжения. Длелись несколько дней и прошли после приема спазмолитиков, седативных препаратов. В настоящее время жалобы появились на следующий день после смерти близкого человека.

**ОБЪЕКТИВНО:** Больной нормального питания. При пальпации болезненности в животе нет.

**I. ОПРЕДЕЛИТЕ ПРИЧИНУ, ВЫЗВАВШУЮ ДИСФАГИЮ:**

1. Функциональный стеноз пищевода.
2. Органический стеноз на фоне рубцовых изменений.
3. Органический стеноз, вызванный ростом опухоли.

**II. Составьте план обследования и лечения больного.**

**ЗАДАЧА №2.**

Поступил больной М., 30 лет, с жалобами на затруднение глотания пищи.

**АНАМНЕЗ:** год назад без видимой причины появилось ощущение затруднения глотания твердой пищи, спустя 4 месяца — полужидкой, за последний месяц — жидкой пищи. В течение этого года появились и прогрессивно нарастали слабость, боли за грудиной, похудел на 20 кг.

**ОБЪЕКТИВНО:** Больной резко истощен. При пальпации умеренная болезненность в эпигастрии.

**I. ОПРЕДЕЛИТЕ ПРИЧИНУ, ВЫЗВАВШУЮ ДИСФАГИЮ:**

1. Функциональный стеноз пищевода.
2. Органический стеноз на фоне рубцовых изменений.
3. Органический стеноз, вызванный ростом опухоли.

**II. Составьте план обследования и лечения больного.**

**Зав. кафедрой, д.м.н., проф.**

**Н.М. Бурдули**

*Дата утверждения на ЦКУМС «14» марта 2023 г. Пр. №4*



**Федеральное государственное бюджетное образовательное учреждение  
высшего образования «Северо-Осетинская государственная медицинская академия»  
Министерства здравоохранения Российской Федерации**

**Факультет подготовки кадров высшей квалификации по программам  
интернатуры, ординатуры и дополнительного профессионального образования**

**Кафедра внутренних болезней №5**

**Программа аспирантуры**

**Научная специальность 3.1.18. Внутренние болезни**

**Итоговая аттестация**

**Экзаменационный билет  
по практическим навыкам № 16.**

**ЗАДАЧА 1.**

Больной О., 20 лет, обратился к врачу с жалобами на сильные боли в животе, возникающие через 3-4 часа после еды, натощак, нередко ночью, боли проходят после приема молока. Отмечается склонность к запорам, похудание. Аппетит сохранен.

Больным считает себя в течение года. Из анамнеза выяснилось, что больным много курит, злоупотребляет алкоголем.

Объективно: общее состояние удовлетворительное, кожные покровы бледные, подкожно-жировая клетчатка развита удовлетворительно. Со стороны легких и сердечно-сосудистой системы патологии нет. Язык обложен бело-желтым налетом. При пальпации живота отмечается резкая болезненность справа от средней линии выше пупка. Печень и селезенка не пальпируются.

*Вопросы:*

- Сформулируйте и обоснуйте предварительный диагноз.
- Назовите необходимые дополнительные исследования.
- Расскажите о принципах лечения в соответствии с Вашим предварительным диагнозом.

**ЗАДАЧА 2.**

При осмотре живота обнаружено его некоторое увеличение. При пальпации выявлено небольшое напряжение брюшной стенки. При перкуссии обнаружена тупость ниже пупка. Верхний уровень тупости постепенно повышается по направлению от середины живота к боковым флангам и представляет собой вогнутую линию. В положении лежа по средней линии на всем протяжении звук ясный, тупость определяется только в боковых отделах. Обнаруживается флюктуация.

1. О чем можно подумать по описанной выше картине?
2. Какие дополнительные исследования нужно провести?
3. Перечислите возможные причины данной патологии.

**Зав. кафедрой, д.м.н., проф.**

**Н.М. Бурдули**

*Дата утверждения на ЦКУМС*

**«14» марта 2023 г. Пр. №4**

**Федеральное государственное бюджетное образовательное учреждение  
высшего образования «Северо-Осетинская государственная медицинская академия»  
Министерства здравоохранения Российской Федерации**

**Факультет подготовки кадров высшей квалификации по программам  
интернатуры, ординатуры и дополнительного профессионального образования**

**Кафедра внутренних болезней №5**

**Программа аспирантуры**

**Научная специальность 3.1.18. Внутренние болезни**

**Итоговая аттестация**

**Экзаменационный билет  
по практическим навыкам № 17.**

**ЗАДАЧА 1.**

У больного К., 60 лет появилась интенсивная боль за грудиной с иррадиацией в левую руку, шею и нижнюю челюсть. Боль не купируется нитроглицерином и держится более 20 минут.

В течение длительного времени больной наблюдается по поводу ИБС-стенокардии. Неоднократно находился на стационарном лечении. Ранее приступы загрудинных болей возникали при ходьбе, купировались нитроглицерином через 5 минут.

Объективно: бледность кожи, акроцианоз. Тоны сердца глухие. Пульс -100 в минуту, ритмичный. АД -120/70 мм.рт.ст. В легких - везикулярное дыхание ЧЧД - 20 в минуту.

**Вопросы:**

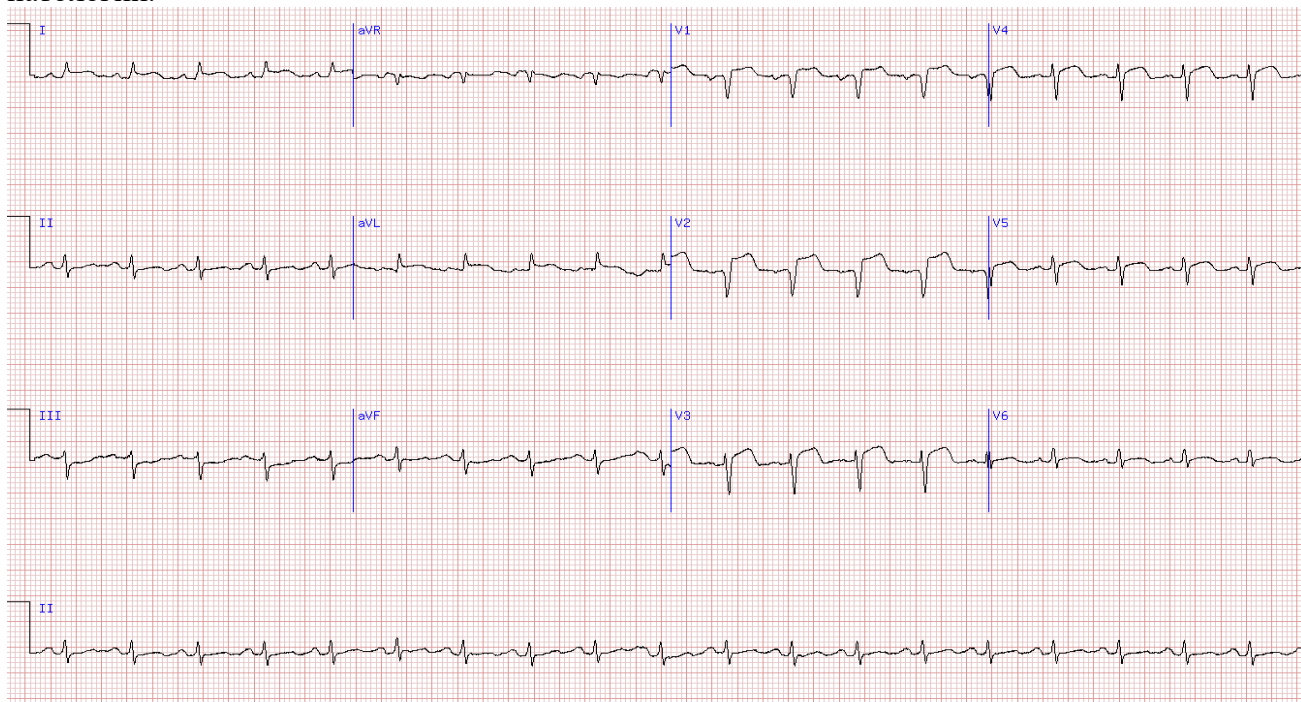
- 1.Предварительный диагноз.
- 2.Тактика лечения.

3.Какие лабораторные и инструментальные методы обследования могут подтвердить предварительный диагноз?

**ЗАДАЧА 2.**

*1. Клиническая интерпретация лабораторных методов исследования.*

Охарактеризуйте изменения в электрокардиограмме. Сделайте заключение о возможной патологии.



**Зав. кафедрой, д.м.н., проф.**

**Н.М. Бурдули**

**Дата утверждения на ЦКУМС «14» марта 2023 г. Пр. №4**

**Федеральное государственное бюджетное образовательное учреждение  
высшего образования «Северо-Осетинская государственная медицинская академия»  
Министерства здравоохранения Российской Федерации**

**Факультет подготовки кадров высшей квалификации по программам  
интернатуры, ординатуры и дополнительного профессионального образования**

**Кафедра внутренних болезней №5**

**Программа аспирантуры**

**Научная специальность 3.1.18. Внутренние болезни**

**Итоговая аттестация**

**Экзаменационный билет  
по практическим навыкам № 18.**

**ЗАДАЧА 1.**

Осмотр области сердца:

Верхушечный толчок хорошо виден на глаз, смещен до передней аксиллярной линии.

Пальпация:

Верхушечный толчок пальпируется в VI межреберье по передней аксиллярной линии, интенсивный разлитой. Сердечный толчок не пальпируется.

**Что имеется у больного?**

- Гипертрофии отделов сердца нет.
- Гипертрофия левого желудочка без его дилатации.
- Гипертрофия и дилатация левого желудочка.
- Гипертрофия и дилатация правого желудочка.

**ЗАДАЧА 2.**

*1. Клиническая интерпретация лабораторных методов исследования.*

Охарактеризуйте изменения в урограмме. Сделайте заключение о возможной патологии.

Суточное кол-во мочи – 3500мл

Удельный вес – 1040

Белок –

Сахар –7,0%

Кетоновые тела +++

Желчные пигменты

Прямой билирубин –

Уробилиноген –

Желчные кислоты –

Примечания: Сахар крови 24 ммоль/л

Микроскопия осадка

Эпителий – 1-2 в п/зр

Клетки почечного эпителия –

Лейкоциты – 3-4 в п/зр

Эритроциты –

Цилиндры

Гиалиновые –

Восковидные –

Зернистые –

**Зав. кафедрой, д.м.н., проф.**

**Н.М. Бурдули**

*Дата утверждения на ЦКУМС*

**«14» марта 2023 г. Пр. №4**

Федеральное государственное бюджетное образовательное учреждение  
высшего образования «Северо-Осетинская государственная медицинская академия»  
Министерства здравоохранения Российской Федерации

Факультет подготовки кадров высшей квалификации по программам  
интернатуры, ординатуры и дополнительного профессионального образования

Кафедра внутренних болезней №5

Программа аспирантуры

Научная специальность 3.1.18. Внутренние болезни

**Итоговая аттестация**

**Экзаменационный билет  
по практическим навыкам № 19.**

**ЗАДАЧА 1.**

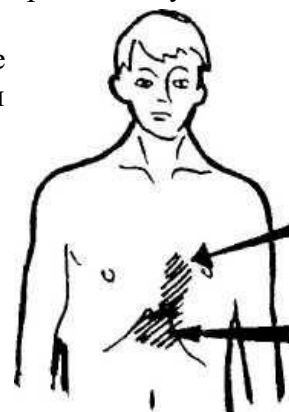
ОСМОТР СЕРДЦА: Видны на глаз сердечный толчок и эпигастральная пульсация.  
Верхушечный толчок не определяется.

ПАЛЬПАЦИЯ: Верхушечный толчок расположен в V межреберье  
на I см кнутри от левой срединно-ключичной линии, обычный. В области  
абсолютной тупости сердца

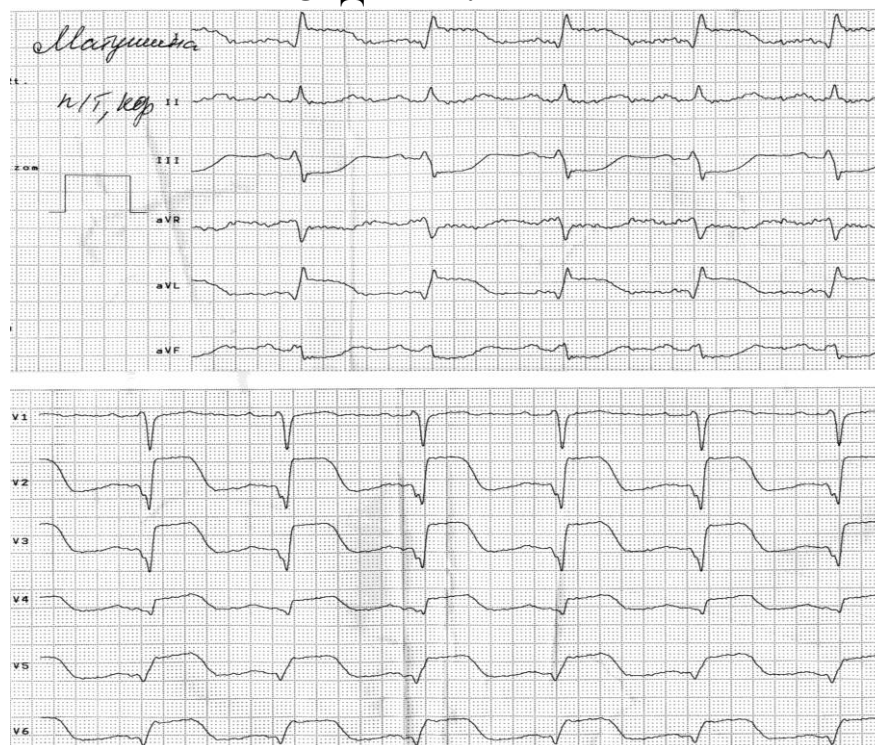
и эпигастрии определяется усиленная пульсация.

ПРИЗНАКИ КАКОГО СИНДРОМА ИМЕЮТСЯ У БОЛЬНОГО?

- Гипертрофия левого желудочка без его дилатации;
- Значительная дилатация левого желудочка;
- Гипертрофия его не выявляется;
- Гипертрофия и значительная дилатация левого желудочка;
- Гипертрофия и дилатация правого желудочка;
- Гипертрофия и дилатация левого и правого желудочков.



**ЗАДАЧА 2.**



Зав. кафедрой, д.м.н., проф.  
Дата утверждения на ЦКУМС  
«14» марта 2023 г. Пр. №4

Н.М. Бурдули

**Федеральное государственное бюджетное образовательное учреждение  
высшего образования «Северо-Осетинская государственная медицинская академия»  
Министерства здравоохранения Российской Федерации**

**Факультет подготовки кадров высшей квалификации по программам  
интернатуры, ординатуры и дополнительного профессионального образования**

**Кафедра внутренних болезней №5**

**Программа аспирантуры**

**Научная специальность 3.1.18. Внутренние болезни**

**Итоговая аттестация**

**Экзаменационный билет  
по практическим навыкам № 20.  
ЗАДАЧА 1.**

**ПЕРКУССИЯ СЕРДЦА:**

а) Границы относительной тупости сердца:

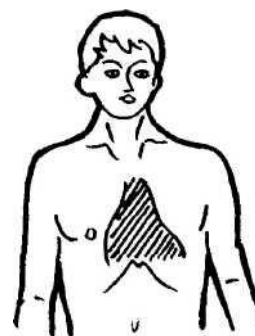
правая - на 5 см вправо от края грудины, левая - на 2,5 см кнаружи от левой срединно-ключичной линии, верхняя - II ребро.

б) Границы абсолютной тупости сердца:

правая - правый край грудины, левая - на I см кнаружи от левой срединно-ключичной линии, верхняя - III ребро.

**ПРИЗНАКИ КАКОГО СИНДРОМА ИМЕЮТСЯ У БОЛЬНОГО?**

- Дилатация левого желудочка;
- Дилатация правого желудочка;
- Дилатация левого и правого желудочков;
- Дилатация левого предсердия и левого желудочка;
- Дилатация левого предсердия и правого желудочка.



**ЗАДАЧА 2.**

Мужчина 29 лет.

Из анамнеза известно, что с детства выслушивался шум в сердце. Однако нигде не обследовался, чувствовал себя здоровым человеком. В 17-летнем возрасте впервые случайно были зафиксированы повышенные цифры АД (до 170/105 мм рт ст.), в связи с чем был освобожден от службы в Армии. Несмотря на рекомендации врачей, гипотензивные препараты практически не принимал, АД не контролировал. Три года назад стал отмечать головные боли, снижение работоспособности, периодически похолодание стоп, боли в ногах преимущественно при ходьбе.

Объективно: ЧСС 78 уд/мин., АД 200/110 мм рт ст., S = D, АД на нижних конечностях 160/100 мм рт ст., S = D. Тоны сердца ритмичные. Выслушивается систолический шум над всей поверхностью сердца с максимумом при аускультации в межлопаточной области. В остальном по органам - без особенностей.

ЭКГ: Отклонение ЭОС влево, признаки ГЛЖ.

ЭХОКГ: клапанный аппарат интактен.

*Вопросы:*

1. Сформулируйте наиболее вероятный диагноз с учетом представленных данных.
2. Какие дополнительные исследования позволят уточнить диагноз?
3. Тактика лечения.

**Зав. кафедрой, д.м.н., проф.**

**Н.М. Бурдули**

*Дата утверждения на ЦКУМС «14» марта 2023 г. Пр. №4*

**Федеральное государственное бюджетное образовательное учреждение  
высшего образования «Северо-Осетинская государственная медицинская академия»  
Министерства здравоохранения Российской Федерации**

**Факультет подготовки кадров высшей квалификации по программам  
интернатуры, ординатуры и дополнительного профессионального образования**

**Кафедра внутренних болезней №5**

**Программа аспирантуры**

**Научная специальность 3.1.18. Внутренние болезни**

**Итоговая аттестация**

**Экзаменационный билет  
по практическим навыкам № 21.**

**ЗАДАЧА 1.**

В отделение поступил больной Н., 40 лет, старший мастер завода «Ростсельмаш».

**ЖАЛОБЫ:** На сжимающие интенсивные загрудинные боли с иррадиацией в левую руку, лопатку, возникающие во время быстрой ходьбы, особенно в холодную погоду, купирующиеся в покое и после приема нитроглицерина; на общую слабость, раздражительность.

**АНАМНЕЗ:** Заболел около 2 лет назад, когда впервые при физической нагрузке появились загрудинные боли. Обратился к врачу, который рекомендовал принимать нитроглицерин, с тех пор пользуется нитроглицерином постоянно. Ухудшение наблюдает в течение последнего месяца, когда в холодную погоду боли участились, количество таблеток нитроглицерина в сутки увеличилось с 5—6 до 10—12 штук. Курит в течение 20 лет по 20-30 сигарет в день, отмечает частые нервные перегрузки.

Отец умер в возрасте 56 лет от сердечной патологии.

**ОСМОТР:** Гиперстеник, положение активное, цианоза и периферических отеков нет.

1. Каков наиболее вероятный характер заболевания?

- 1) Артериальная гипертония
- 2) Коронарная недостаточность
- 3) Поражение сердца ревматической этиологии.

2. Есть ли признаки хронической недостаточности кровообращения?

3. Ваш диагноз, план обследования, план лечения больного.

**ЗАДАЧА 2.**

В отделение поступил больной Д., 61 года, пенсионер.

**ЖАЛОБЫ:** На одышку в покое, усиливающуюся при физической нагрузке, кашель со скудной серозной мокротой, периодические приступы удушья по ночам.

**АНАМНЕЗ:** Впервые загрудинные боли появились 10 лет назад. 5 лет назад перенес инфаркт миокарда задне-боковых отделов сердца, после чего стала нарастать одышка, появились приступы удушья.

**ОСМОТР:** Положение полусидячее, акроцианоз.

I. Каков вероятный характер заболевания?

1. Артериальная гипертония.
2. Коронарная недостаточность.
3. Поражение сердца ревматической этиологии.

II. Есть ли признаки преимущественно левожелудочковой недостаточности?

III. Есть ли признаки преимущественно правожелудочковой недостаточности?

IV. Ваш диагноз, план обследования, план лечения больного.

**Зав. кафедрой, д.м.н., проф.**

**Н.М. Бурдули**

**Дата утверждения на ЦКУМС «14» марта 2023 г. Пр. №4**

**Федеральное государственное бюджетное образовательное учреждение  
высшего образования «Северо-Осетинская государственная медицинская академия»  
Министерства здравоохранения Российской Федерации**

**Факультет подготовки кадров высшей квалификации по программам  
интернатуры, ординатуры и дополнительного профессионального образования**

**Кафедра внутренних болезней №5**

**Программа аспирантуры**

**Научная специальность 3.1.18. Внутренние болезни**

**Итоговая аттестация**

**Экзаменационный билет  
по практическим навыкам № 22.**

**ЗАДАЧА 1.**

Больной В., 40 лет.

Доставлен «скорой помощью» в БИТ через 2 часа после интенсивного ангинозного приступа, развившегося впервые в жизни.

В анамнезе - хронический тонзиллит, хронический некалькулезный холецистит.

При поступлении: состояние тяжелое, сохраняются ангинозные боли. АД 110\70 мм рт ст., ЧСС 68 уд\мин.. Тоны сердца пониженной звучности, шумы не прослушиваются. В легких - застойных хрипов нет. Печень не увеличена, периферических отеков нет.

ЭКГ: подъем ST в I, AVL, V1 - V4 до 11 мм, депрессия ST в II, III, AVF на 2 мм, интервал PQ = 0,26 , нарушение внутрижелудочковой проводимости по правой ножке пучка Гиса.

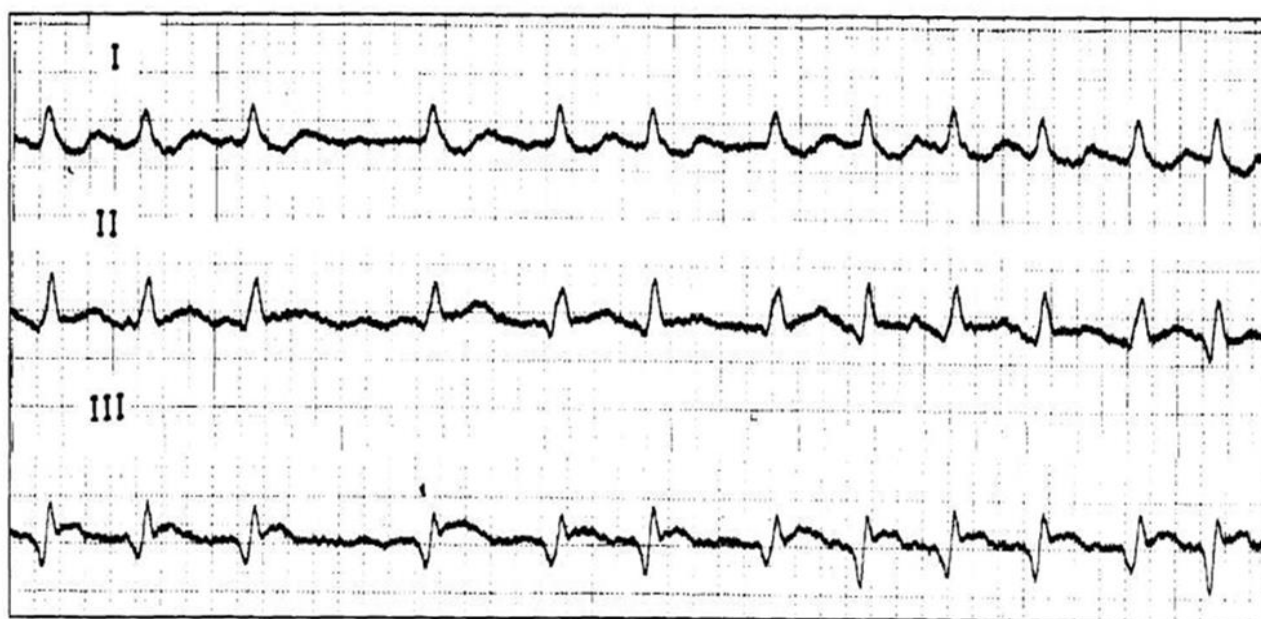**Вопросы:**

- 1.Сформулируйте клинический диагноз, ориентируясь на представленные данные.
- 2.Перечислите последовательность лечебных мероприятий.

**ЗАДАЧА 2.**

*1. Клиническая интерпретация лабораторных методов исследования.*

Охарактеризуйте изменения в электрокардиограмме. Сделайте заключение о возможной патологии.



Зав. кафедрой, д.м.н., проф.

Н.М. Бурдули

Дата утверждения на ЦКУМС «14» марта 2023 г. Пр. №4

Федеральное государственное бюджетное образовательное учреждение  
высшего образования «Северо-Осетинская государственная медицинская академия»  
Министерства здравоохранения Российской Федерации

Факультет подготовки кадров высшей квалификации по программам  
интернатуры, ординатуры и дополнительного профессионального образования

Кафедра внутренних болезней №5

Программа аспирантуры

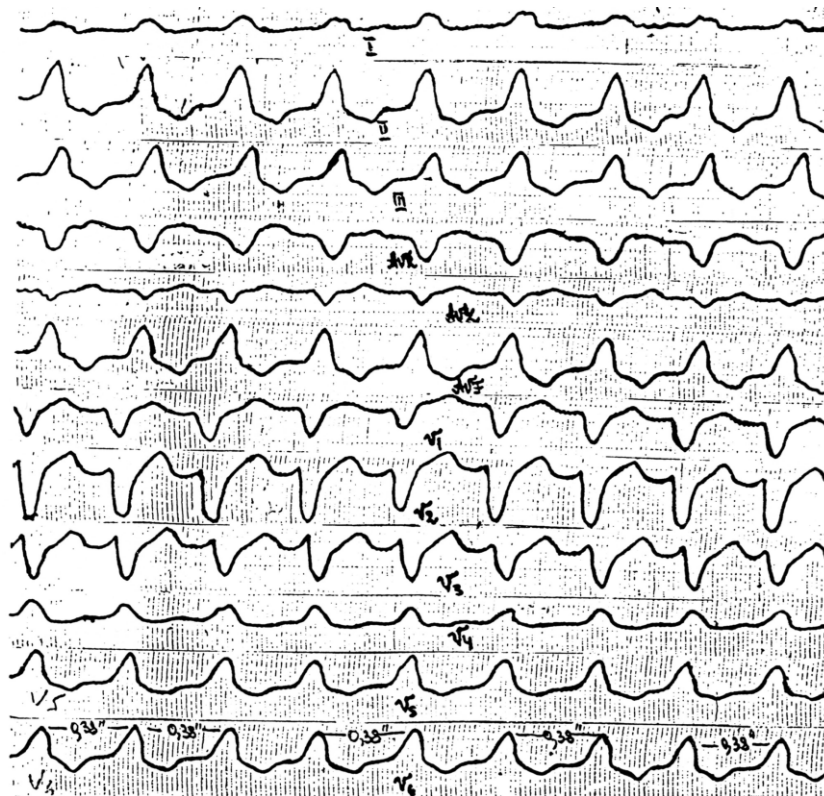
Научная специальность 3.1.18. Внутренние болезни

**Итоговая аттестация**

**Экзаменационный билет  
по практическим навыкам № 23.**

1. *Клиническая интерпретация лабораторных методов исследования.*

Охарактеризуйте изменения в электрокардиограмме. Сделайте заключение о возможной патологии.



**ЗАДАЧА 2.**

Мужчину 59 лет в течение 5 лет беспокоили давящие боли за грудиной при физической нагрузке, купирующиеся нитроглицерином. Частота приступов варьировала в зависимости от физической нагрузки от 1 до 4 в день, регулярно принимал конкор 5 мг 1 раз в день, мономак 40 мг 2 раза в сутки, кардиоаспирин 100 мг 1 раз в день. За последние 3 недели, несмотря на регулярный прием препаратов, отметил изменение характера загрудинных болей, приступы участились до 10-12 в день, стали более продолжительными, появились в покое в ночное время. ЭКГ не показала существенной динамики.

**Вопросы:**

1. Сформулируйте диагноз?
2. Тактика ведения больного?

Зав. кафедрой, д.м.н., проф.

Дата утверждения на ЦКУМС «14» марта 2023 г. Пр. №4

Н.М. Бурдули



**Федеральное государственное бюджетное образовательное учреждение  
высшего образования «Северо-Осетинская государственная медицинская академия»  
Министерства здравоохранения Российской Федерации**

**Факультет подготовки кадров высшей квалификации по программам  
интернатуры, ординатуры и дополнительного профессионального образования**

**Кафедра внутренних болезней №5**

**Программа аспирантуры**

**Научная специальность 3.1.18. Внутренние болезни**

**Итоговая аттестация**

**Экзаменационный билет  
по практическим навыкам № 24.**

**ЗАДАЧА 1.**

1. Дайте заключение ультразвуковому исследованию.

**Печень:** левая доля не увеличена, правая доля не увеличена, контуры ровные, эхогенность – норма, воротная вена 10 мм, сосудистый рисунок сохранен.

**Желчный пузырь** – размера 96\*42 мм, общий желчный проток 3 мм, стенки неравномерно плотные, толщина 3-4 мм, форма обычная, в полости осадок по задней стенке тонким слоем, конкременты умеренное количество от 10 до 18 мм, дающее широкий пучок акустической тени.

**Поджелудочная железа:** головка 32 мм, тело – 17 мм, хвост 19 мм, контуры не ровные, эхоструктура неравномерно уплотнена, эхогенность больше нормы.

**Селезенка:** не увеличена, однородна, контуры ровные.

**ЗАДАЧА № 2.**

Поступил больной Н., 40 лет, в течение 2 суток отмечает нарастание слабости, рвоту «кофейной гущей», черного цвета стул.

**АНАМНЕЗ:** Болеет язвенной болезнью желудка в течение 5 лет. 2 недели назад появились боли в эпигастральной области через 30 минут после еды. К врачам не обращался. Снимал боли приемом пищи, щелочей, теплом.

**ОБЪЕКТИВНО:** Кожные покровы бледные. АД— 90/60 мм рт. ст. Пульс — 120 в минуту. Живот при пальпации мягкий, умеренно болезнен в эпигастрии, печень не увеличена.

I. Ваш предположительный диагноз, план обследования, план лечения.

II. Определите вид осложнения основного заболевания

1. Стеноз
2. Кровотечение
3. Перфорация.

**Зав. кафедрой, д.м.н., проф.**

**Н.М. Бурдули**

*Дата утверждения на ЦКУМС*  
**«14» марта 2023 г. Пр. №4**

**Федеральное государственное бюджетное образовательное учреждение  
высшего образования «Северо-Осетинская государственная медицинская академия»  
Министерства здравоохранения Российской Федерации**

**Факультет подготовки кадров высшей квалификации по программам  
интернатуры, ординатуры и дополнительного профессионального образования**

**Кафедра внутренних болезней №5**

**Программа аспирантуры**

**Научная специальность 3.1.18. Внутренние болезни**

**Итоговая аттестация**

**Экзаменационный билет  
по практическим навыкам № 25.**

**ЗАДАЧА 1.**

1. Дайте заключение ультразвуковому исследованию.

**Печень:** левая доля не увеличена 73 мм, правая доля увеличена +2,0 см, контуры ровные, эхогенность – неравномерно повышена, края закруглены, воротная вена 15 мм, сосудистый рисунок обеднен деформирован.

**Желчный пузырь** – размера 92\*37 мм, общий желчный проток 3 мм, стенки неравномерно уплотнены, толщина 2-3 мм, форма S – образно изогнут, в полости содержимое застойное, конкременты не визуализируются.

**Поджелудочная железа:** головка 30 мм, тело – 15 мм, хвост 22 мм, контуры ровные, четкие, эхоструктура незначительно неравномерно уплотнена, эхогенность больше нормы.

**Селезенка:** увеличена, однородна, контуры ровные, селезеночная вена 10 мм.

**ЗАДАЧА № 2.**

Больная И., 50 лет, обратилась к врачу с жалобами на боль опоясывающего характера в эпигастриальной области, возникающую после приема пищи и длящуюся до 1,5 часов, вздутие живота, кашицеобразный учащенный до 4-5 раз в сутки стул.

Больна 7 лет, после употребления жирного, жареного отмечает появление болей в правом подреберье. В течение 3 лет периодически беспокоят опоясывающие боли после приема пищи. Около года отмечает кашицеобразный стул 1 -2 раза в сутки, иногда с кусочками непереваренной пищи. Ухудшение самочувствия в течение недели, когда после употребления сливочного масла появились вышеописанные жалобы.

Объективно: состояние удовлетворительное. Со стороны дыхательной и сердечно-сосудистой систем патологии не выявлено. Язык обложен белым налетом. Пульс - 80 в мин., ритмичный, АД - 130/80 мм рт.ст. Дыхание везикулярное. Живот вздут, при пальпации болезненный в зоне Шоффара, Губергрица.

Копрограмма: кал кашицеобразный, нейтральный жир +++, жирные кислоты ++, непереваренные мышечные волокна ++, крахмал ++.

Вопросы:

1. Сформулируйте предварительный диагноз.
2. Составьте план обследования.
3. Назначьте лечение с указанием препаратов.

**Зав. кафедрой, д.м.н., проф.**

**Дата утверждения на ЦКУМС «14» марта 2023 г. Пр. №4**

**Н.М. Бурдули**

**Федеральное государственное бюджетное образовательное учреждение  
высшего образования «Северо-Осетинская государственная медицинская академия»  
Министерства здравоохранения Российской Федерации**

**Факультет подготовки кадров высшей квалификации по программам  
интернатуры, ординатуры и дополнительного профессионального образования**

**Кафедра внутренних болезней №5**

**Программа аспирантуры**

**Научная специальность 3.1.18. Внутренние болезни**

**Итоговая аттестация**

**Экзаменационный билет № 1.**

- 1. Хронический гломерулонефрит. Этиология. Патогенез.  
Морфологические и клинические варианты.**
- 2. Современные принципы лечения ревматоидного артрита.**
- 3. Ситуационная задача №1.**

Больной А., 37 лет, перенес вирусный гепатит В 5 лет назад. Через 3 месяца после выписки из стационара у него появились интенсивные боли в правом подреберье, сопровождающиеся подъемом температуры до 37,5°C, увеличилась печень. Больной находился на стационарном лечении, после чего отмечал улучшение. В последующие 2 года двухмесячные рецидивы повторялись 3-4 раза в год, сопровождались болями в правом подреберье, общей слабостью, желтухой. Появились сосудистые "звездочки" на коже груди, печень была увеличенной, болезненной. Последнее обострение наступило месяц назад после переохлаждения: появились боли в правом подреберье, желтуха, резкая слабость, увеличилось количество сосудистых "звездочек", у больного "печеночные" ладони, увеличены печень и селезенка, геморрагические высыпания на коже нижних конечностей.

В анализе крови: билирубин 69,5 мкмоль/л (прямой 43,2 мкмоль/л, непрямой 26,3 мкмоль/л), общий белок 63 г/л (альбумины 31,4%, у-глобулины 39%), тимоловая проба 9 ед, АСТ 4 ммоль/л ч, АЛТ 10 ммоль/л

Вопросы:

1. Поставьте предварительный диагноз.
2. Составьте план обследования.
3. Назначьте лечение.

**Зав. кафедрой, д.м.н., проф.**

**Н.М. Бурдули**

*Дата утверждения на ЦКУМС*

**«14» марта 2023 г. Пр. №4**

**Федеральное государственное бюджетное образовательное учреждение  
высшего образования «Северо-Осетинская государственная медицинская академия»  
Министерства здравоохранения Российской Федерации**

**Факультет подготовки кадров высшей квалификации по программам  
интернатуры, ординатуры и дополнительного профессионального образования**

**Кафедра внутренних болезней №5**

**Программа аспирантуры**

**Научная специальность 3.1.18. Внутренние болезни**

**Итоговая аттестация**

**Экзаменационный билет № 2.**

1. Бронхиальная астма. Этиология. Патогенез. Классификация.
2. Дифференциальный диагноз по анемическому синдрому.
3. **Ситуационная задача №2.**

В отделение поступил больной С., 52 лет, слесарь.

**ЖАЛОБЫ:** На одышку в покое, усиливающуюся при физическом напряжении, на приступы удушья по ночам; на кашель с мокротой, в которой имеются прожилки крови; на боли в области верхушки сердца без иррадиации, не купирующиеся после приема нитроглицерина; на отеки ног, увеличение живота в объеме.

**АНАМНЕЗ:** В детстве часто болел ангинами. В 16-летнем возрасте появились боли и припухлость суставов, высокая температура. Лечился в стационаре в течение 2 месяцев. Через 4 года появились одышка, сначала при физическом напряжении, а затем и в покое, боли в области сердца. 2 года назад впервые заметил появление отеков ног, беспокоили кашель, иногда кровохарканье. Один месяц назад состояние ухудшилось, появились приступы удушья по ночам, усилилась одышка и отеки ног, стал увеличиваться в размерах живот.

**ОСМОТР:** Состояние тяжелое. Положение ортопноэ. Отмечаются значительный акроцианоз, отеки голеней и стоп, асцит, набухание шейных вен, увеличение печени. Выявлен также правосторонний гидроторакс.

**ВОПРОСЫ:**

1. Каков наиболее вероятный характер заболевания?
  - a. Коронарная недостаточность;
  - b. Поражение сердца ревматической этиологии
  - c. Синдром артериальной гипертензии
2. Есть ли признаки левожелудочковой, правожелудочковой, тотальной сердечной недостаточности?
3. Ваш диагноз, план обследования, план лечения больного.

**Зав. кафедрой, д.м.н., проф.**

**Н.М. Бурдули**

*Дата утверждения на ЦКУМС*

**«14» марта 2023 г. Пр. №4**

Федеральное государственное бюджетное образовательное учреждение  
высшего образования «Северо-Осетинская государственная медицинская академия»  
Министерства здравоохранения Российской Федерации

Факультет подготовки кадров высшей квалификации по программам  
интернатуры, ординатуры и дополнительного профессионального образования

Кафедра внутренних болезней №5

Программа аспирантуры

Научная специальность 3.1.18. Внутренние болезни

**Итоговая аттестация**

**Экзаменационный билет № 3.**

1. Симптоматические гипертонии. Классификация. Диагностика.
2. Диагностика диабетических ком.
3. **Ситуационная задача №3.**

В отделение поступила больная Р., 32 лет, инвалид II группы.

**ЖАЛОБЫ:** На отеки на нижних конечностях, увеличение живота в объеме, сердцебиение, перебои в сердце, кашель со скудной кровянистой мокротой, одышку.

**АНАМНЕЗ:** В детстве частные ангины, в 17 лет появились боли и припухлость суставов, повышение температуры. Систематически не лечилась. Через 2 года появилась одышка при нагрузке, боли в сердце, отеки на ногах, состояние ухудшилось 5 лет назад, когда отеки стали постоянными, появилось сердцебиение, перебои в сердце, больная переведена на II группу инвалидности.

**ОСМОТР:** Состояние средней тяжести, положение ортопноэ, акроцианоз, синюшно-багровый румянец щек, отеки голеней и стоп, асцит, увеличение печени.

I. Каков наиболее вероятный характер заболевания?

- Артериальная гипертония.
- Коронарная недостаточность.
- Поражение сердца ревматической этиологии.

II. Есть ли признаки левожелудочковой сердечной недостаточности?

III. Есть ли признаки правожелудочковой недостаточности?

IV. Ваш диагноз, план обследования, план лечения больного.

Зав. кафедрой, д.м.н., проф.

Н.М. Бурдули

*Дата утверждения на ЦКУМС*

«14» марта 2023 г. Пр. №4

**Федеральное государственное бюджетное образовательное учреждение  
высшего образования «Северо-Осетинская государственная медицинская академия»  
Министерства здравоохранения Российской Федерации**

**Факультет подготовки кадров высшей квалификации по программам  
интернатуры, ординатуры и дополнительного профессионального образования**

**Кафедра внутренних болезней №5**

**Программа аспирантуры**

**Научная специальность 3.1.18. Внутренние болезни**

**Итоговая аттестация**

**Экзаменационный билет № 4.**

1. Гипертоническая болезнь. Этиология. Патогенез. Классификация. Принципы диагностики.
2. Потенциальные возбудители внутри- и внебольничных пневмоний.
3. **Ситуационная задача №4.**

В отделение поступил больной К., 42 лет, главный инженер электромеханического завода.

**ЖАЛОБЫ:** На сильные боли за грудиной с иррадиацией в левое плечо и лопатку, возникающие при быстрой ходьбе и купирующиеся в покое и после приема нитроглицерина; на слабость, раздражительность, плохой сон.

**АНАМНЕЗ:** Считает себя больным в течение 2 лет, когда впервые появились загрудинные боли при быстрой ходьбе. Обратился к врачу, который рекомендовал принимать нитроглицерин. Около года назад был госпитализирован в терапевтическое отделение больницы в связи с резким учащением и усилением болей в сердце. В течение недели находился на строгом постельном режиме, который был затем отменен. Выписан через две недели с улучшением. Настоящее ухудшение отмечает в течение 2,5 недель, когда вновь участились и усилились загрудинные боли, появились слабость, раздражительность, плохой сон. Курит в течение 22 лет по 20-30 сигарет в день, часто работает по ночам.

**ВОПРОСЫ:**

1. Каков наиболее вероятный характер заболевания?
  - Коронарная недостаточность;
  - Поражение сердца ревматической этиологии;
  - Синдром артериальной гипертензии.
2. Есть ли признаки левожелудочковой, правожелудочковой, тотальной сердечной недостаточности?
3. Ваш диагноз, тактика ведения больного, лечение.

**Зав. кафедрой, д.м.н., проф.**

**Н.М. Бурдули**

*Дата утверждения на ЦКУМС*

«14» марта 2023 г. Пр. №4

**Федеральное государственное бюджетное образовательное учреждение  
высшего образования «Северо-Осетинская государственная медицинская академия»  
Министерства здравоохранения Российской Федерации**

**Факультет подготовки кадров высшей квалификации по программам  
интернатуры, ординатуры и дополнительного профессионального образования**

**Кафедра внутренних болезней №5**

**Программа аспирантуры**

**Научная специальность 3.1.18. Внутренние болезни**

**Итоговая аттестация**

**Экзаменационный билет № 5.**

1. Дифференциальный диагноз желтух.
2. Электрофизиологические основы ЭКГ.
3. **Ситуационная задача №5.**

В отделение поступил больной Р., 58 лет, инвалид II группы.

**ЖАЛОБЫ:** На отеки ног, тупые ноющие боли в правом подреберье, на увеличение живота в объеме; на слабость, быструю утомляемость; на кашель с отделением гнойной мокроты с неприятным запахом и прожилками крови (до 200 мл мокроты в сутки), на одышку.

**АНАМНЕЗ:** В течение 17 лет страдает хроническим бронхитом, бронхоэктазами. Несколько раз перенес воспаление легких. Около 5 лет назад стали появляться одышка, отеки на ногах. Лечился амбулаторно и в стационарах. Около 2 недель назад состояние ухудшилось: усилились одышка, отеки ног, стал увеличиваться в размерах живот. Усилился также кашель с мокротой, появилось кровохарканье.

**ОСМОТР:** Состояние тяжелое. Отмечаются значительный цианоз, выраженные отеки голеней и стоп, асцит, набухание шейных вен, увеличение печени. Выявлен правосторонний гидроторакс. Положительные симптомы "барабанных пальцев" и "часовых стекол".

**ВОПРОСЫ:**

- Есть ли признаки левожелудочковой, правожелудочковой, тотальной сердечной недостаточности?
- Есть ли признаки коронарной недостаточности?
- Есть ли признаки поражения сердца ревматической этиологии?
- Есть ли признаки синдрома артериальной гипертензии?
- Ваш диагноз, план обследования, план лечения больного.

**Зав. кафедрой, д.м.н., проф.**

**Н.М. Бурдули**

*Дата утверждения на ЦКУМС  
«14» марта 2023 г. Пр. №4*

**Федеральное государственное бюджетное образовательное учреждение  
высшего образования «Северо-Осетинская государственная медицинская академия»  
Министерства здравоохранения Российской Федерации**

**Факультет подготовки кадров высшей квалификации по программам  
интернатуры, ординатуры и дополнительного профессионального образования**

**Кафедра внутренних болезней №5**

**Программа аспирантуры**

**Научная специальность 3.1.18. Внутренние болезни**

**Итоговая аттестация**

**Экзаменационный билет № 6.**

1. Дифференциальный диагноз по синдрому гепатомегалии.
2. Лечение внебольничных пневмоний.
3. **Ситуационная задача №6.**

К больному К., 60 лет вызван врач скорой помощи. Больной жаловался на резкую давящую боль за грудиной, которая распространялась в левую руку, шею, челюсть и резко усиливалась при движении. Объективно: умеренная бледность кожных покровов, пульс частый. Сердце: левая граница расширена, на верхушке I тон ослаблен, II тон усилен на легочной артерии, тахикардия.

1. О какой патологии сердечно-сосудистой системы должен думать врач?
2. Какие дополнительные исследования должен он провести?
3. Причина усиления II тона на легочной артерии?

**Зав. кафедрой, д.м.н., проф.**

**Н.М. Бурдули**

*Дата утверждения на ЦКУМС*

**«14» марта 2023 г. Пр. №4**



**Федеральное государственное бюджетное образовательное учреждение  
высшего образования «Северо-Осетинская государственная медицинская академия»  
Министерства здравоохранения Российской Федерации**

**Факультет подготовки кадров высшей квалификации по программам  
интернатуры, ординатуры и дополнительного профессионального образования**

**Кафедра внутренних болезней №5**

**Программа аспирантуры**

**Научная специальность 3.1.18. Внутренние болезни**

**Итоговая аттестация**

**Экзаменационный билет № 7.**

1. Дифференциальный диагноз при болях в левой половине грудной клетки.
2. Сахарный диабет. Определение. Патогенез. Классификация.
3. **Ситуационная задача №7.**

Больной 26 лет, слесарь, поступил в стационар с жалобами на боли в эпигастрии через 2-3 часа после еды, ночные боли, успокаивающиеся после приема соды, мучительную изжогу, отрыжку, запор.

В анамнезе злоупотребление алкоголем, много курит, не соблюдает режим питания.

При обследовании болезненность в эпигастрии, больше справа с незначительным мышечным напряжением в этой области. Кислотность желудочного сока повышена.

- Поставьте диагноз?
- Как называются боли, возникающие через 2-3 часа после еды?
- Назовите факторы риска данного заболевания?
- Какими способами можно определить кислотность желудочного сока?

**Зав. кафедрой, д.м.н., проф.**

**Н.М. Бурдули**

*Дата утверждения на ЦКУМС*  
**«14» марта 2023 г. Пр. №4**

**Федеральное государственное бюджетное образовательное учреждение  
высшего образования «Северо-Осетинская государственная медицинская академия»  
Министерства здравоохранения Российской Федерации**

**Факультет подготовки кадров высшей квалификации по программам  
интернатуры, ординатуры и дополнительного профессионального образования**

**Кафедра внутренних болезней №5**

**Программа аспирантуры**

**Научная специальность 3.1.18. Внутренние болезни**

**Итоговая аттестация**

**Экзаменационный билет № 8.**

1. Острый коронарный синдром. Клиника. Диагностика. Лечение.
2. Проводящая система сердца. Классификация нарушений внутрижелудочковой проводимости.
3. **Ситуационная задача №8.**

Больной Б., 52 года, страдает геморроем. В течение длительного времени отмечает частые ректальные необильные кровотечения. В настоящее время жалуется на повышенную утомляемость, общую слабость, головокружение, шум в ушах.

При исследовании больного отмечается бледность кожных покровов и слизистых оболочек, одутловатость лица, пастозность нижних конечностей. Границы сердца не изменены, при аускультации определяется систолический шум на верхушке.

При исследовании крови обнаружено уменьшение содержания гемоглобина, количества эритроцитов, снижение цветового показателя (0,5-0,6). Эритроциты изменены: микроцитоз, пойкилоцитоз, гипохромия. Количество ретикулоцитов увеличено (10-20%), а количество лейкоцитов - понижено.

- 1 Как объяснить изменения крови, имеющиеся у больного, и как они называются?
2. Чем объяснить наличие систолического шума на верхушке сердца?
3. Составьте план обследования больного.

**Зав. кафедрой, д.м.н., проф.**

**Н.М. Бурдули**

*Дата утверждения на ЦКУМС*

**«14» марта 2023 г. Пр. №4**

Федеральное государственное бюджетное образовательное учреждение  
высшего образования «Северо-Осетинская государственная медицинская академия»  
Министерства здравоохранения Российской Федерации

Факультет подготовки кадров высшей квалификации по программам  
интернатуры, ординатуры и дополнительного профессионального образования

Кафедра внутренних болезней №5

Программа аспирантуры

Научная специальность 3.1.18. Внутренние болезни

**Итоговая аттестация**

**Экзаменационный билет № 9.**

1. ИБС. Понятие, факторы риска. Патогенез. Классификация.
2. Критерии диагностики миокардитов (клинические, лабораторные, инструментальные).
3. **Ситуационная задача №9.**

Больная К., 35 лет, обратилась к врачу по поводу кашля с отделением небольшого количества мокроты с примесью алой крови, возникающего при длительной нагрузке, сердцебиение, перебои в работе сердца.

При объективном обследовании в области сердца определяется сердечный толчок, симптом "кошачьего мурлыканья" в фазу диастолы. Границы сердца расширены вправо и вверх. На верхушке выслушивается усиление I тона, диастолический шум, на легочной артерии акцент II тона.

1. Ваш диагноз?
2. Какое нарушение ритма характерно для данной патологии?
3. Какая конфигурация сердца имеется у данной больной?

Зав. кафедрой, д.м.н., проф.

Н.М. Бурдули

Дата утверждения на ЦКУМС  
«14» марта 2023 г. Пр. №4

Федеральное государственное бюджетное образовательное учреждение  
высшего образования «Северо-Осетинская государственная медицинская академия»  
Министерства здравоохранения Российской Федерации

Факультет подготовки кадров высшей квалификации по программам  
интернатуры, ординатуры и дополнительного профессионального образования

Кафедра внутренних болезней №5

Программа аспирантуры

Научная специальность 3.1.18. Внутренние болезни

**Итоговая аттестация**

**Экзаменационный билет № 10.**

1. Инфаркт миокарда. Клиника. Диагностика, лечение, этапы реабилитации.
2. ЭКГ признаки полной блокады правой ножки пучка Гиса.
3. **Ситуационная задача №10.**

Больной И., 30 лет обратился к врачу с жалобами на одышку при физической нагрузке, быструю утомляемость. В анамнезе - ревмокардит. Объективно: обращает на себя внимание резкая бледность кожных покровов. Пульс скорый, высокий. АД 180/50 мм рт. ст. Заметно сотрясение головы, синхронное с сокращениями сердца, положительный капиллярный пульс Квинке, пульсация сонных артерий. Верхушечный толчок смещен вниз и влево, высокий разлитой. Левая граница сердца резко расширена влево. Печень и селезенка не увеличены.

При рентгеноскопии грудной клетки определяется аортальная конфигурация сердца.

1. Ваш предположительный диагноз?
2. Какие данные Вы получите при аускультации сердца и сосудов?
3. Будут ли изменяться границы абсолютной сердечной тупости?
4. Определите стадию сердечной недостаточности.

Зав. кафедрой, д.м.н., проф.

Н.М. Бурдули

*Дата утверждения на ЦКУМС*

«14» марта 2023 г. Пр. №4

Федеральное государственное бюджетное образовательное учреждение  
высшего образования «Северо-Осетинская государственная медицинская академия»  
Министерства здравоохранения Российской Федерации

Факультет подготовки кадров высшей квалификации по программам  
интернатуры, ординатуры и дополнительного профессионального образования

Кафедра внутренних болезней №5

Программа аспирантуры

Научная специальность 3.1.18. Внутренние болезни

**Итоговая аттестация**

**Экзаменационный билет № 11.**

1. Клинико-электрокардиографическая динамика инфаркта миокарда.
2. Хроническая сердечная недостаточность. Классификация. Клиника. Диагностика.
3. **Ситуационная задача №11.**

Мужчину 59 лет в течение 5 лет беспокоили давящие боли за грудиной при физической нагрузке, купирующиеся нитроглицерином. Частота приступов варьировала в зависимости от физической нагрузки от 1 до 4 в день, регулярно принимал конкор 5 мг 1 раз в день, мономак 40 мг 2 раза в сутки, кардиоаспирин 100 мг 1 раз в день. За последние 3 недели, несмотря на регулярный прием препаратов, отметил изменение характера загрудинных болей, приступы участились до 10-12 в день, стали более продолжительными, появились в покое в ночное время. ЭКГ не показала существенной динамики.

**Вопросы:**

1. Сформулируйте диагноз?
2. Тактика ведения больного?

Зав. кафедрой, д.м.н., проф.

Н.М. Бурдули

*Дата утверждения на ЦКУМС*

«14» марта 2023 г. Пр. №4

Федеральное государственное бюджетное образовательное учреждение  
высшего образования «Северо-Осетинская государственная медицинская академия»  
Министерства здравоохранения Российской Федерации

Факультет подготовки кадров высшей квалификации по программам  
интернатуры, ординатуры и дополнительного профессионального образования

Кафедра внутренних болезней №5

Программа аспирантуры

Научная специальность 3.1.18. Внутренние болезни

**Итоговая аттестация**

**Экзаменационный билет № 12.**

1. Цирроз печени. Клинические синдромы. Классификация. Диагностика.
2. Антикоагулянты, фибринолитики и антиагреганты. Механизм действия, характеристика основных препаратов, контроль за их применением.
3. **Ситуационная задача №12.**

Больной В., 40 лет.

Доставлен «скорой помощью» в БИТ через 2 часа после интенсивного ангинозного приступа, развившегося впервые в жизни.

В анамнезе - хронический тонзиллит, хронический некалькулезный холецистит.

При поступлении: состояние тяжелое, сохраняются ангинозные боли. АД 110\70 мм рт ст., ЧСС 68 уд\мин.. Тоны сердца пониженной звучности, шумы не прослушиваются. В легких - застойных хрипов нет. Печень не увеличена, периферических отеков нет.

ЭКГ: подъем ST в I, AVL, V1 - V4 до 11 мм, депрессия ST в II, III, AVF на 2 мм, интервал PQ = 0,26 , нарушение внутрижелудочковой проводимости по правой ножке пучка Гиса.

**Вопросы:**

1. Сформулируйте клинический диагноз, ориентируясь на представленные данные.

2. Перечислите последовательность лечебных мероприятий.

Зав. кафедрой, д.м.н., проф.

Н.М. Бурдули

*Дата утверждения на ЦКУМС*

«14» марта 2023 г. Пр. №4

**Федеральное государственное бюджетное образовательное учреждение  
высшего образования «Северо-Осетинская государственная медицинская академия»  
Министерства здравоохранения Российской Федерации**

**Факультет подготовки кадров высшей квалификации по программам  
интернатуры, ординатуры и дополнительного профессионального образования**

**Кафедра внутренних болезней №5**

**Программа аспирантуры**

**Научная специальность 3.1.18. Внутренние болезни**

**Итоговая аттестация**

**Экзаменационный билет № 13.**

1. Хронические гепатиты. Этиология, патогенез, клиническая картина.
2. Принципы антибактериальной терапии в клинике внутренних болезней.
3. **Ситуационная задача №13.**

Больной В., 61 год, поступил в клинику. Жалоб при поступлении не предъявлял. Накануне вечером беспокоила интенсивная боль в эпигастральной области с иррадиацией за грудину. Однократно была рвота. Два года назад перенес обширный трансмуральный инфаркт миокарда.

Объективно: бледность кожных покровов, акроцианоз. Пульс 78 в минуту, ритмичный; АД -110/85 мм.рт.ст. Тоны сердца приглушены. В легких везикулярное дыхание. Живот мягкий, безболезненный.

В анализе крови: лейкоцитоз - 10500, СОЭ - 10 мм/час. На ЭКГ блокада левой ножки пучка Гиса, из-за которой судить о наличии свежих очаговых изменений в миокарде не представляется возможным. При биохимическом исследовании крови: увеличение в 4 раза АСТ, КФК, МВ-КФК.

**Вопросы:**

1. Сформулируйте предварительный диагноз.
2. Составьте план обследования.
3. Назначьте лечение с указанием препаратов.

**Зав. кафедрой, д.м.н., проф.**

**Н.М. Бурдули**

*Дата утверждения на ЦКУМС*

«14» марта 2023 г. Пр. №4

**Федеральное государственное бюджетное образовательное учреждение  
высшего образования «Северо-Осетинская государственная медицинская академия»  
Министерства здравоохранения Российской Федерации**

**Факультет подготовки кадров высшей квалификации по программам  
интернатуры, ординатуры и дополнительного профессионального образования**

**Кафедра внутренних болезней №5**

**Программа аспирантуры**

**Научная специальность 3.1.18. Внутренние болезни**

**Итоговая аттестация**

**Экзаменационный билет № 14.**

1. Дисбактериоз кишечника. Клиника. Диагностика. Лечение.
2. Принципы лечения хронических панкреатитов.
3. **Ситуационная задача №14.**

Больной М., 40 лет, поступил в клинику с жалобами на интенсивные боли в эпигастральной области, тошноту, рвоту. Заболел остро. Употребление в пищу некачественных продуктов отрицает. В анамнезе заболеваний сердца и желудочно-кишечного тракта нет. Много курит. Отец больного умер от инфаркта миокарда, мать страдает гипертонической болезнью.

Объективно: Пульс - 110 ударов в минуту, ритмичный. Тоны сердца приглушены. В легких везикулярное дыхание. Язык обложен белым налетом, влажный. Живот при пальпации безболезненный. АД - 140/80 мм.рт.ст. На ЭКГ - монофазная кривая в отведениях I1, I11, AVF.

**Вопросы:**

1. Сформулируйте предварительный диагноз.
2. Составьте план обследования.
3. Назначьте лечение с указанием препаратов

**Зав. кафедрой, д.м.н., проф.**

**Н.М. Бурдули**

*Дата утверждения на ЦКУМС «14» марта 2023 г. Пр. №4*



**Федеральное государственное бюджетное образовательное учреждение  
высшего образования «Северо-Осетинская государственная медицинская академия»  
Министерства здравоохранения Российской Федерации**

**Факультет подготовки кадров высшей квалификации по программам  
интернатуры, ординатуры и дополнительного профессионального образования**

**Кафедра внутренних болезней №5**

**Программа аспирантуры**

**Научная специальность 3.1.18. Внутренние болезни**

**Итоговая аттестация**

**Экзаменационный билет № 15.**

1. Хронический холецистит. Клиника. Диагностика.
2. Современные принципы лечения цирроза печени.
3. **Ситуационная задача №15.**

У больной 52 лет с гипертонической болезнью II стадии после физической нагрузки появились резко выраженная одышка, кашель с розовой мокротой. Доставлена машиной «скорой помощи».

При осмотре: состояние тяжелое. Больная сидит, опершись руками о кровать. Выраженный цианоз и акроцианоз. Затрудненный вдох, клочочущее дыхание. В легких масса сухих и влажных хрипов, в нижних отделах мелкопузырчатые влажные хрипы. АД 230/130 мм рт.ст. тоны сердца приглушены, тахикардия. Пульс 114 в 1 минуту. Язык влажный, чистый. Живот мягкий, безболезненный. Нижний край печени по краю реберной дуги.

**Вопросы:**

1. Ваш диагноз?
2. Какое осложнение развилось?
3. Какие изменения могут наблюдаться на ЭКГ?
4. Лечебная тактика.

**Зав. кафедрой, д.м.н., проф.**

**Н.М. Бурдули**

*Дата утверждения на ЦКУМС «14» марта 2023 г. Пр. №4*

Федеральное государственное бюджетное образовательное учреждение  
высшего образования «Северо-Осетинская государственная медицинская академия»  
Министерства здравоохранения Российской Федерации

Факультет подготовки кадров высшей квалификации по программам  
интернатуры, ординатуры и дополнительного профессионального образования

Кафедра внутренних болезней №5

Программа аспирантуры

Научная специальность 3.1.18. Внутренние болезни

**Итоговая аттестация**

**Экзаменационный билет № 16.**

1. Хронический панкреатит. Этиология. Патогенез. Классификация. Диагностика.
2. Диагностика хронического гепатита.
3. **Ситуационная задача №16.**

Поступил больной Н., 40 лет, с жалобами на затруднение глотания преимущественно жидкой пищи.

АНАМНЕЗ: Впервые подобные жалобы появились год назад после сильного эмоционального перенапряжения. Длелись несколько дней и прошли после приема спазмолитиков, седативных препаратов. В настоящее время жалобы появились на следующий день после смерти близкого человека.

ОБЪЕКТИВНО: Больной нормального питания. При пальпации болезненности в животе нет.

**III. ОПРЕДЕЛИТЕ ПРИЧИНУ, ВЫЗВАВШУЮ ДИСФАГИЮ:**

1. Функциональный стеноз пищевода.
2. Органический стеноз на фоне рубцовых изменений.
3. Органический стеноз, вызванный ростом опухоли.
4. Составьте план обследования и лечения больного.

Зав. кафедрой, д.м.н., проф.

Н.М. Бурдули

Дата утверждения на ЦКУМС «14» марта 2023 г. Пр. №4

**Федеральное государственное бюджетное образовательное учреждение  
высшего образования «Северо-Осетинская государственная медицинская академия»  
Министерства здравоохранения Российской Федерации**

**Факультет подготовки кадров высшей квалификации по программам  
интернатуры, ординатуры и дополнительного профессионального образования**

**Кафедра внутренних болезней №5**

**Программа аспирантуры**

**Научная специальность 3.1.18. Внутренние болезни**

**Итоговая аттестация**

**Экзаменационный билет № 17.**

1. Цирроз печени. Этиология. Патогенез. Клиника. Диагностика.
2. Принципы антигипертензивной терапии, теоретическое обоснование комбинированной антигипертензивной терапии.
3. **Ситуационная задача №17.**

Женщина 30 лет. Из анамнеза: впервые повышение АД до 150/90 мм рт ст было обнаружено случайно в 20-летнем возрасте. Чувствовала себя нормально, к врачам не обращалась, эпизодически принимала аспирин. В течении последних 2 лет стала отмечать повышенную утомляемость, снижение работоспособности, периодически головные боли, снижение остроты зрения. АД при контроле постоянно регистрировалось на высоком уровне (190-230/120-140 мм рт ст). Применение гипотензивных средств (капотен – 37,5 мг/сут, атенолол 50мг/сут, арифон 2,5 мг/сут) не давало оптимального эффекта – АД снижалось до 160-170/110 мм рт ст.

Объективно: больная астенического телосложения, пониженного питания, ЧСС –72 в мин, АД 210/130 мм рт ст, S=D, в эпигастральной области выслушивается систоло – диастолический шум. Со стороны остальных органов – без особенностей.

Анализ мочи – относительная плотность 1022, белок – 0,15%, лейкоциты 2-3 в поле зрения, эритроциты – 0-1 в поле зрения, цилиндров нет.

Биохимический анализ крови – без особенностей.

Глазное дно – гипертоническая нейроангиоретинопатия с отеком дисков зрительных нервов.

Экскреторная урография – левая почка уменьшена в размерах, отмечается задержка контрастирования чашечно-лоханочной системы и замедление выведения контрастного вещества слева.

*Вопросы:*

1. Сформулируйте диагноз.
2. Какие дополнительные исследования необходимы?
3. Тактика ведения больной.

**Зав. кафедрой, д.м.н., проф.**

**Н.М. Бурдули**

*Дата утверждения на ЦКУМС «14» марта 2023 г. Пр. №4*

## Критерии оценок.

**При решении ситуационных задач используются следующие критерии оценки**

Количественная оценка	Качественная оценка уровня подготовки
5 «отлично»	-дается комплексная оценка предложенной ситуации; -демонстрируются глубокие знания теоретического материала и умение их применять; - последовательное, правильное выполнение всех заданий; -умение обоснованно излагать свои мысли, делать необходимые выводы.
4 «хорошо»	-дается комплексная оценка предложенной ситуации; -демонстрируются глубокие знания теоретического материала и умение их применять; - последовательное, правильное выполнение всех заданий; -возможны единичные ошибки, исправляемые самим студентом после замечания преподавателя; -умение обоснованно излагать свои мысли, делать необходимые выводы.
3 «удовлетворительно»	-затруднения с комплексной оценкой предложенной ситуации; -неполное теоретическое обоснование, требующее наводящих вопросов преподавателя; -выполнение заданий при подсказке преподавателя; - затруднения в формулировке выводов.
2 «неудовлетворительно»	- неправильная оценка предложенной ситуации; -отсутствие теоретического обоснования выполнения заданий.

**При выполнении заданий в тестовой форме обычно используются следующие критерии оценки**

Процент результативности (правильных ответов)	Качественная оценка уровня подготовки	
	балл (отметка)	вербальный аналог
90 ÷ 100	5	отлично
80 ÷ 89	4	хорошо
70 ÷ 79	3	удовлетворительно
менее 70	2	неудовлетворительно

**При проведении собеседования используются следующие критерии оценки**

Количественная оценка	Качественная оценка уровня подготовки
5 «отлично»	Дан полный, развернутый ответ на поставленный вопрос, показана совокупность осознанных знаний об объекте, доказательно раскрыты основные положения темы; в ответе прослеживается четкая структура, логическая последовательность, отражающая сущность раскрываемых понятий, теорий, явлений. Знание об объекте демонстрируется на фоне понимания его в системе данной науки и междисциплинарных связей. Ответ изложен литературным языком в терминах науки. Могут быть допущены недочеты в определении понятий, исправленные студентом самостоятельно в процессе ответа.
4 «хорошо»	Дан полный, развернутый ответ на поставленный вопрос, показано умение выделить существенные и несущественные признаки, причинно-следственные связи. Ответ четко структурирован, логичен, изложен литературным языком в терминах науки. Могут быть допущены недочеты или незначительные ошибки, исправленные студентом с помощью преподавателя.
3 «удовлетворительно»	Дан недостаточно полный и недостаточно развернутый ответ. Логика и последовательность изложения имеют нарушения. Допущены ошибки в раскрытии понятий, употреблении терминов. Студент не способен самостоятельно выделить существенные и несущественные признаки и причинно-следственные связи. Студент может конкретизировать обобщенные знания, доказав на примерах их основные положения только с помощью преподавателя. Речевое оформление требует поправок, коррекции.
2 «неудовлетворительно»	Дан неполный ответ, представляющий собой разрозненные знания по теме вопроса с существенными ошибками в определениях. Присутствуют фрагментарность, нелогичность изложения. Студент не осознает связь данного понятия, теории, явления с другими объектами дисциплины. Отсутствуют выводы, конкретизация и доказательность изложения. Речь неграмотная. Дополнительные и уточняющие вопросы преподавателя не приводят к коррекции ответа студента не только на поставленный вопрос, но и на другие вопросы дисциплины.