

ОРД-РЕНТ-23

Федеральное государственное бюджетное образовательное учреждение высшего образования «Северо-Осетинская государственная медицинская академия» Министерства здравоохранения Российской Федерации

Кафедра « лучевая диагностика и лучевой терапией с онкологией »

УТВЕРЖДЕНО
протоколом заседания Центрального
координационного учебно-методического
совета от « 14» марта 2023г., протокол №4.

ОСНОВНАЯ ПРОФЕССИОНАЛЬНАЯ ОБРАЗОВАТЕЛЬНАЯ ПРОГРАММА ВЫСШЕГО ОБРАЗОВАНИЯ – ПРОГРАММА ОРДИНАТУРЫ

ФОНД ОЦЕНОЧНЫХ СРЕДСТВ

по дисциплине «Рентгенология»

основной профессиональной образовательной программы высшего образования –
программы ординатура по специальности 31.08.09 Рентгенология

утвержденной 13.04.2023г.

ординаторов 2 года

по специальности - 31.08.09 Рентгенология

Кафедра «Лучевой диагностикой и лучевой терапии с онкологией»

Заведующая кафедрой
лучевая диагностика и
лучевой терапией с онкологией
д.м.н.


Хасигов А.В.

г. Владикавказ 2023 г.

СТРУКТУРА ФОС

1. Титульный лист
2. Структура ФОС
3. Рецензия на ФОС
4. Паспорт фонда оценочных средств
5. Комплект оценочных средств:
 - эталоны тестовых заданий (с титульным листом и оглавлением);
 - _____ - вопросы к экзамену.
 - банк ситуационных задач
 - банк практических заданий (рентгенограммы)
 - билеты к экзамену.

Паспорт фонда оценочных средств по дисциплине «Рентгенология»

№п/п	Наименование контролируемого раздела(темы)дисциплины/ модуля	Код формируемой компетенции(этапа)	Наименование оценочного средства
1	2	3	4
Вид контроля	Промежуточный		
1	Модуль 1 «Организация рентгенологической службы в системе здравоохранения РФ»	ОПК-3 ПК-1,8,9	Устный, тестирование
2	Модуль 2 « Общие вопросы рентгенологии»	ОПК-3 ПК-1,8,9	Устный, тестирование
3	Модуль 3 « Физико-технические разделы рентгенологии	ОПК-3 ПК-1,2,3,4	Устный, тестирование. Решение ситуационных задач
4	Модуль 4 «Радиационная защита в рентгенологии»	ОПК-3 ПК-1,2,3,4	Устный, тестирование. Решение ситуационных задач
5	Модуль 5 « Лучевая диагностика заболеваний головы и шеи»	ОПК-3. ПК-1,2,3,4,5,6,7,10	Устный, тестирование. Решение ситуационных задач
6	Модуль 6 « Лучевая диагностика	ОПК-3.	Устный,

	заболеваний органов дыхания и средостения»	ПК-1,2,3,4,5,6,7,10	тестирование. Решение ситуационных задач
7	Модуль 7 «Лучевая заболеваний органов ЖКТ»	ОПК-3. ПК-1,2,3,4,5,6,7,10	
8	Модуль 8 «Лучевая диагностика заболеваний молочной железы»	ОПК-3. ПК-1,2,3,4,5,6,7,10	Устный, тестирование. Решение ситуационных задач
9	Модуль 9 «Лучевая диагностика заболеваний сердца и крупных сосудов»	ОПК-3. ПК-1,2,3,4,5,6,7,10	Устный, тестирование. Решение ситуационных задач
10	Модуль 10 « Лучевая диагностика заболеваний опорно-двигательного аппарата»	ОПК-3. ПК-1,2,3,4,5,6,7,10	Устный, тестирование. Решение ситуационных задач

Оглавление

№	Наименование контролируемого раздела (темы) дисциплины/модуля	Количество тестов (всего)	Код формируемых компетенций	стр. с __ по __
1	2	3	4	5
Вид контроля	Промежуточный			
1.	Модуль 1 «Организация рентгенологической службы в системе здравоохранения РФ»	50	ОПК-3 ПК-1,8,9	
2.	Модуль 2 « Общие вопросы рентгенологии»	50	ОПК-3 ПК-1,8,9	
3.	Модуль 3 « Физико-технические разделы рентгенологии	50	ОПК-3 ПК-1,2,3,4	
4.	Модуль 4 «Радиационная защита в рентгенологии»	50	ОПК-3 ПК-1,2,3,4	
5.	Модуль 5 « Лучевая диагностика заболеваний головы и шеи»	50	ОПК-3. ПК-1,2,3,4,5,6,7,10	
6.	Модуль 6 « Лучевая диагностика заболеваний органов дыхания и средостения»	50	ОПК-3. ПК-1,2,3,4,5,6,7,10	
7.	Модуль 7 «Лучевая заболеваний органов ЖКТ»	50	ОПК-3. ПК-1,2,3,4,5,6,7,10	
8.	Модуль 8 «Лучевая диагностика заболеваний молочной железы»	50	ОПК-3. ПК-1,2,3,4,5,6,7,10	
9.	Модуль 9 «Лучевая диагностика заболеваний сердца и крупных сосудов»	50	ОПК-3. ПК-1,2,3,4,5,6,7,10	
10.	Модуль 10 « Лучевая диагностика заболеваний опорно-двигательного аппарата»	50	ОПК-3. ПК-1,2,3,4,5,6,7,10	

ОРД-РЕНТ-23

**Федеральное государственное бюджетное образовательное учреждение
высшего образования «Северо-Осетинская государственная медицинская
академия» Министерства здравоохранения Российской Федерации**

Кафедра «Лучевая диагностика и лучевая терапия с онкологией»

Эталоны тестовых заданий

по дисциплине

основной профессиональной образовательной программы высшего образования –
программы ординатура

ординаторов 2 года
по специальности - 31.08.09 Рентгенология
Кафедра «Лучевой диагностикой и лучевой терапии с онкологией»

Рассмотрено и одобрено на заседании кафедры

« 11» марта 2023г., протокол № 7

Заведующий кафедрой



А.В.Хасигов

Тестовые задания по дисциплине

Каким приказом ведомства регламентируется деятельность службы лучевой диагностики?

приказом Минздрава СССР N448 от 1949 г.

приказом Минздрава СССР N1104 от 1987 г.

+приказом Минздрава РФ N132 от 1991 г.

приказом Министерства здравоохранения и медицинской промышленности РФ N67 от 1994 г.

Нагрузка на стационарный рентгенодиагностический аппарат общего назначения составляет

3000 исследований в год

5000 исследований в год

+7000-8000 исследований в год

свыше 10 000 исследований в год

Число снимков в среднем на 100 исследований грудной клетки составляет

100

+150-200

300-400

500-600

Число снимков в среднем на 100 исследований желудочно-кишечного тракта составляет

100-200

+200-300

600-800

700-800

Занятость врача рентгенолога при выполнении прямых функциональных обязанностей составляет

40% времени рабочей смены

50% времени рабочей смены

+80% времени рабочей смены

100% времени рабочей смены

Нагрузка на врача-рентгенолога общелечебной сети при 30-часовой рабочей неделе составляет при исследовании желудка и толстой кишки

12 исследований в неделю

18 исследований в неделю

+24 исследований в неделю

36 исследований в неделю

Штаты врачей-рентгенологов флюорографической службы на 80 000 прикрепленного населения составляют

одну должность

+две должности

три должности

четыре должности

пять должностей

Рентгенологическое обследование пациентов после отбора при проведении профилактической флюорографии органов грудной клетки происходит

в противотуберкулезном диспансере

в онкологическом диспансере

+в амбулаторно-поликлиническом учреждении

в зависимости от характера патологии легких

Каковы сроки хранения рентгенограмм при отсутствии патологии, при патологических изменениях, а также рентгенограмм больных детей (соответственно)?

+2 года, 5 лет, 10 лет

1 год, 3 года, 5 лет

3 года, 6 лет, 8 лет

5 лет, 10 лет, 15 лет

Руководитель медицинского учреждения может изменить штатное расписание рентгеновского отделения путем

замены врачебных должностей на рентгенолаборантов
замены должностей рентгенолаборантов на врачебные должности
+равнозначной замены всех штатных должностей
перетарификации должностей

Первичная специализация врачей-рентгенологов проводится на местной базе областной, краевой или республиканской больницы.

на рабочем месте.

+на кафедре рентгенологии

института или факультета усовершенствования врачей.

на кафедре рентгенологии и радиологии медицинского института.

Длительность циклов первичной специализации по рентгенологии составляет

8 месяцев

6 месяцев

+5 месяцев

4 месяца

3 месяца

Усовершенствование врачей-рентгенологов должно проводиться ежегодно

не реже 1 раза в 2 года

не реже 1 раза в 3 года

+не реже 1 раза в 5 лет

Аттестация врача-рентгенолога на присвоение ему второй квалификационной категории проводится

по окончании первичной специализации

при наличии 2-летнего стажа по специальности

при наличии 3-летнего стажа по специальности

+при наличии 5-летнего стажа по специальности

Аттестация врача-рентгенолога на присвоение ему первой квалификационной категории проводится при стаже работы рентгенологом не менее

3 лет

5 лет

+7 лет

10 лет

Аттестация врача-рентгенолога на присвоение ему высшей квалификационной категории проводится при стаже работы рентгенологом не менее

3 лет

5 лет

7 лет

+10 лет

Профилактическое флюорографическое обследование обязательных контингентов проводится

"сплошное" - один раз в 2 год

дифференцированное - один раз в 2 года

дифференцированное при благоприятной

эпидемиологической обстановке по туберкулезу - один раз в 3 года

сплошное" - с возраста 7-12 лет

Какие органы и ткани пациента нуждаются в первоочередной защите от ионизирующего излучения?

щитовидная железа

молочная железа

+костный мозг, гонады

кожа

Где следует располагать индивидуальный дозиметр?

над фартуком на уровне груди

под фартуком на уровне груди

+над фартуком на уровне таза

под фартуком на уровне таза

Развитие рентгенологии связано с именем В.Рентгена, который открыл излучение, названное впоследствии его именем

в 1890 году

+в 1895 году

в 1900 году

в 1905 году

Ослабление пучка излучения при прохождении через различные предметы зависит от поглощения веществом объекта

от конвергенции лучей

от интерференции лучей

от рассеяния
+правильно а) и г)

Обычное изображение, получаемое при помощи рентгеновских лучей
+больше снимаемого объекта
меньше снимаемого объекта
равно снимаемому объекту
все ответы правильны

При исследовании в косых проекциях можно произвести
два снимка
четыре снимка
восемь снимков
+неограниченное количество снимков

Субтракция теней при обзорной рентгенографии
облегчает выявление патологических изменений
+затрудняет выявление патологических изменений
не влияет на выявление патологических изменений

Диагноз больного по С.П.Боткину устанавливается на основании
тщательного изучения больного органа
применения дополнительных методик
использования функциональных проб
+изучения состояния всего организма

При функциональной пробе Вальсальвы
увеличиваются размеры варикозных узлов вен пищевода
+уменьшаются размеры варикозных узлов вен пищевода
сохраняются размеры варикозных узлов вен пищевода
усиливается легочный рисунок

В классическом случае рассеянное излучение имеет
более высокую энергию, чем исходное излучение
+меньшую энергию, чем исходное излучение
ту же энергию, что и исходное излучение
правильного ответа нет

Источником электронов для получения рентгеновских лучей в трубке служит
вращающийся анод
+нить накала
фокусирующая чашечка
вольфрамовая мишень

Процент энергии электронов, соударяющихся с анодом рентгеновской трубки и преобразующийся в рентгеновское излучение составляет
+1%
5%
10%
50%
98%

На качество снимка влияют следующие параметры рентгеновской кассеты

- +материал корпуса
- конструкция замка
- упругий материал прижима экранов
- масса кассеты

Целью применения свинцовых диафрагм в рентгеновском излучателе является

- укорочение времени экспозиции
- +ограничение рентгеновского луча
- уменьшение времени проявления
- отфильтрование мягкого излучения

Для получения изображения в компьютерной томографии используется:

- +рентгеновское излучение;
- ультразвуковое излучение;
- магнитно-резонансное излучение;
- излучение, получаемое при самопроизвольном распаде ядра.

Формирование КТ-изображения основано на:

- различной акустической плотности тканей;
- избирательном накоплении радиофармпрепарата в тканях и органах;
- +многопроекционном измерении коэффициента ослабления рентгеновского излучения;
- различной протонной плотности органов и систем.

Изображения, получаемые при КТ, представляют из себя:

- +множество послойных срезов объекта;
- проекцию объекта на плоскость;
- одномерное амплитудное изображение в виде всплесков на осевой линии;
- развертку амплитудного сигнала во времени.

Гиподенсные структуры в КТ-изображении выглядят:

- белыми;
- серыми;
- +черными;
- возможен любой из перечисленных вариантов.

Гиперденсные структуры в КТ-изображении выглядят:

- +белыми;
- серыми;
- черными;
- возможен любой из перечисленных вариантов.

Гиподенсными при КТ являются:

- +газ, ликвор, область отека;
- костная ткань, свежая кровь;
- головной мозг, паренхиматозные органы;
- все перечисленные структуры.

Гиперденсными на КТ являются:

- газ, ликвор, область отека;
- +костная ткань, свежая кровь;
- головной мозг, паренхиматозные органы;

все перечисленные структуры.

МРТ основана:

на способности тканей резонировать с частотой ультразвуковых волн;
на искривлении рентгеновских лучей в магнитном поле;
+на способности ядер некоторых атомов вести себя как магнитные диполи;
на ускорении спонтанного распада некоторых атомов в магнитном поле.

Современные МР-томографы «настроены» на ядра:

+водорода, т.е. протоны;
кальция;
железа;
углерода.

МР-излучения получают:

при торможении электронов в момент столкновения с анодом;
+при возбуждении ядер водорода биологического объекта в магнитном поле;
за счет пьезоэффекта;
при спонтанном распаде ядер.

У пациента, помещенного в «тоннель» магнитно-резонансного томографа, может наблюдаться:

+клаустрофобия;
пролежни из-за продолжительности исследования;
аллергия на магнитное поле;
сочетание всех проявлений.

При интерпретации результатов МРТ пользуются терминами:

+гипоинтенсивный, гиперинтенсивный;
гипоэхогенный, гиперэхогенный;
гиподенсный, гиперденсный;
затемнение, просветление.

Во время МРТ пациент:

+не подвергается действию ионизирующего излучения;
подвергается действию ионизирующего излучения во всех случаях;
подвергается действию ионизирующего излучения только при выполнении контрастных методик;
подвергается действию ионизирующего излучения только при использовании высокопольных магнитов.

Ультразвуковые волны получают:

при столкновении потока электронов с поверхностью анода;
+за счет пьезоэффекта;
при самопроизвольном распаде ядер;
путем возбуждения протонов в магнитном поле.

Какова зависимость частоты ультразвуковых волн и их проникающая способность:

чем ниже частота волн, тем ниже проникающая способность;
+чем выше частота волн, тем ниже проникающая способность;
между частотой ультразвуковой волны и ее проникающей способностью нет корреляции;
все зависит от конкретной настройки ультразвукового аппарата.

Анэхогенными называют структуры:

- +свободно пропускающие ультразвуковые волны и выглядящие на экране черными;
- умеренно поглощающие ультразвуковые волны и выглядящие на экране серыми;
- обладающие высоким акустическим сопротивлением и выглядящие светлыми или белыми;
- отражающие ультразвуковые волны.

Гиперэхогенными называют структуры:

- свободно пропускающие ультразвуковые волны и выглядящие на экране черными;
- умеренно поглощающие ультразвуковые волны и выглядящие на экране серыми;
- +обладающие высоким акустическим сопротивлением и выглядящие светлыми или белыми;
- отражающие ультразвуковые волны.

Акустической тенью называют:

- зону, свободную от ультразвуковых волн, расположенную позади ультразвукового аппарата;
- область протяженностью около 1 м позади трансдюсера (датчика);
- +пространство позади гиперэхогенного объекта, в которое ультразвуковые лучи не проникают, и оценить содержимое которого невозможно; на экране имеет вид черной полосы;
- способ бестеневого освещения кабинета ультразвуковой диагностики.

Визуализация объектов при УЗИ зависит от:

- +способности объекта пропускать, поглощать или отражать ультразвуковые волны;
- физической плотности объекта;
- протонной плотности объекта;
- эластических свойств и упругости объекта.

Из биологических тканей препятствием для проведения УЗИ являются:

- газ (в легких, кишечнике);
- +кость;
- обе вышеперечисленные ткани;
- препятствий нет.

Наиболее информативной в диагностике линейного перелома костей свода черепа являются

- обзорные (прямая и боковая) рентгенограммы
- +прицельные касательные рентгенограммы
- прицельные контактные рентгенограммы
- прямые томограммы

Наиболее часто переломы черепа бывают в области

- затылочной кости
- +лобной кости
- височной кости
- клиновидной кости

К вариантам переломов костей черепа относятся

- по типу "зеленой ветки"
- поперечный

+вдавленный
косой с расхождением отломков

К наиболее часто определяемым нормальным формам турецкого седла относятся
колбовидная
плоская
+овальная
округлая

Возрастные особенности черепа включают
+состояние швов
рисунок сосудистых борозд
выраженность развития пальцевых вдавлений
развитие выпускников

Наиболее достоверным рентгенологическим признаком аденомы гипофиза является
+увеличение размеров турецкого седла
остеопороз деталей седла
повышенная пневматизация основной пазухи
понижение пневматизации основной пазухи

Под термином "рельеф костей свода черепа" понимают
рисунок венозных синусов
рисунок артериальных борозд
рисунок пальцевых вдавлений
+рисунок всех перечисленных выше образований

Наиболее информативной методикой исследования при черепной травме является
+краниография
томография
ангиография
пневмоэнцефалография

К часто встречающимся доброкачественным опухолям свода черепа относятся
остеома
+гемангиома
остеохондрома
киста

Симптом вздутия костей свода черепа наблюдается
при остеосаркоме
при остеомиелите
при остеоме
+при фиброзной дисплазии

Для гемангиомы костей свода черепа характерны
ограниченный остеосклероз
гиперостоз
+локальный остеопороз с грубоячеистой структурой
распространенная ячеистость

Наиболее достоверным рентгенологическим признаком внутричерепной гипертензии у

ребенка является
истончение костей свода
+расхождение швов
углубление пальцевых вдавлений
расширение каналов диплоических вен

Очаг деструкции в костях свода может самопроизвольно исчезнуть
при метастазе опухоли
при миеломе
при эозинофильной гранулеме
+при остеомиелите

Основным симптомом полного краниостеноза является
деформация черепа
истончение костей свода черепа
усиление пальцевых вдавлений
+раннее закрытие швов

Рентгенологическая картина метастазов в череп характеризуется чаще
+множественными очагами деструкции
единичными очагами деструкции
очагами склероза
очагами гиперостоза

Рентгеноскопия дает возможность изучить
легочный рисунок
+подвижность диафрагмы
состояние междолевой плевры
мелкие очаговые тени

Для выявления бронхоэктазов наиболее информативной методикой диагностики является
рентгенография
томография
+бронхография
ангиопульмонография

Легочный рисунок при пробе Вальсальвы
не изменяется
усиливается
+обедняется
сгущается

При пневмотораксе корень легкого смещается
кверху
книзу
+медиально
кнаружи

При тотальном затемнении, сопровождающемся уменьшением легкого, в первую очередь
определяется
сужение межреберных промежутков
высокое стояние купола диафрагмы

уменьшение вертикального размера легкого
смещение органов средостения
+правильно а), б) и г)

Смещение средостения в здоровую сторону характерно
для рака легкого
+для экссудативного плеврита
для прогрессирующей легочной дистрофии
для хронической пневмонии

Гипоплазия легочной артерии проявляется
+обеднением легочного рисунка
усилением бронхо-легочного рисунка
деформацией легочного рисунка
отсутствием легочного рисунка

Между очаговым туберкулезом и очаговой пневмонией дифференциальную диагностику
решает
величина очагов
очертания очаговых теней
отсутствие петрификатов
+динамика процесса

Наиболее характерным признаком интерстициальной пневмонии является
массивный инфильтрат
милиарная диссеминация
+деформация легочного рисунка
выпот в плевральной полости

Для дренирующего острого абсцесса легкого наиболее характерны
+горизонтальный уровень жидкости
наличие "секвестра"
наличие "дорожки" к корню
нет признаков

При бронхоэктатической болезни наиболее часто изменения локализуются
в верхней доле правого легкого
в средней доле правого легкого
в нижней доле правого легкого
+в нижней доле левого легкого

Бронхолит - это
любое инородное тело бронха
обызвествленный лимфоузел корня
+обызвествленный лимфоузел, пролабирующий в бронх
обызвествление стенки бронха

Для первичного туберкулезного комплекса характерно
долевое затемнение
двустороннее поражение
+расширение тени корня с одной стороны
жидкость в плевральной полости

Для туберкулезного бронхоаденита характерно
двустороннее поражение всех внутригрудных лимфоузлов с обызвествлением по контуру
одностороннее увеличение одной-двух групп внутригрудных лимфоузлов
расширение корня в сочетании с фокусом в легком
двустороннее увеличение бронхопульмональных лимфатических узлов
+правильно б) и в)

Туберкулезный инфильтрат характеризуется
неоднородным треугольным по форме затемнением сегмента или доли легкого
+затемнением с нечетким контуром и очагами отсева
затемнением сегмента с уменьшением его объема
круглым фокусом с распадом и уровнем жидкости

Саркоидоз II-й стадии отличается от диссеминированного туберкулеза легких
+характером изменений корней легких и средостения
характером легочной диссеминации
бронхографической картиной
плевральными изменениями

Подразделение рака на центральный и периферический осуществляется по принципу
долевой локализации
+уровня поражения бронхиального дерева
формы
отношения к плевре

Характерными симптомами центрального рака, выявляемыми на томограммах, являются
сохранение просвета бронха
ампутация бронха
коническая культя бронха
четких симптомов нет
+правильно б) и в)

К редким формам рака легкого относится
центральный рак
"маленький" периферический рак
разветвленный перибронхиальный
+верхушечный (типа опухоли Пэнкоста)

Окружающая легочная ткань при периферическом раке легкого
+имеет иногда тяжистую дорожку от опухоли к корню
не изменяется
нередко имеет вокруг очаговые тени
опухоль всегда связана широкой дорожкой с корнем

Рентгенологическое исследование пищеварительного тракта через 24 часа после приема
бариевой взвеси применяется
для изучения патологии толстой кишки для исследования илеоцекальной области
+для контроля сроков пассажа бариевой взвеси по желудочно-кишечному тракту,
изучения положения толстой кишки
для изучения патологии тонкой кишки

Наиболее информативной методикой исследования билиарной системы при желчекаменной болезни является
ЭРХПГ
+УЗИ
внутривенная холецистохолангиография
инфузионная холеграфия

Оптимальный промежуток между пероральным приемом контрастного вещества и рентгенологическим исследованием желчного пузыря составляет
8-10 ч
+10-12 ч
12-15 ч
15-20 ч

Рак пищевода чаще встречается
в верхнем отделе пищевода
+в среднем отделе пищевода
в нижнем отделе пищевода
в абдоминальном отрезке пищевода

Большая протяженность изменений пищевода в виде множественных дефектов с участками ригидности стенок наиболее характерны
для полипов
для рака
+для саркомы
для варикозно расширенных вен

Дивертикулы пищевода, образующиеся при хроническом медиастените, называются ценкеровскими
эпифренальными
пульсионными
+тракционными

Ценкеровские дивертикулы образуются
на передней стенке пищевода
+на задней стенке пищевода
на боковых стенках пищевода
на передней и боковых стенках пищевода

Сужение просвета пищевода не характерно
для эндофитного рака
для язвы пищевода
+для варикозного расширения вен
для доброкачественной опухоли

Остроконечная ниша малой кривизны тела желудка до 1 см в диаметре, выступающая за контур, с симметричным валом, эластичной стенкой вокруг может быть
+при доброкачественной язве
при пенетрирующей язве
при озлокачественной язве

при инфильтративно-язвенном раке
правильно а) и г)

Определяющими симптомами эндофитного (инфильтративного) рака желудка являются
уменьшение размеров желудочного пузыря, отсутствие перистальтики,
нарушение эвакуации из желудка
центральный дефект наполнения, дефект на рельефе,
дополнительная тень на фоне газового пузыря желудка
+укорочение малой кривизны желудка, ригидность его стенок,
отсутствие складок, микрогастрия
дефект наполнения, атипичный рельеф, нарушение перистальтики

Одиночный центральный дефект наполнения неправильно округлой формы размерами
более 3 см, легко смещающийся более чем на 10 см, характерен для:
полипа
неэпителиальной опухоли
полипозного рака
+безоара

Одиночный округлый дефект наполнения в толстой кишке с бугристой поверхностью
размерами более 3 см - это рентгенологический признак
дивертикула
+экзофитного рака
полипа
болезни Гиршпрунга

Желчный пузырь больших размеров, тень малоинтенсивная, после приема желчегонного
завтрака через 3-4 ч в нем остается 70-80% контрастированной желчи. Имеет место
гипертоническая, гиперкинетическая дискинезия
+гипотоническая, гипокинетическая дискинезия
спазм сфинктера Одди
водянка желчного пузыря

Образование камней желчного пузыря обусловлено процессами
механическими
химическими
+физико-химическими
инфекционными

Рентгенологическое исследование молочных желез при массовых проверочных осмотрах
предпочтительнее производить
прямой или боковой проекции
в прямой и боковой проекции
в прямой и косой проекции
+в косой проекции

Абсолютным показанием к проведению дуктографии являются выделения из соска
любого характера
серозного характера
кровянистого характера
+серозного и кровянистого характера

Проведение маммографии предпочтительнее
с 1-го по 5-й день менструального цикла
+с 6-го по 12-й день менструального цикла
во второй половине менструального цикла
не имеет значения

Наибольшее дифференциально-диагностическое значение между узловой формой мастопатии и злокачественным новообразованием имеет
нечеткость контуров
симптом гиперваскуляризации
+изменение размеров образования
в зависимости от фазы менструального цикла
наличие глыбчатых кальцинатов

Дифференциальная диагностика между инфильтративно-отечной формой рака молочной железы и воспалительным процессом основана
на изменении размеров молочной железы
на диффузной перестройке структуры молочной железы
на утолщении кожи молочной железы
+дифференциальная диагностика ограничена

Дифференциальную диагностику между узловой формой мастопатии и раком молочной железы позволяет провести
+изменение размеров образования
в зависимости от фазы менструального цикла
интенсивность тени образования
наличие кальцинатов
характер контуров образования

Для недостаточности митрального клапана в правой косой проекции характерен радиус дуги отклонения контрастированного пищевода
малый
средний
+большой
отклонения пищевода нет

В правой проекции контрастированный пищевод отклоняется по дуге большого радиуса кзади и во время систолы левого желудочка смещается кзади. Этот симптом наблюдается
при стенозе устья аорты
при митральном стенозе
+при митральной недостаточности
при недостаточности аортального клапана

Обеднение сосудистого рисунка легких характерно
для недостаточности митрального клапана
+для тетрады Фалло
для дефекта межжелудочковой перегородки
для открытого артериального протока

Узуры ребер характерны
для праволежащей аорты
для двойной дуги аорты

+для коарктации аорты
для стеноза устья аорты

Резко гипертрофированный правый желудочек в прямой проекции может образовать вторую дугу по правому контуру сердца
первую дугу по правому контуру сердца
вторую дугу по левому контуру сердца
+четвертую дугу по левому контуру сердца

Обязательным увеличением левого предсердия сопровождается
коарктация аорты
триада Фалло
+митральный стеноз
аневризма аорты

Линии Керли могут определяться
при коарктации аорты
при дефекте межпредсердной перегородки
+при митральном стенозе
при аномалии Эбштейна

Малый радиус дуги отклонения контрастированного пищевода (правая передняя косая проекция) – симптом, характерный
для транспозиции магистральных сосудов
для атеросклеротического кардиосклероза
+для митрального стеноза
для аномалии Эбштейна

Тупые кардиодиафрагмальные углы наблюдаются
при тетраде Фалло
при полной поперечной блокаде сердца
+при миокардите
при коарктации аорты

Большой радиус дуги отклонения контрастированного пищевода (правая передняя косая проекция) характерен
для "панцирного" сердца
для митрального стеноза
+для митральной недостаточности
для трикуспидального стеноза

При повреждении менисков коленных суставов информативны
рентгенография в типичных проекциях
рентгенография в косых проекциях
томография
+контрастирование полости коленного сустава

Отсутствие рентгенологических изменений со стороны костно-суставного аппарата в первые 2-3 недели с последующей быстрой динамикой рентгенологической картины характерно
+для острых неспецифических воспалительных процессов
для туберкулезных поражений

для сифилиса

Для гематогенного гнойного остеомиелита в длинных костях характерно поражение
диафиза
эпифиза
+метафиза
диафиза и эпифиза

Изменения со стороны кости и надкостницы при гематогенном остеомиелите у взрослых
появляются в сроки
7-10 дней
+2-3 недели
1-1.5 месяца
2 месяца

Ранняя периостальная реакция при гематогенном остеомиелите имеет вид
+линейной тени
полоски периостальных наслоений
слоистый
спикулоподобный

Туберкулезный остит чаще всего возникает
+в эпифизе
в метафизе
в диафизе
в апофизе

Для туберкулезного остита характерны
+деструкция костной ткани
периостальная реакция
регионарный остеопороз
атрофия кости

Туберкулезный остит в области тазобедренного сустава локализуется
в головке бедренной кости
в шейке бедренной кости
в вертлужной впадине
+правильно б) и в)

Для доброкачественных опухолей костей не характерно
+утолщение мягких тканей
нормальная толщина мягких тканей
нормальная структура мягких тканей

Наиболее характерным для злокачественных опухолей костей является
истончение коркового слоя
обрыв коркового слоя с постепенным истончением к месту обрыва
обрыв коркового слоя на фоне вздутия (симптом "пики")
+крутой обрыв коркового слоя

О кавернозном туберкулезе почки в нефрографической фазе экскреторной урографии
свидетельствует

+дефект паренхимы
"белая" почка
отсутствие контрастирования почки
интенсивное неравномерное контрастирование паренхимы

К симптомам опухоли почки относятся

+ампутация чашечки
слабая нефрографическая фаза
уменьшение размеров почки
гипотония чашечек и лоханки

Для выявления состояния лоханки и чашечек при "выключенной почке" можно использовать

инфузионную урографию
+ретроградную пиелографию
обзорную рентгенографию
компьютерную томографию

На обзорной рентгенограмме мочевыводящих путей тень мочевого пузыря

+выявляется редко
выявляется всегда
никогда не выявляется
отлично выявляется

Увеличенная, неоднородная, с неровными контурами тень почки на обзорной рентгенограмме, дефект наполнения, расширение или "ампутация" чашечки на ретроградной пиелограмме, дефект наполнения лоханки с неровными, изъеденными контурами наиболее характерны

для солитарной кисты
для гидронефроза
+для опухоли почки
для туберкулеза почки

Значительное сужение стволовой части почечной артерии и ее сегментарных и субсегментарных ветвей, образование бессосудистых зон. Внутривисцеральные артериальные ветви смещены преимущественно к периферии, как бы раздвинуты. Эти признаки наиболее характерны

для солитарной кисты
для гидронефроза
+для опухоли почки
для пиелонефрита

Уменьшение размеров почки, деформация чашечно- лоханочной системы, контуры малых чашечек неровные, облитерация мелких сосудов коркового вещества почки наиболее характерны

для туберкулеза почек
+для сморщенной почки
для гипоплазии почки
для опухоли почки

К наиболее частым заболеваниям почек относятся
гломерулонефрит

- +пиелонефрит
- нефроптоз
- опухоли

Наиболее частой исходной локализацией рака почки и мочевых путей является

- лоханка
- +паренхима почки
- чашечки
- мочеточник
- мочевой пузырь

Наиболее частой исходной локализацией туберкулезного процесса в почке является

- мозговое вещество
- корковое вещество
- чашечки и лоханка
- сосочковая зона
- +мозговое вещество и сосочковая зона

Под онкологической настороженностью понимают знание

- +ранних симптомов заболевания
- препаратов для лечения
- профессиональных трудностей
- допустимых доз лучевой терапии

Основным клиническим проявлением рака слизистой оболочки дна полости рта является

- эрозия без инфильтрации краев
- язва без инфильтрации краев
- гиперемия и отек участка слизистой оболочки
- +изъязвляющийся инфильтрат, спаянный с окружающими тканями

Наиболее распространенная локализация рака в полости рта

- дно полости рта
- слизистая оболочка щеки
- альвеолярный отросток верхней челюсти
- +язык

Ранними клиническими симптомами рака верхней челюсти являются

- насморк
- снижения зрения
- кровотечения из носа
- +паталогические разрастания в лунке удаленного зуба верхней челюсти

Одним из основных хирургических методов лечения рака верхне-челюстной пазухи является

- СВЧ-гипертермия
- операция Крайля
- операция по Бильроту
- +резекция верхней челюсти

Саркомы развиваются из

- эпителия
- железистой ткани

+соединительной ткани

Симптомами саркомы верхней челюсти является

+сукровичные выделения из носа, экзофтальм
сухость во рту, приступообразные острые боли, затруднение глотания
гиперсаливация, ознобы, муфтообразный инфильтрат челюсти
парез ветвей лицевого нерва

Фиброзная дисплазия-это

костная опухоль
мягкотканная опухоль
истинная одонтогенная опухоль
+опухолеподобное образование кости

Основным методом лечения фиброматоза десен

химиотерапия
лучевая терапия
комбинированное
+иссечение новообразования вместе с надкостницей

Одонтома относится к группе

воспалительных заболеваний
опухолеподобных образований
+пороков развития зубных тканей
злокачественных одонтогенных опухолей

Амелобластома относится к группе

предраков
восполительных заболеваний
злокачественных одонтогенных опухолей
+доброкачественных одонтогенных опухолей

Окончательный диагноз «амелобластома» ставится на основании данных

опроса
анализа крови
+гистологии
клинико-рентгенологического исследования

Гигантоклеточная опухоль относится к группе

опухолеподбных образований
злокачественных одонтогенных опухолей
злокачественных одонтогенных опухолей
+доброкачественных одонтогенных опухолей
истинных опухолей

Синоним гигантоклеточной опухоли

цилиндрома
остеосаркома
+остеокластома
ретенционная киста

Рентгенологическая картина гигантоклеточной опухоли характеризуется разновидностями

полиморфной, мономорфной
+ячеистой, кистозной, литической
субпериостальной, периапикальной
пролиферативной, костеобразующей

Основным методом лечения гигантоклеточной опухоли является
химиотерапия
криодеструкция
выскабливание
+удаление опухоли в пределах здоровых тканей

Рентгенологическое исследование органов дыхания необходимо
+недоношенному ребенку с синдромом дыхательных расстройств
ребенку с высокой температурой
ребенку с изменениями в крови
ребенку с шумами в сердце

Положение ребер у детей раннего возраста зависит
+от формы грудной клетки
от возраста ребенка
от качества рентгеновской пленки
от направления центрального рентгеновского луча

Расправление легких у новорожденных детей наступает
в первые сутки
+в течение 48 ч
в течение недели
в течение месяца

Трахея у детей первых 2 лет жизни расположена
с отклонением влево от основной оси человека
+с отклонением вправо
срединно
изогнутый ход трахеи

Сосудистый рисунок можно определить у детей на рентгенограмме грудной клетки

+с момента рождения

с первого месяца жизни

с 1 года

после 3 лет

Деформация грудной клетки возможна

при пневмонии

+при рахите

при бронхите

при бронхиолите

На рентгенограмме грудной клетки у недоношенных детей изменения могут отсутствовать

при ателектазах

при абсцессе

+при пневмоцистной пневмонии

при микоплазменной пневмонии

У новорожденного ребенка в возрасте 2 суток клинически и рентгенологически определяется воспалительный процесс в легких. Наиболее вероятно, он возник

+внутриутробно

интранатально

постнатально

после рождения

Самой частой причиной образования жидкости в плевральной полости у новорожденных является

+хилоторакс

сердечная недостаточность

гемоторакс травматического происхождения

экссудативный плеврит воспалительного характера

Участки просветления легочной ткани, выявляемые на рентгенограмме грудной клетки при синдроме Вильсона - Микити, являются

истинными кистами

приобретенными полостями

+участками атрофированной альвеолярной ткани

кажущимися просветлениями

Наличие гипертензии малого круга кровообращения у больных с синдромом Вильсона - Микити может быть выявлено

бронхографией

томографией

+ангиопульмонографией

рентгенокимографией

Синдром Вильсона - Микити необходимо дифференцировать

с муковисцидозом

+с бронхолегочной дисплазией

с пневмонией

с туберкулезом

Появление на рентгенограмме грудной клетки ретикулярно-гранулярного рисунка характерно

для синдрома Вильсона - Микити

+для гиалиновых мембран

для рассеянных ателектаз

для синдрома Жэнэ

Ранним симптомом при синдроме гиалиновых мембран является

вздутие легких

очаговые тени

усиление сосудистого рисунка

+отечный синдром

У ребенка с подозрением на синдром Жэнэ необходимо исследовать (рентгенологически)
органы грудной клетки
+плоские кости
сердечно-сосудистую систему
желудочно-кишечный тракт

У недоношенного ребенка на рентгенограмме грудной клетки выявляются изменения, называемые "белой грудной клеткой". Эта картина типична
для ателектазов
для аспирационного синдрома
+для отека легкого
для нерасправления легкого

Картина "белой грудной клетки" на рентгенограмме грудной клетки у новорожденных наблюдается
при аспирации
+при задержке фетальной жидкости в легких
при синдроме Жэнэ
при рассеянных ателектазах

Кровоизлияния в легких необходимо дифференцировать
с гиалиновыми мембранами
с нерасправлением легких
+со сливной пневмонией
с бронхолегочной дисплазией

К рентгенологическим симптомам, являющимся признаками рассеянных ателектазов новорожденных, относятся
усиление сосудистого рисунка
общее вздутие легких
перибронхиальные изменения
+мелкоточечная очаговость

Расправление ателектазов, возникающих при острых респираторно-вирусных инфекциях у детей раннего возраста, наступает в сроки

1 месяц

2 недели

1 неделя

+2-3 дня

У детей раннего возраста, больных диффузным бронхитом, частая летальность обусловлена одновременным наличием

+врожденного порока сердца

заболеваний печени

незавершенного поворота кишечника (II стадия)

врожденных пороков развития почек

К развитию асфиктической грудной клетки у детей раннего возраста может привести

недостаточное развитие альвеолярной ткани

+недостаточный рост ребер в длину

развитие ателектазов

развитие вздутия легких

Рентгенологические симптомы в легких, не относящихся к картине "рахитического легкого" - это

усиление сосудисто-интерстициального рисунка

ателектазы

буллезные вздутия

+воспалительные очаги

Бронхолитическое обследование больного при лобарной эмфиземе возможно

+в компенсированной форме

при сочетании с пневмонией

в декомпенсированной форме

при любой форме

Величина левого желудочка начинает преобладать над величиной правого желудочка в возрасте

в возрасте 2-3 недель

к концу первого года жизни

после 2 лет

+после 6 лет

На рентгенограмме в передней прямой проекции левый контур сердечно-сосудистой тени имеет четыре дуги

на втором месяце жизни

к концу первого года жизни

+к 3-летнему возрасту

после 3 лет

Индекс Мура у детей первого года жизни превышает нормальный показатель

менее, чем на 5

менее, чем на 10

+более, чем на 30

более, чем на 45

Нормальная амплитуда пульсации ствола легочной артерии, выявляемая при рентгеноскопии у детей составляет

у здорового ребенка пульсация не определяется

+0.2 см

0.5 см

более 0.7 см

Нормальный диаметр нисходящей ветви правой легочной артерии у детей 8-9 лет составляет

0.2 см

+0.6 см

1.0 см

2.0 см

Нормальный диаметр нисходящей ветви правой легочной артерии у подростка составляет
+не превышает 0.15 см

около 0.5 см

2 см

более 3 см

Соотношение артерио-бронхиального коэффициента составляет в детском возрасте

0.5:1

1:1

2:1

+3:1

Кардио-торакальный коэффициент у детей раннего возраста составляет

не более 30

35-40

40-45

+до 55

Величина кардио-торакального коэффициента у новорожденных по отношению к детям раннего возраста составляет

не более 40

40-50

+не более 60

не более 70

Необходимый объем контрастного вещества для исследования верхних отделов пищеварительного тракта по отношению к разовой порции пищи детей первого года жизни составляет

100%

50%

+33%

20%

Преимущества диагностической информации в выявлении межкишечных, поддиафрагмальных абсцессов

за рентгенологическим методом

за термографическим методом

+за компьютерно-томографическим методом

за магнито-резонансным томографическим методом

При острых болях в животе неясного происхождения следует начать специальные исследования

с обзорной рентгенографии живота

с компьютерной томографии живота

с термографии живота

+с ультразвукового исследования

Угол впадения пищевода в желудок у детей первого года жизни равен

60°

+90°

120°

180°

Верхний пищеводный сфинктер начинает функционировать

с момента рождения

+со времени внутриутробного появления акта глотания

с 1 недели возраста

с 10-летнего возраста

Ширина просвета брюшного сегмента пищевода у детей при ультразвуковом исследовании составляет

+не измеряется

2 мм

3 мм

4 мм

Основной признак врожденной ахалазии пищевода

задержка контрастного вещества в пищеводе на несколько часов

расширение пищевода

удлинение пищевода

+сужение над-, внутридиафрагмальных и брюшного сегментов пищевода

В целях дифференциальной диагностики ахалазии пищевода от кардиоспазма используются фармакологические пробы

ацетилхолиновая

атропиновая

+морфинная

нейроплегиками

Наиболее информативная рентгенологическая методика выявления халазии пищевода у детей

по Трендельнбургу

введение дополнительных порций контрастного вещества

+водно-сифонная проба

исследование вниз головой

Наиболее рациональная методика рентгенологического исследования при рентгеноконтрастных инородных телах пищевода

+обзорная рентгеноскопия с прицельной рентгенографией

обзорная рентгеноскопия

методика Земцова

методика Ивановой - Подобед

Рентгенологическое расположение желудка относительно реберных дуг у ребенка, начавшего ходить

косо-горизонтальное

вертикальное

+ "U"-образное

поперечное

При рентгенологическом исследовании отчетливая перистальтика желудка у детей определяется

+после трех месяцев жизни

на первом году жизни

сразу же после рождения

во втором полугодии жизни

В большей степени подвержена травматическому повреждению почка

с экстраренальным типом лоханки

+с внутрпочечным типом лоханки

со смешанным типом лоханки

не имеет значения

Важнейшим рентгенологическим признаком травматического разрыва почки следует считать

исчезновение тени поясничной мышцы

деформация форникальных отделов

сколиоз позвоночника

+выход контрастного вещества за пределы почки

Уплотнение пирамидок почек у новорожденных детей в первые дни жизни при ультразвуковом исследовании их является признаком

нефрокальциноза

порока развития почек

пиелонефрита

+транзиторных метаболических нарушений

Уплотнение пирамидок почек у детей старшего возраста при ультразвуковом исследовании их является признаком

+нефрокальциноза

порока развития почек

пиелонефрита

транзиторных метаболических нарушений

Наиболее частая врожденная причина вазоренальной формы нефрогенной гипертензии

+фибромускулярная дисплазия почечной артерии

аневризма почечной артерии

аномалии аорты

пиелонефрит

Наиболее часто встречающаяся разновидность пузырно-мочеточникового рефлекса у девочек

обструктивная

воспалительная

+врожденная

медикаментозная

Нисходящая цистография показана

при подозрении на аномалии развития мочеточников

при недержании мочи

для определения состояния сфинктеров уретры

+при расщеплении дужек поясничных позвонков

При выполнении цистографии у детей как осложнение может наблюдаться

+тубулярный рефлюкс

форникальный рефлюкс

смешанный рефлюкс

венозный рефлюкс

При подозрении на изолированное повреждение селезенки показано проведение

рентгенологического исследования

ультразвукового исследования

+сцинтиграфического исследования

компьютерно-томографического исследования

Рентгенологическое исследование пирамиды височных костей у детей раннего возраста показано

по методике Майера

по методике Шюллера

по методике Стенверса

+по методике Т.Н.Клушиной

Какие органы и ткани пациента нуждаются в первоочередной защите от ионизирующего излучения?

щитовидная железа

молочная железа

+костный мозг, гонады

кожа

Где следует располагать индивидуальный дозиметр?

над фартуком на уровне груди

под фартуком на уровне груди

+над фартуком на уровне таза

под фартуком на уровне таза

В индивидуальных дозиметрах используется все перечисленное, кроме

фотопленки

конденсаторной камеры

термолюминесцентного кристалла

+сцинтилляционного датчика

Показания индивидуального рентгеновского дозиметра зависят

от мощности излучения

от жесткости излучения

от продолжительности облучения

+все ответы правильны

В 1986 г наиболее высокие дозы облучения щитовидной железы чаще всего встречались у следующих контингентов

+дошкольники

школьники

подростки

взрослое население

ликвидаторы

При острой лучевой болезни клинические изменения обязательно имеют место в следующей системе

центральной нервной системе

сердечно-сосудистой системе

+системе органов кроветворения

пищеварительной системе

иммунной системе

Клиническим симптомом, наиболее рано возникающим при острой лучевой болезни, является

+тошнота и рвота

лейкопения

эритема кожи

выпадение волос

жидкий стул

Пороговая доза для развития острой лучевой болезни составляет

0.5 Гр

+1 Гр

2 Гр

3 Гр

4 Гр

Наиболее ранними изменениями клинического анализа крови при острой лучевой болезни является уменьшение содержания следующих элементов

эритроцитов

лейкоцитов

нейтрофилов

+лимфоцитов

тромбоцитов

Минимальная доза излучения, вызывающая развитие хронической лучевой болезни, составляет

+1.5 Гр

1 Гр

0.5 Гр

0.1 Гр

любая

Минимальная доза излучения, вызывающая выпадение волос у человека, составляет

0.25 Гр

0.5 Гр

1 Гр

+1.5 Гр

2 Гр

Единица активности

Рентген

Грей

+Беккерель

Рад

Зиверт

В настоящее время наибольшее содержание цезия в организме встречается у следующих контингентов

детей

+подростков

взрослых

пенсионеров

беременных женщин

Из перечисленных радионуклидов в настоящее время в организме людей, проживающих в зоне радиоактивного загрязнения, не встречается

йод

+цезий

стронций

плутоний

радий

После облучения мужских гонад наиболее характерными изменениями являются

нарушение половой потенции

+гипоспермия

водянка яичка

наследственные болезни у детей

снижение в крови тестостерона

Единица поглощенной дозы

+Грей

Зиверт

Рентген

Кюри

Бэр

Лимфопения, выявленная у больного в течение первых суток, обусловлена

локальным внешним облучением конечности

поступлением внутрь радионуклидов

внешним облучением туловища в дозе менее 0.5 Гр

+внешним облучением туловища в дозе более 1 Гр
заболеванием, не связанным с облучением

Число случаев острой лучевой болезни в настоящее время во всем мире составляет
несколько десятков

+несколько сотен

несколько тысяч

несколько миллионов

Опасность, которую может представлять больной после внешнего α -облучения для
медицинского персонала

от тела больного исходит α -излучение

больной выделяет с мочой радионуклиды

+никакую

Мероприятие по оказанию первичной помощи пострадавшему, находящемуся в тяжелом
состоянии, - это

дезактивация кожи

прием радиопротектора

+реанимационные мероприятия

гемосорбция

купирование рвоты

Степень тяжести лучевого поражения определяется

содержанием радионуклидов на месте облучения

количеством "горячих" частиц в легких

количеством радионуклидов в организме

+степенью угнетения кроветворения

Инфекционные осложнения у больных острой лучевой болезнью вероятны при
следующем уровне нейтрофилов в крови

менее 3000 в мкл

менее 1000 в мкл

менее нормы

+менее 500 в мкл

менее 100 в мкл

Кровоточивость возникает при содержании тромбоцитов в крови

менее 150 тыс в мкл

менее 100 тыс в мкл

менее 50 тыс в мкл

+менее 40 тыс в мкл

менее 10 тыс в мкл

Число случаев хронической лучевой болезни у работников предприятий атомной промышленности и энергетики составляет

до 10 случаев в год

+несколько

менее 100 случаев в год

менее 1000 случаев в год

20-30 случаев в год

Шахтеры урановых шахт получают наибольшую дозу

на костный мозг

на печень

+на легкие

на желудок

на щитовидную железу

Предпочтительным донором костного мозга для лечения больного острой лучевой болезнью являются

родители больного

+родные братья или сестры

дети больного

другие члены семьи

Первое место среди причин смерти ликвидаторов аварии на ЧАЭС занимают
сердечно-сосудистые заболевания
онкологические заболевания
+травмы и отравления

Первое место среди причин смерти у населения, проживающего на загрязненной территории, занимают
+сердечно-сосудистые заболевания
онкологические заболевания
травмы и отравления

Наибольший вклад в риск (вероятность) развития злокачественных новообразований у населения, проживающего на загрязненных территориях, вносят
сельскохозяйственные работы без средств индивидуальной защиты
употребление алкоголя
+курение
употребление продуктов местного производства
пребывание в лесах в зоне радиационного контроля

Медикаментозное лечение при острой лучевой болезни не показано
при дозах облучения менее 3 Гр
больным, у которых не было первичной реакции
+больным с легкой степенью болезни
больным, получившим летальные дозы облучения

Особенности клинического течения общесоматических заболеваний у человека, ранее подвергшегося облучению в малых дозах
+никаких
утяжеление клинического течения
большой процент выхода на инвалидность по общему заболеванию
переход острых форм в хронические
устойчивость к обычной терапии

ОРД-РЕНТ-23

**Федеральное государственное бюджетное образовательное учреждение
высшего образования «Северо-Осетинская государственная медицинская
академия» Министерства здравоохранения Российской Федерации**

Кафедра «Лучевая диагностика и лучевая терапия с онкологией»

Вопросы к зачету

по дисциплине

основной профессиональной образовательной программы высшего образования –
программы ординатура

ординаторов 2 года

по специальности - 31.08.09 Рентгенология

Кафедра «Лучевой диагностикой и лучевой терапии с онкологией»

Рассмотрено и одобрено на заседании кафедры

« 11» марта 2023г., протокол № 7

Заведующий кафедрой



А.В.Хасигов

ВОПРОСЫ к зачету

1. В каком году были открыты рентгеновские лучи, что они собой представляют, их свойства.
2. Радиоактивность, радиоактивные излучения и их характеристика.
3. Строение атома и атомного ядра.
4. Взаимодействие ионизирующих излучений с атомами вещества.
5. Строение атома и периодическая система элементов Д.И. Менделеева.
6. Естественная радиация и ее компоненты.
7. Активность, единицы активности.
8. Единицы дозы проникающих излучений и методы дозиметрии.
9. Искусственная радиоактивность, радиоактивные изотопы и их получение. Кому принадлежит открытие искусственной радиоактивности.
10. Методы регистрации излучения, устройство газоразрядных и сцинтилляционных детекторов.
11. Методика термографии или тепловидения, принцип получения изображений.
12. Методика ультразвуковой диагностики, принцип получения изображений.
13. Классификация методов рентгенологического исследования, принцип получения изображений.
14. Основные методы рентгенологического исследования, принцип получения изображений.
15. Дополнительные методы рентгенологического исследования, принцип получения изображений.
16. Специальные методы рентгенологического исследования, принцип получения изображений.
17. Компьютерная томография и ее диагностические возможности, принцип получения изображений.
18. Магнитно-резонансная томография и ее диагностические возможности, принцип получения изображений.
19. Радионуклидная диагностика, основы и возможности, принцип получения изображений.
20. Рентгенохирургические методы диагностики и лечения.
21. Ультразвуковая диагностика, ее виды, диагностические возможности, принципы получения изображения.
22. Лучевая анатомия легких.
23. Основные методы рентгенологического исследования легких.
24. Основные рентгенологические синдромы патологии легких в рентгеновском изображении.
25. Синдром обширного затемнения легочного поля.
26. Синдром обширного просветления легочного поля.
27. Синдром ограниченного затемнения легочного поля.
28. Синдром ограниченного просветления легочного поля.
29. Синдром округлой тени в легочном поле.
30. Синдром кольцевидной тени в легочном поле.
31. Синдром ограниченной диссеминации в легочных полях.
32. Синдром распространенных диссеминаций в легочных полях.
33. Синдром очаговых теней в легочном поле.
34. Методики лучевого исследования, применяемые для распознавания патологии бронхов.
35. Синдром нарушения бронхиальной проходимости.
36. Рентгенодиагностика пневмоний.
37. Классификация пневмоний.
38. Рентгенодиагностика абсцесса легкого.
39. Классификация плевритов. Рентгенодиагностика выпотного плеврита.
40. Рентгенодиагностика пневмотораксов и ателектазов.
41. Рентгенодиагностика первичного туберкулезного комплекса легких.
42. Рентгенодиагностика туберкулезного бронхоаденита.
43. Рентгенодиагностика диссеминированного туберкулеза легких.
44. Рентгенодиагностика очагового туберкулеза легких.
45. Рентгенодиагностика инфильтративно-пневмонической формы туберкулеза легких.
46. Рентгенодиагностика туберкулемы легких.
47. Рентгенодиагностика кавернозной формы туберкулеза легких.
48. Рентгенодиагностика фиброзно-кавернозной формы туберкулеза легких.
49. Роль флюорографии в выявлении туберкулеза легких.
50. Роль томографии в выявлении легочного туберкулеза.
51. Классификация опухолей легких.
52. Рентгенодиагностика центрального рака легкого.
53. Рентгенодиагностика периферического рака легкого.
54. Рентгенодиагностика эхинококка легкого.
55. Лучевая анатомия сердца. Дуги сердечного контура в прямой и косых проекциях.
56. Что такое дуги сердечного контура. Какими отделами сердца и сосудов образованы дуги в передней проекции.

57. Каким отделам сердца соответствует каждая дуга в первом и втором косых положениях.
58. Какова рентгеновская картина митральных пороков сердца.
59. Какова рентгеновская картина аортальных пороков сердца.
60. Рентгенодиагностика поражений миокарда.
61. Рентгенодиагностика поражений перикарда.
62. Диагностические возможности УЗИ в выявлении патологии сердца и магистральных сосудов.
63. Каковы методики исследования магистральных сосудов и показания к ним.
64. Каковы методики исследования периферических сосудов и показания к ним.
65. Лучевая анатомия пищевода.
66. Лучевые методики исследования пищеварительного канала, искусственное контрастирование желудочно-кишечного тракта.
67. Лучевая диагностика инородных тел пищевода.
68. Дивертикулы пищевода, их классификация и рентгеновская картина.
69. Рентгенодиагностика ахалазии пищевода.
70. Рентгенодиагностика ожогов пищевода.
71. Макроморфологические формы рака пищевода, их рентгенодиагностика.
72. Рентгеносемиотические признаки опухолей желудочно-кишечного тракта.
73. Лучевая анатомия желудка.
74. Лучевые методики исследования желудка.
75. Какие данные морфологии желудка могут быть получены при рентгеновском исследовании.
76. Рентгенодиагностика гастрита.
77. Каковы прямые рентгенологические признаки язвы желудка и 12-перстной кишки.
78. Каковы косвенные рентгенологические признаки язвенной болезни желудка.
79. Рентгенодиагностика осложнений язвенной болезни желудка и 12-перстной кишки.
80. Рентгенодиагностика рака желудка.
81. Методика исследования толстого кишечника.
82. Рентгенодиагностика опухолей толстого кишечника.
83. Рентгенодиагностика острой кишечной непроходимости.
84. Лучевая анатомия почек и мочевыводительных путей.
85. Диагностические возможности УЗИ в выявлении патологии мочевыводительной системы.
86. Методики рентгенологического исследования мочевыводящих путей.
87. Метод внутривенной экскреторной урографии.
88. Метод восходящей (ретроградной) пиелографии.
89. Диагностические возможности компьютерной томографии при исследовании органов выделения.
90. Диагностические возможности магнитно-резонансного томографа при исследовании органов выделения.
91. Лучевая анатомия матки и яичников.
92. Лучевые методы исследования в акушерстве и гинекологии.
93. Лучевая анатомия молочной железы.
94. Лучевая картина при раке молочной железы.
95. Лучевая картина при мастопатии, мастите.
Лучевая анатомия печени и желчных путей.
96. Лучевые методы исследования морфологии и функции печени и желчных путей.
97. Диагностические возможности при исследовании печени и желчевыводящих путей.
98. Способы искусственного контрастирования при рентгенологическом изучении желчного пузыря (холецистография, холеграфия, холангиография).
99. Лучевая анатомия костей и суставов.
100. Рентгенологические особенности изображения костей и суставов у детей.
101. Лучевые методы исследования костей и суставов.
102. Возрастные особенности костей и суставов при лучевых исследованиях.
103. Возможности радионуклидной диагностики при исследованиях костей и суставов.
104. Синдром остеопороза.
105. Синдром остеосклероза.
106. Виды переломов, рентгенодиагностика переломов.
107. Рентгенодиагностика вывихов и подвывихов.
108. Особенности переломов в детском возрасте.
109. Заживление переломов в рентгеновском изображении.
110. Лучевая диагностика острого и подострого (хронического) гематогенного остеомиелита.
111. Лучевая диагностика травматического остеомиелита.
112. Рентгенодиагностика туберкулезного спондилита.
113. Лучевая диагностика доброкачественных опухолей костей.
114. Лучевая диагностика злокачественных опухолей костей.

ОРД-РЕНТ-23

**Федеральное государственное бюджетное образовательное учреждение
высшего образования «Северо-Осетинская государственная медицинская
академия» Министерства здравоохранения Российской Федерации**

Кафедра «Лучевая диагностика и лучевая терапия с онкологией»

Банк ситуационных задач

по дисциплине

основной профессиональной образовательной программы высшего образования –
программы ординатура

ординаторов 2 года

по специальности - 31.08.09 Рентгенология

Кафедра «Лучевой диагностикой и лучевой терапии с онкологией»

Рассмотрено и одобрено на заседании кафедры

« 11 » марта 2023г., протокол № 7

Заведующий кафедрой



А.В.Хасигов

**Федеральное государственное бюджетное образовательное учреждение
высшего образования «Северо-Осетинская государственная медицинская
академия» Министерства здравоохранения Российской Федерации**

ординаторов 2 года
по специальности - 31.08.09 Рентгенология
Кафедра «Лучевой диагностикой и лучевой терапии с онкологией»

Ситуационная задача №1

Женщина, 35 лет.

Жалобы на ноющие боли в спине, слабость, субфебрильную температуру. Анамнез: описанные жалобы беспокоят в течение трех месяцев. Наблюдается в противотуберкулезном диспансере в течение пяти лет по поводу туберкулеза кишечника. Объективно. При осмотре «пуговчатое» выстояние остистого отростка одного из нижнегрудных позвонков, болезненность при пальпации нижнегрудных позвонков.

На рентгенограммах позвоночника в прямой проекции - паравертебральные тени вдоль Th 9-12, сужена межпозвонковая щель Th 10-11, в боковой проекции - передняя клиновидная деформация Th 10-11, сужена межпозвонковая щель Th 10-11, на срединной боковой томограмме Th 8-12 – дополнительно выявляется субхондральная центральная литическая деструкция прилежащих поверхностей Th 10-11. При исследовании легких и в анализах крови – без патологии.

Ваше заключение:

Метастазы в позвонки.

Остеоходроз позвоночника.

Нейрогенная опухоль.

Туберкулезный спондилит.

Зав кафедрой, д.м.н.



А.В.Хасигов

**Федеральное государственное бюджетное образовательное учреждение
высшего образования «Северо-Осетинская государственная медицинская
академия» Министерства здравоохранения Российской Федерации**

ординаторов 2 года
по специальности - 31.08.09 Рентгенология
Кафедра «Лучевой диагностикой и лучевой терапии с онкологией»

Ситуационная задача №2

Мужчина, 46 лет.

Жалобы на сильные боли и припухлость в правой голени. Анамнез. Через 2 недели после перенесенной ангины, вновь повысилась температура до 39 градусов, появилась боль в правом коленном суставе, а затем припухлость правой голени. В течение трех недель принимал обезболивающие и жаропонижающие лекарства. В процессе лечения кратковременные улучшения.

Объективно. Правая голень отечна, кожа блестящая, покрасневшая, горячая на ощупь, болезненная при пальпации. Увеличены правые паховые лимфатические узлы до 1,5 см. В анализах крови лейкоцитоз, палочкоядерный сдвиг, ускоренная СОЭ.

На рентгенограммах правой голени в прямой и боковой проекциях – на протяжении средней трети диафиза правой большеберцовой кости кружевной периостит по переднему полуцилиндру, корковый слой сниженной плотности, костномозговой канал незначительно расширен. Увеличен объем мягких тканей голени, контуры мышц не прослеживаются.

Ваше заключение.

Остеоид-остеома правой большеберцовой кости.

Туберкулез.

Острый гематогенный остеомиелит.

Саркома Юинга.

Зав кафедрой, д.м.н.



А.В.Хасигов

**Федеральное государственное бюджетное образовательное учреждение
высшего образования «Северо-Осетинская государственная медицинская
академия» Министерства здравоохранения Российской Федерации**

ординаторов 2 года
по специальности - 31.08.09 Рентгенология
Кафедра «Лучевой диагностикой и лучевой терапии с онкологией»

Ситуационная задача №3

Мальчик, 3 года.

Жалобы на «шишку» в левой теменной области головы, свищ со скудным отделяемым. Анамнез. Мама заметила припухлость на голове при купании ребенка два месяца назад. Обратилась к хирургу, который поставил диагноз ушиб, ребенок не лечился. Через 2 месяца открылся свищ в области припухлости. Мать ребенка и его старший брат наблюдаются в противотуберкулезном диспансере в течение пяти лет по поводу туберкулеза легких.

Объективно. После снятия повязки в левой теменной области опухоль, эластичной консистенции, в центре которой свищ.

На рентгенограммах черепа в двух проекциях – в левой теменной кости литическая деструкция неправильной формы 3х5 см с нечеткими неровными контурами, с секвестром в центре в виде «тающего сахара».

Ваше заключение.

Гистиоцитоз-Х в левой теменной кости

Туберкулез.

Эпидермоидная киста.

Саркома Юинга.

Зав кафедрой, д.м.н.



А.В.Хасигов

**Федеральное государственное бюджетное образовательное учреждение
высшего образования «Северо-Осетинская государственная медицинская
академия» Министерства здравоохранения Российской Федерации**

ординаторов 2 года
по специальности - 31.08.09 Рентгенология
Кафедра «Лучевой диагностикой и лучевой терапии с онкологией»

Ситуационная задача №4

Женщина, 41 год.

Жалобы на непостоянные ноющие боли в левом плечевом суставе. Анамнез. Боли беспокоят в течение двух месяцев, не нарастают.

Объективно. Движения в плечевых суставах не ограничены. Деформаций нет. Мягкие ткани не изменены.

На рентгенограммах левого плечевого сустава в двух проекциях в проксимальном эпиметафизе плечевой кости округлая литическая деструкция с четкими контурами до 3 см в диаметре с мелкими кальцинатами.

Ваше заключение:

Абсцесс Броди (хронический остеомиелит).

Опухоль Кодмена (хондробластома).

Артроз плечевого сустава.

Туберкулез.

Зав кафедрой, д.м.н.



А.В.Хасигов

высшего образования «Северо-Осетинская государственная медицинская академия» Министерства здравоохранения Российской Федерации

ординаторов 2 года
по специальности - 31.08.09 Рентгенология
Кафедра «Лучевой диагностикой и лучевой терапии с онкологией»

Ситуационная задача №5

Мальчик, 11 лет.

Жалобы на боль в правой половине грудной клетки, припухлость над правой ключицей, периодическое повышение температуры до 38 градусов. Анамнез. После перенесенной ангины появилась боль в грудной клетке, через 2 недели - припухлость над ключицей. В анализе крови – воспалительные изменения.

Объективно. Припухлость без четких границ над правой ключицей, болезненная при пальпации.

На рентгенограммах грудной клетки в двух проекциях - большой гомогенный узел округлой формы, занимающий верхнюю треть правого гемиторакса, легочный рисунок усилен под узлом. На «жесткой» рентгенограмме грудной клетки в прямой проекции – в первом правом ребре на всем протяжении мелкоочаговая смешанного характера деструкция с линейной периостальной реакцией по верхнему контуру ребра.

Ваше заключение:

Саркома Юинга первого правого ребра.

Острый гематогенный остеомиелит.

Опухоль средостения.

Туберкулома.

Зав кафедрой, д.м.н.



А.В.Хасигов

**Федеральное государственное бюджетное образовательное учреждение
высшего образования «Северо-Осетинская государственная медицинская
академия» Министерства здравоохранения Российской Федерации**

ординаторов 2 года
по специальности - 31.08.09 Рентгенология
Кафедра «Лучевой диагностикой и лучевой терапии с онкологией»

Ситуационная задача №6

Женщина, 37 лет.

Жалобы на опухоль в правой голени. Анамнез. В течение трех лет прощупывала опухоль в правой голени, которая медленно увеличивалась. Объективно. В верхней трети правой большеберцовой кости по внутренней поверхности прощупывается опухоль неподвижная, плотная, безболезненная, размерами 3x5 см.

На рентгенограммах правой голени в двух проекциях: в верхней трети диафиза большеберцовой кости у внутренней поверхности узел неправильной формы 2x4 см с неровными четкими частично обызвествленными контурами, содержащий массу кальцинатов и оссификатов и соединяющийся с корковым слоем костной ножкой.

Ваше заключение:

Хондросаркома правой большеберцовой кости.

Костно-хрящевой экзостоз (остеохондрома).

Оссифицирующий миозит.

Паростальная остеогенная саркома.

Зав кафедрой, д.м.н.



А.В.Хасигов

**Федеральное государственное бюджетное образовательное учреждение
высшего образования «Северо-Осетинская государственная медицинская
академия» Министерства здравоохранения Российской Федерации**

ординаторов 2 года
по специальности - 31.08.09 Рентгенология
Кафедра «Лучевой диагностикой и лучевой терапии с онкологией»

Ситуационная задача №7

Мужчина, 70 лет.

Жалобы на нарастающие боли в костях. Анамнез. Два месяца назад появились боли в поясничном отделе позвоночника, затем присоединились боли в тазобедренных суставах, спине, ребрах, плечевых суставах. Появилась слабость. Объективно. Правосторонний сколиоз в грудном отделе позвоночника. Боли при пальпации в остистых отростках позвонков. В анализах крови – анемия.

На рентгенограммах позвоночника, таза, плечевых костей – множественные округлые с четкими контурами плотные очаги до 1 см в диаметре. Дистрофические изменения в суставах и позвоночнике. Системный остеопороз. Правосторонний сколиоз в грудном отделе позвоночника.

Ваше заключение:

Метастазы рака предстательной железы.

2. Миеломная болезнь.

Болезнь Педжета (остеодистрофия).

Множественные остеомы.

Зав кафедрой, д.м.н.



А.В.Хасигов

**Федеральное государственное бюджетное образовательное учреждение
высшего образования «Северо-Осетинская государственная медицинская
академия» Министерства здравоохранения Российской Федерации**

ординаторов 2 года

по специальности - 31.08.09 Рентгенология

Кафедра «Лучевой диагностикой и лучевой терапии с онкологией»

Ситуационная задача №8

Женщина, 52 года.

Жалобы на непостоянные боли в костях, нарастающую слабость, потерю аппетита, похудание. Анамнез. Боли беспокоят в течение последних трех месяцев, в последний месяц нарастает слабость, ухудшился аппетит, похудела..Объективно. Движения в суставах в полном объеме. Болей при пальпации нет. Конфигурация костей не нарушена. В анализе крови анемия, высокая СОЭ - до 65 мм/час.

На рентгенограммах ребер, таза, черепа, позвоночника, длинных трубчатых костей множественные округлые литические деструкции с четкими контурами во всех костях, передние клиновидные деформации нижнегрудных позвонков.

Ваше заключение:

Метастазы из невыявленного первичного очага.

Миеломная болезнь.

Фиброзная дисплазия.

Болезнь Реклинггаузена (гиперпаратиреоидная остеодистрофия).

Зав кафедрой, д.м.н.



А.В.Хасигов

**Федеральное государственное бюджетное образовательное учреждение
высшего образования «Северо-Осетинская государственная медицинская
академия» Министерства здравоохранения Российской Федерации**

ординаторов 2 года
по специальности - 31.08.09 Рентгенология
Кафедра «Лучевой диагностикой и лучевой терапии с онкологией»

Ситуационная задача №9

Мальчик, 11 лет.

Жалобы на сильные боли и опухоль в правом коленном суставе. Анамнез. После травмы три недели назад появились боли в правом коленном суставе. Обратился к хирургу, лечили от ушиба спиртовыми компрессами. Боли нарастали, ночью просыпается от болей и принимает анальгетики. Неделю назад появилась опухоль коленного сустава, которая увеличивается.

Объективно. Правая нога согнута в коленном суставе, движения ограничены, болезненны. Опухоль по внутренней поверхности коленного сустава 5х6 см плотная, неподвижная, умеренно болезненная.

На рентгенограммах правого коленного сустава в двух проекциях – в дистальном метафизе правой бедренной кости во внутреннем полуцилиндре литическая деструкция с нечеткими неровными контурами, распространяющаяся на половину метафиза и ограниченная ростковой зоной с облаковидным оссификатом размером до 1 см в диаметре на ее фоне. Кортикальный слой разволокнен по внутренней поверхности на протяжении метафиза, периостальная реакция в виде коротких частых тонких «спикул», отслоенного периостоза. Паростально немногочисленные мелкие оссификаты в области измененного коркового слоя. Остеопороз костей, формирующих сустав.

Ваше заключение:

Хронический остеомиелит правой бедренной кости.

2. Остеогенная саркома.

3. Саркома Юинга. Сифилис.

Зав кафедрой, д.м.н.



А.В.Хасигов

**Федеральное государственное бюджетное образовательное учреждение
высшего образования «Северо-Осетинская государственная медицинская
академия» Министерства здравоохранения Российской Федерации**

ординаторов 2 года

по специальности - 31.08.09 Рентгенология

Кафедра «Лучевой диагностики и лучевой терапии с онкологией»

Ситуационная задача №10

Больной 19 лет. Возвращаясь поздно ночью домой, подвергся нападению неизвестных лиц, при этом получил многочисленные травмы головы. Потери сознания, тошноты, рвоты не отмечает. На другой день утром обратился за помощью в медицинское учреждение(поликлинику), где были выявлены множественные гематомы и отечность мягких тканей левой половины лица. При осмотре невропатологом нистагма и нарушения глазных зрачковых симптомов не было выявлено. Положение в позе Ромберга устойчивое.

При рентгенологическом исследовании черепа в двух проекциях выявлено расхождение сагиттального шва до 5-6 мм и наличие линейной полосовидной тени отходящей от места схождения сагиттального и венечного швов левой половины черепа кзади и вниз. Протяженность этой линейной тени около 35 мм. Кости лицевого черепа, носовая перегородка не изменены.

Ваще заключение:

Перелом костей свода черепа.

Остеодропатия костей свода черепа

Метастатическое поражение костей свода черепа.

Миеломная болезнь.

Зав кафедрой, д.м.н.



А.В.Хасигов

**Федеральное государственное бюджетное образовательное учреждение
высшего образования «Северо-Осетинская государственная медицинская
академия» Министерства здравоохранения Российской Федерации**

ординаторов 2 года
по специальности - 31.08.09 Рентгенология
Кафедра «Лучевой диагностикой и лучевой терапии с онкологией»

Банк практических заданий (рентгенограммы)

Рассмотрено и одобрено на заседании кафедры
« 11 » марта 2023г., протокол № 7

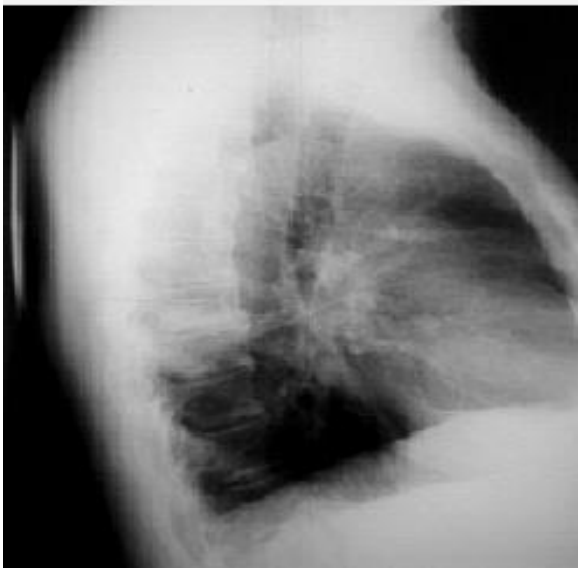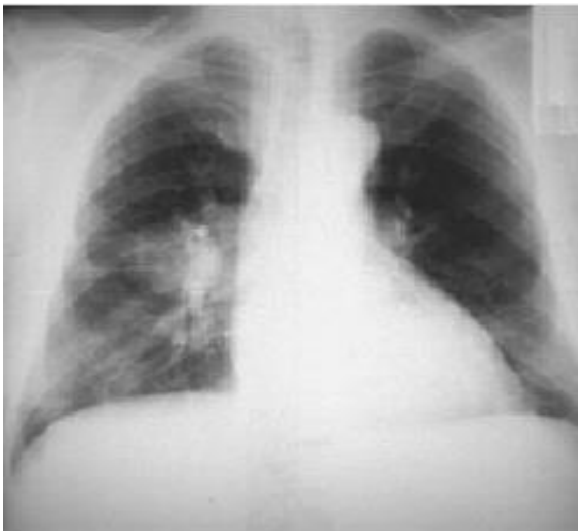Заведующий кафедрой



А.В.Хасигов

Практическое задание №1

Протокол. Описать рентгенограмму.(центральный рак легкого)



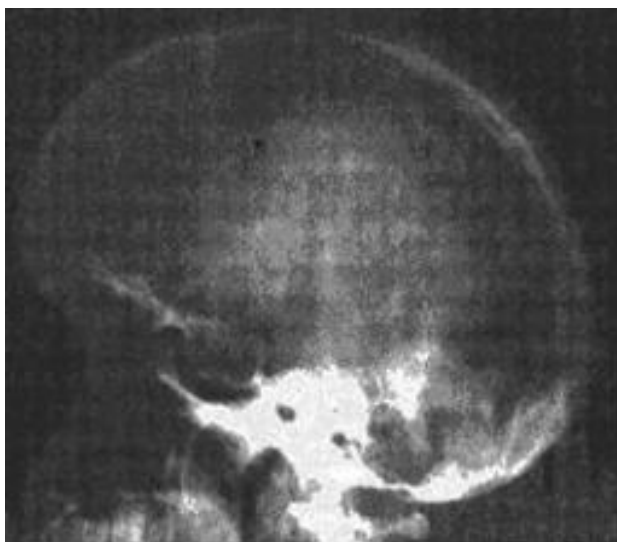Заведующий кафедрой , д.м.н.

AM

А.В.Хасигов

Практическое задание №2

Протокол. Описать рентгенограмму.(аденома гипофиза)

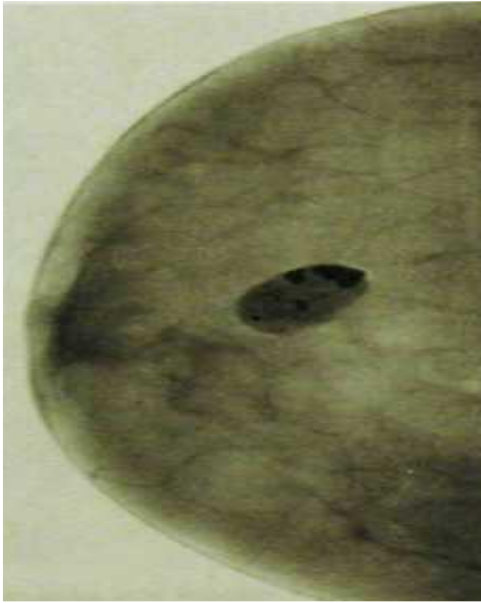

Заведующий кафедрой , д.м.н.

А.В.Хасигов

Практическое задание №3

Протокол. Описать рентгенограмму.(одиночная фиброаденома с глыбками извести)



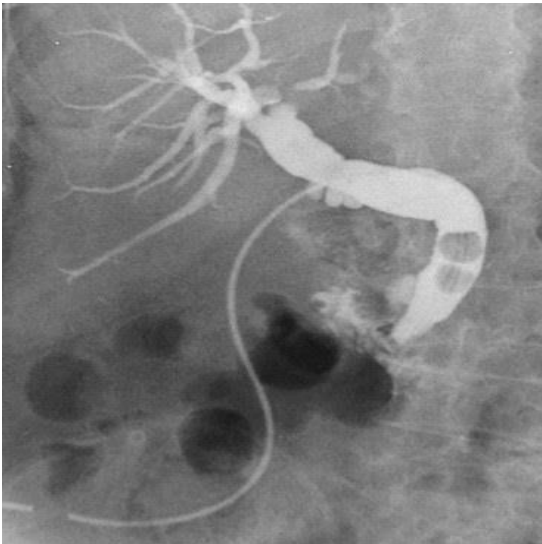
Заведующий кафедрой, д.м.н.

AM

А.В.Хасигов

Практическое задание №4

Протокол. Описать рентгенограмму (холецистолитеаз)



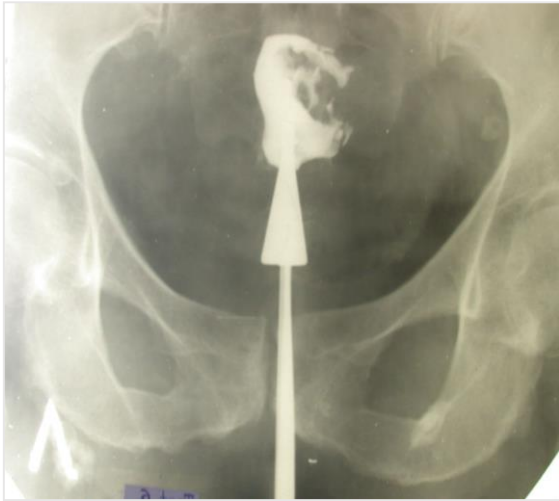Заведующий кафедрой, д.м.н.

AM

А.В.Хасигов

Практическое задание №5

Протокол. Описать рентгенограмму (рак матки)



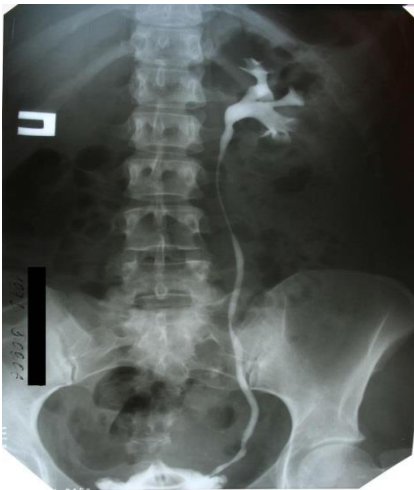Заведующий кафедрой, д.м.н.

AM

А.В.Хасигов

Практическое задание №6

Протокол. Описать рентгенограмму (мочекаменная болезнь)



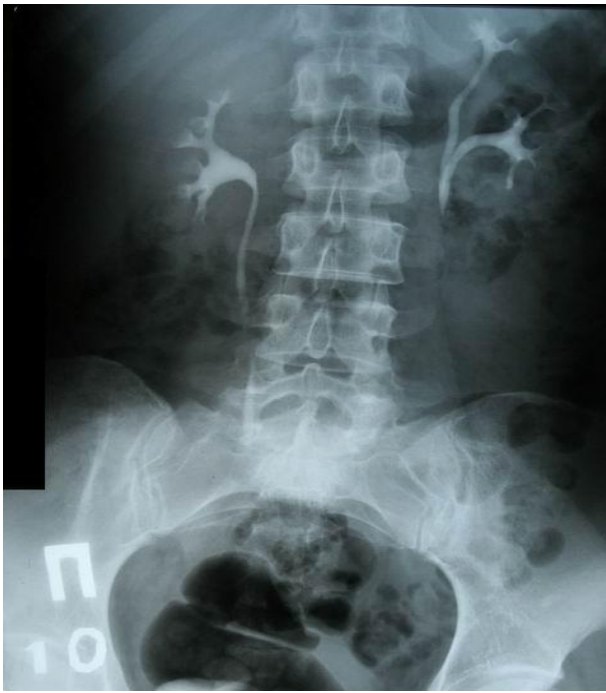Заведующий кафедрой, д.м.н.

AM

А.В.Хасигов

Практическое задание №7

Протокол. Описать рентгенограмму (удвоенная левая почка)



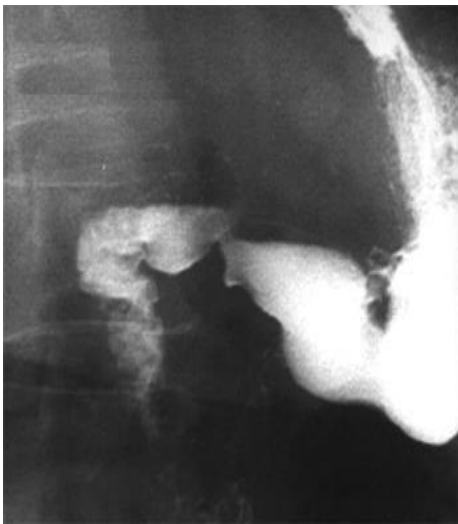Заведующий кафедрой, д.м.н.

AM

А.В.Хасигов

Практическое задание №8

Протокол. Описать рентгенограмму (язва антрального отдела желудка)



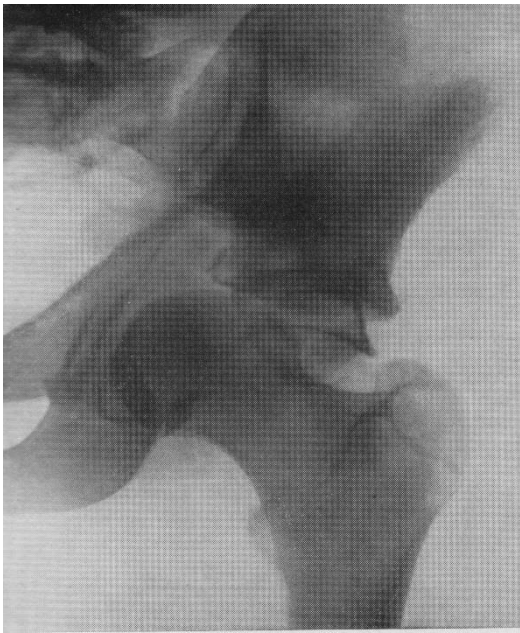Заведующий кафедрой, д.м.н.

AM

А.В.Хасигов

Практическое задание №9

Протокол. Описать рентгенограмму (переломовывих левого бедра)



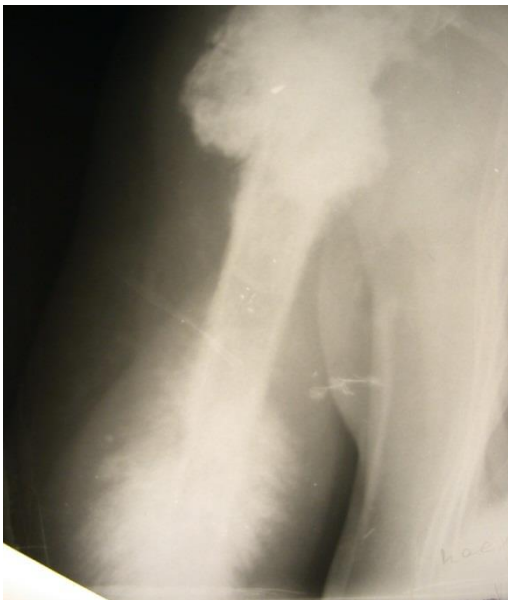Заведующий кафедрой, д.м.н.

AM

А.В.Хасигов

Практическое задание №10

Протокол. Описать рентгенограмму (остеосаркома плеча остеобластический вариант)



Заведующий кафедрой, д.м.н.

AM

А.В.Хасигов

ОРД-РЕНТ-23

**Федеральное государственное бюджетное образовательное учреждение
высшего образования «Северо-Осетинская государственная медицинская
академия» Министерства здравоохранения Российской Федерации**

ординаторов 2 года

по специальности - 31.08.09 Рентгенология

Кафедра «Лучевой диагностикой и лучевой терапии с онкологией»

Билет к зачету №1

1. В каком году были открыты рентгеновские лучи, что они собой представляют, их свойства.
2. Рентгенодиагностика эхинококка легкого.
3. Ситуационная задача

Дата утверждения на ЦКУМС

от «14» 03. 2023 г., протокол № 4

Заведующий кафедрой



А.В.Хасигов

**Федеральное государственное бюджетное образовательное учреждение
высшего образования «Северо-Осетинская государственная медицинская
академия» Министерства здравоохранения Российской Федерации**

ординаторов 2 года

по специальности - 31.08.09 Рентгенология

Кафедра «Лучевой диагностикой и лучевой терапии с онкологией»

Билет к зачету №2

1. Послойное (томографическое) исследование органов грудной клетки
2. Рентгенодиагностика туберкулемы легких, кавернозной формы туберкулеза легких.
3. Ситуационная задача

Дата утверждения на ЦКУМС

от «14» 03. 2023 г., протокол № 4

Заведующий кафедрой



А.В.Хасигов

**Федеральное государственное бюджетное образовательное учреждение
высшего образования «Северо-Осетинская государственная медицинская
академия» Министерства здравоохранения Российской Федерации**

ординаторов 2 года

по специальности - 31.08.09 Рентгенология

Кафедра «Лучевой диагностикой и лучевой терапии с онкологией»

Билет к зачету №3

1. Формирование рентгеновского изображения. Построение рентгеновского заключения.
2. Заболевания трахеи, методы исследования, укладки.
3. Ситуационная задача

Дата утверждения на ЦКУМС

от «14» 03. 2023 г., протокол № 4

Заведующий кафедрой



А.В.Хасигов

**Федеральное государственное бюджетное образовательное учреждение
высшего образования «Северо-Осетинская государственная медицинская
академия» Министерства здравоохранения Российской Федерации**
ординаторов 2 года
по специальности - 31.08.09 Рентгенология
Кафедра «Лучевой диагностикой и лучевой терапии с онкологией»

Билет к зачету №4

1. Значение флюорографии диспансеризации
2. Рентгенодиагностика выпотного плеврита.
3. Ситуационная задача

Дата утверждения на ЦКУМС

от «14» 03. 2023 г., протокол № 4

Заведующий кафедрой



А.В.Хасигов

**Федеральное государственное бюджетное образовательное учреждение
высшего образования «Северо-Осетинская государственная медицинская
академия» Министерства здравоохранения Российской Федерации**
ординаторов 2 года
по специальности - 31.08.09 Рентгенология
Кафедра «Лучевой диагностикой и лучевой терапии с онкологией»

Билет к зачету №5

1. Заполнение и ведение медицинской документации в рентген-кабинете поликлиники
2. Синдром нарушения бронхиальной проходимости.
3. Ситуационная задача

Дата утверждения на ЦКУМС

от «14» 03. 2023 г., протокол № 4

Заведующий кафедрой



А.В.Хасигов

**Федеральное государственное бюджетное образовательное учреждение
высшего образования «Северо-Осетинская государственная медицинская
академия» Министерства здравоохранения Российской Федерации**

ординаторов 2 года
по специальности - 31.08.09 Рентгенология
Кафедра «Лучевой диагностикой и лучевой терапии с онкологией»

Билет к зачету №6

1. основные и дополнительные методы лучевой диагностики.
2. основные рентген признаки (тень, затемнение, просветление)
3. Ситуационная задача

Дата утверждения на ЦКУМС

от «14» 03. 2023 г., протокол № 4

Заведующий кафедрой



А.В.Хасигов

**Федеральное государственное бюджетное образовательное учреждение
высшего образования «Северо-Осетинская государственная медицинская
академия» Министерства здравоохранения Российской Федерации**

ординаторов 2 года

по специальности - 31.08.09 Рентгенология

Кафедра «Лучевой диагностикой и лучевой терапии с онкологией»

Билет к зачету №7

1 Контрастные методы исследования

2. Методика исследования толстого кишечника. Рентгенодиагностика опухолей толстого кишечника.

3. Ситуационная задача

Дата утверждения на ЦКУМС

от «14» 03. 2023 г., протокол № 4

Заведующий кафедрой



А.В.Хасигов

**Федеральное государственное бюджетное образовательное учреждение
высшего образования «Северо-Осетинская государственная медицинская
академия» Министерства здравоохранения Российской Федерации**

ординаторов 2 года

по специальности - 31.08.09 Рентгенология

Кафедра «Лучевой диагностикой и лучевой терапии с онкологией»

Билет к зачету №8

1. Методы получения рентгеновского изображения
2. Методы лучевой диагностики, не связанные с рент. Излучением(УЗИ)
3. Ситуационная задача

Дата утверждения на ЦКУМС

от «14» 03. 2023 г., протокол № 4

Заведующий кафедрой



А.В.Хасигов

**Федеральное государственное бюджетное образовательное учреждение
высшего образования «Северо-Осетинская государственная медицинская
академия» Министерства здравоохранения Российской Федерации**

ординаторов 2 года
по специальности - 31.08.09 Рентгенология
Кафедра «Лучевой диагностикой и лучевой терапии с онкологией»

Билет к зачету №9

1. Меры защиты мед.персонала, пациентов и населения
2. Острые и хронические воспалительные и нагноительные заболевания бронхов и легких (методы исследования ,симптомы)
3. Ситуационная задача

Дата утверждения на ЦКУМС

от «14» 03. 2023 г., протокол № 4

Заведующий кафедрой



А.В.Хасигов

**Федеральное государственное бюджетное образовательное учреждение
высшего образования «Северо-Осетинская государственная медицинская
академия» Министерства здравоохранения Российской Федерации**

ординаторов 2 года
по специальности - 31.08.09 Рентгенология
Кафедра «Лучевой диагностикой и лучевой терапии с онкологией»

Билет к зачету №10

1. Заполнение и ведение медицинской документации в рентген-кабинете поликлиники
2. Рентгенодиагностика острой кишечной непроходимости.
3. Ситуационная задача

Дата утверждения на ЦКУМС

от «14» 03. 2023 г., протокол № 4

Заведующий кафедрой



А.В.Хасигов