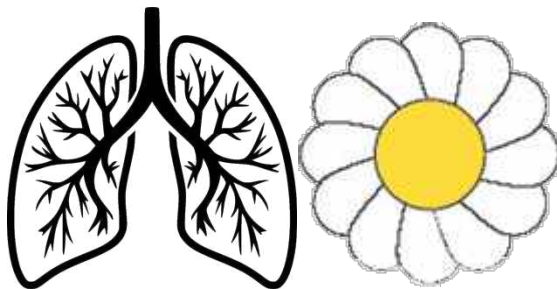


№ ОРД-ПУЛЬМ-23

**ФГБОУ ВО «СЕВЕРО-ОСЕТИНСКАЯ ГОСУДАРСТВЕННАЯ
МЕДИЦИНСКАЯ АКАДЕМИЯ» МИНИСТЕРСТВА
ЗДРАВООХРАНЕНИЯ РОССИЙСКОЙ ФЕДЕРАЦИИ
КАФЕДРА ФТИЗИОПУЛЬМОНОЛОГИИ**



ИНФЕКЦИОННЫЕ ДЕСТРУКЦИИ ЛЕГКИХ

**ПОСОБИЕ К ВНЕАУДИТОРНОЙ (САМОСТОЯТЕЛЬНОЙ)
РАБОТЕ ОРДИНАТОРОВ**

**СПЕЦИАЛЬНОСТЬ 31.08.51 Фтизиатрия
31.08.45 Пульмонология**

ВЛАДИКАВКАЗ -2023

ИНФЕКЦИОННЫЕ ДЕСТРУКЦИИ ЛЕГКИХ

Острые инфекционные деструкции легких представляют гнойно-гнилостный некроз сегмента, доли или всего органа с большим разнообразием и динамичностью структурных и клинических проявлений болезни.

Клинико-рентгенологические и морфологические изменения в легких дают основание рассматривать следующие группы острых инфекционных деструкций легких.

Острый абсцесс легких - это гнойный или гнилостный распад некротических участков легочной ткани, чаще в пределах сегмента с наличием одной или нескольких полостей деструкции, заполненных гноем и отграниченной от неповрежденных отделов пиогенной капсулой. При этом опорожнение гнойника через дренирующий бронх может быть хорошо выраженным или недостаточным.

Гангрена легкого - это гнойно-гнилостный некроз значительного участка легочной ткани, чаще доли, двух долей или всего легкого, без четких признаков демаркации, имеющий тенденцию к дальнейшему распространению и проявляющийся крайне тяжелым общим состоянием больного.

Все эти состояния могут осложняться в ходе течения заболевания ограниченным или тотальным пиопневмотораксом, кровотечением, инфицированием противоположенного легкого с формированием в нем новых полостей деструкции, сепсисом и др.

Гангренозный абсцесс - это гнойно-гнилостный некроз участка легочной ткани, но с менее обширным, чем при гангрене омертвением паренхимы, склонным к отграничению, когда в процессе демаркации формируется полость с пристеночным или свободно лежащими секвестрами легочной ткани. В этих случаях говорят об ограниченной гангрене.

Такое выделение основных форм острых инфекционных деструкций легких способствует более полному пониманию сущности происходящих патологических изменений, улучшению их диагностики и оказанию лечебной помощи. Несмотря на определенный прогресс, достигнутый в этом отношении, частота возникновения и летальность от них продолжают оставаться высокими. Так, количество острых абсцессов легких при пневмониях колеблется от 2 до 5%, закрытая травма груди сопровождается абсцедированием в 1,5 - 2% случаев. Примерно такое же число острых инфекционных деструкций легких выявляется и при огнестрельных ранениях груди - 1,5-2,5% (Бисенков Л.Н., 1997 и др.).

Летальность при острых абсцессах легких варьирует от 7 до 28%, а при гангрене достигает 30% и даже 90%. В последние годы удельный вес легочных нагноений с преобладанием некротических процессов и их осложнений сохраняет тенденцию к увеличению.

Трудности выбора и проведения адекватного лечения, требующих индивидуального подхода при разнообразных проявлениях острых инфекционных деструкций легких все еще обуславливают переход процесса в хроническую форму. Это отмечается у 11-40% больных, становясь причиной их длительной временной инвалидизации в 30-40% случаев и даже стойкой утраты трудоспособности в 10%.

Классификация. Для практического использования наиболее удобна классификация, в основу которой положены этиология, патогенез, характер процесса, его локализация, распространенность, степень тяжести и осложнения. Суть ее сводится к следующему.

Классификация острых инфекционных деструкций легких

По патогенезу

Первичные
Вторичные

Патогенетическая характеристика

1. Бронхогенные - аспирационные, постпневмонические, обтурационные;
2. Тромбоэмболические - микробные тромбоэмболические, асептические тромбоэмболические;
3. Посттравматические
4. Прочего происхождения (в том числе при

	переходе нагноения с соседних органов)
<i>По морфологическим изменениям</i>	Острый гнойный абсцесс Острый гангренозный абсцесс (ограниченная гангрена) Распространенная гангрена
<i>По этиологии</i>	Вызванные аэробной микрофлорой Вызванные анаэробной микрофлорой Вызванные другой небактериальной флорой (простейшими, грибами и т.д.) Вызванные смешанной микрофлорой (в т.ч. вирусно-бактериальные)
<i>По распространенности</i>	Одиночные и множественные Односторонние и двусторонние
<i>По месторасположению</i>	Центральные (прикорневые), периферические (кортикальные, субплевральные)
<i>По тяжести течения (общее состояние больного)</i>	Легкой, средней, тяжелой, крайне тяжелой степени тяжести
<i>По наличию осложнений</i>	Пнонпневмоторакс или эмпиема плевры, легочное кровотечение, сепсис, флегмона грудной стенки, поражение противоположного легкого, гнойный перикардит, медиастинит и др.

Этиология. Структура возбудителей острых гнойно-деструктивных заболеваний легких за последние десятилетия претерпела определенные изменения. Это в значительной степени связано с приспособлением микрофлоры к введению в клиническую практику новых антибактериальных средств. Наряду с этим существенно углубились представления о структуре этиологических факторов при легочных нагноениях. Современные литературные данные и наш опыт позволяют рекомендовать следующий подход в анализе этиологии ОИДЛ.

Бактерии. Роль бактерий как возбудителей острых инфекционных деструкций легких общеизвестна. Однако существующая тенденция описывать этиологические факторы ОИДЛ путем их простого перечисления не может в полной мере соответствовать запросам практического здравоохранения.

Среди грамположительных кокков до настоящего времени не утратил своего этиологического значения пневмококк. Его патогенность для легочной паренхимы определяется, прежде всего наличием полисахаридной капсулы, способностью вырабатывать нейраминидазу, гиалуронидазу, протеиназу разрушающие секреторный иммуноглобулин А, протеин М и другие ферменты. Это позволяет пневмококку беспрепятственно вступать в контакт с клетками бронхиального и альвеолярного эпителия, благоприятно размножаться на их поверхности и вызывать экссудативный воспалительный процесс. Необходимо отметить, что сам пневмококк не способен вызывать гнойно-некротический распад легочной ткани и практически редко выделяется у больных острыми инфекционными деструкциями легких в виде монокультуры. Возможно, он создает тот благоприятный фон, который способствует вторичному обсеменению пораженной воспалительно-экссудативным процессом легочной ткани условно патогенными микроорганизмами, ведущими к ее гнойному расплавлению.

Значение стафилококка в развитии острых инфекционных деструкций легких определяется способностью вырабатывать им более 25 токсинов и ферментов патогенности, в частности коагулазу, фибринолизин, гиалуронидазу, стафилокиназу, дезоксирибонуклеазу, протеиназы, липазу, фосфатазу, экзотоксин с гемолитическим и некротическим свойствами. При этом в последние годы доказана высокая патогенность эпидермального стафилококка, не уступающего по количеству факторов патогенности золотистому. Под влиянием стафилококкового токсина происходит снижение

трансмембранного ионного градиента и мощности кальций-транспортирующих систем вследствие торможения натриевокальциевого обменного механизма. На этом фоне угнетается сократительная способность миокарда и генерация потенциала действия в клетках водителя ритма. Частота выделения стафилококка из содержимого полостей деструкции составляет 17-25%.

Важная роль в развитии острых инфекционных деструкций легких принадлежит грамотрицательной микрофлоре. Среди них чаще всего встречаются *Escherichia*, *Citrobacter*, *Klebsiella*, *Proteus*, *Pseudomonas*. Наиболее часто указанные бактерии выделяются при гангренозном характере патологического процесса и при тяжелом течении абсцессов легких. Частота выявления грамотрицательной микробной флоры может достигать 25-30%.

Выявление "стерильных" посевов гноя из полостей деструкции в легком при использовании обычных бактериологических методик в последние годы стали связывать с анаэробной этиологией процесса, которую не удавалось обнаружить с помощью общепринятых приемов микробиологического исследования. Анаэробную этиологию патологического процесса с высокой долей вероятности следует предполагать в следующих случаях:

- при наличии в анамнезе факторов, предрасполагающих к аспирации, таких как хронический алкоголизм, неврологические заболевания, сопровождающиеся периодическими нарушениями сознания, нарушения моторики верхнего отдела желудочно-кишечного тракта (в том числе дисфагии, связанные с оперативными вмешательствами на пищеводе, желудке);

- при анаэробном запахе мокроты (этот признак мы склонны рассматривать как абсолютное подтверждение участия анаэробных микроорганизмов в патологическом процессе;

- при отсутствии роста бактерий, когда микробиологическое исследование, направлено на выявление аэробных микроорганизмов в явно гнойном материале (мокрота или экссудат из плевральной полости как проявление осложнения острой инфекционной деструкции легкого) - так называемый "стерильный гной";

- при диагностированной опухолевой или другого характера обструкции крупного бронха, бронхоэктазах.

При абсцессах, гангрене легких, обусловленных аспирацией, использование адекватных микробиологических методов позволяет выделить анаэробы более чем у 90% больных. При этом в 50 - 75% случаев культивируются исключительно анаэробные микроорганизмы. Факторами, определяющими вирулентность этих микробов, являются гиалуронидаза, фибринолизин, гепариназа, коллагеназа и другие протеазы, эластаза, лецитиназа, лизолецитиназа, ДНК - аза, нейраминидаза, глюкоринидаза, лизоцим и хондроитинсульфатаза. Наиболее "актуальными" представителями анаэробных микроорганизмов являются пептострептококки, бактероиды и фузобактерии (анаэробы "большой тройки" по образному выражению, распространенному в англоязычной литературе).

Меньшее значение в этиологии острых инфекционных деструкций легких имеет грибок. Участие грибов в этиологии легочных нагноений становится особенно актуальным в ситуациях, когда на фоне длительной (не менее месяца) антибактериальной терапии в легочной ткани сохраняются полости. Это совпадает по времени с выявлением в их содержимом дрожжеподобных грибов, аспергилл и близких по патогенным свойствам к грибам актиномицет. Спустя еще 1-1,5 месяца у таких пациентов при условии сохранения минимального по активности гнойного процесса удается выявить серологические маркеры грибковой инфекции.

Расшифровка роли вирусов в развитии ОИДЛ - достояние последних десятилетий. Установлено, что респираторные вирусы вызывают воспалительные и некротические изменения в бронхиальном эпителии, играющем защитную роль, резко подавляют клеточный и гуморальный иммунитет, приводят к тяжелым изменениям мембранного и рецепторного аппарата клеток. Все это обуславливает возможность поражения клеточных структур другими малопатогенными микробами, создает питательный субстрат для размножения микробов в виде продуктов клеточной деструкции и воспаления. Основным плацдармом взаимодействия вирусной и бактериальной инфекций является мембрана пораженных клеток, в которых, кроме развития повышенной проницаемости происходит целый ряд негативных биохимических и молекулярно - биологических трансформаций, способствующих адгезии бактериальных тел к клеточной поверхности. Вирусы также способны адсорбироваться на малопатогенных для легких микроорганизмах, например адсорбция вируса гриппа А на золотистом стафилококке или ЕСНО - Коксаки вирусов на грамотрицательных палочках, которая по всей вероятности, превращает эти микроорганизмы в пневмотропных возбудителей, способных обусловить гнойно-некротическое поражение легочной. Развитию некробиотических и некротических изменений в легочной паренхиме способствует и тромбоз легочных сосудов, часто возникающий при гриппозных пневмониях. К настоящему времени установлено, что реовирусы, аденовирусы, различные

вирусы герпеса, цитомегаловирус, вирусы лейкоза, кори способны поражать лимфоидные клетки и макрофаги. При этом в периферической крови выявляются моноциты и лимфоциты с высоким содержанием вирусных включений, а также нарушенными функциональными свойствами. Частота такого рода изменений при гангрене легких существенно выше, чем при абсцессах.

Другие этиологические факторы изучены мало. Как единичные наблюдения публикуются данные о амёбных абсцессах легких, легочных нагноениях при брюшном тифе и др. Неизвестна частота выявления при легочных нагноениях других пневмотропных возбудителей - риккетсий, хламидий, микоплазм и др.

Патогенез. Решающую роль в патогенезе играет сочетание и взаимодействие четырех основных факторов:

- нарушение бронхиальной проходимости.
- острый инфекционный воспалительный процесс в легочной ткани.
- нарушения кровоснабжения, обуславливающие некроз легочной ткани.
- синдром эндотоксикоза

Как правило, один из них обычно становится ведущим в развитии патологического процесса. Однако, если вскоре после его появления не происходит воздействия и других неблагоприятных факторов - гнойно-деструктивный процесс в легких может не развиваться.

Все выше перечисленные причины развития острых инфекционных деструкций легких затрагивают лишь основы формирования болезни. Частные, более тонкие механизмы возникновения заболевания, остаются до сих пор малоизученными и роль их принижается. Это, в частности, касается гемореологических свойств крови, особенностей эндотоксикоза, иммунологических расстройств.

Бронхогенные острые инфекционные деструкции легких имеют частоту до 75%. Благоприятные условия для возникновения легочного нагноения возникают, когда аспирированный в трахео-бронхиальное дерево материал фиксируется там, вызывая нарушения проходимости и дренажной функции бронхов. Выделены некоторые патологические состояния, способствующие возникновению аспирационных поражений: алкоголизм, наркомания, эпилепсия, травмы головы, сопровождающиеся длительным бессознательным состоянием, кранио-вестибулярные расстройства, общая анестезия, т.е. состояния, сопровождающиеся более или менее выраженным нарушением сознания и снижением рефлексов, а также заболевания пищевода. Аспирационный путь развития острых инфекционных деструкций легких является преобладающим. Аспирация в трахео-бронхиальное дерево инородного материала (слизь или слюна из носоглотки, пищевые частицы, рвотные массы, желудочное содержимое и др.) во время глубокого сна или при снижении уровня сознания, и фиксация его в мелких бронхах приводит к развитию ателектаза. Начинаясь в бронхах и переходящий на легочную паренхиму воспалительный процесс еще больше нарушает бронхиальную проходимость и приводит к развитию так называемой ателектаз-пневмонии. Восстановление бронхиальной проходимости и антибактериальная терапия на этой стадии заболевания, как правило, обеспечивают регрессию патологического процесса. Однако, если в начальном периоде ателектаз-пневмонии патогенетическая терапия отсутствует или предпринята с опозданием, патологический процесс в ателектазированном участке прогрессирует. Тогда из-за нарушения кровообращения вследствие сдавления мелких сосудов воспалительным инфильтратом и внутрисосудистого тромбоза возникает некроз безвоздушной легочной ткани. Под воздействием микробов и продуктов их жизнедеятельности начинается гнойный или гнилостный (в зависимости от вида микробной флоры) распад мертвых тканей с образованием множественных мелких очагов деструкции. По клиническим и экспериментальным данным некротические участки в легком формируются через 8-14 дней после аспирации. Прогрессирование нарушения кровообращения может привести к омертвлению доли и даже всего легкого.

Нарушению бронхиальной проходимости может также способствовать obturация бронха каким - либо случайно попавшим в него инородным телом, доброкачественной или злокачественной опухолью, развивающейся из стенки бронха, или опухолью, сдавливающей бронх извне, а также стеноз бронха вследствие различных воспалительных и невоспалительных процессов в его стенке.

Острые инфекционные деструкции легких травматического происхождения. Острые гнойно-деструктивные поражения легких, возникающие на почве закрытых травм груди, встречаются относительно редко. Для развития нагноения при этих повреждениях, помимо кровоизлияния и нарушения питания травмированного участка легочной ткани, необходимо присоединение гноеродной инфекции. Источниками инфекции могут быть поврежденные бронхи с нарушенной дренажной функцией, или развивающиеся вокруг очага кровоизлияния пневмонии, которые вначале носят характер реактивных, но с присоединением инфекции протекают,

как очаговые пневмонии.

Непосредственное повреждение легочной ткани при закрытых травмах наступает при переломе ребер, когда острые концы кости внедряются в подлежащую легочную ткань. Однако такие повреждения и кровоизлияния вокруг них обычно занимают периферическую зону легкого, которая чаще стерильна, и поэтому нагнаиваются они исключительно редко. Гораздо чаще нагноения при закрытых травмах груди наступают, когда одновременно с обширным кровоизлиянием в легочную ткань происходит повреждение крупных бронхов или закупорка бронхов излившейся кровью. Гноеродная микрофлора бронхов, попадая в гематому, которая является для них отличной питательной средой, ведет к развитию нагноения.

Возникновение острых инфекционных деструкций легких при ранениях зависит от характера и степени разрушения легочной ткани, нарушения целостности крупных бронхиальных стволов, выраженности повреждения и тромбоза кровеносных сосудов и наличием по ходу раневого канала различных инородных тел. В тех случаях, когда раневой канал пули или осколка проходит в зоне крупных бронхиальных стволов и кровеносных сосудов и легочная ткань разрушается на значительном протяжении, помимо непосредственной опасности для жизни пострадавшего, создаются наиболее благоприятные условия для развития в последующем гнойно-деструктивного процесса. Разрушение крупных бронхиальных стволов способствует инфицированию раневого канала, а повреждение и последующий тромбоз кровеносных сосудов вызывают резкое нарушение питания легочной ткани в области повреждения и к периферии от места нарушения целостности сосуда. Под влиянием развития инфекции нежизнеспособные участки легочной ткани начинают расплавляться и отторгаться, в результате чего возникает гнойник, который прорывается в плевральную полость, или бронх. Для развития инфекции и образования гнойно-деструктивного очага, а также для последующего его течения важное значение имеет состояние, в котором находится легкое - коллабированном или расправленном. При ранении с открытым пневмотораксом или массивным гемотораксом легкое спадается, кровообращение значительно нарушается, создаются наиболее благоприятные условия для развития инфекции и абсцедирования раневого канала. Относительно благоприятно протекают абсцессы при ранении без открытого пневмоторакса и, наоборот, в коллабированном легком нагноительный процесс носит затяжной характер и часто ведет к инфицированию плевральной полости.

Одним из важных и наиболее частых источников инфекции, ведущих к образованию гнойно-деструктивного процесса, являются инородные тела, застрявшие по ходу раневого канала (ранящий снаряд, костные отломки, обрывки одежды). Инородные тела, заносимые в легкое, в большинстве случаев содержат самую разнообразную патогенную микрофлору вплоть до возбудителей анаэробной инфекции. Глубина залегания инородных тел в легочной ткани также имеет значение, так как чем глубже залегает инородное тело в легочной ткани, тем чаще на нем обнаруживается полимикробная флора. Загрязнение в этих случаях, очевидно происходит за счет инфицирования из дыхательных путей. Попавшее в легочную ткань инородное тело далеко не во всех случаях вызывает гнойно-воспалительный процесс с образованием полости. В ряде случаев мелкие инородные тела залегают в толще легочной паренхимы и долгие годы ничем не проявляют себя клинически. Что касается крупных инородных тел, то вокруг них, как правило, постоянно поддерживается то в большей, то в меньшей степени воспалительная инфильтрация, которая в конце концов переходит в нагноение и наступает состояние, которое принято обозначать как "абсцедирование вокруг инородного тела".

В зависимости от степени и глубины разрушения легочной ткани, вызванного повреждением, а затем нагноительным процессом, образуется полость, которая обычно сообщается с бронхом. На дне этой полости лежит инородное тело. Эта полость с течением времени отграничивается от остальной легочной ткани соединительнотканной стенкой, выстланной изнутри или грануляционной тканью, или многослойным плоским эпителием, разросшимся из открывающегося в полость бронха.

Г е м а т о г е н н о – э м б о л и ч е с к и е О И Д Л встречаются не более чем в 2-5% случаев. Одним из убедительных доказательств эмболического происхождения острых гнойно-деструктивных заболеваний легких является состояние септикопиемии, при которой в легких находят множественные гнойники. Источником для эмболии могут быть различные гнойные процессы, но наиболее часто эмболические нагноения возникают при сепсисе различного происхождения, тромбофлебите, септическом эндокардите, остеомиелите.

Фрагментации инфицированных эмболов и заносу их в легкие могут способствовать оперативные вмешательства на инфицированных тканях. При тромбировании бактериальными эмболами или частицами ткани из септического очага концевых ветвей легочной артерии гнойному расплавлению обычно предшествует инфаркт легкого, который имеет клиновидную форму с

основанием, обращенным к периферии. Это объясняет характерную для эмболии клиническую картину в виде острого начала, внезапных болей в боку, кашля с незначительным количеством мокроты и примесью крови.

Вследствие наиболее обычной локализации эмбола в периферических участках легкого, после гнойного расплавления инфаркта очень часто наступает прорыв инфицированного очага в плевральную полость, и тогда формируется эмпиема плевры (пиопневмоторакс). Тяжесть эмболических ОИДЛ при общей гнойной инфекции обуславливается их множественностью и нередко двусторонностью.

Лимфогенные острые инфекционные деструкции легких встречаются довольно редко. Они развиваются при переходе инфекции по лимфатическим путям с плевры - при гнойных поражениях плевры - благодаря прониканию инфекции в лимфатические пути плевры и далее по межточной ткани в глубину легкого, из средостения при гнойных медиастинитах, в случаях нагноительных процессов в смежных областях и органах.

Иммунологические нарушения в патогенезе острых инфекционных деструкций легких. Гнойно-деструктивный процесс развивается в большинстве случаев на фоне подавленной функции противоинфекционной защиты. С другой стороны иммунологические нарушения у этой категории больных усугубляются тяжелым эндотоксикозом, вирусным поражением иммунокомпетентных клеток, расстройствами функций кровообращения и дыхания. Приводящим к гипоксемии. Иммунологические нарушения при ОИДЛ в целом не имеют каких-либо специфических особенностей, о чем убедительно свидетельствует противоречивость различных научных данных, но в то же время, затрагивают все стороны иммунитета и неспецифической (в том числе противовирусной) резистентности.

Гемореологические свойства у больных острыми инфекционными деструкциями легких. При воспалительном процессе в легочной паренхиме происходит нарушение проходимости мелких бронхов из-за спазма, отека или обтурации секретом, в результате чего происходит ателектаз участков легкого. Прогрессирование инфекционного процесса вызывает расстройство кровообращения в таком участке легкого, что в конечном итоге приводит к некрозу легочной паренхимы. В зоне гнойного воспаления кровотоков по системе легочной артерии практически не осуществляется, а жизнедеятельность воспаленной легочной ткани поддерживается за счет усиления кровообращения по бронхиальным артериям. Выявлены изменения микроциркуляторного русла, сопровождающиеся развитием сладж-синдрома, а также изменением цитоплазмы эндотелиоцитов капилляров.

Изменения реологических свойств крови у больных острыми нагноениями легких заключаются в развитии гипертромбоцитоза, снижении агрегационной и дезагрегационной способности тромбоцитов и понижении их электрофоретической подвижности. Более выраженные и существенные изменения гемореологических свойств характерны для распространенной и ограниченной гангрены легкого. Подавляющее большинство гемореологических показателей имеют устойчивые корреляционные связи с маркерами токсемии. Так, нарастание токсемии приводит к снижению гематокрита, процента неагрегированных эритроцитов, деформируемости клеток красной крови и агрегационных свойств тромбоцитов. В то же время под влиянием токсемии увеличивается вязкость крови и плазмы, количество эхиноцитов и среднее количество эритроцитов в агрегате.

У больных острыми гнойно-деструктивными заболеваниями легких происходит нарушение функциональных свойств тромбоцитов не только во время циркуляции в кровеносном русле, но и в период тромбоцитопозтоза.

Течение эндотоксикоза при ОИДЛ характеризуется определенной фазностью (Бельских А.Н., 1997). На начальных этапах развития эндотоксикоза продукционно-резорбционный механизм является основным, особенно при недренированном очаге деструкции. В этот период отмечается повышенная наработка токсинов в области легочно-плевральной деструкции за счет распада легочной ткани с их последующей резорбцией в область активного кровотока. Период продукционно-резорбционного механизма формирования эндотоксикоза соответствует стадии изолированной токсемии. На этой стадии развития эндотоксикоза не отмечается клинко-лабораторного вовлечения в процесс других органов и систем, помимо пораженного легкого. Организм больного справляется с токсемией, которая не выходит за пределы гемического сектора.

Следующая стадия развития эндотоксикоза - напряжения детоксицирующих систем, при которой эндотоксикоз реализуется на уровне органных проявлений с развитием "органопатий". Они являются следствием как функционального перенапряжения системы детоксикации, так и результатом ее непосредственного токсического поражения. Эта стадия эндотоксикоза характеризуется также

неспособностью легочного барьера защиты справиться с возросшей венозной токсемией. Наряду с продукционно-резорбционным, все большее значение в развитии эндотоксикоза приобретают и ретенционные механизмы вследствие изменения функционирования системы детоксикации и нарушения элиминации и биотрансформации токсинов.

Наиболее грозной стадией последовательного развития синдрома эндотоксикоза является стадия полиорганной недостаточности, которая знаменует собой последовательно развивающуюся недостаточность органов и систем к поддержанию адаптивного уровня гомеостаза. Все большее значение в формировании этой стадии эндотоксикоза, наряду с продукционным и ретенционным механизмами, приобретает циркуляторно-гипоксический механизм. Организм больного, в условиях нарастающего катаболического процесса за счет централизации кровообращения и создания блока периферической микроциркуляции защищает жизненно важные органы и системы не только за счет их повышенной васкуляризации, но и за счет снижения их токсической гематогенной нагрузки. Примечателен тот факт, что в этот период течения эндотоксикоза отмечается резкое снижение токсичности циркулирующей крови, так как основной плацдарм токсических метаболитов оказывается изолированным от общего кровотока на уровне периферической микроциркуляции. Однако полное развитие всех стадий эндотоксикоза происходит при осложненном течении заболевания.

Важна роль легкого, как компонента единой системы детоксикации. Во многом именно со снижением детоксицирующей функции легкого по отношению к эндотоксинемии венозной крови связан прорыв легочно-плеврального барьера защиты, превалирование артериальной токсинемии и развитие стадии напряжения детоксицирующих систем в течении эндотоксикоза.

Морфологические изменения при острых инфекционных деструкциях легких. Структурные изменения, вызываемые острыми инфекционными деструкциями легких весьма значительны и проявляются поражением всех анатомических структур этого органа. Сложное строение легких определяет и некоторые особенности развития и течения нагноений. Несмотря на рыхлую структуру легочной ткани, она обладает хорошей способностью к отграничению очага развивающегося нагноения.

Во многих случаях воспалительным изменениям предшествует обтурационный ателектаз части паренхимы легкого. Микроскопически определяется инфильтрация межальвеолярных перегородок экссудатом, с большим количеством фибрина, лейкоцитов и микроорганизмов, заполнение экссудатом просвета альвеол. Капилляры в альвеолярных перегородках расширяются и переполняются кровью, их стенки набухают, структура стирается, а в окружности появляются венчики из фибрина (И.К. Есипова, 1986). В дальнейшем экссудат, заполняющий альвеолы, превращается в гнойный, альвеолярные перегородки некротизируются, нарастает лейкоцитарная инфильтрация.

Изменения в стенках бронхов выражаются в воспалительной инфильтрации ее, иногда - изъязвлении слизистой оболочки с последующим развитием грануляционной ткани, метаплазии мерцательного эпителия в многослойный плоский с формированием в ряде случаев на слизистой оболочке полиповидных разрастаний, видимых невооруженным глазом. Позднее развивается рубцовая деформация, сужение или, напротив, расширение дренирующих бронхов.

В области острой инфекционной деструкции в начальном периоде ее развития выявляется резкое сужение кровеносных сосудов паренхимы легкого, вплоть до их полной облитерации. Затем в зоне омертвления легочной ткани наступает тромбоз не только мелких, но и более крупных сосудов, который может достигать даже долевых ветвей легочной артерии. Высокая протеолитическая активность продуктов жизнедеятельности микроорганизмов иногда приводит к аррозии стенок кровеносных сосудов, расплавлению тромботических масс и поступлению большего или меньшего количества крови в пораженное легкое.

С течением времени в гнойно-деструктивный вовлекается висцеральная и париетальная плевро. В раннем периоде наблюдается отек плевральных листков. Лимфатические сосуды (щели) висцерального и париетального листков расширяются, на поверхности плевры появляются отложения фибрина. Затем выпавший фибрин организуется, в результате чего плевральные листки прочно срастаются и образуют массивные рубцовые шварты - толщиной до 1-1,5 см.

При проникновении микроорганизмов из пораженного легкого в плевральную полость вследствие нарушения естественных механизмов трансудации и резорбции жидкости висцеральной и париетальной плевры, развивается эмпиема плевры. Как показали исследования сотрудника нашей клиники Г.С.Чепчука (1992) это осложнение острой инфекционной деструкции легких встречается в зависимости от степени и характера выраженности патологических изменений в 8-90% наблюдений.

Прогрессирование деструктивного поражения легкого, его распространение на кортикальный слой и висцеральную плевро может сопровождаться прорывом в плевральную полость с образованием

пиопневмоторакса (рис.124).

Постепенно погибающая ткань легкого подвергается отграничению (секвестрации) от жизнеспособной, с распадом, полным или частичным гнойным расплавлением и отторжением.

При остром абсцессе последовательность патологоанатомических изменений состоит в том, что относительно ограниченный (одним-двумя сегментами - участок легкого подвергается гнойной инфильтрации. В ранней стадии можно видеть несколько маленьких гнойничков, расположенных в ее зоне. Позднее гнойнички сливаются, образуя одиночный (иногда многокамерный) гнойник, формируя полость, заполненную гноем. Легочная паренхима, бронхи - погибают и расплавляются. Вокруг очага поражения развивается активная воспалительная перифокальная реакция, которая приводит к отграничению гнойника от непораженной легочной ткани. Таким образом, при формировании абсцесса между жизнеспособной и омертвевшей тканью определяется относительно четкая граница в виде лейкоцитарного вала, на месте которого в последствие образуется пиогенная капсула, представляющая собой слой грануляционной ткани.

В дальнейшем при гнойном абсцессе формируется полость, внутренняя поверхность которой покрыта вначале слоем фибрина, содержащего участки некротизированной ткани. В раннем периоде абсцесс имеет неровную, как бы рваную внутреннюю поверхность, стенки которой размягчены и пропитаны гноем. В полости распада содержится гной - зеленовато-желтого цвета, обычно без запаха, реже - зловонный. В гное могут находиться мертвые обрывки тканей. Через 5-6 недель после начала заболевания полость выстилается грануляциями, приобретает двухслойное строение. Внутренний слой образован петлями капилляров, между которыми располагаются фибробласты, лимфоидные и плазматические клетки, нейтрофилы. Иногда в этом слое отмечаются очаги некроза, свидетельствующие о неблагоприятном течении абсцесса и возможном увеличении размеров его полости. Наружный слой капсулы образован созревающей фиброзной тканью, постепенно обедняющей клеточными элементами.

Гной, находящийся в полости абсцесса, обладает протеолитическими свойствами и может прорваться в один или несколько бронхов, которые тогда называются "дренирующими" (рис. 125). При сообщении с просветом бронха часть гноя выкашливается, в полость попадает воздух, который скапливается над уровнем гноя. От достаточности опорожнения гнойного очага через бронх во многом зависит дальнейшее течение процесса. При отсутствии дренирования инфильтрация в окружности очага деструкции не прогрессирует с переходом на непораженную легочную ткань и увеличением зоны некроза.

При гангренозном характере поражения ситуация утяжеляется не только за счет большего, чем при абсцессе объема деструкции, но и слабой выраженности процессов отграничения некротизированной легочной ткани, что способствует резорбции токсических продуктов и интоксикации. Для гангрены характерно массивное омертвление, переходящее без четких границ в окружающую отечную и уплотненную легочную ткань. В соседних участках легочной ткани наблюдается воспалительная инфильтрация и явления гнойного бронхита. В гангренозном очаге пораженные ткани имеют вид серо-зеленой, зеленоватой или шоколадно-грязной распадающейся массы. На фоне массивного некротического очага образуются множественные, неправильной формы полости, содержащие чрезвычайно зловонную жидкость, содержащую детрит, кристаллы жирных кислот, пигменты, жировые капельки, большое количество разнообразных микробов (рис. 126). Отмечается постепенное увеличение полостей, их слияние между собой с образованием свободнолежащих или частично фиксированных секвестров легочной ткани. В ряде случаев могут наблюдаться более или менее выраженные процессы демаркации вплоть до формирования пиогенной капсулы, в этих ситуациях возможны переходные формы между абсцессом и гангреней легкого, которые принято называть гангренозным абсцессом.

При прогрессировании гангрены легкого, вовлечении в патологический процесс все более обширных его отделов, заметно чаще, чем при абсцессе, развиваются тяжелые осложнения. В их числе эмпиема плевры, пиопневмоторакс, легочное кровотечение, вторичное контралатеральное поражение здорового легкого, бактериемический шок, сепсис.

В случае целенаправленного лечения хорошо дренированных абсцессов и других форм острого легочного нагноения морфологические изменения в зоне поражения характеризуются относительно быстрым очищением, спадением стенок полости деструкции, ее облитерацией и рубцеванием. Это соответствует клиническому представлению в виде "полного выздоровления".

Если даже после хорошего дренирования и очищения полость в легком не обнаруживает тенденции к спадению и облитерации, в ней длительное время находятся секвестры некротизированной ткани, относительно рано по периферии формируются пневмосклеротические

изменения и рубцовая капсула, а внутренняя поверхность покрывается грануляционной тканью, то происходит трансформация острой инфекционной деструкции в хронический абсцесс. Такие изменения получают клиническое толкование как “хронизация процесса”.

У части больных дренирование и опорожнение очага деструкции от гнойного содержимого, проведение интенсивных лечебных мероприятий может завершиться формированием и сохранением остаточной полости. С течением времени такая полость изнутри покрывается эпителием, растущим от просвета дренирующего его бронха, а по периферии отграничивается от здорового легкого рубцовой капсулой. Такой исход лечения острой инфекционной деструкции легкого, приведшей к формированию сухой кистоподобной полости расценивается как “клиническое выздоровление”.

Клиника и диагностика. Клиническая картина абсцессов и гангрены легких разнообразна и зависит от особенностей патогенеза, объема некротизированной легочной ткани, характера и интенсивности ее распада, стадии заболевания, возникающих осложнений, фоновых процессов, вариаций в состоянии реактивности организма больных.

В клинической картине классического острого абсцесса легкого отчетливо различаются два периода: 1) острого инфекционного воспаления и гнойно-некротической деструкции, заканчивающийся формированием легочного гнойника и 2) открытого легочного гнойника, наступающего после прорыва последнего в бронхи.

Для острого абсцесса легкого характерно острое начало болезни. У большинства пациентов заболевание начинается с общего недомогания, более или менее продолжительного озноба, головной боли. Вскоре повышается температура тела, возникают кашель и боли в груди. Лихорадка обычно высокая (до 39-40°C), интермитирующего характера, с ознобами и обильными потоотделениями. Боли в груди носят локализованный характер. Кашель сухой или с отделением небольшого количества мокроты. У части пациентов в мокроте появляется примесь крови.

Неэффективность предпринятого в начале заболевания амбулаторного лечения, ухудшение состояния пациентов и появление симптомов указывающих на прогрессирующее развитие воспалительного процесса в легких являются основанием для госпитализации больных в общетерапевтические или пульмонологические стационары.

Данные физикального обследования в этот период зависят от степени выраженности инфильтративно-пневмонических изменений и обычно не дают признаков, которые можно было бы расценивать как строго патогномичные для абсцесса. Если поражение ограничивается пределами сегмента или даже субсегмента, при физикальном исследовании патологические изменения не выявляются или бывают слабо выраженными. Все же при осмотре удается обнаруживать укорочение перкуторного звука над пораженным отделом легкого. Дыхание здесь приобретает при аускультации жесткий оттенок, иногда становясь типичным бронхиальным. Нередко выслушиваются крепитирующие хрипы, шум трения плевры.

При большом объеме поражения обнаруживаются симптомы, характерные для воспалительного процесса в легких: отставание при дыхании пораженной стороны грудной клетки; укорочение перкуторного звука или тупость в области проекции поражения; усиление голосового дрожания и бронхофония в этой же зоне; изменение характера дыхания (жесткое, бронхиальное, ослабленное, “резко ослабленное” и т.п.); появление патологических дыхательных шумов (влажные, звонкие мелкопузырчатые хрипы, крепитация).

Для начинающегося абсцесса характерна болезненность при надавливании и постукивании по участку грудной клетки, расположенному над формирующимся гнойником (симптом Крюкова). Отмечается гиперестезия кожи грудной стенки в этой области, причем изменение ее распространенности позволяет судить о динамике патологического процесса.

Таким образом, клиническая симптоматика первого периода клинических проявлений острого абсцесса легкого более типична для крупозной или очаговой пневмонии, а начинающуюся деструкцию ткани можно диагностировать лишь предположительно. В этом отношении известную диагностическую ценность представляют данные анамнеза – указание на ситуации при которых мог реализоваться механизм начала деструкции: операционный наркоз, эпизоды тяжелого алкогольного опьянения, эпилептические припадки, коматозное состояние и т.п. Уже в это время должна настораживать неэффективность проводимой терапии. Определенное значение в диагностике начинающихся абсцессов легких имеет локализация воспалительного инфильтрата в задних сегментах верхних или верхушечных сегментах нижних долей легких.

Типичные клинические признаки острого легочного нагноения появляются во втором периоде патологического процесса, когда устанавливается сообщение сформировавшегося гнойника с трахеобронхиальным деревом и начинается отделение гнойной мокроты. К этому времени вполне

подходит выражение старых врачей о том, что “диагноз абсцесса легкого написан в плевательнице больного”. У 64% наших больных отделению мокроты предшествовало появление гнилостного запаха выдыхаемого воздуха, что отчетливо ощущалось как самим больным, так и окружающими. Одномоментное отхождение большого количества мокроты, считающееся типичным симптомом прорыва гнойника в бронхи, наблюдается довольно редко - не более чем у 10-15% пациентов. Обычно количество отделяемой мокроты увеличивается последовательно в течение нескольких дней, что, вероятно, зависит от постепенного восстановления проходимости дренирующих бронхов. У 20-25% больных в первые дни после прорыва гнойника в бронхи в мокроте отмечается примесь крови. Максимальное отхождение мокроты наблюдается по утрам после пробуждения пациентов, утреннего туалета, при занятии ими так называемого дренажного положения. Отделяемая мокрота обычно гнойная, двух- или трехслойная, серо-желтого цвета. Суточное ее количество колеблется от очень скудного до 1000-1500 мл. Количество мокроты зависит не только от размеров полости гнойника, но и от степени выраженности сопутствующего бронхита, который закономерно развивается вне зависимости от величины абсцесса.

При физикальном обследовании, по мере купирования воспалительного процесса в легком, отмечается уменьшение размеров области укорочения или притупления перкуторного звука. В случаях, когда крупный абсцесс локализуется в периферическом отделе легкого, или в непосредственной близости от грудной стенки, в его проекции определяется тимпанический оттенок перкуторного звука, а при аускультации специфические звуковые феномены - “амфорическое дыхание”, шум “плеска”, “звук падающей капли”.

Дальнейшая симптоматика и течение заболевания определяются, главным образом, сроком восстановления проходимости дренирующих полости абсцессов бронхов и возможностью полного и беспрепятственного опорожнения гнойников от гноя и некротизированных тканей. Если проходимость дренирующих бронхов под влиянием проводимого лечения или даже без всякого лечения восстанавливается в ранние сроки, в полостях гнойников не остается некротических секвестров и опорожнение абсцессов происходит беспрепятственно, то улучшение наступает рано и быстро прогрессирует. В течение ближайших дней после прорыва абсцесса в бронхи нормализуется температура, улучшается самочувствие. Исчезает запах мокроты, она становится вначале слизисто-гнойной, а затем слизистой. Уменьшается и вскоре прекращается отделение мокроты. При наиболее благоприятном течении все клинические проявления заболевания могут ликвидироваться в течение 5-7 дней после вскрытия гнойника в бронхиальное дерево. Признаками плохого опорожнения абсцесса через дренирующие бронхи являются сохраняющаяся высокая лихорадка, большое количество отделяющейся мокроты и стойкий ее запах, длительно держащиеся или нарастающие изменения белой крови, появление анемии и признаков гнойной интоксикации. Иногда неблагоприятное течение заболевания связано не столько с нарушениями проходимости дренирующих бронхов, сколько с наличием в полости гнойника свободных или пристеночных некротических секвестров легочной ткани, которые препятствуют спадению полости и поддерживают воспалительный процесс в окружающей легочной паренхиме.

В ряде случаев проходимость дренирующих бронхов не восстанавливается в течение длительного времени, содержимое гнойника не отделяется и воздух в него не проникает. Такие абсцессы, полость которых не имеет сообщения с трахеобронхиальным деревом, принято называть блокированными. Нередко они содержат густой замазкообразный гной, который не может отделяться через дренирующие бронхи. Клинические признаки острого нагноительного процесса тогда резко выражены и стойко держатся, в особенности при недостаточно рациональном лечении. Из-за нарушенной проходимости дренирующих бронхов количество мокроты часто бывает небольшим. Подобное течение острого абсцесса наиболее неблагоприятно с точки зрения перехода его в хронический и возможности развития осложнений. Все же и при неблагоприятном течении абсцесса, обычно наблюдаемом при наличии множественных гнойников, проходимость дренирующих бронхов может частично восстановиться, однако полного и беспрепятственного заживления очага деструкции в легком может не наступить. В таких случаях состояние больного улучшается лишь незначительно, признаки легочного нагноения стойко сохраняются. При нерациональном лечении таких абсцессов наиболее вероятен переход их в хронические.

Следует иметь в виду, что иногда благоприятное течение процесса изменяется в худшую сторону. Это обычно связано с вновь возникающим нарушением проходимости дренирующих бронхов. Тогда в полости гнойника происходит задержка гноя, что сопровождается повышением температуры, ухудшением самочувствия и появлением признаков гнойной интоксикации. Необходимо подчеркнуть, что при благоприятном течении процесса рентгенологически выявляемые признаки

острого легочного воспаления исчезают позднее, чем клинические проявления нагноительного процесса. Поэтому нельзя быть уверенным в благоприятном течении заболевания до полной ликвидации воспалительной инфильтрации в легком.

Клиническая картина при гангренозном абсцессе легкого отличается более тяжелым течением. При этом на первый план выступают проявления дыхательной недостаточности и эндотоксикоза. Больные предъявляют жалобы на общую слабость, отсутствие аппетита, быструю утомляемость даже при незначительной физической нагрузке, чувство нехватки воздуха, упорный кашель с мокротой. Последняя приобретает грязно-серый цвет и неприятный гнилостный запах, иногда с прожилками крови. Количество мокроты достигает в сутки 100-200 мл. Характерны землисто-серый цвет кожных покровов, цианоз губ и ногтевых пластинок, одышка. Артериальное давление обычно не изменено, но значительно учащен пульс.

При перкуссии почти всегда определяется зона притупления, занимающая обычно объем пораженной доли легкого. При аускультации на фоне резко ослабленного дыхания выслушиваются разнокалиберные свистящие хрипы, а у трети больных – амфорическое дыхание.

Клиническое течение распространенной гангрены характеризуется крайней тяжестью, связанной с выраженной интоксикацией вплоть до развития септического шока и проявлением полиорганной недостаточности. Больные адинамичны, заторможены, иногда отмечается состояние оглушенности. В начальных стадиях болезни на фоне интоксикационной энцефалопатии могут возникать выраженные нарушения сознания. Все больные жалуются на резкую слабость, отсутствие аппетита, одышку в покое, жажду, мучительный кашель со зловонной мокротой (бурого, серо-коричневого цвета), которая после отстаивания разделяется на три слоя: внизу - крошковидный осадок, над ним - мутный, жидкий и сверху - слизисто-гнойный, пенистый). Иногда неприятный запах при дыхании больного настолько выражен, что пребывание окружающих рядом с ним становится невыносимым.

При осмотре кожные покровы сухие, серого цвета. Склеры иктеричны. Выраженный цианоз губ. Пораженная сторона грудной клетки отстает при дыхании, пальпация межреберий болезненна. Артериальное давление может быть несколько снижено. Физикальные данные зависят от объема некроза легкого и выраженности распада.

При перкуссии отмечается массивная зона укорочения перкуторного звука, аускультативно – дыхательные шумы ослаблены, выслушиваются сухие и влажные хрипы на пораженной стороне. При пальпации органов живота обычно определяется увеличенная плотная печень и селезенка.

Течение гангрены легкого нередко осложняется кровохарканьем, легочным кровотечением, эмпиемой плевры (пиопневмотораксом), которые значительно ухудшают состояние больного.

Особую группу больных ОИДЛ составляют пациенты с затяжным, склонным к хронизации течением патологического процесса. При этом симптоматика многообразна и зависит от особенностей развития заболевания и характера процесса. Наиболее постоянным симптомом является кашель с периодическим или постоянным отделением гнойной, зловонной мокроты. Реже мокрота бывает слизистой или слизисто-гнойной. У части больных (до 15-20%) мокрота не отделяется совсем или количество ее бывает незначительным. Примесь крови в мокроте отмечается у 10-15% пациентов. Довольно часто больные жалуются на боли в груди различной интенсивности: от легкого покалывания при глубоком вдохе до весьма сильных и постоянных. Многие предъявляют жалобы на одышку, обычно умеренную и появляющуюся лишь при значительных физических напряжениях. Нередко отмечается повышенная потливость, в особенности по ночам.

У большинства больных при внимательном и целенаправленном расспросе удается установить типичное для острого абсцесса начало и течение заболевания, которое не было распознано и полностью излечено в остром периоде.

Осмотр и физикальное исследование позволяют установить различные проявления хронической гнойной интоксикации. Она проявляется бледностью кожных покровов и видимых слизистых, пастозностью лица. Характерным, хорошо известным симптомом хронической гнойной интоксикации, наблюдаемым, однако не у всех больных абсцессами легких, является утолщение ногтевых фаланг на руках и, несколько реже, на ногах, тогда пальцы приобретают своеобразную форму “барабанных палочек”, а деформация ногтей, которые становятся выпуклыми, напоминает по форме “часовые стекла”.

Иногда хроническая гнойная интоксикация сопровождается развитием генерализованной остеоартропатии. Таких больных беспокоят боли в суставах, которые нередко сопровождаются отеками. Иногда отмечаются боли в длинных трубчатых костях. Рентгенографией удается выявить периостальные наслоения в диафизах длинных трубчатых костей с неравномерно распределяющимися

очагами кальциноза надкостницы в этих отделах. Патогенез этих нарушений не вполне ясен. Они иногда наблюдаются при различных заболеваниях легких (нагноительные процессы, злокачественные опухоли) и ликвидируются после излечения основного заболевания.

Выявляемые при физикальном исследовании легких изменения зависят от распространенности патологического процесса. Обычно отмечается укорочение перкуторного звука над пораженными отделами. Дыхание здесь в различной мере ослаблено, жесткое. Часто прослушиваются разнокалиберные влажные хрипы, особенно выраженные в период обострений заболевания. Типичное амфорическое дыхание как показатель наличия полости в легком выслушивается редко, что по-видимому, связано с частыми нарушениями проходимости бронхов, дренирующих полости деструкции.

Л у ч е в а я д и а г н о с т и к а* Наибольшими возможностями в диагностике острых инфекционных деструкций обладает компьютерная томография. Однако в практической работе и в настоящее время базовой методикой остается традиционная рентгенография, иногда дополняемая рентгеноскопией. В типичных случаях суждение о гнойно-некротическом характере поражения легких может быть высказано уже по данным такого минимального рентгенологического исследования. Однако для уточнения деталей скалиогической картины патологического процесса, как правило, требуется проведение послойного исследования. Предпочтительным является, конечно, вариант компьютерной томографии. При невозможности выполнить такое послойное исследование вынужденно приходится ограничиваться традиционной линейной томографией. Другие лучевые методы и методики самостоятельного значения в диагностике острых инфекционных деструкций легких не имеют. Они применяются по особым показаниям для решения частных задач, главным образом в целях диагностики осложнений гнойно-некротического поражения легких.

Лучевая семиотика острых инфекционных деструкций легких определяется особенностями их развития, морфологическим типом, распространенностью поражения, стадией процесса, состоянием дренирующих бронхов. Наибольшее значение имеет отсутствие или наличие сообщения гнойника с бронхиальным деревом.

В начальном периоде формирования острой инфекционной деструкции легкого, до прорыва гнойника в бронх, вне зависимости от его типа, на рентгенограммах и линейных томограммах определяют участок уплотнения легочной ткани без четких контуров за исключением мест соприкосновения с междолевой плеврой. Тень инфильтрата отличается высокой интенсивностью и однородностью, просветы бронхов в ней не видны. Тень гнойника может иметь либо округлую форму, либо сегментарный и даже долевого характер (рис.127). Объем пораженной части легкого, как правило, увеличен. В плевральной полости нередко выявляется жидкость.

При КТ определяется характерная структура такого воспалительного инфильтрата, в центре которого виден один или несколько участков однородной плотности, лишенных просветов бронхов (рис. 128). Морфологически эти участки соответствуют некротизированной легочной ткани. Нередко уже в этой стадии в зоне некроза и гнойного расплавления видны мелкие пузырьки газа. Вокруг гнойно-некротического участка выявляется зона перифокальной инфильтрации, в которой прослеживаются просветы мелких бронхов. После болюсного внутривенного введения контрастного вещества плотность участков некроза и гнойного расплавления легочной ткани не изменяется, а плотность периферической зоны воспалительной инфильтрации повышается на 10-15Н. Таким образом, компьютерная томография позволяет достоверно устанавливать гнойно-некротический характер воспалительной инфильтрации легочной ткани уже на самой ранней стадии патологического процесса, еще до формирования воздушной полости деструкции.

После прорыва в бронх острые инфекционные деструкции легких отображаются классической, "привычной" рентгеновской картиной воздухосодержащей полости, свойственной конкретным патоморфологическим типам гнойно-некротического процесса: абсцесс гнойный, абсцесс гангренозный, распространенная гангрена.

При остром гнойном абсцессе полость имеет, как правило, округлую форму и содержит значительное количество жидкости, дающей один широкий горизонтальный уровень (рис.129,130).

У больных гангреной легкого процесс гнойного расплавления некротических масс вначале имеет очаговый характер и сопровождается образованием мелких воздухосодержащих полостей, которые могут быть четко выявлены только на компьютерных томограммах. Затем эти мелкие полости постепенно сливаются и образуют более крупные бухтообразные, многокамерные полости

* раздел написан Б.И. Ищенко

неправильной формы с неровными бугристыми внутренними контурами. В них нередко обнаруживается несколько небольших горизонтальных уровней жидкости. Специфическим признаком гангрены является наличие в полости деструкции секвестров (рис.131).

При благоприятном течении воспалительный процесс ограничивается определенным участком легкого, в границах которого полости деструкции продолжают сливаться друг с другом, секвестры и некротические массы на стенках полостей медленно расплавляются, а количество жидкости увеличивается. В итоге формируется гангренозный абсцесс.

Распространенная гангрена характеризуется наличием обширных полисегментарных участков некроза. При этом, несмотря на проведение интенсивной антибиотикотерапии, в патологический процесс вовлекаются все новые отделы легочной ткани. Увеличиваются размеры уже имевшихся полостей деструкции, появляются новые (рис.132). Расплавление секвестров замедленное, образуются новые секвестры. Именно такая неблагоприятная динамика является важнейшим рентгенологическим признаком, который помогает отличить распространенную гангрену от гангренозного абсцесса и способствует выбору адекватного метода лечения.

Инструментальная и лабораторная диагностика. Применение методов инструментальной и лабораторной диагностики позволяет не только углубить представление о степени выраженности отдельных звеньев патогенеза острой инфекционной деструкции легкого, но и объективно контролировать эффективность проводимых лечебных мероприятий.

Фибробронхоскопия. У больных острыми легочными нагноениями бронхоскопия позволяет диагностировать степень выраженности гнойного эндобронхита. При этом учитывают несколько основных признаков: состояние просвета трахеобронхиального дерева, вид слизистой оболочки трахеи и бронхов, вид и качество секрета в просветах бронхов, эластичность (податливость) стенок трахеи и бронхов, кровоточивость слизистой оболочки трахеи и бронхов при инструментальной пальпации, вид и моторика шпор и устьев сегментарных бронхов, сосудистого рисунка слизистой оболочки, характер складчатости слизистой оболочки.

Эндоскопически при ОИДЛ чаще встречается ограниченный эндобронхит с гнойным содержимым в бронхах. Характер воспалительных изменений слизистой оболочки бронхов зависит от распространенности и остроты нагноительного процесса в легких.

Диагностика степени и динамики эндотоксикоза должна основываться как на определении показателей эндотоксинемии, так и клинико-лабораторных проявлениях эндотоксикоза как системного процесса. К последним относятся изучение функционального состояния систем детоксикации (выведение, биотрансформация и др.), кислородтранспортной системы крови, уровня системной воспалительной реакции, центральной гемодинамики.

Диагностика степени выраженности эндотоксикоза заключается в определении концентрации среднемолекулярных пептидов в плазме крови, эритроцитах, суточной моче. При этом предпочтительно использовать для исследования как артериальную, так и венозную кровь, что позволяет более глубоко прояснить механизмы эндогенной интоксикации и состояние детоксицирующих систем у конкретного больного.

О синдроме системной воспалительной реакции (СВР) судят по величине лейкоцитоза и абсолютного содержания лимфоцитов в циркулирующей крови (с последующим расчетом ЛИИ), СОЭ, уровню сиаловых кислот и С-реактивного белка. Из показателей протеинограммы полезно рассчитывать отношение альбумина к фибриногену, альбумина к сумме α_1 и α_2 глобулинов.

Функциональная диагностика. Приоритетное значение для оценки тяжести состояния пациента с легочным нагноением имеет исследование состояния кровообращения и дыхания. Основными задачами функциональной диагностики при острых инфекционных деструкциях легких являются:

- определение сущности и степени выраженности нарушений функции дыхания и кровообращения в интересах вычленения ведущих патологических синдромов и коррекции содержания лечебных мероприятий;

- контроль эффективности лечения, предпринимаемого в отношении недостаточности дыхания и кровообращения;

- определение функциональной операбельности пациентов, которым предстоят срочные и плановые оперативные вмешательства и контроль за эффективностью предоперационной подготовки.

Основными используемыми для решения этих задач методами являются исследование функции внешнего дыхания (предпочтительнее в виде компьютерной спирографии), оценка электрических свойств сердечной мышцы (электрокардиография), ударного объема сердца (интегральная реография

тела) и морфологии клапанных структур (эхокардиография). Объем обследования пациента в каждом конкретном случае определяется индивидуально с учетом клинико-патогенетических особенностей патологического процесса, тяжести состояния пациента и возникающих диагностических задач. Однако во всех случаях с учетом общей стратегии лечения больных следует отдавать предпочтение неинвазивным методам исследования.

Иммунологическая диагностика при ОИДЛ преследует цель выявить основное звено иммунологических нарушений у конкретного больного и возможную точку приложения предполагаемых методов иммунокоррекции (иммунотерапии). Следует отметить, что тонкие иммунологические исследования функциональной активности иммунокомпетентных клеток, цитокинового статуса, местного иммунитета еще не стали общедоступными. Вместе с тем, ориентировочное представление о состоянии иммунологической и неспецифической резистентности организма пациента могут дать даже простые, широкодоступные показатели, иммунологические тесты первого уровня.

Лечение острых инфекционных деструкций легких должно быть основано на следующих принципах:

- дренирование гнойника и удаление из него патологического содержимого;
- эффективное этиотропное воздействие на возбудителей инфекционного процесса;
- повышение сопротивляемости и защитных сил организма больного, коррекция иммунологических и реологических нарушений;
- устранение эндотоксикоза.
- радикальное оперативное лечение.

Большинство из этих направлений относятся к консервативным с приемами так называемой "малой хирургии" способам лечения, которые в настоящее время являются преобладающими у данной категории больных. Оперативные методы используются в остром периоде не часто, лишь по особым показаниям при неэффективности консервативной терапии.

Общее лечение. Содержание лечения больных с острыми инфекционными деструкциями легких во многом зависит от их состояния, обширности поражения легкого, степени эндогенной интоксикации и сопутствующих осложнений.

Больные должны содержаться в светлых, хорошо проветриваемых палатах. Им разрешается активно перемещаться, выходить в коридор, заниматься лечебной и гигиенической гимнастикой. Необходимо также обеспечить с помощью медикаментозных средств полноценный спокойный сон не менее 9-10 часов. На фоне остро воспалительного процесса в легком ежедневно выделяется значительное количество гнойной мокроты, содержащей много протеинов. В организме больного быстро развивается гипопроteinемия. Поэтому питание пациентов должно быть разнообразным, калорийным, содержать большое количество белка. Важно также получение больными достаточного количества витаминов С, В₁, В₆, В₁₂. Доза аскорбиновой кислоты должна составлять не менее 1-2 г в сутки, причем часть ее следует вводить внутривенно вместе с другими препаратами.

Очень важна хорошо продуманная инфузионно-трансфузионная терапия, направленная на снижение уровня эндогенной интоксикации и коррекцию волевических нарушений в организме.

Для выполнения ежедневных инфузий наиболее целесообразно использовать метод катетеризации подключичных вен. Через достаточно широкий пластмассовый катетер возможно длительное полноценное проведение внутривенной инфузионной терапии. При этом сохраняется активность больного в постели, оказывается доступным выполнение дыхательной гимнастики. Необходимо лишь помнить о важности смены катетера через 10-12 суток для предотвращения развития тромбофлебита, ангиогенного сепсиса.

В случаях прогрессирующего течения острых инфекционных деструкций легких инфузионную терапию в объеме до 2-2,5 литров в сутки проводят в течении 10-14 и более дней. С этой целью внутривенно вводят изотонические растворы солей, глюкозы, низкомолекулярные декстраны (реополиглюкин) и дезинтоксикационные средства (гемодез, неогемодез). Последние заметно улучшают микроциркуляцию в органах и тканях, агрегационные свойства крови и обладают адсорбирующим действием в отношении микробных и тканевых токсинов. Повышенный диурез на фоне достаточных по объему инфузионных вливаний и мочегонных средств способствует ускорению выведения токсических веществ с мочой.

Компенсацию значительных потерь белка в организме при длительном и тяжелом гнойном процессе проводят с использованием методов парентерального питания. Больным обычно назначают аминокислотные смеси (полиамин, мориамин) и белковые гидролизаты (аминостерил, альвезин) из расчета 1-2 г белка на 1 кг массы тела. Весьма полезными также оказываются альбумин (100 мл 2 раза

в неделю), протеин, плазма. Количество вводимого парентерально белка должно восполнять не менее 40-50 % суточной потребности, а для лучшего его усвоения целесообразно использовать анаболические гормоны (нерабол, ретаболил).

Энергетический баланс обеспечивается внутривенным введением концентрированных растворов глюкозы (20-40 %) с добавлением инсулина, этилового спирта (1-1,5 г/кг ежедневно или через день) и жировых эмульсий (интралипид, липофундин). Вместе с тем, восполнение энергетического дефицита может быть вполне достигнуто энтеральным применением питательных смесей. При выраженной анемии таким больным выгодны трансфузии свежей донорской крови или эритроцитарной массы (по 400мл 1-2 раза в неделю).

С целью улучшения нарушения бронхиальной проходимости назначают десенсибилизирующие и бронхоспазмолитические средства. Полезным оказывается эуфиллин- 2,4% раствор по 10 мл внутривенно 1-2 раза в сутки в течении 10-12 дней. В качестве антигистаминных препаратов используют 1% раствор димедрола (1мл 2-3 раза в день) или пипольфен (1 мл 2-3 раза в день внутримышечно).

По показаниям с целью профилактики недостаточности кровообращения применяют сердечные гликозиды (коргликон, строфантин). Широко используют отхаркивающие средства, вибрационный массаж, стимуляцию кашлевого рефлекса, лечебную гимнастику.

Эффективным способом борьбы с гипоксемией является продолжительная ингаляция увлажненного кислорода, заметно улучшающая оксигенацию артериальной крови. С этой целью в нижние носовые ходы на глубину 10-12 см вводят смазанные вазелином спаренные тонкие носоглоточные катетеры. Подача по ним кислорода (6-8 л/мин) повышает его концентрацию во вдыхаемой смеси до 30-50%. Такого количества кислорода вполне достаточно для лечения выраженных дыхательных расстройств. При большей концентрации возможно появление токсического действия кислорода, а также высушивание слизистых оболочек дыхательных путей с повреждением эпителия.

С целью санации трахеобронхиального дерева у больных следует использовать ультразвуковые ингаляции террилитина, терридеказы, мукозольвина, антибиотиков, интерферона и др. с диоксидином. Лечебный эффект ингаляций достигается воздействием тепловлажного воздуха с лекарственными средствами на слизистую оболочку дыхательных путей. Это существенно улучшает кровообращение в легких, разжижает вязкую мокроту, облегчает ее отхождение, усиливает кашель, уменьшает ощущение сухости в горле, чувство саднения за грудиной. В состав лекарственных сборов обычно входят лист эвкалипта, сосновые почки, лист мяты перечной, шалфея, мать-и-мачехи, трава богунника болотного и др.

Дренажное лечение очага деструкции легкого. Дренажное лечение гнойной полости, освобождение ее от патологического содержимого является патогенетически обоснованным, неотъемлемым компонентом лечения больных с острыми инфекционными деструкциями легких. В результате достигаются условия, необходимые для стихания воспалительного процесса, регенерации тканей с формированием рубца и выздоровления больного.

Одной из первоочередных задач при обследовании больных с острыми инфекционными деструкциями легких является выяснение проходимости находящихся в зоне патологического очага бронхов. В случаях, когда полость абсцесса дренируется хорошо, лечение, как правило, заметно облегчается. Вполне успешным может оказаться консервативное лечение больных с частично нарушенным, затрудненным опорожнением через бронх патологического содержимого из полости гнойной деструкции. Тогда для подавляющего большинства из них применение простейших методов санации трахеобронхиального дерева (паракислородные ингаляции, эндотрахеальные вливания, постуральное положение) обеспечивает поддержание проходимости бронхов, устраняет частичные ее нарушения. Этому во многом способствует применение мокроторазжижающих и отхаркивающих средств, ингаляций муко- и бронхолитиков, протеолитических ферментов: трипсина, хемопсина, эластазы, гиалуронидазы, рибонуклеазы. Поступая в трахею и бронхи ферменты растворяют гнойные пробки, разжижают мокроту, обеспечивая полное механическое удаление гнойного содержимого с кашлем. Протеолитические ферменты приводят к уменьшению воспаления и отека слизистой дренируемых бронхов, способствуя восстановлению бронхиальной проходимости, усиливают действия антибиотиков.

Для снижения выраженности сопутствующего бронхита и снятия воспаления в окружающих очагах поражения тканях легкого проводятся ингаляции с эфедрином, новодрином, алуцентом, ацетилцистеином.

С целью облегчения оттока гноя из очага деструкции в легком необходимо использовать так

называемый постуральный дренаж. Больной принимает определенные для каждой локализации гнойника в легком положения, при которых дренирующий бронх оказывается направленным вертикально вниз. Число процедур составляет 8-10 раз в сутки, что обычно обеспечивает достаточно полное самостоятельное отхождения гнойной мокроты. Рациональное откашливание в постуральном, дренажном положении и вибрационный массаж грудной стенки для части больных оказывается достаточно эффективным и обеспечивает опорожнение гнойника в легком даже при частично нарушенной проходимости дренирующего бронха. При этом в течении 1-2 недель можно добиться благоприятной динамики развития изменений в легких во всех случаях при хорошо дренирующихся полостях деструкции и в большинстве из числа тех- у кого бронхиальный дренаж был сохранен не полностью. Отсутствие положительной динамики в течение этого срока и тем более - прогрессирование гнойно-деструктивного процесса несмотря на предпринятое лечение делает необходимым использование других приемов дренирования полостей деструкции.

Вполне обоснованным в анатомическом и физиологическом отношениях, патогенетически целесообразным представляется использование с целью дренирования гнойного очага просвета дыхательных путей пораженного легкого. Внедрение в клиническую практику бронхоскопической санации у больных с нагноительными заболеваниями легких заметно улучшило общие результаты лечения. В начале лечения всегда следует использовать фибробронхоскопию с целью санации очагов деструкции в легком. Процедуру в зависимости от состояния больного проводят с интервалом 1-2 дня, иногда - ежедневно. При улучшении самочувствия больного, уменьшении интоксикации фибробронхоскопию выполняют через большие промежутки времени.

К числу методов сегментарной катетеризации дренирующего очаг гнойной деструкции в легком бронха без использования фибробронхоскопа относится способ, опробованный М.Э.Васильевским и др. (1952), В.Т.Егиазаряном (1971). Он выполняется с помощью специальных управляемых катетеров, которые проводят через назотрахеальный резиновый катетер за рентгеновским экраном с электронно-оптическим преобразователем. В зависимости от сложности достижения зоны расположения гнойника в легком сегментарная катетеризация этим методом занимает время от 2 до 7 минут. Лечебный эффект достигается повторением такой процедуры несколько раз.

После установления кончика катетера в дренирующем бронхе отсасывают гнойное содержимое, в полость абсцесса вводят протеолитические ферменты и антибиотики. Введение лекарственных препаратов в сегментарный бронх обеспечивает улучшение естественного бронхиального дренажа.

К числу недостатков метода следует отнести неизбежную травматизацию устья бронха жестким концом катетера при каждом повторном сеансе. Тем не менее, такой метод сегментарной катетеризации бронхов при приобретении некоторого опыта переносится больными легче, чем фибробронхоскопия и не занимает много времени. Он обеспечивает быстрое накопление антибиотиков и высокую концентрацию их непосредственно в очаге поражения, улучшает бронхиальный дренаж и ускоряет опорожнения гнойника от содержимого.

Для преодоления указанных выше недостатков был предложен метод длительной чрезкожной катетеризации трахеи и бронхов путем микротрахеоцентеза (рис.133). При использовании этого метода достигается непрерывность воздействия на патологический процесс, а длительность нахождения катетера в дренирующем бронхе может составлять от 10 до 40 дней.

К числу недостатков микротрахеоцентеза относят нередкое инфицирование гнойным содержимым из полости абсцесса непораженных отделов легких, невозможность полноценной аспирации патологического содержимого из-за малого просвета катетера, а также его миграцию за пределы пораженного участка, мучительный кашель, иногда беспокоящий больных в течение всего срока нахождения катетера. Это существенно ограничивает показания к этой методике кругом больных, для которых анатомическая недоступность очага гнойной деструкции в легком делает невозможным выполнение трансторакального ее дренирования.

Трансторакальное дренирование внутрилегочных патологических полостей с помощью троакара и введения в них резиновых или пластиковых трубок нашло широкое применение при лечении острых инфекционных деструкций легких. Первые упоминания о подобной возможности лечения гнойных полостей в легком насчитывают много лет. Известно, что предложение проникать в паренхиму легкого через прокол грудной стенки троакаром было использовано еще в 1783 году David в его работе "об абсцессах".

Систематическое, регулярное применение торакоцентеза в лечебной практике началось только с 1938 года. V.Monaldi использовал данный прием для лечения кавернозного туберкулеза. В последующие годы метод стал все шире использоваться при гнойно-деструктивных процессах в легких

и за ним устойчиво закрепилось название - трансторакального дренирования "по Мональди".

До сих пор метод трансторакального дренирования полостей деструкции в легких активно применяется по определенным показаниям. Техника трансторакального дренирования заключается в следующем. После тщательной проекционной ориентировки очага нагноения в легком на грудную стенку в месте максимально близкого прилегания абсцесса проводят пункцию. Свидетельством правильности положения пункционной иглы является получения гноя из полости абсцесса. После аспирации гнойного содержимого измеряют глубину расположения абсцесса от кожных покровов. У основания пункционной иглы делают небольшой разрез кожи и подкожной клетчатки, через который осторожно, строго по игле, на заранее определенную глубину проводят троакар (рис.134). Мандрен троакара удаляют, а через его канюлю в полость абсцесса проводят дренажную трубку, которую после удаления пункционной иглы и канюли фиксируют к коже шелковым швом (рис.135). Диаметр троакара и дренажа выбирают в зависимости от размеров полости гнойника. В качестве дренажей чаще всего применяют полихлорвиниловые трубки с внутренним диаметром от 0,3 до 0,6 см.

Сразу же после дренирования в рентгеновском кабинете проводят введение в полость абсцесса через трубку рентгенконтрастного вещества с последующей рентгенографией, что позволяет контролировать положение дренажа и определять проходимость дренирующих абсцесс бронхов.

Местное лечение больных заключается в ежедневном обильном промывании полости антисептическими растворами (хлоргексидин, диоксидин, иодиол и др.) с добавлением протеолитических ферментов и других средств.

Течение заболевания после дренирования у большинства больных обычно характеризуется быстрым улучшением общего состояния вследствие уменьшения гнойной интоксикации после опорожнения гнойника. Постоянная санация абсцесса через дренаж купирует острые процессы в полости и дренирующих бронхах, что приводит к восстановлению их проходимости. Введение антисептического раствора с протеолитическими ферментами в полость абсцесса способствует разжижению густого гноя и детрита, которые при кашле выделяются через дренаж и дренирующие бронхи. В ряде случаев отмечается отхождение через дренажную трубку мелких секвестров легочной ткани. Обычно обильное гнойное отделяемое выделяется через дренаж в течении первых трех-четырех дней. В последующем две-три недели отходит умеренное количество слизисто-гнойного содержимого. К концу четвертой недели содержимое прекращает отделяться совсем.

До последнего времени одним из показаний к трансторакальному дренированию больших полостей деструкции является формирование в них секвестров девитализированной легочной ткани. Такие секвестры самостоятельно рассасываются крайне медленно, а их длительное нахождение в полости деструкции (как своеобразного инородного тела) ведет к утолщению и склерозу ее стенок, поддерживает воспаление. Нередко секвестры, как своеобразный клапан, прикрывают подходящий к гнойной полости бронх и препятствуют восстановлению бронхиального дренажа. Тогда ведение через дренажную трубку протеолитических ферментов способствует расплавлению и ликвидации секвестров в полости и устраняет поддерживаемые ими неблагоприятные изменения.

В отдельных случаях наружное дренирование полостей гнойной деструкции в легком может быть дополнено абсцессоскопией, ее выполнение сразу после проведения через грудную стенку троакара, до введения в полость абсцесса дренажной трубки, позволяет провести эндоскопическую оценку характера деструктивного процесса в легком. При этом удается осмотреть содержимое гнойной полости, установить наличие и калибр вовлеченных в патологический процесс бронхов. При обнаружении в полости деструкции секвестров можно удалить мелкие, а более крупные фрагментировать и удалить полностью при повторной абсцессоскопии. В современных условиях, когда все более интенсивно развивается эндовидеохирургическая техника, применение этого метода представляется все более перспективным, особенно для гангренозных абсцессов с большими по размеру секвестрами легочной ткани.

В стремлении уменьшить травматичность дренирования гнойных полостей в легком по Мональди, особенно в случаях небольших абсцессов, был предложен метод трансторакального дренирования по Сельдингеру тонкой трубочкой по пластиковому проводнику-жилке, предварительно введенному в патологический очаг через толстую иглу. Однако этот прием оказался малопригодным для лечения подавляющего большинства острых гнойных деструкций легких. Тонкий дренаж по Сельдингеру существенно затрудняет выполнение перманентной санации гнойной полости: перегибается, забивается густым гноем. Вероятность развития осложнений, как выяснилось, при этом методе не уменьшилась и он не получил широкого распространения.

Трансторакальное дренирование острых гнойно-деструктивных полостей в легких по Мональди до настоящего времени используется как в нашей стране, так и за рубежом. Несмотря на

многoletний опыт его применения общего мнения об эффективности метода еще не сформировано. Различия в трактовке получаемых результатов лечения определяются как многообразием легочных нагноений, так и частотой и характером наблюдаемых осложнений.

Чаще всего положительно метод трансторакального дренирования по Мональди оценивают при лечении одиночных абсцессов легкого. Имеются отдельные сообщения о целесообразности его использования и при множественных абсцессах, стафилококковых деструкциях легких у детей.

Весьма сдержанной оказалась оценка метода дренирования по Мональди у больных с тяжелыми формами острых гнойно-деструктивных заболеваний легких. У больных с гангреней легкого трансторакальное дренирование по Мональди следует рассматривать как мероприятие, направленное на снижение интоксикации или как вынужденный прием у очень ослабленных больных, для которых и пневмотомия представляет неоправданно высокий жизненный риск.

Использование трансторакальных методов дренирования острых гнойно-деструктивных полостей в легком сдерживает реальная угроза развития тяжелых осложнений. Они встречаются в 16-48% случаев. Наиболее частым осложнением трансторакального дренирования острых абсцессов легких является пиопневмоторакс, который требует принятия неотложных мер, а при их запоздалом применении может привести к смерти больного.

Кровотечение в полость деструкции встречается относительно редко и чаще всего не бывает обильным, однако прогнозировать его темп и интенсивность у тяжелых, ослабленных больных крайне сложно, а летальный исход в подобной ситуации весьма вероятен.

Среди причин летальных исходов у больных абсцессом легкого, дренированном по Мональди, встречаются межмышечные и подкожные флегмоны (в 7-8% наблюдений).

Описаны также тяжелые осложнения, связанные с техническими погрешностями выполнения трансторакального дренирования и обусловленные развитием поддиафрагмальных абсцессов, проникновением дренажной трубки за пределы гнойной полости в здоровые отделы легкого. Отмечено, что длительное пребывание дренажной трубки в опорожненной от патологического содержимого полости может привести к развитию грануляционной ткани в зоне устья дренирующей бронха со стойким нарушением его проходимости и хронизации гнойника. Возможно отчасти поэтому после окончания лечения и удаления дренажа в легком иногда формируется устойчивая полость. Тогда появляется опасность возникновения поздних осложнений или остается бронхо-кожный свищ. Для их устранения в последующем требуется дополнительное оперативное вмешательство, весьма нежелательное в условиях имеющейся гнойной инфекции.

Недостатком трансторакального дренирования по Мональди является невозможность его выполнения при расположении гнойно-деструктивных полостей в легком вблизи органов средостения, в проекции крупных сосудов, других труднодоступных отделах (верхушечном, заднем, верхнем, внутреннем паракардиальном сегментах). Считается, что очень высок риск трансторакального дренирования по Мональди при расположении полости гнойника в глубине легкого, на значительном удалении от грудной стенки, что даже является противопоказанием к его выполнению.

Даже при технически правильно выполненном трансторакальном дренировании санация полости гнойника антисептическими растворами затруднена ввиду отсутствия возможности создать условия для ее проточного лаважа. Помимо этого фракционное введение растворов может вызвать заброс в просвет дыхательных путей промывной жидкости и распространение инфекции на непораженные отделы и даже противоположное легкое.

Разработка метода длительной катетеризации бронхов у больных с гнойно-деструктивными заболеваниями легких с помощью фибробронхоскопа начата в нашей стране с середины 70-ых годов в клинике Г.И.Лукомского. В 1980 году А.А.Овчинников сообщил об усовершенствованном методе длительной трансназальной катетеризации полостей деструкции в легком. Этот метод полностью исключил осложнения, связанные с травмой трахеи при микротрахеоцентезе. В нашей клинике указанный метод детально разработан А.В.Саламатовым (1996).

Для выполнения длительной трансбронхиальной катетеризации используют рентгенконтрастные катетеры с наружным диаметром 2,0-2,8 мм (для манипуляции пригодны мочеточниковые катетеры N5-6 по шкале Шарьера, ангиокатетеры N8-9). Длина катетера должна превышать длину инструментального канала бронхоскопа в два раза. При использовании катетеров меньшей длины, применяют мандрены, превышающие длину инструментального канала бронхоскопа в два раза. Отступив от дистального конца дренажа 2-3 мм, в нем проделывают несколько дополнительных боковых отверстий на расстоянии 2-3 мм друг от друга. Дистальный конец моделируют, придавая ему форму, удобную для манипуляции в трахеобронхиальном дереве.

За 30-40 минут до проведения дренирования больному выполняют инъекцию 1-2 мл 2%

раствора промедола и 1-2 мл 2% димедрола, чтобы уменьшить отрицательные эмоции перед вмешательством и для подавления кашлевого рефлекса. Больного доставляют в рентгенкабинет. Производят местную анестезию полости носа и глотки путем распыления 10% раствора лидокаина. Пациент располагается лежа на спине на столе рентгеноустановки. Под местной анестезией Sol. Trimesaini 2%-10,0 выполняют фибробронхоскопию. Дистальный конец бронха устанавливают в проекции предполагаемого дренирующего полость абсцесса сегментарного или, по возможности субсегментарного бронха. По инструментальному каналу бронхоскопа в выбранный бронх вводится катетер. Его продвижение и положение по отношению к полости деструкции контролируют при полипозиционной рентгеноскопии. Для уточнения положения катетера по нему вводят несколько миллилитров контрастного вещества. При локализации дренажа интракавитарно контраст растекается по стенкам полости. При выполнении абсцессографии в положении больного стоя, контрастное вещество скапливается на дне гнойника. Если катетер локализуется вне полости абсцесса, контрастируется трахеобронхиальное дерево и контраст в полость не проникает. В таком случае трубка удаляется и повторно вводится через другой, рядом расположенный субсегментарный бронх. Манипуляцию продолжают до тех пор, пока катетер не будет введен в полость. Под рентгеноскопическим контролем бронхоскоп постепенно извлекают, продвигая катетер вперед и сохраняя выбранное положение дистального конца катетера в полости абсцесса. Катетер фиксируют к коже лица пластырной повязкой.

В течение суток больной должен находиться под наблюдением дежурного медперсонала. Для купирования кашля и ощущения инородного тела в гортани следует назначать противокашлевые препараты (кодеин, либексин), повторно орошать слизистую ротоглотки растворами местных анестетиков (2% раствор тримекаина, 10% аэрозоль лидокаина).

Санация полости деструкции с использованием длительной трансbronхиальной катетеризации производится в положении больного обратном дренажному (рис. 136). Объем вводимого раствора не должен превышать объема полости, чтобы не вызвать аспирацию. Промывание осуществляют до тех пор, пока из полости не получают светлый промывной раствор. При необходимости в полость деструкции вводят растворы адреномиметиков (0,1-0,2 мл-0,1% раствора нафтизина или галазолина, 0,1-0,2 мл-5% эфедрина), что позволяет уменьшить отек слизистой оболочки дренирующих бронхов.

В течение суток санацию повторяют от 2 до 5 раз. Кратность выполнения процедуры определяется характером и фазой течения гнойно-деструктивного процесса и во 2-3-й фазе ограничивается 1-2-мя процедурами.

После окончания процедуры проводят анестезию трахеобронхиального дерева через катетер и в антипостуральном положении вводят необходимые лекарственные препараты: антибиотики, антисептики, гормоны, протеолитические ферменты, в зависимости от фазы гнойно-деструктивного процесса. Больному предлагают находиться в указанном положении и не откашливать раствор в течение 1-2 часов.

Методика позволяет воздействовать непосредственно на патологический очаг в легком необходимое количество раз в течении суток. Кроме этого, методика позволяет избежать осложнений присущих трансторакальному дренированию и трансbronхиальной катетеризации с использованием микротрахеостомического доступа (пиопневмоторакс, нагноение и эмфизема тканей шеи и грудной стенки, ранение сосудов шеи, легочное кровотечение).

Основными недостатками трансbronхиального дренирования полости деструкции и возможными осложнениями являются: кровохарканье (до 5%), аспирация содержимого полости деструкции в здоровые отделы трахеобронхиального дерева (до 1%), миграция катетера из полости абсцесса (до 10%), ларингоспазм (не более 1%).

Недостатком длительной трансbronхиальной катетеризации является закупорка дренажной трубки густым гноем и секвестрами легочной ткани, что делает невозможным аспирацию содержимого гнойника по катетеру. Этот недостаток легко устраняется с помощью протеолитических ферментов и муколитиков.

В ряде случаев целесообразно прибегнуть к проточно-промывному дренированию полости деструкции, которое осуществляется путем сочетания трансторакального и чрезbronхиального дренирования (рис. 137). Преимущества этой методики особенно заметны при больших (более 5 см) размерах полости абсцесса. Применению промываний всегда должна предшествовать абсцессография. Она позволяет определить локализацию дренирующих бронхов и выбрать положение тела пациента, при котором промывание исключает аспирацию раствора в здоровые отделы трахеобронхиального дерева. Сущность местного лечения и арсенал медикаментозных средств при использовании данного способа санации полости деструкции существенно не отличается от изложенных выше.

Этиотропное лечение. Воздействие на возбудитель заболевания, наряду с дренированием гнойника в легком, является одним из основных в лечении пациентов с абсцессами легких.

Антибактериальная терапия в настоящее время является важной, этиологически обоснованной частью комплексного лечения больных с острыми инфекционными деструкциями легких. В качестве самостоятельного, ведущего метода она наиболее эффективна в начальном периоде формирования наиболее простых форм деструкций легких, особенно с их хорошо выраженным опорожнением через дренирующий бронх. У больных с "блокированным" абсцессом, гангреной легкого лечение антибиотиками не подкрепленное другими методами малоэффективно и чаще всего безуспешно. Этиотропный эффект использования антибиотиков в лечении острых гнойно-деструктивных заболеваний легких достигается определением чувствительности к ним возбудителей, вызвавших формирование гнойника с учетом их принадлежности к аэробной, анаэробной, активизировавшейся условно-патогенной микрофлоре, присутствию вирусной инфекции.

Современная этиотропная терапия при острых легочных нагноениях включает:

- применение антибактериальных препаратов;
- противовирусное лечение;
- профилактику вторичной грибковой инфекции при длительности антибактериальной терапии более одного месяца.

Современная антибактериальная терапия острых инфекционных деструкций легких должна строиться с соблюдением всех основных принципов, применимых для инфекции любой локализации. Особенности этиотропной терапии при ОИДЛ являются трудность получения материала для микробиологического исследования на начальном этапе пребывания пациента в стационаре и необходимость рациональной комбинации путей введения антибактериальных средств. Кроме того, существование многообразия патогенетических форм ОИДЛ настоятельно диктует необходимость дифференцированного подхода к назначению антибактериальных средств уже на этапе эмпирической антибактериальной терапии. При этой локализации патологического процесса чаще, чем при других используются комбинации двух и даже трех антибактериальных средств. Среди всего многообразия путей введения антибиотиков у больных находящихся в тяжелом состоянии следует отдавать предпочтение внутривенному. Кроме того, наш опыт показывает, что при данной категории патологических состояний с целью получения дополнительного лечебного эффекта с успехом может быть применено прямое или не прямое эндолимфатическое введение антибиотиков.

С целью направленной ориентации, перемещения антибиотика из просвета бронхов в ткань легкого можно применить т.н. "органотерез" - внутривенное введение антибактериального препарата в сочетании с элетрофорезом на соответствующую половину грудной клетки.

Иногда в клинической практике применяются введение антибиотиков в бронхиальные артерии. Трудоемкость этой процедуры и неопределенность дополнительного лечебного эффекта не позволили методике стать широко распространенной. В обобщенном виде сведения о возможностях применения схем эмпирической антибактериальной терапии (до получения сведений о чувствительности возбудителей) можно представить в виде таблицы 13.

Таблица 13

Выбор антибактериального средства для эмпирической терапии по результатам клинической оценки течения заболевания

Клинико-патогенетический вариант нагноения	Препараты выбора для лечения
Абсцедирующая пневмония (внебольничная у пациентов без сопутствующих заболеваний)	ЦС (ЦС1-2)+КЛ П+АГ2
Аспирационная пневмония (внебольничная у пациентов с алкоголизмом, диабетом и др. заболеваниями)	КЛ+АГ3 ЦС2+КЛ
Абсцедирующая пневмония у лиц пожилого возраста, нозокомиальные инфекции, абсцессы у пациентов, принимающих антибиотики широкого спектра Абсцессы легких у онкологических больных	АСП+АГ3 ЦС3+АГ3
Септическая пневмония: гинекологический сепсис ангиогенный сепсис криптогенный сепсис	ЦС2+ДОКС КЛ+АГ3 (ЦС3) П+АГ2 ПУП+АГ2

	АМП+АГ3 ПУП+АГ3 АМП+АГ3+КЛ
--	----------------------------------

Условные обозначения: ЦС - цефалоспорины; ЦС2 - цефалоспорины 2 поколения; АМП - ампициллин; АГ2 - аминогликозиды второй генерации; АГ3 - противосинегнойные аминогликозиды; ПУП – пенициллиназоустойчивые пенициллины; ДОКС - доксициклин; П - пенициллины; АСП - противосинегнойные пенициллины; КЛ - антибиотики группы клиндамицина, МЛ - макролиды.

Углубление диагностических представлений о больном, в частности получение информации об этиологии патологического процесса должно рассматриваться как исходная посылка к коррекции антибактериальной терапии. В целом, следует сказать, что рациональная антибактериальная терапия при ОИДЛ предусматривает ее этиотропность (учет чувствительности возбудителя), выбор режима дозирования препарата и пути его введения, а при использовании нескольких путей разумное их сочетание с учетом токсичности препаратов и их фармакокинетики.

В последние годы при легочных нагноениях с успехом применяется эндолимфатический путь введения антибиотиков. В случаях, когда на этапе экстренной эмпирической антибактериальной терапии применяется комбинация двух препаратов, то для эндолимфатического или лимфотропного введения используют препарат более токсичный (с учетом нарушения функций органов-мишеней). Необходимо отметить, что эндолимфатическое введение лекарственных препаратов является лишь составной частью общей антибактериальной терапии, включавшей также внутривенное, внутримышечное, местное и другие способы введения. Нельзя противопоставлять «традиционные» пути введения и эндолимфатический. Они всегда используются вместе, в различных сочетаниях. И было бы ошибкой считать возможной подмену всей антибиотикотерапии лишь эндолимфатическим введением противобактериальных препаратов.

С целью прямого эндолимфатического введения антибиотиков используют лимфатический узел в верхней трети бедра, который катетеризируют по методике Алексева Б.В. и Бебуришвили А.Г.(1986).

Лимфотропное (непрямое эндолимфатическое) введение антибактериальных средств проводят по методике близкой к предложенной Левиным Ю.М.(1986) с тем лишь отличием, что введение осуществляют в точку, расположенную ниже мечевидного отростка грудины, которая используется при непрямой лимфографии для визуализации лимфатических узлов переднего средостения (Бэхине М. и соавт., 1983). Выполняется местная анестезия раствором анестетика, после чего по срединной линии непосредственно ниже мечевидного отростка в зону белой линии живота, ощущая переход иглы из апоневроза в предбрюшинную клетчатку, инъецируют протеолитический фермент в 3-5 мл растворителя. На одну инъекцию используют по 10 мг трипсина или химотрипсина или 64 УЕ лидазы. Не извлекая иглу из места инъекции, выдерживают паузу в 7-10 минут и затем вводят дозу антибиотика, которая, как правило, равна разовой.

Лимфотропные инъекции антибактериальных средств позволяют создавать большие концентрации препарата в лимфатических узлах средостения и способствуют более длительному удержанию терапевтических концентраций препарата в сыворотке крови. Для клинической практики это весьма важное преимущество, так как при острых инфекционных деструкциях легких барьерная функция регионарных лимфатических узлов существенно страдает. Насыщение их антибактериальными препаратами позволяет осуществлять своеобразное "протезирование" нарушенной барьерной функции и санировать лимфоузлы. Последнее обстоятельство представляется весьма ценным в свете данных об обнаружении возбудителей в лимфоузлах. Такое введение максимально эффективно у пациентов с выраженной перифокальной инфильтрацией. Применение интранодулярных эндолимфатических инфузий и инъекций антибактериальных средств оправдано только при острых легочных нагноениях гематогенно-эмболической природы (при т.н. "септических пневмониях"). Но при этом следует помнить, что эндолимфатические инъекции антибиотиков не обладают преимуществами перед внутривенным способом введения с точки зрения насыщения антибиотиком легочной ткани. Максимальное насыщение антибактериальными средствами лимфатических узлов средостения наблюдается после лимфотропного (в область мечевидного отростка грудины) применения препаратов.

Противовирусное лечение. Выбор схемы противовирусной терапии должен основываться на следующих посылках:

- участие вирусов в этиопатогенезе ОИДЛ у конкретного больного высоко вероятно или

доказано одним из методов этиотропной диагностики;

- выбор препарата должен соответствовать тяжести легочного нагноения и производиться с учетом состояния интерферонового статуса и других показателей противовирусной резистентности.

Экзогенный лейкоцитарный альфа - интерферон "Интерлок" является одним из эффективных и широко доступных из группы противовирусных препаратов. Его используют в виде ультразвуковых ингаляций по 30000 ЕД на 15-20 мл 0,9% раствора натрия хлорида 3 раза в сутки. Непосредственно перед проведением ингаляции противовирусного препарата с целью повышения резорбционной способности слизистой оболочки трахеобронхиального дерева необходим сеанс его санации. Он заключается в стимуляции кашлевой деятельности, распылении в трахее и бронхах террилетина или терридеказы, промывании их через назотрахеальный катетер или посредством лечебной бронхоскопии. Общая продолжительность курса интерлокотерапии составляет 7 - 10 суток, курсовая доза препарата соответственно 420 000 - 900 000 МЕ. Препарат хорошо переносится, побочные эффекты отсутствуют.

Циклоферон - низкомолекулярный индуктор интерферонообразования применяют как *per os*, так и парентерально. При этом предпочтительнее эндолимфатическое введение препарата посредством катетеризации лимфатического узла в паховой области. Именно в лимфатической системе реализуется суммарное защитное действие интерферона, образующегося региональными лимфатическими узлами. Раствор вводят со скоростью 10 мл/час. Курс эндолимфатического введения состоит из 5 - 7 инъекций по 10 мл 12,5% раствора циклоферона. Максимальный клинический эффект индукторов интерферонообразования и влияние на противовирусную резистентность наблюдается в ситуациях, когда исходно сохранена способность организма к продукции эндогенного интерферона. При гангрене легкого, когда в большинстве случаев уровень эндогенного интерферона низкий, а исследование интерферонового статуса выявляет отсутствие иммунокомпетентных клеток к индуцированной продукции интерферона, применение индукторов нецелесообразно и предпочтение следует отдавать "заместительной" терапии - введению экзогенного интерферона.

Коррекция иммунологической реактивности. Арсенал методов, применяемых в интересах коррекции иммунологической и неспецифической реактивности при острых инфекционных деструкциях легких чрезвычайно многообразен. В последние годы наблюдается повышенный интерес исследователей и практических врачей к этому направлению лечения легочных нагноений. Данное обстоятельство объясняется двумя основными факторами. Во-первых, хирургические формы инфекционных заболеваний всегда имеют в своей основе иммунодефицитное состояние: оно может быть первичным либо присоединяться с развитием инфекционного процесса. Во-вторых, результаты консервативного и хирургического лечения легочных нагноений зависят от степени выраженности иммунопатологических состояний и возможностей иммунотерапии.

Практически все известные сегодня средства иммунотерапии применялись с большим или меньшим успехом для лечения этой категории заболеваний.

В лечении легочных нагноений применяются средства специфической и неспецифической иммуностимуляции (вакцины, анатоксины, антигены, бактериальные и химические неспецифические иммуностимуляторы), средства адаптивной иммунизации (антигенспецифические "факторы переноса", лимфоциты иммунизированного донора), иммунозаместительные препараты (сыворотки, гипериммунная плазма, иммуноглобулины), иммуностимуляторы (пирогенал, нуклеинат натрия) и синтетического (левамизол, диуцифон) происхождения, а также иммунокорректоры, являющиеся естественными факторами регуляции иммунных реакций (гормоны вилочковой железы, цитокины и др).

Анализ современных литературных данных и наш собственный опыт лечения больных с легочными нагноениями показывает, что применение иммуностимулирующих средств должно основываться на некоторых общих принципах:

- использование препаратов на основе адекватной иммунологической диагностики - определение ведущего патогенетического механизма иммунных нарушений у конкретного больного;
- продуманное сочетание общей и местной иммунотерапии;
- выбор рационального пути введения препаратов (*per os*, внутримышечно, внутривенно, внутрикожно или эндолимфатически);
- предпочтительное использование средств заместительной иммунотерапии у больных тяжелыми формами легочных нагноений (гангрена легкого): опыт показывает, что средства активной иммунизации в таких ситуациях, как правило, малоэффективны.

Перспективным, с нашей точки зрения, является применение эндолимфатического пути введения иммуностимулирующих веществ в организм - как с целью иммунокоррекции, так и для заместительной иммунотерапии.

Заместительную иммунотерапию целесообразно проводить с использованием иммуноглобулина, нативной или свежезамороженной плазмы, в том числе противостафилококковых или антисинегнойных. При этом с успехом может применяться эндолимфатический путь введения этих веществ, что подтверждается нашим опытом.

Лейкотрансфузии в комплексном лечении больных острыми и инфекционными деструкциями легких. Лейкотрансфузии выполняют на высоте гнойно-деструктивных процессов при выраженных признаках эндотоксикоза, иммунодефицита в клеточном звене иммунитета на фоне высокой концентрации иммунных комплексов и низкой эффективности традиционного интенсивного лечения таких больных. При этом возможно переливание как неиммунных лейкоцитов, так и иммунной лейкоцитарной взвеси от предварительно иммунизированных доноров. Включение в комплекс лечебных мероприятий как иммунных, так и неиммунных лейкоцитарных взвесей способствует быстрому разрешению и очищению пиемических очагов в легких, уменьшению явлений общей интоксикации, улучшению самочувствия и состояния больных, нормализации основных показателей клинического анализа крови. Наиболее эффективно лечение у больных острыми инфекционными деструкциями легких получавших иммунную лейкоцитарную взвесь. Взвесь лейкоцитов, полученная из крови доноров, иммунизированных стафилококковым анатоксином, обладает специфической антистафилококковой направленностью и может рассматриваться в качестве основного средства иммунокорректирующей терапии при гнойно-деструктивных заболеваниях легких стафилококковой этиологии.

Локальная иммунокорректирующая терапия аутолейкоцитоконцентратом показана у больных с торпидным, склонным к хронизации течением патологического процесса. При этом аутологичный лейкоцитоконцентрат вводят в полость, катетеризованную чрезбронхиально или дренированную трансторакально. В ряде случаев, при хорошем сообщении полости с дренирующим бронхом может быть предпринято введение аутолейкоцитоконцентрата в дренирующий бронх в антипостуральном положении через катетер или рабочий канал бронхоскопа.

Для получения аутолейкоцитоконцентрата выполняют операции на фракционаторе крови, получают $4-6 \times 10^{12}/л$ клеток. При этом около 60% аутологичного лейкоцитоконцентрата должны составлять лимфоциты, около 30% - нейтрофильные гранулоциты.

Первое введение лейкоцитоконцентрата проводят непосредственно после его забора. В зависимости от размеров полости деструкции объем однократно вводимого препарата составлял от 10 до 20 мл. Инстилляцию осуществляют после предварительной санации полости до получения "чистой" лаважной жидкости и анестезии трахеобронхиального дерева в зоне поражения. Введение проводят в положении обратном постуральному. Пациент сохраняет указанное положение максимально длительное время (не менее 1,5 - 2 часов), не откашливая введенный препарат. Оставшееся количество лейкоцитоконцентрата вводят в последующие два дня.

Непосредственно после первого введения аутологичных лейкоцитов в очаг деструкции у больных отмечается кратковременный подъем температуры тела до $37,2-38,5^{\circ}C$. В течение первых-вторых суток отмечается увеличение суточного количества мокроты с последующим его уменьшением и исчезновением к 7-10 суткам.

Клиническая и иммунологическая эффективность локальной иммунокоррекции аутолейкоцитоконцентратом связана со способностью вводимых клеточных элементов к активному фагоцитозу и способностью мононуклеаров лейкоцитарной взвеси продуцировать цитокины. При воздействии аутологичного лейкоцитоконцентрата происходит повышение функциональной активности нейтрофильных гранулоцитов полости деструкции, происходит быстрое очищение полостей и уменьшение их размеров.

Местное использование рекомбинантного интерлейкина-1 β достоверно повышает адгезивные свойства полиморфноядерных лейкоцитов в очаге деструкции, фагоцитарную активность нейтрофильных гранулоцитов, их миграционные свойства и бактерицидность. Интерлейкин-1 β применяют местно (в полость деструкции) из расчета 2-4 нг/кг массы тела трижды в течение недели. Как и при использовании аутолейкоцитоконцентрата введению должна предшествовать санация полости деструкции, ее чрезбронхиальное или трансторакальное дренирование.

Устранение эндотоксикоза. Тяжесть и трудность лечения острых инфекционных деструкций легких в значительной степени связаны с выраженной эндогенной интоксикацией, которая возникает вследствие резорбции продуктов распада легочной ткани, бактериальных тел и их токсинов обширной капиллярной сетью легкого. Нарастающая эндогенная интоксикация приводит к нарушению функции всех жизненно важных систем и органов и является основной причиной летальных исходов при

тяжелых гнойно-деструктивных поражениях легких.

Программа детоксикации состоит из трех взаимосвязанных частей:

1. Диагностика эндогенной интоксикации по биохимическим (молочная кислота, пировиноградная кислота, среднемолекулярные олигопептиды, мочевины, креатинин, аммиак, фенол и др.), иммунологическим (количество и качественный состав элементов клеточного иммунного ответа, иммунных комплексов, фагоцитарная активность лейкоцитов, реакция бластной трансформации лейкоцитов, продукция цитокинов и др.) и интегральным (токсичность плазмы, лимфы, мочи по длительности жизни парамеций, показатели ИРГТ, ЭКГ и др.) маркерам;

2. Консервативные мероприятия детоксикации (инфузионно-трансфузионная терапия и др.);

3. Активные методы детоксикации (дренирование и санация гнойного очага, плазмаферез, спленоперфузия, гемоперфузия, ультрафиолетовое и лазерное облучение крови и плазмы, гемодиализ, лимфогенные методы, гастроэнтеросорбция, аппликационная сорбция и их модификации).

При этом для обеспечения индивидуальности лечения тактика детоксикации требует выбора приоритетного метода в соответствии с этиологией, сущностью и выраженностью эндогенной интоксикации, характером и степенью тяжести нарушений гемодинамики и гемостаза.

Временная эндобронхиальная окклюзия. Основные механизмы, из которых складывается терапевтический эффект временной эндобронхиальной окклюзии, можно свести к двум главным: 1) герметизация трахеобронхиального дерева; 2) защита здоровых отделов трахеобронхиального дерева от аспирации патологического содержимого (крови, мокроты, плеврального экссудата и т.д.). Герметизация трахеобронхиального дерева позволяет временно ликвидировать бронхо-плевральные сообщения и тем самым восстановить отрицательное давление в плевральной полости или полости деструкции, а следовательно ценой временного ателектаза пораженного участка легочной паренхимы создать условия для расправления коллабированного легкого. Герметизация бронха, несущего свищи, устраняет патологический сброс воздуха из дыхательных путей, так называемый синдром "бронхиального сброса", что позволяет восстановить аэродинамику дыхательных путей и улучшить условия легочной вентиляции, а также создать "покой" центральным или периферическим бронхиальным свищам при лечении их несостоятельности. Блокада бронха в сочетании с наружным дренированием может быть методом выбора при оказании неотложной помощи больным с декомпенсированным течением напряженного пневмоторакса, напряженной кисты легкого, подкожной и медиастинальной эмфиземы.

Защитный механизм временной эндобронхиальной окклюзии позволяет использовать ее при легочном кровотечении, для интраоперационной блокады пораженного участка легкого, для защиты здорового легкого от аспирации гнойной мокроты при гангрене легкого в период подготовки больных к оперативному лечению, а также для создания благоприятных условий санации внутрилегочных и плевральных полостей, сообщающихся с трахеобронхиальным деревом.

Таким образом, основными показаниями к применению временной эндобронхиальной окклюзии у больных гнойно-деструктивными поражениями легких и плевры являются:

- острый пиопневмоторакс при ограниченном гнойно-деструктивном процессе в легком;
- несостоятельность культи долевого бронха и легочной ткани после частичных резекций легких;
- острые "гигантские" абсцессы легких при условии их наружного трансторакального дренирования;
- массивное легочное кровотечение с угрозой асфиксии;
- блокада бронха пораженного участка легкого во время оперативного вмешательства;
- блокада бронха, дренирующего участок легкого, несущего периферические бронхиальные свищи ("решетчатое" легкое) в сочетании с мышечной пластикой;
- открытая хроническая эмпиема плевры и пиопневмоторакс при распространенной гангрене легкого для герметизации бронхиального дерева пораженного легкого при подготовке больных к оперативному вмешательству.

Противопоказаниями к временной эндобронхиальной окклюзии являются:

- наличие гнойно-деструктивного процесса в легком при отсутствии наружного дренирования плевральной полости или очага деструкции;
- общие противопоказания к проведению бронхоскопии.

Исходы консервативного лечения. Современные приемы консервативной терапии острых инфекционных деструкций легких становятся ведущими в лечении этой все еще многочисленной тяжелой категории больных. При гнойных абсцессах полного и клинического выздоровления удается добиться в 80-95% случаев. Частота перехода заболевания в хроническую форму зависит от размеров

полости деструкции и сроков начала адекватного лечения. При абсцессах легкого с размерами полости менее 5 см хронизация отмечается у 1-3% пациентов. В то время как при больших (более 5 см) абсцессах и ограниченной гангрене этот показатель может достигать 10%. Все еще остается значительным число наблюдений, характеризующихся прогрессирующим деструктивным изменениям в легких, несмотря на использование всего арсенала современных средств консервативного лечения. Нередко такие формы острых инфекционных деструкций легких приводят к развитию тяжелых, угрожающих жизни больных осложнений, требуют выполнения оперативных вмешательств как в плановом, так и неотложном порядке. Показания к хирургическому лечению в специализированных стационарах при абсцессах легкого возникают не более чем у 1-3% пациентов, при гангренозных абсцессах - до 30% и более. Летальность при острых абсцессах в последнее десятилетие не превышает 1-2%. При ограниченной гангрене данный показатель остается высоким. Общая летальность может достигать 10%, а послеоперационная - 25-30%.

Показания и противопоказания к оперативным вмешательствам. Вопрос о выборе метода хирургического лечения больного ОИДЛ встает всякий раз, когда консервативная терапия, с которой в действительности начинается лечение, оказывается малоэффективной. Нередко этот вопрос возникает значительно раньше, сразу же после поступления больного в хирургический стационар, особенно в случаях бурно прогрессирующего или осложненного заболевания.

Оперативные вмешательства можно условно разделить на неотложные (вынужденные) и плановые.

Показания к неотложным операциям:

- легочное кровотечение;
- кровохарканье, не купирующееся комплексной гемостатической терапией;
- пиопневмоторакс, развившийся вследствие прорыва гнойника в плевральную полость, сопровождающийся элементами напряженного пневмоторакса (тотальный коллапс легкого, прогрессирующая подкожная эмфизема, экстракардиальная тампонада сердца), несмотря на проводимый комплекс консервативных мероприятий (раннее дренирование плевральной полости, активная вакуум-аспирация, временная эндобронхиальная окклюзия).

Следует отметить, что, несмотря на экстренность, перед операцией по поводу легочного кровотечения должны быть выполнены следующие мероприятия: коррекция объема циркулирующей крови (ОЦК) при геморрагическом шоке, бронхоскопия для санации трахеобронхиального дерева, а по возможности и окклюзия бронха для предотвращения аспирации крови в другие отделы легкого.

К неотложным операциям при инфекционных деструкциях легких относится и пневмотомия. Условия ее выполнения такие же, как и дренирования абсцесса легкого по методу Мональди. Однако показания к выполнению пневмотомии в настоящее время ограничены. Она выполняется при прогрессирующей гангрене легкого, когда радикальная операция невозможна из-за крайне тяжелого состояния больного, а трансторакальное дренирование трубкой при наличии множественных полостей заранее обречено на неудачу.

Показаниями к плановым оперативным вмешательствам при инфекционных деструкциях легких являются:

- гангрена легкого (распространенная и ограниченная после максимально возможной санации гнойника). Условием успешного исхода операции является стабилизация состояния больного, коррекция основных показателей гемостаза, санация очага деструкции в предоперационном периоде;
- неэффективность консервативного лечения;
- хронический абсцесс легкого.

Плановые операции по поводу инфекционных деструкций легких выполняются в связи с бесперспективностью консервативного лечения, но при условии его проведения в полном объеме. Это относится к абсцессам больших размеров, занимающим до 1/3 объема доли легкого и не имеющих тенденции к уменьшению в течение 4-6 недель от начала полноценной санации полости. Этот срок, по нашим наблюдениям, является оптимальным.

Виды оперативных вмешательств и особенности хирургической техники.

Применяющиеся методы хирургического лечения острых инфекционных деструкций легких делятся на две основные группы: дренирующие операции и резекции. К дренирующим операциям относятся трансторакальное дренирование, пневмотомия. Каждый из способов оперативного дренирования имеет свои преимущества и недостатки. Как операции дренирования, так и резекции предпринимаются с одной целью - обеспечить быстрое и по возможности максимально полное освобождение больного от некротизированных участков легочной ткани. Эта задача полнее решается резекцией легкого пораженного участка легочной ткани или всего легкого. Но резекция легкого - травматичное

оперативное вмешательство, и эту операцию может перенести не каждый больной легочным нагноением. Дренирующие операции менее продолжительны и травматичны. Они по силам даже тяжело больным. Однако их эффект менее выражен из-за наличия множественных полостей деструкции и некротических тканей, нередко еще не отторгнувшихся, которые вскрыть и дренировать полностью чаще всего не удается.

Относительная простота и безопасность, но меньшая эффективность дренирующих операций, технически большая сложность, травматичность и риск, но более высокая эффективность резекций и определяют трудности, с которыми сталкивается хирург, выбирая наиболее оптимальный метод хирургического лечения у каждого конкретного больного.

П н е в м о т о м и я. Многие десятилетия пневмотомия являлась основным и по существу единственным методом хирургического лечения гангрены легких. С внедрением в хирургическую практику резекций легких частота пневмотомий при гангрене заметно сократилась. Пневмотомия почти не применяется при распространенной гангрене, но остается еще методом выбора при ограниченной гангрене, а также в запущенных случаях, где противопоказаны резекции.

С приобретением опыта резекций стали считать, что при ясной клинической и рентгенологической картине прогрессирующей гангрены легкого правильнее попытаться произвести резекцию, несмотря на крайний риск такой операции или, при невозможности ее выполнения, ограничиться интенсивной терапией.

Сведение к минимуму пневмотомий в последние годы в целом ряде случаев определялось неудовлетворительными непосредственными ее результатами и отдаленными последствиями (стойкими бронхо - плевро-кожными свищами).

Пневмотомия может быть выполнена как под местной анестезией, так и под наркозом. Однако ни тот, ни другой вид обезболивания в чистом виде в настоящее время не могут удовлетворить хирурга, оперирующего по поводу легочных нагноений. Пневмотомия - операция, направленная на достижение хорошего дренирования полости деструкции в легком путем ее широкого рассечения через грудную стенку. Успех и безопасность операции определяются соблюдением нескольких основных правил: 1) точной топической диагностикой очага деструкции в легком; 2) правильным выбором участка грудной стенки, через который выполняется вскрытие гнойной полости; 3) оптимальным для оттока содержимого расположением места рассечения стенки гнойника по отношению к его полости. Непременным условием, предохраняющим свободную плевральную полость от инфицирования содержимым очага гнойной деструкции в легком является сращение висцерального и париетального листков плевры в месте рассечения стенки гнойника.

Точное определение местоположения очага гнойной деструкции в легком достигается детальным рентгенологическим обследованием. При отсутствии возможности наметить доступ непосредственно за рентгеновским экраном локализовать очаг в легком следует по его отношению к ребрам, используя рентгенограммы. Известны несколько стандартных доступов к гнойным полостям в легких, в зависимости от их расположения. Если полость острой инфекционной деструкции локализуется в I-III сегментах, выполняют горизонтальный разрез в подмышечной области - от большой грудной до широчайшей мышцы спины на уровне нижнего края полости. При поражении II сегмента - наиболее целесообразен вертикальный разрез в паравертебральной области с пересечением трапециевидной мышцы и мышц, поднимающих лопатку. При очаге деструкции в нижней доле предпочтителен разрез, идущий в косо-поперечном направлении от паравертебральной области под углом лопатки до границы заднеподмышечной линии.

Главным правилом при планировании и выполнении доступа является ориентирование торакотомной раны по отношению к уровню "дна" полости деструкции в легком. После завершения операции этим достигается создание наиболее оптимальных условий для хорошего оттока гнойного содержимого наружу.

Важным для удобства выполнения полноценной, непродолжительной операции и хорошего доступа к патологическому очагу является размещение больного на операционном столе. Наиболее удобно положение больного на здоровом боку. При этом вероятность риска поступления патологического содержимого из очага деструкции в просвет бронхиального дерева здорового легкого может быть уменьшена предварительной временной obturацией просвета главного бронха на стороне поражения.

Перед нанесением разреза кожи в ранее намеченной здесь области производят местную инфильтрационную анестезию, захватывающую 3-4 межреберья таким образом, чтобы подлежащий дренированию очаг деструкции находился в центре обезболенного участка. Разрез кожи длиной 12-17 см выполняют по ходу ребер и межреберий, располагая его у нижней границы гнойной полости. После

гемостаза, разделения и разведения поверхностных мышц груди становятся хорошо видимы и доступны ребра и межреберные промежутки. Здесь, над местом расположения гнойника, выполняют поднадкостничную резекцию фрагментов 2-3 ребер на протяжении 12-15 см. При этом следует принять необходимые меры защиты париетальной плевры от случайного ее повреждения. Если доступ выбран правильно, то над местом расположения гнойника в легком висцеральная и париетальная плевры сращены. Последняя в таком случае утолщена, выглядит тусклой, отечной, а во время дыхания не видно просвечивающего, движущегося легкого. При гангрене легкого висцеральный листок плевры может отсутствовать из-за гнойного расплавления и тогда с париетальной плеврой спаян кортикальный слой легочной ткани.

Разрезу плевры и легочной ткани предшествует пункция гнойной полости толстой иглой (2-3 мм). С помощью шприца убеждаются в правильном нахождении конца иглы: по ней поступает гной. В случае отсутствия этого признака следует ввести 5-10 мл физиологического или раствора, использованного для местного обезболивания. Поступление с обратным ходом поршня в шприц гноя или раствора с детритом указывает на нахождение конца иглы в полости гнойника. Подтвердив таким образом точное расположение очага гнойной деструкции, скальпелем или электроножом на небольшом протяжении вскрывают его стенку. Из этого доступа пальцем ревизуют полость гнойника: уточняют его размеры, наиболее удобное направление расширения выполненного разреза. Его располагают в самой низкой части гнойной полости и расширив, освобождают ее от гноя и легочных секвестров, разрушают в ней отдельные перемычки. Чтобы условия дренирования стали максимально благоприятными, можно частично иссечь стенку гнойника обращенную в рану, превратив его, по образному выражению, “из бутылки” - в “чашу”, обращенную к грудной стенке, наружу.

Дренирование полости деструкции после выполнения пневмотомии может быть различным: введением в нее марлевых тампонов, дренажных трубок или их сочетанием. Тампонирование полости удобно производить с помощью длинных широких марлевых полос, пропитанных мазевой композицией водорастворимых мазей типа “Левосин”, “Левомеколь”, “Диоксидин”, что облегчает их последующее удаление. В связи с тем, что при тяжелых формах острых инфекционных деструкций легких тампоны в течение непродолжительного времени обильно промокают раневым отделяемым и утрачивают капиллярные свойства, необходимость их удаления и замены возникает уже на следующий день - при первой перевязке. Тогда перед введением новых тампонов полость в легком целесообразно промыть антисептическим раствором с помощью шприца. Раскрытую путем пневмотомии гнойную полость следует дренировать до тех пор, пока не пройдут клинические признаки распада и воспалительной инфильтрации в легком.

В отдельных случаях в ходе операции пневмотомии могут встретиться определенные трудности. Типичная пневмотомия нередко малоэффективна при множественных полостях гнойной деструкции. Тогда производится рассечение стенки одной из них, наиболее крупной, а затем через ее полость изнутри формируется сообщение с другими гнойниками. Однако при этом нельзя быть уверенным, что удалось вскрыть все полости деструкции и условия, созданные для их дренирования в повязку являются достаточными. В подобной ситуации в прошлые годы, когда пневмотомия выполнялась особенно часто, предложена методика так называемой “широкой пневмотомии”. При этом для того, чтобы создать более благоприятные условия дренирования, выполняют резекцию фрагментов 4-5 ребер, иссекают межреберные мышцы и вскрывают все очаги гнойной деструкции. Рассечение легочной ткани над гнойниками дополняют иссечением ее наиболее измененных участков. Такие операции по своей травматичности приближаются к резекциям легких.

В случае расположения полости деструкции близко к междолевой щели легкого, у средостения или над диафрагмой сращения в плевральной полости у грудной стенки могут отсутствовать. Тогда в ходе пневмотомии И. С. Колесников и Б. С. Вихриев (1969), рекомендуют подшить легкое к краям операционной раны, расслоить плевральные листки в зависимости от конкретной ситуации - по междолевой щели, у средостения или над диафрагмой, после чего вскрыть гнойник и дренировать его наружу.

Если при выполнении пневмотомии после резекции ребер через их ложе видно движение легкого во время дыхания - это свидетельствует об отсутствии в этом месте сращений между плевральными листками. Вероятно, местоположение очага гнойного деструкции было локализовано до операции неточно. Тактика в подобной ситуации может быть различной. Можно вскрыть плевральную полость и обследовать ее изнутри пальцем. Этот прием поможет уточнить местоположение и распространенность сращений над полостью гнойника. Над ним производится новый разрез кожи, резекция ребра. Первый неточный разрез тщательно зашивается, а пневмотомия и дренирование полости деструкции выполняется из второго разреза.

Другой вариант выхода из подобной ситуации состоит в том, чтобы отложить вскрытие полости деструкции на второй этап - до формирования в зоне патологического процесса сращений. Тогда париетальная плевра осторожно отслаивается на некоторое расстояние от ложа резецированных ребер и смазывается каким либо веществом, вызывающим в ней асептическое воспаление (настойка йода и т. п.). С этой же целью допустимо тампонирование раны сухой или йодоформной марлей. Примерно через 7-10 дней происходит формирование сращений между париетальным и висцеральным листками плевры в этом месте. Тогда рану раскрывают, выполняют пневмотомию и дренирование очага гнойной деструкции в легком. Следует всегда учитывать, что отсрочка вскрытия гнойника в легком для наиболее тяжелых больных опасна и нежелательна, так как предпринимается пневмотомия чаще всего по неотложным показаниям.

При благоприятном исходе лечения с помощью пневмотомии удается спасти жизнь части больных, но не обеспечить им полного выздоровления. Чаще всего отдаленным исходом пневмотомии при тяжелых формах острой гнойной деструкции легкого становится образование одиночных или множественных бронхиальных свищей, которые в последующем требуют дополнительного оперативного лечения.

Т о р а к о с т о м и я. Торакостомия (фенестрация грудной стенки) предпринимается для быстрого снятия интоксикации одномоментным опорожнением гнойника сформировавшегося при пиопневмотораксе, и создания доступа для его санации через широкую торакотомную рану. Техническая простота выполнения торакостомии позволяет ее использовать в лечение наиболее тяжелых больных с гнойно-деструктивными заболеваниями легких и часто спасает их жизнь в случаях, когда другие операции представляют большой риск. Как показал опыт нашей клиники, важным преимуществом открытого дренирования плевральной полости является значительное сокращение периода пребывания таких больных в стационаре: санацию плевральной полости через торакостому можно осуществлять в амбулаторных условиях.

Эффективность торакостомии во многом определяется правильным выбором показаний к открытому дренированию плевральной полости. Она не приносит успеха при продолжающемся активном деструктивном процессе в легком. В случаях возникновения напряженного пиопневмоторакса к торакостомии следует прибегать через 2-3 суток, как только улучшится состояние больного, а в качестве неотложного мероприятия вначале торакоцентез и дренирование плевральной полости. Наибольший эффект следует ожидать от торакостомии при многокамерном пиопневмотораксе - когда имеющиеся перемычки делают почти невозможной санацию плевральной полости с помощью дренажей. Кроме того, к этому оперативному вмешательству следует прибегать как к этапу в лечении распространенной гангрены легкого.

Хирургический доступ для торакостомии определяется местом скопления гноя в плевральной полости. По ходу намечаемого разреза кожу и мягкие ткани следует предварительно инфильтрировать раствором анестетика. В нем растворяют суточную дозу одного из антибиотиков: линкомицина, гентамицина, левомицетина, клиндамицина или препаратов цефалоспоринового ряда - для предотвращения возникновения флегмоны грудной стенки

Широким полуовальным разрезом кожи и подлежащих тканей длиной 12-15 см в заранее намеченной области достигают межреберья. После разведения тканей становятся отчетливо видны межреберные мышцы. Здесь выполняется пункция плевральной полости толстой иглой с целью точного ориентирования разреза по отношению к полости гнойника. С помощью отсоса удаляют гной из плевральной полости и промывают ее антисептическим раствором. Выполняют резекцию одного из ребер на протяжении 10-12 см. Чаще всего выполнить этот прием поднакостнично не представляется возможным из-за воспалительных изменений в плевре, внутригрудной фасции.

После удаления фрагмента резецированного ребра, опорожнения полости от гноя, детрита и разделении имеющихся в ней перемычек оценивают отношение формируемой торакостомы к дну полости гнойника - куполу диафрагмы. При этом, если одно из ребер создает здесь своеобразный "порог", препятствуя полному оттоку патологического содержимого, его следует резецировать в намеченных пределах. К резекции фрагмента вышележащего ребра прибегают только в случаях, когда сделанное отверстие в грудной стенке слишком узкое и недостаточно для быстрого полноценного опорожнения полости эмпиемы. Размеры торакостомы обычно составляют 4 x 8 см.

Плевральную полость повторно промывают антисептическим раствором. По краю торакостомы подшивают кожно-фасциально-мышечные лоскуты к плевре и внутригрудной фасции (рис. 138). В созданный широкий торакальный свищ вводят несколько широких марлевых тампонов, накладывают повязку.

В течение первых 2-3 суток осуществляют перевязки с орошением полости гнойника через

торакастому антисептическими растворами, сменой тампонов. В последующем - тампоны в плевральную полость не вводят, торакастому лишь закрывают сменными наружными (по типу "контурных") повязками. Придавая больному постуральное положение обеспечивается отток в повязку содержимого из полости гнойника. Ультрафиолетовое облучение раны при перевязках, ультразвуковая обработка через раствор антисептика, коагуляция бронхиальных свищей с помощью торакоскопа могут с успехом применяться у таких больных в послеоперационном периоде.

В процессе лечения стенки полости очищаются, закрываются небольшие дефекты в легочной ткани, мелкие бронхиальные свищи. Остаточная полость постепенно уменьшается в размерах. У части больных легкое полностью расправляется и рана грудной стенки заживает без дополнительного вмешательства.

При сохранившейся после торакастомии стойкой остаточной полости без бронхиальных свищей выполняют иссечение и мобилизацию краев торакастомы и зашивают рану грудной стенки с оставлением двухпросветного дренажа. Вначале с его помощью, а затем - пункциями добиваются полной санации остаточной плевральной полости. В дальнейшем она облитерируется самостоятельно или это достигается с помощью антибактериальной фибриновой пломбировки, разработанной в нашей клинике.

В случае формирования стойкой остаточной полости с бронхоплеврочным свищем в дальнейшем предпринимаются повторные оперативные вмешательства различного характера: декорткация, торакопластика или мышечная пластика бронхиальных свищей, частичная резекция легкого.

Перевязка легочной артерии. Перевязку легочной артерии как самостоятельный прием хирургического лечения больных с острыми инфекционными деструкциями легких выполняют исключительно с целью остановки тяжелого аррозийного кровотечения или для устранения реальной угрозы его возникновения при прогрессирующем развитии заболевания для спасения жизни, когда другие оперативные вмешательства невозможны ввиду смертельного риска.

Отношение к этой операции в ведущих торакальных клиниках нашей страны неоднозначно. Накопленный нами опыт показал, что перевязка легочной артерии не всегда является универсальным приемом остановки кровотечения. Это в первую очередь относится к ситуациям, когда в результате длительно существующего или перенесенного в прошлом воспалительного процесса произошла васкуляризация сращений в плевральной полости, создав дополнительные анастомозы между большим и малым кругами кровообращения. В последние годы к перевязке легочной артерии прибегают редко. Тем не менее, она остается в арсенале средств хирургической помощи больным с тяжелыми, осложненными формами острых инфекционных деструкций легких и к ней допустимо прибегать в вынужденных ситуациях.

Резекция легких. Этот метод чаще других используют при лечении больных легочными нагноениями. Объем удаляемой части легкого определяется распространенностью патологического процесса, но не может быть меньше доли.

Основные технические приемы выполнения различных резекций легких в том виде, как это делают в нашей клинике, детально изложены в ряде монографий, вышедших из ее стен: "Резекция легких"(1960), "Руководство по легочной хирургии" (1969), "Хирургия легких и плевры" (1988), "Хирургия рака легкого в далеко зашедших стадиях заболевания" (1998).

Радикальные оперативные вмешательства, предпринимаемые у больных острыми инфекционными деструкциями легких, имеют отличительные особенности, обусловленные характером патологических изменений, и продолжают совершенствоваться по мере получения новых данных, расширяющих наши представления об этих процессах.

Общей тенденцией хирургического лечения больных острыми инфекционными деструкциями легких в последние годы стало стремление к сокращению и строгой конкретизации показаний к оперативным вмешательствам, а при необходимости - их выполнение в пределах только пораженной части легкого. Возможности практической реализации этого положения определяются совокупностью многих факторов и включают:

- адекватное обезболивание;
- выбор рационального доступа к очагу поражения;
- детальную ревизию органов грудной полости после торакотомии;
- определение распространенности собственно очага деструкции в легком;
- оценку состояния других отделов легкого, органов средостения;
- определение реакции организма больного на операционную травму, прогнозирование его функциональной операбельности с учетом окончательно установленного объема предполагаемой

резекции легкого, ее технических особенностей, травматичности;

- содержание и эффективность интенсивного лечения в операционном периоде, а также мероприятия по поддержанию на необходимом уровне функционирования основных жизненно-важных систем организма больного в ближайшем и более отдаленном послеоперационном периоде.

Операцию выполняют под общим обезболиванием с искусственной вентиляцией легких. Для изоляции непораженных отделов дыхательных путей от гнойного содержимого очага деструкции используют однолегочную интубацию здорового легкого или располагают дыхательную трубку эндотрахеально. В просвет бронха пораженного легкого вводят дренирующий катетер, обеспечивающий аспирацию патологического содержимого, поступающего из легкого в ходе операции, планомерно, многократно выполняют санационные и контрольные фибробронхоскопии. Непременным дополнением общего обезболивания является местная инфильтрационная анестезия в ходе отдельных этапов оперативного вмешательства: межреберий - при торакотомии, плевры и внутригрудной фасции - при ревизии плевральной полости, клетчаточных пространств корня легкого и средостения - при препаровке в этой области.

Наиболее удобной для выполнения резекции легкого является торакотомия из бокового доступа в IV-V межреберье. Следует учитывать, что передне-боковая торакотомия затрудняет возможность быстрого выделения и пережатия бронха, когда это требуется предпринять для предупреждения массивного поступления гноя из пораженных отделов легкого в просвет дыхательных путей, угрожая развитием асфиксии.

После выполнения торакотомии наиболее ответственной задачей является интраоперационная ревизия и уточнение объема предстоящей резекции легкого. При этом решают допустимость ограничения меньшим объемом удаления легочной ткани, сохранения как можно больше функционирующей паренхимы органа. Мало оправдано неременное, настойчивое стремление выполнить только частичную резекцию легкого при высокой технической сложности такой операции, ее высокой травматичности, продолжительности по времени, равно как и при сомнительной анатомической и функциональной полноценности оставляемой части легкого.

Наиболее благоприятно складывается ситуация, когда плевральная полость свободна от сращений или они представлены небольшим числом шнуровидных и лентовидных спаек. Это дает возможность без особого труда правильно оценить объем поражения, возможность выполнения и объем резекции.

Вначале осматривают и пальпируют патологические измененные участки легкого, затем - расположенные в непосредственной близости с ними, область корня пораженной доли, корня легкого, плевральную полость, средостение. Определяют состояние доли легкого, которую предполагается сохранить после резекции пораженной части органа, ее анатомическую и функциональную полноценность. Определенные сложности выбора объема резекции проявляются при поражении деструктивным процессом верхней доли легкого и патологических изменениях в VI сегменте нижней доли. Возникает желание принять решение об атипичной резекции этого сегмента, если в нем также удастся определить очаг явной деструкции. Труднее ситуация - если в нем имеются лишь признаки сопутствующего воспаления (покрывающая его висцеральная плевра выглядит тусклой, утолщенной, ткань легкого уплотнена и плохо аэрируется при дыхании). Наш опыт склоняет к выполнению пневмоэктомии при деструктивном процессе в верхней доле легкого и в VI сегменте и к сохранению нижней доли в случае воспалительных изменений в VI сегменте с проведением интенсивного лечения после завершения операции.

Необходимость расширения объема резекции до пневмонэктомии часто возникает в связи сопровождающими операцию трудностям: при выраженном спаечном процессе, отсутствии четко прослеживаемых междолевых щелей, значительном повреждении легочной ткани при декорткации, делающим проблематичным или невозможным расправить оставшуюся часть легкого в послеоперационном периоде.

Гораздо чаще после торакотомии в плевральной полости устанавливают выраженные сращения. В подобной ситуации принятие обоснованного решения о допустимости радикальной резекции и ее объеме возможно только после выделения легкого из сращений. Лишь после этого удастся произвести детальный осмотр, пальпацию легочной ткани, оценить степень вовлечения в патологический процесс сосудов и бронхов, регионарных лимфатических узлов, клетчатки и внелегочных анатомических образований грудной полости и средостения. С этой позиции местоположение и плотность сращений, их соотношение с органами грудной полости нередко имеют не меньшее значение, чем распространенность в пределах плевральной полости, так как характеризуют выраженность воспалительных изменений в легком.

Разделение плевральных сращений осуществляют с помощью тупферов, помогая пальцами. Этот этап операции требует определенной последовательности. Вначале разделяют сращения в местах, где они наиболее рыхлые и податливые. Этим обеспечивают большую свободу действий при разделении особенно прочных спаек. Освобождение легкого от рыхлых сращений чаще всего происходит без кровопотери. Напротив, плотные сращения часто хорошо васкуляризированы и их разделение (особенно в труднодоступных для контроля зрением областях) может привести к значительной кровопотере и требует осуществления поэтапного тщательного гемостаза.

Разделение сращений начинают у средостения, обеспечивая доступ к элементам корня легкого. Ориентиром для правильного выбора слоя при такой препаровке служит диафрагмальный нерв, который в ходе разделения сращений оставляют на медиастинальной плевре над корнем легкого. Тогда в случае возникновения кровотечения из поврежденного легкого обеспечиваются условия для его остановки - пережатием или перевязкой легочной артерии. Кроме того, предварительное взятие на лигатуры сосудов корня легкого позволяет выделить и пережать главный бронх, устранить поступление патологического содержимого из очага деструкции в просвет дыхательных путей.

Затем выделяют боковую (костальную) поверхность легкого и переходят на задние отделы плевральной полости. Здесь сращения, как правило, оказываются особенно выраженными. Облегчает выделение экстраплевральный доступ. Его применение в зоне плотных сращений легкого с париетальной плеврой менее травматично, чем внутриплевральное их разделение. Следует учитывать расположение здесь хорошо выраженных кровеносных сосудов, формирующих коллектор непарной вены справа и полунепарной - слева. Их повреждение может стать источником значительной кровопотери. Поэтому гемостазу здесь уделяют особое внимание, поэтапно используют диатермокоагуляцию и наложение гемостатических швов.

Для проникновения в слой между париетальной плеврой и внутригрудной фасцией с целью экстраплеврального выделения легкого, допустимо воспользоваться приемом отделения плевры "на протяжении" как от места выполнения торакотомного разреза, так и из дополнительного доступа, который выполняют на париетальной плевре на некотором удалении от места расположения трудно разделяемых сращений в плевральной полости.

Выделение из сращений задних отделов легкого, как в области купола, так и у нижней доли, может оказаться трудным. Здесь следует помнить о вероятном риске повреждения справа - пищевода, а слева - аорты. При экстраплевральном выделении работе инструментами всегда следует предпосылать инфильтрацию тканей раствором местного анестетика.

Освобождение от сращений верхушки легкого осуществляют препаровкой в направлении от средостения, по ходу крупных кровеносных сосудов: справа - верхней полый вены и далее подключичных, слева - аорты и ее ветвей и далее - подключичных. Следует иметь в виду, что сращения могут изменить топографо-анатомические взаимоотношения этих образований, сместив их ближе к плевральной полости, т.е. в зону непосредственных действий хирурга.

При отделении легкого от диафрагмы плотные сращения с ней могут стать причиной частичного повреждения этой мышцы. Это требует дополнительной ревизии состояния купола диафрагмы, а при необходимости - наложения восстанавливающих ее целостность швов.

Выполнение оперативного вмешательства может быть затруднено формированием воспалительных или рубцовых изменений в области околососудистых фасциальных футляров, а также спаечным процессом между легочными сосудами и стенкой бронхов, гиперплазией, слиянием в конгломераты перивазальных и перибронхиальных групп лимфатических узлов. В подобных ситуациях успешность и безопасность резекции легкого во многом обеспечивается правильным ориентированием в топографо-анатомических взаимоотношениях в этой области.

Препаровку сосудов, кровоснабжающих подлежащее резекции легкое или его часть, выполняют с наименьшей их травматизацией, рассекая спайки, препарируя, а при необходимости - удаляя прилежащие к сосудам отдельные измененные, гиперплазированные лимфатические узлы. После освобождения кровеносного сосуда на достаточном протяжении, его перевязывают и пересекают, формируя надежную "центральную" (главную) культю. Она должна быть по возможности длинной. Тогда дополнительно, периферичнее наложенной лигатуре, накладывают вторую - прошивную. Периферическая часть пересеченного сосуда на удаляемом легком может быть лигирована или до окончания этого этапа операции пережата кровоостанавливающим зажимом.

При обширном и тяжелом спаечном процессе в области корня легкого, когда препаровка здесь кровеносных сосудов сопряжена с риском их повреждения, прибегают к рассечению перикарда. Внутриперикардиальная обработка кровеносных сосудов легкого, пораженного деструктивным процессом, облегчает этот этап операции, но всегда является вынужденной ввиду неизбежного

инфицирования полости сердечной сорочки и развития здесь спаечного процесса, риска формирования в дальнейшем сдавливающего перикардита. Как показали исследования, проведенные в нашей клинике, избежать этого осложнения удастся дренированием полости перикарда с проведением превентивной фибринолитической терапии в послеоперационном периоде.

Успех операции во многом обеспечивается формированием надежной культи бронха резецированного легкого. Течение репаративных процессов в культе бронха зависит от многих обстоятельств: наличия или отсутствия инфекции в тканях ее окружающих; ее образующих; длины культи - если она значительна, то в виде "слепого мешка" становится местом скопления в последующем слизи и гноя, способствующих развитию несостоятельности наложенных швов. Чрезмерное травмирование стенки бронха инструментами в ходе формирования культи, швы, наложенные часто и грубо - также приводят к воспалению хрящей ее стенки и развитию свища. Неблагоприятным в этом отношении может стать чрезмерно широкое выделение бронха из окружающих тканей с травмированием или перевязкой питающих веточек бронхиальных артерий. Недостаточное укрытие культи бронха после завершения резекции легкого, ее непосредственный контакт с плевральным экссудатом создает предпосылку для развития несостоятельности швов.

Среди многочисленных приемов обработки культи бронха в нашей клинике в последние годы хорошо зарекомендовал себя модифицированный способ по Оверхольту (В.В.Лишенко, 1998). Любой вариант формирования культи бронха всегда следует дополнить ее надежным укрытием. При частичных резекциях это достигается расправлением оставшейся части паренхимы легкого. После пневмонэктомии - когда в плевральной полости продолжается воспалительный процесс и вероятность несостоятельности швов сохраняется высокой, культю бронха плевризируют швами, восстанавливающими медиастинальную плевру. При необходимости для этой цели используют мобилизованный на ножке участок жировой ткани с перикарда, выделяют фрагмент париентальной плевры.

При лобэктомиях всегда следует учитывать состояние, функциональную и анатомическую достаточность оставляемой части легкого: при полном расправлении она должна выполнять собой всю свободную плевральную полость.

Для обеспечения неосложненного послеоперационного течения после резекции доли легкого следуют некоторым общим правилам. Так, при удалении нижней доли не нужно полностью выделять из сращений верхнюю долю легкого. Достаточно ограничиться разделением плевральных сращений в области междолевой щели и нижних отделов оставляемой верхней доли, сохраняя сращения, фиксирующие ее верхушку у купола плевры. В последующем оставшаяся после расправления легкого небольшая полость над диафрагмой устраняется с помощью искусственного пневмоперитонеума.

В случае резекции верхней доли полное и беспрепятственное расправление сохраненной нижней доли легкого обеспечивают полным выделением ее из сращений и дополнительной мобилизацией рассечением легочной связки.

Нередко поверхность оставляемой доли легкого оказывается покрыта фибринозными напластованиями, организовавшейся рубцовой тканью. Они резко снижают способность легкого к расправлению при дыхании, становятся причиной формирования в послеоперационном периоде стойкой остаточной плевральной полости. Требуется освобождение легкого от такого рода ограничивающих его эластичность проявлений воспаления на висцеральной плевре - выполнение декорткации.

Декорткацию осуществляют аккуратной препаровкой, используя пинцеты, окончатые зажимы, тупфера, инфильтрацию тканей раствором анестезирующих препаратов. По возможности стремятся не нарушить целостность висцеральной плевры и кортикального слоя легкого. В противном случае недостаточная его герметичность создаст большие трудности для расправления легкого в послеоперационном периоде и даже стать причиной расширения объема операции до пневмонэктомии.

Правильное выполнение декорткации легкого обеспечивает сохранение герметичности его ткани - аэростаза. При необходимости для этой цели все видимые на глаз при заполнении плевральной полости антисептическим раствором надрывы и другие образовавшиеся дефекты легочной ткани тщательно ушивают, используя атравматические иглы. Герметизацию поврежденных участков легкого чаще всего осуществляли с помощью П-образных атравматических швов. Недостатком этой методики является незначительная, но все же нежелательная в условиях частичной резекции, деформация ушитых отделов легкого с нарушением их функций. Кроме того, часто наблюдается прорезывание швов, требующее повторного их наложения. С целью герметизации повреждений легочной ткани могут быть применены различные биологические клеи, хотя возлагавшиеся на них еще 10-15 лет назад надежды с нашей точки зрения не оправдались.

В виде исключения при деструктивных процессах, ограничивающихся кортикальным слоем легкого, изредка выполняют атипичную резекцию. Следует отметить, что выполнение типичных сегментэктомий с анатомичным удалением пораженной части легкого строго по межсегментарным плоскостям, в этих случаях чаще всего невозможно. Это обусловлено главным образом тем, что выраженные воспалительные изменения в корне доли при гнойно-деструктивных поражениях легкого всегда значительно затрудняют ориентировку и обработку корня сегментов.

При отказе от лобэктомии и определении показаний к выполнению операции в таком объеме необходимо особенно тщательно оценить состояние близрасположенных отделов легкого. Немотивированное стремление к экономным резекциям может привести к тому, что даже при благополучном течении послеоперационного периода в оставленной части легкого наступит рецидив нагноительного процесса в более поздние сроки.

Выполняя атипичную резекцию следует избегать клиновидного иссечения участков легкого в глубину на расстояние более половины от кортикального слоя до его корня. Это угрожает повреждением сегментарных и даже долевых бронхов и сосудов. В целом необходимо подчеркнуть, что уменьшение объема резекции до сегментэктомии или даже атипичной резекции редкое исключение из общего правила. К ней можно прибегать лишь имея значительный самостоятельный опыт выполнения вмешательств по поводу ОИДЛ.

Периодически появляются предложения хирургического лечения нагноений легкого в меньшем, чем атипичная краевая резекция объеме. Так, при небольших кортикальных деструкциях легкого А.П.Огиренко (1980) рекомендует рассекать стенку гнойника со стороны поверхности легкого, освобождать его полость от содержимого и ушивать из этого доступа дренирующих бронх. Полость абсцесса ликвидируют двухрядными швами. К настоящему времени такого вида оперативные вмешательства не получили заметного распространения в клинической практике.

Дренирование плевральной полости после оперативных вмешательств по поводу острых инфекционных деструкций легких составляет их неперемное условие. Дренажи обеспечивают возможность контроля надежности гемостаза и расправление оставшейся части легкого после частичных резекций. В этих случаях используют два дренажа - верхний и нижний. Верхний дренаж проводят через второе межреберье по средней ключичной линии, его внутренний конец с дополнительным боковым отверстием фиксируют у купола плевры кетгутовым швом. Нижний дренаж - располагают в заднем отделе плевральной полости, над куполом диафрагмы и выводят наружу через 6-7 межреберье по задней подмышечной линии. Целесообразно при этом нижний дренаж установить так, чтобы он не перекрывался поднимающимся куполом диафрагмы после наложения искусственного пневмоперитонеума, который используют с целью быстрого выполнения плевральной полости оставшейся частью легкого почти у всех больных, перенесших частичные резекции. Лишь в случаях, когда сращения у купола плевры не разделялись, ограничиваются одним нижним дренажом. Расправление остатка легкого осуществляют активной аспирацией из полости плевры.

Пневмонэктомию завершают дренированием плевральной полости одним - нижним дренажом. Он дает возможность в течение первых суток контролировать надежность проведенного в ходе оперативного вмешательства гемостаза, а в последующие дни, при необходимости использоваться для промывания плевральной полости с целью профилактики или лечения эмпиемы плевры. Мы в своей практике зачастую прибегаем к постановке двух дренажей и после пневмонэктомии. Это в существенной степени облегчает промывание плевральной полости, а кроме того, при высоком риске развития несостоятельности культи главного бронха позволяет изменить аэродинамику остаточной плевральной полости и создать благоприятные условия для заживления культи (Лищенко В.В., 1998).

Мероприятия, направленные на предупреждение возникновения эмпиемы плевры составляют важную особенность организации и проведения оперативных вмешательств по поводу острых инфекционных деструкций легких. Исследования, проведенные в нашей клинике показали, что микробное загрязнение плевральной полости и операционной раны в этих случаях достигают 61% всех наблюдений.

Среди факторов, способствующих этому, ведущее место занимают: разделение сращений, обработка бронха, случайное повреждение легочной ткани с вскрытием периферически расположенных гнойников.

Предупреждение эмпиемы плевры включает ряд последовательных и взаимосвязанных этапов: дооперационного, интраоперационного, послеоперационного. Мероприятия дооперационного этапа состоят в санации трахеобронхиального дерева. Интраоперационные - включают аспирацию патологического содержимого, поступающего при работе на легком в плевральную полость, ее промывание антисептическими растворами. Действие последних предполагает не столько воздействие

на патогенную микрофлору, сколько рассчитано на механическое удаление гноя, детрита, сгустков крови. Количество используемого для этого раствора должно быть не менее 5-6 литров. В конце операции часть его (500 мл) оставляют в плевральной полости на 1-1,5 часа. Эффективным приемом воздействия на патогенную микрофлору является внутривенное введение в ходе оперативного вмешательства суточной дозы антибиотиков: вначале и перед его окончанием.

В послеоперационном периоде в случае частичной резекции легкого развитию эмпиемы плевры препятствует ликвидация в короткие сроки остаточной полости с помощью активной аспирации воздуха, а при необходимости - наложения искусственного пневмоперитонеума. Внутривенно вводят антибиотики. Схему содержания антибиотикопрофилактики составляют с учетом фармакокинетики препаратов в плевральном экссудате, а в случаях выполнения пневмонэктомии - также динамики организации плеврального экссудата. Тогда создание необходимой концентрации антибиотиков достигают их двукратным введением в разовой дозе на протяжении 7-8 суток. Удобство введения обеспечивают использованием оставленных в плевральной полости в конце оперативного вмешательства двух микроирригаторов.

Высокий риск микробного загрязнения и последующего нагноения торакотомной раны при операциях по поводу острых инфекционных деструкций легких, определяет некоторые особенности ее зашивания.

Для профилактики хондрита и отчасти - уменьшения болевых ощущений, возникающих при соприкосновении во время дыхательных движений груди концов пересеченных реберных хрящей, если это потребовалось в ходе операции, выполняют поднадхрящичную резекцию грудинной части хряща.

В качестве шовного материала как для перикостальных швов, так и для ушивания мягких тканей предпочтительно использование монофиламентных нитей из материала с длительными сроками резорбции, а также нитей, импрегнированных антибактериальными препаратами. Традиционные материалы - шелк, капрон, лавсан в силу наличия у них некоторых отрицательных свойств зачастую становятся причиной развития лигатурных свищей.

Ушивание раны грудной стенки после операций по поводу гангрены легкого имеет некоторые особенности. С целью профилактики хондрита ребер, последние надежно должны быть укрыты жизнеспособными мягкими тканями грудной стенки. Мягкие ткани грудной стенки тщательно ушивают послойно. С целью профилактики расхождения такой раны иногда прибегают к накладыванию дополнительных, укрепляющих рану, опорных швов толстым капроном на коротких валиках от дренажной трубки через все слои краев раны. Ушивание раны завершают инфильтрацией мягких тканей грудной стенки антибиотиком широкого спектра.

Лечение больных в послеоперационном периоде. Удаление пораженного гангреной легкого или его части в значительной степени разрывает цепь патологических расстройств, возникших в связи с развитием гангрены, но вследствие хирургической агрессии нарушения в легочном газообмене, кровообращении, тканевых обменных процессах в первые часы и дни после операции могут даже нарастать. Поэтому основной задачей ближайшего послеоперационного периода (24-48 ч) является восстановление и поддержание нарушенных болезнью и оперативным вмешательством главных систем жизнеобеспечения организма - дыхания и кровообращения.

Для расправления оперированного легкого в послеоперационном периоде во всех случаях применяют активную аспирацию воздуха и экссудата из плевральной полости через дренажи. Для создания отрицательного давления, а также аспирацию из плевральной полости с опережением используют аппараты типа ОП-1.

Активная аспирация часто сопровождается выраженными болевыми ощущениями, для снятия которых прибегают к ненаркотическим анальгетикам. Расправление легкого контролируют рентгенологически, в том числе с помощью плеврографии по отсутствию свободного растекания введенного через дренажи контрастного вещества. Дренажные трубки удаляют через 1-2 суток после расправления легкого.

Нерасправившееся по тем или иным причинам (отсутствие герметизма, ателектаз, плохая постановка дренажей и др.) легкое способствует образованию остаточной плевральной полости, которая после ее отшвартования спустя 5-7 дней считается стойкой. В ней скапливается экссудат. Возникает реальная угроза развития эмпиемы плевры. С целью профилактики образования стойкой остаточной плевральной полости широко используют лечебный управляемый пневмоперитонеум путем введения через катетер в брюшную полость воздуха или кислорода в количестве 20-30 мл/кг массы тела. Как правило, такое количество газа устраняет отрицательное давление в поддиафрагмальном пространстве и на фоне постоянной активной аспирации по плевральным дренажам приводит к подъему диафрагмы на стороне операции на II-III межреберья. Показанием для

применения пневмоперитонеума является нерасправление оставшейся части оперированного легкого в первые 12-18 часов после резекции.

Все операции по поводу гангрены выполняются в условиях острой инфекции в легком и нередко в полости плевры, когда защитить от массивного бактериального загрязнения операционную рану практически невозможно. Кроме того, необходимо учитывать возможность влияния таких системных факторов, как гиповолемия, белковое истощение и гиповитаминозы, характерные для больных гангреной легкого. Поэтому послеоперационное течение у больных гангреной нередко осложняется развитием многочисленных инфекционных и других осложнений.

Наиболее частыми из них являются эмпиема плевры, нагноение операционной раны, легочно-сердечная недостаточность и бронхиальные свищи. Эти осложнения, за исключением нагноения кожной раны, являются и наиболее частыми причинами летальных исходов.

Нагноение операционной раны той или иной протяженности наблюдается почти у каждого четвертого больного, оперированного по поводу гангрены легкого. Обработка плевральной полости и краев раны растворами различных антисептиков (перекись водорода, хлоргексидин, гипохлорит натрия и др.) кардинально не решает задачу предупреждения этого осложнения.

Наблюдения показывают, что профилактическая антибактериальная терапия не оказывает решающего влияния на развитие раневой инфекции у больных, оперированных по поводу гангрены легких. При малейших местных признаках инфекции (отечность раны, появление капель мутного экссудата между швами при надавливании на рану, флотировании кожно-мышечного лоскута над межреберьем, через которое производился доступ в плевральную полость) необходимо наложить глубокие, достигающие передней поверхности ребер, "опорные" швы на трубках на протяжении всей раны. Это позволяет полностью или частично снять кожные швы, удалив тем самым инородные тела из самой кожной раны.

К сожалению, не во всех случаях ранняя диагностика инфекционных осложнений операционной раны является простой. Раневая инфекция в зашитой ране нередко протекает на фоне отсутствия лихорадочной реакции, а обычные явления воспаления (гиперемия, отечность, болезненность области раны при ощупывании) иногда долго отсутствуют при скоплении гноя в глубине раны, в субпекторальном и предлопаточном пространствах. Ориентировка на общую реакцию организма, гематологические показатели, иммунологические и ферментные критерии дает возможность заподозрить осложнение только при динамическом и комплексном контроле.

В первые дни после операции обычные гематологические исследования позволяют выявить осложнения по таким критериям, как лейкоцитоз периферической крови, лейкоцитарном индексе интоксикации (ЛИИ) и абсолютном количестве лимфоцитов. Эти критерии подвержены индивидуальным колебаниям и зависят не только от течения раневого процесса, но и от воспаления в бронхиальном дереве и паренхиме оставшегося легкого.

Инфицирование плевры во время операции реально создает угрозу развития эмпиемы плевры не только при частичных резекциях, где она имеется во всех случаях нарушения расправления легкого и образования стойкой остаточной полости, но и при пневмонэктомиях. Эмпиема плевры без бронхиального свища развивается у каждого четвертого больного, перенесшего пневмонэктомию, и у третьей части больных, которым выполняются частичные резекции. Несмотря на определенные успехи в лечении больных с развитой картиной таких осложнений, решение этой проблемы следует искать на путях их профилактики.

После удаления легкого по поводу гангрены через несколько дней после операции неизбежно наступает разграничение плеврального экссудата в силу формирования многокамерного фибриноторакса, несмотря на проведение настойчивого, иногда даже проточного промывания плевральной полости в первые часы и дни. Это определило необходимость широкого использования ферментного лизиса фибринных пленок и ликвидации многокамерного фибриноторакса. Вводить ферменты (террилитин, терридеказу, катафер и др.) целесообразно не раньше 3-5 суток после операции, сдерживая до этого распространение инфекции за счет внутривнутриплеврального введения антибактериальных препаратов в виде сочетания бактерицидных антибиотиков (аминогликозиды, цефалоспорины, линколин и др.) и антисептиков (диоксидин, димексид и др.). Более раннее применение ферментов создает угрозу нестабильности гемостаза в плевральной полости, несостоятельности торакотомной раны, а может быть, и культы главного бронха.

Образование за счет лизиса фибринных пленок единой полости на стороне операции позволяет затем избрать любой вариант ведения плевральной раны: либо регулированием количества экссудата систематическими плевральными пункциями с введением антибактериальных средств в соответствии с антибиотикограммой, либо одномоментным удалением экссудата с последующим заполнением

плевральной полости искусственными средами с оптимальным антибактериальным действием.

Так как ферменты в значительной степени разрушают фибринные барьеры и восстанавливают всасывающую способность париетальной плевры, то возможно одномоментное поступление и бактериальных эндотоксинов, освобожденных из клеточного детрита. Это проявляется в различной степени и выражается в повышении температуры тела, озноба различной выраженности.

В тех случаях, когда комбинированным применением ферментов и антибиотиков предотвратить развитие эмпиемы плевры не удастся, приступают к санации гнойной плевральной полости закрытым пункционным способом или дренированием с помощью торакоцентеза и активной аспирации.

Пункционный метод используют для санации небольших остаточных плевральных полостей после частичных резекций, а также плевральной полости после пневмонэктомии без бронхиальных свищей. Лечение заключается в ежедневных плевральных пункциях с аспирацией гноя, обильных промываниях антисептическими растворами с введением антибиотиков и протеолитических ферментов. Антибактериальные препараты вводят с учетом вида микробной флоры и ее чувствительности. Эффективность лечения оценивают по данным клинического и лабораторного обследования, динамике бактериологических и иммунологических показателей плеврального экссудата, изменениям рентгенологической картины с помощью плеврограмм. Пункции прекращают после ликвидации остаточной плевральной полости или при наличии стойкой ее стерильности и “спокойных” клинических, лабораторных и иммунологических данных.

Полость эмпиемы при наличии несостоятельности культи бронха эффективно санировать пункционным способом невозможно. До закрытия культи бронха ее необходимо постоянно дренировать или посредством торакоцентеза, или открытым способом (торакостомия). К тому или другому способу дренирования прибегают тотчас же, как только выявлялись признаки несостоятельности - отсутствие вакуума в плевральной полости, откашливание плеврального экссудата. При условии постоянной санации полости эмпиемы можно надеяться на прикрытие небольшого дефекта в культе бронха (фибрином, грануляционной тканью) и заживление его. Если дефект культи бронха больших размеров, не менее половины его диаметра, спонтанное заживление чаще всего не происходит. Несостоятельность культи бронха делается стойкой, а спустя две-три недели можно говорить в таких случаях о формировании бронхиального свища.

Общие исходы хирургического лечения. Показания к хирургическому лечению больных абсцессами легких в последнее десятилетие возникают не более, чем у 2-5% пациентов, преимущественно за счет экстренных оперативных вмешательств. При этом послеоперационная летальность редко превышает 5%. При гангренозных абсцессах легких операции выполняются у трети пациентов, послеоперационная летальность достигает 10-12%. По-прежнему высока летальность у больных распространенной гангреной легкого. Из числа таких пациентов оперируется до 80%. Чаще всего оперативные вмешательства у них предпринимаются в связи с неуклонным прогрессированием патологических изменений в легких. Послеоперационная летальность даже в ведущих специализированных отделениях сохраняется на уровне 30%.

Таким образом, лечение больных ОИДЛ должно быть весьма индивидуализировано. Нет более или менее эффективных методов лечения. Для каждого конкретного больного наиболее эффективным является тот метод, который выбран правильно, с учетом общего состояния, выраженности и характера морфологических изменений в пораженном легком, динамики клинического течения заболевания, технических возможностей медицинского персонала. Все больные острыми инфекционными деструкциями легких должны находиться под постоянным диспансерным динамическим наблюдением. Особое внимание следует уделять пациентам, исходом заболевания у которых стало клиническое выздоровление, в частности формирование больших зон пневмофиброза или тонкостенных сухих остаточных полостей. Эта категория выписавшихся из торакального стационара – группа риска развития хронических нагноений и туберкулеза.