

Федеральное государственное бюджетное образовательное
учреждение высшего образования
«СЕВЕРО-ОСЕТИНСКАЯ ГОСУДАРСТВЕННАЯ МЕДИЦИНСКАЯ АКАДЕМИЯ»
Министерства здравоохранения Российской Федерации

Кафедра хирургических болезней № 2

Калицова М.В., Тотиков В.З., Тотиков З.В., Медоев В.В.

КИШЕЧНАЯ НЕПРОХОДИМОСТЬ

Учебное пособие для студентов 4 - 5 курсов педиатрического факультета
по госпитальной хирургии

Владикавказ 2020

УДК-616.34
К46

Калицова М.В., Тотиков В.З., Тотиков З.В., Медоев В.В.

Кишечная непроходимость: учебное пособие, Северо – Осетинская Государственная Медицинская Академия.- Владикавказ, 2020 - 60 стр.

Данное учебное пособие посвящено кишечной непроходимости. Авторами представлены современные данные по этиологии, патогенезу, клинике, диагностике, предоперационной и интраоперационной тактике ведения и лечения пациентов с кишечной непроходимостью. Отражены представления о спорных и нерешенных вопросах, касающихся современного состояния данной проблемы.

Учебное пособие « Кишечная непроходимость » подготовлено по дисциплине « Госпитальная хирургия » в соответствии с требованиями Федерального государственного образовательного стандарта высшего образования для студентов, обучающихся для специальности **31.05.02 Педиатрия (специалитет)**.

**УДК-616.34
К46**

Р е ц е н з е н т ы :

Хестанов А.К. – доктор медицинских наук, профессор кафедры хирургических болезней № 3 ФГБОУ ВО СОГМА Минздрава России

Беслекоев У.С. – доцент, кандидат медицинских наук, заведующий кафедрой общей хирургии ФГБОУ ВО СОГМА Минздрава России

Утверждено и рекомендовано к печати Центральным координационным учебно-методическим советом ФГБОУ ВО СОГМА Минздрава России (протокол № 6 от 6 июля 2020 г)

© Северо – Осетинская Государственная Медицинская Академия, 2020
© Калицова М.В., Тотиков В.З., Тотиков З.В., Медоев В.В., 2020

СОДЕРЖАНИЕ

1. ЭТИОЛОГИЯ И ПАТОГЕНЕЗ.....	4
2. КЛАССИФИКАЦИЯ.....	9
3. КЛИНИКА И ДИАГНОСТИКА.....	10
4. ЛАБОРАТОРНАЯ ДИАГНОСТИКА.....	13
5. СПЕЦИАЛЬНЫЕ МЕТОДЫ ИССЛЕДОВАНИЯ.....	14
6. ДИФФЕРЕНЦИАЛЬНАЯ ДИАГНОСТИКА.....	20
7. ТАКТИКА ХИРУРГА ПРИ КИШЕЧНОЙ НЕПРОХОДИМОСТИ.....	21
8. ЛЕЧЕНИЕ КИШЕЧНОЙ НЕПРОХОДИМОСТИ.....	21
9. ПРЕДОПЕРАЦИОННАЯ ПОДГОТОВКА.....	22
10. ВИДЫ ОПЕРАТИВНОГО ЛЕЧЕНИЯ.....	23
11. ПОСЛЕОПЕРАЦИОННОЕ ВЕДЕНИЕ.....	33
12. ПРОФИЛАКТИКА И РЕАБИЛИТАЦИЯ.....	35
13. ОТДЕЛЬНЫЕ ВИДЫ КИШЕЧНОЙ НЕПРОХОДИМОСТИ.....	35
13.1. Функциональная кишечная непроходимость.....	35
13.2. Обтурационная кишечная непроходимость.....	36
13.3. Странгуляционная кишечная непроходимость.....	37
14. ТЕСТОВЫЕ ЗАДАНИЯ.....	51
15. СИТУАЦИОННЫЕ ЗАДАЧИ.....	54
16. ЭТАЛОНЫ ОТВЕТОВ К СИТУАЦИОННЫМ ЗАДАЧАМ.....	57
17. ОТВЕТЫ К ТЕСТОВЫМ ЗАДАНИЯМ.....	58
18. РЕКОМЕНДУЕМАЯ ЛИТЕРАТУРА.....	59

ЦЕЛЬ ИЗУЧЕНИЯ ТЕМЫ

Изучить классификацию, клиническое течение, диагностику и дифференциальную диагностику кишечной непроходимости. Освоить принципы индивидуального подхода к лечению, предоперационной подготовке, оперативному лечению и послеоперационному ведению больных с кишечной непроходимостью.

ВОПРОСЫ ДЛЯ ПОВТОРЕНИЯ:

1. Анатомия кишечника.
2. Физиология кишечника.

ВОПРОСЫ ДЛЯ САМОКОНТРОЛЯ ЗНАНИЙ ПО ТЕМЕ:

1. Кишечная непроходимость – определение понятия.
2. Актуальность проблемы.
3. Этиология и патогенез кишечной непроходимости.
4. Классификация кишечной непроходимости.
5. Клиника кишечной непроходимости.
6. Диагностика кишечной непроходимости.
7. Специальные методы исследования при кишечной непроходимости.
8. Дифференциальная диагностика кишечной непроходимости.
9. Тактика хирурга при кишечной непроходимости.
10. Лечение кишечной непроходимости.
11. Предоперационная подготовка больных с кишечной непроходимостью.
12. Виды оперативного лечения при кишечной непроходимости.
13. Послеоперационное ведение больных с кишечной непроходимостью.
14. Профилактика и реабилитация больных с кишечной непроходимостью.
15. Отдельные виды кишечной непроходимости.

Кишечная непроходимость – определение понятия.

Кишечная непроходимость, или илеус, включает в себя различные заболевания кишечника, которые проявляются прекращением прохождения кишечного содержимого по желудочно-кишечному тракту.

Актуальность проблемы.

По отношению ко всем острым хирургическим заболеваниям органов брюшной полости кишечная непроходимость составляет от 1,2 до 9,4 %. Несколько чаще она возникает у мужчин (55 %) и реже у женщин (45 %). Более 35 % больных с острой кишечной непроходимостью приходится на возраст старше 60 лет с летальностью, достигающей 20 % (Петров В.П., Ерюхин И.А., 1989). Средняя летальность при данном заболевании составляет около 9 %.

ЭТИОЛОГИЯ И ПАТОГЕНЕЗ.

Самой частой причиной острой кишечной непроходимости является спаечный процесс в брюшной полости. Для развития кишечной

непроходимости спайки различной формы имеют неодинаковое значение. Наибольшую опасность представляют, прежде всего, изолированные межкишечные, кишечно-париетальные или париетально-сальниковые сращения, образующие в брюшной полости тяжи и «окна», которые могут являться причиной возникновения странгуляции подвижных сегментов кишечника. Во-вторых, это диффузные или очаговые пластинчатые межкишечные, кишечно-париетальные или кишечно-сальниковые сращения с образованием кишечных конгломератов, способных привести к обтурационной непроходимости при функциональной перегрузке кишечника. Кроме того, непроходимость может возникнуть вследствие грубого рубцового сморщивания и укорочения брыжейки или рубцовой деформации кишечной стенки.

Другая группа приобретенных факторов, предрасполагающих к развитию кишечной непроходимости, формируется в результате возникновения опухолевых заболеваний органов брюшной полости и забрюшинного пространства. Прежде всего, имеются в виду экзофитные и эндофитные опухоли различных отделов кишечника, приводящие к обтурационной непроходимости. Обтурация может развиваться также вследствие наружного сдавления кишечной трубки опухолью, исходившей из других органов, а также сужения ее просвета в результате перифокальной опухолевой или воспалительной инфильтрации. Некоторым своеобразием характеризуется механизм развития непроходимости при полипозе кишечника. Наряду с постепенной обтурацией просвета, сопровождающей рост любой экзофитной опухоли, полипы на ножке, расположенные в нефиксированных, свободно-подвижных отделах кишечника, могут вызвать инвагинацию, т. е. смешанную форму кишечной непроходимости, при которой обтурация сочетается со странгуляцией. Подобная ситуация особенно характерна для множественного полипоза тонкой кишки, нередко являющегося одним из проявлений синдрома Пейтца-Егерса.

Не меньшую сложность представляет систематизация врожденных предрасполагающих факторов, которые могут обусловить возникновение кишечной непроходимости. Формирование этих факторов в процессе эмбриогенеза связано с фиксацией у человека ряда внутренних органов.

Физиологический спаечный процесс сопровождает развитие брыжейки двенадцатиперстной кишки, восходящей и нисходящей ободочных кишок, формирование брыжеечных пазух и боковых каналов брюшной полости. В основном процесс фиксации указанных сегментов кишечника завершается к исходу 5-го месяца внутриутробного развития, однако окончательное формирование брыжеечного и связочного аппарата кишечника происходит на протяжении всего периода роста и развития организма. При этом установлено, что сегменты кишечника, фиксированные на задней брюшной стенке, в дальнейшем увеличиваются параллельно с ростом последней, а органы, сохраняющие первичную (тощая кишка, подвздошная, сигмовидная ободочная) или вторичную (поперечная ободочная кишка) брыжейку, проявляют способность к росту опережающими темпами. В результате эти органы или обретают излишнюю свободу перемещения на длинной брыжейке, или,

наоборот, при недоразвитии брыжейки продольные перистальтические движения в них становятся ограниченными. В обоих случаях значительно увеличивается опасность возникновения заворотов, инвагинаций, узлообразования. Другую опасность представляет формирование в процессе развития связочно-брыжеечного аппарата кишечника дополнительных складок брюшины, мезентерико-париетальных карманов, в которых могут оказаться фиксированными отдельные кишечные петли.

К непосредственным причинам, способным при наличии предрасполагающих факторов вызвать развитие кишечной непроходимости, относят, прежде всего, резкое увеличение двигательной активности кишечника, обусловленное повышенной пищевой нагрузкой (особенно после периода голодания), острым энтероколитом, медикаментозной стимуляцией, или же внезапное повышение внутрибрюшного давления при физическом напряжении.

Механизм циркуляторных нарушений и последующих ишемических расстройств при кишечной непроходимости достаточно универсален и связан с общими закономерностями нарушений микроциркуляции. При непроходимости на первый план выступают волевические и гемодинамические нарушения, обусловленные сокращением артериального притока и нарушением венозного оттока за счет компрессии сосудов брыжейки (странгуляционные формы непроходимости) или внутривенных сосудов (все формы непроходимости). Затем под влиянием биологически активных аминов присоединяется ишемический паралич прекапиллярных сфинктеров, развивается стаз в сосудах микроваскулярного ложа, агрегация форменных элементов. Высвобождающиеся тканевые кинины, а также гистамин нарушают проницаемость сосудистой стенки. Это способствует появлению интерстициального отека, усугубляемого расстройством коллоидно-осмотических и ионно-электролитных взаимоотношений плазмы и интерстициальной жидкости. На этом фоне под влиянием ишемии, дополнительного воздействия микробных и тканевых эндотоксинов возникает деструкция кишечной стенки по типу геморрагического инфарктирования с последующим некробиозом всех тканевых структур.

При развитии непроходимости кишечника, прежде всего, рефлекторно подавляется способность к появлению «пищеварительной» перистальтики, но главные изменения двигательной функции кишечника связаны с нарушением ММК (мигрирующий миоэлектрический комплекс, генерируемый автономным водителем ритма кишечника). Возникновение механического препятствия на пути пассажа кишечного содержимого прерывает распространение ММК в дистальном направлении и стимулирует этим возникновение нового комплекса, что служит причиной усиленной перистальтики кишечника выше препятствия, на ранних этапах кишечной непроходимости. В этом процессе принимает участие и центральная нервная система. Возбуждение парасимпатической нервной системы при сохранении препятствия может привести к возникновению антиперистальтики. Затем наступает угнетение двигательной активности в результате гипертонуса симпатической нервной системы.

Аналогичное нарушение взаимоотношений симпатического и парасимпатического звеньев нейрокринной регуляции перистальтики лежит в основе ряда форм первичной динамической непроходимости, например стойкого прогрессирующего послеоперационного пареза кишечника. При этом полностью сохраняется функция водителя ритма, однако индукции ММК или не возникает вовсе, или утрачивается способность к воспроизведению третьей фазы комплекса - фазы фронтальной активности.

В дальнейшем, как при первичной динамической, так и при механической непроходимости, включаются более стойкие механизмы, вызывающие прогрессирование пареза. Основу этих механизмов составляет нарастающая циркуляторная гипоксия кишечной стенки, вследствие которой постепенно утрачивается возможность передачи импульсов по интрамуральному аппарату. Затем уже и сами мышечные клетки оказываются неспособными воспринимать импульсы к сокращению в результате глубоких метаболических расстройств и внутриклеточных электролитных нарушений. Расстройства метаболизма усугубляются нарастающей эндогенной интоксикацией, которая в свою очередь увеличивает тканевую гипоксию и замыкает этим порочный круг. Наконец, в условиях уже развившегося пареза, разрушается структура кишечной микробиологической экосистемы, вследствие чего отдельные аллохтонные микроорганизмы, вегетирующие в кишечнике (*E. coli*), проникают в стенку кишки и гибнут там, выделяя эндотоксины, вносящие свой вклад в подавление сократительной способности кишечной мускулатуры.

В результате метаболических нарушений и развития эндотоксикоза угнетается и выделение пищеварительных ферментов желудком, поджелудочной железой и желчных кислот печенью. Это в свою очередь угнетает пищеварительную функцию желудочно-кишечного тракта и усугубляет метаболические расстройства.

Наряду с этим при острой кишечной непроходимости наблюдается выраженное переполнение кишечника жидким содержимым. Именно потери жидкого содержимого кишечника, которое содержит большое количество солей, белка и служит средой для вегетации патогенной флоры, являются причиной тяжелых водно-электролитных и метаболических расстройств, интоксикации, гипоксии при острой кишечной непроходимости.

В условиях средней нагрузки в просвет неизмененного кишечника вместе с пищеварительными секретами выделяется в среднем до 6-8 л жидкости. Почти вся она реабсорбируется по мере продвижения, и с каловыми массами выделяется всего 180-250 мл воды. Согласно данным Ю. М. Дедерера (1971), при злообразованиях, заворотах и странгуляциях потеря воды уже в первые сутки может составить 5-6 л и более, а при инвагинациях и обтурациях - до 2-3 л воды.

Другим фактором, оказывающим существенное влияние на всасывание продуктов питания и прежде всего белков, является активизация при острой кишечной непроходимости микробного ферментативного расщепления, которая знаменует собой переход от собственного к так называемому симбионтному пищеварению. Этому процессу способствует размножение

микрофлоры в застойном кишечном содержимом и заброс в проксимальные отделы кишечника микроорганизмов, обычно вегетирующих в дистальных его отделах. Симбионтное пищеварение в кишечнике человека качественно значительно уступает собственному. По мере приобретения им доминирующей роли все более увеличивается в кишечном химусе содержание продуктов неполного гидролиза белков - полипептидов, составляющих существенную долю в группе токсических молекул средней массы. В нормальных условиях эти соединения не всасываются через кишечную стенку. Однако в результате структурных изменений, обусловленных циркуляторной гипоксией кишечной стенки, последняя утрачивает функцию биологического барьера и некоторые из этих продуктов поступают в общий кровоток. Исследования по изучению резорбтивной функции тонкой кишки в условиях выраженного пареза кишечника, вызванного разлитым перитонитом, показали, что, несмотря на общее угнетение резорбции, поступление из кишечника продуктов неполного белкового гидролиза существенно возрастает, что способствует нарастанию интоксикации.

Эндотоксикоз при острой кишечной непроходимости носит сложный, многокомпонентный характер. При эндотоксикозе, обусловленном острой кишечной непроходимостью, необходимо выделять источник (или источники) эндогенной интоксикации, циркуляцию эндотоксинов во внутренних средах организма (в крови и лимфе) и конечные механизмы интоксикации в органах и тканях.

Главным источником интоксикации при кишечной непроходимости является кишечник. Роль его как источника интоксикации определяется:

1. нарушением барьерной функции кишечной стенки в связи с микроциркуляторными и гипоксическими ее изменениями;
2. угнетением факторов секторного иммунитета в кишечнике;
3. развитием дисбактериоза за счет перемещения в проксимальные отделы кишечника несвойственной им аллохтонной анаэробной микрофлоры и приобретения ею патогенных свойств;
4. развитием симбионтного полостного пищеварения с включением в этот процесс ферментативной активности микроорганизмов, что ведет к неполному гидролизу белковых продуктов и образованию биологически активных полипептидов.

Нарушение барьерной функции кишечной стенки приводит к эндотоксемии, которая вначале компенсируется детоксицирующим влиянием печени, но по мере прогрессирования процесса принимает угрожающий характер. Далее решающее значение приобретают следующие патогенетические факторы:

1. постепенное истощение функционального потенциала печени на фоне прогрессирования эндотоксикоза;
2. развитие и прогрессирование перитонита, второго источника интоксикации;
3. переход эндотоксемии на систему лимфооттока и нарастание общей массы токсических продуктов во внутренних средах;

4. развитие под влиянием эндотоксикоза системных микроциркуляторных расстройств в органах и тканях, нарушение клеточного метаболизма.

Дегенеративно-деструктивные изменения в клетках и тканях носят при этом достаточно универсальный характер, определяемый главным образом гипоксией. Они сводятся к дестабилизации ультраструктурных мембран и нарушению окислительного фосфорилирования, являющегося узловым компонентом энергетического обмена. При этом сами ткани становятся третьим источником интоксикации за счет активации калликреин-кининовой системы и лизосомальных протеолитических ферментов. Выход на тканевый уровень придает процессу аутокаталитический характер. Замыкается порочный круг, разорвать который воздействием лишь на одно из звеньев уже невозможно. Патогенетическое лечение в этом случае требует и устранения первичных источников интоксикации, и ликвидации токсемии, и коррекции тканевого метаболизма.

Метаболические расстройства в тканях под влиянием циркуляторной гипоксии далеко не исчерпывают общего объема обменных нарушений при острой кишечной непроходимости. Прежде всего, это касается нарушений водно-электролитного обмена. Потеря жидкости с рвотными массами, задержка ее в паретически измененном кишечнике, в брюшной полости, в отечных тканях приводят к тяжелой гипогидратации.

При высокой непроходимости, сопровождающейся обильной рвотой, быстро нарастает дефицит калия, который в последующем возрастает вследствие потери калия с мочой. Это приводит к выходу калия из клеток, где его место занимают натрий и водород. Возникают условия для развития гипокалиемического алкалоза.

Нарушение внутрикишечного полостного и пристеночного пищеварения, а также прогрессирующая функциональная декомпенсация печени приводят к угнетению белкового, жирового и углеводного обмена. Резко возрастает уровень катаболических процессов с одновременным снижением общего энергетического потенциала, резко угнетается анаболизм.

Таким образом, в патогенезе общих расстройств при острой кишечной непроходимости ведущее место занимают два процесса: прогрессирующий эндотоксикоз и нарушение метаболизма на всех уровнях. Оба процесса тесно взаимосвязаны и оказывают постоянное взаимоусугубляющее действие.

КЛАССИФИКАЦИЯ.

По механизму возникновения кишечную непроходимость делят на функциональную (динамическую) и механическую. Функциональную непроходимость в свою очередь подразделяют на спастическую и паралитическую, механическую на обтурационную (закупорка опухолью, желчными или каловыми камнями, аскаридами и др.) и странгуляционную, при которой сдавливаются сосуды и нервы брыжейки кишечника (завороты, узлообразования, ущемления и др.). Спаечная кишечная непроходимость и инвагинация имеют элементы как обтурации, так и странгуляции и относятся к

смешанной форме непроходимости. По уровню обструкции выделяют тонкокишечную непроходимость, которую делят на высокую и низкую, и толстокишечную непроходимость. По клиническому течению кишечную непроходимость делят на острую и хроническую, по степени – на полную и неполную. Кроме того, в динамике развития непроходимости различают 3 фазы (О.С. Кочнев, 1984): нервно-рефлекторную, интоксикации и перитонита. По развитию патологического процесса выделяют 3 стадии (В.П. Петров, И.А. Ерюхин, 1989): стадию острого нарушения кишечного пассажа, стадию острых расстройств внутрисстеночной кишечной гемодинамики и стадию перитонита.

Взяв за основу классификацию О.С. Кочнева, В.Н. Чернов и В.Г. Химичев (1997) разработали классификацию, отражающую течение острой непроходимости тонкого кишечника с момента заболевания до полной реабилитации. Авторы предлагают выделять пять стадий клинического течения острой непроходимости тонкой кишки: *ишемии, водно-электролитных нарушений, перитонита и эндотоксикоза, полиорганной недостаточности и реабилитации* (ферментативной или хронической кишечной недостаточности). Основной целью этой классификации является возможность выбора индивидуальной технологии лечения. Определение стадии клинического течения острой непроходимости тонкой кишки осуществляется на основе комплексной оценки клинических, инструментальных, лабораторных исследований и данных хирургического вмешательства.

И.С. Попова (1991) выделяет две стадии течения острой тонкокишечной непроходимости: *синдрома энтеральной гипертензии и синдрома энтеральной недостаточности.*

Р.А. Женчевский (1989) предлагает *клинико-морфологическую классификацию симптомокомплексов при спаечной болезни*, в которой выделяет четыре формы спаечной непроходимости: *острая спаечно-динамическая непроходимость* (первый приступ); *рецидивирующая спаечная непроходимость* (повторные приступы); *обтурационная спаечная непроходимость* (острая, подострая, хроническая); *странгуляционная спаечная непроходимость* с нарушением кровообращения в брыжейке и кишечной петле.

В.З. Тотиковым предложены классификации *острого нарушения проходимости ободочной кишки* (1993) и *острой спаечной обтурационной тонкокишечной непроходимости* (2005), отражающие 4 стадии заболевания, и позволяющие прогнозировать течение непроходимости на фоне декомпрессионной терапии. Выставление той или иной стадии кишечной непроходимости в диагноз позволяет определять показания к оперативному или консервативному виду лечения, а так же сроки предоперационной подготовки.

КЛИНИКА И ДИАГНОСТИКА.

Клиническая картина кишечной непроходимости разнообразна, что связано с характером непроходимости кишечника и стадией патологического процесса. *Ведущие симптомы:* боль в животе, задержка газов, неотхождение кала, усиленная перистальтика кишечника или (в запущенных случаях) полное

ее отсутствие, вздутие живота, тошнота, рвота, частый пульс. Характер этих симптомов, интенсивность их проявления широко варьируют в зависимости от вида непроходимости. Считается, что чем выше место препятствия, чем больше вовлечена в процесс брыжейка кишечника, тем острее и интенсивнее бывают боли, а все симптомы более выражены. Острота и выраженность симптомов часто носят перемежающийся характер и зависят от стадии заболевания.

Наиболее ранним и одним из самых постоянных признаков непроходимости является *болевого синдром*. Частоту и значимость этого признака авторы оценивают по-разному. В.И. Стручков и Э.В. Луцевич (1976) отмечали болевой синдром у больных с острой кишечной непроходимостью в 100 % наблюдений. Н.Н. Самарин (1952) придавал большое значение характеристике болей для дифференциальной диагностики странгуляционных и обтурационных форм непроходимости. Он указывал на резкое, шокоподобное начало болевого синдрома при странгуляционной непроходимости и, напротив, медленное, постепенное его развитие в случае обтурации кишечника. Ряд авторов (М.М. Бочер, 1982; О.С. Кочнев, 1984; Н. Hegglin, 1980) склонны проводить еще большую детализацию клинико-патогенетических параллелей болевого синдрома, выделяя «соматические» и «висцеральные» боли. Постоянная боль, имеющая четкую локализацию, обозначается ими как «соматическая» боль, исходящая из какой-либо области кожного покрова или мышечной ткани. Такая боль, как правило, бывает режущей или жгучей и носит постоянный характер. «Висцеральная» боль отражает неблагополучие во внутренних органах. Характер ее может быть различным. Периодические схватки, чередующиеся с почти безболевыми периодами, характерны для поражения полых внутренних органов и обозначаются «коликами» (Н. Hegglin, 1980). Постоянные «висцеральные» боли без четкой локализации, сверлящие, указывают на стойкое перерастяжение полых органов (О.С. Кочнев, 1984). Переход «висцеральной» боли в «соматическую» оценивается указанными авторами как неблагоприятный признак перехода процесса с внутренних органов на брюшину. Казалось бы, оценивая с этих позиций болевой синдром, можно на основании клинических данных составить достаточно четкое представление о характере и стадии патологических изменений применительно к острой кишечной непроходимости.

Острое начало с быстрым переходом «висцеральной» боли в «соматическую» должно быть более характерным для странгуляционных форм непроходимости, сопровождающихся развитием перитонита. Медленное прогрессирование «висцеральной» боли с постепенным изменением ее по характеру от колики до постоянного болевого синдрома должно свидетельствовать об обтурационной форме непроходимости. Иногда, действительно, такие клинико-патогенетические параллели могут быть прослежены достаточно отчетливо. Однако в большинстве случаев характер болевого синдрома не удается столь четко идентифицировать на практике, что приводит представленные выше рассуждения на уровень мало достоверных клинико-патогенетических сопоставлений. Это несколько не снижает значения болевого синдрома как одного из важнейших признаков развивающейся острой

непроходимости кишечника, определяющего показания к немедленной госпитализации больного в хирургический стационар для более глубокого клинического обследования. Вместе с тем, обсуждая диагностическую значимость болевого синдрома, хотелось бы обратить внимание на сложность его оценки. Так, общеизвестны клинические проявления острого инфекционного энтероколита, обусловленного, как правило, сальмонеллезной инфекцией, развитие которого до появления диареи нередко начинается сильными схваткообразными болями в животе. Что касается острых постоянных и медленно нарастающих болей в животе, то они еще с большей вероятностью могут быть соотнесены с целым рядом острых и хронических заболеваний брюшной полости. Таким образом, болевой синдром даже с учетом его качественной характеристики далеко не всегда может служить четким критерием острой непроходимости кишечника.

Вздутие живота (метеоризм) особенно характерно для обтурационных форм непроходимости. Равномерное вздутие живота с болезненностью чаще встречается при тонкокишечной непроходимости; метеоризм редко отмечается при высокой тонкокишечной и артериовенозной мезентериальной непроходимости. Вздутие живота в одной области более характерно для толстокишечной непроходимости.

Задержка газов и неотхождение кала - частый и важный симптом непроходимости. При данной патологии дистальный отдел кишечника, расположенный ниже препятствия, обычно не вовлекается в процесс. Поэтому при кишечной непроходимости, особенно при высоких ее формах, первое время у некоторых больных отходят газы и бывает стул. При проведении консервативных лечебных мероприятий также может отходить кишечное содержимое.

Перистальтика кишечника при обтурационной непроходимости в начале заболевания усилена, иногда слышна на расстоянии, порой перистальтические волны видны даже на глаз. Начало перистальтики обычно сопровождается усилением схваткообразных болей, а конец - прекращением или значительным ослаблением их. В более поздние сроки болезненная перистальтика сменяется относительным или полным покоем.

Тошнота и рвота - непостоянные симптомы и наблюдаются в 50-60 % случаев. Чем выше уровень непроходимости, тем чаще и раньше они появляются. При странгуляционных формах непроходимости рвота обычно отмечается одновременно с болью и носит рефлекторный характер. Первые рвотные массы состоят из содержимого желудка с примесью желчи, в дальнейшем к ним присоединяется кишечное содержимое. В более поздние сроки рвотные массы приобретают каловый запах. При обтурационных формах непроходимости рвота возникает не сразу, но, начавшись, становится непрерывной.

Пульс при острой кишечной непроходимости в начале заболевания, как правило, учащен, при ухудшении состояния больного он еще больше учащается, становится слабого наполнения, что говорит о появлении интоксикации.

Важное значение в ранней диагностике острой кишечной непроходимости придается *синдрому Валя*. Е. Валь при странгуляции и завороте выделил 4 местных признака непроходимости: видимую асимметрию живота и перистальтику кишечника, прощупываемую гладкую эластическую кишечную выпуклость и слышимый при перкуссии тимпанит.

Форма и асимметрия живота зависят от локализации препятствия. Равномерное увеличение живота обычно характерно для пареза кишечника и низких форм толстокишечной непроходимости. При высокой непроходимости живот увеличен в верхнем этаже, при завороте обычно заметно срединное выпячивание, при инвагинатах асимметрия чаще бывает в правой подвздошной области. Пальпаторно в начальных стадиях могут определяться вздутые кишечные петли, опухоли брюшной полости, инвагинаты.

В случае обтурационной непроходимости пальпаторно при легком сотрясении брюшной стенки выявляется шум плеска жидкости, скопившейся в просвете растянутой кишечной петли, - *симптом Матье-Склярова*. Можно обнаружить видимую перистальтику кишечника, которая часто усиливается после пальпации живота - *симптом Шланге*. При перкуссии и одновременной аускультации замкнутой и перерастянутой газами и жидким содержимым кишечной петли иногда определяется металлический звук - *симптом Кивуля*. Реже выявляется «звук падающей капли» - *симптом Спасокукоцкого*, шум лопнувшего пузыря - *симптом Вильса*. При странгуляционной непроходимости иногда отмечается *симптом Чугуева*: больной лежит на спине с согнутыми в коленных суставах и подтянутыми к животу нижними конечностями; на животе видна глубокая поперечная полоса.

При пальцевом исследовании прямой кишки нередко можно пропальпировать раздутую петлю тонкой кишки (*симптом Гольда*), опухоль, нависание стенок кишки, служащих признаком скопления жидкости в малом тазу.

При инвагинации может наблюдаться *симптом Бабука*: если в промывных водах крови нет, пальпируют живот в течение 5 мин, и после повторной сифонной клизмы вода может иметь вид мясных помоев. В случае илеоцекальной инвагинации в связи с перемещением инвагинированного отрезка кишечника правая подвздошная ямка при пальпации бывает пустой - *симптом Шимона-Данса*. При завороте и узлообразовании сигмовидной кишки ампула прямой кишки пустая, анус зияет - *симптом Обуховской больницы*. Для этой патологии характерен также *симптом Цеге-Мантейфеля*: в прямую кишку не удастся ввести более 500 мл жидкости.

ЛАБОРАТОРНАЯ ДИАГНОСТИКА.

В начальном периоде острой кишечной непроходимости не имеется характерных изменений со стороны морфологии крови. По мере ее прогрессирования отмечается *лейкоцитоз*, а при значительном вовлечении в патологический процесс стенки кишечника - выраженный *сдвиг лейкоцитарной формулы влево*. При тяжелых формах странгуляционной непроходимости

лейкоцитоз может сменяться *лейкопенией*. В связи с дефицитом жидкости в организме появляется эритроцитоз, повышается уровень *гемоглобина*.

Биохимические изменения крови в начальном периоде непостоянны и почти не выходят за пределы нормы. В дальнейшем в более тяжелых стадиях развиваются явления интоксикации и обезвоживания. Общий дефицит жидкости составляет около 10-15 %. В декомпенсированной стадии потеря жидкости происходит не только из внеклеточного, но и из внутриклеточного пространства. Возникает дефицит ОЦК (до 30 %). В дальнейшем развиваются выраженные циркуляторные изменения во внутренних органах, что и приводит к значительным метаболическим сдвигам: снижению рН, нарастанию дефицита оснований, потере основных внеклеточных и клеточных ионов.

Гипохлоремия развивается обычно только через 12 и более часов от начала заболевания. В декомпенсированной стадии выявляется *гипоальбуминемия*, повышается содержание *азота и мочевины крови*.

СПЕЦИАЛЬНЫЕ МЕТОДЫ ИССЛЕДОВАНИЯ.

Больным с острой кишечной непроходимостью обязательно проводится *обзорная рентгенография* брюшной полости в вертикальном положении. Уже через 4-6 ч от начала заболевания отмечаются рентгенологические признаки непроходимости: чаши Клойбера, арки, поперечная исчерченность раздутой газами тонкой кишки. Время появления чаш Клойбера зависит от уровня непроходимости: чем выше препятствие, тем раньше они возникают. При тонкокишечной непроходимости обычно наблюдается большое количество горизонтальных уровней с изменением их расположения по времени и перемещением жидкости из одной петли в другую. При толстокишечной непроходимости чаши широкие и низкие, а при тонкокишечной узкие и высокие. Исследование после сифонных клизм может дать ложный симптом чаш Клойбера. Если в просвете кишечных петель газов больше, чем жидкости, то обнаруживаются арки (дуги выпуклостью кверху). Определенное значение имеет поперечная исчерченность тонкой кишки, возникающая в результате отека керкринговых складок и выявляющаяся на фоне повышенной пневматизации кишечника. Керкринговские складки лучше видны в лежачем положении. В тощей кишке они имеют вид круговой ребристости, напоминающей «скелет селетки» (симптом Кейси), в подвздошной кишке - более редкие, прямые и толстые. Значение имеет факт установления постстенотического спадения кишки, характеризующегося отсутствием газа или малым его содержанием в толстой кишке при наличии пневматоза тонкой кишки. В качестве косвенных рентгенологических признаков кишечной непроходимости в литературе отмечается деформация и смещение желудка и толстой кишки петлями тонкой кишки, а также наличие свободной жидкости, определяемое по затемнению боковых каналов.

В отличие от механической непроходимости при функциональной наблюдается преобладание газа над жидкостью в просвете кишечных петель и более равномерная пневматизация петель тонкой и толстой кишки на всем протяжении. В.И.Петров (1973) отмечал, что кишечные арки в этом случае или

не имеют уровней жидкости, или эти уровни определяются нечетко, создавая эффект «закругленности» нижних границ арок.

Ценность *контрастных методов* неоднократно подчеркивалась многими хирургами. Однако по мере накопления опыта в применении рентгеноконтрастных методов диагностики проявились и некоторые стороны негативного их влияния на формирование хирургической тактики при острой кишечной непроходимости. Контрастное исследование тонкой кишки отвергается главным образом из-за излишней, иногда длительной затраты времени на исследование, что может неблагоприятно отразиться на исходе заболевания. Другим противопоказанием считается опасность перехода частичной непроходимости в полную вследствие закупорки суженного просвета кишки скопившимся вблизи препятствия барием. В связи с этим оценка информативности рентгеноконтрастных методов заслуживает специального обсуждения.

Основная идея использования рентгеноконтрастных методов в клинически сложных наблюдениях, где диагноз острой кишечной непроходимости представляется сложным, состоит в наблюдении за пассажем контрастной массы, установлением локализации, а иногда и характера механического препятствия. При этом оценивается и состояние контрастированных проксимальных отделов кишечника, степень их перерастяжения, выраженность отека стенки. Подобные данные могут составить ценную диагностическую информацию. Однако негативная сторона такого подхода нередко проявляется в неоправданной задержке оперативного пособия. Дело в том, что в условиях развивающегося пареза, который обязательно возникает при любой форме механической непроходимости по мере декомпенсации моторной функции кишечника, бариевая взвесь или другое контрастное вещество, введенное в желудок, длительно в нем задерживается. Повторная рентгенография, выполненная через 3 - 4 часа и даже позднее, может не выявить существенных изменений в динамике рентгенологических данных. Контрастное вещество удерживается в желудке, а у хирурга, сосредоточившего основное внимание на контроле за продвижением контрастной массы, создается иллюзия активной диагностической деятельности, оправдывающая в собственных глазах бездеятельность лечебную. В связи с этим, В.П. Петров и И.А. Ерюхин (1989), признавая в сомнительных случаях известную диагностическую ценность рентгеноконтрастных исследований, указывают на необходимость четко определить условия, допускающие их применение.

Возможности рентгеноконтрастного исследования для диагностики острой кишечной непроходимости существенно расширяются при использовании методики *энтерографии*. Метод имеет ряд преимуществ. Во-первых, декомпрессия проксимальных отделов кишечника, предусмотренная методикой, не только улучшает условия исследования, но и является важным лечебным мероприятием при острой кишечной непроходимости, поскольку способствует восстановлению кровоснабжения кишечной стенки. Во-вторых, контрастная масса, введенная ниже пилорического жома, получает

возможность значительно быстрее продвигаться до уровня механического препятствия (если оно существует) даже в условиях начинающегося пареза. При отсутствии механического препятствия время пассажа контраста до слепой кишки исчисляется не часами, как в случае приема бариевой взвеси через рот, а составляет обычно не более 30-40 минут. В-третьих, уже непосредственно после введения контрастной массы в кишку создается возможность оценки рельефа слизистой оболочки проксимальных отделов. При этом расширение просвета кишки, исчезновение перистого ее рисунка и утолщение складок слизистой оболочки за счет отека являются более достоверными признаками развития острой кишечной непроходимости, чем задержка продвижения контраста. В.П.Петров и И.А.Ерьюхин (1989) имели наблюдения, когда механическое препятствие не создавало полной непроходимости кишечника и контрастная масса частично поступала в дистальные отделы. Однако нарушения кровообращения в перерастянутой приводящей петле, отек ее стенки были расценены как рентгенологические признаки острой кишечной непроходимости и определили показания к операции, которая подтвердила правильность диагноза.

Анализ рентгеноконтрастного исследования проведенный Украинским институтом усовершенствования врачей позволил выявить ряд теневых сторон, снижающих ценность метода.

1. В 64% наблюдений барий, рассеиваясь по всем петлям тонкой кишки, создавал проекционные наслоения, что весьма затрудняло интерпретацию рентгенограмм, в том числе и констатацию попадания бария в ободочную кишку;

2. Метод требовал выполнения многократных снимков, обременяя больного и привлекая многих исполнителей;

3. Исследование с приемом жидкого бария нельзя считать рядовым или обычным, поскольку интерпретировать картину и давать заключение должен рентгенолог, что значительно снижает диагностическую ценность метода в urgentной хирургической практике;

4. В 15% исследований получены ложноотрицательные результаты (в связи с обнаружением бария в толстой кишке диагноз спаечной непроходимости был снят, хотя симптомы илеуса продолжали нарастать), и больные оперированы с опозданием.

5. Нельзя игнорировать и чисто хирургические неудобства - осевший барий очень плохо очищается со слизистой резецируемой кишки, вызывая затруднения в сопоставлении и сшивании ее тканей.

Ряд авторов рекомендуют применять водорастворимые контрастные вещества (верографин, кардиотраст, урографин и т.д.), положительными качествами которых являются быстрый пассаж по тонкой кишке, отсутствие всасываемости в желудочно-кишечном тракте и отсутствие токсического действия. Существенным недостатком водорастворимых контрастов является сильное разведение их в жидком содержимом кишечника, что значительно снижает концентрацию и контрастность.

Учитывая перечисленные недостатки «бариевого» метода, Ю.П. Шальков

(1991) с соавторами разработали новый способ исследований «контрастной меткой», по мнению авторов, отличающийся простотой, высокой информативностью и в то же время доступный для применения и любом хирургическом стационаре без обязательного привлечения рентгенолога для интерпретации данных. Сущность методики контрастных меток заключается в следующем: принятые контрастные метки (круглые гранулы из фосфатцемента, диаметром от 2 до 6 мм) через рот поступательно перемещаются по тонкой кишке в аборальном направлении. При нормальной перистальтике тонкой кишки и отсутствии механического препятствия, несколько (2-3) меток, принятых с определённым интервалом, непрерывно передвигаются по петлям кишки, соответственно её моторной деятельности. Вторая и последующие метки не должны догнать первую, которая продолжает совершать поступательные движения вместе с ними. Метки проходят весь путь по тонкой кишке, сохраняя расстояние между собой, которое соответствует интервалу времени приёма меток. Таким образом, метки в норме могут встретиться лишь в толстой кишке, где происходит формирование каловых масс. Метод был применен авторами у 82 больных, в том числе у 60 с подозрением на острую спаечную кишечную непроходимость, из них у 25 (41,6%) диагноз механической кишечной непроходимости был подтверждён на операции.

А.А. Ашрафов и А.Н. Гамидов (1990), для надёжного контроля за продвижением шариков, рекомендуют изготавливать их разного диаметра, что позволяет разобраться во всех неправильностях расположения петель кишок при острой спаечной кишечной непроходимости, определить их хаотичность, ход и топическое расположения места препятствия. Однако метод контрастной метки не лишен недостатков, основным из которых является неоправданно длительное время исследования.

При подозрении на толстокишечную непроходимость выполняют *ирригоскопию*, которая позволяет определить уровень препятствия и полноту обструкции.

Наиболее достоверно уровень и характер толстокишечной непроходимости можно определить при помощи *колоноскопии*.

Мезентерикография (по методу Сельдингера-Эдмана) при острой кишечной непроходимости применяется в сложных диагностических случаях и в основном для исключения или подтверждения артериомезентериальной кишечной непроходимости. На рентгенограммах при этом отмечаются органические изменения сосудистой архитектоники: обрыв ствола или ветвей брыжеечной верхней артерии, аваскулярные зоны в отдельных петлях кишечника, хаотичность артериальных разветвлений (при спаечной непроходимости).

В последние годы при острой кишечной непроходимости в комплекс диагностических мероприятий стали включать *ультразвуковое сканирование* брюшной полости, позволяющее в совокупности с данными других методов исследований своевременно поставить диагноз.

Предпосылками возможного использования ультразвукового метода для диагностики острой кишечной непроходимости является избыточное скопление

жидкого содержимого в просвете кишки, что позволяет при ультразвуковом сканировании ее визуализировать. Визуализация петель кишечника со стороны передних отделов брюшной стенки мало информативна. Это связано с тем, что в горизонтальном положении больного на спине воздух в просвете петель кишечника скапливается над уровнем жидкости и затрудняет детальную визуализацию последних. В связи с этим, осмотр петель кишечника осуществляется со стороны боковых отделов живота во фронтальных и косых срезах с использованием дозированной компрессии датчиком на брюшную стенку. При развитии острой кишечной непроходимости петли кишечника, заполненные жидким содержимым, могут определяться как в отдельных анатомических областях, так и занимать всю брюшную полость. В связи с этим осмотр петель кишечника проводится в 6 анатомических областях: в левом и правом эпи-, мезо- и гипогастрии.

Хорошо известно, что избыточное скопление жидкости в кишечнике обусловлено как нарушением эвакуации и всасывания кишечного содержимого, так и пропотеванием жидкости в просвет кишки при развитии ее микроциркуляторных нарушений. В связи с этим жидкое содержимое в просвете кишки, определяемое при ультразвуковом исследовании, называется “симптомом секвестрации жидкости в просвете кишечника”. Секвестрация жидкости в петлях кишечника позволяет при ультразвуковом исследовании не только легко визуализировать его, но и оценить состояние: измерить диаметр, толщину стенки, ширину складок слизистой и характер перистальтических движений.

При продольном сканировании петля кишки предстает в виде цилиндра с четким контуром стенок и неоднородным жидким содержимым в просвете. Складки слизистой определяются в виде линейных эхопозитивных структур, расположенных перпендикулярно к стенке на расстоянии 3 - 4 мм друг от друга. При поперечном сканировании петли кишечника представляют собой округлые образования с четкими контурами стенок и жидким содержимым в просвете, при этом складки слизистой обычно не определяются.

Наиболее важным признаком в оценке состояния кишки является ее диаметр, который у больных с тонкокишечной непроходимостью может находиться в интервале от 2,5 до 5,5 см.

Толщина стенки тонкой кишки у больных с кишечной непроходимостью составляет от 3 до 4 мм у большинства больных и не превышает 5 мм. При нарастании явлений кишечной непроходимости и увеличении диаметра кишки утолщения стенки не происходит. Исключением являются только случаи развития деструктивных изменений петель кишечника. Тогда толщина стенки может достигать 7 - 10 мм, а ее структура становится неоднородной с наличием включений в виде тонких эхонегативных полосок.

О характере перистальтических движений судят по перемещению жидкого содержимого в просвете кишки. Ускоренные перистальтические движения, которые, как правило, совпадают с усилением болей, чаще выявляются у больных с обтурационной кишечной непроходимостью. Гораздо реже ускоренная перистальтика отмечается у больных со странгуляционной

кишечной непроходимостью. Замедление или полное отсутствие перистальтических движений характерно для динамической кишечной непроходимости. Спаечная кишечная непроходимость характеризуется несмещаемостью петель, снижением перистальтики в месте фиксации.

Важным является вопрос об уровне препятствия. При высокой тонкокишечной непроходимости расширенные петли кишечника с четко выраженными складками слизистой визуализируются преимущественно в левой половине живота, занимая 3 - 4 анатомические области. При низкой тонкокишечной непроходимости эти петли определяются во всех отделах живота.

Рядом авторов разработана методика ультразвукового исследования с использованием дуплексного сканирования и цветного доплеровского картирования, которая позволяет определить наличие или отсутствие кровотока в стенке кишки у больных с острой тонкокишечной непроходимостью и определить наличие некротизированного участка тонкой кишки, а на основании проведенного триплексного исследования и определения гемодинамических показателей внутривенного кровотока выделены значения, характерные для обтурационной и странуляционной форм острой тонкокишечной непроходимости.

Ультразвуковое исследование позволяет в короткие сроки оценить эффективность консервативной терапии и прогнозировать дальнейшее течение заболевания. Ультразвуковыми признаками, свидетельствующими о положительной динамике кишечной непроходимости, являются:

- изменение характера жидкого содержимого в просвете кишки, что проявляется выраженной неоднородностью;
- уменьшение количества анатомических областей, в которых визуализируются петли кишечника;
- уменьшение диаметра кишки;
- исчезновение видимых ранее складок слизистой;
- нормализация характера перистальтических движений;
- исчезновение выпота в брюшной полости (если он определялся ранее);
- исчезновение застойных явлений в желудке и желчном пузыре.

К ультразвуковым признакам, свидетельствующим об отрицательной динамике кишечной непроходимости, относятся:

- изменение характера жидкого содержимого в просвете кишки, которое становится более однородным;
- увеличение количества анатомических областей, в которых визуализируются петли кишечника;
- увеличение диаметра кишки;
- появление и расширение складок слизистой;
- выявление маятникообразных перистальтических движений, замедление и полное их отсутствие;
- появление и увеличение количества выпота в брюшной полости;
- визуализация заполненного жидким содержимым желудка и застойного желчного пузыря, которые ранее не определялись.

Таким образом, ультразвуковое исследование позволяет установить наличие острой кишечной непроходимости, проводить дифференциальную диагностику различных ее видов, определять уровень препятствия, следить за динамикой и прогнозировать течение.

Ряд авторов сообщают об определенных перспективах применения *лапароскопии* в целях ранней диагностики острой кишечной непроходимости, особенно в трудных случаях и при сомнительной клинической картине заболевания. По мнению этих авторов, лапароскопия позволяет значительно сократить продолжительность клиничко-рентгенологического обследования, является не только диагностическим методом, но и может служить в качестве лечебного пособия - у 2/3 больных можно ликвидировать острую спаечную кишечную непроходимость путем лапароскопических операций (разделение спаек) и тем самым избежать лапаротомии.

Не отрицая диагностической ценности лапароскопии, многие авторы несколько критически относятся к ее применению, особенно в стадии острого приступа заболевания, поскольку создаваемый для проведения этого исследования пневмоперитонеум небезразличен, особенно для больных старше 60 лет с резким вздутием живота и без того высоким внутрибрюшным давлением, что, на их взгляд, отрицательно сказывается на функции дыхания, сердечно-сосудистой деятельности. Вместе с тем резкое вздутие живота является противопоказанием к лапароскопическому исследованию вследствие опасности повреждения внутренних органов и невозможности наложения пневмоперитонеума для создания соответствующего пространства в брюшной полости, достаточного для введения лапароскопа и проведения качественного осмотра. Здесь уместно учитывать замечание В. С. Савельева и соавт. о том, что риск лапароскопии не должен превышать ее диагностической ценности при клинической картине непроходимости. Кроме того, диагностическая возможность лапароскопии при выраженном спаечном процессе уменьшается в связи с ограничением визуальной и инструментальной «ревизии».

Дифференциальную диагностику кишечной непроходимости следует проводить с некоторыми острыми хирургическими заболеваниями органов брюшной полости: *острым аппендицитом, прободной язвой желудка, острым панкреатитом, почечной коликой, перитонитом, алиментарной интоксикацией.*

Особые трудности иногда представляет дифференциальная диагностика в раннем послеоперационном периоде *функциональной кишечной непроходимости с вялотекущим перитонитом.* При последнем обычно отсутствует положительная динамика. У больных нарастает слабость, отмечаются постоянные тупые боли в животе, сохраняется тахикардия, субфебрильная температура, увеличивается напряжение мышц живота, повышается количество лейкоцитов с появлением незрелых форм нейтрофилов.

Мезентериальную спаечную непроходимость следует дифференцировать с *энтероколитами и токсической формой дизентерии.* При энтероколитах и токсической форме дизентерии схваткообразные боли усиливаются перед

актом дефекации, наблюдаются усиленная перистальтика кишечника, частый необильный стул, живот при пальпации мягкий.

ТАКТИКА ХИРУРГА ПРИ КИШЕЧНОЙ НЕПРОХОДИМОСТИ.

В настоящее время большое число хирургов в определении хирургической тактики при кишечной непроходимости руководствуются решениями XXVI Всесоюзного съезда хирургов и считают данный диагноз показанием для оперативного вмешательства в экстренном порядке. Подобная тактика несомненна при странгуляционной, но весьма сомнительна при обтурационной и динамической непроходимости. Как показали исследования последних лет, лечение кишечной непроходимости при отсутствии признаков странгуляции и перитонита необходимо начинать с интенсивной консервативной терапии, несущей в себе элементы предоперационной подготовки в случае ее неэффективности. По сообщениям разных авторов, только консервативными мероприятиями удалось полностью ликвидировать явления непроходимости у 21,1-70% пациентов, а значит избежать ненужной операции.

ЛЕЧЕНИЕ КИШЕЧНОЙ НЕПРОХОДИМОСТИ.

Консервативная терапия при кишечной непроходимости включает в себя декомпрессию декомпрессию верхних отделов желудочно-кишечного тракта через назогастральный зонд, введение вазелинового масла через зонд в первоначальной дозе 50-60 мл и в последующем в дозе 30 мл через каждые 2 часа, паранефральную или продленную эпидуральную блокаду, стимуляцию кишечной моторики: церукал 2 мл (20 мг) в/м, прозерин 0,05 % - 2 мл в/м, гипертонический раствор NaCl 10 % - 20 мл в/в, сифонная клизма с гипертоническим раствором NaCl 10 % - 100 мл. Наряду с этим параллельно проводится коррекция водно-электролитного баланса, кислотно-щелочного состояния, микроциркуляции, введение спазмолитиков, ненаркотических анальгетиков, инфузионно-дезинтоксикационная терапия.

В последние годы появились отдельные работы, свидетельствующие об эффективности использования назоинтестинальной эндоскопической интубации в комплексе лечебных мероприятий при кишечной непроходимости. В.Н. Чернов и В.Г. Химичев (1998) проводили декомпрессионный зонд ниже дуоденоеюнального перехода на 70-150 см и добились разрешения явлений непроходимости с помощью консервативных мероприятий у 7-20% больных. По сообщениям R.E. Brolin (1984) интубирование длинным кишечным зондом позволило предотвратить хирургическое вмешательство у 70% пациентов, поступивших с картиной острой спаечной кишечной непроходимости. Среди опасностей консервативного лечения с помощью длинного кишечного зонда автор указывает на возможность усиления зондом некроза измененной стенки кишки и возникновения непроходимости дистальных отделов кишки головкой кишечного зонда.

ПРЕДОПЕРАЦИОННАЯ ПОДГОТОВКА.

Объем и содержание предоперационной подготовки у больных с острой кишечной непроходимостью определяются прежде всего формой и стадией непроходимости, а так же тяжестью общего состояния. Во всех случаях программу подготовки устанавливают анестезиолог, хирург и терапевт.

Инфузионная терапия призвана обеспечить выполнение нескольких задач. Прежде всего - это устранение волевических расстройств, степень которых определяется показателями ОЦК и его компонентов. Сложность этой задачи связана с ограниченными сроками подготовки и в то же время - с необходимостью соблюдения осторожности в увеличении темпа инфузии (особенно у пожилых больных) на фоне сердечно-легочной декомпенсации. Основными критериями для оценки достаточности инфузионной терапии и ее темпа являются показатели ЦВД, гематокрита, частоты пульса, почасового диуреза. Многие авторы (Г.Н. Цыбуляк, 1979; Г.А. Рябов, 1983; О.С. Кочнев, 1984) рекомендуют измерять ЦВД через каждые 15-20 мин или после введения 400-500 мл того или иного раствора. При быстром увеличении ЦВД до 200 мм вод. ст. и выше темп инфузии необходимо уменьшить.

Не менее сложной является и другая задача инфузионной терапии - устранение тканевой гипогидрации. Эта задача не может быть выполнена в пределах предоперационной подготовки. Выполнение ее продолжается, в ходе анестезиологического обеспечения операции, в дальнейшем - в послеоперационном периоде. При этом нередко требуется весьма значительный объем (до 70-100 мл и более на 1 кг массы тела больного) и достаточно сложный состав вводимых инфузионных сред.

Нередко в ходе предоперационной подготовки возникает необходимость регулировать темп введения жидкости, применять кардиотонические, антиаритмические средства или использовать гормональные препараты (преднизолон, гидрокортизон) для стабилизации гемодинамики на уровне, допускающем возможность начала операции.

В связи с этим в ходе предоперационной подготовки наряду с определением ЦВД и почасового диуреза необходимо постоянно контролировать частоту сердечных сокращений, их ритмичность, уровень систолического и диастолического артериального давления, адекватность внешнего дыхания. Для комплексной оценки этих показателей целесообразно использовать мониторное наблюдение.

Декомпрессия верхних отделов пищеварительного тракта и рациональная инфузионная терапия являются теми средствами, которыми в ходе предоперационной подготовки осуществляется детоксикация организма больного. Естественно, что полноценное решение этой задачи может быть связано только с адекватным оперативным вмешательством и проведением специальных мероприятий по борьбе с эндотоксикозом в послеоперационном периоде.

Особое место среди мероприятий предоперационного периода занимает превентивная антибактериальная терапия. Смысл ее при ОКН определяется

высоким риском гнойных послеоперационных осложнений. Частота инфекционных послеоперационных осложнений при кишечной непроходимости составляет от 11 до 42 %. Это связано с рядом обстоятельств, важнейшими среди которых являются дисбактериоз и перемещение в проксимальные отделы кишечника несвойственной им микрофлоры, снижение секреторного иммунитета и барьерной функции желудочно-кишечного тракта, а также общая иммунодепрессия. Вполне очевидно, что на таком фоне дополнительная травма тканей и механическое разрушение биологических барьеров (брюшины, кишечной стенки), неизбежные в ходе вмешательства, создают дополнительные предпосылки для развития инфекционного процесса. В связи с этим создание в тканях к моменту операции необходимой лечебной концентрации антибактериальных препаратов может оказаться полезным и решающим фактором в послеоперационном течении заболевания. Выбор антибиотиков определяется широтой спектра их действия, высокой активностью в отношении большинства возбудителей инфекционных осложнений при острых заболеваниях органов брюшной полости.

Следует подчеркнуть, что изложенную программу предоперационной подготовки можно расценивать лишь как ориентировочную. Конкретный объем и содержание лечебных мероприятий определяются индивидуально в зависимости от формы острой кишечной непроходимости, стадии процесса, возраста больных и наличия у них сопутствующих заболеваний. Однако при индивидуальных различиях в программе подготовки установочные ее требования необходимо соблюдать, и общий срок предоперационного периода при установленном диагнозе и показаниях к операции не должен превышать 2-3 часов при наличии странгуляции и перитонита и 12-24 часов при obturационных формах тонко- и толстокишечной непроходимости соответственно.

ВИДЫ ОПЕРАТИВНОГО ЛЕЧЕНИЯ.

Хирургическое вмешательство по поводу острой кишечной непроходимости - одна из наиболее сложных операций в неотложной абдоминальной хирургии. Технические трудности еще более возрастают, если операцию выполняют повторно, после уже перенесенных больным ранее вмешательств (нередко многократных).

Наиболее типичным *доступом* при лечении острой кишечной непроходимости является средне-срединная лапаротомия. При необходимости разрез может быть расширен кверху или книзу. При наличии на брюшной стенке рубцов после ранее перенесенных операций вскрытие брюшной полости лучше осуществить выше или ниже края рубца, чтобы избежать повреждения припаявшейся к рубцу петли кишки. После вскрытия брюшины из брюшной полости удаляют патологическое содержимое (транссудат, экссудат, кишечное содержимое), если оно имеется. Затем осторожным поэтапным рассечением спаек освобождают края брюшной стенки на всем протяжении ее разреза, брюшную полость отграничивают стерильным бельем и начинают следующий этап операции - ревизию брюшной полости с целью установления природы

непроходимости.

Общим принципом этого этапа являются его последовательность и щадящий характер. Ревизии кишечных петель необходимо предпослать блокаду корня брыжейки тонкой и поперечной ободочной кишки. Для определения уровня непроходимости используют визуальную оценку поперечного размера различных сегментов кишечника. Выше уровня препятствия кишечные петли всегда переполнены содержимым, а ниже препятствия находятся в спавшемся состоянии. Ориентировка по этому признаку может быть затруднена, если операцию выполняют в поздние сроки в условиях разлитого перитонита, когда присоединяется выраженный парез, а изменения париетальной брюшины распространяются на все отделы кишечника.

После установления причины и уровня непроходимости оперативное пособие сводится к решению ряда последовательных задач:

- 1) устранению непроходимости кишечника;
- 2) оценке жизнеспособности кишки в зоне препятствия;
- 3) определению показаний к резекции кишки и дренированию кишечной трубки;
- 4) ликвидации (по возможности) основного заболевания, вызвавшего острую кишечную непроходимость, и устранению причин рецидива непроходимости;
- 5) санации и дренированию брюшной полости при наличии перитонита.

Важным принципом устранения кишечной непроходимости следует считать выбор щадящего, но достаточно радикального способа, надежно устраняющего механическое препятствие кишечному пассажу. Объем этого этапа вмешательства может быть различным - от обширной резекции кишки до наложения разгрузочного кишечного свища или обходного межкишечного соустья. Выбор способа устранения непроходимости обычно зависит от ее вида и тяжести поражения кишечной стенки.

При обтурации, вызванной опухолью тонкой кишки, производят одномоментную резекцию.

При закупорке кишечника желчным камнем, фитобезоаром, инородным телом следует продвинуть последние ниже, сделать энтеротомию на неизменном участке кишки, удалить их и застойное содержимое кишечника и ушить кишечник двухрядным швом. В случае нежизнеспособности кишечника показана резекция измененного участка кишки.

При непроходимости, вызванной *аскаридами*, следует попытаться переместить их из тонкого кишечника в толстый. В тяжелых случаях показана энтеротомия с извлечением аскарид.

Заворот тонкого кишечника подлежит срочному оперативному вмешательству, которое заключается в расправлении завернувшихся петель, рассечении спаек. Места перехода спаек и десерозированные участки кишки должны быть тщательно ушиты. Завернувшуюся петлю после устранения странгуляции согревают салфетками, смоченными в теплом растворе хлорида

натрия, после чего определяют жизнеспособность кишечной стенки. Признаки ее нежизнеспособности: темный цвет, отсутствие перистальтики и пульсации сосудов на кишке и брыжейке. Если кишка жизнеспособна, производят туалет брюшной полости, в брыжейку кишки вводят 0,25% раствор новокаина, ушивают десерозированные участки и брюшную полость зашивают наглухо.

При малейшем подозрении на неполноценность завернувшейся кишки показана резекция ее в пределах здоровых тканей. Следует помнить, что некроз обычно развивается со стороны слизистой, часто в виде небольших очагов, поэтому удалять кишечник следует, отступя от измененного участка 30-40 см в проксимальном и 15-20 см в дистальном направлении (Рис.1). Анастомозы, как правило, накладывают конец в конец.

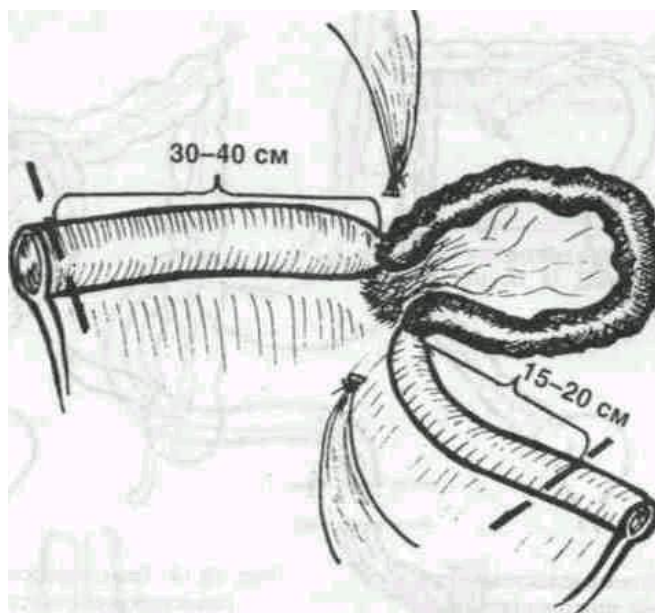


Рис.1. Объем резекции кишки при странгуляционной кишечной непроходимости

При завороте илеоцекального отдела кишечника и жизнеспособности кишечной стенки после устранения заворота показана операция - укорочение брыжейки слепой кишки или цекопексия, при которой слепую кишку помешают под париетальный листок брюшины. При гангрене слепой кишки производят ее резекцию. Лучше резекцию выполнять в средней трети восходящего участка толстой кишки или в области правого угла и накладывать анастомоз бок в бок.

При узлообразовании петель тонкого кишечника в случае его жизнеспособности следует произвести раскручивание узла. Для облегчения развязывания узла иногда прибегают к опорожнению от содержимого петель, вовлеченных в узел, путем пункции. При узлообразовании с участием сигмовидной кишки опорожнять последнюю лучше через резиновую трубку, введенную в прямую кишку. Если развязать узел не удастся или кишка нежизнеспособна, следует сразу сделать резекцию кишечных петель, участвующих в образовании узла. При резекции тонкой кишки целостность ее восстанавливается анастомозом. Резекцию толстой кишки заканчивают наложением одно- или двустольного подвздошного ануса.

Оперативное лечение *инвагинации* заключается в дезинвагинации, которая в некоторых случаях осуществляется легко, а в других из-за отека кишки представляет определенные трудности. Дезинвагинацию производят посредством выдавливания внедренного со стороны головки инвагината. Затем определяют жизнеспособность кишки. При дезинвагинации путем вытягивания может возникнуть разрыв кишки. При выраженном сращении и некрозе показана резекция измененного участка кишечника.

Здесь же хотелось бы подчеркнуть необходимость творческого подхода в выборе способа устранения морфологического субстрата спаечной тонкокишечной непроходимости в ходе оперативного вмешательства. Иногда для устранения непроходимости достаточно просто пересечения одного - двух спаечных тяжей, сдавливающих просвет кишки. При значительном распространении в брюшной полости спаечного процесса, когда трудно определить зону основного механического препятствия, рассечение спаек превращается в длительную сложную манипуляцию, в ходе которой нередко повреждается серозный покров отдельных кишечных петель. Все такие повреждения должны быть замечены и ушиты в поперечном направлении. После освобождения из спаек тонкой кишки на всем ее протяжении в предвидении нового спаечного процесса целесообразно провести интубацию кишки одним из обсуждавшихся ранее способов с тщательным последовательным укладыванием кишечных петель на трубке как на каркасе. В итоге кишечные петли фиксируются вновь формирующимися спайками в функционально выгодном положении, препятствующем развитию острой кишечной непроходимости.

Если же спаечный процесс имеет локальный характер и захватывает менее 1/3 общей длины тонкой кишки, то, учитывая опасность повреждения серозного покрова и возможность последующего формирования новых спаек, разъединение конгломерата далеко, не всегда рационально. В этих случаях могут оказаться более целесообразными резекция всего конгломерата или наложение обходного анастомоза.

Для предохранения петель от обширных и хаотических сращений предложена (Нобль, 1933) *энтеропликация*: кишечные петли, освобожденные от спаек, укладывают в виде вертикально направленных параллельных рядов длиной 25-30 см и сшивают серо-серозным швом, который переходит на брыжейку, протяженность его до 6 см. Весь кишечник таким образом укладывают от слепой кишки до тройцевой связки.

В дальнейшем операция Нобля неоднократно подвергалась различным модификациям. К.С. Симонян (1966) предложил укладывать петли кишечника в горизонтальном направлении, как более физиологичном, накладывая серозно-мышечные швы без перехода на брыжейку, для улучшения сращения делать на серозе кишки продольные насечки. Чайлдс (1960) предложил фиксировать петли кишечника только ушиванием брыжейки. Перистальтика кишечных петель при этом остается свободной, послеоперационный период протекает легче. Д.П. Чухриенко (1972) разработал трансмезентериальную интенстинопликацию тремя П-образными швами с упорными полосками из

лавсана. Швы накладываются через бессосудистые участки брыжейки. Ю.Ф. Исаков, Г.Г. Шмидт (1970) предложили фиксацию кишечных петель с помощью цианокрилатного клея, что, по их мнению, уменьшает травматичность и продолжительность оперативного вмешательства. Операцию Нобля и ее модификации при обширных и рецидивирующих спаечных процессах применяют в холодном периоде.

Резекция тонкой кишки как компонент оперативного вмешательства при острой кишечной непроходимости заслуживает особого рассмотрения. Многие вопросы, связанные с этим этапом, остаются сложными и не получили еще своего окончательного разрешения. Прежде всего, это относится к трудностям определения жизнеспособности кишки и объема ее резекции. На эти трудности указывали многие хирурги. С неправильной оценкой жизнеспособности кишки и неадекватным вследствие этого определением объема резекции связаны многие послеоперационные осложнения при острой кишечной непроходимости и прежде всего несостоятельность швов анастомозов.

Наиболее распространенные критерии определения жизнеспособности кишки - пульсация сосудов брыжейки, наличие перистальтики кишки, цвет серозного покрова - нельзя считать достоверными даже при наблюдении в течение нескольких минут в условиях согревания сомнительной кишки салфетками, смоченными теплым стерильным раствором. В литературе представлены многочисленные наблюдения, когда внешние признаки относительного благополучия сочетались с обширным некрозом слизистой оболочки.

В связи с этим в неотложной абдоминальной хирургии существует правило, диктующее необходимость выполнения резекции кишки не только в случае ее явной нежизнеспособности, но и при обоснованных сомнениях в ее жизнеспособности (А. Е. Норенберг-Чарквиани, 1956; В. И. Стручков, 1981).

Это правило применимо, когда речь идет о резекции относительно небольшого участка кишки без тяжелого разлитого перитонита у больного с сохраненными компенсаторными резервами.

Если же вопрос стоит об обширной или субтотальной резекции тонкой кишки, да еще у пожилого ослабленного больного, то при отсутствии безусловных признаков необратимых изменений в кишечной стенке риск выполнения такого пособия нередко конкурирует с риском выжидательной тактики. В подобной ситуации в некоторых, особенно зарубежных работах, рекомендуется тактика запланированной релапаротомии через 10-12 ч («Second look operation»), во время которой изменения в кишке оценивают с большей достоверностью. В.М. Буянов и соавт. (1984) с этой целью используют лапароскопию через специально оставляемую в брюшной стенке металлическую гильзу. Я.В. Гоер с соавт. (1991) при сомнении в жизнеспособности участка кишки, а также при выраженных изменениях брюшины оперативное вмешательство завершали созданием лапаростомы с программированной релапаротомией через 24-72 ч после первой операции.

Не менее сложным, чем установление показаний к резекции кишки, является вопрос об определении границ резекции. Даже небольшие изменения в

состоянии микроваскулярного ложа кишечной стенки могут решающим образом неблагоприятно сказаться на заживлении межкишечного соустья. В настоящее время для профилактики несостоятельности шва анастомоза при некрозе кишки большинство авторов рекомендуют производить резекцию, отступя 30-40 см в проксимальном направлении и 15-20 см в дистальном (В. В. Румянцева, 1958; В. Г. Астапенко, С. С. Максимов, 1982; В. С. Савельев, 1986). Исследования В.Н.Чернов и Б.М. Белика (1991) свидетельствуют, что резекцию приводящего отдела следует производить на расстоянии не менее 60 см выше препятствия, отводящего не менее 40 см, так как нарушение внутрисстеночной гемоциркуляции рефлекторного характера распространяется на 40-50 см выше и 20-30 см ниже препятствия. При небольших по объему резекциях в среднем отделе тонкой кишки выполнение этого правила в большинстве случаев не вызывает затруднений. Однако, когда речь идет об обширных и субтотальных резекциях тонкой кишки или когда резекцию необходимо производить в непосредственной близости от илеоцекального угла, могут возникнуть значительные трудности. Тогда методы объективной оценки состояния внутрисстеночного кровотока приобретают особое значение. Одним из таких методов, доступность и практическая рациональность которого получала подтверждение в последние годы, является метод трансиллюминационной тензометрии, предложенный в 1971 г. З. М. Сигалом и его модификации.

Для оценки внутрисстеночных микроциркуляторных расстройств и жизнеспособности кишки В.Н. Чернов и Б.М. Белик (1991) предложили использовать метод интраоперационной биомикроскопии. Для количественной оценки нарушений внутрисстеночной микроциркуляции предложена балльная система.

В настоящее время большое количество хирургов для интраоперационного восстановления регионарной гемодинамики кишки применяют согревание ее салфетками с горячим физиологическим раствором и введение в брыжейку 50-60 мл 0,25% раствора новокаина (Р.А. Женчевский, 1989; В.П. Петров, 1989). С целью восстановления жизнеспособности в брыжейку вводят гепарин-фибринолизин-новокаиновую смесь (15000 ЕД гепарина, 15000 ЕД фибринолизина, 5 мл 2% раствора новокаина, 300 мл 0,9% раствора хлорида натрия) (А.И. Лысенко, 1984).

Выполнение оперативного пособия у больных с острой кишечной непроходимостью в поздние сроки, в условиях развившегося перитонита имеет свои особенности. Они связаны, прежде всего, с необходимостью тщательной санации брюшной полости во время операции. Неполноценность этого этапа не может быть восполнена никакими усилиями в послеоперационном периоде. Санация состоит в дополнительной ревизии после устранения морфологического субстрата непроходимости всех отделов брюшной полости и тщательного их осушивания. Затем осуществляют многократное промывание брюшной полости теплыми растворами (изотонический раствор хлорида натрия, фурацилин). Промывание выполняют щадящим способом, без эвентрации кишечных петель. Подогретый до 37-40 °С раствор заливают в брюшную полость в таком количестве, чтобы петли кишок плавали в нем.

После промывания раствор удаляют с помощью электроотсоса. Промывание производят до «чистой воды», для чего требуется обычно 8-12 л раствора. После окончания промывания в брюшную полость заливают 500 мл 0,25 % раствора новокаина с антибиотиками. Наличие разлитого гнойного перитонита является дополнительным основанием для дренирования тонкой кишки у больных с острой кишечной непроходимостью.

Операцию при разлитом перитоните завершают созданием условий для полноценной санации брюшной полости в послеоперационном периоде. С этой целью у больных можно наложить систему для проточного или фракционного орошения брюшной полости. В последнем случае через проколы в правом и левом подреберьях в поперечном направлении проводят дренажную трубку диаметром 3-4 мм с множественными перфорационными отверстиями на протяжении той ее части, которая находится в брюшной полости. Оба выведенных конца трубки служат для капельного или фракционного введения растворов антибиотиков. Для активной аспирации скопившейся жидкости в полость малого таза через разрез в подвздошной области вводят дренажную двухпросветную трубку. Завершают операцию при разлитом перитоните послойным ушиванием раны брюшной стенки.

При выраженном интоксикационном синдроме в качестве дополнительного хирургического пособия может быть рекомендовано дренирование грудного протока для последующей лимфосорбции с целью детоксикации.

В последние годы в программе комплексного лечения кишечной непроходимости наметился ряд новых подходов. Важнейшей мерой борьбы с эндогенной интоксикацией и параличом кишечника, профилактики недостаточности межкишечных анастомозов и развития спаечной болезни стала *интубационная декомпрессия кишечника*, появились данные об использовании одномоментной декомпрессионной интубации тонкой кишки. Подавляющее большинство авторов во время операций по поводу острой спаечной кишечной непроходимости используют интубацию кишок, считая ее, обязательным этапом хирургического лечения. Применение интубации значительно снижает процент послеоперационных осложнений и улучшает отдаленные результаты.

В настоящее время для кишечной декомпрессии приняты следующие методы: постоянная желудочная аспирация (назогастральный зонд), кишечная интубация через носоглотку с помощью специальных зондов, кишечная интубация через гастростому, кишечная интубация через илеостому или слепую кишку.

Достоинства перечисленных методов декомпрессии желудочно-кишечного тракта достаточно полно освещены в литературе и не вызывают возражений, если не считать некоторых их недостатков: постоянная желудочная аспирация является обязательным компонентом любого метода дренирования, однако она не может обеспечить освобождения от газов и жидкостей кишечника, поскольку опорожнение последнего в желудок наступает по типу регургитации только при крайних степенях пареза, да и то частично.

При назоинтестинальной интубации существуют трудности при проведении зонда, обусловленные анатомическими особенностями. Кроме того, длительное нахождение зонда может привести к носовым кровотечениям, ларингитам, фарингитам пневмонии, пролежням кишки, инвагинации кишки при извлечении зонда, завязыванию зонда узлом. Травма кишки при проведении зонда приведет к выделению в ее просвет белков, электролитов и жидкости, что усугубляет нарушения белкового и водно-электролитного обмена. При изучении в эксперименте влияния внутрипросветного дренажа на заживление анастомозов было установлено, что дренаж замедляет заживление, вызывая раздражение кишок в зоне анастомоза. Следует иметь в виду, что при obturации его просвета он сам может явиться причиной внутрипросветной гипертензии.

Кишечная интубация через гастростому хотя несколько облегчает, но полностью не снимает сложности проведения зонда за двенадцатиперстную кишку, требует изготовления специальных зондов. Как и при назогастральной интубации, дренажная трубка устанавливается в каудальном направлении, и опорожнение кишки должно происходить по типу антиперистальтических движений.

Дренирование тонкой кишки через энтеростому, например, метод И.Д. Житнюка (1975), который широко применялся в неотложной хирургии до появления промышленно выпускаемых зондов для назогастральной интубации. Он предполагает ретроградное дренирование тонкой кишки через подвешную илеостому. Существует метод антеградного дренирования через еюностому по J.W. Baker (1959), раздельное дренирование проксимальных и дистальных отделов тонкой кишки через подвешную энтеростому по White (1949) и их многочисленные модификации. Данные методы представляются наименее предпочтительным в силу возможных осложнений со стороны энтеростомы, опасности формирования тонкокишечного свища на месте энтеростомы и т.д. Ретроградное дренирование тонкой кишки через микроцекастому может быть использовано при невозможности антеградной интубации. Недостатками метода являются сложность проведения зонда через баугиниеву заслонку и нарушение функции илеоцекального клапана. Цекастома после удаления зонда, как правило, заживает самостоятельно. Вариантом предыдущего способа является метод дренирования тонкой кишки через аппендикостому.

Наиболее частые осложнения при наложении стомы - это образование парастомических абсцессов, отхождение стомы в брюшную полость, мацерации кожи вокруг стомы. Количество осложнений достигает 35%. В то же время, при отсутствии перистальтики наложение стомы не обеспечивает декомпрессии, а опорожняет только близлежащие отделы кишечника, а декомпрессия возможна только при интубации кишечника через стому.

Особого внимания заслуживает вопрос о целесообразности наложения "высокой илеостомы". По мнению Г.Б. Исаева (2000) наложение "высокой илеостомы" чревато опасностью резкого нарушения обмена веществ и развития кахексии в кратчайшие сроки; этим больным на фоне перитонита после резекции тонкой кишки целесообразно наложение еюно-еюноанастомоза и

проведение назогастроюнального зонда за анастомоз. Постоянная эвакуация содержимого через двухпросветный зонд позволяет создать адекватную декомпрессию и способствует заживлению анастомоза. Напротив, Г.И. Калиашвили (1984) рекомендует высокие стомы, как физиологичный и поэтому наиболее эффективный метод декомпрессии желудочно-кишечного тракта.

При анализе методов дренирования желудочно-кишечного тракта необходимо подчеркнуть принципиальное положение. Все авторы, применявшие интубацию «сверху» или «низу», приходят к выводу, что эффект достигается только тогда, когда конец зонда находится в начальной части тонкой кишки. В связи с этим Ю.М. Дедерер (1971) отказался от проведения зонда на значительное расстояние по тонкой кишке и проводит зонд только на 20-30 см ниже связки Трейтца, а Ю.А. Гегечкори и Р.С. Поповьянц (1998) интубируют тонкую кишку через илеостому обязательно на всем ее протяжении, т.е. до связки Трейтца. Следовательно, эффективное дренирование кишечника возможно при достаточном опорожнении от жидкости и газов именно верхних его отделов. Весьма существенно, что при этом должны быть созданы условия для поддержания постоянного оптимального давления в дуоденальной зоны, т. е. на участке, несущем водить ритма всего кишечника, чтобы дренирующая система работала по принципу предохранительного клапана, позволяющего в любой момент устранить перерастяжение кишечника стенки именно в этом отделе.

Ряд авторов у больных, оперированные по поводу спаечной болезни, рекомендуют интубировать всю тонкую кишку, несмотря на то что, по мнению этих авторов достаточной является интубация начальных 80 - 100 см тощей кишки. А.Г. Бебуришвили с соавторами (2003) считают, что конец зонда должен находиться в куполе слепой кишки независимо от степени спаечного процесса и выраженности изменений в тонкой кишке. Этот технический прием выполняется в связи с тем, что после укладки зонда происходит "соскальзывание" дистальных петель подвздошной кишки. Нахождение зонда в слепой кишке, несмотря на нефизиологичность (травма баугиниевой заслонки, рефлюкс кишечного содержимого), длится сравнительно недолго - до восстановления перистальтики. Меньший объем шинирования тонкой кишки чреват развитием ранней спаечной кишечной непроходимости.

Б.К. Шуркалин (1999) рекомендует назоинтестинальную интубацию заканчивать при достижении оливой зонда илеоцекального угла. Заводить зонд в слепую кишку не следует во избежание заброса толстокишечного содержимого в тонкую кишку, что приводит к контаминации толстокишечной микрофлорой. С.А. Алиев (1996) считает необходимым проводить тотальную декомпрессию путем трансназальной и трансанальной интубации кишечника. В 18% наблюдений выполнена дивульсия сфинктера прямой кишки по Рекамье.

Большинство хирургов рекомендуют проводить интубацию кишечника только при резком перерастяжении стенки кишки и наличии в ней морфофункциональных и гемодинамических нарушений. Другие же считают показанием к интубации выраженный распространенный спаечный процесс в брюшной полости, когда для надежного устранения непроходимости требуется

рассечение множества спаек.

Показания к наложению стом так же активно обсуждаются в литературе. Большинство авторов ограничивают показания к выведению стом наличием пожилого и старческого возраста больных с тяжелыми сопутствующими заболеваниями сердечно-сосудистой и дыхательной систем, наличием заболеваний, обеспечивающих высокий риск послеоперационных осложнений в результате длительного нахождения зонда в просвете кишки (сахарный диабет и т.д.), технической невозможности интубации кишечника (заболевание носоглотки и пищевода, спаечный процесс верхних отделов брюшной полости). Так же встречаются мнения о необходимости наложения стом при вынужденной резекции тонкой кишки, на фоне гнойного перитонита, из-за нежизнеспособности ее стенки и при необходимости декомпрессии кишечника при разлитом перитоните.

В последнее время в литературе стали появляться сообщения о трансанальной интубации тонкого кишечника при острой тонкокишечной непроходимости. Известно, что эффективность декомпрессии определяется скоростью оттока застойного кишечного содержимого по интубационной трубке, обратно пропорциональной длине трубки и прямо пропорциональной радиусу трубки в четвертой степени. Однако при трансанальном способе введения диаметр трубки не может быть более 4 - 6 мм. Исходя из необходимости использования трубки большого диаметра (10 - 12 мм), позволяющей увеличить скорость декомпрессии в 16 раз, а также учитывая нежелательность трансанального введения трубки у ослабленных больных с заболеваниями органов дыхания, носоглотки и пищевода, С.Г. Григорьев и соавторами (1990) выполняют трансанальную тотальную интубацию кишечника. Зонд проводится через всю тонкую кишку до дуоденоюнального перехода. К положительным качествам его следует отнести отсутствие необходимости в определении сроков экстубации: зонд выделяется самостоятельно по мере восстановления перистальтики. К отрицательным сторонам следует отнести технические сложности интубации и неизбежную контаминацию содержимого толстого кишечника в тонкую кишку.

Другим нерешенным и дискутируемым вопросом является определение сроков экстубации. Длительность назоинтестинального дренирования, выполняемого с целью каркасного шинирования тонкой кишки при массивном адгезнолизисе и опасности возникновения ранней СКН, определяется сроками адгезии соприкасающихся в определенном порядке петель и составляет 5-6 сут. Продолжительность назоинтестинального зондирования у пациентов, оперированных на поздней стадии ОСКН, зависит от сроков восстановления перистальтики, появления самостоятельного стула, уменьшения интоксикации и составляет 5-7 сут. Более длительное нахождение зонда в просвете кишечника не имеет смысла, так как отсутствие признаков восстановления пассажа по ЖКТ, сохраняющаяся эндогенная интоксикация свидетельствуют о наличии осложнений, требующих повторной операции.

Применение назогастрального зондирования позволяет с первых суток использовать лаваж и энтеросорбцию у больных с признаками эндогенной

интоксикации. Назоинтестинальный лаваж заключается в промывании ЖКТ изотоническим раствором хлорида натрия или обычной водой порциями от 0,5 до 1,0 л 2-7 раз в сутки. В качестве энтеросорбентов можно использовать полифепан, энтеродез, энтеросорб, угольные сорбенты с одновременным включением в схему лечения препаратов, воздействующих на анаэробную микрофлору: гипохлорит натрия, перманганат калия, перекись водорода. Продолжительность лаважа составляет в среднем 3 суток.

ПОСЛЕОПЕРАЦИОННОЕ ВЕДЕНИЕ.

Учитывая выраженные изменения в гомеостазе, всем больным, в послеоперационном периоде проводят корригирующую инфузионно-дезинтоксикационную терапию, направленную на нормализацию кислотно-щелочного равновесия и водно-электролитных нарушений.

Для раннего восстановления моторики кишечника в послеоперационном периоде, а у части больных и перед оперативным вмешательством, производят катетеризацию эпидурального пространства полихлорвиниловым катетером, через который вводят лидокаин или тримекаин. Длительность катетеризации составляет от 4 до 6 суток после операции. Назначают и вазелиновое масло по 40-50 мл 4-6 раз в день, церукал и прозерин по 2,0 мл 3-4 раза в день. Восстановлению функции кишечника способствуют также гипертонические клизмы. Особое место в комплексе послеоперационных мероприятий занимают лечебная физкультура и электростимуляция кишечника, к которым обычно приступают в 1-е сутки после операции.

Для профилактики тромбоэмболических осложнений, а также для улучшения микроциркуляции крови, через 10-12 часов после операции назначают антикоагулянты прямого и непрямого действия и препараты, улучшающие реологические свойства крови.

Больным с интубированным тонким кишечником проводится лаваж, с использованием энтеросорбентов, электролитных и солевых растворов. Энтеральное введение жидкости и пищи осуществляется на 1-2 сутки, предпочтение отдается специальным смесям для энтерального питания. На первом этапе применяются электролитные, электролитно-мономерные и полисубстратные питательные смеси, аналогичные по составу химусу. Такой подход оправдан тем, что наряду с частичным удовлетворением пластических и энергетических потребностей организма внутрикишечное введение химусоподобных растворов и питательных смесей приводит к стимуляции двигательной активности желудочно-кишечного тракта и способствует улучшению состояния переваривающей и всасывательной функции тонкой кишки по отношению к питательным смесям повышенного колоража.

Сроки удаления назоинтестинального зонда определяются индивидуально в зависимости от восстановления моторной функции кишечника и характера кишечного отделяемого. Критериями для удаления зонда служат: появление стойкой перистальтической активности кишечника; уменьшение вздутия живота, отхождение стула и газов; изменение качественных характеристик кишечного отделяемого - оно приобретает светло-

желтый или зеленоватый цвет, исчезает каловый запах. Кроме того, длительность назоинтестинального дренирования, определяется и сроками адгезии соприкасающихся в определенном порядке петель кишечника. Длительность назоинтестинальной интубации составляет от 3 до 7 суток, в среднем 5 суток. Сроки нахождения интестинального зонда у больных интубированных через илеостому определяются степенью восстановления моторной функции кишечника. При восстановлении которой, и после обзорной рентгенографии брюшной полости, швы, фиксирующие зонд снимаются, и с перистальтическими движениями кишечника зонд удаляется.

Важным компонентом лечения ОКН является предотвращение и лечение инфекционных осложнений. Эта задача особенно актуальна при низкой непроходимости, поскольку в кишке в условиях ишемии и пареза создаются благоприятные условия для вегетации патогенной анаэробной микрофлоры. При выборе антибактериальной терапии необходимо учитывать резорбционный характер первичных механизмов развития эндогенной интоксикации. Тонкая кишка при этом играет роль источника интоксикации в связи с развитием синдрома избыточной колонизации микрофлорой дистальных отделов кишечника и бактериальной транслокации в стенку кишки и кровь.

После операций, выполненных на ранней стадии развития ОКН, антибактериальная терапия должна носить профилактический характер. Спектр антибиотиков составляют препараты, воздействующие на аэробную микрофлору, являющуюся возбудителем практически всех гнойно-септических осложнений у абдоминальных больных. Приемлемыми оказываются стандартные схемы антибактериальной терапии с использованием антибиотиков широкого спектра действия.

Послеоперационная антибиотикотерапия у больных с синдромом избыточной колонизации тонкой кишки требует включения препаратов, воздействующих на анаэробные микроорганизмы. Учитывая сведения о энтеротропности и фармакокинетике антибиотиков, необходимо использовать различные их комбинации с противомикробными препаратами. Наряду с аминогликозидами в схему лечения включается метронидазол (метрогил, клион), а при генерализации инфекции — цефалоспорины третьего — четвертого поколений (цефобид), карбопенемы (тиэнам, меронем). Альтернативой препаратам из группы амногликозидов являются фторхинолоны (цифран, заноксин), карбоксипенициллины и защищенные уреидопенициллины (амоксциллин, тазобактам). К традиционным путям введения антибиотиков у больных данной группы добавляется эндолимфатический. Катетеризируются лимфатические узлы (ЛУ) брыжейки тонкой кишки или паховые ЛУ.

Мощную антибиотикотерапию у тяжелых больных необходимо дополнять применением препаратов иммунной терапии: иммуноглобулинов, антистафилококкового гамма-глобулина, лейкоцитарной массы, антистафилококковой плазмы, левамизола, тималина.

ПРОФИЛАКТИКА И РЕАБИЛИТАЦИЯ

Основное место в профилактике развития спаек должны занимать борьба с общей и местной инфекцией, бережное отношение к тканям во время операции, тщательная перитонизация десерозированных участков висцеральной и париетальной брюшины, исключение введения в брюшную полость концентрированных растворов антибиотиков и других препаратов, ограничение дренирования брюшной полости и раннее восстановление моторики кишечника в послеоперационном периоде.

После перенесенной непроходимости больные должны находиться на диспансерном учете, периодически обследоваться в стационаре. Восстановление трудоспособности в каждом отдельном случае проводится индивидуально. Больным, страдающим болевым синдромом, противопоказаны работы у движущихся механизмов, связанные с поднятием тяжести, длительные командировки. При хронической непроходимости часто наблюдается стойкое снижение трудоспособности.

Показаниями к направлению на ВТЭК для перевода на инвалидность служат частые болевые приступы с явлениями непроходимости, по поводу которых больные обычно доставляются в экстренном порядке в хирургические стационары. При комплексном обследовании, включая рентгенологические методы, у этих больных выявляется выраженное нарушение функций желудочно-кишечного тракта (вздутие живота, задержка стула, нарушение скорости эвакуации контрастного вещества).

У больных, перенесших непроходимость кишечника, обычно сниженная секреция желудочного сока, повышенная моторика или атония кишечника. Полная адаптация желудочно-кишечного тракта наступает через год.

ОТДЕЛЬНЫЕ ВИДЫ КИШЕЧНОЙ НЕПРОХОДИМОСТИ

Функциональная кишечная непроходимость (спастическая и паралитическая) возникает в результате нарушения тонуса мышечного аппарата кишечника на почве функциональных или органических поражений нервных механизмов. Процесс может распространяться на весь кишечник или на его часть. Эта непроходимость развивается при спазме, парезе или параличе мышечного слоя кишечника, чаще всего бывает вторичной и может вызываться: спаечным процессом, механическим перерастяжением кишечника грубой пищей, пищевой и глистной интоксикацией, травмами стенки кишки и брыжейки с кровоизлияниями в них. Очень часто возникает после операций на органах брюшной полости, мочеполовой системы, при забрюшинных гематомах и повреждениях позвоночника.

Спастическая кишечная непроходимость встречается относительно редко и развивается при спазме определенного участка кишки, который ведет к сужению ее просвета. Клинически эта форма проявляется схваткообразными болями в животе, чувством распираания, тошнотой, рвотой, задержкой стула, может наблюдаться неравномерное вздутие живота. Живот обычно мягкий, иногда при пальпации можно прощупать спазмированный участок кишки.

Прослушиваются перистальтические шумы кишечника. Общее состояние сравнительно удовлетворительное, нарушений со стороны сердечно-сосудистой системы не бывает. Анализ крови и мочи в пределах нормы.

Паралитическая кишечная непроходимость развивается вследствие пареза или паралича мышечного слоя кишечника, часто после операций, при перитонитах и в результате химического или бактериального воздействия на кишечник. Клинически проявляется постоянными болями в животе, тошнотой, рвотой, задержкой газов и стула. Все симптомы нарастают постепенно. Живот равномерно вздут, болезненный при пальпации. Может определяться симптом Щеткина-Блюмберга. Пульс и дыхание учащены. В крови лейкоцитоз, а в тяжелых случаях и сдвиг лейкоцитарной формулы влево. Рентгенологически могут выявляться чаши Клойбера в средних и нижних отделах кишечника и диффузный метеоризм.

Диагноз функциональной кишечной непроходимости основывается на тщательно собранном анамнезе (предшествующая травма, сопутствующее заболевание, возможный контакт с ядовитыми веществами и др.).

Лечение обычно консервативное: декомпрессия желудочно-кишечного тракта с помощью желудочно-кишечных зондов, газоотводной трубки, сифонных клизм. Применяются препараты, стимулирующие кишечник, антиспастические средства, двусторонняя паранефральная новокаиновая блокада по А.В. Вишневскому, коррекция водно-электролитного обмена, гиповолемии, гипоксии, устранение болевого фактора. Кроме того, в каждом отдельном случае осуществляют лечебные мероприятия, направленные на устранение причины, вызвавшей функциональную непроходимость.

Обтурационная кишечная непроходимость обусловлена обычно сдавлением или закупоркой кишки опухолью, клубком аскарид, желчным или каловым камнем, безоаром, инородным телом и др. При этой форме непроходимости отсутствует сдавление брыжейки, кровоснабжение кишки в начале заболевания мало нарушается. В дальнейшем, в связи с перерастяжением вышележащих отделов кишечника, отмечаются венозный стаз и повышенная проницаемость капилляров. Кишечные петли выше места закупорки резко расширены, перерастянуты, а ниже - спавшиеся. Непроходимость, вызванная закупоркой просвета кишки опухолью, по частоте занимает 2-е место, уступая лишь спаечной непроходимости.

Клинические проявления *рака ободочной кишки* длительное время ограничиваются малыми симптомами: потеря аппетита, вздутие живота, запоры, с последующим обильным зловонным стулом, иногда выделение крови с калом. Как правило, больные поступают в хирургический стационар с явлениями кишечной непроходимости. Они жалуются на схваткообразные боли в животе, рвоту, задержку стула и газов, вздутие живота. Часто бывают положительными синдром Валя и симптомы Шланге, Матье-Склярова. Большое значение в постановке диагноза имеют ирригоскопия и колоноскопия.

Обтурационная непроходимость, обусловленная первичным раком тонкой кишки, встречается редко (0,4-4 % по отношению к раковым заболеваниям кишечника). Обтурационная кишечная непроходимость,

вызванная желчным камнем, также относится к сравнительно редким заболеваниям. Встречается чаще у женщин пожилого и старческого возраста. Миграция крупных камней в желудочно-кишечный тракт происходит обычно через билиодигестивный свищ. Даже небольшие камни, попав в кишечник, вызывают спазм кишечника, чем и объясняется полная непроходимость при камнях сравнительно небольших размеров.

Клиническому течению этого вида непроходимости обычно предшествует период продромальных явлений с симптомами заболеваний желчевыводящей системы. Течение непроходимости интермиттирующее, что связано с перемещением камня по кишечнику.

Диагноз устанавливается с помощью рентгенологического исследования, во время которого наряду с признаками кишечной непроходимости иногда выявляются тени камня или признаки билиодигестивного свища.

Непроходимость, вызванная аскаридами, встречается чаще у детей, может быть обтурационной и функциональной, так как погибшие аскариды выделяют вещества, которые вызывают резкий спазм кишечника. Под влиянием перистальтики кишечника аскариды продвигаются к спазмированным участкам и, сплетаясь здесь, образуют клубок. Закупорка кишечника при данном виде непроходимости чаще бывает в терминальном отделе подвздошной кишки. Заболевание протекает остро, с выраженной интоксикацией. При исследовании крови характерна эозинофилия.

Фитобезоар образуется вследствие снижения кислотообразующей и пептической активности желудочного сока, нарушения моторной и эвакуаторной функции желудка и большого количества клетчатки в пище.

Копростаз встречается преимущественно у лиц пожилого и старческого возраста, а также у страдающих атонией кишечника. Основные симптомы – боль в животе, задержка стула и газов на несколько дней, вздутие живота. Общее состояние удовлетворительное. При пальцевом исследовании прямой кишки определяется скопление твердых каловых масс.

Артериомезентериальная непроходимость обусловлена сдавлением нижней горизонтальной ветви двенадцатиперстной кишки верхней брыжеечной артерией, отходящей у таких больных от аорты под острым углом. Иногда этот вариант кишечной непроходимости возникает остро, после обильного приема пищи (желудочное содержимое, поступающее в кишечник, оттягивает его книзу, передавливая натягивающейся при этом верхней брыжеечной артерией двенадцатиперстную кишку). В клинической картине преобладают резкие боли в верхней половине живота и обильная рвота с примесью желчи. Состояние больного довольно быстро улучшается при принятии горизонтального или коленно-локтевого положения. Рентгенологически в остром периоде отмечается значительное расширение желудка и двенадцатиперстной кишки, при контрастном исследовании отмечается задержка эвакуации контраста из двенадцатиперстной кишки в вертикальном положении и улучшение эвакуации в коленно-локтевом. Возможно хроническое течение заболевания.

Лечение консервативное - частое дробное питание, после еды отдых в горизонтальном положении, лучше на правом боку. При неэффективности

консервативных мероприятий показано хирургическое вмешательство - наложение дуоденоюноанастомоза. Прогноз благоприятный.

Странгуляционная кишечная непроходимость протекает тяжело и быстро. При ней не только нарушается проходимость кишечника, но и ущемляется или сдавливается его брыжейка с проходящими в ней сосудами и нервами, что нарушает кровоснабжение и может вызвать некроз участка кишки.

Патоморфологические изменения при странгуляционной непроходимости более выражены и протекают быстрее, чем при обтурационной. В приводящей кишке быстро накапливается кишечное содержимое, что сопровождается повышением внутрикишечного давления, перерастяжением и истончением стенки кишки, а также ухудшением циркуляции крови в ней. Наиболее выражены изменения в ущемленной кишке. Сдавление брыжейки кишки вначале вызывает сдавление более ранимых венозных сосудов. В пораженном участке кишки наблюдаются венозный застой и отек кишки, последняя увеличивается в размерах. В дальнейшем сдавливаются и артериальные сосуды, что приводит к истинному прекращению кровоснабжения ущемленного участка кишки и некрозу ее.

При данном виде непроходимости отмечаются выраженные патофизиологические сдвиги в организме. Частая рвота обуславливает большую потерю жидкости и электролитов, в результате чего возникают гиповолемические и циркуляторные расстройства. Токсический фактор при этом виде непроходимости наиболее выражен.

Различают 3 вида странгуляции: *заворот, узлообразование и ущемление*. Заворот наблюдается в тех отделах кишечника, где имеется брыжейка (тонкая, поперечная ободочная и сигмовидная кишка). Заворот брыжейки по оси может быть на $180-360^\circ$ и больше, чаще происходит по ходу часовой стрелки. Завороту могут способствовать рубцы и спайки в брюшной полости, длинная брыжейка кишечника, голодание с последующим обильным переполнением кишечника грубой пищей, усиленная перистальтика кишечника. По частоте данный заворот занимает 3-е место по отношению к другим видам непроходимости.

Заворот тонкой кишки встречается чаще в подвздошном отделе кишечника (Рис.2). Различают завороты по оси кишки (скручивание) и по оси брыжейки.



Рис.2. Заворот кишечной петли

Начало заболевания бывает острым, боли схваткообразные, «раздувающие», локализуются обычно в верхнем этаже или около пупка. Одновременно с болями появляются тошнота и рвота, последняя не приносит облегчения больному. Чем выше уровень непроходимости, тем чаще возникает рвота и бывает более обильной. У всех больных быстро наступает задержка газов и стула. Выражение бледного лица страдальческое, губы цианотичные, язык сухой, пульс частый, слабого наполнения. Вначале перистальтика кишечника заметна на глаз, при аускультации выслушиваются усиленные перистальтические шумы кишечника, живот сохраняет обычную конфигурацию, мягкий, болезненный при пальпации в месте странгуляции. Вскоре развивается синдром Валя. Через 6-8 ч от начала заболевания все явления несколько ослабевают. Перистальтические шумы кишечника ослабевают или прекращаются. Нередко удается обнаружить симптомы Матве-Склярова, Кивуля, Спасокукоцкого, Чугуева. Очень быстро развиваются циркуляторные нарушения (тахикардия, снижение АД), могут наблюдаться явления шока. Рентгенологически определяются чаши Клойбера, арки, расположенные в мезогастральной области. В крови лейкоцитоз со сдвигом лейкоцитарной формулы влево, эритроцитоз, повышается уровень гемоглобина, уменьшается количество альбуминов. Характерна для этого периода гипохлоремия.

Заворот илеоцекального отдела кишечника встречается примерно в 4 % случаев по отношению ко всем заворотам. Различают завороты: вокруг оси брыжейки, вокруг своей продольной оси и перегиб вокруг своей поперечной оси. Заболевание начинается остро, сильными болями в животе, преимущественно в правой подвздошной области и около пупка, рвотой, задержкой газов и стула. Раздутая слепая кишка обычно вызывает асимметрию живота. Выявляется синдром Валя. Характерны ложные позывы на стул и западение правой подвздошной области - симптом Шимона-Данса.

Рентгенологически в правой подвздошной области определяется широкий горизонтальный уровень, а левее - несколько тонкокишечных чаш.

Заворот поперечной ободочной кишки составляет, по литературным данным, 0,5 % всех заворотов кишечника.

Клиническая картина напоминает таковую при острой странгуляционной непроходимости. При осмотре и пальпации в средней части живота можно определить болезненное выпячивание. Могут выявляться симптомы Матье-Склярова, Обуховской больницы.

В постановке диагноза большую роль играют срочная ирригоскопия и колоноскопия, с помощью которых устанавливается уровень непроходимости. При рентгенологическом исследовании отмечается широкая чаша Клойбера в мезогастральной области.

Заворот сигмовидной кишки - наиболее частая форма странгуляционной кишечной непроходимости, встречается преимущественно у мужчин пожилого возраста. Возникает при длинной сигмовидной кишке и узком корне брыжейки.

Начало заболевания острое, боли постоянные или схваткообразные, локализуются чаще слева. Рвота может отсутствовать длительное время, а потом становится частой, обильной, с каловым запахом. Кожные покровы бледные, язык сухой. Всегда наблюдается задержка газов и стула. В ранние сроки заболевания выявляется синдром Валя, в более поздние - симптомы Матье-Склярова, Кивуля, Спасокукоцкого. Очень быстро развивается интоксикация, отмечается расстройство гемодинамики. Положительны симптомы Обуховской больницы, Цеге-Мантейфеля. Рентгенологически определяются раздутая газом сигмовидная кишка в виде большой подковы и широкие уровни у ее основания, а также симптом «светлого живота».

Кишечные узлы могут образовываться на любом уровне тонкого кишечника, где имеется подвижная брыжейка. Ущемляющее кольцо обычно образуется тонкой кишкой, а ущемляется сигмовидная кишка (Рис.3). При узлообразовании сразу же нарушается отток венозной крови и затрудняется продвижение кишечного содержимого. Приводящие петли кишечника начинают усиленно перистальтировать, что способствует затягиванию узла. Нарушение кровообращения в тонкой кишке более выражено, чем в сигмовидной. Заболевание начинается с резких схваткообразных болей в брюшной полости. Больные беспокойны, мечутся в постели, стремятся выбрать положение, при котором боли были бы меньше, сгибают ноги в коленных суставах и подтягивают их к животу. Кожные покровы бледные, с серым оттенком, покрыты холодным потом. Черты лица заострены, на лице выражение страха. Вначале бывает брадикардия, затем пульс становится частым, слабого наполнения. Живот неравномерно вздут, в ранние сроки мягкий, при пальпации болезненный. Иногда удается пропальпировать опухолевидное образование. В более поздние сроки перистальтические шумы кишечника ослаблены или отсутствуют, в отлогих местах живота скапливается выпот. Положительные симптомы Гольда, Матье-Склярова, Кивуля, Чугуева.

В результате сдавления брыжеечных сосудов рано возникает некроз кишечного узла с последующим перитонитом. Очень быстро наступают

обезвоживание, выраженная интоксикация, сосудистая недостаточность, хлоремия, лейкоцитоз и сдвиг лейкоцитарной формулы влево. Рентгенологически выявляются в большом количестве узкие чаши Клойбера, преимущественно в центральной части живота.

Ущемление кишечника с развитием странгуляционной непроходимости чаще всего происходит в воротах наружных (паховых, бедренных, пупочных, послеоперационных вентральных и др.) и внутренних грыж, с фиксацией кишечных петель в мешках и карманах брюшины (Рис.4). Поэтому при симптомах острой кишечной непроходимости обязательным является исследование типичных мест выхода наружных грыж.

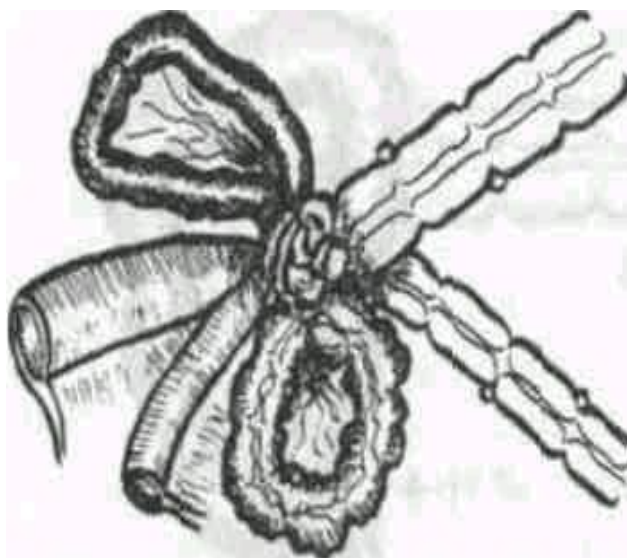


Рис.3. Узлообразование между петлями тонкой и толстой кишки

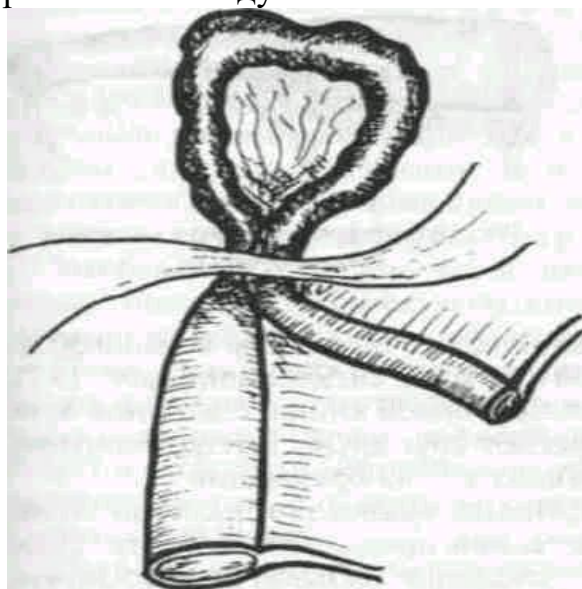


Рис.4. Странгуляционная кишечная непроходимость

Инвагинация - внедрение одного участка кишки в другой - рассматривается как смешанный вид непроходимости (Рис.5). Встречается в любом возрасте, но наиболее часто - в первые 4 года. Чаще вышележащий отрезок кишки внедряется в нижележащий, но в некоторых случаях внедрение

может осуществляться и восходящим путем. Различают тонкокишечную, толстокишечную и тонкокишечно-толстокишечную инвагинации. Наиболее часто тонкая кишка внедряется в толстую в илеоцекальном углу. При простой инвагинации образуется цилиндр из 3 кишечных трубок, в который вовлекается и брыжейка кишки. Место перегиба внутреннего цилиндра в средний называется головкой, или верхушкой, инвагината, а окружность, по которой перегибается наружный цилиндр в средний, - шейкой. Инвагинаты могут быть и более сложными, состоящими из 5-7 цилиндров.

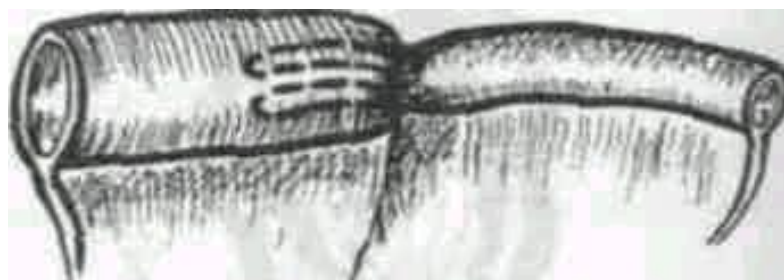


Рис.5. Инвагинационная кишечная непроходимость

Морфологические изменения в инвагинате выражаются обтурацией и ущемлением внедрившейся кишки и ее брыжейки, что приводит к нарушению кровоснабжения кишки и ее гангрене. Способствуют развитию инвагинации функциональные и органические расстройства моторики кишечника. Клиническая картина инвагинации зависит от локализации инвагината, степени сдавления брыжейки и продолжительности болезни. Основные признаки инвагинации: периодические схваткообразные боли, прощупываемая подвижная тестоватая опухоль, примесь слизи и крови в стуле. Часто положительны симптомы Матье - Склярора, Бабука, синдром Валя, а при илеоцекальной инвагинации - симптом Шимона-Данса. При пальцевом ректальном исследовании на пальце обнаруживаются слизь и кровь, иногда можно пропальпировать и головку инвагината. Для уточнения диагноза применяется рентгенологическое обследование брюшной полости. Обзорной рентгенографией можно обнаружить гомогенную тень, контрастная масса часто дает дефект наполнения с ровными краями, иногда при неполной странгуляции фиксируется тонкая струя, проходящая через суженное отверстие в месте инвагината. При ирригоскопии выявляются полулунные дефекты наполнения в виде дву- или трезубца.

Спаечная кишечная непроходимость занимает первое место (50-90 %) по отношению ко всем видам кишечной непроходимости. В последние годы эта форма непроходимости начала встречаться чаще в связи с увеличением количества операций на органах брюшной полости и успешным лечением перитонитов различной этиологии.

Аппендицит и связанная с ним операция - наиболее частая причина спаечной непроходимости. Кроме того, ее причиной могут быть воспалительные процессы и операции на органах малого таза у женщин, травмы живота, повторные операции по поводу непроходимости. Причиной спаек могут быть механические повреждения париетальной и висцеральной

брюшины, воспалительные процессы, реактивность организма и др.

Основной причиной возникновения спаек является механическое повреждение брюшины, которое часто наблюдается во время оперативных вмешательств на органах брюшной полости. Если повреждающий фактор небольшой, то наступает активный рост мезотелия и к 6-7-му дню целостность брюшины восстанавливается, фибринные пленки рассасываются. При более значительных повреждениях брюшины и других неблагоприятных факторах фибринные пленки проявляют тенденцию к дальнейшему росту. Образуется грануляционная ткань, которая прорастает вначале капиллярами, а потом фибробластами и коллагеновыми волокнами. К 8-9-му дню возникают соединительно-тканые спайки. Большое значение в развитии спаечного процесса придается *индивидуальной реактивности организма*. Некоторые авторы повышенную склонность к образованию послеоперационных спаек рассматривают как проявление гиперергической реакции сенсibilизированного организма, чему в значительной мере способствуют многочисленные вакцинации, введение антибиотиков, повторные операции. Все это приводит к алергизации тканей и вызывает фибриноидную дезорганизацию соединительной ткани, которая и является причиной возникновения спаечного процесса.

Отдельную группу составляют *врожденные спайки* (лейновские ленты, сращения и дженсоновские мембраны). Причину их возникновения многие авторы связывают с изменением позиции брюшных органов и вертикальным положением тела человека. Встречается эта патология нечасто.

Различают два вида спаек: отдельные плотные шнуровидные тяжи - штранги, вокруг которых может происходить заворот кишечника, и обширные плоскостные спайки между петлями кишечника с развитием перивисцерита. Образование обширных спаек часто обусловлено конституциональной предрасположенностью и по существу является спаечной болезнью. Обычно штранг вызывает непроходимость кишечника по странгуляционному типу, спаечная болезнь - по обтурационному типу. Нередко развивается смешанная форма непроходимости.

Внезапные схваткообразные боли в животе, тошнота и рвота, учащение пульса при наличии послеоперационного рубца на передней брюшной стенке или воспалительного заболевания органов брюшной полости в анамнезе должны наводить на мысль о появлении острой кишечной непроходимости. При перегибе и сдавлении петли кишки боли в животе непостоянные: то стихают, то вновь нарастают. Общее состояние больного в промежутках между приступами удовлетворительное. При обзорной рентгеноскопии органов брюшной полости наблюдается резкая пневматизация кишечника, могут выявляться чаши Клойбера.

Спаечная непроходимость почти в 30% рецидивирует, многочисленные операции ведут к образованию новых висцеро-висцеральных и висцеро-париетальных сращений, инвалидизации больных, развитию спаечной болезни.

Отношение к *лечению* острой спаечной кишечной непроходимости в

литературе неоднозначное. Одни авторы считают, что необходимо любыми средствами добиваться разрешения острой спаечной кишечной непроходимости консервативным путем. Хирургическая активность у них не превышает 30%. Обосновывают свою позицию они тем, что каждое последующее хирургическое вмешательство приводит к более выраженному рубцовому процессу, увеличивает частоту рецидива заболевания. После 5 хирургического вмешательства рецидив достигает 47%, а летальность 20%. Другие же придерживаются противоположной точки зрения, считая, что даже болевая форма спаечной болезни, без нарушения пассажа по кишечной трубке, требует хирургического вмешательства, ибо воздержание от операции приводит к грубым изменениям кишечной стенки, делает эти изменения необратимыми, извращает функцию кишки и обязательно приводит к рецидивированию, но теперь уже в более невыгодных условиях для пациента. Оперативная активность у них достигает 60%. Третьи вообще указывают, что лечение острой спаечной кишечной непроходимости - нерешенная проблема.

Нет единого мнения и по поводу объема проводимой декомпрессионной терапии. Так, М.В. Гринев (1992) предлагает проводить консервативную терапию, направленную на восстановление водно-электролитного и энергетического баланса организма, перидуральную анестезию, сакроспинальную блокаду и избегать применения препаратов, сильно возбуждающих моторную активность кишечника. С помощью данной программы лечения удалось разрешить непроходимость у 21,1% больных.

Ю.Ф. Исаков (1985) и И.С. Попова (1997) включают в комплекс консервативной терапии декомпрессию верхних отделов желудочно-кишечного тракта, медикаментозную стимуляцию кишечной моторики, сифонные и очистительные клизмы. Сообщают об успехе терапии у 41,1-54,5 % больных.

Так же нет единого мнения и о продолжительности консервативной терапии. Одни ограничиваются 2-3 часами, другие же считают возможным расширить эти сроки до 24 часов и более.

Неоднозначен и вопрос об оценке эффективности проводимой терапии. Так, Я.В. Гоер с соавторами (1991) считают обязательным у каждого больного с острой кишечной непроходимостью определять клинический индекс, предложенный Е. Deltz (1989). Наличие свободного воздуха в брюшной полости оценивают в 18 ед., отсутствие перистальтики кишечника - 10 ед., ослабление ее - 3 ед., наличие бурной перистальтики кишечника - 3 ед., длительная боль или колика - 3 ед., рвота - 4 ед., предполагаемые уровни жидкости - 1 ед., выраженные - 5 ед. При сумме более 10 ед., по мнению данных авторов, показана операция.

А.Г. Бебуришвили с соавторами (2003) отсутствием эффекта от консервативного лечения считают сохраняющиеся вздутие живота, рвоту, схваткообразные или острые боли, не отхождение газов и кала, а также сохранение одного из ведущих симптомов в течение 4 - 6 часов.

По мнению Д.А. Арапова и В.В. Уманской (1971), сохраняющаяся тахикардия и особенно нарастание ее, длительное выделение большого количества застойного содержимого по отсосу, сохранение локальной

болезненности при пальпации над местом препятствия, наличие шума плеска, сохранение уровней жидкости при рентгенологическом исследовании должны вести к решению вопроса в сторону оперативного вмешательства.

М.В. Гринев (1992) признает эффективным консервативное лечение лишь в случаях исчезновения болей в животе, прекращения рвоты, уменьшения вздутия живота, отхождения газов, исчезновения или резкого уменьшения «шума плеска», значительного уменьшения количества горизонтальных уровней на рентгенограммах.

Отсутствие единой лечебной тактики нередко приводит к выполнению запоздалых операций либо напрасных вмешательств, когда непроходимость можно устранить консервативным путем.

На кафедре госпитальной хирургии Северо-Осетинской государственной медицинской академии особое внимание уделяется сокращению сроков обследования и определению в первые часы поступления в стационар показаний к оперативному или консервативному лечению и оптимальных сроков предоперационной подготовки. План обследования при поступлении включает в себя: полный объем клинических исследований применяемых в хирургической практике, включая пальпацию, перкуссию, аускультацию, общий анализ крови, общий анализ мочи, биохимический анализ крови, ЭКГ, консультацию терапевта, обзорную рентгенографию брюшной полости, УЗИ брюшной полости и кишечника.

При наличии данных за странгуляционную кишечную непроходимость и перитонит показано экстренное оперативное вмешательство после интенсивной предоперационной подготовки в течение 2-3 часов. При наличии данных за обтурационную кишечную непроходимость и отсутствие перитонита проводится декомпрессионная терапия в течение 6 часов с последующим клиническим, рентгенологическим и сонографическим контролем. В клиническом течении обтурационного нарушения проходимости кишечника выделено 4 стадии.

Для первой стадии характерно обильное отхождение кишечного содержимого, уменьшение вздутия живота, снижение интенсивности болевого синдрома, улучшение состояния больного. На контрольной обзорной рентгенограмме брюшной полости определяется уменьшение площади газа над уровнями жидкости более чем на 30% (Рис. 6 и 7).

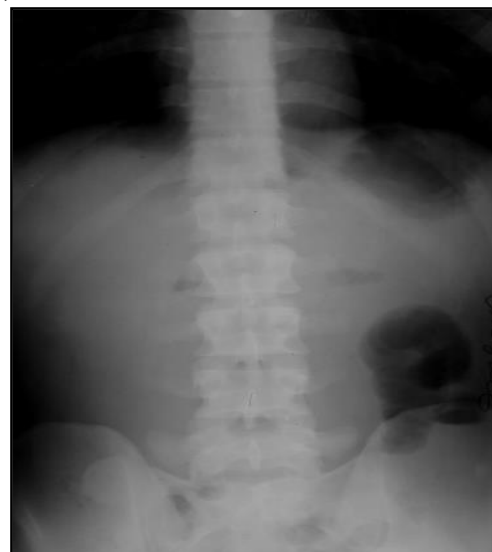
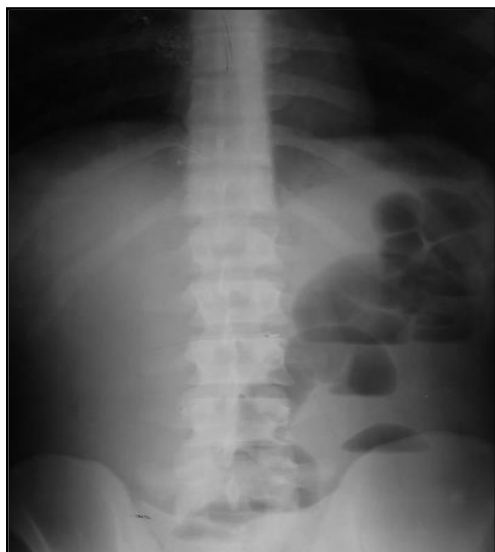
Рис.6. Рентгенограмма при поступлении

Рис.7. Рентгенограмма после терапии

На контрольном УЗИ брюшной полости определяется достоверное уменьшение диаметра тонкого кишечника, увеличение толщины кишечной стенки, исчезновение выпота в брюшной полости, если он определялся ранее, уменьшение секвестрированной в просвет кишечника жидкости, усиление кишечной перистальтики.

Для **второй стадии** характерно отхождение кишечного содержимого, уменьшение вздутия живота, снижение интенсивности болевого синдрома, улучшение состояния пациента. На контрольной обзорной рентгенограмме брюшной полости определяется уменьшение площади газа над уровнями жидкости менее чем на 30% (Рис. 8 и 9), или более чем на 30% (Рис. 10 и 11), при сохранении фиксированных тонкокишечных арок, площадь газа в которых не имеет тенденции к снижению.

На контрольном УЗИ брюшной полости определяется тенденция к увеличению диаметра тонкого кишечника, уменьшению толщины кишечной стенки, сохранению выпота в брюшной полости, если он определялся ранее, сохранению секвестрированной в просвет кишечника жидкости, тенденция к ослаблению кишечной перистальтики.

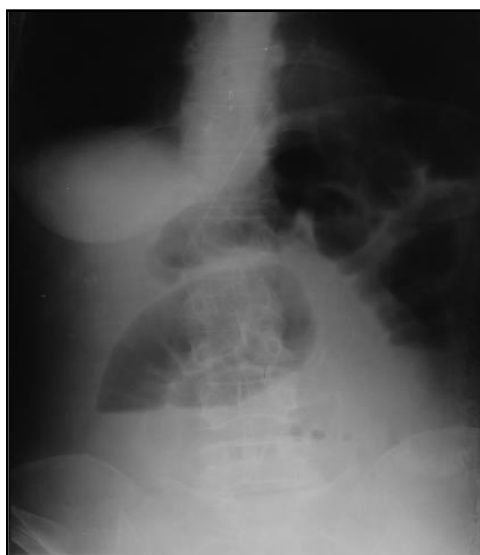

Рис. 8. Рентгенограмма при поступлении

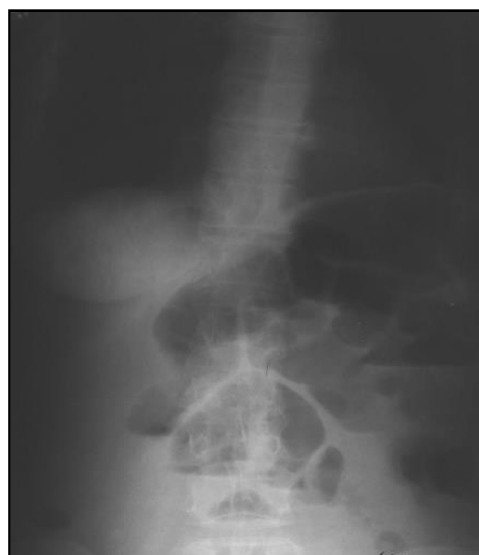

Рис. 9. Рентгенограмма после терапии

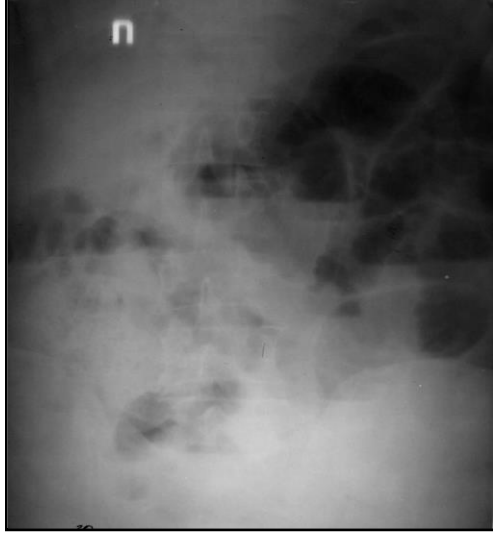


Рис. 10. Рентгенограмма при поступлении

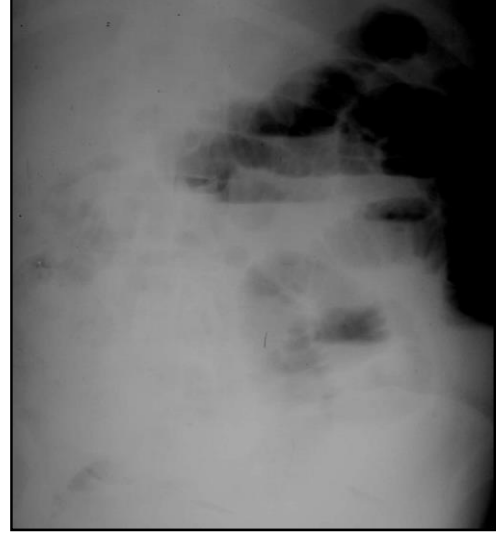

Рис. 11. Рентгенограмма после терапии

При третьей стадии кишечное содержимое отходит в незначительном количестве, наблюдается вздутие живота и сохраняется болевой синдром, состояние больного ухудшается. На контрольной обзорной рентгенограмме брюшной полости определяется нарастание площади газа над уровнями жидкости (Рис. 12 и 13).

На контрольном УЗИ брюшной полости определяется достоверное увеличение диаметра тонкого кишечника, уменьшение толщины кишечной стенки, сохранение или появление выпота в брюшной полости, нарастание секвестрированной в просвет кишечника жидкости, ослабление кишечной перистальтики.

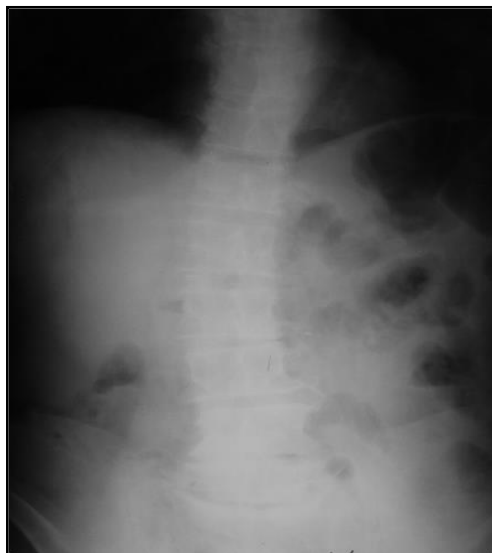

Рис. 12. Рентгенограмма при поступлении

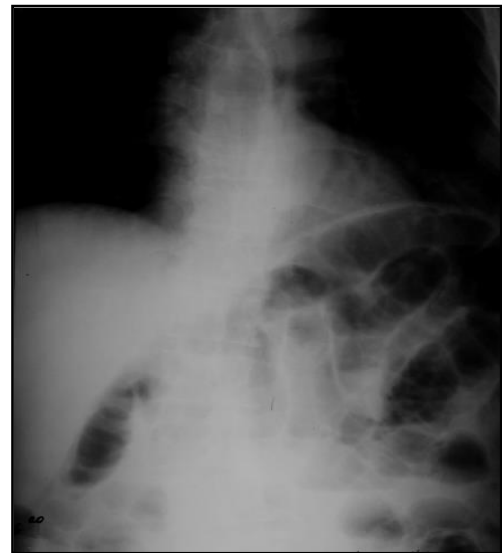

Рис. 13. Рентгенограмма после терапии

Четвертая стадия, стадия развития перитонита, вследствие инфицирования выпота брюшной полости обусловленного снижением барьерной функции стенки кишки.

Определение площади газа над уровнями жидкости на рентгенограммах проводилось по двум методикам:

1. С помощью специального приспособления, состоящего из прозрачной пластины размером 30x40 см и расчерченной квадратами размером 1x1 см, которое, после наложения на рентгенологические снимки, позволяло проводить математический подсчет площади газа над уровнями жидкости (Рис. 14). Обязательным условием в этом случае является использование рентгеновских пленок одинакового размера.

2. С помощью специальной компьютерной программы, для этого рентгенологическое изображение выводилось на экран компьютера, курсором обводился газ над уровнями жидкости, проводился подсчет его площади и последующим сохранением результатов в базе данных (Рис. 15).




Рис. 14. Прозрачная пластина для подсчета площади газа

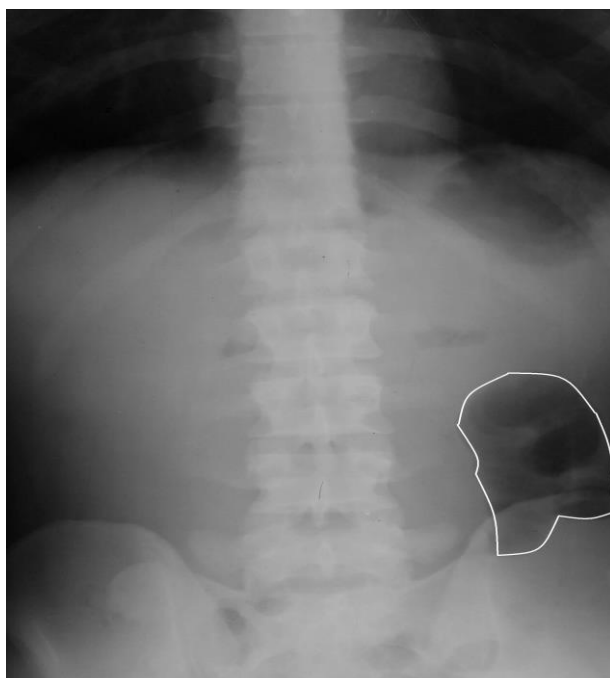


Рис. 15. Рентгенологическое изображение на экране компьютера.

Разработка рациональной диагностической программы (рис. 16), новых способов диагностики, выделение 4 групп больных с острой спаечной обтурационной тонкокишечной непроходимостью и определение для них критериев прогноза, позволяет в течение первых 6 часов установить уточненный диагноз, определить показания к консервативному или оперативному лечению, определить длительность предоперационной подготовки.

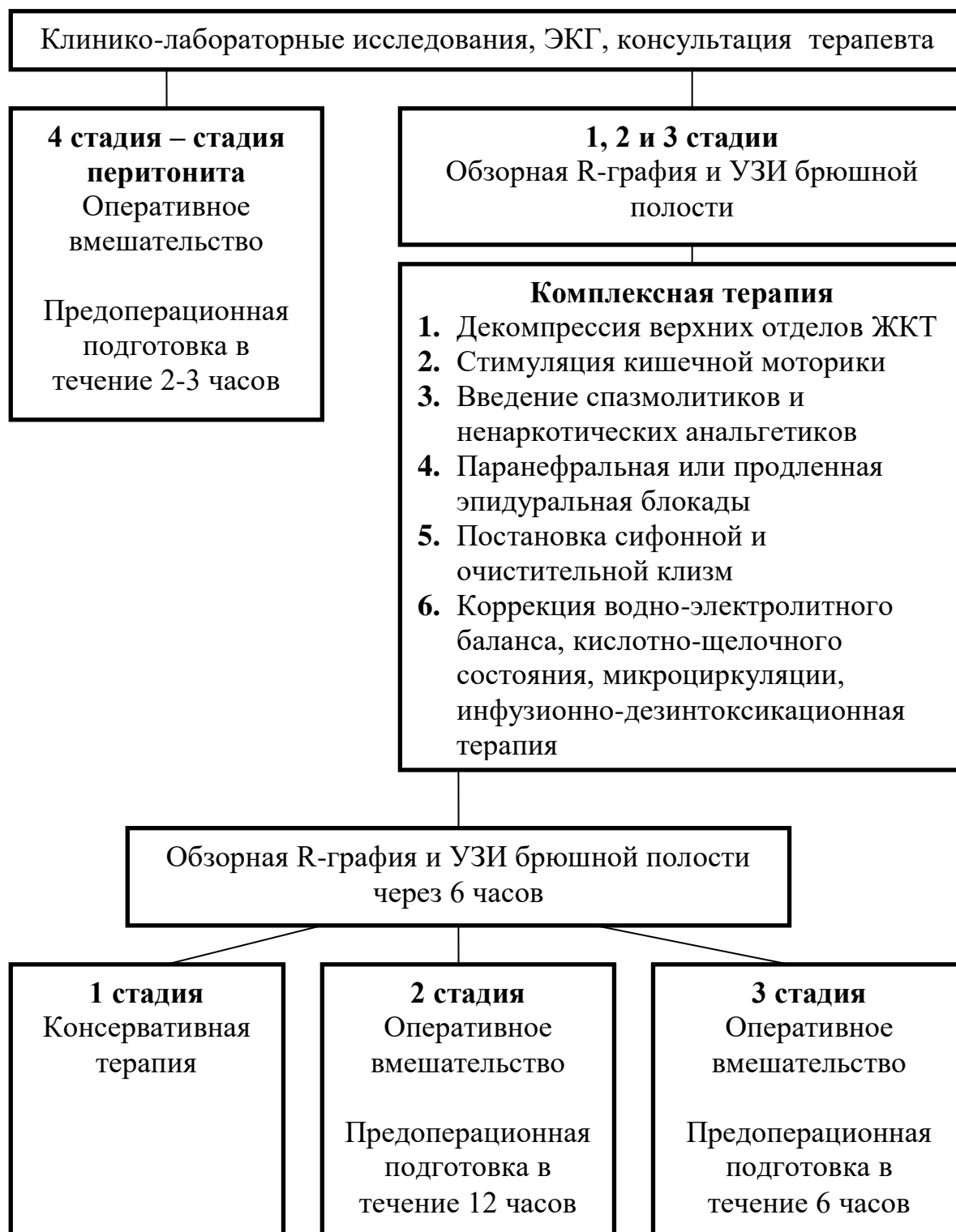

Рис. 16. Лечебно - диагностическая программа при острой спаечной
обтурационной тонкокишечной непроходимости

Хроническая рецидивирующая спаечная непроходимость кишечника проявляется приступами, во время которых клиническая картина похожа на таковую при острой спаечной обтурационной непроходимости. Приступы могут быть кратковременными с длительными ремиссиями, могут возникать часто с выраженными болевыми симптомами. Из-за болевых приступов, боязни принятия пищи больные истощаются, развивается глубокая неврастения, отмечается привыкание к наркотикам. Эти больные предъявляют много жалоб, главными из которых являются постоянные или схваткообразные боли в животе, затруднение отхождения газов, задержка стула на несколько дней, тошнота. Рвота необильная и не приносит облегчения. На передней брюшной стенке живота обычно определяется несколько послеоперационных рубцов. Многие из этих больных становятся наркоманами, аггравантами, способными ввести в заблуждение даже опытного хирурга. У некоторых из них развиваются истерические реакции.

Считают, что в основе рецидивирующей хронической спаечной непроходимости кишечника в большинстве случаев лежит динамико-спастический механизм, вызванный систематическим сокращением вовлеченного в спаечный процесс кишечника. Это подтверждается и эффективностью консервативных мероприятий, которые устраняют болевую атаку и снижают явления непроходимости.

Перивисцерит представляет собой сращения, охватывающие многие органы брюшной полости и изменяющие их форму и функцию. Причиной его, как правило, являются перитонит, воспалительные процессы и операции на придатках и матке, а так же оперативные вмешательства на органах брюшной полости.

Основные жалобы: боли в животе, потеря аппетита, вздутие живота, запоры, сменяющиеся поносами. Предложен *ряд симптомов* для определения перивисцерита: *Леотта* - при оттягивании и смещении в сторону кожной складки на животе усиливается боль в животе; *Карно* - при резком разгибании туловища усиливается боль в эпигастральной области; *Чухриенко* - исследующий толчкообразно стремится сместить соответствующий орган перпендикулярно его оси. При спайках такое смещение приводит к усилению болей в животе. Однако все эти симптомы имеют небольшое диагностическое значение. Определенное значение имеет лапароскопия, а в некоторых случаях - и *диагностическая лапаротомия*.

ТЕСТОВЫЕ ЗАДАНИЯ.

1. КАКОЙ ИЗ СИМПТОМОВ СООТВЕТСТВУЕТ ОСТРОЙ КИШЕЧНОЙ НЕПРОХОДИМОСТИ?

- 1) постоянные боли в животе
- 2) схваткообразные боли в животе
- 3) рвота цвета кофейной гущи
- 4) доскообразный живот
- 5) при аускультации кишечника шумы отсутствуют

2. НАЗОВИТЕ РЕШАЮЩИЙ МЕТОД ИССЛЕДОВАНИЯ В ПОСТАНОВКЕ ДИАГНОЗА ОСТРАЯ КИШЕЧНАЯ НЕПРОХОДИМОСТЬ

- 1) эзофагогастродуоденоскопия
- 2) лапароскопия
- 3) ультразвуковое исследование
- 4) обзорная рентгеноскопия брюшной полости
- 5) биохимический анализ крови

3. ПРИ КАКОМ ВИДЕ КИШЕЧНОЙ НЕПРОХОДИМОСТИ МОГУТ БЫТЬ КРОВЯНИСТЫЕ ВЫДЕЛЕНИЯ ИЗ ЗАДНЕГО ПРОХОДА?

- 1) паралитической
- 2) спастической
- 3) инвагинации
- 4) спаечной

4. В КАКОМ СЛУЧАЕ ПРИМЕНЯЮТ ТОЛЬКО КОНСЕРВАТИВНОЕ ЛЕЧЕНИЕ ОСТРОЙ КИШЕЧНОЙ НЕПРОХОДИМОСТИ?

- 1) заворот
- 2) злообразование
- 3) паралитическая непроходимость
- 4) обтурационная непроходимость
- 5) инвагинация

5. КАКУЮ ТЕРАПИЮ РАЦИОНАЛЬНЕЕ ВСЕГО ПРОИЗВЕСТИ БОЛЬНОМУ С РАКОМ СЛЕПОЙ КИШКИ, ОСЛОЖНЕННЫМ ОСТРОЙ КИШЕЧНОЙ НЕПРОХОДИМОСТЬЮ В РАННИЕ СРОКИ?

- 1) правостороннюю гемиколэктомию
- 2) наложение илеостомы
- 3) наложение цекостомы
- 4) операций Гартмана
- 5) тотальная колэктомия

6. ДЛЯ НИЗКОЙ ТОЛСТОКИШЕЧНОЙ НЕПРОХОДИМОСТИ ХАРАКТЕРНО ВСЕ, КРОМЕ:

- 1) постепенного нарастания симптомов
- 2) вздутия живота
- 3) появления чаш Клойбера
- 4) задержки стула
- 5) быстрой плазмопотери

7. ПРИЧИНОЙ РАЗВИТИЯ ПАРАЛИТИЧЕСКОЙ КИШЕЧНОЙ НЕПРОХОДИМОСТИ МОЖЕТ БЫТЬ ВСЕ, КРОМЕ:

- 1) перитонит
- 2) свинцовое отравление
- 3) острый панкреатит
- 4) забрюшинная гематома
- 5) травма брюшной полости

8. ДЕГИДРАТАЦИЯ ОРГАНИЗМА НАИБОЛЕЕ БЫСТРО РАЗВИВАЕТСЯ ПРИ:

- 1) завороте тонкой кишки
- 2) завороте поперечно-ободочной кишки
- 3) завороте сигмовидной кишки
- 4) опухоли прямой кишки с явлениями кишечной непроходимости
- 5) obturационной толстокишечной непроходимости

9. ПОЯВЛЕНИЕ « ШУМА ПЛЕСКА » ПРИ ОСТРОЙ КИШЕЧНОЙ НЕПРОХОДИМОСТИ ОБЪЯСНЯЕТСЯ:

- 1) наличием выпота в брюшной полости
- 2) скоплением жидкости и газа в приводящей петле кишечника
- 3) скоплением жидкости и газа в отводящей петле кишечника
- 4) наличием свободного газа в брюшной полости
- 5) все перечисленное неверно

10. ДЛЯ ПАРАЛИТИЧЕСКОЙ КИШЕЧНОЙ НЕПРОХОДИМОСТИ ХАРАКТЕРНО ВСЕ, КРОМЕ:

- 1) боли ноющего характера в животе
- 2) схваткообразные боли в животе
- 3) равномерное вздутие живота
- 4) задержка стула и газов
- 5) перистальтика кишок отсутствует

11. ХАРАКТЕРНЫМИ ПРИЗНАКАМИ ОСТРОЙ МЕХАНИЧЕСКОЙ КИШЕЧНОЙ НЕПРОХОДИМОСТИ ЯВЛЯЮТСЯ ВСЕ, КРОМЕ:

- 1) схваткообразные боли в животе
- 2) асимметрия живота
- 3) рвота
- 4) задержка стула и газов
- +5) постоянные боли в животе

12. ДЛЯ ОСТРОЙ КИШЕЧНОЙ НЕПРОХОДИМОСТИ ХАРАКТЕРЕН СЛЕДУЮЩИЙ РЕНТГЕНОЛОГИЧЕСКИЙ ПРИЗНАК:

- 1) свободный газ под правым куполом диафрагмы
- 2) симптом Валя
- 3) симптом Обуховской больницы
- 4) чаши Клойбера
- 5) симптом Склярора

13. НАИБОЛЕЕ ЧАСТОЙ ПРИЧИНОЙ ТОНКОКИШЕЧНОЙ МЕХАНИЧЕСКОЙ НЕПРОХОДИМОСТИ ЯВЛЯЮТСЯ:

- 1) инородные тела

- 2) желчные камни
- 3) опухоли
- 4) спайки брюшной полости
- 5) гельминты

14. ХАРАКТЕРНЫЙ ПРИЗНАК ОСТРОЙ ОБТУРАЦИОННОЙ ТОЛСТОКИШЕЧНОЙ НЕПРОХОДИМОСТИ:

- 1) постоянные боли в животе
- 2) «ладьевидный живот»
- 3) задержка стула и газов
- 4) неукротимая рвота
- 5) отсутствие перистальтических шумов в животе

15. ДЛЯ ВЫСОКОЙ ТОНКОКИШЕЧНОЙ НЕПРОХОДИМОСТИ ХАРАКТЕРНО ВСЕ, КРОМЕ:

- 1) схваткообразные боли в животе
- 2) «шум плеска» - симптом Склярова
- 3) многократная рвота
- 4) симптом Цеге-Мантейфеля
- 5) чаши Клойбера при обзорной рентгенографии брюшной полости

16. ДЛЯ КИШЕЧНОЙ НЕПРОХОДИМОСТИ НА ПОЧВЕ ТОНКО - ТОЛСТОКИШЕЧНОЙ ИНВАГИНАЦИИ ХАРАКТЕРНО:

- 1) «овечий кал»
- 2) кровянистые выделения из прямой кишки
- 3) постоянные боли в животе
- 4) атония сфинктера прямой кишки
- 5) доскообразный живот

17. КАКОЕ ДИАГНОСТИЧЕСКОЕ МЕРОПРИЯТИЕ ПРОВОДИТСЯ В ПЕРВУЮ ОЧЕРЕДЬ ПРИ ПОДОЗРЕНИИ НА ОСТРУЮ КИШЕЧНУЮ НЕПРОХОДИМОСТЬ?

- 1) ангиография чревной артерии
- 2) гастродуоденоскопия
- 3) обзорная рентгенография брюшной полости
- 4) УЗИ
- 5) лапароскопия

18. ОБТУРАЦИОННАЯ КИШЕЧНАЯ НЕПРОХОДИМОСТЬ ЧАЩЕ ВСЕГО ВЫЗЫВАЕТСЯ:

- 1) инородными телами
- 2) желчными камнями
- 3) спайками брюшной полости
- 4) злокачественными опухолями
- 5) гельминтами

19. ЗАВОРОТ ТОНКОЙ КИШКИ ОТНОСИТСЯ К ОДНОМУ ИЗ СЛЕДУЮЩИХ ВИДОВ КИШЕЧНОЙ НЕПРОХОДИМОСТИ:

- 1) обтурационной
- 2) странгуляционной
- 3) смешанной

- 4) спастической
- 5) паралитической

20. СИМПТОМЫ ЦЕГЕ-МАНТЕЙФЕЛЯ И ОБУХОВСКОЙ БОЛЬНИЦЫ ХАРАКТЕРНЫ, ДЛЯ КАКОГО ВИДА КИШЕЧНОЙ НЕПРОХОДИМОСТИ?

- 1) илеоцекальной инвагинации
- 2) обтурации опухолью восходящей кишки
- 3) заворота тонкой кишки
- 4) заворота сигмовидной кишки
- 5) заворота слепой кишки

СИТУАЦИОННЫЕ ЗАДАЧИ

Задача №1. Больная 45 лет поступила в клинику с жалобами на боли в животе, задержку стула и газов, общую слабость. Считает себя больной в течение 6 месяцев, когда на фоне запоров у больной периодически стало отмечаться вздутие живота, боли внизу живота, задержка газов и стула. Больная принимала слабительные средства, иногда ставила клизмы. \Объективно: живот умеренно вздут, при пальпации мягкий безболезненный во всех отделах. Кишечная перистальтика хорошо прослушивается. Симптом Склярова-Матъе отрицательный. При перкуссии – тимпанит. Симптом раздражения брюшины отрицательный. При ректальном исследовании патологии не выявлено. Больной сделана очистительная клизма. После нее отмечался обильный стул, отошли газы. Больная стала чувствовать себя лучше, была выписана домой. После выписки из больницы больная продолжала жаловаться на общую слабость, упорные запоры, вздутие живота, периодически схваткообразные боли внизу живота. Больная поступила в клинику повторно с аналогичной клинической картиной.

Ваш предполагаемый диагноз?

Какие врачебные ошибки были допущены при первом поступлении больной в клинику?

С чего нужно начать обследование больной?

План обследования больной?

Задача №2. Больной 18 лет поступил в клинику со схваткообразной болью в животе, многократной рвотой.

Заболел 40 часов назад, когда появилась острая схваткообразная боль в животе, рвота. Вызван участковый терапевт, который диагностировал острый гастрит, назначил лечение. На следующий день у больного сохранялась схваткообразная боль в животе, рвота. Со слов больного накануне был необильный стул.

Объективно: пульс 110 в мин., удовлетворительных качеств. АД 110/70мм рт.

ст. Черты лица заострены. Язык влажный умеренно обложен беловатым налетом. Живот умеренно вздут, при пальпации мягкий, болезнен справа.

Симптомы Склярова-Матъе, Щеткина-Блюмберга выражены.

При обзорной рентгеноскопии брюшной полости – большое количество чаш Клойбера.

Ваш предварительный диагноз?

Как вы оцениваете действия участкового врача?

Целесообразно ли проведение рентгенконтрастного исследования?

Дальнейшая тактика и лечение?

Задача №3. Больной 56 лет доставлен клинику через пять часов от начала заболевания, с жалобами на сильные боли в животе, тошноту, рвоту, общую слабость.

Заболевание началось с внезапных жесточайших болей в животе, затем появилась тошнота, была однократная рвота.

Объективно: больной мечется. Кожные покровы и видимые слизистые бледные. Пульс 120 в мин., слабого наполнения. АД 90/50 мм рт. ст. Тоны сердца глухие. Живот слегка вздут, мягкий, умеренно болезненный. Симптом Щеткина-Блюмберга слабо положительный. Перкуторно – тимпанит. Кишечная перистальтика едва прослушивается.

Произведена ЭКГ, – диагноз инфаркта миокарда снят. При рентгенологическом исследовании: в левой подвздошной области множественные уровни жидкости с газовыми пузырями над ними, в правой половине брюшной полости такие же уровни жидкости, но в меньшем количестве. При исследовании на латероскопе отмечается фиксация чаш в правой половине живота.

Ваш предполагаемый диагноз?

С какими заболеваниями нужно производить дифференциальную диагностику?

Тактика и лечение?

Задача №4. Больной С. 49 лет поступил в хирургическое отделение с жалобами на боли в животе, рвоту с «каловым» запахом. Заболел остро 3 дня назад. Боли вначале носили схваткообразный характер, затем стали постоянными. В анамнезе операция по поводу закрытой травмы брюшной полости. Объективно: общее состояние тяжелое, пульс 120 в мин. АД 80/60 мм. рт. ст. Дыхание в легких ослаблено. Язык сухой как «щетка», живот в акте дыхания не участвует, вздут, напряжен, резко болезненен. Симптом Щеткина-Блюмберга положительный во всех отделах. Газы не отходят, стула нет. Per rectum: ампула прямой кишки пустая, раздута, сфинктер зияет.

1. Поставьте предварительный диагноз.

2. Назначьте план обследования больного.

3. Назовите ожидаемые результаты лабораторных и инструментальных методов исследования.

4. Укажите лечебную тактику в отношении данного больного

5. Перечислите основные составляющие предоперационной подготовки и критерии ее адекватности.

6. Назовите основные этапы операции

Задача №5. Больной Н., 43 лет, поступил в клинику с жалобами на схваткообразные боли в животе, тошноту, обильную рвоту с неприятным запахом, неотхождение газов и кала. Заболел остро 26 часов назад. В анамнезе операция по поводу острого аппендицита. Состояние средней степени тяжести. Кожные покровы обычной окраски. В легких дыхание везикулярное. Пульс 100 в мин., ритмичный, полный, АД 115/70 мм. рт. ст. Тоны сердца приглушены. Язык сухой. Живот умеренно вздут, болезненный по всей поверхности, больше в правой подвздошной области, где имеется послеоперационный рубец длиной 10 см. Симптом Щеткина-Блюмберга положительный в нижних отделах живота. Почки не пальпируются, симптом Пастернацкого отрицательный.

1. Сформулируйте предварительный диагноз.
2. Назовите лабораторные и инструментальные исследования, которые необходимо выполнить для подтверждения диагноза. Ожидаемые результаты.
3. Укажите лечебную тактику в отношении данного больного.
4. Перечислите мероприятия, которые необходимо провести в предоперационном периоде.
5. Укажите принципы, которые соблюдаются при резекции нежизнеспособной кишки, признаки некроза кишечника.

ЭТАЛОНЫ ОТВЕТОВ К СИТУАЦИОННЫМ ЗАДАЧАМ

Задача №1. Предполагаемый диагноз: копростаз, периодически возникающая опухолевая обтурационная кишечная непроходимость, долихо, мегасигма. Обследование больной нужно начать с ректороманоскопии и ирригоскопии, которые позволяют уточнить диагноз. При первом поступлении больной эти исследования проводились.

Задача №2. Предварительный диагноз: острая тонкокишечная непроходимость. Участковый терапевт был обязан проконсультировать больного у хирурга, а не оставлять его дома. Рентгеноконтрастное исследование не целесообразно, т.к. приводит к задержке оперативного вмешательства. После предоперационной подготовки, больной подлежит экстренной операции – лапаротомии.

Задача №3. Предполагаемый диагноз: острая странгуляционная (заворот, узлообразование) тонкокишечная непроходимость. Дифференциальную диагностику следует проводить с прободной и кровоточащей язвой желудка и ДПК, острым панкреатитом, тромбозом верхней брыжеечной артерии, абдоминальной формой инфаркта миокарда. Больной подлежит экстренной операции. Предоперационная подготовка обязательна.

Задача №4. 1. Острая кишечная непроходимость, стадия декомпенсации, перитонит.

2. Клинический анализ крови, мочи, биохимические исследования крови (билирубин, АСТ, АЛТ, мочевины, креатинин, ПТИ, глюкоза, общий белок, электролиты, КЩС). ЭКГ, консультация терапевта, обзорная РГ-графия органов грудной клетки и брюшной полости

3. Общий анализ крови – лейкоцитоз со сдвигом влево, гемоконцентрация (увеличение показателя гемоглобина, гематокрита, количества эритроцитов).

Общий анализ мочи – токсическая моча (белок, цилиндры, эритроциты, лейкоциты) Биохимический анализ крови: азотемия (повышены показатели креатинина, мочевины), гипопропротеинемия, показатели калия, натрия, хлора снижены. КЩР- метаболический ацидоз. На обзорной рентгенограмме органов грудной клетки: может быть гидроторакс, ателектазы обеих долей; брюшной полости: множественные чаши Клойбера, КЩР: метаболический ацидоз.

4. Экстренная операция, лапаротомия. Показанием к операции является перитонит.

5. Предоперационная подготовка: катетеризация подключичной вены, мочевого пузыря, желудка. Инфузионная терапия под контролем пульса, ЦВД (норма 60-120 мм вод ст), АД, почасового диуреза до устранения гиповолемии, в/в введение антибиотиков.

6. Лапаротомия, ревизия брюшной полости, устранение причины кишечной непроходимости, санация и дренирование брюшной полости, декомпрессия кишечника.

Задача №5. 1. Острая кишечная непроходимость, стадия субкомпенсации.

Перитонит

2. В общем анализе крови – нейтрофильный лейкоцитоз со сдвигом влево, ускоренная СОЭ, гемоконцентрация(увеличение количества эритроцитов, гемоглобина, гематокрита). В общем анализе мочи – олигурия, увеличение плотности мочи, цилиндрурия. В биохимическом анализе крови:

гипопротеинемия, азотемия (повышены показатели мочевины, креатинина).

Показатели основных электролитов снижены, КЩС – метаболический ацидоз, обзорная рентгенография органов брюшной полости: чаши Клойбера, аркады, складки Керкрина. УЗИ органов брюшной полости- жидкость в бр полости, депонирование жидкости в раздутых петлях кишечника.

3. Экстренная операция после предоперационной подготовки.

4. Закатетеризировать центральную вену, поставить зонд в желудок, катетер в мочевой пузырь. Провести переливание в/в глюкозо–инсулиновой смеси, белковых препаратов, кристаллоидов, коллоидов под контролем ЦВД, АД, почасового диуреза.

5. Резекция кишечника: в пределах 15-20 см дистально и 30 – 40 см проксимально от видимой границы некроза. Признаки некроза: отсутствие пульсации сосудов брыжейки; изменение цвета кишечника (синюшный, багровый, черный); отсутствие перистальтики.

ОТВЕТЫ К ТЕСТОВЫМ ЗАДАНИЯМ

1	2	11	5
2	4	12	4
3	3	13	4
4	3	14	3
5	1	15	4
6	5	16	2
7	2	17	3
8	1	18	4
9	2	19	2
10	2	20	4

РЕКОМЕНДУЕМАЯ ЛИТЕРАТУРА

Основная

1. Абдуллаев Ш.Н. Очерки по неотложной хирургии. - Алматы, 1986. - 198 с.
2. Алиев М.А., Шальков Ю.Л. Хирургия острой кишечной непроходимости. - Алматы: БіЛім, 1996. - 256 с.
3. Ашфаров Р.А., Гамидов А.Н. Рентгенконтрастные методы исследования в диагностике острой кишечной непроходимости: Метод. рек. - Баку, 1990. - 12 с.
4. Борисов А.Е., Федоров А.В., Земляной В.П. Ошибки, осложнения и летальность у больных с острыми хирургическими заболеваниями органов брюшной полости. СПб, 2000. - 162 с.
5. Воробьев А.А., Бебуришвили А.Г. Хирургическая анатомия оперированного живота и лапароскопическая хирургия спаек. - Волгоград: Издатель, 2001. - 240 с.
6. Григорян Р.А. Абдоминальная хирургия. – Москва: МИА, 2006. - 1280 с.
7. Даиров А.Б., Элькин М.А. Обтурационная кишечная непроходимость. - Алматы, 1981. - 132 с.
8. Дробни Ш. Хирургия кишечника. - Будапешт: Акад. наук Венгрии, 1983. - 103 с.
9. Евтихов Р.М., Шулутко А.М., Путин М.Е. Клиническая хирургия. – Москва: Гэотар-Медиа, 2005. - 864 с.
10. Ерюхин И.А., Петров В.П., Ханевич М.Д. Кишечная непроходимость. - СПб: Питер, 1999. - 448 с.
11. Женчевский Р.А. Спаечная болезнь. – М.: Медицина, 1989. -192 с.
12. Зайцев В.П. Неотложная хирургия брюшной полости. - Киев, 1989. - 251 с.

Дополнительная:

1. Конден Р., Найхуса Л. Клиническая хирургия. – Москва: Практика, 1998. - 716 с.
2. Кочнев О.С. Экстренная хирургия желудочно-кишечного тракта. - Казань, 1984. - С. 288.
3. Кузин Н.М., Кузин М.И., Шкроб О.С. Хирургические болезни. – Москва: Медицина, 2006. - 784 с.
4. Кузнецов Н.А. Основы клинической хирургии. – Москва: Лист Нью, 2006. - 736 с.
5. Нечаев Э.А., Курыгин А.А., Ханевич М.Д. Дренирование тонкой кишки при ее непроходимости. - СПб.: Росмедполис, 1993. -237 с.
6. Нифантьев О.В. Механическая непроходимость кишечника. Красноярск: Изд-во Красноярского университета, 1989. - 208 с.
7. Попова Т.С., Тамазашвили Т.Ш., Шестопалов А.Е. Синдром кишечной недостаточности в хирургии. - М.: Медицина, 1991. - С. 240.

8. Розенштраух Л.С., Салита Х.М., Гуцул И.П. Клиническая рентгенодиагностика заболеваний кишечника. - Кишинев: Штиинца, 1985. - 254 с.
9. Савельев В.С. Руководство по неотложной хирургии органов брюшной полости. – Москва: Триада-Х, 2005. - 640 с.
10. Томашук И.П., Беломар И.Д., Отурин Е.П. Ранняя спаечная непроходимость кишечника. - Киев: Здоров'я, 1991. - 136 с.
11. Чернов В.Н. Неотложная хирургия. Диагностика и лечение острой хирургической патологии.–Москва: Джангар, 2006. -280 с.
12. Чернов В.Н., Химичев В.Г. Стадии течения и комплексное лечение больных острой непроходимостью тонкой кишки: Метод. рек. - Ростов-н/Д, 1997. - 34 с.
13. Шалимов А.А., Саенко В.Ф. Хирургия кишечника. - Киев: Здоровье, 1977. - 248 с.