

ЛД-21

**Федеральное государственное бюджетное образовательное учреждение
высшего образования «Северо-Осетинская государственная медицинская
академия» Министерства здравоохранения Российской Федерации**

Кафедра анатомии человека с топографической анатомией и оперативной
хирургией

УТВЕРЖДЕНО
протоколом заседания
Центрального координационного
учебно-методического совета
от «23» мая 2023 г., протокол № 5

ОЦЕНОЧНЫЕ МАТЕРИАЛЫ

по дисциплине
«ТОПОГРАФИЧЕСКАЯ АНАТОМИЯ И ОПЕРАТИВНАЯ ХИРУРГИЯ»
основной профессиональной образовательной программы высшего образования –
программы специалитета по специальности
31.05.01 Лечебное дело,
утвержденной 24.05.2023 г.

для студентов _____ 4 курса _____ лечебного _____ факультета _____

по специальности 31.05.01 Лечебное дело

Рассмотрено и одобрено на заседании кафедры анатомии человека с топографической анатомией и оперативной хирургией от «18» мая 2023 г., протокол №10.

Заведующая кафедрой анатомии человека
с топографической анатомией и
оперативной хирургией, доцент



О. Н. Тотоева

г. Владикавказ, 2023 г.

СТРУКТУРА

1. Титульный лист
2. Структура
3. Рецензия
4. Паспорт
5. Комплект оценочных материалов:
 - вопросы к модулю
 - контрольные карты
 - банк тестовых заданий
 - экзаменационные вопросы
 - экзаменационные вопросы по практическим навыкам

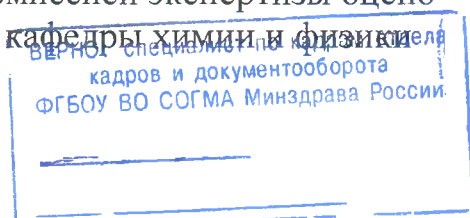
РЕЦЕНЗИЯ

Методические материалы по дисциплине
«ТОПОГРАФИЧЕСКАЯ АНАТОМИЯ И ОПЕРАТИВНАЯ ХИРУРГИЯ»
 основной профессиональной образовательной программы высшего образования –
 программы специалитета по специальности **31.05.01 Лечебное дело**

Топографическая анатомия и оперативная хирургия является базовой дисциплиной, которая позволяет получить знания, необходимые при изучении большинства клинических дисциплин. Компетентностный подход в современном учебном процессе требует от студента не только теоретических знаний, но и практических умений и навыков. Методические материалы по дисциплине «Топографическая анатомия и оперативная хирургия» Основной профессиональной образовательной программы высшего образования – программы специалитета по специальности **31.05.01 Лечебное дело** выполнены согласно требованиям образовательного стандарта. Содержат «Методические указания для студентов 3 курса», «Методические указания для студентов 4 курса», «Учебные ситуационные задачи и ответы для студентов 3 курса», «Учебные ситуационные задачи и ответы для студентов 4 курса», «Учебные тесты для студентов 3 и 4 курсов», «Глоссарий». Составлены правильно, с соблюдением требований образовательного стандарта.

Представленные методические материалы имеют четко сформулированную структуру, позволяющую студенту последовательно разобрать и освоить учебный материал. Задания имеют четкий, конкретизирующий вопрос, который требует от студента не только механического поиска ответа в учебнике, но заставляет его размышлять. Задания в методических материалах не дублируются, что помогает осветить учебный материал в полном объеме.

Председатель ЦУМК естественно-научных
 и математических дисциплин
 с подкомиссией экспертизы оценки
 профессор кафедры химии и физики



Боциева Н.И.

Паспорт оценочных материалов по дисциплине
«ТОПОГРАФИЧЕСКАЯ АНАТОМИЯ И ОПЕРАТИВНАЯ ХИРУРГИЯ»

№п/п	Наименование контролируемого раздела (темы) дисциплины / модуля	Код формируемой компетенции (этапа)	Наименование
1	2	3	5
Вид контроля	Текущий/Промежуточный		
1.	<p>Входной контроль. Введение. Предмет и задачи топографической анатомии и оперативной хирургии. Общая хирургическая техника. Хирургический инструментарий. Разъединение и соединение тканей. Топографическая анатомия и оперативная хирургия верхней и нижней конечности.</p>	<p>ОПК-5. - Способен оценивать морфофункциональные, физиологические состояния и патологические процессы в организме человека для решения профессиональных задач</p>	<p>-вопросы к модулю; - контрольные карты; - банк тестовых заданий; - экзаменационные билеты; - экзаменационные билеты по практическим навыкам.</p>
2.	<p>Топографическая анатомия и оперативная хирургия головы и шеи.</p>	<p>ОПК-5. - Способен оценивать морфофункциональные, физиологические состояния и патологические процессы в организме человека для решения профессиональных задач</p>	<p>-вопросы к модулю; - контрольные карты; - банк тестовых заданий; - экзаменационные билеты; - экзаменационные билеты по практическим навыкам.</p>
3.	<p>Топографическая анатомия и оперативная хирургия туловища.</p>	<p>ОПК-5. - Способен оценивать морфофункциональные, физиологические состояния и патологические процессы в организме человека для решения профессиональных задач</p>	<p>-вопросы к модулю; - контрольные карты; - банк тестовых заданий; - экзаменационные билеты; - экзаменационные билеты по практическим навыкам.</p>

Комплект оценочных материалов

по дисциплине
«ТОПОГРАФИЧЕСКАЯ АНАТОМИЯ И
ОПЕРАТИВНАЯ ХИРУРГИЯ»

основной профессиональной образовательной
программы высшего образования – программы
специалитета по специальности
31.05.01 Лечебное дело

ВОПРОСЫ К МОДУЛЮ

ВОПРОСЫ К МОДУЛЬНОМУ ЗАНЯТИЮ №1

ПО ТЕМЕ

«ПРЕДМЕТ И ЗАДАЧИ ТОПОГРАФИЧЕСКОЙ АНАТОМИИ И ОПЕРАТИВНОЙ ХИРУРГИИ. ТОПОГРАФИЧЕСКАЯ АНАТОМИЯ И ОПЕРАТИВНАЯ ХИРУРГИЯ ВЕРХНЕЙ И НИЖНЕЙ КОНЕЧНОСТИ»

1. Предмет и задачи топографической анатомии.
2. Методы изучения топографической анатомии.
3. Общие положения оперативной хирургии.
4. Принципы оперативной хирургии.
5. Этапы хирургического вмешательства.
6. Виды хирургических операций.
7. Хирургическую обработку ран:
8. Первичная - виды
9. Вторичная: полная, неполная
10. Классификация хирургического инструментария: общехирургический, специальный.
11. Шовный материал:
12. Требования к шовному материалу.
13. Основные параметры
14. Классификация
15. Разъединение и соединение тканей.
16. Разрез кожи
17. Основные принципы закрытия раны
18. Виды хирургических швов.
19. Виды хирургических узлов.
20. Виды анестезии в хирургии: местная – инфильтрационная, проводниковая, футлярная; общая (наркоз) – внутривенная, масочная, комбинированная.
21. Послойная топография подмышечной области. Границы подмышечной области. Стенки подмышечной ямки. Основной сосудисто-нервный пучок. Проекционная линия подмышечной артерии.
22. Послойная топография подмышечной области. Границы подмышечной области. Стенки подмышечной ямки. Основной сосудисто-нервный пучок. Проекционная линия подмышечной артерии.
23. Послойная топография подмышечной области. Пути распространения гнойных процессов из подмышечной области.
24. Плечевой сустав. Слабые участки капсулы плечевого сустава. Прилежащие к капсуле сустава нервы.
25. Послойная топография поддельтовидной области. Пути распространения гнойных процессов из поддельтовидной области.
26. Послойная топография подмышечной области. Плечевое сплетение: пучки и ветви плечевого сплетения. Лимфатические узлы подмышечной ямки.
27. Послойная топография лопаточной области. Лопаточная артериальная дуга: сосуды, участвующие в образовании дуги. Клиническое значение лопаточной артериальной дуги.
28. Топография глубоких сосудов и нервов плеча.
29. Послойная топография локтевой области. Поверхностные сосуды локтевой области. Артериальная сеть локтевого сустава.

30. Локтевой сустав. Слабые участки капсулы локтевого сустава. Прилегающие к капсуле сустава нервы.
31. Топографическая анатомия передней области предплечья. Сосудисто-нервные пучки передней области предплечья.
32. Топографическая анатомия задней области предплечья. Сосудисто-нервный пучок задней области предплечья.
33. Пространство Пирогова-Парона. Пути распространения гнойных процессов в пространство Пирогова-Парона.
34. Послойная топография ладони. Клетчаточные пространства ладони. Иннервация пальцев.
35. Срединное клетчаточное пространство ладони. Образование и локализация артериальных дуг ладони.
36. Синовиальные влагалища сухожилий сгибателей пальцев. Особенности синовиальных влагалищ сухожилий сгибателей для разных пальцев.
37. Послойная топография ягодичной области. Пути распространения гнойных процессов из глубокой клетчатки ягодичной области.
38. Послойная топография передней области бедра. Мышечная и сосудистая лакуны: границы и образования, проходящие в них. Бедренные грыжи.
39. Послойная топография передней области бедра. Границы скарповского треугольника. Взаиморасположение сосудов бедра на разных уровнях скарповского треугольника.
40. Топография бедренной артерии и ее ветвей. Приводящий канал. Проекционная линия бедренной артерии.
41. Топография запирающего канала. Сосудисто-нервный пучок запирающего канала. Клиническое значение запирающего канала. Проекция его наружного отверстия на кожу бедра.
42. Окольный артериальный круг кровообращения области бедра. Сосуды, участвующие в его образовании. Клиническое значение данного артериального круга.
43. Послойная топография задней области бедра. Проекционная линия седалищного нерва.
44. Завороты коленного сустава их клиническое значение.
45. Коллатеральное кровообращение в области коленного сустава.
46. Топография подколенной ямки. Сосудисто-нервный пучок подколенной ямки.
47. Топография подколенной ямки. Пути распространения гнойных процессов из подколенной ямки.
48. Послойная топография задней области голени. Голеноподколенный канал: стенки и содержимое канала.
49. Послойная топография передней области голени: переднее и латеральное фасциальные ложе голени. Сосудисто-нервные пучки передней области голени.
50. Медиальный лодыжковый канал: стенки и содержимое канала. Пути распространения гнойных процессов из медиального лодыжкового канала.
51. Послойная топография подошвы стопы. Клетчаточные пространства стопы. Пути распространения гнойных процессов из срединного клетчаточного пространства стопы.

ВОПРОСЫ К МОДУЛЬНОМУ ЗАНЯТИЮ №2
ПО ТЕМЕ

«ТОПОГРАФИЧЕСКАЯ АНАТОМИЯ И ОПЕРАТИВНАЯ ХИРУРГИЯ ГОЛОВЫ И

ШЕИ»

1. Послойная топография лобно-теменно-затылочной области. Особенности кровоснабжение и иннервации мягких тканей сводов черепа. Топографо-анатомическое обоснование скальпированных ран на голове.
2. Послойная топография лобно-теменно-затылочной области. Клетчаточные пространства лобно-теменно-затылочной области. Дифференциальная диагностика гематом мягких тканей сводов черепа.
3. Послойная топография височной области. Особенности строение костей и клетчаточных пространств височной области. Клиническое значение.
4. Послойная топография сосцевидной области. Треугольник Шипо, его границы и клиническое значение.
5. Внутреннее основание черепа. Передняя черепная ямка: границы и отверстия передней черепной ямки. Клинические проявления переломов основания черепа в передней черепной ямке.
6. Внутреннее основание черепа. Средняя черепная ямка: границы и отверстия средней черепной ямки. Клинические проявления переломов основания черепа в средней черепной ямке.
7. Внутреннее основание черепа. Задняя черепная ямка: границы и отверстия задней ямки. Клинические проявления переломов основания черепа в средней черепной ямке.
8. Топографическая анатомия головного мозга. Оболочки головного мозга. Дифференциальная диагностика внутричерепных гематом.
9. Ликворная система головного мозга. Дифференциальная диагностика гидроцефалии при различных уровнях окклюзии.
10. Кровоснабжение головного мозга. Артериальный круг большого мозга.
11. Венозная сеть головы: диплоические и эмиссарные вены. Клиническое значение.
12. Венозные синусы твердой мозговой оболочки головного мозга: синусы крыши и основания черепа.
13. Черепно-мозговая топография. Схема Кронляйна-Брюсовой. Практическое применение.
14. Топографическая анатомия лица. Фасции лицевого отдела головы.
15. Топографическая анатомия лица. Полость носа: стенки носовой полости и носовые ходы. Сообщения носовых ходов. Кровоснабжение и венозный отток.
16. Топографическая анатомия лица. Околоносовые пазухи. Сообщения с носовой полостью.
17. Топографическая анатомия лица. Ход ветвей тройничного нерва. Зоны иннервации.
18. Топографическая анатомия щечной области. Жировое тело щеки и его отростки. Пути распространения гнойных процессов.
19. Топографическая анатомия околоушно-жевательной области. Кровоснабжение и иннервация.
20. Топографическая анатомия околоушно-жевательной области. Околоушная слюнная железа. Ложе и капсула околоушной слюнной железы. Слабые места капсулы. Особенности распространения гноя при паротитах.
21. Околоушная слюнная железа. Сосудисто-нервные образования, проходящие в толще околоушной слюнной железы.
22. Границы и внешние ориентиры шеи. Треугольники шеи: их границы. Основные сосудисто-нервные пучки латерального и медиального треугольников шеи.

23. Поднижнечелюстной треугольник шеи: границы. Поднижнечелюстная слюнная железа: ложе, капсула, отличия ее от околоушной слюнной железы.

24. Сонный треугольник: границы, сосудисто-нервный пучок: взаиморасположение компонентов сосудисто-нервного пучка.

25. Латеральный треугольник шеи: основной сосудисто-нервный пучок, взаиморасположение компонентов в нем.

26. Фасции и клетчаточные пространства шеи: клиническое значение, сообщения между отдельными пространствами.

27. Топография глотки: скелетотопия, синтопия, кровоснабжение, иннервация, лимфоотток. Понятия зева и кольца Пирогова.

28. Топография гортани: скелетотопия, синтопия, кровоснабжение, иннервация, лимфоотток.

29. Топография щитовидной железы: скелетотопия, синтопия, кровоснабжение, иннервация, лимфоотток.

30. Топография паращитовидных желез: скелетотопия, синтопия, кровоснабжение, иннервация, лимфоотток

ВОПРОСЫ К МОДУЛЬНОМУ ЗАНЯТИЮ №3 ПО ТЕМЕ

«ТОПОГРАФИЧЕСКАЯ АНАТОМИЯ И ОПЕРАТИВНАЯ ХИРУРГИЯ ТУЛОВИЩА. ТОПОГРАФИЧЕСКАЯ АНАТОМИЯ И ОПЕРАТИВНАЯ ХИРУРГИЯ ГРУДНОЙ СТЕНКИ, ГРУДНОЙ ПОЛОСТИ СРЕДОСТЕНИЯ»

1. Топографическая анатомия груди - границы, голотопия, синтопия, скелетотопия.
2. Топографическая анатомия грудной стенки – кровоснабжение, иннервация.
3. Топографические линии груди, их клиническое значение.
4. Послойное строение подгрудной области.
5. Послойное строение предгрудной области.
6. Топографическая анатомия межреберного промежутка - кровоснабжение, иннервация, венозный отток. Клиническое значение межрёберного промежутка.
7. Топографическая анатомия молочной железы - кровоснабжение, иннервация, венозный отток.
8. Топографическая анатомия молочной железы. Лимфоотток от молочной железы.
9. Мастит. Понятие, классификация.
10. Резекция молочной железы. Показания. Техника.
11. Резекция ребра. Виды. Чрезнадкостничная резекция ребра. Показания. Техника.
12. Блокада межрёберных нервов.
13. Торакотомия. Показания. Техника.
14. Торакотомия по Шеде, показания, техника.
15. Клетчаточные пространства средостения.
16. Мастэктомия. Показания. Техника.
17. Лобэктомия. Показания. Техника.
18. Послойное строение грудной области.
19. Радикальная мастэктомия по Холстеду-Мейеру. Этапы операции.
20. Блуждающие нервы. Грудная аорта. Кардинальные вены.
21. Диафрагма, кровоснабжение и иннервация.
22. Топографическая анатомия перикарда. Кровоснабжение, иннервация, лимфоотток.

23. Топографическая анатомия плевры и плевральной полости. Кровоснабжение, иннервация.
24. Топографическая анатомия сердца. Кровоснабжение. Венозный отток. Иннервация.
25. Топографическая анатомия плевральных синусов.
26. Пункция перикарда, показания, виды, техника.
27. Топографическая анатомия легких. Кровоснабжение, иннервация.
28. Раны сердца. Техника ушивания ран сердца.
29. Топографическая анатомия корней легких.
30. Грудная часть пищевода. Кровоснабжение и иннервация. Симпатический ствол.
31. Топографическая анатомия грудной части трахеи и бронхов.
32. Виды пневмотораксов. Лечение пневмотораксов.
33. Топографическая анатомия аорты, непарной и полунепарной вены.
34. Пункция плевральной полости.
35. Абсцесс лёгкого. Оперативное лечение Виды, техника.
36. Топографическая анатомия грудного лимфатического протока.
37. Резекция ребра. Виды. Поднадкостничная резекция ребра. Показания. Техника.
38. Оперативное лечение острой эмпиемы плевры.
39. Клетчаточные пространства средостения.
40. Оперативное лечение хронической эмпиемы плевры.
41. Медиастиниты. Классификация.
42. Кровоснабжение и иннервация молочной железы.
43. Торакопластика, её виды.
44. Операции при гнойном медиастините. Виды хирургических доступов, показания, техника.
45. Пульмонэктомия. Показания. Техника.

ВОПРОСЫ К МОДУЛЬНОМУ ЗАНЯТИЮ №4 ПО ТЕМЕ

«ТОПОГРАФИЧЕСКАЯ АНАТОМИЯ И ОПЕРАТИВНАЯ ХИРУРГИЯ ТУЛОВИЩА (БРЮШНАЯ СТЕНКА, БРЮШНАЯ ПОЛОСТЬ, ПОЯСНИЧНАЯ ОБЛАСТЬ И ЗАБРЮШИННОЕ ПРОСТРАНСТВО, ПОЗВОНОЧНИК И СПИННОЙ МОЗГ, ТАЗ И ПРОМЕЖНОСТЬ)»

1. Передняя брюшная стенка – границы, деление на этажи и области.
2. Передняя брюшная стенка – кровоснабжение, венозный отток, иннервация, лимфоотток.
3. Лапаротомия - виды. Показания, преимущества и недостатки
4. Требования, предъявляемые к лапаротомии.
5. Принципы ревизии органов брюшной полости.
6. Сумки верхнего этажа брюшной полости. Каналы, синусы и углубления нижнего этажа брюшной полости.
7. Брюшина. Полость брюшины.
8. Кишечный шов. Классификация. Виды, преимущества и недостатки.
9. Топографическая анатомия желудка. Кровоснабжение, иннервация, крово- и лимфоотток.
10. Гастростомия. Показания, виды, техника.
11. Гастроэнтеростомия. Показания. Виды. Преимущества и недостатки.

12. Ушивание перфоративной язвы желудка. Виды. Техника.
13. Резекция желудка. Показания. Классификация. Резекция по Бильрот 1 и Бильрот 2 и их модификации. Преимущества и недостатки.
14. Пилоропластика. Виды. Показания. Техника.
15. Топографическая анатомия печени. Кровоснабжение, иннервация, крово- и лимфоотток.
16. Внепеченочные желчевыводящие пути. Кровоснабжение, иннервация, крово- и лимфоотток.
17. Холецистэктомия. Показания. Виды. Техника.
18. Холецистостомия. Показания. Техника.
19. Топографическая анатомия селезенки. Кровоснабжение, иннервация, крово- и лимфоотток.
20. Топографическая анатомия поджелудочной железы. Кровоснабжение, иннервация, крово- и лимфоотток.
21. Топографическая анатомия двенадцатиперстной кишки. Кровоснабжение, иннервация, крово- и лимфоотток.
22. Резекция тонкой кишки. Виды межкишечного анастомоза. Показания. Преимущества и недостатки.
23. Топографическая анатомия тощей и подвздошной кишок. Кровоснабжение, иннервация, крово- и лимфоотток.
24. Аппендэктомия. Показания, виды, техника.
25. Топографическая анатомия толстой кишки (слепая, ободочная). Кровоснабжение, иннервация, крово- и лимфоотток. Особенности кровоснабжения толстой кишки.
26. Резекция толстой кишки. Показания. Виды.
27. Колостомия. Показания. Виды. Техника.
28. Послойная топография поясничной области. Поясничный треугольник, ромб Лесафта-Грюнфельда. Кровоснабжение и иннервация поясничной области.
29. Послойная топография забрюшинного пространства.
30. Топографическая анатомия почек. Кровоснабжение, иннервация, крово- и лимфоотток.
31. Топографическая анатомия надпочечника. Кровоснабжение, иннервация, крово- и лимфоотток.
32. Паранефральная блокада. Показания. Техника.
33. Топографическая анатомия мочеточников. Кровоснабжение, иннервация, крово- и лимфоотток.
34. Хирургические доступы к органам забрюшинного пространства. Нефростомия. Показания. Техника.
35. Кровеносные и лимфатические сосуды забрюшинного пространства.
36. Нефрэктомия. Показания, техника.
37. Нервы забрюшинного пространства.
38. Нефроптоз. Операции при нефроптозе. Показания. Виды. Техника.
39. Таз. Границы, внешние ориентиры. Скелет, связки и суставы таза.
40. Полость таза. Этажи полости таза. Ход брюшины.
41. Мышцы таза. Мышцы диафрагмы таза. Мышцы мочеполовой диафрагмы.
42. Фасции и клетчаточные пространства таза.
43. Сосуды таза. Иннервация таза.

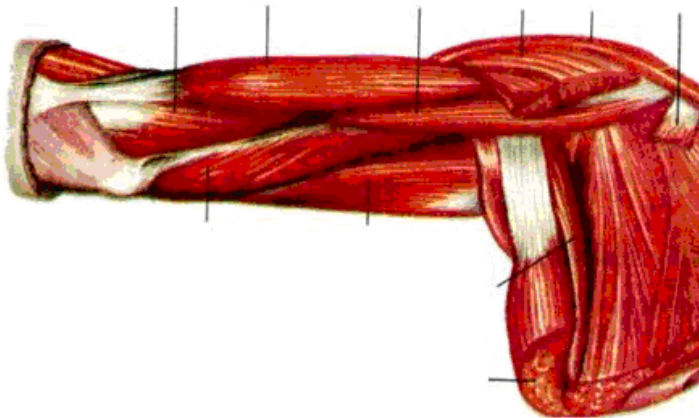
44. Новокаиновая блокада семенного канатика и круглой связки матки. Внутритазовая новокаиновая блокада по Школьникову-Селиванову. Показания. Техника.
45. Дренирование предпузырного клетчаточного пространства по Буяльскому-Мак-Уортеру. Показания. Техника.
46. Пункция брюшной полости через задний свод влагалища. Показания. Техника.
47. Общие принципы оперативного лечения рака прямой кишки. Паллиативные и радикальные операции. Показания. Виды.
48. Операции при внематочной беременности. Виды, показания, техника.
49. Топографическая анатомия прямой кишки. Кровоснабжение, иннервация, лимфоотток.
50. Водянка яичка (гидроцеле). Оперативное лечение. Показания. Операции Винкельманна, Бергмана. Техника.
51. Топографическая анатомия мочевого пузыря. Кровоснабжение, иннервация, лимфоотток.
52. Цистостомия. Показания. Техника.
53. Варикоцеле. Оперативное лечение. Виды. Операции Иванисевича, Паломо. Показания. Техника.
54. Топографическая анатомия матки, её придатков, маточной трубы. Яичник. Кровоснабжение, иннервация, лимфоотток.
55. Топографическая анатомия позвоночника и спинного мозга.

КОНТРОЛЬНЫЕ КАРТЫ

Задание № 1:

Впишите латинское значение терминов, указанных в билете и покажите их /или их проекцию/ на препарате		Отметка экзаменатора о правильности ответа (ДА/НЕТ)
1.	лобная кость	
2.	чешуйчатая часть височной кости	
3.	наружный слуховой ход	
4.	яремное отверстие	
5.	отверстие теменной эмиссарной вены	
6.	большой хрящ крыла носа	
7.	щечная область	
8.	поднижнечелюстная железа	
9.	лопаточно-ключичная фасция	
10.	плечо	
11.	промежуточная локтевая вена	
12.	ость лопатки	
13.	медиальный надмыщелок	
14.	межреберно-плечевой нерв	
15.	плечевые вены	
16.	локтевая мышца	
17.	нижняя задняя подвздошная ость	
18.	стопа	
19.	подколенная поверхность	
20.	подвздошно-поясничная мышца	
ИТОГОВАЯ ОЦЕНКА (ненужное зачеркнуть): 70% = 14 пр. отв.; 80% = 16 пр. отв.; 96% = 18 пр. отв.		ЗАЧЕТ/ НЕЗАЧЕТ

Задание № 2: . Расставьте обозначения:

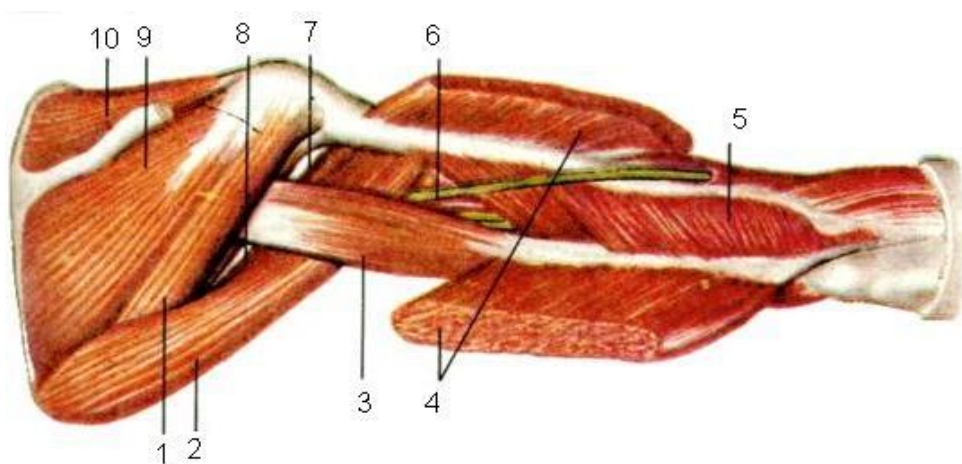


- 1 m. subscapularis
- 2 m. latissimus dorsi
- 3 m. teres major
- 4 caput longum m. tricipitis brachii
- 5 caput mediale m. tricipitis brachii
- 6 m. brachialis
- 7 m. brachii
- 8 m. coracobrachialis
- 9 m. pectoralis major (отрезана)
- 10 m. deltoideus
- 11 m. pectoralis minor (отрезана)

Задание № 1:

Впишите латинское значение терминов, указанных в билете и покажите их /или их проекцию/ на препарате	Отметка экзаменатора о правильности ответа (ДА/НЕТ)
1. бугор лобной кости	
2. шиловидный отросток	
3. затылочный мышцелок	
4. подъязычный канал	
5. отверстие сосцевидной эмиссарной вены	
6. полость носа	
7. щечная мышца	
8. подкожная мышца шеи	
9. предпозвоночная фасция	
10. передняя поверхность плеча	
11. плечелучевая мышца	
12. надостная ямка	
13. локтевая мышца	
14. подлопаточный нерв	
15. медиальный плечевой кожный нерв	
16. уздечка	
17. большая седалищная вырезка	
18. свод стопы	
19. латеральный мышцелок	
20. портняжная мышца	
ИТОГОВАЯ ОЦЕНКА (ненужное зачеркнуть): 70% = 14 пр. отв.; 80% = 16 пр. отв.; 96% = 18 пр. отв.	ЗАЧЕТ/ НЕЗАЧЕТ

Задание № 2: Установите соответствие:

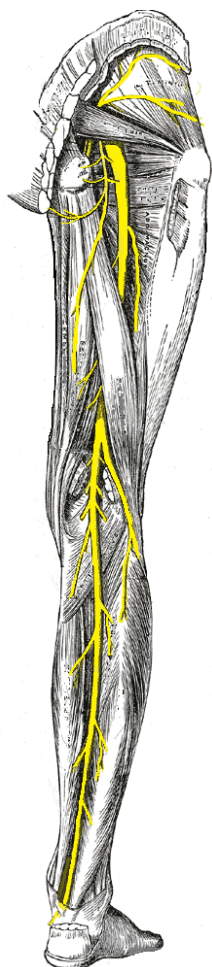


1 -	6 -
2 -	7 -
3 -	8 -
4 -	9 -
5 -	10 -

Задание № 1:

Впишите латинское значение терминов, указанных в билете и покажите их /или их проекцию/ на препарате	Отметка экзаменатора о правильности ответа (ДА/НЕТ)
1. лобная область	
2. сосцевидный отросток	
3. мышечковая ямка	
4. внутреннее слуховое отверстие	
5. отверстие затылочной эмиссарной вены	
6. ноздря	
7. околоушно-жевательная область	
8. поверхностная фасция шеи	
9. верхняя щитовидная артерия	
10. задняя поверхность плеча	
11. лучевой сгибатель кисти	
12. подостная ямка	
13. общее сухожилие сгибателей	
14. медиальный кожный нерв плеча	
15. верхняя локтевая коллатеральная артерия	
16. пястная кость	
17. ветвь седалищной кости	
18. область подошвы стопы	
19. медиальный мышцелок	
20. большая ягодичная мышца	
ИТОГОВАЯ ОЦЕНКА (ненужное зачеркнуть): 70% = 14 пр. отв.; 80% = 16 пр. отв.; 96% = 18 пр. отв.	ЗАЧЕТ/ НЕЗАЧЕТ

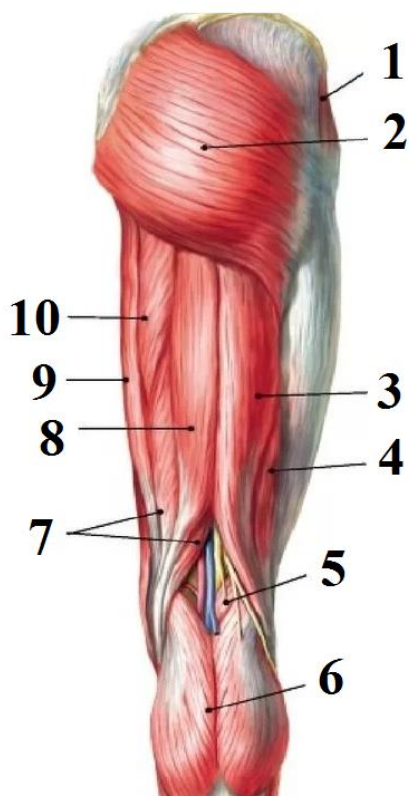
Задание № 2: Укажите, проекция какого нерва указана



Задание № 1:

Впишите латинское значение терминов, указанных в билете и покажите их /или их проекцию/ на препарате	Отметка экзаменатора о правильности ответа (ДА/НЕТ)
1. надбровная дуга	
2. сосцевидная пещера	
3. мышечковый канал	
4. наружное отверстие водопровода преддверия	
5. отверстие мышечковой эмиссарной вены	
6. боковой хрящ носа	
7. грудино-ключично-сосцевидная мышца	
8. наружная пластинка поверхностной фасции шеи	
9. язычная артерия	
10. плечевая артерия	
11. трехглавая мышца плеча (длинная головка)	
12. вырезка лопатки	
13. подостная фасция	
14. латеральный грудной нерв	
15. головка лучевой кости	
16. нижняя конечность	
17. нижняя ветвь лобковой кости	
18. область подошвы стопы	
19. большая приводящая мышца	
20. полусухожильная мышца	
ИТОГОВАЯ ОЦЕНКА (ненужное зачеркнуть): 70% = 14 пр. отв.; 80% = 16 пр. отв.; 96% = 18 пр. отв.	ЗАЧЕТ/ НЕЗАЧЕТ

Задание №2. Укажите образования:

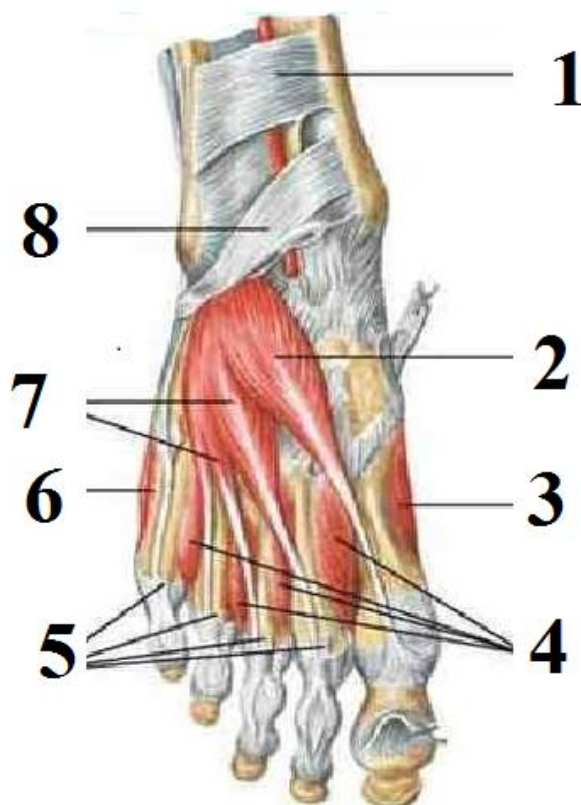


1 -	
2 -	
3 -	
4 -	
5 -	
6 -	
7 -	
8 -	
9 -	
10 -	

Задание № 1:

Впишите латинское значение терминов, указанных в билете и покажите их /или их проекцию/ на препарате		Отметка экзаменатора о правильности ответа (ДА/НЕТ)
1.	надблоковая артерия	
2.	клиновидная кость	
3.	большое затылочное отверстие	
4.	сосцевидное отверстие	
5.	борозда верхнего сагитального синуса	
6.	верхний носовой ход	
7.	жевательная мышца	
8.	лопаточно-ключичная фасция	
9.	лицевая артерия	
10.	плечевая вена	
11.	предплечье	
12.	верхний край лопатки	
13.	гленоидно-плечевая связка	
14.	латеральный кожный нерв предплечья	
15.	шейка лучевой кости	
16.	пояс нижней конечности	
17.	лобковая кость	
18.	области пальцев	
19.	дорсальная крестцово-подвздошная связка	
20.	полуперепончатая мышца	
ИТОГОВАЯ ОЦЕНКА (ненужное зачеркнуть): 70% = 14 пр. отв.; 80% = 16 пр. отв.; 96% = 18 пр. отв.		ЗАЧЕТ/ НЕЗАЧЕТ

Задание № 2: Укажите образования:

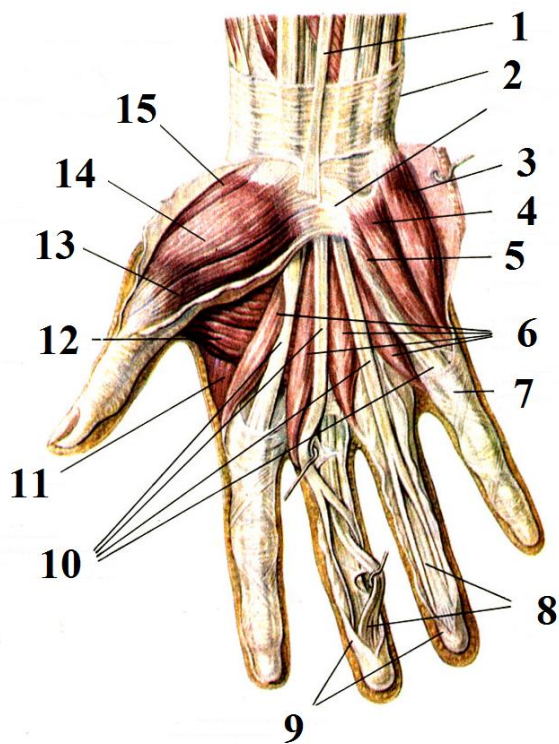


1 -	
2 -	
3 -	
4 -	
5 -	
6 -	
7 -	
8 -	

Задание № 1:

Впишите латинское значение терминов, указанных в билете и покажите их /или их проекцию/ на препарате	Отметка экзаменатора о правильности ответа (ДА/НЕТ)
1. надглазничная артерия	
2. большое крыло клиновидной кости	
3. борозда верхнего сагитального синуса	
4. скат	
5. борозда нижнего сагитального синуса	
6. средний носовой ход	
7. верхнечелюстная артерия	
8. внутришейная фасция	
9. возвратный гортанный нерв	
10. акромиальная ветвь грудокромиальной артерии	
11. передняя поверхность предплечья	
12. нижний угол лопатки	
13. подсухожильная сумка подлопаточной мышцы	
14. малый бугорок плечевой кости	
15. блоковидная вырезка	
16. ягодичная область	
17. сосудистая лакуна	
18. верхняя ветвь лобковой кости	
19. вентральная крестцово-подвздошная связка	
20. длинная головка двуглавой мышцы бедра	
ИТОГОВАЯ ОЦЕНКА (ненужное зачеркнуть): 70% = 14 пр. отв.; 80% = 16 пр. отв.; 96% = 18 пр. отв.	ЗАЧЕТ/ НЕЗАЧЕТ

Задание №2. Укажите, что изображено на рисунке?

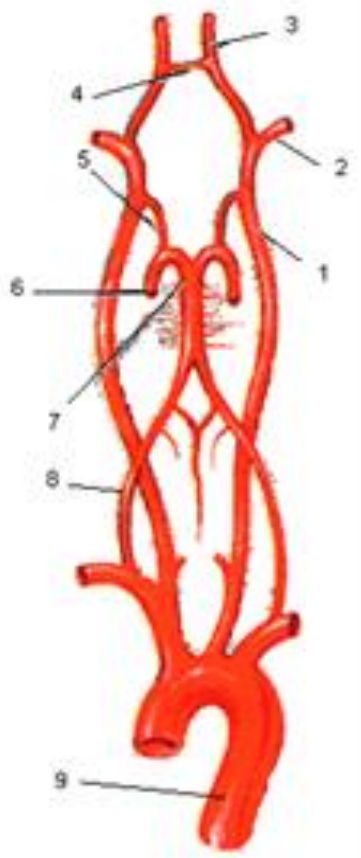


1.
2.
3.
4.
5.
6.
7.
8.
9.
10.
11.
12.
13.
14.
15.

Задание № 1:

Впишите латинское значение терминов, указанных в билете и покажите их /или их проекцию/ на препарате	Отметка экзаменатора о правильности ответа (ДА/НЕТ)
1. угловая вена	
2. малое крыло клиновидной кости	
3. передняя черепная ямка	
4. борозда поперечного синуса	
5. борозда прямого синуса	
6. нижний носовой ход	
7. околоушная железа	
8. сонный треугольник	
9. подключичная артерия	
10. плечевое сплетение	
11. задняя поверхность предплечья	
12. верхний угол лопатки	
13. большая ромбовидная мышца	
14. круглый пронатор	
15. межкостная мембрана	
16. свободная нижняя конечность	
17. передняя поверхность бедра	
18. симфизарная поверхность	
19. лобковый симфиз	
20. средняя ягодичная мышца	
ИТОГОВАЯ ОЦЕНКА (ненужное зачеркнуть): 70% = 14 пр. отв.; 80% = 16 пр. отв.; 96% = 18 пр. отв.	ЗАЧЕТ/ НЕЗАЧЕТ

Задание № 2: Укажите схему: укажите обозначения.

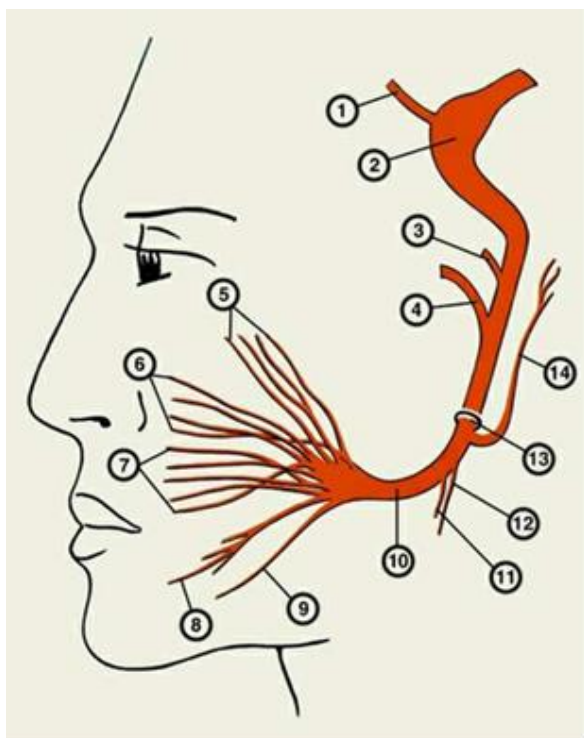


1 -	
2 -	
3 -	
4 -	
5 -	
6 -	
7 -	
8 -	
9 -	

Задание № 1:

Впишите латинское значение терминов, указанных в билете и покажите их /или их проекцию/ на препарате		Отметка экзаменатора о правильности ответа (ДА/НЕТ)
1.	надчерепная мышца	
2.	затылочная кость	
3.	решетчатая пластинка решетчатой кости	
4.	борозда затылочного синуса	
5.	жевательная бугристость	
6.	носовая перегородка	
7.	околоушной проток	
8.	сонное влагалище	
9.	щитовидный ствол	
10.	верхний ствол плечевого сплетения	
11.	срединная вена предплечья	
12.	срединный край лопатки	
13.	полуостистая мышца	
14.	квадратный пронатор предплечья	
15.	косая хорда	
16.	тазобедренный сустав	
17.	медиальная поверхность бедра	
18.	запирательное отверстие	
19.	межлобковый диск	
20.	малая ягодичная мышца	
ИТОГОВАЯ ОЦЕНКА (ненужное зачеркнуть): 70% = 14 пр. отв.; 80% = 16 пр. отв.; 96% = 18 пр. отв.		ЗАЧЕТ/ НЕЗАЧЕТ

Задание № 2: Укажите, проекция какого нерва изображена на рисунке. Установите соответствие.

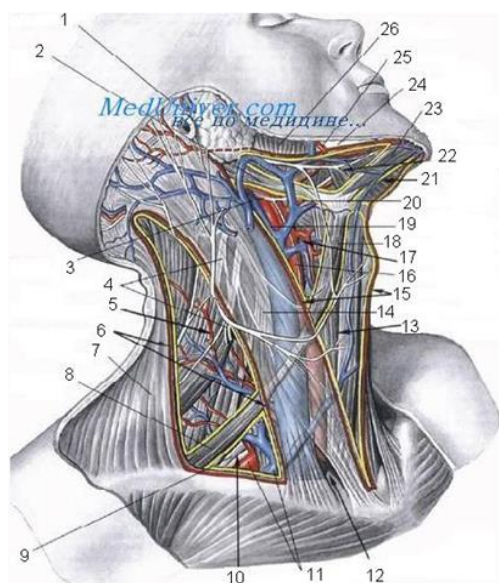


1 -	
2 -	
3 -	
4 -	
5 -	
6 -	
7 -	
8 -	
9 -	
10 -	
11 -	
12 -	
13 -	
14 -	

Задание № 1:

Впишите латинское значение терминов, указанных в билете и покажите их /или их проекцию/ на препарате		Отметка экзаменатора о правильности ответа (ДА/НЕТ)
1.	сухожильный шлем	
2.	затылочный выступ	
3.	слепое отверстие	
4.	внутренний затылочный гребень	
5.	мышцелковый отросток	
6.	сошник	
7.	лицевой нерв	
8.	шейное сплетение	
9.	внутренняя грудная артерия	
10.	средний ствол плечевого сплетения	
11.	поверхностный сгибатель пальцев	
12.	латеральный край лопатки	
13.	ременная мышца головы	
14.	клетчаточное пространство предплечья	
15.	шиловидный отросток лучевой кости	
16.	бедро	
17.	задняя поверхность бедра	
18.	бедренная кость	
19.	верхняя лобковая связка	
20.	напрягатель широкой фасции бедра	
ИТОГОВАЯ ОЦЕНКА (ненужное зачеркнуть): 70% = 14 пр. отв.; 80% = 16 пр. отв.; 96% = 18 пр. отв.		ЗАЧЕТ/НЕЗАЧЕТ

Задание №2. Ра ставьте обозначения



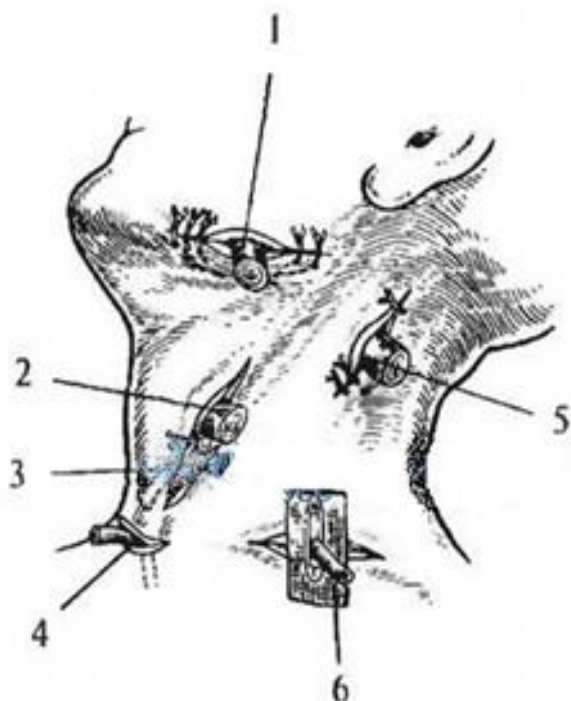
1	
2	
3	
4	
5	
6	

7	
8	
9	
10	
11	
12	
13	
14	
15	
16	
17	
18	
19	
20	
21	
22	
23	
24	
25	
26	

Задание № 1:

Впишите латинское значение терминов, указанных в билете и покажите их /или их проекцию/ на препарате		Отметка экзаменатора о правильности ответа (ДА/НЕТ)
1.	надкостница черепа	
2.	слезная кость	
3.	пальцевые вдавления	
4.	внутренний затылочный бугор	
5.	височно-нижнечелюстной сустав	
6.	лобный отросток верхней челюсти	
7.	подвисочная ямка	
8.	большой ушной нерв	
9.	глотка	
10.	нижний ствол плечевого сплетения	
11.	локтевой сгибатель кисти	
12.	клювовидный отросток	
13.	малая круглая мышца	
14.	латеральная межмышечная перегородка плеча	
15.	шиловидный отросток локтевой кости	
16.	ребень подвздошной кости	
17.	приводящий канал	
18.	головка бедренной кости	
19.	дугобразная связка лобка	
20.	большая приводящая мышца	
ИТОГОВАЯ ОЦЕНКА (ненужное зачеркнуть): 70% = 14 пр. отв.; 80% = 16 пр. отв.; 96% = 18 пр. отв.		ЗАЧЕТ/ НЕЗАЧЕТ

Задание №2. Укажите анатомические образования шеи, доступы к которым изображены на рисунке

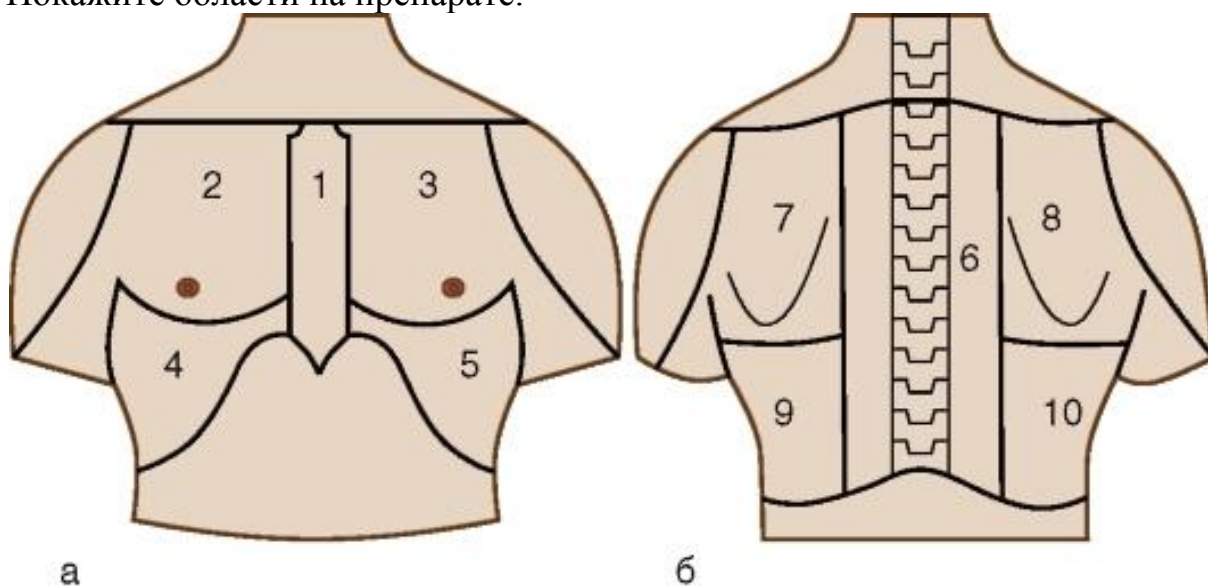


1 -	
2 -	
3 -	
4 -	
5 -	
6 -	

Задание № 1:

Впишите латинское значение терминов, указанных в билете и покажите их /или их проекцию/ на препарате	Отметка экзаменатора о правильности ответа (ДА/НЕТ)
1. ушная область	
2. верхний носовой ход	
3. канал зрительного нерва	
4. твердая оболочка головного мозга	
5. подбородочное отверстие	
6. верхнечелюстная пазуха	
7. латеральная крыловидная мышца	
8. языкоглоточный нерв	
9. лимфоэпителиальное кольцо	
10. латеральный пучок плечевого сплетения	
11. проксимальная пальцевая складка	
12. шейка лопатки	
13. широчайшая мышца спины	
14. мышечно-кожный нерв	
15. задний край лучевой кости	
16. задняя верхняя подвздошная ость	
17. область колена	
18. ямка головки бедренной кости	
19. крестцово-остистая связка	
20. длинная приводящая мышца	
ИТОГОВАЯ ОЦЕНКА (ненужное зачеркнуть): 70% = 14 пр. отв.; 80% = 16 пр. отв.; 96% = 18 пр. отв.	ЗАЧЕТ/ НЕЗАЧЕТ

Задание №2. Укажите, что изображено на рисунке. Назовите и укажите области груди. Покажите области на препарате.

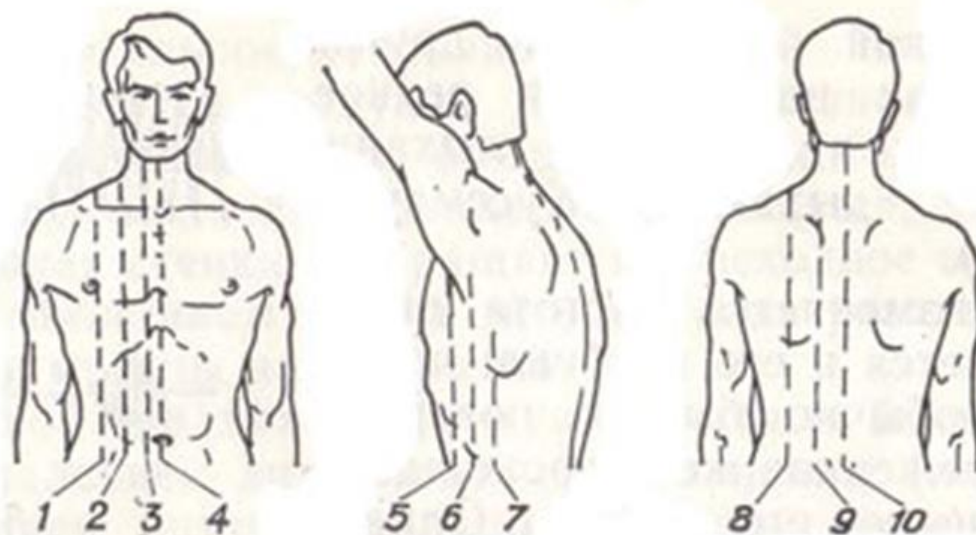


а	б
1 -	6 -
2 -	7 -
3 -	8 -
4 -	9 -
5 -	10 -

Задание № 1: Контрольная карта

Впишите латинское значение терминов, указанных в билете и покажите их /или их проекцию/ на препарате	Отметка экзаменатора о правильности ответа (ДА/НЕТ)
1. ушная раковина	
2. средний носовой ход	
3. средняя черепная ямка	
4. паутинная оболочка головного мозга	
5. подъязычная кость	
6. клиновидная пазуха	
7. крылонебная ямка	
8. передняя лестничная мышца	
9. двубрюшная мышца	
10. задний пучок плечевого сплетения	
11. длинный разгибатель большого пальца кисти	
12. артерия, огибающая лопатку	
13. дельтовидная ветвь грудокромиальной артерии	
14. лучевая бугристость	
15. задняя поверхность лучевой кости	
16. копчик	
17. коленный сустав	
18. связка головки бедренной кости	
19. крестцово-бугорная связка	
20. короткая приводящая мышца	
ИТОГОВАЯ ОЦЕНКА (ненужное зачеркнуть): 70% = 14 пр. отв.; 80% = 16 пр. отв.; 96% = 18 пр. отв.	ЗАЧЕТ/ НЕЗАЧЕТ

Задание №2. Укажите, что изображено на рисунке. Назовите и укажите топографические линии. Покажите топографические линии на препарате.

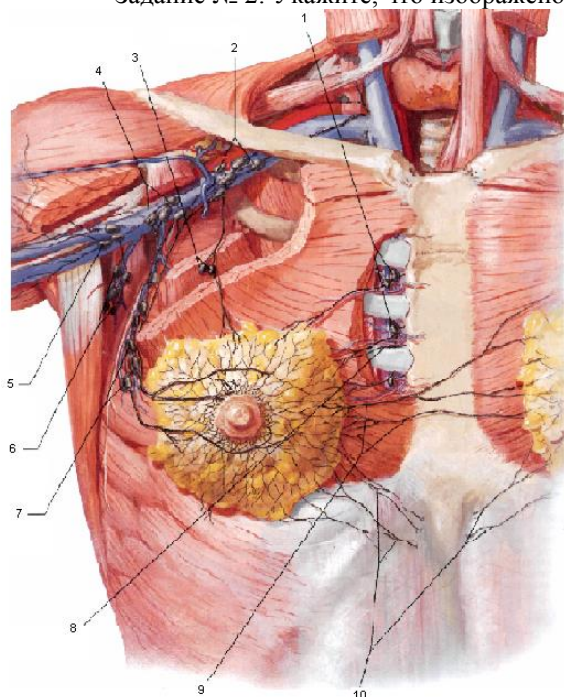


1 -	4 -	7.
2 -	5 -	8 -
3 -	6 -	9 -
		10 -

Задание № 1:

Впишите латинское значение терминов, указанных в билете и покажите их /или их проекцию/ на препарате		Отметка экзаменатора о правильности ответа (ДА/НЕТ)
1.	наружный слуховой проход	
2.	нижний носовой ход	
3.	каменистая часть височной кости	
4.	передняя мозговая артерия	
5.	восходящая глоточная артерия	
6.	лобная пазуха	
7.	первый шейный позвонок	
8.	средняя лестничная мышца	
9.	перстневидный хрящ	
10.	медиальный пучок плечевого сплетения	
11.	дистальный межфаланговый сустав	
12.	дорсальная артерия лопатки	
13.	передняя зубчатая мышца	
14.	апоневроз двуглавой мышцы плеча	
15.	квадратный пронатор	
16.	тазовая кость	
17.	надколенник	
18.	шейка головки бедренной кости	
19.	подвздошно-поясничная связка	
20.	грушевидная мышца	
ИТОГОВАЯ ОЦЕНКА (ненужное зачеркнуть): 70% = 14 пр. отв.; 80% = 16 пр. отв.; 96% = 18 пр. отв.		ЗАЧЕТ/ НЕЗАЧЕТ

Задание № 2: Укажите, что изображено на рисунке. Назовите и укажите образования.

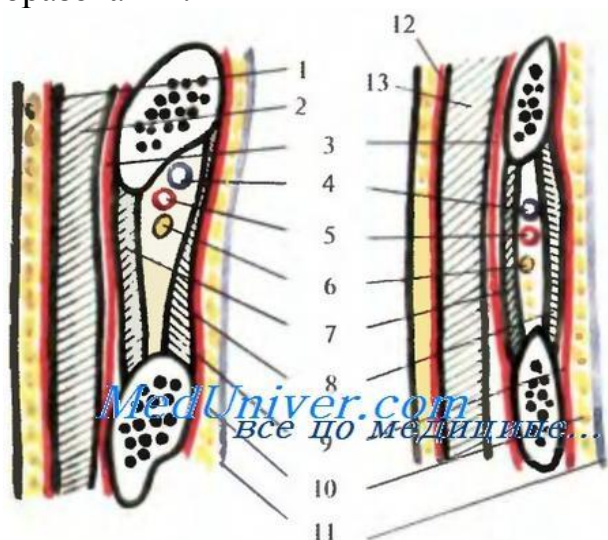


1 -	6 -
2 -	7 -
3 -	8 -
4 -	9 -
5 -	10 -

Задание № 1:

Впишите латинское значение терминов, указанных в билете и покажите их /или их проекцию/ на препарате		Отметка экзаменатора о правильности ответа (ДА/НЕТ)
1.	коронарный шов	
2.	сошник	
3.	турецкое седло	
4.	средняя мозговая артерия	
5.	надпереносье	
6.	решетчатая пазуха	
7.	зуб первого шейного позвонка	
8.	задняя лестничная мышца	
9.	щитовидный хрящ	
10.	основная вена	
11.	локтевой разгибатель запястья	
12.	глубокая артерия плеча	
13.	подмышечная фасция	
14.	плечелучевая мышца	
15.	круглый пронатор	
16.	вертлужная впадина	
17.	голень	
18.	тело бедренной кости	
19.	вертлужная впадина	
20.	верхняя близнецовая мышца	
ИТОГОВАЯ ОЦЕНКА (ненужное зачеркнуть): 70% = 14 пр. отв.; 80% = 16 пр. отв.; 96% = 18 пр. отв.		ЗАЧЕТ/ НЕЗАЧЕТ

Задание № 2: Укажите, что изображено на рисунке. Назовите и укажите образования.

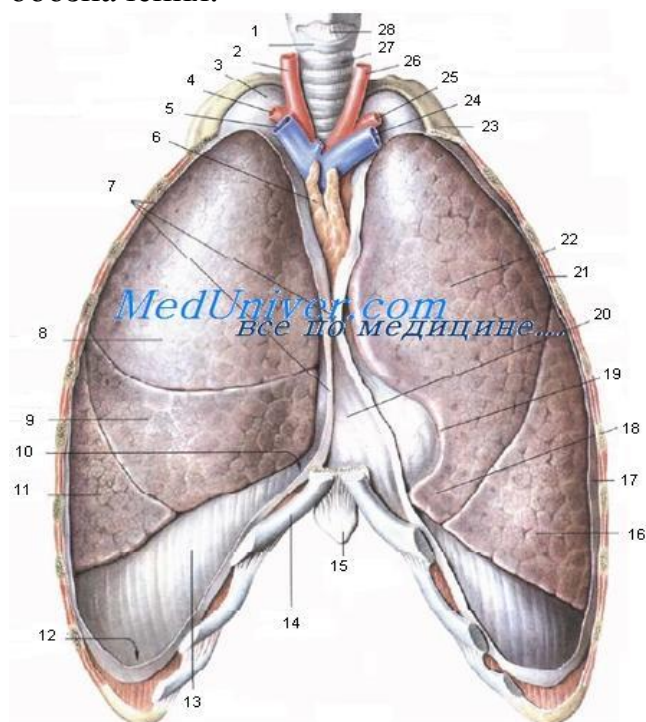


1 -	8 -
2 -	9 -
3 -	10 -
4 -	11 -
5 -	12 -
6 -	13 -
7 -	

Задание № 1:

Впишите латинское значение терминов, указанных в билете и покажите их /или их проекцию/ на препарате		Отметка экзаменатора о правильности ответа (ДА/НЕТ)
1.	сагитальный шов	
2.	носовая кость	
3.	верхняя глазничная щель	
4.	задняя мозговая артерия	
5.	область глазницы	
6.	подвисочная ямка	
7.	второй шейный позвонок	
8.	латеральный треугольник шеи	
9.	черпаловидный хрящ	
10.	головная вена	
11.	акромиальный конец	
12.	клювовидный отросток	
13.	плечевое сплетение	
14.	головка лучевой кости	
15.	короткая мышца, отводящая большой палец	
16.	подвздошная кость	
17.	передняя поверхность голени	
18.	большой вертел	
19.	вертлужная губа	
20.	нижняя близнецовая мышца	
ИТОГОВАЯ ОЦЕНКА (ненужное зачеркнуть): 70% = 14 пр. отв.; 80% = 16 пр. отв.; 96% = 18 пр. отв.		ЗАЧЕТ/ НЕЗАЧЕТ

Задание № 2. Укажите, что изображено на рисунке. Расставьте обозначения.

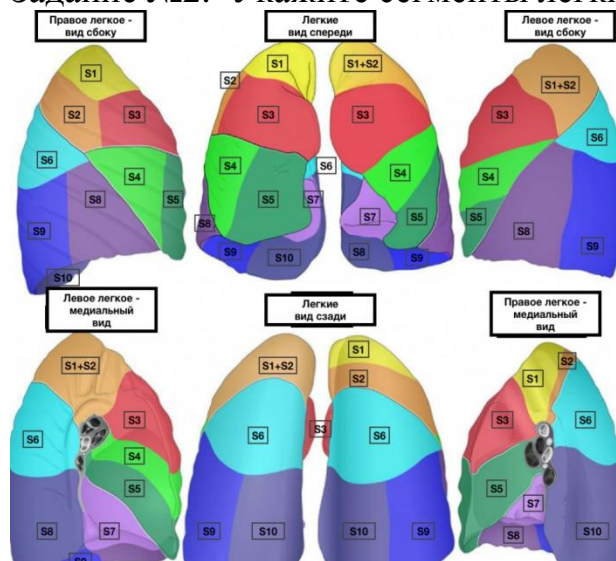


1.
2.
3.
4.
5.
6.
7.
8.
9.
10.
11.
12.
13.
14.
15.
16.
17.
18.
19.
20.
21.
22.
23.
24.
25.
26.
27.
28.

Задание № 1:

Впишите латинское значение терминов, указанных в билете и покажите их /или их проекцию/ на препарате		Отметка экзаменатора о правильности ответа (ДА/НЕТ)
1.	теменная кость	
2.	верхняя челюсть	
3.	нижняя глазничная щель	
4.	позвоночная артерия	
5.	надглазничный край	
6.	область рта	
7.	остистый отросток	
8.	лопаточно-трахеальный треугольник	
9.	надгортанный хрящ	
10.	ключично-грудинный сустав	
11.	конусовидный бугорок	
12.	надостная мышца	
13.	тело лопатки	
14.	локтевой отросток	
15.	длинный лучевой разгибатель запястья	
16.	крыло подвздошной кости	
17.	задняя поверхность голени	
18.	вертельная ямка	
19.	полулунная поверхность	
20.	квадратная мышца бедра	
ИТОГОВАЯ ОЦЕНКА (ненужное зачеркнуть): 70% = 14 пр. отв.; 80% = 16 пр. отв.; 96% = 18 пр. отв.		ЗАЧЕТ/ НЕЗАЧЕТ

Задание №2. Укажите сегменты легких.

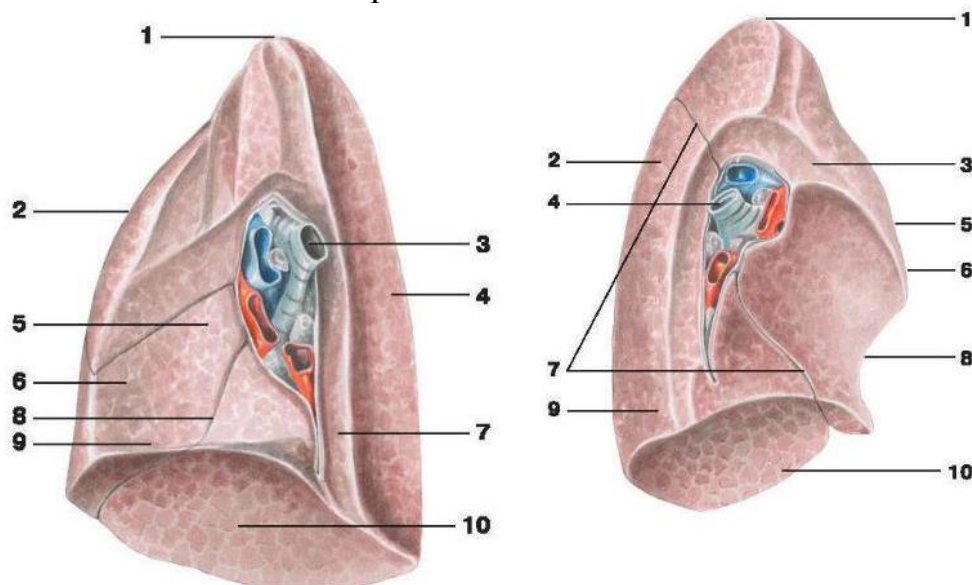


S1 -	
S2 -	
S13-	
S4 -	
S5 -	
S5 -	
S6 -	
S7 -	
S8 -	
S9 -	
S10 -	

Задание № 1:

Впишите латинское значение терминов, указанных в билете и покажите их /или их проекцию/ на препарате		Отметка экзаменатора о правильности ответа (ДА/НЕТ)
1.	темя	
2.	нижняя челюсть	
3.	круглое отверстие	
4.	артериальный круг большого мозга	
5.	подглазничный край	
6.	ротовая щель	
7.	поперечный отросток	
8.	лопаточно-ключичный треугольник шеи	
9.	щитовидная железа	
10.	клювовидно-ключичная связка	
11.	клювовидный отросток	
12.	клюво-плечевая мышца	
13.	подмышечная вена	
14.	лучевой нерв	
15.	короткий лучевой разгибатель запястья	
16.	подвздошный гребень	
17.	медиальная лодыжка	
18.	подвздошно-поясничная мышца	
19.	вертлужная ветвь	
20.	ягодичная область	
ИТОГОВАЯ ОЦЕНКА (ненужное зачеркнуть): 70% = 14 пр. отв.; 80% = 16 пр. отв.; 96% = 18 пр. отв.		ЗАЧЕТ/ НЕЗАЧЕТ

Задание №2. Укажите образования.

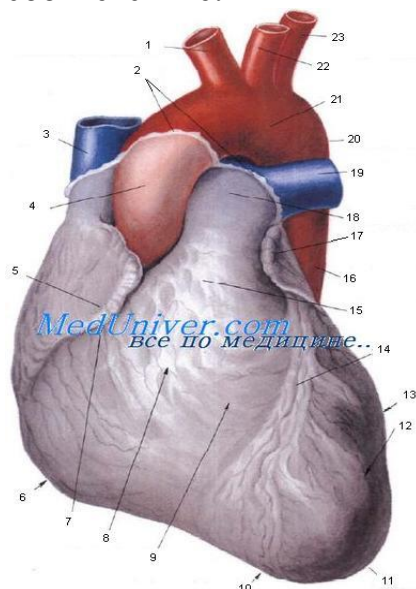


1	
2	
3	
4	
5	
6	
7	
8	
9	
10	

Задание № 1:

Впишите латинское значение терминов, указанных в билете и покажите их /или их проекцию/ на препарате		Отметка экзаменатора о правильности ответа (ДА/НЕТ)
1.	теменной бугор	
2.	небный отросток	
3.	овальное отверстие	
4.	серп большого мозга	
5.	верхнее веко	
6.	твердое небо	
7.	отверстие поперечного отростка	
8.	лопаточно-трапециевидный треугольник	
9.	перешеек щитовидной железы	
10.	дельтовидная мышца	
11.	борозда подключичной мышцы	
12.	большая грудная мышца	
13.	срединный грудной нерв	
14.	задний кожный нерв предплечья	
15.	локтевой разгибатель запястья	
16.	передняя верхняя подвздошная ость	
17.	латеральная лодыжка	
18.	межвертельная линия	
19.	запирательная артерия	
20.	ягодичная складка	
ИТОГОВАЯ ОЦЕНКА (ненужное зачеркнуть): 70% = 14 пр. отв.; 80% = 16 пр. отв.; 96% = 18 пр. отв.		ЗАЧЕТ/ НЕЗАЧЕТ

Задание №2. Укажите, что изображено на рисунке. Установите соответствие:



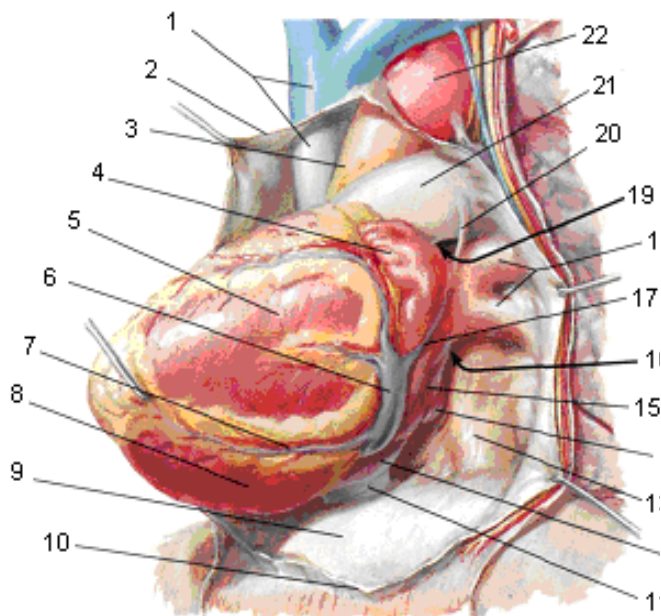
Sulcus uricular -
Facies sternocostales (anterior)-
Ventriculus dexter -
Incisura uricu cordis -
Apex cprdis -
Ventriculus sinister -
Место перехода перикарда в эпикард -
Sulcus interventricularis anterior -
Conus arteriosus -
Pars descendens aortae -
Truncus pulmonalis -
A. Pulmonalis dextra -
Facies pulmonalis -
Arcus aortae -
Uricular sinistra
Isthmus aortae
A. Carotis communis sinistra -
A. Subclavia sinistra -

Truncus brachiocephalicus -
V. Cava superior -
Pars ascendens aortae -
Uricular dextra -
Margo dexter -

Задание № 1:

Впишите латинское значение терминов, указанных в билете и покажите их /или их проекцию/ на препарате		Отметка экзаменатора о правильности ответа (ДА/НЕТ)
1.	большой родничок	
2.	альвеолярный отросток	
3.	остистое отверстие	
4.	лобный полюс	
5.	нижнее веко	
6.	мягкое небо	
7.	верхний суставной отросток	
8.	общая сонная артерия	
9.	паращитовидная железа	
10.	трехглавая мышца плеча	
11.	реберно-ключичная связка	
12.	малая грудная мышца	
13.	подвешивающая связка	
14.	разгибатель пальцев	
15.	разгибатель мизинца	
16.	задняя верхняя подвздошная ость	
17.	большеберцовая кость	
18.	межвертельный гребень	
19.	суставная капсула	
20.	крестец	
ИТОГОВАЯ ОЦЕНКА (ненужное зачеркнуть): 70% = 14 пр. отв.; 80% = 16 пр. отв.; 96% = 18 пр. отв.		ЗАЧЕТ/ НЕЗАЧЕТ

Задание №2. Укажите, что изображено на рисунке. Расставьте обозначения.



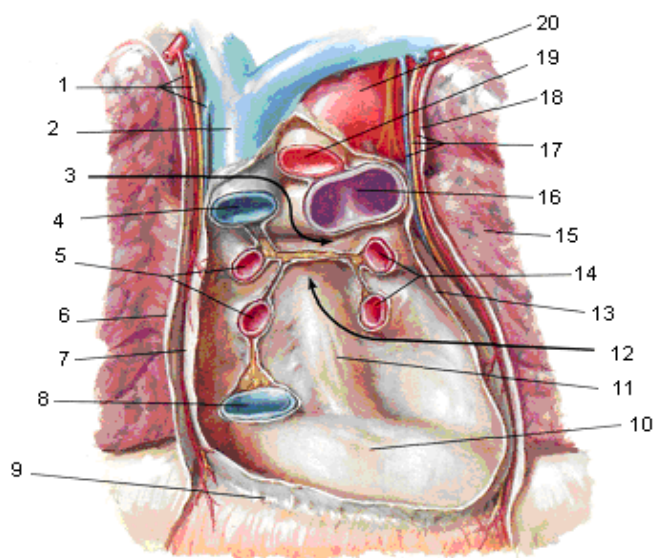
1 -
2 -
3 -
4 -

5 -
6 -
7 -
8 -
9 -
10 -
11 -
12 -
13 -
14 -
15 -
16 -
17 -
18 -
19 -
20 -
21 -
22 -

Задание № 1:

Впишите латинское значение терминов, указанных в билете и покажите их /или их проекцию/ на препарате		Отметка экзаменатора о правильности ответа (ДА/НЕТ)
1.	малый родничок	
2.	подбородочный выступ	
3.	рваное отверстие	
4.	боковой желудочек	
5.	глазное яблоко	
6.	преддверие рта	
7.	нижний суставной отросток	
8.	наружная сонная артерия	
9.	трахея	
10.	двуглавая мышца плеча	
11.	анатомическая шейка плечевой кости	
12.	подостная ямка	
13.	мышечно-кожный нерв	
14.	глубокая артерия плеч	
15.	длинная ладонная мышца	
16.	ушковидная поверхность подвздошной кости	
17.	малоберцовая кость	
18.	шероховатая линия бедра	
19.	суставная полость	
20.	копчик	
ИТОГОВАЯ ОЦЕНКА (ненужное зачеркнуть): 70% = 14 пр. отв.; 80% = 16 пр. отв.; 96% = 18 пр. отв.		ЗАЧЕТ/ НЕЗАЧЕТ

Задание №2. Укажите, что изображено на рисунке. Расставьте обозначения



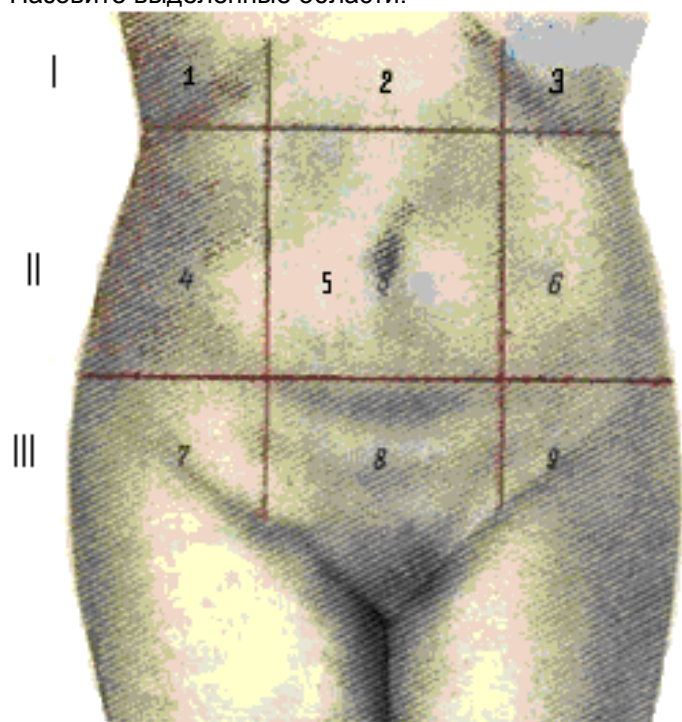
1 -
2 -
3 -
4 -
5 -

6 -
7 -
8 -
9 -
10 -
11 -
12 -
13 -
14 -
15 -
16 -
17 -
18 -
19 -
20 -

Задание № 1:

Впишите латинское значение терминов, указанных в билете и покажите их /или их проекцию/ на препарате		Отметка экзаменатора о правильности ответа (ДА/НЕТ)
1.	решетчатая кость	
2.	ветвь нижней челюсти	
3.	внутреннее отверстие сонного канала	
4.	третий желудочек	
5.	слезное озерцо	
6.	полость рта	
7.	передняя лестничная мышца	
8.	внутренняя сонная артерия	
9.	шейная часть пищевода	
10.	длинная головка двуглавой мышцы плеча	
11.	межбугорковая борозда	
12.	угол акромиона	
13.	локтевой нерв	
14.	длинная головка трехглавой мышцы плеча	
15.	правое предплечье	
16.	крестцово-подвздошный сустав	
17.	большеберцовый нерв	
18.	внутренняя губа гребня подвздошной кости	
19.	круговая зона	
20.	большой вертел бедренной кости	
ИТОГОВАЯ ОЦЕНКА (ненужное зачеркнуть): 70% = 14 пр. отв.; 80% = 16 пр. отв.; 96% = 18 пр. отв.		ЗАЧЕТ/ НЕЗАЧЕТ

Задание № 2: Укажите, что изображено на рисунке. Назовите выделенные области.



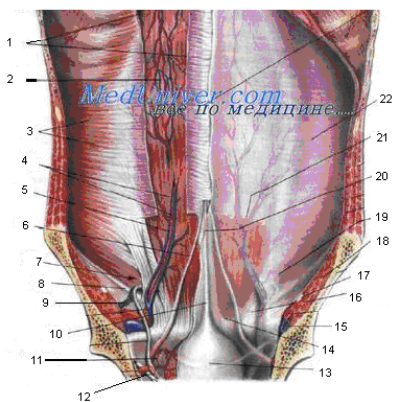
3 –
4 –
5 –
6 –
7 –
8 –
9 –

1 –
2 –

Задание № 1:

Впишите латинское значение терминов, указанных в билете и покажите их /или их проекцию/ на препарате	Отметка экзаменатора о правильности ответа (ДА/НЕТ)
1. височная мышца	
2. угол нижней челюсти	
3. расщелина канала большого каменистого нерва	
4. четвертый желудочек	
5. полукружная конъюнктивальная складка	
6. язык	
7. средняя лестничная мышца	
8. наружная яремная вена	
9. выйная область	
10. короткая головка двуглавой мышцы плеча	
11. дельтовидная бугристость	
12. хирургическая шейка плечевой кости	
13. лучевой нерв	
14. локтевой нерв	
15. общее сухожилие сгибателей	
16. седалищная кость	
17. малоберцовый нерв	
18. наружная губа гребня подвздошной кости	
19. подвздошно-бедренная связка	
20. подкожная вертельная сумка	
ИТОГОВАЯ ОЦЕНКА (ненужное зачеркнуть): 70% = 14 пр. отв.; 80% = 16 пр. отв.; 96% = 18 пр. отв.	ЗАЧЕТ/ НЕЗАЧЕТ

Задание № 2: Укажите, что изображено на рисунке. Укажите обозначения.



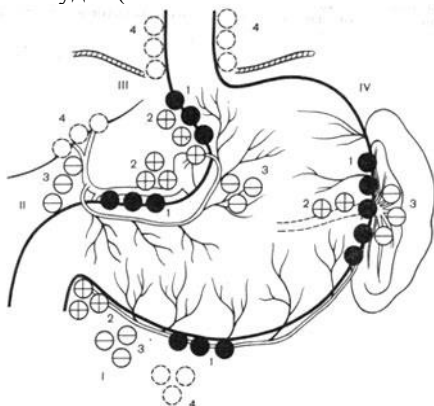
1 -
2 -
3 -
4 -
5 -
6 -
7 -

8 -
9 -
10 -
11 -
12
13
14
15
16
17
18
19
20
21
22

Задание № 1:

Впишите латинское значение терминов, указанных в билете и покажите их /или их проекцию/ на препарате		Отметка экзаменатора о правильности ответа (ДА/НЕТ)
1.	височная ямка	
2.	скуловая кость	
3.	расщелина канала малого каменистого нерва	
4.	межжелудочковое отверстие (отверстие Монро)	
5.	область носа	
6.	язычный нерв	
7.	задняя лестничная мышца	
8.	внутренняя яремная вена	
9.	трапецевидная мышца	
10.	локтевая область	
11.	латеральный надмышцелковый гребень	
12.	блок плечевой кости	
13.	ключица	
14.	возвратная лучевая артерия	
15.	локтевой сгибатель кисти	
16.	седалищный бугор	
17.	голеностопный сустав	
18.	ягодичная бугристость	
19.	седалищно-бедренная связка	
20.	задний кожный нерв бедра	
ИТОГОВАЯ ОЦЕНКА (ненужное зачеркнуть): 70% = 14 пр. отв.; 80% = 16 пр. отв.; 96% = 18 пр. отв.		ЗАЧЕТ/ НЕЗАЧЕТ

Задание №2. Укажите, что изображено на рисунке. Объясните схему Мельникова. Укажите пути метастазирования при раке желудка (в соответствии со схемой лимфооттока Мельникова).

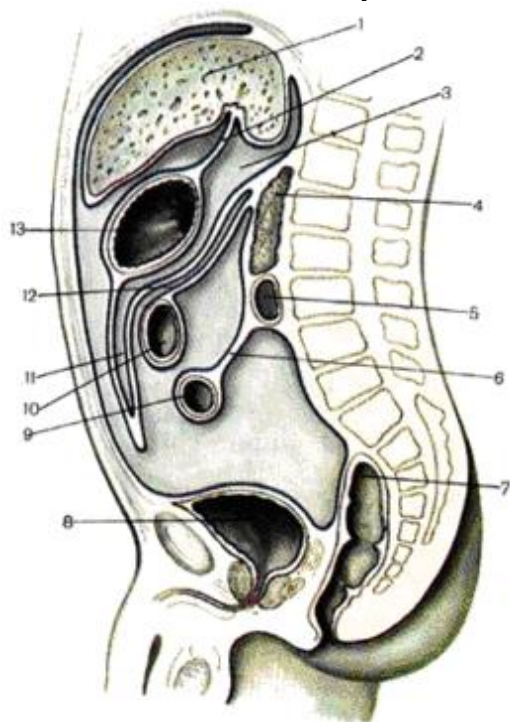


	I	II	III	IV
1				
2				
3				
4				

Задание № 1:

Впишите латинское значение терминов, указанных в билете и покажите их /или их проекцию/ на препарате	Отметка экзаменатора о правильности ответа (ДА/НЕТ)
1. подвисочная ямка	
2. скуловая дуга	
3. задняя черепная ямка	
4. латеральная апертура четвертого желудочка (отверстие Люшка)	
5. грушевидное отверстие	
6. скуловая область	
7. медиальный треугольник шеи	
8. блуждающий нерв	
9. плечевой сустав	
10. локтевой сустав	
11. латеральный надмышцелок	
12. борозда локтевого нерва	
13. грудино-ключично-сосцевидная мышца	
14. лучевая коллатеральная артерия	
15. лучевой сгибатель кисти	
16. седалищная ость	
17. передняя голеностопная область	
18. гребешковая линия	
19. лобково-бедренная связка	
20. поверхностная фасция	
ИТОГОВАЯ ОЦЕНКА (ненужное зачеркнуть): 70% = 14 пр. отв.; 80% = 16 пр. отв.; 96% = 18 пр. отв.	ЗАЧЕТ/ НЕЗАЧЕТ

Задание №2. Укажите, что изображено на рисунке. Укажите стенки сальниковой сумки:



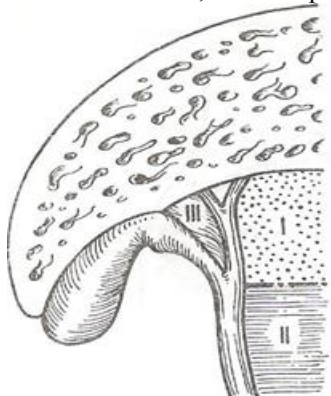
3 -	10 -
4 -	11 -
5 -	12 -
6 -	13 -
7 -	

1 -	8 -
2 -	9 -

Задание № 1:

Впишите латинское значение терминов, указанных в билете и покажите их /или их проекцию/ на препарате	Отметка экзаменатора о правильности ответа (ДА/НЕТ)
1. височная кость	
2. головка верхней челюсти	
3. большое затылочное отверстие	
4. центральная борозда	
5. спинка носа	
6. латеральная поверхность скуловой кости	
7. выступ гортани	
8. яремный венозный угол	
9. суставная капсула	
10. локтевая ямка	
11. лопатка	
12. подсуставной бугорок	
13. лопаточно-подъязычная мышца	
14. межкостная возвратная артерия	
15. возвратная локтевая артерия	
16. малая седалищная вырезка	
17. задняя голеностопная область	
18. гребешковая мышца	
19. подвздошно-гребенчатая сумка	
20. пояснично-ягодичная жировая масса	
ИТОГОВАЯ ОЦЕНКА (ненужное зачеркнуть): 70% = 14 пр. отв.; 80% = 16 пр. отв.; 96% = 18 пр. отв.	ЗАЧЕТ/ НЕЗАЧЕТ

Задание №5. Укажите, что изображено на рисунке. Укажите клиническое значение треугольника Кало.

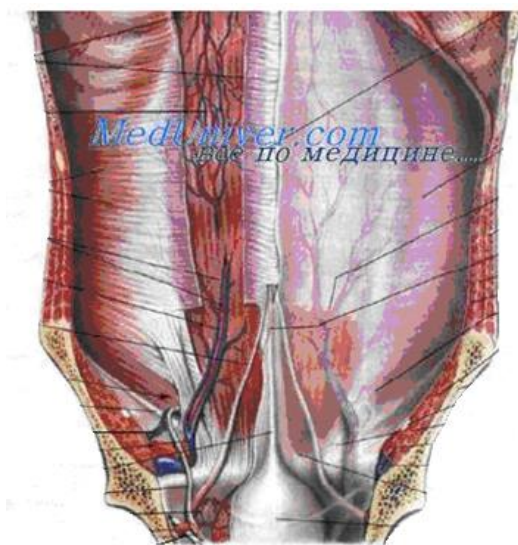


I –	
II –	
III –	

Задание № 1:

Впишите латинское значение терминов, указанных в билете и покажите их /или их проекцию/ на препарате	Отметка экзаменатора о правильности ответа (ДА/НЕТ)
1. молочная железа	
2. реберная дуга	
3. глубочайшие межреберные мышцы	
4. передняя зубчатая мышца	
5. передняя яремная вена	
6. верхушка правого легкого	
7. левый плевральный синус	
8. поперечный перикардиальный синус	
9. левая подреберная область	
10. поверхностное паховое кольцо	
11. срединная пупочная складка	
12. сальниковая сумка	
13. желчный пузырь	
14. тело поджелудочной железы	
15. брюшная аорта	
16. левая общая подвздошная вена	
17. большой таз	
18. матка	
19. правая подвздошная артерия	
20. копчиковая часть крестца	
ИТОГОВАЯ ОЦЕНКА (ненужное зачеркнуть): 70% = 14 пр. отв.; 80% = 16 пр. отв.; 96% = 18 пр. отв.	ЗАЧЕТ/ НЕЗАЧЕТ

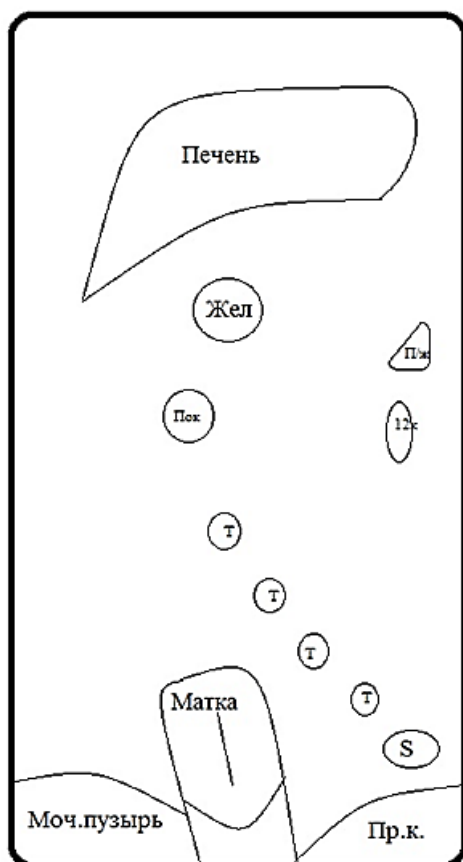
Задание №2. Укажите, что изображено на рисунке. Объясните, чем образованы складки.



Задание № 1:

Впишите латинское значение терминов, указанных в билете и покажите их /или их проекцию/ на препарате	Отметка экзаменатора о правильности ответа (ДА/НЕТ)
1. грудина	
2. правый реберный угол	
3. короткие мышцы, поднимающие ребра	
4. круглая мышца спины	
5. яремная венозная дуга	
6. верхушка левого легкого	
7. париетальная плевра	
8. косая хорда	
9. собственно надчревная область	
10. медиальная ножка паховой связки	
11. средняя пупочная складка	
12. сальниковое отверстие	
13. пузырная артерия	
14. хвост поджелудочной железы	
15. висцеральные ветви аорты	
16. правая наружная подвздошная вена	
17. малый таз	
18. дно матки	
19. левая подвздошная артерия	
20. копчик	
ИТОГОВАЯ ОЦЕНКА (ненужное зачеркнуть): 70% = 14 пр. отв.; 80% = 16 пр. отв.; 96% = 18 пр. отв.	ЗАЧЕТ/ НЕЗАЧЕТ

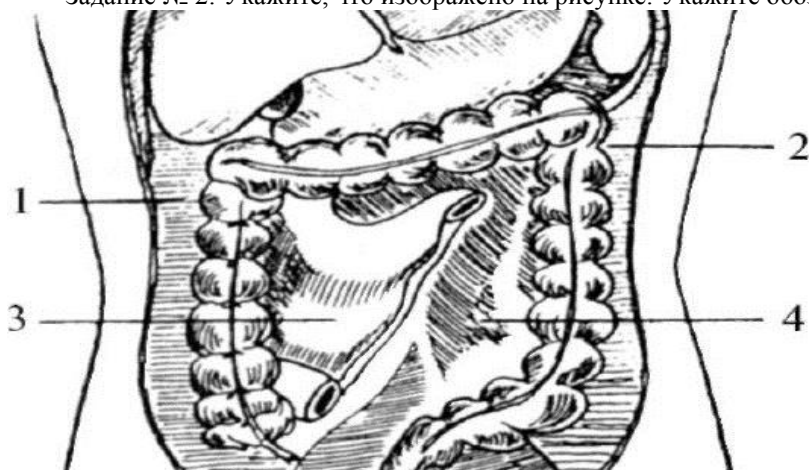Задание № 2: Нарисуйте ход брюшины на срединном сагитальном срезе и прокомментируйте рисунок:



Задание № 1:

Впишите латинское значение терминов, указанных в билете и покажите их /или их проекцию/ на препарате	Отметка экзаменатора о правильности ответа (ДА/НЕТ)
1. ключичная вырезка грудины	
2. левый реберный угол	
3. большая грудная мышца	
4. малая ромбовидная мышца	
5. правая общая сонная артерия	
6. горизонтальная щель правого легкого	
7. висцеральная плевра	
8. венечный синус	
9. правая боковая область	
10. латеральная ножка паховой связки	
11. боковая пупочная складка	
12. нижняя полая вена	
13. ложе желчного пузыря	
14. выводной проток поджелудочной железы	
15. париетальные ветви аорты	
16. левая наружная подвздошная вена	
17. гребень подвздошной кости	
18. тело матки	
19. правая подвздошная вена	
20. крестцово-копчиковый сустав	
ИТОГОВАЯ ОЦЕНКА (ненужное зачеркнуть): 70% = 14 пр. отв.; 80% = 16 пр. отв.; 96% = 18 пр. отв.	ЗАЧЕТ/ НЕЗАЧЕТ

Задание № 2: Укажите, что изображено на рисунке. Укажите обозначения.

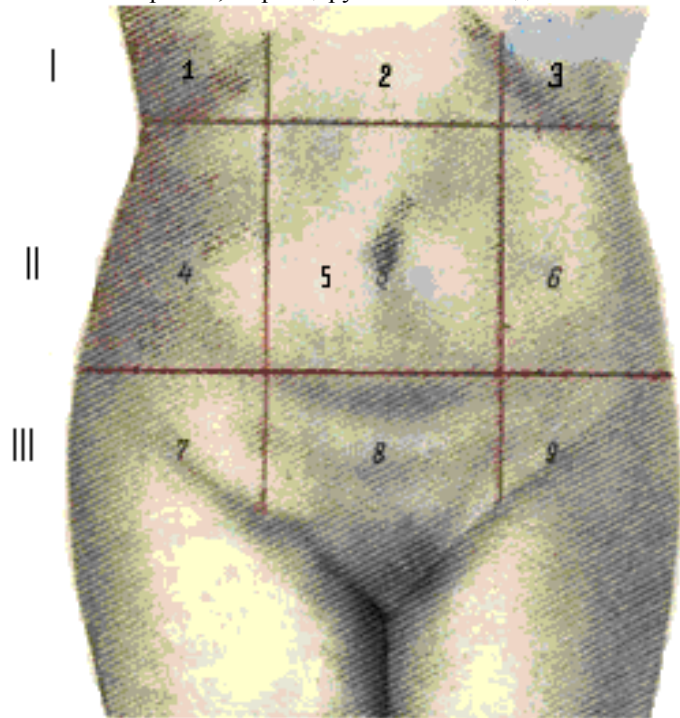


1 -	3 -
2 -	4 -

Задание № 1:

Впишите латинское значение терминов, указанных в билете и покажите их /или их проекцию/ на препарате	Отметка экзаменатора о правильности ответа (ДА/НЕТ)
1. яремная вырезка грудины	
2. лопатка	
3. ключичная часть большой грудной мышцы	
4. большая ромбовидная мышца	
5. правая подключичная артерия	
6. косая щель правого легкого	
7. средостенная часть париетальной плевры	
8. левая коронарная артерия	
9. левая боковая область	
10. паховый канал	
11. париетальная брюшина	
12. брюшная аорта	
13. дно желчного пузыря	
14. вырезка поджелудочной железы	
15. чревный ствол	
16. правая внутренняя подвздошная вена	
17. верхняя ветвь лобковой кости	
18. шейка матки	
19. левая подвздошная вена	
20. мышца, выпрямляющая позвоночник	
ИТОГОВАЯ ОЦЕНКА (ненужное зачеркнуть): 70% = 14 пр. отв.; 80% = 16 пр. отв.; 96% = 18 пр. отв.	ЗАЧЕТ/ НЕЗАЧЕТ

Задание № 2: Укажите, что изображено на рисунке. Назовите органы, проецируемые в каждой области



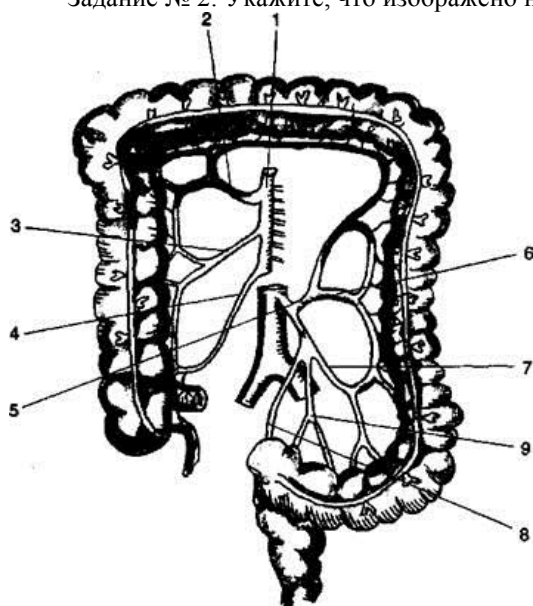
3 –
4 –
5 –
6 –
7 –
8 –
10 –

1 –
2 –

Задание № 1:

Впишите латинское значение терминов, указанных в билете и покажите их /или их проекцию/ на препарате	Отметка экзаменатора о правильности ответа (ДА/НЕТ)
1. рукоятка грудины	
2. ость лопатки	
3. грудинная часть большой грудной мышцы	
4. трёхстороннее отверстие	
5. левая общая сонная артерия	
6. верхушечный сегмент верхней доли правого легкого	
7. диафрагмальная часть париетальной плевры	
8. левая общая сонная артерия	
9. пупочная область	
10. круглая связка матки	
11. срединная ямка	
12. селезенка	
13. тело желчного пузыря	
14. брыжейка тонкого кишечника	
15. левая желудочная артерия	
16. левая внутренняя подвздошная вена	
17. нижняя ветвь лобковой кости	
18. передняя губа шейки матки	
19. позвонок	
20. крестцово-подвздошный сустав	
ИТОГОВАЯ ОЦЕНКА (ненужное зачеркнуть): 70% = 14 пр. отв.; 80% = 16 пр. отв.; 96% = 18 пр. отв.	ЗАЧЕТ/ НЕЗАЧЕТ

Задание № 2: Укажите, что изображено на рисунке. Укажите обозначения.

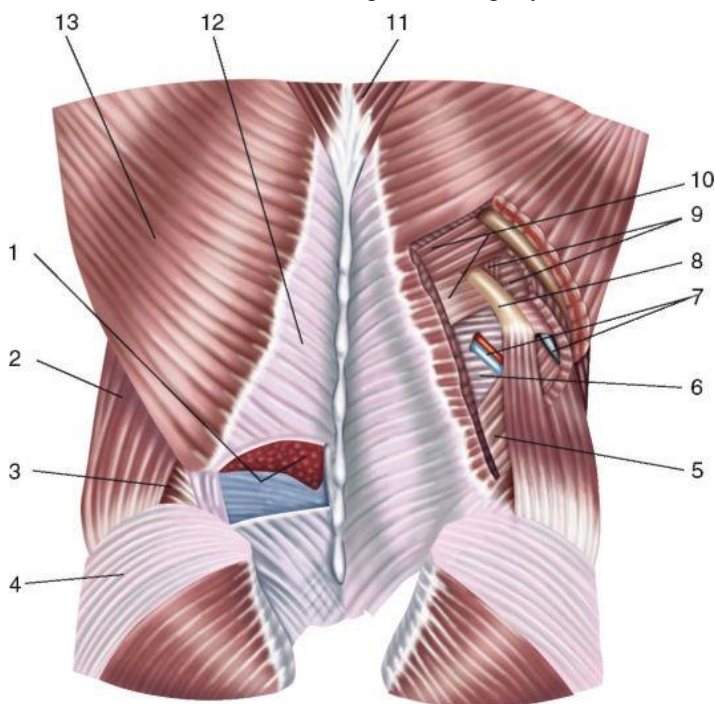


1 -	6 -
2 -	7 -
3 -	8 -
4 -	9 -
5 -	

Задание № 1:

Впишите латинское значение терминов, указанных в билете и покажите их /или их проекцию/ на препарате	Отметка экзаменатора о правильности ответа (ДА/НЕТ)
1. тело грудины	
2. надостная ямка	
3. абдоминальная часть большой грудной мышцы	
4. четырёхстороннее отверстие	
5. левая подключичная артерия	
6. задний сегмент верхней доли правого легкого	
7. реберная часть париетальной плевры	
8. верхняя полая вена	
9. пупок	
10. семенной канатик	
11. средняя ямка	
12. верхний полюс селезенки	
13. шейка желчного пузыря	
14. корень брыжейки тонкого кишечника	
15. правая желудочная артерия	
16. квадратная поясничная мышца	
17. подвздошно-крестцовая связка	
18. задняя губа шейки матки	
19. тело позвонка	
20. крестцово-подвздошные связки	
ИТОГОВАЯ ОЦЕНКА (ненужное зачеркнуть): 70% = 14 пр. отв.; 80% = 16 пр. отв.; 96% = 18 пр. отв.	ЗАЧЕТ/ НЕЗАЧЕТ

Задание №2. Укажите, что изображено на рисунке. Расставьте обозначения.

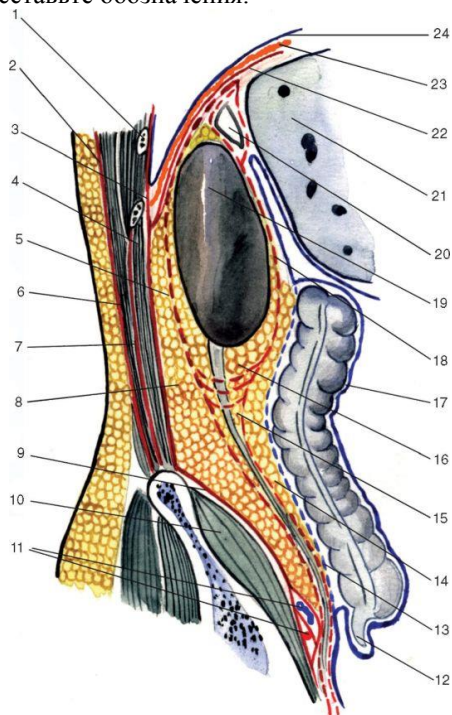


1 -	6 -
2 -	7 -
3 -	8 -
4 -	9 -
5 -	10 -

Задание № 1:

Впишите латинское значение терминов, указанных в билете и покажите их /или их проекцию/ на препарате	Отметка экзаменатора о правильности ответа (ДА/НЕТ)
1. мечевидный отросток	
2. подостная ямка	
3. малая грудная мышца	
4. непарная вена	
5. правый блуждающий нерв	
6. передний сегмент верхней доли правого легкого	
7. купол плевры	
8. нижняя полая вена	
9. пупочное кольцо	
10. мышца, поднимающая яичко	
11. латеральная ямка	
12. нижний полюс селезенки	
13. общий желчный проток	
14. тощая кишка	
15. верхняя брыжеечная артерия	
16. фасция квадратной поясничной мышцы	
17. большое седалищное отверстие	
18. широкая связка матки	
19. дуга позвонка	
20. подвздошно-реберная мышца	
ИТОГОВАЯ ОЦЕНКА (ненужное зачеркнуть): 70% = 14 пр. отв.; 80% = 16 пр. отв.; 96% = 18 пр. отв.	ЗАЧЕТ/ НЕЗАЧЕТ

Задание №2. Укажите, что изображено на рисунке. Расставьте обозначения.

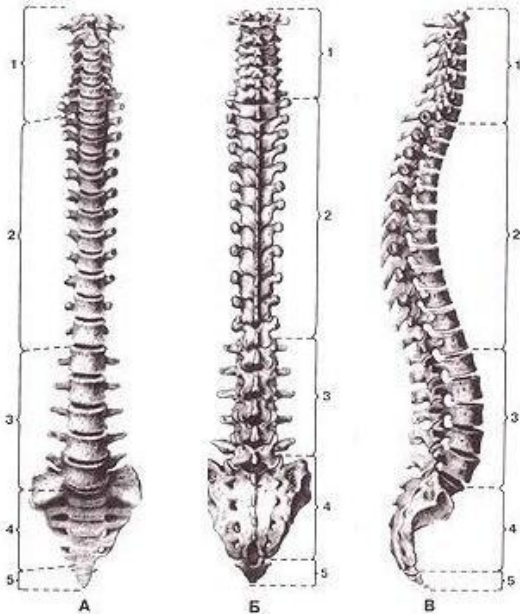


1 -
2 -
3 -
4 -
5 -
6 -
7 -
8 -
9 -
10 -
11 -
12 -
13 -
14 -
15 -
16 -
17 -
18 -
19 -
20 -
21 -
22 -
23 -
24 -

Задание № 1:

Впишите латинское значение терминов, указанных в билете и покажите их /или их проекцию/ на препарате	Отметка экзаменатора о правильности ответа (ДА/НЕТ)
1. ключично-грудинное сочленение	
2. подлопаточная ямка	
3. поверхностное субпекторальное пространство	
4. полунепарная вена	
5. левый блуждающий нерв	
6. латеральный сегмент средней доли правого легкого	
7. нижняя граница левой плевральной полости	
8. диафрагма	
9. правая подвздошная область	
10. фасция мышцы, поднимающей яичко	
11. большой сальник	
12. ворота селезенки	
13. общий печеночный проток	
14. подвздошная кишка	
15. тонкокишечная артерия	
16. внутрибрюшная фасция	
17. малое седалищное отверстие	
18. круглая связка матки	
19. ножка дуги позвонка	
20. спинной мозг	
ИТОГОВАЯ ОЦЕНКА (ненужное зачеркнуть): 70% = 14 пр. отв.; 80% = 16 пр. отв.; 96% = 18 пр. отв.	ЗАЧЕТ/ НЕЗАЧЕТ

Задание №2. Укажите, что изображено на рисунке. Укажите отделы позвоночного столба:

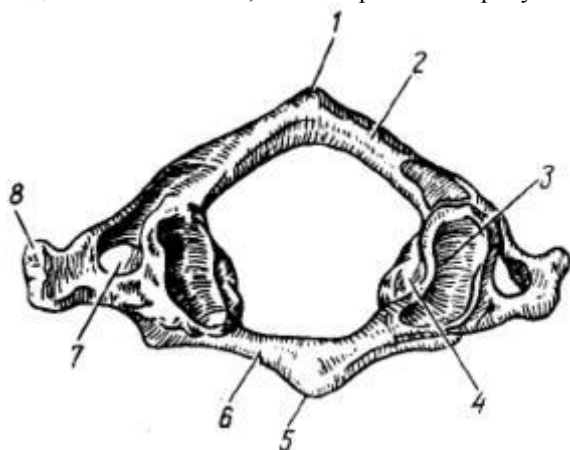


	А	Б	В
11			
22			
33			
44			

Задание № 1:

Впишите латинское значение терминов, указанных в билете и покажите их /или их проекцию/ на препарате	Отметка экзаменатора о правильности ответа (ДА/НЕТ)
1. ключица	
2. вырезка лопатки	
3. глубокое субпекторальное пространство	
4. яремный венозный угол	
5. грудной проток	
6. медиальный сегмент средней доли правого легкого	
7. нижняя граница правой плевральной полости	
8. правый купол диафрагмы	
9. лобковая область (подчревная)	
10. лакунарная связка	
11. малый сальник	
12. селезеночная артерия	
13. правый печеночный проток	
14. слепая кишка	
15. тощекишечная артерия	
16. надпочечник	
17. подвздошная ямка	
18. маточная труба	
19. первый шейный позвонок	
20. шейная часть спинного мозга	
ИТОГОВАЯ ОЦЕНКА (ненужное зачеркнуть): 70% = 14 пр. отв.; 80% = 16 пр. отв.; 96% = 18 пр. отв.	ЗАЧЕТ/ НЕЗАЧЕТ

Задание №2. Укажите, что изображено на рисунке. Определите позвонок. Укажите образования.

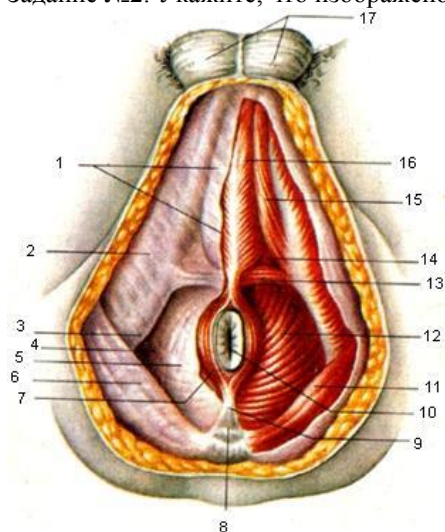


1 –	5 -
2 –	6 -
3 –	7 -
4 –	8 -

Задание № 1:

Впишите латинское значение терминов, указанных в билете и покажите их /или их проекцию/ на препарате	Отметка экзаменатора о правильности ответа (ДА/НЕТ)
1. грудинный край ключицы	
2. верхний край лопатки	
3. передняя зубчатая мышца	
4. плечеголовной ствол	
5. ключично-грудная фасция	
6. левое легкое	
7. внутригрудная фасция	
8. левый купол диафрагмы	
9. левая подвздошная область	
10. гребешковая связка	
11. верхнее дуоденальное углубление	
12. селезеночная вена	
13. левый печеночный проток	
14. купол слепой кишки	
15. правая ободочная артерия	
16. почка	
17. запирательная мембрана	
18. брюшное отверстие маточной трубы	
19. второй шейный позвонок	
20. грудная часть спинного мозга	
ИТОГОВАЯ ОЦЕНКА (ненужное зачеркнуть): 70% = 14 пр. отв.; 80% = 16 пр. отв.; 96% = 18 пр. отв.	ЗАЧЕТ/ НЕЗАЧЕТ

Задание №2. Укажите, что изображено на рисунке. Расставьте обозначения.

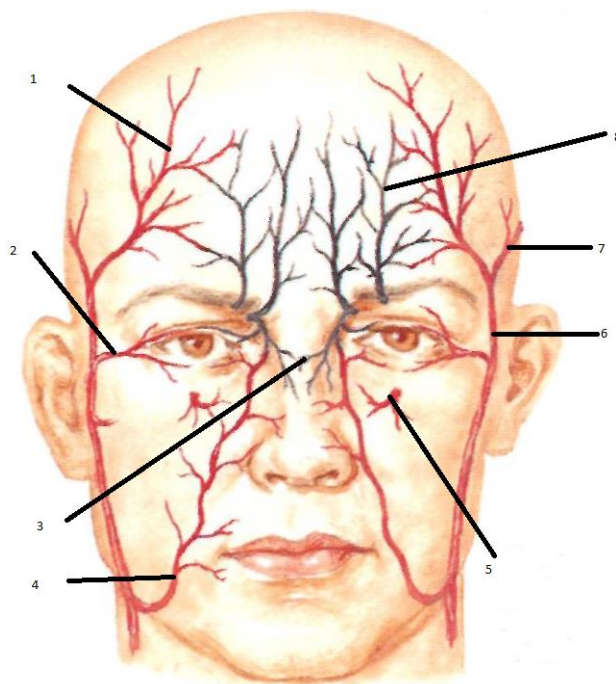


1 –	10 –
2 –	11 –
3 –	12 –
4 –	13 –
5 –	14 –
6 –	15 –
7 –	16 –
8 –	17 –
9 –	

Задание № 1:

Впишите латинское значение терминов, указанных в билете и покажите их /или их проекцию/ на препарате	Отметка экзаменатора о правильности ответа (ДА/НЕТ)
1. подключичная область	
2. нижний угол лопатки	
3. задняя зубчатая мышца	
4. легочный ствол	
5. трахея	
6. язычок верхней доли левого легкого	
7. внутренняя грудная артерия	
8. сухожильный центр диафрагмы	
9. прямая мышца живота	
10. наружная косая мышца живота	
11. нижнее дуоденальное углубление	
12. печень	
13. венечная связка	
14. илеоцекальный угол	
15. средняя ободочная артерия	
16. верхний полюс почки	
17. крестцово-бугорковая связка	
18. воронка маточной трубы	
19. сонный бугорок	
20. поясничная часть спинного мозга	
ИТОГОВАЯ ОЦЕНКА (ненужное зачеркнуть): 70% = 14 пр. отв.; 80% = 16 пр. отв.; 96% = 18 пр. отв.	ЗАЧЕТ/ НЕЗАЧЕТ

Задание № 2: .Укажите, что изображено на рисунке. Расставьте обозначения.

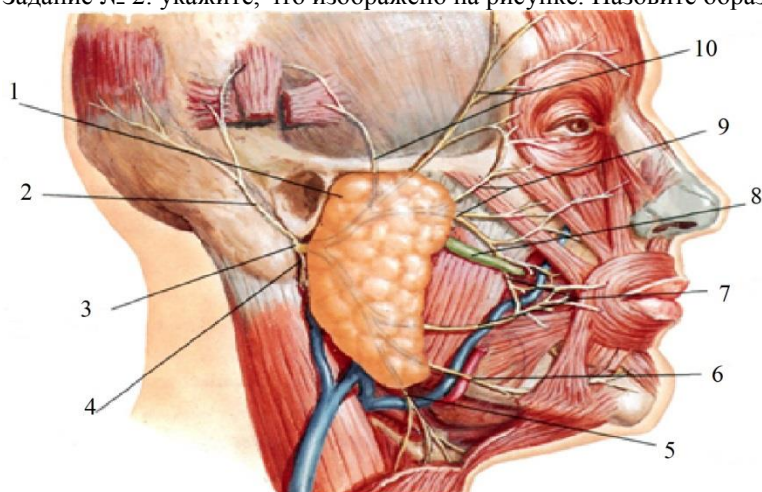


1 -	5 -
2 -	6 -
3 -	7 -
4 -	8 -

Задание № 1:

Впишите латинское значение терминов, указанных в билете и покажите их /или их проекцию/ на препарате	Отметка экзаменатора о правильности ответа (ДА/НЕТ)
1. грудинная область	
2. верхний угол лопатки	
3. дельтовидно-грудной треугольник	
4. аорта	
5. бифуркация трахеи	
6. косая щель левого легкого	
7. перикард	
8. мышечная часть диафрагмы	
9. влагалище прямой мышцы живота	
10. апоневроз наружной косой мышцы живота	
11. правый боковой канал	
12. верхняя поверхность печени	
13. круглая связка печени	
14. червеобразный отросток	
15. нижняя брыжеечная артерия	
16. нижний полюс почки	
17. лобково-прямокишечная мышца	
18. фимбрия маточной трубы	
19. позвоночный столб	
20. крестцовая часть спинного мозга	
ИТОГОВАЯ ОЦЕНКА (ненужное зачеркнуть): 70% = 14 пр. отв.; 80% = 16 пр. отв.; 96% = 18 пр. отв.	ЗАЧЕТ/ НЕЗАЧЕТ

Задание № 2: укажите, что изображено на рисунке. Назовите образования.

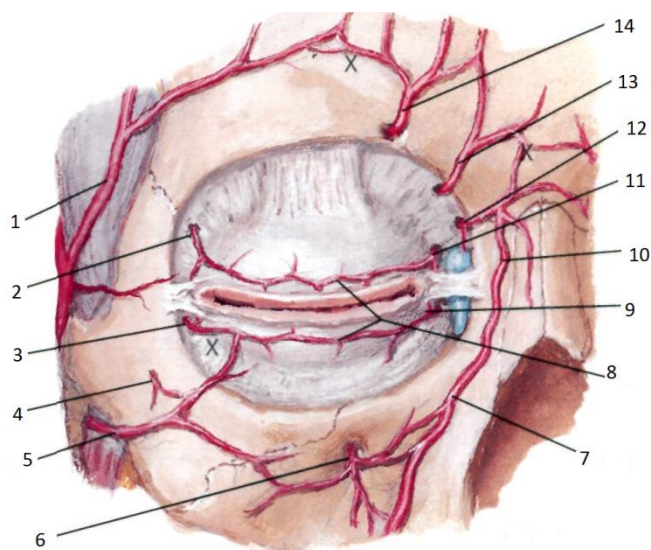


1 -	6 -
2 -	7 -
3 -	8 -
4 -	9 -
5 -	10 -

Задание № 1:

Впишите латинское значение терминов, указанных в билете и покажите их /или их проекцию/ на препарате	Отметка экзаменатора о правильности ответа (ДА/НЕТ)
1. грудная область	
2. срединный край лопатки	
3. лопаточный край ключицы	
4. луковица аорты	
5. правый главный бронх	
6. верхняя доля правого легкого	
7. полость перикарда	
8. реберный отдел диафрагмы	
9. передняя стенка влагалища прямой мышцы живота	
10. внутренняя косая мышца живота	
11. левый боковой канал	
12. задняя поверхность печени	
13. серповидная связка	
14. верхушка червеобразного отростка	
15. левая ободочная артерия	
16. передняя поверхность почки	
17. лобково-копчиковая мышца	
18. маточная артерия	
19. шейный отдел позвоночника	
20. шейное утолщение спинного мозга	
ИТОГОВАЯ ОЦЕНКА (ненужное зачеркнуть): 70% = 14 пр. отв.; 80% = 16 пр. отв.; 96% = 18 пр. отв.	ЗАЧЕТ/ НЕЗАЧЕТ

Задание № 2: Обозначьте указанные артерии.

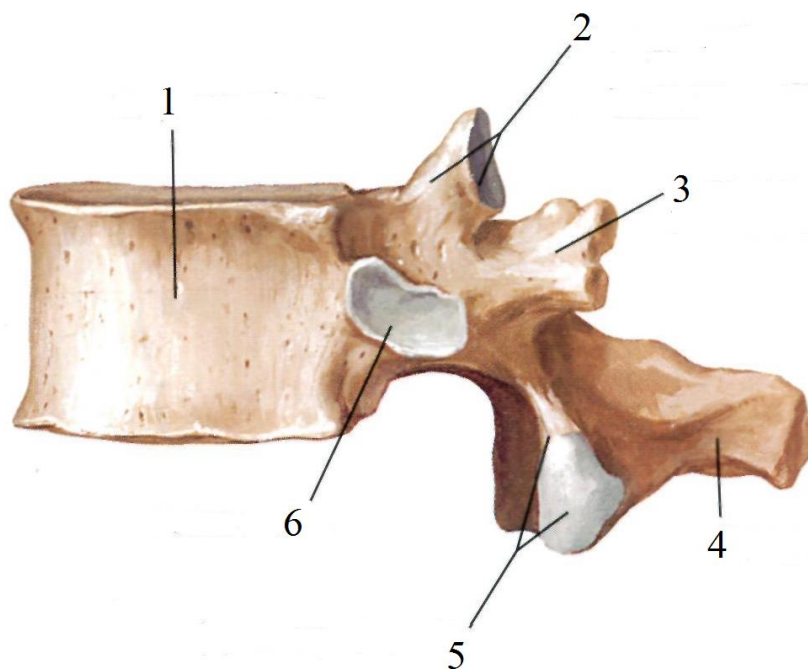


1 -	8 -
2 -	9 -
3 -	10 -
4 -	11 -
5 -	12 -
6 -	13 -
7 -	14 -

Задание № 1:

Впишите латинское значение терминов, указанных в билете и покажите их /или их проекцию/ на препарате	Отметка экзаменатора о правильности ответа (ДА/НЕТ)
1. подгрудная область	
2. латеральный край лопатки	
3. грудинный край ключицы	
4. восходящая часть аорты	
5. левый главный бронх	
6. средняя доля правого легкого	
7. наружный листок перикарда	
8. грудинный отдел диафрагмы	
9. задняя стенка влагалища прямой мышцы живота	
10. поперечная мышца живота	
11. правый брыжеечный синус	
12. передняя поверхность печени	
13. воротная вена	
14. основание червеобразного отростка	
15. сигмовидная артерия	
16. задняя поверхность почки	
17. копчиковая мышца	
18. яичник	
19. шейный позвонок	
20. пояснично-крестцовое утолщение спинного мозга	
ИТОГОВАЯ ОЦЕНКА (ненужное зачеркнуть): 70% = 14 пр. отв.; 80% = 16 пр. отв.; 96% = 18 пр. отв.	ЗАЧЕТ/ НЕЗАЧЕТ

Задание № 2: Определите позвонок. Расставьте обозначения.

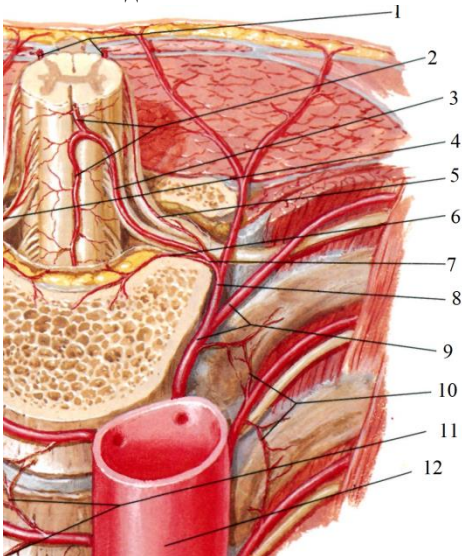


1 -
2 -
3 -
4 -
5 -
6 -

Задание № 1:

Впишите латинское значение терминов, указанных в билете и покажите их /или их проекцию/ на препарате	Отметка экзаменатора о правильности ответа (ДА/НЕТ)
1. ребро	
2. клювовидный отросток	
3. грудино-реберный треугольник	
4. дуга аорты	
5. правая легочная артерия	
6. нижняя доля правого легкого	
7. внутренний листок перикарда	
8. позвоночный отдел диафрагмы	
9. полулунная линия	
10. поперечная фасция	
11. левый брыжеечный синус	
12. нижний край печени	
13. печеночно-дуоденальная связка	
14. брыжейка червеобразного отростка	
15. верхняя прямокишечная артерия	
16. ворота почки	
17. грушевидная мышца	
18. ворота яичника	
19. грудной отдел позвоночника	
20. переднелатеральная борозда спинного мозга	
ИТОГОВАЯ ОЦЕНКА (ненужное зачеркнуть): 70% = 14 пр. отв.; 80% = 16 пр. отв.; 96% = 18 пр. отв.	ЗАЧЕТ/ НЕЗАЧЕТ

Задание № 2: Расставьте обозначения

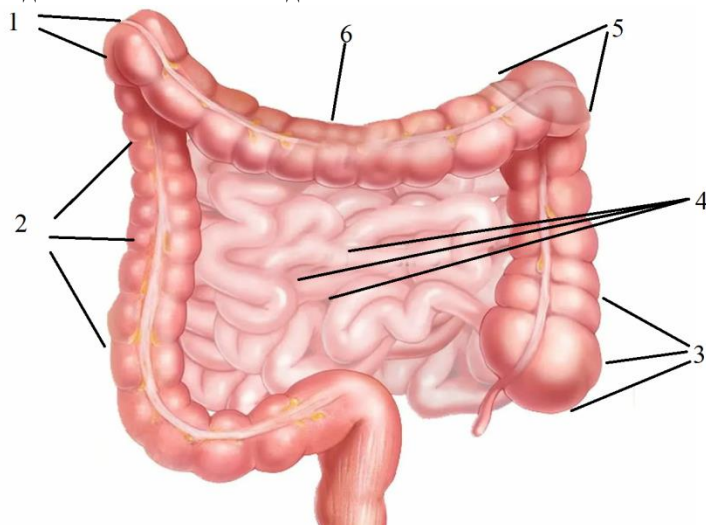


1 -
2 -
3 -
4 -
5 -
6 -
7 -
8 -
9 -
10 -

Задание № 1:

Впишите латинское значение терминов, указанных в билете и покажите их /или их проекцию/ на препарате	Отметка экзаменатора о правильности ответа (ДА/НЕТ)
1. реберный хрящ	
2. шейка лопатки	
3. передняя срединная линия груди	
4. нисходящая часть аорты	
5. левая легочная артерия	
6. верхняя доля левого легкого	
7. сердце	
8. аортальное отверстие	
9. дуговая линия	
10. передняя пластинка влагалища прямой мышцы живота	
11. желудок	
12. нижняя поверхность печени	
13. печеночно-желудочная связка	
14. восходящая часть ободочной кишки	
15. средняя прямокишечная артерия	
16. лоханка почки	
17. надгрушевидное отверстие	
18. влагалище	
19. грудной позвонок	
20. заднелатеральная борозда спинного мозга	
ИТОГОВАЯ ОЦЕНКА (ненужное зачеркнуть): 70% = 14 пр. отв.; 80% = 16 пр. отв.; 96% = 18 пр. отв.	ЗАЧЕТ/ НЕЗАЧЕТ

Задание № 2: Укажите отделы толстого кишечника.

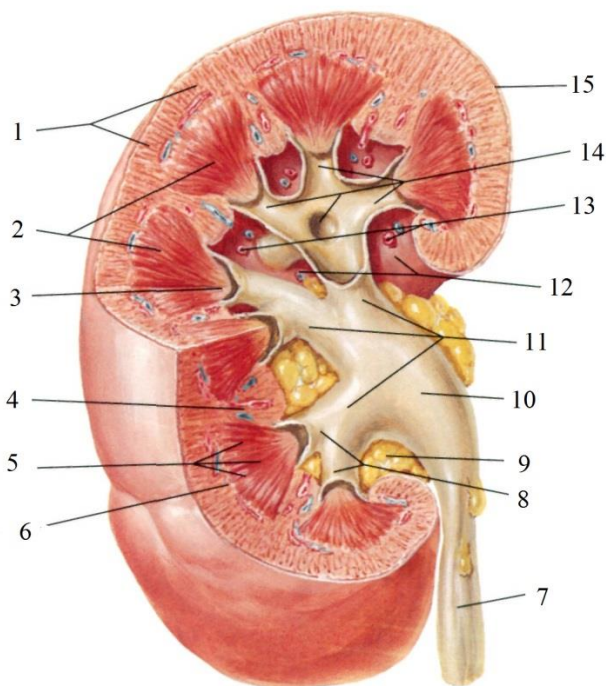


1 -	4 -
2 -	5 -
3 -	6 -

Задание № 1:

Впишите латинское значение терминов, указанных в билете и покажите их /или их проекцию/ на препарате	Отметка экзаменатора о правильности ответа (ДА/НЕТ)
1. угол ребра	
2. артерия, огибающая лопатку	
3. грудинная линия	
4. правая венечная артерия	
5. правые лёгочные вены	
6. нижняя доля левого легкого	
7. верхушка сердца	
8. пищеводное отверстие	
9. апоневроз наружной косой мышцы живота	
10. задняя пластинка влагалища прямой мышцы живота	
11. дно желудка	
12. правая доля печени	
13. двенадцатиперстная кишка	
14. печеночный угол ободочной кишки	
15. нижняя прямокишечная артерия	
16. почечная фасция	
17. подгрушевидное отверстие	
18. свод влагалища	
19. поясничный отдел позвоночника	
20. терминальная нить	
ИТОГОВАЯ ОЦЕНКА (ненужное зачеркнуть): 70% = 14 пр. отв.; 80% = 16 пр. отв.; 96% = 18 пр. отв.	ЗАЧЕТ/ НЕЗАЧЕТ

Задание № 2: Расставьте обозначения.

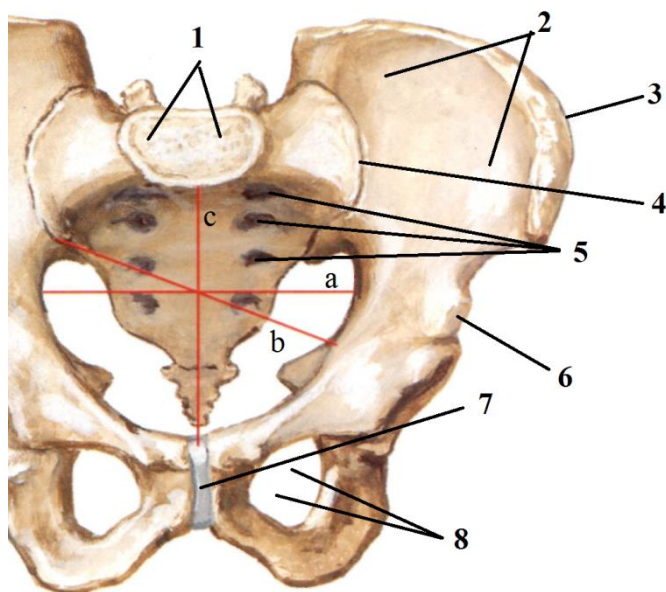


1 -	9 -
2 -	10 -
3 -	11 -
4 -	12 -
5 -	13 -
6 -	14 -
7 -	15 -
8 -	

Задание № 1:

Впишите латинское значение терминов, указанных в билете и покажите их /или их проекцию/ на препарате	Отметка экзаменатора о правильности ответа (ДА/НЕТ)
1. головка ребра	
2. внутренняя грудная артерия	
3. среднеключичная линия	
4. левая венечная артерия	
5. левые лёгочные вены	
6. сердечная вырезка левого легкого	
7. основание сердца	
8. отверстие нижней полой вены	
9. апоневроз внутренней косой мышцы живота	
10. паховый треугольник	
11. тело желудка	
12. левая доля печени	
13. нисходящая часть двенадцатиперстной кишки	
14. горизонтальная часть ободочной кишки	
15. бифуркация аорты	
16. передний листок почечной фасции	
17. мышца, поднимающая задний проход	
18. пузырно-маточное углубление	
19. поясничный позвонок	
20. серое вещество спинного мозга	
ИТОГОВАЯ ОЦЕНКА (ненужное зачеркнуть): 70% = 14 пр. отв.; 80% = 16 пр. отв.; 96% = 18 пр. отв.	ЗАЧЕТ/ НЕЗАЧЕТ

Задание № 2: Расставьте обозначения.



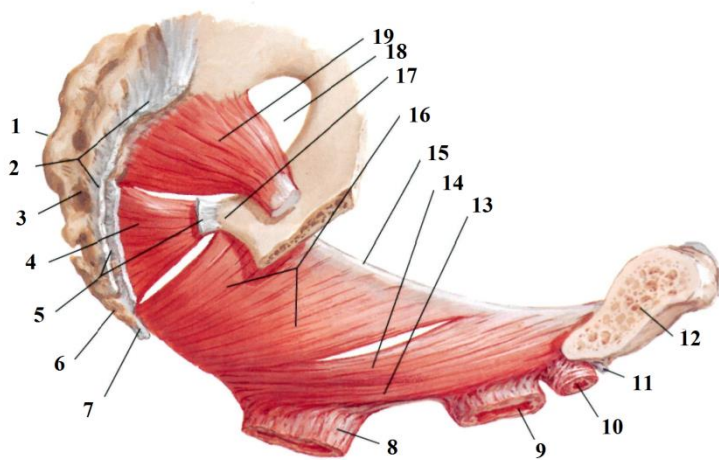
a	b	c
---	---	---

1 -	5 -
2 -	6 -
3 -	7 -
4 -	8 -

Задание № 1:

Впишите латинское значение терминов, указанных в билете и покажите их /или их проекцию/ на препарате	Отметка экзаменатора о правильности ответа (ДА/НЕТ)
1. тело ребра	
2. латеральная грудная артерия	
3. передняя подмышечная линия	
4. венечный синус	
5. легочный ствол	
6. диафрагмальная поверхность правого легкого	
7. левое ушко сердца	
8. белая линия живота	
9. поперечная мышца живота	
10. сосудистая лакуна	
11. передняя стенка желудка	
12. квадратная доля печени	
13. горизонтальная часть двенадцатиперстной кишки	
14. брыжейка горизонтальной части ободочной кишки	
15. правая общая подвздошная артерия	
16. задний листок почечной фасции	
17. сухожильная дуга мышцы, поднимающей задний проход	
18. мочевого пузыря	
19. межпозвоночный симфиз	
20. белое вещество спинного мозга	
ИТОГОВАЯ ОЦЕНКА (ненужное зачеркнуть): 70% = 14 пр. отв.; 80% = 16 пр. отв.; 96% = 18 пр. отв.	ЗАЧЕТ/ НЕЗАЧЕТ

Задание № 2: Расставьте обозначения

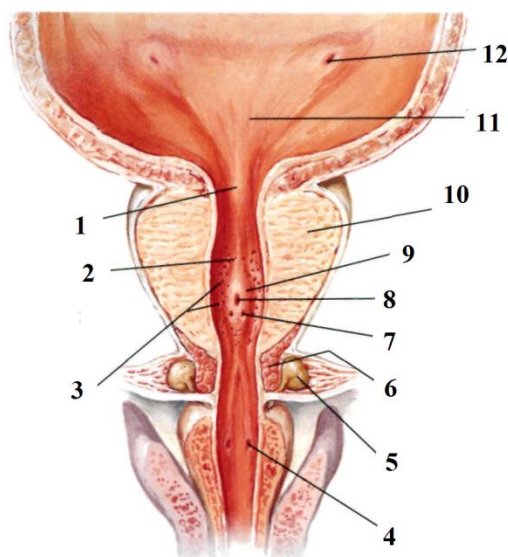


1 -	11 -
2 -	12 -
3 -	13 -
4 -	14 -
5 -	15 -
6 -	16 -
7 -	17 -
8 -	18 -
9 -	19 -
10 -	

Задание № 1:

Впишите латинское значение терминов, указанных в билете и покажите их /или их проекцию/ на препарате	Отметка экзаменатора о правильности ответа (ДА/НЕТ)
1. борозда ребра	
2. латеральные ветви внутренней грудной артерии	
3. средняя подмышечная линия	
4. диафрагмальный нерв	
5. верхний долевого бронх	
6. диафрагмальная поверхность левого легкого	
7. правое ушко сердца	
8. межреберная линия	
9. верхняя надчревная артерия	
10. мышечная лакуна	
11. задняя стенка желудка	
12. хвостатая доля печени	
13. восходящая часть двенадцатиперстной кишки	
14. селезеночный угол ободочной кишки	
15. левая общая подвздошная артерия	
16. жировая капсула почки	
17. сигмовидная кишка	
18. дно мочевого пузыря	
19. крестец	
20. мягкая оболочка спинного мозга	
ИТОГОВАЯ ОЦЕНКА (ненужное зачеркнуть): 70% = 14 пр. отв.; 80% = 16 пр. отв.; 96% = 18 пр. отв.	ЗАЧЕТ/ НЕЗАЧЕТ

Задание № 2: Расставьте обозначения

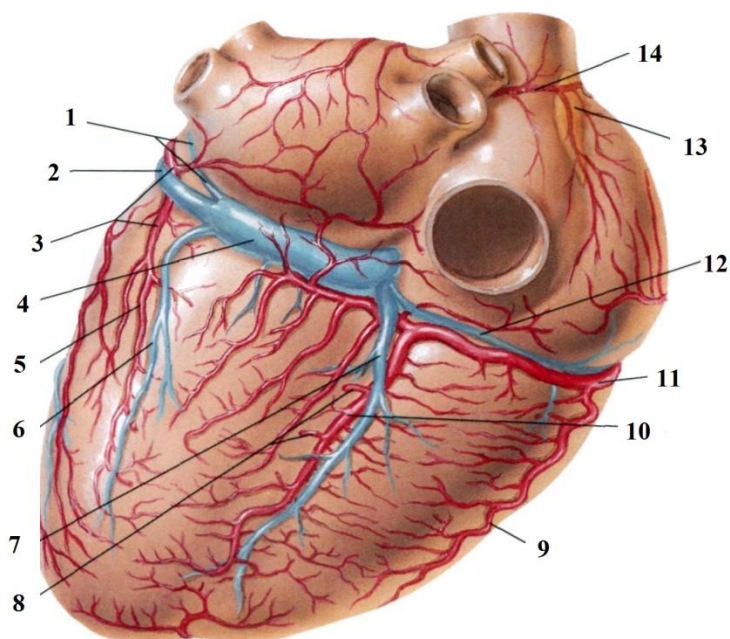


1 -	7 -
2 -	8 -
3 -	9 -
4 -	10 -
5 -	11 -
6 -	12 -

Задание № 1:

Впишите латинское значение терминов, указанных в билете и покажите их /или их проекцию/ на препарате	Отметка экзаменатора о правильности ответа (ДА/НЕТ)
1. истинное ребро	
2. медиальные ветви внутренней грудной артерии	
3. задняя подмышечная линия	
4. верхняя полая вена	
5. нижний долевого бронх	
6. реберная поверхность правого легкого	
7. правое предсердие	
8. надчревьё	
9. нижняя надчревная артерия	
10. бедренная артерия	
11. малая кривизна желудка	
12. общая печеночная артерия	
13. связка, подвешивающая двенадцатиперстную кишку	
14. околоободочная жировая клетчатка	
15. правая наружная подвздошная артерия	
16. почечная артерия	
17. прямая кишка	
18. тело мочевого пузыря	
19. крестцовый гребень	
20. паутинная оболочка спинного мозга	
ИТОГОВАЯ ОЦЕНКА (ненужное зачеркнуть): 70% = 14 пр. отв.; 80% = 16 пр. отв.; 96% = 18 пр. отв.	ЗАЧЕТ/ НЕЗАЧЕТ

Задание № 2: Расставьте обозначения:

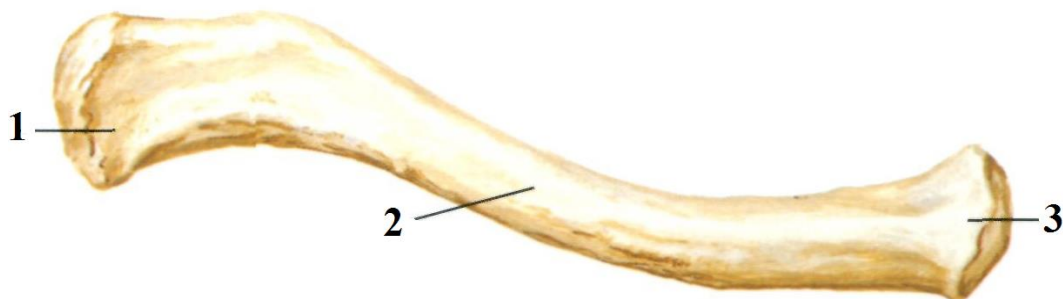


1 -	8 -
2 -	9 -
3 -	10 -
4 -	11 -
5 -	12 -
6 -	13 -
7 -	14 -

Задание № 1:

Впишите латинское значение терминов, указанных в билете и покажите их /или их проекцию/ на препарате	Отметка экзаменатора о правильности ответа (ДА/НЕТ)
1. ложное ребро	
2. грудные поперечные мышцы	
3. лопаточная линия	
4. правая плечеголовная вена	
5. пищевод	
6. реберная поверхность левого легкого	
7. правый желудочек	
8. среднечревьё	
9. передний верхний гребень подвздошной кости	
10. бедренная вена	
11. большая кривизна желудка	
12. собственная печеночная артерия	
13. поджелудочная железа	
14. ободочно-селезеночная связка	
15. левая наружная подвздошная артерия	
16. почечная вена	
17. ампула прямой кишки	
18. артерия мочевого пузыря	
19. крестцово-подвздошный сустав	
20. твердая оболочка спинного мозга	
ИТОГОВАЯ ОЦЕНКА (ненужное зачеркнуть): 70% = 14 пр. отв.; 80% = 16 пр. отв.; 96% = 18 пр. отв.	ЗАЧЕТ/ НЕЗАЧЕТ

Задание № 2: Укажите, какая кость изображена на рисунке . Расставьте обозначения.

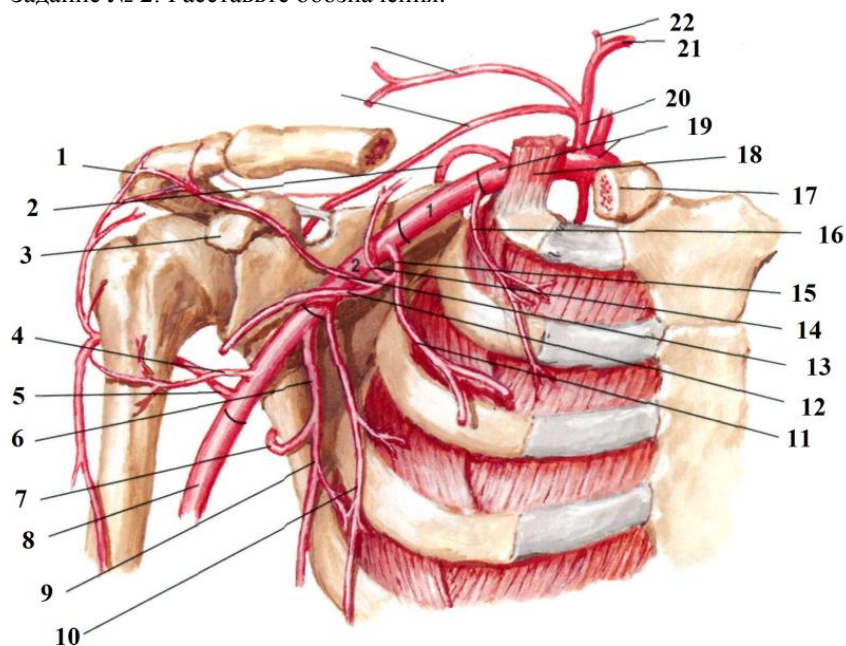


1 -	3 -
2 -	

Задание № 1:

Впишите латинское значение терминов, указанных в билете и покажите их /или их проекцию/ на препарате	Отметка экзаменатора о правильности ответа (ДА/НЕТ)
1. колеблющееся ребро	
2. межреберные мышцы	
3. околопозвоночная линия	
4. левая плечеголовная вена	
5. грудной отдел пищевода	
6. средостенная поверхность правого легкого	
7. левое предсердие	
8. подчревьe	
9. лонное сочленение	
10. гребенчатая связка	
11. привратник	
12. правая печеночная артерия	
13. капсула поджелудочной железы	
14. нисходящая часть ободочной кишки	
15. правая внутренняя подвздошная артерия	
16. мочеточник	
17. сфинктер прямой кишки	
18. предстательная железа	
19. мыс крестца	
20. эпидуральное пространство	
ИТОГОВАЯ ОЦЕНКА (ненужное зачеркнуть): 70% = 14 пр. отв.; 80% = 16 пр. отв.; 96% = 18 пр. отв.	ЗАЧЕТ/ НЕЗАЧЕТ

Задание № 2: Расставьте обозначения.

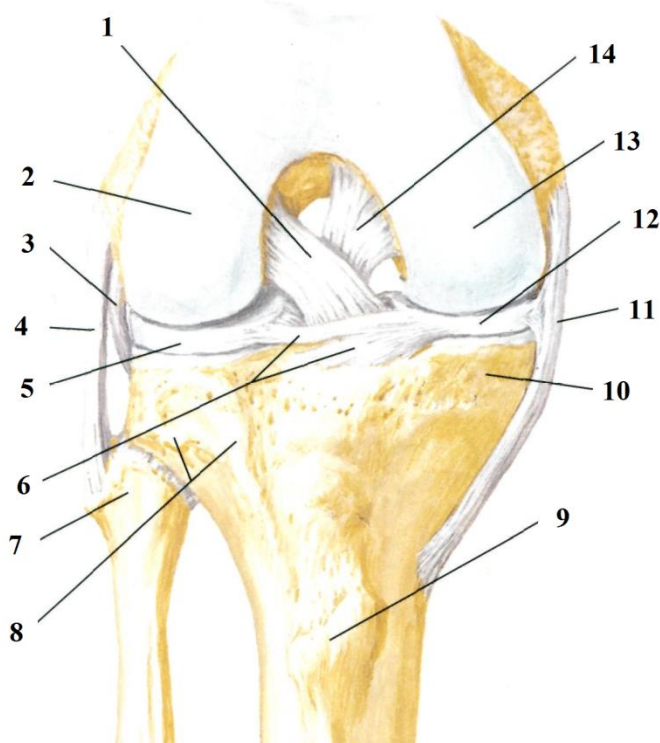


1 -	12 -
2 -	13 -
3 -	14 -
4 -	15 -
5 -	16 -
6 -	17 -
7 -	18 -
8 -	19 -
9 -	20 -
10 -	21 -
11 -	22 -

Задание № 1:

Впишите латинское значение терминов, указанных в билете и покажите их /или их проекцию/ на препарате	Отметка экзаменатора о правильности ответа (ДА/НЕТ)
1. верхняя апертура грудной клетки	
2. наружные межреберные мышцы	
3. задняя срединная линия	
4. внутренняя яремная вена	
5. абдоминальный отдел пищевода	
6. средостенная поверхность левого легкого	
7. левый желудочек	
8. межкостная линия	
9. паховая связка	
10. передняя пластинка влагалища прямой мышцы живота	
11. желудочно-ободочная связка	
12. пузырная артерия	
13. головка поджелудочной железы	
14. придаточный сальник	
15. левая внутренняя подвздошная артерия	
16. подвздошно-поясничная мышца	
17. прямокишечная ямка	
18. семенной пузырек	
19. крестово-остистая связка	
20. субдуральное пространство	
ИТОГОВАЯ ОЦЕНКА (ненужное зачеркнуть): 70% = 14 пр. отв.; 80% = 16 пр. отв.; 96% = 18 пр. отв.	ЗАЧЕТ/ НЕЗАЧЕТ

Задание № 2: Расставьте обозначения.



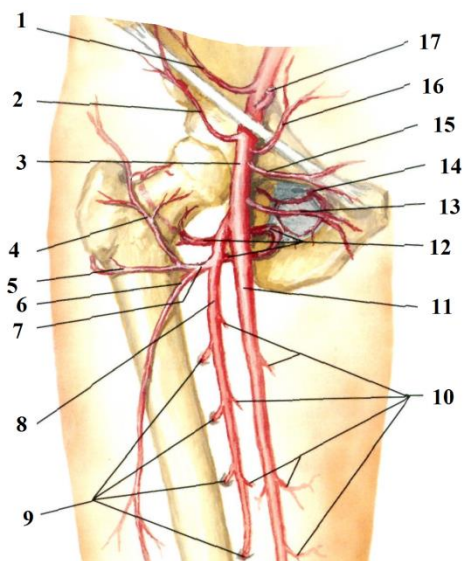
1 -	8 -
2 -	9 -
3 -	10 -
4 -	11 -
5 -	12 -
6 -	13 -
7 -	14 -

Задание № 1:

Впишите латинское значение терминов, указанных в билете и покажите их /или их проекцию/ на препарате	Отметка экзаменатора о правильности ответа (ДА/НЕТ)
1. нижняя апертура грудной клетки	
2. внутренние межреберные мышцы	
3. широчайшая мышца спины	
4. наружная яремная вена	
5. правое легкое	
6. правый плевральный синус	
7. косой перикардиальный синус	
8. правая подреберная область	
9. внутреннее паховое кольцо	
10. полость живота	
11. желудочно-селезеночная связка	
12. левая печеночная артерия	
13. шейка поджелудочной железы	
14. брыжеечный край	
15. правая общая подвздошная вена	
16. пояснично-крестцовый диск	
17. маточно-прямокишечное углубление	
18. мужской половой член	
19. крестцово-бугорная связка	
20. подпаутинное пространство	
ИТОГОВАЯ ОЦЕНКА (ненужное зачеркнуть): 70% = 14 пр. отв.; 80% = 16 пр. отв.; 96% = 18 пр. отв.	ЗАЧЕТ/ НЕЗАЧЕТ

Задание № 2: Расставьте обозначения

15.
16.
17.



1.
2.
3.
4.
5.
6.
7.
8.
9.
10.
11.
12.
13.
14.

**Федеральное государственное бюджетное образовательное учреждение
высшего образования «Северо-Осетинская государственная медицинская
академия» Министерства здравоохранения Российской Федерации**

Кафедра анатомии человека с топографической анатомией и оперативной
хирургией

**Банк тестовых заданий
по дисциплине**

«ТОПОГРАФИЧЕСКАЯ АНАТОМИЯ И ОПЕРАТИВНАЯ ХИРУРГИЯ»

основной профессиональной образовательной программы высшего образования –
программы специалитета **ПО СПЕЦИАЛЬНОСТИ**

31.05.01 Лечебное дело

для студентов _____ 4 _____ курса _____ лечебного _____ факультета

ОГЛАВЛЕНИЕ

№	Наименование контролируемого раздела (темы) дисциплины/модуля	Код формируемых компетенций	стр. с ___ по ___
1	2	3	4
Вид конт роля	Текущий		
1.	Входной контроль. Общие вопросы. Топографическая анатомия и оперативная хирургия верхней и нижней конечности.	ОПК-5. - Способен оценивать морфофункциональные, физиологические состояния и патологические процессы в организме человека для решения профессиональных задач.	69-102
2.	Топографическая анатомия и оперативная хирургия головы и шеи.	ОПК-5. - Способен оценивать морфофункциональные, физиологические состояния и патологические процессы в организме человека для решения профессиональных задач.	103-127
3.	Топографическая анатомия и оперативная хирургия туловища.	ОПК-5. - Способен оценивать морфофункциональные, физиологические состояния и патологические процессы в организме человека для решения профессиональных задач.	128-202

ОБЩИЕ ВОПРОСЫ

1. «Голотопия» - это: (1)

положение относительно соседних органов
взаимоотношение органа с брюшиной или плеврой
(+)положение органа относительно тела и его областей
отношение к скелету
размеры органа

2. «Синтопия» - это: (1)

виды соединения костей скелета
(+)взаимоотношение с соседними органами
положение относительно тела и его областей
положение относительно скелета
низкое положение органа

3. Важнейшие положения о строении и положении сосудистых влагалищ впервые сформулировал: (1)

Р.Д. Синельников
А.С. Вишневский
(+)Н.И. Пирогов
В.Н. Шевкуненко
П.А. Куприянов

4. Основоположником учения об индивидуальной изменчивости строения и положения органов и систем тела человека является: (1)

Н.И. Пирогов
Б.В. Огнев
(+)В.Н. Шевкуненко
А.Н. Максименков
В.В. Кованов

5. Поперечное сечение сосудистого влагалища обычно имеет форму: (1)

прямоугольника
круга
(+)треугольника
овала
многоугольника

6. Грань сосудистого влагалища, как правило, соединяется с: (1)

кожей
мышцей
ближайшей костью
капсулой сустава
(+)ближайшей костью или капсулой сустава

7. Наличие белесоватых полосок на собственной фасции является: (1)

признаком межмышечного промежутка
(+)признаком межмышечного промежутка, содержащего сосудисто-нервный пучок
признаком средней линии
признаком сращения поверхностного и глубокого листков собственной фасции
признаком межмышечного клетчаточного пространства

8. Радикальная операция - это операция: (1)

выполненная одномоментно
(+)полностью устраняющая патологический очаг

устраняющая болевой синдром

технически простая

которую может выполнить опытный хирург

9. Паллиативная операция - это операция: (1)

(+)ликвидирующая угрожающий жизни основной симптом заболевания

устраняющая патологический очаг

наиболее простая по технике выполнения

любая операция

неправильно выбранная операция

10. «Операция необходимости» - это: (1)

операция, которую необходимо сделать после предварительно проведенной лучевой терапии

(+)операция, возможность выполнения которой определяется состоянием больного и квалификацией хирурга

операция, возможность выполнения которой определяется квалификацией хирурга

любая операция, которую необходимо выполнить больному

лучшая операция для лечения данного заболевания, соответствующая современным научным достижениям

11. «Операция выбора» - это: (1)

операция, которую может выбрать больной или хирург

(+)лучшая операция для лечения данного заболевания, соответствующая современным научным достижениям

операция, которая устранил наиболее тяжелые последствия заболевания

операция, отличающаяся технической простотой

операция, описанная в большинстве руководств

12. Этапами операции являются: (3)

(+)оперативный доступ

ревизия раны

тампопада раны

(+)оперативный прием

(+)закрытие операционной раны

13. Требования, предъявляемые к оперативному доступу: (1)

простота и быстрота выполнения

минимальная травматичность

обнажение объекта оперативного вмешательства кратчайшим путем

хорошее заживление раны

(+)все перечисленные

14. Требования, предъявляемые к оперативному приему: (3)

(+)простота выполнения

(+)радикальность

(+)физиологичность

возможность ревизии прилежащих анатомических образований

безболезненность манипуляций

15. Все хирургические инструменты делятся на: (1)

инструменты для разъединения тканей

инструменты для соединения тканей

вспомогательные инструменты

кровоостанавливающие инструменты

(+)все перечисленные группы

16. Наиболее прочным является: (1)

двойной хирургический узел

(+)морской узел

«женский» узел

узел, завязанный аподактильно

вид узла не имеет значения

17. Желобоватый зонд применяется при рассечении собственной фасции: (1)

по традиции

(+)для предупреждения возможного повреждения сосудов и нервов, находящихся под фасцией

для получения аккуратного разреза

все указанное верно

18. Правильное держание пинцета: (1)

определяется навыками и привычкой хирурга

(+)в позиции писчего пера

в кулаке

в позиции смычка

определенного правила не существует

19. Обычно длина нити, зафиксированной в игле, равна: (1)

10-15 см

16-20 см

20-30 см

длине иглодержателя

(+)1,5 длинам иглодержателя

20. Располагать иглу между браншами иглодержателя следует: (1)

ближе к замку иглодержателя

(+)на 2-3 мм от конца браншей иглодержателя

на середине длины браншей иглодержателя

на границе средней и задней трети длины браншей

место фиксации зависит от навыков хирурга

21. Фиксировать иглодержателем кишечную (колющую) иглу следует: (1)

ближе к ушку иглы

ближе к острию иглы

на середине длины иглы

(+)на границе средней и задней трети длины

место фиксации зависит от навыков хирурга

22. Главные требования, предъявляемые к скальпелю: (1)

(+)должен быть острым, иметь удобную рукоятку, легко поддаваться чистке и стерилизации

должен быть легким, иметь широкое лезвие и длинную рукоятку

должен быть острым, иметь матовую поверхность и ручку, не повреждающую перчатки хирурга

должен быть острым

должен иметь матовую поверхность

23. Способы держания в руке скальпеля: (3)

(+)в виде смычка

(+)в виде писчего пера

(+) в виде столового ножа

в виде копья

в виде ампутационного ножа

24. «Прямой доступ к артерии» - это: (1)

прямолинейный разрез

разрез, ориентированный по продольной оси конечности

(+) доступ строго по проекционной линии артерии

доступ вне проекционной линии артерии

доступ, не связанный с необходимостью отодвигания мышц

25. Желобоватый зонд применяется при рассечении собственной фасции: (1)

(+) для предупреждения возможного повреждения сосудов и нервов, находящихся под фасцией

для профилактики гематом

все указанное верно

26. «Окольный доступ к артерии» - это доступ: (1)

поперек хода сосудисто-нервного пучка

связанный с необходимостью раздвигания мышц

(+) вне проекционной линии артерии

связанный с необходимостью рассечения мышц

к артерии, проходящей в другой области

27. Под термином «перевязка артерии на протяжении» подразумевается: (1)

лигирование артерии на расстоянии 2-3 см от места ее повреждения

(+) перевязка артерии вне раны в пределах здоровых тканей

фиксация временного шунта артерии с помощью лигатур

28. При применении сосудистого шва восстанавливать непрерывность интимы: (1)

не обязательно, главное восстановить целостность наружной оболочки

(+) обязательно - это определяет успех операции

не обязательно, так как это не имеет существенного значения

обязательно для опытного хирурга

для начинающего хирурга - главное добиться герметизма шва

29. Перевязка артерии на протяжении производится: (3)

при некрозе дистального отдела конечности

для лечения варикозной болезни

(+) при кровотечении из гнойной раны

(+) при кровотечении из размозженной раны

(+) при кровотечении из раны, расположенной в области со сложными топографоанатомическими взаимоотношениями

30. Наиболее распространенный способ улучшения коллатерального кровообращения: (1)

периартериальное введение новокаина

(+) пересечение стенки артерии между двумя лигатурами для снятия спастического действия вазоконстрикторов

региональная гемоперфузия

массаж

локальное термическое воздействие

31. Под термином «перевязка артерии на протяжении» подразумевается: (1)

перевязка артерии в проксимальном отделе конечности

(+)перевязка артерии вне раны в пределах здоровых тканей
перевязка артерии вместе с веной

32. К сосудистому шву предъявляются все требования, кроме: (1)

атравматичности

герметичности

профилактики нарушения тока крови

профилактики сужения просвета сосуда

(+)профилактики нарушения разволокнения мышечного слоя стенки сосуда

33. Невролиз или невролизис - это: (1)

разрушение нерва в месте поражения

(+)освобождение нерва из рубцовых сращений

рассасывание нервного ствола

рубцовое ущемление нерва

ущемление нерва костными отломками

34. Установите соответствие наименований соединительнотканых оболочек

нерва их определениям:

эпиневрй наружный (Г)

А) соединительнотканная оболочка нервного пучка

эпиневрй внутренний (В)

Б) соединительная ткань в нервном пучке между нервными волокнами

периневрй (А)

В) соединительная ткань между нервными пучками пучками

эндоневрй (Б)

Г) соединительнотканная оболочка вокруг нервного ствола

35. Следующие утверждения, относящиеся к операциям на нервах, истинны:

(3)

обнажение нерва производят прямым доступом

(+)обнажение нерва производят окольным доступом

операции производят под жгутом

(+)операции производят без жгута

(+)при сшивании нерва накладывают эпиневральный шов

36. Требования, предъявляемые к сухожильному шву: (1)

захватывание минимального количества сухожильных пучков

обеспечение гладкой поверхности сухожилий

не допущение разволокнения концов сухожилия

сохранение сосудов и кровоснабжения сухожилия

обеспечение прочности шва

(+)все вышеперечисленное

37. При вскрытии гнойника производить ревизию раны: (1)

недопустимо

(+)необходимо для вскрытия гнойных затеков и карманов

производится ревизия только глубоко расположенных гнойников

показано только при развитии осложнений

показано только при хроническом воспалении

38 Ампутация конечности - это отсечение: (1)

нежизнеспособных тканей

конечности на уровне сустава

поврежденной конечности

(+)конечности на протяжении кости
тканей с целью максимального сохранения жизнеспособности конечности

39 Экзартикуляция конечности - это отсечение: (1)

(+)конечности на уровне сустава
поврежденной конечности
конечности на протяжении кости
тканей с целью максимального сохранения жизнеспособности конечности

40. «Уровень ампутации» - это: (1)

место рассечения мягких тканей
место наибольшего разрушения мягких тканей
(+)место перепила кости
место пересечения нервов
все вышеперечисленное

41. В «хирургии катастроф» чаще используют ампутации: (1)

лоскутные
костнопластические
(+)круговые
с манжеткой
фасциальнопластические

42. В мирное время чаще используют ампутации: (1)

круговые
(+)лоскутные
костнопластические
с манжеткой
атипичные

43. Экзартикуляция конечности - это отсечение: (1)

нежизнеспособных тканей
(+)конечности на уровне сустава
конечности на протяжении кости
тканей с целью максимального сохранения жизнеспособности конечности

**44. Расположение послеоперационного рубца по завершению ампутации
желательно: (1)**

на рабочей поверхности
(+)на нерабочей поверхности
на конце культы
на поверхности с наиболее прочной кожей
расположение рубца не имеет значения

45. В зависимости от состава лоскутов ампутации бывают: (1)

фасциальнопластические
миопластические
периостопластические
костнопластические
(+)все вышеуказанные

46. Круговые ампутации бывают: (3)

(+)одномоментные
(+)двухмоментные
(+)трехмоментные
четырёхмоментные

пятимоментные

47. К первичным показаниям ампутации конечности относятся: (3)

газовая гангрена

острое гнойное воспаление, угрожающее переходом в септическую фазу

(+)полный отрыв дистального отдела конечности

(+)некроз дистального отдела конечности

(+)открытое повреждение конечности, при котором сочетаются полный разрыв сосудисто-нервных пучков, раздробление кости и разрушение более 2/3 объема мягких тканей

48. Для предупреждения кровотечения при проведении ампутации используют: (4)

(+)пальцевое прижатие артерии

тугое бинтование конечности выше ампутации

(+)наложение жгута

(+)перевязку артерии на протяжении

(+)лигирование сосудов по мере рассечения мягких тканей

49. Концы нервов при ампутации усекают: (1)

для предотвращения развития невромы

(+)для предотвращения развития фантомных болей

для предупреждения развития каузалгий

чтобы сформировалась неврома небольших размеров

с целью лучшего заживления раны

50. После рассечения мышц при ампутации оттягивают мягкие ткани в проксимальном направлении с помощью: (2)

(+)марлевого ретрактора

(+)металлического ретрактора

лопаточки Буяльского

лопаточки для разъединения мягких тканей

51. Развитие острого болевого синдрома при развитии гнойного воспаления в замкнутых фасциальных пространствах объясняется: (1)

большим количеством нервных окончаний

особенностью микроциркуляции

(+)быстротой увеличения давления в замкнутом пространстве, приводящего к нарастанию ишемии мышц

переходом воспаления на другие области

сдавлением мышц при повышении давления

52. Для предупреждения кровотечения при проведении ампутации используют: (1)

пальцевое прижатие артерии

(+)все перечисленное верно

наложение жгута

перевязку артерии на протяжении

лигирование сосудов по мере рассечения мягких тканей

53. Иссечение суставных концов костей, пораженных каким-либо патологическим процессом, называется: (1)

(+)резекцией сустава

артропластикой

синовэктомией

артродезом
артротомией

54. После рассечения мышц при ампутации оттягивают мягкие ткани в проксимальном направлении с помощью: (2)

(+)марлевого ретрактора
крючков Фарабефа
(+)металлического ретрактора
лопаточки для разъединения мягких тканей

55. Выравнивание и сопоставление смещенных отломков костей при переломах называется: (1)

редрессацией
остеосинтезом
остеотомией
трансплантацией
(+)репозицией

56. Операция фиксации сустава в заданном положении: (1)

(+)артродез
артролиз
артропластика
артротомия
резекция сустава

57. Операция восстановления подвижности в суставе путем иссечения фиброзных сращений между суставными поверхностями: (1)

артродез
(+)артролиз
артропластика
артротомия
резекция сустава

58. Операция рассечения кости с целью устранения ее деформации: (1)

остеосинтез
(+)остеотомия
резекция кости

59. Операция соединения кости и устранения их подвижности: (1)

остеопластика
(+)остеосинтез
остеотомия
резекция кости

60. Операция восстановления анатомической целостности, формы и функции кости замещением ее дефекта костным трансплантатом: (1)

(+)остеопластика
остеосинтез
остеотомия
протезирование

61. Операция рассечения кости с целью устранения ее деформации: (1)

остеопластика
(+)остеотомия
резекция кости

ВЕРХНЯЯ КОНЕЧНОСТЬ

62. Передней стенкой подмышечной впадины является: (1)

(+) большая и малая грудные мышцы

грудная стенка с передней зубчатой мышцей

надостная и подостная мышцы

плечевая кость с клювовидно-плечевой мышцей и двуглавой мышцей плеча

подлопаточная, большая круглая мышцы и широчайшая мышца спины

63. Для кожи подмышечной впадины наиболее характерны два заболевания:

(2)

трофические язвы

(+) гидраденит

(+) фурункулы

экзема

псориаз

64. Хирург обнажает подмышечный сосудисто-нервный пучок разрезом по передней границе подмышечной области. Первым анатомическим образованием, с которым он встретится, является: (1)

подмышечная артерия

(+) подмышечная вена

плечевое сплетение

65. По ходу операции в подмышечной впадине хирургу оказалось необходимым определить срединный нерв. Укажите главный отличительный признак срединного нерва в подмышечной впадине: (1)

расположение латеральнее локтевого нерва

(+) формирование нерва слиянием двух ножек

66. Верхней и нижней границами ключично-грудного треугольника передней стенки подмышечной впадины являются следующие два образования: (2)

(+) нижний край ключицы

верхний край большой грудной мышцы

(+) верхний край малой грудной мышцы

нижний край малой грудной мышцы

нижний край большой грудной мышцы

67. Верхней и нижней границами подгрудного треугольника передней стенки подмышечной впадины являются два образования: (2)

нижний край ключицы

верхний край большой грудной мышцы

верхний край малой грудной мышцы

(+) нижний край малой грудной мышцы

(+) нижний край большой грудной мышцы

68. В подмышечной впадине на уровне ключично-грудного треугольника стволы плечевого сплетения по отношению к подмышечной артерии располагаются: (1)

медиально, латерально и спереди

медиально, латерально и сзади

сверху и спереди

(+) сверху и сзади

со всех сторон

69. По ходу операции в подмышечной впадине хирургу оказалось

необходимым определить срединный нерв. Укажите главный отличительный признак срединного нерва в подмышечной впадине: (1)

расположение на передней поверхности подмышечной артерии

(+)формирование нерва слиянием двух ножек

70. В подмышечной впадине на уровне грудного треугольника пучки плечевого сплетения по отношению к подмышечной артерии располагаются: (1)

медиально, латерально и спереди

(+)медиально, латерально и сзади

сверху и спереди

сверху и сзади

со всех сторон

71. Лигатуры на подмышечную артерию следует устанавливать: (1)

на любом уровне

(+)несколько выше уровня отхождения а. subscapularis

на уровне нижнего края малой грудной мышцы

72. В подгрудном треугольнике подмышечной области к подмышечной артерии медиально прилежит: (1)

подмышечный нерв

лучевой нерв

(+)локтевой нерв

срединный нерв

медиальный пучок плечевого сплетения

73. В подгрудном треугольнике подмышечной области сзади подмышечной артерии лежит: (1)

подмышечный нерв

(+)лучевой нерв

медиальный пучок плечевого сплетения

задний пучок плечевого сплетения

мышечно-кожный нерв

74. Подмышечная клетчатка связана с клетчаткой подключичной области по ходу: (1)

задней артерии, огибающей плечевую кость

передней артерии, огибающей плечевую кость

срединного нерва

(+)подмышечной артерии

лучевого нерва

75. Подмышечная клетчатка сообщается с клетчаткой поддельтовидного пространства по ходу: (1)

подлопаточной артерии

подмышечной артерии

срединного нерва

(+)подмышечного нерва

лучевого нерва

76. Поверхностное субпекторальное клетчаточное пространство заключено между: (1)

глубоким листком грудино-ключичной фасции и ребрами

ребрами и передней зубчатой мышцами

большой грудной мышцей и ключично-грудной фасцией

(+)большой и малой грудными мышцами
собственной и поверхностной фасциями подключичной области

77. Глубокое субпекторальное клетчаточное пространство расположено между мышцами: (1)

дельтовидной и большой грудной
малой и большой грудными
передней зубчатой и подлопаточной
большой круглой и подлопаточной
(+)малой грудной и межреберными

78. Лигатуры на подмышечную артерию следует устанавливать: (1)

(+)несколько выше уровня отхождения а. subscapularis
ниже уровня отхождения а. subscapularis
на уровне нижнего края большой грудной мышцы

79. После вскрытия поддельтовидной флегмоны разрезом по заднему краю дельтовидной мышцы у больного оказалась нарушенной функция отведения руки в плечевом суставе. Это осложнение явилось следствием пересечения в ходе операции: (1)

лучевого нерва
надлопаточного нерва
подключичного нерва
(+)подмышечного нерва

80. Через четырехстороннее отверстие на задней стенке подмышечной впадины проходят два образования: (2)

артерия, огибающая лопатку
передняя артерия, огибающая плечевую кость
(+)задняя артерия, огибающая плечевую кость
лучевой нерв
(+)подмышечный нерв

81. Через трехстороннее отверстие на задней стенке подмышечной впадины проходит: (1)

(+)артерия, огибающая лопатку
подлопаточная артерия
передняя артерия, огибающая плечевую кость
задняя артерия, огибающая плечевую кость

82. Передний гнойный затек при флегмоне подмышечной впадины располагается в клетчатке между: (1)

(+)грудной стенкой и большой грудной мышцей
большой грудной мышцей и поверхностным субпекторальным пространством
большой грудной мышцей и грудной фасцией

83. Во время операции по поводу флегмоны подмышечной впадины был обнаружен гнойный затек в поддельтовидное клетчаточное пространство, развившийся: (1)

через трехстороннее отверстие по ходу артерии, огибающей лопатку
(+)через четырехстороннее отверстие по ходу подмышечного нерва
по ходу сухожилия длинной головки трехглавой мышцы плеча

84. При флегмоне подмышечной впадины гнойный затек в заднем фасциальном ложе плеча развивается по ходу: (1)

длинной головки трехглавой мышцы плеча

клювовидно-плечевой мышцы

(+)лучевого нерва

85. Из медиального пучка плечевого сплетения формируются четыре нерва:

(4)

(+)локтевой нерв

лучевой нерв

латеральная ножка срединного нерва

(+)медиальная ножка срединного нерва

(+)медиальный кожный нерв плеча

(+)медиальный кожный нерв предплечья

мышечно-кожный нерв

подмышечный нерв

86. Передний гнойный затек при флегмоне подмышечной впадины располагается в клетчатке между: (1)

(+)грудной стенкой и большой грудной мышцей

малой и большой грудными мышцами

87. Из латерального пучка плечевого сплетения формируются два нерва: (2)

локтевой нерв

лучевой нерв

(+)латеральная ножка срединного нерва

медиальная ножка срединного нерва

медиальный кожный нерв плеча

медиальный кожный нерв предплечья

(+)мышечно-кожный нерв

подмышечный нерв

88. Из заднего пучка плечевого сплетения формируются два нерва: (2)

локтевой нерв

(+)лучевой нерв

латеральная ножка срединного нерва

медиальная ножка срединного нерва

медиальный кожный нерв плеча

медиальный кожный нерв предплечья

мышечно-кожный нерв

(+)подмышечный нерв

89. Вывихи в плечевом суставе чаще всего происходят в направлении, наименее укрепленном мышцами и костными образованиями, которым является: (1)

(+)переднее

латеральное

передненижнее

90. После вправления вывиха плечевого сустава у больного обнаружены следующие симптомы: нарушение отведения плеча до горизонтального уровня, расстройство кожной чувствительности на латеральной поверхности плеча. Другие движения в плечевом суставе свободны, в том числе и пассивное отведение плеча. Такое осложнение явилось следствием травмирования: (1)

дельтовидной мышцы

лучевого нерва

мышечно-кожного нерва

(+)подмышечного нерва

срединного нерва

91. Вывихи в плечевом суставе чаще всего происходят в направлении, наименее укрепленном мышцами и костными образованиями, которым является: (1)

(+)переднее

заднее

передненижнее

92. При пункции полости плечевого сустава спереди иглу вводят: (1)

(+)под клювовидный отросток лопатки

под выпуклую часть акромиального отростка лопатки через толщу дельтовидной мышцы

под задний край акромиального отростка лопатки, между задним краем дельтовидной мышцы и нижним краем надостной мышцы

в вершину подмышечной ямки

93. При пункции полости плечевого сустава сзади иглу вводят: (1)

под клювовидный отросток

под выпуклую часть акромиального отростка через толщу дельтовидной мышцы

(+)под задний край акромиального отростка лопатки, между задним краем дельтовидной мышцы и нижним краем надостной мышцы

в вершину подмышечной ямки

94. К плечевому суставу сзади прилежат все мышцы, кроме: (1)

(+)большой круглой

малой круглой

подостной

подлопаточной

95. В области плеча располагаются два фасциальных ложа: (2)

(+)заднее

латеральное

медиальное

(+)переднее

96. В переднем фасциальном ложе плеча располагаются три мышцы: (3)

(+)двуглавая мышца плеча

трехглавая мышца плеча

(+)клювовидно-плечевая мышца

круглый пронатор

(+)плечевая мышца

97. В заднем фасциальном ложе плеча располагается: (1)

двуглавая мышца плеча

(+)трехглавая мышца плеча

клювовидно-плечевая мышца

круглый пронатор

плечевая мышца

98. К плечевому суставу сзади прилежат все мышцы, кроме: (1)

(+)большой круглой

надостной

подостной

подлопаточной

99. Пульсацию плечевой артерии можно определить: (1)

у наружного края двуглавой мышцы плеча

у места прикрепления к плечевой кости дельтовидной мышцы

у внутреннего края дельтовидной мышцы

(+)на середине медиальной поверхности плеча

пульсация артерии не может быть пропальпирована на плече

100. При обнажении плечевой артерии применяется окольный доступ, что обусловлено расположением: (1)

(+)срединного нерва на медиальной поверхности плечевой артерии

плечевых вен между плечевой артерией и собственной фасцией плеча

локтевого нерва на медиальной поверхности плечевой артерии

101. Проекционная линия плечевой артерии проходит по прямой, проведенной от: (1)

вершины подмышечной впадины к внутреннему надмыщелку плечевой кости

вершины подмышечной впадины к наружному надмыщелку плечевой кости

(+)вершины подмышечной впадины к середине расстояния между внутренним надмыщелком плечевой кости и сухожилием двуглавой мышцы плеча

акромиального отростка лопатки до наружного надмыщелка плечевой кости

клювовидного отростка лопатки к внутреннему надмыщелку плечевой кости

102. При окольном доступе к плечевой артерии кожный разрез проводят: (1)

(+)на 1-1,5 см кпереди от медиальной борозды плеча

на 1-1,5 см кзади от медиальной борозды плеча

103. Для окольного доступа к плечевой артерии правильны два утверждения: (2)

(+)он выполняется через переднее фасциальное ложе

он выполняется через заднее фасциальное ложе

(+)двуглавая мышца плеча и плечевая мышца оттягиваются в латеральную сторону

трехглавая мышца плеча оттягивается назад и латерально

104. Хирург обнажил плечевую артерию в верхней трети плеча с целью ее перевязки. Определите предпочтительный уровень перевязки плечевой артерии с позиции сохранения кровоснабжения дистального отдела конечности: (1)

предпочтительнее перевязка до отхождения глубокой артерии плеча

(+)предпочтительнее перевязка после отхождения глубокой артерии плеча

оба уровня перевязки одинаково возможны

оба уровня нежелательны, необходима перевязка плечевой артерии в нижней трети плеча

105. При окольном доступе к плечевой артерии кожный разрез проводят: (1)

по медиальной борозде плеча

(+)на 1-1,5 см кпереди от медиальной борозды плеча

106. У больного с переломом плечевой кости на уровне хирургической шейки сформировалась обширная гематома в области перелома, вероятнее всего - в результате повреждения: (1)

артерии, питающей плечевую кость

глубокой артерии плеча

(+)задней артерии, огибающей плечевую кость

плечевой артерии

107. По отношению к плече-мышечному каналу правильными являются два утверждения: (2)

(+)располагается между трехглавой мышцей плеча и спиральной бороздой плечевой кости

соединяет подмышечную впадину с задней локтевой областью

(+)соединяет подмышечную впадину с передней локтевой областью

108. В период формирования костной мозоли после закрытого перелома плечевой кости в средней трети у больного развились следующие симптомы: затрудненное разгибание кисти, 1, 2 и 3 пальцев, кисть и пальцы находятся в согнутом положении, нарушена чувствительность тыльной поверхности указанных пальцев и соответствующего участка тыла кисти. Такое осложнение явилось результатом сдавления нерва: (1)

локтевого

(+)лучевого

мышечно-кожного

срединного

109. Проекция срединного нерва в локтевой области, используемая для выполнения проводниковой анестезии, находится: (1)

у медиального края сухожилия двуглавой мышцы

(+)на середине расстояния между медиальным надмыщелком плечевой кости и

медиальным краем сухожилия двуглавой мышцы

на 1,5 см кнаружи от медиального надмыщелка плеча

у латерального края сухожилия двуглавой мышцы

на 0,5 см кнутри от латерального надмыщелка плеча

110. По отношению к плече-мышечному каналу правильными являются два утверждения: (2)

(+)располагается между трехглавой мышцей плеча и спиральной бороздой плечевой кости

располагается между плечевой мышцей и спиральной бороздой плечевой кости

(+)соединяет подмышечную впадину с передней локтевой областью

111. При выполнении венесекции в локтевой ямке следует иметь в виду, что срединная вена локтя располагается: (1)

в подкожной жировой клетчатке

в дубликатуре поверхностной фасции

(+)между поверхностной и собственной фасциями

под собственной фасцией

112. При обнажении плечевой артерии в локтевой ямке следует иметь в виду, что срединный нерв располагается по отношению к этой артерии: (1)

латерально

спереди

сзади

(+)медиально

113. Пункция локтевого сустава у медиального надмыщелка плечевой кости не производится из-за опасности повреждения: (1)

лучевого нерва

(+)локтевого нерва

плечевой вены

срединного нерва

114. Кожа латеральной поверхности предплечья иннервируется латеральным кожным нервом предплечья, отходящим от: (1)

латерального пучка плечевого сплетения

(+)локтевого нерва

лучевого нерва
мышечно-кожного нерва
срединного нерва

115. На предплечье располагаются три фасциальных ложа: (1)

(+)переднее, заднее, латеральное
переднее, заднее, медиальное
переднее, латеральное, медиальное
заднее, латеральное, медиальное

116. Пункция локтевого сустава у медиального надмыщелка плечевой кости не производится из-за опасности повреждения: (1)

(+)локтевого нерва
плечевой артерии
плечевой вены
срединного нерва

117. Установите распределение мышц передней области предплечья по четырем слоям:

1-й слой(Б,Д,Е,Ж,З)	А) глубокий сгибатель пальцев
2-й слой(И)	Б) длинная ладонная мышца
3-й слой(А,В)	В) длинный сгибатель большого пальца кисти
4-й слой(Г)	Г) квадратный пронатор
	Д) круглый пронатор
	Е) локтевой сгибатель запястья
	Ж) лучевой сгибатель запястья
	З) плечелучевая мышца
	И) поверхностный сгибатель пальцев

118. Глубокое клетчаточное пространство предплечья (пространство Парона-Пирогова) ограничено (установите соответствие):

спереди (А,В)	А) длинным сгибателем большого пальца
сзади (Б,Г)	Б) квадратным пронатором
	В) глубоким сгибателем пальцев
	Г) межкостной перепонкой

119. Для определения пульса наиболее удобной является лучевая артерия в нижней трети передней области предплечья, что обусловлено прежде всего: (1)

(+)расположением артерии непосредственно под собственной фасцией предплечья
расположением артерии на поверхности лучевой кости
отсутствием около артерии крупной вены и нерва

120. Проекционная линия лучевой артерии проходит от: (1)

внутреннего надмыщелка плеча к наружному краю гороховидной кости
(+)медиального края сухожилия двуглавой мышцы плеча к точке, расположенной на 0,5 см кнутри от шиловидного отростка лучевой кости
латерального надмыщелка плеча к пульсовой точке, на предплечье
середины локтевой ямки к внутреннему краю гороховидной кости
медиального надмыщелка плеча к пульсовой точке

121. Для определения пульса наиболее удобной является лучевая артерия в нижней трети передней области предплечья, что обусловлено прежде всего: (1)

(+)расположением артерии непосредственно под собственной фасцией предплечья
крупным диаметром лучевой артерии
отсутствием около артерии крупной вены и нерва

122. Для обнажения локтевой артерии истинны два утверждения: (2)

(+) проекционная линия артерии определяется между серединой локтевой ямки и гороховидной костью

проекционная линия артерии определяется между медиальным надмыщелком плечевой кости и гороховидной костью

(+) локтевая артерия располагается латеральнее локтевого нерва

локтевая артерия располагается медиальнее локтевого нерва

123. При вскрытии флегмоны клетчаточного пространства Парона-Пирогова разрезы выполняются на: (1)

передней поверхности предплечья

задней поверхности предплечья

латеральной поверхности предплечья

медиальной поверхности предплечья

(+) боковых поверхностях предплечья

124. У больного - косая резаная рана в нижней трети передней области предплечья. При обследовании обнаружено: отсутствие сгибания 1, 2, 3 пальцев и расстройство кожной чувствительности на ладонной поверхности первых трех пальцев и соответствующей им части ладони, что указывает на повреждение: (1)

локтевого нерва

поверхностной ветви лучевого нерва

(+) срединного нерва

125. Последствием резаной раны в области тенара ладонной поверхности кисти явилось нарушение противопоставления 1 пальца. Наиболее вероятная причина такого осложнения: (1)

(+) пересечение ветви срединного нерва к соответствующей мышце

пересечение мышцы, противопоставляющей большой палец

грубый кожный рубец

126. При выполнении разрезов в «запретной зоне» кисти возможно повреждение: (1)

сухожилий сгибателей пальцев

сухожилия длинного сгибателя большого пальца кисти

(+) двигательной ветви срединного нерва с нарушением противопоставления большого пальца

поверхностной артериальной ладонной дуги

мышц возвышения большого пальца

127. Поверхностная ладонная дуга образована соединением: (1)

локтевой артерии с глубокой ветвью лучевой артерии

(+) локтевой артерии с поверхностной ветвью лучевой артерии

лучевой артерии с глубокой ветвью локтевой артерии

лучевой артерии с поверхностной ветвью локтевой артерии

128. Последствием резаной раны в области тенара ладонной поверхности кисти явилось нарушение противопоставления 1 пальца. Наиболее вероятная причина такого осложнения: (1)

(+) пересечение ветви срединного нерва к соответствующей мышце

пересечение поверхностной ветви лучевого нерва

грубый кожный рубец

129. Глубокая ладонная дуга образована соединением: (1)

локтевой артерии с глубокой ветвью лучевой артерии

локтевой артерии с поверхностной ветвью лучевой артерии
 (+)лучевой артерии с глубокой ветвью локтевой артерии
 лучевой артерии с поверхностной ветвью локтевой артерии

Установите соответствие между ладонными артериальными дугами и слоем, в котором каждая из них располагается:

поверхностная ладонная дуга (Б)	А) поверх ладонного апоневроза
	Б) между ладонным апоневрозом и сухожилиями поверхностного сгибателя пальцев
2)глубокая ладонная дуга (Г)	В) между сухожилиями поверхностного и глубокого сгибателей пальцев
	Г) между сухожилиями глубокого сгибателя пальцев и костями запястья

131. Подапоневротическая клетчатка пястья кисти заключена между: (1)
 (+)ладонным апоневрозом и сухожилиями поверхностного сгибателя пальцев
 поверхностным и глубоким сгибателями пальцев
 глубоким сгибателем пальцев и глубокой ладонной фасцией
 глубокой ладонной фасцией и межкостными мышцами

132. В классификацию панарициев входят все виды, кроме: (1)
 подногтевого
 кожного
 (+)мышечного
 костного
 суставного

133. Резкая болезненность при подкожном панариции ладонной поверхности пальца обусловлена: (1)

(+)быстрым накоплением гноя в подкожной клетчатке и развивающейся ишемией нервных окончаний
 раздражением кожных болевых рецепторов
 раздражением собственных нервов пальца
 растяжением фиброзных перемычек подкожной жировой клетчатки

134. Подапоневротическая клетчатка пястья кисти заключена между: (1)
 кожей и ладонным апоневрозом
 (+)ладонным апоневрозом и сухожилиями поверхностного сгибателя пальцев
 глубоким сгибателем пальцев и глубокой ладонной фасцией
 глубокой ладонной фасцией и межкостными мышцами

135. Через комиссуральные отверстия ладонного апоневроза подкожная клетчатка ладони сообщается с: (1)

(+)подапоневротическим клетчаточным пространством ладони
 подсухожильным клетчаточным пространством ладони
 синовиальными влагалищами 2-5 пальцев
 клетчаточным пространством Парона-Пирогова
 футлярами червеобразных мышц

136. Подкожный панариций на уровне дистальной фаланги пальца может осложниться: (1)

сухожильным панарицием
 (+)костным панарицием
 суставным панарицием

флегмоной клетчаточных пространств ладони

137. Кожные разрезы при панарициях пальцев не должны переходить через линию межфаланговых суставов, чтобы не: (1)

(+)были повреждены околосоуставные связки
образовался кожный рубец на уровне суставной щели

138. Одним из осложнений острого гнойного тендовагинита является некроз сухожилий сгибателей пальца, что обусловлено: (1)

сдавлением сухожилий гноем, накапливающимся в синовиальном влагалище
гнойным расплавлением сухожилия в синовиальном влагалище
(+)сдавлением сосудов брыжеечки сухожилия гноем, накапливающимся в синовиальном влагалище

139. U-образная флегмона - это: (1)

(+)гнойный тендовагинит 1 и 5 пальцев
гнойный тендовагинит 2 и 4 пальцев
гнойный тендовагинит 2 и 3 пальцев
гнойное поражение межмышечных промежутков возвышения 1 и 5 пальцев
все вышеперечисленное

140. Кожные разрезы при панарициях пальцев не должны переходить через линию межфаланговых суставов, чтобы не: (1)

оказалась вскрытой полость сустава
(+)были повреждены околосоуставные связки

141. У больного острый гнойный тендовагинит 1 пальца осложнился U-образной флегмоной кисти, что было обусловлено: (1)

распространением гноя по межфасциальным клетчаточным щелям и пространствам ладони
(+)наличием непостоянного сообщения между медиальным и латеральным синовиальными мешками ладони

142. При вскрытии гнойного тендовагинита правильно утверждение: (1)

пересечение брыжейки допустимо, т.к. повреждение брыжейки сухожилия не опасно для его кровоснабжения
(+)повреждение брыжейки сухожилия нарушит питание сухожилия и приведет к его некрозу

повреждения брыжейки сухожилия по возможности следует избегать

повреждение брыжейки сухожилия нарушит его функцию

пересечение брыжейки необходимо для мобилизации сухожилия

143. У больного острый гнойный тендовагинит 1 пальца осложнился U-образной флегмоной кисти, что было обусловлено: (1)

распространением инфекции по кровеносным сосудам поверхностной ладонной дуги
(+)наличием непостоянного сообщения между медиальным и латеральным синовиальными мешками ладони

144. Необходимость срочного оперативного вмешательства при гнойном тендовагините сухожилий сгибателей пальцев объясняется возможностью: (1)

распространения гноя в клетчаточное пространство Парона-Пирогова
перехода процесса на костные ткани

(+)омертвения сухожилий вследствие сдавления их брыжейки
развития сепсиса

восходящего распространения гноя по клетчаточным пространствам верхней конечности

145. Разрезы на пальцах кисти при гнойном тендовагините следует делать: (1)

на задней поверхности

на боковых поверхностях

в области дистальной фаланги

(+)на передне-боковых поверхностях вне межфаланговых суставов

146. При гнойном тендовагините и тендобурсите 1 пальца гнойный процесс может распространяться по всем направлениям, кроме: (1)

пальца кисти

ладонной поверхности пястья кисти

нижней трети переднего ложа предплечья

(+)влагалища локтевого разгибателя кисти

синовиального влагалища пальцев кисти

147. Особенность подкожного гнойного процесса на дистальной фаланге пальца кисти заключается в распространении гноя: (1)

(+)по направлению к кости

под кожу тыла пальца

под кожу вдоль фаланг пальца

все указанные варианты

не распространяется

148. Разрезы на пальцах кисти при гнойном тендовагините следует делать: (1)

на ладонной поверхности

на боковых поверхностях

в области дистальной фаланги

(+)на передне-боковых поверхностях вне межфаланговых суставов

149. Вялым параличом мышц, разгибающих пальцы и кисть, сопровождается повреждение: (1)

поверхностной ветви лучевого нерва

срединного нерва

переднего межкостного нерва

(+)глубокой ветви лучевого нерва

локтевого нерва

150. «Кисть обезьяны» обнаруживается при поражении нерва: (1)

(+)срединного

локтевого

мышечно-кожного

151. «Когтистая лапа» обнаруживается при поражении нерва: (1)

срединного

мышечно-кожного

(+)локтевого

152. «Кисть обезьяны» обнаруживается при поражении нерва: (1)

(+)срединного

лучевого

мышечно-кожного

НИЖНЯЯ КОНЕЧНОСТЬ

153. В ягодичной области первый слой мышц образует: (1)

(+)большая ягодичная мышца

грушевидная мышца

малая ягодичная мышца
средняя ягодичная мышца

154. Второй слой мышц ягодичной области составляют пять мышц: (5)

(+)близнецовые мышцы
большая ягодичная мышца
(+)внутренняя запирательная мышца
(+)грушевидная мышца
(+)квадратная мышца
малая ягодичная мышца
(+)средняя ягодичная мышца

155. Через надгрушевидное отверстие в ягодичную область из малого таза проходят артерия и нерв: (2)

(+)верхняя ягодичная артерия
внутренняя половая артерия
нижняя ягодичная артерия
(+)верхний ягодичный нерв
задний кожный нерв бедра
нижний ягодичный нерв
половой нерв
седалищный нерв

156. Через подгрушевидное отверстие в ягодичную область из малого таза проходят две артерии и четыре нерва: (6)

верхняя ягодичная артерия
(+)внутренняя половая артерия
(+)нижняя ягодичная артерия
верхний ягодичный нерв
(+)задний кожный нерв бедра
(+)нижний ягодичный нерв
(+)половой нерв
(+)седалищный нерв

157. В ягодичной области первый слой мышц образует: (1)

(+)большая ягодичная мышца
квадратная мышца бедра
малая ягодичная мышца
средняя ягодичная мышца

158. Второй слой мышц ягодичной области составляют пять мышц: (5)

(+)близнецовые мышцы
большая ягодичная мышца
(+)внутренняя запирательная мышца
(+)грушевидная мышца
(+)квадратная мышца
наружная запирательная мышца
(+)средняя ягодичная мышца

159. Через малое седалищное отверстие в седалищно-прямокишечную ямку проходят артерия и нерв: (2)

(+)внутренняя половая артерия
нижняя ягодичная артерия
задний кожный нерв бедра

нижний ягодичный нерв

(+)половой нерв

седалищный нерв

160. Глубокая флегмона ягодичной области чаще всего локализуется между: (1)

большой, средней и малой ягодичными мышцами

кожей и поверхностной фасцией

(+)средней и большой ягодичными мышцами

поверхностной и собственной фасциями

наружными и внутренними листками собственной фасции большой ягодичной мышцы

161. У больного сахарным диабетом постинъекционная подъягодичная флегмона осложнилась затеком в заднем фасциальном ложе бедра по ходу: (1)

двуглавой мышцы бедра

полуперепончатой мышцы

(+)седалищного нерва

162. Через малое седалищное отверстие в седалищно-прямокишечную ямку проходят артерия и нерв: (2)

верхняя ягодичная артерия

(+)внутренняя половая артерия

задний кожный нерв бедра

(+)половой нерв

163. Флегмона седалищно-прямокишечной ямки осложнилась гнойным затеком в подъягодичном пространстве, что произошло через: (1)

большое седалищное отверстие

(+)малое седалищное отверстие

надгрушевидное отверстие

подгрушевидное отверстие

164. Установите соответствие клетчаточных пространств и сообщений подъягодичного клетчаточного пространства:

с боковым клетчаточным пространством таза (B)	A) через малое седалищное отверстие
с клетчаткой заднего фасциального ложа бедра (A)	B) через подгрушевидное отверстие
седалищно-прямокишечной ямкой (B)	B) по ходу седалищного нерва

165. В травматологическое отделение доставлена пострадавшая в дорожном происшествии. На рентгенограмме в области тазобедренного сустава определяется поперечный перелом шейки бедра на уровне ее середины. Хирург квалифицировал этот перелом как внутрисуставной. Основанием для такого заключения послужило: (1)

вероятное повреждение суставной капсулы отломком кости

значительное смещение отломков кости с вероятным разрывом суставной капсулы

(+)прикрепление суставной капсулы в пределах шейки бедра

166. К тазовой кости капсула тазобедренного сустава прикрепляется: (1)

на внутренней поверхности вертлужной губы с расположением последней вне полости сустава

(+)по краю вертлужной впадины с расположением вертлужной губы в полости сустава

по свободному краю вертлужной губы с включением ее в состав суставной капсулы

167. Капсула тазобедренного сустава прикрепляется на бедренной кости: (1)

по краю суставной поверхности головки бедра

на шейке бедра: спереди - между ее наружной и средней третью, сзади - по середине
(+)на шейке бедра: спереди - по межвертельной линии, сзади - между наружной и средней третью шейки

168. У больного сахарным диабетом постинъекционная подъягодичная флегмона осложнилась затеком в заднем фасциальном ложе бедра по ходу: (1)

полуперепончатой мышцы

полусухожильной мышцы

(+)седалищного нерва

169. Через малое седалищное отверстие в седалищно-прямокишечную ямку проходят артерия и нерв: (2)

верхняя ягодичная артерия

(+)внутренняя половая артерия

верхний ягодичный нерв

(+)половой нерв

170. Пространство под паховой связкой разделяют на: (1)

грыжевую, мышечную и сосудистую лакуны

мышечную и грыжевую лакуны

грыжевую и сосудистую лакуны

(+)мышечную и сосудистую лакуны

мышечную, сосудистую лакуны и бедренный канал

171. При пункции полости тазобедренного сустава спереди иглу вводят: (1)

(+)у внутреннего края портняжной мышцы, в точку, находящуюся на середине линии, проведенной от верхушки большого вертела бедра к границе между внутренней и средней третями паховой связки

над верхушкой большого вертела во фронтальной плоскости при слегка отведенной и медиально ротированной конечности

непосредственно под паховой связкой на границе ее внутренней и средней трети

латерально на 2 см от седалищного бугра при слегка отведенной и латерально ротированной конечности

172. Кожа задней поверхности бедра иннервируется задним кожным нервом бедра, отходящим от: (1)

поясничного сплетения

(+)крестцового сплетения

бедренного нерва

запирательного нерва

седалищного нерва

173. Латеральной границей бедренного треугольника является: (1)

паховая связка

(+)портняжная мышца

длинная приводящая мышца

пояснично-подвздошная мышца

гребешковая мышца

174. В переднем фасциальном ложе бедра располагается: (1)

большая приводящая мышца

двуглавая мышца бедра

портняжная мышца

полуперепончатая мышца

(+)четырёхглавая мышца бедра

175. В заднем фасциальном ложе бедра располагаются три мышцы: (3)

(+)двуглавая мышца бедра

напрягатель широкой фасции

(+)полуперепончатая мышца

(+)полусухожильная мышца

прямая мышца бедра

тонкая мышца

176. В медиальном фасциальном ложе бедра располагаются пять мышц: (5)

(+)большая приводящая мышца

(+)гребенчатая мышца

двуглавая мышца бедра

(+)длинная приводящая мышца

(+)короткая приводящая мышца

(+)тонкая мышца

177. Мышечную и сосудистую лакуны бедра разделяет: (1)

гребенчатая связка

паховая связка

(+)подвздошно-гребенчатая дуга

178. Мышечная лакуна ограничена (установите соответствие):

спереди (В)

А) подвздошной костью

сзади и латерально (А)

Б) подвздошно-гребенчатой дугой

медиально (Б)

В) паховой связкой

179. Сосудистая лакуна ограничена (установите соответствие):

спереди (В)

А) гребенчатой связкой

сзади (А)

Б) лакунарной связкой

латерально (Г)

В) паховой связкой

медиально (Б)

Г) подвздошно-гребенчатой дугой

180. Через мышечную лакуну проходят три анатомических образования: (3)

бедренная артерия

бедренная вена

(+)бедренный нерв

(+)латеральный кожный нерв бедра

лимфатический узел

(+)подвздошно-поясничная мышца

181. В медиальном фасциальном ложе бедра располагаются пять мышц: (5)

(+)большая приводящая мышца

(+)гребенчатая мышца

(+)длинная приводящая мышца

(+)короткая приводящая мышца

портняжная мышца

(+)тонкая мышца

182. Мышечную и сосудистую лакуны бедра разделяет: (1)

лакунарная связка

паховая связка

(+)подвздошно-гребенчатая дуга

183. В сосудистой лакуне располагаются три анатомических образования: (3)

(+)бедренная артерия

(+)бедренная вена
 бедренный нерв
 латеральный кожный нерв бедра
 (+)лимфатический узел
 подвздошно-поясничная мышца

184. У больного туберкулезным спондилитом 3-го поясничного позвонка при обследовании обнаружен «холодный» натечный абсcess в передней области бедра, который спустился по ходу: (1)

подвздошных и далее бедренных кровеносных сосудов
 бедренного нерва, отходящего от поясничного сплетения
 (+)подвздошно-поясничной мышцы

185. Клетчатка медиального фасциального ложа бедра сообщается через запирающее отверстие с: (1)

околوماتочным пространством
 (+)предпузырным или боковым клетчаточным пространством малого таза
 околопрямокишечной ямкой
 задней поверхностью бедра
 бедренным каналом

186. По отношению к подкожной щели (наружному кольцу) бедренного канала истинными являются два утверждения: (2)

(+)в норме закрыта решетчатой фасцией
 в норме является овальным отверстием в поверхностном листке широкой фасции
 располагается в горизонтальной плоскости
 располагается в сагиттальной плоскости
 (+)располагается во фронтальной плоскости

187. Внутреннее кольцо бедренного канала ограничено (установите соответствие):

спереди (Г)	А) бедренной веной
сзади (Б)	Б) гребенчатой связкой
латерально (А)	В) лакунарной связкой
медиально (В)	Г) паховой связкой

188. Установите соответствие между стенками бедренного канала и анатомическими образованиями, их составляющими:

передняя стенка(Б)	А) Бедренная вена
задняя стенка(В)	Б) Верхний рог серповидного края
латеральная стенка(А)	В) Гребенчатая фасция

189. Бедренная артерия в бедренном треугольнике расположена по отношению к бедренному нерву: (1)

спереди
 снизу
 латерально
 (+)медиально
 сзади

190. Установите соответствие между стенками приводящего канала бедра и анатомическими образованиями, их составляющими:

переднелатеральная стенка (Б)	А) большая приводящая мышца
заднемедиальная стенка (А)	Б) медиальная широкая мышца
передняя стенка (В)	В) lamina vastoadductoria

191. Приводящий канал соединяет с подколенной ямкой ложе бедра: (1)

(+)переднее фасциальное

заднее фасциальное

192. В приводящем канале проходят три анатомических образования: (3)

(+)бедренная артерия

(+)бедренная вена

большая подкожная вена

запирательная артерия

(+)подкожный нерв

193. Выполняя операцию перевязки бедренной артерии, хирург обнажил ее на уровне отхождения глубокой артерии бедра, получив возможность перевязать артерию до или после отхождения ее главной ветви. Определите предпочтительный уровень перевязки с позиций восстановления кровоснабжения голени и стопы: (1)

предпочтительнее перевязка до отхождения глубокой артерии бедра

(+)предпочтительнее перевязка после отхождения глубокой артерии бедра

одинаково возможны оба уровня перевязки

оба уровня нежелательны, необходима перевязка бедренной артерии в нижней трети бедра

194. Кровоток на нижней конечности после закупорки или лигирования бедренной артерии в средней трети бедра восстанавливается по: (1)

латеральной артерии, огибающей бедренную кость

наружной подвздошной артерии

(+)глубокой артерии бедра

внутренней подвздошной артерии

нисходящей коленной артерии

195. Так называемая «Жоберова ямка» может служить для: (1)

определения положения верхнемедиальной артерии коленного сустава

доступа к коленному суставу

(+)доступа к подколенной артерии с медиальной стороны

пункции коленного сустава

всех вышеуказанных манипуляций

196. Приводящий канал соединяет с подколенной ямкой ложе бедра: (1)

(+)переднее фасциальное

медиальное фасциальное

197. В приводящем канале проходят три анатомических образования: (3)

(+)бедренная артерия

(+)бедренная вена

бедренный нерв

большая подкожная вена

(+)подкожный нерв

198. Флегмона подколенной ямки распространилась в переднюю область бедра, что произошло по: (1)

фасциальному влагалищу портняжной мышцы

фасциальному влагалищу тонкой мышцы

(+)приводящему каналу

ходу седалищного нерва

199. Вскрывая флегмону подколенной ямки, хирург обнаружил гнойный затек в заднюю область бедра, который распространился по: (1)

ходу двуглавой мышцы бедра
ходу полуперепончатой мышцы
приводящему каналу
(+)ходу седалищного нерва

200. Гнойный гонит осложнился флегмоной подколенной ямки с формированием гнойного затека в заднее фасциальное ложе голени, что произошло по: (1)

ходу икроножной мышцы под фасцией голени
(+)голено-подколенному (Груберову) каналу
нижнему мышечно-малоберцовому каналу
ходу общего малоберцового нерва

201. Во время операции по поводу флегмоны подколенной ямки хирург обнаружил гнойный затек в латеральное фасциальное ложе голени, путем распространения которого был канал: (1)

(+)верхний мышечно-малоберцовый
голено-подколенный
нижний мышечно-малоберцовый

202. Острый тромбоз подколенной артерии на уровне щели коленного сустава привел к прекращению кровотока по основной сосудистой магистрали. Его восстановление может происходить за счет околосоуставной артериальной сети, в формировании которой принимают участие ветви четырех артерий: (4)

(+)бедренной
(+)глубокой артерии бедра
запирательной
(+)передней большеберцовой
(+)подколенной

203. При выделении подколенного сосудисто-нервного пучка разрезом по средней линии хирург учитывает, что его элементы располагаются сзади наперед в следующей последовательности: (1)

артерия, нерв, вена
вена, артерия, нерв
нерв, артерия, вена
(+)нерв, вена, артерия

204. По отношению к коленному суставу истинны два утверждения: (2)

в образовании коленного сустава, кроме бедренной и больше-берцовой костей, принимает участие малоберцовая кость
медиальный и латеральный мениски полностью разделяют полость сустава на верхний и нижний отделы
(+)полость сустава может значительно распространяться в переднюю область бедра за счет сообщения надколенной синовиальной сумки с верхним заворотом
(+)передняя и задняя крестообразные связки являются внутренним связочным аппаратом сустава

205. Полость коленного сустава при гнойном артрите вскрывают: (1)

(+)двумя вертикальными разрезами по обе стороны от надколенника
горизонтальным разрезом на 1 см над надколенником
подковообразным разрезом (дугой вниз) от медиального до латерального мыщелков бедра
по латеральному краю подколенной ямки

по медиальному краю подколенной ямки

206. При вскрытии задне-латеральных заворотов коленного сустава возможно повреждение нерва: (1)

большеберцового

(+)общего малоберцового

бедренного

седалищного

глубокого малоберцового

207. В заднем фасциальном ложе голени располагаются четыре мышцы: (4)

длинная малоберцовая мышца

длинный разгибатель большого пальца стопы

длинный разгибатель пальцев

(+)длинный сгибатель большого пальца стопы

(+)длинный сгибатель пальцев

(+)задняя большеберцовая мышца

(+)трехглавая мышца голени

208. Острый тромбоз подколенной артерии на уровне щели коленного сустава привел к прекращению кровотока по основной сосудистой магистрали. Его восстановление может происходить за счет околосуставной артериальной сети, в формировании которой принимают участие ветви четырех артерий: (4)

(+)бедренной

(+)глубокой артерии бедра

малоберцовой

(+)передней большеберцовой

(+)подколенной

209. При выделении подколенного сосудисто-нервного пучка разрезом по средней линии хирург учитывает, что его элементы располагаются сзади наперед в следующей последовательности: (1)

артерия, вена, нерв

вена, артерия, нерв

нерв, артерия, вена

(+)нерв, вена, артерия

210. Через нижний мышечно-малоберцовый канал проходит: (1)

общий малоберцовый нерв

глубокий малоберцовый нерв

(+)малоберцовая артерия

нисходящая коленная артерия

задняя большеберцовая артерия

211. Сосудисто-нервный пучок переднего фасциального ложа голени включает: (3)

(+)переднюю большеберцовую артерию

малоберцовую артерию

большую подкожную вену

(+)передние большеберцовые вены

большеберцовый нерв

(+)глубокий малоберцовый нерв

поверхностный малоберцовый нерв

212. Проекционная линия передней большеберцовой артерии – это прямая,

проведенная: (1)

от внутреннего края большеберцовой кости к середине расстояния между ахилловым сухожилием и внутренней лодыжкой

от нижней части сухожилия двуглавой мышцы бедра к головке малоберцовой кости

от середины подколенной ямки до латеральной лодыжки

(+)от середины расстояния между головкой малоберцовой кости и бугристостью большеберцовой кости до середины расстояния между внутренней и наружной лодыжками

от головки малоберцовой кости до медиальной лодыжки

213. В голеноподколенном канале располагаются артерия, вены и нерв: (2)

передние большеберцовые артерия и вены

(+)задние большеберцовые артерия и вены

малоберцовые артерия и вены

(+)большеберцовый нерв

поверхностный малоберцовый нерв

214. В верхнем мышечно-малоберцовом канале располагается: (1)

(+)поверхностный малоберцовый нерв

глубокий малоберцовый нерв

малоберцовая артерия

215. В образовании стенок верхнего мышечно-малоберцового канала принимают участие: (2)

передняя большеберцовая мышца

(+)малоберцовая кость

длинный сгибатель пальцев стопы

длинный сгибатель 1 пальца стопы

(+)длинная малоберцовая мышца

216. При обнажении переднего сосудисто-нервного пучка в нижней половине голени хирург после рассечения собственной фасции проходит между: (1)

большеберцовой костью и передней большеберцовой мышцей

(+)передней большеберцовой мышцей и длинным разгибателем большого пальца

длинным разгибателем большого пальца и длинным разгибателем пальцев

длинным разгибателем пальцев и передней межмышечной перегородкой

217. Поверхностный малоберцовый нерв в верхней трети голени проходит: (1)

под кожей латеральной поверхности голени

(+)в верхнем мышечно-малоберцовом канале

между передней большеберцовой мышцей и длинным разгибателем пальцев

между передней большеберцовой мышцей и длинным разгибателем большого пальца стопы

по межкостной мембране

218. При варикозном расширении вен нижней конечности наибольшим изменениям подвергается вена: (1)

бедренная

(+)большая подкожная

малая подкожная

подколенная

219. В голеноподколенном канале располагаются артерия, вены и нерв: (2)

передние большеберцовые артерия и вены

(+)задние большеберцовые артерия и вены

(+)большеберцовый нерв
глубокий малоберцовый нерв
поверхностный малоберцовый нерв

220. В верхнем мышечно-малоберцовом канале располагается: (1)

общий малоберцовый нерв
(+)поверхностный малоберцовый нерв
глубокий малоберцовый нерв

221. Задняя большеберцовая артерия доступна для исследования пульса в области голеностопного сустава: (1)

впереди латеральной лодыжки
позади латеральной лодыжки
впереди медиальной лодыжки
(+)позади медиальной лодыжки

222. При необходимости оценки состояния артериальных сосудов нижней конечности у больных, прежде всего, исследуют пульс на тыльной артерии стопы, проекционная линия которой проходит от середины расстояния между лодыжками: (1)

к медиальному краю большого пальца
(+)к первому межпальцевому промежутку
ко второму межпальцевому промежутку
к третьему межпальцевому промежутку

223. Чтобы не повредить общий малоберцовый нерв целесообразно проводить спицу в бугристости большеберцовой кости при скелетном вытяжении: (1)

спереди
(+)с латеральной стороны
с медиальной стороны

сзади

выбор точки не имеет значения и определяется квалификацией хирурга

224. Медиальный лодыжковый канал пропускает на стопу все элементы голени, кроме: (1)

задней большеберцовой артерии
большеберцового нерва
сухожилия задней большеберцовой мышцы
(+)сухожилия длинной малоберцовой мышцы
сухожилия длинного сгибателя первого пальца

225. Медиальный лодыжковый канал стопы проксимально сообщается с: (1)

(+)задним ложем голени
латеральным ложем голени
передним ложем голени
подкожной клетчаткой голени
латеральным лодыжечным каналом

226. Тыльная артерия стопы расположена между сухожилиями: (1)

передней большеберцовой мышцы и длинного сгибателя первого пальца
(+)длинного разгибателя пальцев и длинного разгибателя первого пальца
короткого сгибателя пальцев
длинного сгибателя пальцев

227. Подкожная жировая клетчатка подошвы стопы связана с подапоневротической клетчаткой через: (1)

медиальный лодыжковый канал

пяточный канал

(+)комиссуральные отверстия

каналы червеобразных мышц

228. Подапоневротическая клетчатка подошвы стопы связана с клетчаткой пяточного и лодыжкового каналов по ходу: (1)

подошвенной ветви тыльной артерии стопы

(+)латерального сосудисто-нервного пучка стопы

сухожилий червеобразных мышц

сухожилия длинной малоберцовой мышцы

все варианты ответов неверны

229. Паралитическая отвисающая («конская») стопа возникает при повреждении нерва: (1)

(+)глубокого малоберцового

поверхностной ветви малоберцового

бедренного

большеберцового

подошвенного

230. Стопа будет находиться в состоянии максимального разгибания («пяточная стопа») при повреждении нерва: (1)

общего малоберцового

запирательного

(+)большеберцового

бедренного

231. Прижимать бедренную артерию при кровотечениях следует к кости: (1)

(+)лобковой

седалищной

подвздошной

232. Объясните, чем обусловлен эффект мышечно-венозной «помпы» нижней конечности: (1)

мышечной массой

(+)наличием клапанного аппарата у вен нижней конечности

двойной системой вен

изгибом вен голени

233. Тыльная артерия стопы расположена между сухожилиями: (1)

(+)длинного разгибателя пальцев и длинного разгибателя первого пальца

короткого сгибателя пальцев

длинного сгибателя пальцев

все варианты ответов неверны

234. Подкожная жировая клетчатка подошвы стопы связана с подапоневротической клетчаткой через: (1)

подошвенный канал

пяточный канал

(+)комиссуральные отверстия

каналы червеобразных мышц

235. В первом моменте конусно-круговой ампутации бедра по Н.И. Пирогову рассекают: (1)

все мягкие ткани

кожу

кожу и подкожную клетчатку

(+)кожу, подкожную клетчатку и поверхностную фасцию

кожу, подкожную клетчатку и собственную фасцию

236. При выполнении второго момента трехмоментной конусно-круговой ампутации бедра по Н.И. Пирогову рассекают: (1)

все мышцы

(+)поверхностные мышцы

глубокие мышцы

все мышцы и надкостницу

мягкие ткани, надкостницу и кость

237. Определите три момента трехмоментной конусно-круговой ампутации бедра по Н.И. Пирогову: (3)

(+)рассечение кожи с подкожной клетчаткой и фасцией

(+)рассечение мышц по краю оттянутой кожи

оттягивание мышц с образованием мышечного конуса

(+)пересечение мышц по основанию конуса

рассечение надкостницы и сдвигание ее дистально

распил бедренной кости

238. Поверхность опилов костей голени закрывают: (1)

кожей пятки стопы

ахилловым сухожилием

(+)бугром пяточной кости

блоком таранной кости

239. Стопа будет находиться в состоянии максимального разгибания («пяточная стопа») при повреждении нерва: (1)

глубокой ветви малоберцового

запирательного

(+)большеберцового

бедренного

240. Прижимать бедренную артерию при кровотечениях следует к кости: (1)

(+)лобковой

бедренной

подвздошной

241. Объясните, чем обусловлен эффект мышечно-венозной «помпы» нижней конечности: (1)

мышечной массой

(+)наличием клапанного аппарата у вен нижней конечности

присасывающим действием диафрагмы таза

изгибом вен голени

ГОЛОВА

242. Определите последовательность рассечения слоев мягких тканей при выполнении операции по поводу проникающего ранения свода черепа:

- кожа(1)
- мышечно-апоневротический слой(3)
- надкостница(5)
- подапоневротическая жировая клетчатка(4)
- подкожная жировая клетчатка(2)
- поднадкостничная рыхлая клетчатка(6)

Каждый клетчаточный слой лобно-теменно-затылочной области имеет особенность своего строения и распространения на своде головы. Установите соответствие между клетчаточным слоем и его особенностью:

подкожная жировая клетчатка (Б)	А) ограничена пределами каждой кости свода черепа
подапоневротическая жировая клетчатка (В)	Б) разделена соединительнотканными перегородками
поднадкостничная рыхлая клетчатка (А)	В) распространяется по всей области

244. Нейрохирург выполняет внутричерепной оперативный доступ в височной области. Определите последовательность рассечения слоев мягких тканей:

- височная мышца(7)
- височная фасция, глубокий листок(6)
- височная фасция, поверхностный листок(4)
- второй клетчаточный слой(5)
- кожа(1)
- надкостница(9)
- поверхностная фасция(3)
- подкожный жировой слой(2)
- третий клетчаточный слой(8)

245. В больницу доставлен пострадавший с обширной скальпированной раной в теменной области. Определите клетчаточный слой, в котором произошла отслойка лоскута: (1)

- подкожная жировая клетчатка
- (+)подапоневротическая жировая клетчатка
- поднадкостничная рыхлая клетчатка

246. У пострадавшего обнаружена гематома мягких тканей лобно-теменно-затылочной области, распространявшаяся по всей поверхности свода черепа. Определите клетчаточный слой, в котором она находится: (1)

- подкожная жировая клетчатка
- (+)подапоневротическая жировая клетчатка
- поднадкостничная рыхлая клетчатка

247. Известно, что раны мягких тканей головы и лица отличаются более быстрым заживлением и редкими нагноениями по сравнению с ранами других областей тела, что обусловлено: (1)

- высокими регенераторными способностями эпителия
- (+)хорошим кровоснабжением тканей
- наличием разнообразных межвенозных анастомозов
- наличием многочисленных скоплений лимфоидной ткани

248. При ранении мягких тканей покровов головы обычно наблюдается сильное и длительное кровотечение по всей окружности раны, что обусловлено двумя особенностями: (3)

наличием крупных кровеносных сосудов в подкожной клетчатке

(+)множественными источниками кровоснабжения мягких покровов головы

(+)формированием сети кровеносных сосудов в подкожной жировой клетчатке

(+)сращениями стенки сосудов с соединительнотканными перемычками подкожной жировой клетчатки

наличием связей поверхностных вен покровов головы с венозными синусами твердой мозговой оболочки

249. Основным источником артериального кровоснабжения лобно-теменно-затылочной области являются четыре артерии: (4)

глубокая височная

(+)затылочная

лицевая артерия

(+)надблоковая

(+)надглазничная

(+)поверхностная височная

средняя височная

средняя менингеальная

250. При выполнении костно-пластических трепанаций в лобной области нейрохирург выкраивает кожно-апоневротический лоскут с целью сохранения его кровоснабжения и иннервации основанием, обращенным: (1)

вверх

(+)вниз

латерально

медиально

251. В больницу доставлен пострадавший с обширной скальпированной раной в теменной области. Определите клетчаточный слой, в котором произошла отслойка лоскута: (1)

(+)подапоневротическая жировая клетчатка

поднадкостничная рыхлая клетчатка

252. У пострадавшего обнаружена гематома мягких тканей лобно-теменно-затылочной области, распространявшаяся по всей поверхности свода черепа. Определите клетчаточный слой, в котором она находится: (1)

подкожная жировая клетчатка

(+)подапоневротическая жировая клетчатка

253. При выполнении костно-пластической трепанации в теменно-височной области нейрохирург выкраивает кожно-апоневротический лоскут с целью сохранения его кровоснабжения основанием, обращенным: (1)

вверх

(+)вниз

вперед

назад

254. При выполнении костно-пластической трепанации в затылочной области нейрохирург выкраивает кожно-апоневротический лоскут с целью сохранения его кровоснабжения основанием, обращенным: (1)

вверх

(+)вниз

вправо

влево

255. Для остановки кровотечения из ран мягких тканей головы применяют два способа: (2)

клипирование

(+)лигирование

тампонаду

(+)электрокоагуляцию

256. Для остановки кровотечения из губчатого вещества костей свода черепа применяют два способа: (2)

(+)втирание воскодержающей пасты

клипирование

(+)орошение раны перекисью водорода

257. Врач обнаружил у пострадавшего следующие симптомы: экзофтальм, симптом «очков», ликворея из носа. Предварительный диагноз - перелом: (1)

свода черепа

(+)основания черепа в передней черепной ямке

основания черепа в средней черепной ямке

основания черепа в задней черепной ямке

258. При костнопластической трепанации черепа количество фрезевых отверстий, накладываемых для выкраивания костного лоскута: (1)

3-4

(+)4-5

5-6

7-8

259. Средняя менингеальная артерия является ветвью артерии: (1)

(+)верхнечелюстной

наружной сонной

поверхностной височной

внутренней сонной

260. Средняя менингеальная артерия проникает в полость черепа через отверстие: (1)

круглое

овальное

(+)остистое

шилососцевидное

261. Доставлен больной с тупой травмой височной области. Через 2 часа появились и стали нарастать симптомы сдавления головного мозга. Во время операции обнаружены: оскольчатый перелом чешуи височной кости и крупная эпидуральная гематома. Определите ее источник: (1)

верхний каменистый синус

глубокая височная артерия

средняя височная артерия

(+)средняя менингеальная артерия

средняя мозговая артерия

262. Для остановки кровотечения из ран мягких тканей головы применяют два способа: (2)

(+)лигирование
применение шва
тампонаду

(+)электрокоагуляцию

263. Для остановки кровотечения из губчатого вещества костей свода черепа применяют два способа: (2)

(+)втирание воскодержащей пасты
(+)орошение раны перекисью водорода
перевязку

264. Через верхнюю глазничную щель проходят четыре нерва: (4)

(+)блоковый
верхнечелюстной
(+)глазной
(+)глазодвигательный
зрительный
лицевой
(+)отводящий

265. Зрительный нерв проходит в: (1)

верхней глазничной щели
(+)зрительном канале
надглазничной вырезке (отверстии)
нижней глазничной щели

266. При костнопластической трепанации черепа количество фрезевых отверстий, накладываемых для выкраивания костного лоскута: (1)

(+)4-5
5-6
6-7
7-8

267. Средняя менингеальная артерия является ветвью артерии: (1)

(+)верхнечелюстной
лицевой артерии
поверхностной височной
внутренней сонной

268. Определите правильный вариант выхода из черепа 1-й, 2-й и 3-й ветвей тройничного нерва: (1)

круглое, овальное и остистое отверстия
верхняя глазничная щель, круглое и остистое отверстия
(+)верхняя глазничная щель, круглое и овальное отверстия
верхняя глазничная щель, овальное и круглое отверстия
нижняя глазничная щель, круглое и овальное отверстия
нижняя глазничная щель, овальное и круглое отверстия

269. Лицевой нерв выходит из полости черепа на его основание через: (1)

круглое отверстие
остистое отверстие
сосцевидное отверстие
(+)шилососцевидное отверстие

270. Через яремное отверстие из полости черепа выходят: (1)

языкоглоточный, блуждающий, подъязычный нервы

(+)языкоглоточный, блуждающий, добавочный нервы
языкоглоточный, добавочный, подъязычный нервы

271. У больного с правосторонним мозговым инсультом обнаружены нарушения чувствительности и паралич левой половины лица. Определите, в бассейне, какой мозговой артерии развились кровоизлияния: (1)

передней
(+)средней
задней

272. У больного с кровоизлиянием в полушарии большого мозга одним из ведущих симптомов явилось нарушение зрения, что позволяет предположить локализацию очага в бассейне артерии: (1)

передней мозговой
средней мозговой
(+)задней мозговой

273. Лицевой нерв выходит из полости черепа на его основание через: (1)

овальное отверстие
остистое отверстие
сосцевидное отверстие
(+)шилососцевидное отверстие

274. Через яремное отверстие из полости черепа выходят: (1)

блуждающий, добавочный, подъязычный нервы
(+)языкоглоточный, блуждающий, добавочный нервы
языкоглоточный, добавочный, подъязычный нервы

275. В артериальном (Виллизиевом) круге задняя соединительная артерия соединяет артерии: (1)

внутреннюю сонную и базилярную
(+)внутреннюю сонную и заднюю мозговую
внутреннюю сонную и позвоночную
среднюю мозговую и заднюю мозговую
среднюю мозговую и позвоночную

276. У больного развилось сужение левой внутренней сонной артерии, что не привело к значительным нарушениям кровоснабжения левого полушария большого мозга. Укажите последовательность прохождения крови из правой внутренней сонной артерии по передней полуокружности артериального (Виллизиевого) круга в сосуды левого полушария:

левая внутренняя сонная артерия(5)
левая передняя мозговая артерия(4)
левая средняя мозговая артерия(6)
передняя соединительная артерия(3)
правая внутренняя сонная артерия(1)
правая передняя мозговая артерия(2)

277. Верхняя глазная вена впадает в синус: (1)

верхний каменистый
верхний сагиттальный
клиновидно-теменной
нижний сагиттальный
(+)пещеристый

278. Определите последовательность венозных сосудов и синусов, по которым

происходит отток крови от верхнелатеральной поверхности полушарий большого мозга:

верхний сагиттальный синус(2)

поперечный синус(4)

сигмовидный синус(5)

синусный сток(3)

внутренняя яремная вена(6)

поверхностные мозговые вены(1)

279. В синусный сток впадают два синуса: (2)

(+)верхний сагиттальный

затылочный

левый поперечный

(+)прямой

280. Из синусного стока венозная кровь оттекает по трем синусам: (3)

(+)затылочному

(+)левому поперечному

(+)правому поперечному

прямому

281. Из перечисленных венозных синусов твердой мозговой оболочки на внутреннем основании черепа располагаются пять: (5)

(+)верхний каменистый

(+)затылочный

(+)клиновидно-теменной

нижний сагиттальный

(+)нижний каменистый

(+)пещеристый

прямой

282. Ветвями внутренней сонной артерии являются три артерии: (3)

базиллярная

(+)глазная

задняя мозговая

(+)передняя мозговая

(+)средняя мозговая

283. В синусный сток впадают два синуса: (2)

(+)верхний сагиттальный

левый поперечный

правый поперечный

(+)прямой

284. Из синусного стока венозная кровь оттекает по трем синусам: (3)

верхнему сагиттальному

(+)затылочному

(+)левому поперечному

(+)правому поперечному

(1) 285. Позвоночная артерия каждой стороны проникает в полость черепа через:

(+)большое затылочное отверстие

мышелковый канал

рваное отверстие

яремное отверстие

286. Установите соответствие между порядковым номером ветвей тройничного нерва и их названием:

- | | |
|---------------|-------------------------|
| 1-я ветвь (Б) | А) верхнечелюстной нерв |
| 2-я ветвь (А) | Б) глазной нерв |
| 3-я ветвь (В) | В) нижнечелюстной нерв |

287. При обследовании больного врач-невролог для определения состояния ветвей одного из черепных нервов надавливает пальцами на участки лица, соответствующие надглазничной вырезке, подглазничному и подбородочному отверстиям. Определите, состояние какого нерва проверяется таким приемом: (1)

- блуждающего
- лицевого
- (+)тройничного

288. Фурункул лица (особенно верхней губы и носогубной складки) может осложняться тромбофлебитом пещеристого синуса вследствие распространения инфекции по венозному руслу. Укажите последовательность сосудов, составляющих этот путь:

- верхняя глазная вена(5)
- лицевая вена(1)
- медиальная вена век(4)
- межвенозные анастомозы(3)
- пещеристый синус(6)
- угловая вена(2)

289. Анестезиолог, проводя во время операции масочный эфирный наркоз, удерживает руками наркозную маску и выдвигает вперед нижнюю челюсть больного, предупреждая западение языка. Одновременно он имеет возможность следить за пульсом больного, используя наиболее удобную пульсовую точку: (1)

- в медиальной части щечной области выше надглазничной вырезки
- в носогубной складке у медиального угла глаза
- (+)впереди козелка ушной раковины над скуловой дугой
- на нижней челюсти у переднего края собственно жевательной мышцы

290. У больного после переохлаждения развился паралич мимических мышц половины лица, что указывает на воспаление нерва: (1)

- верхнечелюстного
- (+)лицевого
- нижнечелюстного
- подглазничного
- тройничного

291. При обследовании больного врач-невролог для определения состояния ветвей одного из черепных нервов надавливает пальцами на участки лица, соответствующие надглазничной вырезке, подглазничному и подбородочному отверстиям. Определите, состояние какого нерва проверяется таким приемом: (1)

- глазодвигательного
- лицевого
- (+)тройничного

292. Важной топографической особенностью околоушной слюнной железы является расположение в ней одного из перечисленных нервов: (1)

- (+)лицевого

нижнечелюстного

тройничного

ушно-височного

293. У ребенка, больного паротитом, врач обнаружил неплотное смыкание глазной щели и опущение угла рта, что свидетельствует о вовлечении в воспалительный процесс нерва: (1)

верхнечелюстного

(+)лицевого

подглазничного

294. К хирургу поликлиники обратился больной с жалобами на припухлость, уплотнение и болезненность в левой околоушно-жевательной области. У переднего края ушной раковины - небольшой фурункул. Врач диагностировал гнойный паротит. В развитии такого осложнения основное значение имеет: (1)

близость расположения околоушной железы

(+)наличие в околоушной железе лимфоузлов

295. Рассечение мягких тканей при первичной хирургической обработке раны лобно-теменно-затылочной области следует производить: (1)

в продольном направлении

в поперечном направлении

(+)в радиальном направлении относительно верхней точки головы

крестообразно

выбор направления не имеет значения

296. При первичной хирургической обработке лобно-теменно-затылочной области, обнаружив в ране крупный костный осколок, связанный надкостницей с костями свода черепа, следует его: (1)

удалить

(+)сохранить

при проникающем ранении головы сохранить

при непроникающем ранении головы сохранить

тактика зависит от опыта хирурга

297. Проникающими называются ранения головы: (1)

связанные с повреждением костей свода черепа

связанные с повреждением вещества мозга

(+)связанные с повреждением твердой мозговой оболочки

связанные с повреждением мягкой мозговой оболочки

определяется зиянием раны

298. Важной топографической особенностью околоушной слюнной железы является расположение в ней одного из перечисленных нервов: (1)

верхнечелюстного

(+)лицевого

тройничного

ушно-височного

299. У ребенка, больного паротитом, врач обнаружил неплотное смыкание глазной щели и опущение угла рта, что свидетельствует о вовлечении в воспалительный процесс нерва: (1)

верхнечелюстного

(+)лицевого

нижнечелюстного

300. К хирургу поликлиники обратился больной с жалобами на припухлость, уплотнение и болезненность в левой околоушно-жевательной области. У переднего края ушной раковины - небольшой фурункул. Врач диагностировал гнойный паротит. В развитии такого осложнения основное значение имеет: (1)

связь венозного русла железы и наружного уха

(+)наличие в околоушной железе лимфоузлов

301. Трепанация, при которой удаляется фрагмент кости: (1)

костно-пластическая

(+)резекционная

ламинэктомия

одномоментная

двухмоментная

302. Схема, служащая для ориентировки в черепно-мозговой топографии: (1)

схема Делицина

треугольник Шипо

схема Стромберга

треугольник Пирогова

(+)схема Кронлейна-Брюсовой

303. По схеме Кронлейна-Брюсовой основной ствол средней менингеальной артерии проецируется на пересечении: (1)

передней вертикали и верхней горизонтали

(+)передней вертикали и нижней горизонтали

средней вертикали и верхней горизонтали

средней вертикали и нижней горизонтали

304. Отслаивать надкостницу при костно-пластической трепанации следует: (1)

к центру лоскута

(+)к периферии раны

в направлении снизу вверх

к периферии раны после крестообразного рассечения надкостницы

305. Для выделения костного лоскута при костно-пластической трепанации следует пользоваться двумя инструментами: (2)

пилой листовой

(+)проволочной пилой Джилльи

кусачками Янсена

(+)кусачками Дальгрена

306. Проекционная линия выводного протока околоушной слюнной железы проводится: (1)

по середине тела нижней челюсти

(+)от основания козелка уха до угла рта

от основания козелка уха к крылу носа

от угла челюсти к углу рта

307. Разрезы при гнойном паротите проводятся в двух направлениях: (2)

в любом через точку наибольшей флюктуации

(+)радиально от козелка уха

вертикально, отступя кпереди на 1 см от козелка уха

(+)дугобразно от козелка уха, огибая угол челюсти

308. Точка пальцевого прижатия лицевой артерии находится: (1)

на 1 см ниже козелка уха
на 0,5-1,0 см ниже середины нижнего края глазницы
позади угла нижней челюсти

(+)на середине тела нижней челюсти у переднего края жевательной мышцы
на 1 см ниже середины скуловой дуги

309. Поверхностные раны на лице можно зашивать тремя видами швов: (3)

(+)простыми узловыми

(+)адаптирующими узловыми

однорядными непрерывными интрадермальными

(+)пластиночными

двухрядными непрерывными

310. Определите пять целей первичной хирургической обработки раны: (5)

очищение раны от загрязнения

(+)иссечение загрязненных и нежизнеспособных тканей

иссечение кровоточащих тканей

(+)окончательная остановка кровотечения

превращение инфицированной раны в рану стерильную

(+)удаление инородных тел, лежащих в ране

(+)удаление свободных костных отломков

(+)рассечение раневого канала

311. По схеме Кронлейна-Брюсовой основной ствол средней менингеальной артерии проецируется на пересечении: (1)

(+)передней вертикали и нижней горизонтали

задней вертикали и верхней горизонтали

средней вертикали и верхней горизонтали

средней вертикали и нижней горизонтали

312. Отслаивать надкостницу при костно-пластической трепанации следует: (1)

к центру лоскута

(+)к периферии раны

в направлении сверху вниз

к периферии раны после крестообразного рассечения надкостницы

313. Для выделения костного лоскута при костно-пластической трепанации следует пользоваться двумя инструментами: (2)

пилой дуговой

(+)проволочной пилой Джильи

кусачками Янсена

(+)кусачками Дальгрена

314. Проекционная линия выводного протока околоушной слюнной железы проводится: (1)

по середине тела нижней челюсти

(+)от основания козелка уха до угла рта

параллельно нижнему краю глазницы, отступя книзу на 5 мм

от угла челюсти к углу рта

315. Разрезы при гнойном паротите проводятся в двух направлениях: (2)

в любом через точку наибольшей флюктуации

(+)радиально от козелка уха

дугообразно по краю околоушной слюнной железы

(+) дугообразно от козелка уха, огибая угол челюсти

316. Укажите три особенности первичной хирургической обработки ран на лице: (3)

используется широкое рассечение и иссечение раны

(+) иссечение должно быть экономным, рассечение - умеренным

после завершения обработки раны швы не накладываются

(+) после завершения обработки рана может быть ушита наглухо

(+) при проникающих ранениях лица необходима изоляция полостей от раны мягких тканей

317. Укажите три фактора, которые следует учитывать при проведении первичной хирургической обработки раны в области лица: (3)

(+) повышенная сопротивляемость тканей к инфекции

пониженная сопротивляемость тканей к инфекции

(+) хорошее кровоснабжение

отсутствие клапанов в венах

(+) необходимость получения приемлемого косметического результата

318. В преддверии полости рта слизистая оболочка теряет свою подвижность при переходе со свода на десну за счет: (2)

(+) отсутствия подслизистой основы

(+) сращения слизистой оболочки с надкостницей

сочетания вышеуказанных особенностей строения

выраженности сосудистой сети

выраженности лимфатических сосудов

319. Уздечки в преддверии полости рта располагаются между губами и деснами: (1)

(+) по средней линии тела

по бокам от средней линии

на расстоянии 10 мм от средней линии

на расстоянии 20 мм от средней линии

на расстоянии 30 мм от средней линии

320. Проток околоушной слюнной железы открывается в преддверие полости рта: (1)

на уровне промежутка между 1 и 2 верхними молярами

(+) на уровне 2 верхнего моляра

на уровне 2 нижнего моляра

все вышеперечисленное верно

321. За счет 3-й ветви тройничного нерва иннервируется мышца: (1)

язычка

(+) напрягающая мягкое небо

поднимающая мягкое небо

небно-глоточная

322. Смещение отломков при переломах нижней челюсти обуславливается: (1)

(+) направлением тяги мышц

формой нижней челюсти

формой прикуса

подвижностью височно-нижнечелюстного сустава

323. При одностороннем (боковом) ментальном переломе нижней челюсти больший отломок смещается: (1)

вверх и в сторону перелома
(+)вниз и в сторону перелома
вверх и медиально
вверх
вниз

324. Смещение длинного отломка нижней челюсти при ментальном переломе происходит под действием трех мышц: (3)

m. masseter
m. pterygoideus medialis
(+)m. mylohyoideus
(+)m. geniohyoideus
(+)m. pterygoideus lateralis

325. На смещение короткого отломка при ментальном переломе нижней челюсти влияют два фактора: (2)

тяга центральной группы мышц, находящихся под нижней челюстью
(+)тяга жевательных мышц
(+)отсутствие тяги центральной группы мышц, опускающих челюсть
отсутствие тяги жевательных мышц

326. Симптом «открытого прикуса» появляется при: (1)

ментальном переломе
ангулярном переломе
переломе венечного отростка
(+)двухстороннем переломе суставных отростков
одностороннем переломе шейки суставного отростка

327. При переломе венечного отростка нижней челюсти его смещение происходит: (1)

(+)вниз
вверх
кнаружи
кнутри
кзади

328. Проток околоушной слюнной железы открывается в преддверие полости рта: (1)

на уровне промежутка между 1 и 2 нижними молярами
(+)на уровне 2 верхнего моляра
на уровне 2 нижнего моляра
все вышеперечисленное верно

329. Кровоснабжение мягкого и твердого неба осуществляется тремя артериями: (3)

(+)a. palatina descendens
(+)a. palatina ascendens
pharyngea ascendens
facialis
(+)a. septi nasi posterior

330. За счет 3-й ветви тройничного нерва иннервируется мышца: (1)

небно-язычная
(+)напрягающая мягкое небо
поднимающая мягкое небо

небно-глочная

331. Смещение отломков при переломах нижней челюсти обуславливается: (1)

направлением удара

(+)направлением тяги мышц

формой прикуса

подвижностью височно-нижнечелюстного сустава

332. Глубокую и поверхностную области лица разграничивают: (1)

ветвь нижней челюсти

височная мышца

скуловая дуга

(+)ветвь нижней челюсти и височная мышца на участке ее прикрепления к

венечному отростку нижней челюсти

наружная пластинка крыловидного отростка

333. Глубокая область лица с медиальной стороны ограничена тремя элементами: (3)

скуловой дугой

(+)наружной пластинкой крыловидного отростка

(+)частью височной поверхности большого крыла клиновидной кости

(+)бугром верхней челюсти

остистым отверстием

334. От челюстного участка a. maxillaris отходят четыре артерии: (4)

sphenopalatina

(+)a. auricularis profunda

(+)a. tympanica anterior

(+)a. alveolaris inferior

(+)a. meningea media

335. Распространение воспалительного процесса из крыловидного сплетения на синусы твердой мозговой оболочки возможно через три вены: (3)

(+)v. meningea media

(+)вены, следующие в fissura orbitalis inferior

(+)вены, проходящие в овальном и круглом отверстиях

v. facialis

v. jugularis externa

336. От n. mandibularis в глубокой области лица отходят чувствительные нервы: (4)

(+)медиальный крыловидный

латеральный крыловидный

(+)ушно-височный

(+)нижний альвеолярный

(+)язычный

337. Топографоанатомическая предпосылка для подскулокрыловидного пути анестезии по Вайсблату: (2)

(+)круглое отверстие и вход в крыловидно-небную ямку находятся в одной сагиттальной плоскости с наружной пластинкой крыловидного отростка. Овальное отверстие расположено позади крыловидного отростка, а крыловидно-небная ямка - впереди

остистое отверстие и вход в крылонебную ямку находятся на одной сагиттальной линии с наружной пластинкой крыловидного отростка

(+)наружная пластинка крыловидного отростка, вблизи которого находятся овальное и круглое отверстия, проецируются на уровне середины скуловой дуги
круглое и овальное отверстия находятся в одной фронтальной плоскости

338. При использовании подскулового пути обезболивания второй ветви тройничного нерва в крыловидно-небной ямке точка вкола иглы находится: (1)

на середине нижнего края скуловой дуги

на границе передней и средней трети длины нижнего края скуловой дуги

(+)на середине линии, проведенной от наружного края глазницы к козелку уха

у наружного края глазницы

у заднего края скуловой дуги

339. Для расслабления жевательных мышц при воспалительной контрактуре нижней челюсти следует выполнять два способа анестезии: (2)

(+)по Берше-Дубову

по М.М. Вейсбрему

(+)по П.М. Егорову

инфраорбитальную

туберальную

340. От челюстного участка a. maxillaris отходят четыре артерии: (4)

sphenopalatina

(+)a. auricularis profunda

(+)a. tympanica anterior

(+)a. alveolaris inferior

(+)a. meningea media

341. Распространение воспалительного процесса из крыловидного сплетения на синусы твердой мозговой оболочки возможно через три вены: (3)

(+)v. meningea media

(+)вены, следующие в fissura orbitalis inferior

(+)вены, проходящие в овальном и круглом отверстиях

v. facialis

v. jugularis externa

342. От n. mandibularis в глубокой области лица отходят чувствительные нервы: (4)

(+)медиальный крыловидный

латеральный крыловидный

(+)ушно-височный

343. Подглазничное отверстие проецируется на: (2)

1 см книзу от медиального угла глаза

(+)0,5 см кнутри от середины подглазничного края глазницы и на 0,5 см ниже этого ориентира

0,5 см кнаружи от середины подглазничного края глазницы и на 2 см ниже этого ориентира

(+)0,5 см ниже точки пересечения подглазничного края с вертикальной линией, проведенной через медиальный край второго верхнего малого коренного зуба

середину подглазничного края глазницы

344. При внутриротовом способе мандибулярной анестезии необходимо пальпаторно определить два ориентира: (2)

(+)суставной отросток нижней челюсти

позадимоллярную ямку и косую линию

скуловую дугу и угол нижней челюсти
(+)крыловидно-нижнечелюстную складку
височный отросток нижней челюсти

345. Перелом верхней челюсти по Лефору-1 проходит: (1)

(+)через основание грушевидного отверстия, по дну верхнечелюстных пазух, над альвеолярным отростком
через височные ости, внутренне-боковую стенку и дно глазниц, по скуловерхнечелюстному шву
через середины глазниц
на уровне твердого неба

346. Перелом верхней челюсти по Лефору-2 проходит: (1)

(+)поперечно через корень носа по внутренней стенке глазницы
через середины глазниц
на уровне твердого неба
определенных ориентиров нет

347. Перелом верхней челюсти по Лефору-3 проходит: (1)

(+)по линии носолобного шва, верхней глазничной щели через височный отросток скуловой кости или по височно-скуловому шву
через основание грушевидного отверстия
через середину высоты грушевидного отверстия
на уровне скуловых костей

348. Жевательно-челюстная щель непосредственно сообщается сверху с: (1)

клетчаткой межапоневротического пространства височной области
(+)клетчаточным пространством, расположенным под апоневрозом височной области
поднадкостничной клетчаткой лобно-теменно-затылочной области
подкожной клетчаткой височной области

349. Боковые клетчаточные пространства над диафрагмой полости рта ограничены четырьмя элементами: (4)

(+)m. mylohyoideus
(+)мышцами языка
(+)нижней челюстью
(+)слизистой оболочкой полости рта
двубрюшной мышцей

350. Для вскрытия глубокой флегмоны подглазничной области разрез производят: (1)

по нижнему краю глазницы
по боковой поверхности спинки носа
(+)вдоль переходной складки слизистой оболочки верхнего свода преддверия полости рта, тупым способом проникая до дна клыковой («собачьей») ямки
по месту наибольшей флюктуации
у нижнего края скуловой кости

351. При флегмоне скуловой области производят два разреза: (2)

по радиусу от козелка уха с учетом топографии ветвей лицевого нерва
(+)по нижнему краю скуловой кости с учетом топографии ветвей лицевого нерва вертикально по переднему краю козелка уха
(+)по переходной складке слизистой оболочки преддверия полости рта над 4-6 зубами

по носогубной складке

352. Перелом верхней челюсти по Лефору-1 проходит: (1)

(+) через основание грушевидного отверстия, по дну верхнечелюстных пазух, над альвеолярным отростком

по линии прикрепления лицевого скелета к костям основания черепа

через середины глазниц

на уровне твердого неба

353. Перелом верхней челюсти по Лефору-2 проходит: (1)

через основание грушевидного отверстия, по дну верхнечелюстных пазух, над альвеолярным отростком

(+) поперечно через корень носа по внутренней стенке глазницы

на уровне твердого неба

определенных ориентиров нет

354. Перелом верхней челюсти по Лефору-3 проходит: (1)

(+) по линии носолобного шва, верхней глазничной щели через височный отросток скуловой кости или по височно-скуловому шву

через нижние поверхности глазниц

через середину высоты грушевидного отверстия

на уровне скуловых костей

355. Жевательно-челюстная щель непосредственно сообщается сверху с: (1)

клетчаткой межапоневротического пространства височной области

(+) клетчаточным пространством, расположенным под апоневрозом височной области

клетчаткой под апоневротического пространства лобно-теменно-затылочной области

подкожной клетчаткой височной области

356. При флегмоне подвисочной ямки разрез производят: (1)

до кости у верхнего края преддверия полости рта

(+) до кости вдоль переходной складки верхнего свода преддверия полости рта в области последних двух больших коренных зубов

по нижнему краю тела нижней челюсти

по нижнему краю скуловой дуги с учетом топографии ветвей лицевого нерва

в зоне наибольшей флюктуации

357. Подмассетеральные абсцессы и флегмоны вскрывают: (1)

(+) дугообразным разрезом длиной 5-7 см, окаймляющим угол нижней челюсти, частично отсекая жевательную мышцу

вертикальным разрезом у переднего края жевательной мышцы

вертикальным разрезом у заднего края жевательной мышцы

разрезом по нижнему краю нижней челюсти, рассекая жевательную мышцу в зоне ее прикрепления к кости

вертикальным разрезом по середине жевательной мышцы, расслаивая ее волокна тупым способом

358. Флегмоны дна полости рта вскрывают тремя разрезами: (3)

(+) разрезом по средней линии от нижнего края нижней челюсти до подъязычной кости

поперечным разрезом на середине расстояния от нижнего края нижней челюсти до подъязычной кости

(+) разрезом слизистой оболочки преддверия полости рта в пределах передних зубов ближе к поверхности нижней челюсти

(+)разрезом на 1-1,5 см ниже тела нижней челюсти кпереди от переднего края жевательных мышц
воротникообразным разрезом по верхней шейной складке от одного угла нижней челюсти до другого

ШЕЯ

359. В состав передней области шеи входят три парных треугольника: (3)

лопаточно-ключичный

(+)лопаточно-трахеальный

лопаточно-трапециевидный

(+)поднижнечелюстной

(+)сонный

360. В состав латеральной области шеи входят два треугольника: (2)

(+)лопаточно-ключичный

лопаточно-трахеальный

(+)лопаточно-трапециевидный

сонный

361. Грудино-ключично-сосцевидная область располагается между: (1)

грудиной и сосцевидным отростком

(+)передней и боковой областями шеи

боковой и задней областями шеи

362. Поднижнечелюстной треугольник ограничен (установите соответствие):

задним брюшком двубрюшной мышцы (В)

А) сверху

краем нижней челюсти (А)

Б) спереди

передним брюшком двубрюшной мышцы (Б)

В) сзади

363. Сонный треугольник ограничен (установите соответствие):

верхним брюшком лопаточно-подъязычной мышцы (В) А) спереди

грудино-ключично-сосцевидной мышцей (А) Б) сзади

задним брюшком двухбрюшной мышцы (Б)

В) сверху

364. Лопаточно-трахеальный треугольник ограничен (установите соответствие):

грудино-ключично-сосцевидной мышцей (А)

А) медиально

верхним брюшком лопаточно - подъязычной мышцы (Б)

Б) сверху и латерально

срединной линией шеи (В)

В) снизу и латерально

365. Определите последовательность расположения от поверхности в глубину пяти фасций шеи:

внутришейная(4)

лопаточно-ключичная(3)

поверхностная(1)

предпозвоночная(5)

собственная(2)

366. В состав латеральной области шеи входят два треугольника: (2)

(+)лопаточно-ключичный

(+)лопаточно-трапециевидный

поднижнечелюстной

сонный

367. Грудино-ключично-сосцевидная область располагается между: (1)

ключицей и сосцевидным отростком

(+)передней и боковой областями шеи

боковой и задней областями шеи

368. В пределах поднижнечелюстного треугольника имеются две фасции: (2)

(+)поверхностная

(+)собственная

лопаточно-ключичная

внутришейная

предпозвоночная

369. В пределах сонного треугольника имеются четыре фасции: (4)

(+)поверхностная

(+)собственная

лопаточно-ключичная

(+)внутришейная

(+)предпозвоночная

370. В пределах лопаточно-трахеального треугольника имеются четыре фасции: (4)

(+)поверхностная

(+)собственная

(+)лопаточно-ключичная

(+)внутришейная

предпозвоночная

371. Поднижнечелюстная железа располагается в фасциальном ложе, образованном фасцией: (1)

поверхностной

(+)собственной

лопаточно-ключичной

внутришейной

предпозвоночной

372. При удалении поднижнечелюстной железы возможно осложнение в виде сильного кровотечения вследствие повреждения прилежащей к железе артерии: (1)

восходящей глоточной

подподбородочной

(+)язычной

373. Надгрудинное межапоневротическое пространство располагается между фасциями шеи: (1)

(+)собственной и лопаточно-ключичной

лопаточно-ключичной и внутришейной

374. Выполняя нижнюю трахеостомию, хирург, проходя надгрудинное межапоневротическое пространство, должен остерегаться повреждения: (1)

(+)венозных сосудов

нервов

375. Превисцеральное пространство находится между: (1)

собственной и лопаточно-ключичной фасциями

лопаточно-ключичной и внутришейной фасциями

(+)париетальным и висцеральным листками внутришейной фасции

внутришейной и предпозвоночной фасциями

376. В больницу доставлен тяжелый больной с гнойным медиастинитом как осложнением заглоточного абсцесса. Гной спустился в заднее средостение по: (1)

надгрудинному межапоневротическому пространству

превисцеральному пространству
предпозвоночному пространству
(+)ретровисцеральному пространству
сосудисто-нервному влагалищу

377. Предтрахеальное пространство находится между: (1)

собственной и лопаточно-ключичной фасциями
лопаточно-ключичной фасцией и париетальным листком внутришейной фасции
(+)париетальным и висцеральным листками внутришейной фасции
внутришейной и предпозвоночной фасциями

378. При выполнении нижней трахеостомии срединным доступом после проникновения в предтрахеальное пространство внезапно возникло сильное кровотечение. Определите поврежденную артерию: (1)

восходящая шейная
нижняя гортанная
нижняя щитовидная
(+)непарная щитовидная

379. При удалении поднижнечелюстной железы возможно осложнение в виде сильного кровотечения вследствие повреждения прилежащей к железе артерии: (1)

лицевой
подподбородочной
(+)язычной

380. Надгрудинное межапоневротическое пространство располагается между фасциями шеи: (1)

поверхностной и собственной
(+)собственной и лопаточно-ключичной

381. Выполняя нижнюю трахеостомию, хирург, проходя надгрудинное межапоневротическое пространство, должен остерегаться повреждения: (1)

артериальных сосудов
(+)венозных сосудов

382. Сзади к гортани прилежит: (1)

(+)глотка
доля щитовидной железы
паращитовидные железы
пищевод
шейный отдел позвоночника

383. Сбоку от гортани располагаются два анатомических образования: (2)

грудино-подъязычная мышца
грудино-щитовидная мышца
(+)доля щитовидной железы
(+)паращитовидные железы
перешеек щитовидной железы
щито-подъязычная мышца

384. Спереди от гортани располагаются три анатомических образования: (3)

глотка
(+)грудино-подъязычная мышца
(+)грудино-щитовидная мышца
доля щитовидной железы
паращитовидные железы

перешеек щитовидной железы

(+)щито-подъязычная мышца

385. Симпатический ствол на шее располагается между: (1)

париетальным и висцеральным листками внутришейной фасции

внутришейной и предпозвоночной фасциями

(+)предпозвоночной фасцией и длинной мышцей шеи

386. Блуждающий нерв, находясь в одном фасциальном влагалище с общей сонной артерией и внутренней яремной веной, располагается по отношению к этим кровеносным сосудам: (1)

медиальнее общей сонной артерии

спереди между артерией и веной

(+)сзади между артерией и веной

387. К парным мышцам, расположенным впереди трахеи, относятся две: (2)

грудино-ключично-сосцевидная

(+)грудино-подъязычная

(+)грудино-щитовидная

щито-подъязычная

388. В пределах шеи пищевод вплотную прилежит к задней стенке трахеи: (1)

(+)выступая несколько влево

выступая несколько вправо

389. При субтотальной резекции щитовидной железы должна быть оставлена часть железы, содержащая паращитовидные железы. Такой частью является: (1)

верхний полюс боковых долей

(+)задневнутренняя часть боковых долей

передневнутренняя часть боковых долей

нижний полюс боковых долей

390. Во время операции струмэктомии, выполняемой под местной анестезией, при наложении зажимов на кровеносные сосуды щитовидной железы у больного возникла осиплость голоса из-за: (1)

нарушения кровоснабжения гортани

сдавления верхнего гортанного нерва

(+)сдавления возвратного гортанного нерва

391. В основном сосудисто-нервном пучке шеи общая сонная артерия и внутренняя яремная вена располагаются относительно друг друга следующим образом: (1)

(+)артерия медиальнее, вена латеральнее

артерия латеральнее, вена медиальнее

артерия спереди, вена сзади

артерия сзади, вена спереди

392. У пострадавшего - сильное кровотечение из глубоких отделов шеи. С целью перевязки наружной сонной артерии хирург обнажил в сонном треугольнике место деления общей сонной артерии на наружную и внутреннюю. Определите главный признак, по которому можно отличить эти артерии друг от друга: (1)

внутренняя сонная артерия крупнее наружной

начало внутренней сонной артерии располагается глубже и кнаружи относительно

начала наружной сонной артерии

(+)от наружной сонной артерии отходят боковые ветви

393. Предлестничный промежуток расположен между: (1)

(+)грудино-ключично-сосцевидной и передней лестничной мышцами
длинной мышцей шеи и передней лестничной мышцей
передней и средней лестничными мышцами

394. В предлестничном промежутке проходит: (1)

подключичная артерия

(+)подключичная вена

плечевое сплетение

395. Блуждающий нерв, находясь в одном фасциальном влагалище с общей сонной артерией и внутренней яремной веной, располагается по отношению к этим кровеносным сосудам: (1)

латеральнее внутренней яремной вены

спереди между артерией и веной

(+)сзади между артерией и веной

396. К парным мышцам, расположенным впереди трахеи, относятся две: (2)

грудино-ключично-сосцевидная

(+)грудино-подъязычная

(+)грудино-щитовидная

лопаточно-подъязычная

397. В пределах шеи пищевод вплотную прилежит к задней стенке трахеи: (1)

строго по срединной линии

(+)выступая несколько влево

398. Диафрагмальный нерв располагается на: (1)

грудино-ключично-сосцевидной мышце над собственной фасцией

грудино-ключично-сосцевидной мышце под собственной фасцией

передней лестничной мышце поверх предпозвоночной фасции

(+)передней лестничной мышце под предпозвоночной фасцией

средней лестничной мышце поверх предпозвоночной фасции

средней лестничной мышце под предпозвоночной фасцией

399. Плечевое нервное сплетение в пределах лопаточно-ключичного треугольника располагается: (1)

между собственной и лопаточно-ключичной фасциями

между лопаточно-ключичной и предпозвоночной фасциями

(+)под предпозвоночной фасцией

400. Установите соответствие между отделами подключичной артерии и отходящими от этих отделов артериальными ветвями:

до вхождения в межлестничный промежуток (А,Б,Д)

А) внутренняя грудная артерия

в межлестничном промежутке(Г)

Б) позвоночная артерия

по выходе из межлестничного промежутка(В)

В) поперечная артерия шеи

Д) щито - шейный ствол

Г) реберно-шейный ствол

401. Точка вкола иглы при проведении вагосимпатической блокады находится у: (1)

заднего края грудино-ключично-сосцевидной мышцы на уровне его середины

(+)заднего края грудино-ключично-сосцевидной мышцы в месте его пересечения с наружной яремной веной

переднего края грудино-ключично-сосцевидной мышцы на уровне его середины

переднего края грудино-ключично-сосцевидной мышцы на уровне верхнего края

щитовидного хряща

402. При субтотальной резекции щитовидной железы должна быть оставлена часть железы, содержащая паращитовидные железы. Такой частью является: (1)

(+)задневнутренняя часть боковых долей

задненаружная часть боковых долей

нижний полюс боковых долей

403. Определите последовательность действий хирурга, выполняющего верхнюю трахеостомию, после рассечения по срединной линии кожи с подкожной клетчаткой и поверхностной фасцией:

отделение тупым путем и сдвигание книзу перешейка щитовидной железы(4)

раздвигание грудино-подъязычных и грудино-щитовидных мышц(2)

рассечение белой линии шеи(1)

рассечение париетального листка внутришейной фасции(3)

рассечение стенки трахеи(6)

фиксация гортани(5)

404. Определите последовательность действий хирурга, выполняющего нижнюю трахеостомию, после рассечения по срединной линии кожи с подкожной клетчаткой и поверхностной фасцией:

отодвигание книзу яремной венозной дуги(2)

раздвигание грудино-подъязычных и грудино-щитовидных мышц(4)

рассечение лопаточно-ключичной фасции(3)

рассечение париетального листка внутришейной фасции(5)

рассечение собственной фасции(1)

рассечение стенки трахеи(6)

405. Установите соответствие между нарушениями техники рассечения трахеи при трахеостомии и возможными осложнениями:

несквозное рассечение передней стенки трахеи (В)

А) некроз колец трахеи

разрез больше диаметра канюли (Г)

Б) трахеопищеводный свищ

разрез меньше диаметра канюли (А)

В) закрытие просвета трахеи

повреждение задней стенки трахеи (Б)

Г) подкожная эмфизема

406. Определите три утверждения, характеризующие оперативный доступ к шейному отделу пищевода: (3)

(+)выполняется в нижнем отделе шеи слева

выполняется в нижнем отделе шеи справа

(+)разрез проводят по внутреннему краю грудино-ключично-сосцевидной мышцы

разрез проводят по наружному краю грудино-ключично-сосцевидной мышцы

(+)обнажение пищевода осуществляют через влагалище грудино-ключично-сосцевидной мышцы

обнажение пищевода осуществляют через сосудисто-нервное влагалище

407. При субтотальной резекции щитовидной железы должна быть оставлена часть железы, содержащая паращитовидные железы. Такой частью является: (1)

(+)задневнутренняя часть боковых долей

передненаружная часть боковых долей

нижний полюс боковых долей

408. Определите последовательность действий хирурга, выполняющего верхнюю трахеостомию, после рассечения по срединной линии кожи с подкожной клетчаткой и поверхностной фасцией:

отделение тупым путем и сдвигание книзу перешейка щитовидной железы(4)

раздвижение грудино-подъязычных и грудино-щитовидных мышц(2)

рассечение белой линии шеи(1)

рассечение париетального листка внутришейной фасции(3)

рассечение стенки трахеи(6)

фиксация гортани(5)

409. По классификации, предложенной В.Н. Шевкуненко, на шее выделяют:

(1)

две фасции

три фасции

четыре фасции

(+)пять фасций

шесть фасций

410. Поднижнечелюстные лимфатические узлы собирают лимфу от отделов лица: (6)

(+)верхней губы

(+)боковых отделов слизистой оболочки преддверия рта

(+)верхних зубов

(+)нижних зубов

(+)середины языка

(+)дна ротовой полости

411. Поднижнечелюстные лимфатические узлы находятся в фасциальном футляре: (1)

сосудисто-нервного пучка медиального треугольника шеи

(+)поднижнечелюстной железы

лицевой вены

мышц дна полости рта

412. Бифуркация общей сонной артерии чаще располагается на уровне: (1)

угла нижней челюсти

(+)верхнего края щитовидного хряща

середины щитовидного хряща

нижнего края щитовидного хряща

413. Для наружной сонной артерии характерными являются два признака: (2)

(+)наличие отходящих ветвей

отсутствие боковых ветвей

(+)медиальное расположение

латеральное расположение

слабая пульсация по сравнению с внутренней сонной артерией

414. При выполнении трахеотомии больному следует придать положение:

(+)на спине: голова запрокинута кзади, под лопатки подложен валик

на спине: голова повернута влево, *под* лопатки подложен валик

на спине: голова повернута влево, правая рука оттянута вниз

полусидя с запрокинутой кзади головой

лежа на правом или левом боку

415. Бифуркация общей сонной артерии чаще располагается на уровне: (1)

(+)верхнего края щитовидного хряща

подъязычной кости

середины щитовидного хряща

нижнего края щитовидного хряща

416. Для проведения разреза при трахеостомии точно по средней линии должны быть совмещены на одной линии в области шеи два ориентира: (2)

верхняя вырезка щитовидного хряща

середина тела подъязычной кости

середина подбородка

перешеек щитовидной железы

середина яремной вырезки грудины

ГРУДНАЯ ПОЛОСТЬ

417. Хирург, выполняя переднебоковую торакотомию в 6-м межреберье, последовательно рассекает слои грудной стенки. Укажите последовательность рассечения ее слоев:

- внутригрудная фасция(7)
- грудная фасция(4)
- кожа(1)
- наружная и внутренняя межреберные мышцы(6)
- париетальная плевро
- передняя зубчатая мышца(5)
- поверхностная фасция(3)
- подкожная жировая клетчатка(2)
- предплевроальная клетчатка(8)

418. При вскрытии интрамаммарного абсцесса радиальный разрез не должен переходить на околососковый кружок из-за: (1)

- повреждения кровеносных сосудов
- (+)повреждения выводных протоков
- деформации соска при формировании кожного рубца

419. Удаление грудных мышц с жировой клетчаткой при расширенной мастэктомии по поводу рака обусловлено: (1)

- тесной анатомической связью между молочной железой и большой грудной мышцей
- возможностью прорастания опухоли в грудные мышцы
- (+)расположением в субпекторальном пространстве группы лимфатических узлов

420. Метастазирование при раке молочной железы может происходить в различные группы регионарных лимфатических узлов под влиянием ряда конкретных условий, в том числе и локализации опухоли. Определите наиболее вероятную группу лимфатических узлов, куда может произойти метастазирование при локализации опухоли в верхнем отделе молочной железы: (1)

- грудинные
- (+)подключичные
- субпекторальные

421. У больной с раком левой молочной железы обнаружен небольшой метастаз в медиальном отделе правой молочной железы. Наиболее вероятный путь метастазирования: (1)

- гематогенный - вследствие попадания злокачественных клеток через грудной проток в кровеносное русло
- через метастазирование в грудные и средостенные лимфатические узлы, куда может поступать лимфа из обеих молочных желез
- (+)по соединяющимся лимфатическим сосудам левой и правой молочных желез

422. При вскрытии интрамаммарного абсцесса применяется разрез: (2)

- вертикальный
- (+)полукруглый под железой
- (+)радиальный

423. Расположение сосудов и нерва в межреберном сосудисто-нервном пучке сверху вниз следующее: (1)

- (+)вена, артерия, нерв
- нерв, артерия, вена
- вена, нерв, артерия

424. Межреберный сосудисто-нервный пучок больше всего выступает из-под края ребра на: (1)

- (+)передней стенке груди
- боковой стенке груди
- задней стенке груди

425. Выполняя передне-боковую торакотомию, хирург произвел рассечение межреберных мышц по передней стенке слишком близко к нижнему краю вышележащего ребра, что создало опасность повреждения одного из перечисленных элементов межреберного сосудисто-нервного пучка: (1)

- артерии
- вены
- (+)нерва

426. При оскольчатом переломе ключицы у пострадавшего оказался поврежденным купол плевры, высота стояния которого спереди на: (1)

- 4-5 см выше ключицы
- (+)2-3 см выше ключицы
- уровне ключицы
- уровне первого ребра

427. Выпот в плевральной полости, прежде всего, начинает накапливаться в синусе: (1)

- (+)реберно-диафрагмальном
- реберно-средостенном
- средостенно-диафрагмальном

428. При выполнении диагностической плевральной пункции пунктируется: (1)

- (+)реберно-диафрагмальный синус
- реберно-средостенный синус
- средостенно-диафрагмальный синус

429. При вскрытии интрамаммарного абсцесса применяется разрез: (2)

- (+)полукруглый под железой
- поперечный
- (+)радиальный

430. Расположение сосудов и нерва в межреберном сосудисто-нервном пучке сверху вниз следующее: (1)

- артерия, вена, нерв
- (+)вена, артерия, нерв
- нерв, артерия, вена

431. Метастазирование при раке молочной железы может происходить в различные группы регионарных лимфатических узлов под влиянием ряда конкретных условий, в том числе и локализации опухоли. Определите наиболее вероятную группу лимфатических узлов, куда может произойти метастазирование при локализации опухоли в верхнем отделе молочной железы: (1)

- грудинные
- (+)подключичные
- подмышечные

432. Установите соответствие. Место плевральной пункции:

- | | |
|--------------------------|----------------------------------|
| между передней и средней | А) в VI или VII межреберье |
| подмышечными линиями | Б) (+) в VII или VIII межреберье |

между средней и задней
подмышечными линиями

В) в VIII или IX межреберье

(+) между подмышечной и
лопаточной линиями

433. При выполнении плевральной пункции иглу через межреберный промежуток следует проводить: (1)

у нижнего края вышележащего ребра
на середине расстояния между ребрами
(+) у верхнего края нижележащего ребра

434. Пневмоторакс как осложнение плевральной пункции может возникнуть: (1)

при повреждении иглой легкого
(+) через пункционную иглу

435. Внутрибрюшное кровотечение, как осложнение плевральной пункции, может возникнуть в результате повреждения: (2)

диафрагмы
(+) печени
(+) селезенки

436. При торакотомии рассечение межреберного промежутка следует выполнять по: (1)

нижнему краю вышележащего ребра
(+) середине межреберья
верхнему краю нижележащего ребра

437. Проекция ворот легких на переднюю грудную стенку чаще всего соответствует: (1)

I—III ребрам
(+) II-IV ребрам
III—V ребрам

438. В воротах левого легкого главный бронх и легочные сосуды располагаются сверху вниз в следующем порядке: (1)

(+) артерия, бронх, вены
бронх, артерия, вены
вены, бронх, артерия

439. В воротах правого легкого главный бронх и легочные сосуды располагаются сверху вниз в следующем порядке: (1)

артерия, бронх, вены
(+) бронх, артерия, вены
вены, бронх, артерия

440. Пневмоторакс как осложнение плевральной пункции может возникнуть: (1)

при повреждении иглой плевры
(+) через пункционную иглу

441. Составьте сравнительную анатомическую характеристику каждого главного бронха путем установления соответствия трем параметрам:

левый главный бронх (Б, В, Д)	А) шире
правый главный бронх (А, Г, Е)	Б) уже
	В) длиннее
	Г) короче

- Д) расположен горизонтальнее
- Е) расположен вертикальнее

442. У ребенка вишневая косточка случайно попала в дыхательные пути, закупорив один из долевых бронхов, что привело к ателектазу доли легкого. Определите наиболее вероятное положение вишневой кости: (1)

- верхнедолевой бронх левого легкого
- среднедолевой бронх правого легкого
- нижнедолевой бронх левого легкого
- (+)нижнедолевой бронх правого легкого

443. При необходимости оперативного вмешательства на главном бронхе следует обнажать корень легкого, выполняя: (1)

- передне-боковую торакотомию
- боковую торакотомию
- (+)задне-боковую торакотомию

444. Проекция ворот легких на переднюю грудную стенку чаще всего соответствует: (1)

- (+)II-IV ребрам
- III—V ребрам
- IV-VI ребрам

445. Бронхиальные артерии в количестве 2-4 к каждому легкому являются ветвями: (1)

- внутренних грудных артерий
- (+)грудного отдела аорты
- задних межреберных артерий

446. Венозная кровь от легких оттекает в основном по бронхиальным венам, впадающим: (1)

- во внутренние грудные вены
- в межреберные вены
- (+)в непарную и полунепарную вены

447. Сегмент легкого - это участок легкого, в котором: (1)

- разветвляется сегментарный бронх
- (+)разветвляются сегментарный бронх и ветвь легочной артерии 3-го порядка
- разветвляются сегментарный бронх, ветвь легочной артерии 3-го порядка и формируется соответствующая вена

448. Капсула молочной железы образована: (1)

- собственной фасцией груди
- (+)поверхностной фасцией
- ключично-грудной фасцией
- молочная железа лежит вне фасций

449. Лимфатический узел Зоргиуса располагается: (1)

- над ключицей позади наружного края грудино-ключично-сосцевидной мышцы
- по ходу внутренней грудной артерии
- в центре подмышечной впадины
- (+)под наружным краем большой грудной мышцы на уровне 3-го ребра
- под краем широчайшей мышцы спины

450. Для вскрытия гнойных маститов используют два вида разрезов: (2)

- (+)радиальные по отношению к соску
- (+)дугообразный по ходу переходной складки молочной железы

крестообразный
поперечный (горизонтальный)

451. Межреберный сосудисто-нервный пучок расположен: (1)

под грудной фасцией

(+) между межреберными мышцами

под поверхностной фасцией

между разными тканями в зависимости от отделов грудной стенки

452. Внутренняя грудная артерия отходит от: (1)

подмышечной артерии

(+) подключичной артерии

наружной сонной артерии

дуги аорты

плечевого ствола

453. Внутренняя грудная артерия располагается: (2)

в субпекторальной клетчатке

между межреберными мышцами

(+) между внутренними межреберными мышцами и поперечной мышцей груди

(+) в предплевральной клетчатке

под малой грудной мышцей

454. Пункцию плевральной полости при разлитом процессе производят при положении больного: (1)

лежа на боку

лежа на животе

(+) сидя с согнутым туловищем

полусидя

положение больного не имеет значения

455. При поднадкостничной резекции ребра надкостница рассекается: (1)

П-образно

дугообразно

линейным разрезом

поперечным разрезом

(+) Н-образно

456. Для вскрытия гнойных маститов используют два вида разрезов: (2)

(+) радиальные по отношению к соску

(+) дугообразный по ходу переходной складки молочной железы

продольный (вертикальный)

поперечный (горизонтальный)

457. Межреберный сосудисто-нервный пучок расположен: (1)

под грудной фасцией

(+) между межреберными мышцами

в параплевральной клетчатке

между разными тканями в зависимости от отделов грудной стенки

458. После резекции ребра с целью введения дренажной трубки в плевральную полость скальпелем рассекают задний листок надкостницы: (1)

вдоль верхнего края ребра

(+) по середине

все вышеперечисленные ответы правильные

459. Дренажную трубку после резекции ребра и ее введение в плевральную

полость следует фиксировать к: (1)

пристеночной плевре
межреберным мышцам
(+)коже
поверхностной фасции
собственной фасции

460. Наиболее тяжелые нарушения наблюдаются при пневмотораксе: (1)

открытом
закрытом

(+)клапанном
спонтанном
комбинированном

461. Шейная вагосимпатическая блокада при ранениях груди проводится с целью: (1)

обезболивания
уменьшения явлений гипоксии
(+)борьбы с плевропульмональным шоком
профилактики пневмонии
гипервентиляции легких

462. После резекции ребра с целью введения дренажной трубки в плевральную полость скальпелем рассекают задний листок надкостницы: (1)

вдоль нижнего края ребра
(+)по середине

все вышеперечисленные ответы правильные
место рассечения определяется особенностями патологического процесса

463. При ушивании открытого пневмоторакса в первый ряд швов нужно захватить: (1)

париетальную плевру
париетальную плевру и внутригрудную фасцию
(+)париетальную плевру, внутригрудную фасцию и межреберные мышцы
все перечисленные слои и поверхностные мышцы
все слои грудной стенки

СРЕДОСТЕНИЕ

464. Наиболее точное положение фронтальной плоскости, разделяющей средостение на передний и задний отделы – уровень(1):

(+)задних поверхностей корней легких и задней стенки трахеи
середины трахеи и главных бронхов

465. Установите соответствие органов отделам средостения:

переднее средостение (А,В,Г)

А) вилочковая железа

заднее средостение (Б)

Б) пищевод

В) сердце с перикардом

Г) трахея

466. Установите соответствие сосудов отделам средостения:

переднее средостение (А,Б,В,Д,Е)

А) верхняя полая вена

заднее средостение (Г,Ж,З)

Б) внутренние грудные артерии

В) восходящая аорта

Г) грудной проток

Д) дуга аорты

- Е) легочный ствол
- Ж) нисходящая аорта
- З) непарная и полунепарная вены

467. Установите соответствие нервов отделам средостения:

- | | |
|----------------------------|-----------------------------------------|
| переднее средостение (В) | А) блуждающие нервы |
| заднее средостение (А,Б,Г) | Б) большие и малые внутренностные нервы |
| | В) диафрагмальные нервы |
| | Г) симпатические стволы |

468. Определите последовательность расположения спереди назад анатомических образований:

- дуга аорты(3)
- трахея(4)
- вилочковая железа(1)
- плечеголовые вены(2)

469. Наиболее точное положение фронтальной плоскости, разделяющей средостение на передний и задний отделы – уровень(1):

- (+)задних поверхностей корней легких и задней стенки трахеи
- передних поверхностей корней легких

470. Для людей с долихоморфной грудной клеткой характерно положение сердца(1)

- (+)вертикальное
- косое

471. Установите соответствие между положением оболочек стенки сердца и их номенклатурными названиями:

- А) миокард, Б) перикард, В) эндокард, Г) эпикард
- внутренняя оболочка стенки сердца (В)
- средняя оболочка стенки сердца(А)
- наружная оболочка стенки сердца(Г)
- околосердечная сумка(Б)

472. Из четырех камер сердца, участвующих в образовании его передней поверхности, основной является: (1)

- левое предсердие
- левый желудочек
- правое предсердие
- (+)правый желудочек

473. Из трех камер сердца, участвующих в образовании его задней поверхности, основной является: (1)

- (+)левое предсердие
- левый желудочек
- правое предсердие

474. Для людей с долихоморфной грудной клеткой характерно положение сердца(1)

- (+)вертикальное
- поперечное

475. Из трех камер сердца, участвующих в образовании его нижней поверхности, основной является: (1)

- левое предсердие
- (+)левый желудочек

правый желудочек

476. Задняя поверхность сердца обращена к органам и сосудам заднего средостения, среди которых непосредственно к стенке сердца прилежат два образования: (2)

- (+)грудной отдел аорты
- грудной проток
- непарная вена
- (+)пищевод
- полунепарная вена

477. При выполнении больному коронарографии рентгеноконтрастное вещество, введенное в кровеносное русло сердца из восходящей аорты, проходит последовательно через все части венечного круга кровообращения и вместе с кровью оказывается в полости правого предсердия. Укажите последовательность прохождения крови и рентгеноконтрастного вещества по венечному кругу кровообращения:

- венечный синус сердца(7)
- внутриорганные артерии(3)
- внутриорганные вены(5)
- левая и правая венечная артерии(1)
- микроциркуляторное русло(4)
- подэпикардальные артериальные ветви(2)
- подэпикардиальные вены(6)

478. Передняя межжелудочковая ветвь отходит от: (1)

- восходящей аорты
- (+)левой венечной артерии сердца
- легочного ствола
- левой легочной артерии

479. Задняя межжелудочковая ветвь отходит от: (1)

- восходящей аорты
- левой венечной артерии сердца
- (+)правой венечной артерии сердца
- правой легочной артерии

480. Огибающая ветвь отходит от: (1)

- восходящей аорты
- (+)левой венечной артерии сердца
- легочного ствола
- левой легочной артерии

481. При обтурации правой венечной артерии в участке, огибающем боковой край сердца, наиболее характерна локализация очага инфаркта миокарда в: (1)

- стенке правого предсердия
- передней стенке правого желудочка
- (+)задней стенке **правого** желудочка
- задней стенке левого желудочка

482. При обтурации огибающей ветви наиболее характерна локализация очага инфаркта миокарда в: (1)

- передней стенке левого предсердия
- передней стенке левого желудочка
- задней стенке левого предсердия

(+)задней стенке левого желудочка

483. Передняя межжелудочковая ветвь отходит от: (1)

(+)левой венечной артерии сердца

правой венечной артерии сердца

легочного ствола

левой легочной артерии

484. Задняя межжелудочковая ветвь отходит от: (1)

восходящей аорты

(+)правой венечной артерии сердца

легочного ствола

правой легочной артерии

485. Огибающая ветвь отходит от: (1)

восходящей аорты

(+)левой венечной артерии сердца

правой венечной артерии сердца

легочного ствола

486. При обтурации начального отдела передней межжелудочковой ветви наиболее характерна локализация очага инфаркта миокарда в: (1)

стенке левого предсердия

(+)передней стенке левого желудочка

передней стенке правого желудочка

межжелудочковой перегородке

487. Большая вена сердца располагается в: (1)

передней межжелудочковой борозде и правом отделе венечной борозды

(+)передней межжелудочковой борозде и левом отделе венечной борозды

задней межжелудочковой борозде и правом отделе венечной борозды

задней межжелудочковой борозде и левом отделе венечной борозды

488. Венечный синус сердца располагается в: (1)

передней межжелудочковой борозде

(+)задней межжелудочковой борозде

левом отделе венечной борозды

правом отделе венечной борозды

заднем отделе левой венечной борозды

489. Венечный синус сердца впадает в: (1)

верхнюю полую вену

нижнюю полую вену

(+)правое предсердие

левое предсердие

490. Передние вены сердца впадают в: (1)

большую вену сердца

(+)венечный синус сердца

правое предсердие

491. Наиболее частым оперативным доступом при операциях на сердце является: (1)

(+)левосторонняя передняя торакотомия

левосторонняя передне-боковая торакотомия

продольная стернотомия

чрездвухплевральный поперечный доступ

492. При ушивании раны сердца накладываются швы: (1)

- (+)узловые или П-образные узловые или непрерывный П-образные или непрерывный

493. Для операции ушивания раны желудочка сердца истинны следующие три утверждения: (3)

- (+)швы следует выполнять атрауматическими иглами
- (+)на стенку сердца выполнять узловые швы при выполнении швов нельзя прокалывать эндокард
- (+)нельзя захватывать в шов крупные подэпикардальные артерии

494. Пункция перикарда выполняется наиболее часто в точке Ларрея.

Укажите место ее расположения: (1)

- (+)между мечевидным отростком и левой реберной дугой в 4-м межреберье слева от грудины

495. При выполнении пункции перикарда игла проводится в пазуху полости перикарда: (1)

- косую
- (+)передне-нижнюю

496. В современной кардиохирургии для лечения ишемической болезни сердца применяют четыре операции: (4)

- (+)аортокоронарное шунтирование
- (+)баллонную дилатацию венечной артерии
- (+)наложение венечно-грудного анастомоза перевязку внутренних грудных артерий перикардиокардиопексию
- (+)стентирование венечной артерии

497. При операции на открытом артериальном протоке наиболее целесообразным оперативным приемом является: (1)

- перевязка протока без рассечения
- пересечение протока и перевязка его концов
- (+)пересечение протока и ушивание его концов

498. Вилочковая железа располагается: (1)

- (+)в верхнем отделе переднего средостения
- в нижнем отделе переднего средостения
- в верхнем отделе заднего средостения
- в нижнем отделе заднего средостения
- на границе переднего и заднего средостений

499. Сзади и слева к верхней полой вене прилежит: (1)

- (+)трахея
- пищевод
- перикард и сердце
- вилочковая железа
- восходящая аорта

500. Непарная вена чаще впадает: (1)

- в переднюю стенку верхней полой
- (+)в заднюю стенку верхней полой
- в правую стенку верхней полой
- в левую стенку верхней полой

определенного места впадения нет

501. На передне-левой поверхности дуги аорты находятся: (2)

правый блуждающий нерв

(+)левый блуждающий нерв

(+)левый диафрагмальный нерв

правый диафрагмальный нерв

левый симпатический ствол

502. Левый возвратный гортанный нерв от левого блуждающего нерва обычно отходит: (1)

выше дуги аорты

на уровне передней стенки дуги аорты

(+)у нижнего края дуги аорты

на всех вышеперечисленных уровнях

возвратный нерв в грудной полости от блуждающего не отходит

503. Правый возвратный гортанный нерв от правого блуждающего нерва обычно отходит: (1)

у верхнего края правой подключичной артерии

(+)у нижнего края правой подключичной артерии

на уровне корня легкого

у места отхождения плечевого ствола

на уровне верхнего края дуги аорты

504. Корень правого легкого сверху огибает: (1)

дуга аорты

верхняя полая вена

правая плечеголовная вена

(+)непарная вена

грудной проток

505. В заднем средостении пищевод на всем протяжении прилежит к: (1)

полунепарной вене

левому симпатическому стволу

(+)грудному протоку

аорте

трахее

506. Для операции ушивания раны желудочка сердца истинны следующие три утверждения: (3)

(+)швы следует выполнять атрауматическими иглами

(+)на стенку сердца выполнять узловые швы

на стенку сердца выполнять непрерывный шов

(+)нельзя захватывать в шов крупные подэпикардальные артерии

507. Пункция перикарда выполняется наиболее часто в точке Ларрея. Укажите место ее расположения: (1)

(+)между мечевидным отростком и левой реберной дугой

между мечевидным отростком и правой реберной дугой

508. При выполнении пункции перикарда игла проводится в пазуху полости перикарда: (1)

(+)передне-нижнюю

поперечную

509. В современной кардиохирургии для лечения ишемической болезни сердца

применяют четыре операции: (4)

- (+)аортокоронарное шунтирование
- (+)баллонную дилатацию венечной артерии
- (+)выполнение венечно-грудного анастомоза
- перикардиокардиопексию
- симпатэктомию
- (+)стентирование венечной артерии

510. Находясь в предпозвоночной клетчатке, грудной проток в заднем средостении располагается между: (1)

- пищеводом и полунепарной веной
- (+)грудной аортой и непарной веной
- пищеводом и симпатическим стволом
- непарной и полунепарной венами
- задней поверхностью легкого и полунепарной веной

БРЮШНАЯ СТЕНКА.

511. Переднебоковую стенку живота при помощи горизонтальных и вертикальных линий разделяют на: (1)

- 8 областей
- (+)9 областей
- 10 областей
- 12 областей

512. Выполняя верхнесрединную лапаротомию, хирург последовательно рассекает слои передней брюшной стенки. Укажите последовательность рассечения слоев:

- белая линия живота(4)
- кожа с подкожной жировой клетчаткой(1)
- париетальная брюшина(7)
- поверхностная фасция(2)
- поперечная фасция(5)
- предбрюшинная клетчатка(6)
- собственная фасция(3)

513. При выполнении трансректального разреза в эпигастральной области хирург последовательно рассекает слои передней брюшной стенки. Укажите последовательность рассечения слоев:

- задняя стенка влагалища прямой мышцы живота(6)
- кожа с подкожной жировой клетчаткой(1)
- париетальная брюшина(9)
- передняя стенка влагалища прямой мышцы живота(4)
- поверхностная фасция(2)
- поперечная фасция(7)
- предбрюшинная клетчатка(8)
- прямая мышца живота(5)
- собственная фасция(3)

514. Переднебоковую стенку живота при помощи горизонтальных и вертикальных линий разделяют на: (1)

- (+)9 областей
- 10 областей

11 областей

12 областей

515. Укажите последовательность расположения слоев в боковой области живота:

внутренняя косая мышца живота(5)
кожа с подкожной жировой клетчаткой(1)
наружная косая мышца живота(4)
париетальная брюшина(9)
поверхностная фасция(2)
поперечная мышца(6)
поперечная фасция(7)
предбрюшинная клетчатка(8)
собственная фасция(3)

516. Хирург выполняет аппендэктомию косым переменным разрезом по Волковичу-Дьяконову в правой подвздошной области. Укажите последовательность прохождения слоев этой области:

апоневроз наружной косой мышцы живота(5)
внутренняя косая и поперечные мышцы(6)
глубокий листок поверхностной фасции(3)
кожа с подкожной жировой клетчаткой(1)
париетальная брюшина(9)
поверхностная фасция(2)
поперечная фасция(7)
предбрюшинная клетчатка(8)
собственная фасция(4)

517. Одной из анатомических предпосылок развития пупочных грыж является слабость пупочного кольца в области: (1)

нижней его полуокружности
(+)верхней полуокружности
правой полуокружности
левой полуокружности

518. Белая линия живота образуется за счет: (1)

апоневроза наружной косой мышцы живота
апоневроза поперечной мышцы живота
(+)сухожильных пучков 3-х пар широких мышц живота
внутрибрюшной фасции

519. В пределах пупка брюшная стенка представлена следующими четырьмя слоями: (4)

(+)кожа
(+)поверхностная фасция
(+)пупочная фасция
внутрибрюшная фасция
предбрюшинная клетчатка
(+)брюшина

520. При выполнении трансректального разреза в эпигастрии хирург вскрыл переднюю стенку влагалища прямой мышцы живота. На уровне выше полукружной линии передняя стенка влагалища образована: (1)

апоневрозами наружной косой, внутренней косой и поперечной мышц

(+)апоневрозами наружной косой и внутренней косой мышц

521. При трансректальных разрезах не рекомендуется пересекать сухожильные перемычки прямых мышц живота, что обусловлено наличием в них: (2)

лимфатических сосудов

(+)нервных сплетений

(+)питающих кровеносных сосудов

порто-кавальных анастомозов

522. Выполняя трансректальный доступ в подчревной области, хирург вскрывает влагалище прямой мышцы живота. На уровне ниже полукружных линий передняя стенка влагалища формируется: (1)

апоневрозом наружной косой мышцы живота

(+)апоневрозом наружной косой, внутренней косой и поперечной мышц

апоневрозом внутренней косой мышцы живота

апоневрозом наружной косой мышцы живота и поперечной фасцией

523. Белая линия живота образуется за счет: (1)

апоневроза внутренней косой мышцы живота

апоневроза поперечной мышцы живота

(+)сухожильных пучков 3-х пар широких мышц живота

внутрибрюшной фасции

524. В пределах пупка брюшная стенка представлена следующими четырьмя слоями: (4)

(+)кожа

подкожная жировая клетчатка

(+)поверхностная фасция

(+)пупочная фасция

внутрибрюшная фасция

(+)брюшина

525. Для проведения артериальной перфузии нижних конечностей производят катетеризацию нижней надчревной артерии. Этот сосуд расположен: (1)

в подкожной жировой клетчатке

впереди прямой мышцы живота

в толще прямой мышцы живота

(+)позади прямой мышцы живота

526. Образующаяся в результате развития плода срединная пузырно-пупочная складка содержит: (1)

облитерированную пупочную артерию

облитерированную пупочную вену

(+)облитерированный мочевой проток

семявыносящий проток

527. Выполняя трансректальный доступ в подчревной области, хирург вскрывает влагалище прямой мышцы живота. На уровне ниже полукружных линий передняя стенка влагалища формируется: (1)

апоневрозом наружной косой мышцы живота

(+)апоневрозом наружной косой, внутренней косой и поперечной мышц

апоневрозом внутренней косой мышцы живота

поперечной мышцей и поперечной фасцией

528. Латеральная пузырно-пупочная складка брюшины содержит: (1)

(+)нижние надчревные артерию и вену

облитерированную пупочную артерию
облитерированную пупочную вену
облитерированный мочевой проток
семявыносящий проток

529. Медиальная пузырно-пупочная складка брюшины содержит: (1)

нижние надчревные артерию и вену
(+)облитерированную пупочную артерию
облитерированную пупочную вену
облитерированный мочевой проток
семявыносящий проток

530. При выполнении трансректального разреза в эпигастрии хирург вскрыл переднюю стенку влагалища прямой мышцы живота. На уровне выше полукружной линии передняя стенка влагалища образована: (1)

апоневрозами наружной косой, внутренней косой мышц и поперечной фасцией
(+)апоневрозами наружной косой и внутренней косой мышц

531. В правой подреберной области обычно проецируются: (3)

(+)часть правой доли печени
селезенка
(+)часть правой почки
хвост поджелудочной железы
(+)правый изгиб ободочной кишки
желчный пузырь

532. Областью проекции желчного пузыря на передней стенке живота является: (1)

правая боковая область живота
пупочная область
(+)надчревная область

533. На переднебоковую стенку живота двенадцатиперстная кишка проецируется в следующих областях: (1)

в правой и левой боковой
(+)пупочной и надчревной
в надчревной и правой боковой
в пупочной и правой боковой

534. Проекция поджелудочной железы на переднебоковую стенку живота соответствует следующим областям: (1)

левой подреберной и левой боковой
пупочной и левой подреберной
(+)надчревной и левой подреберной
правой подреберной и надчревной
пупочной и надчревной

535. При обследовании больного с острым аппендицитом хирург для оценки состояния слепой кишки и червеобразного отростка с учетом их анатомической проекции пальпирует: (1)

правую боковую область живота
левую боковую область живота
(+)правую паховую область
лобковую область

536. Областью проекции желчного пузыря на передней стенке живота

является: (1)

правая подреберная область

пупочная область

(+)надчревная область

537. На переднебоковую стенку живота двенадцатиперстная кишка проецируется в следующих областях: (1)

в правой и левой боковой

(+)пупочной и надчревной

в надчревной и левой боковой

в надчревной и правой боковой

538. При обследовании больного с острым аппендицитом хирург для оценки состояния слепой кишки и червеобразного отростка с учетом их анатомической проекции пальпирует: (1)

левую боковую область живота

(+)правую паховую область

левую паховую область

лобковую область

539. Границами пахового треугольника являются: (3)

горизонтальная линия, проведенная от верхней передней ости подвздошной кости до пупка

(+)паховая связка

(+)горизонтальная линия, проведенная от границы между наружной и средней третью длины паховой связки

(+)наружный край прямой мышцы живота

540. В паховом канале можно выделить: (1)

стенки и 4 отверстия

(+)4 стенки и 2 отверстия

стенки и 4 отверстия

стенки и 3 отверстия

541. Границами пахового треугольника являются: (3)

(+)паховая связка

(+)горизонтальная линия, проведенная от границы между наружной и средней третью длины паховой связки

(+)наружный край прямой мышцы живота

белая линия

542. Паховый промежуток - это: (1)

расстояние между наружным и внутренним кольцами пахового канала

(+)расстояние между паховой связкой и нижними краями внутренней косой и поперечной мышц

расстояние между передней и задней стенками пахового канала

пахового промежутка не существует

543. Пространство под паховой связкой делится на: (1)

грыжевую, мышечную и сосудистую лакуны

грыжевую и сосудистую лакуны

(+)мышечную и сосудистую лакуны

мышечную, сосудистую лакуны и бедренный канал

544. В образовании наружного отверстия пахового канала участвуют три образования: (3)

(+)расщепленный на ножки апоневроз наружной косой мышцы живота
поперечная фасция
поверхностная фасция
(+)лобковая кость
(+)межножковые волокна

545. Передней стенкой пахового канала является: (1)

поперечная фасция
(+)апоневроз наружной косой мышцы живота
нижние края внутренней косой и поперечной мышц
паховая связка

546. Задняя стенка пахового канала образована: (1)

париетальной брюшиной
(+)поперечной фасцией
апоневрозом наружной косой мышцы живота

547. Нижняя стенка пахового канала образована: (1)

нижними краями внутренней косой и поперечной мышц
(+)паховой связкой
гребешковой фасцией
апоневрозом наружной косой мышцы живота

548. Спигелиева линия - это линия: (1)

проведенная по краю правого подреберья
соединяющая передние верхние ости подвздошных костей
(+)линия перехода мышечных волокон поперечной мышцы живота в апоневроз и
проецирующаяся по наружному краю прямых мышц живота

549. Нижние края внутренней косой и поперечной мышц являются стенкой пахового канала: (1)

(+)верхней
нижней
передней

550. Паховый промежуток - это: (1)

(+)расстояние между паховой связкой и нижними краями внутренней косой и
поперечной мышц
расстояние между паховой связкой и поперечной фасцией
расстояние между передней и задней стенками пахового канала
пахового промежутка не существует

551. Пространство под паховой связкой делится на: (1)

грыжевую и мышечную лакуны
грыжевую и сосудистую лакуны
(+)мышечную и сосудистую лакуны
мышечную, сосудистую лакуны и бедренный канал

552. Анатомической предпосылкой образования паховых грыж является: (1)

наличие пахового промежутка
(+)наличие широкого пахового промежутка
отсутствие пахового промежутка
отсутствие внутрибрюшной фасции

553. В паховом канале можно выделить: (1)

(+)4 стенки и 2 отверстия
2 стенки и 4 отверстия

4 стенки и 3 отверстия

554. У больного диагностирована прямая паховая грыжа. Анатомическим путем выхода данного вида грыж является: (1)

латеральная паховая ямка

надпузырная ямка

(+)медиальная паховая ямка

мышечная лакуна

сосудистая лакуна

555. Передней стенкой пахового канала является: (1)

париетальная брюшина

(+)апоневроз наружной косой мышцы живота

нижние края внутренней косой и поперечной мышц

паховая связка

556. Задняя стенка пахового канала образована: (1)

паховой связкой

(+)поперечной фасцией

апоневрозом наружной косой мышцы живота

557. Нижняя стенка пахового канала образована: (1)

нижними краями внутренней косой и поперечной мышц

(+)паховой связкой

париетальной брюшиной

апоневрозом наружной косой мышцы живота

558. Спигелиева линия - это линия: (1)

проведенная по краю правого подреберья

проведенная по краю левого подреберья

(+)линия перехода мышечных волокон поперечной мышцы живота в апоневроз и проецирующаяся по наружному краю прямых мышц живота

559. Нижние края внутренней косой и поперечной мышц являются стенкой пахового канала: (1)

(+)верхней

задней

передней

560. Анатомическим местом выхода косых паховых грыж является: (1)

(+)латеральная паховая ямка

медиальная паховая ямка

мышечная лакуна

надпузырная ямка

сосудистая лакуна

561. Анатомической предпосылкой образования паховых грыж является: (1)

(+)наличие широкого пахового промежутка

наличие узкого пахового промежутка

отсутствие пахового промежутка

отсутствие внутрибрюшной фасции

562. В паховом канале можно выделить: (1)

3 стенки и 3 отверстия

(+)4 стенки и 2 отверстия

4 стенки и 3 отверстия

563. Передней стенкой бедренного канала является: (1)

бедренная вена
глубокий листок широкой фасции бедра
(+)поверхностный листок широкой фасции бедра
гребешковая фасция

564. Заднюю стенку бедренного канала составляет: (1)

бедренная вена
поверхностный листок широкой фасции бедра
(+)гребенчатая фасция
паховая связка

565. При ретроградном ущемлении (грыже типа «W») в грыжевом мешке обнаруживают: (1)

петлю тонкой кишки
петлю толстой кишки
большой сальник
(+)несколько петель тонкой кишки
ни один из вариантов не подходит

566. Вскрыв грыжевой мешок у больного с ущемленной паховой грыжей, хирург не обнаружил в нем измененных кишечных петель. При легком потягивании за кишечные петли из брюшной полости оказались измененные участки кишечной стенки. Это заставило его подумать о следующем виде ущемления: (1)

каловом
пристеночном
(+)ретроградном
Эластическом

567. Передней стенкой бедренного канала является: (1)

бедренная артерия
глубокий листок широкой фасции бедра
(+)поверхностный листок широкой фасции бедра
гребешковая фасция

568. Заднюю стенку бедренного канала составляет: (1)

бедренная вена
бедренный нерв
поверхностный листок широкой фасции бедра
(+)гребенчатая фасция

569. Во время операции по поводу косой пахово-мошоночной грыжи хирург обратил внимание на значительное количество жировой клетчатки на заднебоковой стенке грыжевого мешка. Грыжевой мешок содержал петли тонкой кишки, слепую и часть восходящей ободочной кишки. Хирург установил наличие: (1)

ущемленной грыжи
врожденной грыжи
(+)скользящей грыжи

570. Заднюю стенку пахового канала укрепляют: (1)

при косой паховой грыже
(+)при прямой паховой грыже
при врожденной паховой грыже
определяется желанием хирурга

571. Разрез при операции по поводу паховой грыжи располагается: (1)

параллельно паховой связке на 2 см ниже нее

(+)параллельно паховой связке на 2 см выше нее
по проекции паховой связки
над грыжевым мешком

572. Показаниями к экстренной операции являются следующие грыжи переднебоковой брюшной стенки: (1)

(+)ущемленные
скользящие
невправимые
все перечисленные

573. При пластике пахового канала по способу Бассини к паховой связке подшивают: (1)

над семенным канатиком нижние края внутренней косой и поперечной мышц
под семенным канатиком края мышц и лоскуты апоневроза наружной косой мышцы живота

(+)под семенным канатиком нижние края внутренней косой и поперечной мышц, а над канатиком - лоскуты апоневроза наружной косой мышцы живота

574. Пластику пахового канала по способу Жирара-Спасокукоцкого со швом Кимбаровского в хирургии грыж используют для лечения грыж: (1)

ущемленных
(+)косых паховых
прямых паховых
запирательного канала
пупочных

575. Показаниями к экстренной операции являются следующие грыжи переднебоковой брюшной стенки: (1)

врожденные
(+)ущемленные
невправимые
все перечисленные

576. При пластике пахового канала по способу Бассини к паховой связке подшивают: (1)

под семенным канатиком края мышц и лоскуты апоневроза наружной косой мышцы живота

(+)под семенным канатиком нижние края внутренней косой и поперечной мышц, а над канатиком - лоскуты апоневроза наружной косой мышцы живота

над семенным канатиком лоскуты апоневроза наружной косой мышцы живота

577. При пластике бедренного канала по Бассини сшивают его стенки: (1)

заднюю и медиальную
латеральную и медиальную

(+)переднюю и заднюю
переднюю и медиальную

578. Заднюю стенку пахового канала укрепляют: (1)

(+)при прямой паховой грыже
при врожденной паховой грыже
при ущемленной грыже
определяется желанием хирурга

579. Разрез при операции по поводу паховой грыжи располагается: (1)

параллельно паховой связке на 2 см ниже нее

(+) параллельно паховой связке на 2 см выше нее
по проекции паховой связки

горизонтально на границе наружной и средней трети длины паховой связки

580. У больного после операции грыжесечения по поводу косой паховой грыжи в ближайшем послеоперационном периоде наблюдались небольшой отек мошонки, утолщение семенного канатика и уплотнение яичка. Причиной этого послужила следующая техническая ошибка: (1)

захват в шов подвздошно-пахового нерва

захват в шов подвздошно-подчревного нерва

(+) ущемление семенного канатика

захват в шов половой ветви бедренно-полового нерва

581. При формировании скользящей грыжи стенку грыжевого мешка могут составлять все органы, кроме: (1)

нисходящего отдела толстой кишки

слепой кишки

мочевого пузыря

(+) тощей кишки

582. В состав семенного канатика входят три анатомических элемента: (3)

(+) семявыносящий проток

мочевой проток

(+) сосуды и нервы семявыносящего протока и яичка

(+) остатки влагалищного отростка брюшины

подвздошно-подчревный нерв

583. При пластике бедренного канала по Бассини сшивают его стенки: (1)

заднюю и латеральную

латеральную и медиальную

(+) переднюю и заднюю

переднюю и медиальную

584. У больного после операции грыжесечения по поводу косой паховой грыжи в ближайшем послеоперационном периоде наблюдались небольшой отек мошонки, утолщение семенного канатика и уплотнение яичка. Причиной этого послужила следующая техническая ошибка: (1)

захват в шов мышцы, поднимающей яичко

захват в шов подвздошно-подчревного нерва

(+) ущемление семенного канатика

захват в шов половой ветви бедренно-полового нерва

585. При формировании скользящей грыжи стенку грыжевого мешка могут составлять все органы, кроме: (1)

восходящего отдела толстой кишки

слепой кишки

мочевого пузыря

(+) тощей кишки

586. Срединные лапаротомные доступы отвечают трем требованиям: (3)

(+) обеспечивают соответствие разреза анатомической проекции органа

(+) обеспечивают достаточное обнажение органа

(+) обладают малой травматичностью

обеспечивают формирование прочного послеоперационного рубца

587. «Корона смерти» - это вариант отхождения артерии: (1)

бедренной
надчревной нижней
(+)запирательной
внутренней подвздошной

588. При пластике пупочной грыжи методом Мейо соединяют следующие ткани: (1)

правый и левый края апоневроза широких мышц живота
(+)верхний и нижний края апоневроза широких мышц живота
внутренние края апоневроза наружной косой мышцы живота
внутренние края собственной фасции пупочной области

589. При пластике пупочной грыжи методом Сапежко соединяют следующие ткани: (1)

верхний и нижний края апоневроза трех широких мышц живота
(+)внутренние края апоневроза трех широких мышц живота
внутренние края апоневроза внутренней косой мышцы живота
внутренние края апоневроза наружной косой мышцы живота

590. При выполнении средне-срединной лапаротомии: (1)

пупок обходят справа
(+)пупок обходят слева
пупок рассекают поперек
выбор стороны не имеет значения

591. Поперечные лапаротомные доступы отвечают трем требованиям: (3)

(+)обеспечивают соответствие разреза анатомической проекции органа
(+)обеспечивают достаточное обнажение органа
обладают малой травматичностью
(+)обеспечивают формирование прочного послеоперационного рубца

592. Одним из симптомов ряда заболеваний, сопровождающихся застоем в системе воротной вены, является расширение подкожных вен в пупочной области передней брюшной стенки. Это обусловлено наличием здесь: (1)

артерио-венозных шунтов
кава-кавальных анастомозов
лимфо-венозных анастомозов
(+)порто-кавальных анастомозов

593. «Корона смерти» - это вариант отхождения артерии: (1)

надчревной нижней
надчревной верхней
(+)запирательной
внутренней подвздошной

594. При пластике пупочной грыжи методом Мейо соединяют следующие ткани: (1)

правый и левый края апоневроза широких мышц живота
(+)верхний и нижний края апоневроза широких мышц живота
внутренние края прямой мышцы живота
внутренние края апоневроза наружной косой мышцы живота

595. Верхняя и нижняя надчревные артерии с сопровождающими одноименными венами располагаются: (1)

в подкожной жировой клетчатке
во влагалище прямых мышц живота впереди мышц

(+)во влагалище прямых мышц живота позади мышц
в предбрюшинной клетчатке

**596. При пластике пупочной грыжи методом Сапежко соединяют следующие
ткани: (1)**

внутренние края прямой мышцы живота

(+)внутренние края апоневроза трех широких мышц живота

внутренние края апоневроза внутренней косой мышцы живота

внутренние края апоневроза наружной косой мышцы живота

597. При выполнении средне-срединной лапаротомии: (1)

пупок обходят справа

(+)пупок обходят слева

пупок рассекают вдоль

выбор стороны не имеет значения

598. Портогепатография проводится через: (1)

(+)пупочную вену

пупочную артерию

печеночную вену

большую подкожную вену

нижнюю полую вену

**599. Купол диафрагмы справа по среднеключичной линии расположен на
уровне ребра: (1)**

(+)IV

V

VI

VII

**600 Купол диафрагмы слева по среднеключичной линии расположен на
уровне ребра: (1)**

III

IV

(+)V

VI

601. Грудной лимфатический проток проходит через диафрагму вместе с: (1)

пищеводом

симпатическим стволом

(+)аортой

блуждающими нервами

**602. Непарная и полунепарная вены проходят через диафрагму из
забрюшинного пространства в средостение: (1)**

(+)между медиальными и средними ножками диафрагмы

между средними и латеральными ножками диафрагмы

через аортальное отверстие

вместе с нижней полую вену

через сухожильный центр диафрагмы

**603. Купол диафрагмы справа по среднеключичной линии расположен на
уровне ребра: (1)**

III

(+)IV

V

VI

604. Купол диафрагмы слева по среднеключичной линии расположен на уровне ребра: (1)

IV

(+)V

VI

VII

605. К так называемым слабым местам диафрагмы, в которых могут возникать диафрагмальные грыжи, относят следующие три: (3)

(+)грудино-реберный треугольник

отверстие полой вены

(+)пищеводное отверстие

(+)пояснично-реберный треугольник

606. Грудной лимфатический проток проходит через диафрагму вместе с: (1)

непарной веной

симпатическим стволом

(+)аортой

блуждающими нервами

607. К так называемым слабым местам диафрагмы, в которых могут возникать диафрагмальные грыжи, относят следующие три: (3)

аортальное отверстие

(+)грудино-реберный треугольник

(+)пищеводное отверстие

(+)пояснично-реберный треугольник

БРЮШНАЯ ПОЛОСТЬ

608. Проекционная линия на передней брюшной стенке, соответствующая границе между верхним и нижним этажами брюшной полости, проводится между: (1)

(+)нижними точками X ребер

нижними точками XII ребер

609. Верхний и нижний этажи брюшной полости разделяет: (1)

желудочно-ободочная связка

(+)брыжейка поперечной ободочной кишки

610. В верхнем этаже брюшной полости располагаются 4 органа: (4)

восходящая ободочная кишка

(+)желудок

(+)печень с желчным пузырем

(+)поджелудочная железа

(+)селезенка

611. Выполняя верхнюю срединную лапаротомию, хирург получает возможность ревизии трех органов брюшной полости: (3)

восходящей ободочной кишки

(+)желудка

нисходящей ободочной кишки

(+)печени

(+)селезенки

612. По своему положению двенадцатиперстная кишка относится: (1)

к нижнему этажу брюшной полости

(+)располагается в обоих этажах

613. К органам нижнего этажа брюшной полости относятся пять: (5)

(+)восходящая ободочная кишка

(+)нисходящая ободочная кишка

печень с желчным пузырем

селезенка

(+)слепая кишка с червеобразным отростком

(+)сигмовидная кишка

(+)тощая и подвздошная кишка

614. По своему положению двенадцатиперстная кишка относится: (1)

к верхнему этажу брюшной полости

(+)располагается в обоих этажах

615. Проекционная линия на передней брюшной стенке, соответствующая границе между верхним и нижним этажами брюшной полости, проводится между: (1)

(+)нижними точками X ребер

верхними точками крыльев подвздошных костей

616. Верхний и нижний этажи брюшной полости разделяет: (1)

большой сальник

(+)брыжейка поперечной ободочной кишки

брыжейка тонкой кишки

617. Верхний и нижний этажи брюшной полости разделяет: (1)

(+)брыжейка поперечной ободочной кишки

брыжейка тонкой кишки

618. В верхнем этаже брюшной полости располагаются 4 органа: (4)

(+)желудок

(+)печень с желчным пузырем

(+)поджелудочная железа

(+)селезенка

слепая кишка с червеобразным отростком

619. Выполняя верхнюю срединную лапаротомию, хирург получает возможность ревизии трех органов брюшной полости: (3)

(+)желудка

нисходящей ободочной кишки

(+)печени

(+)селезенки

тощей кишки

620. В верхнем этаже брюшной полости располагаются 4 органа: (4)

(+)желудок

(+)печень с желчным пузырем

(+)поджелудочная железа

(+)селезенка

слепая кишка с червеобразным отростком

тощая и подвздошная кишка

621. Из перечисленных органов покрыты брюшиной интраперитонеально: (6)

(+)желудок

(+)тощая и подвздошная кишки

(+)слепая кишка

(+)червеобразный отросток

восходящая ободочная кишка
(+)поперечная ободочная кишка
(+)сигмовидная кишка

622. Из перечисленных органов покрыты брюшиной мезоперитонеально: (3)

(+)печень
селезенка
поджелудочная железа
двенадцатиперстная кишка
(+)восходящая ободочная кишка
поперечная ободочная кишка
(+)нисходящая ободочная кишка

623. Из перечисленных органов покрыты брюшиной экстраперитонеально: (2)

желудок
(+)поджелудочная железа
селезенка
(+)двенадцатиперстная кишка
слепая кишка

624 В верхнем этаже брюшной полости располагаются 4 органа: (4)

(+)желудок
(+)печень с желчным пузырем
(+)поджелудочная железа
(+)селезенка
сигмовидная кишка
тощая и подвздошная кишка

625. Из перечисленных органов покрыты брюшиной мезоперитонеально: (3)

желудок
(+)печень
поджелудочная железа
двенадцатиперстная кишка
(+)восходящая ободочная кишка
поперечная ободочная кишка
(+)нисходящая ободочная кишка

626. Из отделов пищеварительного тракта имеет наиболее выраженную мышечную оболочку: (1)

(+)желудок
двенадцатиперстная кишка
тощая кишка
подвздошная кишка
толстая кишка

627. Стенка тонкой кишки содержит число футляров: (1)

(+)2
3
4
5

628. Один из принципов абдоминальной хирургии – оперирование на выведенном в рану органе. Определите органы, которые можно вывести в лапаротомный разрез передней брюшной стенки без дополнительной мобилизации: (4)

желудок
двенадцатиперстная кишка
(+)тощая и подвздошная кишка
(+)слепая кишка с червеобразным отростком
восходящая ободочная кишка
(+)поперечная ободочная кишка
нисходящая ободочная кишка
(+)сигмовидная кишка

629. Из перечисленных органов покрыты брюшиной экстраперитонеально: (2)

(+)поджелудочная железа
селезенка
(+)двенадцатиперстная кишка
слепая кишка

630. В верхнем этаже брюшной полости располагаются 4 органа: (4)

(+)желудок
(+)печень с желчным пузырем
(+)поджелудочная железа
(+)селезенка
тощая и подвздошная кишка

631. Из перечисленных органов покрыты брюшиной мезоперитонеально: (3)

желудок
(+)печень
двенадцатиперстная кишка
(+)восходящая ободочная кишка
поперечная ободочная кишка
(+)нисходящая ободочная кишка

632. Из отделов пищеварительного тракта имеет наиболее выраженную мышечную оболочку: (1)

(+)желудок
двенадцатиперстная кишка
тощая кишка
подвздошная кишка
толстая кишка

633. Из перечисленных органов покрыты брюшиной экстраперитонеально: (2)

печень
(+)поджелудочная железа
селезенка
(+)двенадцатиперстная кишка
слепая кишка

634. Из отделов пищеварительного тракта имеет наиболее выраженную мышечную оболочку: (1)

пищевод
(+)желудок
тощая кишка
подвздошная кишка
толстая кишка

635. Стенка тонкой кишки содержит число футляров: (1)

1

(+)2

3

5

636. В верхнем этаже брюшной полости располагаются 4 органа: (4)

(+)желудок

нисходящая ободочная кишка

(+)печень с желчным пузырем

(+)поджелудочная железа

(+)селезенка

сигмовидная кишка

637. В ходе оперативного вмешательства после дополнительной мобилизации (рассечения брюшинных связок) может быть выведен в операционную рану орган: (1)

(+)желудок

поперечная ободочная кишка

поджелудочная железа

638. При абдоминальных операциях нельзя вывести в операционную рану три органа в связи с особенностями их расположения, фиксации и покрытия брюшиной: (3)

(+)печень

(+)двенадцатиперстная кишка

селезенка

(+)поджелудочная железа

слепая кишка

639. Установите соответствующие анатомические образования, формирующие границы печеночной сумки:

сверху (Д)

спереди (В,Е)

сзади (Б)

снизу (Г)

справа (А)

слева (Ж)

А) боковая стенка живота

Б) венечная связка печени

В) передняя брюшная стенка

Г) поперечная ободочная кишка

Д) правый купол диафрагмы

Е) реберная дуга

Ж) серповидная связка печени

640. При обследовании больного с прободением язвы желудка перкуторно обнаружен симптом исчезновения печеночной тупости, что обусловлено накоплением воздуха в: (1)

левом поддиафрагмальном пространстве

предпеченочной щели

подпеченочном пространстве

(+)правом поддиафрагмальном пространстве

641. В ходе оперативного вмешательства после дополнительной мобилизации (рассечения брюшинных связок) может быть выведен в операционную рану орган: (1)

печень

(+)желудок

поджелудочная железа

642 В верхнем этаже брюшной полости располагаются 4 органа: (4)

(+)желудок

(+)печень с желчным пузырем

(+)поджелудочная железа

(+)селезенка

сигмовидная кишка

643. В ходе оперативного вмешательства после дополнительной мобилизации (рассечения брюшинных связок) может быть выведен в операционную рану орган:
(1)

(+)желудок

поджелудочная железа

644. При абдоминальных операциях нельзя вывести в операционную рану три органа в связи с особенностями их расположения, фиксации и покрытия брюшиной:
(3)

(+)печень

(+)двенадцатиперстная кишка

(+)поджелудочная железа

слепая кишка

645. При абдоминальных операциях нельзя вывести в операционную рану три органа в связи с особенностями их расположения, фиксации и покрытия брюшиной:
(3)

(+)печень

желудок

(+)двенадцатиперстная кишка

(+)поджелудочная железа

слепая кишка

646. При прободении язвы желудка выходящий воздух накапливается прежде всего в наиболее высоком месте брюшной полости, которым является: (1)

левое поддиафрагмальное пространство

(+)правое поддиафрагмальное пространство

преджелудочная сумка

предпеченочная щель

647. При абдоминальных операциях нельзя вывести в операционную рану три органа в связи с особенностями их расположения, фиксации и покрытия брюшиной:
(3)

(+)печень

(+)двенадцатиперстная кишка

(+)поджелудочная железа

слепая кишка

648. Установите соответствующие анатомические образования, формирующие границы преджелудочной сумки:

1) сверху (Б)

2) снизу (Е)

3) спереди (Д)

4) сзади (В, Г)

5) справа (Ж)

6) слева (А)

А) боковая стенка живота

Б) диафрагма

В) желудок

Г) малый сальник

Д) передняя брюшная стенка

Е) поперечная ободочная кишка

Ж) серповидная связка печени

649. В преджелудочной сумке находятся: (12)

желчный пузырь

(+)левая доля печени
поджелудочная железа
(+)селезенка

650. Из перечисленных органов покрыты брюшиной интраперитонеально: (6)

(+)желудок
(+)тощая и подвздошная кишки
(+)слепая кишка
(+)червеобразный отросток
(+)поперечная ободочная кишка
нисходящая ободочная кишка
(+)сигмовидная кишка

651. К органам нижнего этажа брюшной полости относятся пять: (5)

(+)восходящая ободочная кишка
желудок
(+)нисходящая ободочная кишка
поджелудочная железа
селезенка
(+)слепая кишка с червеобразным отростком
(+)сигмовидная кишка
(+)тощая и подвздошная кишка

652. В преджелудочной сумке находятся: (12)

(+)левая доля печени
поджелудочная железа
правая доля печени
(+)селезенка

653. Серповидная связка печени разделяет: (1)

(+)правое и левое поддиафрагмальные пространства
подпеченочное пространство и сальниковую сумку

654. К нижней поверхности печени прилежат все образования, кроме: (1)

горизонтальной части двенадцатиперстной кишки
печеночной кривизны поперечной ободочной кишки
(+)большого сальника
верхнего полюса правой почки

655. Брюшина покрывает печень со всех сторон, кроме ее поверхности: (1)

верхней
передней
(+)задней

все варианты ответов неверны

656. Правый боковой канал брюшной полости сообщается со всеми образованиями, кроме: (1)

печеночной сумки
подпеченочного пространства
полости малого таза
полости сальниковой сумки
(+)правого брыжеечного синуса

657. В преджелудочной сумке находятся: (12)

желчный пузырь
(+)левая доля печени

поджелудочная железа

(+) селезенка

преджелудочная жировая клетчатка

658. Из перечисленных органов покрыты брюшиной интраперитонеально: (6)

(+) желудок

(+) тощая и подвздошная кишки

(+) слепая кишка

(+) червеобразный отросток

(+) поперечная ободочная кишка

нисходящая ободочная кишка

(+) сигмовидная кишка

поджелудочная железа

659. К органам нижнего этажа брюшной полости относятся пять: (5)

(+) восходящая ободочная кишка

желудок

(+) нисходящая ободочная кишка

селезенка

(+) слепая кишка с червеобразным отростком

(+) сигмовидная кишка

(+) тощая и подвздошная кишки

660. Серповидная связка печени разделяет: (1)

предпеченочную щель и преджелудочную сумку

(+) правое и левое поддиафрагмальное пространства

661. К нижней поверхности печени прилежат все образования, кроме: (1)

горизонтальной части двенадцатиперстной кишки

(+) большого сальника

верхнего полюса правой почки

662. Брюшина покрывает печень со всех сторон, кроме ее поверхности: (1)

передней

(+) задней

все варианты ответов неверны

663. Левый боковой канал брюшной полости сообщается с: (1)

печеночной сумкой

подпеченочным пространством

(+) полостью малого таза

полостью сальниковой сумки

левым брыжеечным синусом

664. К нижней поверхности печени прилежат все образования, кроме: (1)

желудка

горизонтальной части двенадцатиперстной кишки

(+) большого сальника

верхнего полюса правой почки

665. Брюшина покрывает печень со всех сторон, кроме ее поверхности: (1)

верхней

передней

(+) задней

все варианты ответов неверны

666. В состав малого сальника входят следующие три связки: (3)

- (+)диафрагмально-желудочная
- желудочно-селезеночная
- (+)печеночно-двенадцатиперстная
- (+)печеночно-желудочная

667. По отношению к позвоночному столбу желчный пузырь находится на уровне позвонка: (1)

- X грудного
- XI грудного
- (+)I поясничного
- II поясничного

668. Знание составляющих сторон треугольника Кало необходимо при выполнении: (1)

- холецистостомии
- холецистоюноанастомоза
- холецистодуоденоанастомоза
- (+)холецистэктомии
- резекции печени

669. Установите соответствующие анатомические образования, формирующие стенки сальниковой сумки:

- | | |
|------------------|----------------------------------------|
| верхняя (Ж) | А) брыжейка поперечной ободочной кишки |
| нижняя (А,Е) | Б) желудок |
| передняя (Б,В,Г) | В) желудочно-ободочная связка |
| задняя (Д) | Г) малый сальник |
| | Д) задний листок париетальной брюшины |
| | Е) поперечная ободочная кишка |
| | Ж) хвостатая доля печени |

670. К задней стенке желудка прилежат все образования, кроме: (2)

- (+)левой доли печени
- заднего листка париетальной брюшины
- поджелудочной железы
- (+)селезенки
- брюшной аорты

671. В состав малого сальника входят следующие три связки: (3)

- (+)диафрагмально-желудочная
- желудочно-ободочная
- (+)печеночно-двенадцатиперстная
- (+)печеночно-желудочная

672. В состав малого сальника входят следующие три связки: (3)

- (+)диафрагмально-желудочная
- желудочно-селезеночная
- селезеночно-ободочная
- (+)печеночно-двенадцатиперстная
- (+)печеночно-желудочная

673. По отношению к позвоночному столбу желчный пузырь находится на уровне позвонка: (1)

- IX грудного
- XI грудного
- (+)I поясничного

II поясничного

674. По отношению к позвоночному столбу желчный пузырь находится на уровне позвонка: (1)

XI грудного

XII грудного

(+)I поясничного

675. К желудку спереди прилежат все образования, кроме: (21)

(+)поперечной ободочной кишки

передней брюшной стенки

(+)тонкой кишки

676. Установите соответствующие анатомические образований, формирующие границы сальникового отверстия:

верхняя (Г)

А) печечно-двенадцатиперстная связка

нижняя (В)

Б) печечно-почечная связка и нижняя полая вена

Задняя (Б)

В) почечно-двенадцатиперстная связка

и двенадцатиперстная кишка

Г) хвостатая доля печени

677. У больного с прободением язвы задней стенки желудка желудочное содержимое оказалось в правой подвздошной ямке у слепой кишки, где вызвало симптомы, симулирующие приступ аппендицита. Укажите 4 образования, составляющие последовательный путь поступления желудочного содержимого в эту область: (4)

подпеченочное пространство(3)

правый боковой канал(4)

правый брыжеечный синус

преджелудочная сумка

сальниковая сумка(1)

сальниковое отверстие(2)

щель впереди поперечной ободочной кишки

678. По отношению к позвоночному столбу желчный пузырь находится на уровне позвонка: (1)

X грудного

XI грудного

XII грудного

(+)I поясничного

679. К желудку спереди прилежат все образования, кроме: (21)

(+)поперечной ободочной кишки

правой доли печени

передней брюшной стенки

(+)тонкой кишки

680. К желудку спереди прилежат все образования, кроме: (21)

левой доли печени

(+)поперечной ободочной кишки

передней брюшной стенки

(+)тонкой кишки

681. Из четырех брюшинных образований нижнего этажа брюшной полости свободно сообщается с брюшинными сумками верхнего этажа: (1)

левая брыжеечная пазуха

правая брыжеечная пазуха

(+)правый боковой канал

682. Сообщения правой и левой брыжеечных пазух: (2)

(+)между петлями тонкой кишки и передней брюшной стенкой
через отверстие в корне брыжейки тонкой кишки

(+)между началом корня брыжейки тонкой кишки и брыжейкой поперечной
ободочной кишки

не сообщаются

683. Из четырех брюшинных образований нижнего этажа брюшной полости не сообщается с брюшинным этажом малого таза одно: (1)

левая брыжеечная пазуха

левый боковой канал

(+)правая брыжеечная пазуха

правый боковой канал

684. Наиболее вероятным путем распространения гнойного перитонита из правой брыжеечной пазухи является: (1)

верхний этаж брюшной полости

(+)левая брыжеечная пазуха

правый боковой канал

брюшинный этаж малого таза

685. Наиболее вероятными путями распространения гнойного перитонита из левой брыжеечной пазухи являются два: (2)

верхний этаж брюшной полости

левый боковой канал

(+)правая брыжеечная пазуха

правый боковой канал

(+)брюшинный этаж малого таза

686. Из четырех брюшинных образований нижнего этажа брюшной полости свободно сообщается с брюшинными сумками верхнего этажа: (1)

левый боковой канал

правая брыжеечная пазуха

(+)правый боковой канал

687. Сообщения правой и левой брыжеечных пазух: (2)

(+)между петлями тонкой кишки и передней брюшной стенкой
через отверстие в корне брыжейки тонкой кишки

через отверстия в брыжейке поперечной ободочной кишки

(+)между началом корня брыжейки тонкой кишки и брыжейкой поперечной
ободочной кишки

688. Из четырех брюшинных образований нижнего этажа брюшной полости свободно сообщается с брюшинными сумками верхнего этажа: (1)

правая брыжеечная пазуха

(+)правый боковой канал

689. Сообщения правой и левой брыжеечных пазух: (2)

(+)между петлями тонкой кишки и передней брюшной стенкой

(+)между началом корня брыжейки тонкой кишки и брыжейкой поперечной
ободочной кишки

не сообщаются

690. Из четырех брюшинных образований нижнего этажа брюшной полости не

сообщается с брюшинным этажом малого таза одно: (1)

- левый боковой канал
- (+)правая брыжеечная пазуха
- правый боковой канал

691. Латеральной границей правой брыжеечной пазухи является: (1)

- корень брыжейки сигмовидной кишки
- (+)медиальный край восходящей ободочной кишки
- правая боковая стенка живота
- латеральный край восходящей ободочной кишки

692. Наиболее вероятными путями распространения гнойного перитонита из правого бокового канала являются два: (2)

- (+)печеночная сумка
- левая брыжеечная пазуха
- правая брыжеечная пазуха
- (+)брюшинный этаж малого таза

693. Наиболее вероятным путем распространения гнойного перитонита из левого бокового канала является: (1)

- верхний этаж брюшной полости
- левая брыжеечная пазуха
- правая брыжеечная пазуха
- правый боковой канал
- (+)брюшинный этаж малого таза

694. Внутрибрюшные грыжи могут возникать в следующих трех местах нижнего этажа брюшной полости, в соответствии с расположением брюшинных карманов: (3)

- (+)позади двенадцатиперстно-тощего изгиба
- (+)в области илеоцекального угла
- в области печеночного изгиба ободочной кишки
- в области селезеночного изгиба ободочной кишки
- (+)позади брыжейки сигмовидной кишки
- впереди брыжейки сигмовидной кишки

695. Наиболее вероятными путями распространения гнойного перитонита из правого бокового канала являются два: (2)

- (+)печеночная сумка
- правая брыжеечная пазуха
- (+)брюшинный этаж малого таза

696. Латеральной границей правой брыжеечной пазухи является: (1)

- корень брыжейки тонкой кишки
- (+)медиальный край восходящей ободочной кишки
- правая боковая стенка живота
- латеральный край восходящей ободочной кишки

697. Наиболее вероятными путями распространения гнойного перитонита из правого бокового канала являются два: (2)

- (+)печеночная сумка
- левая брыжеечная пазуха
- левый боковой канал
- (+)брюшинный этаж малого таза

698. У больного гнойный аппендицит осложнился формированием

внутрибрюшинного поддиафрагмального абсцесса. Определите путь распространения инфекции по: (1)

большому сальнику

(+)правому боковому каналу

околоободочной клетчатке восходящей ободочной кишки

699. Желудок кровоснабжается артериями, отходящими: (1)

(+)только от чревного ствола

только от верхней брыжеечной артерии

700. Левая желудочно-сальниковая артерия берет начало от: (1)

левой желудочной артерии

чревного ствола

правой желудочной артерии

(+)селезеночной артерии

верхней брыжеечной артерии

701. В систему верхней полой вены кровь от желудка оттекает по венам: (1)

селезеночной

левой желудочно-сальниковой

левой желудочной

(+)желудочно-пищеводным

702. Наиболее вероятным путем распространения гнойного перитонита из правой брыжеечной пазухи является: (1)

(+)левая брыжеечная пазуха

левый боковой канал

703. Двенадцатиперстную кишку кровоснабжают все артерии, кроме: (1)

правой желудочной артерии

правой желудочно-сальниковой артерии

верхней поджелудочно-двенадцатиперстной артерии

нижней поджелудочно-двенадцатиперстной артерии

(+)правой почечной артерии

704. У больного гнойный аппендицит осложнился формированием внутрибрюшинного поддиафрагмального абсцесса. Определите путь распространения инфекции по: (1)

передней стенке восходящей ободочной кишки

(+)правому боковому каналу

околоободочной клетчатке восходящей ободочной кишки

705. Желудок кровоснабжается артериями, отходящими: (1)

(+)только от чревного ствола

от чревного ствола и верхней брыжеечной артерии

706. Наиболее вероятным путем распространения гнойного перитонита из правой брыжеечной пазухи является: (1)

(+)левая брыжеечная пазуха

правый боковой канал

707. Латеральной границей правой брыжеечной пазухи является: (1)

корень брыжейки тонкой кишки

(+)медиальный край восходящей ободочной кишки

латеральный край восходящей ободочной кишки

708. Наиболее вероятными путями распространения гнойного перитонита из правого бокового канала являются два: (2)

(+)печеночная сумка

левая брыжеечная пазуха

(+)брюшинный этаж малого таза

709. У больного гнойный аппендицит осложнился формированием внутрибрюшинного поддиафрагмального абсцесса. Определите путь распространения инфекции по: (1)

(+)правому боковому каналу

околоободочной клетчатке восходящей ободочной кишки

710. Левая желудочно-сальниковая артерия берет начало от: (1)

чревного ствола

правой желудочной артерии

(+)селезеночной артерии

верхней брыжеечной артерии

711. В систему верхней полой вены кровь от желудка оттекает по венам: (1)

левой желудочно-сальниковой

левой желудочной

(+)желудочно-пищеводным

712. В систему воротной вены кровь от желудка оттекает по венам: (4)

(+)селезеночной

(+)правой желудочно-сальниковой

(+)левой желудочно-сальниковой

(+)левой желудочной

все варианты ответов неверны

713. Одним из осложнений язвенной болезни желудка является желудочное кровотечение. Чаще всего к этому приводят язвы, расположенные на: (1)

передней стенке тела желудка

задней стенке тела желудка

(+)малой кривизне желудка

большой кривизне желудка

714. При субтотальной резекции желудка во время мобилизации его по большой кривизне была пересечена не только желудочно-ободочная, но и желудочно-селезеночная связка. После операции развился некроз культи желудка, что явилось следствием перевязки и пересечения: (1)

(+)коротких желудочных артерий

левой желудочной артерии

левой желудочно-сальниковой артерии

селезеночной артерии

715. Наиболее выраженные артериальные и венозные сплетения полых органов брюшной полости располагаются в: (1)

серозной оболочке

(+)подслизистой основе

слизистой оболочке

716. Герметичность кишечного анастомоза обеспечивает выполнение швов на: (1)

(+)серозно-мышечный футляр

слизисто-подслизистый футляр

717. В систему верхней полой вены кровь от желудка оттекает по венам: (1)

правой желудочно-сальниковой

левой желудочно-сальниковой

левой желудочной

(+)желудочно-пищеводным

718. В систему воротной вены кровь от желудка оттекает по венам: (4)

(+)селезеночной

(+)правой желудочно-сальниковой

(+)левой желудочно-сальниковой

(+)левой желудочной

все варианты ответов не верны

719. Одним из осложнений язвенной болезни желудка является желудочное кровотечение. Чаще всего к этому приводят язвы, расположенные на: (1)

передней стенке тела желудка

задней стенке тела желудка

(+)малой кривизне желудка

задней стенке пилорической части желудка

720. При субтотальной резекции желудка во время мобилизации его по большой кривизне была пересечена не только желудочно-ободочная, но и желудочно-селезеночная связка. После операции развился некроз культи желудка, что явилось следствием перевязки и пересечения: (1)

(+)коротких желудочных артерий

левой желудочной артерии

селезеночной артерии

721. Одним из осложнений язвенной болезни желудка является желудочное кровотечение. Чаще всего к этому приводят язвы, расположенные на: (1)

задней стенке тела желудка

(+)малой кривизне желудка

большой кривизне желудка

722. При субтотальной резекции желудка во время мобилизации его по большой кривизне была пересечена не только желудочно-ободочная, но и желудочно-селезеночная связка. После операции развился некроз культи желудка, что явилось следствием перевязки и пересечения: (1)

(+)коротких желудочных артерий

левой желудочно-сальниковой артерии

селезеночной артерии

723. Наиболее выраженные артериальные и венозные сплетения полых органов брюшной полости располагаются в: (1)

серозной оболочке

(+)подслизистой основе

слизистой оболочке

мышечной оболочке

724. Наиболее выраженные артериальные и венозные сплетения полых органов брюшной полости располагаются в: (1)

мышечной оболочке

(+)подслизистой основе

слизистой оболочке

725. Герметичность кишечного анастомоза обеспечивает выполнение швов на: (1)

(+)серозно-мышечный футляр

мышечную оболочку

726. В систему воротной вены кровь от желудка оттекает по венам: (4)

- (+)селезеночной
- (+)правой желудочно-сальниковой
- (+)левой желудочно-сальниковой
- (+)левой желудочной

все варианты ответов верны

727. Одним из осложнений язвенной болезни желудка является желудочное кровотечение. Чаще всего к этому приводят язвы, расположенные на: (1)

- задней стенке тела желудка
- (+)малой кривизне желудка
- задней стенке пилорической части желудка

728. Соединять серозные поверхности при наложении кишечного шва предложил: (1)

- Черни
- (+)Ламбер
- Н.И. Пирогов
- Шмиден
- И.Д. Кирпатовский

729. Прошивать все оболочки при выполнении кишечного шва предложил: (1)

- Бильрот
- Альберт
- Жели

(+)Вельфлер

730. Двухрядный шов используется при операциях на: (3)

- (+)желудке
- (+)двенадцатиперстной кишке
- (+)тонкой кишке
- всех вышеперечисленных органах

731. Трехрядный шов применяется при операциях на: (1)

- желудке
- тонкой кишке
- (+)толстой кишке
- всех вышеперечисленных органах

732. Срастание слизисто-подслизистого футляра происходит: (1)

- (+)через 7-10 суток
- через 20 дней
- через 1 месяц
- более 1 месяца

733. Трехрядный шов применяется при операциях на: (1)

- тонкой кишке
- (+)толстой кишке
- всех вышеперечисленных органах

734. Срастание слизисто-подслизистого футляра происходит: (1)

- через 1 сутки
- (+)через 7-10 суток
- более 1 месяца
- более 2 месяцев
- более 3 месяцев

735. Гастростомия - это: (1)

введение зонда в полость желудка

(+)формирование искусственного наружного свища на желудок

формирование желудочно-кишечного анастомоза

удаление части желудка

736. При выполнении гастростомы по способу Штамма-Кадера формируется свищ: (1)

губовидный

(+)трубчатый

продольный

циркулярный

(1) 737. При выполнении гастростомы по способу Топровера формируется свищ:

(+)губовидный

трубчатый

поперечный

циркулярный

738. Канал губовидного свища выстлан оболочкой полого органа: (1)

мышечной

(+)слизистой

подслизистой

ни одной из указанных оболочек

739. Поверхность трубчатого свища выстлана оболочкой полого органа: (1)

(+)серозной

мышечной

слизистой

ни одной из указанных оболочек

740. Прошивать все оболочки при выполнении кишечного шва предложил: (1)

Альберт

Жели

(+)Вельфлер

741. Двухрядный шов используется при операциях на: (3)

(+)желудке

(+)двенадцатиперстной кишке

(+)тонкой кишке

всех вышеперечисленных органах

ни на одном из перечисленных органов

742. Трехрядный шов применяется при операциях на: (1)

желудке

тонкой кишке

(+)толстой кишке

всех вышеперечисленных органах

ни на одном из перечисленных органов

743. Трехрядный шов применяется при операциях на: (1)

двенадцатиперстной кишке

тонкой кишке

(+)толстой кишке

всех вышеперечисленных органов

744. Срастание слизисто-подслизистого футляра происходит: (1)

через 1 сутки
(+)через 7-10 суток
через 1 месяц
более 1 месяца

745. Гастростомия - это: (1)

введение зонда в полость желудка

(+)наложение искусственного наружного свища на желудок

рассечение стенки желудка для извлечения инородного тела с последующим зашиванием раны

удаление части желудка

746. При формировании гастростомы по способу Штамма-Кадера формируется свищ: (1)

губовидный

(+)трубчатый

продольный

поперечный

747. Прошивать все оболочки при выполнении кишечного шва предложил: (1)

Пеан

Альберт

Жели

(+)Вельфлер

748. Двухрядный шов используется при операциях на: (3)

(+)желудке

(+)двенадцатиперстной кишке

(+)тонкой кишке

толстой кишке

(1) 749. При выполнении гастростомы по способу Топровера формируется свищ:

(+)губовидный

продольный

поперечный

циркулярный

750. Канал губовидного свища выстлан оболочкой полого органа: (1)

серозной

(+)слизистой

подслизистой

ни одной из указанных оболочек

751. Поверхность трубчатого свища выстлана оболочкой полого органа: (1)

(+)серозной

мышечной

подслизистой

ни одной из указанных оболочек

752. Отверстие в органе после удаления трубки может закрыться самостоятельно при свище: (1)

губовидном

(+)трубчатом

753. Показаниями для выполнения свища на желудок являются: (3)

стеноз привратника

острая кишечная непроходимость

(+)неоперабельный рак пищевода и кардиального отдела желудка

(+)стеноз пищевода

(+)разрыв пищевода

754. При формировании гастростомы по способу Штамма-Кадера формируется свищ: (1)

губовидный

(+)трубчатый

продольный

поперечный

сквозной

755. Прошивать все оболочки при выполнении кишечного шва предложил: (1)

Пеан

Альберт

Жели

(+)Вельфлер

Каррель

756. Двухрядный шов используется при операциях на: (3)

(+)желудке

(+)двенадцатиперстной кишке

(+)тонкой кишке

толстой кишке

печени

757. Известна гастростомия, при которой резиновая трубка вшивается в переднюю стенку желудка с образованием канала, в конце которого трубка вводится в полость желудка, а другой конец ее выводится через переднюю брюшную стенку наружу. Такой способ называется гастростомией по: (1)

(+)Витцелю

Кадеру

Топроверу

Сапожкову

758. Канал губовидного свища выстлан оболочкой полого органа: (1)

серозной

(+)слизистой

подслизистой

мышечной

ни одной из указанных оболочек

всеми указанными оболочками

759. Поверхность трубчатого свища выстлана оболочкой полого органа: (1)

(+)серозной

мышечной

подслизистой

ни одной из указанных оболочек

ни одной из указанных оболочек

всеми указанными оболочками

760. У детей гастростомии может быть выполнена путем введения в полость желудка резиновой трубки перпендикулярно передней стенке и фиксации ее к: стенке желудка 2-3 концентрически наложенными кисетными швами, вворачивающими

стенку желудка и создающими вокруг трубки канал, выстланный серозной оболочкой желудка. Такой способ называется гастростомией по: (1)

Витцелю
(+)Кадеру
Сапожкову

761. Предупреждение затекания пищи в свободную брюшную полость при гастростомии достигается выполнением: (1)

(+)гастропексии
перевязки правой желудочной артерии
тампонады большого сальника
создания мышечного жома

762. Выполняя резекцию желудка, хирург наложил желудочно-кишечный анастомоз между культей желудка и двенадцатиперстной кишкой по типу «конец в конец». Такой способ называется резекцией: (1)

(+)по Бильрот I
по Бильрот II
по Гофмейстеру-Финстереру

763. Известна резекция желудка, при которой после удаления дистальной части желудка культю желудка и двенадцатиперстной кишки ушивают наглухо, а желудочно-кишечный анастомоз накладывают на передней стенке желудка с петлей тонкой кишки по типу «бок в бок». Такой способ называется резекцией: (1)

по Бильрот I
(+)по Бильрот II
по Гофмейстеру-Финстереру
по Мойнихену

764. Селективная ваготомия при язвенной болезни желудка должна сочетаться с: (1)

резекцией антрального отдела
резекцией пилороантрального отдела
(+)дренирующими операциями по Гейнике-Микуличу или Финнею
симпатической денервацией печени
резекцией 1/2 желудка

765. В хирургическое отделение поступил больной с прободной язвой тела желудка, расположенной на его передней стенке у малой кривизны. Клинические симптомы стали стихать, что явилось основанием для постановки диагноза прикрытой перфорации. Определите наиболее вероятный орган, за счет которого произошлокрытие места перфорации язвы: (1)

большой сальник
диафрагма
(+)печень
Селезенка

766. У детей гастростомии может быть выполнена путем введения в полость желудка резиновой трубки перпендикулярно передней стенке и фиксации ее к стенке желудка 2-3 концентрически наложенными кисетными швами, вворачивающими стенку желудка и создающими вокруг трубки канал, выстланный серозной оболочкой желудка. Такой способ называется гастростомией по: (1)

(+)Кадеру
Топроверу

Сапожкову

767. Предупреждение затекания пищи в свободную брюшную полость при гастростомии достигается выполнением: (1)

(+)гастропексии

тампонады большого сальника

создания мышечного жома

768. Выполняя резекцию желудка, хирург наложил желудочно-кишечный анастомоз между культей желудка и двенадцатиперстной кишкой по типу «конец в конец». Такой способ называется резекцией: (1)

(+)по Бильрот I

по Бильрот II

по Финстереру

по Финстереру

по Гофмейстеру-Финстереру

769. Известна резекция желудка, при которой после удаления дистальной части желудка культю желудка и двенадцатиперстной кишки ушивают наглухо, а желудочно-кишечный анастомоз накладывают на передней стенке желудка с петлей тонкой кишки по типу «бок в бок». Такой способ называется резекцией: (1)

по Бильрот I

(+)по Бильрот II

по Мойнихену

770. Предупреждение затекания пищи в свободную брюшную полость при гастростомии достигается выполнением: (1)

(+)гастропексии

создания искусственного клапана

тампонады большого сальника

создания мышечного жома

771. Выполняя резекцию желудка, хирург наложил желудочно-кишечный анастомоз между культей желудка и двенадцатиперстной кишкой по типу «конец в конец». Такой способ называется резекцией: (1)

(+)по Бильрот I

по Бильрот II

по Мойнихену

772. При точечной (колотой) проникающей ране тонкой кишки необходимо выполнить: (1)

один ряд отдельных узловых серозно-мышечных швов

(+)серозно-мышечный кисетный швов с погружением краев раны в просвет кишки

двухрядный кишечный шов (Шмиден + Ламбер)

двухрядный кишечный шов (Жели + Ламбер)

экономную резекцию кишки

773. У больного диагностирована язва на задней стенке тела желудка, пенетрирующая в: (1)

левую почку

печень

(+)поджелудочную железу

поперечную ободочную кишку

селезенку

774. В состав печеночно-двенадцатиперстной связки входят: (31)

нижняя полая вена
(+)общий печеночный проток
правая желудочная артерия
собственная печеночная артерия

775. По отношению к печеночным венам правильным является следующее утверждение печеночные вены: (1)

выходят из ворот печени и впадают в воротную вену
(+)выходят на задней поверхности печени и впадают в нижнюю полую вену

776. Дно желчного пузыря проецируется на передней брюшной стенке в точке: (1)
(+)пересечения наружного края правой прямой мышцы живота с реберной дугой
пересечения правой среднеключичной линии с реберной дугой

777. Во время выполнения холецистэктомии пузырную артерию определяют в основании треугольника Кало, боковыми сторонами которого являются два анатомических образования: (2)

общий желчный проток
(+)общий печеночный проток
правый печеночный проток
(+)пузырный проток

778. Определите последовательность частей общего желчного протока: (4)

интрамуральная часть(4)
наддуоденальная часть(1)
панкреатическая часть(3)
ретродуоденальная часть(2)

779. Взаимное расположение в печеночно-двенадцатиперстной связке общего желчного протока, собственной печеночной артерии воротной вены следующее: (1)

артерия по свободному краю связки, проток левее, вена между ними и кзади
(+)проток по свободному краю связки, артерия левее, вена между ними и кзади
вена по свободному краю связки, артерия левее, проток между ними и кзади
проток по свободному краю связки, вена левее, артерия между ними и кзади

780. У больного диагностирована язва на задней стенке тела желудка, пенетрирующая в: (1)

печень
(+)поджелудочную железу
поперечную ободочную кишку
селезенку

781. В состав печеночно-двенадцатиперстной связки входят: (31)

(+)общий печеночный проток
правая желудочная артерия
собственная печеночная артерия

782. По отношению к печеночным венам правильным является следующее утверждение печеночные вены: (1)

выходят из ворот печени и впадают в воротную вену
(+)выходят на задней поверхности печени и впадают в нижнюю полую вену
выходят из ворот печени и впадают в нижнюю полую вену

783. По отношению к печеночным венам правильным является следующее утверждение печеночные вены: (1)

выходят на задней поверхности печени и впадают в непарную вену
(+)выходят на задней поверхности печени и впадают в нижнюю полую вену

784. Дно желчного пузыря проецируется на передней брюшной стенке в точке:
(1)

(+)пересечения наружного края правой прямой мышцы живота с реберной дугой между правой и средней третями горизонтальной линии, соединяющей нижние концы X ребер

785. Во время выполнения холецистэктомии пузырную артерию определяют в основании треугольника Кало, одной из боковых сторон которого является: (1)

общий желчный проток
правый печеночный проток

(+)пузырный проток

786. Во время выполнения холецистэктомии пузырную артерию определяют в основании треугольника Кало, боковыми сторонами которого являются два анатомических образования: (3)

общий желчный проток
(+)общий печеночный проток
правый печеночный проток
(+)пузырный проток
проток поджелудочной железы
(+)край печени

787. Во время выполнения холецистэктомии пузырную артерию определяют в основании треугольника Кало, боковыми сторонами которого являются два анатомических образования: (2)

(+)общий печеночный проток
правый печеночный проток
(+)пузырный проток
собственная печеночная артерия

788. В состав печеночно-двенадцатиперстной связки входят: (1)

воротная вена
(+)общий печеночный проток
правая желудочная артерия
собственная печеночная артерия

789. Для временной остановки кровотечения из печени можно пережать пальцами печеночно-двенадцатиперстную связку: (1)

на 2-3 мин
на 5-10 мин
(+)на 15-20 мин
на 25-30 мин

время пережатия определяется необходимостью полного прекращения кровотечения

790. Чревной ствол обычно делится на: (3)

(+)левую желудочную артерию
верхнюю брыжеечную артерию
нижнюю брыжеечную артерию
(+)селезеночную артерию
(+)общую печеночную артерию
желчно-пузырную артерию

791. Определите более частый вариант взаимоотношений конечных отделов общего желчного и панкреатического протоков: (1)

оба протока открываются самостоятельно

оба протока образуют общее отверстие
(+)оба протока образуют общую ампулу

792. Известны сочетанные поражения билиарной системы печени и поджелудочной железы, например, холецистопанкреатит. Анатомической основой таких поражений может быть: (1)

общность источника артериального кровоснабжения из чревного ствола
отток венозной крови из поджелудочной железы в печень

(+)слияние конечных отделов общего желчного и панкреатического протоков

793. При выполнении холецистостомии стенку желчного пузыря вокруг дренажной трубки фиксируют к слоям брюшной стенки: (1)

(+)париетальной брюшине
париетальной брюшине и коже
коже

внутренней косой мышце живота и коже

794. После удаления желчного пузыря его ложе обычно закрывают: (1)

пластинкой фасции

частью большого сальника

(+)остатками серозного покрова желчного пузыря
паренхимой печени с помощью стягивающих швов

795. Кровоснабжение поджелудочной железы осуществляется ветвями трех артерий: (3)

(+)верхней брыжеечной
(+)желудочно-двенадцатиперстной
нижней брыжеечной
почечной

(+)селезеночной

796. Для ушивания раны печени можно использовать: (3)

(+)одиночные кетгутовые швы
закрытие раны пластинкой фасции
мышцу

(+)пластику свободным сальником

(+)пластику сальником на ножке

797. Известны сочетанные поражения билиарной системы печени и поджелудочной железы, например, холецистопанкреатит. Анатомической основой таких поражений может быть: (1)

отток венозной крови из поджелудочной железы в печень

(+)слияние конечных отделов общего желчного и панкреатического протоков

тесные топографоанатомические взаимоотношения между поджелудочной железой и общим желчным протоком

798. При выполнении холецистостомии стенку желчного пузыря вокруг дренажной трубки фиксируют к слоям брюшной стенки: (1)

(+)париетальной брюшине
париетальной брюшине и коже
апоневрозу наружной косой мышцы живота
внутренней косой мышце живота и коже

799. После удаления желчного пузыря его ложе обычно закрывают: (1)

частью мышцы от передней брюшной стенки
частью большого сальника

(+)остатками серозного покрова желчного пузыря
паренхимой печени с помощью стягивающих швов

800. Шов Кузнецова-Пенского используют для ушивания ран: (1)

мышц

апоневроза

кишки

(+)печени

801. Одним из ранних клинических симптомов рака головки поджелудочной железы может быть появление признаков желтухи, что обусловлено (1):

развитием ранних метастазов в печени

проращением опухоли в стенку двенадцатиперстной кишки в области большого дуоденального сосочка

(+)сдавлением опухолью общего желчного протока

802. Деструктивный панкреатит может осложниться перитонитом, который чаще всего развивается в: (1)

преджелудочной сумке

(+)сальниковой сумке

левой брыжеечной пазухе

правой брыжеечной пазухе

803. Позади головки поджелудочной железы располагаются три образования: (3)

(+)воротная вена

двенадцатиперстная кишка

(+)нижняя полая вена

(+)общий желчный проток

правая почка

804. В воротную вену оттекает венозная кровь от пяти органов: (5)

(+)желудка

надпочечников

(+)ободочной кишки

печени

(+)поджелудочной железы

почки

(+)селезенки

(+)тонкой кишки

805. Позади головки поджелудочной железы располагаются три образования: (3)

брюшная аорта

(+)воротная вена

(+)нижняя полая вена

(+)общий желчный проток

правая почка

806. В нижнюю полую вену оттекает венозная кровь от трёх органов: (3)

желудка

(+)надпочечников

ободочной кишки

(+)печени

поджелудочной железы

(+)почки
селезенки
тонкой кишки

807. Для остановки кровотечения из паренхиматозных органов целесообразно использовать шов: (2)

(+)Кузнецова-Пенского
Шмидена
Альберта
(+)Опеля

808. Шов Кузнецова-Пенского используют для ушивания ран: (1)

кожи
апоневроза
кишки
(+)печени

809. Позади головки поджелудочной железы располагаются три образования: (2)

двенадцатиперстная кишка
(+)нижняя полая вена
(+)общий желчный проток
правая почка

810. В воротную вену оттекает венозная кровь от четырех органов: (4)

(+)желудка
надпочечников
печени
(+)поджелудочной железы
почки
(+)селезенки
(+)тонкой кишки

811. Позади головки поджелудочной железы располагаются два образования: (2)

брюшная аорта
(+)нижняя полая вена
(+)общий желчный проток
правая почка

812. Одним из ранних клинических симптомов рака головки поджелудочной железы может быть появление признаков желтухи, что обусловлено (1):

метастазированием опухоли в лимфатические узлы области ворот печени
прорастанием опухоли в стенку двенадцатиперстной кишки в области большого дуоденального сосочка
(+)сдавлением опухолью общего желчного протока

813. Деструктивный панкреатит может осложниться перитонитом, который чаще всего развивается в: (1)

печеночной сумке
(+)сальниковой сумке
левой брыжеечной пазухе
правой брыжеечной пазухе

814. Основные принципы швов паренхиматозных органов: (3)

применение редких швов в местах расположения наиболее крупных сосудов

(+)использование П-образных швов, препятствующих прорезыванию тканей и способствующих сдавлению кровотока сосудов

(+)захват в шов фиброзной капсулы во избежание прорезывания швов

(+)использование большого сальника с гемостатической целью, а также во избежание прорезывания швов

включение в шов лоскута мышцы

815. Одним из ранних клинических симптомов рака головки поджелудочной железы может быть появление признаков желтухи, что обусловлено (1):

метастазированием опухоли в лимфатические узлы области ворот печени

прорастанием опухоли в стенку двенадцатиперстной кишки в области большого дуоденального сосочка

(+)сдавлением опухолью общего желчного протока

метастазированием опухоли в правую долю печени

метастазированием опухоли в левую долю печени

816. При спленэктомии артерию и вену селезенки следует перевязывать: (1)

в желудочно-ободочной связке, возможно ближе к воротам селезенки во избежание повреждения коротких ветвей к желудку, а также хвоста поджелудочной железы

селезеночная артерия перевязывается в месте ее отхождения от чревного ствола

(+)селезеночную артерию и вену следует перевязывать в поджелудочно-селезеночной связке

817. Максимально мобилизовать селезенку и вывести ее в рану позволяет рассечение: (2)

(+)диафрагмально-селезеночной связки

(+)поджелудочно-селезеночной связки

селезеночно-ободочной связки

желудочно-ободочной связки

818. Кровоснабжение поджелудочной железы осуществляется ветвями трех артерий: (3)

(+)верхней брыжеечной

(+)желудочно-двенадцатиперстной
почечной

(+)селезеночной

819. Для остановки кровотечения из паренхиматозных органов целесообразно использовать шов: (2)

(+)Кузнецова-Пенского

Ламбера

Альберта

(+)Опеля

820. При оперировании на органах нижнего этажа брюшной полости хирург проводит анестезию корня брыжейки тонкой кишки, расположенного по линии: (1)

от селезеночного изгиба ободочной кишки до слепой кишки

от левой половины тела 1-го поясничного позвонка до правого крестцово-подвздошного сочленения

(+)от левой половины тела 2-го поясничного позвонка до правого крестцово-подвздошного сочленения

вертикально вдоль поясничного отдела позвоночника

821. Кровоснабжение тощей кишки осуществляется за счет ветвей артерий: (1)
нижней брыжеечной

(+)верхней брыжеечной
селезеночной
левой и правой желудочно-сальниковых

822. Кровоснабжение подвздошной кишки осуществляется за счет ветвей артерий: (1)

нижней брыжеечной
(+)верхней брыжеечной
общей печеночной
левой и правой желудочно-сальниковых

823. Максимально мобилизовать селезенку и вывести ее в рану позволяет рассечение: (2)

(+)диафрагмально-селезеночной связки
(+)поджелудочно-селезеночной связки
селезеночно-ободочной связки
желудочно-ободочной связки
печеночно-желудочной связки

824. Кровоснабжение поджелудочной железы осуществляется ветвями трех артерий: (3)

(+)верхней брыжеечной
(+)желудочно-двенадцатиперстной
почечной
(+)селезеночной
печеночной

825. Венозный отток от тощей кишки осуществляется в систему вены: (1)

нижней полой
верхней полой
(+)воротной
воротной и нижней полой
воротной и верхней полой

826. Длина корня брыжейки тонкой кишки у взрослого составляет: (1)

5-10 см
10-15 см
(+)15-20 см
20-25 см

827. При спленэктомии артерию и вену селезенки следует перевязывать: (1)

между желудочно-селезеночной и желудочно-ободочной связками
селезеночная артерия перевязывается в месте ее отхождения от чревного ствола
(+)селезеночную артерию и вену следует перевязывать в поджелудочно-селезеночной связке

828. Максимально мобилизовать селезенку и вывести ее в рану позволяет рассечение: (2)

(+)диафрагмально-селезеночной связки
(+)поджелудочно-селезеночной связки
диафрагмально-желудочной связки
желудочно-ободочной связки

829. Кровоснабжение поджелудочной железы осуществляется ветвями трех артерий: (3)

(+)верхней брыжеечной

- (+)желудочно-двенадцатиперстной
левой желудочной
- (+)селезеночной

830. Дивертикул Меккеля - это: (1)

- незаращенный мочево́й проток
- незаращенные пупочные сосуды
- (+)эмбриональный остаток желточно-кишечного протока

831. Причиной прободения тонкой кишки на поздней стадии брюшного тифа может быть: (1)

- (+)некроз пейеровых бляшек
- некроз кишечника
- поражение нервного аппарата кишки

832. В кровоснабжении желудка принимают участие артерии: (4)

- (+)левая желудочная
- (+)правая желудочная
- ветви риолановой дуги
- (+)правая желудочно-сальниковая
- (+)левая желудочно-сальниковая

833. Двухрядный шов, состоящий из сквозного шва через все оболочки кишечной стенки и серозно-серозного шва, называют швом: (1)

- (+)Альберта
- Ламбера
- Черни
- Шмидена

834. Кровоснабжение тощей кишки осуществляется за счет ветвей артерий: (1)

- (+)верхней брыжеечной
- селезеночной
- общей печеночной
- левой и правой желудочно-сальниковых

835. Кровоснабжение подвздошной кишки осуществляется за счет ветвей артерий: (1)

- нижней брыжеечной
- (+)верхней брыжеечной
- селезеночной
- общей печеночной

836. Максимально мобилизовать селезенку и вывести ее в рану позволяет рассечение: (2)

- (+)диафрагмально-селезеночной связки
- (+)поджелудочно-селезеночной связки
- диафрагмально-желудочной связки

837. Кровоснабжение поджелудочной железы осуществляется ветвями трех артерий: (3)

- (+)верхней брыжеечной
- левой печеночной
- (+)желудочно-двенадцатиперстной
- левой желудочной
- (+)селезеночной
- общей печеночной

правой печеночной

838. Дивертикул Меккеля - это: (1)

незаращенные пупочные сосуды

(+)эмбриональный остаток желточно-кишечного протока

эмбриональный остаток первичной кишечной трубки

839. Вворачивающий сквозной шов через все оболочки кишечной стенки называют швом: (1)

Альберта

Ламбера

Пирогова-Бира

Черни

(+)Шмидена

840. При выполнении межкишечного анастомоза «бок в бок» используют последовательно отдельные швы (по авторам): (1)

(+)Ламбер - Жели - Шмиден - Ламбер

Жели Шмиден - Ламбер - Ламбер

Ламбер - Шмиден - Ламбер - Жели

Жели - Жели - Ламбер - Ламбер

Шмиден - Жели - Ламбер - Ламбер

841. При ушивании точечных колотых ран тонкой кишки рационально применять: (1)

узловые серозно-мышечные швы

шов Шмидена

(+)кисетный серозно-мышечный шов

шов Жели

842. Кровоснабжение тощей кишки осуществляется за счет ветвей артерий: (1)

(+)верхней брыжеечной

селезеночной

общей печеночной

левой и правой желудочно-сальниковых

правой и левой печеночных

843. Раны полых трубчатых органов ушивают в поперечном направлении: (1)

из-за удобства работы

для лучшей адаптации слоев

(+)во избежание сужения просвета

в силу сложившейся традиции

844. Резекция тонкой кишки в качестве операции выбора применяется при ране тонкой кишки: (1)

длиной 3-5 см

(+)длиной более 1/3 окружности тонкой кишки

длиной менее 2/3 окружности тонкой кишки

длиной более 2/3 окружности тонкой кишки

зона ушивается во всех случаях вне зависимости от размеров

845. При выполнении «швов-держалок» обычно захватывают: (1)

все футляры стенки кишки

(+)серозно-мышечный футляр

слизисто-подслизистый футляр

все оболочки

серозно-мышечно-подслизистый футляр

846. При ушивании точечных колотых ран тонкой кишки рационально применять: (1)

шов Шмидена

(+)кисетный серозно-мышечный шов

шов Альберта

шов Жели

847. Раны полых трубчатых органов ушивают в поперечном направлении: (1)

из-за удобства работы

(+)во избежание сужения просвета

в силу сложившейся традиции

для сохранения перистальтики

848. При резекции тонкой кишки наиболее часто используют два вида энтероанастомозов: (2)

(+) «конец в конец»

«конец в бок»

«бок в конец»

(+) «бок в бок»

849. Дивертикул Меккеля - это: (1)

незаращенный венозный проток

незаращенные пупочные сосуды

(+)эмбриональный остаток желточно-кишечного протока

850. Причиной прободения тонкой кишки на поздней стадии брюшного тифа может быть: (1)

(+)некроз пейеровых бляшек

поражение кишечных ворсинок

поражение нервного аппарата кишки

851. В кровоснабжении желудка принимают участие артерии: (4)

(+)левая желудочная

средняя ободочная

(+)правая желудочная

(+)правая желудочно-сальниковая

(+)левая желудочно-сальниковая

852. Резекция тонкой кишки в качестве операции выбора применяется при ране тонкой кишки: (1)

длиной 3-5 см

(+)длиной более 1/3 окружности тонкой кишки

длиной менее 2/3 окружности тонкой кишки

длиной более 2/3 окружности тонкой кишки

зона ушивается во всех случаях вне зависимости от размеров

все ответы верны

853. При выполнении «швов-держалок» обычно захватывают: (1)

все футляры стенки кишки

(+)серозно-мышечный футляр

слизисто-подслизистый футляр

все оболочки

серозно-мышечно-подслизистый футляр

все ответы верны

854. Двухрядный шов, состоящий из сквозного шва через все оболочки кишечной стенки и серозно-серозного шва, называют швом: (1)

- (+)Альберта
- Пирогова-Бира
- Черни
- Шмидена

855. Техническим недостатком энтероэнтероанастомоза «конец в конец» при сравнении с соустьем «бок в бок» может быть: (1)

- сложность формирования задней губы анастомоза
- (+)сужение просвета анастомоза
- низкая прочность анастомоза
- низкая асептичность анастомоза

856. Отличить толстую кишку от тонкой можно по: (3)

- отношению к брюшине
- (+)наличию вздутий на протяжении кишки
- (+)наличию мышечных лент
- (+)цвету

857. На наружные губы анастомоза при использовании непрерывного шва чаще применяется краевой шов: (1)

- Шмидена
- (+)П.Я. Мультиановского
- Кохера
- Н.И. Пирогова

858. Для предупреждения развития «порочного» круга при гастроэнтероанастомозе по способу Вельфлера необходимо: (1)

- желудочно-кишечное соустье размером более 2 диаметров кишки
- (+)межкишечное соустье по Брауну
- произвести пилоропластику
- выполнить ваготомию

859. Дефект брыжейки при резекции тонкой кишки ушивается: (1)

- из-за опасности кровотечения
- (+)для предупреждения ущемления петли тонкой кишки
- для перитонизации
- все указанные варианты правильные

860. Техническим недостатком энтероэнтероанастомоза «конец в конец» при сравнении с соустьем «бок в бок» может быть: (1)

- сложность формирования задней губы анастомоза
- (+)сужение просвета анастомоза
- сложность формирования передней губы анастомоза
- низкая асептичность анастомоза

861. Отличить толстую кишку от тонкой можно по: (3)

- наличию сальниковых отростков
- (+)наличию вздутий на протяжении кишки
- (+)наличию мышечных лент
- (+)цвету

862. На наружные губы анастомоза при использовании непрерывного шва чаще применяется краевой шов: (1)

- Альберта

(+)П.Я. Мультиановского

Кохера

Н.И. Пирогова

863. Двухрядный кишечный шов можно применять на все отделы желудочно-кишечного тракта, кроме: (1)

пищевода

желудка

двенадцатиперстной кишки

подвздошной кишки

(+)слепой кишки

864. Установите соответствие перечисленных артерий отделам ободочной кишки, для которых они являются основными источниками кровоснабжения:

слепая кишка(Б)

А) левая ободочная артерия

восходящая кишка(В)

Б) подвздошно-слепокишечная артерия

поперечная ободочная кишка (Д)

В) правая ободочная артерия

нисходящая кишка (А)

Г) сигмовидная артерия

сигмовидная кишка(Г)

Д) средняя ободочная артерия

865. Клиническая картина аппендицита, подобная правосторонней почечной колике, наиболее вероятна при положении червеобразного отростка: (1)

ретроцекальном интраперитонеальном

(+)ретроцекальном ретроперитонеальном

866. Для предупреждения развития «порочного» круга при гастроэнтероанастомозе по способу Вельфлера необходимо: (1)

желудочно-кишечное соустье размером более 2 диаметров кишки

(+)межкишечное соустье по Брауну

произвести пилоропластику

выполнить ваготомию

все указанные варианты правильные

все указанные варианты неправильные

867. Дефект брыжейки при резекции тонкой кишки ушивается: (1)

из-за опасности кровотечения

(+)для предупреждения ущемления петли тонкой кишки

для перитонизации

все указанные варианты правильные

все указанные варианты неправильные

868. Клиническая картина аппендицита, подобная клинике холецистита, может быть вследствие: (1)

рефлекторных влияний при аппендиците с илеоцекальной области на область

желчного пузыря,

(+)подпеченочного положения слепой кишки и червеобразного отростка

869. Укажите, поражение нервного аппарата какой кишки ведет к развитию болезни Гиршпрунга: (1)

(+)сигмовидной

прямой

двенадцатиперстной

870. Двухрядный кишечный шов можно применять на все отделы желудочно-кишечного тракта, кроме: (1)

пищевода

желудка
двенадцатиперстной кишки
подвздошной кишки
(+)слепой кишки
все ответы правильные

871. В ходе выполнения аппендэктомии наиболее надежным и удобным признаком отыскания червеобразного отростка является: (1)

расположение основания отростка на заднемедиальной стенке слепой кишки
расположение основания отростка у дна слепой кишки
расположение основания отростка у места схождения трех продольных лент слепой кишки
(+)продолжение передней (свободной) ленты на основание отростка

872. Для предупреждения развития «порочного» круга при гастроэнтероанастомозе по способу Вельфлера необходимо: (1)

«изоперистальтическое» подшивание петли кишки
(+)межкишечное соустье по Брауну
произвести пилоропластику
выполнить ваготомию

873. Дефект брыжейки при резекции тонкой кишки ушивается: (1)

для предотвращения спаечной болезни
(+)для предупреждения ущемления петли тонкой кишки
для перитонизации
все указанные варианты правильные

874. Назовите авторов оперативных доступов к червеобразному отростку: (1)

(+)Дьяконов-Волкович
Жерар-Спасокукоцкий
Щеткин-Блюмберг
СП. Федоров
Н.И. Пирогов

875. Клиническая картина аппендицита, подобная правосторонней почечной колике, наиболее вероятна при положении червеобразного отростка: (1)

ретроцекальном интрамуральном
(+)ретроцекальном ретроперитонеальном

876. Клиническая картина аппендицита, подобная клинике холецистита, может быть вследствие: (1)

распространения воспалительного процесса по правому боковому каналу к желчному пузырю
(+)подпеченочного положения слепой кишки и червеобразного отростка

877. Укажите, поражение нервного аппарата какой кишки ведет к развитию болезни Гиршпрунга: (1)

(+)сигмовидной
двенадцатиперстной
слепой

878. Доступ по МакБурнею-Волковичу называют косопеременным из-за: (1)

чередования острого и тупого способов разъединения тканей
несовпадения линии кожного разреза с линией разъединения мышц
несовпадения линии кожного разреза с линией рассечения брюшины
(+)последовательного разъединения мышц с различным направлением волокон

тупым способом
косоугольного направления разреза

879. Параректальный доступ к червеобразному отростку предложил: (1)

Кохер

СП. Федоров

Н.И. Пирогов

А.В. Вишневский

(+)Леннандер

880. Варианты положения червеобразного отростка являются: (3)

медиальное

латеральное

(+)подпеченочное

(+)газовое

(+)ретроцекальное

все вышеперечисленные

881. Дефект брыжейки при резекции тонкой кишки ушивается: (1)

для предотвращения спаечной болезни

(+)для предупреждения ущемления петли тонкой кишки

для перитонизации

882. Назовите авторов оперативных доступов к червеобразному отростку: (1)

(+)Дьяконов-Волкович

Жерар-Спасокукоцкий

Щеткин-Блюмберг

Н.И. Пирогов

883. Клиническая картина аппендицита, подобная правосторонней почечной колике, наиболее вероятна при положении червеобразного отростка: (1)

ретроцекальном интрамуральном

(+)ретроцекальном ретроперитонеальном

горизонтальном

поперечном

вертикальном

884. Клиническая картина аппендицита, подобная клинике холецистита, может быть вследствие: (1)

распространения воспалительного процесса по правому боковому каналу к
желчному пузырю

(+)подпеченочного положения слепой кишки и червеобразного отростка
длинной брыжейки червеобразного отростка

885. Укажите, поражение нервного аппарата какой кишки ведет к развитию болезни Гиршпрунга: (1)

(+)сигмовидной

двенадцатиперстной

слепой

подвздошной

886. Клиническая картина аппендицита, подобная правосторонней почечной колике, наиболее вероятна при положении червеобразного отростка: (1)

ретроцекальном интрамуральном

(+)ретроцекальном ретроперитонеальном

вентральном

нисходящем

887. Определите последовательность этапов удаления червеобразного отростка при аппендэктомии:

выполнение кисетного шва на стенку слепой кишки(2)

выполнение серозно-мышечного Z-образного шва(6)

выполнение лигатуры на основание червеобразного отростка(3)

отсечение червеобразного отростка(4)

перевязка и пересечение брыжейки червеобразного отростка(1)

погружение культи отростка в слепую кишку и затягивание кисетного шва(5)

888. Укажите, поражение нервного аппарата какой кишки ведет к развитию болезни Гиршпрунга: (1)

(+)сигмовидной

двенадцатиперстной

слепой

тощей

889. Доступ по МакБурнею-Волковичу называют косопеременным из-за: (1)

чередования острого и тупого способов разъединения тканей

несовпадения линии кожного разреза с линией разъединения мышц

несовпадения линии кожного разреза с линией рассечения брюшины

(+)последовательного разъединения мышц с различным направлением волокон тупым способом

косоного направления разреза

атипичного положения аппендикса

890. Ретроградную аппендэктомию приходится выполнять: (1)

при тазовом положении отростка

(+)при фиксации отростка спайками к задней брюшной стенке

при очень коротком червеобразном отростке

выбор способа аппендэктомии зависит от желания хирурга

891. Кровоснабжение нисходящей ободочной кишки осуществляется за счет артерии: (1)

(+)левой ободочной

левой почечной

левой желудочно-сальниковой

селезеночной

892. Поперечная ободочная кишка кровоснабжается из бассейна артерии: (2)

(+)верхней брыжеечной

(+)нижней брыжеечной

общей печеночной

правой желудочной

893. Поперечную ободочную кишку кровоснабжает артерия: (2)

подвздошно-ободочная

правая ободочная

(+)левая ободочная

правая желудочно-сальниковая

(+)средняя ободочная

894. Для создания противоестественного заднего прохода наиболее часто используют: (1)

прямую кишку

(+) сигмовидную кишку
нисходящую ободочную кишку
поперечную ободочную кишку
слепую кишку

895. Особенности, обуславливающие отличия операций на толстой кишке от операций на тонкой кишке, заключаются в том, что: (3)

(+) толстая кишка имеет более тонкую стенку, чем тонкая кишка
толстая кишка имеет более толстую стенку, чем тонкая кишка
(+) толстая кишка имеет более инфицированное содержимое, чем тонкая кишка
тонкая кишка имеет более инфицированное содержимое, чем толстая кишка
(+) неравномерное распределение мышечных пучков в стенке толстой кишки

896. Доступ по МакБурнею-Волковичу называют косоперемежным из-за: (1)

несовпадения линии кожного разреза с линией разъединения мышц
несовпадения линии кожного разреза с линией рассечения брюшины
(+) последовательного разъединения мышц с различным направлением волокон
тупым способом
косого направления разреза
атипичного положения аппендикса

897. Ретроградную аппендэктомию приходится выполнять: (1)

при тазовом положении отростка
(+) при фиксации отростка спайками к задней брюшной стенке
при очень коротком червеобразном отростке
выбор способа аппендэктомии зависит от желания хирурга
выбор способа аппендэктомии зависит от квалификации хирурга

898. Ретроградную аппендэктомию приходится выполнять: (1)

при длине отростка более 10 см
(+) при фиксации отростка спайками к задней брюшной стенке
при очень коротком червеобразном отростке
выбор способа аппендэктомии зависит от желания хирурга

899. Кровоснабжение нисходящей ободочной кишки осуществляется за счет артерии: (1)

(+) левой ободочной
левой почечной
левой яичковой (яичниковой)
селезеночной

900. Поперечную ободочную кишку кровоснабжает артерия: (2)

правая ободочная
(+) левая ободочная
правая желудочно-сальниковая
(+) средняя ободочная

901. Для создания противоестественного заднего прохода наиболее часто используют: (1)

прямую кишку
(+) сигмовидную кишку
нисходящую ободочную кишку
поперечную ободочную кишку

902. Кровоснабжение нисходящей ободочной кишки осуществляется за счет артерии: (1)

(+)левой ободочной
левой почечной
левой желудочно-сальниковой
селезеночной
общей печеночной

903. Поперечная ободочная кишка кровоснабжается из бассейна артерии: (2)

(+)верхней брыжеечной
(+)нижней брыжеечной
общей печеночной
правой желудочной
селезеночной

904. Поперечную ободочную кишку кровоснабжает артерия: (2)

подвздошно-ободочная
правая ободочная
(+)левая ободочная
правая желудочно-сальниковая
(+)средняя ободочная
селезеночной

905. Поперечная ободочная кишка кровоснабжается из бассейна артерии: (2)

(+)верхней брыжеечной
(+)нижней брыжеечной
правой желудочной
правой желудочно-сальниковой

906. Особенности, обуславливающие отличия операций на толстой кишке от операций на тонкой кишке, заключаются в том, что: (3)

(+)толстая кишка имеет более тонкую стенку, чем тонкая кишка
толстая кишка имеет более толстую стенку, чем тонкая кишка
(+)толстая кишка имеет более инфицированное содержимое, чем тонкая кишка
тонкая кишка имеет более инфицированное содержимое, чем толстая кишка
(+)неравномерное распределение мышечных пучков в стенке толстой кишки
толстая кишка имеет более тонкую стенку, менее инфицированное содержимое

907. По ходу операции формирования противоестественного заднего прохода париетальную брюшину подшивают к коже: (1)

чтобы изолировать полость брюшины
(+)чтобы изолировать слои клетчатки брюшной стенки и предотвратить их инфицирование
для фиксации
для промывания полости брюшины
чтобы предотвратить развитие спаечной болезни

908. Колостому можно наложить на: (3)

(+)слепую кишку
восходящую ободочную кишку
(+)поперечную ободочную кишку
нисходящую ободочную кишку
(+)сигмовидную кишку

909. Поперечная ободочная кишка кровоснабжается из бассейна артерии: (2)

(+)верхней брыжеечной
(+)нижней брыжеечной

общей печеночной
селезеночной

910. Поперечную ободочную кишку кровоснабжает артерия: (2)

правая ободочная
(+)левая ободочная
правая желудочно-сальниковая
(+)средняя ободочная
селезеночной

ЗАБРЮШИННОЕ ПРОСТРАНСТВО, ТАЗ

911. Границей между поясничной областью и забрюшинным пространством является: (1)

квадратная мышца поясницы
(+)внутрибрюшная фасция
забрюшинная фасция

912. В забрюшинном пространстве между внутрибрюшной и забрюшинной фасциями располагается: (1)

(+)забрюшинный клетчаточный слой
околопочечная клетчатка

913. Околоободочная клетчатка располагается между: (1)

восходящей или нисходящей ободочной кишкой и позадиободочной фасцией
(+)позадиободочной и передипочечной фасциями

914. Околопочечная клетчатка располагается вокруг почки: (1)

под фиброзной капсулой почки
(+)между фиброзной и фасциальной капсулами

915. Чревной ствол отходит от брюшной аорты чаще всего на уровне позвонков: (1)

Th₁₁
(+)Th₁₂
L₁
L₂

916. Верхняя брыжеечная артерия отходит от брюшной аорты на уровне позвонков:

Th₁₂
(+)L₁
L₂
L₃

917. Почечные артерии отходят от брюшной аорты на уровне позвонков: (1)

Th₁₂-L₁
(+)L₁-L₂
L₂-L₃
L₃-L₄

918. Нижняя брыжеечная артерия отходит от брюшной аорты на уровне позвонка: (1)

L₁
L₂
(+)L₃
L₄

919. Границей между поясничной областью и забрюшинным пространством является: (1)

поперечная мышца живота

(+)внутрибрюшная фасция

забрюшинная фасция

920. В забрюшинном пространстве между внутрибрюшной и забрюшинной фасциями располагается: (1)

(+)забрюшинный клетчаточный слой

околоободочная клетчатка

921. Околоободочная клетчатка располагается между: (1)

(+)позадиободочной и впередипочечной фасциями

позадиободочной и внутрибрюшной фасциями

922. Околопочечная клетчатка располагается вокруг почки: (1)

(+)между фиброзной и фасциальной капсулами

поверх фасциальной капсулы почки

923. Определите последовательность вен, составляющих анастомотический путь между нижней и верхней полыми венами в забрюшинном пространстве:

верхняя полая вена(5)

восходящие поясничные вены(3)

непарная и полунепарная вены(4)

нижняя полая вена(1)

поясничные вены(2)

924. Определите порядок расположения трех капсул почки, начиная от ее паренхимы: (3)

жировая(2)

фасциальная(3)

фиброзная(1)

925. Почки покрыты брюшиной: (1)

интраперитонеально

(+)экстраперитонеально

926. Ворота почек проецируются на уровне позвонков: (1)

Th₁₁-Th₁₂

(+)Th₁₂-L₁

L₁-L₂

L₂-L₃

927. 12-е ребро пересекает сзади левую почку на уровне: (1)

верхнего полюса почки

между верхней и средней третью

(+)на уровне середины

между средней и нижней третью

928. Нижняя брыжеечная артерия отходит от брюшной аорты на уровне позвонка: (1)

L₁₁

L₂

(+)L₃

L₄

929. Границей между поясничной областью и забрюшинным пространством является: (1)

поперечная мышца живота
(+)внутрибрюшная фасция
забрюшинная фасция
почечная фасция

930. В забрюшинном пространстве между внутрибрюшной и забрюшинной фасциями располагается: (1)

(+)забрюшинный клетчаточный слой
околоободочная клетчатка
околопочечная фасция

931. 12-е ребро пересекает сзади правую почку на уровне: (1)

верхнего полюса почки
(+)между верхней и средней третью
на уровне середины
между средней и нижней третью

932. Почки покрыты брюшиной: (1)

мезоперитонеально
(+)экстраперитонеально

933. Ворота почек проецируются на уровне позвонков: (1)

Th₁₁-Th₁₂
(+)Th₁₂-L₁
L₁-L₂

934. Спереди от левой почки располагаются четыре органа: (4)

печень
(+)желудок
(+)поджелудочная железа
двенадцатиперстная кишка
(+)петли тонкой кишки
восходящая ободочная кишка
(+)селезеночный изгиб ободочной кишки

935. Спереди от правой почки располагаются три органа: (3)

(+)печень
желудок
поджелудочная железа
(+)двенадцатиперстная кишка
(+)восходящая ободочная кишка

936. Элементы почечной ножки располагаются в направлении спереди назад в последовательности: (1)

(+)почечная вена, почечная артерия, лоханка
лоханка, почечная вена, почечная артерия
лоханка, почечная артерия, почечная вена

937. В основе выделения сегментов почки лежит: (1)

(+)ветвление почечной артерии
формирование почечной вены
расположение малых и больших почечных чашечек

938. Количество сегментов, выделяемых в почке, равно: (1)

3
4
(+)5

6

939. Мочеточник на своем протяжении имеет: (1)

одно сужение

два сужения

(+)три сужения

четыре сужения

940. Спереди от правой почки располагаются три органа: (31)

(+)печень

поджелудочная железа

(+)двенадцатиперстная кишка

петли тонкой кишки

(+)восходящая ободочная кишка

941. Элементы почечной ножки располагаются в направлении спереди назад в последовательности: (1)

почечная артерия, почечная вена, лоханка

(+)почечная вена, почечная артерия, лоханка

лоханка, почечная артерия, почечная вена

941. В основе выделения сегментов почки лежит: (1)

(+)ветвление почечной артерии

расположение малых и больших почечных чашечек

расположение почечных пирамид

943. Сужения мочеточника находятся на уровне: (3)

(+)перехода лоханки в мочеточник

нижнего полюса почки

пересечения с яичниковой (яичковой) артерией

середины брюшной части мочеточника

(+)пограничной линии малого таза

(+)над местом прободения мочеточником стенки мочевого пузыря

944. На уровне пограничной линии таза левый мочеточник пересекает артерию: (1)

(+)общую подвздошную

внутреннюю подвздошную

наружную подвздошную

945. Элементы почечной ножки располагаются в направлении спереди назад в последовательности: (1)

(+)почечная вена, почечная артерия, лоханка

лоханка, почечная артерия, почечная вена

946. В основе выделения сегментов почки лежит: (1)

(+)ветвление почечной артерии

формирование почечной вены

расположение малых и больших почечных чашечек

естественная неровность поверхности почки

947. На уровне пограничной линии таза правый мочеточник пересекает артерию: (1)

внутреннюю подвздошную

(+)наружную подвздошную

948. Местом введения иглы при паранефральной блокаде является: (1)

середина 12-го ребра по нижнему краю

(+)вершина угла между 12-м ребром и наружным краем мышцы, выпрямляющей позвоночник

949. При паранефральной блокаде раствор новокаина вводится в: (1)

(+)жировую капсулу почки

область ворот почки

950. Укажите последовательность расположения слоев, которые хирург рассекает при доступе к почке по Бергману-Израэлю:

внутрибрюшная фасция(6)

глубокий листок пояснично-спинной фасции и поперечная мышца живота(5)

кожа с подкожной клетчаткой и поверхностной фасцией(1)

нижняя задняя зубчатая мышца и внутренняя косая мышца живота(4)

поверхностный листок пояснично-спинной фасции(2)

широчайшая мышца спины и наружная косая мышца живота(3)

951. При нефрэктомии перевязку и пересечение элементов почечной ножки производят в последовательности: (1)

почечная артерия, почечная вена, мочеточник

почечная вена, почечная артерия, мочеточник

(+)мочеточник, почечная артерия, почечная вена

952. На уровне пограничной линии таза правый мочеточник пересекает артерию: (1)

общую подвздошную

(+)наружную подвздошную

953. Местом введения иглы при паранефральной блокаде является: (1)

точка пересечения задней подмышечной линии и 12-го ребра

(+)вершина угла между 12-м ребром и наружным краем мышцы, выпрямляющей позвоночник

954. При паранефральной блокаде раствор новокаина вводится в: (1)

забрюшинный клетчаточный слой

(+)жировую капсулу почки

955. Поясничный треугольник (треугольник Пти) ограничивают: (3)

(+)наружная косая мышца живота

внутренняя косая мышца живота

поперечная мышца живота

разгибатель спины

12-е ребро

(+)широчайшая мышца спины

(+)гребень подвздошной кости

956. Стороны ромба Лесгафта-Грюнфельда образуют: (4)

наружная косая мышца живота

(+)внутренняя косая мышца живота

поперечная мышца живота

(+)разгибатель спины

(+)12-е ребро

широчайшая мышца спины

(+)задняя нижняя зубчатая мышца

957. Практическое значение треугольника Пти состоит в том, что он является:

(2)

(+)местом выхода грыж

(+)местом выхода гнойников из забрюшинного пространства

местом для выполнения пункций и блокад

болевой точкой для дифференциальной диагностики заболеваний органов живота

958. Доступ к почке по Бергману-Израэлю характеризуется тем, что: (1)

(+)это внебрюшинный доступ

это чрезбрюшинный доступ

обязательно сопровождается резекцией 12-го ребра

это переменный доступ

959. Передней и задней границами забрюшинного пространства являются: (1)

(+)задняя париетальная брюшина

(+)Fascia endoabdominalis

Fascia retroperitonealis

мышцы поясничной области

фасция Тольдта

960. Основные клетчаточные пространства полости малого таза находятся в пределах этажа таза: (1)

брюшинного

(+)подбрюшинного

подкожного

961. Практическое значение треугольника Пти состоит в том, что он является: (2)

(+)местом выхода грыж

(+)местом выхода гнойников из забрюшинного пространства

местом для выполнения доступов к органам забрюшинного пространства

болевой точкой для дифференциальной диагностики заболеваний органов живота

962. Доступ к почке по Бергману-Израэлю характеризуется тем, что: (1)

(+)это внебрюшинный доступ

требует обязательного вскрытия плевральной полости

обязательно сопровождается резекцией 12-го ребра

это переменный доступ

963. При паранефральной блокаде раствор новокаина вводится в: (1)

забрюшинный клетчаточный слой

(+)жировую капсулу почки

околопочечную клетчатку

под капсулу почки

964. Поясничный треугольник (треугольник Пти) ограничивают: (3)

(+)наружная косая мышца живота

внутренняя косая мышца живота

(+)широчайшая мышца спины

(+)гребень подвздошной кости

965. На передней поверхности матки брюшина покрывает: (1)

(+)только тело матки

тело и надвлагалищную часть шейки матки

тело матки, надвлагалищную часть шейки и передний свод влагалища

966. На задней поверхности матки брюшина покрывает: (1)

только тело матки

тело и всю шейку матки

(+)тело матки, надвлагалищную часть шейки и задний свод влагалища

967. Мочеполовая диафрагма образована двумя мышцами: (2)

(+)глубокая поперечная мышца промежности

копчиковая мышца

седалищно-пещеристая мышца

(+)сфинктер мочеиспускательного канала

968. Тазовая диафрагма образована двумя мышцами: (21)

глубокая поперечная мышца промежности

(+)копчиковая мышца

(+)мышца, поднимающая задний проход

седалищно-пещеристая мышца

сфинктер мочеиспускательного канала

969. Седалищный нерв выходит из полости малого таза в ягодичную область через отверстие: (1)

запирательное

надгрушевидное

(+)подгрушевидное

малое седалищное

970. На передней поверхности матки брюшина покрывает: (1)

(+)только тело матки

тело и всю шейку матки

тело матки, надвлагалищную часть шейки и передний свод влагалища

971. На задней поверхности матки брюшина покрывает: (1)

только тело матки

тело и надвлагалищную часть шейки матки

(+)тело матки, надвлагалищную часть шейки и задний свод влагалища

972. Мочеполовая диафрагма образована двумя мышцами: (2)

(+)глубокая поперечная мышца промежности

мышца, поднимающая задний проход

седалищно-пещеристая мышца

(+)сфинктер мочеиспускательного канала

973. Задний кожный нерв бедра выходит из полости малого таза в ягодичную область через отверстие: (1)

запирательное

надгрушевидное

(+)подгрушевидное

малое седалищное

974. Половой нерв, внутренние половые артерия и вены проникают в седалищно-прямокишечную ямку через отверстие: (1)

запирательное

передние крестцовые

подгрушевидное

(+)малое седалищное

975. Из перечисленных связок матки дубликатурой брюшины является: (1)

кардинальная связка матки

круглая связка матки

прямокишечно-маточная связка

собственная связка яичника

(+)широкая связка матки

976. В ходе операции по поводу нагноения клетчатки околоматочного пространства было обнаружено скопление гноя в предбрюшинной клетчатке передней брюшной стенки у внутреннего отверстия пахового канала. Определите, по ходу какого анатомического образования распространялся нагноительный процесс: (1)

- (+) по ходу круглой связки матки
- по ходу нижней надчревной артерии
- по ходу широкой связки матки

977. Маточная труба располагается: (1)

- (+) вдоль верхнего края широкой связки матки
- вдоль бокового края тела матки
- в среднем отделе широкой связки матки
- в основании широкой связки матки

978. Маточная артерия является ветвью артерии: (1)

- (+) внутренней подвздошной
- нижней надчревной
- общей подвздошной

979. Яичниковая артерия является ветвью: (1)

- (+) брюшной аорты
- внутренней подвздошной артерии
- общей подвздошной артерии

980. При трубной беременности разрыв маточной трубы сопровождается скоплением крови в: (1)

- боковом клетчаточном пространстве таза
- околоматочном клетчаточном пространстве
- (+) прямокишечно-маточном углублении
- пузырно-маточном углублении

981. Определите анатомическую предпосылку возможности внебрюшинной пункции мочевого пузыря через переднюю брюшную стенку: (1)

- наличие предбрюшинной клетчатки в области передней стенки мочевого пузыря
- наличие висцерального листка внутритазовой фасции
- наличие предпузырного клетчаточного пространства
- (+) высокое стояние поперечной складки брюшины при наполненном пузыре

982. В ходе операции по поводу нагноения клетчатки околоматочного пространства было обнаружено скопление гноя в предбрюшинной клетчатке передней брюшной стенки у внутреннего отверстия пахового канала. Определите, по ходу какого анатомического образования распространялся нагноительный процесс: (1)

- (+) по ходу круглой связки матки
- по околопузырному и предпузырному пространствам
- по ходу широкой связки матки

983. Маточная труба располагается: (1)

- (+) вдоль верхнего края широкой связки матки
- вдоль бокового края тела матки
- в среднем отделе широкой связки матки
- в основании широкой связки матки

984. Маточная артерия является ветвью артерии: (1)

- (+) внутренней подвздошной

наружной подвздошной
нижней надчревной

985. Яичниковая артерия является ветвью: (1)

(+)брюшной аорты
маточной артерии
общей подвздошной артерии

986. Предстательная железа располагается по отношению к мочевому пузырю: (1)

спереди
(+)снизу
сзади

987. Яичковая артерия является ветвью: (1)

брюшной аорты
(+)внутренней подвздошной артерии
запирательной артерии
наружной подвздошной артерии
общей подвздошной артерии

988. При катетеризации мужского мочеиспускательного канала среди трех его сужений наибольшее препятствие представляет: (1)

(+)наружное отверстие
перепончатая часть
внутреннее отверстие

989. Определите последовательность расположения слоев мошонки и оболочек яичка: (1)

влагалищная оболочка яичка
(+)внутренняя семенная фасция
кожа
мясистая оболочка
мышца, поднимающая яичко
наружная семенная фасция

990. Пальцевое ректальное исследование у мужчин проводится с целью определения состояния прежде всего: (1)

мочевого пузыря
(+)предстательной железы
передних крестцовых лимфоузлов

991. Установите соответствие между артериями, снабжающими прямую кишку, и источниками их формирования:

верхняя прямокишечная артерия(Д)
средняя прямокишечная артерия(Б)
нижняя прямокишечная артерия(А)

А) внутренняя половая артерия
Б) внутренняя подвздошная артерия
В) верхняя брыжеечная артерия
Г) наружная подвздошная артерия
Д) нижняя брыжеечная артерия

992. При заболеваниях печени прямокишечный хлоралгидратный наркоз (в клизме) может усугубить поражение печени. Опишите венозный путь поступления хлоралгидрата в печень последовательно по трем венам: (3)

верхняя брыжеечная
верхняя прямокишечная(1)
воротная(3)

нижняя брыжеечная(2)

нижняя полая

средняя прямокишечная

993. Надампулярная часть прямой кишки покрыта брюшиной: (1)

(+)со всех сторон

с трех сторон

994. Ампула прямой кишки на большом протяжении покрыта брюшиной: (1)

со всех сторон

с трех сторон

(+)только спереди

995. Нижняя часть прямой кишки покрыта брюшиной: (1)

с трех сторон

(+)только спереди

вообще не покрыта брюшиной

996. Среди трех путей оттока лимфы от прямой кишки основным является путь в: (1)

паховые лимфоузлы

(+)крестцовые и далее - во внутренние подвздошные лимфоузлы

верхние прямокишечные и далее в нижние брыжеечные лимфоузлы

997. При операции экстирпации прямой кишки по поводу рака производится полное удаление клетчатки позадипрямокишечного пространства из-за: (1)

тесной связи жировой клетчатки со стенкой прямой кишки

(+)возможности метастазирования опухоли в передние крестцовые лимфоузлы

998. Пальцевое ректальное исследование у мужчин проводится с целью определения состояния прежде всего: (1)

мочеточников

(+)предстательной железы

передних крестцовых лимфоузлов

999. В подбрюшинном этаже малого таза выделяют клетчаточные пространства: (3)

(+)предпузырное

(+)позадипузырное

(+)позадипрямокишечное

пристеночные клетчаточные пространства

параметральные клетчаточные пространства

1000. Надампулярная часть прямой кишки покрыта брюшиной: (1)

(+)со всех сторон

только спереди

ЭКЗАМЕНАЦИОННЫЕ ВОПРОСЫ

по дисциплине

«ТОПОГРАФИЧЕСКАЯ АНАТОМИЯ И ОПЕРАТИВНАЯ ХИРУРГИЯ»

основной профессиональной образовательной программы высшего образования –
программы специалитета по специальности

31.05.01 Лечебное дело

для студентов 4 курса лечебного факультета

»

**ЭКЗАМЕНАЦИОННЫЕ ВОПРОСЫ
К ЭКЗАМЕНУ
ПО ДИСЦИПЛИНЕ
«ТОПОГРАФИЧЕСКАЯ АНАТОМИЯ И ОПЕРАТИВНАЯ ХИРУРГИЯ»**

Введение. Предмет и задачи топографической анатомии и оперативной хирургии.

1. УЧЕНИЕ В.Н. ШЕВКУНЕНКО ОБ ИНДИВИДУАЛЬНОЙ АНАТОМИЧЕСКОЙ ИЗМЕНЧИВОСТИ ОРГАНОВ И СИСТЕМ, ЕГО КЛИНИЧЕСКОЕ ЗНАЧЕНИЕ.

2. УЧЕНИЕ В.И. ШЕВКУНЕНКО ОБ ИНДИВИДУАЛЬНОЙ И ВОЗРАСТНОЙ АНАТОМИЧЕСКОЙ ИЗМЕНЧИВОСТИ ОРГАНОВ И СИСТЕМ. Основные его положения и клиническое значение.

3. ВКЛАД Н.И. ПИРОГОВА В РАЗВИТИЕ ХИРУРГИИ. Н.И. Пирогов как основоположник костно-пластических операций.

4. ОПЕРАТИВНЫЙ ДОСТУП И ПРИЕМ. Определение, требования к оперативным доступам, критерии их оценки, виды оперативных приемов, индивидуализация доступа и приема.

5. ОПЕРАТИВНЫЙ ДОСТУП И ПРИЕМ. Определение, требования к оперативным доступам, критерии их оценки, виды оперативных приемов, индивидуализация доступа и приема.

6. ХИРУРГИЧЕСКИЙ ИНСТРУМЕНТАРИЙ. Группы и виды, характеристика основных инструментов, правила пользования хирургическими инструментами.

7. РАЗЪЕДИНЕНИЕ И СОЕДИНЕНИЕ ТКАНЕЙ. Виды и способы, характеристика современного шовного материала, применение в хирургии склеивающих веществ, ультразвука, лазера, плазменного скальпеля.

8. РАЗЪЕДИНЕНИЕ И СОЕДИНЕНИЕ ТКАНЕЙ. Виды и способы, характеристика современного шовного материала, применение в хирургии склеивающих веществ, ультразвука, лазера, плазменного скальпеля.

9. УЧЕНИЕ О ФАСЦИЯХ. Определение, строение и виды фасций, виды и характеристика межфасциальных вместилищ, костнофасциальные футляры. Клиническое значение фасций.

Топографическая анатомия верхней конечности

10. КЛИНИЧЕСКАЯ АНАТОМИЯ ЛОКТЕВОГО СУСТАВА. Суставные поверхности, места прикрепления капсулы сустава, связочный аппарат и слабые места капсулы. Кровоснабжение и иннервация сустава

11. ТОПОГРАФИЧЕСКАЯ АНАТОМИЯ ПАЛЬЦЕВ КИСТИ. Слои и их характеристика, топография костно-фиброзных каналов и синовиальных влагалищ сухожилий сгибателей пальцев.

12. ТОПОГРАФИЧЕСКАЯ АНАТОМИЯ ПОДМЫШЕЧНОЙ ОБЛАСТИ. Границы и слои области, стенки и содержимое подмышечной впадины, топография сосудисто-нервного пучка. Пути коллатерального кровообращения при тромбозе подмышечной артерии.

13. КЛИНИЧЕСКАЯ АНАТОМИЯ ПЛЕЧЕВОГО СУСТАВА. Суставные поверхности, места прикрепления капсулы сустава, связочный аппарат, завороты и слабые места капсулы сустава. Кровоснабжение и иннервация сустава.

14. **КЛИНИЧЕСКАЯ АНАТОМИЯ ПЛЕЧЕВОГО СУСТАВА.** Суставные поверхности, места прикрепления капсулы сустава, связочный аппарат, завороты и слабые места капсулы сустава. Кровоснабжение и иннервация сустава.

15. **ТОПОГРАФИЧЕСКАЯ АНАТОМИЯ ПОДМЫШЕЧНОЙ ОБЛАСТИ.** Границы и слои области, стенки и содержимое подмышечной впадины, топография сосудисто-нервного пучка. Пути коллатерального кровообращения при тромбозе подмышечной артерии.

Топографическая анатомия нижней конечности

16. **КЛИНИЧЕСКАЯ АНАТОМИЯ ТАЗОБЕДРЕННОГО СУСТАВА.** Суставные поверхности, линии прикрепления капсулы сустава, проекция суставной щели, связочный аппарат и слабые места капсулы. Кровоснабжение и иннервация сустава.

17. **ТОПОГРАФИЧЕСКАЯ АНАТОМИЯ ЗАДНЕЙ ОБЛАСТИ КОЛЕНА.** Границы, слои, стенки, дно и содержимое подколенной ямки, пути коллатерального кровообращения при нарушении кровотока в подколенной артерии.

18. **ТОПОГРАФИЧЕСКАЯ АНАТОМИЯ ЗАДНЕЙ ОБЛАСТИ ГОЛЕНИ.** Границы, слои, мышечно-фасциальные ложа, сосудисто-нервные пучки, их проекция, голено-подколенный канал.

19. **ТОПОГРАФИЧЕСКАЯ АНАТОМИЯ ПЕРЕДНЕЙ ОБЛАСТИ БЕДРА.** Границы, слои, сосудисто-нервные пучки, мышечная и сосудистая лакуны и их содержимое.

20. **ТОПОГРАФИЧЕСКАЯ АНАТОМИЯ ЯГОДИЧНОЙ ОБЛАСТИ.** Границы, слои и их характеристика, сосуды и нервы, клетчаточные пространства и пути распространения гнойных затеков.

21. **КЛИНИЧЕСКАЯ АНАТОМИЯ КОЛЕННОГО СУСТАВА.** Суставные поверхности, линии прикрепления капсулы сустава, связочный аппарат, завороты и мениски. Кровоснабжение и иннервация.

22. **ТОПОГРАФИЧЕСКАЯ АНАТОМИЯ СТОПЫ.** Слои, мышечно-фасциальные ложа тыла и подошвы стопы, сосудисто-нервные пучки и их проекция, клетчаточные пространства и пути распространения гнойных затеков при флегмонах стопы.

23. **ТОПОГРАФИЧЕСКАЯ АНАТОМИЯ ЗАДНЕЙ ОБЛАСТИ КОЛЕНА.** Границы, слои, стенки, дно и содержимое подколенной ямки, пути коллатерального кровообращения при нарушении кровотока в подколенной артерии.

24. **КЛИНИЧЕСКАЯ АНАТОМИЯ КОЛЕННОГО СУСТАВА.** Суставные поверхности, линии прикрепления капсулы сустава, связочный аппарат, завороты и мениски. Кровоснабжение и иннервация.

25. **ТОПОГРАФИЧЕСКАЯ АНАТОМИЯ ЯГОДИЧНОЙ ОБЛАСТИ.** Границы, слои и их характеристика, сосуды и нервы, клетчаточные пространства и пути распространения гнойных затеков.

26. **ТОПОГРАФИЧЕСКАЯ АНАТОМИЯ ПЕРЕДНЕЙ ОБЛАСТИ БЕДРА.** Границы, слои, сосудисто-нервные пучки, мышечная и сосудистая лакуны и их содержимое.

27. **КЛИНИЧЕСКАЯ АНАТОМИЯ ТАЗОБЕДРЕННОГО СУСТАВА.** Суставные поверхности, линии прикрепления капсулы сустава, проекция суставной щели, связочный аппарат и слабые места капсулы. Кровоснабжение и иннервация сустава.

Топографическая анатомия головы и шеи

28. **ТОПОГРАФИЧЕСКАЯ АНАТОМИЯ БОКОВОЙ ОБЛАСТИ ЛИЦА (ЩЕЧНОЙ И ОКОЛОУШНО-ЖЕВАТЕЛЬНОЙ).** Слои и их характеристика, околоушная железа и «слабые места» ее капсулы, проекция на кожу протока околоушной железы и ветвей лицевого нерва, сосудисто-нервные образования.

29. **ТОПОГРАФИЧЕСКАЯ АНАТОМИЯ ВНУТРЕННЕГО ОСНОВАНИЯ ЧЕРЕПА.** Черепные ямки. Типичные места переломов основания черепа и их клинко-анатомическая характеристика.

30. **КЛИНИЧЕСКАЯ АНАТОМИЯ ЩИТОВИДНОЙ И ПАРАЩИТОВИДНЫХ ЖЕЛЕЗ.** Скелетопия, синтопия, голотопия. Капсулы, кровоснабжение и иннервация, лимфоотток, «опасная зона щитовидной железы».

31. **ТОПОГРАФИЧЕСКАЯ АНАТОМИЯ ЛАТЕРАЛЬНОГО ТРЕУГОЛЬНИКА ШЕИ.** Границы, слои, топография подключичных артерии и вены, шейного и плечевого нервных сплетений.

32. **ФАСЦИИ И КЛЕТЧАТОЧНЫЕ ПРОСТРАНСТВА ШЕИ,** и их клиническое значение. Классификация и топография. Локализация абсцессов и флегмон, распространение гнойных затеков при флегмонах шеи.

33. **ТОПОГРАФИЧЕСКАЯ АНАТОМИЯ МЕДИАЛЬНОГО ТРЕУГОЛЬНИКА ШЕИ.** Сонный и лопаточно-трахеальный треугольники: границы, слои и их характеристика, сосудисто-нервный пучок, его проекция, топография, ветви наружной сонной артерии.

34. **ФАСЦИИ И КЛЕТЧАТОЧНЫЕ ПРОСТРАНСТВА ШЕИ,** и их клиническое значение. Классификация и топография. Локализация абсцессов и флегмон, распространение гнойных затеков при флегмонах шеи. Разрезы при флегмонах и абсцессах шеи и их топографо-анатомическое обоснование.

35. **КЛИНИЧЕСКАЯ АНАТОМИЯ ГЛОТКИ И ШЕЙНОГО ОТДЕЛА ПИЩЕВОДА.** Скелетотопия, синтопия, голотопия, Стенки, сообщения, кровоснабжение, иннервация, лимфоотток.

36. **ТОПОГРАФИЧЕСКАЯ АНАТОМИЯ БОКОВОЙ ОБЛАСТИ ЛИЦА** (щечной и околоушно-жевательной). Слой и их характеристика, околоушная железа и «слабые места» ее капсулы, проекция на кожу протока околоушной железы и ветвей лицевого нерва, сосудисто-нервные образования. Разрезы на лице при гнойном паротите.

37. **ТОПОГРАФИЧЕСКАЯ АНАТОМИЯ ЛОБНО-ТЕМЕННО-ЗАТЫЛОЧНОЙ ОБЛАСТИ.** Границы, слои, клетчаточные пространства, сосуды и нервы, топографо-анатомическое обоснование скальпированных ран на голове.

38. **ТОПОГРАФИЧЕСКАЯ АНАТОМИЯ ВИСОЧНОЙ ОБЛАСТИ.** Сосудисто-нервные пучки и клетчаточные пространства. Проекция основных борозд и сосудов головного мозга на кожу (схема Кренлейна-Брюсовой).

39. **ТОПОГРАФИЧЕСКАЯ АНАТОМИЯ ПОДНИЖНЕ-ЧЕЛЮСТНОГО ТРЕУГОЛЬНИКА.** Границы, слои, капсула, ложе и топография поднижнечелюстной железы, сосуды и нервы, лимфатические узлы, треугольник Пирогова.

40. **ТОПОГРАФИЧЕСКАЯ АНАТОМИЯ СОСЦЕВИДНОЙ ОБЛАСТИ.** Трепанационный треугольник Шипо. сущность и основные этапы трепанации сосцевидного отростка (антротомия) и возможные осложнения.

41. **ТОПОГРАФИЧЕСКАЯ АНАТОМИЯ БОКОВОЙ ОБЛАСТИ ЛИЦА (ЩЕЧНОЙ И ОКОЛОУШНО-ЖЕВАТЕЛЬНОЙ).** Слой и их характеристика, околоушная железа и «слабые места» ее капсулы, проекция на кожу протока околоушной железы и ветвей лицевого нерва, сосудисто-нервные образования..

42. **ТОПОГРАФИЧЕСКАЯ АНАТОМИЯ ВНУТРЕННЕГО ОСНОВАНИЯ ЧЕРЕПА.** Черепные ямки. Типичные места переломов основания черепа и их клинко-анатомическая характеристика.

43. **ФАСЦИИ И КЛЕТЧАТОЧНЫЕ ПРОСТРАНСТВА ШЕИ, ИХ КЛИНИЧЕСКОЕ ЗНАЧЕНИЕ.** Классификация и топография. Локализация абсцессов и флегмон, распространение гнойных затеков при флегмонах шеи.

44. **ТОПОГРАФИЧЕСКАЯ АНАТОМИЯ ВИСОЧНОЙ ОБЛАСТИ.** Границы, слои, их характеристика и соотношение со слоями лобно-теменно-затылочной области. Проекция основных борозд и сосудов головного мозга на кожу (схема Кренлейна-Брюсовой).

45. **ТОПОГРАФИЧЕСКАЯ АНАТОМИЯ ЛОБНО-ТЕМЕННО-ЗАТЫЛОЧНОЙ ОБЛАСТИ.** Границы, слои, клетчаточные пространства, сосуды и нервы, топографо-анатомическое обоснование скальпированных ран на голове.

46. **ТОПОГРАФИЧЕСКАЯ АНАТОМИЯ МЕДИАЛЬНОГО ТРЕУГОЛЬНИКА ШЕИ.** Сонный и лопаточно-трахеальный треугольники: границы, слои и их характеристика, сосудисто-нервный пучок, его проекция, топография, ветви наружной сонной артерии.

47. **КЛИНИЧЕСКАЯ АНАТОМИЯ ОБОЛОЧЕК ГОЛОВНОГО МОЗГА.** Синусы твердой мозговой оболочки и пути венозного оттока из черепа, связи их с внечерепными венозными образованиями и значение в распространении воспалительных процессов.

48. **КЛИНИЧЕСКАЯ АНАТОМИЯ ОБОЛОЧЕК ГОЛОВНОГО МОЗГА.** Синусы твердой мозговой оболочки и пути венозного оттока из черепа, связи их с внечерепными венозными образованиями и значение в распространении воспалительных процессов.

Топографическая анатомия груди

49. **ТОПОГРАФИЧЕСКАЯ АНАТОМИЯ ГРУДНОЙ КЛЕТКИ.** Границы, отделы и области. Слои подключичной области, топография межреберного промежутка.

50. **КЛИНИЧЕСКАЯ АНАТОМИЯ ПЛЕВРЫ.** Границы, отделы и части, плевральные полости, щель, плевральные синусы, межплевральные поля, особенности кровоснабжения, иннервации и лимфооттока от различных отделов плевры.

51. **КЛИНИЧЕСКАЯ АНАТОМИЯ МОЛОЧНОЙ ЖЕЛЕЗЫ.** Скелетотопия. капсула, клетчаточные пространства, особенности строения. Кровоснабжение, иннервация и пути оттока лимфы.

52. **ТОПОГРАФИЧЕСКАЯ АНАТОМИЯ СРЕДОСТЕНИЯ.** Границы, отделы. Общий обзор топографии органов переднего средостения.

53. **КЛИНИЧЕСКАЯ АНАТОМИЯ ЛЕГКИХ.** Границы, внешнее строение легких, доленое и сегментарное строение, ворота и корень легкого (кровоснабжение, иннервация, лимфоотток). Проекция долей легкого на поверхность груди.

54. **КЛИНИЧЕСКАЯ АНАТОМИЯ ДИАФРАГМЫ.** Отделы, слабые места, кровоснабжение, иннервация.

55. **ТОПОГРАФИЯ СЕРДЦА И ПЕРИКАРДА.** Скелетотопия, синтопия, голотопия. Кровоснабжение, иннервация.

56. **КЛИНИЧЕСКАЯ АНАТОМИЯ ДИАФРАГМЫ.** Отделы, слабые места, кровоснабжение, иннервация.

57. **КРОВΟΣНАБЖЕНИЕ СЕРДЦА И ПУТИ ВЕНОЗНОГО ОТТОКА.** Понятие о венечном круге кровообращения. Ветви и зоны кровоснабжения венечных артерий. Характеристика путей венозного оттока и лимфооттока от сердца.

58. **КЛИНИЧЕСКАЯ АНАТОМИЯ ПЕРИКАРДА.** Стенки перикарда и их синтопия. Синусы перикарда, строение перикарда, особенности кровоснабжения и иннервации.

59. **КЛИНИЧЕСКАЯ АНАТОМИЯ МОЛОЧНОЙ ЖЕЛЕЗЫ.** Скелетотопия, капсула, клетчаточные пространства, особенности строения. Кровоснабжение, иннервация и пути оттока лимфы.

60. **КРОВΟΣНАБЖЕНИЕ СЕРДЦА И ПУТИ ВЕНОЗНОГО ОТТОКА.** Понятие о венечном кровообращения. Ветви и зоны кровоснабжения венечных артерий. Характеристика путей венозного оттока и лимфооттока от сердца.

61. КЛИНИЧЕСКАЯ АНАТОМИЯ МОЛОЧНОЙ ЖЕЛЕЗЫ. Скелетотопия, капсула, клетчаточные пространства, особенности строения. Кровоснабжение, иннервация и пути оттока лимфы.

62. КЛИНИЧЕСКАЯ АНАТОМИЯ ПЕРИКАРДА. Отделы перикарда и их синтопия, синусы перикарда, строение перикарда, особенности кровоснабжения и иннервации.

63. КЛИНИЧЕСКАЯ АНАТОМИЯ ДИАФРАГМЫ. Отделы, слабые места, кровоснабжение, иннервация.

64. ТОПОГРАФИЧЕСКАЯ АНАТОМИЯ СРЕДОСТЕНИЯ. Границы, отделы, общий обзор топографии органов заднего средостения. Топографическая анатомия блуждающих нервов и их возвратных ветвей.

65. ТОПОГРАФИЧЕСКАЯ АНАТОМИЯ ГРУДНОЙ КЛЕТКИ. Границы, отделы и области. Слои подключичной области, топография межреберных промежутков.

Оперативная хирургия конечностей

66. ОПЕРАЦИИ НА НЕРВАХ. Невротомия, резекция нерва, шов нерва, невролиз (показания, требования, техника выполнения)

67. ОБНАЖЕНИЕ И ПЕРЕВЯЗКА БЕДРЕННОЙ АРТЕРИИ В СКАРПОВСКОМ ТРЕУГОЛЬНИКЕ. Показания, проекция, топография, техника операций, возможные осложнения и их предупреждение, пути коллатерального кровоснабжения.

68. ОПЕРАЦИИ НА КРОВЕНОСНЫХ СОСУДАХ. Перевязка сосуда в ране и на протяжении - анатомо-физиологическое обоснование. Сосудистый шов, требования, виды и способы, их сущность, техника шва по Каррелю.

69. ОПЕРАЦИИ при флегмонах конечностей. Дренаживание пространства Пароны-Пирогова.

70. ОПЕРАЦИИ ПРИ ПАНАРИЦИИ: подкожном, ногтевом, тендовагините. Показания, топографо-анатомическое обоснование, виды и техника операций.

71. ШОВ НЕРВА. Виды, способы и техника операции

72. ПУНКЦИЯ тазобедренного сустава.

73. ЭКЗАРТИКУЛЯЦИЯ Определение, показания. Способы и общая техника.

74. ПУНКЦИЯ и катетеризация бедренной артерии по Сельдингеру.

75. ПУНКЦИЯ плечевого сустава. Резекция плечевого сустава.

76. ОПЕРАЦИИ НА КРОВЕНОСНЫХ СОСУДАХ. Перевязка сосуда в ране и на протяжении - анатомо-физиологическое обоснование. Сосудистый шов – требования, виды и способы. Техника шва по Каррелю.

77. ШОВ СУХОЖИЛИЯ. Требования. Виды. Техника выполнения.

78. ОПЕРАЦИИ НА КОСТЯХ. Остеотомия, резекция кости, экстра- и интрамедуллярный остеосинтез.

79. ОПЕРАЦИИ НА НЕРВАХ. Невролиз. Шов нерва. Показания. Техника выполнения.

80. АМПУТАЦИЯ. Определение, показания, классификация, виды и способы, этапы и общая техника, ампутационная культя.

Оперативная хирургия головы и шеи

81. ТРЕПАНАЦИЯ ЧЕРЕПА. Показания, основные виды и способы, основные этапы операций, способы закрытия дефектов костей свода черепа.

82. ПРИНЦИПЫ субтотальной субфасциальной резекции щитовидной железы по О.В. Николаеву.

83. ОБНАЖЕНИЕ И ПЕРЕВЯЗКА СОННЫХ АРТЕРИЙ. Показания, проекция, топография, техника операций, возможные осложнения и их предупреждение, пути коллатерального кровоснабжения.

84. РАЗРЕЗЫ НА ЛИЦЕ ПРИ ГНОЙНОМ ПАРОТИТЕ.

85. ПЕРВИЧНАЯ ХИРУРГИЧЕСКАЯ ОБРАБОТКА ЧЕРЕПНО-МОЗГОВОЙ РАНЫ. Особенности, подготовка, топографо-анатомическое обоснование, этапы и техника операции, способы остановки кровотечения из сосудов мягких тканей головы, диплоических вен, сосудов и синусов твердой мозговой оболочки и поверхностных сосудов головного мозга.

86. ТРЕПАНАЦИЯ ЧЕРЕПА. Показания, основные виды и способы, основные этапы операции. Способы закрытия дефектов костей свода черепа.

87. РАЗРЕЗЫ при глубоких флегмонах боковой области лица.

Операции на грудной клетке и органах полости груди

88. ТРАХЕОСТОМИЯ. Показания, виды, техника операций и их топографо-анатомическое обоснование, возможные осложнения и их предупреждение.

89. ОПЕРАТИВНЫЕ ДОСТУПЫ К ЛЕГКИМ. Лобэктомия.

90. ОПЕРАТИВНОЕ ЛЕЧЕНИЕ ГНОЙНОГО МЕДИАСТИНИТА. Дорсальная медиастинотомия по Насилову в модификации Хайденхайна.

91. ПУНКЦИЯ ПЛЕВРАЛЬНОЙ ПОЛОСТИ. Показания, техника, анатомическое обоснование, возможные осложнения и их предупреждение.

92. ОПЕРАЦИИ ПРИ ГНОЙНОМ МАСТИТЕ. Расположение гнойников и разрезов, анатомическое обоснование и техника операций.

93. ОПЕРАЦИИ ПРИ РАНЕНИЯХ СЕРДЦА. Оперативные доступы, принципы, анатомическое обоснование.

94. ОПЕРАЦИИ НА МОЛОЧНОЙ ЖЕЛЕЗЕ. Секторальная резекция молочной железы. Радикальная мастэктомия по Холстеду-Мейеру. Показания. Техника выполнения.

95. ШОВ ЛЁГКОГО. Краевая резекция лёгкого.

96. РАДИКАЛЬНЫЕ ОПЕРАЦИИ НА ЛЕГКИХ. Пневмонэктомия, лобэктомия, сегментэктомия. Сущность операций, анатомическое обоснование, оперативные доступы, основные этапы.

Топографическая анатомия живота

97. ТОПОГРАФИЯ БРЮШИНЫ ВЕРХНЕГО ЭТАЖА БРЮШНОЙ ПОЛОСТИ. Сумки, связки, малый сальник и его содержимое. Особенности сообщений с нижним этажом и их клиническое значение.

98. ТОПОГРАФИЯ БРЮШИНЫ ВЕРХНЕГО ЭТАЖА БРЮШНОЙ ПОЛОСТИ. Сумки, связки, малый сальник и его содержимое. Особенности сообщений с нижним этажом и их клиническое значение.

99. ТОПОГРАФИЯ БРЮШИНЫ НИЖНЕГО ЭТАЖА БРЮШНОЙ ПОЛОСТИ. Каналы, синусы, карманы, большой сальник. Особенности сообщений с верхним этажом брюшной полости и углублениями малого таза, их клиническое значение.

100. ТОПОГРАФИЯ БРЮШИНЫ НИЖНЕГО ЭТАЖА БРЮШНОЙ ПОЛОСТИ. Каналы, синусы, карманы, большой сальник. Особенности сообщений с верхним этажом брюшной полости и углублениями малого таза, их клиническое значение.

101. ТОПОГРАФИЧЕСКАЯ АНАТОМИЯ ПЕРЕДНЕ-БОКОВОЙ БРЮШНОЙ СТЕНКИ. Области, проекция органов, кровоснабжение, иннервация, лимфоотток. Топография слоев боковой области живота.

102. ТОПОГРАФИЧЕСКАЯ АНАТОМИЯ ПЕРЕДНЕ-БОКОВОЙ БРЮШНОЙ СТЕНКИ. Области, проекция органов, кровоснабжение, иннервация, лимфоотток. Топография слоев боковой области живота

103. ТОПОГРАФИЧЕСКАЯ АНАТОМИЯ ЗАБРЮШИННОГО ПРОСТРАНСТВА. Границы, отделы, слои, фасции и клетчаточные пространства.

104. ТОПОГРАФИЧЕСКАЯ АНАТОМИЯ ПОЯСНИЧНОЙ ОБЛАСТИ. Границы, отделы, слои, слабые места, поясничное сплетение и его ветви.

105. ТОПОГРАФИЧЕСКАЯ АНАТОМИЯ ПАХОВОЙ ОБЛАСТИ. Слои и их характеристика, паховый треугольник, паховый промежуток, паховый канал, его стенки, отверстия и содержимое. Латеральная и медиальная паховые ямки. Топографо-анатомические предпосылки образования паховых грыж.

106. ТОПОГРАФИЧЕСКАЯ АНАТОМИЯ ЗАБРЮШИННОГО ПРОСТРАНСТВА. Границы, отделы, слои, фасции и клетчаточные пространства.

107. ТОПОГРАФИЧЕСКАЯ АНАТОМИЯ ЗАБРЮШИННОГО ПРОСТРАНСТВА. Границы, органы и сосудисто-нервные образования. Ветви брюшной аорты, формирование и притоки нижней полой вены.

108. ТОПОГРАФИЧЕСКАЯ АНАТОМИЯ ПУПОЧНОЙ ОБЛАСТИ. Взаимоотношения широких мышц живота с прямым. Образование белой линии живота, пупочное кольцо, слои области, их характеристика, слабые места как анатомическая предпосылка для образования грыж, сосудисто-нервные пучки.

109. ТОПОГРАФИЧЕСКАЯ АНАТОМИЯ ПАХОВОЙ ОБЛАСТИ. Слои и их характеристика, паховый треугольник, паховый промежуток, паховый канал, его стенки, отверстия и содержимое. Латеральная и медиальная паховые ямки. Топографо-анатомические предпосылки образования паховых грыж.

110. ТОПОГРАФИЧЕСКАЯ АНАТОМИЯ ПОЯСНИЧНОЙ ОБЛАСТИ. Границы, отделы, слои, слабые места, поясничное сплетение и его ветви.

111. КЛИНИЧЕСКАЯ АНАТОМИЯ ТОНКОЙ КИШКИ. Отделы, отношение к брюшине, синтопия, брыжейка и ее содержимое, отличия от толстой кишки. Кровоснабжение, иннервация, региональные лимфоузлы.

112. КЛИНИЧЕСКАЯ АНАТОМИЯ ПЕЧЕНИ. Скелетотопия, синтопия, голотопия. Отношение к брюшине, форма и положение, связки, внешнее строение (доли, борозды и их содержимое), сегментарное строение печени. Кровоснабжение печени и его особенности, иннервация, лимфоотток.

113. КЛИНИЧЕСКАЯ АНАТОМИЯ желчного пузыря и внепеченочных желчных путей. Отношение к брюшине желчного пузыря. Его проекция, части, синтопия, скелетотопия, голотопия. Топография внепеченочных протоков. Варианты взаимоотношений общего желчного и панкреатического протоков. Кровоснабжение, иннервация, лимфатические регионарные узлы.

114. КЛИНИЧЕСКАЯ АНАТОМИЯ ПЕЧЕНИ. Скелетотопия, синтопия, голотопия. Отношение к брюшине, форма и положение, связки, внешнее строение (доли, борозды и их содержимое), сегментарное строение печени. Кровоснабжение печени и его особенности, иннервация, лимфоотток.

115. КЛИНИЧЕСКАЯ АНАТОМИЯ ЖЕЛУДКА. Скелетотопия, синтопия, голотопия, отделы и части, форма и положение, связки. Кровоснабжение, иннервация, региональные лимфатические узлы и пути метастазирования рака.

116. КЛИНИЧЕСКАЯ АНАТОМИЯ ТОЛСТОЙ КИШКИ. Отделы, отношение к брюшине. Скелетотопия, синтопия, голотопия, Особенности строения стенки толстой кишки, особенности строения кишки в области илеоцекального угла и их клиническое значение. Кровоснабжение и понятие о «критических зонах», иннервация, регионарные лимфоузлы.

117. КЛИНИЧЕСКАЯ АНАТОМИЯ ПОДЖЕЛУДОЧНОЙ ЖЕЛЕЗЫ. Синтопия. Скелетотопия, синтопия, голотопия. Отделы, отношение к брюшине, особенности взаимоотношений с крупными сосудами. Кровоснабжение, иннервация, лимфоотток.

118. КЛИНИЧЕСКАЯ АНАТОМИЯ ТОЛСТОЙ КИШКИ. Отделы, отношение к брюшине, синтопия, скелетотопия, голотопия. Особенности строения стенки толстой кишки, особенности строения кишки в области илеоцекального угла и их клиническое значение. Кровоснабжение и понятие о «критических зонах», иннервация, региональные лимфоузлы.

119. КЛИНИЧЕСКАЯ АНАТОМИЯ ПОДЖЕЛУДОЧНОЙ ЖЕЛЕЗЫ. Скелетотопия, синтопия, отделы, отношение к брюшине, особенности взаимоотношений с крупными сосудами. Кровоснабжение, иннервация, лимфоотток.

120. КЛИНИЧЕСКАЯ АНАТОМИЯ ЖЕЛУДКА. Скелетотопия, синтопия, голотопия, Отделы и части, форма и положение, связки. Кровоснабжение, иннервация, региональные лимфатические узлы и пути метастазирования рака

121. КЛИНИЧЕСКАЯ АНАТОМИЯ ТОЛСТОЙ КИШКИ. Отделы, отношение к брюшине. Скелетотопия, синтопия, голотопия. Особенности строения стенки толстой кишки, особенности строения кишки в области илеоцекального угла и их клиническое значение. Кровоснабжение и понятие о «критических зонах», иннервация, региональные лимфоузлы

122. КЛИНИЧЕСКАЯ АНАТОМИЯ ПРЯМОЙ КИШКИ. Скелетотопия, синтопия, отношение к брюшине, фасциальные футляры и клетчаточные пространства прямой кишки, слои стенок. Кровоснабжение, иннервация, региональные лимфатические узлы.

123. КЛИНИЧЕСКАЯ АНАТОМИЯ ЖЕЛЧНОГО ПУЗЫРЯ и внепеченочных желчных путей. Отношение к брюшине желчного пузыря, его проекция, части, синтопия. Топография внепеченочных желчных протоков. Варианты взаимоотношений общего желчного и панкреатического протоков. Кровоснабжение, иннервация, лимфатические региональные узлы.

124. КЛИНИЧЕСКАЯ АНАТОМИЯ ЖЕЛУДКА. Скелетотопия, синтопия, голотопия. Отделы и части, форма и положение, связки. Кровоснабжение, иннервация, региональные лимфатические узлы и пути метастазирования рака

125. КЛИНИЧЕСКАЯ АНАТОМИЯ ТОЛСТОЙ КИШКИ. Отделы, отношение к брюшине, синтопия, особенности строения стенки толстой кишки, особенности строения кишки в области илеоцекального угла и их клиническое значение. Кровоснабжение и понятие о «критических зонах», иннервация.

Топографическая анатомия таза и промежности

126. КЛИНИЧЕСКАЯ АНАТОМИЯ МАТКИ И ПРИДАТКОВ. Отношение к брюшине, брюшные углубления, синтопия, положение матки, части, слои стенки матки, связки. Кровоснабжение, иннервация, региональные лимфоузлы.

127. КЛИНИЧЕСКАЯ АНАТОМИЯ МАТКИ И ПРИДАТКОВ. Отношение к брюшине, брюшные углубления, синтопия, положение матки, части, слои стенки матки, связки. Кровоснабжение, иннервация, региональные лимфоузлы.

128. КЛИНИЧЕСКАЯ АНАТОМИЯ МОЧЕВОГО ПУЗЫРЯ. Отношение к брюшине, фасциальный футляр и клетчаточные пространства мочевого пузыря слои стенок. Кровоснабжение иннервация, региональные лимфатические узлы.

129. ТОПОГРАФИЧЕСКАЯ АНАТОМИЯ МАЛОГО ТАЗА. Этажи таза, клетчаточные пространства таза и их практическое значение.

130. КЛИНИЧЕСКАЯ АНАТОМИЯ МАТКИ И ПРИДАТКОВ. Отношение к брюшине. Скелетотопия, синтопия, голотопия. Положения матки, связки. Кровоснабжение, иннервация, региональные лимфоузлы.

Операции на органах брюшной полости

131. КИШЕЧНЫЙ ШОВ. Требования к кишечному шву. виды, способы, техника.

132. ЛАПАРОТОМИЯ. Виды, этапы и техника операций, анатомическое обоснование, требования к лапаротомным разрезам, сравнительная оценка.

133. ОПЕРАЦИИ ПРИ РАНЕНИЯХ ЖИВОТА. Доступы, ревизия брюшной полости. Ушивание ран тонкой кишки.

134. ОПЕРАЦИИ ПРИ РАНЕНИЯХ ЖИВОТА. Доступы, ревизия брюшной полости, техника ушивания ран печени.

135. ОПЕРАЦИИ НА ЖЕЛУДКЕ. Гастроэнтеростомия. Показания. Техника выполнения переднего впередиободочного гастроэнтероанастомоза.

136. ХОЛЕЦИСТЭКТОМИЯ. ХОЛЕЦИСТОСТОМИЯ. Показания, доступы, способы, их сущность и техника, анатомическое обоснование.

137. ОПЕРАЦИИ НА ЖЕЛУДКЕ. Резекции желудка по типу Бильрот-I, Бильрот- II. Бильрот- II в модификации Хофмайстера-Финстерера. Преимущества и недостатки указанных способов резекции.

138. ГАСТРОСТОМИЯ. Показания, виды и способы, их сущность. Техника гастростомии по Витцелю.

139. АППЕНДЭКТОМИЯ. Показания, доступы, различия в положении червеобразного отростка, этапы и техника операции.

Операции при грыжах брюшной стенки.

140. ОПЕРАЦИИ ПРИ КОСЫХ ПАХОВЫХ ГРЫЖАХ. Способы пластики пахового канала.

141. ОПЕРАЦИИ ПРИ ПАХОВЫХ ГРЫЖАХ. Особенности операции при ущемленных, скользящих и врожденных грыжах..

142. ОПЕРАЦИИ ПРИ БЕДРЕННЫХ ГРЫЖАХ. Понятие о «короне смерти».

143. ОПЕРАЦИИ ПРИ ПРЯМЫХ ПАХОВЫХ ГРЫЖАХ. Способы пластики пахового канала.

Операции на органах забрюшинного пространства.

144. ОПЕРАЦИИ НА ПОЧКАХ. Оперативные доступы. Нефротомия. Показания. Техника выполнения.

145. ОПЕРАЦИИ НА ПОЧКАХ. Оперативные доступы. Нефростомия. Показания. Техника выполнения.

Операции на органах малого таза и промежности.

146. ПОНЯТИЕ О НАДВЛАГАЛИЩНОЙ АМПУТАЦИИ матки и операции при внематочной беременности. Пункция брюшной полости через задний свод влагалища.

147. ОПЕРАЦИИ НА МОЧЕВОМ ПУЗЫРЕ: пункция, цистостомия. Показания, понятия об операциях и их сущность, анатомическое обоснование.

148. ПУНКЦИЯ БРЮШНОЙ ПОЛОСТИ ЧЕРЕЗ ЗАДНИЙ СВОД ВЛАГАЛИЩА. Оперативные доступы к матке.

149. ОПЕРАЦИИ ПРИ ВОДЯНКЕ ЯИЧКА (способы Винкельмана и Бергмана).

150. КАВА-КАВАЛЬНЫЕ И ПЮРТО-КАВАЛЬНЫЕ МЕЖВЕНОЗНЫЕ АНАСТОМОЗЫ. Виды, топографическая анатомия, клиническое значение.

ЭКЗАМЕНАЦИОННЫЕ ВОПРОСЫ «ПРАКТИЧЕСКИЕ НАВЫКИ»

Часть I.

Назвать на по-латински и показать на препарате:

1. лобная кость
2. чешуйчатая часть височной кости
3. наружный слуховой ход
4. яремное отверстие
5. отверстие теменной эмиссарной вены
6. большой хрящ крыла носа
7. щечная область
8. поднижнечелюстная железа
9. лопаточно-ключичная фасция
10. плечо
11. промежуточная локтевая вена
12. ость лопатки
13. медиальный надмыщелок
14. межреберно-плечевой нерв
15. плечевые вены
16. локтевая мышца
17. нижняя задняя подвздошная ость
18. стопа
19. подколенная поверхность
20. подвздошно-поясничная мышца
21. височная кость
22. головка верхней челюсти
23. большое затылочное отверстие
24. центральная борозда
25. спинка носа
26. латеральная поверхность скуловой кости
27. выступ гортани
28. яремный венозный угол
29. суставная капсула
30. локтевая ямка
31. лопатка
32. подсуставной бугорок
33. лопаточно-подъязычная мышца
34. межкостная возвратная артерия
35. возвратная локтевая артерия
36. малая седалищная вырезка
37. задняя голеностопная область
38. гребешковая мышца
39. подвздошно-гребенчатая сумка
40. пояснично-ягодичная жировая масса
41. лобная область
42. сосцевидный отросток
43. мышцелковая ямка
44. внутреннее слуховое отверстие
45. отверстие затылочной эмиссарной вены
46. ноздря
47. околоушно-жевательная область
48. поверхностная фасция шеи
49. верхняя щитовидная артерия
50. задняя поверхность плеча
51. лучевой сгибатель кисти
52. подостная ямка
53. общее сухожилие сгибателей
54. медиальный кожный нерв плеча
55. верхняя локтевая коллатеральная артерия
56. пястная кость
57. ветвь седалищной кости
58. область подошвы стопы
59. медиальный мыщелок
60. большая ягодичная мышца
61. надбровная дуга
62. сосцевидная пещера
63. мышцелковый канал
64. наружное отверстие водопровода преддверия
65. отверстие мышцелковой эмиссарной вены
66. боковой хрящ носа
67. грудино-ключично-сосцевидная мышца
68. наружная пластинка поверхностной фасции шеи
69. язычная артерия

- 70.плечевая артерия
- 71.трехглавая мышца плеча (длинная головка)
- 72.вырезка лопатки
- 73.подостная фасция
- 74.латеральный грудной нерв
- 75.головка лучевой кости
- 76.нижняя конечность
- 77.нижняя ветвь лобковой кости
- 78.область подошвы стопы
- 79.большая приводящая мышца
- 80.полусухожильная мышца
- 81.надблоковая артерия
- 82.клиновидная кость
- 83.большое затылочное отверстие
- 84.сосцевидное отверстие
- 85.борозда верхнего сагитального синуса
- 86.верхний носовой ход
- 87.жевательная мышца
- 88.лопаточно-ключичная фасция
- 89.лицевая артерия
- 90.плечевая вена
- 91.предплечье
- 92.верхний край лопатки
- 93.гленоидно-плечевая связка
- 94.латеральный кожный нерв предплечья
- 95.шейка лучевой кости
- 96.пояс нижней конечности
- 97.лобковая кость
- 98.области пальцев
- 99.дорсальная крестцово-подвздошная связка
100. полуперепончатая мышца
101. надглазничная артерия
102. большое крыло клиновидной кости
103. борозда верхнего сагитального синуса
104. скат
105. борозда нижнего сагитального синуса
106. средний носовой ход
107. верхнечелюстная артерия
108. внутришейная фасция
109. возвратный гортанный нерв
110. акромиальная ветвь грудноакромиальной артерии
111. передняя поверхность предплечья
112. нижний угол лопатки
113. подсухожильная сумка подлопаточной мышцы
114. малый бугорок плечевой кости
115. блоковидная вырезка
116. ягодичная область
117. сосудистая лакуна
118. верхняя ветвь лобковой кости
119. вентральная крестцово-подвздошная связка
120. длинная головка двуглавой мышцы бедра
121. угловая вена
122. малое крыло клиновидной кости
123. передняя черепная ямка
124. борозда поперечного синуса
125. борозда прямого синуса
126. нижний носовой ход
127. околоушная железа
128. сонный треугольник
129. подключичная артерия
130. плечевое сплетение
131. задняя поверхность предплечья
132. верхний угол лопатки
133. большая ромбовидная мышца
134. круглый пронатор
135. межкостная мембрана
136. свободная нижняя конечность
137. передняя поверхность бедра
138. симфизарная поверхность
139. лобковый симфиз
140. средняя ягодичная мышца
141. надчерепная мышца
142. затылочная кость
143. решетчатая пластинка решетчатой кости
144. борозда затылочного синуса
145. жевательная бугристость
146. носовая перегородка
147. околоушной проток
148. сонное влагалище
149. щитошейный ствол
150. верхний ствол плечевого сплетения
151. срединная вена предплечья

152. срединный край лопатки
153. полуостистая мышца
154. квадратный пронатор предплечья
155. косая хорда
156. тазобедренный сустав
157. медиальная поверхность бедра
158. запирающее отверстие
159. межлобковый диск
160. малая ягодичная мышца
161. сухожильный шлем
162. затылочный выступ
163. слепое отверстие
164. внутренний затылочный гребень
165. мышечковый отросток
166. сошник
167. лицевой нерв
168. шейное сплетение
169. внутренняя грудная артерия
170. средний ствол плечевого сплетения
171. поверхностный сгибатель пальцев
172. латеральный край лопатки
173. ременная мышца головы
174. клетчаточное пространство предплечья
175. шиловидный отросток лучевой кости
176. бедро
177. задняя поверхность бедра
178. бедренная кость
179. верхняя лобковая связка
180. напрягатель широкой фасции бедра
181. надкостница черепа
182. слезная кость
183. пальцевые вдавления
184. внутренний затылочный бугор
185. височно-нижнечелюстной сустав
186. лобный отросток верхней челюсти
187. подвисочная ямка
188. большой ушной нерв
189. глотка
190. нижний ствол плечевого сплетения
191. локтевой сгибатель кисти
192. клювовидный отросток
193. малая круглая мышца
194. латеральная межмышечная перегородка плеча
195. шиловидный отросток локтевой кости
196. гребень подвздошной кости
197. приводящий канал
198. головка бедренной кости
199. дугообразная связка лобка
200. большая приводящая мышца
201. ушная область
202. верхний носовой ход
203. канал зрительного нерва
204. твердая оболочка головного мозга
205. подбородочное отверстие
206. верхнечелюстная пазуха
207. латеральная крыловидная мышца
208. языкоглоточный нерв
209. лимфоэпителиальное кольцо
210. латеральный пучок плечевого сплетения
211. проксимальная пальцевая складка
212. шейка лопатки
213. широчайшая мышца спины
214. мышечно-кожный нерв
215. задний край лучевой кости
216. задняя верхняя подвздошная ость
217. область колена
218. ямка головки бедренной кости
219. крестцово-остистая связка
220. длинная приводящая мышца
221. ушная раковина
222. средний носовой ход
223. средняя черепная ямка
224. паутиная оболочка головного мозга
225. подъязычная кость
226. клиновидная пазуха
227. крылонебная ямка
228. передняя лестничная мышца
229. двубрюшная мышца
230. задний пучок плечевого сплетения
231. длинный разгибатель большого пальца кисти
232. артерия, огибающая лопатку
233. дельтовидная ветвь грудноакромиальной артерии
234. лучевая бугристость
235. задняя поверхность лучевой кости

236. копчик
237. коленный сустав
238. связка головки бедренной кости
239. крестцово-бугорная связка
240. короткая приводящая мышца
241. наружный слуховой проход
242. нижний носовой ход
243. каменистая часть височной кости
244. передняя мозговая артерия
245. восходящая глоточная артерия
246. лобная пазуха
247. первый шейный позвонок
248. средняя лестничная мышца
249. перстневидный хрящ
250. медиальный пучок плечевого сплетения
251. дистальный межфаланговый сустав
252. дорсальная артерия лопатки
253. передняя зубчатая мышца
254. апоневроз двуглавой мышцы плеча
255. квадратный пронатор
256. тазовая кость
257. надколенник
258. шейка головки бедренной кости
259. подвздошно-поясничная связка
260. грушевидная мышца
261. коронарный шов
262. сошник
263. турецкое седло
264. средняя мозговая артерия
265. надпереносье
266. решетчатая пазуха
267. зуб первого шейного позвонка
268. задняя лестничная мышца
269. щитовидный хрящ
270. основная вена
271. локтевой разгибатель запястья
272. глубокая артерия плеча
273. подмышечная фасция
274. плечелучевая мышца
275. круглый пронатор
276. вертлужная впадина
277. голень
278. тело бедренной кости
279. вертлужная впадина
280. верхняя близнецовая мышца
281. сагитальный шов
282. носовая кость
283. верхняя глазничная щель
284. задняя мозговая артерия
285. область глазницы
286. подвисочная ямка
287. второй шейный позвонок
288. латеральный треугольник шеи
289. черпаловидный хрящ
290. головная вена
291. акромиальный конец
292. клювовидный отросток
293. плечевое сплетение
294. головка лучевой кости
295. короткая мышца, отводящая большой палец
296. подвздошная кость
297. передняя поверхность голени
298. большой вертел
299. вертлужная губа
300. нижняя близнецовая мышца
301. теменная кость
302. верхняя челюсть
303. нижняя глазничная щель
304. позвоночная артерия
305. надглазничный край
306. область рта
307. остистый отросток
308. лопаточно-трахеальный треугольник
309. надгортанный хрящ
310. ключично-грудинный сустав
311. конусовидный бугорок
312. надостная мышца
313. тело лопатки
314. локтевой отросток
315. длинный лучевой разгибатель запястья
316. крыло подвздошной кости
317. задняя поверхность голени
318. вертельная ямка
319. полулунная поверхность
320. квадратная мышца бедра
321. темя
322. нижняя челюсть
323. круглое отверстие
324. артериальный круг большого мозга

325. подглазничный край
326. ротовая щель
327. поперечный отросток
328. лопаточно-ключичный треугольник шеи
329. щитовидная железа
330. клювовидно-ключичная связка
331. клювовидный отросток
332. клюво-плечевая мышца
333. подмышечная вена
334. лучевой нерв
335. короткий лучевой разгибатель запястья
336. подвздошный гребень
337. медиальная лодыжка
338. подвздошно-поясничная мышца
339. вертлужная ветвь
340. ягодичная область
341. теменной бугор
342. небный отросток
343. овальное отверстие
344. серп большого мозга
345. верхнее веко
346. твердое небо
347. отверстие поперечного отростка
348. лопаточно-трапециевидный треугольник
349. перешеек щитовидной железы
350. дельтовидная мышца
351. борозда подключичной мышцы
352. большая грудная мышца
353. срединный грудной нерв
354. задний кожный нерв предплечья
355. локтевой разгибатель запястья
356. передняя верхняя подвздошная ость
357. латеральная лодыжка
358. межвертельная линия
359. запирающая артерия
360. ягодичная складка
361. большой родничок
362. альвеолярный отросток
363. остистое отверстие
364. лобный полюс
365. нижнее веко
366. мягкое небо
367. верхний суставной отросток
368. общая сонная артерия
369. парашитовидная железа
370. трехглавая мышца плеча
371. реберно-ключичная связка
372. малая грудная мышца
373. подвешивающая связка
374. разгибатель пальцев
375. разгибатель мизинца
376. задняя верхняя подвздошная ость
377. большеберцовая кость
378. межвертельный гребень
379. суставная капсула
380. крестец
381. малый родничок
382. подбородочный выступ
383. рваное отверстие
384. боковой желудочек
385. глазное яблоко
386. преддверие рта
387. нижний суставной отросток
388. наружная сонная артерия
389. трахея
390. двуглавая мышца плеча
391. анатомическая шейка плечевой кости
392. подостная ямка
393. мышечно-кожный нерв
394. глубокая артерия плеч
395. длинная ладонная мышца
396. ушковидная поверхность подвздошной кости
397. малоберцовая кость
398. шероховатая линия бедра
399. суставная полость
400. копчик
401. решетчатая кость
402. ветвь нижней челюсти
403. внутреннее отверстие сонного канала
404. третий желудочек
405. слезное озеро
406. полость рта
407. передняя лестничная мышца
408. внутренняя сонная артерия
409. шейная часть пищевода
410. длинная головка двуглавой мышцы плеча
411. межбугорковая борозда
412. угол акромиона

413. локтевой нерв
414. длинная головка трехглавой
мышцы плеча
415. правое предплечье
416. крестцово-подвздошный сустав
417. большеберцовый нерв
418. внутренняя губа гребня
подвздошной кости
419. круговая зона
420. большой вертел бедренной кости
421. височная мышца
422. угол нижней челюсти
423. расщелина канала большого
каменистого нерва
424. четвертый желудочек
425. полукружная конъюнктивальная
складка
426. язык
427. средняя лестничная мышца
428. наружная яремная вена
429. выйная область
430. короткая головка двуглавой
мышцы плеча
431. дельтовидная бугристость
432. хирургическая шейка плечевой
кости
433. лучевой нерв
434. локтевой нерв
435. общее сухожилие сгибателей
436. седалищная кость
437. малоберцовый нерв
438. наружная губа гребня
подвздошной кости
439. подвздошно-бедренная связка
440. подкожная вертельная сумка
441. височная ямка
442. скуловая кость
443. расщелина канала малого
каменистого нерва
444. межжелудочковое отверстие
(отверстие Монро)
445. область носа
446. язычный нерв
447. задняя лестничная мышца
448. внутренняя яремная вена
449. трапециевидная мышца
450. локтевая область
451. латеральный надмышцелковый
гребень
452. блок плечевой кости
453. ключица
454. возвратная лучевая артерия
455. локтевой сгибатель кисти
456. седалищный бугор
457. голеностопный сустав
458. ягодичная бугристость
459. седалищно-бедренная связка
460. задний кожный нерв бедра
461. подвисочная ямка
462. скуловая дуга
463. задняя черепная ямка
464. латеральная апертура четвертого
желудочка (отверстие Люшка)
465. грушевидное отверстие
466. скуловая область
467. медиальный треугольник шеи
468. блуждающий нерв
469. плечевой сустав
470. локтевой сустав
471. латеральный надмышцелок
472. борозда локтевого нерва
473. грудино-ключично-сосцевидная
мышца
474. лучевая коллатеральная артерия
475. лучевой сгибатель кисти
476. седалищная ость
477. передняя голеностопная область
478. гребешковая линия
479. лобково-бедренная связка
480. поверхностная фасция
481. бугор лобной кости
482. шиловидный отросток
483. затылочный мышцелок
484. подъязычный канал
485. отверстие сосцевидной
эмиссарной вены
486. полость носа
487. щечная мышца
488. подкожная мышца шеи
489. предпозвоночная фасция
490. передняя поверхность плеча
491. плечелучевая мышца
492. надостная ямка
493. локтевая мышца
494. подлопаточный нерв

495. медиальный плечевой кожный нерв
496. уздечка
497. большая седалищная вырезка
498. свод стопы
499. латеральный мышцелок
500. портняжная мышца
501. молочная железа
502. реберная дуга
503. глубочайшие межреберные мышцы
504. передняя зубчатая мышца
505. передняя яремная вена
506. верхушка правого легкого
507. левый плевральный синус
508. поперечный перикардиальный синус
509. левая подреберная область
510. поверхностное паховое кольцо
511. срединная пупочная складка
512. сальниковая сумка
513. желчный пузырь
514. тело поджелудочной железы
515. брюшная аорта
516. левая общая подвздошная вена
517. большой таз
518. матка
519. правая подвздошная артерия
520. копчиковая часть крестца
521. грудина
522. правый реберный угол
523. короткие мышцы, поднимающие ребра
524. круглая мышца спины
525. яремная венозная дуга
526. верхушка левого легкого
527. париетальная плевра
528. косая хорда
529. собственно надчревная область
530. медиальная ножка паховой связки
531. средняя пупочная складка
532. сальниковое отверстие
533. пузырьная артерия
534. хвост поджелудочной железы
535. висцеральные ветви аорты
536. правая наружная подвздошная вена
537. малый таз
538. дно матки
539. левая подвздошная артерия
540. копчик
541. ключичная вырезка грудины
542. левый реберный угол
543. большая грудная мышца
544. малая ромбовидная мышца
545. правая общая сонная артерия
546. горизонтальная щель правого легкого
547. висцеральная плевра
548. венечный синус
549. правая боковая область
550. латеральная ножка паховой связки
551. боковая пупочная складка
552. нижняя полая вена
553. ложе желчного пузыря
554. выводной поток поджелудочной железы
555. париетальные ветви аорты
556. левая наружная подвздошная вена
557. гребень подвздошной кости
558. тело матки
559. правая подвздошная вена
560. крестцово-копчиковый сустав
561. яремная вырезка грудины
562. лопатка
563. ключичная часть большой грудной мышцы
564. большая ромбовидная мышца
565. правая подключичная артерия
566. косая щель правого легкого
567. средостенная часть париетальной плевры
568. левая коронарная артерия
569. левая боковая область
570. паховый канал
571. париетальная брюшина
572. брюшная аорта
573. дно желчного пузыря
574. вырезка поджелудочной железы
575. чревный ствол
576. правая внутренняя подвздошная вена
577. верхняя ветвь лобковой кости
578. шейка матки
579. левая подвздошная вена

580. мышца, выпрямляющая позвоночник
581. рукоятка грудины
582. ость лопатки
583. грудинная часть большой грудной мышцы
584. трёхстороннее отверстие
585. левая общая сонная артерия
586. верхушечный сегмент верхней доли правого легкого
587. диафрагмальная часть париетальной плевры
588. левая общая сонная артерия
589. пупочная область
590. круглая связка матки
591. срединная ямка
592. селезенка
593. тело желчного пузыря
594. брыжейка тонкого кишечника
595. левая желудочная артерия
596. левая внутренняя подвздошная вена
597. нижняя ветвь лобковой кости
598. передняя губа шейки матки
599. позвонок
600. крестцово-подвздошный сустав
601. тело грудины
602. надостная ямка
603. абдоминальная часть большой грудной мышцы
604. четырёхстороннее отверстие
605. левая подключичная артерия
606. задний сегмент верхней доли правого легкого
607. реберная часть париетальной плевры
608. верхняя полая вена
609. пупок
610. семенной канатик
611. средняя ямка
612. верхний полюс селезенки
613. шейка желчного пузыря
614. корень брыжейки тонкого кишечника
615. правая желудочная артерия
616. квадратная поясничная мышца
617. подвздошно-крестцовая связка
618. задняя губа шейки матки
619. тело позвонка
620. крестцово-подвздошные связки
621. мечевидный отросток
622. подостная ямка
623. малая грудная мышца
624. непарная вена
625. правый блуждающий нерв
626. передний сегмент верхней доли правого легкого
627. купол плевры
628. нижняя полая вена
629. пупочное кольцо
630. мышца, поднимающая яичко
631. латеральная ямка
632. нижний полюс селезенки
633. общий желчный проток
634. тощая кишка
635. верхняя брыжеечная артерия
636. фасция квадратной поясничной мышцы
637. большое седалищное отверстие
638. широкая связка матки
639. дуга позвонка
640. подвздошно-реберная мышца
641. ключично-грудинное сочленение
642. подлопаточная ямка
643. поверхностное субпекторальное пространство
644. полунепарная вена
645. левый блуждающий нерв
646. латеральный сегмент средней доли правого легкого
647. нижняя граница левой плевральной полости
648. диафрагма
649. правая подвздошная область
650. фасция мышцы, поднимающей яичко
651. большой сальник
652. ворота селезенки
653. общий печеночный проток
654. подвздошная кишка
655. тонкокишечная артерия
656. внутрибрюшная фасция
657. малое седалищное отверстие
658. круглая связка матки
659. ножка дуги позвонка
660. спинной мозг

661. ключица
662. вырезка лопатки
663. глубокое субпекторальное пространство
664. яремный венозный угол
665. грудной проток
666. медиальный сегмент средней доли правого легкого
667. нижняя граница правой плевральной полости
668. правый купол диафрагмы
669. лобковая область (подчревная)
670. лакунарная связка
671. малый сальник
672. селезеночная артерия
673. правый печеночный проток
674. слепая кишка
675. тощекишечная артерия
676. надпочечник
677. подвздошная ямка
678. маточная труба
679. первый шейный позвонок
680. шейная часть спинного мозга
681. грудинный край ключицы
682. верхний край лопатки
683. передняя зубчатая мышца
684. плечеголовной ствол
685. ключично-грудная фасция
686. левое легкое
687. внутригрудная фасция
688. левый купол диафрагмы
689. левая подвздошная область
690. гребешковая связка
691. верхнее дуоденальное углубление
692. селезеночная вена
693. левый печеночный проток
694. купол слепой кишки
695. правя ободочная артерия
696. почка
697. запирающая мембрана
698. брюшное отверстие маточной трубы
699. второй шейный позвонок
700. грудная часть спинного мозга
701. подключичная область
702. нижний угол лопатки
703. задняя зубчатая мышца
704. легочный ствол
705. трахея
706. язычок верхней доли левого легкого
707. внутренняя грудная артерия
708. сухожильный центр диафрагмы
709. прямая мышца живота
710. наружная косая мышца живота
711. нижнее дуоденальное углубление
712. печень
713. венечная связка
714. илеоцекальный угол
715. средняя ободочная артерия
716. верхний полюс почки
717. крестцово-бугорковая связка
718. воронка маточной трубы
719. сонный бугорок
720. поясничная часть спинного мозга
721. грудинная область
722. верхний угол лопатки
723. дельтовидно-грудной треугольник
724. аорта
725. бифуркация трахеи
726. косая щель левого легкого
727. перикард
728. мышечная часть диафрагмы
729. влагалище прямой мышцы живота
730. апоневроз наружной косой мышцы живота
731. правый боковой канал
732. верхняя поверхность печени
733. круглая связка печени
734. червеобразный отросток
735. нижняя брыжеечная артерия
736. нижний полюс почки
737. лобково-прямокишечная мышца
738. фимбрия маточной трубы
739. позвоночный столб
740. крестцовая часть спинного мозга
741. грудная область
742. срединный край лопатки
743. лопаточный край ключицы
744. луковица аорты
745. правый главный бронх
746. верхняя доля правого легкого
747. полость перикарда
748. реберный отдел диафрагмы

749. передняя стенка влагалища прямой мышцы живота
750. внутренняя косая мышца живота
751. левый боковой канал
752. задняя поверхность печени
753. серповидная связка
754. верхушка червеобразного отростка
755. левая ободочная артерия
756. передняя поверхность почки
757. лобково-копчиковая мышца
758. маточная артерия
759. шейный отдел позвоночника
760. шейное утолщение спинного мозга
761. подгрудная область
762. латеральный край лопатки
763. грудинный край ключицы
764. восходящая часть аорты
765. левый главный бронх
766. средняя доля правого легкого
767. наружный листок перикарда
768. грудинный отдел диафрагмы
769. задняя стенка влагалища прямой мышцы живота
770. поперечная мышца живота
771. правый брыжеечный синус
772. передняя поверхность печени
773. воротная вена
774. основание червеобразного отростка
775. сигмовидная артерия
776. задняя поверхность почки
777. копчиковая мышца
778. яичник
779. шейный позвонок
780. пояснично-крестцовое утолщение спинного мозга
781. ребро
782. клювовидный отросток
783. грудино-реберный треугольник
784. дуга аорты
785. правая легочная артерия
786. нижняя доля правого легкого
787. внутренний листок перикарда
788. позвоночный отдел диафрагмы
789. полулунная линия
790. поперечная фасция
791. левый брыжеечный синус
792. нижний край печени
793. печеночно-дуоденальная связка
794. брыжейка червеобразного отростка
795. верхняя прямокишечная артерия
796. ворота почки
797. грушевидная мышца
798. ворота яичника
799. грудной отдел позвоночника
800. переднелатеральная борозда спинного мозга
801. реберный хрящ
802. шейка лопатки
803. передняя срединная линия груди
804. нисходящая часть аорты
805. левая легочная артерия
806. верхняя доля левого легкого
807. сердце
808. аортальное отверстие
809. дуговая линия
810. передняя пластинка влагалища прямой мышцы живота
811. желудок
812. нижняя поверхность печени
813. печеночно-желудочная связка
814. восходящая часть ободочной кишки
815. средняя прямокишечная артерия
816. лоханка почки
817. надгрушевидное отверстие
818. влагалище
819. грудной позвонок
820. заднелатеральная борозда спинного мозга
821. угол ребра
822. артерия, огибающая лопатку
823. грудинная линия
824. правая венечная артерия
825. правые лёгочные вены
826. нижняя доля левого легкого
827. верхушка сердца
828. пищеводное отверстие
829. апоневроз наружной косой мышцы живота
830. задняя пластинка влагалища прямой мышцы живота
831. дно желудка

832. правая доля печени
833. двенадцатиперстная кишка
834. печеночный угол ободочной кишки
835. нижняя прямокишечная артерия
836. почечная фасция
837. подгрушевидное отверстие
838. свод влагалища
839. поясничный отдел позвоночника
840. терминальная нить
841. головка ребра
842. внутренняя грудная артерия
843. среднелюбчатая линия
844. левая венечная артерия
845. левые лёгочные вены
846. сердечная вырезка левого лёгкого
847. основание сердца
848. отверстие нижней полой вены
849. апоневроз внутренней косой мышцы живота
850. паховый треугольник
851. тело желудка
852. левая доля печени
853. нисходящая часть двенадцатиперстной кишки
854. горизонтальная часть ободочной кишки
855. бифуркация аорты
856. передний листок почечной фасции
857. мышца, поднимающая задний проход
858. пузырно-маточное углубление
859. поясничный позвонок
860. серое вещество спинного мозга
861. тело ребра
862. латеральная грудная артерия
863. передняя подмышечная линия
864. венечный синус
865. лёгочный ствол
866. диафрагмальная поверхность правого лёгкого
867. левое ушко сердца
868. белая линия живота
869. поперечная мышца живота
870. сосудистая лакуна
871. передняя стенка желудка
872. квадратная доля печени
873. горизонтальная часть двенадцатиперстной кишки
874. брыжейка горизонтальной части ободочной кишки
875. правая общая подвздошная артерия
876. задний листок почечной фасции
877. сухожильная дуга мышцы, поднимающей задний проход
878. мочевого пузыря
879. межпозвоночный симфиз
880. белое вещество спинного мозга
881. борозда ребра
882. латеральные ветви внутренней грудной артерии
883. средняя подмышечная линия
884. диафрагмальный нерв
885. верхний долевого бронха
886. диафрагмальная поверхность левого лёгкого
887. правое ушко сердца
888. межреберная линия
889. верхняя надчревная артерия
890. мышечная лакуна
891. задняя стенка желудка
892. хвостатая доля печени
893. восходящая часть двенадцатиперстной кишки
894. селезеночный угол ободочной кишки
895. левая общая подвздошная артерия
896. жировая капсула почки
897. сигмовидная кишка
898. дно мочевого пузыря
899. крестец
900. мягкая оболочка спинного мозга
901. истинное ребро
902. медиальные ветви внутренней грудной артерии
903. задняя подмышечная линия
904. верхняя полая вена
905. нижний долевого бронха
906. реберная поверхность правого лёгкого
907. правое предсердие
908. надчревьё
909. нижняя надчревная артерия
910. бедренная артерия

911. малая кривизна желудка
912. общая печеночная артерия
913. связка, подвешивающая двенадцатиперстную кишку
914. околоободочная жировая клетчатка
915. правая наружная подвздошная артерия
916. почечная артерия
917. прямая кишка
918. тело мочевого пузыря
919. крестцовый гребень
920. паутинная оболочка спинного мозга
921. ложное ребро
922. грудные поперечные мышцы
923. лопаточная линия
924. правая плечеголовная вена
925. пищевод
926. реберная поверхность левого легкого
927. правый желудочек
928. среднечревь
929. передний верхний гребень подвздошной кости
930. бедренная вена
931. большая кривизна желудка
932. собственная печеночная артерия
933. поджелудочная железа
934. ободочно-селезеночная связка
935. левая наружная подвздошная артерия
936. почечная вена
937. ампула прямой кишки
938. артерия мочевого пузыря
939. крестцово-подвздошный сустав
940. твердая оболочка спинного мозга
941. колеблющееся ребро
942. межреберные мышцы
943. околопозвоночная линия
944. левая плечеголовная вена
945. грудной отдел пищевода
946. средостенная поверхность правого легкого
947. левое предсердие
948. подчревь
949. лонное сочленение
950. гребенчатая связка
951. привратник
952. правая печеночная артерия
953. капсула поджелудочной железы
954. нисходящая часть ободочной кишки
955. правая внутренняя подвздошная артерия
956. мочеточник
957. сфинктер прямой кишки
958. предстательная железа
959. мыс крестца
960. эпидуральное пространство
961. верхняя апертура грудной клетки
962. наружные межреберные мышцы
963. задняя срединная линия
964. внутренняя яремная вена
965. абдоминальный отдел пищевода
966. средостенная поверхность левого легкого
967. левый желудочек
968. межкостная линия
969. паховая связка
970. передняя пластинка влагалища прямой мышцы живота
971. желудочно-ободочная связка
972. пузырная артерия
973. головка поджелудочной железы
974. придаточный сальник
975. левая внутренняя подвздошная артерия
976. подвздошно-поясничная мышца
977. прямокишечная ямка
978. семенной пузырек
979. крестово-остистая связка
980. субдуральное пространство
981. нижняя апертура грудной клетки
982. внутренние межреберные мышцы
983. широчайшая мышца спины
984. наружная яремная вена
985. правое легкое
986. правый плевральный синус
987. косой перикардиальный синус
988. правая подреберная область
989. внутреннее паховое кольцо
990. полость живота
991. желудочно-селезеночная связка
992. левая печеночная артерия
993. шейка поджелудочной железы

- 994. брыжеечный край
- 995. правая общая подвздошная вена
- 996. пояснично-крестцовый диск
- 997. маточно-прямокишечное углубление
- 998. мужской половой член
- 999. крестцово-бугорная связка
- 1000. подпаутинное пространство

Часть II.

Собрать набор инструментов для операции, назвать их, указать их назначение и объяснить ход операции:

1. Обнажение и перевязка плечевой артерии в локтевой ямке
2. Тромбэндартерэктомия
3. Операция Маделунга
4. Чрезкожная пункционная катетеризация подключичной вены по Сельдингеру
5. Пункционная катетеризация бедренной вены
6. Невролиз
7. Выделение бедренного нерва
8. Выделение седалищного нерва
9. Шов сухожилия по Брауну
10. Шов сухожилия по Кюнео
11. Пункция плечевого сустава
12. Резекция локтевого сустава
13. Артротомия лучезапястного сустава по Лангенбеку
14. Резекция коленного сустава по Текстору
15. Остеотомия по способу Богораза
16. Трепанация кости
17. Гильотинная ампутация
18. Остеопластическая ампутация по способу Пти
19. Конусокруговая трехмоментная ампутация бедра по Пирогову
20. Вскрытие и дренирование пространства Пирогова-Парона
21. Вскрытие и дренирование флегмоны срединного пространства ладони по методу Излена
22. Вскрытие и дренирование флегмоны срединного пространства ладони по методу Войно-Ясенецкого
23. Вскрытие и дренирование флегмоны срединного пространства ладони по методу Канавелла
24. Вскрытие и дренирование U-образной флегмоны кисти
25. Внеочаговый остеосинтез по Илизарову
26. Гастроэнторостомия
27. Грыжесечение по Жирару
28. Орхэктомия
29. Грыжесечение по способу Кимбаровского
30. Ампутация матки
31. Резекция желудка по Бильрот-I
32. Грыжесечение по способу Ру
33. Резекция желудка по Бильрот-II
34. Грыжесечение по способу Краснобаева
35. Холецистэктомия от дна
36. Грыжесечение по способу Сапежко
37. Грыжесечение по способу Мейо
38. Аппендэктомия
39. Холецистэктомия от шейки

40. Клиновидная резекция печени
41. Грыжесечение по способу Гросса
42. Спленэктомия
43. Лапароцентез
44. Геморроидэктомия
45. Грыжесечение – пластика грыжевых ворот по способу Бассини
46. Низведение яичка
47. Нефрэктомия
48. Гастростомия по Штамму-Кадеру
49. Ламинэктомия
50. Гастростомия по Витцелю

При ответе необходимо следовать плану ответа:

1. определение
2. показания
3. положение пациента
4. обезболивание
5. обработка операционного поля
6. оперативный доступ
7. оперативный прием
8. выход из операции
9. осложнения