

ФЕДЕРАЛЬНОЕ ГОСУДАРСТВЕННОЕ БЮДЖЕТНОЕ ОБРАЗОВАТЕЛЬНОЕ УЧРЕЖДЕНИЕ
ВЫСШЕГО ОБРАЗОВАНИЯ «СЕВЕРО-ОСЕТИНСКАЯ ГОСУДАРСТВЕННАЯ МЕДИЦИНСКАЯ
АКАДЕМИЯ» МИНИСТЕРСТВА ЗДРАВООХРАНЕНИЯ РОССИЙСКОЙ ФЕДЕРАЦИИ

Кафедра анатомии человека
с топографической анатомией и оперативной хирургией

**СБОРНИК
МЕТОДИЧЕСКИХ ПОСОБИЙ**
к практическим занятиям и внеаудиторной самостоятельной работе
**ПО ДИСЦИПЛИНЕ «АНАТОМИЯ ЧЕЛОВЕКА.
ТОПОГРАФИЧЕСКАЯ АНАТОМИЯ»**
для студентов 1 курса медико-профилактического факультета
во 2 семестре

обучающихся по основной профессиональной образовательной
программе высшего образования - программе специалитета по
специальности 32.05.01 Медико-профилактическое дело
утвержденной 31.08.2020 г

ЧАСТЬ 2

Владикавказ

Сборник методических пособий к практическим занятиям и внеаудиторной самостоятельной работе для студентов 1 курса медико-профилактического факультета во 2 семестре разработаны сотрудниками кафедры анатомии человека ФГБОУ ВО СОГМА Министерства здравоохранения Российской Федерации

Составители: зав. кафедрой, доцент, к.м.н. **О.Н. Тотоева**,
доцент, к.м.н. **З.С. Туаева**,
доцент, к.м.н. **З.С. Бураева**,
ассистент **С.Б. Салбиев**,
ассистент **А.Э. Цибирова**,
ассистент **Б.Т. Салбиева**

Рецензенты:

1. Зав. каф. биологии и гистологии ФГБОУ ВО СОГМА Министерства здравоохранения Российской Федерации проф., д.м.н. **Бибаева Л.В.**
2. Доцент каф. норм. и патол. анатомии и физиологии ФГБОУ ВО ГГАУ **Б.Д.Гусова**

Утверждено на заседании ЦКУМС ФГБОУ ВО СОГМА
Министерства здравоохранения Российской Федерации

2-й семестр

№	Наименование темы
	Анатомия и топография полости рта, зубов, языка и слюнных желез, мягкого неба.
	Анатомия и топография глотки, пищевода. Ход пищевого комка. Рентген-анатомия.
	Анатомия и топография желудка и кишечника.
	Анатомия и топография прямой кишки. Рентген-анатомия.
	Анатомия и топография печени и поджелудочной железы. Чуждость сети печени.
	Анатомия и топография брюшины. Рентген-анатомия.
	Анатомия и топография полости носа, гортани, трахеи. Анатомия и топография бронхов и легких.
	Особенности строения легочного ацинуса. Ход воздушной струи. Анатомическое и физиологическое мертвые пространства. Анатомия и топография плевры и органов средостения. Рентген-анатомия.
	ИТОГОВОЕ ЗАНЯТИЕ ПО ПРЕПАРАТАМ ОРГАНОВ ПИЩЕВАРИТЕЛЬНОЙ И ДЫХАТЕЛЬНОЙ СИСТЕМ.
	Анатомия и топография почек, мочеточников, мочевого пузыря и мочеиспускательного канала. Чуждость сети почек. Ход мочи. Рентген-анатомия.
	Анатомия и топография мужских половых органов. Оболочки яичка и мошонки. Ход семени.
	Мужская промежность. Рентген-анатомия.
	Анатомия и топография женских половых органов.
	Женская промежность. Рентген-анатомия.
	ИТОГОВОЕ ЗАНЯТИЕ ПО ПРЕПАРАТАМ ОРГАНОВ МОЧЕВЫДЕЛИТЕЛЬНОЙ И ПОЛОВОЙ СИСТЕМ.
	Анатомия и топография сердца. Камеры сердца, строение стенки сердца. Круги кровообращения.
	Кровообращение сердца: артерии и вены сердца.
	Проводящая система сердца. Перикард. Рентген-анатомия.
	Анатомия и топография аорты и ее частей. Ветви дуги аорты. Общая сонная артерия. Анатомия и топография наружной сонной артерии и ее ветвей.
	Анатомия и топография внутренней сонной артерии и ее ветвей. Анатомия и топография подключичной артерии и ее ветвей. Кровообращение головного мозга. Рентген-анатомия.
	Анатомия и топография грудной части аорты и ее ветвей. Рентген-анатомия.
	Анатомия и топография брюшной части аорты и ее ветвей. Рентген-анатомия.
	Анатомия и топография общей и наружной подвздошных артерий и их ветвей. Рентген-анатомия.
	Анатомия и топография внутренней подвздошной артерии и ее ветвей. Рентген-анатомия.
	Анатомия и топография артерий свободной верхней конечности (подмышечная, плечевая артерии). Рентген-анатомия.
	Анатомия и топография артерий свободной верхней конечности (артерии предплечья и кисти). Рентген-анатомия.
	Артерии свободной нижней конечности (артерии бедра). Рентген-анатомия.
	Артерии свободной нижней конечности (артерии голени и стопы). Рентген-анатомия.
	Вены шеи и головы. Верхняя полая вена. Вены грудной, брюшной полостей и таза (непарная, полунепарная, нижняя полая, воротная вены).
	Анатомия и топография кава-кавальных и порто-кавальных анастомозов. Кровообращение плода. Анатомия вен верхней и нижней конечностей. Рентген-анатомия.
	ИТОГОВОЕ ЗАНЯТИЕ ПО ПРЕПАРАТАМ СЕРДЦА, АРТЕРИЯМ И ВЕНАМ.
	Анатомия и топография органов лимфатической системы. Рентген-анатомия.
	Анатомия и топография органов иммунной системы.
	Анатомия и топография органов эндокринной системы.
	ИТОГОВОЕ ЗАНЯТИЕ ПО ПРЕПАРАТАМ ОРГАНОВ ЛИМФАТИЧЕСКОЙ, ЭНДОКРИННОЙ И ИММУННОЙ СИСТЕМ".
	ИТОГОВОЕ ЗАНЯТИЕ ПО ПРАКТИЧЕСКИМ НАВЫКАМ

**МЕТОДИЧЕСКИЕ РЕКОМЕНДАЦИИ К ПРАКТИЧЕСКОМУ ЗАНЯТИЮ ПО ТЕМЕ:
«АНАТОМИЯ И ТОПОГРАФИЯ СЕРДЦА. КАМЕРЫ СЕРДЦА, СТРОЕНИЕ СТЕНКИ СЕРДЦА.
КРУГИ КРОВООБРАЩЕНИЯ. КРОВОСНАБЖЕНИЕ СЕРДЦА: АРТЕРИИ И ВЕНЫ СЕРДЦА.
ПРОВОДЯЩАЯ СИСТЕМА СЕРДЦА. ПЕРИКАРД.»**

Актуальность роста больных с патологией сердечно-сосудистой системы, несмотря на проводимые профилактические и лечебные мероприятия, создает необходимость более внимательного изучения морфо-функциональных и анато-топографических особенностей строения стенки сердца, проводящей системы. Знания особенностей организации самостоятельных кругов кровообращения, особенностей строения клапанного аппарата и возможные поражения их при различных заболеваниях, необходимы для работы в отделениях терапевтического и кардиохирургического профиля, а также в пульмонологии.

I.Цели:

Студент должен знать:	1.Структуру сердечнососудистой системы и круги кровообращения. 2.Строение и топографию сердца. 3.Границы сердца и скелетотопия его отделов и клапанов. 4.Строение соединительнотканного скелета и отдельных слоев стенки сердца. 5.Особенности строения миокарда желудочков и предсердий. Их отличие. 6.Строение проводящей системы сердца и локализация ее структур 7.Круги кровообращения: малый легочный и большой артериальный 8.Кровоснабжение стенки сердца, пути оттока венозной крови и топографические взаимоотношения артерий и вен сердца. 9.Строение перикарда. Фиброзный перикард и серозный перикарда, их висцеральные и париетальные пластинки. 10.Границы, полость и синусы перикарда. 11.Средостение и его отделы.
Студент должен уметь:	1.Назвать и показать на трупе границы сердца. 2.Назвать и показать отделы, поверхности и бороздки сердца. 3.Назвать и показать камеры сердца, перегородку, отверстия и клапанный аппарат. 4.Назвать и показать овальную ямку, ушки, гребенчатые и сосочковые мышцы и сосуды основания сердца. 5.Назвать и показать на нативном препарате слои сердца (эндокард, миокард, эпикард). 6.Находить и показывать отделы и полости перикарда, а также его синусы (поперечный и косой).
Студент должен владеть:	1) Медико-анатомическим понятийным аппаратом; 2) Анатомическими знаниями для понимания патологии, диагностики и лечения 3) Простейшими медицинскими инструментами – скальпелем и пинцетом. 4) Техникou препарирования изучаемых органов (под контролем преподавателя).

II.Необходимый уровень знаний:

а)из смежных дисциплин:

- 1) Филогенез сердечнососудистой системы.
- 2) Онтогенез сердечнососудистой системы

б)из предшествующих тем:

- 1) Строение грудной клетки.
- 2) Строение органов средостения.
- 3) Строение диафрагмы.

в)из текущего занятия:

- 1) Знать круги кровообращения и микроциркуляторное русло.
- 2) Уяснить скелетотопию, синтопию и голотопию сердца.
- 3) Знать строение перикарда.
- 4) Уяснить скелетотопию, синтопию и голотопию сосудов малого и большого кругов кровообращения, а также собственных сосудов сердца.

III. Объект изучения:

1. Влажные препараты сердца: форма сердца, основание, верхушка, поверхности, борозды. Правый и левый предсердия и желудочки. Сосуды, впадающие в сердце и выходящие из него. Межпредсердная и межжелудочковая перегородки, овальная ямка. Ушки предсердий. Атриовентрикулярные отверстия и клапаны, границы сердца. Перикард, его полость, поперечный и косой синусы.

IV. Информационная часть:

Сердце располагается в переднем средостении и прикрыто по бокам легкими.

Имеет верхушку, обращенную вниз, вперед и влево, образованную целиком за счет левого желудочка, и основание, обращенное вверх, назад и направо, оно образуется предсердиями, а спереди – аортой и легочным стволом.

У сердца различают 3 поверхности:

- а) грудино-реберную (переднюю) поверхность;

- б) диафрагмальную (нижнюю);
- в) легочные (боковые);

Сердце представляет собой полый мышечный орган, имеющий форму несколько уплощенного конуса и состоящий из 4-х камер: 2-х предсердий (правого и левого) и 2-х желудочков (правого и левого).

Левое предсердие и левый желудочек составляют левое, или артериальное сердце, а правое предсердие и правый желудочек составляют венозное сердце. Сокращение стенок сердечных камер носит название систолы, расслабление их - диастолы. Проекция сердца на переднюю грудную стенку определяется по правому контуру от 3-го реберного хряща до 5-го реберного хряща справа, а левая - на середине расстояния между левым краем грудины и левой среднеключичной линии от верхнего края 3-го ребра до 5-го межреберья слева на 1,0-1,5 см кнутри от среднеключичной линии.

Проекция выходных отверстий желудочков такова: легочный ствол - у грудинного конца 3-го реберного хряща слева, аорта - несколько правее.

На поверхности между 4 камерами видны границы: предсердия от желудочков отделены поперечной венечной бороздой (лучше видна на диафрагмальной поверхности). На передней поверхности видна передняя межжелудочковая борозда, на диафрагмальной поверхности задняя межжелудочковая, соединяющиеся у верхушки сердца при помощи вырезки верхушки сердца.

У стенок предсердий и желудочков различают 3 слоя: **эндокард** (тонкий внутренний слой), толстый мышечный слой - **миокард**, и тонкий наружный слой - **эпикард**, который является висцеральным листком серозной оболочки сердца - перикарда (околосердечная сумка).

Эндокард выстилает изнутри полости сердца, повторяя их сложный рельеф и покрывая сосочковые мышцы с их сухожильными хордами.

Складки эндокарда и есть клапаны.

Миокард образован сердечной поперечно - полосатой мышечной тканью и состоит из сердечных миоцитов (кардиомиоцитов), соединенных между собой большим количеством перемычек, образующих в результате узкопетлистую сеть. Мышечные волокна предсердий и желудочков начинаются от фиброзных колец, полностью отделяющих миокард предсердий от миокарда желудочков. Эти фиброзные кольца, как и ряд других соединительнотканых образований сердца, входят в состав его мягкого скелета. К скелету сердца относятся: соединенные между собой правое и левое фиброзные кольца, которые окружают правое и левое предсердно-желудочковые отверстия и составляют опору правого и левого предсердно-желудочковых клапанов. Различают миокард предсердий и миокард желудочков. Из-за отсутствия перехода мышечных волокон друг в друга обуславливается их самостоятельное сокращение.

В предсердиях миокард состоит из двух слоев: поверхностного (поперечного), общего для обоих предсердий, и глубокого (продольного), раздельного для каждого из них.

Миокард желудочков состоит из трех различных мышечных слоев: наружного (косого), который начинается от фиброзных колец, продолжается вниз и к верхушке сердца, где образует завиток сердца и переходит во внутренний (глубокий) состоящий из продольных волокон. Средний (циркулярный), отдельный для каждого желудочка.

Эпикард наружная оболочка сердца, является висцеральным листком серозного перикарда. Эпикард покрывает сердце, начальные отделы восходящей аорты и легочного ствола, конечные отделы полых и легочных вен. По этим сосудам эпикард переходит в париетальную пластинку серозного перикарда.

Перикард (околосердечная сумка) отграничивает сердце от соседних органов, является тонким прочным фиброзно-серозным мешком, в котором расположено сердце. Состоит из двух листков: наружного - фиброзного и внутреннего - серозного. Серозный перикард имеет две пластинки - париетальную, которая выстилает изнутри фиброзный перикард, и висцеральную, которая покрывает сердце, являясь наружной ее оболочкой - эпикардом. Между двумя пластинками находится перикардиальная жидкость. В перикарде различают три отдела:

- а) передний-грудно-реберный,
- б) нижний-диафрагмальный,
- в) медиастинальный отдел (правый и левый) наиболее значительный по протяженности.

В полости перикарда между ним и поверхностью сердца и крупными сосудами имеются довольно глубокие карманы - пазухи:

- а) поперечная пазуха перикарда расположенная у основания сердца;
- б) косая пазуха перикарда находится на диафрагмальной поверхности сердца.

Артерии сердца

- луковица аорты - выходит из левого желудочка;
- правая венечная артерия - начинается от луковички аорты ниже верхних краев полулунных клапанов небольшим отверстием, располагается между аортой и ушком правого предсердия, направляется в венечную борозду;
- задняя межжелудочковая ветвь - отходит от правой венечной артерии и располагается в задней межжелудочковой борозде;
- левая венечная артерия - начинается от луковички аорты ниже верхних краев полулунных клапанов небольшим отверстием, расположена между аортой и левым ушком в венечной борозде;
- передняя межжелудочковая ветвь - отходит от левой венечной артерии и ложится в переднюю межжелудочковую борозду;
- огибающая ветвь - является продолжением левой венечной артерии в венечной борозде сзади.

Вены и синусы сердца:

- а) венечный синус - находится в заднем отделе венечной борозды между левым предсердием и левым желудочком и впадает в правое предсердие;

б) большая вена – начинается в передней межжелудочковой борозде, проходит рядом с передней межжелудочковой ветвью, идет от верхушки по межжелудочковой борозде, затем по венечной борозде и продолжается в венечный синус;

в) задняя вена левого желудочка – лежит на задней поверхности левого желудочка, и впадает в большую вену или венечный синус;

г) косая вена левого предсердия идет по задней поверхности левого предсердия, впадает в большую вену сердца;

Проводящая система сердца играет важную роль в ритмичной работе и координации деятельности мускулатуры отдельных камер, хотя мускулатура предсердий отделена от мускулатуры желудочков, однако между ними существует связь посредством проводящей системы, включающая следующие структуры:

Синусно-предсердный узел, располагается в стенке правого предсердия, между верхней полой веной и правым ушком.

Предсердно-желудочковый узел, расположен в стенке правого предсердия вблизи трехстворчатого клапана, продолжаясь в перегородку между желудочками в виде предсердно-желудочкового пучка (пучок Гиса), где делится на 2 ножки – правую и левую.

Пучок Гиса имеет весьма важное значение для работы сердца, т.к. передает импульс сокращения с предсердий на желудочки, обуславливая регуляцию ритма систолы – предсердий и желудочков.

Правое предсердие отделено от левого предсердия межпредсердной перегородкой, на которой отчетливо видна овальная ямка, являющаяся остатком заросшего овального отверстия. В нем также имеется отверстие для верхней полой вены и для нижней полой вены, между отверстиями полых вен виден межвенозный бугорок (ловеров) – небольшой остаток клапана направляющий ток крови из верхней полой вены в правое предсердно-желудочковое отверстие. Между последним и нижней полой веной имеется отверстие венечного синуса.

Правый желудочек – полость из которого венозная кровь поступает в легочный ствол. Между правым предсердием и правым желудочком располагается трехстворчатый клапан. Левое предсердие принимает кровь из 4 легочных вен, сбрасывает ее в левый желудочек, через левое предсердно-желудочковое отверстие, где располагается двухстворчатый клапан (митральный). Кровь из левого желудочка поступает в аорту и разносится ко всем органам и тканям. Большой круг кровообращения (артериальный) включающий начальный отдел аорты и заканчивающийся верхней и нижней полой венами, впадающими в правое предсердие. Малый круг кровообращения (легочный) обеспечивает газообмен между кровью и воздухом легочных альвеол.

Левое предсердие содержит 5 отверстий, четыре из них расположены сверху и сзади. Это отверстия легочных вен. Легочные вены лишены клапанов. Пятое самое большое отверстие левого предсердия-левое предсердно-желудочковое отверстие, сообщающее предсердие с одноименным желудочком.

Левый желудочек конусовидный, основанием обращенный кверху. В верхнем наиболее широком отделе расположены отверстия: сзади и слева находится левое предсердно-желудочковое отверстие а правее его- отверстие аорты

Возрастные особенности.

Наиболее сильно развиты мясистые трабекулы в юношеском возрасте (17-20 лет). После 60-75 лет трабекулярная сеть желудочков сглаживается, и ее сетчатый характер сохраняется только в области верхушки сердца. У новорожденных и детей всех возрастных групп предсердно-желудочковые клапаны эластичные, створки блестящие. В 20-25 лет створки этих клапанов уплотняются, края их становятся неровными.

V. Практическая работа:

Задание № 1 Для лучшего представления формы и положения сердца, нужно уметь правильно его расположить. Для этого сердце поместите на левую ладонь так чтобы, верхушка сердца была направлена вниз и влево, а широкое основание сердца с крупными сосудами было направлено вверх. В этом положении найдите правое предсердие, лежащее по правому краю сердца, правый желудочек, расположенный на передней поверхности и правому краю сердца, и вверху переходящий в легочный ствол, левый желудочек, образующий верхушку у сердца, и левый край сердца и продолжающийся в аорту, лежащую сзади и правее легочного ствола. На грудно-реберной поверхности найдите переднюю межжелудочковую борозду, а на диафрагмальной поверхности венечную борозду.

Задание № 2. На вскрытом сердце изучите каждую из четырех камер сердца, начиная с правого предсердия. Найдите и рассмотрите части правого предсердия (венозный синус, правое ушко с гребешковыми мышцами, овальная ямка и впадающие в предсердие верхнюю и нижнюю полые вены.) Найдите правое предсердно-желудочковое отверстие и створки правого предсердно-желудочкового (трехстворчатого клапана), затем сухожильные хорды, сосочковые мышцы и мясистые трабекулы желудочков. У левого края сердца найдите левое предсердие, рассмотрите его полость, найдите левое ушко и гребенчатые мышцы и через левое предсердно-желудочковое отверстие пройдите в полость левого желудочка. При этом изучите строение левого предсердно-желудочкового (двухстворчатого или митрального клапана, найдите его створки, сухожильные хорды, сосочковые мышцы и мясистые трабекулы

Задание № 3. Рассмотрите слои стенки сердца (внутренний -эндокард, средний- миокард и наружный- эпикард). Обратите внимание на толщину стенок камер сердца, строение миокарда в предсердиях и желудочках, на фиксацию мышечных волокон к фиброзным кольцам и треугольникам сердца. Рассмотрите полулунные заслонки клапанов аорты и легочного ствола.

Задание № 4. Изучите границы сердца и проекцию их на переднюю грудную стенку

Задание № 5. На трупе со вскрытой грудной полостью найдите сердце, заключенное в перикард. Войдите в полость перикарда, введите пинцет между аортой и легочным стволом спереди и легочными венами сзади- это поперечный синус. Приподнимите верхушку сердца и найдите между нижней полой веной и левыми легочными венами косой синус перикарда.

Задание № 6 На изолированном сердце с отпрепарированными сосудами изучите артерии сердца:

- а)луковица аорты-выходит из левого желудочка;
- б) правая венечная артерия- располагается между аортой и ушком правого предсердия;
- в) левая венечная артерия- располагается между аортой и левым ушком;
- г) задняя межжелудочковая ветвь- отходит от правой венечной артерии и располагается в задней межжелудочковой борозде;
- д)передняя межжелудочковая ветвь- отходит от правой венечной артерии и располагается в передней межжелудочковой борозде;
- е) огибающая ветвь – является продолжением левой венечной артерии в венечной борозде сзади.

VI. Контрольные вопросы:

- 1.Анатомия и скелетотопия сердца.
- 2.Строение стенки сердца.
- 3.Перечислите имеющиеся отверстия и клапаны.
- 4.Сосуды малого и большого круга кровообращения.
- 5.Назовите синусы сердца.
6. Назовите расположение имеющихся структур проводящей системы сердца .
7. Поверхности сердца , их строение.

VII. Учебные задачи:

Задача №1 У ребенка при обследовании обнаружена неточность клапанов легочного ствола (полулунные клапаны не полностью закрывают устье легочного ствола).

1. Укажите направление движения венозной крови в сердце в момент диастолы правого желудочка.
2. Сколько створок имеет клапан легочного ствола?

Ответ:

- 1.Направление в сторону легочного ствола.
- 2.3 полулунных заслонок: передняя, правая и левая

Задача №2 Бригадой скорой помощи был доставлен больной пострадавший в автоаварии. Врач приемного отделения не обнаружил сердечного толчка в 4-ом межреберном промежутке, хотя очень слабая пульсация артерий определялось. Времени на дальнейшее обследований больного, по мнению врача, не было, он считал, что в ближайшее время последует полная остановка сердца, по его указанию был применен весь комплекс реанимационных воздействий. Через некоторое время оказалось, что необходимости не было.

Ответ:

У пациента было правостороннее положение сердца-декстрокардия. Этот вариант развития встречается редко, в большинстве случаев сочетается с обратным положение и других органов.

VIII Контрольные тесты:

- 1.Укажите части межжелудочковой перегородки :
 - а) мышечная часть
 - б) серозная часть
 - в) эндокардиальная часть
 - г) перепончатая часть
2. Укажите анатомические образования , выделяемые в составе межжелудочковой перегородки
 - а) миокард
 - б) эпикард
 - в) эндокард
 - г) перикард
3. Укажите название клапана ,закрывающего правое предсердно-желудочковое отверстие сердца
 - а)аортальный клапан
 - б) митральный клапан
 - в) трехстворчатый клапан
 - г) двустворчатый клапан
4. Укажите створки левого предсердно-желудочкового клапана сердца
 - а) задняя
 - б) перегородочная
 - в) латеральная
 - г) передняя
5. Укажите место проекции на переднюю грудную стенку отверстия легочного ствола у взрослого человека
 - а) над местом прикрепления 3-го левого ребра к груди
 - б) над местом прикрепления 4-го левого ребра к груди
 - в) грудина на уровне 3-х ребер
 - г) грудина на уровне 4-х ребер
6. Укажите вены сердца, впадающие в венечный синус
 - а) средняя вена сердца
 - б) задняя вена левого желудочка
 - в) косая вена левого предсердия
 - г) малая вена сердца

7. Укажите ветви грудной части аорты
- передние межреберные артерии
 - задние межреберные артерии
 - висцеральные ветви
 - нижние диафрагмальные артерии
8. Укажите источники кровоснабжения перикарда
- правая, венечная артерия
 - перикардальные ветви грудной аорты
 - ветви верхних диафрагмальных ветвей
 - ветви межреберных артерий

IX. Анатомическая терминология:

Русская терминология.	Латинская терминология.
1) Луковица аорты	1) bulbus aortae
2) Правая венечная артерия	2) a. coronaria dextra
3) Задняя межжелудочковая ветвь	3) r. interventricularis posterior
4) Левая венечная артерия	4) a. coronaria sinistra
5) Передняя межжелудочковая	5) r. interventricularis anterior
6) Средняя вена сердца	6) v. cordis media
7) Малая вена сердца	7) v. . cordis parva
8) Задняя вена левого желудочка	8) v. posterior ventriculi sinistri
9) Косая вена левого предсердия	9) v. obliqua atrii sinistri
10) Передние вены сердца	10) vv. cordis anteriores
11) Наименьшие вены сердца (тебезиевы)	11) vv. cordis minimae
12) Отверстия наименьших вен	12) foramina venarum minimarum
13) Синусно-предсердный узел	13) nodus sinuatrialis
14) Предсердно-желудочковый узел	14) nodus atrioventricularis
15) Предсердно-желудочковый пучок	15) fasciculus atrioventricularis
16) Правая и левая ножки	16) crus dextrum et crus sinistrum
17) Перикард	17) pericardium
18) Фиброзный перикард	18) pericardium fibrosum
19) Серозный перикард	19) pericardium serosum
20) Parietalная пластинка	20) lamina parietalis
21) Висцеральная пластинка	21) lamina visceralis
22) Перикардиальная полость	22) cavitas pericardialis
23) Грудино-перикардиальные связки	23) ligg. sternopericardiaca
24) Поперечная пазуха перикарда	24) sinus transversus pericardii
25) Косая пазуха перикарда	25) sinus obliquus pericardii

X. Препараты и учебные пособия:

- Изолированные сердца (целые и вскрытые).
- Груп со вскрытой грудной полостью.
- Скелет.
- Комплекс органов грудной полости.
- Учебник анатомии. Атлас анатомии.
- Тесты 2 уровня и эталоны ответов к ним.

ВНЕАУДИТОРНАЯ САМОСТОЯТЕЛЬНАЯ РАБОТА.

Методические рекомендации к внеаудиторной самостоятельной работе по теме:
**АНАТОМИЯ И ТОПОГРАФИЯ СЕРДЦА. КАМЕРЫ И КЛАПАНЫ СЕРДЦА.
 СТРОЕНИЕ СТЕНКИ СЕРДЦА, КРУГИ КРОВООБРАЩЕНИЯ.
 ПРОВОДЯЩАЯ СИСТЕМА СЕРДЦА.**

I. Вопросы исходного уровня знаний.

- Круги кровообращения (артерии, капилляры, вены. Микроциркуляторное русло).
- Строение стенок грудной клетки. Диафрагма.
- Общее строение серозных оболочек.

II. Целевые задачи.

СТУДЕНТ ДОЛЖЕН ЗНАТЬ:

1. Общий план строения сердечно-сосудистой системы.
2. Внешнее строение сердца, его отделы, поверхности и сосуды основания, борозды.
3. Камеры, отверстия и клапаны сердца. Межпредсердная и межжелудочковая перегородки. Мышечная и перепончатая (фиброзная) части межжелудочковой перегородки.
4. Строение соединительнотканного скелета и отдельных слоев стенки сердца – эндокард, миокард и эпикард.
5. Особенности строения миокарда предсердия и желудочков.
6. Проводящую систему сердца.

СТУДЕНТ ДОЛЖЕН УМЕТЬ:

1. Определять и показывать отделы, поверхности и бороздки сердца (основание и верхушку, правый и левый желудочки, правое и левое предсердия с соответствующими ушками).
2. На влажном препарате показывать камеры сердца, отверстия в них и клапаны – полулунные и атриовентрикулярные (двух- и трехстворчатые).
3. Показывать на препарате фиброзные кольца, межжелудочковую и межпредсердную перегородки.
4. Находить и показывать овальную ямку (межпредсердная перегородка). Показать заросший Боталов проток.
5. Называть, находить и показывать сосуды основания сердца – аорту, легочный ствол, полые и легочные вены.
6. Определять и показывать сосочковые и гребенчатые мышцы, мясистые перекладки.
7. Проследить направление тока крови соответственно кругам кровообращения.

III. Задания для самостоятельной работы:**1. Заполнить таблицу:**

Таблица №1. Камеры и клапаны сердца.

Камеры	Отверстия	Клапаны	Проекция на переднюю брюшную стенку
Правое предсердие			
Левое предсердие			
Правый желудочек			
Левый желудочек			

2. Дополните схему: соответствия внешнего строения сердца внутреннему его рельефу.

	Топография	Соответствие и расположение
1. Венечная борозда.		
2. Передняя продольная (межжелудочковая) борозда		
3. Задняя продольная (межжелудочковая) борозда		
4. Верхушка сердца		
5. Овальная ямка		

3. Составьте схему проводящей системы сердца.

IV. Вопросы самоконтроля.

1. Где начинаются и заканчиваются круги кровообращения (большой и малый).

2. Какие поверхности выделяют в сердце? Их характерные признаки.

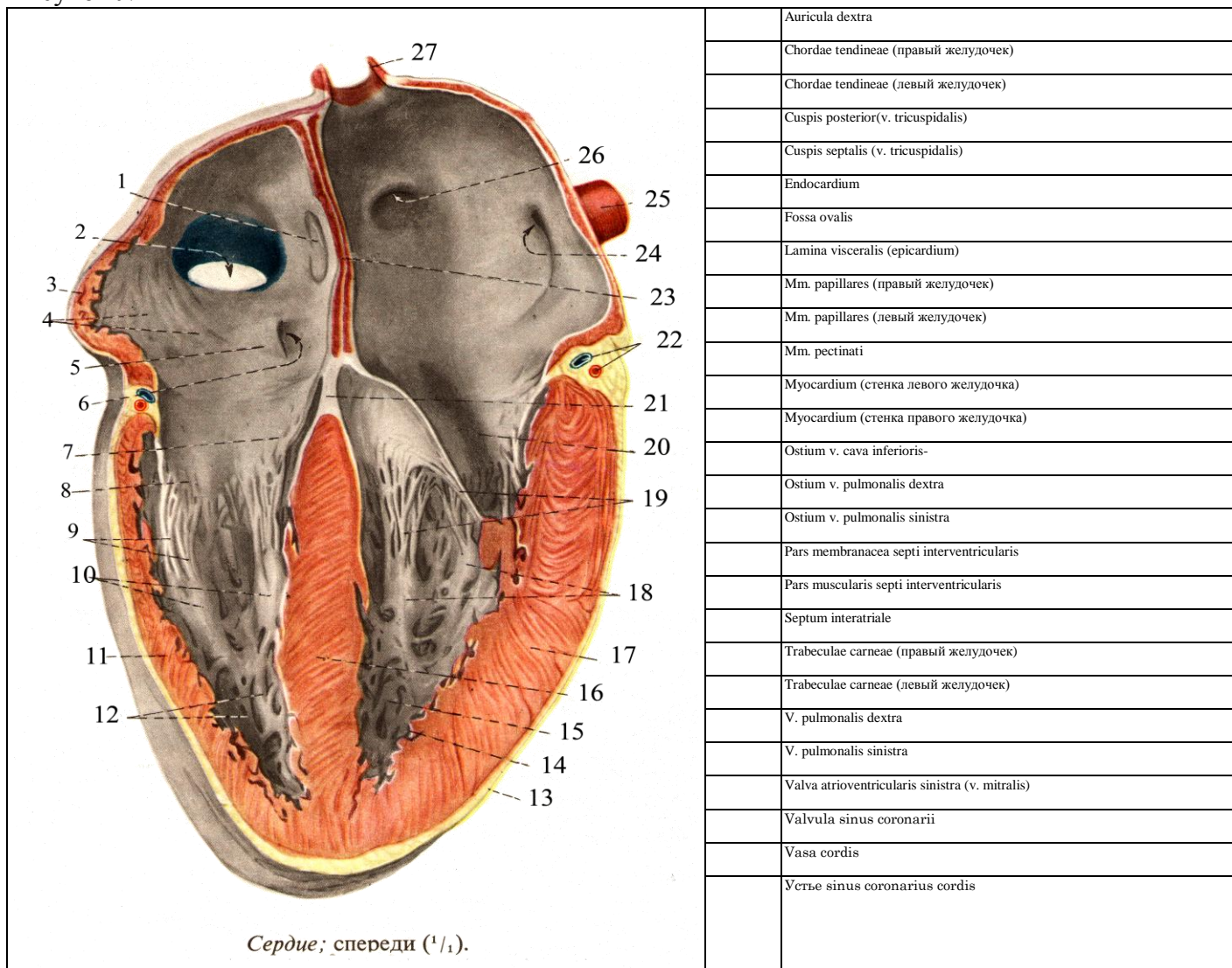
3. Из каких слоев (оболочек) состоит стенка сердца?

4. Где начинаются (фиксируются) пучки миокарда? Опишите их ход.

5. Из каких узлов и пучков состоит проводящая система сердца?

V. Сделайте обозначения на следующих рисунках.

Рисунок №1



МЕТОДИЧЕСКИЕ РЕКОМЕНДАЦИИ К ВНЕАУДИТОРНОЙ САМОСТОЯТЕЛЬНОЙ РАБОТЕ ПО ТЕМЕ: КРОВΟΣНАБЖЕНИЕ СТЕНКИ СЕРДЦА (АРТЕРИИ И ВЕНЫ). ТОПОГРАФИЯ СЕРДЦА, ПЕРИКАРД

I. Вопросы исходного уровня:

1. Органы средостения и строение серозных оболочек и полостей.
2. Внешнее строение сердца и сосуды основания.
3. Отделы аорты. Луковица и восходящая часть.
4. Клапаны аорты и венечные артерии.

II. Целевые задачи:

1. СТУДЕНТ ДОЛЖЕН ЗНАТЬ:

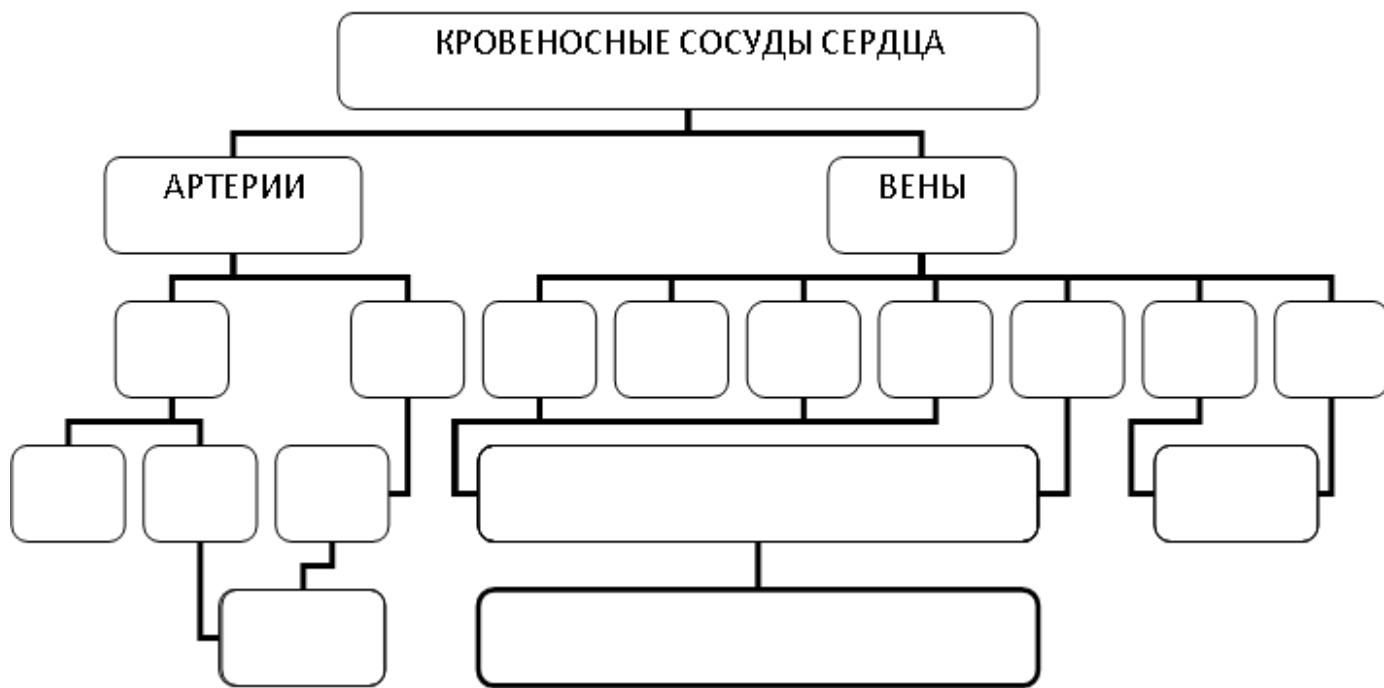
1. Источники кровоснабжения сердца и ход венечных артерий и их ветвей.
2. Собственные вены сердца, впадающие в венечный синус (сердечный круг кровообращения).
3. Топографические особенности расположения и взаимоотношения артерий и вен, их соответствие внутренним структурам сердца.
4. Наличие передних и наименьших вен сердца (вены Тебезия), впадающих непосредственно в полость правого предсердия.
5. Строение перикарда. Фиброзный перикард и серозный перикард; его париетальная и висцеральная пластинки; полость и синус перикарда, их границы (стенки).
6. Топография и границы сердца, и проекция клапанов на переднюю грудную стенку.

2. СТУДЕНТ ДОЛЖЕН УМЕТЬ:

1. Показывать на препарате правую и левую венечную артерии; определять места их начала. Показывать области кровоснабжения правых и левых венечных артерий.
2. Называть, находить и показывать собственные вены сердца. Определять на диафрагмальной поверхности венечный синус, общий сток сердечных вен (малая, большая, средняя).
3. Показывать место впадения венечного синуса в правое предсердие.
4. Находить и показывать отделы и полости перикарда, а также его синусы (поперечный и косой).
5. Показать проекцию границ сердца и его отверстий на переднюю грудную стенку.

III. Задания для самостоятельной работы.

1. Дополните схему кровоснабжения сердца:



2. Продолжите фразы:

1 Притоками венечного синуса являются
2 Вены Тебезия впадают в.
3 Поперечный синус перикарда располагается
4 Косой синус перикарда ограничен.
5 Правая граница сердца проходит
6 Атриовентрикулярные клапаны проецируются:
правый:.
левый

IV. Вопросы самоконтроля.

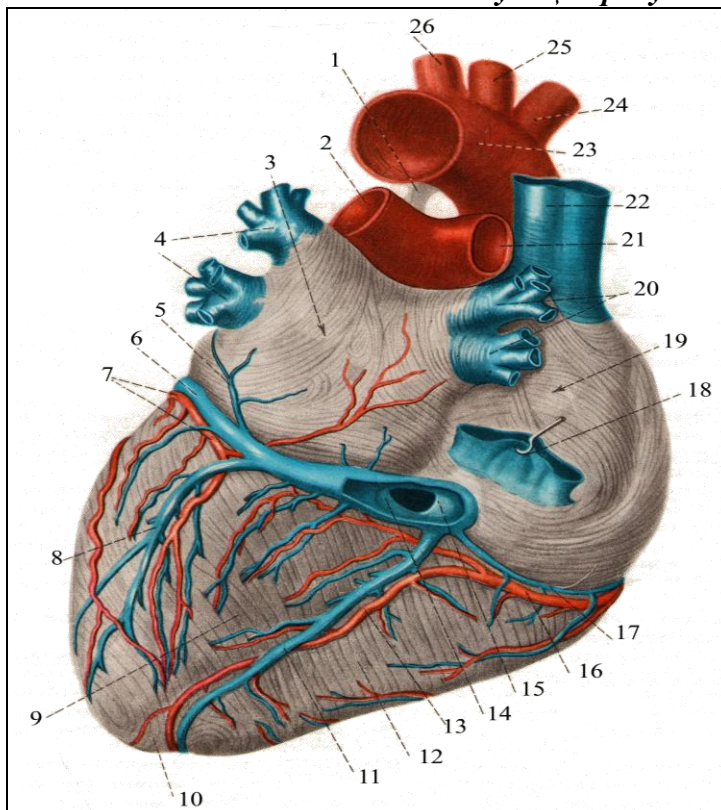
1. Какая артерия сердца располагается в передней межжелудочковой борозде?

2. Какие артерии и вены залегают в задней продольной борозде?

3. Какой частью серозной оболочки сердца является эпикард?

4. Каковы пути оттока крови от стенки сердца?

V. Сделайте обозначения на следующих рисунках.



Артерии и вены сердца, аа. et vv. cordis; сзади (1/1).

	A. carotis communis sinistra
	A. coronaris dextra
	A. pulmonalis dextra
	A. pulmonalis sinistra
	A. subclavia sinistra
	Apex cordis
	Arcus aortae
	Atrium dextrum
	Atrium sinistrum
	Lig. arteriosum
	R. circumflexus a. coronariae sinistrae
	R. interventricularis posterior a. coronariae dextrae
	Sinus coronarius cordis
	Truncus brachiocephalicus
	V. cava inferior
	V. cava superior
	V. cordis magna
	V. cordis media
	V. cordis parva
	V. obliqua atrii sinistri
	V. posterior ventriculi sinistri
	Valvula sinus coronarii
	Ventriculus dexter
	Ventriculus sinister
	Vv. pulmonales dextrae
	Vv. pulmonales sinistrae

**МЕТОДИЧЕСКИЕ РЕКОМЕНДАЦИИ К ПРАКТИЧЕСКОМУ ЗАНЯТИЮ ПО ТЕМЕ:
«АНАТОМИЯ И ТОПОГРАФИЯ ОРТЫ И ЕЕ ЧАСТЕЙ. ВЕТВИ ДУГИ АОРТЫ. ОБЩАЯ
СОННАЯ АРТЕРИЯ. АНАТОМИЯ И ТОПОГРАФИЯ НАРУЖНОЙ СОННОЙ АРТЕРИИ И
ЕЕ ВЕТВЕЙ. АНАТОМИЯ И ТОПОГРАФИЯ ВНУТРЕННЕЙ СОННОЙ АРТЕРИИ И ЕЕ
ВЕТВЕЙ. АНАТОМИЯ И ТОПОГРАФИЯ ПОДКЛЮЧИЧНОЙ АРТЕРИИ И ЕЕ ВЕТВЕЙ.
КРОВΟΣНАБЖЕНИЕ ГОЛОВНОГО МОЗГА РЕНТГЕН – АНАТОМИЯ».**

Знания анатомии сосудов головы и шеи, их топографических взаимоотношений с другими структурами понадобятся в дальнейшем для понимания: патогенеза, возникновения возможных осложнений, лечения и профилактики заболеваний внутренних органов, а также для выбора методов лечения. Знания топографии, синтопии и голотопии, необходимы для работы в отделениях хирургического профиля, в том числе и в рентген - хирургии.

I.Цели:

Студент должен знать:	<ol style="list-style-type: none"> 1).Строение и топографию аорты, и ее отделы. 2).Ветви дуги аорты. 3).Топографию общей сонной артерии и место деления ее на наружную и внутреннюю сонную артерии. 4).Топографию, ход и ветви наружной сонной артерии. 5).Конечные ветви наружной сонной артерии. 6).Топографию и ход внутренней сонной артерии. 7).Классификацию ветвей внутренней сонной артерии (глазная артерия и артерии мозга). 8).Кровоснабжение головного мозга и образование большого артериального круга (Виллизиев круг). 9).Топографию ход и ветви подключичной артерии до вступления в межлестничный промежуток, в самом промежутке и по выходу из него)
Студент должен уметь:	<ol style="list-style-type: none"> 1).Найти и показать на отпрепарированном трупe и нативном препарате отделы аорты и ее ветви. 2).Назвать и показать ветви дуги аорты: плечеголовной ствол, левую общую сонную и подключичные артерии. 3).Назвать и показать ветви плечеголовного ствола: правая общая сонная и подключичные артерии. 4).Показать место деления общей сонной артерии на наружную и внутреннюю. 5).Найти и показать на влажном препарате наружную сонную артерию и ее ветви. 6).Определить и показать на влажном препарате внутреннюю сонную артерию и ее ветви. 7).Показать границы подключичной артерии. 8).Назвать и показать ветви подключичной артерии до вступления в межлестничный промежуток (позвоночная артерия, внутренняя грудная артерия и шитошейный ствол). 8).Назвать и показать ветви подключичной артерии в межлестничном промежутке (реберно – шейный ствол). 9). Назвать и показать ветви подключичной артерии по выходу из межлестничного промежутка (поперечная артерия шеи). 10).Показать на основании мозга артерии, участвующее в образовании артериального круга большого мозга (Виллизиев круг)
Студент должен владеть:	<ol style="list-style-type: none"> 1) Медико-анатомическим понятийным аппаратом; 2) Анатомическими знаниями для понимания патологии, диагностики и лечения 3) Простейшими медицинскими инструментами – скальпелем и пинцетом. 4) Техникou препарирования изучаемых органов (под контролем преподавателя).

II. Необходимый исходный уровень знаний:

а) из смежных дисциплин:

- 1).Развитие сердца и кровеносных сосудов в филогенезе.
- 2).Развитие сердца и кровеносных сосудов в онтогенезе.

б) из предшествующих тем:

- 1).Мышцы и органы головы и шеи.
- 2).Круги кровообращения и микроциркуляторное русло.
- 3).Строение сердца и его топографию.
- 4).Строение перикарда.
- 5).Средостение и его отделы.

в) из текущего занятия:

- 1).Общая характеристика и топография аорты и ее части.
- 2).Топографию обшей сонной артерии.
- 3).Строение и топографию наружной сонной артерии и ее ветвей.
- 4).Строение и топографию внутренней сонной артерии и ее ветвей
- 5).Строение и топографию подключичной артерии и ее ветвей
- 6) Знать особенности кровоснабжения головного мозга (Виллизиев круг).

III. Объект изучения:

Аорта, дуга аорты, плечеголовной ствол. Общая сонная, внутренняя и наружная сонные артерии. Ветви наружной сонной артерии: верхняя щитовидная, язычная, лицевая артерии; затылочная, задняя ушная и грудино – ключично – сосцевидная артерия; восходящая глоточная, поверхностная височная и верхнечелюстная артерии. Ветви внутренней сонной артерии: глазная артерия, и артерии мозга. Подключичная артерия и ее ветви: позвоночная, внутренняя грудная и щито-шейный ствол; реберно-шейный ствол; поперечная артерия шеи.

IV. Информационная часть:

Аорта – наиболее крупный артериальный сосуд тела человека, у нее различают восходящую часть, дугу и нисходящую часть. Нисходящая часть подразделяется на грудную и брюшную части.

Восходящая часть, выйдя из левого желудочка, образует расширение – луковицу аорты, от нее отходят правая и левая венечные артерии, кровоснабжающие сердце.

Дуга аорты образует изгиб влево и кзади к левой стороне тела IV грудного позвонка, где переходит в нисходящую часть аорты. От выпуклой стороны дуги аорты последовательно отходят плечеголовной ствол, левая общая сонная артерия и левая подключичная артерия.

Восходящая часть аорты (луковица) отдает правую и левую венечные артерии, кровоснабжающие сердце. От дуги аорты отходит плечеголовной ствол, левая общая сонная и левая подключичная артерии, кровоснабжающие шею, голову и верхние конечности. Общие сонные артерии на уровне верхнего края щитовидного хряща разделяются на наружную и внутреннюю сонную артерии.

Наружная сонная артерия отдает следующие группы ветвей:

Передняя группа ветвей:

- а) верхняя артерия щитовидной железы;
- б) язычная артерия;
- в) лицевая артерия;

Задняя группа ветвей:

- а) затылочная артерия;
- б) задняя ушная артерия;
- в) грудино-ключично-сосцевидная артерия;

Средняя группа ветвей:

- а) восходящая глоточная артерия;
- б) поверхностная височная артерия;
- в) верхнечелюстная артерия;

Внутренняя сонная артерия начавшись от общей сонной артерии, поднимаясь к основанию черепа и входит в сонный канал височной кости, в нем делает изгибы соответственно изгибам канала и по выходе из него вступает через рваное отверстие в полость черепа. Здесь артерия ложится в сонную борозду на боковой поверхности тела клиновидной кости, проходя через пещеристую пазуху. Пройдя указанную пазуху у малых крыльев, артерия проходит к основанию мозга.

В шейной части внутренняя сонная артерия ветвей не дает. В сонном канале пирамиды височной кости артерия дает незначительную веточку – сонно барабанная ветвь, которая проходит в одноименный канал и вступает в барабанную полость, кровоснабжает ее слизистую оболочку.

В полости черепа от внутренней сонной артерии отходят следующие ветви:

- а) глазная артерия;
- б) слезная артерия;
- в) центральная артерия сетчатой оболочки;
- г) задние ресничные артерии, короткие и длинные;
- д) мышечные ветви;
- е) передние ресничные артерии;
- ж) надглазничная артерия;
- з) передняя решетчатая артерия;
- и) медиальные артерии;
- к) лобная артерия;
- л) тыльная артерия носа

Подключичная артерия парное образование: правая начинается от плечеголового ствола, а левая непосредственно от дуги аорты. Подключичная артерия образует выпуклую кверху дугу, огибающую купол плевры. Она покидает грудную полость через верхнюю апертуру, подходит к ключице, ложится в борозду подключичной артерии I ребра и перегибается через него. Далее артерия продолжается в подмышечную ямку, где начиная с наружного края I ребра, получает название подмышечной артерии. На своем пути подключичная артерия проходит вместе с плечевым нервным сплетением через межлестничный промежуток, поэтому в ней различают 3 отдела: первый – от места начала до входа в межлестничный промежуток, второй – в межлестничном промежутке и третий – по выходе из него.

Ветви первого отдела:

- а) позвоночная артерия;
- б) базилярная артерия;
- в) внутренняя грудная;
- г) щито – шейный ствол;

Ветвь второго отдела:

- а) реберно – шейный ствол

Ветвь третьего отдела:

- а) поперечная артерия шеи

Кровообращение головного мозга.

В образовании артериального (виллизиевого) круга большого мозга участвуют ветви внутренней сонной и подключичной артерии (передние мозговые артерии, средние мозговые артерии, передняя соединительная артерия, задние соединительные артерии, задние мозговые артерии, базилярная и позвоночные артерии). Правая и левая задние мозговые артерии замыкают артериальный круг сзади. Заднюю мозговую артерию с внутренней сонной с каждой стороны соединяет задняя соединительная артерия. Переднюю часть артериального круга большого мозга замыкает передняя соединительная артерия, расположенная между правой и левой передними мозговыми артериями, отходящими соответственно от правой и левой внутренних сонных артерий. Артериальный круг большого мозга расположен на его основании в подпаутинном пространстве.

Возрастные особенности:

Формирование, рост, тканевая дифференцировка сосудов внутриорганного кровеносного русла в различных органах человека протекает в онтогенезе неравномерно. Длина артерий возрастает пропорционально росту тела и конечностей. Например, длина восходящей аорты к 50 годам увеличивается в 4 раза, при этом длина грудной части нарастает быстрее, чем брюшной. Чем старше человек, тем ниже располагается дуга аорты. У новорожденных дуга аорты выше уровня 1 грудного позвонка, в 17-20 лет – она находится на уровне 2, в 25-30 лет - на уровне 3, в 40-45 лет - на уровне 4 грудного позвонка, у пожилых и старых людей – на уровне межпозвоночного диска между 4 и 5 грудными позвонками.

V. Практическая работа:

Задание № 1

Прежде чем приступить к изучению поверхностных сосудов шеи, следует на мышечном трупe повторить мышцы и фасции шеи. Затем приступите к изучению сосудов. Сначала найдите главный сосудисто-нервный пучок шеи, проследите его ход, расположение, запомните названия образований, его составляющих. Сосудисто-нервный пучок шеи обнаруживается позади грудино-ключично-сосцевидной мышцы, заключенный во внутреннюю фасцию шеи. В нем найдите общую сонную артерию, расположенную спереди и медиально и внутреннюю яремную вену.

Задание № 2

Далее проследите ход общей сонной артерии в сонном треугольнике до верхнего края щитовидного хряща, на уровне которого она делится на наружную и внутреннюю сонные артерии. Найдите основные ветви наружной сонной артерии. Они делятся на три группы: переднюю, среднюю и заднюю. К передней группе ветвей относятся: верхняя щитовидная, язычная и лицевая артерии. Верхняя щитовидная артерия представляет собой тонкий ствол, направляющийся вниз и вскоре отдающий к гортани верхнюю гортанную артерию. Несколько выше места отхождения верхней щитовидной артерии видны места начала язычной и лицевой артерий. Язычная артерия проходит в треугольнике Пирогова, где она прикрыта подъязычно-язычной мышцей. Лицевая артерия направляется в область лица. Из задней группы ветвей видна грудино-ключично-сосцевидная артерия, тонкий ствол, внедряющийся в одноименную мышцу, и затылочная артерия. Из средней группы в этом треугольнике находится восходящая глоточная артерия, начинающаяся от места деления общей сонной артерии. Наружная сонная артерия у заднего края нижней челюсти в 4-5 см от ее угла делится на челюстную и поверхностную височную артерии.

После того, как были найдены и изучены ветви наружной сонной артерии до ее деления на челюстную и поверхностную височную, вы находите и изучаете внутреннюю яремную вену. Начинается эта вена у яремного отверстия, где может быть обнаружено ее верхнее расширение (верхняя луковича). Далее она идет латерально от общей сонной артерии и позади грудино-ключичного сустава она сливается с подключичной веной, но перед этим она образует нижнее расширение (нижняя луковича). Внутренняя яремная вена легко может быть обнаружена, если откинуть латерально грудино-ключично-сосцевидную и лопаточно-подъязычную мышцы. По пути внутренняя яремная вена принимает следующие притоки: лицевую, занижнечелюстную, глоточные, язычную, верхнюю и среднюю щитовидные вены. В основном перечисленные вены следуют параллельно с одноименными артериями.

Задание № 3

Приступайте к изучению подключичной артерии. Обратите внимание на то, что левая подключичная артерия начинается от дуги аорты, а правая от плечевого ствола. Левая подключичная артерия образует дугу выпуклостью кверху и покидает грудную полость через верхнюю апертуру грудной клетки, после чего артерия ложится в подключичную борозду 1 ребра (в этом месте она может быть прижата для остановки кровотечения). В подключичной артерии условно выделены три отдела: а) от начала до входа в межлестничный промежуток; б) в межлестничном промежутке; в) после выходе из этого промежутка до латерального края 1 ребра. Ветви первого отдела: позвоночная артерия видна между передней лестничной мышцей и длинной мышцей шеи, а затем она уходит в поперечное отверстие VI шейного позвонка; внутренняя грудная артерия начинается от подключичной артерии, от ее нижней поверхности, напротив позвоночной артерии, и через верхнюю апертуру грудной клетки проникает в грудную полость. Ветви этой артерии приводятся при изучении сосудов и нервов грудной полости. Наконец щитошейный ствол. Этот ствол вы найдете у медиального края передней лестничной мышцы. Он имеет длину около 4 см и делится на нижнюю щитовидную артерию, идущую к нижнему полюсу щитовидной железы по задней поверхности; восходящую шейную артерию, которую вы находите на передней поверхности лестничной мышцы и надлопаточную артерию. К ветвям второго отдела подключичной артерии относится реберно-шейный ствол. Вы его найдете в межлестничном промежутке. По возможности найдите его две ветви, идущие к 1-2 межреберным промежуткам и глубоким мышцам шеи. После выхода артерии из этого промежутка от нее начинается поперечная артерия шеи.

Задание № 4

Найдите лицевую артерию. Лицевая артерия отходит выше язычной артерии от наружной сонной артерии на уровне угла нижней челюсти. Она идет от заднего брюшка двубрюшной мышцы и, достигая переднего края жевательной мышцы, перегибается через основание нижней челюсти и переходит в область лица. Около угла рта вы

обнаружите нижнюю и верхнюю губные артерии. Далее, следуя по ходу основного ствола по направлению к медиальному углу глаза, вы найдете угловую артерию, которая является ее продолжением.

Поверхностная височная артерия рассматривается как продолжение наружной сонной артерии и она может быть обнаружена спереди от наружного слухового прохода (здесь артерия может быть прижата для остановки кровотечения). Понимаясь вертикально вверх, она располагается под кожей на фасции, покрывающей височную мышцу, и вскоре делится на две ветви: лобную и теменную.

Лицевую вену найдите рядом с лицевой артерией. Ее притоки соответствуют разветвлениям лицевой артерии. Из притоков лицевой вены следует отметить и найти на препарате угловую вену, являющуюся ее начальным отделом, верхнюю и нижнюю губные. Поверхностные височные вены сопровождают артерию и впадают в занижнечелюстную вену.

Найдите челюстную артерию – одну из конечных ветвей наружной сонной артерии. Для удобства изучения ее ветвей ее подразделяют на три отдела: первый отдел огибает шейку нижней челюсти; второй – расположен в нижневисочной ямке; третий – продолжается в крылонебную ямку. Из ветвей первого отдела можно показать нижнюю альвеолярную артерию, которая идет в канал нижней челюсти и ее конечный отдел под названием подбородочной артерии выходит в подбородочную область через подбородочное отверстие. Ветви второго отдела идут к жевательным мышцам и к зубам верхней челюсти – верхние альвеолярные артерии. Ветви третьего отдела: подглазничная артерия идет в глазницу, а затем выходит через подглазничное отверстие, верхняя передняя альвеолярная артерия отходит от подглазничной, ее можно найти, если вскрыть подглазничный канал верхней челюсти. Найдите среднюю менингеальную артерию, которая направляется в остистое отверстие.

Задание №5. Перед началом изучения сосудов мозга и сосудов глазниц необходимо повторить анатомию и топографию черепа. На препарате мозга с сохранившимися на нем оболочками и сосудами найдите конечные отделы позвоночных артерий и изучите их ветви: правая и левая спинномозговая артерии соединяются по срединной линии и образуют переднюю спинномозговую артерию, по боковой поверхности идут задние спинномозговые артерии. На нижней поверхности мозжечка вы находите правую и левую нижние задние мозжечковые артерии. На базальной поверхности мост найдите базилярную артерию и ее ветви: передние нижние мозжечковые артерии, верхние мозжечковые артерии и, наконец, задние мозговые артерии. Последние огибают ножки мозга и ветвятся на латеральной поверхности затылочных долей полушарий большого мозга.

Найдите внутреннюю сонную артерию на шее, а затем в полости черепа по бокам от турецкого седла. Здесь она лежит внутри пещеристого синуса и отдает глазную артерию, идущую в глазницу через зрительный канал. Выйдя из пещеристого синуса внутренняя сонная артерия отдает к мозгу следующие ветви: переднюю мозговую артерию, эту артерию вы найдете на медиальной поверхности полушарий мозга в борозде мозолистого тела. Передняя соединительная артерия соединяет правую и левую передние мозговые артерии; средняя мозговая артерия проходит в глубине латеральной борозды, задняя соединительная артерия направляется назад и вступает в связь с задней мозговой артерией от базилярной артерии. Эта артерия правой и левой стороны и их связи формируют на базальной поверхности мозга круговой артериальный анастомоз – артериальное кольцо (Веллизиев круг). Вены мозга найдите в толще мягкой мозговой оболочки на латеральной поверхности полушарий большого мозга. Из глубоких вен мозга вы находите большую вену мозга у места впадения ее в прямой синус.

Синусы твердой мозговой оболочки находите на трупе со вскрытой полостью черепа и сохраненной твердой мозговой оболочкой. Поперечный синус расположен у заднего края намета мозжечка в поперечной борозде затылочной кости; сигмовидный синус является продолжением поперечного синуса, латеральной и вниз доходит до яремного отверстия; верхний сагиттальный синус обнаруживается вдоль верхнего края серпа большого мозга, вдоль верхней сагиттальной борозды и тянется от петушиного гребня до внутреннего затылочного возвышения; затылочный синус является продолжением верхнего сагиттального и находится у места прикрепления серпа мозжечка к внутреннему затылочному гребню; прямой синус находится у места прикрепления серпа большого мозга к намету мозжечка, верхний и нижний каменные синусы вы сможете найти в одноименных бороздах пирамиды височной кости. Пещеристые синусы находятся по бокам от турецкого седла и соединены межпещеристыми синусами.

VI. Контрольные вопросы:

- 1) Топография аорты и ее ветвей
- 2) Топография левой общей сонной артерии
- 3) Наружная сонная артерия, ее ветви (передняя группа)
- 4) Кровоснабжение глазного яблока
- 5) Кровоснабжение губ
- 6) Кровоснабжение неба
- 7) Внутренняя сонная артерия, ветви ход и топография.
- 8) Медиальная группа ветвей, наружной сонной артерии.
- 9) Задняя группа ветвей наружной сонной артерии.
- 10) Кровоснабжение головного мозга.
- 11) Кровоснабжение щитовидной железы.

VII. Учебные задачи:

Задача №1. При травматическом повреждении языка в связи с сильным кровотечением в качестве экстренной помощи возникла необходимость наложения лигатуры на язычную артерию.

1. На каком уровне она ответвляется от наружной сонной артерии?
2. В каком топографическом образовании шеи можно обнаружить язычную артерию?

Ответ:

1. Чуть выше ответвления верхней щитовидной артерии – на уровне большого рога подъязычной кости.

2.В области поднижнечелюстного треугольника.

Задача №2. При выполнении операции удаления небной миндалины одним из осложнений может быть артериальное кровотечение.

1. От каких артерий получает питание небная миндалина?

2. Какая артерия кровоснабжает твердое и мягкое небо?

Ответ:

1. От восходящей глоточной артерии, лицевой артерии, восходящей и нисходящей (ветвь a. maxillaris) небных артерий и язычной артерий.

2. Восходящая небная артерия (ветвь лицевой артерии), глоточные артерии восходящей глоточной артерии, большие и малые небные артерии (ветви нисходящей небной артерии, которая отходит в крыловидно-небном отделе верхнечелюстной артерии).

VIII. Контрольные тесты:

1) Укажите ветви челюстного отдела верхнечелюстной артерии:

- а. Глубокая ушная артерия.
- б. Барабанная артерия.
- в. Средняя мозговая артерия.
- г. Нижняя альвеолярная артерия.

Ответ: г

2) От какой артерии отходит средняя мозговая артерия:

- а. Подглазничной артерии.
- б. Внутренней сонной артерии.
- в. Верхнечелюстной артерии.
- г. Затылочной артерии.

Ответ: в

3) От каких сосудов отходят верхние альвеолярные артерии:

- а. Верхнечелюстной артерии.
- б. Лицевой артерии.
- в. Глазничной артерии.
- г. Подглазничной артерии.

Ответ: г

4) Укажите ветви лицевой артерии:

- а. Угловая артерия.
- б. Артерия спинки носа.
- в. Нижняя губная артерия.
- г. Верхняя губная артерия

Ответ: а, в, г

5) Укажите ветви глазной артерии:

- а - слезная артерия
- б - центральная артерия сетчатки
- в - надблоковая артерия
- г - подглазничная артерия

Ответ: б, в

6) Укажите артерии, образующие артериальный круг мозга:

- а - передняя соединительная артерия;
- б - передние мозговые артерии;
- в - задние мозговые артерии
- г - передние ворсинчатые артерии.

Ответ: а, б, в

7) Что кровоснабжает язычная артерия?

- а. Нижнюю зубную дугу.
- б. Нижнюю челюсть.
- в. Подъязычную железу.
- г. Поднижнечелюстную железу.

Ответ: в

8) Что кровоснабжает лицевая артерия?

- а. Околоушную железу.
- б. Глазное яблоко.
- в. Мышцу лица.
- г. Верхнюю челюсть.

Ответ: в

9) Что кровоснабжает затылочная артерия?

- а. Ушную раковину.
- б. Твердую мозговую оболочку.
- в. Круговую мышцу рта.
- г. Поднижнечелюстную железу.

Ответ: а, б

10. Что кровоснабжает поверхностная височная артерия?

- а. Поднижнечелюстную железу.
- б. Подкожную мышцу.
- в. Глазное яблоко.
- г. Околоушную железу.

Ответ: г

IX. Анатомическая терминология:

Русская терминология.	Латинская терминология.
аорта	Aorta
восходящая часть аорты	pars ascendens aortae
луковица аорты	bulbus aortae
дуга аорты	arcus aortae
перешеек аорты	isthmus aortae
артериальная связка	lig. arteriosum
нисходящая часть аорты	pars descendens aortae
плечеголовной ствол	truncus brachiocephalicus
общая сонная артерия	arteria carotis communis
правая общая сонная артерия	a. carotis communis dextra
левая общая сонная артерия	a. carotis communis sinistra
наружная сонная артерия	a. carotis externa
верхняя щитовидная артерия	a. thyroidea superior
верхняя гортанная артерия	a. laryngea superior
подъязычная ветвь	r. Infrahyoideus
грудино-ключично-сосцевидная и перстне - щитовидная ветви	rr. sternocleidomastoideus et cricothyreoideus
язычная артерия	a. lingualis
глубокая артерия языка	a. profunda linguae
надподъязычная ветвь	r. suprahyoideus
подъязычная артерия	a. sublingualis
лицевая артерия	a. facialis
язычно-лицевой ствол	truncus linguofacialis
железистые ветви	rami glandulares
восходящая нёбная артерия	a. palatina ascendens
миндаликовая ветвь	r. tonsillaris
подподбородочная артерия	a. submentalialis
нижняя и верхняя губные артерии	aa. labiales superior et inferior
угловая артерия	a angularis
затылочная артерия	a. occipitalis
затылочные ветви	rr. occipitales
грудиноключично-сосцевидные ветви	rr. Sternocleidomastoidei
ушная ветвь	r. auricularis
сосцевидная ветвь	r. mastoideus
задняя ушная артерия	a. auricularis posterior
шилососцевидная артерия	a. stylomastoidea
задняя барабанная артерия	a. tympanica posterior
восходящая глоточная артерия	a. pharyngea ascendens
задняя менингеальная артерия	a. meningea posterior
нижняя барабанная артерия	a. tympanica inferior
поверхностная височная артерия	a. temporalis superficialis
лобная и теменная ветвь	rr. frontalis et parietalis

X Препараты и учебные пособия:

1. Сосудистый труп, с отпрепарированной областью шеи и лица, а также вскрытой грудной клеткой, предусматривающие изучение сосудов вышеперечисленных областей.
2. Головной мозг с имеющимся артериальным кольцом на базальной поверхности мозга.
3. Аудиторные стенды, таблицы, атлас и учебник, методическое пособие.
4. Графы. Тесты 2. уровня и эталоны к ним.

ВНЕАУДИТОРНАЯ САМОСТОЯТЕЛЬНАЯ РАБОТА.

Методические рекомендации к внеаудиторной самостоятельной работе по теме: АНАТОМИЯ И ТОПОГРАФИЯ ВНУТРЕННЕЙ СОННОЙ И ПОДКЛЮЧИЧНОЙ АРТЕРИИ И ИХ ВЕТВЕЙ. КРОВΟΣНАБЖЕНИЕ ГОЛОВНОГО МОЗГА.

I. Вопросы исходного уровня:

1. Топография и пространства шеи и головы.
2. Строение и каналы височной кости.
3. Внутреннее строение основания черепа.
4. Отделы головного мозга.
5. Отделы и ветви дуги аорты.

II. Целевые задачи.

1. СТУДЕНТ ДОЛЖЕН ЗНАТЬ:
<ol style="list-style-type: none">1. Топографию правой и левой подключичной артерий, особенности их начала.2. Ветви подключичной артерии до вступления в межлестничный промежуток (I отдел), в самом промежутке (II отдел) и по выходе из него (III отдел).3. Ветви I отдела и области их кровоснабжения: а. позвоночную артерию, ее ход и ветви в полости черепа; б. внутренняя грудная артерия, ее ветви и ход по задней поверхности передней грудной стенки; в. щитошейный ствол и его ветви (нижняя щитовидная, надлопаточная артерии, восходящая артерия шеи).4. Ход позвоночной артерии (поперечные отростки шейных позвонков, задняя атланта-затылочная мембрана, большое отверстие затылочной кости, полость черепа) и образование базилярной артерии и их ветвления. Ветви: задние мозговые артерии, артерии спинного мозга и мозжечковые артерии.5. Топографию внутренней сонной артерии и ее ветвей в области шеи, сонном канале, полости черепа (передняя и средняя мозговые, передняя ворсинчатая и спаечные артерии).6. Топографию глазной артерии и ветвления ее в области глазницы.7. Наличие анастомозов между передними и задними мозговыми артериями с образованием артериального круга (кольца) большого мозга – Виллизиев круг.
2. СТУДЕНТ ДОЛЖЕН УМЕТЬ:
<ol style="list-style-type: none">1. Показывать на препарате (на трупе и органокомплексе) ветви дуги аорты.2. Показывать границы подключичной артерии.3. Находить и показывать на трупе позвоночную артерию, направляющуюся вверх в отверстия поперечных отростков шейных позвонков, внутреннюю грудную артерию, отходящую вниз, щито-шейный и реберно-шейный стволы и поперечную артерию шеи.4. Определять и показывать на трупе внутреннюю сонную артерию в области шеи и на основании мозга в полости черепа.5. Находить и показывать на препарате основание головного мозга позвоночные, базилярные артерии, соединения их с ветвями внутренней сонной артерии при помощи передних и задних соединительных ветвей – образование Виллизиева круга.6. Показывать на основании мозга Виллизиев круг.

III. Задания для самостоятельной работы.

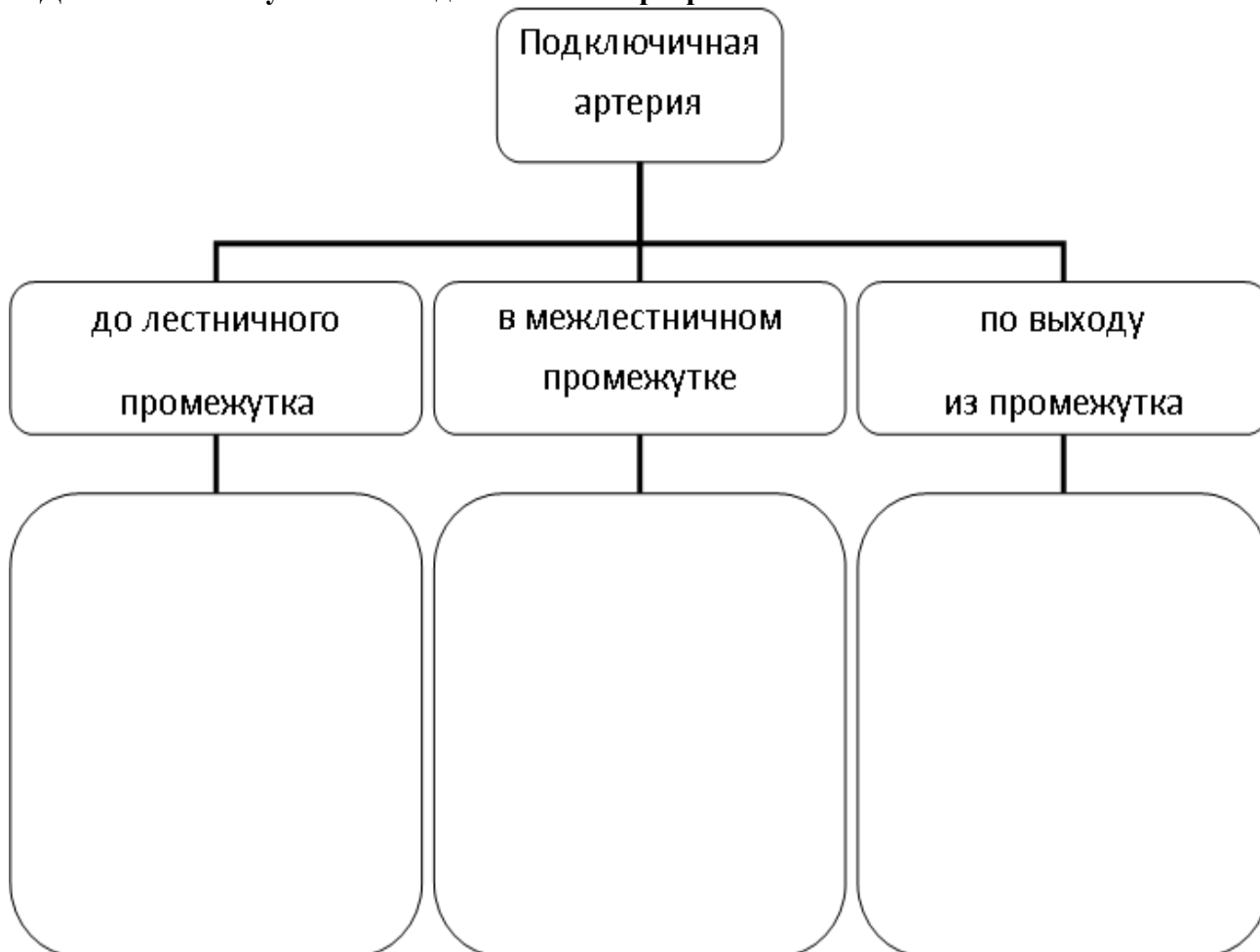
Продолжите фразы:

1. Правая подключичная артерия отходит _____
2. Левая подключичная артерия является ветвью _____
3. Подключичная артерия в области шеи проходит _____
4. Внутренняя сонная артерия ветвится в _____
5. После отхождения от общей сонной артерии латеральнее располагается _____ артерия
6. В кровоснабжении головного мозга принимает участие ветви _____


1. Заполнить таблицы:

АРТЕРИИ	ВЕТВИ	Топография в области шеи	Топография в полости черепа	Анастомозы
Подключичная артерия				
Внутренняя сонная артерия				

2. Дополните схему: ветвей подключичной артерии.



3. Составьте схему кровоснабжения головного мозга – Вилизиева кольца:



IV. Вопросы самоконтроля.

1. Откуда начинается левая подключичная артерия? _____

2. Какая артерия спускается по внутренней поверхности передней грудной стенки? _____

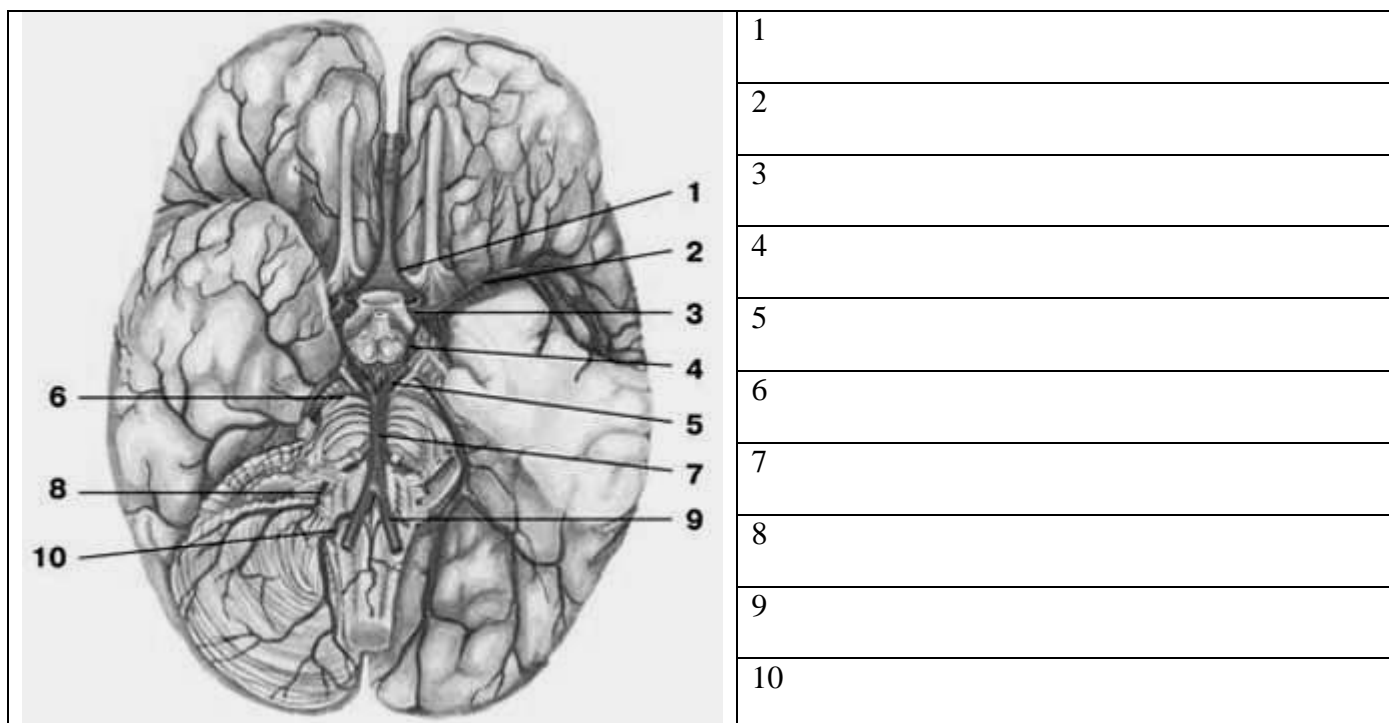
3. Чем кровоснабжается сетчатая оболочка глаза? _____

4. Назовите ветви каменистой части внутренней сонной артерии. _____

5. Назовите концевые и боковые ветви внутренней грудной артерии. _____

6. Анастомоз каких артерий располагается в области медиального угла глазницы? _____

V. Сделайте обозначения на следующих рисунках.



МЕТОДИЧЕСКИЕ РЕКОМЕНДАЦИИ К ПРАКТИЧЕСКОМУ ЗАНЯТИЮ ПО ТЕМЕ:
 «АНАТОМИЯ И ТОПОГРАФИЯ ГРУДНОЙ И БРЮШНОЙ ЧАСТЕЙ АОРТЫ И ИХ
 ВЕТВЕЙ. АНАТОМИЯ И ТОПОГРАФИЯ ОБЩЕЙ, НАРУЖНОЙ И ВНУТРЕННЕЙ
 ПОДВЗДОШНЫХ АРТЕРИЙ И ИХ ВЕТВЕЙ. ЗНАЧЕНИЕ И ПРАКТИЧЕСКИЕ НАВЫКИ.
 РЕНТГЕН-АНАТОМИЯ».

Ввиду широкого спектра органов, кровоснабжаемых ветвями нисходящей части аорты, возрастает необходимость углубленного изучения особенностей топографии, голотопии и синтопии, применяемых для успешной диагностики и лечения заболеваний у кардиологических, нефрологических и многих других больных. Не перестает снижаться число больных как с врожденными, так и приобретенными аномалиями, связанных с нарушением кровотока в системе нисходящей части аорты, создающие серьезные нарушения функций кровоснабжаемых органов. Знания топографии и голотопии, необходимы для работы в отделениях хирургического профиля, в том числе и в рентген-хирургии.

I.Цели:

Студент должен знать:	1.Отделы аорты. 2.Скелетотопию грудной части аорты. 3.Топографию париетальных ветвей грудной части аорты, их области кровоснабжения. 4.Топографию висцеральных ветвей грудной части аорты, их области кровоснабжения. 5.Скелетотопию брюшной части аорты. 6.Топографию париетальных ветвей брюшной части аорты. 7.Топографию, ход и область кровоснабжения парных висцеральных ветвей брюшной части аорты. 8.Топографию, ход и область кровоснабжения непарных висцеральных ветвей брюшной части аорты. 9.Скелетотопию общей подвздошной артерии и ее ветвей. 10.Топографию и ветви наружной подвздошной артерии. 11.Топографию внутренней подвздошной артерии, ее отделы и ветви.
Студент должен уметь:	1.Найти и показать на трупе и нативных препаратах отделы аорты. 2.Найти и показать место перехода грудной части аорты в брюшную. 3.Определить источники кровоснабжения органов и стенок грудной и брюшной полостей. 4.Находить и показывать на препарате место отхождения общей подвздошной артерии от аорты (бифуркация аорты). 5.Показать место деления общей подвздошной артерии на внутреннюю и наружную. 6.Показать ветви наружной и внутренней подвздошных артерий. 7.Определить источники кровоснабжения стенок и органов малого таза.
Студент должен владеть:	1.Латинской терминологией по данной теме. 2.Навыками препарирования

II. Необходимый уровень знаний:

а) из смежных дисциплин:

- 1).Строение сосудов грудной и брюшной полостей в филогенезе.
- 2).Строение сосудов грудной и брюшной полостей в онтогенезе.

б) из предшествующих тем:

- 1).Строение и органы грудной полости.
- 2).Строение и органы брюшной полости
- 3).Строение и топография диафрагмы.
- 4).Круги кровообращения
- 5).Органы средостения и брюшину.

в) из текущего занятия:

- 1).Знать анатомо-топографические особенности ветвей нисходящей части аорты.
- 2).Изучить кровоснабжение органов грудной клетки.
- 3).Уяснить и понять кровоснабжение органов брюшной полости.
- 4).Знать скелетопию и синтопию нисходящей части аорты.
- 5).Изучить висцеральные и париетальные ветви в различных ее частях.
- 6).Знать топографию общей, наружной и внутренней подвздошных артерий.

III. Объект изучения:

Аорта и ее отделы. Грудная часть аорты и ее ветви (париетальные и висцеральные), ветви брюшной части аорты (парные и непарные), общая подвздошная артерия, наружная и внутренняя подвздошные артерии и их ветви.

IV. Информационная часть:

Нисходящая часть аорты подразделяется на грудную и брюшную части. Грудная часть начинается на уровне IV грудного позвонка, затем, проходя через аортальную щель диафрагмы, переходит в брюшную часть аорты и достигая уровня IV поясничного позвонка отдает 2 большие ветви – правую и левую общие подвздошные артерии. Все ветви нисходящей части аорты (грудная и брюшная части) делятся на париетальные (пристеночные) и висцеральные (внутриорганные) ветви.

Грудной отдел нисходящей части аорты отдает следующие **висцеральные ветви:**

- а). бронхиальные ветви.
- б). пищеводные ветви к стенкам пищевода.
- в). средостенные ветви к лимфатическим узлам и соединительной ткани заднего средостения.
- г). перикардальные ветви – к перикарду

Париетальные ветви:

- а).10 пар задних межреберных артерий
- б).верхние диафрагмальные артерии разветвляются на верхней поверхности диафрагмы.

Брюшная часть аорты отдает висцеральные ветви подразделяющиеся на парные и не парные ветви.

Парные ветви:

- а).средняя надпочечниковая артерия, отходит на уровне верхней брыжеечной артерии.
- б).почечная артерия, отходит на уровне II поясничного позвонка, почти под прямым углом и направляется к воротам соответствующей почки.
- в).у женщин яичниковая, у мужчин яичковая артерии.

Непарные висцеральные ветви:

Чревный ствол короткая (2 см), но толстая артерия, которая отходит на уровне XII грудного позвонка, идет вперед над верхним краем тела поджелудочной железы и делится на три ветви:

- а) левая желудочная артерия отходит от чревного ствола и направляется на малую кривизну желудка слева.
- б) общая печеночная артерия – отходит от чревного ствола, имеет длину 4 см, отдает идущую на малую кривизну желудка справа – правую желудочную артерию и делится на 2 ветви: собственную печеночную – более толстую и направляющуюся к воротам печени, где она делится на левую и правую ветви соответственно долям печени.
- в) селезеночная направляясь влево по верхнему краю поджелудочной железы к воротам селезенки и отдает панкреатические ветви, селезеночные ветви -4-5 в области ворот селезенки.

Верхняя брыжеечная артерия отходит от передней поверхности аорты чуть ниже чревного ствола, ведет вниз и вперед, отдавая следующие ветви:

- а) поджелудочно – двенадцатиперстная артерия
- б) тонкокишечные артерии 10-16 ветвей которые отходят от верхней брыжеечной артерии в левую сторону к тощей и подвздошной.
- в).подвздошно-кишечная артерия отходит от верхней брыжеечной вправо снабжая веточками нижний участок подвздошной кишки к червеобразному отростку.
- г).правая кишечная артерия направляется позади брюшины к восходящей ободочной и возле нее делится на 2 ветви: восходящую и нисходящую.

д).средняя кишечная артерия достигнув поперечной ободочной кишки, делится на правую и левую ветви, которые расходясь анастомозируют: правая ветвь с правой кишечной артерией, левая – с левой кишечной артерией.

Нижняя брыжеечная артерия отходит на уровне края III поясничного позвонка, идя вниз и влево отдает следующие ветви:

- а).левая кишечная артерия делится на две ветви: восходящую и нисходящую;
- б).сигмовидные артерии;

в).верхняя прямокишечная артерия;

Брюшная часть аорты на уровне IV поясничного позвонка разделяется на конечные ветви: правую и левую общие подвздошные артерии, которые в свою очередь делятся на внутреннюю и наружную подвздошные артерии.

Внутренняя подвздошная отдает следующие ветви к стенкам и органам таза:

- 1).подвздошная поясничная артерия;
- 2).латеральная крестцовая артерия;
- 3).верхняя ягодичная артерия;
- 4).запирательная артерия;
- 5).нижняя ягодичная артерия;

Висцеральные ветви:

- а).пупочная артерия;
- б).мочеточниковые ветви;
- в) верхняя и нижняя пузырьные артерии;
- г).артерия семявыносящего протока (у мужчин);
- д).маточная артерия у женщин;
- е).средняя прямокишечная артерия, дает ветви к мочеточнику и мочевому пузырю, предстательной железе, семенным пузырькам, у женщин – к влагалищу.
- ж).внутренняя половая артерия, кровоснабжает нижний отдел прямой кишки, мочеиспускательный канал, мышцы промежности и влагалища у (женщин), бульбоуретральные железы (у мужчин), наружные половые органы.

Наружная подвздошная артерия отдает две крупные ветви, отходящие возле самой паховой связки:

- а).нижняя надчревная артерия, отходит от наружной подвздошной на уровне паховой связки и направляется вверх во влагалище прямой мышцы живота по ее внутренней поверхности. В пупочной области анастомозирует с верхней надчревной артерией.
- б.) глубокая артерия, огибающая подвздошную кость, идет параллельно паховой связки к подвздошному гребню кзади и питает подвздошную мышцу.

Возрастные особенности.

Нисходящая аорта расположена на всем протяжении левой половины позвоночника. До 5 месяцев жизни ввиду ускоренного роста позвоночника она как бы укорачивается, но затем устанавливаются обычные взаимоотношения. Внутренняя оболочка имеет утолщения в местах начала задних межреберных артерий.

Чревный ствол большой, мышечного типа. У новорожденных часто имеется печеночная ветвь левой желудочной артерии, которая затем облитерируется.

Почечная артерия из-за особенностей положения почек у ребенка расположена косо и впоследствии становится горизонтальной.

Общая подвздошная артерия после периода полового созревания (16-20 лет) растет и превосходит по величине подключичную и общую сонную артерию. На второй день после рождения в пупочных артериях появляется конечный тромб. Их облитерация заканчивается в 3 – 3,5 месяца после рождения. Отдел пупочной артерии выше отхождения верхней пузырьной артерии облитерируется и становится фиброзным тяжом, участвующим в образовании латеральной пупочной складки.

V. Практическая работа:

Задание № 1. На отпрепарированном трупe найти отделы аорты: восходящую часть, дугу, грудную и брюшную части.

Задание № 2. На отпрепарированном трупe найти бифуркацию нисходящей части аорты.

Задание № 3. На отпрепарированном трупe найти общие подвздошные артерии и их ветви наружную и внутреннюю подвздошные артерии.

Задание № 4. На отпрепарированном трупe найти парные и непарные ветви грудной части аорты.

Задание №5. На отпрепарированном трупe найти непарные ветви брюшной части аорты: чревный ствол, общую печеночную артерию, левую желудочную артерию.

Задание № 6. На отпрепарированном трупe найти парные ветви брюшной части аорты.

Задание № 7. На отпрепарированном трупe найти артерии таза (париетальные и висцеральные).

Задание № 8. Сравните найденные артерии с рисунком в атласе, таблице. Если на препарате артерии видны не все, найдите их на рисунке. Сделайте схематический рисунок артерий и обозначьте на нем по-русски и на латыни названия сосудов.

VI. Контрольные вопросы:

- 1.Укажите топографию грудной части аорты.
- 2.Перечислите париетальные ветви грудной части аорты. Какие области кровоснабжает каждая из них?
- 3.Укажите топографию задних межреберных артерий. На какие ветви они делятся и что кровоснабжают?
- 4.С какими артериями анастомозируют задние межреберные артерии?
- 5.Перечислите висцеральные ветви грудной аорты.
- 6.Что кровоснабжают бронхиальные ветви грудной аорты?
- 7.Перечислите артерии, кровоснабжающие пищевод.
- 8.Что кровоснабжают медиастинальные ветви грудной аорты?
- 9.Опишите топографию брюшной части аорты.
- 10.Перечислите париетальные ветви брюшной аорты. Что кровоснабжает каждая из них?
- 11.Перечислите артерии, кровоснабжающие диафрагму.

12. Перечислите непарные висцеральные ветви брюшной части аорты, укажите уровень их отхождения от аорты и топографию.
13. На какие ветви делится чревный ствол? Укажите ход каждой из его ветвей, области кровоснабжения и анастомозы.
14. Перечислите ветви верхней брыжеечной артерии. Укажите их ход, области кровоснабжения и анастомозы.
15. Перечислите ветви нижней брыжеечной артерии. Укажите их ход, области кровоснабжения и анастомозы.
16. Перечислите парные висцеральные ветви брюшной части аорты, укажите их ход и области кровоснабжения.
17. Укажите артерии, кровоснабжающие надпочечник.
18. Укажите уровень отхождения почечной артерии? На какие ветви разделяется она в паренхиме почки?
19. Укажите уровень отхождения яичковой (яичниковой) артерии, опишите её топографию.
20. На какие артерии делится брюшная часть аорты?

VII. Учебные задачи:

Задача № 1 У больной по клиническим показаниям удалена матка, и, естественно, при этом были перевязаны маточные артерии.

1. Будет ли в результате этой операции нарушено кровоснабжение яичников?
2. Дайте анатомическое обоснование заключения.

Ответ:

1. Нет.
1. Яичники получают артериальную кровь из брюшного отдела аорты яичниковая артерия.

Задача № 2.

У больного развился тромбоз верхней брыжеечной артерии.

1. Какие органы могут в результате этого пострадать вплоть до появления некротических изменений (омертвления тканей)?
2. Дайте анатомическое обоснование.

Ответ:

1. Поджелудочная железа, двенадцатиперстная кишка, тощая кишка, подвздошная кишка, слепая кишка, восходящая и поперечная ободочная кишка.
2. Омертвление тканей может возникнуть в тощей и подвздошной кишке, поскольку верхняя брыжеечная артерия является единственным источником питания этих отделов кишечника.

VIII. Контрольные тесты:

1) Грудная часть пищевода кровоснабжается:

- а) бронхиальными ветвями
- б) пищеводными ветвями
- в) медиостинальными ветвями
- г) перикардиальными ветвями

Ответ: б

2) К париетальным ветвям брюшной части аорты относятся:

- а) верхняя диафрагмальная артерия
- б) нижняя диафрагмальная артерия
- в) поясничные артерии
- г) тазовые артерии

Ответ: б, в

3) От бифуркации аорты вниз по тазовой поверхности крестца идет:

- а) верхняя прямокишечная артерия
- б) средняя крестцовая артерия
- в) нижняя прямокишечная артерия

Ответ: б

4) К брюшной части пищевода пищеводные ветви отдает:

- а) левая желудочная артерия
- б) правая желудочная артерия
- в) селезеночная артерия

Ответ: а

5) Селезеночная артерия является ветвью:

- а) верхней брыжеечной артерии
- б) нижней брыжеечной артерии
- в) чревного ствола

Ответ: в

6) Латеральная крестцовая артерия отдает:

- а) половые ветви
- б) запирательные ветви
- в) спинномозговые ветви

Ответ: в

7) Ветвями запирающей артерии являются:

- а) лобковая ветвь
- б) передняя ветвь
- в) задняя ветвь
- г) вертлужная ветвь
- д) глубокая ветвь

Ответ: а, б, в, г

8) Нижняя ягодичная артерия кровоснабжает:

- а) большую ягодичную мышцу
- б) квадратную мышцу бедра
- в) тазобедренный сустав
- г) кожу ягодичной области
- д) среднюю ягодичную мышцу

Ответ: а, б, в, г

9) Нижняя надпочечниковая артерия кровоснабжает:

- а) почку
- б) надпочечник
- в) верхний отдел мочеточника
- г) капсулу почки
- д) нижний полюс почки

Ответ: а, б, в, г

10) Нижние задние межреберные артерии(VII-XII)проходят в толще передней брюшной стенки между:

- а) поперечной и внутренней косой мышцами живота
- б) поперечной и наружной косой мышцами живота
- в) наружной и внутренней косыми мышцами живота

Ответ: а

X Анатомическая терминология.

Латинское название	Русское название
Rami bronchiales	бронхиальные ветви
Rami esophageales	пищеводные ветви
Rami mediasfinales	средостенные ветви
Rami pericardiaci	перикардальные ветви
a. intercostales posteriors	задние межреберные артерии
a. pfirenicae superiors	верхняя диафрагмальная артерия
a. suprarenalis media	средняя надпочечниковая артерия
a. renalis	почечная артерия
a. testicularis, a. ovarica	яичковая артерия, яичниковая артерия
truncus coeliacus	чревный ствол
a. gastrica sinistra	левая желудочная артерия
a. lienales	селезеночная артерия
a. mesenterica superior	верхняя брыжеечная артерия
a. mesenterica inferior	нижняя брыжеечная артерия
a. iliolumbalis	подвздошная поясничная артерия)
a. sacralis lateralis	латеральная крестцовая артерия
a. glutea superior	верхняя ягодичная артерия
a. obturatoria	запирающая артерия
a. glutea	нижняя ягодичная артерия
a.umbilicalis	пупочная артерия
aa. vesicalis superior et inferior	верхняя и нижняя пузырьные артерии

X. Препараты и учебные пособия:

- 1.Отпрепарированный труп с сосудами грудной и брюшной полостей.
- 2.Нативные препараты сосудов.
- 3.Таблицы.
- 4.Учебник и атлас анатомии человека.

ВНЕАУДИТОРНАЯ САМОСТОЯТЕЛЬНАЯ РАБОТА.

Методические рекомендации к внеаудиторной самостоятельной работе по теме:
АНАТОМИЯ И ТОПОГРАФИЯ ГРУДНОЙ И БРЮШНОЙ ЧАСТЕЙ АОРТЫ.

I. Вопросы исходного уровня:

1. Стенки и органы грудной полости.
2. Стенки и органы брюшной полости.
3. Общая характеристика аорты, отделы.
4. Отношение органов к плевре и брюшине.
5. Топография грудной части аорты.
6. Строение и топография диафрагмы.
7. Топография брюшной части аорты.

II. ЦЕЛЕВЫЕ ЗАДАЧИ.

СТУДЕНТ ДОЛЖЕН ЗНАТЬ:
<ol style="list-style-type: none">1. Органы грудной полости, плевры.2. Отделы нисходящей аорты.3. Скелетотопия грудной части аорты.4. Париетальные ветви грудной части аорты (межрёберные, диафрагмальные).5. Висцеральные ветви грудной части аорты.6. Стенки и органы брюшной полости7. Скелетотопия брюшной аорты.8. Париетальные ветви брюшной части аорты - нижние диафрагмальные и поясничные артерии.9. Парные висцеральные ветви брюшной аорты, их ход и скелетотопия, область кровоснабжения.10. Висцеральные непарные ветви брюшной аорты (чревный ствол, верхняя и нижняя брыжеечные артерии) их ветви и анастомозы.11. Кровоснабжение диафрагмы
СТУДЕНТ ДОЛЖЕН УМЕТЬ:
<ol style="list-style-type: none">1. Показать на трупе грудную часть аорты.2. Показать на трупе межрёберные артерии и межрёберные ветви.3. Найти и показать место перехода грудной части аорты в брюшную.4. Показать париетальные ветви брюшной аорты - поясничные и диафрагмальные.5. Найти и показать на трупе непарные висцеральные ветви брюшной аорты:<ol style="list-style-type: none">а). Показать чревный ствол, его ветви (селезёночную, левую желудочную, печёночную артерии).б) Показать верхнюю брыжеечную артерию, её ветви - кишечные, подвздошно-слепо-кишечную, правую и среднюю ободочные артерии и их анастомозы.в). Показать нижнюю брыжеечную артерию артерии и её ветви: левую ободочную, сигмовидную, верхнюю прямокишечную и их анастомозы.6. Найти и показать на трупе парные висцеральные ветви брюшной аорты: среднюю надпочечниковую, почечную, яичковую (яичниковую).7. Показать концевые ветви брюшной части аорты - общие подвздошные артерии и среднюю артерию крестца.8. Показать сосуды отдельных органов брюшной полости образующие межартериальные анастомозы.

III. Задания для самостоятельной работы.

1. Продолжите фразы:

1. К париетальным ветвям брюшной аорты относятся _____

2. Ветви верхней и нижней брыжеечной артерий анастомозируют, образуя _____

3. В кровоснабжении поджелудочной железы принимают участие _____

4. Диафрагму кровоснабжают:

а) _____

б) _____

в) _____

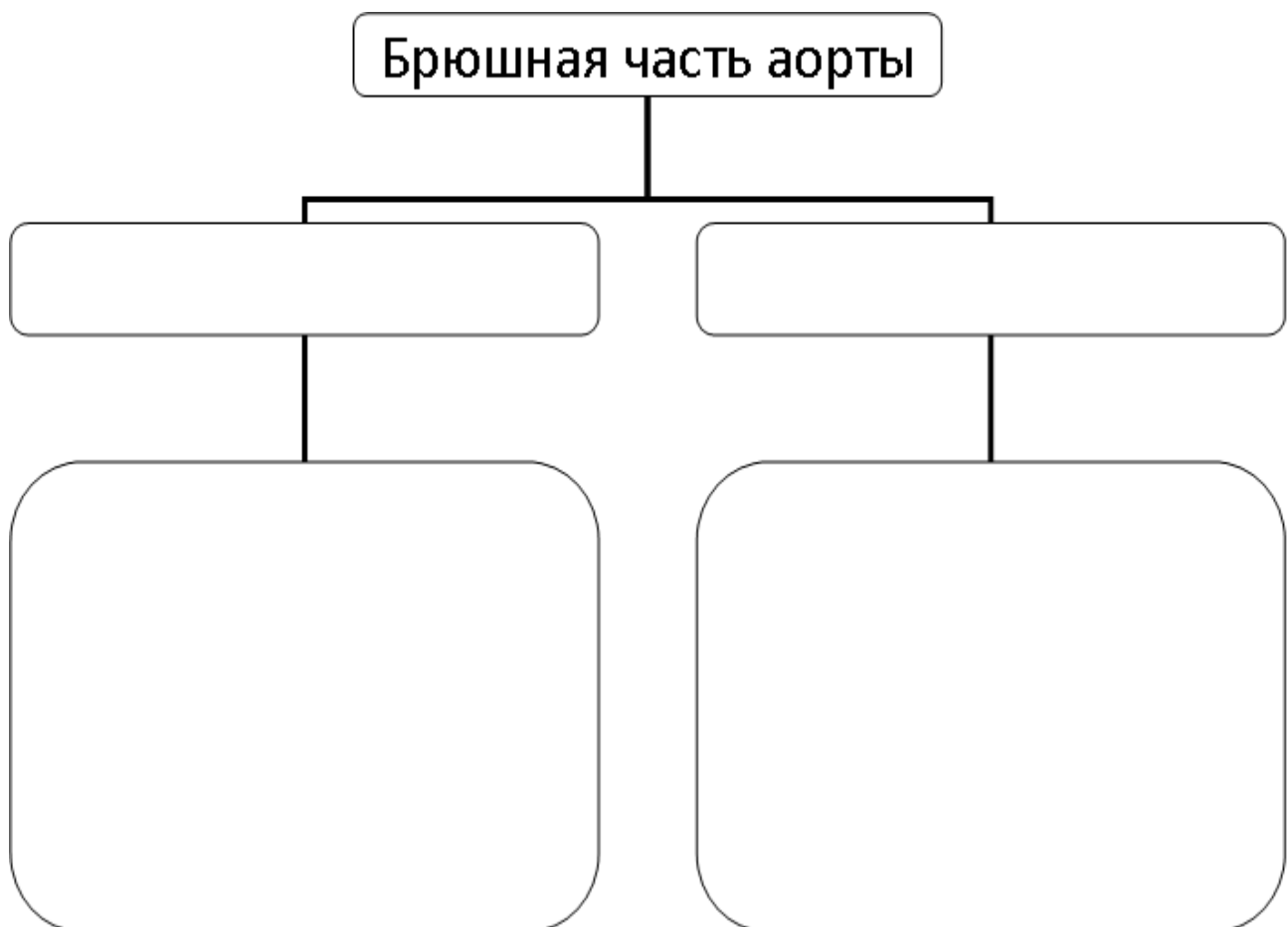
г) _____

5. Висцеральными ветвями грудной аорты является _____

2. Заполните таблицу:

ОТДЕЛЫ ЖЕЛУДКА	ОСНОВНЫЕ АРТЕРИИ	ВЕТВИ	АНАСТОМОЗЫ
Малая кривизна			
Большая кривизна			
Дно желудка			

3. Составьте и продолжите схему ветвления брюшной части аорты.



IV. Вопросы для самоконтроля:

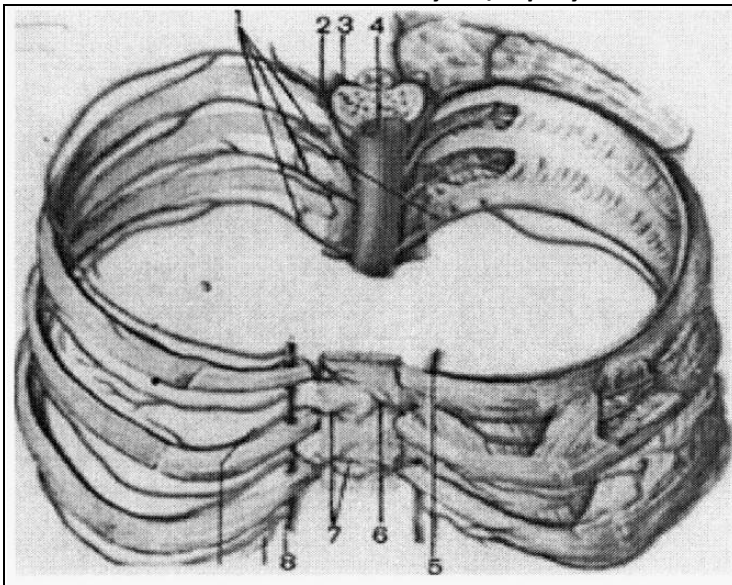
1.Перечислите висцеральные ветви брюшной и грудной частей аорты. _____

2.Назовите анастомозы ветвей грудной и брюшной частей аорты. _____

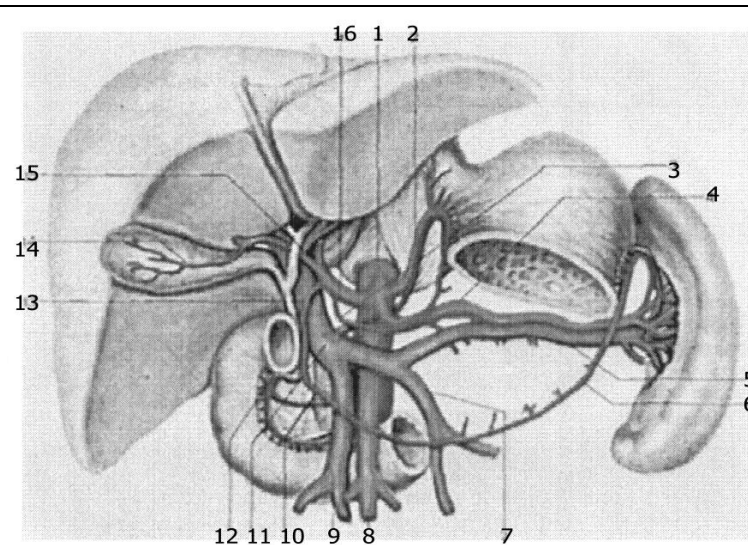
3.Назовите ветви, кровоснабжающие надпочечники. _____

4.Кровоснабжение 12-перстной кишки осуществляется: _____.

V. Сделать обозначения на следующих рисунках.



1
2
3
4
5
6
7
8



1
2
3
4
5
6
7
8
9
10
11
12
13
14
15
16

Методические рекомендации к внеаудиторной самостоятельной работе по теме: **АНАТОМИЯ И ТОПОГРАФИЯ ОБЩЕЙ И НАРУЖНОЙ И ВНУТРЕННЕЙ ПОДВЗДОШНОЙ АРТЕРИИ И ИХ ВЕТВЕЙ.**

I. Вопросы исходного уровня

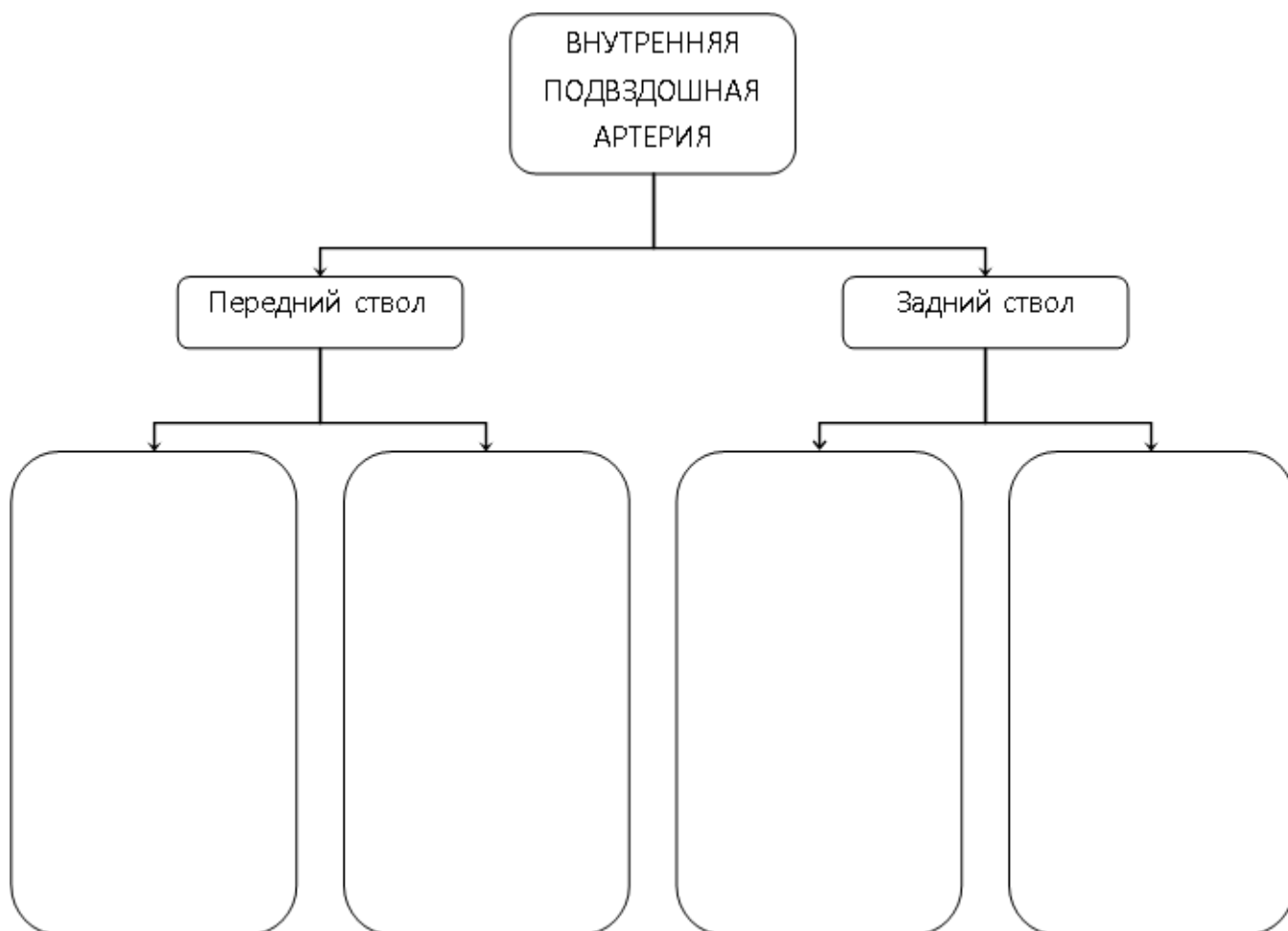
1. Топография органов и стенок малого таза (каналы и отверстия). Промежность.
2. Общая характеристика аорты и ее отделов.
3. Конечные ветви нисходящей части аорты – общие подвздошные артерии.

2. ЦЕЛЕВЫЕ ЗАДАЧИ.

СТУДЕНТ ДОЛЖЕН ЗНАТЬ:
<ol style="list-style-type: none">1. Топографию общей подвздошной артерии и ее ветвей.2. Наружную подвздошную артерию и ее ветви (нижняя подчревная и огибающая подвздошную кость глубокая).3. Топографию внутренней подвздошной артерии и ее отделы, передний и задний ствол4. Ход и ветви переднего ствола внутренней подвздошной артерии (пупочная, верхняя и нижняя пузырные артерии, запирательная, внутренняя срамная, ягодичная, средняя прямокишечная, маточная).5. Топография, ход и ветви заднего ствола внутренней подвздошной артерии (верхняя ягодичная, позвоночно-поясничная, латеральная крестцовая артерии).6. Кровоснабжение органов и стенок малого таза (мочевой пузырь, матка, прямая кишка, предстательная железа, яичник, маточная труба, мочеочник, промежность)7. Наличие анастомозов в системе наружной и внутренней подвздошных артерий.
СТУДЕНТ ДОЛЖЕН УМЕТЬ:
<ol style="list-style-type: none">1. Назвать и показать на препарате общую подвздошную артерию.2. Показать на препарате наружную подвздошную артерию и ее ветви.3. Показать на препарате внутреннюю подвздошную артерию и ее ветви.4. Найти и показать на препарате ветви заднего и переднего ствола5. Показать и назвать артерии, кровоснабжающие стенки малого таза.6. Показать и назвать пупочную артерию и ее ветви.

III. Задания для самостоятельной работы.

1. Составьте схему ветвления внутренней подвздошной артерии.



2. Заполните таблицу кровоснабжения органов малого таза.

ОРГАНЫ ТАЗА	ОСНОВНЫЕ АРТЕРИИ	АНАСТОМОЗЫ
Мочевой пузырь		
Предстательная железа		
Матка		
Яичко (яичник)		
Прямая кишка		

3. Что такое "корона смерти"? Опишите анастомозы, ее образующие и изобразите схематично.

IV. Вопросы для самоконтроля:

1. Укажите место деления общей подвздошной артерии _____

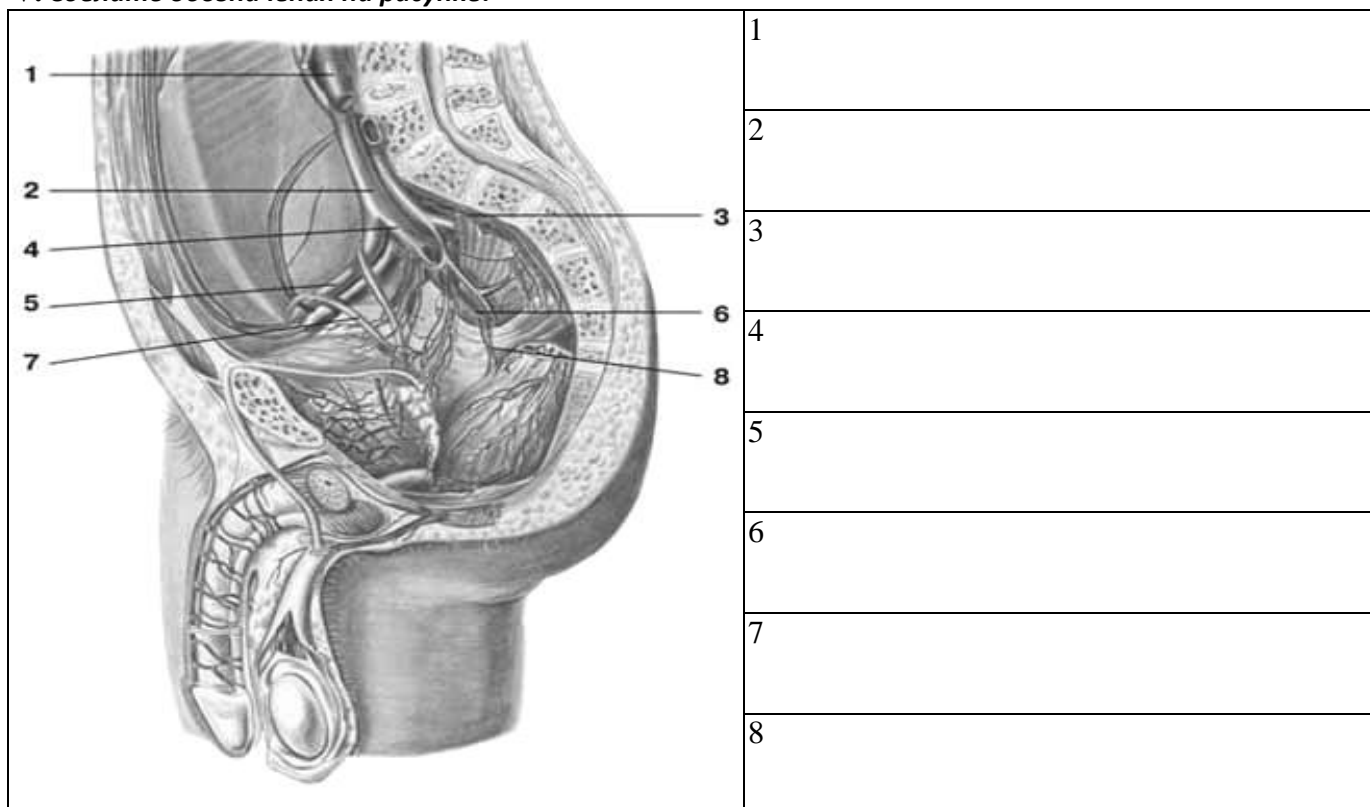
2. Назовите анастомозы ветвей внутренней подвздошной артерии. _____

3. Какие артерии кровоснабжают мочевой пузырь _____

4. Перечислите ветви наружной подвздошной артерии _____

5. Укажите источники кровоснабжения предстательной железы и мочеточника. _____

V. Сделать обозначения на рисунке.



МЕТОДИЧЕСКИЕ РЕКОМЕНДАЦИИ К ПРАКТИЧЕСКОМУ ЗАНЯТИЮ ПО ТЕМЕ:
 «АНАТОМИЯ И ТОПОГРАФИЯ АРТЕРИИ СВОБОДНОЙ ВЕРХНЕЙ КОНЕЧНОСТИ
 (ПОДМЫШЕЧНАЯ, ПЛЕЧЕВАЯ АРТЕРИИ, АРТЕРИИ ПРЕДПЛЕЧЬЯ И КИСТИ). АРТЕРИИ
 СВОБОДНОЙ НИЖНЕЙ КОНЕЧНОСТИ (БЕДРА, ГОЛЕНИ И СТОПЫ). ЗНАЧЕНИЕ И
 ПРАКТИЧЕСКИЕ НАВЫКИ. РЕНТГЕН-АНАТОМИЯ».

Знания анатомии сосудов свободных верхней и нижней конечностей, а также их взаимоотношение с окружающими мышечно-фасциальными образованиями, необходимы врачам широкого профиля. Знание топографии магистральных стволов, пути окольного кровотока, кровоснабжение суставов необходимы при решении вопроса о наложении лигатур и оперативных вмешательствах.

I. Цели:

<p>Студент должен знать:</p>	<ol style="list-style-type: none"> 1. Топографию подмышечной артерии в составе сосудисто-нервного пучка. 2. Ветви подмышечной артерии соответственно трем отделам. 3. Анастомозы с ветвями подключичной артерии. 4. Топографию плечевой артерии в составе сосудисто-нервного пучка. 5. Топографию и ход боковых ветвей плечевой артерии. 6. Конечные ветви плечевой артерии (Их топография, ход и ветви). 7. Ветви лучевой артерии в области кисти. 8. Ветви локтевой артерии в области кисти. 9. Образование поверхностной ладонной дуги и ее ветви. 10. Образование глубокой ладонной дуги и ее ветви. 11. Топографию бедренной артерии в составе сосудисто-нервного пучка. 12. Топографию и ход проксимальных ветвей бедренной артерии. 13. Глубокую артерию бедра и ее ветви. 14. Топографию, ход и ветви подколенной артерии. 15. Топографию, ход и ветви передней большеберцовой артерии. 16. Топографию, ход и ветви задней большеберцовой артерии. 17. Дугообразную и тыльную артерии стопы с образованием тыльной артериальной дуги. 18. Конечные ветви задней большеберцовой артерии с образованием подошвенной артериальной дуги. 19. Ветви тыльной и подошвенной артериальных дуг.
<p>Студент должен уметь:</p>	<ol style="list-style-type: none"> 1. Показать на влажном препарате подмышечную артерию и ее ветви 2. Назвать и показать на препарате плечевую артерию и ее ветви. 3. Назвать и показать на препарате конечные ветви плечевой артерии (локтевая и лучевая). 4. Показать топографию лучевой артерии в нижней трети предплечья.

	5.Показать топографию локтевой артерии в нижней трети предплечья. 6.Показать поверхностную артериальную дугу и ее ветви. 7.Показать глубокую артериальную дугу и ее ветви. 8.Объяснить кровоснабжение плечевого, локтевого и лучезапястного суставов. 9.Назвать и показать на препарате бедренную артерию и ее ветви. 10.Назвать и показать на препарате подколенную артерию и ее ветви. 11.Назвать и показать на препарате переднюю большеберцовую артерию и ее ветви. 12.Назвать и показать на препарате заднюю большеберцовую артерию и ее ветви. 13.Показать на препарате поверхностную и подошвенную артериальные дуги. Объяснить их образование. 14.Объяснить кровоснабжение тазобедренного, коленного и голеностопного суставов
<u>Студент должен владеть:</u>	1.Латинской терминологией по данной теме. 2.Навыками препарирования

II. Необходимый уровень знаний:

а) из смежных дисциплин:

- 1) Филогенез органов и сосудов области головы и шеи.
- 2) Онтогенез сосудов головы и шеи.

б) из предшествующих тем:

- 1) Анатомия и топография костей верхней и нижней конечностей.
- 2) Анатомические и топографические особенности мышц свободной верхней и нижней конечностей.

в) из текущего занятия:

1. Подмышечная артерия. Топография хода, ветви, область кровоснабжения.
2. Плечевая артерия. Топография хода, ветви, область кровоснабжения.
3. Лучевая артерия. Топография хода, ветви, область кровоснабжения.
4. Локтевая артерия. Топография хода, ветви, область кровоснабжения.
5. Артерии кисти. Топография хода, ветви, область кровоснабжения.
6. Формирование артериальных дуг кисти.

III Объект изучения:

Артерии верхней конечности и их ветви: подмышечная, плечевая, лучевая, локтевая артерии и артерии кисти.
 Артерии нижней конечности и их ветви: бедренная, подколенная, передняя большеберцовая, задняя большеберцовая артерии и артерии стопы.

IV. Информационная часть:

Артерии верхней конечности.

Подмышечная артерия является прямым продолжением подключичной артерии, расположена в глубине подмышечной ямки и окружена стволами плечевого сплетения. По своему ходу подмышечная артерия подразделяется на три отдела.

В **первом отделе**, на уровне ключично-грудного треугольника от подмышечной артерии отходят:

- а) подлопаточные ветви;
- б) верхняя грудная артерия;
- в) грудноакромиальная артерия.

Во **втором отделе**, на уровне грудного треугольника от подмышечной артерии отходит латеральная грудная артерия.

В **третьем отделе**, на уровне подгрудного треугольника от нее отходит

- а) подлопаточная артерия- самая крупная из ветвей подмышечной артерии. Она делится на две части: грудоспинная артерия и артерия огибающая лопатку;
- б) передняя артерия, огибающая плечевую кость;
- в) задняя артерия, огибающая плечевую кость.

Плечевая артерия является продолжением подмышечной артерии. Ее начало находится на уровне нижнего края большой грудной мышцы. Затем артерия располагается в борозде, проходящей медиальнее двуглавой мышцы плеча, на передней поверхности плечевой мышцы. В локтевой ямке плечевая артерия делится на свои конечные ветви – лучевую и локтевую артерии.

От плечевой артерии отходят:

- а) глубокая артерия плеча;
- б) верхняя коллатеральная артерия;
- в) нижняя локтевая коллатеральная артерия.

В свою очередь от глубокой артерии плеча отходят несколько ветвей (средняя коллатеральная артерия, лучевая коллатеральная артерия). Все названные коллатеральные артерии участвуют в формировании локтевой суставной сети.

Лучевая артерия начинается на 1-3 см дистальнее щели плечелучевого сустава и продолжает направление плечевой артерии. Она лежит между круглым пронатором и плечелучевой мышцей, а в нижней трети предплечья прикрыта только фасцией и кожей, поэтому здесь легко прощупать ее пульсацию. В дистальном отделе предплечья лучевая артерия, обогнув шиловидный отросток лучевой кости, переходит на тыл кисти, а затем через 1-й

межкостный промежуток проникает на ладонь. Концевой отдел лучевой артерии образует глубокую ладонную дугу. От этой дуги берут начало ладонные пястные артерии. От лучевой артерии на ее протяжении отходят ветви:

- а) лучевая возвратная артерия;
- б) поверхностная ладонная ветвь;
- в) ладонная запястная ветвь, принимающая участие в образовании ладонной сети запястья;
- г) тыльная запястная ветвь, принимающая участие в образовании тыльной сети запястья;
- д) артерия большого пальца кисти.

Локтевая артерия из локтевой ямки уходит под круглый пронатор, и далее, в сопровождении локтевого нерва, проходит между поверхностными и глубокими сгибателями пальцев. Затем пройдя под мышцами возвышения мизинца локтевая артерия проникает на ладонь и образует поверхностную ладонную дугу.

- а) ветви локтевой артерии;
- б) локтевая возвратная артерия;
- в) общая межкостная артерия, принимающая участие в образовании тыльной сети запястья;
- г) ладонная запястная ветвь, участвующая в образовании ладонной сети запястья;
- д) глубокая ладонная ветвь.

Артерии нижней конечности.

Бедренная артерия является продолжением наружной подвздошной артерии, проходит под паховой связкой через сосудистую лауну и выходит на переднюю поверхность бедра (в бедренном треугольнике). Затем артерия входит в приводящий канал и покидает его на задней поверхности бедра в подколенной ямке. К ветвям бедренной артерии относятся:

- а) поверхностная надчревная артерия;
- б) поверхностная артерия, огибающая подвздошную кость;
- в) наружные половые артерии;
- г) глубокая артерия бедра от которой отходят медиальная и латеральная артерии, огибающие бедренную кость и прободающие артерии;
- д) нисходящая коленная артерия.

Подколенная артерия является продолжением бедренной артерии. На уровне нижнего края подколенной мышцы эта артерия делится на свои конечные ветви – переднюю и заднюю большеберцовые артерии.

Ветви подколенной артерии:

- а) латеральная верхняя коленная артерия;
- б) медиальная верхняя коленная артерия;
- в) средняя коленная артерия;
- г) латеральная нижняя коленная артерия;
- д) медиальная нижняя коленная артерия.

Все эти ветви участвуют в образовании коленной суставной сети.

Задняя большеберцовая артерия служит продолжением подколенной артерии, проходит в голеноподколенном канале, который покидает под медиальным краем камбаловидной мышцы. Затем артерия направляется к медиальной лодыжке, позади которой в отдельном фиброзном канале переходит на подошву.

Ветви задней большеберцовой артерии:

- а) ветвь, огибающая малоберцовую кость;
- б) малоберцовая артерия;
- в) медиальная подошвенная артерия;
- г) латеральная подошвенная артерия.

Эта артерия образует подошвенную дугу. От подошвенной дуги отходят четыре подошвенные плюсневые артерии, которые переходят в общую подошвенную пальцевую артерию. На уровне основных фаланг пальцев каждая общая подошвенная артерия (кроме первой) делится на две собственные подошвенные пальцевые артерии. Первая же разветвляется на три собственные подошвенные пальцевые артерии.

Передняя большеберцовая артерия отходит от подколенной артерии в подколенной ямке, входит в голеноподколенный канал и сразу же покидает его через переднее отверстие в верхнем отделе межкостной перепонки голени. Затем спускается по передней поверхности мембраны вниз и продолжается на стопу под названием тыльной артерии стопы.

Ветви передней большеберцовой артерии:

- 1). задняя большеберцовая возвратная артерия;
- 2). передняя большеберцовая возвратная артерия (принимает участие в кровоснабжении коленного и межберцового суставов);
- 3). латеральная передняя лодыжковая артерия (принимает участие в образовании латеральной лодыжковой сети);
- 4). медиальная передняя лодыжковая артерия;
- 5). тыльная артерия стопы.

Возрастные особенности.

После рождения ребенка по мере увеличения возраста окружность, диаметр, толщина стенок артерий и их длина увеличиваются. Изменяются также уровень отхождения артериальных ветвей от магистральных даже тип их ветвления.

Диаметр подключичной артерии наиболее интенсивно увеличивается от момента рождения ребенка до 4 лет. В течение первые 5 лет жизни ребенка диаметр локтевой артерии увеличивается более интенсивно, чем лучевой, но в дальнейшем диаметр лучевой артерии преобладает.

Длина артерий возрастает пропорционально росту тела и конечностей. С возрастом удлиняются артерии, кровоснабжающие внутренние органы, и артерии верхних и нижних конечностей. Так, у новорожденных детей грудного возраста нижняя брыжеечная артерия имеет длину 5—6 см, а у взрослых — 16—17 см.

Уровни отхождения ветвей от магистральных артерий у новорожденных и детей, как правило, располагаются проксимальнее, а углы, под которыми отходят эти сосуды, у детей больше, чем у взрослых.

Изменяется также топография артерий конечностей. Например, у новорожденного проекция локтевой артерии соответствует переднемедиальному краю локтевой кисти. С возрастом локтевая и лучевая артерии перемещаются по отношению к срединной линии предплечья в латеральном направлении. У детей старше 10 лет эти артерии располагаются и проецируются так же, как и у взрослых. Проекция бедренной и подколенной артерий в первые годы жизни ребенка также смещается в латеральном направлении от срединной линии бедра. При этом проекция бедренной артерии приближается к медиальному краю бедренной кости, а проекция подколенной артерии — к срединной линии подколенной ямки. Наблюдается изменение топографии ладонных артериальных дуг. Поверхностная ладонная дуга у новорожденных и детей младшего возраста располагается проксимальнее середины II и III пястных костей, у взрослых она проецируется на уровне середины III пястной кости.

Формирование, рост, тканевая дифференцировка сосудов внутриорганный кровеносного русла (мелких артерий и вен) в различных органах человека протекают в онтогенезе неравномерно. Стенки артериального отдела внутриорганных сосудов, в отличие от венозного, к моменту рождения имеют три оболочки: наружную, среднюю и внутреннюю. После рождения увеличиваются длина внутриорганных сосудов, их диаметр, количество межсосудистых анастомозов, число сосудов на единицу объема органа. Наиболее интенсивно протекает этот процесс на первом году жизни и в период от 8 до 12 лет.

Кровеносные сосуды к моменту рождения снабжены специальными механизмами, регулирующими кровоток. Один из таких механизмов — прекапиллярные сфинктеры, которые представляют собой скопление гладких мышечных клеток в устье капилляров. Возрастные изменения микроциркуляторного русла у человека в разных органах и тканях протекают в зависимости от времени становления структур этих органов.

Рентгеноанатомия.

В настоящее время рентгенологическому исследованию на живом доступны почти все кровеносные сосуды (ангио- или вазография). В клинике применяются различные методы рентгенологического исследования сосудов, наполняемых рентгеноконтрастным веществом: исследование сосудов (ангиография), артерий (артериография), сердца и магистральных артерий (ангиокардиография) и вен (флебография).

Рентгенологическое исследование кровеносных сосудов живого человека путем введения непосредственно в сосуды контрастных веществ с одновременной в момент инъекции рентгенографией называется вазографией. Вводя контрастные вещества в плечевую или бедренную артерию получают изображение крупных магистральных артериальных стволов конечностей и их ветвей. Благодаря одновременному рентгеновскому изображению костей на рентгенограммах любой области тела легко определяется скелетотопия артерий.

V. Практическая работа:

Задание № 1. В глубине подмышечной впадины найдите сосудистый пучок, который состоит из подмышечной артерии, окруженной стволами плечевого сплетения и подмышечной вены, находящейся медиальнее артерии. Сосуды просмотрите на всем протяжении от 1 ребра до нижнего края большой грудной мышцы. В ключично-грудном треугольнике в проксимальном отделе подмышечной артерии найдите тонкую верхнюю грудную артерию, проследите ее от 1 и 2 межреберных промежутков. На уровне верхнего края малой грудной мышцы отходит грудно-акромальная артерия, дельтовидная и акромальная ветви которой направляются в дельтовидно-грудную борозду, а грудные ветви видны на внутренней поверхности малой и большой грудных мышц. Латеральная грудная артерия отходит от подмышечной артерии на уровне грудного треугольника и спускается по наружной поверхности передней зубчатой мышцы. В подгрудном треугольнике на уровне нижнего края подлопаточного мускула от подмышечной артерии отходит подлопаточная артерия, которая делится на две ветви: грудно-спинную, которая идет вдоль латерального края лопатки и подходит к широчайшей мышце спины и артерию, огибающую лопатку, проходящую через трехстороннее отверстие. На уровне верхнего края сухожилия широчайшей мышцы спины найдите переднюю и заднюю артерии, огибающие плечевую кость. Задняя артерия большего диаметра направляется к четырехстороннему отверстию вместе с подмышечным нервом. Подмышечная артерия при выходе из подмышечной полости продолжается в плечевую артерию.

Задание № 2. В глубине медиальной борозды двуглавой мышцы найдите сосудисто-нервный пучок плеча: плечевую артерию, две плечевые вены, длинные ветви плечевого сплетения. Проследите плечевую артерию от нижнего края большой грудной мышцы до локтевой ямки. На границе между верхней и средней третями плеча от плечевой артерии отходит глубокая артерия плеча. На уровне середины плеча от основного ствола отходит верхняя локтевая коллатеральная артерия, которая спускается вниз вместе с локтевым нервом. Немного выше медиального надмышелка плечевой кости найдите нижнюю коллатеральную артерию. Она идет вниз от передней поверхности плечевой мышцы. На всем протяжении плечевой артерии видно много мышечных ветвей.

В локтевой ямке на уровне шейки лучевой кости, под апоневрозом двуглавой мышцы плеча плечевая артерия делится на два ствола: локтевую и плечевую артерии.

Задание № 3. Найдите конечные ветви плечевой артерии. В локтевой ямке (место деления плечевой артерии) латеральное положение занимает лучевая, а медиальное — локтевая артерия. В верхнем отделе от лучевой артерии отходит вверх по направлению к передней латеральной локтевой борозде лучевая возвратная артерия. На предплечье найдите лучевую артерию в лучевой борозде. На уровне нижнего края квадратного пронатора от нее отходит ладонная запястная ветвь, направляющаяся к капсуле лучезапястного сустава. На возвышении большого пальца, иногда прободая его, идет поверхностная ладонная ветвь, которая соединившись с локтевой артерией, замыкает поверхностную ладонную дугу. Далее найдите лучевую артерию в области «анатомической табакерки». Здесь от нее

отходит тыльная запястная ветвь. Первая тыльная запястная артерия идет по тыльной поверхности кисти и дает ветви к лучевой стороне указательного и обеим сторонам большого пальца. Артерия большого пальца отходит от лучевой артерии после того, как она через 1 межкостный промежуток проникнет на ладонь. На ладони под сухожилиями сгибателей пальцев на уровне оснований пястных костей она образует глубокую ладонную дугу. Видна при перерезанных сухожилиях длинных сгибателей. Можно определить пульсацию лучевой артерии в нижней трети предплечья в лучевой борозде и в «анатомической табакерке».

Задание № 4. Найдите локтевую артерию. Она отходит от плечевой на уровне головки лучевой кости и ложится под круглый пронатор. При рассеченном круглом пронаторе найдите отходящую вверх и медиально локтевую возвратную артерию, которая в дальнейшем делится на переднюю и заднюю ветви, участвующие в образовании сети локтевого сустава. Несколько дистальнее локтевой возвратной артерии найдите общую межкостную артерию. Она у межкостной перепонки делится на переднюю межкостную и заднюю межкостную артерии. Последняя прободает межкостную перепонку и переходит на ее дорзальную сторону. В нижней трети предплечья покажите локтевую артерию в сопровождении вен и локтевого нерва в локтевой борозде. На уровне гороховидной кости от локтевой артерии отходит тыльная запястная ветвь, которая вместе с одноименной ветвью от лучевой артерии образует тыльную запястную ось (видна не всегда, ветвь тонкая). Несколько дистальнее тыльной запястной ветви отходит глубокая ладонная ветвь, которая анастомозирует с лучевой артерией, образуя глубокую ладонную дугу. Она может быть рассмотрена при перерезанных сухожилиях длинных сгибателей пальцев. Если удален ладонный апоневроз, можно видеть поверхностную ладонную дугу, которая образована продолжением локтевой артерии и поверхностной ладонной ветвью лучевой артерии. От выпуклой части дуги отходят четыре общие ладонные пальцевые артерии, каждая из которых делится на две собственные пальцевые артерии, идущие по обращенным друг к другу поверхностям соседних пальцев.

Задание № 5. Отверните в сторону лоскуты большой ягодичной мышцы и обнаружьте проходящие через надгрушевидное отверстие верхние ягодичные артерию и вену и проходящие через подгрушевидное отверстие нижние ягодичные артерию и вену. Через это же отверстие выходит внутренняя половая артерия. Переверните труп. На передней поверхности бедра найдите в бедренном треугольнике вышедшую через сосудистую лакуну бедренную артерию. Она ложится в подвздошно-гребешковую ямку, в переднюю бедренную борозду, а затем уходит через приводящий канал в подколенную ямку. В проксимальном отделе от бедренной артерии отходит поверхностная надчревная артерия и направляется вверх. На учебном препарате ее обычно вместе с жировой клетчаткой удаляют. Вдоль паховой связки в латеральную сторону направляется поверхностная артерия, огибающая подвздошную кость, в медиальную сторону отходят наружные половые артерии. В верхней трети бедра от бедренной артерии отходит очень крупный ствол – глубокая артерия бедра. От нее берут начало в верхнем отделе два крупных ствола латеральная артерия, огибающая бедренную кость с ее восходящей, нисходящей и поперечной ветвями и медиальная артерия, огибающая бедренную кость, с восходящей, поперечной и глубокой ветвями. Ниже от глубокой артерии бедра отходят три прободательные артерии. Они направляются назад к задней группе мышц бедра. Первая прободательная артерия уходит на уровне нижнего края короткой приводящей мышцы, вторая – на уровне нижнего края длинной приводящей мышцы, третья – является продолжением основного ствола. Бедренная артерия отдает многочисленные мышечные ветви, ветви к паховым узлам. В приводящем канале от нее отходит нисходящая коленная артерия, которая через переднее отверстие канала покидает его и участвует в образовании сети коленного сустава. Далее бедренная артерия покидает через нижнее отверстие приводящий канал и ложится в подколенную ямку. В этой зоне артериальный ствол носит название подколенной артерии. Артерия расположена на кости, сзади от нее находится подколенная вена и большеберцовый нерв. От подколенной артерии отходят мышечные ветви артерий, участвующих в образовании сети коленного сустава: латеральная верхняя коленная артерия, медиальная верхняя коленная артерия, средняя коленная артерия, медиальная нижняя коленная артерия, латеральная нижняя коленная артерия. Для того, чтобы правильно показать эти артерии, нужно четко ориентироваться в препарате, исключить мышечные ветви, оставшиеся артерии называть по их положению. На учебном препарате некоторых ветвей может быть не видно.

Задание № 6. Найдите место деления подколенной артерии под камбаловидной мышцей на два ствола: переднюю большеберцовую артерию и заднюю большеберцовую артерию. Передняя большеберцовая артерия отдает заднюю возвратную большеберцовую артерию (на препарате не видна), прободает межкостную перепонку, дает переднюю большеберцовую возвратную артерию (на препарате не видна) и располагается среди передней группы мышц голени. Ее можно видеть между передней большеберцовой мышцей и длинным разгибателем пальцев. От нее отходят многочисленные мышечные ветви, в дистальном отделе она дает медиальную и латеральную передние лодыжковые артерии, образующие лодыжковые сети. Затем между передней большеберцовой мышцей и длинным разгибателем большого пальца она выходит на тыл стопы и называется тыльной артерией стопы. От нее в проксимальном отделе отходят латеральная и медиальная предплюсневые артерии (тонкие ветви, медиальная предплюсневая артерия не всегда бывает видна на препарате) на уровне основания плюсневой кости от дорзальной артерии стопы отходит наиболее крупная ее ветвь – дугообразная артерия, которая следует к латеральному краю стопы на уровне плюсневых костей и анастомозирует с латеральной предплюсневой артерией, образуя тыльную артериальную дугу. От нее отходят три предплюсневые дорзальные артерии каждая из которых делится на две тыльные пальцевые артерии, следующие по обращенным друг к другу тыльным поверхностям пальцев (II, III, IV, V). Тыльная предплюсневая первая артерия является как бы продолжением тыльной артерии стопы и дает дорзальные пальцевые артерии для первого и второго пальцев. Между первой и второй плюсневыми костями от тыльной артерии стопы отходит глубокая подошвенная ветвь. Она анастомозирует с латеральной подошвенной артерией. Задняя большеберцовая артерия является как бы продолжением подколенной артерии и находится в голено-подколенном канале, она отдает многочисленные мышечные ветви. Самая крупная ее ветвь – малоберцовая артерия отходит в ее проксимальном отделе и ложится в нижний мышечно-малоберцовый канал. В дистальном отделе от задней большеберцовой артерии отходят задние медиальная и латеральная лодыжковые ветви. По выходе из голено-подколенного канала задняя большеберцовая артерия проходит посередине между медиальной лодыжкой и медиальным

краем ахиллова сухожилия и направляется на подошву. Под мышцей, отводящей большой палец, она делится на два ствола: подошвенную медиальную и подошвенную латеральную артерии. Медиальная подошвенная артерия залегает в медиальной подошвенной борозде. Латеральная подошвенная артерия - в латеральной подошвенной борозде. Последняя на уровне основания V плюсневой кости круто поворачивает в медиальную сторону и анастомозирует с медиальной подошвенной артерией и с глубокой подошвенной ветвью (от тыльной артерии стопы).

Здесь образуется подошвенная дуга, от которой отходят подошвенные предплюсневые артерии, каждая из которых отдает по две собственные подошвенные пальцевые артерии. Исключение составляет медиальная подошвенная предплюсневая артерия, которая отдает три составные подошвенные пальцевые артерии к первому и второму пальцам.

VI. Контрольные вопросы:

1. Назовите самую крупную ветвь подмышечной артерии.
2. Какая артерия проходит через трехстороннее отверстие на заднюю поверхность лопатки.
3. Какая артерия пройдет вместе с подмышечным нервом через четырехстороннее отверстие.
4. Назовите конечные ветви плечевой артерии.
5. Какая артерия будет залегать в плече - мышечном канале.
6. Какие артерии будут анастомозироваться с передней и задней ветвями локтевой возвратной артерии.
7. Какие артерии участвуют в формировании локтевой суставной сети.
8. С какой артерии анастомозирует лучевая возвратная артерия.
9. Между какими мышцами располагается лучевая артерия.
10. Какая артерия будет располагаться в анатомической «табакерке».
11. Какая артерия образует глубокую ладонную дугу.
12. Какая артерия образует поверхностную ладонную дугу.
13. Через какие топографические образования проходит бедренная артерия.
14. Какая из ветвей бедренной артерии является самой крупной.
15. Какие артерии кровоснабжают мышцы задней поверхности бедра.
16. Назовите все ветви участвующие в образовании коленной суставной сети.
17. Какая артерия образует подошвенную дугу.
18. Какие артерии кровоснабжают голеностопный сустав.

VII. Учебные задачи:

Задача №1. Хирург обнажил плечевую артерию с целью наложения лигатуры. Определите предпочтительный уровень ее перевязки для сохранения кровоснабжения дистального отдела верхней конечности.

Ответ:

Наиболее опасной перевязкой плечевой артерии является уровень, соответствующий верхней трети плеча, т.е. выше места отхождения глубокой артерии плеча, где окольными путями являются лишь мышечные ветви. При перевязках плечевой артерии на любом участке ниже места отхождения глубокой артерии плеча менее опасна и тем самым сохраняется кровоснабжение дистального отдела верхней конечности.

Задача №2. У ребенка при неудачном падении на кисть произошел оскольчатый перелом 4 и 5 пястных костей, который сопровождается обильным кровоизлиянием. Повреждение ветвей, какой артериальной дуги кисти вызвало указанное кровоизлияние? Какой сосуд образует эту дугу?

Ответ:

Повреждена поверхностная ладонная дуга. Поверхностная ладонная дуга образована продолжением локтевой артерии.

VIII. Контрольные тесты:

1. Укажите самую крупную ветвь подмышечной артерии:
 - а) верхняя грудная артерия;
 - б) грудоспинная артерия;
 - в) подлопаточная артерия;
 - г) надлопаточная артерия.
2. Какая из перечисленных артерий отдает ветви к трехглавой мышце плеча:
 - а) лучевая возвратная артерия;
 - б) средняя коллатеральная артерия;
 - в) лучевая коллатеральная артерия;
 - г) межкостная артерия.
3. Укажите место расположения лучевой артерии:
 - а) между круглым пронатором и плечелучевой мышцей;
 - б) в канале запястья;
 - в) в плечемышечном канале;
 - г) в приводящем канале.
4. Какие из перечисленных артерий образуют глубокую ладонную дугу:
 - а) общие ладонные пальцевые артерии;
 - б) лучевая артерия;
 - в) глубокая ладонная ветвь локтевой артерии;
 - г) локтевая артерия.
5. Какие из перечисленных артерий образуют поверхностную ладонную дугу:

- а) глубокая ладонная ветвь локтевой артерии;
 б) локтевая артерия;
 в) лучевая артерия;
 г) поверхностная ладонная ветвь лучевой артерии.
6. Укажите анатомическое образование, через которое проходит бедренная артерия:
 а) приводящий канал;
 б) мышечная лакуна;
 в) запирающий канал;
 г) сосудистая лакуна.
7. Какие из перечисленных артерий кровоснабжают мышцы задней поверхности бедра:
 а) медиальная артерия, огибающая бедренную кость;
 б) нижняя ягодичная артерия;
 в) прободающие артерии;
 г) латеральная артерия, огибающая бедренную кость.
8. Укажите конечные ветви подколенной артерии:
 а) передняя большеберцовая артерия;
 б) задняя малоберцовая артерия;
 в) задняя большеберцовая артерия;
 г) передняя малоберцовая артерия.
9. Какие из перечисленных артерий участвуют в кровоснабжении голеностопного сустава:
 а) малоберцовая артерия;
 б) латеральная передняя лодыжковая артерия;
 в) медиальная передняя лодыжковая артерия;
 г) тыльная артерия стопы.
10. Какие из перечисленных артерий образуют латеральную лодыжковую сеть:
 а) медиальная передняя лодыжковая артерия;
 б) латеральная передняя лодыжковая артерия;
 в) пяточные ветви;
 г) латеральные лодыжковые ветви.

Ответы к тестам:

1	2	3	4	5	6	7	8	9	10
в	б	а	б, в	б, г	г	в	а, б, г	б, в	б, г

IX. Анатомическая терминология:

Русская терминология.	Латинская терминология.
Подмышечная артерия	a.axillaris
Подлопаточные ветви	rr.subscapulares
Верхняя грудная артерия	a.thoracica superior
Грудоакромиальная артерия	a.thoracoacromialis
Акромиальная ветвь	r.acromialis
Ключичная ветвь	r.clavicularis
Дельтовидная ветвь	r.deltoideus
Грудные ветви	rr.pectorales
Латеральная грудная артерия	a.thoracica lateralis
Латеральные ветви молочной железы	rr.mammarii laterales
Подлопаточная артерия	a.subscapularis
Грудоспинная артерия	a.thoracodorsalis
Артерия, огибающая лопатку	a.circumflexa scapulae
Передняя артерия, огибающая плечевую кость	a.circumflexa anterior humeri
Задняя артерия, огибающая плечевую кость	a.circumflexa posterior humeri
Плечевая артерия	a.brachialis
Глубокая артерия плеча	a.profunda brachii
Артерии, питающие плечевую кость	aa.nutriciae humeri
Средняя коллатеральная артерия	a.collateralis media
Лучевая коллатеральная артерия	a.collateralis radialis
Верхняя локтевая коллатеральная артерия	a.collateralis ulnaris superior
Нижняя локтевая коллатеральная артерия	a.collateralis ulnaris inferior
Лучевая артерия	a.radialis
Глубокая ладонная дуга	arcus palmaris profundus
Ладонные пястные артерии	aa.metacarpals palmares
Прободающие ветви	rr.perforantes
Лучевая возвратная артерия	a.recurrentis radialis
Поверхностная ладонная ветвь	r.palmaris superficialis
Ладонная запястная ветвь	r.carpalis palmaris

Артерия большого пальца кисти	a.princeps pollicis
Лучевая артерия указательного пальца	a.radialis indicis
Тыльная запястная ветвь	r.carpalis dorsalis
Тыльная сеть запястья	rete carpale dorsale
Тыльные пястные артерии	aa.metacarpales dorsales
Тыльные пальцевые артерии	aa.digitales dorsales
Первая тыльная пястная артерия	a.digitalis dorsalis prima
Локтевая артерия	a.ulnaris
Поверхностная ладонная дуга	arcus palmaris superficialis
Локтевая возвратная артерия	a.recurrens ulnaris
Общая межкостная артерия	a.interossea communis
Передняя межкостная артерия	a.interossea anterior
Артерия, сопровождающая срединный нерв	a.comitans nervi mediani
Задняя межкостная артерия	a.interossea posterior
Возвратная межкостная артерия	a.interossea recurrens
Ладонная запястная ветвь	r.carpalis palmaris
Глубокая ладонная ветвь	r.palmares profundus
Общие ладонные пальцевые артерии	aa.digitales palmares communes
Собственные ладонные пальцевые артерии	aa.digitales palmares proprii
Локтевая артериальная сеть	rete cubiti
Ладонная сеть запястья	rete carpale palmare
Бедренная артерия	a.femoralis
Поверхностная надчревная артерия	a.epigastrica superficialis
Поверхностная артерия, огибающая подвздошную кость	a.circumflexa iliaca superficialis
Наружные половые артерии	aa.pudendae externae
Передние мошоночные ветви	rr.scrotales anteriores
Передние губные ветви	rr.labiales anteriores
Глубокая артерия бедра	a.profunda femoris
Медиальная артерия, огибающая бедренную кость	a.circumflexa femoris medialis
Латеральная артерия, огибающая бедренную кость	a.circumflexa femoris lateralis
Прободающие артерии	aa.perforantes
Нисходящая коленная артерия	a.descendes genicularis
Подколенная артерия	a.poplitea
Латеральная верхняя коленная артерия	a.superior lateralis genus
Медиальная верхняя коленная артерия	a.superior medialis genus
Средняя коленная артерия	a.media genus
Латеральная нижняя коленная артерия	a.inferior lateralis genus
Медиальная нижняя коленная артерия	a.inferior medialis genus
Коленная суставная сеть	rete articulare genus
Задняя большеберцовая артерия	a.tibialis posterior
Ветвь, огибающая малоберцовую кость	r.circumflexa fibularis
Малоберцовая артерия	a.fibularis
Латеральные лодыжковые и пяточные ветви	rr.maleolares laterales et rr.calcanei
Пяточная сеть	rete calcaneum
Соединительная ветвь	a.communicans
Медиальная подошвенная артерия	a.plantarum medialis
Латеральная подошвенная артерия	a.plantarum lateralis
Глубокая подошвенная дуга	arcus plantaris profundus
Подошвенные плюсневые артерии	aa.metatarsales plantares
Общие подошвенные пальцевые артерии	aa.digitales plantares communes
Собственные подошвенные пальцевые артерии	aa.digitales plantares propriae
Передняя большеберцовая артерия	a.tibialis anterior
Задняя большеберцовая возвратная артерия	a.recurrens tibialis posterior
Передняя большеберцовая возвратная артерия	a.recurrens tibialis anterior
Латеральная передняя лодыжковая артерия	a.maleolaris anterior lateralis
Латеральная лодыжковая сеть	rete maleolare laterale
Медиальная передняя лодыжковая артерия	a.maleolaris anterior medialis
Тыльная артерия стопы	a.dorsalis pedis
Дугообразная артерия	a.arciata
Латеральная и медиальные предплюсневые артерии	aa.tarsales laterales et mediales
Тыльные пальцевые артерии	aa.digitales dorsales
Глубокая подошвенная артерия	a.plantarum profunda

X. Препараты и учебные пособия:

1. Отпрепарированный сосудистый труп.
2. Нативные препараты сосудов верхней и нижней конечностей.
3. Таблицы.
4. Учебник и атлас анатомии человека.

ВНЕАУДИТОРНАЯ САМОСТОЯТЕЛЬНАЯ РАБОТА.

Методические рекомендации к внеаудиторной самостоятельной работе по теме:
АНАТОМИЯ И ТОПОГРАФИЯ ПОДМЫШЕЧНОЙ АРТЕРИИ.

I. Вопросы исходного уровня:

1. Стенки и сообщения подмышечной впадины. Трехстороннее и четырехстороннее отверстия.
2. Общий план строения артерий верхней конечностей.
3. Границы подключичной артерии и ее ветви.

II. Целевые задачи.

1. СТУДЕНТ ДОЛЖЕН ЗНАТЬ:
1. Границы подмышечной артерии. 2. Топографию подмышечной артерии в составе сосудисто-нервного пучка вместе с одноименной веной и стволами плечевого сплетения. 3. Ветви подмышечной артерии соответственно трем отделам: I. ключично-грудной треугольник; II. грудной треугольник; III. подгрудной треугольник. 4. Анастомозы с ветвями подключичной артерии.
2. СТУДЕНТ ДОЛЖЕН УМЕТЬ:
1. Показать на препарате подмышечную артерию и ее ветви. 2. Показать трехстороннее отверстие задней стенки подмышечной впадины и артерию, огибающую лопатку. 3. Показать четырехстороннее отверстие и заднюю артерию, огибающую плечевую кость. 4. Показать ветви подкрыльцовой артерии: верхнюю грудную, торакоакромиальную, подлопаточную артерии, передние и задние артерии, огибающие плечевую кость. 5. Показать границы подмышечной артерии.

III. Задания для самостоятельной работы.

1. Продолжите фразы:

1. Подмышечная артерия является продолжением _____ и

простирается от _____ и до

2. В подмышечной артерии выделяют _____ отдела.

3. Верхняя грудная артерия отходит от _____

4. Артерия, огибающая лопатку является ветвью _____ артерии.

2. Заполнить таблицу анастомозов ветвей подмышечной артерии:

АРТЕРИИ	Ветви подключичной артерии	Ветви подмышечной артерии
Подключичная		

Подмышечная		
-------------	--	--

IV. Вопросы самоконтроля.

1. От какого отдела подмышечной артерии отходит подлопаточная артерия? _____

2. Какие артерии отходят от среднего отдела подмышечной артерии (грудной треугольник). _____

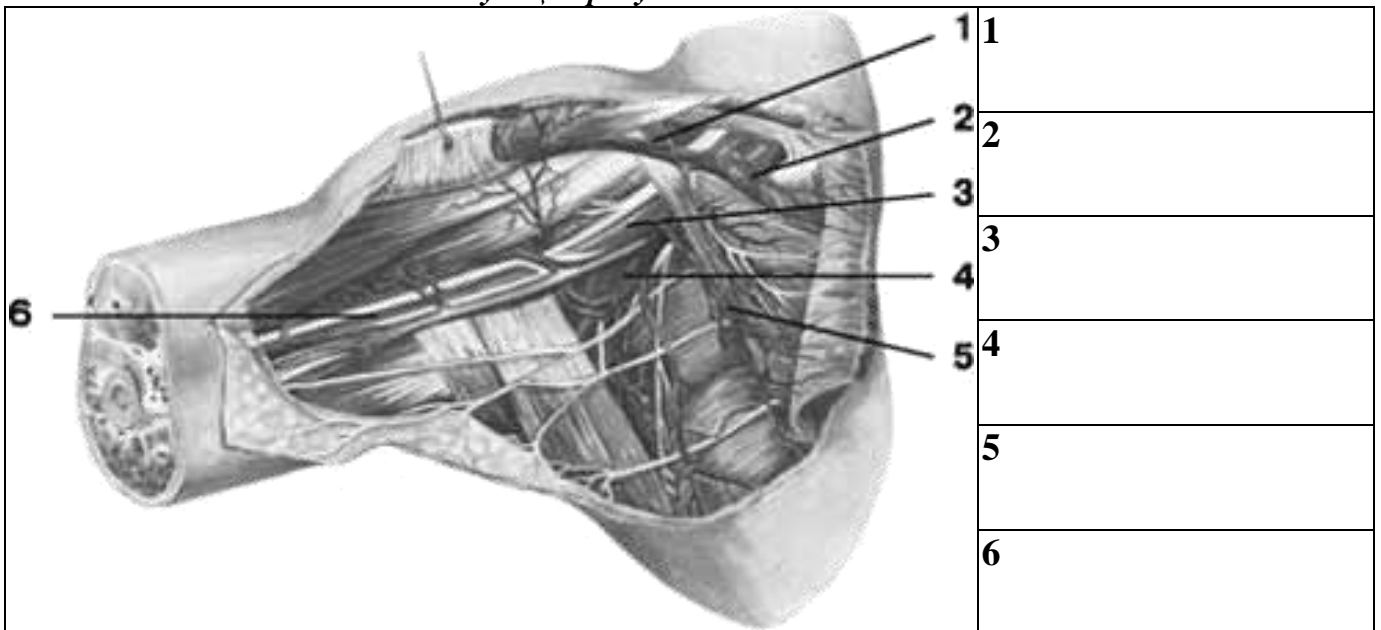
3. Что является нижней границей подмышечной артерии? _____

4. Продолжением какого сосуда является подмышечная артерия? _____

5. Какая артерия кровоснабжает переднюю зубчатую мышцу? _____

6. Куда направляется передняя грудная артерия? _____

V. Сделайте обозначения на следующих рисунках.



Методические рекомендации к внеаудиторной самостоятельной работе по теме:
АНАТОМИЯ И ТОПОГРАФИЯ АРТЕРИЙ ПЛЕЧА И ПРЕДПЛЕЧЬЯ.

I. Вопросы исходного уровня:

1. Топографические образования верхней конечности (каналы, бороздки, ямки)
2. Границы подмышечной артерии.
3. Общий план кровеносного русла верхней конечности.

II. Целевые задачи.

1. СТУДЕНТ ДОЛЖЕН ЗНАТЬ:
1. Медиальную и латеральную бороздки плеча и предплечья, канал лучевого нерва, границы и бороздки

<p>локтевой ямки.</p> <p>2. Топографию плечевой артерии в составе сосудисто-нервного пучка и ее протяженность.</p> <p>3. Топографию и ход боковых ветвей плечевой артерии: а. глубокая артерия плеча, ее ветви в канале лучевого нерва (средняя и лучевая окольные артерии); б. верхняя окольная артерия; в. нижняя окольная артерия.</p> <p>4. Концевые ветви плечевой артерии – лучевая и локтевая, их топографию, протяженность и их ветви: а) в области локтевого сгиба (возвратная лучевая артерия); б) возвратная локтевая артерия; в) общая межкостная артерия.</p> <p>5. Многочисленные мышечные ветви плечевой, локтевой и лучевой артерии.</p> <p>6. Анастомозы подмышечной и плечевой артерии а также артерии плеча и предплечья с образованием сосудистых сетей.</p>
2. СТУДЕНТ ДОЛЖЕН УМЕТЬ:
<p>1. Назвать и показать на препарате плечевую артерию и ее ветви.</p> <p>2. Назвать и показать в соответствующих анатомических образованиях лучевую артерию и ее ветви.</p> <p>3. Назвать и показать на препарате в соответствующих отделах локтевую артерию и ее ветви.</p> <p>4. Назвать и показать артерии локтевой ямки.</p> <p>5. Показать места определения частоты пульса, места измерения и определения кровяного давления крови.</p>

III. Задания для самостоятельной работы.

1. Составьте схему хода артерии плеча и предплечья.

2. Продолжите фразы:

1. Глубокая артерия плеча проходит в _____.

2. Возвратная локтевая артерия делится _____

3. Общая межкостная артерия делится _____

4. В кровоснабжении плечевого сустава принимают участие следующие ветви _____

5. Мышцы задней поверхности предплечья кровоснабжают _____

3. Заполнить таблицу кровоснабжения локтевой ямки (анастомозы артерий плеча и предплечья):

ОТДЕЛЫ ЛОКТЕВОЙ ЯМКИ	ВЕТВИ ПЛЕЧЕВОЙ АРТЕРИИ	ВЕТВИ ЛОКТЕВОЙ АРТЕРИИ	ВЕТВИ ЛУЧЕВОЙ АРТЕРИИ
ПЕРЕДНЯЯ МЕДИАЛЬНАЯ БОРОЗДА			
ПЕРЕДНЯЯ ЛАТЕРАЛЬНАЯ БОРОЗДА			

Задняя медиальная борозда			
Задняя латеральная борозда			

IV. Вопросы самоконтроля.

1. Продолжением чего является плечевая артерия? _____

2. Какая артерия проходит в канале лучевого нерва? _____

3. Где залегает нижняя околная артерия? _____

4. Какие мышцы предплечья кровоснабжает плечевая артерия? _____

5. Какие артерии образуют локтевую сосудистую сеть? _____

V. Сделайте обозначения на следующих рисунках.

1	1
2	2

3	3
4	4
5	5
	6
	7

Методические рекомендации к внеаудиторной самостоятельной работе по теме:
АРТЕРИИ КИСТИ.

Вопросы для проверки:

1. Скелет и мышцы кисти и их классификация.
2. Топографические образования кисти, каналы и бороздки.
3. Общий план расположения артерий верхней конечности. Магистральные стволы.
4. Лучевая и локтевая артерии.

1. СТУДЕНТ ДОЛЖЕН ЗНАТЬ:
<ol style="list-style-type: none"> 1. Топографию мышцы кисти – мышцы возвышения большого пальца (тенор) и малого пальца (гипотенер). Ладонный апоневроз. 2. Топографию лучевой артерии в нижней трети предплечья (анатомическая табакерка) и на кисти. 3. Ветви лучевой артерии в области кисти. 4. Топографию локтевой артерии, ее ход в нижней трети предплечья и кисти. 5. Образование поверхностной латеральной дуги и ее ветви. 6. Образование глубокой артериальной дуги и ее ветви. 7. Анастомозы артерий предплечья и кисти с образованием лучезапястного сустава.
2. СТУДЕНТ ДОЛЖЕН УМЕТЬ:
<ol style="list-style-type: none"> 1. Найти и показать лучевую артерию в нижней трети предплечья (место определения частоты пульса), в анатомической табакерке и в первом межпальцевом промежутке. 2. Показать локтевую артерию в нижней трети предплечья и на передней медиальной поверхности кисти. 3. Показать поверхностную артериальную дугу и ее ветви (общие пальцевые и собственно пальцевые артерии). 4. Показать глубокую артериальную дугу и ее ветви. 5. Показать тыльную запястную ветвь лучевой артерии. 6. Показать дорзальные метокарпальные артерии. 7. Показать ветви идущие к первому пальцу. 8. Описать кровоснабжение лучезапястного сустава.

III. Задания для самостоятельной работы.

1. Составьте схему кровоснабжения лучезапястного сустава.

2. Продолжите фразы:

1. От поверхностной ладонной дуги отходят _____

2. Глубокую ладонную дугу образуют _____

3. Ладонная сеть запястья образована _____

4. Тыльная (дорзальная) запястная сеть образована _____

5. Задняя ветвь общей межкостной артерии кровоснабжает _____

6. В области предплечья располагаются основные артериальные стволы.

1) _____

2) _____

7. Ладонные пястные артерии кровоснабжают _____ мышцы и впадают в _____ артерии.

3. Заполните таблицу кровоснабжения кисти.

ТОПОГРАФИЯ КИСТИ	ВЕТВИ А. RADIALIS	ВЕТВИ А. ULNARIS	АНАСТОМОЗЫ
МЫШЦЫ ВОЗВЫШЕНИЯ ПЕРВОГО ПАЛЬЦА (БОЛЬШОЙ)			
МЫШЦЫ ВОЗВЫШЕНИЯ ПЯТОГО ПАЛЬЦА (МИЗИНЕЦ)			
СРЕДНЯЯ ГРУППА МЫШЦ			

IV. Вопросы самоконтроля.

1. Общий план кровоснабжения верхней конечности _____

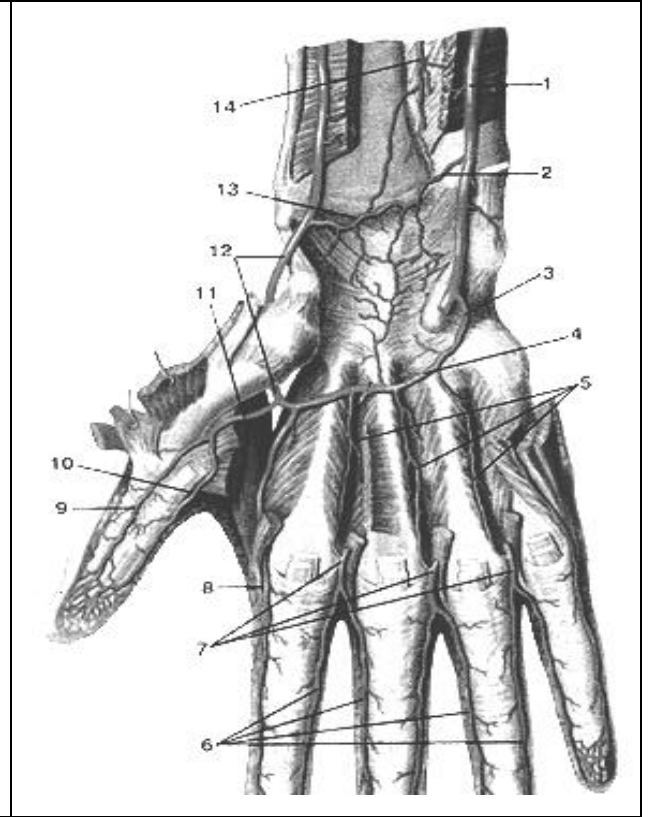
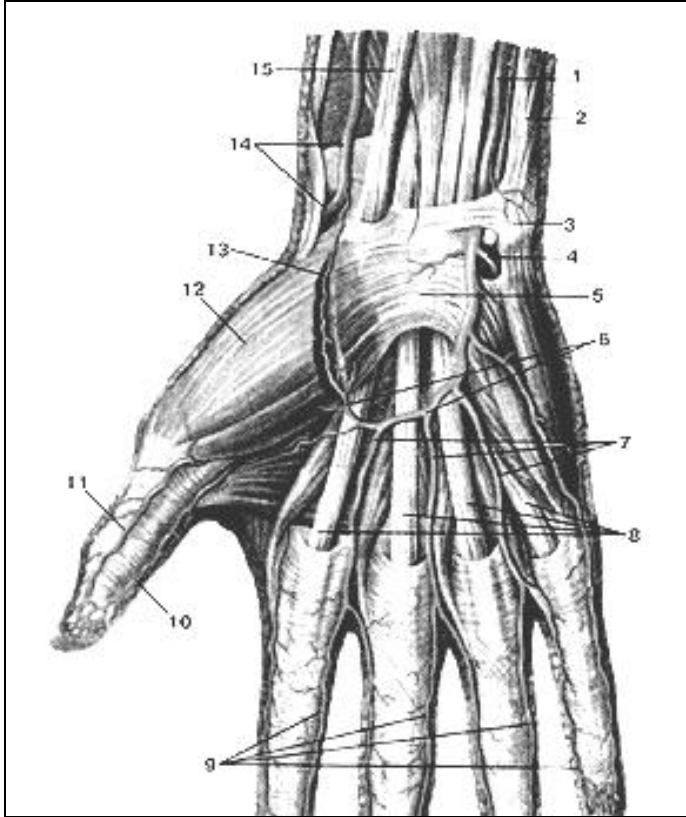
2. Перечислите источники кровоснабжения пальцев кисти _____

3. Назовите зону кровоснабжения тыльной сети запястья: _____

4. Укажите, что кровоснабжает поверхностная ладонная дуга: _____

5. Укажите, что кровоснабжает глубокая ладонная дуга: _____

V. Сделайте обозначения на следующих рисунках.



1
2
3
4
5
6
7
8
9
10
11
12
13
14
15

1
2
3
4
5
6
7
8
9
10
11
12
13
14

Методические рекомендации к внеаудиторной самостоятельной работе по теме:
АРТЕРИИ НИЖНЕЙ КОНЕЧНОСТИ.

I. Вопросы исходного уровня:

1. Функциональные мышечные группы соответствующие нижней конечности (бедро, голень, стопа)
2. Топографические образования нижней конечности, их сообщения (отверстия, ямки, борозды лакуны, каналы).
3. Общий план кровоснабжения нижней конечности.
4. Наружную и внутреннюю подвздошные артерии.

II. Целевые задачи.

СТУДЕНТ ДОЛЖЕН ЗНАТЬ:
<ol style="list-style-type: none">1. Топографию, ход и протяженность основных артерий нижней конечности (бедренная, подколенная, большеберцовая, малоберцовая) и сосудисто-нервные пучки.2. Бедренную артерию, вышедшую из сосудистой лакуны, и ее проксимальные ветви:<ol style="list-style-type: none">а) поверхностная надчревная артерия;б) поверхностная артерия, огибающая подвздошную кость;в) наружные половые артерии.3. Глубокую артерию бедра и ее ветви:<ol style="list-style-type: none">а) медиальная и латеральная артерии, огибающие бедренную костьб) три прободающие артерии4. Расположение бедренной артерии в составе сосудисто-нервного пучка в приводящем канале.5. Нисходящую артерию коленного сустава и мышечные ветви.6. Подколенную артерию, ее топографию и ветви.7. Топографию, ход и ветви передней большеберцовой артерии:8. Дорзальную и дугообразную артерии стопы с образованием тыльной артериальной дуги.9. Топографию задней большеберцовой артерии и ее ветвей (малоберцовую артерию, мышечные ветви, медиальную и латеральную лодыжковые артерии).10. Конечные ветви задней большеберцовой артерии с образованием подошвенной артериальной дуги.11. Ветви тыльной и подошвенной артериальных дуг. Наличие между ними анастомозов в виде прободающих артерий.12. Межартериальные анастомозы в системе нижней конечности с образованием сосудистых сетей суставов.
СТУДЕНТ ДОЛЖЕН УМЕТЬ:
<ol style="list-style-type: none">1. Назвать и показать на препарате сосудистую и мышечную лакуны, бедренный треугольник, Гунтеров (приводящий) канал, подколенную ямку, голено-подколенный канал (Грубера), борозды стопы.2. Назвать и показать на препарате бедренную, подколенную, малоберцовую, большеберцовую артерии и их ветви.3. Назвать и показать глубокую артерию бедра и ее ветви – прободающие и огибающие артерии.4. Показать и назвать ветви подколенной артерии.5. Показать заднюю большеберцовую артерию и ее ветви в голено-подколенном канале. Найти и показать на препарате малоберцовую артерию и ее продолжение на стопу.6. Показать переднюю большеберцовую артерию и ее ветви.7. Показать на препарате поверхностную и подошвенную артериальные дуги и их ветви. Объяснить их образования.8. Найти и показать прободающие артерии стопы9. Назвать пути окольного кровотока в системе артерий нижней конечности и анастомозы между ветвями магистральных артерий таза, бедра, голени и стопы.

III. Задания для самостоятельной работы.

1. Продолжите фразы:

1. Бедренная артерия является продолжением _____ и залегает на _____.
2. Глубокая бедренная артерия кровоснабжает _____
3. В образовании сосудистой сети коленного сустава принимают участие _____

4. Передняя большеберцовая артерия залегает на _____ поверхности голени
5. Малоберцовая артерия кровоснабжает _____
6. От подошвенной артериальной дуги отходят _____
7. Дорзальная поверхность стопы кровоснабжается артериями: _____

2. Составьте общую схему артерий нижней конечности.

3. Заполните таблицу кровоснабжения суставов нижней конечности

Название сустава	Источники кровоснабжения	Анастомозы
Тазобедренный сустав		
Коленный сустав		
Голеностопный сустав		
Суставы стопы		

IV. Вопросы для самоконтроля:

1. Где начинается и в каких топографических образованиях располагается задняя большеберцовая артерия? _____

2. Какие ветви отходят от бедренной артерии? _____

3. Какие артерии кровоснабжают мышцы латеральной групп голени? _____

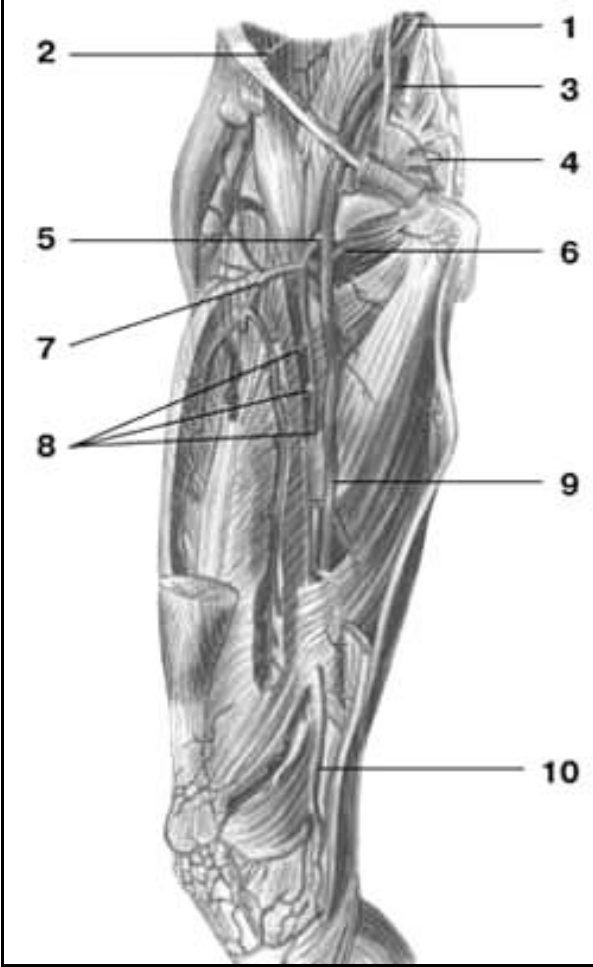
4. Как называется на стопе продолжение передней большеберцовой артерии? _____

5. Перечислите ветви подколенной артерии: _____

6. Какие артерии тыла стопы анастомозируют с артериями подошвенной поверхности _____

V. СДЕЛАТЬ ОБОЗНАЧЕНИЯ НА СЛЕДУЮЩИХ РИСУНКАХ.

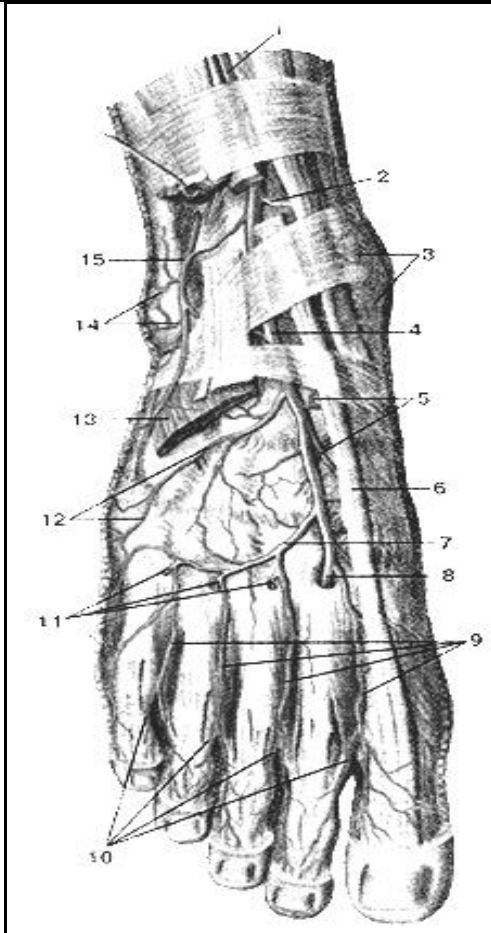
Артерии бедра

	1
	2
	3
	4
	5
	6
	7
	8
	9
	10

Артерии голени

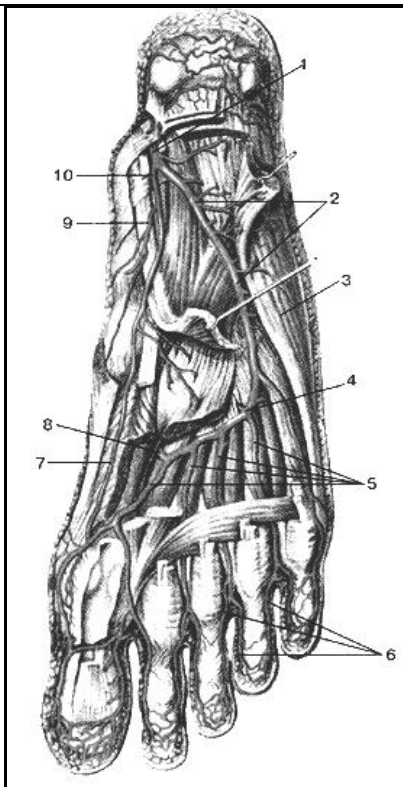
	1
	2
	3
	4
	5
	6
	7
	8
	9
	10
	11
	12

Артерии стопы



- 1
- 2
- 3
- 4
- 5
- 6
- 7
- 8
- 9
- 10
- 12
- 13
- 14
- 15

Артерии стопы



- 1
- 2
- 3
- 4
- 5
- 6
- 7
- 8
- 9
- 10

**МЕТОДИЧЕСКИЕ РЕКОМЕНДАЦИИ К ПРАКТИЧЕСКОМУ ЗАНЯТИЮ ПО ТЕМЕ:
«ВЕНЫ ГОЛОВЫ И ШЕИ. ВЕРХНЯЯ ПОЛАЯ ВЕНА. ВЕНЫ ГРУДНОЙ, БРЮШНОЙ
ПОЛОСТЕЙ И ТАЗА (НЕПАРНАЯ, ПОЛУНЕПАРНАЯ, НИЖНЯЯ ПОЛАЯ ВЕНА, ВОРОТНАЯ
ВЕНЫ). АНАТОМИЯ И ТОПОГРАФИЯ КАВА – КАВАЛЬНЫХ И ПОРТО – КАВАЛЬНЫХ
АНАСТОМОЗОВ. КРОВООБРАЩЕНИЕ ПЛОДА. АНАТОМИЯ ВЕН ВЕРХНЕЙ И НИЖНЕЙ
КОНЕЧНОСТЕЙ. ЗНАЧЕНИЕ И ПРАКТИЧЕСКИЕ НАВЫКИ. РЕНТГЕН – АНАТОМИЯ».**

Вены несут кровь в противоположном по отношению к артериям направлении, от органов к сердцу. Стенки их устроены по тому же плану, что и стенки артерий, но они значительно тоньше и в них меньше эластической и мышечной ткани. Вены сливаясь друг с другом образуют крупные венозные стволы. Обратному току венозной крови препятствуют особые приспособления - клапаны. Знание анатомии вен головы, шеи туловища и конечностей, а также их топографические взаимоотношения с другими структурами понадобится в дальнейшем понимании патогенеза, лечения и профилактики заболеваний внутренних органов и для выбора рациональных хирургических подходов при проведении оперативных вмешательств.

I. Цели:

<u>Студент должен знать:</u>	1.Корни верхней полой вены. 2.Плечеголовые вены и ее притоки. 3.Образование, топография и ход внутренней яремной вены. 4.Внутричерепные и внечерепные притоки внутренней яремной вены. 5.Отток венозной крови из полости черепа. 6.Топографию наружной яремной вены. 7.Топографию передней яремной вены. 8.Образование яремной венозной дуги. 9. Образование, топография и ход непарной и полунепарной вен. Их притоки. 10.Топографию и ход нижней полой вены. 11.Притоки нижней полой вены (парные и париетальные и висцеральные) 12.Корни, ход и топографию воротной вены. 13.Притоки воротной вены.
<u>Студент должен уметь:</u>	1.Назвать и показать на влажном препарате верхнюю полую вену и ее корни (плечеголовые и подключичную вены). 2.Найти и показать на нативном препарате внутреннюю яремную вену. 3.Найти и показать справа от позвоночного столба непарную вену. Ее притоки и место впадения в верхнюю полую вену 4.Найти и показать слева от позвоночного столба полунепарную вену, ее притоки и место впадения ее в непарную вену. 5.Найти и показать на препарате добавочную полунепарную вену и место впадения ее в полунепарную вену. 6.Назвать и показать на влажном препарате нижнюю полую вену и ее корни (подвздошные вены). 7.Найти и показать на трупе парные париетальные притоки нижней полой вены. 8.Назвать и показать на трупе парные висцеральные притоки нижней полой вены. 9.Найти на трупе воротную вену и ее притоки (селезеночную, верхние и нижние брыжеечные вены.)
<u>Студент должен владеть:</u>	1.Латинской терминологией по данной теме. 2.Навыками препарирования.

II. Необходимый уровень знаний:

а) из смежных дисциплин:

- 1).Филогенез органов и сосудов головы, шеи и туловища;
- 2).Органогенез сосудов головы, шеи и туловища;

б) из предшествующих тем:

- 1).Микроциркуляторное русло;
- 2).Круги кровообращения;
- 3).Строение и топографию сердца и крупных артериальных стволов;

а) из текущего занятия:

- 1).Образование и топографию верхней;
- 2).Притоки верхней полой вены;
- 3).Притоки нижней полой вены;
- 4).Топографию внутренней яремной вены;
- 5).Отток венозной крови из полости черепа;
- 6).Непарная и полунепарная вены и их притоки;
- 7).Образование и топографию воротной вены;

III. Объект изучения: Вены большого и малого кругов кровообращения. Легочные вены Верхняя полая вена, притоки, ее формирующие; их топография, проекция на поверхность грудной стенки. Вены головного мозга. Синусы твердой оболочки головного мозга. Соединения между внутричерепными и внечерепными венами (диплоические и эмиссарные вены). Поверхностные и глубокие вены головы и шеи Внутренняя, наружная и передняя яремные вены, их притоки, топография и проекция на наружные покровы. Плечеголовые вены, их формирование, топография. Подключичная вена, ее притоки, топография. Поверхностные и глубокие вены верхней конечности. Подмышечная вена, ее топография, притоки. Межреберные вены. Непарная и полунепарная вены. Позвоночные венозные сплетения. Нижняя полая вена, источники ее формирования. Поверхностные и глубокие вены нижней конечности. Наружная подвздошная вена. Пристеночные вены таза и вены расположенных в тазу органов. Внутренняя подвздошная вена. Висцеральные вены, являющиеся притоками нижней полой вены. Анастомозы между притоками верхней и нижней полых вен — кава-кавальные анастомозы. Воротная вена; ее топография, притоки. Анастомозы воротной вены с притоками верхней и нижней полых вен: порто-кавальные анастомозы.

IV. Информационная часть:

Внутренняя яремная вена начинается, в яремном отверстии черепа образуя верхнюю луковичку яремной вены. От луковички основной ствол ее идет вниз, прилегая сначала к задней поверхности внутренней сонной артерии, а затем к передней поверхности наружной сонной артерии. Выше уровня грудино – ключичного сустава, у нижнего конца внутренней яремной вены, перед тем как соединяясь с подключичной веной, образуется расширение – нижняя луковичка внутренней яремной вены. Позади грудино – ключичного сустава внутренняя яремная вена сливается с подключичной веной и образует плечеголовную вену.

К внутренним ветвям яремной вены относятся:

- 1). Синусы твердой мозговой оболочки;
- 2). Вены глазницы;
- 3). Вены внутреннего уха;
- 4). Вены губчатого вещества костей свода черепа;
- 5). Вены мозговых оболочек;
- 6). Вены большого мозга.

По пути внутренняя яремная вена принимает следующие притоки: лицевую, за нижнечелюстную, глоточные, язычную, верхнюю и среднюю щитовидные вены следуют параллельно с одноименными артериями. Найдите лицевую вену. Ее притоки соответствуют разветвлениям лицевой артерии. Из притоков лицевой вены следует отметить и найти на препарате угловую вену, которая является ее руслом, верхнюю и нижнюю губные.

Верхняя полая вена образуется в переднем средостении путем слияния двух, правой и левой плечеголовных вен, позади правого 1 ребра у грудины. Направляясь вниз, и на уровне 2 ребра вступает в полость перикарда, а ниже, на уровне соединения хряща правого 3 ребра с грудиной, впадает в правое предсердие. Верхняя полая вена клапанов не имеет. В нее впадают: медиастенальные вены, перикардальные вены, сзади на уровне верхнего края правого бронха, непосредственно перед вступлением в перикард, в верхнюю полую вену впадает непарная вена. Непарная и полунепарная вены собирают кровь из стенок брюшной и грудной полостей. Обе вены начинаются в нижнем отделе поясничной области, непарная – справа, полунепарная слева от восходящих поясничных вен. Которые в свою очередь берут начало от общих подвздошных вен и следуют, вверх располагаясь позади большой поясничной мышцы и впереди поясничных позвонков их поперечных отростков. Здесь они широко анастомозируют с поясничными венами. Направляясь кверху, правая и левая восходящие поясничные вены приближаются к срединной плоскости и уже на уровне 1 поясничного позвонка лежат на передней поверхности тела позвонка. Затем каждая из них проникает в грудную полость через щель в диафрагме. После того как восходящие поясничные вены вступили в заднее средостение, они получили название: правая – непарная вена, левая полунепарная вена. Непарная вена, направляясь вверх по правой переднебоковой поверхности грудного отдела позвоночного столба, пересекает переднюю поверхность правых задних межреберных артерий. На уровне 4 – 5 грудного позвонка отклоняется вправо и назад, гибкая заднюю поверхность корня легкого и на уровне 3 грудного позвонка образовав дугу, перебрасывается через правый бронх, впадает в верхнюю полую вену. В непарную вену вливаются: пищеводные вены, бронхиальные вены, задние межреберные вены и полунепарные вены.

Полунепарная вена вступив в грудную полость, направляется вверх по левой боковой поверхности позвоночного столба, сзади и снаружи от аорты, пересекая спереди межреберные задние артерии. На уровне 10 – 12 грудных позвонков вена заворачивает вправо, ложится на переднюю поверхность позвонков. Позади аорты, и пищевода и грудного протока и на уровне 8 грудного позвонка вливается в непарную вену. Полунепарная вена принимает: пищеводные, медиастинальные, задние межреберные числом 5- 6 и добавочную полунепарные вены. Добавленная полунепарная вена анастомозирует с левой плечеголовной веной.

Межреберные вены передние и задние, правые и левые своими ветвями сопровождают разветвление межреберных артерий. Передние межреберные вены залегают в передних отделах 9 – 10 верхних межреберных промежутках и впадают с каждой стороны соответственно в правую и левую внутреннюю грудную вену. Задние межреберные вены располагаются во всех промежутках между внутренними и наружными межреберными мышцами. Эти вены собирают кровь от реберных промежутков. Вены позвоночного столба образуют сплетения на его наружной и внутренней поверхности. Наружные позвоночные ветви располагаются на передней и задней поверхности позвоночного столба. Поэтому различают:

а) передние наружные позвоночные сплетения, которые собирают кровь от передних отделов тел позвонков, передней продольной связки и прилегающих мышц (глубокие мышцы шеи)

б) задние наружные венозные позвоночные сплетения залегают на задней поверхности позвоночного столба (на задней поверхности дуг, поперечных и остистых отростков; эти сплетения принимают кровь от глубоких мышц и кожи спины и позвонков.

2) внутренние венозные сплетения находятся в полости позвоночного канала и залегают на внутренней поверхности его костных стенок снаружи от твердой мозговой оболочки и подразделяются:

а) передние;

б) задние внутренние позвоночные венозные сплетения. Они расположены от большого затылочного отверстия до нижнего края крестцового канала. Передние и задние венозные сплетения соединены поперечными анастомозами, образуя на уровне каждого позвонка венозные кольца. Кроме того у передних внутренних имеются анастомозы с передними наружными венозными сплетениями, а у задних с задними наружными венозными сплетениями.

3) Основные позвоночные вены идут в каналах губчатого вещества, направляясь к задней поверхности тел позвонков, и вливаются в задние внутренние венозные сплетения. Внутренние позвоночные венозные сплетения имеют соединения с наружными передними венозными позвоночными сплетениями через межпозвоночные отверстия: с позвоночными венами в шейной части, с межреберными венами в грудной части, с поясничными в поясничной.

Отток крови от спинного мозга и сплетения осуществляется часто через межпозвоночные вены, или непосредственно в сегментарные.

Плечеголовые вены; правая и левая собирают кровь с головы шеи и верхних конечностей. Каждая плечеголовая вена образуется в области верхней грудной апертуры, позади соответствующего грудинно-ключичного сустава из двух вен: внутренней яремной вены и подключичной вены. В плечеголовые вены впадают: ряд небольших вен от органов средостения (тимусные, медиальные, пищеводные, бронхиальные, трахеальные, перикардио-диафрагмальные вены, наивысшие межреберные, нижние щитовидные, глубокие шейная позвоночные, внутренние грудные вены.

Нижняя полая вена собирает кровь от нижних конечностей, стенок и органов таза и брюшной полости. Нижняя полая вена образуется путем слияния двух общих подвздошных вен, левой и правой. От места своего начала следует вверх и немного вправо по боковой поверхности тел позвонков к венозному отверстию диафрагмы рядом с аортой, задняя поверхность прилегает к большой правой поясничной мышце, а затем к правой ножки диафрагмы. Нижняя полая вена, пройдя венозное отверстие диафрагмы в грудную полость, впадает в правое предсердие. Имеет париетальные (пристеночные) вены: принимает анастомозы из позвоночных сплетений, поясничной вены, нижняя диафрагмальная, висцеральные (внутренностные) вены яичковая (яичниковая), почечные, надпочечниковые, печеночные вены. Воротная вена образуется из соединения трех вен: нижней брыжеечной, верхней брыжеечной и селезеночной позади головки поджелудочной железы. Воротная вена от места своего образования направляется вверх и вправо, проходя позади верхней части двенадцатиперстную кишки и вступает в печеночно-дуоденальную связку, между листками которой она достигает ворот печени. В толще указанной связки воротная вена располагается вместе с общим желчным протоком и общей печеночной артерией. У ворот печени воротная вена делится на две ветви левую и правую. Три вены образующие воротную вену, называются корнями воротной вены. Воротная вена по своему ходу принимает кровь из левой и правой желудочных вен.

Нижняя брыжеечная вена собирает кровь со стенок верхней части прямой кишки, сигмовидной ободочной кишки и своими ветвями соответствует нижней брыжеечной артерии. Она начинается в полости малого таза под названием верхней прямокишечной вены, которая в стенки прямой кишки своими ветвями связана с прямокишечным венозным сплетением.

Верхняя брыжеечная вена собирает кровь от тонкой кишки и ее брыжейки, чревообразного отростка и слепой кишки. Верхняя брыжеечная вена начинается в области илиоцикального угла, и носит название подвздошно-ободочной вены.

Селезеночная вена собирает кровь от селезенки, желудка, поджелудочной железы, большого сальника. Начинается у ворот селезенки многочисленными селезеночными венами выходящих из вещества селезенки.

Корни воротной вены анастомозируют с корнями вен относящиеся к верхней и нижней полых вен, образуя порто-кавальные анастомозы.

Наверху в брюшной полости, пищевода, между левой желудочной вены, впадающей в воротную вену и пищеводными венами впадающие в непарную и полунепарную вены и потом в верхнюю полую вену.

В нижней части прямой кишки, между верхней прямокишечной веной, впадающей через нижнюю брыжеечную вену в воротную вену, и медиальной прямокишечной веной и нижней прямокишечной веной впадающих во внутреннюю подвздошную вену и далее в общую подвздошную вену из системы нижней полой вены.

Спереди в области пупка, где своими притоками анастомозируют вены: около пупочные вены идущие к воротной вене, верхние надчревные вены из системы верхней полой вены.

Сзади в поясничной области, между корнями вен мезоперитонеальных отделов толстой кишки (из системы воротной вены) и пристеночных поясничных вен (из системы нижней полой вены).

На задней брюшной стенке имеется каво-кавальный анастомоз между корнями поясничных вен (система нижней полой вены), которые связаны с парной восходящей поясничной веной (из системы верхней полой вены).

Каво-кавальные анастомозы между поясничными венами и межпозвоночными венами, которые в области шеи являются корнями верхней полой вены.

Вены верхней конечности.

Выделяют поверхностные и глубокие вены верхней конечности. Они соединены между собой большим количеством анастомозов и имеют многочисленные клапаны. Поверхностные (подкожные) вены развиты сильнее, чем глубокие (особенно на тыле кисти). От них начинаются основные венозные пути кожи и подкожной клетчатки — латеральная и медиальная подкожные вены руки, которые принимают кровь из венозного сплетения тыльной поверхности пальцев.

Поверхностные вены верхней конечности. Дорсальные пястные вены и анастомозы между ними образуют на тыльной поверхности пальцев, пясти и запястья тыльную венозную сеть кисти. На ладонной поверхности кисти поверхностные вены тоньше, чем на тыльной. Начало им дает венозное сплетение пальцев, в котором выделяют ладонные пальцевые вены. По многочисленным анастомозам, расположенным в основном на боковых сторонах пальцев, кровь вытекает в тыльную венозную сеть кисти.

Поверхностные вены предплечья, в которые продолжают вены кисти, образуют сплетение, в нем отчетливо выделяются латеральная и медиальная подкожные вены руки.

Латеральная подкожная вена руки начинается от лучевой части венозной сети тыльной поверхности кисти, являясь как бы продолжением первой дорсальной пястной вены. Она следует с тыльной поверхности кисти на переднюю поверхность лучевого края предплечья и, укрупняясь, направляется к локтевой ямке. Здесь латеральная подкожная вена руки анастомозирует через промежуточную вену локтя с медиальной подкожной веной руки. Далее вена продолжается на плечо в латеральной борозде двуглавой мышцы плеча, затем в борозде между дельтовидной и большой грудной мышцами, прободает фасцию и впадает под ключицей в подмышечную вену.

Медиальная подкожная вена руки является продолжением четвертой дорсальной пястной вены, проходит с тыльной стороны кисти на локтевую сторону на передней поверхности предплечья и следует к локтевой ямке, где принимает промежуточную вену локтя. Далее медиальная подкожная вена поднимается по медиальной борозде двуглавой мышцы плеча на плечо. На границе нижней и средней его третей она прободает фасцию и впадает в одну из плечевых вен.

Промежуточная вена локтя не имеет клапанов, располагается под кожей в передней локтевой области. Проходит косо от латеральной подкожной вены руки к медиальной подкожной вене руки, анастомозируя также с глубокими венами. Часто, кроме латеральной и медиальной подкожных вен, на предплечье располагается промежуточная вена предплечья. В передней локтевой области она впадает в промежуточную вену локтя или делится на две ветви, которые самостоятельно впадают в латеральную и медиальную подкожные вены руки.

Глубокие вены верхней конечности. Глубокие (парные) вены ладонной поверхности кисти сопровождают артерии, образуют поверхностную и глубокую венозные дуги.

Ладонные пальцевые вены впадают в поверхностную ладонную венозную дугу, расположенную возле артериальной поверхностной ладонной дуги. Парные ладонные пястные вены направляются к глубокой ладонной венозной дуге. Глубокие, а также поверхностная ладонные венозные дуги продолжают в глубокие вены предплечья — парные локтевые и лучевые вены, которые сопровождают одноименные артерии. Образовавшиеся из глубоких вен предплечья две плечевые вены, не доходя до подмышечной полости, на уровне нижнего края сухожилия широчайшей мышцы спины сливаются в один ствол — в подмышечную вену. Эта вена продолжается до латерального края I ребра, где переходит в подключичную вену. Подмышечная вена, как и ее притоки, имеет клапаны. Она прилежит к переднемедиальной полуокружности подмышечной артерии, собирает кровь из поверхностных и глубоких вен верхней конечности. Ее притоки соответствуют ветвям подмышечной артерии. Наиболее значительными притоками подмышечной вены являются латеральная грудная вена, в которую впадают грудонадчревные вены, анастомозирующие с нижней надчревной веной — притоком наружной подвздошной вены. Латеральная грудная вена принимает также тонкие вены, которые соединяются с I—VII задними межреберными венами. В грудно-надчревные вены впадают венозные сосуды, которые выходят из околососкового сплетения, образованного подкожными венами молочной железы.

Глубокие вены верхней конечности собирают кровь от мышц, костей, суставов. Поверхностные и глубокие вены верхней конечности содержат большое количество клапанов и анастомозируют между собой. Вены образующие эти анастомозы клапанов не имеют.

Вены таза и нижней конечности.

Венозная кровь от стенок таза и органов собирается в два венозных ствола: наружную подвздошную и внутреннюю подвздошную вены, которые соединяясь, образуют общую подвздошную вену. Соединяясь обе общие подвздошные вены, образуют нижнюю полую вену. Наружная подвздошная вена является продолжением бедренной вены и в начальном отделе имеет 1-2 клапана. В наружную подвздошную вену впадают: нижние подвздошные вены — собирают кровь с нижних отделов передней брюшной стенки. Глубокая подвздошная вена, ее образующие вены, делится на висцеральные и париетальные вены.

Париетальные вены - вливающиеся во внутреннюю подвздошную вену: 1) подвздошно-поясничная вена, сопровождает одноименную артерию и собирает кровь из межпозвоночных вен;

2) верхние ягодичные вены сопровождают парными ветвями одноименную артерию, собирают кровь с верхних отделов ягодичной области. Проходя через надгрушевидное отверстие, образуют вокруг нее венозное сплетение;

3) нижние ягодичные вены сопровождают одноименную артерию, собирают кровь большой ягодичной мышцы и мышц бедра;

4) запирательная вена, повторяет ход одноименной артерии и анастомозирует с наружной подвздошной веной и медиальной веной, огибающей бедренную кость;

5) латеральные крестцовые вены сопровождают одноименную артерию, анастомозируют с срединной крестцовой веной образуя крестцовое венозное сплетение.

Висцеральные вены — к ним относятся: 1) внутренняя полая вена, начинается в области промежности подлобковым сращением, соединяясь с глубокой дорсальной веной полового члена (клитора);

2) пузырьное венозное сплетение, оно залегает в нижних отделах мочевого пузыря, у мужчин переходит в предстательное венозное сплетение, у женщин на начальный отдел мочеиспускательного канала. Сплетение принимает кровь у мужчин от мочевого пузыря, семявыводящих протоков, семенных пузырьков и предстательной железы, у женщин от мочевого пузыря, начального отдела мочеиспускательного канала и влагалища.

3) предстательное венозное сплетение, располагается позади лобкового сращения и впереди предстательной железы, принимает кровь от предстательной железы, нижней части мочевого пузыря, мочеиспускательного канала, клетчатки предпузырного пространства и крупные вены – глубокую дорсальную вену полового члена;

4) прямокишечное сплетение делится на наружное и внутреннее сплетение прямой кишки;

5) маточное венозное сплетение.

Вены нижней конечности делятся на поверхностные и глубокие.

Поверхностные вены: в области стопы образуют густую сеть – подошвенную венозную сеть и тыльную венозную сеть. На подошвенной поверхности найдите и выделите подошвенную венозную дугу. Она располагается в борозде, отделяющей пальцы от остальной части стопы и посылает в каждый межплюсневый промежуток межголовковые вены, которые переходят на тыл стопы, где соединяются с тыльными пальцевыми венами стопы. Подкожная венозная дуга и другие поверхностные вены подошвы по периферии стопы широко анастомозируют с латеральной краевыми венами входящие в состав кожной венозной тыльной сети. Поверхностные вены анастомозируют с глубокими венами стопы, образуя большую и малую подкожные вены. Большая подкожная вена имеет несколько клапанов. Поднимаясь вверх принимает переднюю бедренную вену, которая собирает кровь из вен передней поверхности бедра. Малая и большая подкожная вены по своему ходу анастомозируют друг с другом. К глубоким венам нижней конечности которые берут начало на подошвенной поверхности стопы. По сторонам каждого пальца, которые сливаются в подошвенные плюсневые вены. После чего они впадают в подошвенную венозную дугу из которой кровь оттекает в передние большеберцовые вены: 1) задние большеберцовые вены; 2) передние большеберцовые вены; 3) подколенная вена; 4) бедренная вена. На своем пути бедренная вена принимает кровь из вен, которые сопровождают артерии нижней конечности: а) вены – спутницы бедренной артерии; б) глубокая вена бедра;

Студенты должны изучить все вены туловища, головы и шеи, верхних и нижних конечностей по учебнику и атласу и рассмотреть все это на вскрытом сосудистом трупке.

КРОВООБРАЩЕНИЕ ПЛОДА. Все, что необходимо для развития, плод получает из крови матери. Материнская кровь по маточной артерии проникает в плаценту («детское место»). Кровь матери и плода в плаценте не смешиваются, поэтому кровообращение плода называется плацентарным. В плаценте кровь плода получает из материнской крови через гематоплацентарный барьер питательные вещества. Из плаценты артериальная кровь поступает в пупочную вену плода, которая в составе пупочного канатика направляется к нижнему краю печени, ложится в борозду пупочной вены и на уровне ворот печени делится на две ветви. Первая ветвь впадает в воротную вену, а вторая ветвь — венозный (аранциев) проток — в одну из печеночных вен или в нижнюю полую вену. Таким образом, артериальная кровь, которая оттекает по пупочной вене

от плаценты, частично поступает непосредственно в нижнюю полую вену, а частично — в печень, являющуюся у плода органом кроветворения. Далее через печеночные вены кровь поступает в нижнюю полую вену, где смешивается с венозной кровью, оттекающей от нижней части туловища плода. По нижней полой вене смешанная кровь попадает в правое предсердие. Из этого предсердия через овальное отверстие межпредсердной перегородки кровь поступает в левое предсердие, куда ее ток направляет отчетливо развитая у плода заслонка нижней полой вены (евстахиева заслонка). Из левого предсердия кровь попадает в левый желудочек, а затем по аорте и отходящим от нее артериям направляется к органам и тканям тела плода.

Венозная кровь от верхней части тела плода поступает в правое предсердие по верхней полой вене. Через правое предсердно - желудочковое отверстие эта венозная кровь проходит в правый желудочек. Из желудочка кровь направляется в легочный ствол, а далее течет по крупному артериальному (боталлову) протоку непосредственно в аорту (ниже отхождения от нее левой подключичной артерии). В аорте к смешанной крови, поступившей из левого желудочка, добавляются новые порции венозной крови из правого желудочка. Эта смешанная кровь оттекает по ветвям нисходящей аорты ко всем органам и стенкам нижней половины тела плода. Таким образом, верхняя половина тела плода (в частности, головной мозг), которая кровоснабжается ветвями дуги аорты, отходящими от нее еще до впадения артериального протока (общие сонные и подключичные артерии), получает кровь, более богатую кислородом и питательными веществами, чем нижняя половина.

Обогащение крови плода кислородом и питательными веществами происходит в плаценте, куда смешанная кровь из аорты следует через внутренние подвздошные артерии, а далее по ее ветвям — парной пупочной артерии — в плаценту. После рождения в сосудистой системе новорожденного происходят существенные изменения. Плацентарное кровообращение резко заменяется легочным. Начинают функционировать легкие, легочные артерии и вены. Перевязанные после рождения пупочные сосуды закрываются: ствол пупочной вены превращается в круглую связку печени, а пупочные артерии — в правую и левую латеральные пупочные связки; просвет артерий сохраняется только в начальном их отделе. Эти пупочные связки располагаются на задней поверхности передней стенки живота. Венозный проток превращается в венозную связку; артериальный проток, который у плода соединял легочный ствол с вогнутой частью дуги аорты, становится артериальной связкой, соединяющей ствол (или левую легочную артерию) с дугой аорты.

Возрастные особенности.

Вены тела зародыша закладываются на 4-й неделе в виде парных, расположенных по бокам тела стволов (вентральнее дорсальных аорт). В передней области тела вены называются прекардинальными (передние кардинальные), а в задней — посткардинальными (задние кардинальные). Те и другие вены каждой стороны впадают в правую и левую общие кардинальные вены (кюверовы протоки), а последние — в венозный синус сердца. Дальнейшие превращения, которые претерпевают вены тела зародыша, тесно связаны с развитием сердца, редукцией его венозного синуса, а также с формированием внутренних органов и конечностей. На пути желточно-брыжеечных вен развивается печень, поэтому эти вены становятся составной частью ее воротной системы. Из общей выносящей вены печени, которая образуется по выходе из печени вследствие слияния проксимальных отделов желточно-брыжеечных вен, развивается печеночная часть нижней полой вены.

Левая пупочная вена (правая быстро редуцируется) большим количеством анастомозов соединяется с воротной системой печени. Один из таких анастомозов превращается в широкий венозный (аранциев) проток, связывающий пупочную вену непосредственно с печеночными венами в месте их впадения в нижнюю полую вену. После рождения остатком этого протока является венозная связка печени.

Главные вены тела человека — верхняя и нижняя полые вены развиваются в результате перестройки пре- и посткардинальных вен и образования новых вен. Из анастомоза между прекардинальными венами формируется левая плечеголовная вена, которая несет венозную кровь в правую прекардинальную вену. Последняя кзади от этого анастомоза вместе с правой общей кардинальной веной превращается в верхнюю полую вену. Развитие нижней полых вен тесно связано с развитием средней (первичной) почки и кардинальных вен, а также анастомозов между ними. Наличие анастомозов приводит к значительному расширению вен правой стороны задней части тела зародыша и редукции вен левой стороны. В результате этого нижняя полая вена развивается из различных отделов вен правой стороны задней части тела зародыша: ее печеночная часть (от устья до места впадения в нее надпочечниковой вены) — из общей выносящей вены печени, предпочечная часть — из правой субкардинальной вены, почечная часть — из анастомоза между правым суб- и супракардинальными венами, позади почечная часть — из поясничного отдела правой супракардинальной вены. Большая часть вен, впадающих в нижнюю полую вену, также развивается за счет различных отделов кардинальных вен. Остатками кардинальных вен являются справа — непарная и слева — полунепарная вены.

Вены и артерии легких наиболее интенсивно развиваются в первый год жизни ребенка, что связано со становлением функции дыхания, а также с постнатальной облитерацией артериального (боталлова) протока. В период полового созревания отмечается новое усиление процесса развития легочных сосудов.

С возрастом увеличиваются диаметр вен, площадь их поперечного сечения и длина. Так, например, верхняя полая вена в связи с высоким положением сердца у детей короткая. На первом году жизни ребенка, у детей 8—12 лет и подростков длина и площадь поперечного сечения верхней полых вен возрастают. У людей зрелого возраста эти показатели почти не изменяются, а у пожилых людей и стариков в связи со старческими изменениями структуры стенок этой вены наблюдается увеличение ее диаметра. Нижняя полая вена у новорожденного короткая и относительно широкая (диаметр около 6 мм). К концу первого года жизни диаметр ее увеличивается незначительно, а затем быстрее, чем диаметр верхней полых вен. У взрослых диаметр нижней полых вен (на уровне впадения почечных вен) равен примерно 25—28 мм. Одновременно с увеличением длины полых вен изменяется положение их притоков. Воротная вена и образующие ее верхняя и нижняя брыжеечные и селезеночная вены у новорожденного в основном сформированы.

После рождения меняется топография поверхностных вен тела и конечностей. Так, у новорожденного имеются густые подкожные венозные сплетения. На их фоне крупные вены не контурируются. К 1—2 годам жизни из этих вен отчетливо выделяются более крупные большая и малая подкожные вены ноги, а на верхней конечности — латеральная и медиальная подкожные вены руки. Быстро увеличиваются диаметр поверхностных вен ноги от периода новорожденности до 2 лет: большой подкожной вены почти в 2 раза, а малой подкожной вены — в 2,5 раза.

V. Практическая работа:

Задание №1. Прежде чем приступить к изучению вен грудной стенки, следует повторить на отпрепарированном трупе мышцы и фасции груди. Затем приступайте к первому этапу. Отвернув вниз грудную стенку, на внутренней поверхности ее найдите и проследите ход артерий и вен грудной стенки, сравните с рисунком в атласе, таблице, при необходимости проконсультируйтесь с преподавателем. Сделайте схематический рисунок передней грудной стенки и нанесите на него все артерии и вены. Обозначения на рисунке делайте по-русски и на латыни. Найдите внутренние грудные вены, сопровождающие по сторонам внутреннюю грудную артерию; притоки внутренней грудной вены, соответствующие ветвям внутренней грудной артерии и сопровождающие их. После сравнения найденных вами артерий и вен с рисунками в атласе, таблицей, проконсультировавшись с преподавателем, зарисовав и отметив на рисунке по-русски и по-латыни все образования приступайте ко второму этапу. Найдите верхнюю полую вену, которая расположена справа и кзади от аорты и впадает в правое предсердие.

Задание №2.

На отпрепарированном трупе с удаленным правым легким справа, в заднем средостении найдите непарную вену лежащую на боковой поверхности позвоночного столба и принимающую в себя задние межреберные вены, расположенные в межреберных промежутках справа. По ходу непарной вены поднимитесь до места впадения ее в верхнюю полую вену. Найдите нижнюю полую вену (приподняв верхушку сердца), на диафрагмальной поверхности сердца и проследите ее ход до места впадения в правое предсердие.

Задание №3. Грудную часть аорты лучше рассмотреть слева, приподняв левое легкое. От нее в межреберные промежутки направляются задние межреберные артерии. Рядом с ними лежат вены и межреберные нервы. Обратите внимание на то, что межреберные нервы являются передними (вентральными) ветвями грудных спинномозговых нервов. Найдите все перечисленные образования слева, покажите, что полунепарная вена, идущая сбоку позвоночного столба, проходит до уровня IX грудного позвонка, принимает в себя левые задние межреберные вены, затем пересекает позвоночный столб и впадает в непарную вену. Проследите, что верхние задние межреберные вены впадают в добавочную полунепарную вену, расположенную выше полунепарной.

Найдя на трупе все перечисленные образования, сравните их с рисунками в атласе, проконсультируйтесь в правильности нахождения с преподавателем, сделайте схематический рисунок, на котором отметьте все образования на русском и латинском языках.

Задание №4. Прежде чем приступить к изучению сосудов передней брюшной стенки и брюшной полости, повторите мышцы живота, строение влагалища прямой мышцы живота, органы верхнего отдела брюшной полости: печень, желудок, селезенку, двенадцатиперстную кишку, поджелудочную железу, обращая внимание на топографию этих органов, отношение к брыжине.

Затем приступайте к изучению темы. Отверните переднюю брюшную стенку и откиньте ее вниз. На внутренней поверхности найдите: а) на задней стенке влагалища прямой мышцы живота проходящую сверху вниз верхнюю надчревную артерию (артерия отходит от внутренней грудной артерии и направляется к пупочной области); б) ниже пупка найдите нижнюю надчревную артерию, которая идет снизу вверх – от наружной подвздошной артерии к пупочной области. Рядом с перечисленными артериями найдите одноименные вены, которые попарно сопровождают артерии. Проследите места впадения их (верхних – во внутренние грудные вены, а нижних – в наружные подвздошные вены). Сравните найденные вами сосуды с рисунками в атласе и на таблице, при необходимости проконсультируйтесь с преподавателем, схематически изобразите сосуды на рисунке, обозначив на нем их русские и латинские названия.

Найдите воротную вену, которая расположена кзади и между общим желчным протоком справа и общей печеночной артерией – слева в составе печеночно-двенадцатиперстной связки. Позади головки поджелудочной железы расположено начало воротной вены, и образующейся из соединения селезеночной верхней и нижней брыжеечных вен.

После этого приступайте к изучению источников кровоснабжения органов, путей оттока крови от них кава-кавальных и порто-кавальных анастомозов данной области, оттока лимфы от органов.

Задание №5. Прежде чем приступить к изучению сосудов непарных органов среднего и нижнего отдела брюшной полости, повторите анатомию тощей, подвздошной кишок, слепой, восходящей, поперечной, нисходящей, сигмовидной, ободочной и прямой кишок, обращая внимание на их топографию, отношение к брюшине.

Откиньте кверху поперечную ободочную кишку вместе с большим сальником, а петли тонкой кишки отведите влево. У места начала корня брыжейки тонкой кишки, на уровне 2 поясничного позвонка слева найдите непарную ветвь брюшной аорты – верхнюю брыжеечную артерию, которая идет рядом с верхней брыжеечной веной (обратите внимание, что на не отпрепарированном трупе оба сосудистых образования находятся в толще корня брыжейки тонкой кишки). Рассмотрите ход ветвей верхней брыжеечной артерии. Обратите внимание, что вены сопровождают одноименные артерии, которые и впадают в верхнюю брыжеечную вену, идущую по ходу верхней брыжеечной артерии и формирует вместе с селезеночной и нижней брыжеечной венами воротную вену (найдите место формирования воротной вены позади головки поджелудочной железы). Сравните найденные Вами образования с рисунками в атласе, сделайте схематический рисунок, обозначьте на нем русские и латинские названия сосудов и места расположения перечисленных сосудов. На задней брюшной стенке найдите брюшную аорту, справа от нее расположена нижняя полая вена. Вены нижнего отдела брюшной полости, несущие кровь от непарных органов, как видно на трупе, повторяют ход артерий, носят одноименные названия и впадают в нижнюю брыжеечную вену, расположенную несколько левее и выше нижней брыжеечной артерии. Проследите ее ход до места формирования воротной вены. Сравните найденные вами образования с рисунками в атласе, на таблице, проконсультируйтесь с преподавателем. После этого изучите источники кровоснабжения непарных органов брюшной полости (среднего и нижнего отделов), зоны кровоснабжения, пути оттока венозной крови от этих органов.

Задание №6. Найдите нижнюю полую вену расположенную правее аорты и ее парные притоки:

- б) почечные вены, выходящие из ворот почек и впадающие в нижнюю полую вену по углом 90° (правая почечная вена короче левой, которая пересекает брюшную часть аорты);
- в) надпочечниковые вены: правая – в нижнюю полую вену, а левая впадает в рядом расположенную левую почечную вену;
- г) нижние диафрагмальные вены, расположенные выше и впадающие в нижнюю полую вену;
- д) яичковые (яичниковые) вены. Левая - впадает в левую почечную вену; правая - в нижнюю полую вену. Обе яичковые (яичниковые) вены сопровождают одноименные артерии;
- е) поясничные вены – сопровождают одноименные артерии, впадают в нижнюю полую вену по углом, приближающимся к 90° , обратите внимание на то, что между поясничными венами на каждой стороне есть связи и эти связи служат началом формирования непарной вены справа и полунепарной вены слева;
- ж) общие подвздошные вены - сопровождают одноименные артерии и, соединяясь, формируют нижнюю полую вену на уровне IV-V поясничных позвонков.

Выполнив первую часть задания, изучите источники кровоснабжения задней брюшной стенки и парных органов брюшной полости, пути оттока венозной крови и формирование кава-кавальных и порто-кавальных анастомозов.

Задание №7. Прежде чем приступить к изучению поверхностных сосудов шеи, следует на мышечном трупе повторить мышцы и фасции шеи. Затем приступите к изучению сосудов.

На отпрепарированном трупе позади ушной раковины, на уровне угла нижней челюсти, под подкожной мышцей шеи, на наружной поверхности грудино-ключично-сосцевидной мышцы найдите наружную яремную вену, пересекающую мышцу наискось вниз и кзади и у заднего края указанной мышцы, впадающей в подключичную вену. Начало передней яремной вены покажите в области подъязычной кости, откуда правая и левая передние яремные вены спускаются вертикально вниз, прободают на своем пути предтрахейную пластинку шейной фасции и входят в надгрудинное межжапоневротическое пространство. Здесь они образуют яремную венозную дугу, а затем вливаются в подключичные вены. Следует помнить, что иногда встречается одна передняя яремная вена (непарная), которая вливается в венозную дугу, образованную в этом случае анастомозом между наружными яремными венами.

После того как найдете все поверхностные вены сравните их с рисунками в атласе и на таблицах. При необходимости проконсультируйтесь с преподавателем.

Задание №8. Найдите и изучите внутреннюю яремную вену. Перед изучением сосудов шеи повторите основные анатомические образования этой области: органы, мышцы, фасции, клетчаточные пространства, их сообщения. Артерии и вены изучите на отпрепарированном трупе. После того, как были найдены и изучены ветви наружной сонной артерии до ее деления на челюстную и поверхностную височную, вы находите и изучаете внутреннюю яремную вену. Начинается эта вена у яремного отверстия, где может быть обнаружено ее верхнее расширение (верхняя луковица). Далее она идет латерально от общей сонной артерии и позади грудино-ключичного

сустава она сливается с подключичной веной, но перед этим она образует нижнее расширение (нижняя луковица). Внутренняя яремная вена легко может быть обнаружена, если откинуть латерально грудино-ключично-сосцевидную и лопаточно-подъязычную мышцы. По пути внутренняя яремная вена принимает следующие притоки: лицевую, занижнечелюстную, глоточные, язычную, верхнюю и среднюю щитовидные вены. В основном перечисленные вены следуют параллельно с одноименными артериями.

Задание № 9 Найдите лицевую вену рядом с лицевой артерией. Ее притоки соответствуют разветвлениям лицевой артерии. Из притоков лицевой вены следует отметить и найти на препарате угловую вену, являющуюся ее начальным отделом, верхнюю и нижнюю губные. Поверхностные височные вены сопровождают артерию и впадают в занижнечелюстную вену.

Задание № 10. Глубокие вены подмышечной области и плеча сопровождают одноименные артерии в двойном количестве (исключение – подмышечная вена – одна). Поверхностная латеральная подкожная вена находится в латеральной борозде двуглавой мышцы, в дельтовидно-грудной борозде и впадает в подмышечную вену.

Найдите в подкожной клетчатке лучевой части тыла кости начало латеральной подкожной вены руки. Она направляется вверх по лучевому краю предплечья. В подкожной клетчатке локтевого края тыла кисти формируется медиальная подкожная вена руки, которая по локтевому краю предплечья поднимается вверх и впадает в плечевую вену в дистальном ее отделе. В области локтевой ямки между латеральной и медиальной подкожными венами руки имеется анастомоз – промежуточная вена локтя. Глубокие вены предплечья и кисти сопровождают по две одноименные артерии.

Задание № 11. Отверните в сторону лоскуты большой ягодичной мышцы и обнаружьте проходящие через надгрушевидное отверстие верхние ягодичные артерию и вену и проходящие через подгрушевидное отверстие нижние ягодичные артерию и вену. Глубокие вены сопровождают одноименные артерии в двойном количестве. Исключение составляют крупные вены: бедренная, подколенная. В подкожной клетчатке вдоль переднемедиальной поверхности бедра проходит большая подкожная вена ноги. Она впадает в бедренную вену в ее проксимальном отделе под паховой связкой. В этом месте в подкожной жировой клетчатке находятся крупные паховые поверхностные лимфатические узлы.

Задание № 12. Найдите глубокие вены, которые сопровождают одноименные артерии в двойном количестве, из поверхностных вен две наиболее крупные. Большая подкожная вена ноги формируется на тыле медиального края стопы и поднимается по медиальной поверхности голени в подкожной клетчатке, продолжаясь на бедре. Малая подкожная вена ноги формируется на тыле стопы в области латерального края, поднимается по задней поверхности голени в подкожной клетчатке и в подколенной ямке впадает в подколенную вену. Большая и малая подкожные вены ноги анастомозируют между собой и с глубокими венами ноги. Вы можете прощупать пульсацию близко к коже расположенных артерий: задней большеберцовой артерии посередине между медиальной лодыжкой и ахилловым сухожилием: тыльной артерии стопы – над ладьевидной костью, латерал, ьнее сухожилия длинного разгибателя большого пальца

III. Учебные задачи:

Задача № 1. У больного резко увеличена селезенка. При его дальнейшем обследовании выявлена опухоль в области расположения воротной вены. Чем вызвано увеличение селезенки? Дайте анатомическое обоснование.

Ответ:

Селезеночная вена является одним из основных притоков воротной вены. При сдавлении последней нарушается отток крови и от селезенки, что вызывает ее увеличение.

Задача №2 Почему при сдавлении опухолью воротной вены у больного резко расширяются вены пищевода или прямокишечного венозных сплетений? Дайте анатомическое обоснование.

Ответ:

Эти сплетения встроены в одноименные порто-кавальные анастомозы, которые при повышении давления в системе воротной вены начинают функционировать в усиленном режиме, сбрасывая кровь в системы верхней и нижних полых вен. Это приводит к расширению и перенапряжению венозных сосудов сплетений, что может осложниться пищеводным или прямокишечным кровотечением.

Задача №3 У больного диагностирована опухоль правого надпочечника. Наряду с клиническими проявлениями именно этого заболевания наблюдаются признаки венозного застоя в системе нижней полую вены. Чем это можно объяснить? Дайте анатомическое обоснование.

Ответ:

Медиальный край правого надпочечника непосредственно граничит со стволом нижней полую вены. В связи с этим значительно увеличенный из-за опухолевого роста надпочечник может сдавливать нижнюю полую вену, что затруднит ток крови в ней и приведет к застою в ее системе.

Задача №4 У больного выявлена недостаточность трехстворчатого клапана. Будут ли при этом нарушения оттока венозной крови по верхней и нижней полым венам? Дайте анатомическое обоснование.

Ответ:

При недостаточности трехстворчатого клапана кровь из правого желудочка сердца частично выбрасывается в правое предсердие. В результате могут возникнуть нарушения гемодинамики в системе верхней и нижней полых вен.

Задача №5 При повышении давления крови в системе воротной вены (портальная гипертензия), причины которого довольно многочисленны, но в любом случае имеет место блокада путей кровотока от большинства органов брюшной полости через печень в нижнюю полую вену, у больных в брюшной полости может обнаруживаться явно

увеличенное, до литров, количество жидкости(состояние асцита, асцидная жидкость). Чем, с анатомической точки зрения, это может быть объяснено?

Ответ:

Повышение давления в системе воротной вены будет распространяться на все ее корни и их притоки, приводя к застою, в том числе и в микроциркуляторном русле дренируемых органов, которые на большей части площади их стенок имеют брюшинный покров. Это русло включает и сосуды обменного звена, включенные в механизмы трансмурального (через стенку) транспорта жидкости. В результате повышенного давления в них количество фильтруемой жидкости увеличивается, происходит ее накопление в брюшной полости.

VIII. Контрольные тесты:

1. Укажите анатомические образования, прилежащие к верхней полой вены справа
 - а-восходящая часть аорты;
 - б-тимус;
 - в-передняя поверхность корня правого легкого;
 - г-медиастинальная плевра.
2. Укажите место расположения внутреннего позвоночного венозного сплетения.
 - а -поверхности спинного мозга;
 - б-между твердой и паутинными оболочками спинного мозга;
 - в-внутри позвоночного канала;
 - г-между твердой мозговой оболочкой и надкостницей позвонков.
3. Укажите места расположения подключичной вены на ее пути от подмышечной полости.
 - а-в межлестничном промежутке позади передней лестничной мышцы;
 - б-впереди от передней лестничной мышцы;
 - в-позади от грудино-ключичного сустава;
 - г-между первым и вторым ребром.
4. Укажите, на уровне какого позвонка берет начало нижняя полая вена
 - а-третий поясничный позвонок;
 - б-первый крестцовый позвонок;
 - в-четвертый поясничный позвонок;
 - г-пятый поясничный позвонок;
5. Укажите вены, расположенные в толще круглой связки печени
 - а-околопупочные вены;
 - б-пищеводные вены;
 - в-печеночные вены;
 - г-желчно-пузырные вены.
6. Укажите вены, в которые венозная кровь оттекает от прямой кишки
 - а-нижняя брыжеечная вена;
 - б-внутренняя подвздошная вена;
 - в-верхняя брыжеечная вена;
 - г-наружная подвздошная вена.
7. Укажите места расположения медиальной подкожной вены руки
 - а-тыльная поверхность кисти;
 - б- передняя поверхность лучевого края предплечья;
 - в- локтевая вена;
 - г- подмышечная вена.
8. Укажите места локализации латеральной подкожной вены руки
 - а-в борозде между дельтовидной и большой грудной мышцами;
 - б- в латеральной борозде двуглавой мышцы плеча;
 - в-в канале запястья;
 - г- под ключицей.
9. Укажите париетальные притоки внутренней подвздошной вены
 - а- верхние ягодичные вены;
 - б -нижние прямокишечные вены;
 - в- нижние ягодичные вены;
 - г- боковые крестцовые вены.
10. Укажите притоки большой подкожной вены ноги
 - а- малая подкожная вена;
 - б- поверхностная надчревная вена;
 - в- поверхностная дорсальная вена полового члена;
 - г- передние мошоночные вены.

Ответы к тестам

1	2	3	4	5	6	7	8	9	10
г	в,г	б,в	в,г	б,в	а,б	а,в,г	а,б,в,	а,б,в	б,в,г

IX. Анатомическая терминология:

Venae	Вены
-------	------

Venae pulmonales	Легочные вены
Vena pulmonalis superior dextra	Правая верхняя легочная вена
Vena pulmonalis inferior dextra	Правая нижняя легочная вена
Venae pulmonales sinistrae	Левые легочные вены
Vena pulmonalis superior sinistra	Левая верхняя легочная вена
Vena pulmonalis inferior sinistra	Левая нижняя легочная вена
Venae cordis	Вены сердца
Sinus coronarius	Венечный синус
V. Cordis magna	Большая вена сердца
V. Posterior ventriculi sinistri	Задняя вена левого желудочка
V. Obliqua atrii sinistrii	косая вена левого предсердия
Plica v. Cavae sinistrae	складка левой полой вены
V. Cordis media	Средняя вена сердца
V. Cordis parva	Малая вена сердца
Vv. Cordis anteriores	Передние вены сердца
Vv. Cordis minimae	Наименьшие вены сердца
Vv. Atriales	Предсердные вены
Vv. Ventriculares	Желудочковые вены
Vv. Atrioventriculares	Предсердно-желудочковые вены
Vena cava superior	Верхняя полая вена
Venae brachiocephalicae	Плечеголовые вены
Vena jugularis interna	Внутренняя яремная вена
Bulbus venae jugularis superior	Верхняя луковица внутренней яремной вены
V. Canaliculi cochleae	Вена канальца улитки
Bulbus venae jugularis inferior	Нижняя луковица внутренней яремной вены
Vena facialis	Лицевая вена
V. Angularis	Угловая вена
V. Submentalis	Подподбородочная вена
Vena retromandibularis	Занижнечелюстная вена
Vena jugularis externa	Наружная яремная вена
V. Auricularis posterior	Задняя ушная вена
V. Jugularis anterior	Передняя яремная вена
Arcus venosus juguli	Яремная венозная дуга
V. Suprascapularis	Надлопаточная вена
Vv. Transversae colli	Поперечные вены шеи
Sinus durae matris	Синусы твердой мозговой оболочки
Sinus transversus	Поперечный синус
Confluens sinuum	Синусный сток
Sinus occipitalis	Затылочный синус
Plexus basilaris	Базиллярное сплетение
Sinus sigmoideus	Сигмовидный синус
Sinus sagittalis superior	Верхний сагиттальный синус
Lacunae laterales	Боковые лакуны
Sinus sagittalis inferior	Нижний сагиттальный синус
Sinus rectus	Прямой синус
Sinus petrosus inferior	Нижний каменистый синус
Vv. Labyrinthi	Вены лабиринта
Sinus petrosus superior	Верхний каменистый синус
Sinus cavernosus	Пещеристый синус
Sinus intercavernosi	Межпещеристые синусы
Sinus sphenoparietalis	Клиновидно-теменной синус
Venae diploicae	Диплоические вены
V. Diploica frontalis	Лобная диплоическая вена
V. Diploica temporalis anterior	Передняя височная диплоическая вена
V. Diploica temporalis posterior	Задняя височная диплоическая вена
V. Diploica occipitalis	Затылочная диплоическая вена
Venae emissariae	Эмиссарные вены
V. Emissaria parietalis	Теменная эмиссарная вена
V. Emissaria mastoidea	Сосцевидная эмиссарная вена
V. Emissaria condylaris	Мышечковая эмиссарная вена
V. Emissaria occipitalis	Затылочная эмиссарная вена
Plexus venosus canalis hypoglossi	Венозное сплетение подъязычного канала
Plexus venosus foraminis ovalis	Венозное сплетение овального отверстия
Plexus venosus caroticus inter-nus	Венозное сплетение сонного канала

Venae cerebr	Мозговые вены
Vv. Cerebri superficiales	Поверхностные мозговые вены
Vv. Cerebri superiores	Верхние мозговые вены
Vv. Prefrontales	Предлобные вены
Vv. Frontales	Лобные вены
Vv. Parietales	Теменные вены
Vv. Occipitales	Затылочные вены
Vv. Cerebri inferiores	Нижние мозговые вены
V. Unci	Вена крючка
V. Cerebri media superficialis	Поверхностная средняя мозговая вена
Venae cerebri profundae	Глубокие мозговые вены
Vena ophthalmica inferior	Глазная вена
Vena subclavia	Подключичная вена
Vv; pectorales	Грудные вены
V. Scapularis dorsalis	Дорсальная лопаточная вена
Vena axillaris	Подмышечная вена
V. Thoraeiea lateralis	Латеральная грудная вена
Vv. Brachiales	Плечевые вены
Vv. Ulnares	Локтевые вены
Vv. Radiales	Лучевые вены
V. Cephalica	Латеральная подкожная вена руки
V. Thoraeoeromialis	Грудоакромиальная вена
V. Cephalica aeessoria	Добавочная латеральная подкожная вена руки
V. Basilica	Медиальная подкожная вена руки
V. Intermedia cubiti	Промежуточная вена локтя
Rete venosum dorsale manus	Тыльная венозная сеть кисти
Vv. Intercapitales	Межголовковые вены
Vv. Digitales palmares	Ладонные пальцевые вены
Vv. Metacarpeae dorsales	Дорсальные пястные вены
Vv. Metacarpeae palmares	Ладонные пястные вены
Vena azygos	Непарная вена
V. Intercostalis superior dextra	Правая верхняя межреберная вена
V. Hemiazygos	Полунепарная вена
V. Hemiazygos aeessoria	Добавочная полунепарная вена
Vv. Esophageales	Пищеводные вены
Vv. Bronchiales	Бронхиальные вены
Vena cava inferior	Нижняя полая вена
Vv. Phrenicae inferiores	Нижние диафрагмальные вены
Vv. Lumbales vv. Hepaticae	Поясничные вены
Vv. Hepaticae dextrae	Правые печеночные вены
Vv. Hepaticae mediae	Средние печеночные вены
Vv. Hepaticae sinistrae	Левые печеночные вены
Vv. Renales	Почечные вены
V. Suprarenalis sinistra	Левая надпочечниковая вена
V. Testicularis sinistra	Левая яичковая вена
V. Ovarica sinistra	Левая яичниковая вена
V. Suprarenalis dextra	Правая надпочечниковая вена
V. Testicularis dextra	Правая яичковая вена
V. Ovarica dextra	Правая яичниковая вена
Plexus pampiniformis	Лозовидное сплетение
Vena portae [portalis]	Воротная вена
Vena femoralis	Бедренная вена
Vv. Pudendae externae	Наружные половые вены
V. Circumflexa ilium superficialis	Поверхностная вена, окружающая подвздошную кость
V. Epigastrica superficialis	Поверхностная надчревная вена
V. Saphena magna	Большая подкожная вена ноги
V. Saphena accessoria	Добавочная подкожная вена ноги
V. Profunda femoris	Глубокая вена бедра
Vv. Circumflexae femoris mediatas	медиальные вены, окружающие бедренную кость
Vv. Circumflexae femoris laterales	Латеральные вены, окружающие бедренную кость
Vv. Perforantes	Прободающие вены
Vv. Paraumbilicales	Околопупочные вены
V. Gastrica sinistra	Левая желудочная вена
V. Gastrica dextra	Правая желудочная вена

V. Prepylorica	Предпривратниковая вена
Vena mesenterica superior	Верхняя брыжеечная вена
Vv. Jejunales et ileales	Вены тощей и подвздошной кишки
V. Gastroepiploica dextra	Правая желудочно-сальниковая вена
Vv. Pancreaticae	Панкреатические вены
Vv. Pancreaticoduodenales	Панкреатодуоденальные вены
V. Ileocolica	Подвздошно-ободочная вена
V. Appendicularis	Вена червеобразного отростка
V. Colica dextra	Правая ободочная вена
V. Colica media	Средняя ободочная вена
Vena lienalis (splenica)	Селезеночная вена
Vv. Pancreaticae	Панкреатические вены
Vv. Gastricae breves	Короткие желудочные вены
V. Gastroepiploica sinistra	Левая желудочно-сальниковая вена
Vena mesenterica inferior	Нижняя брыжеечная вена
V. Colica sinistra	Левая ободочная вена
Vv. Sigmoidae	Сигмовидные вены
V. Rectalis superior	Верхняя прямокишечная вена
Vena iliaca communis	Общая подвздошная вена
V. Sacralis mediana	Срединная крестцовая вена
V. Iliolumbalis	Подвздошно-поясничная вена
Vena iliaca interna	Внутренняя подвздошная вена
Vv. Gluteae superiores	Верхние ягодичные вены
Vv. Gluteae inferiores	Нижние ягодичные вены
Vv. Obturatoriae	Запирательные вены
Vv. Sacrales laterales	Боковые крестцовые вены
Plexus venosus sacralis	Крестцовое венозное сплетение
Plexus venosus rectalis	Прямокишечное венозное сплетение
Vv. Vesicales	Мочепузырные вены
Plexus venosus vesicalis	мочепузырное венозное сплетение
Vena poplitea	Подколенная вена
Vv. Genus	Вены колена
V. Saphena parva	Малая подкожная вена ноги
Vv. Tibiales anteriores	Передние большеберцовые вены
Vv. Tibiales posteriores	Задние большеберцовые вены
Vv. Peroneae [fibulares]	Малоберцовые вены

X. Препараты и учебные пособия:

1. Отпрепарированный сосудистый труп. Нативные препараты сосудов верхней и нижней конечностей. Таблицы. Учебник и атлас анатомии человека.

ВНЕАУДИТОРНАЯ САМОСТОЯТЕЛЬНАЯ РАБОТА.

Методические рекомендации к внеаудиторной самостоятельной работе по теме: **АНАТОМИЯ И ТОПОГРАФИЯ ВЕРХНЕЙ ПОЛОЙ ВЕНЫ, НЕПАРНАЯ И ПОЛУНЕПАРНАЯ ВЕНЫ. ПОДКЛЮЧИЧНАЯ ВЕНА И ЕЕ ПРИТОКИ. ЯРЕМНЫЕ ВЕНЫ. ЛИЦЕВАЯ ВЕНА. СИНУСЫ ТВЕРДОЙ МОЗГОВОЙ ОБОЛОЧКИ.**

I. Вопросы исходного уровня знаний.

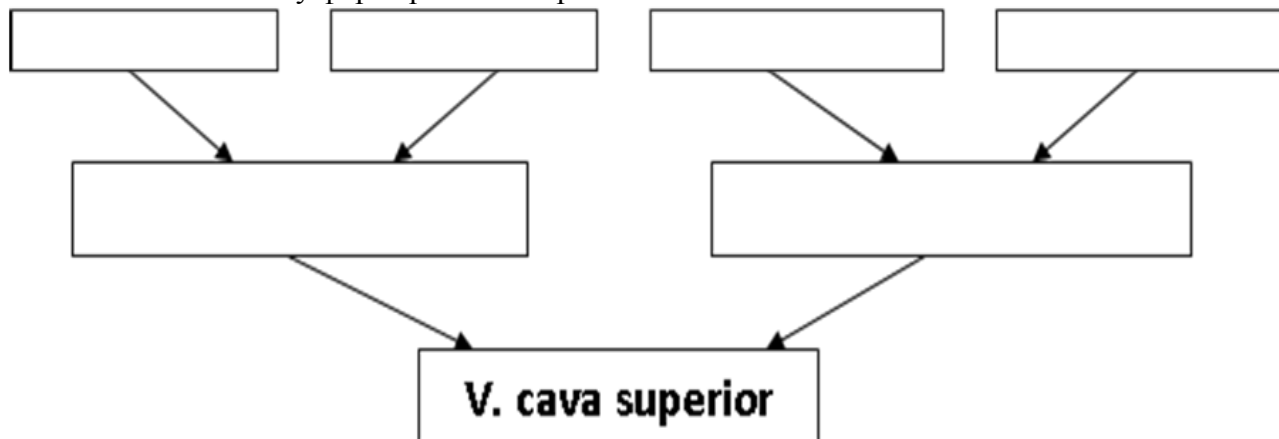
1. Топография органов головы, шеи и грудной полости.
2. Вены большого круга кровообращения (верхняя и нижняя полые вены)
3. Корни верхней полой вены (правая и левая плечеголовые вены).
4. Непарная и полунепарная вены и притоки их.

II. Целевые задачи.

СТУДЕНТ ДОЛЖЕН ЗНАТЬ:
<ol style="list-style-type: none">1. Корни верхней полой вены (правой и левой). Плечеголовной ствол.2. Подключичная вена и ее притоки.3. Образование, топография и ход внутренней яремной вены и ее внечерепные притоки - глоточные, язычная, верхняя щитовидная, лицевая, заднечелюстная вены с образованием крыловидного сплетения. Отток венозной крови из черепа (синусы твердой оболочки).4. Наружную мозговую оболочку, яремную вену и их притоки.5. Топография передней яремной вены, анастомоз правой и левой вен. Образование яремной венозной дуги.6. Поверхностные и глубокие вены верхней конечности.7. Истоки, топография и ход латеральной (головной) кожной вены верхней конечности. Расположение ее на плече в латеральной борозде двуглавой мышцы плеча, дельтовидно-грудной борозде, впадение ее в подмышечную вену.8. Истоки, топографию и ход медиальной (царской) кожной вены верхней конечности. Расположение ее на медиальной борозде двуглавой мышцы плеча и впадение ее в одну из плечевых вен на уровне середины плеча.9. Срединную локтевую вену.10. Глубокие вены верхней конечности, вены- спутницы повторяющие ход артерий.11. Межвенозные анастомозы в системе поверхностных и глубоких вен верхней конечности.12. Истоки, топография и ход непарной и полунепарных вен в грудной и брюшной полости, их притоки и впадения в верхнюю полую вену.
СТУДЕНТ ДОЛЖЕН УМЕТЬ:
<ol style="list-style-type: none">1. Найти, назвать, показать на влажном препарате верхнюю полую, плечеголовые, яремные, подключичную вены.2. Найти и показать на препарате поверхностные и глубокие вены верхней конечности: лучевую, локтевую, плечевую, подмышечную, латеральную, медиальную и срединную кожные вены.3. Найти и показать справа от позвоночника непарную вену, ее притоки и место впадения в верхнюю полую вену над корнем легкого на уровне IV- V грудных позвонков.4. Найти, назвать и показать слева от позвоночника полую парную вену и ее притоки, место впадения ее в непарную вену на уровне VIII- X грудных позвонков.5. Найти и показать на препарате добавочную полунепарную вену и место впадение ее в полунепарную вену.6. Показать на препарате внутреннюю грудную вену и ее притоки.

III. Задания для самостоятельной работы.

1. Заполните схему формирования верхней полой вены.



2. Заполните таблицу притоков основных венозных стволов шеи, головы и грудной полости.

<i>Верхняя полая вена</i>		
Вена	Образование и топография	Притоки
1. Вена яремная внутренняя		
2. Вена подключичная		
3. Верхняя полая вена		
4. Непарная вена		
5. Полунепарная вена		

IV. Вопросы самоконтроля.

1. Назовите корни верхней полой вены. _____

2. Перечислите внутричерепные и внечерепные притоки внутренней яремной вены. _____

3. Назовите притоки подмышечной вены. _____

4. Где залегает медиальная кожная вена верхней конечности (царская вена) _____

5. Назовите поверхностные вены верхней конечности, охарактеризуйте их формирование и топографию. _____

6. Назовите венозные стволы, залегающие в области плеча, анастомоз и отток венозной крови из области. _____

7. Перечислите вены локтевой ямки. _____

8. Назовите венозные стволы и сплетения шеи и головы. _____

9. Назовите межвенозные анастомозы в области головы и шеи, их практические значения.

V. Сделайте обозначения на следующих рисунках.

Сделайте обозначения и допишите латинское название:

Вены головы. Вид справа.

	внутренняя сонная артерия; <i>arteria carotis interna</i>
	внутренняя яремная вена;
	задняя ушная вена.
	крыловидное сплетение;
	лицевая вена;
	лицевая вена;
	надблоковая вена;
	наружная сонная артерия;
	носо-лобная вена;
	общая сонная артерия;
	передняя яремная вена;
	поверхностная височная вена;
	подподбородочная вена;
	угловая вена;

Сделайте обозначения и допишите латинское название:

Глубокие вены шеи. Вид справа.

	внутренняя яремная вена;
	задняя ушная вена;
	латеральная подкожная вена руки;
	лицевая вена;
	мышца, поднимающая лопатку;
	наружная яремная вена;
	общая сонная артерия;
	передняя яремная вена;
	поверхностная височная вена;
	подключичная вена;
	подмышечная вена;
	угловая вена.
	щитовидная вена;

Сделайте обозначения и допишите латинское название:

Схема вен головы и шеи

	вены мозга;
	верхняя каменистая пазуха;
	верхняя полая вена
	верхняя сагиттальная пазуха;
	верхняя щитовидная вена;
	внутренняя яремная вена;
	глазная вена;
	глоточная вена;
	диплоические вены;
	задняя ушная вена;
	занижнечелюстная вена;
	затылочная вена;
	лицевая вена;
	надлопаточная вена;
	наружная яремная вена;
	нижняя сагиттальная пазуха;
	передняя яремная вена;
	пещеристая пазуха;
	плечеголовые вены;
	поперечная пазуха;
	прямая пазуха;
	сигмовидная пазуха;
	язычная вена;

Методические рекомендации к внеаудиторной самостоятельной работе по теме: **НИЖНЯЯ ПОЛАЯ И ВОРОТНАЯ ВЕНЫ И ИХ ПРИТОКИ.**

I. Вопросы исходного уровня знаний.

1. Строение, кровоснабжение, топография органов брюшной полости и отношение их к брюшине.
2. Вены таза и венозные сплетения.
3. Поверхностные и глубокие вены нижней конечности.
4. Образование и топография нижней полой вены.
5. Притоки нижней полой вены.
6. Образование и топография воротной вены.
7. Кровоснабжение плода.

II. Целевые задачи.

СТУДЕНТ ДОЛЖЕН ЗНАТЬ:
1.Корни и топография нижней полой вены, её протяженность и ход. 2.Отношения нижней полой вены и печени. 3.Парные и висцеральные притоки – яичковая (яичниковая), почечная, надпочечниковая и печеночные вены. 4.Парные, париетальные притоки нижней полой вены. 5.Корни, ход и топография воротной вены (селезеночная, верхняя и нижняя брыжеечные.) 6.Притоки воротной вены. 7.Ветвление воротной вены в толще печени и отток венозной крови из печени. 8.Особенности кровоснабжения плода.
СТУДЕНТ ДОЛЖЕН УМЕТЬ:
1.Назвать и показать на трупе общие, подвздошные вены и полую вену. 2.Показать нижнюю полую вену на нижней поверхности печени и диафрагме. 3.Назвать и показать на трупе парные висцеральные притоки нижней полой вены. 4.Назвать и показать парные, париетальные притоки нижней полой вены. 5.Показать воротную вену в толще печеночно-двенадцатиперстной связки. 6.Показать позади головки поджелудочной железы место слияния корней воротной вены – селезеночная вена, верхняя и нижняя брыжеечные вены. 7.Назвать и показать притоки воротной вены. 8.Показать на препарате: а) Селезеночную вену. б) верхнюю и нижнюю брыжеечные вены. 9.Ответить устно особенности кровоснабжения плода.

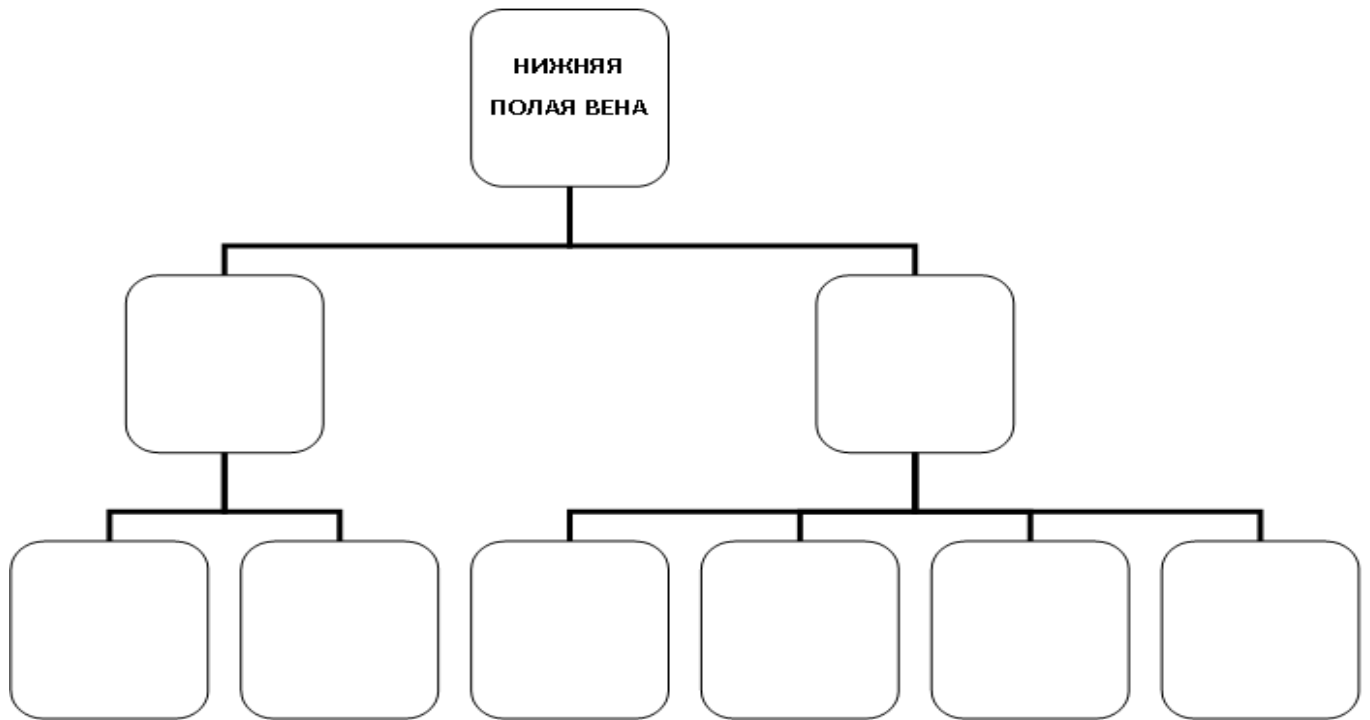
III. Задания для самостоятельной работы.

1) Продолжите фразы:

1. Корнями воротной вены являются :
а. _____
б. _____
в. _____
2. Образование воротной вены происходит _____

3. Воротная вена залегает в _____ связке.
4. Нижняя полая вена простирается от _____ до _____ позвонков.
5. Правая яичковая вена впадает в _____
6. Левая яичковая вена является притоком _____
7. Боталлов проток располагается и обеспечивает в эмбриональном периоде кровотоков между _____

2) Составьте схемы притоков нижней полой вены:



3) Заполните таблицу:

Вены брюшной полости		
НАЗВАНИЕ	ТОПОГРАФИЯ	ПРИТОКИ
1		
2		
3		

IV. Вопросы самоконтроля.

Вопрос	Ответ
1. Притоком какой вены является нижняя брыжеечная вена?	
2. От каких органов собирает кровь воротная вена?	
3. Укажите место формирования воротной вены	
4. Из каких вен и на каком уровне формируется нижняя полая вена?	
5. Перечислите внутренностные притоки нижней полой вены?	

V. Сделайте обозначения на следующих рисунках.

Сделайте обозначения и допишите латинское название:

Наружные и внутренние позвоночные сплетения

	русс - лат -
	русс - лат -
	русс - лат -
	русс - лат -
	русс - лат -
	русс - лат -
	русс - лат -

Сделайте обозначения и допишите латинское название:

Схема системы воротной вены и нижней полой вены

	нижняя полая вена;
	нижняя брыжеечная вена;
	верхняя брыжеечная вена;
	внутренняя подвздошная вена;
	анастомоз между ветвями воротной и нижней полой вен
	наружная подвздошная вена;
	воротная вена;
	анастомоз между ветвями воротной и верхней полой вен;
	селезеночная вена;
	печеночная вена;
	общая подвздошная вена;

Сделайте обозначения и допишите латинское название:

Схема системы верхней и нижней полых вен			
1		2	бедренная вена;
4		3	большая скрытая вена;
7		5	верхняя полая вена;
8		6	внутренняя подвздошная вена;
10		9	внутренняя яремная вена;
13		11	глубокая вена бедра;
15		12	головная вена руки;
17		13	дуга аорты;
18		14	задние межреберные вены;
19		15	запирательная вена
22		16	латеральная крестцовая вена;
24		17	левый желудочек;
26		18	надлопаточная вена;
28		19	наружная подвздошная вена;
30		20	наружная полая вена;
31		21	наружная яремная вена;
		22	нижняя полая вена;
		23	общая подвздошная вена;
		24	передняя яремная вена;
		25	плечевая вена;
		26	плечеголовная вена;
		27	поверхностная надчревная вена;
		28	подключичная вена;
		29	подмышечная вена;
		30	почечная вена;
		31	почечная вена;
		32	поясничные вены;
			правая восходящая поясничная вена;
			правый желудочек;
			срединная крестцовая вена;
			царская вена;
			яичковые вены;
		яремная венозная дуга;	

Методические рекомендации к внеаудиторной самостоятельной работе по теме:

АНАТОМИЯ И ТОПОГРАФИЯ ВЕН ТАЗА И НИЖНИХ КОНЕЧНОСТЕЙ. АНАТОМИЯ И ТОПОГРАФИЯ КАВА-КАВАЛЬНЫХ И ПОРТО-КАВАЛЬНЫХ АНАСТОМОЗОВ.

I. Вопросы исходного уровня знаний.

1. Кровоснабжение органов и стенок малого таза.
2. Нижняя полая вена и ее притоки.
3. Воротная вена и ее притоки.
4. Общая наружная и внутренняя подвздошная вены.
5. Фасции и топография нижней конечности.
6. Магистральные вены нижней конечности.
7. Топографические образования нижней конечности.

II. Целевые задачи.

СТУДЕНТ ДОЛЖЕН ЗНАТЬ:

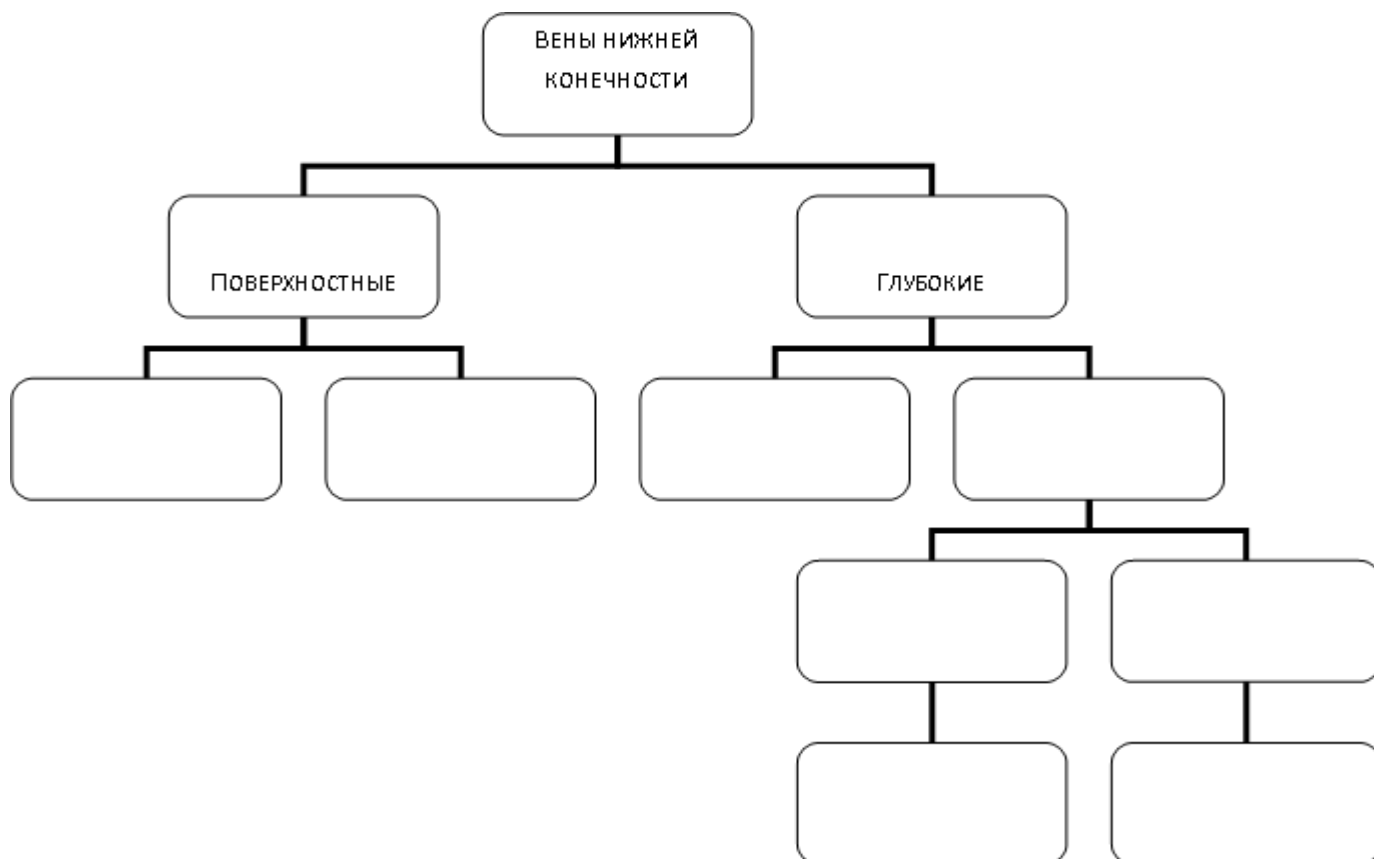
1. Органы и стенки таза.
2. Топографию общей подвздошной вены (правой, левой).
3. Топографию внутренней подвздошной вены и ее притоки.
4. Венозные анастомозы. Сплетения малого таза.
5. Топографию наружной подвздошной вены, ее притоки и продолжения на бедро.
6. Глубокие вены нижней конечности (бедренная, подколенная, малоберцовая, большеберцовая, латеральная и медиальная подошвенные вены) их топографию и ход в соответствующих отверстиях, бороздах, каналах, ямках параллельно одноименным артериям
7. Протяженность малой подкожной вены от тыльной венозной дуги стопы до подколенной ямки и место впадения ее в подколенную вену
8. Наличие многочисленных анастомозов между притоками поверхностных и глубоких вен нижней конечности
9. Поверхностные вены нижней конечности, их образование, топография и ход
10. Границы большой подкожной вены и места впадения ее в области бедренного кольца в бедренную вену
11. Образование каво-кавальных анастомозов между притоками верхней и нижней полых вен.
12. Образование порто-кавальных анастомозов между притоками полых вен и воротной веной, значение анастомозов

СТУДЕНТ ДОЛЖЕН УМЕТЬ:

1. Назвать и показать общую, наружную и внутреннюю подвздошные вены и их притоки
2. Назвать венозные сплетения органов малого таза и показать место их расположения
3. Показать, начиная с сосудистой лакуне, бедренную вену и в других топографических образованиях нижней конечности
4. Показать в топографических образованиях подколенную, мало- и большеберцовые вены. Назвать их притоки.
5. Показать венозную поверхностную сеть стопы
6. Показать место образования и расположения малой кожной вены. Найти место впадения ее в подколенную вену.
7. Показать место образования и расположения большой кожной вены нижней конечности в области бедра, голени и стопы, найти место её впадения в бедренную вену.
8. Объяснить образование порто-кавальных и каво-кавальных анастомозов и их значение

III. Задания для самостоятельной работы.

1. Составьте схему венозного русла нижней конечности:



2. Заполните таблицу межвенных анастомозов ветвей полых и воротной вен:

МЕСТО РАСПОЛОЖЕНИЯ АНАСТОМОЗОВ	ВЕТВИ, ОБРАЗУЮЩИЕ АНАСТОМОЗ
На задней грудной и брюшной стенках	
По ходу восходящего и нисходящего отдела толстой кишки	
Между нижним отделом пищевода и кардиальной частью желудка	
По ходу позвоночных сплетений грудного и брюшного отделов	
На передней брюшной стенке в околопупочной области	

3. Продолжите фразы:

1. К париетальным притокам внутренней подвздошной вены относятся _____

2. В полости малого таза залегают следующие венозные сплетения _____

3. Малая подкожная вена нижней конечности начинается от _____

и впадает _____

4. Большая подкожная вена начинается от _____

и простирается до впадения в... _____

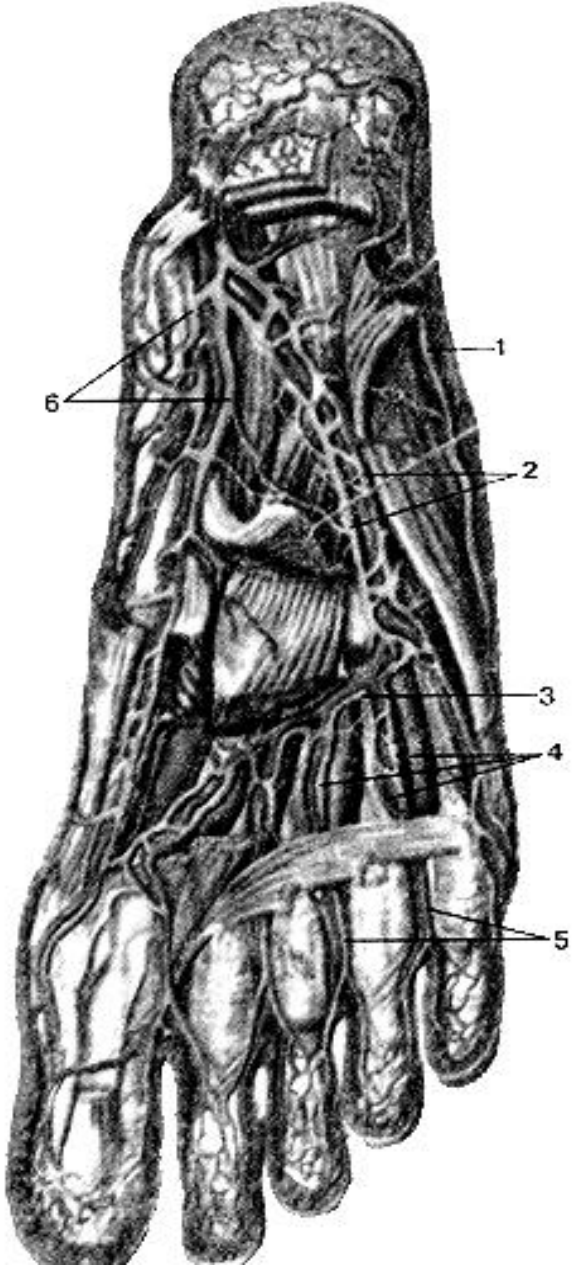
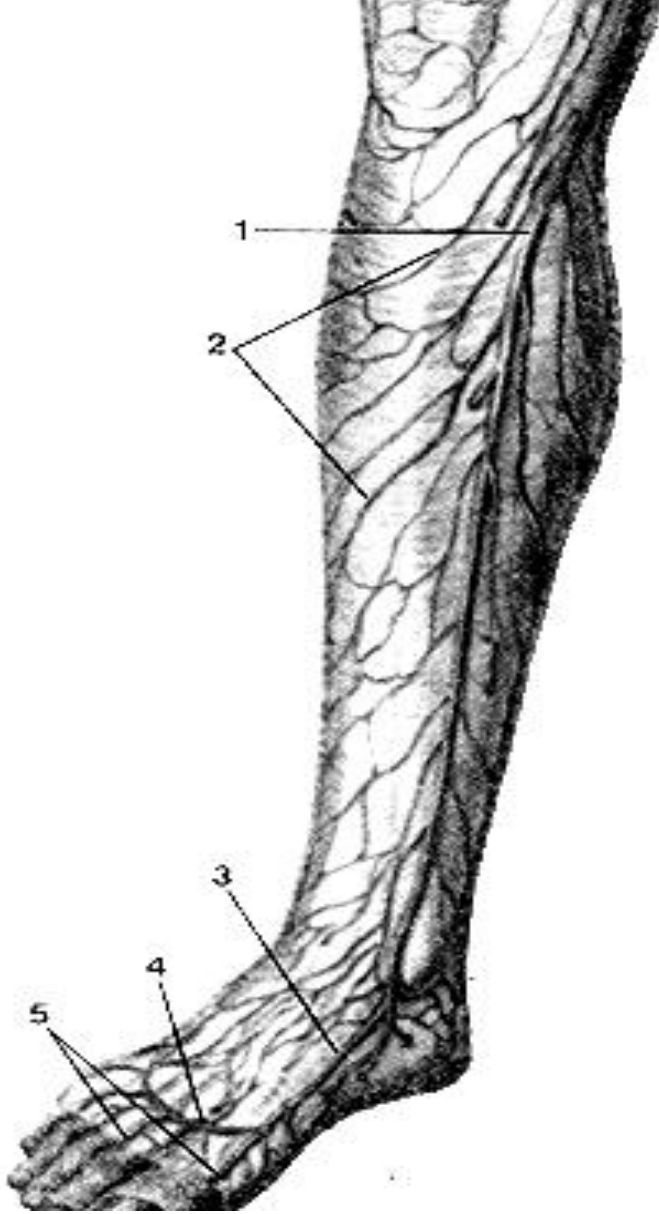
IV. Вопросы самоконтроля.

1. Какой анастомоз фактически представляет ствол непарной вены? _____

2. Какие каналы проходит на своем пути бедренная вена? _____

3. Притоки каких вен залегают в области пупка и какие анастомозы здесь образуются? _____

V. Сделайте обозначения на следующих рисунках и допишите латинское название:

Вены подошвы стопы, правой. Вид снизу.	Поверхностные вены голени, правой. Вид спереди
	
латеральная краевая вена стопы;	большая подкожная вена ноги;
латеральные подошвенные вены;	медиальная краевая вена стопы;
медиальные подошвенные вены.	подкожные вены голени;
подошвенная венозная дуга;	тыльная венозная дуга стопы;
подошвенные пальцевые вены;	тыльные пальцевые вены.
подошвенные плюсневые вены;	

Сделайте обозначения и допишите латинское название:

Поверхностные вены бедра, правого. Вид спереди.	
	бедренная вена;
	большая подкожная вена ноги;
	наружные половые вены;
	овальная ямка.
	поверхностная надчревная вена;
	подкожные вены бедра;
	подкожный нерв;

ИТОГОВОЕ ЗАНЯТИЕ ПО ТЕМЕ: «СЕРДЦЕ. АРТЕРИИ. ВЕНЫ»

Вопросы к модульному занятию:

1. Артериальные дуги стопы.
2. Артерии кисти.
3. Артерии стопы.
4. Бедренная артерия.
5. Венозные анастомозы по ходу задней поверхности восходящей и нисходящей ободочных кишок.
6. Вены передней стенки туловища, анастомозы.
7. Вены сердца.
8. Верхняя полая вена, топография, ход, притоки.
9. Ветви брюшной аорты.
10. Ветви грудной аорты.
11. Внутренняя подвздошная артерия.
12. Внутренняя подвздошная вена, топография, ход, притоки.
13. Внутренняя сонная артерия. Топография и отделы
14. Внутренняя яремная вена, топография, ход, притоки.
15. Возрастные особенности сердца.
16. Воротная вена, топография, ход, корни.
17. Глубокая ладонная дуга.
18. Глубокие вены верхней конечности, топография, ход, притоки.
19. Глубокие вены нижней конечности, топография, ход, притоки.
20. Задние межреберные вены. Наружное и внутреннее венозное сплетение позвоночника.
21. Кава-кавальные анастомозы, образование и расположение.
22. Камеры сердца. Круги кровообращения.
23. Клапанный аппарат сердца.
24. Клапаны сердца.
25. Кровоснабжение бедра.
26. Кровоснабжение голени.
27. Кровоснабжение головного мозга.
28. Кровоснабжение зубов верхней челюсти.

29. Кровоснабжение зубов нижней челюсти.
30. Кровоснабжение коленного сустава.
31. Кровоснабжение крестца.
32. Кровоснабжение лучезапястного сустава.
33. Кровоснабжение мимических мышц.
34. Кровоснабжение мочевого пузыря.
35. Кровоснабжение мышц шеи.
36. Кровоснабжение органов малого таза.
37. Кровоснабжение плечевого сустава.
38. Кровоснабжение промежности.
39. Кровоснабжение стенки сердца.
40. Кровоснабжение стенок брюшной полости.
41. Кровоснабжение стенок грудной полости.
42. Круги кровообращения.
43. Лучевая артерия. Топография и ветви.
44. Наружная подвздошная артерия.
45. Наружная подвздошная вена, топография, ход, притоки.
46. Наружная сонная артерия. Топография и ее ветви.
47. Наружная яремная вена, топография, ход, притоки.
48. Наружное строение сердца. Борозды, их содержимое.
49. Непарная вена, топография, ход, притоки.
50. Нижняя брыжеечная артерия.
51. Нижняя полая вена, топография, ход, корни.
52. Общая характеристика аорты, отделы.
53. Околосердечная сумка.
54. Особенности венозного оттока от передней брюшной стенки, окологупочное кольцо, анастомоз.
55. Особенности венозного оттока от пищеводно-желудочного отдела, анастомоз.
56. Особенности венозного оттока от прямой кишки, анастомоз.
57. Особенности кровообращения плода.
58. Особенности кровоснабжения печени.
59. Парные ветви грудной и брюшной аорты.
60. Передняя большеберцовая артерия.
61. Плечевая артерия.
62. Поверхностная ладонная дуга.
63. Поверхностные вены верхней конечности, топография, ход, притоки.
64. Поверхностные вены нижней конечности, топография, ход, притоки.
65. Поверхностные и глубокие вены таза. Венозные сплетения таза.
66. Подключичная артерия.
67. Подколенная артерия
68. Подмышечная артерия.
69. Полунепарная и полупарная добавочная вены, топография, ход, притоки.
70. Порто-кавальные анастомозы, образование и расположение.
71. Проводящая система сердца.
72. Проекция клапанов сердца на переднюю грудную стенку.
73. Синусы перикарда.
74. Собственный скелет сердца.
75. Строение желудка и его кровоснабжение.
76. Строение и кровоснабжение глотки.
77. Строение и кровоснабжение гортани.
78. Строение и кровоснабжение зубов.
79. Строение и кровоснабжение пищевода
80. Строение и кровоснабжение прямой кишки.
81. Строение и кровоснабжение толстой кишки.
82. Строение миокарда.
83. Строение перикарда и его синусы.
84. Строение стенки сердца.
85. Топография и границы сердца.
86. Топография сердца. Проекция клапанов.

МЕТОДИЧЕСКИЕ РЕКОМЕНДАЦИИ К ПРАКТИЧЕСКОМУ ЗАНЯТИЮ ПО ТЕМЕ: «АНАТОМИЯ И ТОПОГРАФИЯ ОРГАНОВ ЛИМФАТИЧЕСКОЙ СИСТЕМЫ. ЗНАЧЕНИЕ И ПРАКТИЧЕСКИЕ НАВЫКИ. РЕНТГЕНАНАТОМИЯ».

Лимфатическая система является частью иммунной системы. Представлена системой разветвленных в органах и тканях лимфатических капилляров и сетей, лимфатических сосудов, стволов и протоков, по которым лимфа от места образования течет к венозному углу - месту слияния внутренних яремных и подключичных вен. На пути следования лимфы лежат многочисленные лимфатические узлы, относящиеся к иммунной системы. Процесс лимфообразования представляет сложный многоступенчатый процесс, нарушения которого приводит к ряду заболеваний и распространению опухолевых процессов. Знание и понимание функции лимфатической системы, путей образования и оттока лимфы имеют, необходимы специалистам любого профиля. Для понимания распространения патологического процесса и в частности опухолевого происхождения.

I. Целевые задачи.

<u>Студент должен знать:</u>	а) круги кровообращения, микроциркуляторное русло; б) схему строения лимфатического русла; в) знать строение и функции структурных элементов лимфатической системы; г) знать пути оттока лимфы от отдельных органов и систем; д) знать крупные коллекторные лимфатические стволы (кишечные, поясничные, яремные) и протоки (правый лимфатический и грудной); е) формирование яремного угла, корня верхней полой вены; ж) состав лимфы.
<u>Студент должен уметь:</u>	а) назвать, находить и показывать на препаратах; б) называть, находить и показывать на препаратах важнейшие группы регионарных лимфатических узлов; в) назвать пути оттока лимфы регионарные лимфатические узлы от некоторых органов: от молочной железы – в подмышечные, окологрудные, средостенные лимфоузлы; от легких – в бронхолегочные, трахеобронхиальные, средостенные узлы; от пищевода – в глубокие шейные, брахеобронхиальные, задние средостенные узлы; от малой кривизны желудка и кардиальной части – в узлы малого сальника и ворот печени; от большой кривизны-в желудочно-сальниковые узлы.
<u>Студент должен владеть:</u>	Латинской терминологией по данной теме.

II. Необходимый исходный уровень.

Из предшествующих тем:

1. Общая анатомия кровеносной системы. Круги кровообращения.
2. Крупные венозные стволы шеи, головы, грудной и брюшной полостей, конечностей.

Из текущего занятия:

1. Источники развития и общий план строения лимфатической системы.
2. Функциональное значение лимфатической системы и принципы ее организации. Пути оттока лимфы.
3. Общая характеристика и строение лимфатических узлов.

III. Объекты изучения:

1. Просветленные микропрепараты лимфатической системы отдельных органов и тканей в поле зрения микроскопа МБС-1. Инъекция синей массой Герота.
2. Макропрепараты с инъецированными лимфатическими сосудами, узлами и протоками.
3. Лимфатические узлы.

IV. Информационная часть:

В лимфатической системе соответственно функциям выделяют следующие составные звенья:

1. Лимфатические капилляры.
2. Лимфатические сосуды.
3. Лимфатические узлы.
4. Лимфатические коллекторы: стволы и протоки.

1. *Лимфатические капилляры* являются корнями лимфатической системы, имеются во всех органах и тканях, кроме головного и спинного мозга, органов иммунной системы, плаценты. Контуры капилляров неровные, с расширениями, диаметр их составляет - 20–25 мкм. Соединяясь между собой, они образуют капиллярные сети, форма их различная и соответствует конструкции органов. Лимфатические капилляры ориентированы ходом соединительнотканых пучков, окружающей соединительной ткани, расположены между структурно-функциональными элементами органов. Они начинаются слепо в виде расширений, стенка представлена непрерывным слоем клеток эндотелия, которые прикрепляются пучками якорных (стропных) филаментов, способствующие раскрытию просвета капилляров. У лимфатических капилляров отсутствует базальный слой, они окружены коллагеновыми и ретикулярными волокнами, что обеспечивает более тесное отношение с межклеточным

веществом соединительной ткани. Движение лимфы из капилляров в лимфатические сосуды происходит благодаря интерстициальному давлению и току образующейся лимфы. Сливаясь между собой и укрупняясь, капилляры, дают начало лимфатическим сосудам.

2. *Лимфатические сосуды*, в отличие от капилляров характеризуются появлением в их стенке соединительнотканной и мышечной оболочек и наличием клапанов, что придает сосудам четкообразный вид. Клапаны пропускают лимфу (тканевая жидкость) только в одном направлении, в направлении лимфатических сосудов. Каждый клапан состоит из двух складок (створок), которые образованы 2 слоями эндотелия. Лимфатические сосуды ритмически сокращаются и продвигают лимфу. В органах лимфатические сосуды анастомозируя друг с другом образуют сплетения. Выделяют поверхностные и глубокие лимфатические сосуды. Поверхностные лимфатические сосуды располагаются в коже и подкожной клетчатке, а глубокие сосуды сопровождают кровеносные сосуды внутренних органов. На своем пути лимфатические сосуды проходят обязательно один лимфатический узел (закон Москаны), чаще через 2-3 узла.

3. *Лимфатические узлы* являются биологическими фильтрами для тканевой жидкости, которая всосавшись в лимфатические капилляры, получает название лимфы. Лимфатические узлы располагаются группами от одного до десяти, называются по месту расположения, выделяют регионарные группы узлов (паховые, бедренные, подмышечные), поверхностные и глубокие лимфатические узлы, висцеральные, соматические и т.д. Приносящие сосуды входят в лимфатические узлы с их выпуклой стороны, а выносящие выходят из ворот узлов.

4. Из лимфатических сосудов формируются *коллекторные лимфатические стволы* соответствующих областей. Из правой верхней конечности лимфа собирается в правый подключичный ствол, от правой половины головы и шеи в правый яремный ствол, от правой половины грудной полости и ее стенок – в правый бронхостенный ствол. Названные 3 ствола в нижней части шеи соединяясь, образуют правый лимфатический проток, впадающий в правый венозный угол. От левой верхней конечности и левой половины головы и шеи лимфа оттекает через левый подключичный и яремные стволы. Названные стволы впадают в левый венозный угол или в конечный отдел грудного протока, по которому оттекает лимфа из всей нижней половины тела. Грудной проток формируется слиянием правого и левого поясничных лимфатических стволов и непостоянного кишечного ствола в забрюшинной клетчатке на уровне XII грудного и II поясничного позвонков. Стенка начального отдела грудного протока сращена с правой ножкой диафрагмы. Через отверстие аорты в диафрагме грудной проток проходит в заднее средостение по передней поверхности позвоночного столба, располагается позади пищевода. На уровне II- III грудных позвонков грудной проток выходит из-за левого края пищевода, поднимается вверх. На уровне V-VII шейных позвонков шейная часть грудного протока над куполом плевры образует дугу и впадает в левый венозный угол. В устье грудного протока имеется парный клапан, благодаря которому кровь из вен не попадает в проток, такие же клапаны имеются по ходу протока (7-9). Стенка грудного протока имеет хорошо выраженную среднюю мышечную оболочку, сокращение которой способствует продвижению лимфы. В 75% случаях в начальной части грудного протока образуются расширения – цистерна грудного протока. Образование и отток лимфы происходит «от крови к крови» - образование на уровне кровеносных капилляров и впадение в венозное русло.

V. Практическая работа.

1. Пользуясь учебником, атласом, аудиторными таблицами и нативными препаратами, изучить структурные элементы лимфатической системы.
2. Изучите взаимоотношение кровеносных и лимфатических капилляров.
3. Изучите механизм образования и оттока лимфы от отдельных органов и систем. Составьте схему образования и оттока лимфы от отдельных органов и систем.
4. Назовите по-латыни и покажите на нативных препаратах группы лимфатических узлов – поверхностные и глубокие – в различных областях.

VI. Контрольные вопросы.

1. Общая характеристика лимфатической системы.
2. Отличия лимфатических и кровеносных капилляров.
3. Пути следования лимфы. Что такое «интегративные центры лимфооттока»?
4. Строение лимфатических узлов.
5. Что такое закон Москаны?
6. Что такое лимфа?

VII. Учебные задачи.

1. При обследовании у мужчины 63 лет обнаружено злокачественное заболевание предстательной железы. Назовите пути возможного распространения опухоли. Дайте анатомическое обоснование.
2. Объясните, почему при раковом поражении желудка возможно появление метастазов в яичниках.

VIII. Анатомическая терминология.

Systema lymphaticum	Лимфатическая система
Vasa lymphocapillaria	Лимфатические капилляры
Vasa lymphatica	Лимфатические сосуды
Truncus jugularis dexter et sinister	Яремный ствол правый и левый
Ductus lymphaticus dexter	Правый лимфатический проток
Truncus subclavicus dexter et sinister	Подключичный ствол правый и левый
Ductus thoracicus	Грудной проток
Cisterna chili	Цистерна грудного протока

Nodi limphatici	Лимфатические узлы
Plexus limphaticus	Лимфатические сплетения
Rete limphocapillare	Лимфакпиллярные сети
Hilum	Ворота
Cortex	Корковое вещество
Folliculi limphatici	Лимфатические фолликулы
Sinus subcapsularis	Подподкапсулярный синус
Sinus corticalis perifollikularis	Перифолликулярный корковый синус
Sinus medullaris	Мозговой синус
Sinus hillaris	Воротный синус
Paracortex zona timodependens	Околокорковое вещество
Chordae medullaris	Мозговые хорды

X. Препараты и учебные пособия:

1. Отпрепарированный сосудистый труп. Нативные препараты сосудов верхней и нижней конечностей. Таблицы. Учебник и атлас анатомии человека.

ВНЕАУДИТОРНАЯ САМОСТОЯТЕЛЬНАЯ РАБОТА.

Методические рекомендации к внеаудиторной самостоятельной работе по теме: **ОБЩАЯ АНАТОМИЯ ЛИМФАТИЧЕСКОЙ СИСТЕМЫ.**

I. Вопросы исходного уровня:

1. Общая анатомия кровеносной системы. Микроциркуляторное русло.
2. Функциональное значение лимфатической системы. Ее звенья.
3. Крупные венозные стволы шеи и головы, грудной и брюшной полостей.

II. Целевые задачи

Студент должен знать:
<ol style="list-style-type: none"> 1. Круги кровообращения и микроциркуляторное русло. 2. Вены шеи и головы. Венозный угол. 3. Общую характеристику и структурные элементы лимфатической системы – лимфатические капилляры, лимфатические сосуды, регионарные и коллекторные лимфатические стволы и узлы. 4. Строение лимфатических узлов и лимфообращение в них. 5. Лимфатическое русло отдельных органов. 6. Грудной проток – образование, топография и ход 7. Правый лимфатический проток – образование, топография и ход. 8. Образование и пути движения лимфы – «от крови к крови». Отличия кровеносных и лимфатических капилляров.
Студент должен уметь:
<ol style="list-style-type: none"> 1. Определить, назвать по латыни и показать на препарате венозный угол – место соединения внутренней яремной и подключичной вен. 2. Определить, назвать по латыни и показать на трупе уровень формирования в брюшной полости грудного протока. 3. Определить, назвать по латыни и показать на трупе регионарные лимфоузлы. 4. Составить схему образования и движения лимфы. 5. Объяснить возможные пути метастазирования клеток опухолевых клеток.

III. Задания для самостоятельной работы.

1. Продолжите фразы:

А) Лимфатические капилляры являются _____

Б) Форма сетей лимфатических капилляров соответствуют _____

В) Отток лимфы от органов брюшной полости осуществляется через _____

Г) Грудной проток образуется на уровне _____ и впадает

Д) Отток лимфы от лимфатических узлов происходит по _____

Е) Отток лимфы из правой половины грудной клетки и правой половины шеи и головы совершается

2. Заполните таблицу отличия кровеносных и лимфатических капилляров.

<i>Признак отличия</i>	<i>Кровеносные капилляры</i>	<i>Лимфатические капилляры</i>
1 Форма		
2 Калибр		
3 Строение стенки		
4 Базальная мембрана		

3. Опишите взаимоотношения кровеносных и лимфатических капилляров (микроциркуляторное русло)

4. Составьте схему образования и проведения лимфы к венозному углу.

IV. Вопросы для самоконтроля.

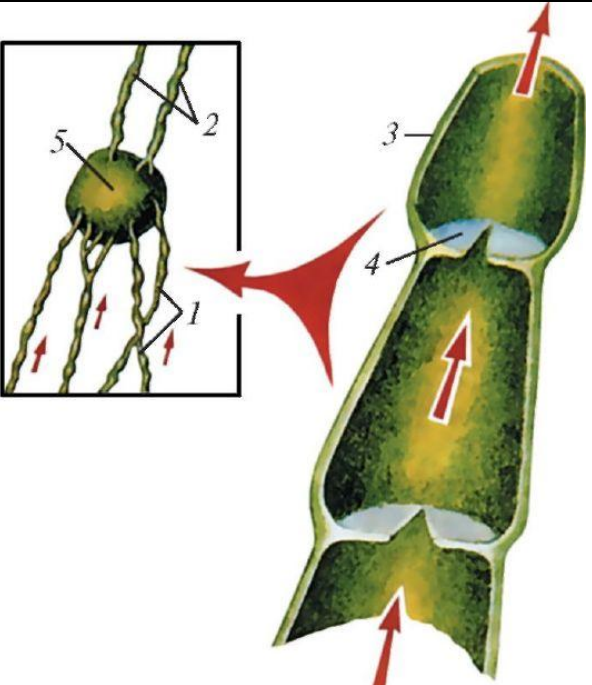
1. В чем заключаются функции лимфатической системы.

2. Что такое «глубокие лимфатические узлы».

3. Что такое «соматические лимфатические узлы»

4. Где образуются «яремные» стволы. Их функция.

V. Сделайте обозначения к рисункам:

Схема строения лимфатических сосудов	
	1- русс. -
	лат. -
	2- русс. -
	лат. -
	3- русс. -
	лат. -
4- русс. -	
лат. -	
5- русс. -	
лат. -	
6- русс. -	
лат. -	

**МЕТОДИЧЕСКИЕ РЕКОМЕНДАЦИИ К ПРАКТИЧЕСКОМУ ЗАНЯТИЮ ПО
ТЕМЕ:
«АНАТОМИЯ И ТОПОГРАФИЯ ИММУННОЙ СИСТЕМЫ. АНАТОМИЯ И
ТОПОГРАФИЯ ОРГАНОВ ЭНДОКРИННОЙ СИСТЕМЫ. ЗНАЧЕНИЕ И
ПРАКТИЧЕСКИЕ НАВЫКИ».**

ИММУННАЯ СИСТЕМА

Иммунная система (ИС) обеспечивает защиту организма от чужеродных веществ, поступающих из вне или образующихся в самом организме. Иммунная система - это совокупность анатомических образований, имеющих представительство в различных органах и тканях, но объединенных сходством происхождения и единой функцией – защитой организма от всего генетически для него чужого. ИС – это все те органы, которые участвуют в образовании клеток (иммуноцитов), осуществляющих распознавание и уничтожение генетически чужеродных субстанций (антигенов). Иммуноциты, распространяющиеся в организме вместе с током крови, лимфы и тканевой жидкостью, распознают и уничтожают чужеродные для организма вещества, обеспечивая организму – иммунитет. К органам иммунной системы относятся костный мозг, миндалина, лимфоидные (пейеровы) бляшки тонкой кишки, одиночные лимфоидные узелки в слизистой оболочке дыхательной, пищеварительной, мочеполовой систем, лимфатические узлы и вся лимфатическая система: аппендикс, селезенка, миндалина, а также отдельные лимфоциты, свободно перемещающиеся лимфоциты в органах и тканях в поисках чужеродных веществ. При этом костный мозг и тимус, в которых из стволовых клеток дифференцируются лимфоциты, относятся к центральным органам иммунной системы, остальные из перечисленных составляют периферические органы иммуногенеза. Термин «иммунный» происходит от лат. immūnis – что означает «свободный, избавленный от чего-либо». К органам ИС относятся органы, которые участвуют в образовании клеток, осуществляющих защитные реакции организма (лимфоциты, плазматические клетки). Иммунные органы построены из лимфоидной ткани, которая имеет ретикулярную строму. В ее петлях расположены клетки лимфоидного ряда: лимфоциты различной степени зрелости (бласты, большие, средние и малые лимфоциты), молодые и зрелые плазматические клетки (плазмобласты, плазмоциты). Знание структуры и функционирования органов ИС необходимы врачам любого профиля для понимания закономерностей иммунного ответа и разработки тактики лечения при различных иммунно-дефицитных состояний.

I. Цели:

<u>Студент должен знать:</u>	<ol style="list-style-type: none"> 1.Классификацию органов иммунной системы. 2.Закономерности закладки и топография органов иммунной системы на протяжении онтогенеза. 3.Топография и отделы иммунной системы. 4.Внешнее и внутреннее строение центральных и периферических органов иммунной системы. 4. «Т» и «В» лимфоциты, их образование, отличие и функции циркуляции. Гуморальный и клеточный иммунитет. 5.Возрастные особенности органов иммунной системы. Популяция «Т»-лимфоцитов: «Т»-киллеры, «Т»-супрессоры, «Т»-ампликаторы, «Т»-хелперы, «Т»-эффекторы. 6.Кровоснабжение и иннервацию органов иммунной системы. 7.Наличие в периферических органах иммунной системы лимфоидных узелков, находящихся на различных стадиях развития с зародышевыми светлыми и герминативными центрами и без них.
<u>Студент должен уметь:</u>	<ol style="list-style-type: none"> 1. Назвать по латыни и показать на нативных препаратах центральные и периферические органы иммунной системы. Тимус, селезенку, миндалина, червеобразный отросток, пейеровы бляшки, одиночные лимфоидные узелки слизистых оболочек внутренних органов. 2.Объяснить функции органов иммунной системы. 3.На слизистой оболочке подвздошной кишки определить и показать групповые лимфатические фолликулы – Пейеровы бляшки. 4.На гисто- препаратах определять зародышевые центры лимфатических фолликулов – центры размножения , светлые рецепторы. 5.Находить на нативных препаратах органов брюшной полости червеобразный отросток, определять ее положение и брыжейку.
<u>Студент должен владеть:</u>	<ol style="list-style-type: none"> 1.Знаниями по особенностям функционирования органов иммунной системы. 2.Умением находить на трупе и изолированных органах и органокомплексах органы иммунной системы.

II. Необходимый уровень знаний:

а) из смежных дисциплин:

- а)Связь иммунной системы и кроветворения.
- б)Развитие иммунной системы в фило- и онтогенезе.

б) из предшествующих тем:

- а)Особенности строения слизистой оболочки органов пищеварения, дыхания и мочеполовых (одиночные и групповые лимфотические фолликулы).

- б) Строение окологлоточного кольца Пирогова – Вальдейера.
- в) Строение и положение червеобразного отростка.
- г) Строение лимфатических узлов.
- д) Строение селезенки.

в) из текущего занятия:

- а) Центральные и периферические органы иммунной системы.
- б) Внутреннее строение вилочковой железы.
- в) Клеточный состав спинного мозга.
- г) Топографические особенности лимфатических узлов, миндалин, одиночных и групповых лимфатических узлов, червеобразного отростка, узелки с зародышевыми центрами и без них.
- д) Особенности кровоснабжения органов иммунной системы

III. Объект изучения:

- 1) Распилы трубчатых костей.
- 2) Макропрепараты вилочковой железы, взрослого и ребенка.
- 3) Макропрепараты селезенки, взрослого и ребенка.
- 4) Участки подвздошного отдела тонкой кишки с расположенными групповыми лимфатическими узелками – бляшками Пейера.
- 5) Одиночные лимфатические узелки слизистой оболочки органов пищеварения, дыхания и мочеполовой системы.
- 6) Миндалины, входящие в состав глоточного кольца Н.И.Пирогова.
- 7) Аппендикс – червеобразный отросток.

IV. Информационная часть:

Органы ИС вырабатывают иммунокомпетентные клетки – лимфоциты и плазмоциты, включают их в иммунный процесс, распознают и уничтожают проникшие в организм или образовавшиеся в нем чужеродные вещества (ЧВ). При попадании в организм ЧВ – антигенов – в нем образуются нейтрализующие их защитные вещества – антитела, являющиеся иммуноглобулинами (гуморальный иммунитет), или специфически реагирующие лимфоциты (клеточнозависимый иммунитет). Т-лимфоциты обеспечивают осуществление клеточного и гуморального иммунитета. В-лимфоциты выполняют функции гуморального иммунитета. Производные В-лимфоциты – плазматические клетки – синтезируют и выделяют в кровь, в секрет желез антитела, которые способны вступать в соединение с соответствующими антигенами и нейтрализовать их. Антитела связываются с антигенами, что дает возможность фагоцитам их поглощать.

В ИС различают центральные (тимус, красный костный мозг) и периферические органы (лимфатические узелки, кольцо Пирогова – Вальдейера, селезенка, лимфатические узлы). Органы ИС имеют общие закономерности строения и развития, которые сводятся к следующему:

- а) все органы ИС закладываются на ранних стадиях эмбрионального развития;
- б) органы ИС к моменту рождения готовы к иммунной защите организма;
- в) они достигают полного совершенства к концу подросткового развития;
- г) органы ИС рано подвергаются инволюции;
- д) во всех органах ИС лимфоидная ткань заменяется соединительной или жировой тканью;
- г) у всех органов ИС рабочей паренхимой органов иммуногенеза является лимфоидная ткань.

Закономерности строения центральных органов ИС – красного костного мозга и вилочковой железы заключаются в том, что оба центральных органа располагаются в хорошо защищенных от внешнего воздействия местах. Красный костный мозг находится в ячейках губчатого вещества, а вилочковая железа лежит в грудной полости позади грудины - довольно широко и прочной кости.

Оба центральных органа ИС одинаково ответственны за дифференцировку лимфоцитов. При этом в отличие от периферических органов ИС дифференцировка лимфоцитов происходит без существенного влияния антигенов, развитие же лимфоцитов в периферических органах связано с антигенной стимуляцией организма. Лишь при контакте с антигеном в периферических органах происходит образование новых лимфоцитов.

В отличие от центральных органов ИС для периферических органов характерно следующее: они располагаются на путях возможного внедрения в организм антигенов и на пути перемещений чужеродных веществ, образующихся в организме. Небные, трубные, язычная и глоточная миндалины, образуют кольцо (Пирогова-Вальдейера), расположенное вокруг входа в глотку из ротовой и носовой полостей. Миндалины первыми встречаются с воздухом и пищей, являясь своего рода сторожевыми постами. На их поверхности при соприкосновении генетически чужеродными веществами происходит первое узнавание чужого, по обе стороны от подвздошно-слепкишной заслонки, отделяющей тонкую кишку от толстой, т.е. на границе различной микрофлоры находятся многочисленные скопления лимфоидной ткани.

Многочисленные лимфоидные узелки, скопления лимфоидной ткани как бы рассеяны в толще слизистых оболочек органов пищеварения, дыхательных и мочеполовых путей.

Характерной особенностью периферических органов ИС является то, что лимфоидная ткань, входящая в их состав, находится на разных стадиях функциональной зрелости и проходит следующие этапы:

- 1-й этап - это диффузная стадия развития, где лимфоидная ткань не имеет резких границ.
- 2-й этап развития - это появление очаговых скоплений лимфоидных клеток – стадия предузелка.
- 3-м этапом - появление в лимфоидных узелках центров размножения, более светлых. а сами узелки – лимфоидные узелки с центрами размножения. Функционирование лимфоидных узелков происходит в специфической

среде микроокружения, которую образуют ретикулярные клетки и волокна, фибробласты, макрофаги, кровеносные и лимфатические сосуды.

Выделяют **красный и желтый** костный мозг. Красный костный мозг (ККМ) располагается в ячейках губчатого вещества костей, эпифизах длинных трубчатых костей и является органом иммуногенеза и органом кроветворения.

Тимус или вилочковая железа является центральным органом иммуногенеза, состоит из двух ассиметричных долей (правой и левой), сросшихся друг с другом в средней их части, своего развития достигает в период полового созревания. Располагается в передней части верхнего средостения, между правой и левой медиастинальной плеврой. Железа покрыта соединительнотканной капсулой, от которой внутрь органа отходят септы, разделяющие тимус на дольки. Строма тимуса представлена ретикулярными клетками и волокнами, а также эпителиоретикулацитами - звездчатыми клетками. Паренхима – тимоцитами (лимфоцитами), плазматическими клетками и макрофагами; состоит из коркового (более темного) и мозгового (светлого) вещества, располагающегося в центре дольки. Характерной особенностью для мозгового вещества является наличие эпителиальных слоев – телец Гассалья. Паренхима железы в процессе возрастной инволюции полностью не исчезает, а сохраняется в виде островков, окруженных жировой тканью, лежащей позади грудины.

Тимус выделяет биологически активные вещества, оказывающие влияние на кальциевый, фосфорный обмен, мышечный тонус и рост желез.

Лимфатические узлы (ЛУ) являются периферическими органами иммунной системы, лежат на путях тока лимфы от органов и тканей, в том числе и от покровов человеческого тела - кожи и слизистых оболочек. Лимфатические узлы являются биологическими фильтрами для тканевой жидкости, где задерживаются чужеродные частицы, оказавшиеся в тканевой жидкости, в лимфе, распознаются и уничтожаются макрофагами. Лимфа, содержащая продукты обмена, крупнодисперсные белки, частицы разрушившихся клеток, проходит через их синусы, содержащие довольно густую сеть ретикулярных волокон и клетки, в силу этого лимфа находится под постоянным иммунным контролем со стороны лимфоидной ткани узлов. Стенки синусов тонкие и легко проницаемы для лимфоцитов и макрофагов. Приносящие лимфатические сосуды (4-6) подходят к выпуклой стороне каждого ЛУ. Ток лимфы в лимфатическом узле идет по его синусам: краевой (подкапсулярный), промежуточный и воротный. В воротах узлов залегают выносящие лимфатические сосуды (2-4). ЛУ покрыт соединительнотканной капсулой, отходящих от нее перекладин – капсулярные трабекулы – с кровеносными сосудами и нервами. В паренхиме ЛУ различают корковое (более темное), которое занимает периферию узла, где происходит образование лимфоцитов, и мозговое (более светлое), которое занимает центральную часть узла и располагается ближе к воротам.

В корковом веществе располагаются лимфоидные узелки - скопления В-лимфоцитов. Строма узелков образована ретикулярными клетками и волокнами, формирующими трехмерную сеть, в петлях которой расположены лимфоидные клетки. В лимфоидных узелках имеется центр размножения – скопление лимфоцитов, малых и средних лимфоцитов, макрофагов, единичных плазматических клеток. На границе с мозговым веществом внутри от узелков находится тимусзависимая паракортикальная зона. Мозговое вещество представлено тяжами лимфоидной ткани - мягкотными тяжами, которые простираются от внутренних отделов коркового вещества до ворот лимфатического узла. Мякотные тяжи соединяются друг с другом, образуя сложные переплетения. Мякотные тяжи являются зоной скопления зрелых В-лимфоцитов и плазматических клеток, здесь присутствуют и макрофаги.

Одиночные и групповые (пейеровы бляшки) лимфатические фолликулы В толще слизистой оболочки и подслизистой основы органов пищеварительной, дыхательной, мочеполовой систем имеются одиночные лимфоидные узелки. В стенке подвздошной кишки помимо одиночных имеются групповые лимфоидные узелки (бляшки Пейера). В слепой кишке располагается аппендикс - червеобразный отросток, в стенке которого залегают, вокруг просвета в 2-3 ряда многочисленные узелки. Нежная строма узелка образована ретикулярными клетками и ретикулярными волокнами, формирующими трехмерную сеть, в петлях которой расположены лимфоциты. В центрах размножения встречаются и плазматические клетки. Часть активированных В-лимфоцитов мигрирует в кровеносное русло через стенки посткапиллярных венул, другие мигрируют за пределы узелков. Каждый узелок окружен сетями кровеносных капилляров и сеточкой из тонких ретикулярных волокон. Отдельные волокна проникают внутрь узелков. Лимфоидные узелки располагаются как «сторожевые посты» на протяжении всей длины указанных органов на различном расстоянии друг от друга (от 1 до 5 мм) и на различной глубине.

Миндалины (парные – трубные, небные; непарные – язычная, глоточная) первыми встречаются с пищей и вдыхаемым воздухом. На их поверхности при соприкосновении с антигеном происходит первое узнавание чужого. На их поверхности и в толще покрывающего эпителия, где находятся лимфоциты, формируется первая ответная реакция на антиген.

Селезенка – является единственным органом контролирующим кровь. Функции распознавания и утилизации, вышедших из строя эритроцитов выполняют периартериальные лимфоидные муфты, эллипсоиды, своеобразно устроенные широкие синусы селезенки и ее красная пульпа (паренхима селезенки). Лимфоидные образования селезенки окружают конечные разветвления кровеносных сосудов и осуществляют иммунный контроль. В селезенке происходит распознавание и утилизация вышедших из строя эритроцитов. Селезенка является единственным органом контролирующим кровь.

Селезенка располагается в левом подреберье, со всех сторон покрыта брюшиной сращенной с ее капсулой. От капсулы внутрь органа отходят трабекулы или перекладки, содержащие гладкие миоциты, фибробласты и коллагеновые волокна. Кроме этого, соединительнотканый остов составляет сеть ретикулярных волокон и клеток, в петлях которой между трабекулами располагается паренхима ее – пульпа. Выделяют белую и красную пульпу. Белая пульпа представляет лимфоидный аппарат селезенки к которому относятся периартериальные лимфоидные муфты, лимфоидные узелки, формирующиеся на основе этих муфт и эллипсоидные макрофагально лимфоидные муфты (эллипсоиды). Белая пульпа располагается внутри красной пульпы, которой принадлежат участки паренхимы селезенки, имеющие разветвленные синусоиды. Вокруг синусоидов в петлях ретикулярной стромы обнаруживаются

зернистые и незернистые лейкоциты, макрофаги, большое количество распадающихся эритроцитов и клетки лимфоидного ряда. Красная пульпа занимает 75-78 % всей массы селезенки.

V. Практическая работа:

Задание № 1. На распилах трубчатых костей рассмотрите центральный орган иммунной системы, их внутреннее строение, определите компонентное вещество диафиза и губчатое вещество эпифизов, в ячейках которых залегают красный костный мозг. Пользуясь атласами и таблицами изучите внутреннее строение и клеточный состав костного мозга.

Задание № 2. На макропрепаратах органов грудной полости плодов, новорожденных, грудных детей и трупов найдите в переднем средостении вилочковую железу. Пользуясь учебником, атласом и таблицами изучите его внешнее и внутреннее строение, мозговое и корковое вещество его долек, эпителиальные тельца Гассала.

Задание №3. Рассмотрите на нативных препаратах отдельные группы лимфатических узлов(подмышечные, паховые, подчелюстные, подключичные), изучите их внутреннее строение, пользуясь таблицами и атласом.

Задание №4. Определите и изучите в левом подреберье брюшной полости селезенку, рассмотрите ее положение и отношения к брюшине, внешнее строение и источники кровоснабжения. Пользуясь учебником, атласом и таблицами изучите внутреннее строение, особенности кровоснабжения и строение красной и белой пульпы.

Задание №4. На макропрепаратах органов ротовой полости и глотки определите, назовите покажите элементы окологлоточного кольца Пирогова-Вальдейера,

Задание №5. На макропрепаратах органов брюшной полости определите червеобразный отросток, изучите его внутреннее строение, положение и отношение к брюшине. Пользуясь таблицами, атласом, учебником изучите его внутренне строение. Обратите внимание на строение лимфоидных узелков. Отметьте наличие узелков двух типов- с наличием светлых зародышевых (герминтивных) центров и без них.

VI. Контрольные вопросы:

- 1). Какие органы относятся к иммунным органам?
- 2). Назовите первичные (центральные) иммунные органы, их топография.
- 3). В чем состоит функциональное значение первичных (центральных) иммунных органов?
- 4). Чем образовано лимфоидное глоточное кольцо?
- 5). Перечислите вторичные (периферические) иммунные органы.
- 6). Как устроен лимфатический узел? Его функция.
- 7). Какие лимфатические узлы называются «регионарными».
- 8). Каково строение и функция селезенки? Его топография.
- 9). В чем состоят возрастные особенности иммунных органов?

VII. Учебные задачи:

Задача № 1.

На заседании студенческого научного кружка во время доклада о строении тимуса был продемонстрирован слайд, отражающий типичную возрастную картину этого органа. На нем наблюдалось разрастание ткани с наличием лишь островка паренхимы тимуса.

- 1). Для людей, какого примерно возраста характерны указанные особенности тимуса?
- 2). В каком возрасте в тимусе наблюдается максимальное содержание лимфоидной ткани?

Ответ:

- 1). В 30-50 лет большая часть паренхимы тимуса заменяется жировой тканью, в результате лимфоидная ткань сохраняется в виде отдельных островков, разделенных жировой тканью.
- 2). К периоду полового созревания – к 10-15 годам.

Задача № 2.

Известно, что в развитии органов иммунной системы определяется ряд закономерностей.

- 1). Как рано (в эмбриогенезе) закладываются центральные и периферические и иммунные органы?
- 2). В какие возрастные периоды наблюдается максимальное развитие лимфоидной ткани?

Ответ:

- 1). Костный мозг и тимус закладываются на 4-5 неделе развития. Аппендикс и лимфоидные бляшки тонкой кишки – 14-16 неделе развития. Лимфоидные узелки – 16-18 недель; селезенка на 5-6 неделе; ЛУ - 7-8 недель.
- 2). В 14-15 лет тимус достигает максимального развития.

Задача № 3.

Известно, что Т- и В-лимфоциты имеют значительные морфологические различия, определяющие их разную функцию в системе иммуногенеза.

- 1). Как можно различить Т- и В-лимфоциты в световом микроскопе?
- 2). Как отличаются Т- и В-лимфоциты по численности рецепторов на их поверхности.

Ответ:

- 1). Т- и В-лимфоциты в световом микроскопе различить невозможно.
- 2). Т-лимфоциты не имеют рецепторов, В-лимфоциты имеют на поверхности ультрамикроскопические цитоплазматические выросты – микроворсинки с расположенными на них рецепторами.

VIII. Контрольные тесты:

1. Укажите центральные органы иммунной системы
а – селезенка

- б – тимус
в – лимфатические узлы
г – миндалины
2. Укажите место расположения тимуса
а – заднее средостение
б – верхнее средостение
в – переднее средостение
г – среднее средостение
3. Укажите части тимуса
а – передняя доля
б – правая доля
в – перешеек
г – левая доля
4. Укажите место расположения небной миндалины
а – выше небно-глоточной дужки
б – позади небно-глоточной дужки
в – между небно-глоточной и небно-язычной дужками
г – на язычке мягкого неба
5. Укажите место расположения глоточной миндалины
а – ротоглотка
б – носоглотка
в – свод глотки г – у основания мягкого неба
6. Укажите место расположения скоплений лимфоидных узелков (Пейеровых бляшек)
а - стенка пищевода
б – стенка подвздошной кишки
в – стенка желудка
г – стенка слепой кишки
7. Укажите правильный вариант скелетотопии селезенки
а – между VIII и X ребрами
б – между VII и IX ребрами
в – на уровне XII ребра
г – между IX и XII ребрами
8. Укажите поверхности селезенки
а – диафрагмальная поверхность
б – желудочная поверхность
в – почечная поверхность
г – висцеральная поверхность
9. Укажите анатомические образования, которые входят в состав селезенки
а – лимфоидные узелки
б – фиброзная оболочка
в – красная пульпа
г – трабекулы

Ответы к тестам:

1	2	3	4	5	6	7	8	9
б	б	б, г	в	б, в	б	г	а, г	а, б, в, г

IX. Анатомическая терминология:

	Русская терминология	Латинская терминология
1	Костный мозг	Medulla ossium
2	Вилочковая железа	Thymus
3	Небная миндалина	Tonsilla palatine
4	Язычная миндалина	Tonsilla linqvalis
5	Глоточная миндалина	Tonsilla pharyngealis
6	Трубная миндалина	Tonsilla tubaria
7	Одиночные лимфоидные узелки	Noduli lymphoidei solitarii
8	Лимфоидные бляшки тонкой кишки	Noduli (folliculi) lymphoidei aggregati
9	Лимфатические узелки	Nodi lymphatici
10	Капсулярные трабекулы	Trabeculae lymphonodi
11	Ворота узла	Hilus lymphonodi
12	Корковое вещество	Cortex lymphonodi
13	Мозговое вещество	Medylla lymphonodi
14	Мякотные тяжи	Horda medyllaris
15	Краевой (подкапсульный) синус	Sinus marginalis
16	Промежуточный синус, корковый и мозговой	Sinus intermedius cortillaris medullaris
17	Селезенка	Lien, splen

18	Ворота селезенки	Hilum splenicum
19	Белая и красная пульпа	Pulpa lienis alba et rubra
20	Селезеночные тяжи	Chorda lienis

Х. Препараты и учебные пособия:

Влажные препараты грудной клетки. Череп. Таблицы. Учебник анатомии человека. Атлас анатомии человека. Тесты

Методические рекомендации к внеаудиторной самостоятельной работе по теме: **ОБЩАЯ АНАТОМИЯ ИМУННОЙ СИСТЕМЫ**

I. Вопросы исходного уровня знаний.

1. Иммунные структуры слизистых оболочек пищеварительной, дыхательной, мочеполовой систем.
2. Строение и расположение лимфоидных узлов.
3. Строение и расположение миндалин
4. Строение костной ткани. Губчатое вещество.
5. Связь органов иммунной системы и кровотока.

II. Целевые задачи.

Студент должен знать:

1. Связь органов иммунной системы и кровотока.
2. Функции органов иммунной системы
3. Классификация органов иммунной системы. Закономерности развития и строения.
4. Топографию строения красного костного мозга (В-лимфоцит)
5. Топографию и строение вилочковой железы (Т-лимфоциты)
6. Особенности топографии периферических органов иммунной системы.
7. Стадии развития лимфоидной ткани периферических органов иммунной системы.
8. Строение и функциональное значение периферических органов иммунной системы: лимфатические узлы, селезенка, одиночные и групповые узелки внутренних органов, миндалины.
9. Кровоснабжение и клеточный состав органов иммунной системы.
10. Возрастные изменения органов иммунной системы.

Студент должен уметь:

1. Объяснить центральные и периферические органы иммунной системы.
2. Определить, назвать и показать на нативных препаратах:
 - а. вилочковую железу
 - б. селезенку
 - в. лимфоидные узлы
 - г. одиночные и групповые лимфоидные фолликулы
 - д. миндалины
3. Определять поверхности и доли, связи
4. Определять доли вилочковой железы
5. Объяснить особенности кровоснабжения вилочковой железы и формирования периваскулярных пространств и гематотимусного барьера.
6. Определять и показывать на поверхности слизистой оболочки кишечника и червеобразного отростка, лимфоидные фолликулы одиночные и групповые.

III. Задание для самостоятельной работы

1. Составьте схему классификации органов иммунной системы:

2. Продолжите фразы:

А) К периферическим органам ИС относятся:

Б) Вилочковая железа является органом _____ и располагается в _____.

В) Иммунными структурами селезенки являются _____

Г) Лимфоидная ткань органов иммунной системы представлена _____

Д) Единственным органом иммунной системы, контролирующим кровь, является _____

7. Составьте схему строения лимфоидного узла.

IV. Вопросы самоконтроля.

1. Какие органы относят к иммунным?

2. Какова функция центральных органов ИС?

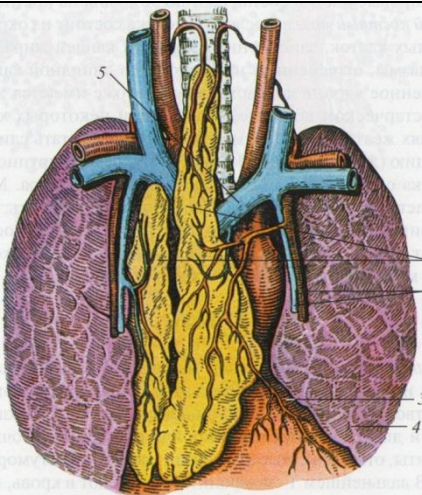
3. Как устроен лимфатический узел?

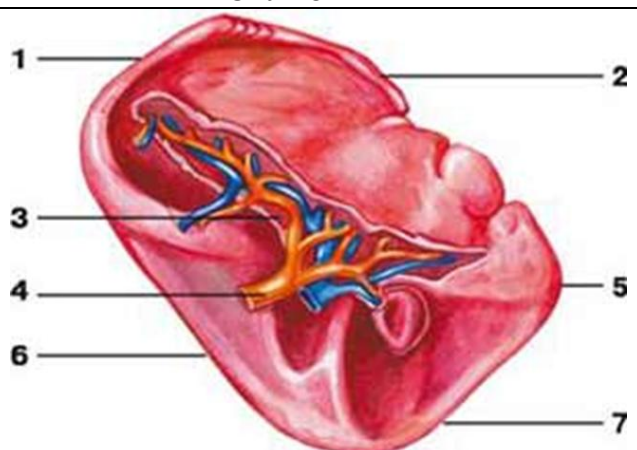
4. Какие особенности строения и функционирования периферических органов ИС?

5. Где располагается селезенка? Какого ее значение?

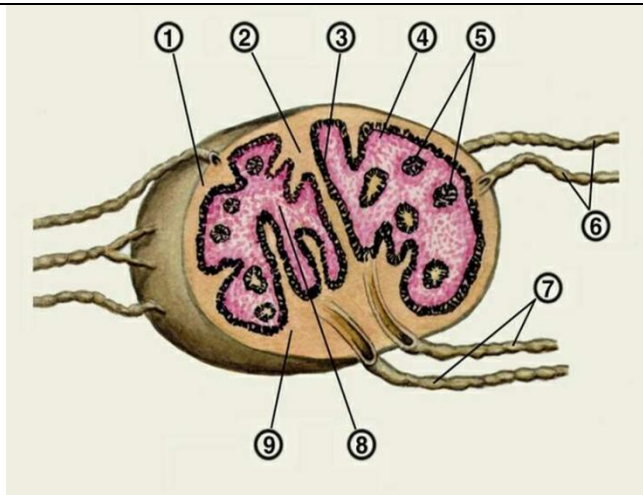
6. Чем образованно лимфоэпителиальное кольцо Пирогова-Вальдейера?

V. Сделайте обозначения на рисунках

ТИМУС	
 <p style="text-align: center; font-size: small;">Тимус:</p>	1 – русс. –
	лат. -
	2 – русс. –
	лат. -
	3 – русс. –
	лат. -
	4 – русс. –
	лат. -
	5 – русс. –
	лат. -

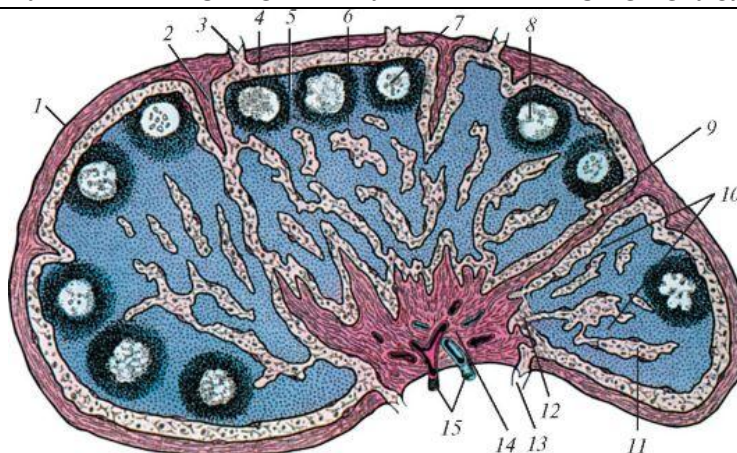
СЕЛЕЗЕНКА	
	
1 – русс. –	5 – русс. –
лат. -	лат. -
2 – русс. –	6 – русс. –
лат. -	лат. -
3 – русс. –	7 – русс. –
лат. -	лат. -
4 – русс. –	
лат. -	

ЛИМФАТИЧЕСКИЙ УЗЕЛ



1– русс. – лат. -	6– русс. – лат. -
2– русс. – лат. -	7– русс. – лат. -
3– русс. – лат. -	8– русс. – лат. -
4– русс. – лат. -	9– русс. – лат. -
5– русс. – лат. -	

ВНУТРЕННЕЕ СТРОЕНИЕ ЛИМФАТИЧЕСКОГО УЗЛА



1– русс. – лат. -	9– русс. – лат. -
2– русс. – лат. -	10– русс. – лат. -
3– русс. – лат. -	11– русс. – лат. -
4– русс. –	12– русс. –

лат. - 5– русс. –	лат. - 13– русс. –
лат. - 6– русс. –	лат. - 14– русс. –
лат. - 7– русс. –	лат. - 15– русс. –
лат. - 8– русс. –	лат. -
лат. -	

МЕТОДИЧЕСКИЕ РЕКОМЕНДАЦИИ К ПРАКТИЧЕСКОМУ ЗАНЯТИЮ ПО ТЕМЕ: **ЭНДОКРИННЫЕ ЖЕЛЕЗЫ.**

Эндокринные железы- специализированные железы, а также ряд рассеянных в организме групп компактно расположенных клеток (панкреатические островки, интерстициальные яичка), вырабатывающих физиологические активные вещества – гормоны, которые выделяются непосредственно во внутреннюю среду организма (кровь, лимфу, тканевую жидкость). Способностью выделения гормонов обладают клетки различных органов и тканей, относящихся к клеткам APUD-системы. Гормоны обладают способностью усиливать или ослаблять различные физиологические функции. Действие их характеризуются высокой избирательностью и специфичностью. К изменению состояния организма приводит как недостаточная выработка железы гормона (гипофункция железы), так и избыточное количество гормона (гиперфункция железы)

I. Цели:

<u>Студент должен знать:</u>	<ol style="list-style-type: none"> 1.Общую характеристику эндокринных желез и отличия их от экзокринных. 2.Развитие эндокринных желез. Классификацию эндокринных желез по особенностям развития (эктодермальных, мезодермальных, эктодермальных) 3.Особенности кровоснабжения желез внутренней секреции 4.Функции гормонов и их отличия от других биологических активных веществ. 5.Классификация эндокринных желез по отношению к передней доли гипофиза зависимые (щитовидная железа, корковое вещество надпочечников, половые железы) и независимые (паращитовидная, эпифиз мозгового вещества надпочечника, панкреатические островки, параганглии) 6.Цент регуляции функций эндокринных желез – гипоталамус. 7.Структуру гипоталамо-гипофизарной системы-гипоталамуснейрогипофиз и гипоталамус-аденогипофиз. 8.Общую характеристику, топографию, внешние строение и функции эндокринных органов. 9.Знать строение половых желез <ol style="list-style-type: none"> 1. 10. Возрастные особенности эндокринных желез
<u>Студент должен уметь:</u>	<ol style="list-style-type: none"> 1.Назвать и показать на нативных препаратах место расположения эндокринных желез: <ol style="list-style-type: none"> 1)гипофиз 2)шишковидная железа 3)щитовидная железа 4)надпочечник 5)околощитовидная железа 2.Объяснить особенности и функции кровоснабжения передней и задней долей гипофиза-первичная и вторичная капиллярная сети. 3.Объяснить особенности функционирования шишковидной, щитовидной, околощитовидной желез, надпочечника, поджелудочной железы, половых желез.
<u>Студент должен владеть:</u>	<ol style="list-style-type: none"> 1.Анатомическими знаниями для понимания нарушений функций органов, патологии, диагностики, определение гипо- и гипер функции желез 2.Владеть простейшими медицинскими инструментами 3.Владеть методикой препарирования с применением простейших медицинских инструментов (скальпель и пинцет) 4.Методикой и вскрытии мозгового черепа и трупа в целом.

II. Необходимый уровень знаний:

а) из смежных дисциплин:

- 1) Строение и отделы гипоталамуса.

- 2) X- блуждающий нерв.
- 3) Симпатическая нервная система.

б) из предшествующих тем:

- 1).Классификация желез.
- 2).Отличие экзокринных желез от эндокринных.
- 3).Блуждающий нерв, ядра, ход и зона ветвления.
- 4).Симпатическая нервная система.

в) из текущего занятия:

- 1).Классификация эндокринных желез в зависимости от их происхождения.
 - а)внешняя секреция – экзокринные
 - б)внутренняя секреция – эндокринные
 - в)смешанные
- 2).Общая характеристика и топография эндокринных желез.
- 3).Функциональные особенности эндокринных желез.
- 4).Строение диффузной эндокринной системы – (APUD-системы).

III. Объект изучения:

1. Стволовая часть мозга –средний мозг- эпифиз.
2. Внутреннее основание черепа. Турецкое седло – ямка – гипофиз.
3. Органы шеи – гортань – щитовидная и паращитовидные железы.
4. Надпочечники – забрюшинное пространство.
5. Поджелудочная железа в брюшной полости.
6. Половые железы – мужские и женские.
7. Гипоталамус – промежуточный мозг.

IV. Информационная часть:

Эндокринная система-это интегративного - регуляторная система организма, представляющая собой совокупность функционально связанных между собой желез.

Под эндокринной системой понимают функциональное объединение эндокринных желез и комплекса различных структур, связанных с выработкой многочисленных гормонов, регулирующих важнейшие метаболические процессы в организме. Функция гормонов заключается в **гуморальной регуляции** основных процессов жизнедеятельности: роста, развития, размножения, адаптации, поведения.

Гормоны отличаются от других биологически активных веществ рядом свойств: 1) их действие носит дистантный характер, иными словами, органы, на которые гормоны действуют, расположены далеко от железы; 2) действие гормонов строго специфично, некоторые гормоны действуют лишь на определенные клетки-мишени, другие - на множество различных клеток; 3) гормоны обладают высокой биологической активностью и присутствуют в очень малых концентрациях; 4) гормоны действуют только на живые клетки.

В отличие от желез внешней секреции продукты эндокринных желез поступают непосредственно в кровеносное русло. Тесный контакт желез внутренней секреции с кровеносными сосудами является непременным условием их работы. Большинство желез внутренней секреции имеют богатую сеть кровеносных сосудов. В них очень много широких капилляров - *синусоидов*, стенка которых непосредственно соприкасается с клетками железы.

Особенности функционирования эндокринных желез зависят от их развития и специализации.

По функциональной характеристике эндокринные железы принято разделять на зависимые и независимые от передней доли гипофиза. К первой группе относятся щитовидная железа, корковое вещество надпочечников, половые железы. Ко второй группе - околощитовидные железы, шишковидная железа (эпифиз), панкреатические островки, мозговое вещество надпочечников, параганглии.

Центром регуляции эндокринных функций является гипоталамус промежуточного мозга, который координирует нервные и гормональные механизмы регуляции функций внутренних органов, объединяет нервные и эндокринные регуляторные механизмы в общую нейроэндокринную систему. Гипоталамус образует с гипофизом единый функциональный комплекс, в котором первый играет регулируемую, а второй - эффекторную роль. Гипоталамус и гипофиз образуют единую гипоталамо-гипофизарную систему, которая включает такие подсистемы, как гипоталамус-нейрогипофиз (задняя доля гипофиза) и гипоталамус-аденогипофиз (передняя доля гипофиза). Ядра гипоталамуса вырабатывают нейрогормоны, которые поступают в гипофиз. В переднюю долю гипофиза нейрогормоны (рилизинг-гормоны и статины) попадают по системе воротных кровеносных сосудов и здесь способствуют высвобождению тропных гормонов, стимулирующих деятельность зависимых от гипофиза желез. В заднюю долю гипофиза синтезируемые в гипоталамусе нейрогормоны (вазопрессин и окситоцин) транспортируются по отросткам самих нервных клеток, откуда нейрогормоны выделяются непосредственно в кровь.

Щитовидная железа - наиболее крупная из эндокринных желез, с массой около 30-40 г (у женщин несколько больше, чем у мужчин), до 60 мм в поперечнике. Располагается щитовидная железа в передней области шеи, впереди и ниже трахеи и нижней части гортани.

Щитовидная железа состоит из правой и левой долей перешейка, соединяющего их, и не всегда хорошо выраженной пирамидальной доли. Вблизи щитовидной железы в эмбриональном периоде могут формироваться добавочные щитовидные железы.

Щитовидная железа окружена фасциальной оболочкой, под которой находится ее фиброзная капсула. От последней внутрь отходят перегородки, делящие паренхиму железы на дольки. Внутри долек паренхимы щитовидной железы

представлена фолликулами, которые густо оплетены кровеносными капиллярами. Продукты секреции накапливаются внутри фолликулов в виде коллоида, который разжижается и через стенку фолликула переходит в кровеносное русло.

В щитовидной железе образуются гормоны (тироксин, тирокальцитонин и др.), содержащие йод, которые влияют на рост и развитие, а также стимулируют обменные процессы в организме. Тирокальцитонин регулирует содержание кальция и фосфора в костной ткани и служит антагонистом паратгормона (гормона (жолощитовидных желез). Наряду с этим гормоны щитовидной железы влияют на функциональное состояние нервной системы.

При гипопункции щитовидной железы в детском возрасте происходит задержка роста и умственной развития (кретинизм). Гипопункция железы у взрослых приводит к заболеванию, называемому микседемой (слизистый отек), при котором понижается обмен веществ (замедляются сердцебиение и дыхание, падает температура тела), снижаются возбудимость нервной системы и память, а также появляется характерный отек лица. Недостаток йода в природной среде (воде и пище) может привести к нарушению функции щитовидной железы, именуемому эндемическим зобом.

При гиперфункции щитовидной железы развивается базедова болезнь, характерными признаками которой являются повышение обмена веществ (гипертермия, учащение сердцебиения и дыхания), рост возбудимости нервной системы, снижение веса, экзофтальм и наличие зоба.

Околощитовидная, или паращитовидная железа - парная, в количестве от 2 до 8 (чаще 4) располагается на задней поверхности долей щитовидной железы под ее фасциальной оболочкой. Различают парные верхнюю и нижнюю, а также добавочные околощитовидные железы. Каждая железа имеет вид округлого тельца размером с булавочную головку (рис. 62). Общая масса всех околощитовидных желез у взрослого человека составляет 0,2-0,4 г.

Околощитовидная железа снаружи покрыта тонкой соединительнотканной капсулой. От нее вглубь отходят трабекулы, разделяющие паренхиму железы на неполные дольки. Секретируемый этими железами паратгормон регулирует обмен кальция и фосфора: способствует выделению их из костей в кровь, усиливает реабсорбцию кальция в почках и повышает всасывание в кишечнике (при условии поступления в организм необходимого количества витамина Д). Антагонистом паратгормона является тирокальцитонин (гормон щитовидной железы).

При гипопункции околощитовидных желез развивается тетания (судороги) и размягчение костей (остеопороз). Экстирпация (удаление) желез ведет к смерти.

При гиперфункции околощитовидных желез кальций откладывается в необычных для него местах: стенке аорты, других сосудов, в почках.

Надпочечник - парная железа, расположенная забрюшинно над верхним концом каждой почки. Масса надпочечника около 12-13 г, при этом правая железа несколько меньше левой. Форма надпочечника напоминает уплощенный конус расширенным основанием, прилежащим к почке. Различают переднюю (*fades anterior*), заднюю (*fades posterior*) и почечную (*fades renalis*) поверхности надпочечника, а также верхний (*margo superior*) и медиальный (*margo medialis*) края. Вертикальный размер надпочечника около 3 см, поперечный - 4-6 см. На передней поверхности надпочечника имеется борозда - ворота (*hilum*), через которые проходят надпочечниковые сосуды и нервы (рис. 63).

Надпочечники располагаются на уровне XI-XII грудных позвонков, правый немного ниже, чем левый. Правый надпочечник передней поверхностью соприкасается с висцеральной поверхностью печени и двенадцатиперстной кишкой, задней поверхностью прилегает к поясничной части диафрагмы, а медиальным краем граничит с нижней полую вену. Передняя поверхность левого надпочечника сверху соприкасается с желудком и селезенкой, внизу - с хвостом поджелудочной железы, задняя поверхность прилегает к диафрагме, а медиальный край граничит с брюшной частью аорты. Между надпочечником и почкой находится прослойка жировой клетчатки. Ее размеры увеличиваются с возрастом и в соответствии с упитанностью человека. Оба надпочечника спереди прикрыты почечной фасцией и париетальным листком брюшины. Почечная фасция образует для надпочечника фасциальную оболочку.

Паренхима надпочечника покрыта плотно срастающейся с ней соединительнотканной капсулой, от которой вглубь отходят тонкие трабекулы. В составе паренхимы различают корковое и мозговое вещества, имеющие различное происхождение, строение и функции.

Корковое вещество надпочечника лежит по периферии железы и состоит из клеточных (эпителиальных) тяжей, вырабатывающих целый ряд гормонов с общим названием кортикостероиды. Среди них имеются минералокортикоиды (альдостерон), влияющие на водно-солевой обмен в организме, глюкокортикоиды (гидрокортизон и кортикостерон), регулирующие обмен углеводов, а также небольшое количество андрогенов, эстрогенов и прогестерона, близких к мужским и женским половым гормонам.

Мозговое вещество надпочечника, расположенное в центре его, построено из хромаффинных клеток, которые хорошо окрашиваются солями хрома. Здесь же располагается большое количество безмиелиновых нервных волокон и ганглиозных (симпатических) нервных клеток. Скопления клеток пронизаны широкими капиллярами (синусоидами). Мозговое вещество надпочечника выделяет в кровь адреналин и норадреналин. Они оказывают на организм действие, аналогичное действию симпатической нервной системы. Секреция адреналина и норадреналина возрастает при возбуждении симпатической нервной системы в различных стрессовых ситуациях.

Масса надпочечников увеличивается у женщин, особенно во время беременности.

При гипопункции надпочечников развивается бронзовая (аддисонова) болезнь, которая характеризуется исхуданием, быстрой утомляемостью, мышечной слабостью и появлением «бронзовой» окраски кожи.

Из хромаффинных клеток построены также параганглии - локальные скопления клеток, секретирующих катехоламины. Они располагаются по ходу крупных сосудистых стволов. Сонный гломус находится в месте разделения общей сонной артерии на наружную и внутреннюю сонные артерии, копчиковый гломус - на конце срединной крестцовой артерии, парааортальные тельца - по сторонам аорты. Множество мелких параганглиев лежит вблизи симпатического ствола и по ходу симпатических нервов.

Каждый параганглий окружен тонкой соединительнотканной капсулой, а его паренхима пронизана кровеносными капиллярами и нервными волокнами. Функционирование параганглиев тесно связано с симпатической нервной системой.

Параганглии наиболее выражены в грудном возрасте. После 1,5-2 лет начинается их инволюция -хромаффинные клетки постепенно исчезают и замещаются соединительной тканью.

Гипофиз - железа округлой формы, массой 0,4-0,6 г, связанная с гипоталамической областью промежуточного мозга посредством воронки.

В соответствии с развитием гипофиза из двух разных зачатков в нем различают **переднюю долю**, или **аденогипофиз**, и **заднюю долю**, или **нейрогипофиз**). Аденогипофиз крупнее и составляет 70-80 % массы железы. В его составе выделяют бугорную, промежуточную и дистальную. Меньший по размерам нейрогипофиз состоит из воронки и нервной части, или доли. Нейрогипофиз является частью гипоталамуса (отдела промежуточного мозга).

Аденогипофиз построен из эпителиальных железистых клеток, образующих тяжи, густо оплетенные широкими капиллярами (синусоидами). В нейрогипофизе присутствуют многочисленные нервные волокна - отростки нервных клеток, лежащих в ядрах гипоталамуса.

Железистые клетки передней доли гипофиза вырабатывают гормоны, которые избирательно регулируют деятельность других эндокринных желез (го-надотропные - половых желез, кортикотропные - коры надпочечников, тиреотропные - щитовидной железы), а также рост и развитие организма в целом (соматотропный гормон). В передней доле образуется пролактин, способствующий росту молочной железы и секреции молока. Промежуточная часть передней доли синтезирует меланоцитостимулирующий гормон, контролирующий образование в коже пигмента меланина.

Задняя доля гипофиза выделяет гормоны, образующиеся нейросекреторными клетками гипоталамуса. Они регулируют тонус гладкой мускулатуры сосудов (вазопрессин) и матки (окситоцин), а также влияют на содержание воды в организме (антидиуретический гормон).

При гиперфункции передней доли гипофиза в детском возрасте наблюдается усиленный рост тела (гигантизм), а при гипофункции - задержка роста (карликовость). У взрослого человека гиперфункция передней доли приводит к акромегалии - увеличению отдельных частей тела: кистей, стоп, носа, языка, нижней челюсти, ушных раковин, ряда внутренних органов.

При гипофункции гипофиза у взрослых возникают изменения в обмене веществ, что приводит либо к ожирению (гипофизарное ожирение), либо к резкому исхуданию (гипофизарная кахексия).

Поджелудочная железа наряду с экскреторной функцией обладает и инкреторной функцией, связанной с выработкой гормонов *инсулин* и *глюкагон*, которые участвуют в регуляции углеводного обмена. Панкреатические островки (*insulae pancreaticae*), или островки Лангерганса, вырабатывающие эти гормоны, представляют собой клеточные скопления в области хвоста (преимущественно) и тела поджелудочной железы. Островки окружены развитой сетью капилляров и в совокупности образуют эндокринную часть поджелудочной железы. Форма панкреатических островков различна: от округлой до лентовидной и звездчатой. Диаметр их составляет 100-300 мкм. Количество островков достигает 1-2 млн, но их общая масса не превышает 0,03 массы железы.

Половые железы (яичко у мужчины и яичник у женщины) имеют в своем составе клетки, выполняющие эндокринную функцию. Вырабатываемые ими половые гормоны обуславливают формирование вторичных половых признаков, оказывают влияние на развитие скелета, мускулатуры, подкожной жировой клетчатки, а также влияют на отправление функций половой системы.

В **яичке** выработка андрогенов (в частности, гормона тестостерона) осуществляется интерстициальными клетками (клетками Лейдига). Эти клетки располагаются между семенными канальцами и соприкасаются со стенкой кровеносных капилляров. Тестостерон влияет на развитие половых органов, половое созревание, сперматогенез, появление вторичных половых признаков, половое поведение, а также стимулирует синтез белка в организме.

В **яичнике** клетки фолликулярного эпителия образуют эстрогены, а клетки желтого тела синтезируют прогестерон. Кроме того, в яичнике образуется небольшое количество андрогенов. Эстрогены влияют на развитие и рост половых органов и вторичных половых признаков, половое поведение. Прогестерон регулирует менструальный цикл, готовит слизистую оболочку матки к имплантации зародыша, влияет на развитие плаценты и молочных желез.

В пожилом и старческом возрасте эндокринная часть половых желез заметно снижает свою активность, а сами яичники подвергаются атрофии.

Шишковидная железа, или **шишковидное тело** - железа конической или овоидной формы, массой около 0,2 г и до 15 мм в длину. Является частью промежуточного мозга (его отдела - гипоталамуса).

Снаружи железа покрыта соединительнотканной капсулой, от которой внутрь отходят перегородки (трабекулы), разделяющие паренхиму железы на дольки. Паренхима шишковидной железы представлена клетками двух типов: пинеалоцитами и глиоцитами. Здесь же встречаются округлые слоистые тела, в составе которых присутствуют соли кальция.

Клетки шишковидной железы выделяют серотонин, мелатонин и другие гормоны, оказывающие тормозящее влияние на деятельность гипофиза до начала полового созревания. Ингибирующее действие шишковидная железа оказывает и на активность других эндокринных желез: панкреатических островков, надпочечников, щитовидной и паращитовидных желез, половых желез. Мелатонин играет определенную роль в поддержании иммунного статуса организма. Деятельность пинеалоцитов имеет суточный ритм: ночью синтезируется мелатонин, днем - серотонин. Считают, что гормоны шишковидной железы участвуют в регуляции пигментного обмена и циклических видов деятельности организма, обусловленных суточными и сезонными ритмами.

При гиперфункции шишковидной железы наблюдается задержка полового созревания (инфантилизм), при гипофункции - раннее половое созревание с преувеличенным развитием половых желез и вторичных половых признаков. В норме признаки инволюции отмечаются в строении шишковидной железы уже на 7 году жизни.

V. Практическая работа:

Задание № 1. На трупе взрослого человека и новорожденного, на шее спереди от трахеи и на боковых стенках гортани в области щитовидного хряща определите положение щитовидной железы. Найдите левую и правую доли железы и ее перешеек, а также пирамидальную долю. На музейном препарате посмотрите околощитовидные железы, расположенные на задней поверхности боковых долей щитовидной железы.

Задание № 2. На трупе новорожденного, в верхнем средостении найдите вилочковую железу. Обозначьте ее левую и правую доли. Убедитесь в том, что верхние концы вилочковой железы выступают над верхним краем грудины, а нижние ее отделы располагаются впереди перикарда и больших сосудов, отходящих от сердца. У взрослых верхний край вилочковой железы располагается за рукояткой грудины на различном расстоянии от ее вырезки, нижний край соответствует уровню II межреберья или ребра. Изучите синтопию вилочковой железы у детей: сверху за грудино-щитовидной и грудино-подъязычной мышцами, сзади - рядом с трахеей, латерально справа рядом с яремной веной, общей сонной артерией и частично с блуждающим нервом, слева с левой нижней щитовидной артерией, яремной веной, общей сонной артерией и блуждающим нервом. В грудном отделе - с задней поверхностью грудины, снизу и сзади с перикардом. Сзади с верхней полую веной, левой плечеголовой веной и плечеголовым стволом. На схеме покажите доли вилочковой железы, корковое и мозговое вещество.

Задание № 3. На трупе, в забрюшинной клетчатке над верхними полюсами обеих почек определите расположение надпочечников. Правый надпочечник своим нижним заостренным краем охватывает верхний полюс почки, левый прилежит частично к внутреннему краю почки. На передней поверхности надпочечников определите их ворота - место входа артерий и выхода вен. На схеме укажите расположение коркового и мозгового вещества надпочечников.

Задание №4. На препарате стволового отдела головного мозга, между верхними холмиками четверохолмия, определите положение эпифиза или шишковидного тела, небольшого тела овальной формы, более узкий конец которого направлен вниз и назад. На влажном препарате основания черепа в гипоталамической области в гипофизарной ямке турецкого седла посмотрите расположение гипофиза. На таблицах выделите переднюю и заднюю доли гипофиза. Отметьте, что верхняя часть передней доли, прилегающая к серому бугру, образует бугорный отдел, а задняя часть расположена в виде каймы между ней и задней долей, выделяется в качестве промежуточного отдела.

VI. Контрольные вопросы:

1. Какие железы называются эндокринными?
2. В чем состоит основное отличие эндокринных желез от экзокринных?
3. Какие железы относятся к железам смешанной секрецией? В чем заключается особенность их строения?
4. Имеют ли эндокринные железы общий источник развития или происходят из разных зародышевых образований?
5. Где располагается и какие особенности строения и функционирования имеет щитовидная железа?
6. Где располагается околощитовидные железы? Какова их функция?
7. Опишите строение, расположений и функции надпочечников.
8. Почему в гипофизе выделяют переднюю и заднюю доли? Какие гормоны вырабатывает каждая из долей?
9. Опишите строение, расположение и функции шишковидной железы.
10. Где располагаются панкреатические островки? Что они вырабатывают?
11. В чем состоит эндокринная функция половых желез?
12. какие железы по своим функциональным характеристикам относятся к зависимым от передней доли гипофиза?

VII. Учебные задачи:

Задача № 1. У больного опухоль передней доли гипофиза. Выявлено выпадение латеральных полей зрения. Куда проросла и что затронула опухоль? Дайте анатомическое обоснование.

Ответ:

От латеральных полей зрения световые пучки проецируются на медиальные половины сетчатки глаз. Исходящие из них аксоны ганглиозных нейроцитов переходят в зрительном перекрестке в зрительный тракт противоположных сторон. В данном случае опухоль передней доли гипофиза затронула расположенный впереди от нее перекрест, что и дало описанную клиническую картину выпадения латеральных полей зрения.

Задача № 2. У больной девочки выявлены признаки преждевременного полового созревания. При ее обследовании обнаружена опухоль затрагивающая область эпифиза. Если исходить из функциональной анатомии этой зоны, какая из структур оказалась пораженной у этой больной?

Ответ:

Скорее всего речь идет о поражении шишковидной железы (эпифиза) – непарного органа, анатомически связанного с этой областью. Полагается, что она оказывает тормозящее влияние на скорость полового созревания. Поражение органа может привести к преждевременной половой зрелости.

Задача № 3. При обследовании больного и в ходе дальнейшего оперативного вмешательства был выявлен соединительнотканый тяж, простиравшийся от пирамидной доли щитовидной железы к корню языка. По его ходу обнаружилась опухолевидная киста. Как это объяснить с анатомической точки зрения?

Ответ:

Щитовидная железа развивается прежде всего как продукт дифференцировки стенок дивертикула, формирующегося в проксимальной части остается там в виде слепого отверстия. Дистальные отделы дивертикула дают начало железе, постепенно смещающейся в область ее постоянного положения, а остальная удлиняющая ее часть играет на этих стадиях роль игрока железы (щитозычный проток). В последующем поток редуцируется. Однако в некоторых случаях редукция может быть неполной, тогда на месте протока обнаруживается изменившийся его соединительнотканый тяж или небольшие полоски, которые могут развиваться в кисты (срединные кисты шеи). Кстати, и сама непостоянная пирамидальная доля железы является по сути остатком потока, но железистого характера.

Задача № 4. Известно, что каждый надпочечник кровоснабжается 25-30 артериями, происходящими из разных источников. Одной из особенностей сосудистой системы надпочечника является то, что одни из артериальных ветвей

питают преимущественно **корковое вещество органа**, а другие – мозговое. Как можно анатомически объяснить этот феномен?

Ответ:

В эмбриогенезе корковое и мозговое вещество надпочечников имеют разное происхождение – мезодермальное и невrogenное. На ранних этапах развития каждое из этих образований имеет собственную систему сосудистого обеспечения, что находит отражение и в последствии.

Задача №5. При резекции щитовидной железы были перевязаны нижние щитовидные артерии. В последующем у больной были обнаружены признаки недостаточности околощитовидных желез. Чем это можно объяснить? Дайте анатомическое обоснование.

Ответ:

Околощитовидные железы нередко располагаются у мест проникновения нижних щитовидных артерий в ткань. Неосторожные манипуляции с нижними щитовидными артериями могут вызвать их повреждение. Следует учитывать, что кровоснабжение парашитовидных желез осуществляется нижней и верхней артерией.

VIII. Контрольные тесты:

1. Куда поступают вещества (гормоны), вырабатываемые клетками эндокринных желез?

- а) выводные протоки эндокринных желез
- б) кровь
- в) поверхность тела

Ответ: б

2. Какие железы относятся к железам со смешанной секрецией (экзо-и эндокринной)?

- а) щитовидная железа
- б) околощитовидная железа
- в) поджелудочная железа
- г) гипофиз
- д) надпочечники
- е) яички
- ж) шишковидная железа
- з) яичники

Ответ: в, е, з

3. Какие эндокринные железы развиваются из эпителия глотки и относятся к бранхиогенной группе?

- а) щитовидная железа
- б) околощитовидная железа
- в) нейрогипофиз
- г) надпочечники
- д) шишковидная железа

Ответ: а, б

4. Развитие каких эндокринных желез связано с нервной системой?

- а) щитовидная железа
- б) околощитовидная железа
- в) нейрогипофиз
- г) корковое вещество надпочечника
- д) шишковидная железа
- е) аденогипофиз

Ответ: в, д

5. Что является источником развития передней доли гипофиза (аденогипофиза)?

- а) эпителий глотки
- б) эпителий первичной ротовой полости (карман Ратке)
- в) первичная кишка
- г) стенка III желудочка головного мозга

Ответ: б

6. Что является источником развития коркового вещества надпочечника?

- а) целомический эпителий (вентральная мезодерма)
- б) эктодерма
- в) первичная кишка
- г) нефротом

Ответ: а

7. Какая пластинка шейной фасции образует фасциальную оболочку для щитовидной железы?

- а) поверхностная пластинка
- б) предтрахеальная пластинка
- в) предпозвоночная пластинка

Ответ: б

8. На каком уровне располагается нижняя граница щитовидной железы?

- а) 5-6 хрящ трахеи
- б) нижний край перстневидного хряща гортани

- в) середина щитовидного хряща гортани
- г) подъязычная кость

Ответ: а

9. Какие из утверждений, касающихся наиболее типичного положения околощитовидных желез, являются правильными?

- а) располагаются на задней поверхности доли щитовидной железы
- б) на передней поверхности доли щитовидной железы
- в) сбоку от щитовидной железы
- г) между фиброзной капсулой и фасциальной оболочкой щитовидной железы

Ответ: а,г

10. Кака по отношению к брюшине располагаются надпочечники?

- а) интраперитонеально
- б) мезаперитонеально
- в) ретроперитонеально

Ответ: в

11. Какие из указанных эндокринных желез или их частей образованы хромоаффинными клетками?

- а) корковое вещество надпочечника
- б) мозговое вещество надпочечника
- в) параганглии
- г) эндокринная часть половых желез

Ответ: б, в

IX. Анатомическая терминология:

	Русское название	Латинское название
1.	Эндокринные железы	glandulae endocrinae
2.	Щитовидная железа	glandula thyroidea.
3.	Доля (правая/левая)-	Iobus (dexter/sinister).
4.	Перешеек щитовидной железы,	sthmus thyroideae.
5.	Пирамидальная доля	lobus pyramidalis
6.	Добавочные щитовидные железы	glandulae thyroideae accessories
7.	Фиброзная капсула	capsula fibrosa
8.	Паренхима	parenchima
9.	Дольки	lobuli
10.	Верхняя паращитовидная железа	glandula parathyroidea superior
11.	Нижняя паращитовидная железа	glandula parathyroidea inferior
12.	Гипофиз	hypophysis
13.	Аденогипофиз(передняя доля)	adenohypophysis (lobus anterior)
14.	Бугорная часть	pars tuberalis
15.	Дистальная часть,	pars distalis
16.	Глоточная часть	pars pharyngea
17.	Нейрогипофиз (задняя доля)	nemohypophysis (lobus posterior).
18.	Воронка	infundibulum
19.	Нервная доля	lobus nervosus
20.	Шишковидное тело	corpus pineale (glandula pinealis).
21.	Вилочковая железа(тимус)	thymus
22.	Добавочные редки вилочковой железы (тимуса),	noduli thymici accessorii
23.	Дольки вилочковой железы,	lobuli thymi
24.	Корковое вещество вилочковой железы (тимуса)	cortex thymi
25.	Мозговое вещество вилочковой железы (тимуса),	medulla thymi
26.	Надпочечник	glandula suprarenalis
27.	Передняя поверхность	Facies anterior
28.	Задняя поверхность,	facies posterior
29.	Почечная поверхность	Facies renalis
30.	Верхний край	margo superior
31.	Медиальный край	margo medialis
32.	Ворота	hilum.
33.	Центральная вена	v. centralis
34.	Корковое вещество	cortex
35.	Мозговое вещество	medulla
36.	Добавочные надпочечники	glandulae suprarenales accessoriae

37.	Поджелудочная железа	pancreas
38.	Головка поджелудочной железы	capit pancrearis
39.	Крючковидный отросток	processus incinatus
40.	Вырезка поджелудочной железы	incisura pancrearis
41.	Дольки поджелудочной железы	lobules pancreaticus
42.	Передняя поверхность	facies anterior
43.	Задняя поверхность	facies posterior
44.	Нижняя поверхность	facies inferior
45.	Верхний край	margo superior
46.	Передний край	margo anterior.
47.	Нижний край	margo inferior
48.	Эндокринная часть поджелудочной железы	pars endocrina pancrearis
49.	Капсула поджелудочной железы	capsula pancrearis
50.	Экзокринная часть поджелудочной железы Панкреатические островки	pars exocrina pancrearis insulaepancreaticae
51.	Яичко	testis
52.	Дольки яичка	lobuli testis
53.	Паренхима яичка	parenchyma testis.
54.	Яичник,	ovarium
55.	Корковое вещество яичника,	Cortex ovarii
56.	Мозговое вещество яичника,	Medulla ovarii

XI. Препараты и учебные пособия: Влажные препараты грудной клетки.Череп. Таблицы. Учебник анатомии человека. Атлас анатомии человека. Тесты.

ВНЕАУДИТОРНАЯ САМОСТОЯТЕЛЬНАЯ РАБОТА.

Методические рекомендации к внеаудиторной самостоятельной работе по теме:
ОБЩАЯ АНАТОМИЯ ЭНДОКРИННЫХ ЖЕЛЕЗ.

I. Вопросы исходного уровня:

1. Железы внешней, внутренней и смешанной секреции.
2. Общая структура половых желез.
- 3.

II. Целевые задачи

Студент должен знать:
<ol style="list-style-type: none"> 1. Функциональную характеристику эндокринных желез и их развитие. 2. Классификацию эндокринных желез по особенностям развития: <ol style="list-style-type: none"> а) эктодермальные (мозговое вещество надпочечников, добавочные надпочечники); б) энтодермальные – поджелудочная железа; в) мезодермальные – (половые и корковое вещество надпочечников); г) невrogenные – гипофиз, эпифиз; д) бронхиогенные – щитовидная и паращитовидная железы. 3. Функциональные особенности желез внутренней секреции – гипо- и гиперфункция. 4. Отличия эндокринных желез от экзокринных. 5. Строение и топографию желез внутренней секреции: гипофиз, эпифиз, надпочечные, щитовидная и паращитовидные железы, половые железы и выделяемые ими гормоны. 6. Особенность кровоснабжения желез внутренней секреции. 7. Отделы гипофиза – нейрогипофиз (задняя доля) и аденогипофиз (передняя доля). 8. Части аденогипофиза (бугорная, промежуточная и дистальная) и нейрогипофиза (воронки и доли). 9. Функциональную классификацию эндокринных желез по отношению к передней доли гипофиза - зависимые (щитовидная и половые железы, а также корковое вещество надпочечников) и независимые (околощитовидные, шишковидная железы, панкреатические островки и мозговое вещество надпочечников). 10. Структуру и функцию гипоталамо-гипофизарной системы. 11. Знать структурные элементы в русской и латинской транскрипции.
2. Студент должен уметь:

1. Объяснить строение и функцию эндокринных желез.
2. Называть и показывать на трупе или отдельных нативных препаратов эндокринные железы:
 - А) щитовидную железу;
 - Б) паращитовидные железы;
 - В) гипофиз;
 - Г) эпифиз;
 - Д) надпочечные железы;
 - Е) половые железы;
 - Ж) поджелудочную железу.
3. Определить топографию эндокринных желез и объяснить их проекцию на поверхность тела.
4. Объяснить строение эндокринных желез в связи с особенностями развития.
5. Назвать и показать на препарате отделы гипоталамуса – центра регуляции эндокринных функций.
6. Объяснить структуру гипоталамо-гипофизарной системы – гипоталамус – нейрогипофиз и гипоталамус – аденогипофиз.
7. Объяснить механизм действия гормонов гипоталамо-аденогипофиза (либерины) и гипоталамо-нейрогипофиза (статины), которые связаны нервными окончаниями с воротными венами гипофиза.

III. Задания для самостоятельной работы.

1. Составьте схему классификации эндокринных желез по особенностям развития

2. Продолжите фразы:

А) В гипофизе выделяют _____

Б) Аденогипофиз состоит из _____

В) Щитовидная железа располагается _____ на уровне _____ и состоит из _____

Г) Вторичная гемокapиллярная сеть гипофиза образуется _____

Д) Первичную гемокapиллярную сеть гипофиза образуют _____

Е) Пучковая зона надпочечника располагается _____

Ж) Клетки мозгового вещества надпочечника вырабатывают _____

IV. Вопросы для самоконтроля.

1. Каково основное отличие эндокринных желез от эндокринных?

2. В чем заключается эндокринная функция половых желез?

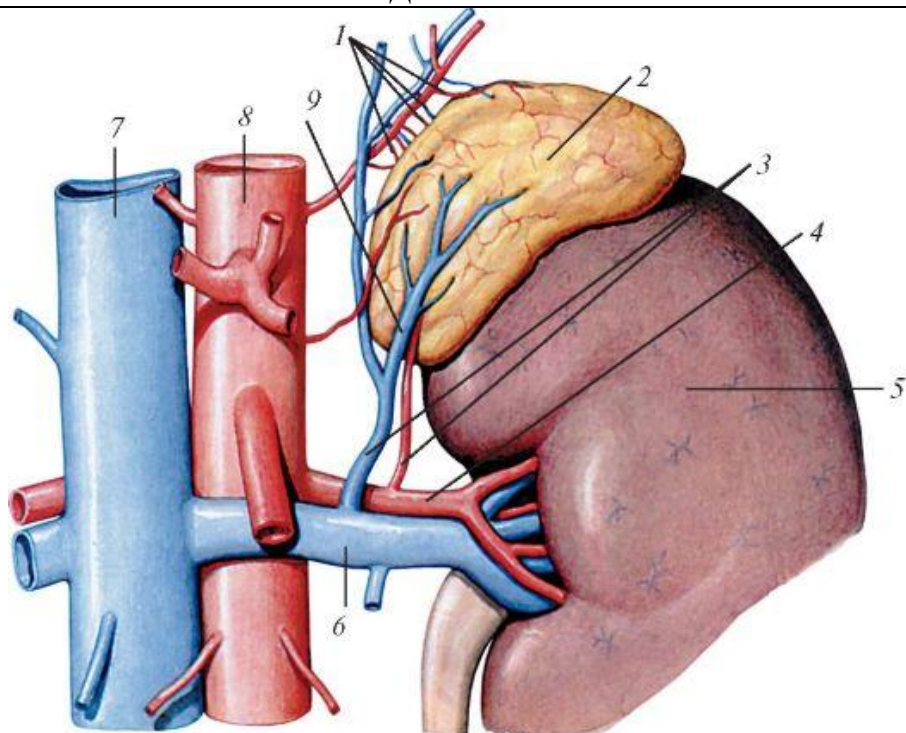
3. Каково строение, расположение и функция надпочечников?

4. Какие гормоны выделяют корковое и мозговое вещество надпочечников?

5. Какова роль гипоталамуса в регуляции функций эндокринных желез?

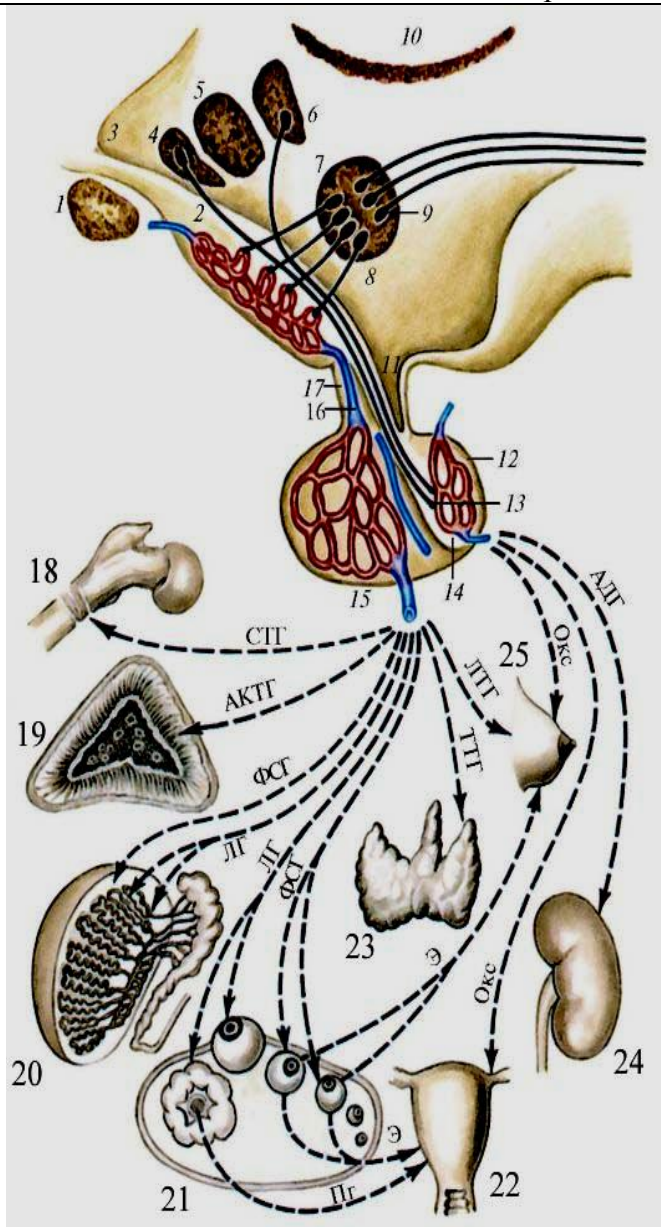
Сделайте обозначения на следующих рисунках.

НАДПОЧЕЧНИК



1– русс. – лат. -	6– русс. – лат. -
2– русс. – лат. -	7– русс. – лат. -
3– русс. – лат. -	8– русс. – лат. -
4– русс. – лат. -	9– русс. – лат. -
5– русс. – лат. -	

Схема взаимовлияния органов гипоталамо-гипофизарной системы



1–	русс. –
	лат. –
2–	русс. –
	лат. –
3–	русс. –
	лат. –
4–	русс. –
	лат. –
5–	русс. –
	лат. –
6–	русс. –
	лат. –
7–	русс. –
	лат. –
8–	русс. –
	лат. –
9–	русс. –
	лат. –
10–	русс. –
	лат. –
11–	русс. –
	лат. –
12–	русс. –
	лат. –
13–	русс. –
	лат. –
14–	русс. –
	лат. –
15–	русс. –
	лат. –
16–	русс. –
	лат. –
17–	русс. –
	лат. –
18–	русс. –
	лат. –
19–	русс. –
	лат. –
20–	русс. –
	лат. –
21–	русс. –
	лат. –
22–	русс. –
	лат. –
23–	русс. –
	лат. –
24–	русс. –
	лат. –
25–	русс. –
	лат. –

ЛИМФАТИЧЕСКАЯ СИСТЕМА.

1. Особенности строения и топографии лимфатических капилляров. Отличия от лимфатических сосудов.
2. Особенности строения и топографии лимфатических сосудов. Отличия от лимфатических капилляров.
3. Особенности строения и топографии лимфатических узлов.
4. Особенности строения и топографии грудного лимфатического протока.
5. Особенности строения и топографии правого лимфатического протока.
6. Особенности строения и топографии яремного и подключичного стволов.
7. Лимфатические сосуды и узлы нижней конечности.
8. Лимфатические сосуды и висцеральные узлы таза.
9. Лимфатические сосуды и париетальные узлы таза.
10. Лимфатические сосуды и висцеральные узлы брюшной полости.
11. Лимфатические сосуды и париетальные узлы брюшной полости.
12. Лимфатические сосуды и висцеральные узлы грудной полости.
13. Лимфатические сосуды и париетальные узлы грудной полости.
14. Лимфатические сосуды и узлы головы.
15. Лимфатические сосуды и узлы шеи.
16. Лимфатические сосуды и узлы верхней конечности.

ИММУННАЯ СИСТЕМА.

1. Общая характеристика иммунной системы.
2. Особенности топографии и строения костного мозга.
3. Особенности топографии и строения вилочковой железы.
4. Возрастные особенности вилочковой железы.
5. Особенности топографии и строения язычной и небных миндалин лимфоэпителиального кольца Пирогова-Вальдейера.
6. Особенности топографии и строения глоточной и трубных миндалин лимфоэпителиального кольца Пирогова-Вальдейера.
7. Групповые лимфоидные узелки червеобразного отростка.
8. Групповые лимфоидные узелки подвздошной кишки.
9. Одиночные лимфоидные узелки.
10. Топография селезенки.
11. Внешнее строение селезенки.
12. Внутреннее строение селезенки.

ЭНДОКРИННАЯ СИСТЕМА.

1. Общая характеристика эндокринных желез, отличия от экзокринных желез.
2. Общая характеристика, топография и внешнее строение щитовидной железы. Кровоснабжение.
3. Общая характеристика, топография и внутреннее строение щитовидной железы. Кровоснабжение.
4. Общая характеристика, топография и строение паращитовидных желез. Кровоснабжение.
5. Общая характеристика, топография поджелудочной железы. Особенности строения эндокринной части поджелудочной железы.
6. Общая характеристика, топография яичка. Особенности строения эндокринной части яичка.
7. Общая характеристика, топография яичника. Особенности строения эндокринной части яичника.
8. Общая характеристика, топография и строение надпочечника.
9. Общая характеристика, топография и строение шишковидной железы.
10. Общая характеристика, топография и строение передней доли гипофиза. Особенности кровоснабжения гипофиза.
11. Общая характеристика, топография и строение задней доли гипофиза. Особенности кровоснабжения гипофиза.

ИТОГОВОЕ ЗАНЯТИЕ ПО ПРАКТИЧЕСКИМ НАВЫКАМ.

Вопросы к модульному занятию:

(показать на макропрепаратах и правильно назвать по-латыни)

Спланхнология

Показать и назвать по-латынски

- | | |
|---|--|
| 1. Ампулу маточной трубы. | 17. Голосовые складки. |
| 2. Бифуркацию трахеи | 18. Губчатую часть мужского мочеиспускательного канала |
| 3. Большой сальник. | 19. Губчатые тела полового члена |
| 4. Большой сосочек двенадцатиперстной кишки. | 20. Двенадцатиперстно-тощекишечный изгиб |
| 5. Большую кривизну желудка. | 21. Двенадцатиперстную кишку |
| 6. Венечную связку печени. | 22. Дно желудка. |
| 7. Влагалище | 23. Дно мочевого пузыря |
| 8. Влагалищную часть шейки матки. | 24. Доли левого легкого. |
| 9. Внутреннее отверстие мочеиспускательного канала. | 25. Желобоватые сосочки языка. |
| 10. Ворота легкого. | 26. Желудочки гортани. |
| 11. Ворота печени. | 27. Желчный пузырь. |
| 12. Восходящую ободочную кишку. | 28. Задняя перстнечерпаловидная мышца |
| 13. Вход в гортань. | 29. Зев. |
| 14. Главные бронхи | 30. Илеоцекальный клапан. |
| 15. Глоточное отверстие слуховой трубы. | 31. Кардиальную часть желудка. |
| 16. Глоточную миндалину. | 32. Квадратную долю печени. |
| | 33. Корень легкого. |

34. Корень языка.
35. Корковое вещество почки
36. Косую щель легкого.
37. Круглую связку матки.
38. Круглую связку печени.
39. Латеральная перстнечерпаловидная мышца
40. Левую почку.
41. Левую треугольную связку печени.
42. Малую кривизну желудка.
43. Малый сальник.
44. Маточную трубу.
45. Мочевой пузырь.
46. Мочеполовую диафрагму
47. Мочепузырно-маточное углубление.
48. Мочепузырный треугольник
49. Мочеточники.
50. Мягкое небо.
51. Надвлагалищную часть шейки матки.
52. Небную миндалину.
53. Небные дужки
54. Нисходящую ободочную кишку.
55. Нисходящую часть двенадцатиперстной кишки.
56. Носовые ходы
57. Общий печеночный проток
58. Околоушную слюнную железу
59. Отверстие матки (зев).
60. Отделы глотки
61. Перепончатую часть часть мужского мочеиспускательного канала
62. Перешеек маточной трубы.
63. Перстневидный хрящ гортани.
64. Пещеристые тела полового члена
65. Поверхности легкого.
66. Подвешивающую связку яичника
67. Поджелудочную железу и ее части.
68. Подъязычную и поднижнечелюстную слюнные железы
69. Поперечную ободочную кишку.
70. Поперечную щель легкого.
71. Почечную лоханку.
72. Почечную пазуху.
73. Почечную пирамиду.
74. Почечные ворота
75. Правую почку.
76. Правую треугольную связку печени.
77. Преддверие полости рта.
78. Преддверные складки гортани.
79. Предстательную железу.
80. Предстательную часть мужского мочеиспускательного канала
81. Привратниковую часть желудка.
82. Привратниковый сфинктер.
83. Придаток яичка.
84. Прямокишечно-маточное углубление.
85. Прямокишечно-мочепузырное углубление.
86. Прямую кишку.
87. Пузырный проток.
88. Реберно-диафрагмальный синус плевры.
89. Сальниковые отростки.
90. Свод глотки.
91. Семенной канатик
92. Семенные пузырьки.
93. Семьявыбрасывающий проток
94. Семьявыносящий проток.
95. Серповидную связку печени.
96. Сигмовидную ободочную кишку.
97. Слепое отверстие языка.
98. Слепую кишку.
99. Слои стенки матки
100. Собственно полость рта.

101. Собственную связку яичника.
102. Средостение
103. Стенки ротовой полости
104. Сужения пищевода
105. Тазовую диафрагму
106. Тошную кишку.
107. Трубную миндалину
108. Трубную миндалину.
109. Фиброзную капсулу почки.
110. Хвостатую долю печени.
111. Червеобразный отросток и его брыжейку.
112. Черпаловидный хрящ гортани.
113. Широкую связку матки.
114. Щитовидный хрящ гортани.
115. Язычную миндалину.
116. Яичко.
117. Яичник.

Ангиология

Показать и назвать по-латински

1. Артерию, огибающую лопатку.
2. Базиллярную артерию.
3. Бедренную артерию.
4. Бедренную вену.
5. Большую подкожную вену ноги.
6. Венечную борозду сердца.
7. Верхнюю брыжеечную артерию.
8. Верхнюю брыжеечную вену.
9. Верхнюю надчревную артерию.
10. Верхнюю полую вену.
11. Верхнюю прободающую артерию.
12. Верхнюю прямокишечную артерию.
13. Верхнюю щитовидную артерию.
14. Внутреннюю грудную артерию.
15. Внутреннюю грудную вену.
16. Внутреннюю подвздошную артерию.
17. Внутреннюю подвздошную вену.
18. Внутреннюю сонную артерию.
19. Внутреннюю яремную вену.
20. Воротную вену.
21. Восходящую шейную артерию.
22. Глубокую артерию бедра.
23. Глубокую артерию плеча.
24. Глубокую артерию, огибающую подвздошную кость.
25. Глубокую вену бедра.
26. Грудоакромиальную артерию
27. Грудоспинную артерию.
28. Дорсальную артерию стопы.
29. Дугу аорты.
30. Желудочно-двенадцатиперстную артерию.
31. Заднюю артерию, огибающую плечевую кость.
32. Заднюю большеберцовую артерию.
33. Заднюю межжелудочковую борозду
34. Заднюю межреберную артерию.
35. Заднюю мозговую артерию.
36. Заднюю соединительную артерию.
37. Клапан аорты.
38. Клапан легочного ствола.
39. Латеральную огибающую артерию бедра.
40. Латеральную подкожную вену руки.
41. Латеральную подошвенную артерию.
42. Левую венечную артерию.
43. Левую желудочно-сальниковую артерию.
44. Левую желудочную артерию.
45. Левую ободочную артерию.
46. Левый предсердно-желудочковый клапан.
47. Левый синус аорты.
48. Левый синус легочного ствола.
49. Лицевую артерию.
50. Локтевую артерию.
51. Локтевую вену.
52. Локтевую возвратную артерию.
53. Лучевую артерию.

54. Лучевую вену.
 55. Лучевую возвратную артерию.
 56. Малую подкожную вену ноги.
 57. Медиальную огибающую артерию бедра.
 58. Медиальную подкожную вену руки.
 59. Медиальную подошвенную артерию.
 60. Межжелудочковую перегородку.
 61. Межпредсердную перегородку.
 62. Мясистые трабекулы сердца.
 63. Надлопаточную артерию.
 64. Наружную подвздошную артерию.
 65. Наружную подвздошную вену.
 66. Наружную сонную артерию.
 67. Нижнюю брыжеечную артерию.
 68. Нижнюю брыжеечную вену.
 69. Нижнюю надчревную артерию.
 70. Нижнюю полую вену.
 71. Нижнюю щитовидную артерию.
 72. Общую межкостную артерию.
 73. Общую печеночную артерию.
 74. Общую подвздошную артерию.
 75. Общую подвздошную вену.
 76. Общую сонную артерию.
 77. Овальную ямку сердца.
 78. Отверстие венечного синуса.
 79. Переднюю артерию, огибающую плечевую кость.
 80. Переднюю большеберцовую артерию.
 81. Переднюю межжелудочковую борозду.
 82. Переднюю межкостную артерию.
 83. Переднюю мозговую артерию.
 84. Переднюю соединительную артерию.
 85. Плечевую артерию.
 86. Плечевую вену.
 87. Плечеголовной ствол.
 88. Плечеголовную вену.
 89. Поверхностную артерию, огибающую подвздошную кость.
 90. Поверхностную височную артерию.
 91. Поверхностную ладонную дугу.
 92. Подвздошно-кишечные артерии.
 93. Подвздошно-ободочную артерию.
 94. Подвздошно-поясничную артерию.
 95. Подглазничную артерию.
 96. Подключичную артерию.
 97. Подключичную вену.
 98. Подколенную артерию.
 99. Подколенную вену.
 100. Подлопаточную артерию.
 101. Подмышечную артерию.
 102. Подмышечную вену.
 103. Позвоночную артерию.
 104. Поперечную артерию шеи.
 105. Почечную артерию.
 106. Почечную вену.
 107. Поясничные артерии.
 108. Правую венечную артерию.
 109. Правую желудочную артерию.
 110. Правую ободочную артерию.
 111. Правый предсердно-желудочковый клапан.
 112. Промежуточную вену локтя.
 113. Пупочную артерию.
 114. Селезеночную артерию.
 115. Селезеночную вену.
 116. Сигмовидные артерии.
 117. Сосочковые мышцы сердца.
 118. Среднюю мозговую артерию.
 119. Среднюю ободочную артерию.
 120. Сухожильные нити сердца.
 121. Тошекишечные артерии.
 122. Угловую артерию.
 123. Устья венечных артерий.
 124. Ушки предсердий
 125. Чревный ствол.
 126. Щитошейный ствол.
 127. Язычную артерию.
 128. Яичковую (яичниковую) артерию.
1. Топография и границы глотки
 2. Топография и границы гортани
 3. Топография и границы двенадцатиперстной кишки
 4. Топография и границы желудка
 5. Топография и границы желчного пузыря
 6. Топография и границы легких
 7. Топография и границы мочевого пузыря
 8. Топография и границы мочеточников
 9. Топография и границы печени
 10. Топография и границы пищевода
 11. Топография и границы почек
 12. Топография и границы предстательной железы
 13. Топография и границы прямой кишки
 14. Топография и границы селезенки
 15. Топография и границы семявыносящего протока
 16. Топография и границы сигмовидной кишки
 17. Топография и границы слепой кишки и червеобразного отростка
 18. Топография и границы толстого кишечника
 19. Топография и границы тощей и подвздошной кишки
 20. Топография и границы трахеи

Основная литература:

п/№	Наименование	Автор (ы)	Год ,место издания
1	2	3	4
1.	Анатомия человека. Учебник в 3-х томах.	М.Р. Сапин , Г.Л. Билич	Москва ,издательская группа «ГЭОТАР-Медиа»,2014.
2.	Анатомия человека. Учебник в 3-х томах	М.Р. Сапин, Г.Л. Билич	Москва, издательская группа «ГЭОТАР-Медиа», 2009
3.	Анатомия человека	Привес М.Г., Лысенков Н.К., Бушкович В.И.	СПб,2010
4.	Атлас анатомии человека . Т. 1-4	Синельников Р.Д.	М.: Медицина, 207-2010.
5.	Атлас нормальной анатомии человека. В 2-х томах	М.Р. Сапин, Д.Б. Никитюк , Э.В. Швецов	Издание 3-е. Москва, «МЕДпресс-информ»,2009
6.	Атлас нормальной анатомии человека	М.Р. Сапин, Д.Б. Никитюк, Э.В. Швецов	4-е издание . Москва. «МЕДпресс-информ»,2009
7.	Атлас анатомии человека: в 4 т.	Синельников Р.Д.	М.: Новая волна : Издатель Умеренков, 2010. -248 с.: ил.
8.	Анатомия человека : учебник	Под ред. Л.Л. Колесникова	М. : ГЭОТАР-Медиа, 2010.-816 с

Дополнительная литература

п/№	Наименование	Автор (ы)	Год, место издания
1	2	3	4
1.	Нормальная анатомия человека. В 2т.	Гайваронский И.В.	Изд. 3,перераб. И доп. –СПб.: СпецЛит, 2013.
2.	Анатомия человека:	М.Г. Привес, Н.К. Лысенков, В.И. Бушкович.	Изд. 12-е , перераб. И доп. – СПб.: Изд. Дом С-ПбМАПО,2012.-720С
3.	Атлас анатомии человека	Неттер Ф.	М.: ГЭОТАР-Медиа,2010
4.	Анатомия человека	М.Г. Привес, Н.К. Лысенков, В.И. Бушкович	Изд-во «Медицина»,2009
5.	Анатомия человека в 2-х томах	М.Р. Сапин	Изд-во «Медицина»,1993
6.	Лекции по анатомии человека: учеб. пособие	Л.Е. Этинген	М.: МИА,2007
7.	Лекции по функциональной анатомии человека.	Жданов Д.А.	М.: Медицина,1979 - 315 с.
8.	Контрольные карты по анатомии человека	Сапин М.Р., Волкова Л.И.	Москва,1976
9.	Атлас анатомии человека: в 4 т : учеб. Пособие.:	Р.Д. Синельников, Я.Р. Синельников	М.:Медицина,1990
10.	Учебное пособие : Остеология 2005	И.В. Гайваронский , Г.И. Ничипорук и др.	Санкт-Петербург. «ЭЛБИ-СПб»,2012
11.	Учебное пособие : Анатомия дыхательной системы	И.В. Гайваронский , Г.И. Ничипорук и др.	Санкт-Петербург. «ЭЛБИ-СПб»,2012
12.	Учебное пособие: Ангиология	И.В. Гайваронский , Г.И. Ничипорук и др.	Санкт-Петербург. «ЭЛБИ-СПб»,2012
13.	Учебное пособие: Синдесмология	И.В. Гайваронский , Г.И. Ничипорук и др.	Санкт-Петербург. «ЭЛБИ-СПб»,2012
14.	Учебное пособие : Неврология	И.В. Гайваронский , Г.И. Ничипорук и др.	Санкт-Петербург. «ЭЛБИ-СПб»,2012
15.	Учебное пособие: Миология	И.В. Гайваронский , Г.И. Ничипорук и др.	Санкт-Петербург. «ЭЛБИ-СПб»,2012
16.	Учебное пособие: Анатомия соединений костей	И.В. Гайваронский , Г.И. Ничипорук и др.	Санкт-Петербург. «ЭЛБИ-СПб»,2012
17.	Учебное пособие :Спланхнология	И.В. Гайваронский , Г.И. Ничипорук и др.	Санкт-Петербург. «ЭЛБИ-СПб»,2012
18.	Функциональная и клиническая анатомия черепа. Учебное пособие для студентов медицинских вузов.	А.И. Краюшкин, С.В. Дмитриенко, Л.И. Александрова и др.	Волгоград,2009

Перечень ресурсов информационно-телекоммуникационной сети "Интернет", необходимых для освоения дисциплины

Справочные материалы, электронные библиотеки и журналы:

- wikipedia.org
- anatomy.tj
- <http://anatomy-atlas.ru/>
- <http://www.anatomcom.ru/>
- <http://www.mednik.com.ua>
- ЭБС "Консультант студента" www.studmedlib.ru
- ЭБС "BookUP" books-up.ru
- Электронная информационно-образовательная система "Анатомия человека. Анатомия МГМСУ".
- www.anatomia.ru
- [MedExplorer](http://MedExplorer.com), [MedHunter](http://MedHunter.com), [PubMed](http://PubMed.com).
- <http://elibrary.ru>

Научные российские журналы по анатомии человека:

- [МОРФОЛОГИЯ \(АРХИВ АНАТОМИИ, ГИСТОЛОГИИ И ЭМБРИОЛОГИИ\)](#)
- [МОРФОЛОГИЧЕСКИЕ ВЕДОМОСТИ](#)
- [КЛИНИЧЕСКАЯ И ЭКСПЕРИМЕНТАЛЬНАЯ МОРФОЛОГИЯ](#)
- [ЖУРНАЛ АНАТОМИИ И ГИСТОПАТОЛОГИИ](#)