

ФЕДЕРАЛЬНОЕ ГОСУДАРСТВЕННОЕ БЮДЖЕТНОЕ ОБРАЗОВАТЕЛЬНОЕ УЧРЕЖДЕНИЕ
ВЫСШЕГО ОБРАЗОВАНИЯ «СЕВЕРО-ОСЕТИНСКАЯ ГОСУДАРСТВЕННАЯ МЕДИЦИНСКАЯ
АКАДЕМИЯ» МИНИСТЕРСТВА ЗДРАВООХРАНЕНИЯ РОССИЙСКОЙ ФЕДЕРАЦИИ

Кафедра анатомии человека
с топографической анатомией и оперативной хирургией

**СБОРНИК
МЕТОДИЧЕСКИХ ПОСОБИЙ
к практическим занятиям и внеаудиторной самостоятельной работе
ПО ДИСЦИПЛИНЕ «АНАТОМИЯ ЧЕЛОВЕКА –
АНАТОМИЯ ГОЛОВЫ И ШЕИ»
для студентов 1 курса стоматологического факультета
во 2 семестре**

обучающихся по основной профессиональной образовательной программе высшего образования
– программе специалитета по специальности 31.05.03 Стоматология,
утвержденной 31.08.2020 г.

ЧАСТЬ 1

ФИО студента

группа и факультет

Владикавказ, 2020

Сборник методических пособий к практическим занятиям и внеаудиторной самостоятельной работе для студентов 1 курса стоматологического факультета во 2 семестре разработаны сотрудниками кафедры анатомии человека ФГБОУ ВО СОГМА Министерства здравоохранения Российской Федерации

Составители: зав. кафедрой, доцент, к.м.н. **О.Н. Тотоева**,
доцент, к.м.н. **З.С. Туаева**,
доцент, к.м.н. **З.С. Бураева**,
ассистент **С.Б. Салбиев**,
ассистент **А.Э. Цибирова**,
ассистент **Б.Т. Салбиева**

Рецензенты:

1. Зав. каф. биологии и гистологии ФГБОУ ВО СОГМА Министерства здравоохранения Российской Федерации проф., д.м.н. **Бибаева Л.В.**
2. Доцент каф. норм. и патол. анатомии и физиологии ФГБОУ ВО ГГАУ **Б.Д.Гусова**

Утверждено на заседании ЦКУМС ФГБОУ ВО СОГМА
Министерства здравоохранения Российской Федерации

2-й семестр

№	Наименование темы
1.	Ротовая полость, глотка. Пищевод, желудок. Тонкая, толстая кишка. Развитие, топография, строение, отношение к брюшине. Рентгеноанатомия.
2.	Печень и поджелудочная железа. Строение и топография брюшины.
3.	Органы дыхательной системы. Полость носа. Гортань.
4.	Трахея, бронхи, легкие. Плевра. Средостение.
5.	Мочевые органы. Почки, топография, строение, кровоснабжение, иннервация, лимфоотток. Чудесная сеть почки.
6.	мочеточники, мочевой пузырь. Ход мочи.
7.	Мужские половые органы. Мочеиспускательный канал. Мужская промежность. Оболочки яичка и мошонки. Ход семени.
8.	Женские половые органы. Женская промежность.
9.	ИТОГОВОЕ ЗАНЯТИЕ ПО ТЕМЕ: «ОРГАНЫ ПИЩЕВАРИТЕЛЬНОЙ, ДЫХАТЕЛЬНОЙ, МОЧЕВЫДЕЛИТЕЛЬНОЙ И ПОЛОВОЙ СИСТЕМ».
10.	Сердце. Топография, строение и функции.
11.	Сосуды и нервы сердца. Перикард. Круги кровообращения. Особенности кровообращения плода.
12.	Артерии груди и живота. Их ветви. Области кровоснабжения.
13.	Артерии таза. Их ветви. Области кровоснабжения.
14.	Вены груди, живота и таза.
15.	Порто-кавальные и кава-кавальные анастомозы.
16.	Лимфатические сосуды, протоки и узлы груди, живота и таза.
17.	Лимфатические сосуды, протоки и узлы верхней и нижней конечностей.
18.	Артерии верхней конечности
19.	Артерии нижней конечности
20.	Вены верхней конечности.
21.	Вены нижней конечности.
22.	ИТОГОВОЕ ЗАНЯТИЕ ПО ТЕМЕ: «СОСУДЫ ГРУДИ, ЖИВОТА, ВЕРХНЕЙ И НИЖНЕЙ КОНЕЧНОСТЕЙ».
23.	Общая анатомия и топография спинномозговых нервов.
24.	Анатомия и топография шейного сплетения. Возрастные особенности. Топография хода сосудов и нервов.
25.	Анатомия и топография плечевого сплетения (короткие ветви). Топография хода сосудов и нервов.
26.	Анатомия и топография плечевого сплетения (длинные ветви). Топография хода сосудов и нервов.
27.	Межреберные нервы. Анатомия и топография поясничного сплетения.
28.	Анатомия и топография крестцового сплетения. Анатомия и топография полового и копчикового сплетений. Топография хода сосудов и нервов.
29.	Иннервация верхней конечности.
30.	Иннервация нижней конечности.
31.	Вегетативная иннервация органов. Возрастные особенности.
32.	Автономные и соматические нервы груди, живота и таза.
33.	Симпатический ствол.
34.	Грудная и брюшная части блуждающего нерва.
35.	Сакральный отдел парасимпатической системы.
36.	Автономные сплетения груди, живота и таза.
37.	ИТОГОВОЕ ЗАНЯТИЕ ПО ТЕМЕ: «НЕРВЫ ГРУДИ, ЖИВОТА, ВЕРХНЕЙ И НИЖНЕЙ КОНЕЧНОСТЕЙ».
38.	ИТОГОВОЕ ЗАНЯТИЕ ПО ПРАКТИЧЕСКИМ НАВЫКАМ

**МЕТОДИЧЕСКИЕ РЕКОМЕНДАЦИИ К ПРАКТИЧЕСКОМУ ЗАНЯТИЮ ПО ТЕМЕ:
«АНАТОМИЯ И ТОПОГРАФИЯ ПОЛОСТИ РТА, ЗУБОВ, ЯЗЫКА И СЛЮННЫХ
ЖЕЛЕЗ, МЯГКОГО НЕБА. АНАТОМИЯ И ТОПОГРАФИЯ ГЛОТКИ, ПИЩЕВОДА. ХОД
ПИЩЕВОГО КОМКА. РЕНТГЕНАНАТОМИЯ».**

Пищеварительная система представляет собой комплекс органов, функция которых заключается в механической и химической обработке пищевых продуктов, всасывании питательных и выделении оставшихся непереваренными составных частей пищи. Пищеварительная система состоит из пищеварительного тракта и пищеварительных желёз. Строение пищеварительного канала определяется качеством пищи, потребляемой человеком. Пищеварительный канал имеет длину 8-10 м и состоит из следующих отделов: ротовая полость, глотка, пищевод, желудок, тонкая и толстая кишки. Полость рта ограничена стенками, образованными различными тканями, содержит в себе мышечный орган – язык, в ней открываются протоки крупных и мелких слюнных желёз, поэтому функции полости рта многообразны: механическая обработка пищи, начальное переваривание углеводов, образование членораздельной речи и др. Многие заболевания ЖКТ связаны с дефектом зубочелюстного аппарата, патологическими процессами слюнных желёз, нарушением вкусовосприятия, замедлением сроков прорезывания зубов. Патологические виды прикусов приводят к нарушениям артикуляции речи. Воспалительные процессы лимфоидных образований полости рта приводят к снижению иммунной защиты организма. Поэтому знания анатомического строения структур ротовой полости и зубочелюстного аппарата необходимо студентам для последующего усвоения материала на кафедрах стоматологии, отоларингологии, терапии, гастроэнтерологии и др. клинических дисциплин.

I. Цели:

Студент должен знать:	<ol style="list-style-type: none"> 1. Функции и принципы строения пищеварительной системы. 2. Основные стадии развития пищеварительной системы 3. Отделы пищеварительного тракта. 4. Строение стенок ротовой полости. 5. Строение и функцию слюнных желёз. 6. Строение и функцию языка. 7. Строение и функцию зубо-челюстного аппарата. 8. Виды физиологических и патологических прикусов. 9. Топографию передней брюшной стенки. 10. Топографию глотки, её строение и функции. 11. Составные части лимфоэпителиального кольца Вальдейера-Пирогова. 12. Топографию пищевода, его строение, функции, сужения.
Студент должен уметь:	<ol style="list-style-type: none"> 1. Дать характеристику органа по следующей схеме: 2 латинское (греческое) название; 3 источник развития; 4 топография (голо-, скелето-, синтопия); 5 внешние морфологические данные: форма, конфигурация, размеры, плотность (консистенция, масса); 6 анатомическое строение: части, отделы, края, поверхности, полюса, борозды; 7 гистологическое строение (структурные элементы 8 доли, сегменты, дольки, ацинусы и др.); 9 функция, данные прижизненных методов исследования: рентгеноанатомия, компьютерная и магнитно-резонансная томография. 10. Назвать и показать стенки ротовой полости на сагиттальном распиле головы и черепа. 11. Показать все образования ротовой полости на сагиттальном распиле головы. 12. Находить отверстия выводных протоков крупных слюнных желёз. 13. По характерным признакам определить виды зубов и принадлежность их к правой или левой половине альвеолярной дуги. 14. Назвать и показать на влажном препарате отделы глотки, перечислить стенки каждого отдела и структурные образования на них (миндалины, трубный валик) 15. Указать и показать пути сообщения глотки с другими полостями (полостью носа, среднего уха, рта, пищевода, гортанью). 16. Назвать слои стенки глотки, объяснить особенности слизистой оболочки разных ее отделов. 17. Назвать и показать на препарате мышцы глотки. 18. Отпрепарировать пищевод и показать на препарате его сужения.
Студент должен владеть:	<ol style="list-style-type: none"> 1) Медико-анатомическим понятийным аппаратом; 2) Анатомическими знаниями для понимания патологии, диагностики и лечения 3) Простейшими медицинскими инструментами – скальпелем и пинцетом. 4) Техникou препарирования изучаемых органов (под контролем преподавателя).

II. Необходимый уровень знаний:

а) из смежных дисциплин:

- 1) Развитие пищеварительной системы.
- 2) Гистологическое строение зуба

б) из предшествующих тем:

- 1). Строение костей лицевого черепа.
- 2). Мимические и жевательные мышцы.
- 3). Мышцы шеи.

в) из текущего занятия:

- 1). Строение твёрдого нёба, мышцы мягкого неба.
- 2). Стенки преддверия рта и собственно ротовой полости, диафрагма рта.
- 3). Мышцы окружности рта.
- 4). Границы поднижнечелюстного треугольника шеи.
- 5). Строение верхней и нижней челюсти (альвеолярные дуги).
- 6). Основные функции пищеварительной системы и этапы ее развития
- 7). Общий план строения пищеварительной системы.
- 8). Слои стенки пищеварительной трубки.
- 9). Анатомическое строение зуба. Гистологическая структура твёрдого вещества зуба. Пульпа зуба.
- 10). Поверхности зуба. Признаки зуба: корня, угла и кривизны коронки.
- 11). Формула молочных и постоянных зубов
- 12). Строение языка. Мышцы языка, сосочки языка.
- 13). Лимфоидные образования ротовой полости, их локализация.
- 14). Топография, строение, характер секрета крупных слюнных желёз. Их протоки.
- 15). Топография, строение глотки.
- 16). Топография строения пищевода.

III. Объект изучения:

Череп, сагиттальный распил головы со слюнными железами, язык с подъязычной костью, набор зубов, труп, комплекс органов, сагиттальный распил головы и шеи, препараты глотки и пищевода.

IV. Информационная часть:

Ротовая полость состоит из двух частей: преддверия, ограниченного снаружи губами и щеками и изнутри зубами и дёснами и собственно ротовой полости, имеющей пять стенок:

1. Верхняя – небо
2. Нижняя – диафрагма рта
3. Передняя и боковые – дёсны и зубные ряды
4. Задняя – зев, который сверху ограничен нёбной занавеской, снизу – корнем языка, по бокам – нёбно-язычными дужками, за которыми залегают нёбные миндалины.

Мягкое нёбо образует заднюю треть верхней стенки ротовой полости, образовано складкой слизистой оболочки с залегающими в ней мышцами.

Мышцы мягкого нёба: нёбно-глоточная, нёбно-язычная, поднимающая нёбную занавеску, напрягающая нёбную занавеску, язычок.

Зубы, являются окостеневшими сосочками слизистой оболочки и служат для механической обработки пищи. Зуб состоит из коронки, шейки и корня. *Полость зуба* заполнена мягкой тканью – пульпой. Твёрдая часть зуба образована дентином, который покрыт эмалью (в области коронки) или цементом (корень). Соединительная ткань, окружающая корень и обеспечивающая фиксацию зуба в альвеоле, называется периодонтом. Все ткани, окружающие шейку и корень зуба, со включением десны, альвеолы и образующий её участок альвеолярного отростка челюсти рассматриваются как цельная анатомическая и функциональная система под названием парадонт.

Зубочелюстной сегмент включает: 1) зуб; 2) зубную альвеолу и прилегающую к ней часть челюсти, покрытую слизистой оболочкой; 3) связочный аппарат, фиксирующий зуб к альвеоле; 4) сосуды и нервы.

Виды зубов: резцы, клыки, малые и большие коренные зубы. Формула молочных (2102) и постоянных (2123) зубов. Поверхности зубной коронки, их пять: вестибулярная, язычная, контактная (медиальная и дистальная) и жевательная (для коренных зубов). Для резцов и клыков это резцовый край.

Для установления принадлежности зуба к правой или левой половине альвеолярной дуги служат три признака зуба: признак корня, угла коронки и кривизны коронки. Для определения принадлежности зуба к верхней или нижней челюсти используют форму зубной коронки и количество корней зуба.

Положение зубных рядов при их смыкании называется окклюзией. Положение зубных дуг в центральной окклюзии (срединное смыкание зубных рядов) называется прикусом. Существуют физиологические и патологические виды прикусов. К физиологическим прикусам относятся: ортогнатия, прогения, бипрогнатия и прямой. К патологическим – крайние степени физиологических прикусов (прогнатии и прогении), а также открытый, закрытый и перекрестный прикусы.

Язык – это мышечный орган. Части языка: корень, с помощью которого язык прикреплен к нижней челюсти и подъязычной кости, тело и верхушка. Мышцы делятся на две группы: собственные (верхняя и нижняя продольные, вертикальная и поперечная) и имеющие скелетное прикрепление (шилоязычная, подбородочно-язычная и подъязычно-язычная). Одна из основных функций языка – это распознавание вкусовых особенностей пищи. Этот процесс осуществляют сосочки языка. 1. Нитевидные 2. конические 3. Грибовидные 4. Желобовидные 5. Листовидные Лимфоидное образование заднего отдела спинки языка образует язычную миндалину. В полость рта открываются протоки трёх пар крупных слюнных желёз: околоушных (серозных), поднижнечелюстных (смешанных) и

подъязычных (слизистых). По своему строению околоушная железа является сложной альвеолярной, поднижнечелюстная и подъязычная – сложными альвеолярно-трубчатыми.

Глотка состоит из 3 отделов: носоглотки, ротоглотки и гортанной части. Носоглотка является ее дыхательным отделом, который сообщается через хоаны (передняя стенка носоглотки) с полостью носа и с барабанной полостью через слуховые трубы, которые открываются глоточными отверстиями на боковых стенках носоглотки. В этом отделе располагаются непарное скопление лимфоидной ткани - глоточная миндалина (особенно хорошо выражена в раннем детском возрасте) и парная трубчатая миндалина. Эти миндалины совместно с небными и язычной миндалинами образуют лимфоэпителиальное кольцо Вальдейера-Пирогова. Стенки носоглотки не спадаются. Ротоглотка является общей для дыхательной и пищеварительной систем. В этом отделе слизистая оболочка приобретает характерный для пищеварительной трубки плоский эпителий, в отличие от мерцательного в носоглотке. Через зев эта часть глотки сообщается с ротовой полостью. Гортанная часть - чисто пищеварительная часть, переходящая на уровне 6-7 шейных позвонков в пищевод.

Снаружи глотка покрыта адвентициальной оболочкой. Подслизистая основа (*tela submucosa*) в верхнем отделе представлена фиброзной пластинкой – глоточно-базиллярной фасцией с помощью которой глотка фиксируется к основанию черепа, а в нижней части глотки имеет структуру рыхлой соединительной ткани.

Мышечный слой глотки имеет три сжимателя: верхний, средний и нижний, которые соединяются на задней стенке, образуя по средней линии шов глотки. Подниматели глотки - шилоглоточная и небно-глоточная - образованы продольными мышечными волокнами. Глоточные мышцы совместно с небными мышцами и мышцами языка обеспечивают глотательный акт.

Пищевод представляет узкую и длинную активно действующую трубку, вставленную между глоткой и желудком и способствующую продвижению пищи в желудок. Он начинается на уровне VI шейного позвонка, что соответствует нижнему краю перстневидного хряща гортани, и оканчивается на уровне XI грудного позвонка.

Пищевод имеет три отдела шейный, грудной и брюшной. Имеет наличие продольных складок слизистой оболочке в отсутствии пищи, а так же наличие мышечной оболочке и ее постепенный переход от поперечно-полосатых (произвольных) мышц в гладкие (непроизвольные).

Топография пищевода. Шейная часть пищевода проецируется в пределах от VI шейного до II грудного позвонка. Спереди от него лежит трахея, сбоку проходят возвратные нервы и общие сонные артерии.

Синтопия грудной части пищевода различна на разных уровнях его: верхняя треть грудного отдела пищевода лежит позади и левее трахеи, спереди к ней прилежат левый возвратный нерв и левая а. *carotis communis*, сзади - позвоночный столб, справа - медиастинальная плевра. В средней трети к пищеводу прилежит спереди и слева на уровне IV грудного позвонка дуга аорты, несколько ниже (V грудной позвонок) - бифуркация трахеи и левый бронх; сзади от пищевода лежит грудной проток; слева и несколько кзади к пищеводу примыкает нисходящая часть аорты, справа - правый блуждающий нерв, справа и сзади - *v. azygos*. В нижней трети грудного отдела пищевода сзади и справа от него лежит аорта, кпереди - перикард и левый блуждающий нерв, справа - правый блуждающий нерв, который внизу смещается на заднюю поверхность; несколько кзади лежит *v. azygos*; слева - левая медиастинальная плевра.

Брюшная часть пищевода спереди и с боков покрыта брюшиной; спереди и справа к нему прилежит левая доля печени, слева - верхний полюс селезенки, у места перехода пищевода в желудок располагается группа лимфатических узлов.

Возрастные особенности

У новорожденных в области угла рта и по заднему краю красной каймы губ имеются особые выросты – эпителиальные ворсинки, которые способствуют удержанию соска матери. В толще щек у ребенка имеются значительное скопление жировой ткани, так называемое жировое тело щеки, которое уменьшает воздействие атмосферного давления на нее во время акта сосания. Слизистая оболочка твердого неба бедна железами. Молочные зубы у ребенка появляются на 6-8 месяце в следующей последовательности: медиальные резцы, латеральные резцы (7-9 месяцев), первые коренные (12-15 месяцев), клыки (16-20 месяцев), вторые коренные (20-24 месяцев). Молочных зубов всего 20. Их зубная формула 2012/2102. Молочные зубы меньше размерами, имеют меньше бугорков и расходящиеся корни, между которыми лежат зачатки постоянных зубов. Смена молочных зубов на постоянные начинается с 6-ти лет. Она заканчивается заменой каждого молочного зуба постоянным и прорезывании новых добавочных зубов. К 12-13 годам прорезывание постоянных зубов заканчивается, за исключением третьего коренного зуба (зуб мудрости), который прорезывается к 18-20 годам. Язык занимает всю полость, выступая в преддверие рта. Сосочки хорошо выражены, язычная миндалина развита слабо. Слюнные железы развиты тоже слабо. Их интенсивный рост начинается после 4-х месяцев в течение первых двух лет жизни.

Небные миндалины относительно больших размеров, выступают из миндальных ямок.

Длина глотки новорожденного около 3 см., проекция нижнего края на уровне межпозвоночного диска между телами 3 и 4 шейных позвонков, к 11-12 годам – на уровне 5-6 позвонков, к 16 годам – на уровне 6-7 позвонков. Размеры носоглотки к двум годам увеличиваются в два раза. Миндалины максимально развиваются в течение первых двух лет, а затем их рост замедляется.

Пищевод новорожденного со слабо выраженными сужениями. Мышечная оболочка развита слабо, слизистая оболочка до 1 года бедна железами. Продольные складки появляются к 2-2,5 годам.

Рентгеноанатомия.

Рентгенологическое исследование зубов производится главным образом интраорально, т.е. пленка вводится в полость рта, где она прижимается к язычной поверхности зубов пальцем или прикусывается зубами. Зубы можно изучать также на экстраоральных снимках и на снимках лица. На рентгенограмме ясно видны все анатомические

детали зуба с просветлением на месте полости зуба. По периферии той части зуба, которая погружена в альвеолы, замечается тонкий ободок просветления, соответствующий периодонту.

Рентгенологическое исследование пищеварительной трубки производится при помощи метода создания искусственных контрастов, т.к. без применения контрастных сред она не видна. Для этого исследуемому дается «контрастная пища» - взвесь вещества с большой атомной массой, лучше всего нерастворимый сульфат бария.

Пищевод исследуется в косых положениях. При рентгенологическом исследовании содержащий контрастную массу пищевод имеет вид интенсивной продольной тени, ясно заметной на светлом фоне легочного поля, расположенного между сердцем и позвоночным столбом. Эта тень является силуэтом пищевода. На основании данных рентгенологического исследования можно увидеть, что пищевод живого человека отличается от пищевода трупа, в основном это связано с наличием у живого прижизненного мышечного тонуса. Что касается положение пищевода, на трупе он образует изгибы: в шейной части пищевод сначала идет по средней линии, затем слегка отклоняется от нее на лево, на уровне V грудного позвонка он вращается к средней линии, а ниже вновь отклоняется влево и веред к диафрагмальной щели. На живом изгибы пищевода в шейном и грудном отделах меньше выражены. Рентгеноскопия пищевода живого человека и серийные снимки, сделанные с промежутками в 1 сек., позволяют исследовать акт глотания и перистальтику пищевода.

V. Практическая работа:

Задание № 1. На сагиттальном распиле головы найдите полость рта, рассмотрите ее стенки и сообщения с внешней средой посредством ротовой щели, а с глоткой посредством зева. Проведите деление ротовой полости на преддверие и собственно ротовую полость (граница проходит по зубам и деснам). Изучите стенки преддверия (губы и щеки спереди и боков, дёсны и зубы сзади) и собственно ротовой полости (верхняя - твердое и мягкое нёбо, нижняя - дно ротовой полости, передняя - зубы и десны, кзади ротовая полость через зев сообщается с глоткой).

Задание № 2. На препаратах натуральных зубов и их моделях изучите строение зуба. Найдите части зуба: коронку - верхняя часть зуба, корень - нижняя часть зуба, между ними - шейка зуба. На таблице и рисунках найдите полость зуба в области коронки и шейки, которая продолжается в канал корня. Отметьте, что полость зуба выполнена пульпой, а канал корня заканчивается отверстием на его верхушке. Обратите внимание, что вещество зуба состоит из дентина, который в области коронки покрыт эмалью, а в области корня - цементом. После этого определите виды зубов. На каждой половине челюсти найдите 2 резца, 1 клык, 2 малых коренных зуба и 3 больших коренных зуба. Всего на верхней и нижней челюсти имеется по 18 зубов. На таблице познакомьтесь с формулой постоянных и молочных зубов, закладкой постоянных зубов, порядком прорезывания и смены молочных зубов.

Задание № 3. На сагиттальном распиле головы найдите собственно полость рта, расположенную позади зубов и десен, определите ее содержимое - язык. Найдите части языка: верхушку, тело, спинку, корень языка, нижнюю поверхность, края. По середине языка отметьте срединную бороздку, на месте перехода тела в корень - слепое отверстие и пограничную бороздку. Между нижней поверхностью языка и дном полости рта - уздечку языка, по сторонам от нее найдите подъязычные складки с подъязычными сосочками. На поверхности слизистой оболочки рассмотрите сосочки языка; нитевидные, грибовидные, конические, листовидные и желобовидные. В слизистой корня языка найдите язычную миндалину, между корнем языка и надгортанником - срединную и боковые язычно-надгортанные складки, а между ними ямки надгортанника. На таблицах, рисунках изучите мышцы языка, обратите внимание на их начало, прикрепление и функцию.

Задание № 4. На черепе и сагиттальном распиле головы найдите верхнюю стенку полости рта - твердое небо, кзади переходящее в мягкое нёбо со свисающей нёбной занавеской и язычком. По краям от мягкого неба проследите дужки: небно-глоточную, идущую от мягкого нёба к задней стенке глотки, и небно-язычную, идущую от неба к боковой поверхности языка. Между дужками найдите миндалиновую ямку и в ней - миндалину (если сохранилась). Мышцы мягкого нёба изучите на таблице, или рисунках в атласа, обращая внимание на начало, прикрепление и функцию их. На препарате сагиттального распиле головы найдите зев, определите его границы: снизу - корень языка, сбоку - дужки, сверху - нёбная занавеска.

Задание № 5. На сагиттальном распиле головы со стороны ее поверхности в позадищелюстной ямке найдите слюнную околоушную железу, ее проток, пересекающий жевательную мышцу по наружной ее поверхности, и впадающий в преддверие полости рта на уровне II верхнего большого коренного зуба. В поднижнечелюстном треугольнике на шее рассмотрите поднижнечелюстную слюнную железу, отметьте, что она покрыта кожей, фасцией и подкожной мышцей шеи и хорошо определяется при пальпации. Выводной проток железы открывается в собственно полость рта на подъязычном сосочке. На препаратах и таблицах рассмотрите строение подъязычной слюнной железы, отметьте, что со стороны полости рта железа покрыта только слизистой оболочкой и хорошо видна при осмотре полости рта. От поднижнечелюстной железы она отделена челюстно-подъязычной мышцей. Укажите, что железа имеет большой подъязычный проток и малые подъязычные протоки, открывающиеся в полость рта на подъязычной складке.

Задание № 6. На сагиттальном распиле головы и шеи отметьте, что глотка располагается в области головы и шеи, начинаясь от основания черепа (глоточный бугорок основной части затылочной кости и медиальные пластинки крыловидных отростков клиновидной кости) тянется до уровня шестого позвонка, располагаясь впереди от шейного отдела позвоночника и глубоких мышц шеи, позади полости носа, рта и гортани; сбоку от нее проходит сосудисто-нервный пучок шеи (общая сонная артерия, внутренняя яремная вена и блуждающий нерв). На этом же препарате рассмотрите и изучите части глотки (носовую, ротовую и гортанную) и отдельные детали их строения. Найдите и покажите сообщение носоглотки с полостью носа через хоаны. На боковой стенке носоглотки найдите глоточное отверстие слуховой трубы, окруженное трубным валиком, которое ведет в слуховую трубу, соединяющую носоглотку с полостью среднего уха. Отметьте, что ротовая часть глотки сообщается с ротовой полостью через зев. В гортанной части найдите вход в гортань и в пищевод.

Задание № 7. Изучая строение стенки глотки на препарате, таблице и рисунке в атласе, отметьте, что она имеет хорошо выраженный фиброзный слой, изнутри покрытый слизистой оболочкой, а снаружи мышечной.

Мышечная оболочка снаружи покрыта адвентицией. Необходимо подчеркнуть, что фиброзная оболочка глотки имеет большое значение в фиксации ее к основанию черепа. Слизистая оболочка носоглотки, в связи с ее дыхательной функцией, выстлана мерцательным эпителием, в ротовой и гортанной частях глотки эпителий слизистой оболочки - многослойный плоский. При рассмотрении мышц глотки обратите внимание на то, они располагаются в два слоя: продольный (расширители) и циркулярный (суживатели). Циркулярный слой выражен сильнее, в нем найдите три констриктора: верхний, средний и нижний. Отметьте места их начала и то, что волокна констрикторов каждой стороны идут назад и соединяются друг с другом, образуя по средней линии задней стенки глотки шов. Продольные мышечные волокна глотки образуют две мышцы: небно-глоточную и шило-глоточную.

Задание № 8. На препарате сагиттального распила головы и шеи в слизистой оболочке глотки в носовой части на границе верхней и задней ее стенок найдите глоточную миндалину, а между глоточным отверстием слуховой трубы и мягким небом - трубную миндалину (парную). Отметьте, что эти миндалины вместе с небными (парными) и язычной (непарной) образуют лимфоэпителиальное кольцо.

Задание № 9. На трупе или комплексе органов изучите топографию и строение пищевода. При этом отметьте, что пищевод располагается в области шеи, груди (заднее средостение) и живота, начинаясь на уровне VI шейного позвонка от глотки и переходит в желудок на уровне XI грудного позвонка. В связи с этим выделите в нем следующие части: шейную, грудную и брюшную. Изучая шейную часть пищевода, отметьте, что она прослеживается до II грудного позвонка, спереди от нее лежит трахея, сзади - предпозвоночная пластинка шейной фасции и мышцы, сбоку проходят возвратные гортанные нервы и общие сонные артерии. Отметьте, что шейная часть пищевода отклоняется влево. На трупе найдите и покажите в заднем средостении грудную часть пищевода. Отметьте, что его положение в грудной полости на различных уровнях различно. Так, в верхней трети грудная часть пищевода лежит слева от трахеи, спереди к нему прилежит левый возвратный гортанный нерв и левая общая сонная артерия, сзади - позвоночник с мышцами, справа - медиастинальная плевро. В средней трети грудной части к пищеводу спереди и слева на уровне IV грудного позвонка прилежит дуга аорты, несколько ниже (V грудной позвонок) - бифуркация трахеи и левый бронх, сзади от пищевода проходит грудной проток, слева и несколько сзади - грудная часть аорты, справа - правый блуждающий нерв, справа и сзади - непарная вена. В нижней трети грудной части пищевода сзади и справа от него лежит грудная часть аорты, впереди - перикард и левый блуждающий нерв, образующий сплетение, справа - правый блуждающий нерв, несколько сзади - непарная вена. Пищевод проходит через пищеводное отверстие диафрагмы в брюшную полость. Отметьте, что брюшная часть пищевода спереди и с боков покрыта брюшиной, спереди и справа к нему прилежит левая доля печени, слева - верхний полюс селезенки.

Задание № 10. На препарате изолированного пищевода и таблицах изучите строение стенки пищевода: слизистую оболочку, мышечную и наружную соединительнотканную оболочку. Мышечная оболочка состоит из двух слоев: наружного продольного и внут-реннего, циркулярного. Обратите внимание, что в верхних отделах оба слоя образуются поперечнополосатыми мышечными волокнами, а ниже они постепенно замещаются гладкими мышечными клетками и а нижней 1/3 мышечная оболочка пищевода образована гладкой мышечной тканью. При изучении пищевода обратите внимание на его сужения, среди которых выделяют анатомические (фарингеальное, бронхиальное и диафрагмальное) и физиологические (аортально-бифуркационное и кардиальное).

VI. Контрольные вопросы:

1. Назовите отделы ЖКТ, источники их развития.
2. Назовите стенки преддверия рта и собственно ротовой полости.
3. Назовите мышцы мягкого неба.
4. опишите строение зуба, перечислите поверхности зубной коронки.
5. Охарактеризуйте молочные и постоянные зубы, их формулы и сроки прорезывания.
6. Охарактеризуйте физиологические и патологические виды прикусов.
7. Назовите слюнные железы, их локализацию и функции, гистология, строение.
8. Расскажите строение языка и его функции. Мышцы языка.
9. Особенности детского возраста.
10. Охарактеризуйте аномалии и пороки развития.
11. Обзорная оценка результатов клинических методов исследования.
12. Источники развития рассматриваемых органов.
13. Топография глотки.
14. Из каких отделов состоит глотка, с чем она сообщается?
15. Особенности строения стенки глотки.
16. Назовите отделы пищевода, их топография.
17. Назовите сужения пищевода.

VII. Учебные задачи:

Задача № 1. При работе в полости рта стоматолог закрывает проток околоушной слюнной железы ватным тампоном, чтобы уменьшить накопление слюны в ротовой полости.

1. Куда открывается проток околоушной слюнной железы?
2. Где располагается сама околоушная слюнная железа?

Ответ:

1. Проток околоушной слюнной железы открывается в преддверие ротовой полости на уровне второго верхнего большого коренного зуба.
2. Околоушная слюнная железа расположена впереди и внизу от ушной раковины, на латеральной поверхности ветви нижней челюсти и заднего края жевательной мышцы.

Задача № 2.

При рентгенологическом обследовании пищевода на уровне V грудного позвонка в стенке органа было обнаружено инородное тело.

1. В области какого сужения пищевода находится инородное тело?
2. Какие еще сужения пищевода имеются?

Ответ:

1. Инородное тело обнаружено в области бронхиального сужения пищевода (место прилегания к задней поверхности левого бронха).
2. Имеются также: глоточное сужение – в месте перехода глотки в пищевод (на уровне VI – VII шейного позвонка), и диафрагмальное – в месте прохождения пищевода через диафрагму.

VIII. Контрольные тесты:

1. Укажите мышцы, суживающие зев.

- а - мышца, напрягающая небную занавеску;
- б - небно-язычная мышца;
- в - средний констриктор (сжиматель) глотки;
- г - небно-глоточная мышца.

Ответ: б, г

2. Укажите вкусовые сосочки, располагающиеся на боковых поверхностях языка.

- а - грибовидные сосочки;
- б - желобовидные сосочки;
- в - листовидные сосочки;
- г - нитевидные сосочки.

Ответ: в

3. Какие анатомические образования ограничивают позадиглоточное пространство?

- а - передняя поверхность тел шейных позвонков;
- б - предпозвоночные мышцы;
- в - задняя поверхность глотки;
- г - глубокая пластинка шейной фасции

Ответ: г

4. В составе каждого зуба отсутствует следующая часть:

- а – коронка
- б – головка
- в – шейка
- г – корень

Ответ: б

5. Глотка переходит в пищевод у взрослых людей на уровне:

- а – IV-V шейных позвонков
- б – VI-VII шейных позвонков
- в – I-II грудных позвонков
- г – III-IV грудных позвонков

Ответ: в

6. Укажите анатомические образования, образующие стенки зева.

- а - мягкое небо;
- б – трубный валик;
- в - надгортанник;
- г - небно-язычные дужки.

Ответ: а, г

7. Укажите анатомические сужения пищевода.

- а - диафрагмальное отверстие пищевода;
- б - переход пищевода в желудок;
- в - на уровне дуги аорты,
- г - глоточно-пищеводный переход.

Ответ: б, в, г

8. Самой твердой тканью зуба является:

- а – дентин
- б – эмаль
- в – пульпа
- г – цемент

Ответ: б, в

9. В глотке отсутствует следующая часть:

- а – носовая
- б – ротовая
- в – пищеводная

г – гортанная

Ответ: в

10. В каком месте ротовой полости открывается проток поднижнечелюстной слюнной железы?

а - уздечка языка;

б - уздечка нижней губы;

в - подъязычный сосочек;

г - подъязычная складка.

Ответ: а

IX Анатомическая терминология

Русское название	Латинское название
полость рта	cavitas oris
преддверие рта	vestribulum oris
ротовая щель	rima oris
губы	labia oris
нижняя губа	labium inferius
Спайка губ	commissura labiorum
угол рта	angulus oris
щека	bucca
собственно полость рта	cavitas oris propria
небо	palatum.
твердое небо	palatum durum
мягкое небо (небная занавеска)	palatum molle (velum palatinum)
десны	gingivae
малые слюнные железы	glandulae salivatoriae minores
губные железы	gll labiales
щечные железы	gll buccales
молярные железы	gll molares
небные железы	gll palatinae
язычные железы	gll linguales
большие слюнные железы	glandulae salivatoriae majores
зубы	dentes
коронка зуба	corona dentis
верхушка острия	apex cuspidis
корень зуба	radix dentis
полость зуба (пульпарная)	cavitas dentis (pulparis)
полость коронки	cavitas coronae
пульпа зуба	pulpa dentis
верхняя зубная дуга	arcus dentalis superior
нижняя зубная дуга	arcus dentalis inferior
резцы	denies incisivi
клыки	denies canini
премоляры, малые коренные зубы	denies premolares
моляры, большие коренные зубы	denies molares
зуб мудрости	dens serotinus
молочные зубы	denies decidui
постоянные зубы	denies permanentes
язык	lingua
тело языка	corpus linguae
корень языка	radix linguae
спинка языка	dorsum linguae
глотка	pbarinx
зев	fauces
мягкое небо (небная занавеска)	palatum tone (vellum palatinum)
небный язычок	uvula palatina
небно-язычная дужка	arcus palato-glossus
небно-глоточная дужка	arcus palato-haryngeus
небная миндалина	tonsila palatina
свод глотки	fornix pharyngis
носовая часть глотки	pars nasalis pharyngis
ротовая часть глотки	pars oralis pharyngis
пищевод	oesophagus
грудная часть	pars thoracica
брюшная часть	pars abdominalis

X. Препараты и учебные пособия: Череп, сагиттальный распил головы с отпрепарированными слюнными железами, язык с подъязычной костью, набор зубов, труп, комплекс органов, сагиттальный распил головы и шеи, препараты глотки и пищевода. Учебник. Атлас анатомии человека. Тесты II уровня и эталоны ответов к ним. Таблицы. Рентгенограммы

ВНЕАУДИТОРНАЯ САМОСТОЯТЕЛЬНАЯ РАБОТА.

Методические рекомендации к внеаудиторной самостоятельной работе по теме:
АНАТОМИЯ И ТОПОГРАФИЯ ПОЛОСТИ РТА, ЗУБОВ, СЛЮННЫХ ЖЕЛЕЗ.

I. Вопросы к проверке исходного уровня знаний:

1. Понятие о системе органов. Общая характеристика пищеварительной системы.
2. Костная основа ротовой полости
3. Классификация слюнных желез.

2. Целевые задачи

Студент должен знать:

1. Полость рта и ее стенки.
2. Зубы. Их классификацию. Части зуба, зубную формулу.
3. Строение языка, его слизистую оболочку, миндалину языка, мышцы языка.
4. Слюнные железы и их выводные протоки и места впадения в ротовую полость.

Студент должен уметь:

1. Уметь называть по-латыни и показывать на препарате органы ротовой полости.
2. Показать полость рта, отделы полости рта.
3. Показать зубы. Части зуба.
4. Показать язык, миндалину языка, мышцы языка.
5. Показать слюнные железы: околоушная, поднижнечелюстная, подъязычная. Их выводные протоки и места впадения в ротовую полость.

III. Задание для самостоятельной работы:

1. Допишите:

А) В состав каждого зуба входят следующие части _____

Б) Анатомические образования, образующие стенки зева _____

В) Какие анатомические особенности верхней и нижней губ и десен новорожденных способствует акту сосания _____

2. Составить схему классификации слюнных желез:

3. Заполнить таблицу:

Отличия зубов	
Постоянные	Молочные

4. Изобразить схематически формулу зубов:

IV. Вопросы для самоконтроля:

1. Какие мышцы суживают зев _____

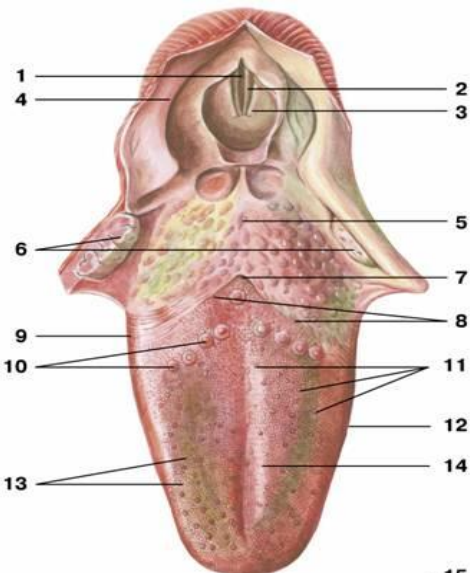
2. Какие вкусовые сосочки, располагаются на боковых поверхностях языка


3. Какие анатомические образования, образуют стенки зева _____

4. Какие анатомические структуры, образуют стенки полости рта _____

5. К каким железам по характеру ветвления относится околоушная слюнная железа

V. Сделайте обозначения к рисункам:

Язык	
	1.
	2.
	3.
	4.
	5.
	6.
	7.
	8.
	9.
	10.
	11.
	12.
	13.
	14.
	15.

Строение зуба	
	1.
	2.
	3.
	4.
	5.
	6.
	7.
	8.
	9.
	10.

Методические рекомендации к внеаудиторной самостоятельной работе по теме:
АНАТОМИЯ И ТОПОГРАФИЯ МЯГКОГО НЕБА. ГЛОТКА. ПИЩЕВОД.

1. Вопросы к проверке исходного уровня знаний:

1. Общая характеристика пищеварительной системы. Пищеварение в ротовой полости.
2. Границы зева.
3. Скелетотопия глотки.

2. Целевые задачи:

Студент должен знать:

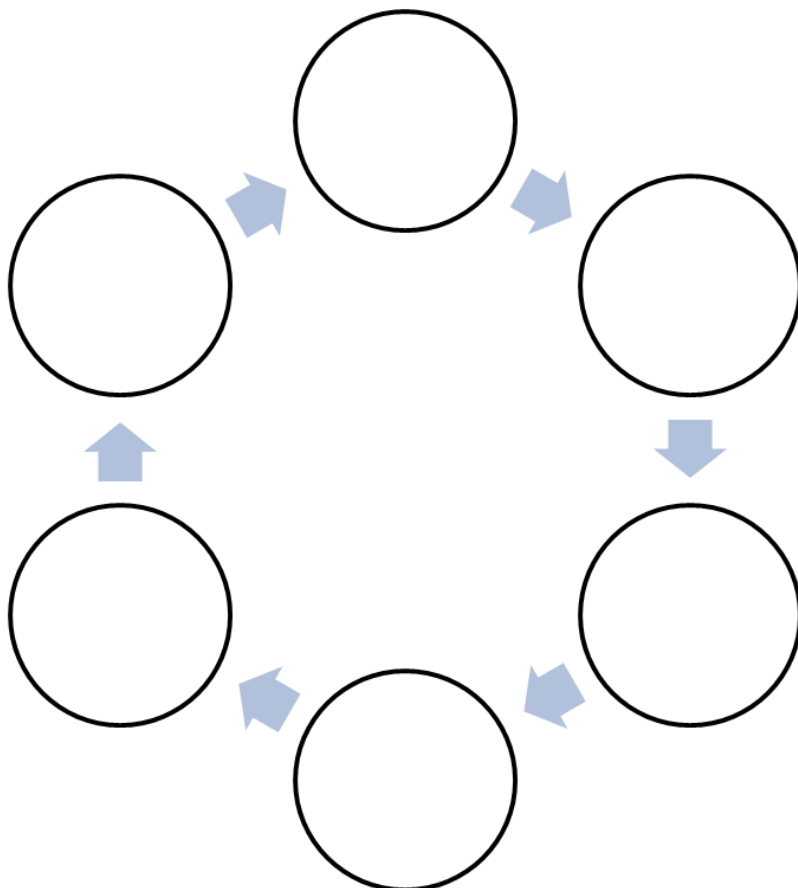
1. Мягкое и твердое небо. Небную занавеску, язычок.
2. Складки, синус миндалины. Небный апоневроз, небную миндалину. Мышцы мягкого неба.
3. Глотку и ее части. Сообщения глотки. Слои стенки глотки. Мышцы глотки.
Лимфоэпителиальное кольцо Пирогова-Вальдейера.
4. Пищевод и его отделы. Слои стенки пищевода. Складки слизистой. Сужения пищевода.

Студент должен уметь:

1. Показать границы глотки.
2. Показать части глотки.
3. Показать сообщения носоглотки с полостью носа.
4. Показать на боковой стенке носоглотки отверстие слуховой трубы, соединяющую носоглотку с полостью среднего уха.
5. Показать в гортанной части вход в гортань и пищевод.
6. Показать части и сужения пищевода.

III. Задание для самостоятельной работы:

1. Заполните схему лимфоэпителиального кольца Пирогова-Вальдейера:



2. Допишите:

А) В глотке различают следующие части _____

Б) Носовая часть глотки сообщается с полостью носа через _____

IV. Вопросы для самоконтроля:

1. Какие анатомические образования ограничивают позадиглоточное пространство

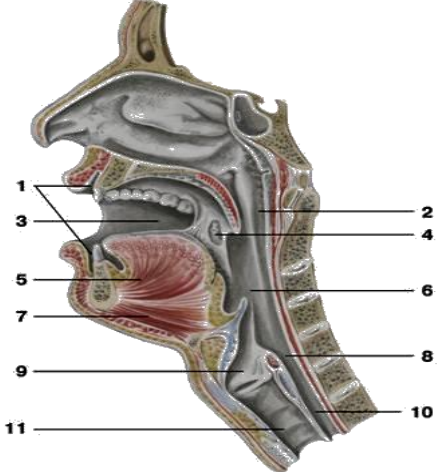
2. Какие мышцы одновременно напрягают небную занавеску в поперечном направлении и расширяют просвет слуховой трубы _____ - _____

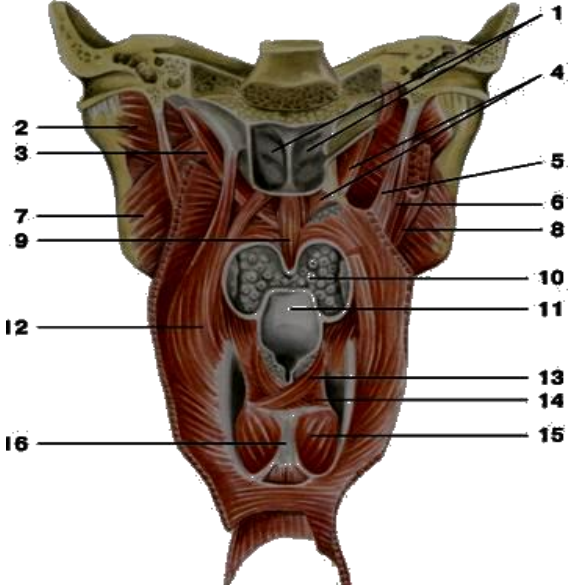
3. Укажите анатомические образования на черепе, к которым прикрепляется глотка

4. Какие структуры образуют небо _____

5. Укажите место начала мышцы - верхнего констриктора глотки _____

V. Сделайте обозначения к рисункам:

	1.
	2.
	3.
	4.
	5.
	6.
	7.
	8.
	9.
	10.
	11.

	Глотка
	1.
	2.
	3.
	4.
	5.
	6.
	7.
	8.
	9.
	10.
	11.
	12.
	13.
	14.
	15.
16.	

МЕТОДИЧЕСКОЕ ПОСОБИЕ К ПРАКТИЧЕСКОМУ ЗАНЯТИЮ И ВНЕАУДИТОРНОЙ САМОСТОЯТЕЛЬНОЙ РАБОТЕ ПО ТЕМЕ: «АНАТОМИЯ И ТОПОГРАФИЯ ЖЕЛУДКА И КИШЕЧНИКА. АНАТОМИЯ И ТОПОГРАФИЯ ПРЯМОЙ КИШКИ. РЕНТГЕНАНАТОМИЯ».

Многообразие форм патологии пищеварительной системы предусматривает доскональное знание морфофункциональных особенностей всех ее отделов, в том числе и глотки, пищевода желудка. С каждым годом ухудшается экологическая обстановка. Увеличение в продуктах питания нитратов, пестицидов, радионуклидов ведут к росту воспалительных процессов, токсикоинфекций, росту онкозаболеваний. Поэтому врачи многих специализаций - хирурги, инфекционисты, онкологи, рентгенологи и др. обязаны обладать достаточными знаниями морфофункциональных особенностей всех отделов пищеварительной системы. Знание анатомии выше названных отделов лежат также в основе понимания физиологических процессов, протекающих в них при условии усвоения курса нормальной физиологии. Знание морфологии тонкой и толстой кишки необходимы для понимания физиологических процессов (химическая обработка пищи, всасывание, эндокринная функция), происходящих в этих отделах кишечника. Элементы топографии лягут в дальнейшем в основу изучения топографической анатомии и оперативной хирургии. Врачи многих специальностей – терапевты, инфекционисты, гастроэнтерологи, рентгенологи – в своей деятельности используют знания, полученные при изучении данной темы в курсе нормальной анатомии.

I. Цели:

<p>Студент должен знать:</p>	<ol style="list-style-type: none"> 1. Латинскую терминологию данной темы. 2. Топографию передней брюшной стенки. 3. Топографию желудка, его строение и функции. 4. Варианты формы и патологии желудка в зависимости от типа телосложения. 5. Голотопию, скелетотопию и синтопию различных отделов тонкой и толстой кишок. 6. Отделы тонкой кишки. 7. Топографию, отделы и варианты форм двенадцатиперстной кишки. 8. Строение стенки тонкой кишки. 9. Отделы толстой кишки, их топографию. 10. Анатомические и гистологические отличия толстой кишки 11. Строение, топографию и варианты положения червеобразного отростка. Его функциональное значение. 12. Отделы и топографию прямой кишки. 13. Взаимоотношения всех отделов кишечника с висцеральной брюшиной.
<p>Студент должен уметь:</p>	<ol style="list-style-type: none"> 1. Назвать и показать на влажном препарате отделы желудка, перечислить стенки каждого отдела. 2. По рентгенограмме определить форму желудка и уметь объяснить взаимосвязь формы желудка с типом телосложения. 3. Перечислить слои стенки желудка. 4. Назвать и показать на трупе (влажном препарате) отделы тонкой кишки. 5. Назвать и показать на трупе и рентгенограмме отделы двенадцатиперстной кишки, ее взаимоотношение с головкой поджелудочной железы. 6. Найти место перехода двенадцатиперстной кишки в тонкую (двенадцатиперстно-тощий изгиб). 7. Показать на вскрытом препарате продольную складку слизистой двенадцатиперстной кишки и Фатеров сосок. 8. Назвать и показать на поперечном срезе слои стенки тонкой кишки. 9. Объяснить особенности строения слизистой оболочки (наличие ворсинок), исходя из функции тонкой кишки. 10. Назвать и показать на трупе, рентгенограмме отделы толстой кишки и их топографию. 11. Назвать и показать на препарате внешние отличительные признаки толстой кишки (продольные ленты, гаустры и отростки серозной оболочки). 12. Найти червеобразный отросток на препарате, объяснить возможные варианты его положения и проекцию болевой точки при воспалении на брюшную стенку. 13. Назвать и показать конечный отдел толстой кишки, на вскрытом препарате показать и объяснить значение анальных синусов (пазух). 14. Объяснить значение лимфоидной ткани (одиночных и групповых фолликул) в слизистой оболочке всего ЖКТ. 15. Проанализировать особенности каждого из слоёв стенки по ходу кишечника.
<p>Студент должен владеть:</p>	<ol style="list-style-type: none"> 5) Медико-анатомическим понятийным аппаратом; 6) Анатомическими знаниями для понимания патологии, диагностики и лечения 7) Простейшими медицинскими инструментами – скальпелем и пинцетом. 8) Техникou препарирования изучаемых органов (под контролем преподавателя).

II. Необходимый уровень знаний:

а) из смежных дисциплин:

1. Фило и онтогенез пищеварительной системы

б) из предшествующих тем:

1. Основные функции и этапы развития пищеварительной системы.
2. Общий план строения пищеварительной системы.
3. Строение стенки пищеварительной трубки.

в) из текущего занятия:

1. Строение желудка (части, форма, строение стенки, сфинктеры).
2. Фиксирующий аппарат желудка.
3. Отделы тонкого кишечника, их характеристика.
4. Отделы толстого кишечника, их характеристика.
5. Отделы прямой кишки, их характеристика.
6. Отношение органов (желудок, кишечник) к брюшине.

III. Объект изучения:

Труп со вскрытой брюшной полостью, комплекс органов по Шору, скелет, препараты желудка (невскрытый и вскрытый).

Комплекс органов - желудок, двенадцатиперстная кишка, печень, поджелудочная железа, скрытая двенадцатиперстная кишка, препараты слизистой оболочки различных отделов кишечника, препарат илеоцекального клапана прямой кишки вместе с органами мочеполовой системы, препарат вскрытой прямой кишки, сагиттальный распил таза.

IV. Информационная часть:

Желудок расположен в брюшной полости, в эпигастральной области и левом подреберье. Фиксация желудка обеспечивается связками брюшины: желудочно-диафрагмальной, печёчно-желудочной, желудочно-селезёночной, желудочно-ободочной. Сам желудок представляет собой значительно расширенный участок пищеварительной трубки, имеет различные формы в зависимости от типа телосложения. В желудке различают: кардиальную часть, свод, тело и пилорическую часть, которая в свою очередь делится на привратниковую пещеру и пилорический канал. Все эти отделы, а также форму желудка следует рассмотреть на рентгеновских снимках.

Строение стенки желудка: рельеф слизистой оболочки, желудочные поля с отверстиями выводных протоков желез. Многочисленные железы, вырабатывающие желудочный сок, по месту локализации и особенностям строения подразделяются на парциальные, собственно желудочные и пилорические.

Мышечная оболочка имеет три слоя – продольный (наружный), циркулярный (средний) и внутренний косой. Циркулярный мышечный слой в области привратника, который вместе со складкой слизистой оболочки (заслонка пилоруса) отделяет полость желудка и двенадцатиперстной кишки. Наружный покров желудка, серозная оболочка, представляет собой висцеральный листок брюшины, покрывающий его интраперитонеально.

Кишечник - часть желудочно-кишечного тракта, начинающаяся от привратника желудка и заканчивающаяся заднепроходным отверстием. В кишечнике происходит переваривание и всасывание пищи, синтезируются некоторые интестинальные гормоны, он также играет важную роль в иммунных процессах. Находится в брюшной полости.

Анатомически в кишечнике выделяют следующие сегменты: тонкая кишка (лат. *enterum*); толстая кишка.

Тонкая кишка - это отдел пищеварительной системы человека, расположенный между желудком и толстой кишкой. В тонкой кишке в основном и происходит процесс пищеварения. Тонкая кишка называется тонкой за то, что ее стенки менее толсты и прочны, чем стенки толстой кишки, а также за то, что диаметр ее внутреннего просвета, или полости, также меньше диаметра просвета толстой кишки.

В тонкой кишке выделяют следующие подотделы: двенадцатиперстная кишка; тощая кишка; подвздошная кишка. Длина тонкой кишки колеблется в пределах 160-430 см; у женщин она короче, чем у мужчин. Диаметр тонкой кишки в проксимальной ее части в среднем равен 50 мм, в дистальной части кишки он уменьшается до 30 мм. Тощая и подвздошная кишки подвижны, лежат внутрибрюшинно (интраперитонеально) и имеют брыжейку, представляющую собой дубликатуру брюшины. Между листками брыжейки находятся нервы, кровеносные и лимфатические сосуды, лимфатические узлы и жировая клетчатка.

Толстая кишка - это нижняя, оконечная часть пищеварительного тракта у человека, а именно нижняя часть кишечника, в которой происходит в основном всасывание воды и формирование из пищевой кашицы (химуса) оформленного кала. Толстая кишка названа толстой за то, что ее стенки толще стенок тонкой кишки за счет большей толщины мышечного и соединительнотканного слоев, а также за то, что диаметр ее внутреннего просвета, или полости, также больше диаметра внутреннего просвета тонкого кишечника.

В толстой кишке выделяют следующие подотделы:

слепая кишка с червеобразным отростком; ободочная кишка с ее подотделами: восходящая ободочная кишка, поперечноободочная кишка, нисходящая ободочная кишка, сигмовидная кишка, прямая кишка, с широкой частью - ампулой прямой кишки, и оконечной сужающейся частью - заднепроходным каналом, которая заканчивается анусом.

Толстая кишка имеет длину, равную в среднем 1,5 м, диаметр ее в начальном отделе составляет 7-14 см, в каудальном - 4-6 см.

Толстая кишка начинается в правой нижней части брюшной полости (впадине правого тазобедренного сустава), поднимается вверх в область печени, затем изгибается влево и, перейдя в горизонтальное положение, пересекает брюшную полость несколько выше пупка. В левой стороне брюшины, дойдя до селезенки, она изгибается вниз и опускается во впадину левого тазобедренного сустава.

От слепой кишки отходит червеобразный отросток (аппендикс), представляющий собой рудиментарный орган, который, по мнению ряда авторов, имеет как лимфоидный орган важное функциональное значение. Переход восходящей ободочной кишки в поперечную ободочную получил название правого, или печеночного, изгиба ободочной кишки, переход поперечной ободочной в нисходящую - левого, или селезеночного, изгиба ободочной кишки.

Прямая кишка представляет концевой отдел толстой кишки и окончание пищеварительного тракта.

Прямая кишка состоит из двух отделов: тазового и промежностного:

тазовый отдел располагается над диафрагмой таза. В нем выделяют надампулярный отдел и ампулу. Тазовый отдел образует в сагиттальной плоскости (соответственно вогнутости крестца) крестцовый изгиб. Во фронтальной плоскости также могут быть один или несколько непостоянных изгибов. В области диафрагмы таза кишка совершает второй изгиб, вогнутостью назад. При переходе в промежностный отдел образуется промежностный изгиб, *flexura reginealis*. Длина тазового отдела составляет примерно 10—14 см;

промежностный отдел находится под диафрагмой таза и представляет собой заднепроходной канал. Длина промежностного отдела составляет примерно 4 см. Промежностный отдел заканчивается анусом.

Возрастные особенности

Желудок новорожденного имеет форму цилиндра, рога или крючка. Отделы желудка слабо выражены, их формирование завершается к 8 годам. Значительная часть желудка новорожденного находится в левом подреберье и прикрыта левой долей печени. С уменьшением левой доли печени желудок приближается к передней брюшной стенке и смещается в надчревную область. Слизистая оболочка относительно толстая, складки высокие. Количество ямок на желудочных полях увеличивается с 200000 до 700000 к 3-м месяцам жизни, к 2 годам – до 1 млн., к 15 годам – до 4 млн. Мышечная оболочка развитая слабо, при искусственном вскармливании растянута.

Тонкая кишка новорожденного имеет длину 1,2-2,8 м. Увеличение длины кишки продолжается до 10 лет, когда она приобретает размер взрослого человека. Двенадцатиперстная кишка у новорожденного имеет кольцеобразную форму, изгибы ее формируются позже. Дуоденальные железы небольших размеров, слабее разветвленные, чем у взрослого. В слизистой оболочке тощей и подвздошной кишок складки и ворсинки слабо выражены. Слабо развит мышечный слой. В толстой кишке новорожденного отсутствуют гаустры ободочной кишки и сальниковые отростки. К 6-7 годам происходит окончательное формирование толстой кишки.

Слепая кишка новорожденного располагается выше крыла подвздошной кости. В правую подвздошную ямку кишка опускается к 14 годам.

Илеоцекальное отверстие у новорожденного кольцевидное или треугольное, зияет. У детей старше года оно становится щелевидным. Слизистая оболочка червеобразного отростка содержит большое количество лимфоидных узелков. Наибольшего развития они достигают к 10-14 годам. Восходящая и поперечная ободочная прикрыты у новорожденного печенью. В подростковом возрасте приобретает типичное для взрослого строение.

Сигмовидная ободочная кишка у новорожденного находится высоко в брюшной полости. К 10 годам спускается в полость малого таза.

Прямая кишка у новорожденного цилиндрической формы, отсутствуют ампула и изгибы, складки слизистой оболочки выражены слабо. Ампула и изгибы формируются к 8 годам. Заднепроходные столбы и пазухи у новорожденных хорошо развиты.

Рентгенанатомия.

Непосредственное наблюдение за полостью желудка больного возможно с помощью оптического прибора – гастроскопа, вводимого через пищевод в желудок и позволяющему производить осмотр желудка изнутри (гастроскопия). Гастроскопически определяют складки слизистой оболочки, которые извиваются в различных направлениях, напоминая рельеф мозговых извилин. В норме кровеносные сосуды не видны. Можно наблюдать движение желудка. Данные гастроскопии дополняют рентгеновское исследование и позволяют изучить более тонкие детали строения слизистой оболочки желудка.

При рентгенологическом исследовании начальная часть двенадцатиперстной кишки – ампула, имеет вид треугольной тени, обращенной основанием к привратнику, от которого в момент сокращения последнего отделена просветлением, соответствующим сокращенному привратнику. Диаметр ампулы больше, чем остальной части двенадцатиперстной кишки. Рентгенологические границы ее: от просветления на места привратника до вершины треугольной тени ее. Слизистая ампулы, как и в привратнике, имеет продольные складки, в то время как в остальной части складки циркулярны.

При рентгенологическом исследовании видны тени петель тонких кишок. Петли тощей кишки расположены частью горизонтально, частью вертикально, слева и посередине брюшной полости. Петли подвздошной кишки находятся в области правой подвздошной ямки и имеют чаще вертикальное и косое расположение, образуя кангломерат.

Рельеф слизистой оболочки. В тощей кишке поперечные складки придают наружным контурам тени перистый характер, что является характерным признаком тонкой кишки; в определении фазы перистальтики, как и в желудке, наблюдается образование продольных и косых складок. В подвздошной кишке по мере приближения к толстой число складок увеличивается. Продольные складки образуют желоба и каналы для прохождения пищи, а поперечные несколько задерживают продвижение ее. Вследствие перемещения всех этих складок получаются разнообразнейшие рентгенологические картины.

При рентгенологическом исследовании толстой кишки при сильном сокращении продольной мускулатуры какого-либо отдела длина становится меньше, а гаустры ясно обозначаются. При расслаблении мускулатуры и переполнении просвета кишки контрастной массой гаустры сглаживаются и как характерный признак толстой кишки, временно исчезают.

V. Практическая работа:

Задание № 1. На трупе со вскрытой брюшиной полостью или на комплексе органов рассмотрите и последовательно проследите органы пищеварительной системы, расположенные в брюшной полости. Для этого под диафрагмой найдите брюшную часть пищевода, переходящую в желудок. Отметьте, что справа от желудка располагается печень, на нижней поверхности которой лежит желчный пузырь, а слева, в левом подреберье, находится селезенка. Проследите, как желудок продолжается в двенадцатиперстную кишку. Обратите внимание и на то, что видна только верхняя ее часть, т.к. на большем своем протяжении двенадцатиперстная кишка (до места перехода во второй отдел тонкой кишки - тощую) лежит в забрюшинном пространстве, т.е. покрыта брюшиной с одной стороны. Для того чтобы рассмотреть конечный отдел двенадцатиперстной кишки, необходимо поднять вверх поперечную ободочную кишку, тощую и подвздошную кишку откинуть вправо. Рассмотрите брыжейку тонкой кишки. Найдите место перехода подвздошной кишки в толстую в правой подвздошной ямке. Далее рассмотрите части толстой кишки, в которой выделите три отдела: слепую, ободочную и прямую. В ободочной кишке найдите восходящую ободочную кишку, которая начинается сразу после места впадения подвздошной тонкой кишки в толстую и лежит справа от петель тонкой кишки. Рассмотрите место перехода восходящей ободочной кишки в поперечную ободочную. В этом месте ободочная кишка образует свой правый изгиб. Обратите внимание на то, что поперечная ободочная кишка, переходя в нисходящую ободочную, образует свой левый изгиб, который располагается значительно выше правого изгиба ободочной кишки. Нисходящую ободочную кишку покажите слева от петель тонкой кишки и, следя по ней вниз, найдите сигмовидную ободочную кишку, которая располагается в левой подвздошной ямке. Отметьте, что сигмовидная кишка, спускаясь в полость малого таза, переходит в прямую кишку. Прямая кишка лежит в малом тазу впереди от крестца и позади матки (у женщин) или позади мочевого пузыря и предстательной железы (у мужчин).

Изучая органы брюшной полости, обратите внимание на то, что ее стенки и органы покрыты серозной оболочкой, брюшиной. Брюшина покрывает органы не одинаково. Различают органы, покрытые брюшиной со всех сторон – интраперитонеально-но желудок, тощая и подвздошная кишка, поперечная ободочная кишка, сигмовидная ободочная кишка, селезенка); с трех сторон - мезоперитонеально (печень, восходящая и нисходящая ободочная кишка); с одной стороны - экстраперитонеально (большая часть двенадцатиперстной кишки, поджелудочная железа).

Задание № 2. На комплексе органов по Шору найдите желудок, определите его части и стенки (передняя и задняя стенки, большая и малая кривизны, дно или свод, тело, кардиальная и пилорическая части, привратник). Обратите внимание на отношение желудка к брюшине (интраперитонеальное) и его связочный аппарат (желудочно-селезеночная, желудочно-ободочная, печеночно-желудочная диафрагмально-желудочная связки). На скелете определите местоположение входного отверстия желудка (кардиального) и выходного (отверстия привратника). На препарате вскрытого желудка изучите строение его стенки (слизистая оболочка, подслизистая основа, мышечная и серозная оболочки).

Задание № 3. На трупе со вскрытой брюшной полостью и комплексе органов изучите положение тонкой кишки, покажите ее части: двенадцатиперстную, тощую и подвздошную кишку. Рассмотрите положение двенадцатиперстной кишки по отношению к поджелудочной железе, квадратной доле печени и правой почке, а комплексе органов изучите части двенадцатиперстной кишки: верхнюю, нисходящую, горизонтальную, восходящую. На трупе обратите внимание на отношение двенадцатиперстной кишки к брюшине (экстраперитонеальное, лишь начальная и конечная части органа покрыты брюшиной со всех сторон). Изучите особенности рельефа слизистой двенадцатиперстной кишки на отдельном препарате слизистой оболочки, рассмотрите место впадения общего желчного протока и протока поджелудочной железы.

Задание № 4. На трупе со вскрытой брюшной полостью и комплексе органов изучите положение тощей и подвздошной кишки в брюшной полости. Сравните диаметр и длину тощей и подвздошной кишки. Отметьте их интраперитонеальное положение. На препаратах слизистой оболочки изучите особенности рельефа слизистой оболочки этих отделов кишки. Обратите внимание на выраженность складок, их характер, ворсинки, найдите групповые лимфоидные фолликулы на слизистой оболочке подвздошной кишки.

Задание № 5. Перейдите к изучению на трупе положения толстой кишки в среднем и нижнем этажах брюшной полости. Назовите и покажите части толстой кишки: слепая, ободочная и прямая. В ободочной кишке выделите ее отделы: восходящую, поперечную, нисходящую, сигмовидную. Обратите внимание на отношение к брюшине частей толстой кишки, при этом выделите отделы, имеющие брыжейку (поперечная ободочная, сигмовидная ободочная и верхняя треть прямой кишки). Отметьте длину и диаметр толстой кишки, рассмотрите внешние признаки толстой: кишки (гаустры, ленты и сальниковые отростки. На изолированных препаратах толстой кишки изучите строение слизистой оболочки.

Задание № 6. На отдельных препаратах изучите строение слепой и прямой кишок. В слепой кишке найдите илеоцекальный клапан, определите положение червеобразного отростка (латеральное, медиальное или восходящее), его отверстие, положение по отношению к брюшине, В прямой кишке найдите ее части (ампула, анальный канал, тазовая часть, заднепроходное отверстие), наружный и внутренний сфинктеры, подчеркните особенности строения слоев стенки прямой кишки слизистой оболочки, подслизистой основы, мышечной оболочки и серозной).

VI. Контрольные вопросы:

1. Назовите области живота и укажите их границы.
2. Назовите отверстия, части, стенки и края желудка.
3. Где располагается условная граница между телом и пилорической частью желудка?
4. На какие отделы подразделяется пилорическая часть?
5. Перечислите оболочки желудка.
6. Какие образования расположены на поверхности и в толще слизистой оболочки желудка?
7. Назовите основные варианты формы и положения желудка. Каким типам телосложения они соответствуют?

8. Укажите длину тонкой кишки у взрослых людей, назовите её отделы. Какие из них относятся к брыжеечной части тонкой кишки?
9. Укажите длину двенадцатиперстной кишки, назовите её части, опишите скелетотопию каждой из частей.
10. Как покрыты брюшиной части двенадцатиперстной кишки?
С какими анатомическими образованиями они граничат?
11. Как называется и где располагается место перехода двенадцатиперстной кишки в тощую?
12. Назовите варианты формы и положения двенадцатиперстной кишки.
13. Перечислите оболочки тонкой кишки. Назовите слои её мышечной оболочки.
14. Какие образования расположены на поверхности и в толще слизистой оболочки тонкой кишки?
15. Укажите длину толстой кишки, назовите её части. В какой области живота располагается каждая из них?
16. Перечислите признаки, позволяющие отличить толстую кишку от тонкой кишки по внешнему виду.
17. Перечислите оболочки толстой кишки. Укажите особенности строения слизистой и мышечной оболочек ободочной кишки.
18. Как покрыты брюшиной различные части толстой кишки? Какие из них имеют брыжейку?
19. Опишите строение илеоцекального клапана. Укажите его значение.
20. Назовите части, изгибы прямой кишки.
21. Опишите особенности строения слизистой оболочки прямой кишки.

VII. Учебные задачи:

Задача № 1 При рентгенологическом исследовании желудка установлено, что орган имеет форму рыболовного крючка.

1. При каком типе телосложения возможна такая форма желудка?
2. В чем заключается особенность положения органа при такой форме?

Ответ:

1. Форма рыболовного крючка характерна для желудка у людей мезоморфного типа телосложения.
2. При такой форме органа тело желудка располагается почти вертикально, затем резко изгибается вправо, так что пилорическая часть занимает восходящее положение справа возле позвоночного столба. Между нисходящей и восходящей частями образуется острый угол открытый кверху. Общее положение желудка косое.

Задача № 2. При осмотре кишечника в одном из его отделов обнаружены многочисленные мешкообразные выпячивания стенки (гаустры).

1. О каком отделе кишечника идет речь?
2. Какие еще отличительные признаки характерны для этого отдела?

Ответ:

1. Данные особенности характерны для толстой кишки.
2. Помимо мешкообразных выпячиваний (гаустр), отделенных друг от друга глубокими бороздами, на наружной поверхности толстой кишки располагаются три продольные тяжа - ленты ободочной кишки (брыжеечная, сальниковая, - свободная), образующиеся в результате концентрации продольного мышечного слоя. Кроме того, на наружной поверхности толстой кишки вдоль свободной и сальниковой лент располагаются пальцевидные выпячивания серозной оболочки, содержащие жировую ткань, - сальниковые отростки.

VIII. Контрольные тесты:

1. Анатомические образования, расположенные позади желудка:
 - а - сальниковая сумка;
 - б - поперечная ободочная кишка и ее брыжейка;
 - в - левая почка;
 - г - поджелудочная железа.

Ответ: а, б, в, г

2. Для людей мезоморфного типа телосложения характерна форма желудка в форме:
 - а - рога;
 - б - крючка;
 - в - чулка;
 - г - веретена.

Ответ: б

3. Желудок имеет части:
 - а - пилорическую
 - б - переднюю
 - в - кардиальную
 - г - медиальную

Ответ: а, в

4. В области дна и тела желудка располагаются складки:
 - а - поперечные складки;
 - б - кольцевидные складки;
 - в - косые складки;
 - г - продольные складки.

Ответ: а, в, г

5. От большой кривизны желудка берут начало связки:

- а - желудочно-диафрагмальная;
- б - печеночно-желудочная;
- в - желудочно-ободочная;
- г - желудочно-селезеночная.

Ответ: а, б, в, г

6. Общий желчный проток и проток поджелудочной железы открываются в следующую часть желудка:

- а - восходящую часть;
- б - нисходящую часть;
- в - верхнюю часть;
- г - горизонтальную часть.

Ответ: б

7. Укажите отделы брыжеечной части тонкой кишки.

- а – восходящая часть 12-перстной кишки
- б - подвздошная кишка;
- в – тощая кишка;
- г - нисходящая часть 12-перстной кишки.

Ответ: б, в

8. Для поперечной ободочной кишки характерны структуры:

- а – лимфоидные бляшки
- б – мышечные ленты
- в – гаустры
- г – сальниковые отростки

Ответ: б, в, г

9. В составе толстого кишечника отсутствует кишка:

- а – ободочная
- б – слепая
- в – подвздошная
- г – прямая

Ответ: в

10. Укажите части толстой кишки, имеющие брыжейку:

- а - сигмовидная кишка;
- б - поперечная ободочная кишка;
- в - восходящая ободочная кишка;
- г - слепая кишка.

Ответ: а, б

IX Анатомическая терминология

Русское название	Латинское название
желудок	gastr (ventriculus)
передняя стенка	paries anterior
задняя стенка	paries posterior
большая кривизна желудка	curvature gastrica (ventricularis) major
малая кривизна желудка	curvatura gastrica (ventricularis) minor
кардиальная часть	pars cardiaca
дно желудка	fundus gastricus (ventricularis)
свод желудка	fornix gastricus (ventricularis)
тело желудка	corpus gastricum (ventriculare)
привратниковая (пилорическая) часть	pars pilorica
привратниковая пещера	cavum pyloricum
тонкая кишка	intestinum tenue
кишечные ворсинки	villi intestinales
кишечные железы	gll intestinales
одиночные лимфатические фолликулы	folliculi lymphatici solitarii
двенадцатиперстная кишка	duodenum
тощая кишка	jejunum
подвздошная кишка	ileum
толстая кишка	Intestinum crassum
слепая кишка	caecum.
илеоцекальный клапан	valve ileocaecalis
ободочная кишка	colon
восходящая ободочная кишка,	colon ascendens
правый изгиб ободочной кишки	flexura coli dextra.
поперечная ободочная кишка	colon transversum
левый изгиб ободочной кишки	flexura coli sinistra
нисходящая ободочная кишка	colon descendens
сигмовидная ободочная кишка	colon sigmoideum
гаустры ободочной кишки	haustra coli

отростки	appendices epiploicae
ленты	taeniae
брыжеечная лента	taenia mesocolica
сальниковая лента	taenia omentalis
свободная лента	taenia libera
прямая кишка	rectum
крестцовый изгиб	flexura sacralis
промежностный изгиб	flexura perinealis
ампула прямой кишки	ampulla recti
задний проход	anus

Х. Препараты и учебные пособия. Труп со вскрытой брюшной полостью, комплекс органов, скелет, препараты желудка, толстого и тонкого кишечника. Препараты
Тесты. Учебник. Атлас анатомии человека. Таблицы. Рентгенограммы

ВНЕАУДИТОРНАЯ САМОСТОЯТЕЛЬНАЯ РАБОТА.

Методические рекомендации к внеаудиторной самостоятельной работе по теме:
АНАТОМИЯ И ТОПОГРАФИЯ ЖЕЛУДКА.

1. Вопросы к проверке исходного уровня знаний:

1. Общая характеристика пищеварительной системы. Лимфоидные образования.
2. Развитие желудка.
3. Отношение желудка к брюшине.

2. Целевые задачи

Студент должен знать:

1. Строение желудка, его отделы.
2. Голотопию, синтопию, скелетотопию желудка.

Студент должен уметь:

1. Показывать на препарате желудок, его отделы (тело, дно большая, малая кривизна, кардиальная и привратниковая части).
2. Показать переднюю заднюю стенки.
3. Показать брюшинные связки желудка: печеночно-желудочная, желудочно-селезеночная, желудочно-ободочная, диафрагмально-желудочная.

III. Задание для самостоятельной работы:

1. Допишите:

А) Какие складки располагаются в области дна и тела желудка _____

Б) Анатомические образования, с которыми соприкасается передняя поверхность желудка _____

IV. Вопросы для самоконтроля:

1. Какие возрастные особенности имеет желудок _____

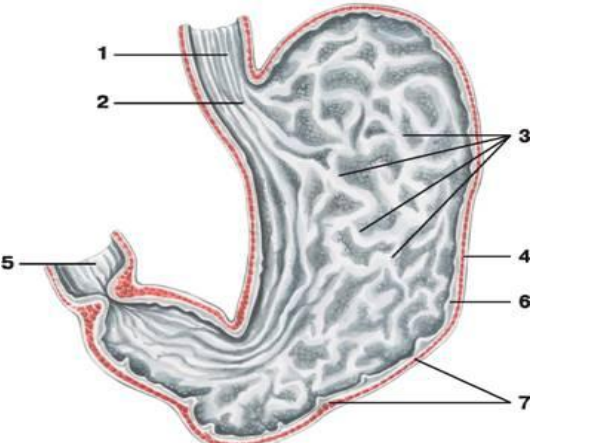
2. Какие виды желез имеются в слизистой оболочке желудка и что они вырабатывают _____

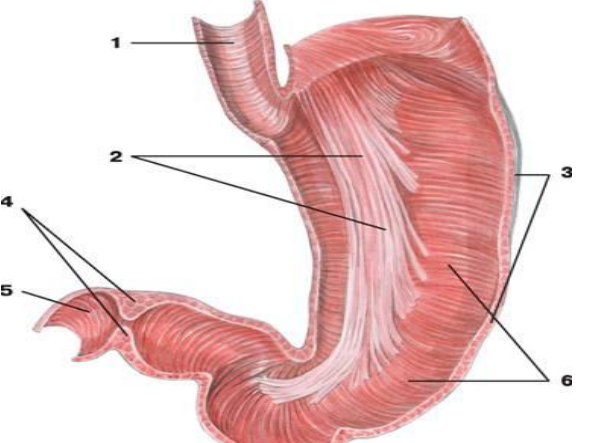
3. Какие анатомические особенности стенки желудка позволяют человеку принимать значительное количество пищи _____

4. Какие анатомические образования, находящиеся на месте перехода желудка в двенадцатиперстную кишку _____

5. Какие связки берут начало от большой кривизны желудка _____

V. Сделайте обозначения к рисункам:

Слизистая оболочка желудка	
	1.
	2.
	3.
	4.
	5.
	6.
	7.

Мышечная оболочка желудка	
	1.
	2.
	3.
	4.
	5.
	6.

Методические рекомендации к внеаудиторной самостоятельной работе по теме:
АНАТОМИЯ И ТОПОГРАФИЯ КИШЕЧНИКА.

1. Вопросы к проверке исходного уровня знаний:

1. Общая характеристика пищеварительной системы.
2. Отделы толстого и тонкого кишечника, их топография и строение.
3. Строение стенки кишечника и отношение к брюшине.

2. Целевые задачи

Студент должен знать:

1. Отделы тонкого и толстого кишечника.
2. Особенности строения стенки тонкой и толстой кишки (ворсинки, складки, лимфоидные элементы, ленты, сальниковые отростки и гаустры).
3. Отношение к брюшине.

Студент должен уметь:

1. Показать двенадцатиперстную кишку и ее части (верхняя, нисходящая, горизонтальная, восходящая).
2. Показать большой сосочек двенадцатиперстной кишки (Фатеров сосочек).
3. Показать тощую и подвздошную кишку.
4. Показать отделы толстого кишечника (слепая, ободочная, прямая).
5. Показать червеобразный отросток – аппендикс, его отверстие.

III. Задание для самостоятельной работы:

1. Допишите:

А) Части толстой кишки, имеющие брыжейку _____

Б) Отделы кишечника, имеющие в своих стенках лимфоидные бляшки (Пейеровы) _____

2. Заполнить таблицу: «Отличия толстого кишечника от тонкого кишечника»:

Признаки	Тонкий кишечник	Толстый кишечник
1. Диаметр		
2. Цвет.		
3. Поверхность		
4. Жировые отростки		
5. Ворсинки		
6. Лимфоидный фолликул		
7. Складки слизистой оболочки		

IV. Вопросы для самоконтроля:

1. Какие отделы имеет брыжеечная часть тонкой кишки _____

2. Какие структуры характерны для поперечной ободочной кишки _____

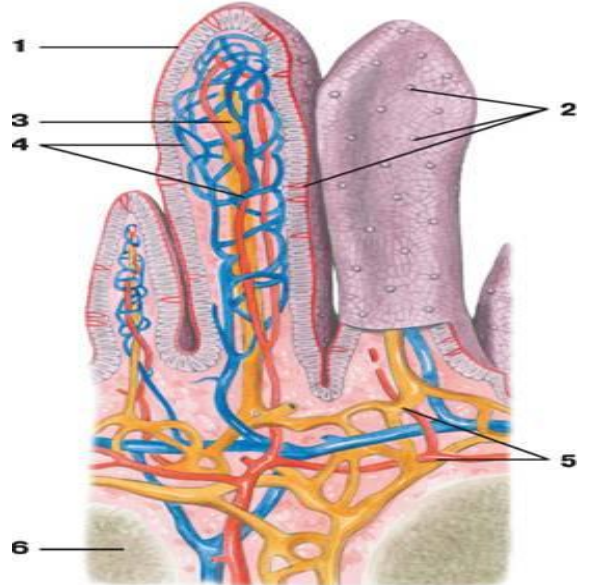
3. Какая форма двенадцатиперстной кишки встречается наиболее часто _____

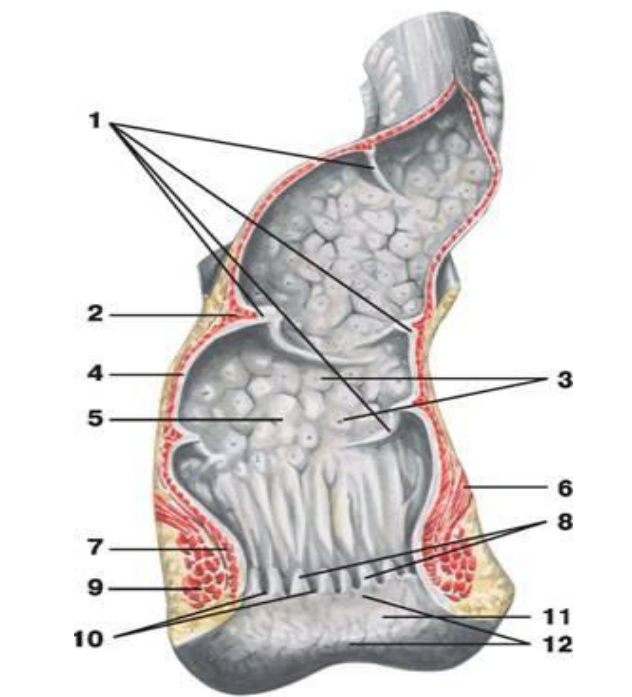
4. Какую функцию выполняет аппендикс _____

5. Укажите места локализации сальниковых отростков толстой кишки _____

V. Сделайте обозначения к рисункам:

Толстый кишечник	
	1.
	2.
	3.
	4.
	5.
	6.

Ворсинки тонкого кишечника	
	1.
	2.
	3.
	4.
	5.
	6.

Прямая кишка	
	1.
	2.
	3.
	4.
	5.
	6.
	7.
	8.
	9.
	10.
	11.
	12.

**МЕТОДИЧЕСКИЕ РЕКОМЕНДАЦИИ К ПРАКТИЧЕСКОМУ ЗАНЯТИЮ ПО ТЕМЕ:
АНАТОМИЯ И ТОПОГРАФИЯ ПЕЧЕНИ, ПОДЖЕЛУДОЧНОЙ ЖЕЛЕЗЫ, БРЮШИНЫ,
ЖЕЛЧНОГО ПУЗЫРЯ.**

Печень и поджелудочная железа, являясь самыми крупными железами, помимо участия в пищеварительном процессе, обеспечивают ряд других важнейших функций организма. Так, печень выполняет барьерную функцию, синтезирует факторы свертывания крови, участвует во всех видах обмена веществ. Поджелудочная железа, являясь смешанной железой, выполняет эндокринную функцию, вырабатывая инсулин и ряд других гормонов. Для понимания функций органов брюшной и тазовой полостей необходимо знание строения брюшины и ее производных, взаимоотношения между ними. Для врачей гастроэнтерологов, инфекционистов и др. абсолютное знание особенностей хода париетальной и висцеральной брюшины, особенностей строения брюшинной полости (карманы, сумки, каналы), позволит проследить распространение воспалительного процесса, и выбрать оптимальную тактику лечения заболевания. Знания, полученные студентами при изучении данной темы на кафедре анатомии человека, послужат в дальнейшем основой при освоении курса физиологии, патологической физиологии, топографической анатомии и оперативной хирургии, абдоминальной хирургии и других клинических дисциплин.. Усвоение основ рентгенанатомии при изучении системы пищеварения обеспечит лучшее усвоение теоретических данных, облегчит, в дальнейшем, обучение на кафедре рентгенологии.

I.Цели

<p>Студент должен знать:</p>	<ol style="list-style-type: none"> 1)Голотопию органов брюшной полости. 2)Строение и развитие брюшины. 3)Ход брюшины. 4)Отношение органов к брюшине. Проекцию органов брюшной полости. 5)Брюшинные связки – печень, желудок, кишечник. 6)Каналы, ямки синусы брюшной полости. 7)Большой и малый сальник. 8)Сальниковое отверстие, его границы. 9)Углубления малого таза. 10)Топографию печени, поверхности, доли, отделы и связки. Скелетотопию печени. 11)Содержимое ворот печени. 12)Желчные пути, желчный пузырь, Правый и левый печеночный, пузырный и общий желчные протоки. 13)Особенности строения и кровоснабжения печени, чудесная сеть печени, Внутреннее строение печени. 14)Топография поджелудочной железы, отношение к брюшине. Функция и значение поджелудочной железы. 15)Островковая часть поджелудочной железы. 16)Отношение печени к другим органам. Вдавления печени. 17)Отличие брюшинной полости от брюшной. 18)Отличие брюшинной полости мужчин и женщин.
<p>Студент должен уметь:</p>	<ol style="list-style-type: none"> 1)Показать на нативном препарате и назвать по латыни доли печени, ее поверхности. 2)Показать и назвать по латыни ворота печени, содержимое ворот печени. 3)Показать и назвать по латыни связки печени. 4)Показать и назвать по латыни большой и малый сальники, объяснить их образование. 5) Показать и назвать по латыни нижнюю полую вену на печени и объяснить ее значение. 7) Показать и назвать по латыни отделы поджелудочной железы. 8) Показать и назвать по латыни на нижней поверхности печени желчный пузырь и протоки. 9) Показать и назвать по латыни на слизистой оболочке 12-перстной кишки Фатеров сосочек. 10) Показать и назвать по латыни большой и малый сальник. 11) Показать и назвать по латыни связки печени, брыжейки отделов тонкой и толстой кишки, углубления и связки малого таза, синусы и каналы брюшинной полости, корень брыжейки тонкой кишки, складки передней брюшной стенки. 12) Показать и назвать по латыни сальниковое отверстие и его границы. 13) Показать и назвать по латыни круглую связку печени, доли печени. 15)Объяснить понятие «Брюшинная полость» и «брюшная полость»; их отличие.
<p>Студент должен владеть:</p>	<ol style="list-style-type: none"> 1)Техникой вскрытия трупов для общего обзора органов. 2)Знаниями по голотопии и скелетотопии печени. 3)Умением работы с медицинским инструментарием. 4)Умением производить ревизию брюшной полости 5)Латинской терминологией по данной теме.

II. Необходимый уровень знаний:

а) из смежных дисциплин:

- 1) Микроскопическое строение печени и поджелудочной железы.
- 2) Образование и ход желчи.
- 3) Экскреторный и инкреторный аппарат поджелудочной железы.
- 4) Функции печени.

б) из предшествующих тем:

- 1) Общую анатомию пищеварительной системы, ход пищевого комка.
- 2) Общее строение серозных оболочек.
- 3) Этажи брюшной стенки.
- 4) Проекцию органов на переднюю брюшную стенку.

в) из текущего занятия:

- 1) Общую характеристику брюшины.
- 2) Полость брюшины и сальниковая сумка.
- 3) Особенности кровоснабжения печени. Чудесная сеть печени.
- 4) Строение кишечника.
- 5) Отделы поджелудочной железы, их топография.

III. Объекты изучения:

1. Вскрытый труп
2. Органокomплекс
3. Комплект таблиц и рентгенограмм.

IV. Информационная часть.

Печень самая крупная пищеварительная железа, составляет около 2,5% от массы тела, в среднем 1,5 кг у взрослых мужчин и 1,2 кг у женщин, располагается в правой верхней части брюшной полости. Имеет правую и левую доли, диафрагмальную и висцеральную поверхности, нижний (передний) край. Диафрагмальная поверхность имеет 2 доли – правую и левую. Висцеральная поверхность содержит 4 доли – левую, правую, квадратную и хвостовую, разделенные между собой бороздой, нижней полой вены, ямкой желчного пузыря, щелью венозной связки, щелью круглой связки. Связки печени: венечные, серповидная, круглая, треугольные, печеночно-двенадцатиперстная, печеночно-желудочная, печеночно-почечная. Строение печени: сложная структура печени прекрасно приспособлена для выполнения её уникальных функций. Доли печени состоят из мелких структурных единиц-долек. В печени человека их насчитывается около 100 тысяч, каждая из них 1,5-2 мм длиной и 1-1,2 мм шириной. Долька состоит из печеночных клеток- гепатоцитов. Печеночные дольки снабжаются кровью от ветвей воротной вены и печеночной артерии, а образующаяся в дольках желчь поступает в систему канальцев, а из них в желчные протоки и выводится из печени.

В печени очень развита венозная система, как по протяжению так и по вместимости. Она подразделяется на воротную вену и систему печеночных вен. Своеобразие воротной вены заключается в том, что она начинается и заканчивается капиллярами. Если печеночная артерия доставляет кровь, богатую кислородом для питания печеночной ткани, то воротная забирает кровь из всего желудочно-кишечного тракта и селезенки и является основным сосудом определяющим функцию печени. Она имеет один из основных анастомозов (обходные протоки в норме закрыты) с венозными прямокишечными: верхней, средней и нижней. Благодаря этим венозным соединениям печень играет важную роль в деятельности почек, селезенки, сердца и др.

Поджелудочная железа (pancreas) является крупной пищеварительной железой смешанного типа. Она имеет экзокринную и эндокринную части. В качестве экзокринной железы она вырабатывает ежедневно 500-700 мл панкреатического сока, он содержит протеолитические ферменты трипсин, химотрипсин и амилалитические ферменты (липазу и другие). Эндокринная часть в виде мелких клеточных скоплений (панкреатических островков), вырабатывает гормоны, регулирующие углеводный и жировой обмен (инсулин и другие). Длина поджелудочной железы у взрослого составляет 14-18 см, ширина 6-9 см, толщина 2-3 см, масса равна 85-95 гр. Топография простирается слева сверху от уровня 12 грудного позвонка косо вправо вниз до уровня 1-3 поясничного позвонка. У железы различают головку, тело и хвост. Выводной проток (ductus pancreaticus) главный или... ? проток идет в толще железы, начинается в области хвоста, проходит через тело и головку, по ходу принимает мелкие междольковые выводные протоки. Впадает в просвет нисходящей части двенадцатиперстной кишки, предварительно соединившись с желчным протоком на ее большом сосочке. В области головки железы формируется самостоятельный добавочный проток (санториниев проток) он открывается в просвет двенадцатиперстной кишки на ее малом сосочке.

Брюшина (peritoneum). Полость живота изнутри выстлана внутрибрюшной фасцией (fascia endoabdominalis). Брюшина, ее пристеночный мешок, также покрывает внутренние поверхности живота: переднюю, боковые, заднюю и верхнюю. Пристеночный листок брюшины, peritoneum parietale, переходит во внутренностный листок, peritoneum viscerale, который покрывает многие органы расположенные в брюшной полости. Между париетальными и висцеральными листками брюшины имеется щелевидное пространство-полость брюшины, cavitas peritonea. При переходе висцеральной брюшины с одного органа на другой или висцеральной в париетальную (или наоборот) образуется брыжейки, сальники, связки и складки, а также ряд более или менее изолированных пространств: сумки, углубления, борозды, ямки, синусы. Органы, расположенные в полости живота, имеют различное отношение к брюшине: 1) могут быть покрыты брюшиной со всех сторон и лежать внутрибрюшинно- интраперитонеально; 2) могут быть покрыты брюшиной с трех сторон- мезоперитонеально; 3) могут быть покрыты брюшиной только с одной стороны-экстраперитонеально.

Поперечно ободочная кишка и ее брыжейка делят брюшную полость на два этажа: верхний и нижний. В верхнем этаже размещается печень, желудок, селезенка, в нижнем-тощая и подвздошная, восходящая и нисходящая ободочные и слепая кишка. В верхнем этаже брюшинная полость образует 3 сумки: печеночную, преджелудочную, сальниковую. Печеночная сумка, bursa hepatica, представляет собой щель, окружающую правую долю печени.

Преджелудочная сумка, bursa pregastrica, часть полости брюшины впереди желудка и селезенки.

Сальниковая сумка, bursa omentalis, часть полости брюшины, которая находится позади желудка. Ее передней стенкой являются желудок и подвешивающие его связки, задней-пристеночная брюшина, верхней-хвостатая доля печени, нижней брыжейка поперечно ободочной кишки. Справа сальниковая сумка сообщается с общей полостью брюшного мешка через сальниковое отверстие, foramen epiploicum, ограниченное ligamentum hepatoduodenale спереди, сзади ligamentum hepatorenale, ligamentum duodenojenale снизу и хвостатой долей печени сверху.

Висцеральная брюшина с передней и задней поверхности желудка по большой его кривизне спускается вниз, образуя переднюю стенку полости большого сальника. Ниже поперечноободочной кишки указанная передняя стенка переходит в заднюю стенку полости большого сальника и поднимается по задней брюшной стенке, где переходит в пристеночную брюшину. Полость большого сальника щелевидная и сообщается с полостью сальниковой сумки. У взрослых все 4 листа большого сальника срастаются и полость исчезает.

В нижнем этаже брюшной полости выделяют левый и правый брыжеечные синусы. Оба синуса лежат между восходящей и нисходящей ободочной кишкой по сторонам и брыжейкой поперечно-ободочной кишки-сверху. Левый и правый синусы отделены друг от друга корнем брыжейки тонкой кишки. Снизу брыжеечные синусы сообщаются с полостью малого таза. В пределах нижнего этажа брюшной полости брюшина образует складки и ямки. На задней поверхности передней брюшной стенки от пупка книзу (к мочевому пузырю) идет 5 пупочных складок. В срединной пупочной складке находится заросший мочевой проток, в медиальных-заросшие пупочные артерии, а в боковых-нижние надчревные артерии. По обе стороны от средней пупочной складки имеются небольшие надпузырные ямки, fossa supravesicalis, между медиальной и боковой складками с каждой стороны медиальные паховые ямки, fossa inguinalis medialis, снаружи от боковых складок –латеральные паховые ямки, fossa inguinalis lateralis. Брюшина в малом таза образует углубления: прямокишечно-маточное у женщин(Дугласово), у мужчин прямокишечно-пузырное.

Желчный пузырь имеет грушевидную форму. Широкий конец, его выходящий несколько за нижний край печени, носит название дна. Противоположный узкий конец желчного пузыря носит название шейки, средняя же часть образует тело. Шейка непосредственно продолжается в пузырьный поток, около 3,5 см длиной. Из слияния образуется общий желчный проток, желчеприемный. Последний лежит между двумя листками имея сзади от себя воротную вену. А слева – общую, печеночную артерию; далее он спускается вниз позади верхней части, прободает медиальную стенку и открывается вместе с протоком поджелудочной железы отверстием в расширение. На месте впадения циркулярный слой мышц стенки протока значительно усилен, регулирующий истечение желчи в просвет кишки; в области ампулы имеется другой сфинктер. Длина около 7 см. Желчный пузырь покрыт брюшиной лишь с нижней поверхности; дно его прилежит к передней брюшной стенке в углу между правым и нижним краем ребер. Лежащий под серозной оболочкой мышечный слой, состоит из произвольных мышечных волокон с примесью фиброзной ткани. Слизистая оболочка образует складки и содержит много слизистых желез. В шейке имеется ряд складок, расположенных спирально и составляющих спиральную складку.

Пути выведения желчи. Так как желчь вырабатывается в печени круглосуточно, а поступает в кишечник по мере необходимости. То возникает потребность в резервуаре для хранения желчи. Таким резервуаром и является желчный пузырь. Наличие его определяет особенности строения желчных путей.

Вырабатываемая в печени желчь вытекает из нее по печеночному протоку. В случае надобности она поступает сразу в двенадцатиперстную кишку. Если же этой надобности нет, то и его сфинктер находится в сокращенном состоянии и не пускают желчь в кишку. Когда пища поступает в желудок и возникает соответствующий рефлекс. Происходит сокращение мышечной стенки желчного пузыря и одновременно расслабление мускулатуры и сфинктеров, в результате чего желчь поступает в просвет кишки.

V. Практическая работа.

Задание № 1. Для лучшего представления строения печени нужно четко знать ее скелетотопию, поверхности, края, доли. Найдите вдавления на поверхности печени от прилегающих органов(справо налево): почечное, надпочечное, ободочно-кишечное, двенадцатиперстно-кишечное, привратниковое, желудочное.

Кроме того знать глубокие борозды, разделяющие печень на 4 доли. Показать правую и левую продольные борозды и поперечную-ворота печени. Знать сосуды входящие и выходящие из ворот печени.

Задание №2. Необходимо знать основу печени-дольки. Из чего они состоят? Что проходит между этими клетками? как формируется правый и левый печеночные протоки, а также проток хвостатой доли. Как формируется общий печеночный проток.

Задание №3. На вскрытом трупе изучите: голотопию, синтопию и скелетотопию поджелудочной железы, ее составные части. Необходимо знать эндокринную часть, выделяющий гормон инсулин, регулирующий углеводный обмен, экзокринную часть принимающую участие в выработке кишечного сока. Из чего состоят эндокринная и экзокринная части?

Задание № 4. На вскрытом трупе изучить голотопию органов брюшной и тазовой областей. Рассмотреть и показать париетальный и висцеральный отделы брюшины. Надо знать, что образует брюшина при переходе париетальной в висцеральную. Показать на трупе этажи брюшной полости. Знать содержимое этих этажей. Обратит внимание на сумки верхнего этажа, знать их топографическое расположение. обратит внимание на сальниковую сумку, с чем она сообщается через сальниковое отверстие, знать его стенки. Чем представлен малый сальник. Образование и ход листков большого сальника. Знать брыжеечные синусы в нижнем этаже, их топографию. Какие анатомические образования отделяют левый и правый брыжеечные синусы. Знать складки и ямки, которые образует брюшина на

задней поверхности передней брюшной стенке. Обратите особое внимание на ход брюшины в полости малого таза, так как у женщины довольно часто абсцессы дугласово пространства прямокишечно-маточное.

VI. Контрольные вопросы:

1. Анатомия и скелетотопия печени.
2. Какие вдавления располагаются на висцеральной поверхности.
3. Из каких структур состоит долька печени.
4. Назовите связки печени.
5. Куда открывается общий желчный проток.
6. Как топографически расположена поджелудочная железа.
7. Какие функции выполняет поджелудочная железа.
8. Из каких листков состоит брюшина.
9. Какие связки образует малый сальник.
10. Чем образованы стенки сальниковой сумки.
11. Какие складки располагаются на задней поверхности передней брюшной стенки.

VII. Учебные задачи:

Задача №1. В травматологическое отделение доставлен мужчина с закрытой травмой живота справа с подозрением на разрыв печени. В каком из приведенных образований брюшины следует ожидать скопление крови?

Ответ: В прямокишечно-пузырном углублении. При разрыве печени (ее правой доли) кровь попадает в печеночную сумку, которая сообщается через правый ободочный канал среднего этажа полостью брюшины с полостью малого таза. В малом тазу мужчин брюшина, покрывая переднюю поверхность прямой кишки и далее переходя на заднюю стенку мочевого пузыря образует прямокишечно-пузырное углубление, где и следует ожидать скопление крови.

Задача №2. В госпиталь доставлен ребенок раненный в правую половину груди. Раневой канал прошел через пятое межреберье по среднеключичной линии. Какой орган пострадал с ранением грудной клетки правого легкого.

Ответ: Вместе с ранением грудной клетки и правого легкого пострадала печень.

Задача №3. Желчный камень перекрыл вход в печеночно-поджелудочную ампулу в области ее сфинктера.

Ответ: Можно ожидать холецистопанкреатит.

Задача №4. У больного диагностирована одна из некротических форм острого панкреатита. В какое из брюшинных пространств сразу распространяется выпот?

Ответ: Сальниковую сумку. Передняя и частично нижняя поверхности поджелудочной железы покрыты тонким париетальным листком брюшины и вместе образуют заднюю стенку сальниковой сумки, куда и распространяется выпот.

Задача №5. Больного оперируют по поводу травмы печени с кровоизлиянием в печеночную сумку. Что является границей и предупреждает проникновение крови к поджелудочной сумке?

Ответ: серповидная связка.

Задача №6. У больного выявлена забрюшинная грыжа, ворота которой располагаются в области перехода левого листка брыжейки сигмовидной кишки в париетальную брюшину задней стенки брюшной полости. Как называется ямка послужившая входными воротами для грыжи?

Ответ: межсигмовидное углубление.

VIII. Контрольные тесты.

1. В воротах печени отсутствует :
 - А) воротная вена
 - Б) печеночная артерия
 - В) печеночная вена
 - Г) общий печеночный проток
2. Укажите борозды, ограничивающие хвостатую долю печени:
 - А) щель круглой связки
 - Б) ямка желчного пузыря
 - В) ворота печени
 - Г) щель венозной связки
3. Укажите вдавления, имеющиеся на висцеральной поверхности печени:
 - А) желудочное
 - Б) пищеводное
 - В) почечное
 - Г) сердечное
4. Укажите связки печени, расположенные на ее висцеральной поверхности:
 - А) серповидная
 - Б) круглая
 - В) венечная
 - Г) левая треугольная
5. Укажите, с каким органом соприкасается головка поджелудочной железы:
 - А) брыжейка поперечно-ободочной кишки
 - Б) желудок
 - В) правая почка
 - Г) двенадцатиперстная кишка
6. Укажите положение поджелудочной железы по отношению к брюшине:

- А) интраперитонеальное
 - Б) мезоперитонеальное
 - В) экстраперитонеальное
 - Г) интраперитонеальное положение при наличии брыжейки
7. Укажите связки, берущие начало от большой кривизны желудка:
- А) желудочно-диафрагмальная
 - Б) печеночно-ободочная
 - В) желудочно-ободочная
 - Г) желудочно-селезеночная
8. Укажите стенки правого брыжеечного синуса:
- А) передняя стенка брюшной полости
 - Б) восходящая ободочная кишка
 - В) корень брыжейки тонкой кишки
 - Г) правая доля печени
9. Какие органы брюшной полости относятся к брюшине мезоперитонеально:
- А) сигмовидно-ободочная кишка
 - Б) поперечно-ободочная
 - В) червеобразный отросток
 - Г) брыжейка желудка
10. Укажите структуры, участвующие в образовании большого сальника:
- А) диафрагмально-селезеночная связка
 - Б) желудочно-ободочная связка
 - В) желудочно-диафрагмальная связка
 - Г) брыжейка желудка

Ответы к тестам:

- 1. В
- 2. ВГ
- 3. АВВ
- 4. Б
- 5. Г
- 6. В
- 7. АВГ
- 8. ВВ
- 9. АВГ
- 10. Б

IX. Анатомическая терминология:

	Латинская терминология	Русская терминология
1	Hepar	Печень.
2	Lobus hepatis dexter	Правая доля печени.
3	Lobus hepatis sinister	Левая доля печени
4	Lig.teres hepatis	Круговая связка печени.
5	Vesica fellta	Желчный пузырь.
6	Porta hepatis	Ворота печени.
7	Tunica fibrosa	Серозная оболочка.
8	Lobuli hepatis	Долки печени
9	Ductuli biliferi	Желчные протоки
10	Ductuli interlobulares	Междольковые протоки
11	Bilis	Желчь
12	Vesica fellea s. biliaris	Желчный пузырь
13	Fundus vesicae felleae	Дно желчного пузыря
14	Corpus vesicae felleae	Тело желчного пузыря
15	Ductus choledoshus	Общий желчный проток
16	Ductus hepaticus communis	Печеночный проток
17	Lig.coronarium hepatis	Венечная связка печени
18	Ligg. Triangulare dextrum et sinistrum	Левая и правая треугольные связки
19	Vv. interlobulares	Между дольками
20	Pancreas	Поджелудочная железа
21	Caput pancreatis	Головка поджелудочной железы
22	Processus uncinatus	Крючковидный отросток
23	Corpus pancreatis	Тело поджелудочной железы
24	Cauda pancreatis	Хвост поджелудочной железы

25	Incisura pancreatis	Глубокая вырезка
26	Ductus pancreaticus	Выводной поток поджелудочной железы
27	Ductus pancreaticus accessorius	Добавочный проток
28	Insula	Островок
29	Insulae pancreaticaе	Поджелудочный островок
30	Peritoneum	Брюшина

X. Препараты и учебные пособия

Препараты и учебные пособия, скелет, труп со вскрытой брюшной полостью, комплекс органов, комплекс органов: печень, желудок, двенадцатиперстная кишка, поджелудочная железа. Тесты 2 уровня и эталоны ответов к ним. Атлас анатомии человека. Таблицы.

ВНЕАУДИТОРНАЯ САМОСТОЯТЕЛЬНАЯ РАБОТА.

Методические рекомендации к внеаудиторной самостоятельной работе по теме:
АНАТОМИЯ И ТОПОГРАФИЯ ПЕЧЕНИ И ПОДЖЕЛУДОЧНОЙ ЖЕЛЕЗЫ.

1. Вопросы к проверке исходного уровня знаний:

1. Общая характеристика пищеварительных желез.
2. Функции печени и поджелудочной железы.
3. Топография органов брюшной полости.
4. Желчные пути.

2. Целевые задачи

Студент должен знать:

1. Строение печени.
2. Связки печени.
3. Сосуды печени, принцип кровообращения в печени.
4. Топографию поджелудочной железы.
5. Строение и отделы поджелудочной железы.
6. Главный и добавочный протоки поджелудочной железы.
7. Экскреторную и инкреторную части поджелудочной железы.

Студент должен уметь:

1. Определить положение печени в правом подреберье.
2. Уметь показать висцеральную и диафрагмальную поверхности; края – нижний и задний; доли – правую, левую, квадратную, хвостатую.
3. Показать связки печени – круглую, серповидную, венечную, правую и левую треугольные, печеночно-почечную.
4. Показать на нижней поверхности желчный пузырь, его части
5. Показать поджелудочную железу, ее части, поверхности, края и проток.

III. Задание для самостоятельной работы:

1. Составьте схему желчевыводящих путей.

2. Допишите:

А) С какими органами соприкасается головка поджелудочной железы _____

Б) Какие вдавления имеются на левой доле печени _____

IV. Вопросы для самоконтроля:

1. В какой отдел двенадцатиперстной кишки открываются общий желчный проток?

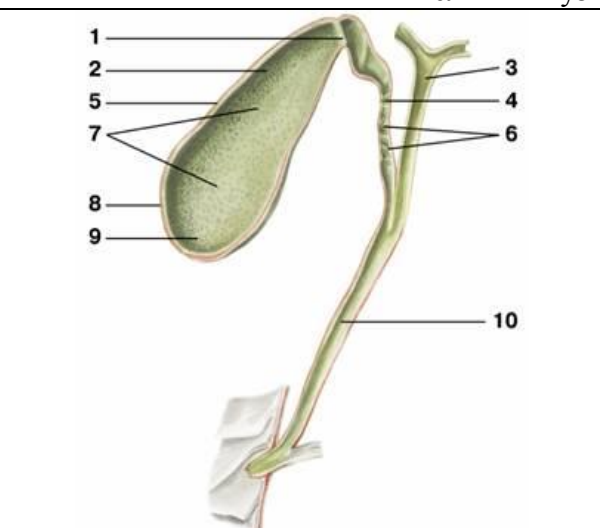
2. На уровне каких позвонков располагается поджелудочная железа?

3. В какую часть двенадцатиперстной кишки открывается проток поджелудочной железы?

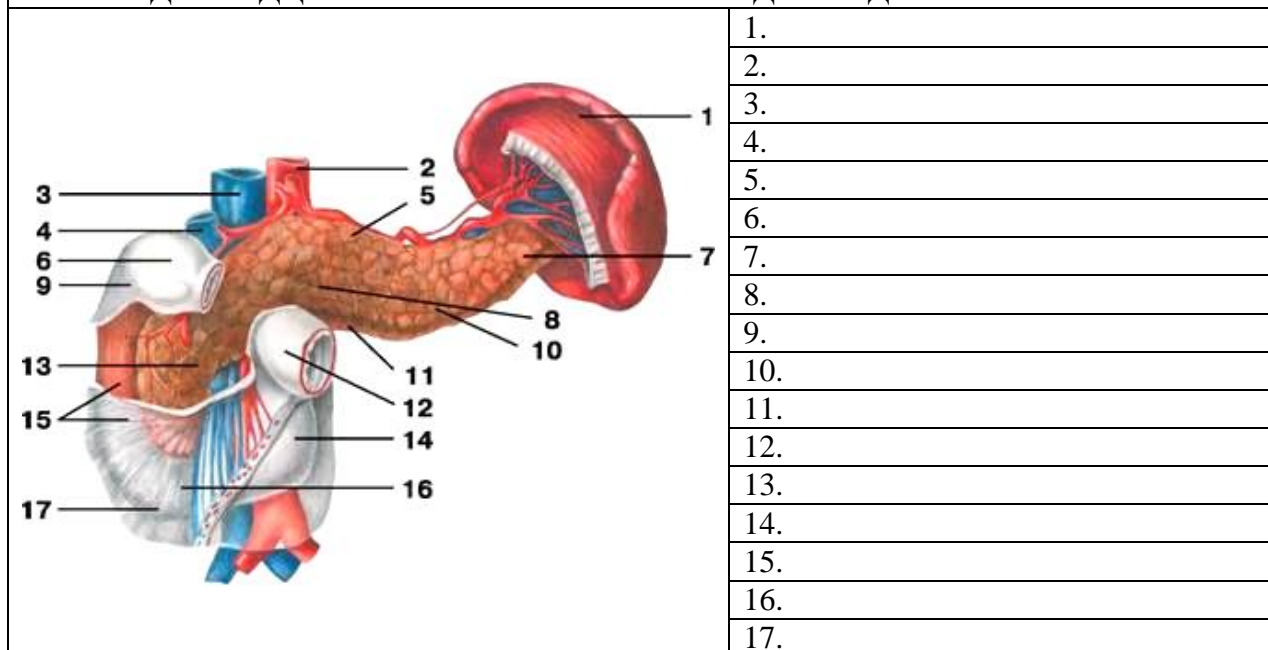
4. Какие анатомические образования входят в ворота печени? _____

V. Сделайте обозначения к рисункам:

Диафрагмальная поверхность печени	
	1.
	2.
	3.
	4.
	5.
	6.
	7.
	8.
	9.

Желчный пузырь и желчные протоки	
	1.
	2.
	3.
	4.
	5.
	6.
	7.
	8.
	9.
	10.

ДВЕНАДЦАТИПЕРСТНАЯ КИШКА И ПОДЖЕЛУДОЧНАЯ ЖЕЛЕЗА



Методические рекомендации к внеаудиторной самостоятельной работе по теме:
АНАТОМИЯ И ТОПОГРАФИЯ БРЮШИНЫ.

1. Вопросы к проверке исходного уровня знаний:

1. Общая характеристика пищеварительной системы и топография органов брюшной полости.
2. Строение стенок брюшной полости.
3. Общая характеристика серозных оболочек и отношение органов к брюшине.

2. Целевые задачи

Студент должен знать:

1. Что такое париетальная и висцеральная брюшина.
2. Отличие брюшной полости от брюшинной.
3. Отношение органов к брюшине: интраперитонеальное, мезоперитонеальное и экстраперитонеальное.
4. Производные брюшины: брыжейки, сальники и связки.
5. Связки, составляющие большой и малый сальник.
6. Сальниковая сумка и ее стенки.
7. Углубление (карманы) брюшины.
8. Складки и ямки на задней поверхности передней стенки живота.
9. Углубление в малом тазу.

Студент должен уметь:

1. Показывать на препарате органы брюшной полости.
2. Показать органы, располагающие экстра – интра и мезоперитонеально.
3. Показать связки, составляющие малый сальник: печеночно-двенадцатиперстная и печеночно-желудочная.
4. Показать связки, составляющие большой сальник: диафрагмально-желудочная, желудочно-селезеночная, диафрагмально-селезеночная, желудочно-ободочная.
5. Показать сальниковое отверстие и его границы.
6. Сальниковую сумку и ее стенку.
7. Углубление брюшины (верхний и нижний двенадцатиперстные, верхний и нижний подвздошно-слепкишечные, межсигмовидный).
8. Углубление в малом тазу: прямокишечно-маточное (дугласово) у женщин и пузырно-прямокишечное у мужчин.

III. Задание для самостоятельной работы:

1. Допишите:

А) Париетальная брюшина это _____

Б) Висцеральная брюшина это _____

IV. Вопросы для самоконтроля:

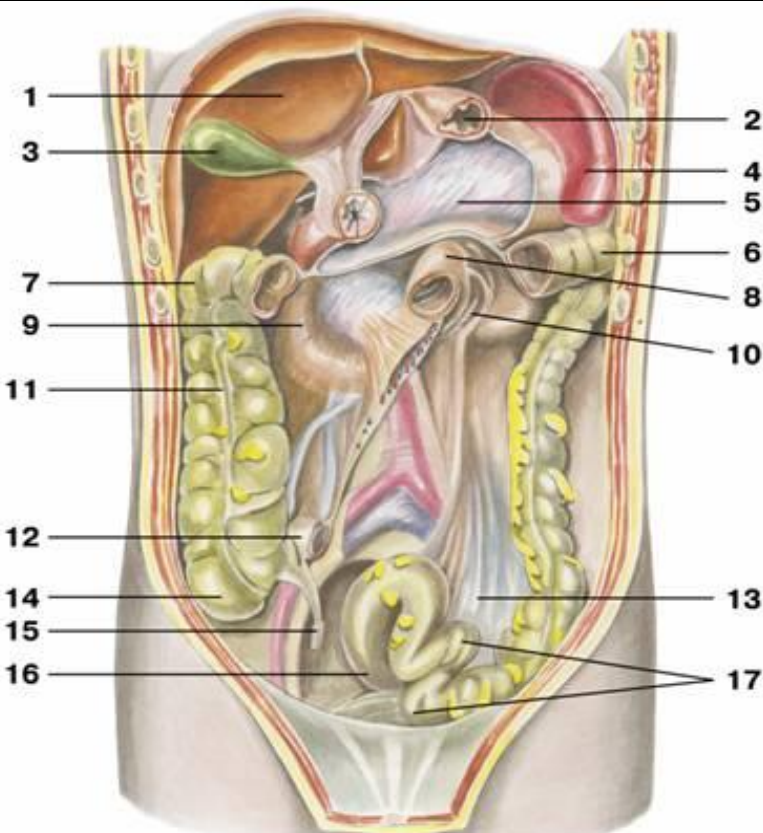
1. Чем отличается брюшинная полость от брюшной?

2. Какое практическое значение имеет прямокишечно-маточное углубление (Дугласово пространство) _____

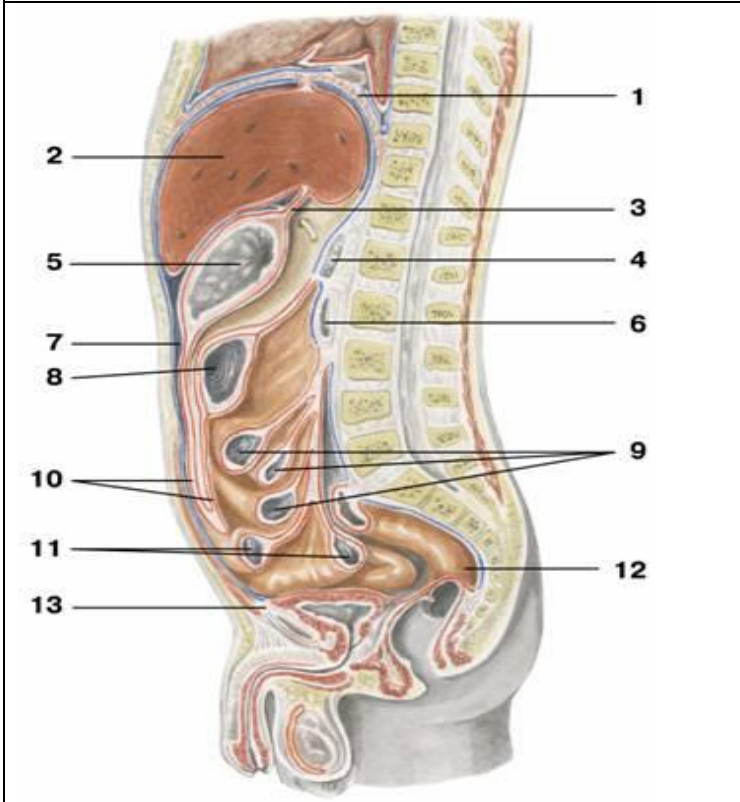
3. Какие органы брюшной полости относятся к брюшине мезоперитонеально

4. Укажите структуры, участвующие в образовании малого сальника

V. Сделайте обозначения к рисункам:


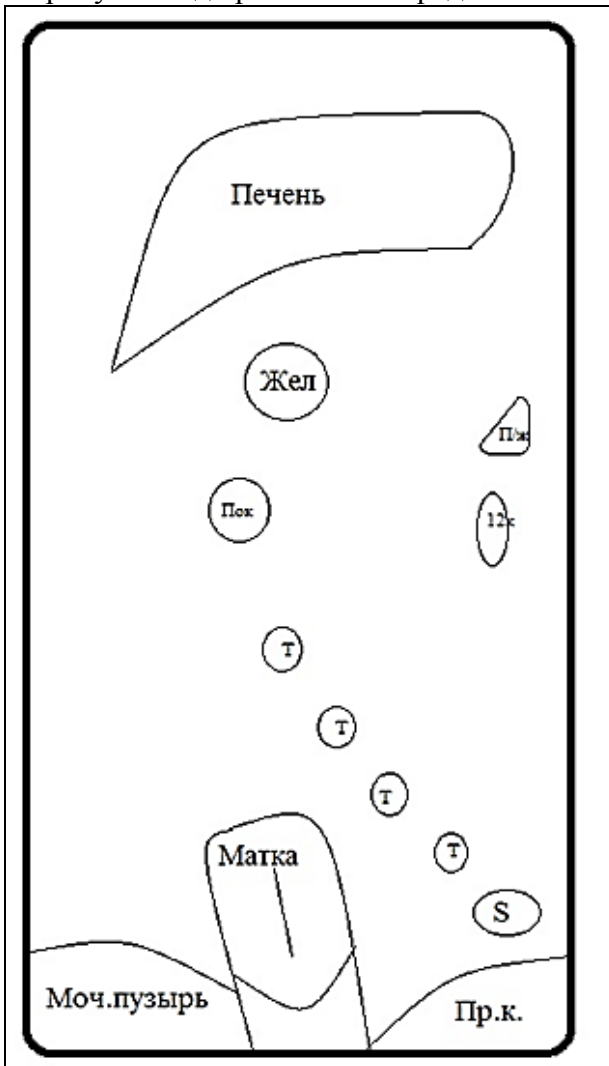
Паритетальная брюшина	
	1.
	2.
	3.
	4.
	5.
	6.
	7.
	8.
	9.
	10.
	11.
	12.
	13.
	14.
	15.
	16.
	17.

Срединный сагиттальный срез тела. Ход брюшины



1.
2.
3.
4.
5.
6.
7.
8.
9.
10.
11.
12.
13.

Нарисуйте ход брюшины на срединном сагиттальном срезе и прокомментируйте рисунок:



**МЕТОДИЧЕСКИЕ РЕКОМЕНДАЦИИ К ПРАКТИЧЕСКОМУ ЗАНЯТИЮ ПО ТЕМЕ:
«АНАТОМИЯ И ТОПОГРАФИЯ ПОЛОСТИ НОСА И ГОРТАНИ. АНАТОМИЯ И
ТОПОГРАФИЯ ТРАХЕИ, БРОНХОВ И ЛЕГКИХ. ХОД ВОЗДУШНОЙ СТРУИ.
АНАТОМИЧЕСКОЕ И ФИЗИОЛОГИЧЕСКОЕ МЕРТВЫЕ ПРОСТРАНСТВА. АНАТОМИЯ И
ТОПОГРАФИЯ ПЛЕВРЫ И ОРГАНОВ СРЕДОСТЕНИЯ. РЕНТГЕН-АНАТОМИЯ».**

В процессе изучения дыхательной системы студент должен научиться называть, находить и показывать органы дыхания на отпрепарированном трупe и органокомплексе. Представлять их расположение и связь между собой и органами других систем. Значение строения органов этой системы позволит правильно понимать развитие соответствующих заболеваний и путей к осуществлению их лечения и профилактики.

I. Цели.

Студент должен знать:	<ol style="list-style-type: none"> 1).Строение наружного носа и его хрящей. 2).Строение собственной полости носа (носовые раковины, носовые ходы). 3).Сообщения носовой полости и околоносовых раковин. 4).Строение полости гортани. 5).Парные и непарные хрящи гортани. 6).Соединение хрящей гортани и связочный аппарат. 7).Классификацию мышц гортани. 8).Строение трахеи и главных бронхов. 9).Строение легких. 10).Структурно-функциональную единицу легких (ацинус). 11).Строение бронхиального и альвеолярного дерева. 12).Строение плевральных листков. 13).Границы легких и плевры. 14).Отделы и органы средостения.
Студент должен уметь:	<ol style="list-style-type: none"> 1).Показать на сагитальном распиле головы полость носа и его образования. 2).Показать на сагитальном распиле головы полость гортани и назвать ее отделы. 3).Правильно расположить хрящи гортани относительно друг друга. 4).Показать суставы и связки гортани. 5).Показать мышцы, расширяющие голосовую щель. 6).Показать мышцы, суживающие голосовую щель. 7).Показать мышцы, напрягающие голосовую связку. 8).Показать место деления трахеи на два главных бронха. 9).Показать корень легкого. 10).Показать и назвать содержимое ворот легкого. 11).Показать поверхности, доли и щели правого и левого легких. 12).Показать части плевры и ее купол. 13).Определить границы легких и плевры. 14).Показать на препарате средостение и назвать его части.
Студент должен владеть:	<ol style="list-style-type: none"> 1) Медико-анатомическим понятийным аппаратом; 2) Анатомическими знаниями для понимания патологии, диагностики и лечения 3) Простейшими медицинскими инструментами – скальпелем и пинцетом. 4) Техникou препарирования изучаемых органов (под контролем преподавателя).

II. Необходимый уровень знаний:

а) из смежных дисциплин

- 1)Филогенез органов дыхания.
- 2)Онтогенез органов дыхания.

б) из предшествующих тем:

- 1)Знать строение и топографию костей черепа.
- 2)Знать строение полости носа и ее сообщения с околоносовыми пазухами.
- 3)Знать строение и топографию грудной клетки

в) из текущего занятия:

- 1)Знать строение хрящей носа и перегородки носа.
- 2)Знать части полости носа, носовые ходы и их сообщения.
- 3)Скелетотопия, синтопия и голотопия гортани.
- 4)Суставы, связки и мышцы гортани.
- 5)Механизм голосообразования.
- 6)Ход воздушной струи.
- 7)Голотопия, синтопия и скелетотопия трахеи и главных бронхов.
- 8)Части хрящи трахеи.
- 9)Знать строение и топографию легких.
- 10)Знать строение и значение бронхиального и альвеолярного дерева.
- 11)Сегментарное строение легких.

- 12) Знать строение плевральных мешков и их границы, плевральную полость, плевральные синусы.
13) Знать определение средостения, его части и органы, находящиеся в нем.

III. Объекты изучения:

Органы дыхательной системы. Хрящи носа, полость носа и ее стенки, носовые ходы и околоносовые пазухи. Гортань, ее голотопия, скелетотопия и синтопия. Хрящи гортани: перстневидный, щитовидный, черпаловидные, рожковидные, клиновидные, надгортанник. Соединения хрящей гортани: суставы и связки. Эластичный конус и четырехугольная мембрана гортани. Полость гортани и ее отделы. Мышцы гортани и их функция. Трахея, ее голотопия, скелетотопия, синтопия. Части трахеи: шейная и грудная. Хрящи трахеи; кольцевые связки; перепончатая стенка; бифуркация трахеи. Главные бронхи. Форма легких, поверхности, корень и ворота правого и левого легких, их доли и сегменты. Деление главных бронхов на долевые, а последние на сегментарные и затем - дольковые. Бронхиальное и альвеолярное дерево. Дольки, ацинус. Границы правого и левого легких. Висцеральная и париетальная плевро. Плевральная полость. Синусы плевры. Купол плевры. Границы плевральных мешков. Межплевральные поля. 2. Средостение, составляющие его органы, границы, деление на части.

IV. Информационная часть.

Область носа, включает наружный нос, внутри которого находится полость носа. Наружный нос включает корень, спинку, верхушку и крылья носа. Крылья носа своими нижними краями ограничивают ноздри, служащие для прохождения воздуха в полость носа и из нее. Наружный нос имеет костный и хрящевой скелет. Корень носа, верхняя часть спинки и боковых сторон наружного носа имеет костный скелет, с средней и нижней части спинки и боковых сторон – хрящевой. Полость носа, разделяется перегородкой носа на две части. В каждой половине полости носа выделяют преддверие, которое сверху ограничено порогом полости носа. Большая часть полости носа представлена носовыми ходами, с которыми сообщаются околоносовые пазухи. Различают верхний, средний и нижний носовые ходы.

Гортань располагается на уровне от 4 до 6-7 шейных позвонков. Полость гортани можно условно разделить на три отдела: преддверие гортани, межжелудочковый отдел и подголосовую полость. Слизистая оболочка гортани покрыта мерцательным эпителием, содержащим много серозно-слизистых желез. Секрет желез - увлажняет голосовые складки. Скелет гортани образуют парные и непарные хрящи. К непарным относятся щитовидный, перстневидный хрящи и надгортанник, к парным – черпаловидные, рожковидные и клиновидные. Хрящи гортани соединяются друг с другом, а так же с подъязычной костью при помощи суставов и связок. Подвижность хрящей гортани обеспечивается наличием двух парных суставов: перстнещитовидного и перстнечерпаловидного. Наряду с суставами хрящи гортани между собой соединены при помощи связок (щитоподъязычной, подъязычно-надгортанной, щитонадгортанной, перстнещитовидной, перстнетрахеальной).

Мышцы гортани подразделяются на три группы:

- a) Расширители голосовой щели
- b) Суживатели голосовой щели
- c) Напрягающие голосовые связки

К мышцам – расширителям голосовой щели относится только одна мышца – задняя перстнечерпаловидная мышца.

К мышцам суживателям голосовой щели относятся латеральная перстнечерпаловидная, щиточерпаловидная, поперечная и косая черпаловидные мышцы

К мышцам, напрягающим голосовые связки, относятся перстнещитовидная и голосовая мышцы.

Трахея начинается от нижней границы гортани на уровне нижнего края 6 шейного позвонка и заканчивается на уровне верхнего края 5 грудного позвонка, где она делится на два главных бронха (бифуркация трахеи). У трахеи выделяют две части: шейную и грудную. Стенка трахеи состоит из слизистой оболочки, подслизистой основы, волокнисто - мышечно-хрящевой и соединительнотканной оболочек. Основной трахеи являются 16-20 хрящевых гиалиновых полуколец соединенных между собой фиброзными кольцевыми связками.

Главные бронхи (правый и левый), отходят от трахеи на уровне верхнего края 5 грудного позвонка и направляются к воротам соответствующего легкого. Правый главный бронх имеет более вертикальное направление, он короче и шире, чем левый. Стенка главных бронхов по своему строению напоминает стенку трахеи. Их скелетом являются хрящевые полукольца (в правом бронхе 6-8, в левом 9-12).

Легкие располагаются в грудной полости. Внизу легкие прилежат к диафрагме. Поскольку правый купол диафрагмы лежит выше, чем левый, то правое легкое короче левого и шире. Левое легкое уже и длиннее. У легких различают верхушку и основание. Каждое легкое имеет три поверхности отделенные краями. Передний край отделяет реберную поверхность от медиальной поверхности, нижний край отделяет реберную и медиальную поверхность от диафрагмальной. На переднем крае левого легкого имеется сердечная вырезка, ограниченная язычком. Каждое легкое при помощи глубоко вдающихся в него щели (косой и горизонтальной) подразделяется на доли, которых у правого три (верхняя, средняя, нижняя), у левого две (верхняя и нижняя). На медиальной поверхности каждого легкого находятся ворота, через которые в легкое входят главный бронх, легочная артерия, нервы, а выходят легочные вены, лимфатические сосуды. Эти образования составляют корень легкого. В воротах легкого, главный бронх распадается на долевые бронхи, они в свою очередь на сегментарные. Сегментарные бронхи делятся на ветви более мелкого порядка (9-10) до дольковых. Внутри легочной дольки эти бронхи делятся на 18-20 концевых бронхиол. Концевые делятся на дыхательные бронхиолы. От них отходят альвеолярные ходы, заканчивающиеся альвеолярными мешочками. Бронхи различных порядков, начиная от главного бронха, до концевой бронхиолы составляют бронхиальное дерево. Дыхательные бронхиолы, а также альвеолярные ходы, мешочки и альвеолы образуют альвеолярное дерево (**легочный ацинус**), что является структурно-функциональной единицей легкого.

Плевро – это серозная оболочка легкого, состоящая из двух листков: плевры висцеральной, и плевры париетальной. Висцеральная плевро, плотно срастается с тканью органа и, покрывая его во всех сторон, заходит в щели между долями легкого. Книзу от корня легкого висцеральная плевро образует вертикально расположенную легочную связку.

Париетальная плевро, представляет собой сплошной листок, который срастается с внутренней поверхностью грудной стенки и в каждой половине грудной полости образует замкнутый мешок. У париетальной плевро выделяют три части: реберную, медиастинальную и диафрагмальную. Между париетальной и висцеральной плеврой имеется щелевидное замкнутое пространство – плевральная полость. В области верхушек легких париетальная плевро образует купол плевро, который в верхних отделах прилегает дорсально к головке 1 ребра, а переднебоковой поверхностью примыкает к лестничным мышцам. В местах перехода реберной плевро в диафрагмальную и медиастинальную образуются углубления – плевральные синусы (реберно-диафрагмальный; диафрагмомедиастинальный; реберно-медиастинальный).

Средостение – это комплекс органов, расположенных между правой и левой плевральными полостями. Спереди средостение ограничено грудиной, сзади – грудным отделом позвоночного столба, с боков – правой и левой медиастинальной плеврой. Средостение подразделяется на два отдела: верхнее и нижнее. Последнее в свою очередь делится на переднее, среднее и заднее средостение.

Анатомическое и физиологическое мертвые пространства.

С каждым вдохом человек засасывает в себя, находясь в покое около 500 мл. воздуха и столько же выдыхает. Эта величина называется дыхательным объемом (Д.О.). К сожалению, не весь воздух составляющий Д.О., используется по назначению, т. е. участвует в газообмене. Часть его остается в трахее его и во всей разветвленной системе бронхиального дерева. Поэтому говорят, что около 150 мл воздуха из Д.О. идет на заполнение анатомического мертвого пространства. В последние годы определили, что не все альвеолы имеют контакт с капиллярами, а это означает бессмысленность этих альвеол для газообмена, не смотря на то, что они вентилируются на равне с другими. Анатомическое мертвое пространство в совокупности с не омываемыми кровью альвеолами образует физиологическое мертвое пространство.

Возрастные особенности органов дыхания. *Полость носа у новорожденного* низкая (высота ее около 17,5 мм) и узкая. Носовые раковины относительно толстые, носовые ходы развиты слабо. Нижняя носовая раковина касается дна полости носа. Общий носовой ход остается свободным, хоаны низкие. К 6 мес. жизни высота полости носа увеличивается до 22 мм и формируется средний носовой ход, к 2 годам формируется нижний, после 2 лет – верхний носовой ход. К 10 годам полость носа увеличивается в длину в 1,5 раза, а к 20 годам – в 2 раза, по сравнению с таковым у новорожденного. Из околоносовых пазух у новорожденного имеется только верхнечелюстная, она развита слабо. Остальные пазухи начинают формироваться после рождения. Лобная пазуха появляется на 2-м году жизни, клиновидная – к 3 годам, ячейки решетчатой кости – к 3 – 6 годам. К 8–9 годам верхнечелюстная пазуха занимает почти все тело кости. Лобная пазуха к 5 годам имеет размеры горошины. Размеры клиновидной пазухи у ребенка 6 – 8 лет достигают 2–3 мм. Пазухи решетчатой кости в 7-летнем возрасте плотно прилежат друг к другу; к 14 годам по строению они похожи на решетчатые ячейки взрослого человека.

Гортань у новорожденного короткая, широкая, воронкообразная, располагается выше, чем у взрослого человека (на уровне II – IV позвонков). Пластинки щитовидного хряща располагаются под тупым углом друг к другу. Выступ гортани отсутствует. Вследствие высокого расположения гортани у новорожденных и детей грудного возраста надгортанник находится несколько выше корня языка, поэтому при глотании пищевой комков (жидкость) обходит надгортанник по сторонам от него. В результате ребенок может дышать и глотать (пить) одновременно, что имеет важное значение при акте сосания. Вход в гортань у новорожденного относительно шире, чем у взрослого. Преддверие короткое, поэтому голосовая щель находится высоко. Она имеет длину 6,5 мм (в 3 раза короче, чем у взрослого). Голосовая щель заметно увеличивается в первые три года жизни ребенка, а затем – в период полового созревания. Мышцы гортани у новорожденного и в детском возрасте развиты слабо. Гортань быстро растет в течение первых четырех лет жизни ребенка. В период полового созревания (после 10 – 12 лет) вновь начинается ее активный рост, который продолжается до 25 лет у мужчин и до 22 – 23 лет у женщин. Вместе с ростом гортани в детском возрасте она постепенно опускается, расстояние между ее верхним краем и подъязычной костью увеличивается. К 7 годам нижний край гортани находится на уровне верхнего края VI шейного позвонка. После 17 – 20 лет гортань занимает положение, характерное для таковой взрослого человека. Полювые различия гортани в раннем возрасте не наблюдаются. В дальнейшем рост гортани у мальчиков идет несколько быстрее, чем у девочек. После 6 – 7 лет гортань у мальчиков крупнее, чем у девочек того же возраста. В 10 – 12 лет у мальчиков становится заметным выступ гортани. Хрящи гортани, тонкие у новорожденного, с возрастом становятся более толстыми, однако долго сохраняют свою гибкость. В пожилом и старческом возрасте в хрящах гортани, кроме надгортанника, откладываются соли кальция. Хрящи окостеневают, становятся хрупкими и ломкими. *Трахея и главные бронхи у новорожденного* короткие. Длина трахеи составляет 3,2 – 4,5 см, ширина просвета в средней части – около 0,8 см. Перепончатая стенка трахеи относительно широкая, хрящи трахеи развиты слабо, тонкие, мягкие. В пожилом и старческом возрасте (после 60 – 70 лет) хрящи трахеи становятся плотными, хрупкими, при сдавлении легко ломаются. После рождения трахея быстро растет в течение первых 6 мес., затем рост ее замедляется и вновь ускоряется в период полового созревания и в юношеском возрасте (12 – 22 года). К 3 - 4 годам жизни ребенка ширина просвета трахеи увеличивается в 2 раза. Трахея у ребенка 10 – 12 лет вдвое длиннее, чем у новорожденного, а к 20 – 25 годам длина ее утраивается. Слизистая оболочка стенки трахеи у новорожденного тонкая, нежная; железы развиты слабо. У ребенка 1 – 2 лет верхний край трахеи располагается на уровне IV–V шейных позвонков, в 5 – 6 лет – впереди от V–VI позвонков, а в подростковом возрасте – на уровне V шейного позвонка. Бифуркация трахеи к 7 годам жизни ребенка находится впереди от IV–V грудных позвонков, после 7 лет постепенно устанавливается на уровне V грудного позвонка, как у взрослого человека. *Легкие у новорожденного* неправильной конусовидной формы; верхние доли относительно небольших размеров. Средняя доля правого легкого по размерам равна верхней доле, а нижняя сравнительно большая. Масса обоих легких у новорожденного составляет 57 г (от 39 до 70 г), объем – 67 см³. Плотность подышавшего легкого равна 1,068 (легкие мертворожденного надышавшего ребенка тонут в воде). Плотность легкого дышавшего ребенка

составляет 0,490. Бронхиальное дерево к моменту рождения в основном сформировано. На 1-м году жизни наблюдается его интенсивный рост (размеры долевых бронхов увеличиваются в 2 раза, а главных — в 1,5 раза). В период полового созревания рост бронхиального дерева снова усиливается. Размеры всех его частей (бронхов) к 20 годам увеличиваются в 3,5 — 4 раза (по сравнению с бронхиальным деревом новорожденного). У людей 40 — 45 лет бронхиальное дерево имеет наибольшие размеры. Возрастная инволюция бронхов начинается после 50 лет. В пожилом и старческом возрасте длина и диаметр просвета многих сегментарных бронхов немного уменьшается, иногда появляются четкообразные выпячивания их стенок. Легочные ацинусы у новорожденного имеют небольшое количество мелких легочных альвеол. В течение второго года жизни ребенка и позже ацинус растет за счет появления новых альвеолярных ходов и образования новых легочных альвеол в стенках уже имеющихся альвеолярных ходов. Образование новых разветвлений альвеолярных ходов заканчивается к 7 — 9 годам, легочных альвеол — к 12 — 15 годам. К этому времени размеры альвеол увеличиваются вдвое. Формирование легочной паренхимы завершается к 15 — 25 годам. В период от 25 до 40 лет строение легочных ацинусов практически не меняется. После 40 лет начинается постепенное старение легочной ткани. Легочные альвеолы становятся крупнее, часть межальвеолярных перегородок исчезает. В процессе роста и развития легких после рождения объем альвеол увеличивается: в течение 1-го года — в 4 раза, к 8 годам — в 8 раз, к 12 годам — в 10 раз, к 20 годам — в 20 раз (по сравнению с объемом легких новорожденного). Границы легких с возрастом также изменяются. Верхушка легкого новорожденного находится на уровне первого ребра. В дальнейшем она выступает над первым ребром и к 20 — 25 годам располагается выше первого ребра (на 2 см выше ключицы). Нижняя граница правого и левого легких у новорожденного проходит на одно ребро выше, чем у взрослого человека. По мере увеличения возраста ребенка эта граница постепенно опускается. В пожилом возрасте (после 60 лет) нижние границы легких располагаются на 1 — 2 см ниже, чем у людей в возрасте 30 — 40 лет.

Рентгеноанатомия трахеи, бронхов, легких и плевры. На рентгенограмме трахея и главные бронхи видны благодаря наличию в них воздуха — трахея в виде светлого цилиндрического образования на фоне тени позвоночника. Главные бронхи образуют светлые полосы над тенью сердца. Исследование остальных отделов бронхиального дерева (бронхография) возможно после введения в трахею и бронхи контрастного вещества. Легкие у живого человека при рентгенокопии или рентгенографии видны на фоне грудной клетки в виде воздушных легочных полей (правое и левое), отделенных друг от друга интенсивной срединной тенью, образованной позвоночником, грудиной, выступающим влево сердцем и крупными сосудами. На легочные поля наслаиваются тени ключиц (вверху) и ребер. В промежутках между ребрами виден сетчатый легочный рисунок, на который наслаиваются пятна и тяжи — тени от бронхов и кровеносных сосудов легкого. В области корней легких (на уровне передних концов II—V ребер) тени от более крупных бронхов и сосудов, имеющих более толстые стенки, выражены сильнее. При рентгенологическом исследовании во время вдоха легочные поля видны лучше, а легочный рисунок просматривается четче. При помощи томографии (послойная рентгенография) можно получить картины отдельных глубоко лежащих слоев легкого с его бронхами и сосудами.

V/ Практическая работа:

Задание №1. Начните с изучения воздухопроводящих путей: найдите на сагитальном распиле головы полость носа; затем глотку, расположенную за ней вдоль шейного отдела позвоночного столба; гортань, лежащую впереди гортанной части глотки на уровне IV-VI шейных позвонков.

Задание №2. На сагитальном распиле головы найдите собственно полость носа. На ее латеральной стенке найдите три свисающие носовые раковины: нижнюю, среднюю и верхнюю. Найдите также носовые ходы: нижний - между твердым небом и нижней носовой раковиной, средний - между нижней и средней носовыми раковинами, верхний - между средней и верхней носовыми раковинами и общий - между перегородкой носа и краями раковин, определите место впадения носослезного канала, а также найдите сообщения с околоносовыми пазухами.

Задание №3. На комплексе органов рассмотрите язык, подъязычную кость, ниже которой прощупайте и рассмотрите гортань (ее щитовидный и перстневидный хрящи, ниже которых располагаются хрящи трахеи). Спереди от гортани найдите щитовидную железу и мышцы шеи. Рассмотрите заднюю стенку гортани, отделяющую ее от глотки, и изучите вход в гортань. Ближе к корню языка найдите надгортанник, сзади от него тянутся парные черпалонадгортанные складки, доходящие до черпаловидных хрящей, между которыми видна межчерпаловидная складка, ограничивающая вход в гортань.

Задание №4. На препарате с отпрепарированными хрящами и соединениями гортани, используя учебник, изучите хрящи, их строение, взаимное расположение и соединения. К верхнему краю перстневидного хряща фиксирован эластический конус, который продолжается вверх и располагается кнутри от щитовидного хряща, заканчиваясь двумя свободными краями - голосовыми связками. Спереди они сходятся и прикрепляются к внутренней поверхности угла щитовидного хряща, а сзади расходятся и прикрепляются к голосовым отросткам черпаловидных хрящей. Тотчас над голосовыми связками, параллельно им тянутся преддверные связки, которые продолжают вверх в четырехугольные мембраны и заканчиваются сверху свободным краем, который с покрывающей его слизистой оболочкой образует черпалонадгортанную складку, натянутую между черпаловидными хрящами - сзади и краями надгортанника - спереди. Обратите внимание; что четырехугольная мембрана и эластический конус обуславливают форму полости гортани - в виде «песочных часов». Благодаря им можно условно выделить три отдела в гортани. Изучите эти отделы на препарате гортани со вскрытой задней стенкой.

Задание №5. На разборном муляже гортани и препаратах мышц гортани с помощью учебника анатомии и атласа изучите мышцы, их фиксацию и функцию, обуславливающую изменение ширины голосовой щели и натяжение голосовых связок.

Задание №6. Затем приступайте к изучению трахеи и крупных бронхов. На комплексе органов грудной полости найдите бифуркацию трахеи, главные бронхи (или бронхи I порядка) и по ним подойдите к корням, а затем и воротам правого и левого легких, расположенных на медиальных поверхностях легких. Затем с медиальной поверхности

легкого перейдите внизу на диафрагмальную, а спереди и сзади на реберную поверхности легких. Рассматривая реберную поверхность, найдите косую щель, которая на левом легком разделяет верхнюю и нижнюю доли, а на правом - нижнюю долю отделяет от верхней и средней. По средней подмышечной линии от косой щели отделяется горизонтальная щель, проходящая кпереди вдоль IV ребра и разделяющая верхнюю и среднюю доли правого легкого.

Задание №7. Внутреннее строение легких и ветвление бронхов изучите на рисунках в атласе и в учебнике. Проследите последовательное деление главных бронхов на долевые, сегментарные, дольковые, терминальные, которыми заканчиваются воздухопроводящие пути дыхательной системы. Далее изучите строение альвеолярного дерева, выполняющего дыхательную функцию (функцию газообмена). Нарисуйте схему ветвления терминальной бронхиолы на дыхательные бронхиолы, альвеолярные ходы, альвеолярные мешочки и альвеолы, образующие структурную единицу легкого - ацинус.

Задание №8. Далее приступайте к изучению границ легких. Мелом нанесите на скелет все вспомогательные линии и обозначьте верхнюю переднюю, нижнюю и заднюю границы правого и левого легкого. Обратите внимание, что в связи с положением сердца на левом легком образуется сердечная вырезка, которая проецируется на передней грудной стенке слева от грудины между IV и VI ребрами. Нижняя и задняя границы правого и левого легких проходят на одном уровне.

Задание №9. На вскрытом трупе найдите правый и левый плевральные мешки, в которых находятся легкие. Найдите висцеральную плевру, которая плотно срастается с поверхностью легкого и выстилает междолевые щели. Она образует внутреннюю стенку плевральной полости и по корню легкого переходит в париетальную плевру, которая образует наружную стенку плевральной полости. Введите руку в плевральную полость и найдите части пристеночной плевры, выстилающей стенки грудной полости изнутри: медиастинальную со стороны средостения, диафрагмальную на диафрагме и реберную на внутренней поверхности грудной стенки и купол плевры. Затем найдите места перехода диафрагмальной плевры в реберную справа и слева и изучите правый и левый реберно-диафрагмальные синусы. В левом плевральном мешке найдите места перехода медиастинальной плевры в реберную (спереди); и в диафрагмальную (снизу) плевры и рассмотрите соответственно реберно-медиастинальный и диафрагмально-медиастинальный синусы.

Задание №10. Далее приступайте к изучению границ плевральных мешков и их проекции на поверхность грудной клетки.

VI. Контрольные вопросы:

1. Какие функции выполняет полость носа?
2. Какие области выделяют в полости носа?
3. Какие отделы выделяют в полости гортани?
4. Укажите значение эластического конуса и четырехугольной мембраны.
5. Какие из хрящей гортани относятся к гиалиновым, а какие к эластическим?
6. Какие мышцы напрягают голосовые связки?
7. Чем представлена слизистая оболочка трахеи и главных бронхов?
8. На уровне, какого позвонка происходит бифуркация трахеи?
9. Какой из бронхов короче и шире, и почему?
10. Какие поверхности, доли и щели имеют легкие?
11. Что является структурно-функциональной единицей легкого?
12. Перечислите сегменты легких.
13. Какие образования входят в ворота легких?
14. Что такое плевра?
15. Какие синусы выделяют в плевре и какого их функциональное значение?
16. Из каких отделов состоит средостение.

VII. Учебные задачи:

Задача №1. У больного воспаление плевры, сопровождающееся выходом в плевральную полость воспалительной жидкости. В каком плевральном синусе в первую очередь будет накапливаться? Дайте анатомическое объяснение.

Ответ. Наиболее глубоким является реберно-диафрагмальный синус. Здесь наиболее часто скапливается этот так называемый экссудат.

Задача №2. Почему при отеке слизистой полости носа у больных, как правило, слезятся глаза? Дайте анатомическое объяснение.

Ответ. Отек слизистой полости носа может привести к сужению носослезного канала, что, в свою очередь, приводит к затруднению оттока слезной жидкости из слезного мешка в нижний носовой ход и тем самым к слезотечению.

Задача №3. Ребенок, играя, вдохнул горошину. В каком бронхе наиболее вероятно ее застревание? Дайте анатомическое объяснение.

Ответ. Чаще всего в правом главном бронхе. Он почти продолжает ход трахеи, короче и шире левого. Здесь более интенсивный поток воздуха, способный увлечь инородное тело.

VIII. Контрольные тесты:

1. Какие из перечисленных хрящей относятся к наружному носу?

- а- малые хрящи крыла носа;
- б- латеральный хрящ носа;
- в- хрящ перегородки носа;
- г- сошниково- носовой хрящ

2. Укажите хрящи гортани, построенные из гиалинового хряща:
 - а- клиновидный хрящ;
 - б- щитовидный хрящ;
 - в- перстневидный хрящ;
 - г- черпаловидный хрящ
3. Укажите анатомические образования, ограничивающие вход в желудочек гортани:
 - а- складки преддверия;
 - б- голосовые складки;
 - в- черпало- надгортанные складки;
 - г- слезная кость
4. Укажите анатомические образования, находящиеся впереди трахеи:
 - а- непарная вена;
 - б- предтрахеальная пластинка шейной фасции;
 - в- грудино-подъязычная мышца;
 - г- грудной лимфатический проток
5. Укажите сегментарные бронхи, образующиеся при ветвлении правого верхнедолевого бронха:
 - а- передний базальный;
 - б- верхушечный;
 - в- задний;
 - г- передний
6. Укажите, при ветвлении, каких структур образуются дыхательные бронхиолы:
 - а- сегментарные бронхи;
 - б- дольковые бронхи;
 - в- концевые бронхиолы;
 - г- долевые бронхи
7. Укажите, анатомические образования, ограничивающие сердечную вырезку левого легкого снизу:
 - А- язычок;
 - Б- косая щель;
 - В- ворота легкого;
 - Г- горизонтальная щель
8. Укажите места совпадений проекций границ легких и плевры:
 - а- купол плевры и верхушка легкого;
 - б- задняя граница легкого и плевры;
 - в- передняя граница легкого и плевры справа;
 - г- передняя граница легкого и плевры слева
9. Укажите, анатомические образования, с которыми граничит медиастинальная плевра справа:
 - а- грудная аорта;
 - б- верхняя полая вена;
 - в- непарная вена;
 - г- пищевод
10. Укажите отделы средостения, в которых проходит диафрагмальный нерв:
 - а- верхний отдел;
 - б- передний отдел;
 - в- задний отдел;
 - г- средний отдел

Ответы к тестам:

1	2	3	4	5	6	7	8	9	10
а, б	б, в,	а, б	б, в,	б, в, г	в	а	а, б, в	б, в, г	а, г

IX. Анатомическая терминология.

Русская терминология	Латинская терминология
1. Полость носа	cavitas nasi
2. Корень носа	radix nasi
3. Спинку носа	dorsum nasi
4. Верхушка носа	apex nasi
5. Крылья носа	alae nasi
6. Ноздри	nares
7. Латеральный хрящ носа	cartilago nasi lateralis
8. Большие хрящи крыльев носа	cartilagine alares majores
9. Малые хрящи крыла	cartilagine alares minores
10. Хрящ перегородки носа	cartilago septi nasi
11. Перегородка носа	septum nasi
12. Общий носовой ход	meatus nasi communis
13. Обонятельная область	regio olfactoria

14. Гортань	larynx
15. Щитовидный хрящ	cartilago thyroidea
16. Верхняя щитовидная вырезка	incisura thyroidea superior
17. Нижняя щитовидная вырезка	incisura thyroidea inferior
18. Перстневидный хрящ	cartilago cricoidea
19. Дуга перстневидного хряща	arcus cartilaginis cricoidea
20. Пластинка перстневидного хряща	lamina cartilaginis cricoidea
21. Черпаловидные хрящи	cartilago arytenoidea
22. Голосовой отросток (черпаловидного хряща)	processus vocalis
23. Мышечный отросток (черпаловидного хряща)	processus muscularis
24. Надгортанник	epiglottis
25. Стебелек надгортанника	petiolus epiglottidis
26. Щито - надгортанная связка	lig.thyroepiglotticum
27. Рожковидный хрящ	cartilago corniculata
28. Клиновидный хрящ	cartilago cuneiformis
29. Перстне-щитовидный сустав	articulatio cricothyroidea
30. Перстне-черпаловидный сустав	articulatio cricoarytenoidea
31. Щито-подъязычная мембрана	membrana thyrohyoidea
32. Срединная щитоподъязычная связка	lig.thyrohyoideum medianum
33. Латеральные щито-подъязычные связки	ligg.thyrohyoidea lateralia
34. Подъязычно-надгортанная связка	lig.hyoepiglotticum
35. Щито-надгортанная связка	lig.thyroepiglotticum
36. Перстне-щитовидная связка	lig.cricothyroideum
37. Перстне-трахеальная связка	lig.cricotracheale
38. Полость гортани	cavitas laryngis
39. Складки преддверия	plicae vestibulares
40. Щель преддверия	rima vestibuli
41. Желудочки гортани	ventriculi laryngis
42. Голосовые складки	plicae vocales
43. Подголосовая полость	cavitas infraglottica
44. Фиброзно-эластическая мембрана	membrana fibroelastica laryngis
45. Четырехугольная мембрана	membrana quadrangularis
46. Связки преддверия	ligg.vestibularia
47. Эластический конус гортани	conus elasticus
48. Голосовые связки	ligg.vocales
49. Перстне-щитовидная мышца	m.cricothyroideus
50. Голосовая мышца	m.vocalis
51. Задняя перстне-черпаловидная мышца	m.cricoarytenoideus posterior
52. Латеральная перстне-черпаловидная мышца	m.cricoarytenoideus lateralis
53. Щито-черпаловидная мышца	m.thyroarytenoideus
54. Поперечная черпаловидная мышца	m.arytenoideus transversus
55. Косая черпаловидная мышца	m.arytenoideus obliquus
56. Надгортанно-черпаловидная мышца	m.aryepiglotticus
57. Трахея	trachea
58. Киль трахеи	carina tracheae
59. Бифуркация трахеи	bifurcatio tracheae
60. Кольцевые связки	ligg.anularia
61. Перепончатая стенка трахеи	paries membranaceus
62. Бронхи	bronchi
63. Правый главный бронх	bronchus principales dexter
64. Правый верхний долевого бронх	bronchus lobaris superior dexter
65. Среднедолевой и нижний долевого бронх	bronchus lobaris medius dexter et bronchus lobaris inferior dexter
66. Левый главный бронх	bronchus principales sinister
67. Верхний и нижний левые долевого бронх	bronchus lobaris superior sinister et bronchus lobaris inferior sinister
68. Легкие	pulmones
69. Верхушка легкого	apex pulmonis
70. Диафрагмальная поверхность легкого (нижняя)	facies diaphragmatica
71. Реберная поверхность легкого (боковые)	facies costalis
72. Средостенная поверхность легкого (медиальная)	facies mediales
73. Сердечное вдавление	impressio cardiaca
74. Ворота легкого	hilum pulmonis
75. Сердечная вырезка	incisura cardiaca

76. Язычок легкого	lingula pulmonis
77. Косая щель	fissura obliqua
78. Горизонтальная щель	fissura horizontalis
79. Терминальные бронхиолы	bronchioli terminales
80. Респираторные бронхиолы	bronchioli respiratorii
81. Альвеолярные ходы	ductuli alveolares
82. Альвеолярные мешочки	sacculi alveolares
83. Плевра	pleura
84. Висцеральная плевра	pleura visceralis
85. Легочная связка	ligg.pulmonale
86. Parietalная плевра	pleura parietalis
87. Реберная плевра	pleura costalis
88. Медиастинальная плевра	pleura mediastinalis
89. Диафрагмальная плевра	pleura diaphragmatica
90. Купол плевры-	cupula pleurae
91. Полость плевры	cavitas pleuralis
92. Плевральные синусы	recessusc pleurales
93. Реберно-диафрагмальный синус	recessus costodiaphragmaticus
94. Реберно-медиастинальный синус	recessus costomediastinalis
95. Диафрагмально-медиастинальный синус	recessus phrenicomediastinalis
96. Средостение	mediastinum

X. Препараты и учебные пособия:

- 1) Комплекс органов дыхательной системы. Отпрепарированный труп .
- 2) Сагиттальный распил головы.
- 3) Череп.
- 4) Препараты гортани: хрящи, связки, мышцы.
- 5) Комплекс органов грудной полости.
- 6) Учебник, атлас анатомии человека.

ВНЕАУДИТОРНАЯ САМОСТОЯТЕЛЬНАЯ РАБОТА.

Методические рекомендации к внеаудиторной самостоятельной работе по теме:
АНАТОМИЯ И ТОПОГРАФИЯ ПОЛОСТИ НОСА И ГОРТАНИ.

1. Вопросы для проверки исходного уровня знаний:

1. Кости лицевого черепа
2. Строение полости носа.
3. Общая анатомия и функции органов дыхания. Верхние дыхательные пути.
4. Ход воздушной струи.
5. Особенности строения гортанной части глотки
6. Топография гортани

2. Целевые задачи

Студент должен знать:

1. Строение стенок и сообщения носовой полости. Наружный нос.
2. Парные и непарные хрящи носа.
3. Строение носовых раковин и носовых ходов.
4. Сообщения околоносовых пазух
5. Отделы гортани.
6. Классификация и строение хрящей гортани.
7. Соединения хрящей гортани и связочный аппарат. Эластический конус и четырехугольная мембрана.
8. Классификация и функции мышц гортани. Механизм действия.
9. Механизм голосообразования.
10. Возрастные особенности топографии и строения гортани.

Студент должен уметь:

1. Показать на препарате полость носа и его образования.
2. Показать и назвать сообщения околоносовых пазух с носовыми ходами.
3. Показать на сагиттальном распиле головы полость носа, преддверные голосовые складки, желудочки гортани.
4. Правильно расположить хрящи гортани относительно друг друга и показать суставы гортани и объем их движений.
5. Показать связочный аппарат гортани.

6. Показать мышцы, расширяющие и суживающие голосовую щель.
7. Показать мышцы, напрягающие голосовую связку.
8. Уметь назвать все образования в латинской транскрипции.

III Задание для самостоятельной работы

1. Составьте схему расположения и образования носовых ходов.

2. Продолжите фразы:

а) К верхним дыхательным путям относятся _____

б) К нижним дыхательным путям относят _____

в) Выходными отверстиями носовой полости являются _____

г) Гортань располагается на уровне _____

д) Отделами гортани являются _____

е) К парным хрящам гортани относятся _____

ж) К непарным хрящам гортани относятся _____

з) У черпаловидного хряща есть отростки: 1 - _____ 2 - _____,

к которым прикрепляются следующие мышцы: _____

IV Вопросы для самоконтроля.

1. Укажите стенки носовой полости?

2. Опишите обонятельную область носовой полости:

3. Укажите сообщения носовой полости? _____

4. Укажите значение эластического конуса и четырехугольной мембраны?

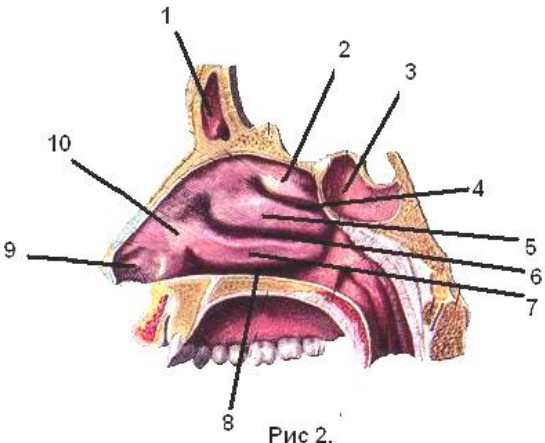
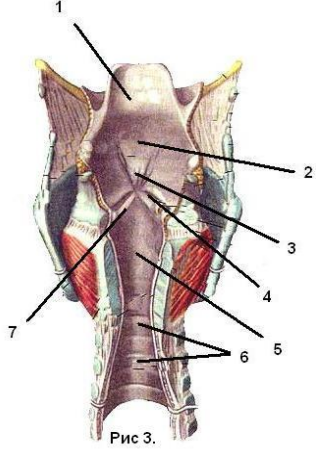
5. Каким образом обеспечивается подвижность хрящей гортани? _____

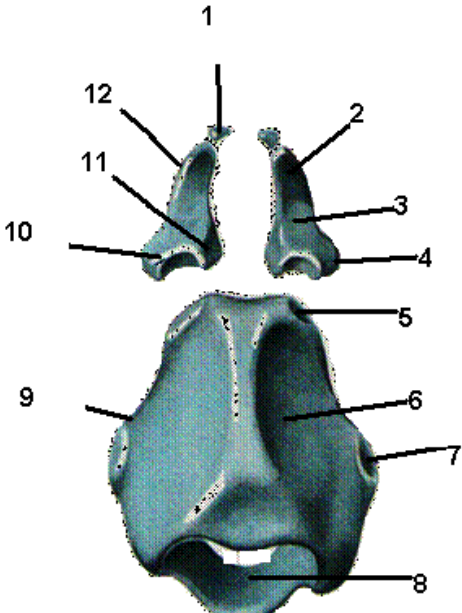
6. Укажите мышцы, расширяющие голосовую щель? _____

7. Укажите мышцы, суживающие голосовую щель? _____


8. Укажите мышцы, напрягающие голосовые связки? _____

V. Сделайте обозначения к рисункам.

ПОЛОСТЬ НОСА	ПОЛОСТЬ ГОРТАНИ
 <p>Рис 2.</p>	 <p>Рис 3.</p>
1	1
2	2
3	3
4	4
5	5
6	6
7	7
8	
9	
10	

Хрящи гортани	
	<p>1.</p> <p>2.</p> <p>3.</p> <p>4.</p> <p>5.</p> <p>6.</p> <p>7.</p> <p>8.</p> <p>9.</p> <p>10.</p> <p>11.</p> <p>12.</p>

Щитовидный и перстневидный хрящи



Методические рекомендации к внеаудиторной самостоятельной работе по теме:
АНАТОМИЯ И ТОПОГРАФИЯ ТРАХЕИ, БРОНХОВ И ЛЕГКИХ.
АНАТОМИЯ И ТОПОГРАФИЯ ПЛЕВРЫ И ОРГАНОВ СРЕДОСТЕНИЯ.

1. Вопросы для проверки:

1. Общая анатомия дыхательной системы. нижние дыхательные пути.
2. Топография трахеи, бронхов, легких.
3. Возрастные особенности трахеи и главных бронхов.
4. Строение и топография плевры.
5. Отделы и органы средостения. Их топография.

2. Целевые задачи

Студент должен знать:

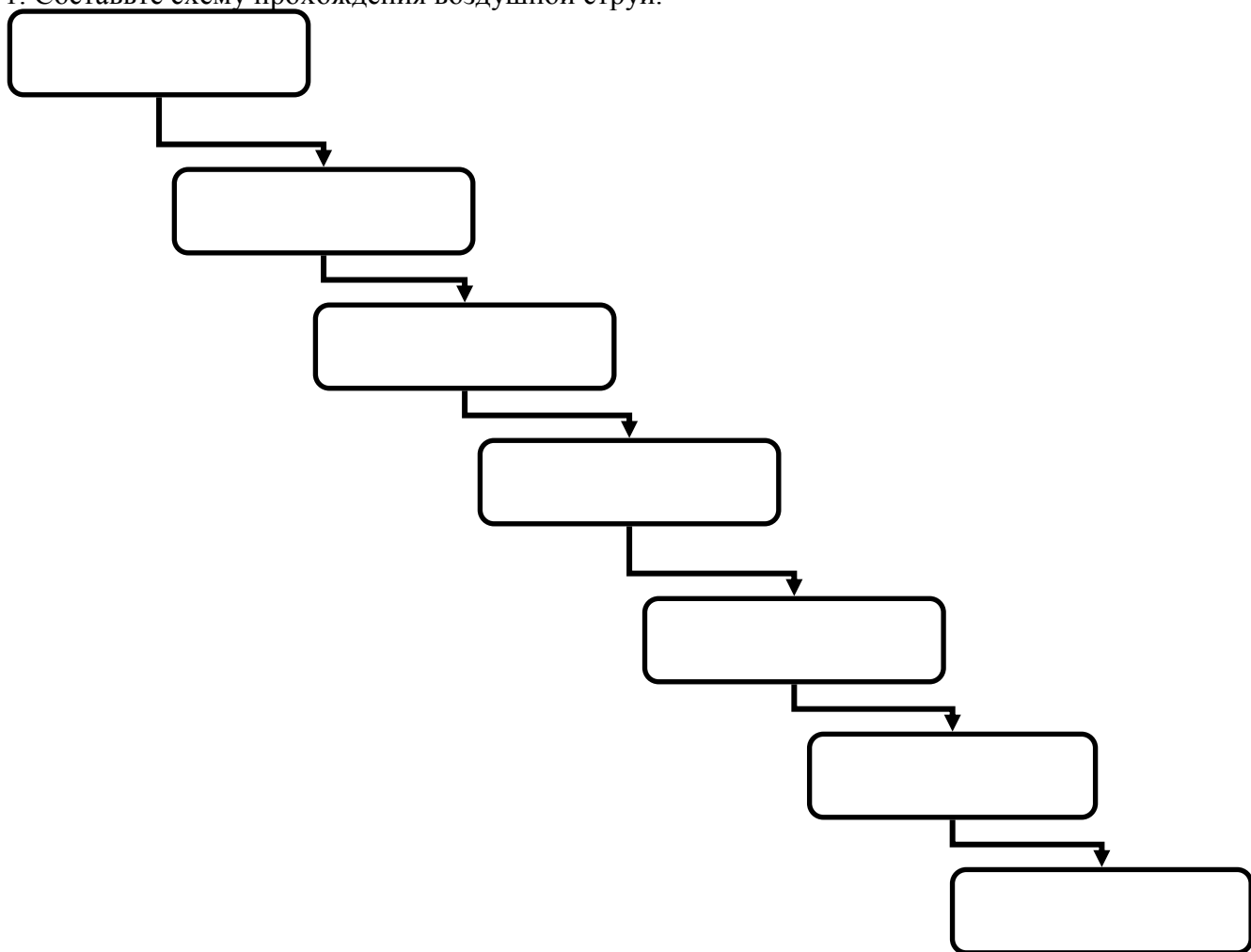
1. Строение трахеи.
2. Строение бронхиального и альвеолярного дерева.
3. Строение ацинуса – структурно-функциональной единицы легкого.
4. Поверхности, доли и щели легкого.
5. Сегментарное строение легких.
6. Особенности расположения артерий, вен и бронхов в воротах легких.
7. Границы легких.
8. Строение плевральных мешков.
9. Расположение плевральной полости, синусов и межплевральных полей.
10. Границы плевральных мешков.
11. Отделы и органы средостения.

Студент должен уметь:

1. Определить на препарате отделы трахеи.
2. Показать место деления (бифуркации) трахеи на 2 главных бронха.
3. Проследить ход главных бронхов от бифуркации трахеи до ворот легких.
4. Показать поверхности легких.
5. Показать доли левого и правого легкого и щели образующие их.
6. Определить границы легких и плевры.
7. Показать на препарате части плевры, плевральную полость, ее купол и плевральные синусы.
8. Показать на препарате средостение.
9. Определить части средостения и находящиеся в них органы.
10. Назвать органы в латинской и русской транскрипции.

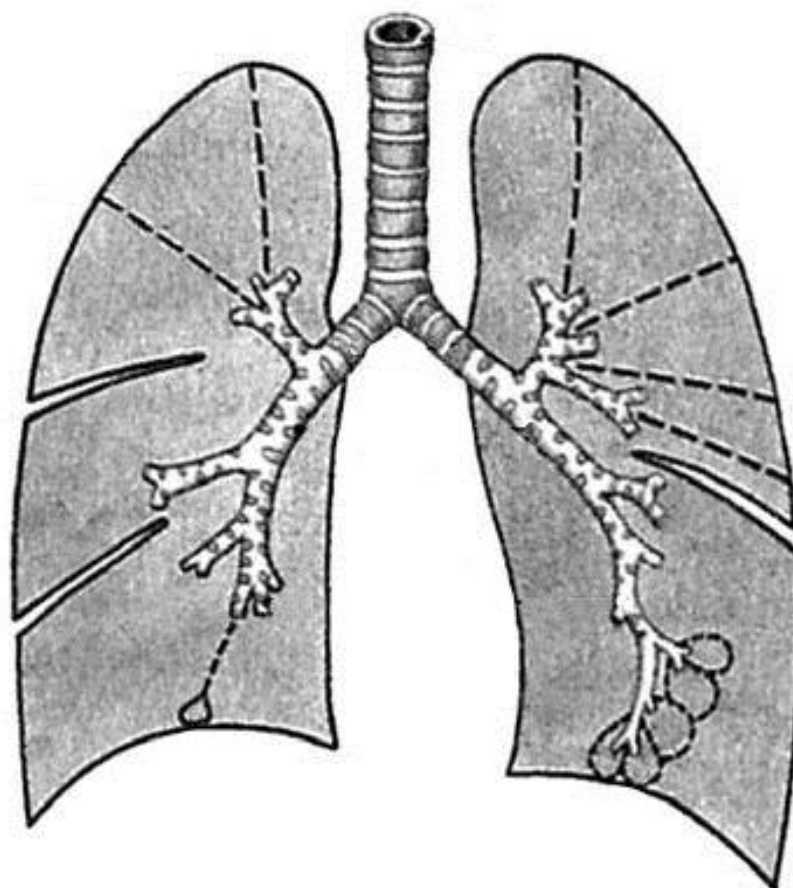
III Задание для самостоятельной работ.

1. Составьте схему прохождения воздушной струи.



2. Составьте схему ветвления бронхов.

4. Нарисуйте ход плевры и прокомментируйте рисунок:
5.



2. Какие структуры прилежат к трахее _____

3. Укажите поверхности лёгких _____

4. Продолжите фразы:

а) По бокам от трахеи находится _____

б) На уровне V грудного позвонка располагается _____

в) Правый и левый главные бронхи отличаются друг от друга: _____

г) В воротах каждого легкого _____

и выходят _____

д) Между париетальным и висцеральным листками плевры расположена _____

е) Укажите синусы плевры _____

ж) Средостение это _____

IV Вопросы для самоконтроля.

1. Что является структурно-функциональной единицей лёгкого? _____

2. Укажите сегменты правого лёгкого? _____

3. Укажите сегменты левого лёгкого? _____

4. Укажите топографические отличия расположения элементов в воротах правого и левого лёгкого? _____

5. Укажите, что собой представляет плевра? _____

6. Какие углубления образуются в местах перехода плевры и какое диагностическое значение это имеет? _____

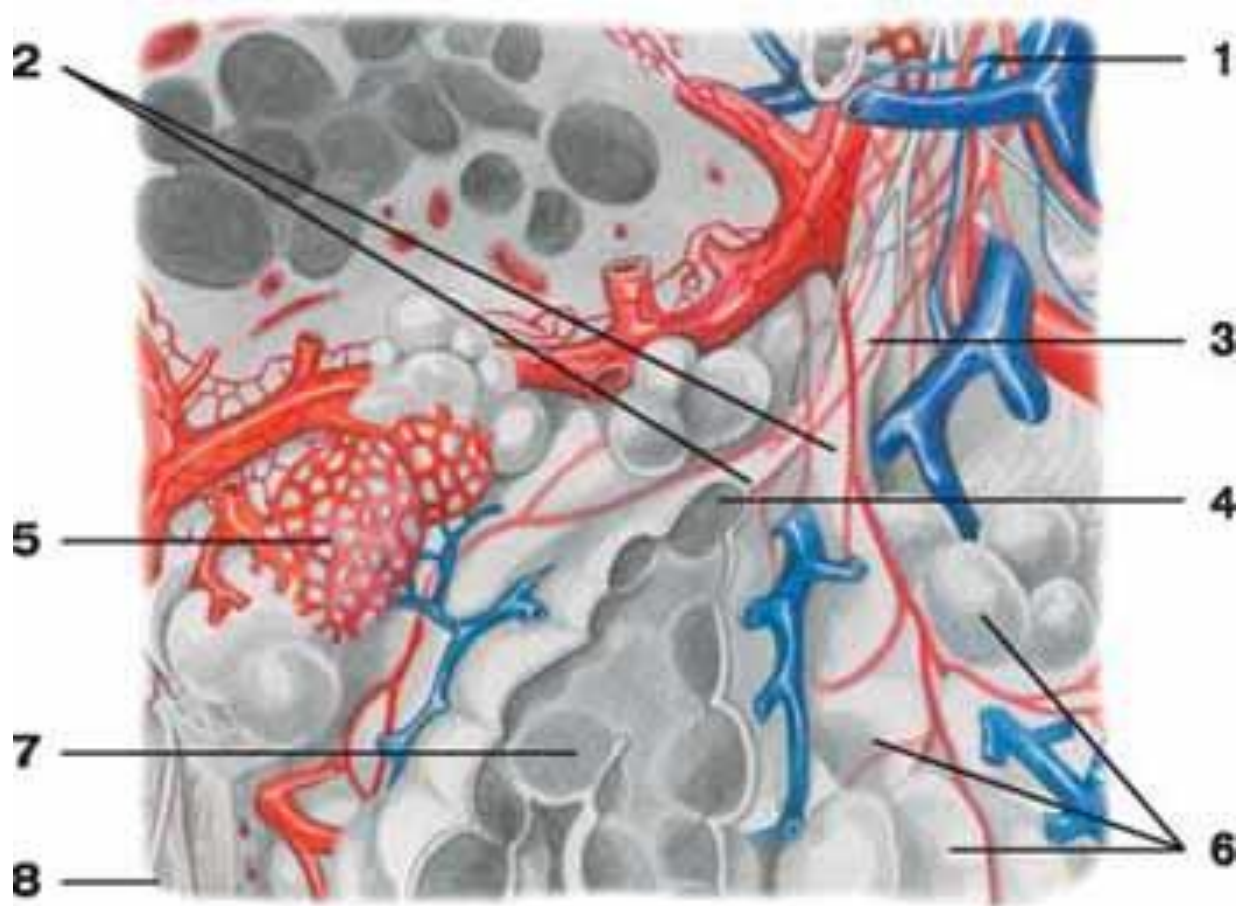
7. Укажите места совпадений проекций границ лёгких и плевры? _____

V. Сделайте обозначения к рисункам.

Трахея, бронхи	
	1.
	2.
	3.
	4.
	5.
	6.
	7.
	8.
	9.
	10.
	11.

Легкие	
	1.
	2.
	3.
	4.
	5.
	6.
	7.
	8.
	9.
	10.
	11.
	12.
	13.

Долька легкого



1	5
2	6
3	7
4	8

МЕТОДИЧЕСКИЕ РЕКОМЕНДАЦИИ К ПРАКТИЧЕСКОМУ ЗАНЯТИЮ ПО ТЕМЕ: «АНАТОМИЯ И ТОПОГРАФИЯ ПОЧЕК, МОЧЕТОЧНИКОВ, МОЧЕВОГО ПУЗЫРЯ И МОЧЕИСПУСКАТЕЛЬНОГО КАНАЛА. ХОД МОЧИ. РЕНТГЕН-АНАТОМИЯ».

Мочеполовой аппарат у человека объединяет мочевые органы, включающие мочеобразующие и мочевыводящие, мужские и женские половые органы. Мочевые органы представлены органами, продуцирующими мочу (почки), отводящими мочу из почек (почечные чаши, лоханка, мочеточники), а так же служащими для скопления мочи (мочевой пузырь) и выведения её из организма (мочеиспускательный канал). В процессе изучения мочеполовой системы студент должен научиться называть по-латински и показывать на отпрепарированном трупе и органокомплексе органы мочеполовой системы. Представлять их расположения и связь между собой и органами других систем.

I. Цели:

Студент должен знать:	<ol style="list-style-type: none"> 1. Скелетотопию и синтопию органов мочевой системы (почек, мочеточников, мочевого пузыря) у женщин и мужчин. 2. Внутреннее и фиксирующий аппарат почек. 3. Строение нефрона и особенности кровоснабжения почек. 4. Строение мочеточников, отделы, сужения и отношение к брюшине. 5. Отличия хода мочеточника в женском и мужском тазу. 6. Топографию органов малого таза у мужчин и женщин. 7. Отделы и строение стенок мочевого пузыря, отношение к брюшине, особенности пузырного треугольника. 8. Строение и топографию мужского и женского мочеиспускательного канала и их отличия. 9. Функция мужского мочеиспускательного канала. 10. Возрастные особенности и рентген-анатомию почек. 11. Методы исследования органов мочевой системы
Студент должен уметь:	<ol style="list-style-type: none"> 1. показывать на трупе со вскрытой брюшной полостью органы мочевой системы. 2. Объяснить скелетотопию почек. 3. Назвать и показать на сагитальном распиле мужского таза мочевой пузырь и мочеиспускательный канал, и его отделы. 4. Назвать и показать пузырный треугольник, внутреннее отверстие мочеиспускательного канала, его отделы. 5. Назвать и показать в простатической части канала семенной бугорок. 6. Назвать и показать места расположения сужений мочеточников, отделы мочеточника и область перехода лоханки в мочеточник, места впадения мочеточников в мочевой пузырь. 7. Показать на препарате женского таза положение и ход мочеиспускательного канала.
Студент должен владеть:	<ol style="list-style-type: none"> 1. Медико-анатомическим понятийным аппаратом. 2. Анатомическими знаниями для определения положения органов мочевой системы на отдельных органокомплексах и трупном материале. 3. Простейшими медицинскими инструментами – скальпелем и пинцетом. 4. Техникou препарирования (под контролем преподавателя).

II. Необходимый уровень знаний:

а) из смежных дисциплин:

- 1) Развитие мочевыделительной системы;
- 2) Возрастные особенности органов мочевой системы;
- 3) Развитие почки в фило- и онтогенезе.
- 4) Микроскопическое строение органов мочевой системы.

б) из предшествующих тем:

- 1) Строение костей таза. Таз в целом.
- 2) Строение мышц живота и таза.
- 3) Отношение органов мочевой системы к брюшине.

в) из текущего занятия:

- 1) знать органы, входящие в состав мочеполовой системы.
- 2) уметь показать на препаратах и назвать по-латински почки, определять элементы их внутреннего строения.
- 3) показать мочевыводящие органы и их анатомические отделы.
- 4) знать скелетотопию и синтопию почек.
- 5) фиксирующий аппарат почки;
- 6) внутренне строение почки.
- 7) чудесную сеть почки.
- 8) образование почечной лоханки, типы её строения.
- 9) строение мочеточника и мочевого пузыря.

III. Объекты изучения.

1). Органы мочевой системы (почки, мочеточники, мочевого пузыря) у женщин и мужчин.

IV. Информационная часть.

Почка, – парный, экскреторный орган, образующий и выводящий мочу. Почка имеет бобовидную форму, темно – красный цвет, плотную консистенцию. Длина 10-12см; ширина 5-6см и толщина 4см. Масса почки 120-200 г. Поверхность почки у взрослого человека гладкая. Различают более выпуклую переднюю поверхность и менее выпуклую заднюю поверхность верхний конец (полус) и нижний, а так же выпуклый латеральный край и вогнутый медиальный край. В среднем отделе медиального края находятся почечные ворота, в которые вступают почечная артерия и нервы, выходят мочеточник, почечная вена, лимфатические сосуды. Указанные образования объединяют в так называемую почечную ножку. Почечные ворота переходят в обширное углубление, называемое почечной пазухой.

Почки лежат несимметрично: левая почка располагается несколько выше, чем правая. Верхний конец левой почки находится на уровне середины XI грудного позвонка, а верхний конец правой почки достигает нижнего края этого позвонка. Нижний конец левой почки лежит на уровне верхнего края III поясничного позвонка, а нижний конец правой почки соответствует его середине.

Мочеточник – парный орган, начинается из суженной части почечной лоханки и заканчивается впадением в мочевого пузыря. Функция мочеточника заключается в выведении мочи из почки в мочевого пузыря. Длина 30-35см, ширина до 8мм. В 3 местах мочеточник имеет сужения: начало мочеточника из лоханки, переход брюшной части мочеточника в тазовую, где пересекается пограничная линия таза, и в месте впадения мочеточника в мочевого пузыря. Мочеточник лежит забрюшинно. В мочеточнике различают следующие части: брюшную, тазовую и внутритазовую.

Стенка мочеточника состоит из 3 оболочек: внутренняя – слизистая оболочка, образует продольные складки. Средняя – мышечная оболочка. Снаружи мочеточник имеет адвентициальную оболочку.

Мочевого пузыря - непарный полый орган, выполняющий функцию резервуара для мочи, которая из пузыря выводится наружу через мочеиспускательный канал.

В мочевом пузыре выделяют верхушку пузыря. Без выраженной границы верхушка пузыря переходит в расширяющуюся часть – тело пузыря. Продолжаясь кзади и вниз, тело пузыря переходит в дно пузыря. Нижняя часть мочевого пузыря воронкообразно сужается - шейка пузыря и переходит в мочеиспускательный канал. В нижнем отделе шейки пузыря находится внутреннее отверстие мочеиспускательного канала.

Мочевого пузыря расположен в полости малого таза и лежит позади лобкового симфиза.

Слизистая оболочка, tunica mucosa, выстилает изнутри мочевого пузыря и при опорожненном пузыре образует складки. При наполнении пузыря мочой складки слизистой оболочки полностью расправляются. Слизистая оболочка имеет розоватый цвет, подвижна, легко собирается в складки, за исключением небольшого участка в области дна пузыря (мочепузырный треугольник), где слизистая оболочка плотно сращена с мышечной оболочкой.

Подслизистая основа хорошо развита в стенке мочевого пузыря. Благодаря ей слизистая оболочка может собираться в складки. В области мочепузырного треугольника подслизистая основа отсутствует. Снаружи от неё в стенке мочевого пузыря находится мышечная оболочка.

Рентгеноанатомия.

Контуры почки гладкие, имеют вид дугообразных линий; тень почек однородна. Верхняя граница тени левой почки достигает XI ребра и середины тела XI грудного позвонка, а правой — нижнего края того же позвонка. Форма и величина почки выявляются путем введения кислорода или газа в забрюшинное пространство — пневморетроперитонеум. При п и е л о г р а ф и и (после введения контрастного вещества в кровь или ретроградно через мочеточник) тень почечной лоханки находится на уровне тел I и II поясничных позвонков, видны тени почечных чашек. Состояние артериального русла почки выявляют с помощью а р т е р и о г р а ф и и .

На р е н т г е н о г р а м м е мочеточник имеет вид узкой тени с четкими и гладкими контурами. По выходе из почечной лоханки правый и левый мочеточники приближаются к поперечным отросткам поясничных позвонков, образуя в поясничной части изгиб в медиальную сторону. В полости таза мочеточники изогнуты в латеральную сторону. Перед впадением в мочевого пузыря мочеточники вновь изогнуты медиально. При р е н т г е н о с к о п и и мочеточников у живого человека, помимо описанных анатомических сужений, можно видеть физиологические сужения, связанные с перистальтикой мочеточников.

Возрастные особенности.

У новорожденных и детей грудного возраста почка округлая, поверхность ее бугристая за счет дольчатого строения, что связано с недостаточным развитием коркового вещества в этом возрасте. Дольчатое строение почки сохраняется до 2—3 лет. Длина почки у новорожденного составляет 4,2 см, а масса 12 г . В грудном возрасте размеры почки увеличиваются примерно в 1,5 раза, а масса достигает 37 г. В период первого детства длина почки равна в среднем 7,9 см, масса — 56 г. У подростков длина почки достигает уже 10,7 см, а масса почки составляет 120 г.

У новорожденных толщина коркового вещества почки равна примерно 2 мм, а мозгового — 8 мм; их отношение составляет 1:4. Толщина коркового вещества у взрослого человека по сравнению с таковой у новорожденного увеличивается примерно в 4 раза, мозгового — только в 2 раза.

Рост почек происходит в основном на первом году жизни ребенка. В период с 5—9 лет и особенно в 16—19 лет размеры почки увеличиваются за счет развития коркового вещества, которое продолжается вплоть до окончания пубертатного периода; рост мозгового вещества прекращается к 12 годам. Масса коркового вещества почек увеличивается благодаря росту в длину и ширину проксимальных и дистальных извитых канальцев и восходящей части петли нефрона. Почечные лоханки у новорожденного широкие, ампуловидные.

Фиброзная капсула почки становится хорошо заметной на 5-м году жизни ребенка, а к 10—14 годам по своему строению она близка к фиброзной капсуле взрослого человека. Листки почечной фасции у новорожденного очень

тонкие, утолщаются постепенно по мере увеличения возраста ребенка. Жировая капсула почти отсутствует и начинает формироваться лишь к периоду первого детства, в дальнейшем она постепенно утолщается. К 40—50 годам толщина жировой капсулы почки достигает максимальных величин, а в пожилом и старческом возрасте она истончается, иногда исчезает.

Топография почек с возрастом изменяется в связи с их опусканием. У новорожденного верхний конец почки проецируется на уровне верхнего края XII грудного позвонка, а в грудном возрасте (до 1 года) — уже на уровне середины тела XII грудного позвонка. Нижний конец почки у новорожденного находится на уровне нижнего края IV поясничного позвонка, у годовалого ребенка — на I позвонка выше, что связано с быстрым ростом позвоночного столба. После 5—7 лет положение почки относительно позвоночника приближается к таковому у взрослого человека.

В возрасте старше 50 лет, особенно у старых и истощенных людей, почки могут располагаться ниже, чем в молодом возрасте. Во все периоды жизни человека правая почка расположена несколько ниже левой.

У новорожденного обе почки в области верхнего конца и переднемедиальной поверхности (почти до ворот почки) соприкасаются с соответствующим надпочечником. К правой почке прилежат также печень, слепая кишка и червеобразный отросток. К левой почке прилежит на небольшом участке селезенка; медиальнее ворот находится хвост поджелудочной железы. Продольная ось каждой почки у детей до 3—4 лет проходит параллельно позвоночнику, почечные ворота обращены несколько кпереди. К 5—6 годам продольные оси принимают наклонное (сходящееся кверху) направление. По мере роста тела человека изменяются положения почки и относительная длина ее артерии и вены, составляющие «почечную ножку». У новорожденного «почечная ножка» относительно длинная, сосуды расположены косо: начало почечной артерии и устье ее вены находятся выше почечных ворот. Затем «почечная ножка» постепенно принимает горизонтальное положение, а после 50 лет в связи с некоторым смещением почек вниз длина «почечной ножки» увеличивается и она направлена книзу.

V. Практическая работа:

Задание № 1. На трупе и изолированном комплексе органов мочеполовой системы найдите почки. В области их ворот, сзади определите местоположение мочеточника, нижний отдел которого впадает сзади в мочевой пузырь в области дна. На сагиттальном распиле таза, позади лобкового симфиза найдите мочевой пузырь, отметьте его положение по отношению к брюшине. На таблице покажите ход мужского и женского мочеиспускательных каналов. Отметьте положение половых органов в малом тазу у мужчин и женщин. Подчеркните генетическую и анатомическую взаимосвязи органов мочевой и половой системы.

Задание № 2. На трупе и комплексе мочеполовых органов определите положение почек на задней брюшной стенке, по бокам от позвоночного столба, на уровне XII грудного - III поясничного позвонков). Отметьте, что правая почка располагается на 1 позвонок ниже левой. На изолированном препарате почки определите ее верхний и нижний полюс, медиальный и латеральный края, переднюю заднюю поверхности. На трупе около почки найдите почечную фасцию (если она сохранились) и жировую капсулу почки. На изолированной почке, сделав предварительно ее разрез, покажите фиброзную капсулу почки и слегка отслоите ее.

Задание № 3. На фронтальном разрезе почки определите местоположение ее ворот, места вхождения почечной артерии и выхода вены и мочеточника. Рассмотрите структуры, располагающиеся в почечном синусе. Покажите почечную лоханку, пользуясь учебником, определите тип ее строения, покажите большие и малые чашечки, а также сегментарные ветви почечной артерии (верхние и нижние предлоханочные, верхнюю и нижнюю полюсные и позади - лоханочную).

На фронтальном разрезе почки по периферии органа отметьте расположение коркового вещества. Ближе к центру почки выделите более тесные образования треугольной формы - почечные пирамиды, образующие мозговое вещество почки. Между ними определите прослойки коркового вещества - почечные столбы. Еще раз обратите внимание на кровеносные сосуды почки: артерии, разветвляющиеся в области синуса и притоки почечной вены.

Задание № 4. На схеме и таблице выделите основные элементы морфо-функциональной единицы почки - нефрона. Отметьте последовательные разветвления почечной артерии - сегментарные - междольковые, дугообразные, и междольковые артерии, а также приносящие сосуды. Проанализируйте структуру почечного клубочка и его взаимоотношения с почечной капсулой. Покажите ход выносящего сосуда и его разветвления на перитубулярные капилляры. Определите местоположение и функциональную роль извитых канальцев, вставочного отдела, петли Генле и собирательных трубочек. На фронтальном разрезе почки, на вершинах, пирамид, найдите почечные сосочки, укажите местоположение сосочковых протоков и сосочковых отверстий.

Задание № 5. На трупе и комплексе органов мочеполовой системы определите положение мочеточников. Покажите отделы мочеточника, расположенные в брюшной полости и в малом тазу. В области перехода лоханки в мочеточник, на границе брюшной и тазовой частей, а также в месте впадения в мочевой пузырь отметьте места анатомических сужений мочеточника. На схеме охарактеризуйте элементы внутреннего строения стенки мочеточника с выделением трех оболочек - адвентициальной, мышечной и слизистой.

Задание № 6. На трупе, комплексе органов и сагиттальном распиле таза определите положение мочевого пузыря между лобковым симфизом и прямой кишкой у мужчин и лобковым симфизом и маткой у женщин. Обратите внимание на то, что в наполненном состоянии верхние отделы мочевого пузыря могут подниматься на различный уровень над лобковым симфизом. Убедитесь в том, что опорожненный мочевой пузырь покрыт брюшиной только сзади, т.е. занимает экстраперитонеальное положение. В наполненном состоянии орган покрыт брюшиной с трех сторон, т.е. располагается мезоперитонеально. На комплексе органов, используя рисунок в атласе, покажите основные анатомические отделы мочевого пузыря - его дно, тело, верхушку и шейку. На таблице ознакомьтесь с элементами внутреннего строения стенки органа - его серозной, либо адвентициальной оболочкой, мышечной оболочкой, подслизистой основой и слизистой оболочкой.

Покажите переднюю, заднюю и боковые стенки мочевого пузыря. Определите расположение пузырного треугольника, включающего участок дна, ограниченный устьевыми отделами мочеточников и внутренним отверстием мочеиспускательного канала. Обратите внимание на отсутствие складчатости слизистой оболочки области мочепузырного треугольника как следствие сращения мышечной и слизистой оболочек без участия подслизистой основы. На поперечном распиле женского таза и на схеме определите положение и ход женского мочеиспускательного канала. Покажите его начало от внутреннего отверстия мочеиспускательного канала, место прободения мочеполовой диафрагмы, а также наружное отверстие, располагающееся в преддверии влагалища, несколько ниже клитора. На сагитальном распиле мужского таза и на схеме покажите ход мужского мочеиспускательного канала. Детали строения и хода мужского мочеиспускательного канала изучите на занятии, посвященной анатомии мужских половых органов.

VI. Контрольные вопросы:

- 1) Знать общую характеристику мочеполовой системы.
- 2) Знать образование и ход мочи.
- 3) На отпрепарированном трупе знать месторасположение почек и уметь различать правую и левую почки.
- 4) Показать на отдельном препарате корковый и мозговой слой почки, чашечно-лоханочный аппарат почки, ворота почки и элементы, образующие её ножку.
- 5) Особенности кровоснабжения почки.
- 6) Строение нефрона – зарисовать.
- 7) Строение стенок мочеточника. Топографию мочеточника.
- 8) Анатомические сужения мочеточника.
- 9) Топография мочевого пузыря. Строение стенок мочевого пузыря.
- 10) Фиксирующий аппарат мочевого пузыря.

VII. Учебные задачи.

Задача №1. В клинику с места автокатастрофы доставлен больной с множественными разрывами почки. Ситуация такова, что предпочтительно ее удаление (нефрэктомии). В чем должен убедиться анатомически грамотный хирург, прежде чем, приступить к операции?

Ответ: В том, что травмированная почка не является единственной. Эта аномалия развития почек встречается нечасто, но забывать о такой возможности не следует, удаление единственной почки приведет, по понятным причинам, к тяжелейшим последствиям.

Задача №2. Больной страдает мочекаменной болезнью. В котором месте наиболее вероятно застревание камня при его прохождении по мочевым путям? Дайте анатомическое обоснование.

Ответ: Наиболее вероятно вклинивание камня во внутривенечной части (pars intramuralis) мочеточника. Это наиболее узкий фрагмент мочевых путей между лоханкой и мочевым пузырем.

VIII. Контрольные тесты:

1. Укажите уровень проекции верхнего полюса левой почки.

- А. нижний край XI грудного позвонка;
- Б. середина XI грудного позвонка
- В. Верхний край XI грудного позвонка
- Г. Нижний край XI грудного позвонка

2. Какие сегменты выделяют в составе почек.

- А. средний
- Б. верхний передний
- В. Задний
- Г. Нижний передний

3. Укажите, где располагаются почечные чашечки

- А. В корковом веществе почки
- Б. в мозговом веществе почки
- В. в почечной пазухе
- Г. медиальнее почечной лоханки

4. Укажите органы, прилежащие к передней поверхности левой почки

- А. тощая кишка
- Б. ободочная кишка
- В. селезенка
- Г. сигмовидная кишка

5. Укажите анатомические образования, расположенные в почечной пазухе

- А. кровеносные сосуды
- Б. мочеточник
- В. большие почечные чашки
- Г. малые почечные чашки

6. Обозначьте структуры входящие в состав нефрона.

- А. капсула клубочка
- Б. капиллярный клубочек почечного тельца
- В. собирательная трубочка

Г. дистальный извитой каналец

7. Назовите составные части мочеточника.

А. почечная

Б. брюшная

В. тазовая

Г. внутривенная

8. Обозначьте органы, к которым прилежит задняя поверхность мочевого пузыря у женщин.

А. мочеполая диафрагма

Б. тело матки

В. шейка матки

Г. влагалище

9. Укажите место расположения треугольника мочевого пузыря

А. в области верхушки мочевого пузыря

Б. в области шейки мочевого пузыря

В. в области дна мочевого пузыря

Г. в области тела мочевого пузыря

10. Укажите составные мочевого пузыря.

А. верхушка пузыря

Б. шейка пузыря

В. дно пузыря

Г. тело пузыря

Ответы к тестам:

1	2	3	4	5	6	7	8	9	10
б	б,в,г	б	а	а,в,г	в,г	б,в,г	б	в	а,б,в,г

IX. Анатомическая терминология:

Латинская транскрипция	Русская транскрипция
Ren	Почка
Facies anterior	Передняя поверхность
Facies posterior	Задняя поверхность
Margo lateralis	Латеральный край
Margo medialis	Медиальный край
Hilus renalis	Почечные ворота
Sinus renalis	Почечная пазуха
Extremitas superior	Верхний конец почки
Extremitas inferior	Нижний конец почки
Segmenta renales	Почечные сегменты
Segmentum anterius superius	Верхний передний сегмент
Segmentum superius	Верхний сегмент
Segmentum anterius inferius	Нижний передний сегмент
Segmentum inferius	Нижний сегмент
Segmentum posterius	Задний сегмент
Capsula adiposa	Жировая капсула
Fascia renalis	Почечная фасция
Capsula fibrosa	Фиброзная капсула
Medulla renis	Мозговое вещество
Pyramides renales	Почечные пирамиды
Basis pyramidis	Основание пирамид
Processus medullares	Мозговые отростки
Cortex renis	Корковое вещество
Columnae renales	Почечные столбы
Lobi renales	Почечные доли
Lobuli corticales	Корковые дольки
Papilla renalis	Почечный сосок
Foramina papillaria	Сосочковые отверстия
Area cribrosa	Решетчатое поле
Calyx renalis minor	Малая почечная чашка
Calyx renalis major	Большая почечная чашка
Pelvis renalis	Почечная лоханка
Tubuli renales	Почечные канальцы
Corpusculum renis	Почечное тельце
Tubuli renales contorti	Извитые почечные канальцы
Tubuli renales recti	Прямые почечные канальцы

Ductus papillares	Собирательные каналцы
Aa.interlobares renis	Междольковые артерии почек
Aa.arcuatae	Дуговые артерии
Arteriolae rectae	Прямые артериолы
Aa. Interlobulares	Междольковые артерии
Vas afferens	Приносящий сосуд
Glomerulus	Клубочек
Capsula glomeruli	Капсула клубочка
Vas efferens	Выносящий сосуд
Venulae rectae	Прямые вены
Vv.arcuatae	Дуговые вены
Vv.interlobulares	Междольковые вены
Vv.stellatae	Звездчатые вены
Vv.interlobares	Междольковые вены
V.renalis	Почечная вена
Ureter	Мочеточник
Pars abdominalis	Брюшная часть
Pars pelvina	Тазовая часть
Tunica adventitia	Адвентициальная оболочка
Tunica muscularis	Мышечная оболочка
Tunica mucosa	Слизистая оболочка
Vesica urinaria	Мочевой пузырь
Corpus vesicae	Тело пузыря
Apex vesicae	Верхушка пузыря
Ligamentum umbilicale medianum	Срединная пупочная связка
Urachus	Мочевой проток
Fundus vesicae	Дно пузыря
Cervix vesicae	Шейка пузыря
Ostium urethrae internum	Внутреннее отверстие м/к
Tela submucosa	Подслизистая основа
Ostia ureterum	Мочеточниковые отверстия
Trigonum vesicae	Мочепузырный треугольник
Plica interureterica	Межмочеточниковая складка
Uvula vesicae	Язычок пузыря
Plica vesicalis transversa	Поперечная пузырная складка

X. Препараты и учебные пособия: Труп со вскрытой брюшной полостью. Комплекс органов мочеполовой системы. Фронтальный разрез почки. Сагиттальный распил мужского и женского таза. Учебник. Атлас анатомии человека. Тесты и эталоны ответов к ним, таблицы, схемы.

ВНЕАУДИТОРНАЯ САМОСТОЯТЕЛЬНАЯ РАБОТА.

Методические рекомендации к внеаудиторной самостоятельной работе по теме:
АНАТОМИЯ И ТОПОГРАФИЯ ОРГАНОВ МОЧЕВЫДЕЛЕНИЯ.

АНАТОМИЯ И ТОПОГРАФИЯ ПОЧЕК.

1. Исходный уровень знаний:

1. Развитие мочевыделительной системы
2. Общая характеристика мочевыделительной системы
3. Ход мочи
4. Топография почек

2. Целевые задачи

Студент должен знать:

1. Скелетотопия почек. Отношение к 12 ребру.
2. Внешнее и внутреннее строение почек.
3. Строение нефрона.
4. Особенности кровоснабжения почки.
5. Оболочки почки и форникальный аппарат почки.
6. Отношение к брюшине и возрастные особенности почек.

Студент должен уметь:

1. Показать на трупе место расположения почек.
2. Показать на отдельном препарате почки корковый и мозговой слой почек, чашечно-лоханочный аппарат почки.
3. Показать на отдельном препарате почки ее ворота и элементы образующие ее ножку.
4. Различать на препарате правую и левую почки

3. Задания для самостоятельной работы:

1. Составьте схему хода мочи

2. Нарисуйте схему строения нефрона и объясните «чудесность» сети почки:

Схема строения нефрона	«Чудесность» сети почки

3. Продолжите фразу:

А) Мышечное ложе почки образовано _____

Б) В воротах почек располагаются _____

В) Лоханка образуется из _____

Г) Почечные ворота продолжаются в углубление, которое называется _____

4. Вопросы для самоконтроля:

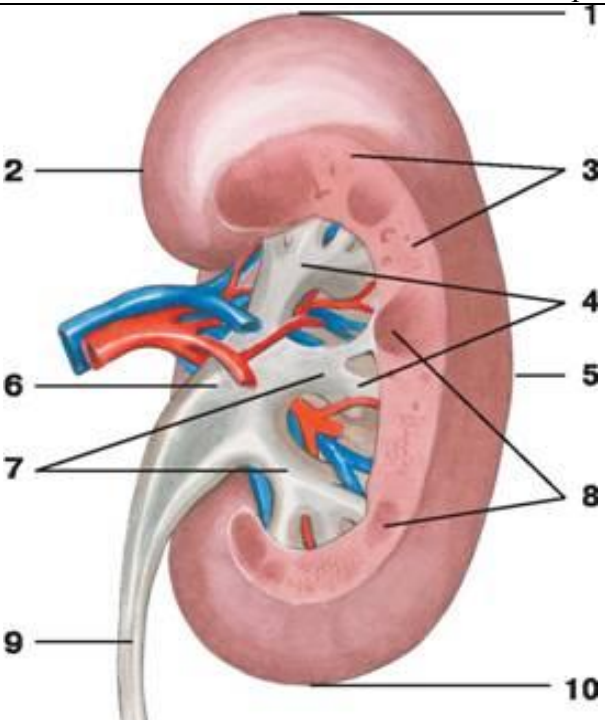
1. Где происходит образование первичной и вторичной мочи _____

2. Какие оболочки имеет почка. Опишите ход почечной фасции. _____

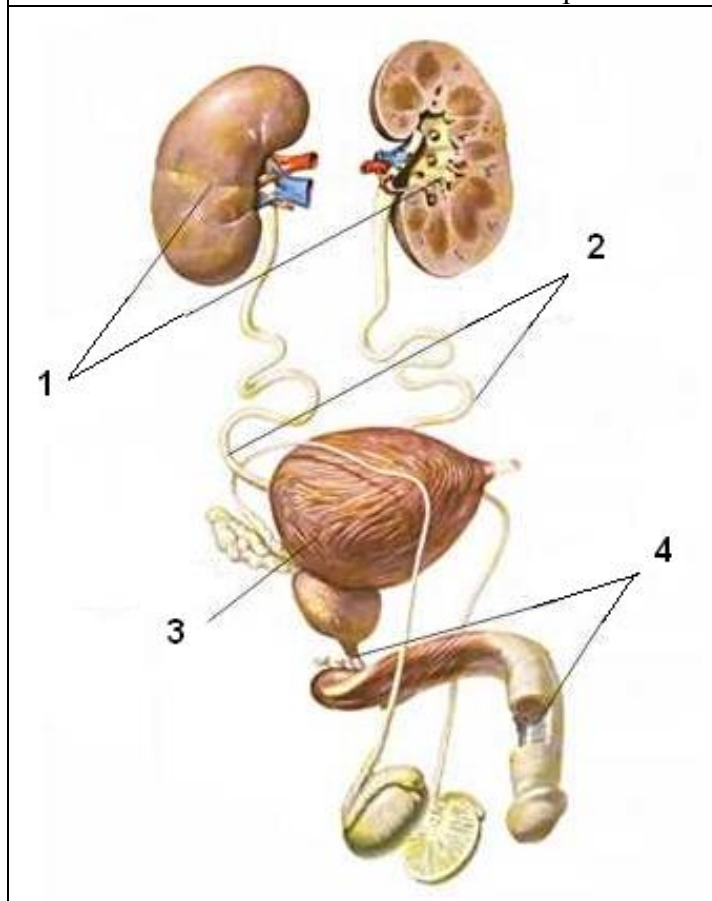
3. Что такое синус почки _____

4. В чем заключается "чудесность сети почки". _____

5. Сделайте обозначения к рисунку

Строение почки	
	1.
	2.
	3.
	4.
	5.
	6.
	7.
	8.
	9.
	10.

Органы мочевого выделения



1.
2.
3.
4.

**МЕТОДИЧЕСКИЕ РЕКОМЕНДАЦИИ К ВНЕАУДИТОРНОЙ
САМОСТОЯТЕЛЬНОЙ РАБОТЕ ПО ТЕМЕ:
АНАТОМИЯ И ТОПОГРАФИЯ МОЧЕТОЧНИКОВ.**

1. Исходный уровень знаний:

1. Анатомическое строение мочеточника и отделы мочеточника.
2. Отличия хода мочеточника в женском и мужском тазу.

2. Целевые задачи

Студент должен знать:

1. Топографию скелетотопию и отделы мочеточников.
2. Ход мочеточников брюшного и тазового отделов. Анатомические сужения мочеточника.
3. Отношение мочеточника к брюшине.
4. Строение стенок мочеточника. Возрастные особенности мочеточника.

Студент должен уметь:

1. На трупе и комплексе органов показать отделы мочеточника, область перехода лоханки в мочеточник
2. Показать на препарате места впадения мочеточников в мочевой пузырь.
3. Показать границы пузырного треугольника.

3. Задания для самостоятельной работы:

1. Укажите, какие анатомические структуры обеспечивают нормальный пассаж мочи по мочеточнику. _____

2. Какие анатомические образования препятствуют обратному оттоку из мочевого пузыря в мочеточник _____

3. Продолжите фразы:

А) Брюшная часть мочеточника у места отхождения от лоханки образует _____

Б) Стенка мочеточника состоит из _____

В) Мышечная оболочка мочеточника представлена _____

Г) Рельеф слизистой оболочки мочеточника _____

4. Вопросы для самоконтроля

1). Отношение мочеточника к брюшине _____

2). Топография хода мочеточника. _____

3). Какие сужения имеет мочеточник. _____

5. Сделайте обозначения к рисункам

Органы мочевыделительной системы	
	1.
	2.
	3.
	4.
	5.
	6.

**МЕТОДИЧЕСКИЕ РЕКОМЕНДАЦИИ К ВНЕАУДИТОРНОЙ
САМОСТОЯТЕЛЬНОЙ РАБОТЕ ПО ТЕМЕ:
АНАТОМИЯ И ТОПОГРАФИЯ МОЧЕВОГО ПУЗЫРЯ.**

1. Исходный уровень знаний:

1. Топография мочевого пузыря.
2. Строение стенки мочевого пузыря.
3. Возрастные особенности мочевого пузыря.
4. Отношение мочевого пузыря к брюшине.

2. Целевые задачи

Студент должен знать:

1. Топографию мочевого пузыря у женщины и у мужчины.
2. Строение стенок мочевого пузыря.
3. Отношение мочевого пузыря к брюшине при наполненном и опорожненном состоянии.
4. Фиксирующий аппарат мочевого пузыря.

Студент должен уметь:

1. Показать на препарате места впадения мочеточников в мочевой пузырь.
2. На трупе, комплексе органов и сагитальном распиле таза определить положение мочевого пузыря у мужчины и у женщины.
3. На комплексе органов показать основные анатомические отделы мочевого пузыря.

3. Задание для самостоятельной работы:

1. Опишите строение стенки мочевого пузыря _____

2. Чем образован мочепузырный треугольник. _____

3. Закончите фразы:
А). У мужчин позади мочевого пузыря располагается _____

Б). У женщин позади мочевого пузыря располагается _____

В). Мышечная оболочка в области внутреннего отверстия мочеиспускательного канала образует _____

4. Вопросы для самоконтроля:

1. Строение стенки мочевого пузыря. _____

2. Какие отделы имеет мочевой пузырь _____

3. Отношение к брюшине мочевого пузыря в зависимости от его наполнения _____

МЕТОДИЧЕСКИЕ РЕКОМЕНДАЦИИ К ВНЕАУДИТОРНОЙ САМОСТОЯТЕЛЬНОЙ РАБОТЕ ПО ТЕМЕ: АНАТОМИЯ И ТОПОГРАФИЯ МОЧЕИСПУСКАТЕЛЬНОГО КАНАЛА.

1. Исходный уровень знаний:

1. Топография женского и мужского мочеиспускательного канала.
2. Отличие мужского мочеиспускательного канала от женского.
3. Строение стенки мочеиспускательного канала.

2. Целевые задачи

Студент должен знать:

1. Из каких частей состоит мужской мочеиспускательный канал.
2. Сужения и изгибы мужского мочеиспускательного канала.
3. Возрастные особенности мужского и женского мочеиспускательного канала.
4. Особенности строения женского мочеиспускательного канала.

Студент должен уметь:

1. Показать на сагиттальном распиле мужского таза ход мочеиспускательного канала и детали его строения.
2. Показать на препарате поперечного распила женского таза положение и ход женского мочеиспускательного канала, место прободения мочеполовой диафрагмы.

3. Задания для самостоятельной работы:

1. Особенности строения мужского мочеиспускательного канала. _____

2. Особенности строения женского мочеиспускательного канала. _____

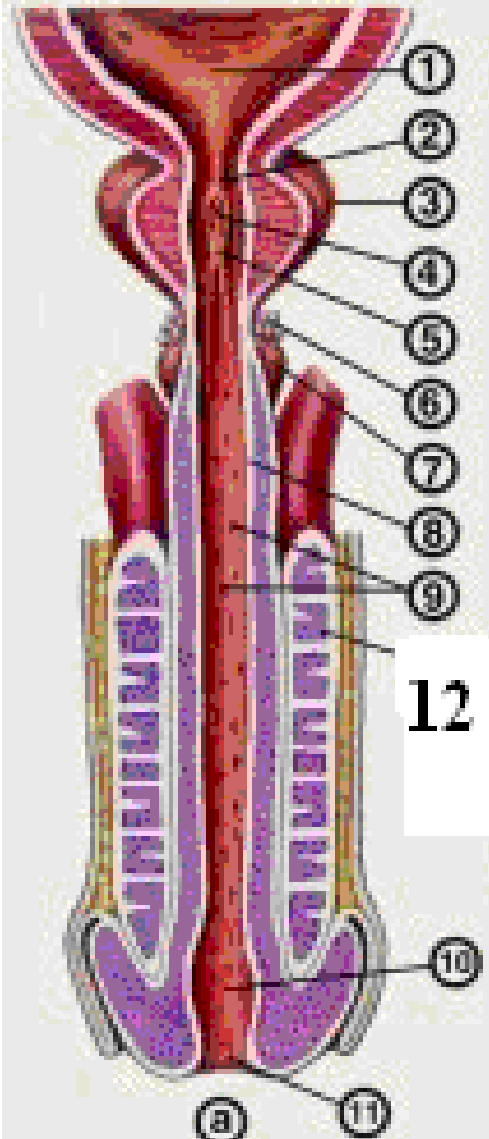
3. Что необходимо знать при правильном проведении катетеризации мочевыделительных путей у мужчин и женщин. _____

4. Вопросы для самоконтроля:

1. Чем отличается мужской мочеиспускательный канал от женского?

2. Чем можно объяснить нарушение мочеиспускания у мужчин при аденоме предстательной железы? _____

5. Сделайте обозначения к рисунку

Мочеиспускательный канал	
	1.
	2.
	3.
	4.
	5.
	6.
	7.
	8.
	9.
	10.
	11.
	12.

МЕТОДИЧЕСКИЕ РЕКОМЕНДАЦИИ К ПРАКТИЧЕСКОМУ ЗАНЯТИЮ ПО ТЕМЕ: «АНАТОМИЯ И ТОПОГРАФИЯ МУЖСКИХ ПОЛОВЫХ ОРГАНОВ. ЗНАЧЕНИЕ И ПРАКТИЧЕСКИЕ НАВЫКИ. ОБОЛОЧКИ ЯИЧКА И МОШОНКИ. ХОД СЕМЕНИ. МУЖСКАЯ ПРОМЕЖНОСТЬ. АНАТОМИЯ И ТОПОГРАФИЯ ЖЕНСКИХ ПОЛОВЫХ ОРГАНОВ. ЖЕНСКАЯ ПРОМЕЖНОСТЬ. РЕНТГЕН-АНАТОМИЯ».

Изучая данную тему, студент должен научиться называть и показывать органы половой системы на препаратах, представлять их топографию и связь между собой. Знать строение половых органов мужской и женской системы и уметь связать их с функцией органов этих систем. Важно представлять себе общность их развития и возможные аномалии. Это необходимо для понимания их патологии и осуществления профилактики и лечения их заболеваний.

I.Цели:

<u>Студент должен знать:</u>	<ol style="list-style-type: none"> 1.Классификацию мужских половых органов-наружных и внутренних. 2.Строение и функцию предстательной железы, и отделы мочеиспускательного канала. 3.Строение и топографию семенных пузырьков. 4.Оболочки яичка и мошонки. 5.Внутреннее строение яичка-семяобразующий и семяпроводящий отделы. 6.Отделы и строение придатка яичка. 7.Формирование и топография семенного канатика. 8.Пути выведения семени. 9.Мышцы и фасции мужской промежности. 10.Строение наружного полового органа у мужчин. 11. Классификацию женских половых органов-наружных и внутренних. 12.Строение и топография матки. 13.Строение и топография яичника. 14. .Строение и топография маточных труб. 15.Ход брюшины в малом тазу. Отношение брюшины к органам. 16.Брюшинные связки матки и яичника. 17.Наружные половые женские органы. 18.Строение женской промежности.
<u>Студент должен уметь:</u>	<ol style="list-style-type: none"> 1.На целом трупе, органокомплексах и сагиттальных распилах таза показать и назвать наружные и внутренние мужские половые органы. 2. .На целом трупе, органокомплексах и сагиттальных распилах таза показать и назвать наружные и внутренние женские половые органы. 3.Назвать и показать на нативных препаратах мышцы промежности. 4.Объяснить отличия мужской промежности от женской.
<u>Студент должен владеть:</u>	<ol style="list-style-type: none"> 1.латинской терминологией. 2.методами препарирования. 3.использовать в клинике полученные знания.

II. Необходимый уровень знаний:

а) из смежных дисциплин:

- 1)Развитие половой системы;
- 2)Возрастные особенности органов половой системы;
- 3)Микроскопическое строение органов половой системы.

б) из предшествующих тем:

- 1)Строение костей таза
- 2)Таз в целом.
- 3)Мышцы таза.
- 4)Строение брюшины.
- 5)Ход брюшины в малом тазу

в) из текущего занятия:

- 1)Общее строение и развитие органов мужской половой системы.
- 2) Общее строение и развитие органов женской половой системы.
- 3)Строение и размеры малого таза.

III Объект изучения:

- 1)Органы половой системы:
- 2) наружные мужские половые органы;
- 3) наружные женские половые органы;

- 4) внутренние мужские половые органы
- 5) внутренние женские половые органы;
- 6) мужская и женская промежность.

IV. Информационная часть.

Мужские половые органы.

Яички - парная мужская половая железа. Функцией яичек является образование мужских половых клеток - сперматозоидов и выделение в кровеносное русло мужских половых гормонов. Яички расположены в области промежности - мошонке. Левое яичко располагается ниже правого. Они отделены друг от друга перегородкой мошонки и окружены оболочками. Длина - 4 см, ширина - 3см, толщина - 2см., масса яичка равна 20-30 гр. Яичко имеет плотную консистенцию, овальную форму. В нем различают две поверхности: более выпуклую латеральную и медиальную, два края: передний, и задний, к которому прилежит придаток яичка. В яичке различают верхний конец, и нижний конец. На верхнем конце яичка часто встречается небольших размеров отросток, привесок яичка. Придаток яичка, расположен вдоль заднего края яичка. Различают закругленную расширенную верхнюю часть - головку придатка яичка, переходящую в среднюю часть - тело придатка яичка. Тело придатка яичка продолжается в суживающуюся нижнюю часть хвост придатка яичка. На головке придатка яичка встречается привесок придатка яичка. Мужские половые клетки (сперматозоиды) вырабатываются только в извитых семенных канальцах яичка. Все остальные канальцы и протоки яичка и придатка яичка являются семявыводящими путями.

Семявыносящий проток - парный орган, является непосредственным продолжением протока придатка яичка и заканчивается у места слияния с выделительным протоком семенного пузырька. Длина - 50 см. Исходя из топографических особенностей семявыносящего протока, в нем выделяют 4 части: яичковая часть, канатиковая часть, паховая часть и тазовая часть. Стенка семявыносящего протока состоит из слизистой, мышечной и адвентициальной оболочек.

Семенные пузырьки - парный орган, располагающийся в полости малого таза латерально от ампулы семявыносящего протока, сверху от предстательной железы, сзади и сбоку от дна мочевого пузыря, является секреторным органом. Поверхность семенного пузырька бугристая. Длина - 5 см, ширина - 2 см, толщина - 1 см. Выделительный проток семенного пузырька соединяется с конечным отделом семявыносящего протока и образует семявыбрасывающий проток, прободая предстательную железу и открывающийся в предстательную часть мужского мочеиспускательного канала, сбоку от семенного холмика.

Семенной канатик - образовался в процессе опускания яичка. Он представляет собой круглый тяж длиной 15-20 см, простирающийся от глубокого пахового кольца до верхнего конца яичка. В состав семенного канатика входят, яичковая артерия, артерия семявыносящего протока, лозовидное (венозное) сплетение, лимфатические сосуды яичка и его придатка, нервы, а также следы (остатки) влагищного отростка в виде тонкого фиброзного тяжа.

Предстательная железа - непарный мышечно-железистый орган, выделяющий секрет, входящий в состав спермы. По форме предстательная железа напоминает каштан. В предстательной железе различают основание, верхушку, две доли - правую и левую; среднюю долю (перешеек предстательной железы - эта доля гипертрофируется в старческом возрасте и затрудняет мочеиспускание. Переднюю поверхность, заднюю поверхность и нижнелатеральную поверхность. К лобковому симфизу от предстательной железы идут боковые и срединная лобково-предстательные связки и лобково-предстательная мышца.

Бульбоуретральная железа - парный орган, выделяющий вязкую жидкость, защищающую слизистую оболочку стенки мужского мочеиспускательного канала от раздражения ее мочой. Протоки бульбоуретральной железы, тонкие и длинные (около 3-4 см), прободая луковицу полового члена, открываются в мочеиспускательный канал.

Мошонка - представляет собой выпячивание передней брюшной стенки, имеющие две разобщенные камеры для мужских половых желез. Внутри мошонки в каждой ее камере располагается мужская половая железа.

В мошонке выделяется 7 слоев (оболочек), которые называются также оболочками яичка:

- 1) кожа
- 2) мясистая оболочка
- 3) наружная семенная фасция
- 4) фасция мышцы, поднимающая яичко
- 5) мышца, поднимающая яичко
- 6) внутренняя семенная фасция
- 7) влагищная оболочка яичка - в который выделяют два листка (две пластинки): пристеночную пластинку и внутреннюю.

Половой член - служит для выведения мочи из мочевого пузыря и выбрасывания семени в половые пути женщины. Половой член состоит из тела полового члена, которое заканчивается головкой, сходящей на своей вершине в виде овального наружного отверстия мужского мочеиспускательного канала. У головки полового члена различают наиболее широкую часть - венчик головки и суженную шейку головки. Задняя часть - корень полового члена, прикреплена к лобковым костям. Верхне-переднюю поверхность тела называют спинкой полового члена. На коже нижней поверхности полового члена имеется шов, который кзади продолжается на кожу мошонки и промежности. В переднем отделе тела полового члена кожа образует хорошо выраженную кожную складку, крайнюю плоть полового члена закрывающую головку, а затем переходит в кожу головки члена. На нижней стороне головки полового члена крайняя плоть соединена с головкой уздечкой крайней плоти, которая почти достигает края наружного отверстия мочеиспускательного канала. Кожа внутреннего листка крайней плоти содержит железы. Половой член состоит из 2 пещеристых тел, расположенных рядом сверху, и лежащего под ними одного губчатого тела. Задние концы

пещеристых тел заострены, расходятся в стороны в виде ножек полового члена, которые прикрепляются к нижним ветвям лобковых костей.

Мужской мочеиспускательный канал (мужская уретра) - непарный орган, имеет форму трубки диаметром 0,5-0,7 см и длиной 12-22 см, прободающий предстательную железу, мочеполовую диафрагму и губчатое тело полового члена. Мужской мочеиспускательный канал служит для выведения мочи и выбрасывания семени. Начинается он внутренним отверстием мочеиспускательного канала, в стенке мочевого пузыря, и заканчивается наружным отверстием, расположенным на головке полового члена. Топографически мужской мочеиспускательный канал подразделяют на 3 части: предстательную, перепончатую и губчатую, а с точки зрения подвижности - на фиксированную и подвижную. Предстательная часть - имеет длину около 3 см. На задней стенке предстательной части мочеиспускательного канала находится продолговатое возвышение гребень мочеиспускательного канала (уретры). Наиболее выступающая часть этого гребня носит название семенного холмика, или семенного бугорка, на вершине которого имеется углубление - предстательная маточка, являющаяся рудиментом конечного отдела парамезонефральных протоков. Перепончатая часть, мужского мочеиспускательного канала простирается от верхушки предстательной железы до луковицы полового члена.

Женские половые органы.

Яичник - парный орган, женская половая железа, располагается в полости малого таза. В яичниках развиваются и созревают женские половые клетки (яйцеклетки), а также образуются поступающие в кровь и лимфу женские половые гормоны. Яичник имеет овоидную форму. Цвет яичника беловато-розоватый. Масса яичника равна 5-8 г. Длина - 2,5 см, ширина - 1,5 см и толщина - до 1 см. В яичнике различают две свободные поверхности: медиальную, обращенную в сторону полости малого таза и латеральную, прилежащую к стенке малого таза. Поверхности яичника переходят в выпуклой свободный (задний) край, а спереди - в брыжеечный край, прикрепляющийся к брыжейке яичника. На этом края органа находится желобовидное углубление, получившее название ворот яичника, через которые в яичник входят артерия, нервы, выходят вены и лимфатические сосуды. Длинник яичника расположен вертикально, поэтому различают верхний трубный конец, обращенный к маточной трубе, и нижний маточный конец, соединенный с маткой собственной связкой яичника. К связному аппарату яичника относится также связка, подвешивающая яичник. Придаток яичника, находится между листками брыжейки маточной трубы позади и латеральнее яичника и состоит из продольного протока придатка и нескольких извитых впадающих в него канальцев - поперечных протоков, слепые концы которых обращены к воротам яичника.

Околяяичник - незначительных размеров образование, которое также залегает в брыжейке маточной трубы, возле трубного конца яичника. Везикулярные привески (стебельчатые гидатиды), имеют вид пузырьков, которые укреплены на длинных ножках и содержат в своей полости прозрачную жидкость. Везикулярные привески расположены латеральнее яичника, несколько ниже латеральной части (воронки) маточной трубы.

Маточная труба - парный орган, служит для проведения яйцеклетки от яичника в полость матки. Маточные трубы расположены в полости малого таза. Длина маточной трубы 10-12 см. Просвет маточной трубы с одной стороны сообщается с полостью матки очень узким маточным отверстием, с другой стороны открывается брюшным отверстием в брюшную полость, возле яичника.

Матка - непарный полый мышечный орган, в котором развивается зародыш, вынашивается плод. Матка расположена в средней части полости малого таза, лежит позади мочевого пузыря и впереди прямой кишки. Матка имеет грушевидную форму. В ней различают: дно, тело и шейку.

Место перехода тела матки в шейку сужено и носит название перешейка матки. Нижняя часть шейки матки вдается в полость влагалища, поэтому называется влагалищной частью, а верхняя часть шейки матки, лежащая выше влагалища, называется над влагалищной частью. Влагалищная часть шейки матки несет на себе отверстие матки, (маточный зев), ведущее из влагалища в канал шейки матки ограничено передней и задней губами.

Влагалище - непарный полый орган, имеющий форму трубки, расположенной в полости малого таза и простирающейся от матки до половой щели. Внизу влагалище проходит через мочеполовую диафрагму. Длина влагалища равна 8-10 см.

Влагалище своим верхним концом начинается от шейки матки, идет вниз, где нижним концом открывается в преддверие отверстием влагалища. Оно закрыто девственной плевой, место прикрепления которой отграничивает преддверие от влагалища.

Преддверие влагалища - непарное, ладьевидной формы углубление, ограниченной с боков медиальными поверхностями малых половых губ, внизу(сзади) находится ямка преддверия влагалища, вверху (вперед) - клитор. В глубине преддверия располагается непарное отверстие влагалища.

В преддверии влагалища открываются протоки больших и малых преддверных желез.

Большая железа преддверия (бартолинова) - парная, выделяет слизеподобную жидкость, увлажняющую стенки входа во влагалища.

Малые преддверные железы, располагаются в толще стенок преддверия влагалища, куда открываются их протоки.

Луковица преддверия имеет подковообразную форму и истонченной средней частью, расположенной между наружным отверстием мочеиспускательного канала и клитором.

Женский мочеиспускательный канал (женская уретра) - непарный орган, начинается от мочевого пузыря внутренним отверстием мочеиспускательного канала и заканчивается наружным отверстием; длина - 2,5-3,5 см, представляет собой короткую, слегка изогнутую и обращенную выпуклостью назад трубку.

В нижней части, в месте прохождения через мочеполовую диафрагму, женский мочеиспускательный канал окружен пучками мышечных волокон, образующих произвольный сфинктер.

Лобок сверху отделен от области живота лобковой бороздой, от бедер - тазобедренными бороздами. Лобок (лобковое возвышение) покрыт волосами, которые у женщин на область живота не переходят.

Большие половые губы представляют собой парную кожную складку округлой формы, упругую, длиной 7-8 см и шириной 2-3 см. Большие половые губы ограничивают с боков половую щель. Большие половые губы соединяются между спайками: более широкой-передней спайкой губ и узкой - задней.

Малые половые губы - парные продольные тонкие кожные складки, располагаются кнутри от больших половых губ в половой щели, ограничивая преддверия влагалища. Задние концы малых половых губ соединяются между собой и образуют поперечную складку-уздечку половых губ.

Клитор состоит из парного пещеристого тела клитора, каждое из которых начинается ножкой клитора от надкостницы нижней ветви лобковой кости. Ножки клитора имеют цилиндрическую форму и соединяются под нижней частью лобкового симфиза, образуя тело клитора. Сверху клитор ограничен крайней плотью, снизу имеется уздечка клитора.

Промежность занимает область, ограниченную спереди нижним краем лобкового симфиза, сзади-верхушкой копчика, а по бокам - нижними ветвями лобковых и седалищных костей и седалищными буграми.

Поперечная линия, соединяющая седалищные бугры, разделяет эту область на две части, имеющие форму треугольников: передневерхняя получила название мочеполовой области, а нижнезадняя - заднепроходной области

В пределах мочеполовой области находится так называемая мочеполовая диафрагма, а в заднепроходной области - диафрагма таза.

Мочеполовая диафрагма занимает переднюю часть промежности и имеет форму треугольника, вершина которого обращена к лобковому симфизу. Стороны ограничены нижними ветвями лобковых и седалищных костей, основание соответствует линии, соединяющей седалищные бугры.

Через мочеполовую диафрагму у мужчин проходит мочеиспускательный канал, у женщин - мочеиспускательный канал и влагалище.

Мышцы мочеполовой диафрагмы:

Поверхностные:

- 1.поверхностная поперечная мышца промежности;
- 2.седалищно-пещеристая мышца;
- 3.луковично-губчатая мышца

Глубокие:

- 1.поперечная мышца промежности;
- 2.сфинктер мочеиспускательного канала

Мышцы диафрагмы таза:

Поверхностный слой:

- 1.наружный сфинктер заднего прохода

Глубокий слой:

- 2.мышца, поднимающая задний проход
- 3.копчиковая мышца

Фасции промежности:

- 1). Поверхностная (подкожная) фасция промежности,
- 2). Нижняя фасция диафрагмы таза
- 3). Верхняя фасция диафрагмы таза,
- 4). Нижняя фасция мочеполовой диафрагмы,
- 5). Верхняя фасция мочеполовой диафрагмы,

Женская промежность имеет некоторые характерные особенности: так, мочеполовая диафрагма у женщин имеет большие размеры в ширину, через нее проходит не только мочеиспускательный канал, но и влагалище. Мышцы этой области выражены слабее, чем одноименные мышцы у мужчин. Парная поверхностная поперечная мышца промежности нередко вообще отсутствует. Также слабо развита и глубокая поперечная мышца промежности. Обе фасции (верхняя и нижняя) мочеполовой диафрагмы у женщин, напротив, более прочная. Мышечные пучки сфинктера женского мочеиспускательного канала охватывают также и влагалище, вплетаясь в его стенку. Сухожильный центр промежности находится между влагалищем и заднепроходным отверстием, состоит из переплетающихся сухожильных и эластических волокон.

Седалищно-прямокишечная (анальная) ямка находится в области промежности, по бокам от заднепроходного отверстия; заполнена жировой клетчаткой, содержит сосуды и нервы. Вершина седалищно-прямокишечной ямки соответствует нижнему краю сухожильной дуги фасции таза. Латеральную стенку седалищно-прямокишечной ямки образуют покрытая фасцией внутренняя запирающая мышца и внутренняя поверхность седалищного бугра. Медиальная стенка ограничена наружной поверхностью мышцы, поднимающей задний проход, и наружным сфинктером заднего прохода, покрытыми нижней фасцией диафрагмы таза. Заднюю стенку седалищно-прямокишечной ямки образуют задние пучки мышцы, поднимающей задний проход, и копчиковая мышца. Передней стенкой седалищно-прямокишечной ямки являются поперечные мышцы промежности.

Возрастные особенности женских и мужских половых органов.

Яичник у новорожденной девочки имеет цилиндрическую форму. В период второго детства (8—12 лет) форма яичника становится яйцевидной. Длина яичника у новорожденной равна 1,5—3,0 см, ширина — 4—8 мм. В период первого детства длина становится равной 2,5 см. В подростковом и юношеском возрасте длина яичника увеличивается до 5 см, ширина достигает 3 см, толщина — 1,5 см. Масса яичника у новорожденной равна 0,16 г, в грудном возрасте (до 1 года) — 0,84 г, в период первого детства (4—7 лет) — 3,3 г и в юношеском возрасте — 6,03 г. У женщин после 40—50 лет масса яичников уменьшается, а после 60—70 лет происходит постепенная атрофия яичников. Поверхность яичников гладкая у новорожденных и в грудном возрасте. Начиная с подросткового возраста на их поверхности появляются неровности, бугристости, обусловленные набуханием созревающих фолликулов и наличием желтых тел в ткани яичника. У новорожденных в ткани яичников имеются примордиальные фолликулы, в грудном возрасте

появляются первичные фолликулы яичника. В подростковом возрасте в корковом веществе яичников образуются вторичные (пузырчатые) фолликулы, которые на разрезах органа имеют вид полостей со светлым содержимым. У новорожденных яичники еще расположены вне полости малого таза, над лобковым симфизом, и сильно наклонены кпереди. К 3—5 годам яичники в результате смещения вниз и поворота вокруг своей длинной оси примерно на 90° приобретают поперечное положение. К периоду первого детства (4—7 лет) яичники опускаются в полость малого таза, где принимают то положение, которое свойственно им у взрослой женщины.

Матка у новорожденной, в грудном возрасте и в период раннего детства (до 3 лет) имеет цилиндрическую форму, уплощена в переднезаднем направлении. В период второго детства матка становится округлой, ее дно расширяется. У подростков матка становится грушевидной. Эта форма сохраняется и у взрослой женщины. Длина матки у новорожденной составляет 3,5 см ($2/5$ длины ее составляет шейка), к 10 годам она увеличивается до 3 см, в юношеском возрасте — до 5,5 см. У взрослой женщины длина матки равна 6—8 см. В период второго детства (8—12 лет) длина тела и шейки матки почти одинаковы, у подростков длина тела матки относительно увеличивается, а в юношеском возрасте достигает 5 см.

Масса матки возрастает вначале медленно, а затем быстро. У новорожденной масса матки равна 3—5 г, в подростковом возрасте (12—15 лет) — примерно 6,5 г, а в юношеском возрасте (16—20 лет) — 25—30 г. Максимальную массу (45—80 г) матка имеет в возрасте 30—40 лет, а после 50 лет ее масса постепенно уменьшается.

Канал шейки матки у новорожденной широкий, обычно содержит слизистую пробку. Слизистая оболочка матки образует разветвленные складки, которые к 6—7 годам сглаживаются. Маточные железы немногочисленны, однако по мере увеличения возраста девочки их количество увеличивается, строение усложняется, а к периоду полового созревания они становятся разветвленными. Мышечная оболочка матки, слаборазвитая у новорожденной девочки, утолщается в процессе роста матки, особенно после 5—6 лет.

У новорожденных матка наклонена кпереди. Шейка матки направлена книзу и кзади. Расположена матка высоко, выступает над лобковым симфизом. Связки матки слабые, поэтому она легко смещается в стороны. После 7 лет в окружности матки между листками ее широких связок появляется большое количество соединительной и жировой ткани. По мере увеличения размеров таза и в связи с опусканием расположенных в нем органов матка постепенно смещается вниз и занимает в подростковом возрасте положение, свойственное этому органу у половозрелой женщины. В пожилом и старческом возрасте в связи с уменьшением жировой ткани в полости малого таза подвижность матки увеличивается.

Маточные трубы у новорожденной изогнутые и не соприкасаются с яичниками. В период созревания (в подростковом возрасте) в связи с ростом матки, ее широких связок и увеличением полости малого таза маточные трубы теряют извилистость, опускаются книзу, приближаются к яичникам. Длина маточной трубы у новорожденной равна примерно 3,5 см, в период полового созревания быстро увеличивается. У пожилых женщин стенка маточной трубы резко истончается за счет атрофии мышечной оболочки, складки слизистой оболочки сглаживаются.

Влагалище у новорожденной короткое (2,5—3,5 см), дугообразно изогнуто, передняя стенка его короче задней. Нижний отдел влагалища обращен кпереди. В результате продольная ось влагалища с осью матки образует тупой угол, открытый кпереди. Отверстие влагалища узкое. До 10 лет влагалище изменяется мало, быстро растет в подростковом возрасте.

Лобок у новорожденной девочки выпуклый, большие половые губы рыхлые, как бы отечны. Малые половые губы прикрыты большими половыми губами не полностью. Преддверие влагалища глубокое, особенно в передней его части, где находится наружное отверстие мочеиспускательного канала. В задней трети преддверие влагалища ограничено большими половыми губами, а в передних отделах — малыми; девственная плева плотная. Железы преддверия у новорожденной развиты слабо.

Для рентгенологического исследования матки в ее полость вводят контрастное вещество.

На рентгенограмме тень полости матки имеет вид треугольника со слегка вогнутыми сторонами. Основание треугольника обращено вверх, а вершина — вниз. Верхние углы полости матки соответствуют отверстиям маточных труб, нижний угол — внутреннему отверстию канала шейки матки. Полость матки вмещает от 4 до 6 мл контрастной жидкости.

Возрастные особенности

Яичко до периода полового созревания (13—15 лет) растет медленно, а затем его развитие резко ускоряется. У новорожденного длина яичка равна 10 мм, масса — 0,2 г. К 14 годам длина яичка увеличивается в 2—2,5 раза (до 20—25 мм), а масса достигает 2 г. В 18—20 лет длина яичка составляет 38—40 мм, а масса увеличивается до 20 г. В зрелом возрасте (22 года и позже) размеры и масса яичка возрастают незначительно, а после 60 лет несколько уменьшаются. Во все возрастные периоды правое яичко крупнее и тяжелее левого и расположено выше его.

Придаток яичка относительно крупный. Длина придатка яичка у новорожденного равна 20 мм, масса составляет 0,12 г. В течение первых 10 лет придаток яичка растет медленно, затем рост его ускоряется.

Привесок яичка, придаток привеска яичка и привесок придатка яичка у новорожденного имеют относительно крупные размеры, растут до 8—10 лет, а затем постепенно подвергаются обратному развитию.

У новорожденного извитые и прямые семенные канальцы, а также канальцы сети яичка не имеют просвета, который появляется к периоду полового созревания. В юношеском возрасте диаметр семенных канальцев удваивается, у взрослых мужчин он увеличивается в 3 раза по сравнению с диаметром семенных канальцев у новорожденных.

К моменту рождения яички должны опуститься в мошонку. Однако при задержке опускания яичек у новорожденного они могут находиться в паховом канале (забрюшинно). В этих случаях яички опускаются в мошонку позже, причем правое яичко расположено выше, чем левое.

Поперечник семенного канатика у новорожденного равен 4,0—4,5 мм. Семьяносящий проток очень тонкий, продольный мышечный слой в его стенке отсутствует (появляется к 5 годам). Мышца, поднимающая яичко, развита слабо. До 14 лет семенной канатик и составляющие его образования растут медленно, а затем их рост ускоряется. Толщина семенного канатика у подростка 15 лет равна примерно 6 мм, поперечник семьяносяще-го протока — 1,6 мм.

Семенные пузырьки у новорожденного развиты слабо, длина пузырька равна 1 мм, полость очень маленькая. До 12-14 лет семенные пузырьки растут медленно, в подростковом возрасте (13-15 лет) их рост ускоряется, размеры и полость заметно возрастают. С возрастом изменяется положение семенных пузырьков. У новорожденного они расположены высоко в связи с высоким положением мочевого пузыря, со всех сторон покрыты брюшиной. К 2 годам пузырьки опускаются и оказываются лежащими забрюшинно. Брюшина прилежит только к их верхушкам. Семявыбрасывающие протоки у новорожденного короткие (длиной 8-12 мм).

У новорожденного и детей грудного возраста (до 1 года) предстательная железа шаровидная, так как правая и левая доли еще не выражены. Расположена железа высоко, на ощупь мягкая, железистая ткань не развита. Ускоренный рост железы отмечается после 10 лет. К подростковому возрасту появляются доли и железа приобретает форму, характерную для железы взрослого человека. В этот период внутреннее отверстие мужского мочеиспускательного канала как бы смещается к передне-верхнему краю предстательной железы. Железистая паренхима предстательной железы быстро развивается в подростковом возрасте. В это время формируются предстательные протоки и железа приобретает форму, свойственную железе взрослого мужчины. К 20-25 годам предстательная железа полностью развита. У 30—50 % мужчин старше 55—60 лет наблюдается увеличение предстательной железы, главным образом ее перешейка (гипертрофия простаты). Масса железы у новорожденного составляет 0,82 г, в 1-3 года — 1,5 г, в период второго детства (8-12 лет) — 1,9 г, а в подростковом возрасте (13-16 лет) — 8,8 г.

Бульбоуретральные железы у новорожденного развиты слабо, их эпителий и капсула мало дифференцированы.

Длина полового члена у новорожденного равна 2,0—2,5 см, крайняя плоть длинная, полностью закрывает головку полового члена. Половой член растет до периода полового созревания медленно, а затем рост его ускоряется.

Мошонка у новорожденного имеет небольшие размеры, кожный покров ее сморщенный вследствие наличия хорошо развитой мясистой оболочки. Интенсивный рост мошонки наблюдается в период полового созревания.

V. Практическая работа:

Задание № 1. На изолированном комплексе органов мужской половой системы найдите яички, определите их латеральные и медиальные поверхности, передний и задний края, верхний и нижний концы. Обратите внимание на то, что левое яичко всегда располагается несколько ниже правого. Вдоль заднего края яичка определите положение его придатка, покажите головку, тело и хвост придатка яичка. На сагитальном разрезе яичка покажите белочную оболочку и паренхиму органа. По заднему краю яичка определите фиброзное утолщение - средостение яичка и отходящие от него более тонкие перегородки, подразделяющие паренхиму яичка на дольки. На разрезе яичка и на схеме покажите расположенные по периферии извитые семенные канальцы и более центрально проходящие семенные канальцы, сливающиеся в области средостения яичка в сеть яичка. На схеме поясните положение и ход выносящих канальцев яичка, направляющихся к головке придатка канал придатка, продолжающийся в семявыносящий проток.

Задание № 2. На комплексе мужских мочеполовых органов покажите семявыносящий проток и вылепите его яичковую, канатиковую предстательную части. В нижнем отделе, в области малого таза покажите ампулу семявыносящего протока. На схеме рассмотрите структуру его стенки, покажите фиброзный, мышечный и слизистый слои.

Задание № 3. Латерально от семявыносящих протоков, между дном мочевого пузыря и прямой кишкой найдите семенные пузырьки. По схеме покажите, что на нижнем заостренном конце каждого пузырька начинается экскреторный проток, который в толще предстательной железы после соединения с семявыносящим протоком той же стороны образует семявыбрасывающий проток. По схеме поясните, что последний представляет собой тоненький каналец, открывающийся в предстательную часть мочеиспускательного канала у основания семенного бугорка.

Задание № 4. На комплексе мужских мочеполовых органов найдите предстательную железу, располагающуюся под мочевым пузырем и охватывающую начальный отдел мочеиспускательного канала. Покажите обращенное к мочевому пузырю основание предстательной железы и ее верхушку, примыкающую к мочеполовой диафрагме. Определите переднюю, выпуклую поверхность железы, обращенную к лобковому симфизу и ее заднюю поверхность, прилежащую к прямой кишке. Покажите перешеек предстательной железы, расположенный между обоими семявыбрасывающими протоками и задней стенкой уретры. Определите положение правой и левой долей предстательной железы.

Задание № 5. На схеме перечислите элементы, входящие в состав семенного канатика - артерии, вены, нервы, лимфатические сосуды яичка, семявыносящий проток, мышцу, поднимающую яичко. Покажите на схеме и на музейном препарате оболочки яичка и семенного канатика: кожу, мясистую оболочку, наружную фасцию мышцы, поднимающей яичко, мышцу, поднимающую яичко, внутреннюю семенную фасцию, влагалищную оболочку яичка с ее париетальным и висцеральным листками, а также белочную оболочку яичка.

Задание № 6. Покажите элементы строения мужского полового члена на рисунке и в атласе и по возможности на препарате; парные цилиндрические пещеристые тела, задние концы которых прикрепляются к нижним ветвям лобковых костей и лежащее снизу этих тел непарное губчатое тело, образующее спереди головку, а сзади луковицу полового члена. Укажите положение корня, тела и головки полового члена, покажите наружное отверстие мочеиспускательного канала, крайнюю плоть и препуциальный мешок.

Задание № 7. На схеме и распиле мужского таза определите положение и ход мужского мочеиспускательного канала. Покажите его основные части - предстательную, перепончатую и губчатую. В предстательной части обратите внимание на наличие в среднем ее отделе семенного бугорка и отверстий семявыбрасывающих протоков. Обратите внимание на узость и ригидность перепончатой части мужского мочеиспускательного канала. В губчатой его части на схеме покажите расширения в области луковицы губчатого тела и ладьевидной ямки. Объясните расположение и изгибы уретры, требующих применения особых приемов при катетеризации мочевого пузыря. Местоположение первого изгиба - губчатая часть уретры между ее фиксированным и свободным отделом. Второй изгиб мужской уретры с вогнутостью, обращенной к симфизу, покажите между предстательной и перепончатой частями уретры.

Задание № 8. На вскрытом трупе и изолированном комплексе женских половых органов найдите яичники. Выделите в каждом яичнике оращенный к маточной трубе верхний, трубный конец, нижний, обращенный к матке, маточный конец. Определите латеральную медиальную поверхности яичника, его свободный и брыжеечный края. Покажите

ворота яичника, место, где в орган проникают его сосуды и нервы. Найдите собственную связку яичника - круглый тяж между двумя листками широкой маточной связки, идущий от маточного конца яичника к латеральному краю матки, а также подвешивающую связку яичника, спускающуюся к нему сверху от боковой стенки таза. Поясните, что в толще этой связки проходят сосуды и нервы яичника.

Задание № 9. На срезе яичника и на схеме покажите расположение вторичных пузырьчатых фолликулов, в которых находятся женские половые клетки. Убедитесь в том, что наружная поверхность женских половых желез не покрыта брюшиной. На вскрытом трупe и изолированном комплексе женских половых органов найдите маточные трубы. Покажите их маточную часть, заключенную в стенке матки, перешеек - равномерно суженный отдел, ближайший к матке, ампулу - следующий кнаружи за перешейком отдел трубы, и воронку, представляющую собой продолжение ампулы, снабженную многочисленными трубными бахромками. На верхушке воронки найдите брюшное отверстие трубы. На схеме покажите серозную, мышечную и слизистую оболочки стенки маточной трубы. На препарате и таблице найдите брыжейку маточной трубы, отметьте, что в ней находятся придатки яичника.

Задание № 10. На трупe, изолированном комплексе женских половых органов и сагиттальном распиле женского таза покажите матку, обратите внимание на ее нормальное положение с наклоном вперед и изгибом вперед. Найдите дно матки - верхнюю ее часть, ступающую выше линии входа в матку маточных труб, ее тело, имеющее форму суживающегося книзу треугольника и шейку, являющуюся продолжением тела книзу. В составе шейки матки выделите обращенную во влагалище влагалищную часть и расположенную выше него надвлагалищную часть. Покажите шейный канал, перешеек и маточное отверстие канала шейки. На разрезе матки и на схеме умейте показать слои стенки матки: периметрий, миометрий и эндометрий. Обратите внимание на то, что брюшина покрывает спереди матку до места соединения тела с шейкой, а сзади продолжается на заднюю стенку влагалища и переходит на прямую кишку. На сагиттальном распиле таза между маткой и мочевым пузырем спереди и прямой кишкой сзади покажите пузырно-маточное и прямокишечно-маточное углубления. Найдите широкие связки матки, следующие от ее латеральных краев к боковым стенкам таза. От верхних углов матки вперед, вверх и латерально к глубокому кольцу пахового канала проходит круглая связка матки. Отметьте положение параметрия между листками широкой связки матки по бокам от нее.

Задание № 11. На сагиттальном распиле таза и схеме покажите расположение влагалища, выделите его переднюю и заднюю стенки и свод - желобообразное пространство между шейкой матки и стенками влагалища. На схеме посмотрите основные слои стенки влагалища - соединительнотканый, мышечный и слизистый.

Задание № 12. На изолированном препарате женских половых органов покажите расположение больших и малых половых губ, у переднего конца последних покажите клитор, сзади от которого найдите наружное отверстие мочеиспускательного канала. По сторонам от отверстия влагалища, в преддверии влагалища, у корней малых губ отметьте положение больших желез преддверия (бартолиниевых желез).

Задание № 13. На влажном препарате, муляже и костном тазе определите границы промежности как пространства, соответствующего выходу из малого таза и выполненного мышцами и фасциями данной области. Умейте показать границы промежности: спереди - лобковый симфиз, сзади - верхушка копчика, слева и справа - седалищные бугры. Поясните подразделение этого пространства на два треугольника, соответствующих мочеполовой и анальной областям. Поясните, что оба треугольника эти заняты мочеполовой и тазовой диафрагмами и прилегают друг к другу своими основаниями почти под прямым углом, причем мочеполовая диафрагма располагается почти фронтально, а тазовая - горизонтально. На мышечном препарате и муляже покажите мочеполовую диафрагму, ограниченную лобковым симфизом спереди и ветвями лобковых и седалищных костей по бокам. Отметьте органы, проходящие через мочеполовую диафрагму: у мужчин перепончатая часть уретры, у женщин уретра и влагалище. Покажите тазовую диафрагму, закрывающую задний треугольник промежности, вершину которого составляет копчик, а два латеральных угла - седалищные бугры. Сквозь нее у мужчин и у женщин проходит прямая кишка.

Задание № 14. На мышечном препарате и на муляже покажите наличие двух слоев мышц в области мочеполовой диафрагмы. В глубоком слое мышц найдите глубокую поперечную мышцу промежности, начинающуюся от седалищных бугров и ветвей седалищных костей и прикрепляющуюся в сухожильном центре промежности. В месте, где через мочеполовую диафрагму проходит уретра, укажите на изменение направления волокон глубокой поперечной мышцы промежности, приобретающих круговой ход, формируя сфинктер мочеиспускательного канала. Среди поверхностного слоя мышц мочеполовой диафрагмы выделите положение луковично-губчатой мышцы. Отметьте, что у мужчин она начинается от нижней поверхности луковички полового члена, охватывает ближайшую часть губчатого тела и по средней линии соединяется с мышцей противоположной стороны в области шва. У женщин эта мышца окружает отверстие влагалища. Покажите седалищно-пещеристые мышцы, которые начинаются от седалищных бугров и прикрепляются к пещеристым телам полового члена или клитора. Найдите поверхностную поперечную мышцу промежности, идущую от седалищного бугра до средней линии к центру промежности.

Задание № 15. В составе диафрагмы таза найдите мышцу, поднимающую задний проход, начинающуюся от нижней ветви лобковой кости, от фасции внутренней запирающей мышцы и тазовой поверхности седалищной кости; она соединяется внизу с пучками такой же мышцы противоположной стороны и оплетает прямую кишку, а также на переднем отделе мочевой пузырь и влагалище у женщин и часть ее волокон оканчивается на верхушке копчика. Покажите копчиковую мышцу, начинающуюся от седалищной сети и прикрепляющуюся к боковому краю копчика и к верхушке крестца. На таблице разберите ход тазовой фасции и покажите ее париетальную часть, выстилающую стенки малого таза, и висцеральную часть, заворачивающуюся на органы таза и облегающую их. Определите положение нижней и верхней фасций мочеполовой диафрагмы, покрывающих соответственно спереди и сзади глубокую поперечную мышцу промежности и сфинктер уретры. Покажите расположение поверхностей фасции промежности, покрывающей поверхностные мышцы мочеполовой диафрагмы. Отметьте, что у женщин эта фасция делится на две половины преддверия влагалища. На препарате между седалищными буграми и прямой кишкой покажите расположение седалищно-прямокишечных ямок.

VI. Контрольные вопросы:

- 1) Общая характеристика половой системы.
- 2) Назовите мужские половые органы, которые относятся к наружным, какие к внутренним.
- 3) Назовите женские половые органы, которые относятся к наружным, какие к внутренним.
- 4) Назовите оболочки яичка.
- 5) Каков ход семени?
- 6) Роль бульбоуретральных желез.
- 7) К чему приводит увеличение простаты?
- 8) Матка, ее строение и функции.
- 9) Каково практическое значение прямокишечно - маточного углубления?
- 10) Яичник, его строение и функции.
- 11) Назовите границы и отделы промежности.
- 12) Перечислите мышцы, образующие диафрагму таза.
- 13) Перечислите мышцы, образующие мочеполовую диафрагму.
- 14) Назовите различия строения мужской и женской промежности.

VII. Учебные задачи:

Задача № 1. При вскрытии трупа 5-летней девочки патологоанатом обнаружил матку двурогой формы.

1. Чем можно объяснить такую врожденную аномалию органа?
2. Какие органы развиваются из не слившихся частей мюллеровых протоков в норме?

Ответ:

1. Двурогая матка образуется в пренатальном онтогенезе при неполном слиянии мюллеровых протоков.
2. Из не слившихся частей мюллеровых протоков образуются маточные трубы.

Задача № 2. У мужчины пожилого возраста нарушен процесс мочеиспускания. Врач-уролог при осмотре обнаружил значительное увеличение простаты.

1. Какая связь существует между железой и мочеиспускательным каналом?
2. Какое влияние оказывает железа на функцию мочеиспускательного канала?

Ответ:

1. Простата охватывает начальную часть мужского мочеиспускательного канала.
2. Как мышечно-железистый орган простаты является произвольным сфинктером мочеиспускательного канала, препятствующим истечению мочи во время эякуляции.

VIII. Контрольные тесты:

- 1) Укажите анатомические образования, служащие границами промежности:
 - а. нижние ветви лобковой кости
 - б. седалищные бугры
 - в. верхние ветви лобковой кости
 - г. верхушка копчика
- 2) Укажите составные части матки:
 - а. дно;
 - б. тело;
 - в. перешеек;
 - г. шейка.
- 3) Укажите поверхностные мышцы диафрагмы таза:
 - а. копчиковая мышца
 - б. мышца, поднимающая задний проход
 - в. наружный сфинктер заднего прохода
 - г. сфинктер мочеиспускательного канала
- 4) Укажите связки соединяющие яичник со стенкой таза:
 - а. собственная связка яичника;
 - б. брыжейка яичника;
 - в. связка, подвешивающая яичник;
 - г. круглая связка матки.
- 5) Укажите место расположения везикулярных яичников фолликулов (граафовых пузырьков):
 - а. в мозговом веществе;
 - б. в корковом веществе;
 - в. в белочной оболочке;
 - г. в воротах яичника.
- 6) Средостения яичка находятся на:
 - а. медиальной поверхности;
 - б. латеральной поверхности;
 - в. переднем крае;
 - г. заднем крае.
- 7) Укажите анатомические образования, которые входят в состав полового члена:
 - а. одно пещеристое тело;
 - б. два пещеристых тела;

- в. два губчатых тела;
- г. одно губчатое тело.

8) Какие составные часть выделяют в предстательной железе:

- а. верхняя доля;
- б. нижняя доля;
- в. средняя доля;
- г. все верно.

9) В состав семенного канатика не входят:

- а. семявыносящий проток;
- б. сосуды;
- в. нервы;
- г. семявыбрасывающий проток.

10) Укажите составные части маточной трубы.

- а. маточная часть
- б. ампула маточной трубы
- в) перешеек маточной трубы
- г) воронка маточной трубы

Ответы к тестам:

1	2	3	4	5	6	7	8	9	10
а,в,г	а,б,в,г	в	в	б	г	б,г	а,б,в	г	а,б,в,г

X Анатомическая терминология:

Русское название	Латинское название
Яичник	Ovarium
Медиальная поверхность	Facies medialis
Латеральная поверхность	Facies lateralis
Брыжеечный край	Margo mesovaricus
Свободный край	Margo liber
Трубный конец	Extremitas tubaria
Маточный конец	Extremitas uterina
Брыжейка яичника	Mesovarium
Ворота яичника	Hilus ovarii
Корковое вещество	Cortex ovarii
Мозговое вещество	Medulla ovarii
Строма яичника	Stroma ovarii
Первичные яичниковые фолликулы	Folliculi ovarici primarii
Везикулярные яичниковые фол-лы	Folliculi ovarici vesiculosi
Яйцеклетка	Ovum
Покрышка фолликула	Theca folliculi
Желтое тело	Corpus luteum
Беловатое тело	Corpus albicans
Связка, подвешивающая яичник	Lig. Suspensorium ovarii
Собственная связка яичника	Lig. ovarii proprium
Маточная труба	Tuba uterina
Воронка маточной трубы	Infundibulum tubae uterinae
Брюшное отверстие маточной трубы	Ostium abdominale tubae uterinae
Бахромки трубы	Fimbriae tubae
Яичниковая бахромка яичника	Fimbria ovarica
Яичко	Testis
Медиальная поверхность	Facies medialis
Латеральная поверхность	Facies lateralis
Передний край	Margo anterior
Задний край	Margo posterior
Верхний конец	Extremitas superior
Нижний конец	Extremitas inferior
Белочная оболочка	Tunica albuginea
Перегородочки яичка	Septula testis
Дольки яичка	Lobuli testis
Средостение яичка	Mediastinum testis
Извитые семенные каналы	Tubuli seminiferi contorti
Прямые семенные каналы	Tubuli seminiferi recti
Сеть яичка	Rete testis

Выносящие каналцы яичка	Ductuli efferentes testis
Влагалищная оболочка яичка	Tunica vaginalis testis
Висцеральная пластинка	Lamina visceralis
Париетальная пластинка	Lamina parietalis
Придаток яичка	Epididymis
Головка придатка яичка	Caput epididymidis
Тело придатка яичка	Corpus epididymidis
Хвост придатка яичка	Cauda epididymidis
Дольки придатка яичка	Lobuli epididymidis
Привесок яичка	Appendix testis
Придатка привеска яичка	Paradidymis

X. Препараты и учебные пособия:

Комплекс органов мужской половой системы, сагиттальный разрез яичка, сагиттальный распил мужского таза. Учебник. Атлас анатомии человека. Труп со вскрытой брюшной полостью. Комплекс органов женской половой системы. Сагиттальный распил женского таза. Учебные таблицы. Учебник. Атлас анатомии человека. Тесты II уровня и эталоны ответов к ним. Таблицы. Препарат костного таза. Препараты мужской и женской промежности. Муляж промежности Учебник. Атлас анатомии человека, т. 2. Таблицы женской мужской промежности. Тесты II уровня и эталоны ответов к ним. Таблицы.

ВНЕАУДИТОРНАЯ САМОСТОЯТЕЛЬНАЯ РАБОТА. МЕТОДИЧЕСКИЕ РЕКОМЕНДАЦИИ К ВНЕАУДИТОРНОЙ САМОСТОЯТЕЛЬНОЙ РАБОТЕ ПО ТЕМЕ: АНАТОМИЯ И ТОПОГРАФИЯ МУЖСКИХ И ЖЕНСКИХ ПОЛОВЫХ ОРГАНОВ. АНАТОМИЯ И ТОПОГРАФИЯ ЯИЧКА И ЕГО ПРИДАТКА.

1. Исходный уровень знаний:

1. Какие мужские половые органы относятся к наружным, а какие к внутренним.
2. Анатомическое строение яичка и его придатка.
3. Роль извитых канальцев яичка.
4. Чем представлены семявыносящие пути.

2. Целевые задачи

Студент должен знать:

1. Знать органы, входящие в состав мужской половой системы.
2. Чем представлена паренхима яичка.
3. Оболочки яичка.
4. Пути выведения семени.
5. Процесс опускания яичка в мошонку.

Студент должен уметь:

1. Показать на сагиттальном распиле мужского таза место расположения и оболочки яичка.
2. Показать на сагиттальном разрезе яичка средостение и дольки препарата.
3. Показать на препарате отделы придатка яичка.

3. Задания для самостоятельной работы:

1. Опишите оболочки яичка. _____

2. Топография яичка. _____

3. Где образуются мужские половые клетки (сперматозоиды)? _____

4. Чем образованы средостение и дольки яичка? _____

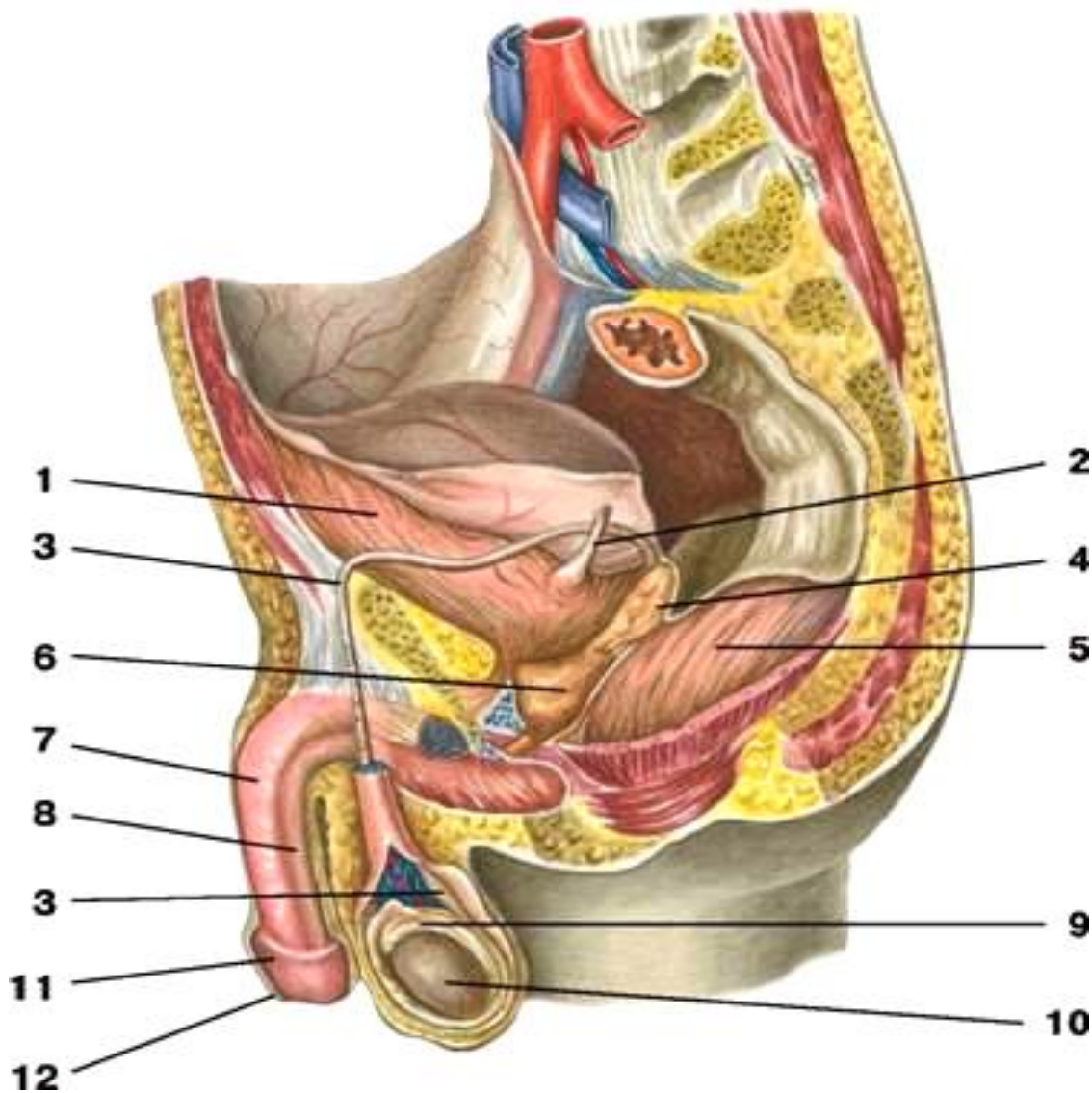
5. Топография придатка и его отделы. _____

4. Вопросы для самоконтроля

- 1). Какая роль отводится извитым канальцам яичка? _____
- 2). Внутреннее строение яичка и придатка. _____
- 3). Чем представлены семявыносящие пути? _____

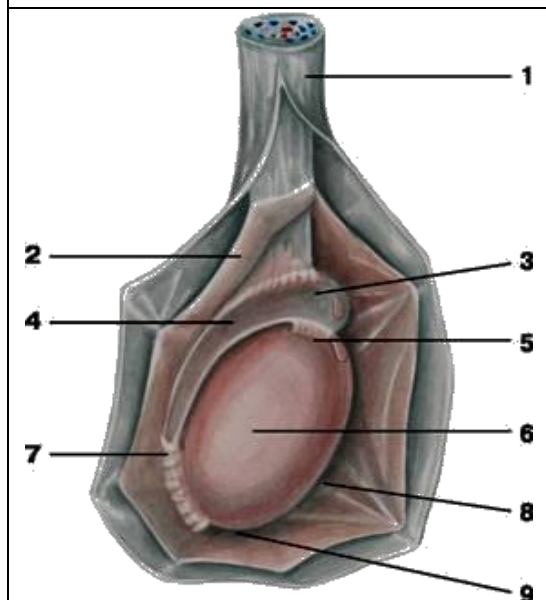
5. Сделайте обозначение к рисункам

Сагиттальный срез мужского таза



<u>1</u>	7
<u>2</u>	8
<u>3</u>	9
<u>4</u>	10
<u>5</u>	11
<u>6</u>	12

Яичко – внешнее строение



1.
2.
3.
4.
5.
6.
7.
8.
9.

Внутреннее строение яичка

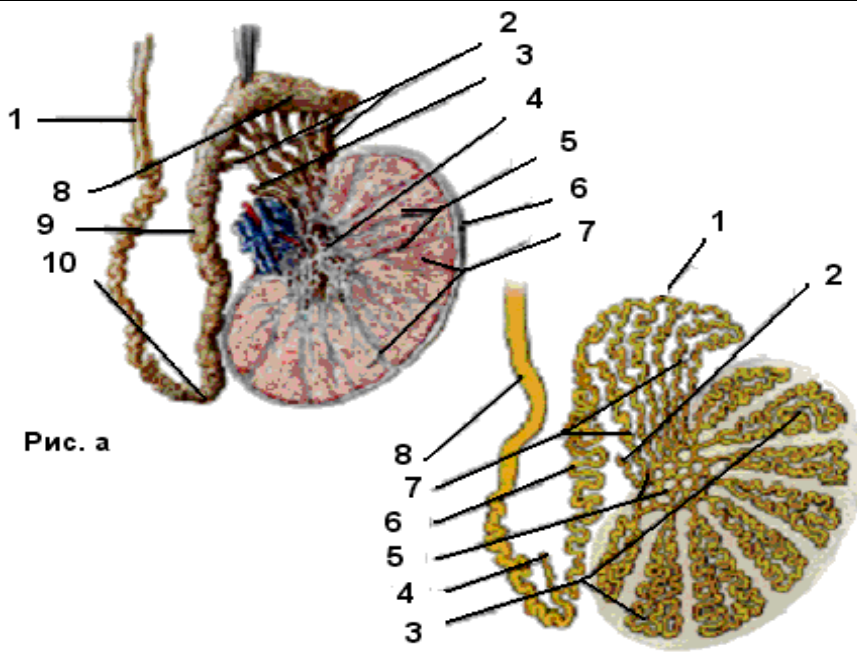


Рис. а

Рис. б

Рис. А

Рис. Б

1.
2.
3.
4.
5.
6.
7.
8.
9.
10.

1.
2.
3.
4.
5.
6.
7.
8.

Методические рекомендации к внеаудиторной самостоятельной работе по теме:
**АНАТОМИЯ И ТОПОГРАФИЯ СЕМЕННОГО КНАТИКА,
СЕМЯВЫНОСЯЩЕГО ПРОТОКА И СЕМЕННЫХ ПУЗЫРЬКОВ.**

1. Исходный уровень знаний:

1. Топография семенных канатиков, семявыносящего протока и семенных пузырьков.
2. Отделы и стенки семявыносящего протока.
3. Отношение семенного пузырька к брюшине.

2. Целевые задачи

Студент должен знать:

1. Строение семенного канатика.
2. Элементы, входящие в состав семенного канатика.
3. Топографию семявыносящего протока.
4. Топографию и функцию семенных пузырьков.
5. Формирование и расположение семявыбрасывающего канала.

Студент должен уметь:

1. Показать на препарате, в области малого таза, ампулу семявыносящего протока.
2. Показать на сагиттальном распиле мужского таза ход семенного канатика.
3. Показать на препарате семенные пузырьки и место выхода семявыбрасывающего протока.

3. Задания для самостоятельной работы:

1. Составьте схему семявыносящих путей.

2. Объясните, как образуется семявыбрасывающий проток. _____

3. Каким органом является семенной пузырь. _____

4. Вопросы для самоконтроля

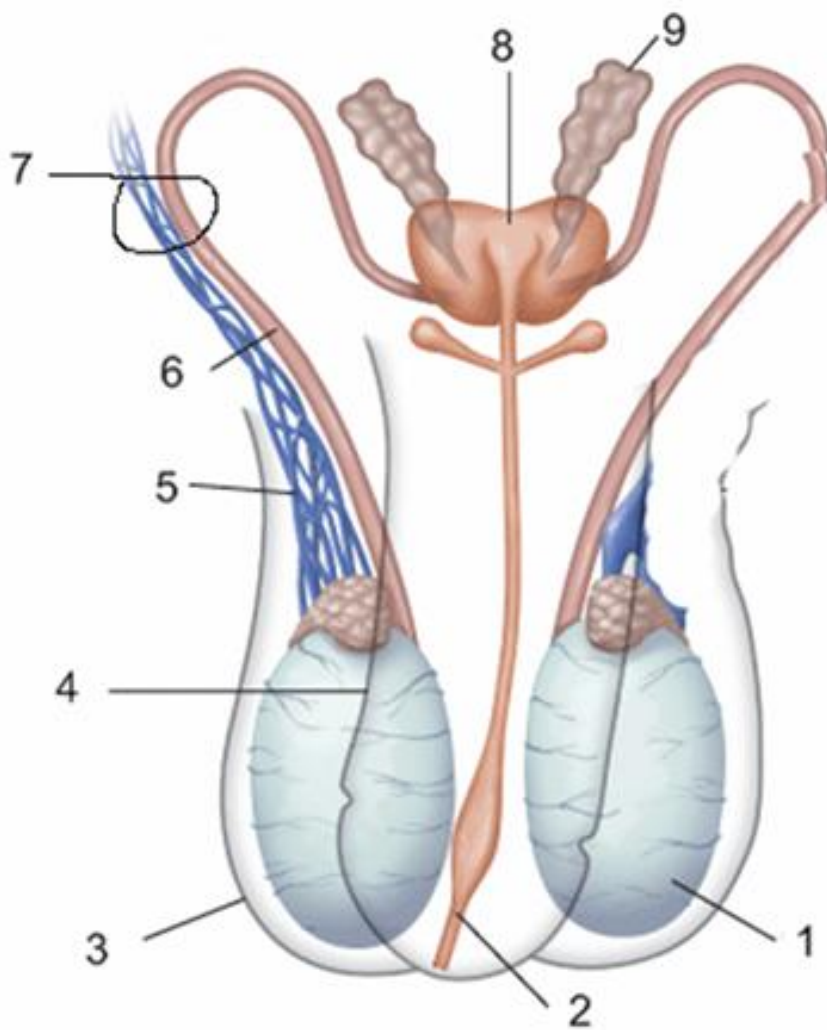
1. Ход семявыносящего протока и его отделы. _____

2. Строение стенки семявыносящего протока. _____

3. Топография и функциональное значение семенных пузырьков. _____

5. Сделайте обозначение к рисунку

Семявыносящий проток и семенной канатик



1	6
2	7
3	8
4	9
5	

Методические рекомендации к внеаудиторной самостоятельной работе по теме: ЖЕЛЕЗЫ МУЖСКОЙ ПОЛОВОЙ СИСТЕМЫ: АНАТОМИЯ И ТОПОГРАФИЯ.

1. Исходный уровень знаний:

1. Топография предстательной железы.
2. Какую функцию выполняет предстательная железа.
3. Топография бульбоуретральной железы.
4. Какую роль выполняют бульбоуретральные железы.

2. Целевые задачи

Студент должен знать:

1. Топографию, строение и функцию предстательной железы.
2. Отделы предстательной железы.
3. Топографию, строение и функцию бульбоуретральной железы.

Студент должен уметь:

1. Показать на комплексе препаратов мужских половых органов предстательную железу и определить положение правой и левой ее долей.
2. Показать на препарате место расположения бульбоуретральной железы.

3. Задания для самостоятельной работы:

1. Какие отделы имеет предстательная железа? _____

2. Объясните, почему предстательную железу исследуют путем введения пальца в прямую кишку (per rectum).

3. Бульбоуретральные железы располагаются _____

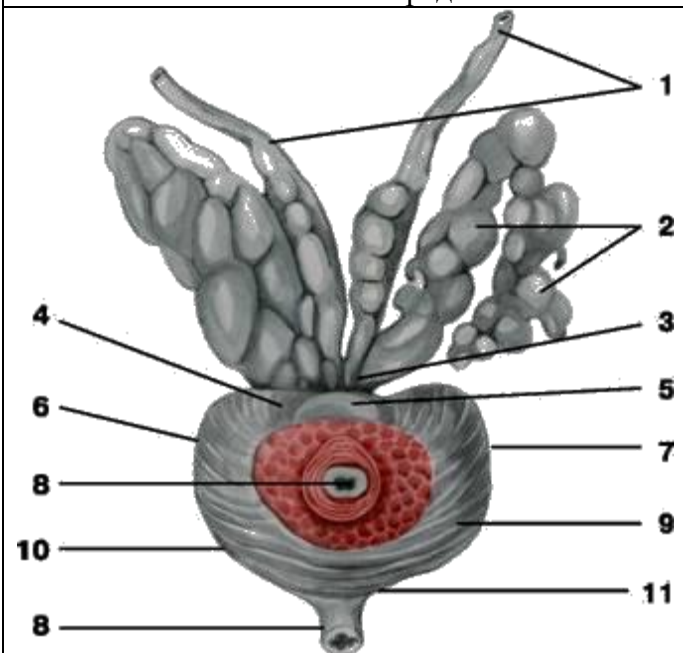
4. Вопросы для самоконтроля

1. Какую функцию выполняет предстательная железа в мужском организме?

2. Какие поверхности имеет предстательная железа? _____

3. Какую функцию выполняют в организме мужчины бульбоуретральные железы?

5. Сделайте обозначения к рисункам

Предстательная железа и семенные пузырьки	
	1.
	2.
	3.
	4.
	5.
	6.
	7.
	8.
	9.
	10.
	11.

Методические рекомендации к внеаудиторной самостоятельной работе по теме: **АНАТОМИЯ И ТОПОГРАФИЯ МУЖСКИХ НАРУЖНЫХ ПОЛОВЫХ ОРГАНОВ.**

1. Исходный уровень знаний:

1. Какие половые органы относятся к наружным.
2. анатомическое строение мужского полового члена.
3. Анатомическое строение мошонки.
4. Возрастные особенности мужских половых органов.

2. Целевые задачи

Студент должен знать:

1. Название в латинской и русской транскрипции мужские наружные половые органы
2. Процесс мочеиспускания у мужчин.
3. Строение полового члена.
4. Содержимое мошонки.

Студент должен уметь:

1. Показать на препарате элементы строения мужского полового члена.
2. Показать наружное отверстие мочеиспускательного канала, крайнюю плоть и препуциальный мешок.

3. Задания для самостоятельной работы:

1. Укажите, какие анатомические структуры обеспечивают процесс мочеиспускания и семявыведения. _____

2. Строение стенки мошонки. _____

3. Строение мужского полового члена. _____

4. Продолжите недостающие определения в строении мошонки:

а.- _____ образована подкожной соединительной тканью, образующей также перегородку мошонки.

б.- _____ и является производным поверхностной фасцией живота.

в.- _____ происходит из фасции наружной косой мышцы живота.

г.- _____ образована мышечными пучками поперечной и внутренней косой мышц живота.

д.- _____ происходит из поперечной фасции живота.

4. Вопрос для самоконтроля

1. Какие анатомические отделы имеет мужской половой член? _____

2. Какие оболочки имеет мошонка, которые также называются оболочками яичка? _____

Методические рекомендации к внеаудиторной самостоятельной работе по теме:
АНАТОМИЯ И ТОПОГРАФИЯ ЖЕНСКИХ ПОЛОВЫХ ОРГАНОВ.
АНАТОМИЯ И ТОПОГРАФИЯ МАТКИ И ВЛАГАЛИЩА.

1. Исходный уровень знаний:

1. Развитие женских половых органов.
2. Строение малого таза
3. Классификация женских половых органов и их топография.

2. Целевые задачи

Студент должен знать:

1. Название в латинской и русской транскрипции женских половых органов.
2. Расположение матки в полости малого таза.
3. Внешнее строение матки и ее отношение к брюшине.
4. Строение стенок матки.
5. Связочный аппарат матки и ее фиксация.
6. Возрастные изменения матки.
7. Пороки развития матки и влагалища.
8. Строение стенок влагалища.

Студент должен уметь:

1. Назвать и показать на трупе, женском органокомплексе, на сагиттальном распиле женского таза отделы и связки матки.
2. Показать связочный аппарат матки.
3. Назвать и показать отдельные слои стенки матки.
4. Назвать и показать шейку матки и ее канал.
5. Показать наружный зев матки и своды влагалища.
6. На сагиттальном распиле таза показать расположение, стенки и своды влагалища.

3. Задания для самостоятельной работы:

1. Строение стенки матки _____

2. Объясните, как по форме наружного зева (маточного отверстия) можно определить рожавшую и нерожавшую женщину. _____

3. Продолжите предложение:
а) Поверхностный слой матки представлен _____
б) Средний слой стенки матки называют _____ или _____
в) Внутренний слой стенки матки называют _____ или _____
4. Отношение матки к брюшине _____

5. Функциональное значение и строение широкой связки матки _____

6. Строение стенки влагалища _____

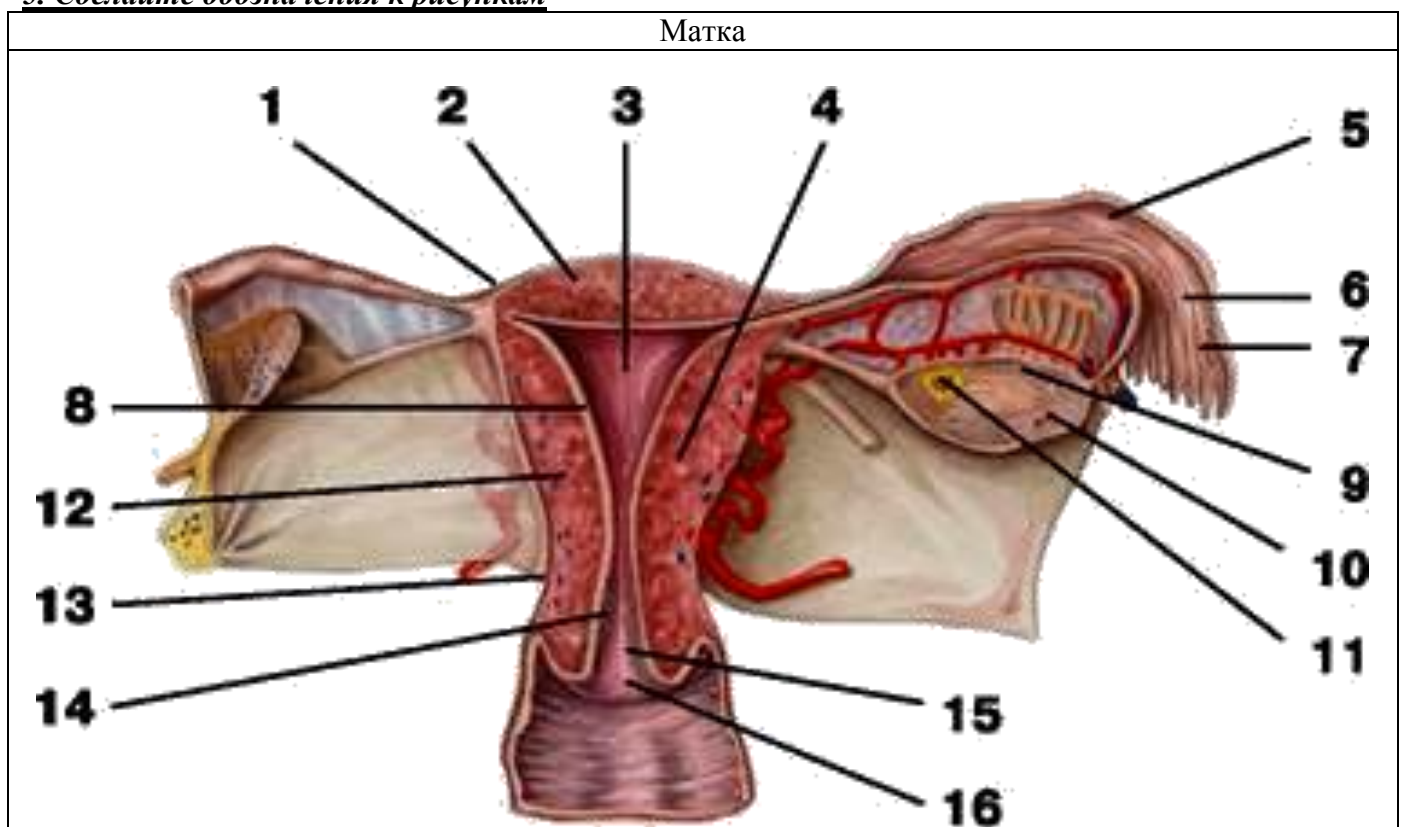
4. Вопросы для самоконтроля

1. Какое практическое значение имеет прямокишечно-маточное углубление?

2. Что такое «девственная плева» и где она располагается?

3. Чем образуются передние и задние столбы складок влагалища?

5. Сделайте обозначения к рисункам



1.	9.
2.	10.
3.	11.
4.	12.
5.	13.
6.	14.
7.	15.
8.	16.

Методические рекомендации к внеаудиторной самостоятельной работе по теме:
АНАТОМИЯ И ТОПОГРАФИЯ МАТОЧНЫХ ТРУБ (ЯЙЦЕВОДОВ) И ЯИЧНИКОВ.

1. Исходный уровень знаний:

1. Развитие маточных труб и яичника.
2. Общее строение и функциональная характеристика женских половых органов.
3. Функциональное значение маточных труб и яичников.

2. Целевые задачи

Студент должен знать:

1. Название в латинской и русской транскрипции элементы строения маточной трубы и яичника.
2. Внешнее строение и топографию маточной трубы и яичника.
3. Строение стенки маточной трубы.
4. Отношение маточной трубы к брюшине.
5. Связочный аппарат и фиксация яичника.
6. Внутреннее строение яичника: мозговое и корковое вещество.
7. Строение и расположение придатка яичника и околожичника.

Студент должен уметь:

1. Назвать и показать на вскрытом трупe и изолированном женском органокomплексе и отдельных препаратах матки маточные трубы, яичник и их связки.
2. Назвать и показать на препаратах отделы маточных труб.
3. Назвать и показать связки яичника.
4. Назвать и показать брыжейки маточной трубы и яичника.

3. Задания для самостоятельной работы:

1. Составьте схему строения маточной трубы

2. Составьте схему строения яичника

3. Какие части различают в маточной трубе _____

4. Какие поверхности выделяют в яичнике _____

5. Продолжите фразы:

А) Стенка маточной трубы снаружи покрыта _____

Б) Брыжейка маточной трубы является частью _____
_____ матки.

В) Яичник – женская половая железа – снаружи покрыт _____

Г) К фиксирующему аппарату яичника относятся _____

Д) Брыжейка яичника является частью _____

4. Вопросы для самоконтроля

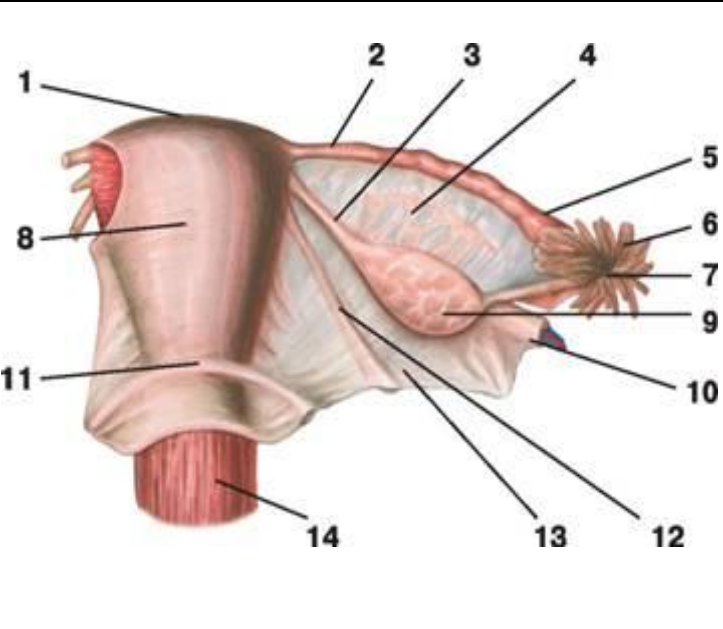
1. Функциональное значение для организма яичников _____

2. Чем обеспечивается фиксация яичников _____

3. Из каких слоев состоит стенка маточной трубы _____

4. Какой рельеф имеет слизистая оболочка маточной трубы _____

5. Сделайте обозначения к рисункам

Внутренние женские половые органы	
	1.
	2.
	3.
	4.
	5.
	6.
	7.
	8.
	9.
	10.
	11.
	12.
	13.
	14.
	15.

Методические рекомендации к внеаудиторной самостоятельной работе по теме:
АНАТОМИЯ И ТОПОГРАФИЯ НАРУЖНЫХ ЖЕНСКИХ ПОЛОВЫХ ОРГАНОВ.

1. Вопросы для проверки:

1. Какие образования относятся к наружным половым органам.
2. Какое строение имеют большие и малые половые губы.
3. Что представляет собой преддверие влагалища.
4. Какую функцию выполняет большая железа преддверия.
5. Какое строение имеет клитор.

2. Целевые задачи

Студент должен знать:

1. Название в латинской и русской транскрипции женские наружные половые органы
2. Что относят к женской половой области.
3. Строение больших и малых половых губ, преддверия влагалища, больших и малых преддверных желез, луковицы преддверия.

Студент должен уметь:

1. Показать на препарате элементы строения женских наружных половых органов: расположение больших и малых половых губ, наружное отверстие мочеиспускательного канала, отверстие влагалища, преддверие влагалища и большие железы преддверия влагалища.

3. Задания для самостоятельной работы:

1. Закончите предложение.
 - а. К женской половой области относят _____
 - б. Большие и малые половые губы ограничивают _____
 - в. В толще стенок преддверия расположены _____
 - г. Между отверстием влагалища и клитором открывается _____

4. Вопросы для самоконтроля

1. Какую функцию выполняют большие железы (бартолиновы) преддверия?
2. Какие образования расположены между большими половыми губами?
3. Чем представлен клитор?

Методические рекомендации к внеаудиторной самостоятельной работе по теме:
АНАТОМИЯ И ТОПОГРАФИЯ МЫШЦ И ФАСЦИЙ ПРОМЕЖНОСТИ.

1. Вопросы для проверки:

1. Строение большого и малого таза. Таз в целом.
2. Нижнее (выходное) отверстие малого таза, его границы и размеры.

3. Общая характеристика промежности.

2. Целевые задачи

Студент должен знать:

1. Название в латинской и русской транскрипции мышцы и фасции промежности.
2. Границы и отделы промежности.
3. Классификацию мышц промежности, их топографию.
4. Начало, прикрепление и функцию мышц, образующих тазовую диафрагму.
5. Начало, прикрепление и функцию мышц, образующих мочеполовую диафрагму.
6. Фасции и сухожильный центр промежности.
7. Различия в строении мужской и женской промежности.

Студент должен уметь:

1. Показать на препарате границы промежности.
2. Показать на препарате мышцы, образующие диафрагму таза.
3. Назвать и показать на препарате мышцы мочеполовой диафрагмы.
4. Назвать и показать на препарате органы, проходящие через мочеполовую диафрагму.
5. Назвать и показать на препарате поверхностные мышцы промежности.
6. Показать на препарате седалищно-прямокишечную ямку.

3. Задания для самостоятельной работы:

1. Составьте схему послойного расположения мышц промежности.

2. Продолжите фразу:

а) Промежность – это кожно-мышечно-фасциальный пласт, расположенный

б) Мочеполовая диафрагма представлена мышцами: 1) _____

2) _____

в) Седалищно-прямокишечная ямка залегает _____

4. Вопросы для самоконтроля

1. Укажите какие мышцы составляют глубокий слой промежности? _____

2. В чем отличие мужской и женской промежности? _____

3. Укажите костные ориентиры промежности? _____

4. Какая фасция залегает между мышцами поверхностного и среднего слоев промежности? _____

5. Что такое сухожильный центр промежности? _____

ИТОГОВОЕ ЗАНЯТИЕ ПО ТЕМЕ: "ОРГАНЫ ПИЩЕВАРИТЕЛЬНОЙ, ДЫХАТЕЛЬНОЙ И МОЧЕПОЛОВОЙ СИСТЕМ.

Вопросы к модульному занятию:

"ОРГАНЫ ПИЩЕВАРЕНИЯ"

1. Вдавления печени
2. Общая характеристика брюшины. Отношение органов к брюшине. Связки брыжейки.
3. Общая характеристика и строение зубов.
4. Отличия тонкой кишки от толстой.
5. Отношение органов к брюшине
6. Пути выведения желчи
7. Развитие органов пищеварения. Анатомия полости рта.
8. Связки и складки брюшины
9. Связки печени
10. Синусы брюшины
11. Строение доли печени
12. Строение и топография 12 перстной кишки.
13. Строение и топография брюшины ниже брыжейки поперечно ободочной кишки.
14. Строение и топография глотки
15. Строение и топография желудка.
16. Строение и топография желчевыводящих путей.
17. Строение и топография нёба.
18. Строение и топография печени. Особенности кровоснабжения.
19. Строение и топография пищевода.
20. Строение и топография поджелудочной железы.
21. Строение и топография прямой кишки.
22. Строение и топография слепой кишки.
23. Строение и топография слюнных желез.
24. Строение и топография толстой кишки.
25. Строение и топография тонкой кишки.
26. Строение и топография языка.
27. Сумки брюшины, их расположение и значение. Большой и малый сальники
28. Топография желчного пузыря
29. Топография печени
30. Топография хода брюшины ниже поперечной ободочной кишки
31. Ход брюшины в малом тазу
32. Ход брюшины выше поперечной ободочной кишки
33. Чудесная сеть печени

ОРГАНЫ ДЫХАНИЯ

1. Границы париетальной плевры.
2. Желудочки гортани. Голосовая щель.
3. Классификация мышц гортани. Мышцы, изменяющие напряжение голосовых складок.
4. Классификация мышц гортани. Мышцы, суживающие и расширяющие голосовую щель.
5. Микроскопическое строение легких. Строение ацинуса.
6. Мышцы гортани
7. Носовая полость, стенки и сообщения
8. Общая характеристика полости гортани, ее отделы.
9. Общий план строения органов дыхания. Верхние и нижние дыхательные пути. Ход воздушной струи.
10. Околоносовые пазухи
11. Органы, образующие заднее средостение.
12. Отделы гортани. Голосообразование.
13. Отделы средостения
14. Плевра, ее листки и отделы. Синусы плевры.
15. Полость плевры. Границы легких.
16. Преддверье гортани. Границы и строение стенок.
17. Синусы и купол плевры. Топография.
18. Собственно полость гортани, ее стенки.
19. Средостение, отделы.
20. Строение и топография легких. Возрастные особенности. Бронхиальное дерево.
21. Строение и топография трахеи. Возрастные особенности.
22. Строения и сообщения полости носа. Придаточные пазухи.
23. Суставы гортани и мышцы, действующие на них

24. Суставы и связки гортани.
25. Топография синусов плевры
26. Топография содержимого ворот правого и левого легких. Отличия.
27. Топография трахеи
28. Ход плевры
29. Хрящи и связки гортани. Полость гортани.
30. Хрящи, суставы и связки гортани

ОРГАНЫ МОЧЕПОЛОВОЙ СИСТЕМЫ

1. Развитие и общий план строения мочевыделительной системы. Ход мочи.
2. Строение и топография почек. Возрастные особенности.
3. Оболочки и фиксация почек.
4. Скелетотопия и топография почек. Мышечное ложе почки.
5. Чудесная сеть почки. Строение нефрона.
6. Строение и топография мочеточника. Его отделы и сужения.
7. Строение и топография мочевого пузыря. Отношение к брюшине.
8. Внутреннее строение почек.
9. Предстательная железа. Топография и возрастные особенности.
10. Строение мужского мочеиспускательного канала. Отделы.
11. Внутреннее строение яичка и придатка.
12. Оболочки яичка. Строение мошонки.
13. Семявыносящий проток, его отделы. Пути выведения семени.
14. Наружные мужские половые органы.
15. Строение, топография и возрастные особенности матки, ее связки.
16. Строение параметрия.
17. Строение, топография и возрастные особенности маточных труб.
18. Строение, топография и возрастные особенности яичника. Брюшинные связки.
18. Строение, топография и возрастные особенности влагалища.
19. Наружные женские половые органы.
20. Топография органов женского таза. Ход брюшины.
21. Топография органов мужского таза. Ход брюшины.
22. Мышцы промежности.
23. Фасции промежности.

Основная литература:

п/№	Наименование	Автор (ы)	Год ,место издания
1	2	3	4
1.	Анатомия человека. Учебник в 3-х томах.	М.Р. Сапин , Г.Л. Билич	Москва ,издательская группа «ГЭОТАР-Медиа»,2014.
2.	Анатомия человека. Учебник в 3-х томах	М.Р. Сапин, Г.Л. Билич	Москва, издательская группа «ГЭОТАР-Медиа», 2009
3.	Анатомия человека	Привес М.Г., Лысенков Н.К., Бушкович В.И.	СПб,2010
4.	Атлас анатомии человека . Т. 1-4	Синельников Р.Д.	М.: Медицина, 207-2010.
5.	Атлас нормальной анатомии человека. В 2-х томах	М.Р. Сапин, Д.Б. Никитюк , Э.В. Швецов	Издание 3-е. Москва, «МЕДпресс-информ»,2009
6.	Атлас нормальной анатомии человека	М.Р. Сапин, Д.Б. Никитюк, Э.В. Швецов	4-е издание . Москва. «МЕДпресс-информ»,2009
7.	Атлас анатомии человека: в 4 т.	Синельников Р.Д.	М.: Новая волна : Издатель Умеренков, 2010. -248 с.: ил.
8.	Анатомия человека : учебник	Под ред. Л.Л. Колесникова	М. : ГЭОТАР-Медиа, 2010.- 816 с

Дополнительная литература

п/№	Наименование	Автор (ы)	Год, место издания
1	2	3	4
1.	Нормальная анатомия человека. В 2т.	Гайваронский И.В.	Изд. 3,перераб. И доп. –СПб.: СпецЛит, 2013.
2.	Анатомия человека:	М.Г. Привес, Н.К. Лысенков, В.И. Бушкович.	Изд. 12-е , перераб. И доп. – СПб.: Изд. Дом С- ПбМАПО,2012.-720С
3.	Атлас анатомии человека	Неттер Ф.	М.: ГЭОТАР-Медиа,2010
4.	Анатомия человека	М.Г. Привес, Н.К. Лысенков, В.И. Бушкович	Изд-во «Медицина»,2009
5.	Анатомия человека в 2-х томах	М.Р. Сапин	Изд-во «Медицина»,1993
6.	Лекции по анатомии человека: учеб. пособие	Л.Е. Этинген	М.: МИА,2007
7.	Лекции по функциональной анатомии человека.	Жданов Д.А.	М.: Медицина,1979 - 315 с.
8.	Контрольные карты по анатомии человека	Сапин М.Р., Волкова Л.И.	Москва,1976
9.	Атлас анатомии человека: в 4 т : учеб. Пособие.:	Р.Д. Синельников, Я.Р. Синельников	М.:Медицина,1990
10.	Учебное пособие : Остеология 2005	И.В. Гайваронский , Г.И. Ничипорук и др.	Санкт-Петербург. «ЭЛБИ-СПб»,2012

11.	Учебное пособие : Анатомия дыхательной системы	И.В. Гайваронский , Г.И. Ничипорук и др.	Санкт-Петербург. «ЭЛБИ-СПб»,2012
12.	Учебное пособие: Ангиология	И.В. Гайваронский , Г.И. Ничипорук и др.	Санкт-Петербург. «ЭЛБИ-СПб»,2012
13.	Учебное пособие: Синдесмология	И.В. Гайваронский , Г.И. Ничипорук и др.	Санкт-Петербург. «ЭЛБИ-СПб»,2012
14.	Учебное пособие : Неврология	И.В. Гайваронский , Г.И. Ничипорук и др.	Санкт-Петербург. «ЭЛБИ-СПб»,2012
15.	Учебное пособие: Миология	И.В. Гайваронский , Г.И. Ничипорук и др.	Санкт-Петербург. «ЭЛБИ-СПб»,2012
16.	Учебное пособие: Анатомия соединений костей	И.В. Гайваронский , Г.И. Ничипорук и др.	Санкт-Петербург. «ЭЛБИ-СПб»,2012
17.	Учебное пособие :Спланхнология	И.В. Гайваронский , Г.И. Ничипорук и др.	Санкт-Петербург. «ЭЛБИ-СПб»,2012
18.	Функциональная и клиническая анатомия черепа. Учебное пособие для студентов медицинских вузов.	А.И. Краюшкин, С.В. Дмитриенко, Л.И. Александрова и др.	Волгоград,2009

Перечень ресурсов информационно-телекоммуникационной сети "Интернет", необходимых для освоения дисциплины

Справочные материалы, электронные библиотеки и журналы:

- wikipedia.org
- anatomy.tj
- <http://anatomy-atlas.ru/>
- [http://www .anatomcom.ru/](http://www.anatomcom.ru/)
- <http://www.mednik.com.ua>
- ЭБС "Консультант студента" www.studmedlib.ru
- ЭБС "BookUP" books-up.ru
- Электронная информационно-образовательная система "Анатомия человека. Анатомия МГМСУ".
- www.anatomia.ru
- [MedExplorer](http://MedExplorer.com), [MedHunt](http://MedHunt.com), [PubMed](http://PubMed.com).
- <http://elibrary.ru>

Научные российские журналы по анатомии человека:

- [МОРФОЛОГИЯ \(АРХИВ АНАТОМИИ, ГИСТОЛОГИИ И ЭМБРИОЛОГИИ\)](#)
- [МОРФОЛОГИЧЕСКИЕ ВЕДОМОСТИ](#)
- [КЛИНИЧЕСКАЯ И ЭКСПЕРИМЕНТАЛЬНАЯ МОРФОЛОГИЯ](#)
- [ЖУРНАЛ АНАТОМИИ И ГИСТОПАТОЛОГИИ](#)