

Кафедра анатомии человека
с топографической анатомией и оперативной хирургией

**СБОРНИК
МЕТОДИЧЕСКИХ ПОСОБИЙ ПО АНАТОМИИ
к практическим занятиям и к внеаудиторной самостоятельной работе
для студентов 1 курса медико-профилактического факультета
в 1 семестре**

обучающихся по основной профессиональной образовательной программе высшего образования -
программе специалитета по специальности 32.05.01 Медико-профилактическое дело
утвержденной 31.08.2020 г

ЧАСТЬ I

ФИО студента

группа и факультет

Методические пособия по анатомии к практическим занятиям и к внеаудиторной самостоятельной работе для студентов 1 курса медико-профилактического факультета в 1 семестре разработаны сотрудниками кафедры анатомии человека ФГБОУ ВО СОГМА Министерства здравоохранения Российской Федерации

Составители: зав. каф., доцент Тотоева О.Н.
доцент, к.м.н., Туаева З.С.
доцент, к.м.н., Бураева З.С.
ассистент Цибирова А.Э.
ассистент Салбиев С.Б.
ассистент Салбиева Б.Т.

Рецензенты:

1. Зав. каф. биологии и гистологии ФГБОУ ВО СОГМА Министерства здравоохранения Российской Федерации проф., д.м.н. **Бибаева Л.В.**
2. Доцент каф. норм. и патол. анатомии и физиологии ФГБОУ ВО ГГАУ **Б.Д. Гусова**

Утверждено на заседании ЦКУМС ФГБОУ ВО СОГМА
Министерства здравоохранения Российской Федерации

1-й семестр

Наименование темы
Анатомическая терминология. Оси и плоскости. Кости туловища: позвонки (общий принцип строения позвонка).
Позвонки (шейные, грудные, поясничные), крестец, копчик, грудина, ребра.
Скелет верхней конечности. Кости плечевого пояса: ключица, лопатка.
Кости свободной верхней конечности: плечевая кость, кости предплечья (локтевая, лучевая), кости кисти (кости запястья, пястья), фаланги пальцев. Рентгеноанатомия.
Скелет нижней конечности. Пояс нижней конечности.
Кости свободной нижней конечности: бедренная кость, большеберцовая, малоберцовая кости, кости стопы.
Скелет головы. Кости мозгового черепа: теменная, затылочная, лобная кости.
Скелет головы. Кости мозгового черепа: клиновидная, решетчатая кости.
Височная кость, ее каналы.
Кости лицевого черепа: верхняя челюсть, небная кость, нижняя носовая раковина, носовая кость, сошник, скуловая кость, нижняя челюсть, подъязычная кость. Рентген-анатомия.
Развитие черепа. Череп в целом, крыша черепа. Основание черепа наружное и внутреннее. Височная ямка. Крыловидно-небная ямка. Подвисочная ямка.
Сагиттальный распил черепа. Скелет полости носа. Скелет полости рта. Соединение костей черепа. Височно-нижнечелюстной сустав. Возрастные, половые и индивидуальные особенности черепа. Рентгеноанатомия.
ИТОГОВОЕ ЗАНЯТИЕ ПО ТЕМЕ «ОСТЕОЛОГИЯ».
Общие данные о соединении костей. Соединение между позвонками, соединение позвончика с черепом.
Позвоночник как целое. Соединение костей плечевого пояса. Рентген-анатомия.
Плечевой сустав. Локтевой сустав.
Соединение костей предплечья. Лучезапястный сустав. Соединения костей кисти. Рентгеноанатомия суставов туловища и верхних конечностей.
Соединение костей таза. Таз как целое. Половые различия. Тазобедренный сустав.
Коленный сустав. Соединение костей голени. Голеностопный сустав. Соединения костей стопы. Стопа как целое. Рентгеноанатомия суставов нижней конечности. Развитие суставов.
ИТОГОВОЕ ЗАНЯТИЕ ПО ТЕМЕ «АРТРОЛОГИЯ».
Мышцы головы. Жевательные мышцы. Фасции и клетчаточные пространства.
Мышцы головы. Мимические мышцы. Фасции и клетчаточные пространства.
Мышцы шеи: поверхностные, средние, глубокие. Топография шеи. Фасции и клетчаточные пространства шеи.
Мышцы и фасции спины.
Диафрагма. Мышцы и фасции груди.
Мышцы и фасции живота. Влагалище прямой мышцы живота. Белая линия живота. Паховый канал.
Мышцы верхней конечности. Мышцы плечевого пояса.
Мышцы плеча, предплечья. Мышцы кисти.
Фасции верхней конечности. Влагалища сухожилий верхней конечности.
Элементы топографической анатомии верхней конечности.
Мышцы нижней конечности. Мышцы тазового пояса.
Мышцы бедра. Мышцы голени. Мышцы стопы.
Фасции нижних конечностей. Влагалища сухожилий нижней конечности.
Элементы топографической анатомии нижней конечности.
ИТОГОВОЕ ЗАНЯТИЕ ПО ТЕМЕ «МИОЛОГИЯ».
ИТОГОВОЕ ЗАНЯТИЕ ПО ПРАКТИЧЕСКИМ НАВЫКАМ.

Методическое пособие к практическому занятию и внеаудиторной самостоятельной работе по теме: «Анатомическая терминология. Оси и плоскости. Кости туловища. Рентген-анатомия».

Особенности анатомического строения костной системы взрослых и детей и ее физиологические свойства обуславливают возникновение некоторых видов переломов, характерных не только для взрослых, но для детского возраста. Как известно, маленькие дети часто падают во время подвижных игр, но это относительно редко сопровождается переломом костей, что объясняется меньшей массой тела и хорошо развитым покровом мягких тканей ребенка, а, следовательно, ослаблением травмирующей силы при падении. У ребенка кости тоньше и менее прочны, но эластичнее, чем у взрослого, поэтому у взрослых переломы костей при падении встречаются чаще. Эластичность и гибкость определяются относительно меньшим содержанием минеральных солей в костях ребенка, а также повышенной растяжимостью надкостницы, которая у детей отличается большей толщиной и обильным кровоснабжением. Надкостница формирует, таким образом, эластичный футляр вокруг кости, который придает ей большую гибкость и защищает ее при травме. Все эти данные необходимо знать врачам травматологам, ортопедам, а так же всем врачам общего профиля.

I. Целевые задачи

<u>Студент должен знать:</u>	<ol style="list-style-type: none"> 1. Основные термины, используемые в анатомии для обозначения положения отдельные точек и линий, в русской и латинской транскрипции. 2. Название в русской и латинской транскрипции и взаиморасположение осей и плоскостей, применяемых в анатомии. 3. Какие отделы выделяют в позвоночном столбе и сколько позвонков их образуют. 4. Строение и отличительные признаки шейных, грудных, поясничных позвонков. 5. Особенности строения I-го и II-го шейных позвонков. 6. Отличительные признаки I-го, X-го и XI-XII-ых грудных позвонков. 7. Части и детали строения крестца и копчика. 8. Классификацию и строение ребер. 9. Отличительные признаки I- го, X-го, XI-го и XII-го ребер. 10. Строение грудины: рукоятка, тело, мечевидный отросток.
<u>Студент должен уметь:</u>	<ol style="list-style-type: none"> 1. Называть и показывать части скелета, отделы позвоночного столба; 2. Различать отдельные виды позвонков; 3. Правильно называть и показывать на препаратах, детали строения позвонков различных отделов позвоночного столба; 4. Правильно соединять между собой позвонки; 5. Называть и показывать изгибы позвоночного столба; 6. Определять отделы позвоночного столба, отдельные позвонки и их части на рентгенограммах. Находить в наборе ребер отдельные их виды, определять части и принадлежность к правой или левой половине грудной клетки; 7. Правильно ориентировать грудину, показывать и называть ее части; 8. Правильно определять форму грудной клетки;
<u>Студент должен владеть:</u>	<ol style="list-style-type: none"> 1. Медико-анатомическим понятийным аппаратом; 2. Анатомическими знаниями для понимания патологии, диагностики и лечения. 3. Простейшими медицинскими инструментами – скальпелем и пинцетом.

II. Необходимый уровень знаний:

а) из смежных дисциплин:

- 1) Развитие костей.
- 2) Гистологическое строение костей.

б) из предшествующих тем:

- 1) Части скелета,
- 2) Классификацию костей скелета,
- 3) Общую характеристику строения кости,
- 4) Общий план строения позвонка.

в) из текущего занятия:

- 1) Общие анатомические термины, области и части тела человека;
- 2) Оси и плоскости, проводимые через тело человека;
- 3) Вертикальные линии, проводимые по поверхности тела человека;
- 4) Общие закономерности развития костей, виды окостенения;
- 5) Общий план строения костей;
- 6) Классификацию костей;
- 7) Общий план строения позвонка.
- 8) Строение грудины, ребер.

III. Объект изучения:

1. Скелет человека и его отдельные кости, позвоночный столб.
2. Распилы различных костей.
3. Набор различных позвонков.

IV. Информационная часть:

В анатомии выделяют три взаимоперпендикулярные плоскости: сагиттальная (вертикальная плоскость, проходящая спереди назад) - делит тело на правую и левую половины (части); фронтальная (соответственно плоскости лба) - делит тело на передний и задний отделы; горизонтальная (проводится под прямым углом к двум предыдущим плоскостям) - делит тело на верхний и нижний отделы.

Скелет туловища, являющийся частью осевого скелета, образован позвоночным столбом, или позвоночником, состоящим из 33-34 позвонков, и грудной клеткой, которая сформирована грудиной, 12 парами ребер и соответствующими грудными позвонками.

Позвоночный столб (позвоночник) связывает части тела в единое целое, выполняет защитную и опорную функции для спинного мозга и выходящих из позвоночного канала спинномозговых нервов. Верхний конец позвоночника поддерживает голову. К позвоночнику посредством поясов прикрепляется скелет верхних и нижних свободных частей конечностей. Положение и форма позвоночника человека обуславливают возможность прямохождения.

Позвоночный столб состоит из отдельных костей - позвонков, которые в нижнем отделе столба срастаются, образуя крестец и копчик. В грудном отделе с позвонками соединяются 12 пар ребер. Верхние 7 пар ребер своими передними концами соединяются с грудиной - это истинные ребра. Три пары нижележащих ребер соединены с грудиной через хрящ вышележащего ребра - ложные ребра. XI-XII пары ребер с грудиной не соединяются - это колеблющиеся ребра. В результате этого формируется грудная клетка, служащая основой и защитой для внутренних органов.

Типичный позвонок имеет тело и замыкающую позвоночное отверстие дугу, от которой отходят остистый, два поперечных, два верхних и два нижних суставных отростка.

Шейные позвонки человека отличаются от других позвонков небольшими размерами и небольшим округлым отверстием в каждом поперечном отростке, которые, накладываясь одно на другое, образуют прерывистый канал, в котором, начиная с VI шейного позвонка, вверх направляется позвоночная артерия, кровоснабжающая головной мозг. Каждый поперечный отросток заканчивается передним и задним бугорками. Передний бугорок VI шейного позвонка получил название сонного бугорка. Суставные отростки имеют округлую гладкую поверхность, у верхних отростков она обращена назад и вверх, у нижних - вперед и вниз. Остистые отростки короткие, их длина увеличивается от II к VII позвонку, их концы раздвоены, кроме VII позвонка, остистый отросток которого самый длинный (выступающий позвонок), его верхушка служит ориентиром при определении верхней границы легких, плеврального купола. I и II шейные позвонки значительно отличаются от остальных. Они сочленяются с черепом и несут на себе его тяжесть. I шейный позвонок, или атлант, лишен тела и остистого отростка, имеет латеральные массы, от которых отходят задняя и передняя дуги позвонка, ограничивающие большое круглое позвоночное отверстие. На передней поверхности передней дуги имеется передний бугорок, на внутренней поверхности дуги - суставная ямка для зуба II шейного позвонка. На задней поверхности задней дуги атланта выступает задний бугорок. Атлант не имеет остистого и суставных отростков. Вместо суставных отростков на верхней и нижней сторонах латеральных масс находятся суставные поверхности. II-й шейный позвонок - осевой (вращательный). При поворотах головы атлант вместе с черепом вращается вокруг зуба. Зуб цилиндрической формы, имеет верхушку и две суставные поверхности. Передняя - для сочленения с ямкой зуба атланта, задняя - с поперечной связкой атланта. Остистый отросток короткий, массивный, с раздвоенным концом.

Двенадцать **грудных позвонков** соединяются с ребрами. На боковых поверхностях тел расположены верхняя и нижняя реберные ямки для сочленения с головками ребер. На теле I грудного позвонка имеются целая ямка для сочленения с головкой II ребра и половина ямки для верхней половины головки II ребра. На телах II-IX позвонков видны верхняя и нижняя полуямки для II-IX ребер X грудной позвонок имеет на теле лишь верхнюю полуямку, а XI и XII позвонки - по целой ямке для прикрепления ребер, которые соответствуют им по счету. На передней поверхности каждого поперечного отростка у 10 верхних грудных позвонков имеется реберная ямка поперечного отростка для сочленения с бугорком соответствующего ребра. Поперечные отростки XI и XII грудных позвонков короткие и не имеют реберных ямок, так как с бугорками ребер не соединяются. Остистые отростки грудных позвонков длиннее, чем шейных, наклонены книзу. Суставные отростки грудных позвонков расположены во фронтальной плоскости.

Поясничные позвонки. В связи с большой нагрузкой поясничные позвонки имеют массивное тело бобовидной формы, его поперечный размер больше передне-заднего. Высота и ширина постепенно увеличиваются от I к V позвонку. Позвоночное отверстие большое, треугольной формы, с закругленными углами. Длинные поперечные отростки поясничных позвонков являются рудиментами ребер, слившимися в процессе развития с истинными поперечными отростками. Поперечные отростки расположены во фронтальной плоскости, их концы отклонены кзади. У Остистые отростки короткие, плоские, с утолщенными концами, направлены назад. Такое положение остистых отростков поясничных позвонков обеспечивает большую подвижность позвоночного столба в этой области. Суставные поверхности суставных отростков расположены в сагиттальной плоскости, у верхних отростков они направлены медиально, у нижних - латерально. Каждый верхний суставный отросток имеет небольшой бугорок - сосцевидный отросток (processus mamillaris).

Крестец состоит из 5 сросшихся крестцовых позвонков. Крестец имеет треугольную форму. В нем выделяют основание крестца (направленно вверх), верхушку крестца (обращена вниз и вперед), переднюю тазовую поверхность (вогнутая), заднюю дорсальную поверхность (выпуклая). Основание крестца имеет суставные отростки, которые сочленяются с нижними суставными отростками V поясничного позвонка. Место соединения крестца с телом этого позвонка образует выступ, направленный вперед, - мыс (promontorium).

На тазовой поверхности крестца располагаются 4 поперечные линии, на концах которых справа и слева открываются тазовые крестцовые отверстия. На дорсальной поверхности крестца хорошо выражены 5 продольных гребней (непарный срединный крестцовый гребень, парный промежуточный крестцовый гребень, латеральный крестцовый). Кнаружи от дорсальных крестцовых отверстий с каждой стороны расположена утолщенная латеральная часть, на которой находится ушковидная суставная поверхность для сочленения с подвздошной костью соответствующей стороны. Между суставной поверхностью и латеральным гребнем имеется крестцовая бугристость. Внутри крестца проходит крестцовый канал. Книзу канал заканчивается крестцовой щелью, с каждой стороны которой находится крестцовый рог.

Копчик, или **копчиковая кость** у взрослого человека состоит из 3-5 рудиментарных копчиковых позвонков. Копчик имеет треугольную форму, имеет основание, верхушку, парный копчиковый рог.

РЕБРА И ГРУДИНА Кости грудной клетки представлены грудиной и 12 парами ребер, соединяющимися сзади с позвоночником. **Грудина** - плоская кость, расположена во фронтальной плоскости, состоит из рукоятки, тела и мечевидного отростка. У взрослых людей эти 3 части срастаются в единую кость. Рукоятка грудины на верхнем крае имеет яремную, по бокам от нее находятся ключичные вырезки для сочленения с ключицами, ниже ключичной вырезки расположены углубления для хряща I ребра и половина вырезки, которая, соединяясь с такой же половиной вырезки на теле грудины, образует полную реберную вырезку для сочленения с хрящом II ребра. В месте соединения рукоятки с телом грудины образуется угол грудины. На краях тела грудины имеются реберные вырезки для сочленения с хрящами истинных ребер. Реберная вырезка для VII ребра расположена на границе между телом грудины и мечевидным отростком. Мечевидный отросток различной формы, иногда книзу раздвоен или имеет отверстие, образовавшееся при развитии отростка из двух зачатков.

Ребро – имеет костную часть и хрящевую часть. Семь пар верхних ребер (I-VII) своими хрящевыми частями соединяются с грудиной - истинные ребра. Хрящи VIII, IX, X пар ребер соединяются не с грудиной, а с хрящом вышележащего ребра - ложные ребра. XI и XII ребра имеют короткие хрящевые части, которые заканчиваются в мышцах передней брюшной стенки, обладают большей подвижностью - колеблющиеся ребра.

На заднем конце каждого ребра имеется головка. Ребра со II по X сочленяются головкой с двумя соседними позвонками и имеют гребень головки ребра. I, XI и XII ребра гребня не имеют. Головка ребра переходит в шейку ребра. На границе шейки и тела ребра имеется бугорок. XI и XII ребра не имеют суставной поверхности для поперечного отростка. За бугорком следует тело ребра (*corpus costae*), которое слегка скручено вокруг собственной продольной оси и недалеко от бугорка резко изогнуто вперед - угол ребра, вдоль нижнего края на протяжении всего тела проходит бороздка ребра.

Первое ребро, в отличие от остальных, имеет верхнюю и нижнюю поверхности, медиальный и латеральный края. На его верхней поверхности находится бугорок для прикрепления передней лестничной мышцы. Сзади бугорка проходит бороздка подключичной артерии, впереди находится бороздка подключичной вены. У I ребра его угол совпадает с бугорком.

Кости (скелет) верхних конечностей подразделяют на кости пояса и кости свободной части верхней конечности. Пояс верхних конечностей представлен с каждой стороны лопаткой и ключицей, которые прикреплены к грудной клетке при помощи мышц и связок, а спереди и медиально посредством сустава ключица соединяется с грудиной. Скелет свободной части верхней конечности включает плечевую кость, локтевую и лучевую кости, кости кисти.

Рентгеноанатомия

Тело позвонника взрослого человека имеет как бы четырехугольную форму. Контуры тел четкие и гладкие. Тела поясничных позвонков напоминают «катушку» с узким перехватом – «талией». Ножка дуги *pediculus arcus*, имеет вид овальной контрастной тени. На боковых снимках позвоночного столба дуга видна отчетливо со всеми деталями. Суставные отростки, *processus articulares superiores et inferiores*, в разных отделах видны не одинаково хорошо. Между ними можно видеть рентгеновскую суставную щель. Суставная щель, включающее хрящевую ткань, которая не задерживает рентгеновские лучи. Поперечные отростки, *processus transverse*, хорошо видны на задних рентгенограммах. Остистые отростки, *processus spinosi*, расположенные сагиттально, лучше видны на боковых снимках. На задней рентгенограмме видны весь крестец и копчик со всеми деталями, описанными остеологии.

Возрастные особенности.

Кости туловища имеют следующие возрастные особенности. Окостенение позвонков завершается в 17—25 лет. Но окостенение копчикового отдела позвоночника продолжается до 30 лет. Как было указано, три части грудины у детей представлены тремя отдельными костями, которые в возрасте 20—25 лет, соединяясь между собой, образуют целостную грудину. Окостенение лопатки, ключиц, костей плеча, предплечья продолжается до 20—25, запястья и пястья — до 15—16, а пальцев — до 16—20 лет. Нормальное течение процесса окостенения во многом зависит от состава пищи, достаточного содержания в ней белковых веществ, минеральных солей и витаминов и от систематического пребывания на воздухе с использованием ультрафиолетовых солнечных лучей.

V. Практическая работа:

Задание №1. а) на влажном препарате кости покажите положение надкостницы на поверхности кости, суставных хрящей на ее концах и в месте распила кости костный мозг, подчеркнув их функциональное значение; б) на препаратах декальцинированной и обожженной костей убедитесь в значении органических и неорганических веществ в составе кости: эластичность и податливость у декальцинированной кости, хрупкость у обожженной; в) на шлифах (распилах) костей найдите на поверхности кости компактное вещество, а внутри нее - перекладины губчатого вещества, располагающиеся в определенных направлениях; г) в наборе костей найдите длинную трубчатую кость, определите ее концы - эпифизы и среднюю часть - тело или диафиз, расположенные между диафизом и эпифизами - метафизы, а также отростки, бугорки, шероховатости, гребни - апофизы. Рассмотрите короткую трубчатую (моноэпифизарную) кость, плоскую и губчатую кости; д) как в математике и физической географии, так и в анатомии используйте общепринятые

обозначения взаимно перпендикулярных плоскостей, которые уточняют определение положения органов или их частей. Таких плоскостей три: сагиттальная (вертикальная плоскость, проходящая спереди назад) - делит тело на правую и левую половины; фронтальная (параллельная лбу) - делит тело на передний и задний отделы; горизонтальная (проводится под прямым углом к двум предыдущим плоскостям) - делит тело на верхний и нижний отделы.

Задание №2. Покажите и назовите кости, образующие позвоночный столб и грудную клетку (кости туловища). На скелете найдите позвоночный столб, определите его осевое положение и изогнутость. Отметьте, что он состоит из отдельных костей - позвонков, которые в нижнем отделе столба срастаются, образуя крестец и копчик. В грудном отделе с позвонками соединяются 12 пар ребер. Верхние 7 пар ребер своими передними концами соединяются с грудиной - это истинные ребра. Три пары нижележащих ребер соединены с грудиной через хрящ вышележащего ребра - ложные ребра. XI-XII пары ребер с грудиной не соединяются - это колеблющиеся ребра. В результате этого формируется грудная клетка, служащая основой и защитой для внутренних органов.

Задание №3. Изучите на препарате общий план строения позвонка. На примере типичного (грудного) позвонка найдите обращенное вперед тело позвонка. Сзади от него располагается дуга, соединяющаяся с позвонком ножками дуги. Тело и дуга ограничивают позвоночное отверстие. Вдоль позвоночного столба при соединении позвонков из позвоночных отверстий формируется позвоночный канал. От дуги отходят отростки; а) остистый (непарный) - обращен вниз и назад, б) поперечные (парные) - располагаются по сторонам от дуги, в) суставные (парные) - отходят от дуги вверх и вниз и служат для соединения позвонков между собой. В местах соединения дуги с телом с каждой стороны найдите верхние и нижние позвоночные вырезки, которые при наложении двух смежных позвонков образуют парные межпозвоночные отверстия.

Назовите и покажите шейный отдел позвоночного столба. На типичном шейном позвонке обратите внимание на широкое, близкое к треугольному очертанию, позвоночное отверстие, низкие тела от II до VI позвонка, расщепленные на концах остистые отростки. Последний у VII-го позвонка наиболее выражен и выступает кзади, поэтому позвонок называется выступающим. Суставные отростки позвонков короткие, стоят косо. Покажите в поперечных отростках позвонка парные поперечные отверстия, которые ограничены двумя отростками - передним реберным отростком и задним - собственно поперечным. На VI шейном позвонке определите развитый передний бугорок - сонный бугорок. Дайте название I шейному позвонку. Убедитесь, что он не имеет тела и остистого отростка и состоит из двух дуг - передней и задней. Передняя дуга короткая и на задней поверхности несет суставную ямку. У позвонка покажите верхние и нижние суставные ямки, которые располагаются на боковых массах, соединяющих обе дуги. У II шейного позвонка сверху найдите зубовидный отросток, по бокам от которого на теле позвонка располагаются верхние суставные поверхности. Спереди и сзади на зубовидном отростке найдите суставные поверхности.

Назовите и покажите грудной отдел позвоночного столба. На грудном позвонке остистый отросток направлен вниз. Суставные отростки располагаются во фронтальной плоскости так, что верхние суставные поверхности смотрят назад, а нижние вперед. Покажите на боковых поверхностях тела позвонка сверху и внизу реберные ямки (полуямки). Исключение составляют тела I, XI, XII позвонков, имеющие по одной полной реберной ямке, а у X позвонка только одну верхнюю полуямку. Найдите на поперечном отростке поперечную реберную ямку для сочленения с бугорком ребра.

Покажите и назовите поясничный отдел позвоночного столба. На поясничном позвонке покажите массивное тело, развитую дугу, большое позвоночное отверстие. Обратите внимание на суставные отростки, они располагаются в сагиттальной плоскости. На задненаружном крае верхнего суставного отростка имеется небольшой сосцевидный отросток. На задней поверхности основания поперечного (реберного) отростка имеется слабо выраженный добавочный отросток. На крестце найдите переднюю тазовую поверхность и заднюю - дорзальную. Вверху определите основание крестца, внизу - верхушку. На тазовой поверхности покажите 4 пары тазовых крестцовых отверстий. На дорзальной поверхности - покажите 4 пары дорзальных крестцовых отверстий и 5 гребней: один непарный - срединный крестцовый гребень и два парных - промежуточные и боковые крестцовые гребни. По бокам от них расположены латеральные части крестца. На латеральных частях крестца найдите парные ушковидные поверхности, позади которых располагаются крестцовые бугристости. От основания до вершины крестца через кость проходит крестцовый канал.

Покажите на препарате копчик, убедившись, что копчиковые позвонки срастаются у взрослого человека в копчик. Он имеет вид пирамиды с основанием сверху и верхушкой внизу. На первом копчиковом позвонке располагаются с каждой стороны от остистых отростков копчиковые рога.

Задание №4. На препарате ребра рассмотрите костную часть и на скелете часть, соответствующую реберному хрящу. На костной части ребра найдите задний конец, передний конец и тело ребра. В области заднего конца определите головку, шейку, гребень шейки, бугорок (кроме XI и XII ребра), угол ребра. На головке ребер найдите гребешок, кроме I, XI и XII ребер. На внутренней поверхности ребер, кроме I, по нижнему краю заметна борозда ребра. На препарате I ребра найдите верхнюю и нижнюю поверхности, угол ребра, совпадающий с бугорком. Покажите на верхней поверхности I ребра бугорок передней лестничной мышцы, разграничивающей борозду подключичной вены впереди от него от борозды подключичной артерии - позади.

На костном препарате грудины и на скелете покажите части ее: сверху - рукоятку, в середине - тело, внизу - мечевидный отросток. Определите угол грудины на границе рукоятки и тела. На рукоятке грудины сверху найдите яремную вырезку, по бокам - ключичные и реберные для I ребра; по бокам тела - парные реберные вырезки. Прощупайте на живом человеке мечевидный отросток и яремную вырезку грудины.

Правильность найденных на костях образований и деталей анатомического строения сравните с рисунками в атласе, книге.

В конце занятия необходимо уметь называть по-русски и по-латыни и показывать на препарате все вышеизложенное. О функциональном значении изученных костей прочитайте в учебнике.

VI. Контрольные вопросы:

1. Что изучает анатомия человека? Основные методы изучения строения тела человека.
2. Какие нормы биомедицинской этики необходимо соблюдать при изучении анатомии человека?

3. Какие плоскости и оси приняты в анатомии?
4. Перечислите основные общие анатомические термины.
5. Какие анатомические образования составляют осевой скелет, добавочный скелет?
6. Назовите отделы позвоночного столба и укажите количество позвонков, составляющих каждый отдел.
7. Назовите части типичного позвонка.
8. Перечислите особенности грудных позвонков.
9. Назовите основной отличительный признак шейных позвонков.
10. Опишите строение «типичного» шейного позвонка. В чем состоит особенность строения VII шейного позвонка?
11. Опишите строение I шейного позвонка.
12. Укажите особенность строения II шейного позвонка. Чем обусловлены особенности строения I и II шейных позвонков?
13. Назовите отличительные признаки строения поясничных позвонков.
14. Опишите строение крестца.
15. Опишите строение копчика.
16. На какие группы делятся ребра?
17. Из каких частей состоит ребро?
18. Назовите основные анатомические образования костной части ребра.
19. По какому краю ребра проходит борозда ребра и что в ней располагается?
20. Какие особенности строения имеет I ребро?
21. Назовите части и вырезки грудины. Сколько имеется реберных вырезок грудины?
22. Какими частями грудины образуется угол грудины? Какое ребро присоединяется в области угла грудины?

VII. Учебные задачи:

Задача № 1.

При проведении плевральной пункции игла вводится только по верхнему краю ребра.

1. Объясните почему?
2. Перечислите виды ребер.

Ответ:

1. Плевральная пункция выполняется по верхнему краю ребра, так как на нижнем крае ребра расположена борозда, в которой содержатся сосуды и нервы.
2. Семь пар верхних ребер (I-VII) соединяются хрящевыми частями с грудиной и называются истинными. Хрящи VIII, IX, X пар ребер соединяются с хрящом вышележащего ребра и называются ложными. XI и XII ребра имеют короткие хрящевые части, которые заканчиваются в мышцах брюшной стенки, эти ребра отличаются большей подвижностью и называются колеблющимися.

Задача № 2.

На практическом занятии студенты обратили внимание на наличие аномалий развития демонстрируемого скелета: слияние I шейного позвонка с черепом, а также уменьшение числа крестцовых позвонков до четырех, сопровождающееся увеличением численности поясничных позвонков.

1. Как называется сращение атланта с черепом?
2. Дайте название указанной аномалии развития крестцовых позвонков.

Ответ:

1. Полное или частичное слияние затылочных мыщелков с I шейным позвонком называется ассимиляция атланта.
2. Уменьшение числа крестцовых позвонков до 4 при увеличении количества поясничных называется люмбализация.

VIII. Контрольные тесты:

1. Человека описывают в следующем положении тела:
 1. Лёжа на спине.
 2. С левой стороны.
 3. В положении стоя, лицом к исследователю.
 4. С правой стороны, стоя.

Ответ: 3

2. Сагиттальная плоскость делит тело человека на:
 1. Правую и левую половины.
 2. Верхнюю и нижнюю части.
 3. Переднюю и заднюю части.
 4. Грудь и живот.

Ответ: 1

3. Отверстия в поперечных отростках имеются:
 1. У поясничных позвонков.
 2. У крестцовых позвонков.
 3. У шейных позвонков.
 4. У грудных позвонков.

Ответ: 3

4. Особенностью остистых отростков грудных позвонков является:
 1. Наличие суставов между ними.
 2. Косое (сверху вниз) направление.

3. Косое (снизу вверх) направление.
4. Раздвоение конца отростка.

Ответ: 2

5. Бороздка ребра находится:

1. На верхнем крае.
2. На боковой поверхности.
3. В области шейки.
4. На нижнем крае.

Ответ: 4

6. К истинным рёбрам относятся:

1. 8 – 12.
2. 1 – 10.
3. 1 – 7.
4. 11 – 12.

Ответ: 3

IX. Анатомическая терминология:

Латинское название	Русское название
позвоночный столб	columna vertebralis
позвонок	vertebra
позвоночный канал	canalis vertebralis
телo позвонка	corpus vertebrae
дуга позвонка	arcus vertebrae (vertebralis)
остистый отросток	processus spinosus
поперечный отросток	processus transversus
реберный отросток	processus costalis
шейные позвонки	vertebrae cervicales
выступающий позвонок	vertebra prominens
грудные позвонки	грудные позвонки, vertebrae thoracicae
верхняя реберная ямка	fovea costalis superior
нижняя реберная ямка	fovea costalis inferior
поясничные позвонки	vertebrae lumbales (lumbares).
атлант	atlas
ямка зуба	fovea dentis
верхушка зуба	apex dentis
крестец	os sacrum
основание крестца	basis ossis sacri
мыс	promontorium.
копчик	coccygis
истинные ребра	costae verae
ложные ребра	costae spuriae
колеблющиеся ребра	costae fluctuantes
головка ребра	caput costae
телo ребра	corpus costae
бугорок ребра	tuberculum costae
угол ребра	angulus costae
борозда ребра	sulcus costae
грудина, sternum.	sternum.
рукоятка грудины	manubrium sterni
телo грудины	corpus sterni
мечевидный отросток	processus xiphoideus

Препараты и учебные пособия: скелет, влажный препарат кости, декальцинированная кость, скелет взрослый и детский, набор позвонков. Рентгенограммы взрослых и детей. Шлифы костей. Учебник. Атлас анатомии человека. Тесты. Графы. Таблицы.

ВНЕАУДИТОРНАЯ САМОСТОЯТЕЛЬНАЯ РАБОТА.

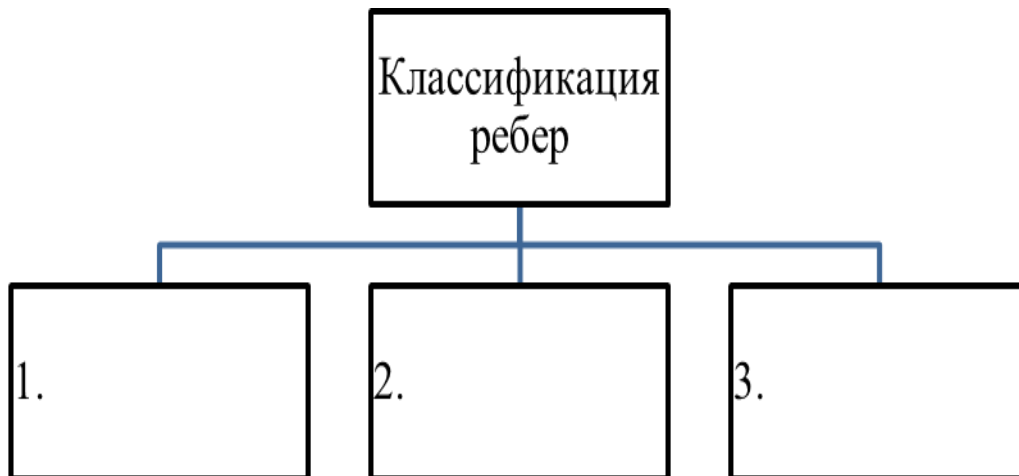
ЗАДАНИЯ ДЛЯ САМОСТОЯТЕЛЬНОЙ РАБОТЫ:

1. Дайте определение сагиттальной, фронтальной и горизонтальной плоскостей. Объясните их расположения.

2. Допишите:

1. Сколько позвонков формируют позвоночный столб _____
2. Какие отделы выделяют в позвоночнике _____
3. Что ограничивает дуга и тело _____
4. Объясните, к какому шейному позвонку может быть прижата общая сонная артерия с целью временной остановки кровотечения и почему?

3. Составьте графологическую таблицу:



4. Заполните таблицу:

Отличительные особенности ребер		
I-го	XI-го	XII-го

5. Борозда ребра проходит на внутренней поверхности по нижнему краю ребра. Объясните, для чего нужно знание этого факта при проведении плевральной пункции? _____

6. Объясните, почему подключичная артерия прижимается к 1 ребру, с целью временной остановки кровотечения и почему? _____

5. В последнее время стало «модным» в пластической хирургии удаление колеблющихся ребер с целью придания фигуре желаемых пропорций (уменьшение объема талии). Как Вы считаете, насколько безвредна эта процедура?

ВОПРОСЫ ДЛЯ САМОКОНТРОЛЯ:

1. Какие движения возможны вокруг фронтальной оси _____
2. Какие движения возможны вокруг сагиттальной оси _____
3. Какие движения осуществляются вокруг вертикальной оси _____
4. Назовите части и поверхности крестца _____
5. Какие детали строения видны на тазовой поверхности крестца _____
6. Какие детали строения видны на задней поверхности крестца _____
7. Какие образования видны на боковых поверхностях крестца _____

8. Заполните таблицу:

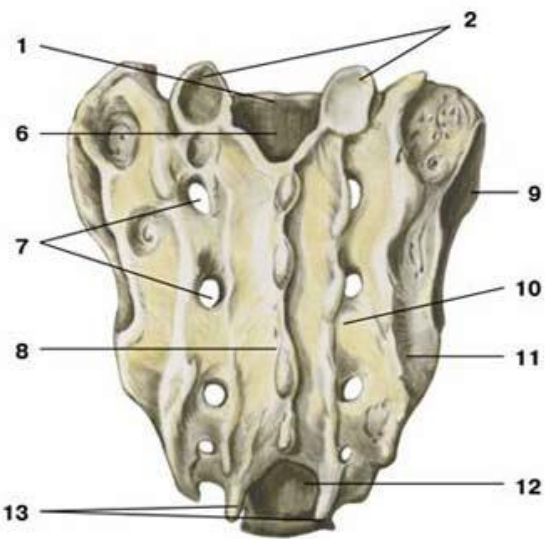
Отличительные особенности позвонков		
Шейные	Грудные	Поясничные

9. Назовите части ребра _____
10. Перечислите образования на заднем конце ребра _____
11. Назовите части грудины _____
12. Чем образован угол грудины _____

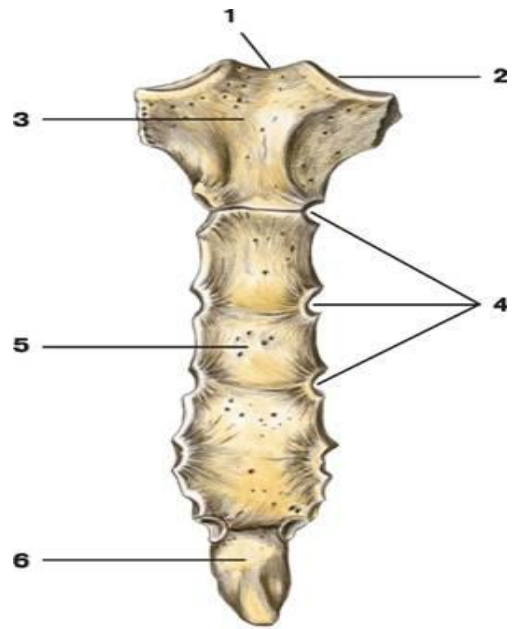
СДЕЛАЙТЕ ОБОЗНАЧЕНИЯ К РИСУНКУ:

ШЕЙНЫЙ ПОЗВОНОК	
	1
	2
	3
	4
	5
	6
	7
	8

КРЕСТЕЦ, ДОРСАЛЬНАЯ ПОВЕРХНОСТЬ

	1
	2
	3
	4
	5
	6
	7
	8
	9
	10
	11
	12
	13

ГРУДИНА

	1
	2
	3
	4
	5
	6

ВОЗРАСТНЫЕ ОСОБЕННОСТИ КОСТЕЙ ТУЛОВИЩА

--

Методическое пособие к практическому занятию и внеаудиторной самостоятельной работе по теме: «Скелет верхней конечности. Кости пояса верхней конечности. Кости свободной верхней конечности. Рентгеноанатомия».

Особенности анатомического строения костной системы взрослых и детей и ее физиологические свойства обуславливают возникновение некоторых видов переломов, характерных не только для взрослых, но для детского возраста. Как известно, маленькие дети часто падают во время подвижных игр, но это относительно редко сопровождается переломом костей, что объясняется меньшей массой тела и хорошо развитым покровом мягких тканей ребенка, а, следовательно, ослаблением травмирующей силы при падении. У ребенка кости тоньше и менее прочны, но эластичнее, чем у взрослого, поэтому у взрослых переломы костей при падении встречаются чаще. Эластичность и гибкость определяются относительно меньшим содержанием минеральных солей в костях ребенка, а также повышенной растяжимостью надкостницы, которая у детей отличается большей толщиной и обильным кровоснабжением. Надкостница формирует, таким образом, эластичный футляр вокруг кости, который придает ей большую гибкость и защищает ее при травме. Все эти данные необходимо знать врачам травматологам, ортопедам, а так же всем врачам общего профиля.

I. Целевые задачи

<u>Студент должен знать:</u>	<ol style="list-style-type: none">1. Строение и топография ключицы.2. Строение и топография лопатки.3. Строение костей свободной верхней конечности: плечевая кость, кости предплечья и кисти.
<u>Студент должен уметь:</u>	<ol style="list-style-type: none">1. Называть и показывать отдельные кости плечевого пояса, правильно ориентировать их в пространстве; показывать детали строения костей плечевого пояса;2. Ставить в правильное анатомическое положение плечевую кость, показывать ее части и детали строения.3. Ставить лучевую, локтевую кости и кисть в правильное анатомическое положение, определять кости правой и левой конечностей;4. Показывать детали строения костей предплечья и кисти;
<u>Студент должен владеть:</u>	<ol style="list-style-type: none">1. Медико-анатомическим понятийным аппаратом;2. Анатомическими знаниями для понимания патологии, диагностики и лечения.3. Простейшими медицинскими инструментами – скальпелем и пинцетом.

II. Необходимый уровень знаний:

а) из смежных дисциплин:

- 1) Развитие костей.
- 2) Гистологическое строение костей.

б) из предшествующих тем:

- 1) Части скелета,
- 2) Классификацию костей скелета,
- 3) Общий принцип строения кости,

в) из текущего занятия:

- 1) Строение ключицы и лопатки.
- 2) Строение плечевой кости.
- 3) Строение костей предплечья.
- 4) Строение костей запястья.
- 5) Строение пястных костей.
- 6) Строение фаланг пальцев.

III. Объект изучения:

1. Скелет человека.
2. Кости пояса верхней конечности – ключица и лопатка.
3. Кости свободной верхней конечности.

IV. Информационная часть:

Кости (скелет) верхних конечностей подразделяют на кости пояса и кости свободной части верхней конечности. Пояс верхних конечностей представлен с каждой стороны лопаткой и ключицей, которые прикреплены к грудной клетке при помощи мышц и связок, а спереди и медиально посредством сустава ключица соединяется с грудиной. Скелет свободной части верхней конечности включает плечевую кость, локтевую и лучевую кости, кости кисти.

КОСТИ ПОЯСА ВЕРХНЕЙ КОНЕЧНОСТИ

Ключица - длинная S-образно изогнутая трубчатая кость, имеет тело и два конца: грудинный и акромиальный. На грудинном конце ключицы находится седловидной формы грудинная суставная поверхность для сочленения с грудиной, а на акромиальном конце ключицы плоская суставная поверхность образует сустав с акромионом лопатки. На нижней поверхности расположены два возвышения: конусовидный бугорок и трапецевидная линия - места прикрепления конической и трапецевидной связок.

Лопатка - плоская кость треугольной формы. У лопатки имеется три угла (нижний, латеральный и верхний углы) и три края (медиальный, латеральный, и верхний края). Верхний край имеет вырезку лопатки для прохождения надлопаточной артерии и надлопаточного нерва. Передняя реберная поверхность лопатки образует подлопаточную ямку. Дорсальная поверхность выпуклая, на ней выступает ость лопатки. Над гребнем видна надостная ямка. Под гребнем находится подостная ямка. В области латерального угла лопатки образуется плечевой отросток – акромион, на конце которого видна акромиальная суставная поверхность. На латеральном углу лопатки определяется шейка лопатки и суставная впадина, с которой соединяется головка плечевой кости. Над суставной впадиной имеется надсуставной бугорок, под суставной впадиной имеется подсуставной бугорок. От верхнего края лопатки отходит клювовидный отросток, где прикрепляются акромиально-ключичная и клювовидно-ключичная связки, берут начало клювовидно-плечевая мышца и короткая головка двуглавой мышцы плеча.

КОСТИ СВОБОДНОЙ ЧАСТИ ВЕРХНЕЙ КОНЕЧНОСТИ

Плечевая кость является длинной трубчатой костью, тело и два конца – проксимальный и дистальный. На проксимальном конце определяется головка плечевой кости, анатомическая шейка. Возле головки латерально находятся большой бугорок и малый бугорок. Книзу от большого бугорка проходит его гребень, к которому прикрепляется большая грудная мышца, и гребень малого бугорка – к нему прикрепляются сухожилие широчайшей мышцы спины и большая круглая мышца. Между бугорками и книзу от них, между гребнями, видна межбугорковая борозда. Латеральнее от гребня большого бугорка находится дельтовидная бугристость, к которой прикрепляется дельтовидная мышца. Самое узкое место между головкой плечевой кости и ее телом получило название хирургической шейки – место частых переломов кости.

Тело плечевой кости в верхнем отделе имеет цилиндрическую форму, а книзу выделяют заднюю, медиальную переднюю и латеральную переднюю поверхности. На середине плечевой кости проходит борозда лучевого нерва. Нижний конец плечевой кости расширен образует мыщелок плечевой кости. Медиальная часть мыщелка – это блок плечевой кости. Латеральная часть мыщелка образует головку мыщелка плечевой кости для сочленения с лучевой костью. Над блоком плечевой кости спереди находится венечная ямка, над головкой мыщелка плечевой кости видна лучевая ямка. Сзади над мыщелком плечевой кости находится ямка локтевого отростка. Над мыщелком плечевой кости с медиальной и латеральной сторон видны надмыщелки. На задней поверхности медиального надмыщелка проходит борозда локтевого нерва. Кверху этот надмыщелок переходит в медиальный надмыщелковый гребень. Латеральный надмыщелок кверху продолжается в латеральный надмыщелковый гребень.

Предплечье образовано лучевой и локтевой костями. Между телами этих костей имеется межкостное пространство предплечья. У каждой кости выделяют тело и два эпифиза: проксимальный и дистальный.

Локтевая кость имеет верхний (проксимальный) конец, на котором находится блоковидная вырезка. Задний край вырезки ограничивает толстый локтевой отросток. Спереди от вырезки находится небольшой венечный отросток. На латеральной стороне основания венечного отростка видна лучевая вырезка. Дистальнее венечного отростка имеется бугристость локтевой кости. Нижний (дистальный) конец локтевой кости заканчивается головкой локтевой кости, имеющей на своей боковой поверхности суставную окружность. От **медиальной** стороны головки отходит шиловидный отросток.

Лучевая кость на проксимальном конце имеет шейку и на ней головку лучевой кости с углубленной суставной ямкой для сочленения с головкой мыщелка плечевой кости. На боковой поверхности головки различается суставная окружность. На передне-медиальной поверхности шейки находится бугристость лучевой кости, к которой прикрепляется сухожилие двуглавой мышцы плеча. На широком дистальном конце лучевой кости на медиальной стороне имеется локтевая вырезка для соединения с головкой локтевой кости, а на задней поверхности – продольные борозды для сухожилий мышц разгибателей кисти и пальцев. На дистальной поверхности дистального конца лучевой кости располагается вогнутая запястная суставная поверхность, с которой сочленяются кости проксимального ряда запястья (ладьевидная и полулунная кости). От латеральной стороны дистального конца лучевой кости отходит шиловидный отросток.

Скелет кисти включает кости запястья, пястные кости и кости пальцев кисти – фаланги пальцев.

Запястье образуют восемь коротких (губчатых) костей, лежащих двумя рядами. В проксимальном ряду располагаются ладьевидная, полулунная, трехгранная и гороховидная кости. В дистальном ряду находятся многоугольная (кость-трапеция), трапециевидная, головчатая и крючковидная кости. Ладьевидная кость, изогнутая в проксимальном направлении, имеет бугорок, обращенный в сторону ладони. Полулунная кость также изогнута проксимально и вогнута со стороны дистальной поверхности. Трехгранная кость имеет на передней стороне суставную поверхность для сочленения с гороховидной костью. Гороховидная кость неправильной округлой формы, самая маленькая кость запястья, находится в толще сухожилия локтевого сгибателя запястья и является сесамовидной костью. Ладьевидная, полулунная и трехгранная кости проксимальными поверхностями участвуют в образовании лучезапястного сустава, а их дистальные поверхности обращены к костям второго ряда запястья. Кость-трапеция имеет седловидную суставную поверхность для сочленения с основанием I пястной кости. На ладонной поверхности этой кости находится борозда, к которой прилежит сухожилие мышцы, сгибающей кисть. Трапециевидная кость по форме напоминает кость-трапецию, только меньше ее. Головчатая кость – самая большая из костей запястья. Крючковидная кость имеет у локтевого края ладонной поверхности загнутый в лучевую сторону крючок.

Пясть включает пять (I-V) коротких трубчатых пястных костей. Каждая пястная кость имеет основание, тело и головку. Основание II-V пястных костей имеет на проксимальном конце плоские суставные поверхности для сочленения с костями второго ряда запястья. I пястная кость короче и толще остальных. На ее основании имеется седловидная поверхность для сочленения с многоугольной костью. Суставная поверхность II пястной кости разделена на две части для сочленения с многоугольной и трапециевидной костями. Основание пястных костей со II по V имеют боковые суставные поверхности, предназначенные для сочленения друг с другом. Головки пястных костей полушаровидной формы, образуют выпуклые суставные поверхности для соединения с проксимальными фалангами пальцев.

Кости пальцев кисти - различают самый короткий и самый толстый I - большой палец; за ним следуют II - указательный палец; III - средний, IV - безымянный палец и V - мизинец. Фаланги пальцев - у каждого пальца, кроме I (большого), имеется три фаланги: проксимальная, средняя и дистальная. Большой палец, самый толстый, имеет только две фаланги - проксимальную и дистальную. Различают основание, тело и головку фаланги. Конец каждой ногтевой (дистальной) фаланги уплощен и имеет бугристость дистальной фаланги.

Рентгеноанатомия

Лопатка на задней рентгенограмме имеет вид характерного для неё треугольного образования с тремя краями, углами и отростками. На *margo superior*, у основания клювовидного отростка, иногда удаётся уловить вырезку, *incisura scapulae*, которую по ошибке можно принять за очаг разрушения кости, особенно в тех случаях, когда вследствие старческого обызвествления *ligamentum transversum scapulae superius* это вырезка превращается в отверстие.

На задней рентгенограмме плечевого сустава видна *cavitas glenoidalis* имеющая форму двояковыпуклой линзы с двумя контурами: медиальным, соответствующим передней полуокружности *cavitas glenoidalis* и латеральным, соответствующим задней полуокружности её. В силу особенностей рентгеновской картины медиальный контур оказывается более толстым и резким, вследствие чего создаётся впечатление полукольца, что является признаком нормы («симптом полукольца»). В старости и при некоторых заболеваниях становится подчёркнутым и латеральный контур, и тогда нормальный «симптом полукольца» *cavitas glenoidalis* заменяется патологическим «симптомом кольца». Головка плечевой кости на задней рентгенограмме в своей нижней медиальной части наслаивается на *cavitas glenoidalis*. Между *cavitas glenoidalis scapulae* и *caput humeri* видна рентгеновская щель плечевого сустава.

На рентгенограмме локтевого сустава в детском и юношеском возрасте наблюдается большое число костных фрагментов, наличие которых усложняет дифференциальную диагностику между нормой и патологией. Окостенение области локтевого сустава является обязательным. К 20 годам наступают синостозы. В случае неслияния костного ядра *olecrani* с локтевой костью может остаться у взрослого непостоянная кость, *os sesamoideum cubiti* или *patella cubiti*.

V. Практическая работа:

Задание №1.

На препарате ключицы найдите тело и два конца - грудинный (утолщенный; с седловидной суставной поверхностью и акромиальный (уплощенный) с плоской суставной поверхностью. На нижней поверхности грудинного конца покажите реберно-ключичное вдавление, а у акромиального конца - конусовидный бугорок и трапециевидную линию - места прикрепления связок.

Задание №2. Расположите препарат лопатки по отношению к скелету. На препарате лопатки покажите три края: верхний, латеральный, медиальный (ближе к позвоночному столбу), три угла - нижний, верхний, латеральный. В области утолщенного латерального угла найдите плоскую суставную впадину, выше и ниже которой располагаются над- и подсуставные бугорки. Обратите внимание, что наружный отдел верхнего края лопатки переходит в клювовидный отросток. Найдите и покажите переднюю реберную поверхность лопатки, образующую подлопаточную ямку и заднюю дорзальную поверхность, которая при помощи лопаточной ости делится на надостную и подостную ямки. Ость лопатки переходит в плечевой отросток.

Задание №3. На препарате плечевой кости выделите тело - диафиз, проксимальный (верхний) и дистальный (нижний) эпифизы.

На латеральной передней поверхности тела найдите дельтовидную бугристость, ниже которой в виде спирали на кости идет борозда лучевого нерва. В нижнем отделе тела определите переднюю и заднюю поверхности, ограниченные латеральным и медиальным краями.

Найдите на проксимальном эпифизе головку плечевой кости, которая располагается медиально и отделена анатомической шейкой.

На передней поверхности кости ниже шейки латерально располагаются два бугорка: снаружи - большой бугорок, переходящий в гребень большого бугорка, а изнутри и спереди - малый бугорок, переходящий в гребень малого бугорка. Между ними проходит выраженная межбугорковая борозда. На границе верх - него конца и тела кости найдите небольшое сужение - хирургическую шейку.

На дистальном эпифизе найдите мыщелок плечевой кости, латеральный отдел которого образован головкой мыщелок плечевой кости, а медиальный - блоком плечевой кости. На передней поверхности над головкой находится лучевая и над блоком - вечная ямки. На задней поверхности дистального эпифиза найдите глубокую локтевую ямку. Периферические отделы нижнего конца кости заканчиваются латеральным и медиальным надмышелками. На задней поверхности у медиального надмышелка найдите борозду локтевого нерва.

Изученные кости прощупайте под кожей на живом человеке. Умейте отличить правую кость от левой. Правильность найденных на костях образований и деталей анатомического строения сравните с рисунками в атласе, книге.

Задание №4. На скелете верхних конечностей определите кости предплечья и входящие в их состав лучевую и локтевую кости. Лучевая кость располагается с латеральной стороны, локтевая - с медиальной. Заостренными межкостными краями кости обращены друг к другу. Выделите на костях тело, проксимальный (верхний) эпифиз и дистальный (нижний) эпифиз. Межкостные края костей отделяют переднюю поверхность тел от задней и лучевая кость имеет также латеральную поверхность, а локтевая - медиальную.

Локтевая кость. Обратите внимание, что проксимальный эпифиз локтевой кости утолщен и несет на себе два отростка: венечный, обращенный вперед и вниз и локтевой, обращенный назад и вверх, которые ограничивают блоковую вырезку. У основания венечного отростка снаружи найдите лучевую вырезку, а спереди - ниже его, бугристость локтевой кости. Дистальный эпифиз кости представлен головкой, на боковой поверхности которой покажите суставную окружность, а с медиальной стороны ее шиловидный отросток.

Лучевая кость. На проксимальном эпифизе лучевой кости покажите головку, на боковой стороне которой располагается суставная окружность, а сверху - ямка головки. Ниже головка переходит в шейку, под которой находится

бугристость лучевой кости. Обратите внимание, что дистальный эпифиз лучевой кости утолщен. Он несет на себе снизу запястную суставную поверхность, а с медиальной стороны - локтевую вырезку. Латерально дистальный эпифиз переходит в шиловидный отросток.

В костях кисти выделите проксимально расположенные кости запястья, пясти и дистально - кости пальцев кисти. Кости запястья представлены короткими губчатыми костями, которые образуют проксимальный и дистальный ряды. Отсчет ведется от первого пальца. Найдите в проксимальном ряду - ладьевидную кость, полулунную, трехгранную и гороховидную, в дистальном ряду - кость-трапецию, трапециевидную, головчатую, крючковидную.

Обратите внимание, что с лучевой (латеральной) стороны костей запястья бугорки ладьевидной и кости-трапеции образуют лучевое возвышение запястья, а с локтевой (медиальной) стороны гороховидная кость и крючок крючковидной кости образуют локтевое возвышение запястья. Оба возвышения ограничивают между собой борозду запястья.

Затем покажите пясть кисти, состоящей из пяти костей, относящихся к коротким трубчатым моноэпифизарным костям. Проксимально у этих костей расположено основание, которое у I пястной кости имеет седловидную суставную поверхность, а у II-V костей суставные поверхности плоские. Дистальные эпифизы костей пястных костей представлены головками. Дистально в кисти выделите кости пальцев кисти, причем у I пальца они образуют проксимальную и дистальную фаланги, а у II-V пальцев проксимальную, среднюю и дистальную фаланги. На каждой фаланге найдите основание, тело и головку. На головках находятся суставные поверхности в виде блока. Их нет на дистальных фалангах.

Правильность найденных на костях образований и деталей анатомического строения сравните с рисунками в атласе, книге.

В конце занятия необходимо уметь называть по-русски и по-латыни и показывать на препарате все вышеизложенное. О функциональном значении изученных костей прочитайте в учебнике.

VI. Контрольные вопросы:

1. Какие кости входят в состав верхней конечности?
2. Какие основные анатомические образования имеются на ключице?
3. Какие основные образования имеются на лопатке?
4. Перечислите кости свободной верхней конечности.
5. Какие анатомические образования имеются на плечевой кости?
6. Какие анатомические образования имеются на лучевой кости?
7. Какие анатомические образования имеются на локтевой кости?
8. Какие кости входят в состав кисти?
9. Какие кости входят в состав запястья, их особенности и порядок расположения?
10. Какие стадии остеогенеза проходят кости скелета верхней конечности?
11. В какие сроки и где в закладках костей верхней конечности появляются первичные точки окостенения?
12. В каком возрасте завершается окостенение костей верхней конечности?

VII. Учебные задачи:

Задача № 1.

Состояние окостенения костей запястья ребенка позволяет при необходимости, например в судебно-медицинской практике, судить о его возрасте.

1. Перечислите кости запястья и назовите сроки появления в каждой из них точек окостенения.
2. Сколько стадий развития проходят эти кости?

Ответ:

1. Кости запястья – головчатая, трапециевидная, кость - трапеция, ладьевидная, гороховидная, крючковидная, трехгранная, полулунная. На 1-2-м году жизни ребенка точка окостенения появляется в головчатой и крючковидной костях, на 3-м – в трехгранной, на 4-м – в полулунной, на 5-м – в ладьевидной, на 6-7-м – в кости - трапеции и трапециевидной кости и на 8-15-м году – в гороховидной.
2. Три стадии.

Задача № 2.

На занятии студенту предложено определить кость: в области проксимального эпифиза определяются блоковидная вырезка и хорошо выраженная бугристость, а на дистальном конце – шиловидный отросток.

1. О какой кости идет речь?
2. Как определить правая или левая это кость?

Ответ:

1. Локтевая кость.
2. Перечисленные образования в области проксимального эпифиза расположены спереди, межкостный край обращен латерально. Шиловидный отросток расположен медиально.

VIII. Контрольные тесты:

1. Венечная ямка находится:
 1. На головке плечевой кости.
 2. На теле плечевой кости.
 3. На дистальном эпифизе плечевой кости спереди.
 4. На дистальном эпифизе плечевой кости сзади.

Ответ: 3

2. В состав скелета запястья входит:

1. 2 кости.
2. 4 кости.
3. 7 костей.
4. 8 костей.

Ответ: 4

3. К костям пояса верхней конечности относятся.

1. Лопатка.
2. Верхние рёбра.
3. Плечевая кость.
4. Грудина.

Ответ: 1, 3

4. Латинский термин «superficialis» означает:

1. Верхний.
2. Нижний.
3. Поверхностный.
4. Правый.

Ответ: 3

5. В проксимальном ряду костей запястья отсутствует кость:

1. Ладьевидная
2. Полулунная
3. Крючковидная
4. Треугольная.

Ответ: 3

IX. Анатомическая терминология:

Латинское название	Русское название
ключица	clavicula.
плечевая кость	humerus
лучевая кость	radius
локтевая кость	ulna
запястье	carpus
кости запястья	ossa carpi
ладьевидная кость	os scaphoideum
полулунная кость	os lunatum
треугольная кость	os triquetrum
гороховидная кость	os pisiforme
кость-трапеция	os trapezium
трапециевидная кость	os trapezoideum
головчатая кость	os capitatum.
крючковидная кость	os hamatum
пясть	metacarpus
фаланги	phalanges
проксимальная фаланга	phalanx proximalis
средняя фаланга	phalanx media
дистальная фаланга	phalanx distalis

X. Препараты и учебные пособия: скелет, влажный препарат кости, декальцинированная кость, скелет взрослый и детский, набор позвонков, набор костей скелета: ключицы, лопатки, плечевые кости, скелет верхних конечностей, связанная кисть, отдельные кости предплечья и кисти в наборах. Рентгенограммы взрослых и детей. Шлифы костей. Учебник. Атлас анатомии человека. Тесты. Графы. Таблицы.

ВНЕАУДИТОРНАЯ САМОСТОЯТЕЛЬНАЯ РАБОТА.

ЗАДАНИЯ ДЛЯ САМОСТОЯТЕЛЬНОЙ РАБОТЫ:

1. Составьте схему костей плечевого пояса.

2. Продолжите фразы:

1. В костях пястья выделяют следующие части _____
2. Скелет пальцев состоит из следующих фаланг _____
3. В фалангах пальцев выделяют следующие части _____
4. В локтевой кости выделяют следующие части _____
5. Проксимальный эпифиз локтевой кости состоит _____
6. Дистальный конец локтевой кости состоит _____
7. Лучевая кость состоит из следующих отделов _____
8. Проксимальный конец лучевой кости представлен _____

ВОПРОСЫ ДЛЯ САМОКОНТРОЛЯ:

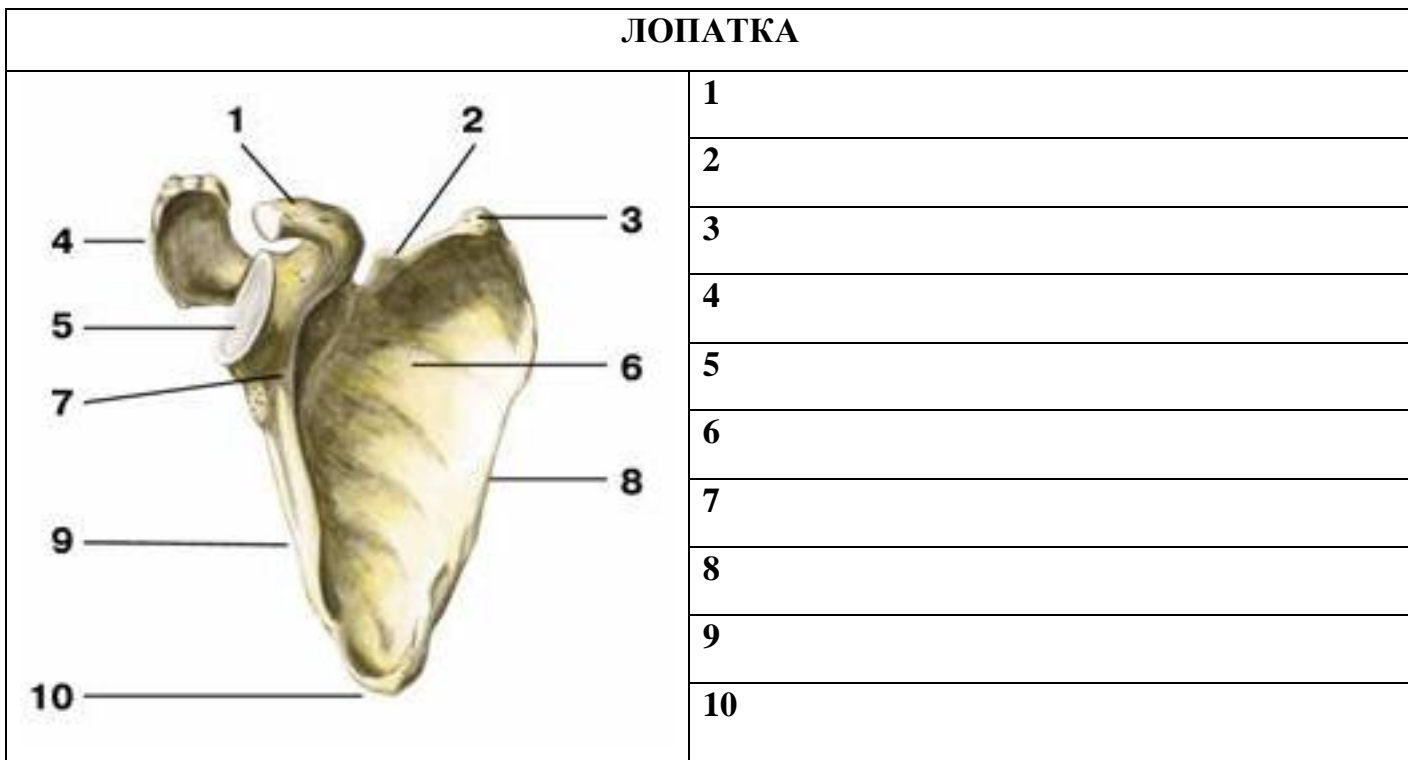
1. Из каких отделов состоит скелет верхней конечности _____
2. Какие кости входят в состав плечевого пояса _____
3. Из каких отделов состоит свободная верхняя конечность _____
4. Назовите поверхности лопатки _____
5. Назовите углы лопатки _____
6. Назовите наиболее выступающие части костей верхней конечности: отростки, гребни, бугры, бугристости

7. Назовите суставные поверхности на костях верхней конечности. Для чего предназначена каждая такая поверхность?

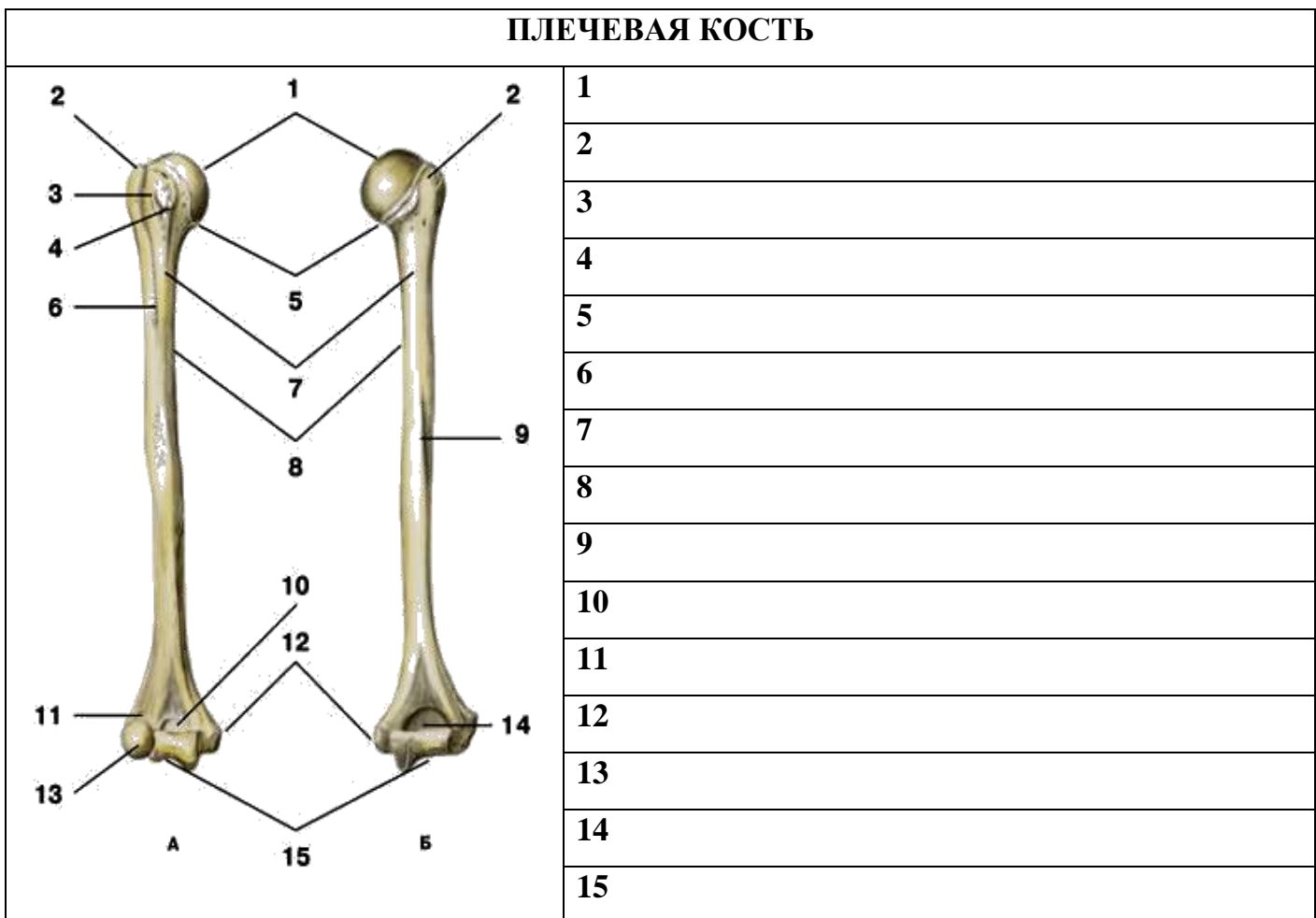
8. Какими костными образованиями ограничена с медиальной и латеральной сторон борозда запястья?

СДЕЛАЙТЕ ОБОЗНАЧЕНИЯ К РИСУНКАМ:

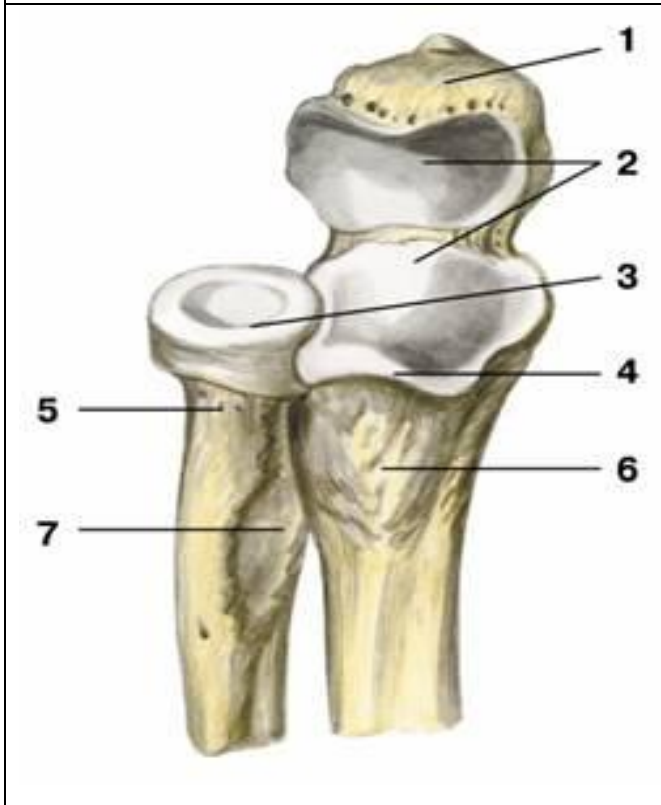
ЛОПАТКА



ПЛЕЧЕВАЯ КОСТЬ

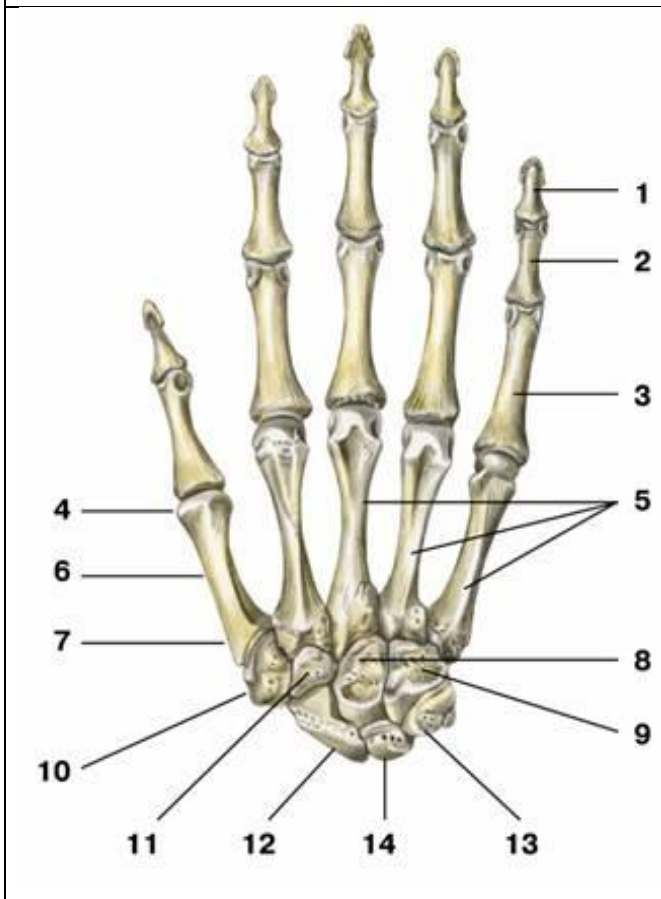


ПРОКСИМАЛЬНЫЙ ОТДЕЛ КОСТЕЙ ПРЕДПЛЕЧЬЯ



1.
2.
3.
4.
5.
6.
7.

КОСТИ КИСТИ



1.
2.
3.
4.
5.
6.
7.
8.
9.
10.
11.
12.
13.
14.

Методическое пособие к практическому занятию и внеаудиторной самостоятельной работе по теме: «Скелет нижней конечности. Кости пояса нижней конечности. Кости свободной нижней конечности. Рентген-анатомия».

Знания анатомического строения, развития и возрастных особенностей костей нижней конечности являются фундаментальными понятиями при рассмотрении скелета в целом, верхней и нижней конечностей, как органов локомоции, их необходимо учитывать при изучении соответствующих разделов в курсе травматологии, неврологии, нейрохирургии, рентгенологии и других клинических дисциплин.

I. Цели:

Студент должен знать:	<ol style="list-style-type: none"> 1. Источники и ход развития, наиболее часто встречающиеся аномалии развития костей, 2. Анатомическое строение костей нижней конечностей во взаимосвязи с функцией; 3. Части скелета нижней конечности; 4. Строение тазовой кости (подвздошной, седалищной, лобковой костей); 5. Части скелета свободной нижней конечности; 6. Строение бедренной кости. 7. Строение большеберцовой кости; 8. Строение малоберцовой кости; 9. Отделы стопы, строение отдельных костей стопы; 10. Название анатомических образований костей нижней конечностей по-русски и по-латыни;
Студент должен уметь:	<ol style="list-style-type: none"> 1. Находить и показывать на анатомических препаратах костей нижней конечности их части, детали строения, правильно называть их на русском и латинском языках; 2. Ставить тазовую и бедренную кости в правильное анатомическое положение, 3. Определять кости правой и левой конечностей; 4. Показывать основные детали строения тазовой и бедренной костей; 5. Определять положение костей голени и стопы в скелете; 6. Правильно показывать анатомические образования костей голени и стопы; 7. На анатомических препаратах (изолированных костях) и рентгенограммах костей нижней конечностей выявлять и описывать их анатомические конструкции; 8. Пальпировать на человеке основные костные ориентиры изученных костей.
Студент должен владеть:	<ol style="list-style-type: none"> 1. Медико-анатомическим понятийным аппаратом; 2. Анатомическими знаниями для понимания патологии, диагностики и лечения. 3. Простейшими медицинскими инструментами – скальпелем и пинцетом.

II. Необходимый уровень знаний:

а) из смежных дисциплин:

- 1) Развитие костей.
- 2) Гистологическое строение кости.

б) из предшествующих тем:

- 1) Оси и плоскости
- 2) Классификация костей
- 3) Строение и возрастные особенности костей, кость как орган.

в) из текущего занятия:

1. Части скелета нижней конечности.
2. Положение в скелете тазовой кости, ее части.
3. Строение вертлужной впадины.
4. Строение подвздошной кости.
5. Строение лобковой кости.
6. Строение седалищной кости.
7. Положение в скелете бедренной кости.
8. Строение проксимального эпифиза бедренной кости.
9. Строение тела бедренной кости.
10. Строение дистального эпифиза бедренной кости.
11. Строение надколенника.
12. Кости голени, их правильное анатомическое положение.
13. Общий план строения большеберцовой кости; строение проксимального эпифиза.
14. Строение тела большеберцовой кости.
15. Строение дистального эпифиза большеберцовой кости.
16. Малоберцовая кость, ее строение и правильное анатомическое положение.
17. Отделы стопы. Какие кости относятся к каждому отделу стопы?
18. Строение таранной кости.
19. Строение пяточной кости.
20. Строение кубовидной, ладьевидной и клиновидных костей предплюсны.

21. Общий план строения костей плюсны и фалангов пальцев стопы.
22. Кости голени и стопы в рентгеновском изображении.
23. Рентгенанатомия изученных костей.

III. Объект изучения:

1. Скелет нижней конечности.
2. Кости пояса нижней конечности (подвздошная, седалищная, лобковая кости).
3. Кости свободной нижней конечности: бедренная кость, кости голени (большеберцовая, малоберцовая), кости стопы.
4. Рентгенограммы костей нижней конечности..

IV. Информационная часть:

Скелет нижних конечностей состоит из их пояса и свободных частей нижних конечностей

Пояс нижних конечностей образован двумя тазовыми костями, которые сзади практически неподвижно соединяются с крестцом, а спереди — друг с другом. У скелета свободной части нижней конечности выделяют проксимальный отдел — бедренную кость, средний отдел — большеберцовую и малоберцовую кости (две кости голени) и дистальный отдел — кости стопы. В области коленного сустава имеется крупная сесамовидная кость — надколенник. У дистального отдела в свою очередь выделяют три части: кости предплюсны, кости плюсны и фаланги пальцев.

Тазовая кость состоит из трех костей: подвздошной, лобковой и седалищной, которые в возрасте 12—16 лет срастаются друг с другом. В области сращения тел этих костей имеется глубокая вертлужная впадина, являющаяся суставной ямкой для головки бедренной кости. Вертлужная впадина ограничена по окружности высоким краем, который на ее медиальной стороне имеет вырезку вертлужной впадины. Для сочленения с головкой бедренной кости в вертлужной впадине, по ее периферии, имеется полулунная поверхность. В центре вертлужной впадины находится ямка вертлужной впадины.

Подвздошная кость состоит из тела подвздошной кости и крыла подвздошной кости. На периферии крыло утолщается и заканчивается подвздошным гребнем, где видны три шероховатые линии для прикрепления широких мышц живота: наружная губа, внутренняя губа и промежуточная линия. Подвздошный гребень спереди и сзади имеет костные выступы - верхняя передняя подвздошная ость и нижняя передняя подвздошная ость. На заднем конце гребня имеется верхняя задняя подвздошная ость и нижняя задняя подвздошная ость.

На наружной поверхности крыла подвздошной кости есть слабовыраженные три шероховатые линии: передняя, задняя и нижняя ягодичные линии.

На внутренней поверхности крыла подвздошной кости имеется подвздошная ямка. Над ушковидной поверхностью находится подвздошная бугристость для прикрепления межкостных связок.

Лобковая кость имеет тело и две ветви. От тела вперед идет верхняя ветвь лобковой кости с подвздошно-лобковым возвышением, расположенным по линии сращения лобковой кости с подвздошной. Передняя часть верхней ветви резко изгибается книзу и переходит в нижнюю ветвь лобковой кости. В области медиального края лобковой кости находится овальной формы симфизальная поверхность, служащая для соединения с лобковой костью противоположной стороны. На верхней ветви лобковой кости, имеется лобковый бугорок. По задней поверхности нижней ветви лобковой кости проходит запирающая борозда, к которой прилежат одноименные сосуды и нерв.

Седалищная кость имеет тело, которое дополняет снизу вертлужную впадину и спереди переходит в ветвь седалищной кости. В области угла кость имеет утолщение — седалищный бугор. Выше этого бугра от заднего края тела отходит седалищная ость, которая разделяет две вырезки: нижнюю малую седалищную и верхнюю большую седалищную. Ветвь седалищной кости с нижней ветвью лобковой кости, замыкая, образуют запирающее отверстие.

Скелет свободной нижней конечности. Бедренная кость имеет тело и два конца. На верхнем (проксимальном) конце располагается головка бедренной кости. Суставная поверхность головки имеет ямку головки бедренной кости. Шейка бедренной кости соединяет головку с телом. На границе шейки и тела имеется два мощных вертела: большой вертел (расположен вверху и латерально, на его медиальной поверхности, находится вертельная ямка) и малый вертел (расположен медиально и сзади). Спереди оба вертела соединяет межвертельная линия, сзади — межвертельный гребень.

Тело бедренной кости изогнуто выпуклостью кпереди. На задней поверхности тела имеется шероховатая линия, которая делится на медиальную и латеральную губы. Латеральная губа расширяется и утолщается, образуя ягодичную бугристость. У нижнего конца бедренной кости обе губы ограничивают подколенную поверхность. Нижний (дистальный) конец бедренной кости расширен и образует два крупных округлых мыщелка, различных по величине - медиальный и латеральный мыщелки. Оба мыщелка с задней стороны отделяет друг от друга глубокая межмыщелковая ямка. Кверху от медиального мыщелка находится медиальный надмыщелок, на латеральной стороне — латеральный надмыщелок.

Надколенник представляет собой большую сесамовидную кость, заключенную в сухожилии четырехглавой мышцы. Выделяют основание надколенника, верхушку надколенника.

У голени имеется две кости. Медиально расположена большеберцовая кость, латерально — малоберцовая кость. У каждой кости различают тело и два конца. Между костями находится межкостное пространство голени. Большеберцовая кость - проксимальный конец кости утолщен и образует медиальный и латеральный мыщелки. Верхняя суставная поверхность сочленяется с мыщелками бедренной кости. Между суставными поверхностями мыщелков большеберцовой кости располагается межмыщелковое возвышение, которое состоит из двух бугорков: медиального межмыщелкового бугорка и латерального межмыщелкового бугорка. Впереди межмыщелкового возвышения находится переднее межмыщелковое поле, сзади — заднее межмыщелковое поле. Ниже латерального мыщелка с латеральной его стороны и несколько сзади имеется малоберцовая суставная поверхность.

У тела большеберцовой кости выделяют острый передний край. Латеральный (межкостный) край также острый и обращен в сторону малоберцовой кости. Медиальный край закруглен. У тела большеберцовой кости выделяют три поверхности - медиальная, латеральная и задняя. На латеральном крае дистального конца кости находится малоберцовая вырезка. С медиальной стороны книзу отходит медиальная лодыжка. Позади нее находится неглубокая лодыжковая

борозда. На латеральной стороне медиальной лодыжки расположена суставная поверхность которая переходит в нижнюю суставную поверхность большеберцовой кости. Эти поверхности вместе с суставной поверхностью малоберцовой кости сочленяются с таранной костью предплюсны (стопы).

Малоберцовая кость на проксимальном конце имеет головку малоберцовой кости. На медиальной стороне головки расположена суставная поверхность головки малоберцовой кости для сочленения с большеберцовой костью.

Тело малоберцовой кости имеет передний край, задний край и медиальный острый межкостный край. У кости соответственно выделяют три поверхности: латеральную, заднюю и медиальную.

Дистальный конец малоберцовой кости утолщен и образует латеральную лодыжку. На медиальной поверхности латеральной лодыжки выделяется суставная поверхность. Для соединения с таранной костью позади суставной поверхности находится ямка латеральной лодыжки.

Стопа подразделяется на 3 отдела: предплюсну, плюсну и пальцы. Скелетом этих отделов являются кости предплюсны, кости плюсны и кости пальцев стопы. Предплюсна состоит из семи губчатых костей, расположенных в два ряда. Проксимальный (задний) ряд составляют две крупные кости: таранная и пяточная. Остальные пять костей предплюсны образуют дистальный (передний) ее ряд.

Таранная кость имеет тело, головку и шейку. На верхней поверхности находится блок таранной кости. На боковой поверхности тела находится латеральный отросток таранной кости. Позади блока от тела таранной кости отходит задний отросток таранной кости. На нижней стороне таранной кости находятся три суставные поверхности для сочленения с пяточной костью: передняя, средняя и задняя пяточные суставные поверхности. Между средней и задней суставными поверхностями проходит борозда таранной кости. Для сочленения ее с ладьевидной костью служит закругленная ладьевидная суставная поверхность.

Пяточная кость — сзади у тела пяточной кости виден наклоненный книзу пяточный бугор. На верхней стороне пяточной кости выделяются три суставные поверхности: передняя, средняя и задняя таранные суставные поверхности. Между средней и задней суставными поверхностями видна борозда пяточной кости, которая вместе с такой же бороздой на таранной кости образует пазуху предплюсны. От передневерхнего края пяточной кости с медиальной стороны отходит короткий и толстый отросток — опора таранной кости. На латеральной поверхности пяточной кости проходит борозда сухожилия длинной малоберцовой мышцы.

Ладьевидная кость располагается медиально, между таранной костью сзади и тремя клиновидными костями спереди. На дистальной поверхности ладьевидной кости есть три суставные площадки для соединения с клиновидными костями. У медиального края расположена бугристость ладьевидной кости. Клиновидные кости — медиальная, промежуточная и латеральная — находятся впереди от ладьевидной кости. Кубовидная кость находится в латеральной части стопы, между пяточной костью и двумя последними плюсневными костями, с которыми она образует суставы. Плюсневые кости - включают пять трубчатых коротких костей. Самая короткая и толстая I плюсневая кость, самая длинная — II. У каждой кости выделяют тело, головку и основание. У пальцев стопы, как и у пальцев кисти, имеются проксимальная фаланга, средняя фаланга и дистальная фаланга.

Кости предплюсны и плюсны не лежат в одной плоскости. Таранная кость расположена на пяточной, а ладьевидная — выше пяточной и кубовидной костей. Кости медиального края предплюсны приподняты по сравнению с ее латеральным краем. При таком взаиморасположении костей формируются своды стопы, которые обеспечивают пружинящую опору для нижней конечности. Свод стопы имеет выпуклость, обращенную вверх. Латеральный край стопы ниже, чем медиальный, который несколько приподнят и открыт в медиальную сторону. Фактически в стопе для опоры служат только несколько точек: бугор пяточной кости — сзади, головки плюсневых костей, преимущественно I и V, — спереди. Фаланги пальцев только слегка касаются земли.

Возрастные особенности скелета нижней конечности. В костях пояса нижних конечностей (подвздошной, седалищной и лобковой) точки окостенения появляются в период от 3,5 до 5,5 месяцев внутриутробного развития. Срастание всех трех костей в тазовую кость происходит в 12 — 15 лет. В костях предплюсны (пяточной, таранной и кубовидной) точки окостенения появляются до рождения (на 5 — 9-м месяце внутриутробной жизни). В ладьевидной, кубовидной и клиновидной костях точки окостенения появляются в период от 3 мес после рождения до 5 лет. Остальные (вторичные) точки окостенения образуются после рождения. В постнатальном онтогенезе изменение формы и размеров таза происходит под влиянием силы тяжести тела, органов брюшной полости, под воздействием мышц, а также под влиянием половых гормонов. В результате этих разнообразных воздействий увеличивается переднезадний размер таза (с 2,7 см у новорожденного до 9,5 см в 12 лет). Возрастает также поперечный размер таза, который в 13 — 14 лет становится таким же, как у взрослых. Разница в форме таза у мальчиков и девочек становится заметной после 9 лет. У мальчиков таз более высокий и уже, чем у девочек.

V. Практическая работа:

Задание №1 На препарате тазовой кости определите границы и расположение составляющих ее костей: подвздошной, седалищной, лобковой. У взрослого три кости срастаются в единую тазовую кость. Тела этих костей на наружной поверхности тазовой кости образуют вертлужную впадину. Последняя ограничена утолщенным краем, который в передненижнем отделе прерывается вырезкой. На внутренней поверхности впадины покажите гладкую суставную полулунную поверхность, которая ограничивает на дне ямку вертлужной впадины. Покажите, что тело подвздошной кости образует верхний отдел вертлужной впадины, тело седалищной - задненижний, лобковой - передненижний. На подвздошной кости выделите две части - тело и крыло. На внутренней поверхности крыла покажите подвздошную ямку, ограниченную внизу дугообразной линией, на наружной - переднюю, заднюю и нижнюю ягодичные линии. Верхний край крыла представлен подвздошным гребнем, на котором выделите наружную и внутреннюю губы и промежуточную линию. Гребень заканчивается спереди и сзади остями. Покажите на препарате верхнюю и нижнюю передние подвздошные ости, верхнюю и нижнюю задние подвздошные ости. В заднем отделе крыла покажите большую седалищную вырезку, над ней находится суставная ушковидная поверхность, сзади от которой располагается подвздошная бугристость. Покажите части седалищной кости: тело и ветвь. На задней поверхности тела прощупайте

выступ - седалищную ость, ниже которой располагается малая седалищная вырезка, а на задненижней поверхности утолщение - седалищный бугор, а впереди и вверх от него - ветвь седалищной кости. Выделите три части лобковой кости - тело и две ветви - верхнюю и нижнюю. Ветви переходят друг в друга под углом, на медиальной поверхности которого найдите симфизальную поверхность. Покажите запирающее отверстие, ограниченное ветвями лобковой кости и ветвью седалищной кости. Верхний край этого отверстия несет широкую запирающую бороздку. По верхнему краю верхней ветви найдите гребень лобковой кости, передний отдел которого заканчивается лобковым бугорком.

Задание №2 На препарате бедренной кости выделите тело - диафиз и два эпифиза: верхний (проксимальный) и нижний (дистальный). Покажите на проксимальном эпифизе головку бедренной кости, которая направлена вверх и медиально и переходит в шейку. Головка на своей поверхности несет шероховатую ямку головки бедренной кости. Найдите на границе с телом сзади два шероховатых отростка - большой и малый вертелы. На передней поверхности они соединяются межвертельной линией, а на задней - межвертельным гребнем.

На внутренней поверхности большого вертела найдите вертельную ямку. Дистальный эпифиз утолщен и расширен в поперечном направлении. Покажите на нем два мыщелка - медиальный и латеральный, отметьте, что медиальный больше латерального. На боковых поверхностях мыщелков покажите соответствующие шероховатые медиальный и латеральный надмыщелки. Найдите сзади разграничивающую мыщелки межмыщелковую ямку, а спереди переход поверхности мыщелков в надколенную поверхность. Обратите внимание, что передняя поверхность тела бедренной кости гладкая и изогнутая впереди. На задней поверхности располагается вдоль кости шероховатая линия, состоящая из двух губ - медиальной и латеральной. Внизу обе губы расходятся и ограничивают подколенную поверхность. Вверху латеральная губа переходит в ягодичную бугристость, а медиальная губа продолжается в гребенчатую линию. Покажите эти образования на задней поверхности тела бедренной кости. Надколенник расположите так, чтобы внизу была верхушка, а вверху основание надколенника, передняя поверхность шероховатая, а задняя суставная поверхность гладкая.

Задание №3 На скелете нижних конечностей определите кости голени и составляющие их большеберцовую и малоберцовую кости. Большеберцовая кость располагается с медиальной стороны, малоберцовая - с латеральной. Выделите в каждой кости тело - диафиз, верхний (проксимальный) эпифиз и нижний (дистальный) эпифиз. На телах костей найдите передний край, который у большеберцовой кости в верхнем отделе переходит в бугристость, межкостный край и медиальный у большеберцовой кости и задний у малоберцовой кости. На проксимальном расширенном эпифизе большеберцовой кости покажите медиальный и латеральный мыщелки, на которых находятся верхняя суставная поверхность, разделенная межмыщелковым возвышением. Впереди него располагается переднее межмыщелковое поле, а сзади от него заднее межмыщелковое поле. На наружной поверхности латерального мыщелка найдите плоскую малоберцовую суставную поверхность. На дистальном эпифизе покажите вогнутую нижнюю суставную поверхность. На латеральной стороне нижнего конца кости покажите малоберцовую вырезку, а на медиальной стороне - медиальную лодыжку с ее суставной поверхностью. Проксимальный эпифиз малоберцовой кости образует головку, верхний отдел которой заострен и носит название верхушки головки. На внутренней поверхности головки покажите суставную поверхность головки. Дистальный конец малоберцовой кости образует латеральную лодыжку, которая с медиальной стороны несет суставную поверхность.

Задание №4 На препарате связанных костей стопы выделите проксимально расположенные кости предплюсны, следующие за ними кости плюсны и дистально - кости пальцев стопы. Кости предплюсны представлены короткими губчатыми костями, которые образуют проксимальный ряд - таранная и пяточная кости и дистальный ряд - ладьевидная, кубовидная и клиновидные (медиальная, промежуточная, латеральная) кости. Покажите, что таранная кость располагается сверху пяточной и имеет части; сзади - тело, переходящее спереди в шейку и головку, на которой находится ладьевидная суставная поверхность. Сверху на теле найдите суставную поверхность - блок таранной кости, по бокам тела - латеральную и медиальную лодыжковые поверхности, на нижней поверхности его - заднюю и среднюю пяточные суставные поверхности, разделенные бороздой таранной кости и переднюю пяточную суставную поверхность. На задней поверхности тела таранной кости покажите борозду сухожилия длинного сгибателя большого пальца и задний отросток таранной кости, разделенный на медиальный и латеральный бугорки. Пяточная кость располагается книзу и сзади от таранной кости. В задненижнем отделе ее выражен бугор пяточной кости. Передняя поверхность кости несет кубовидную суставную поверхность. С медиальной стороны кости покажите короткий отросток - опора таранной кости, по нижней поверхности которой проходит борозда сухожилия длинного сгибателя большого пальца стопы, а с латеральной - небольшой малоберцовый блок, позади которого проходит борозда сухожилий малоберцовых мышц. На верхней поверхности тела пяточной кости найдите заднюю таранную суставную поверхность, впереди которой проходит борозда пяточной кости. Впереди от борозды покажите две суставные поверхности - среднюю и переднюю таранные суставные поверхности. Обратите внимание на то, что передние отделы борозд таранной и пяточной костей образуют углубления, называемые пазухой предплюсны.

В области внутреннего края препарата стопы найдите ладьевидную кость и определите на ней сзади вогнутую суставную поверхность для головки таранной кости, спереди - суставную поверхность для клиновидной кости, латерально - суставную поверхность для кубовидной кости, в медиальном ее отделе - бугристость ладьевидной кости. Клиновидные кости, числом три, располагаются впереди ладьевидной кости. Обратите внимание, что промежуточная клиновидная кость короче остальных, поэтому дистальные поверхности этих костей находятся не на одном уровне. Они имеют суставные поверхности для сочленения с соответствующими плюсневыми костями.

Найдите на препарате стопы кубовидную кость, которая располагается снаружи от латеральной клиновидной кости, впереди пяточной и позади основания IV и V плюсневых костей. На латеральном крае кости определите бугристость кубовидной кости, направленной книзу, впереди которой начинается борозда сухожилия длинной малоберцовой мышцы. Затем покажите плюсну стопы, состоящую из 5 плюсневых костей, относящихся к коротким трубчатым костям. Проксимально у этих костей выделите основания, которые у них наиболее массивны, имеют форму клина с плоскими суставными поверхностями. Тела у плюсневых костей короткие, дистально эпифизы представлены головками. Периферический отдел головок имеет сферической формы суставные поверхности. Дистально в стопе

выделите кости пальцев стопы, представленные у первого пальца проксимальной и дистальной фалангами, а у II-V пальцев - проксимальной, средней и дистальной фалангами. На фалангах найдите основания фаланг, тело ее и головку. Поверхность головки проксимальных и средних фаланг имеют форму блока. Дистальный конец каждой дистальной фаланги имеет бугорок дистальной фаланги.

Правильность найденных на костях образований и деталей анатомического строения сравните в атласе и учебнике. В конце занятия необходимо уметь называть по-русски и по-латыни все вышеизложенные названия.

VI. Контрольные вопросы:

1. Назовите части нижней конечности.
2. Какие кости образуют тазовую кость?
3. Какие анатомические образования имеются на подвздошной кости?
4. Какие анатомические образования имеются на лобковой кости?
5. Какие анатомические образования имеются на седалищной кости?
6. Перечислите кости свободной части нижней конечности.
7. Какие анатомические образования имеются на бедренной кости и надколеннике?
8. Какие анатомические образования имеются на большеберцовой кости?
9. Какие анатомические образования имеются на малоберцовой кости?
10. Назовите части стопы. Перечислите кости предплюсны?
11. Перечислите анатомические образования на костях предплюсны?
12. Какие анатомические образования имеются на костях плюсны?
13. Какие анатомические образования имеются на фалангах пальцев?
14. Назовите стадии развития костей нижней конечности?
15. Укажите, в какие сроки эмбриогенеза закладываются первичные точки окостенения в костях нижней конечности. В каком возрасте завершается окостенение костей нижней конечности?
16. Перечислите анатомические различия между костями верхней и нижней конечностей в связи с их функцией.

VII. Учебные задачи:

Задача № 1.

При игре в футбол в результате травмы произошел перелом нижнего (дистального) конца малоберцовой кости.

1. Как называется этот утолщенный конец (эпифиз) малоберцовой кости?
2. В образовании, какого сустава нижней конечности участвует этот эпифиз?

Ответ:

1. Латеральная лодыжка.
2. Латеральная лодыжка участвует в образовании голеностопного сустава.

Задача № 2.

На рентгенограмме тазовой кости у ребенка восьми лет определяются щелевидные пространства вокруг вертлужной впадины.

- 1. Как объяснить данный факт?
2. Является ли это патологией?

Ответ:

1. Щелевидные пространства вокруг вертлужной впадины представляют собой хрящ, посредством которого соединены подвздошная, лобковая и седалищная кости.
2. Это возрастные особенности тазовой кости. Хрящевые прослойки между костями в области вертлужной впадины сохраняются до 14-16 лет.

VIII. Контрольные тесты:

1. В состав скелета пояса нижних конечностей входит:

1. Седалищная кость.
2. Бедренная кость.
3. Надколенник.
4. Поясничные позвонки.

Ответ: 1, 2, 3

2. Медиальная лодыжка это:

1. Углубление на большом вертеле бедренной кости.
2. Отросток бедренной кости.
3. Ямка на пяточной кости.
4. Отросток большеберцовой кости.

Ответ: 4

3. Вертельная ямка бедренной кости находится на:

1. теле бедренной кости
2. проксимальном эпифизе
3. дистальном эпифизе
4. между мыщелками

Ответ: 2

4. Шероховатая линия находится на теле бедренной кости:

1. Спереди
2. Сзади
3. Медиально
4. Латерально.

Ответ: 2

5. На дистальном конце бедренной кости отсутствуют:

1. Два мыщелка
2. Два надмыщелка
3. Межмышцелковая ямка
4. Межвертельный гребень.

Ответ: 4

6. На дистальном конце большеберцовой кости отсутствует:

1. Малоберцовая вырезка
2. Латеральная лодыжка
3. Медиальная лодыжка
4. Суставная поверхность для соединения с таранной костью.

Ответ: 2

7. В составе костей стопы отсутствуют:

1. Кости предплюсны
2. Плюсневые кости
3. Пястные кости
4. Кости пальцев (фаланги).

Ответ: 3

8. Большеберцовая кость на голени по отношению к малоберцовой расположена:

1. Впереди
2. Сзади
3. Медиально
4. Латерально.

Ответ: 3

9. Самая большая из костей предплюсны - это:

1. Таранная кость
2. Ладьевидная кость
3. Кубовидная кость
4. Пяточная кость.

Ответ: 4

10. Плюсневые кости и фаланги пальцев стопы относятся к костям:

1. Длинным трубчатым
2. Коротким трубчатым
3. Плоским
4. Губчатым.

Ответ: 2

IX. Анатомический словарь:

Русское название	Латинское название
кости нижней конечности	ossa membri inferioris
тазовая кость	os coxae (pelvicum)
подвздошная кость	os ilium
седалищная кость	os ischii
лобковая кость	os pubis
тело лобковой кости	corpus ossis pubis
таз	pelvis
полость таза	cavitas pelvis
лобковая дуга	arcus pubis
подлобковый угол	angulus subpubicus
большой таз	pelvis major
малый таз	pelvis minor
пограничная линия	linea terminalis
бедренная кость	femur
ямка головки бедренной кости	fovea capitis femoris
большой вертел, trochanter major	trochanter major
вертельная ямка	fossa trochanterica
малый вертел	trochanter minor
шероховатая линия	Linea aspera.
латеральная губа	labium laterale
медиальная губа	labium mediale
большеберцовая кость.	tibia

медиальный мыщелок	condylus medialis
латеральный мыщелок	condylus lateralis
малоберцовая кость	fibula
предплюсна	tarsus
кости предплюсны	ossa tarsi (tarsalia)
пяточная кость	calcaneus
ладьевидная кость	os naviculare
плюсна	metatarsus
кости пальцев	ossa digitorum
проксимальная фаланга	phalanx proximalis
средняя фаланга	phalanx media
дистальная фаланга	phalanx distalis

X. Препараты и учебные пособия: скелет взрослый и детский. Скелет нижних конечностей. Тазовые, бедренные кости и надколенник. Костный таз. Рентгенограммы костей таза и бедра, скелет нижних конечностей. Связанная стопа. Отдельные кости голени и стопы в наборах. Рентгенограммы костей колени и стопы взрослых и детей. Учебник. Атлас анатомии человека. Тесты. Графы. Таблицы.

ВНЕАУДИТОРНАЯ САМОСТОЯТЕЛЬНАЯ РАБОТА.

ЗАДАНИЯ ДЛЯ САМОСТОЯТЕЛЬНОЙ РАБОТЫ:

Продолжите фразы:

1. Бедренная кость состоит из следующих частей _____
2. Тазовую кость образуют _____
3. Проксимальный эпифиз бедренной кости представлен _____

4. Дайте объяснение, почему нижние конечности толще, массивнее и подвижность между ними значительно меньше?

5. Составьте схему подвздошной, седалищной и лобковой костей
6. Большеберцовая кость состоит из следующих частей _____

7. Проксимальный эпифиз большеберцовой кости имеет следующие элементы _____

8. Малоберцовая кость состоит из следующих частей _____

ВОПРОСЫ ДЛЯ САМОКОНТРОЛЯ:

1. Чем образован тазовый пояс _____
2. Из каких отделов состоит скелет нижней конечности _____

3. Назовите бугры и линии на тазовой и бедренной костях, служащие местом начала или прикрепления мышц

4. Из каких отделов состоит стопа _____

5. Какие кости входят в состав предплюсны _____

6. Назовите фаланги 1 пальца _____

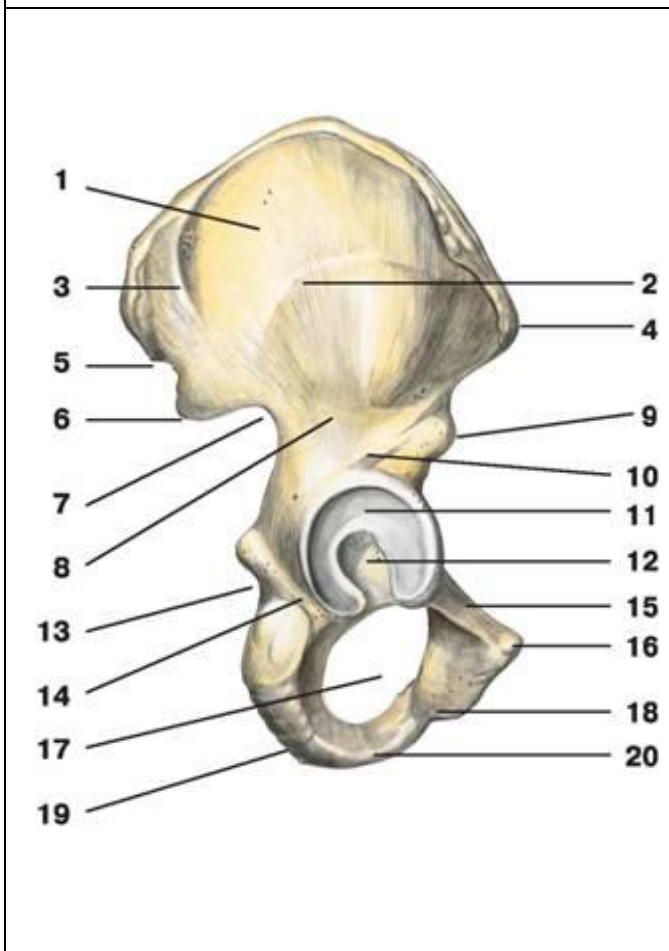
7. Назовите кости, входящие в состав предплюсны _____

8. Назовите бугры и линии, костей голени, служащие местом начала или прикрепления мышц

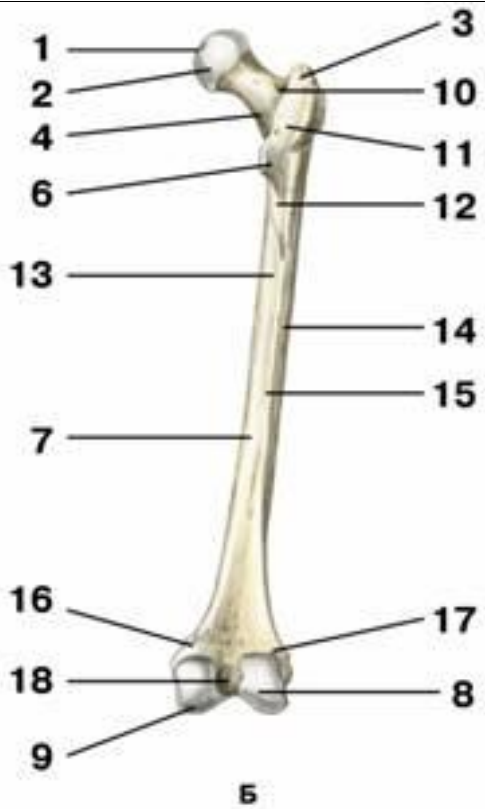
9. Назовите суставные поверхности на костях голени. Для чего предназначена каждая такая суставная поверхность?

10. Какие кости стопы имеют борозды для сухожилий мышц? Как называются эти борозды? _____

СДЕЛАЙТЕ ОБОЗНАЧЕНИЯ К РИСУНКАМ:

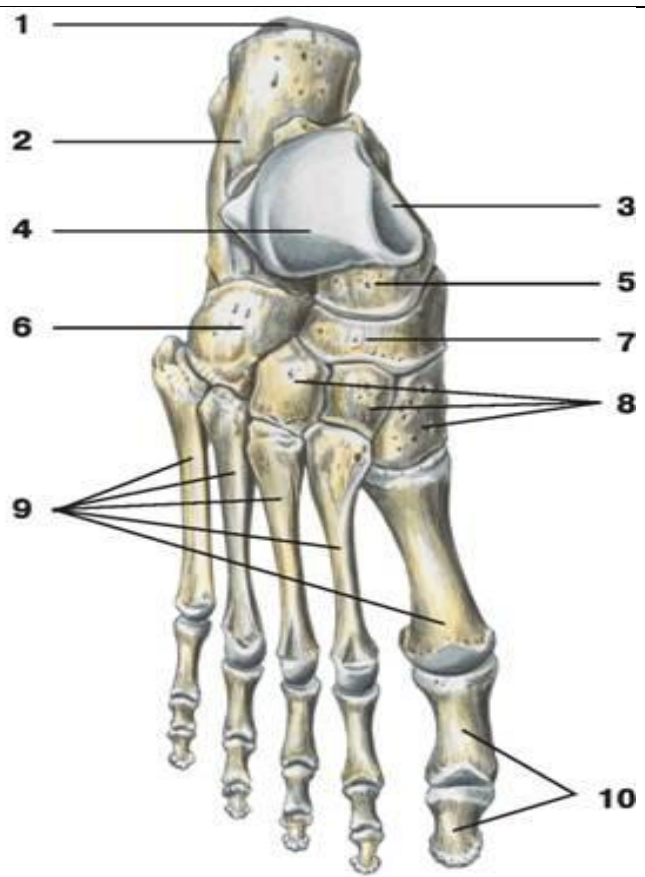
ТАЗОВАЯ КОСТЬ	
	1
	2
	3
	4
	5
	6
	7
	8
	9
	10
	11
	12
	13
	14
	15
	16
	17
	18
	19
	20

БЕДРЕННЯ КОСТЬ, ВИД СЗАДИ



1
2
3
4
5
6
7
8
9
10
11
12
13
14
15
16
17
18

КОСТИ СТОПЫ



1.
2.
3.
4.
5.
6.
7.
8.
9.
10.

ИТОГОВОЕ ЗАНЯТИЕ ПО ТЕМЕ: «КОСТИ ТУЛОВИЩА И КОНЕЧНОСТЕЙ».

Вопросы к модульному занятию:

1. Оси и плоскости. Общий план строения позвонка.
2. Особенности строения шейных позвонков. 1, 2 и 7 шейные позвонки.
3. Особенности строения I, X, XI, XII грудных позвонков.
4. Особенности строения поясничных позвонков.
5. Строение и топография крестца и копчика.
6. Строение и топография грудины.
7. Строение и топография ключицы.
8. Строение и топография лопатки.
9. Строение, топография и классификация ребер.
10. Особенности строения I ребра. Отличия XI-XII ребер.
11. Строение и топография плечевой кости.
12. Строение и топография локтевой кости.
13. Строение и топография лучевой кости.
14. Кости запястья.
15. Кости пястья и фаланги пальцев кисти.
16. Особенности строения тазовой кости. Лобковая кость.
17. Особенности строения тазовой кости. Подвздошная кость.
18. Особенности строения тазовой кости. Седалищная кость.
19. Строение и топография бедренной кости. Надколенник.
20. Строение и топография большеберцовой кости.
21. Строение и топография малоберцовой кости.
22. Кости предплюсны
23. Кости плюсны и фаланги пальцев стопы

Методическое пособие к практическому занятию и внеаудиторной самостоятельной работе по теме: «СКЕЛЕТ ГОЛОВЫ, ОТДЕЛЫ. КОСТИ МОЗГОВОГО ЧЕРЕПА: ТЕМЕННАЯ, ЗАТЫЛОЧНАЯ, ЛОБНАЯ, КЛИНОВИДНАЯ, РЕШЕТЧАТАЯ. РЕНТГЕН-АНАТОМИЯ».

Череп представляет собой комплекс костей, прочно соединенных швами, служащих опорой и защитой различным по происхождению и функциям органам. В полостях черепа расположены головной мозг, органы зрения, слуха, обоняния, вкуса и начальные отделы пищеварительной и дыхательной системы. Череп, образованный парными и непарными костями, защищает от внешних воздействий головной мозг и органы чувств. Череп условно подразделяют на два отдела - мозговой и лицевой. Мозговой отдел черепа являетсяместилищем для головного мозга. С ним неразрывно связан лицевой отдел черепа, служащий костной основой лица и начальных отделов пищеварительной и дыхательной систем. Знания анатомического строения, развития и возрастных особенностей костей мозгового и лицевого черепа, топографии черепа - являются фундаментальными понятиями при рассмотрении черепа в целом, нижней челюсти, как органа артикуляции, и необходимы при изучении соответствующих разделов в курсе травматологии, неврологии, нейрохирургии, отоларингологии, челюстно-лицевой хирургии и рентгенологии.

I. Цели:

<u>Студент должен знать:</u>	<ol style="list-style-type: none"> 1) Анатомическое строение костей лицевого черепа во взаимосвязи с функцией; 2) Анатомическое строение костей мозгового черепа во взаимосвязи с функцией; 3) Название анатомических образований костей мозгового и лицевого черепа по-русски и по-латыни; 4) Источники и ход развития, наиболее часто встречающиеся аномалии развития костей; 5) Возрастные особенности костей мозгового черепа и лицевых костей; 6) Топографо-анатомические взаимоотношения костей мозгового и лицевого отделов черепа. 7) Рентген-анатомию теменной, затылочной, лобной, клиновидной, решетчатой костей.
<u>Студент должен уметь:</u>	<ol style="list-style-type: none"> 1) Находить и показывать на анатомических препаратах костей мозгового и лицевого черепа их части, детали строения, правильно называть их на русском и латинском языках; 2) На черепе определять положение костей мозгового черепа и лицевых костей, уметь определять их топографические взаимоотношения; 3) На анатомических препаратах (изолированных костях) и рентгенограммах костей мозгового и лицевого черепа выявлять и описывать их анатомические конструкции; 4) Пальпировать на человеке основные костные ориентиры изученных костей.
<u>Студент должен владеть:</u>	<ol style="list-style-type: none"> 1. Медико-анатомическим понятийным аппаратом; 2. Анатомическими знаниями для понимания патологии, диагностики и лечения. 3. Простейшими медицинскими инструментами – скальпелем и пинцетом.

II. Необходимый уровень знаний:

а) из смежных дисциплин:

- 1) Филогенез и онтогенез костной ткани.
- 2) Филогенез черепа
- 3) Микроскопическое строение кости.

б) из предшествующих тем:

- 1) Строение и развитие костной ткани;
- 2) Классификация костей;
- 3) Строение плоских костей.
- 4) Кость как орган.

в) из текущего занятия:

- 1) Развитие черепа (филогенез и онтогенез).
- 2) Мозговой и лицевой отделы черепа.
- 3) Кости, составляющие мозговой череп: лобная, клиновидная, теменная, затылочная, височная, решетчатая.
- 4) Кости лицевого черепа: верхняя и нижняя челюсти, скуловая, носовая, небная, слезная, нижняя носовая раковина, сошник.
- 5) Особенности строения отдельных костей мозгового и лицевого черепа в связи с их развитием и функциями. Подъязычная кость.
- 6) Старческие изменения костей черепа. Половые и типовые особенности строения черепа, аномалии развития.
- 7) Рентгеноанатомия черепа. Критика расистских теорий в учении о черепе.

III. Объект изучения:

- а) Теменная кость: края, углы, рельеф;
- б) Затылочная кость: ее части, борозды, бугорки, мышелки, вырезки, возвышения;
- в) Лобная кость: ее части, края, отростки, линии, отверстия, борозды, лобная пазуха;
- г) Клиновидная кость: ее части, малые и большие крылья, поверхности, отверстия, крыловидные отростки, их строение, клиновидная пазуха;
- д) Решетчатая кость: ее части, пластинки, лабиринт, носовые раковины.

IV. Информационная часть:

КОСТИ МОЗГОВОГО ОТДЕЛА ЧЕРЕПА.

Лобная кость участвует в образовании передней части свода (крыши) черепа, передней черепной ямки и глазниц. В составе лобной кости различают лобную чешую, глазничные и носовую части.

Лобная чешуя имеет выпуклую переднюю поверхность, на которой видны лобные бугры. Изнутри лобная чешуя вогнутая, образует внутреннюю поверхность, обращенную к головному мозгу. Спереди лобная чешуя переходит в глазничные части, формирует парный надглазничный край. На надглазничном крае, ближе к носовой части, имеется надглазничная вырезка. В медиальной части надглазничного края обычно имеется незначительная лобная вырезка. Латерально надглазничный край оканчивается толстым в основании и суженным на конце скуловым отростком. От этого отростка назад и вверх идет височная линия. Над надглазничным краем с каждой стороны находится валикообразное возвышение — надбровная дуга. Между двумя надбровными дугами имеется уплощенная площадка - глабелла или надпереносье. На *внутренней (мозговой) поверхности* чешуи по срединной линии проходит борозда верхнего сагиттального синуса. Эта борозда спереди и снизу переходит в лобный гребень, у основания которого расположено слепое отверстие — место прикрепления отростка твердой оболочки головного мозга.

Клиновидная кость. Тело клиновидной кости имеет неправильную форму и шесть поверхностей: верхнюю, нижнюю, заднюю, сросшуюся (у взрослого человека) с базилярной частью затылочной кости, переднюю и две боковые поверхности. На верхней поверхности тела имеется углубление — турецкое седло с глубокой гипофизарной ямкой. Сзади в турецком седле выделяют спинку седла, а спереди — бугорок седла. С каждой стороны на теле кости видна сонная борозда — след прилегания внутренней сонной артерии. На передней поверхности тела клиновидной кости имеется клиновидный гребень. По бокам от гребня расположены неправильной формы клиновидные раковины, ограничивающие апертуры клиновидной пазухи. Клиновидная пазуха представляет собой заполненную воздухом полость, сообщающуюся с полостью носа. Боковые поверхности тела клиновидной кости непосредственно переходят в парные малые и большие крылья.

Малое крыло представляет собой направленную латерально уплощенную костную пластинку, в основании которой находится зрительный канал, ведущий в глазницу. Задний свободный край служит границей между передней и задней черепными ямками. Передний край соединяется с глазничной частью лобной кости и решетчатой пластинкой решетчатой кости. Между малым крылом вверху и верхним краем большого крыла располагается удлиненное отверстие — верхняя глазничная щель, соединяющая полость черепа с глазницей.

Большое крыло начинается от боковой поверхности тела клиновидной кости широким основанием, направлено в латеральную сторону. Оно имеет четыре поверхности: мозговую, глазничную, височную и верхнечелюстную. Вогнутая мозговая поверхность обращена в полость черепа. На ней есть три отверстия, через которые проходят кровеносные сосуды и нервы: круглое отверстие, овальное отверстие, небольшое остистое отверстие.

Затылочная кость - в ней выделяют базилярную часть, две латеральные части и затылочную чешую, которые окружают большое (затылочное) отверстие.

Базилярная часть находится впереди большого (затылочного) отверстия. Спереди она соединяется с телом клиновидной кости, вместе с которым образует площадку — скат. На нижней поверхности базилярной части находится возвышение — глоточный бугорок, а по латеральному краю идет борозда нижнего каменистого синуса.

Латеральная часть парная, сзади переходит в чешую затылочной кости. Снизу на каждой латеральной части располагается эллипсоидное возвышение — затылочный мыщелок, в основании которого находится канал подъязычного нерва. Сзади от мыщелка имеется мыщелковая ямка, а на ее дне — отверстие мыщелкового канала. Сбоку от затылочного мыщелка расположена яремная вырезка, которая вместе с яремной вырезкой пирамиды височной кости образует яремное отверстие. Рядом с яремной вырезкой на мозговой поверхности расположена борозда сигмовидного синуса.

Затылочная чешуя — широкая, выпуклая снаружи пластинка, края которой сильно зазубрены. На целом черепе они соединяются с теменными и височными костями. В центре наружной поверхности чешуи виден наружный затылочный выступ, от которого в обе стороны отходит слабовыраженная верхняя выемчатая линия. Вниз от выступа до большого (затылочного) отверстия проходит наружный затылочный гребень. От его середины вправо и влево идет нижняя выемчатая линия. Над наружным затылочным выступом иногда просматривается наивысшая выемчатая линия. На внутренней стороне затылочной чешуи находится крестообразное возвышение. Центр крестообразного возвышения образует внутренний затылочный выступ. Вправо и влево от этого выступа проходит борозда поперечного синуса. Вверх от выступа идет борозда верхнего сагиттального синуса, а вниз, к большому (затылочному) отверстию, — внутренний затылочный гребень.

Теменная кость парная, широкая, имеет 4 края (лобный, затылочный, сагиттальный и чешуйчатый) и 4 угла (верхний лобный угол, задневерхний затылочный угол, передненижний клиновидный угол и задненижний сосцевидный угол).

На вогнутой поверхности вдоль всего верхнего края теменной кости спереди назад идет борозда верхнего сагиттального синуса. В области сосцевидного угла имеется глубокая борозда *сигмовидной пазухи*. На внутренней поверхности кости располагаются отчетливо выраженные *артериальные борозды*. В центральной части выпуклой наружной поверхности кости заметен теменной бугор, а под ним — *верхняя и нижняя височные линии*.

Решетчатая кость входит в состав лицевого черепа, различают расположенную горизонтально решетчатую пластинку, от которой вниз, в полость носа, отходит перпендикулярная пластинка. По бокам, справа и слева от перпендикулярной пластинки, расположены решетчатые лабиринты.

Решетчатая пластинка имеет многочисленные отверстия для волокон обонятельного нерва, над решетчатой пластинкой по срединной линии вверх выступает петушиный гребень, кпереди от гребня находится слепое отверстие, в образовании которого участвует лобная кость. **Перпендикулярная пластинка** располагаясь в сагиттальной плоскости, участвует в образовании верхнего отдела перегородки носа. **Решетчатый лабиринт** прикреплен к перпендикулярной пластинке вверху справа и слева. Лабиринт образован заполненными воздухом костными решетчатыми ячейками. На

медиальной стороне решетчатого лабиринта имеются изогнутые костные пластинки — верхняя и средняя носовые раковины. Между верхней и средней раковинами находится узкий верхний носовой ход, а под средней носовой раковиной — средний носовой ход. От средней носовой раковины отходит вниз и латерально изогнутый крючковидный отросток. Кзади от этого отростка из стенки средней носовой раковины в средний носовой ход выпячивается решетчатый пузырек. Между крючковидным отростком спереди и решетчатым пузырьком сзади имеется углубление — решетчатая воронка, ведущая в отверстие лобной пазухи. Книзу и кзади от решетчатого пузырька находится полулунная расщелина, ведущая в пазуху верхнечелюстной кости. Латеральная поверхность решетчатого лабиринта гладкая. Она участвует в образовании медиальной стенки глазницы и называется глазничной пластинкой.

После рождения рост черепа происходит неравномерно. От рождения до 7 лет череп растет быстро. В течение первого года жизни череп растет более или менее равномерно. От года до трех лет особенно активно растет задняя часть черепа, что связано с переходом ребенка на 2-м году жизни к прямохождению. На 2-3-м году жизни в связи с окончанием прорезывания молочных зубов и усилением функции жевательных мышц значительно усиливается рост лицевого отдела черепа в высоту и ширину. С 3 до 7 лет продолжается рост всего черепа, особенно его основания. К 7 годам рост основания черепа в длину в основном заканчивается, и оно достигает почти такой же величины, как у взрослого человека. Череп ребенка в возрасте от 7 до 12 — 13 лет растет равномерно, замедленно. В это время в основном растет свод мозгового отдела черепа, объем его полости достигает 1200 — 1300 см³. После 13 лет активно растут лобный отдел мозгового отдела черепа и лицевой отдел.

В пожилом и старческом возрасте рельеф костей черепа сглаживается. Кости становятся более тонкими, в них частично рассасывается губчатое вещество, уменьшается эластичность костей.

На рентгеновских снимках в боковой проекции виден весь череп — и мозговой, и лицевой. Контуры свода черепа на рентгенограмме представлены двойной линией компактного костного вещества. Более четкая и ровная наружная линия соответствует наружной пластинке костей свода черепа. Различной толщины внутренняя линия представляет собой внутреннюю пластинку. Узкая «просветленная» полоса (более темная на снимке) между ними — это губчатое вещество. В передних отделах свода узкая полоса «просветления» (диплоэ) переходит в резкое расширение овальной или треугольной формы, соответствующее лобной пазухе. Сзади наружный контур свода черепа заканчивается более или менее выраженным наружным затылочным выступом. Кнутри от него имеется утолщение крестообразного возвышения с небольшим вдавлением, соответствующим борозде поперечного синуса.

На фоне костей черепа видны более светлые линии мозговых возвышений и более темные участки различной формы («просветления») — пальцевидные вдавления. Венечный и ламбдовидный швы видны на фоне костей свода черепа. Как продолжение ламбдовидного шва книзу просматривается затылочно-сосцевидный шов. Другие швы костей черепа на снимке в боковой проекции определяются слабо или вообще не видны. От швов следует отличать волнообразные темные полосы на месте залегания диплоических вен, а также менингеальных артерий. В пределах основания черепа выделяются накладывающиеся друг на друга интенсивные тени каменистых частей височных костей. Кпереди от них находится тело клиновидной кости с турецким седлом, стенки которого имеют четкие контуры. В толще тела кости, под турецким седлом, имеется обширное темное пятно клиновидной пазухи.

Кзади от турецкого седла начинается скат в виде линии, уходящей к переднему краю большого (затылочного) отверстия. Позади пирамид височных костей видны просветления ячеек сосцевидного отростка и широкая «просветленная» (темная) борозда сигмовидного синуса.

V. Практическая работа:

Задание №1. Возьмите череп, в мозговом отделе черепа найдите спереди - лобную кость, сзади - затылочную, между ними в основании клиновидную, в области крыши вы увидите парные теменные кости.

Задание № 2. На горизонтальном распиле черепа найдите клиновидную кость, проследите ее границы, обратите внимание, что она, являясь непарной, входит в состав мозгового черепа, находится в центре основания и формирует переднюю, среднюю черепные ямки, а также височную и подвисочную ямки, глазницу и полость носа. Возьмите отдельный препарат клиновидной кости и найдите ее 4 части: тело, малые и большие крылья, крыловидные отростки. На теле, расположенном в центре клиновидной кости, найдите основные детали строения - турецкое седло, на дне которого лежит ямка для гипофиза, спереди от ямки вы увидите борозду перекрестка зрительных нервов, а на боковых поверхностях тела - сонные борозды, след внутренних сонных артерий.

Обратите внимание на наличие воздухоносной пазухи в ее теле. На передней поверхности тела, обращенной в полость носа, по ее средней линии вы обнаружите гребень, справа и слева от которого увидите отверстия, открывающиеся в парные воздухоносные пазухи, разделенные перегородкой. Найдите малые крылья, каждое малое крыло в виде треугольной пластинки начинается от боковых поверхностей тела и находится впереди от турецкого седла, граничат с лобной костью. В основании малого крыла вы увидите зрительный канал, в котором проходит зрительный нерв и глазничная артерия. Далее изучите строение больших крыльев, которые отходят от тела латерально. Определите их 4 поверхности - мозговую, обращенную вверх в полость черепа, глазничную - вперед в глазницу, височную - снаружи в височную ямку и верхнечелюстную - вниз в крылонебную ямку. В основании большого крыла найдите отверстия: круглое, овальное и остистое, через которые проходят ветви черепных нервов (II и III ветви V пары и средняя артерия твердой мозговой оболочки) круглое отверстие сообщает полость черепа с крылонебной ямкой. Обратите внимание, что между малыми и большими крыльями находится верхняя глазничная щель, сообщающая полость черепа с глазницей и служащая для прохождения нервов (III, IV, VI и I ветви V пары). Найдите крыловидные отростки, отходящие вертикально вниз от места соединения больших крыльев с телом клиновидной кости. В их основании проходит крыловидный канал, который сообщает основание черепа с крылонебной ямкой и служит для прохождения сосудов и нервов. На каждом крыловидном отростке найдите латеральную и медиальную пластинки, между которыми сзади образуется ямка: медиальная пластинка заканчивается крючком. После изучения клиновидной кости на отдельном препарате найдите детали ее строения на целом черепе.

Задание №3. Возьмите затылочную кость. Найдите ее на целом черепе, определите границы. Обратите внимание, что она является непарной, участвует в формировании свода и основания черепа, задней черепной ямки. На отдельном препарате затылочной кости найдите ее 4 части: базилярную, две латеральные и чешую, окружающую большое (затылочное) отверстие. Изучите чешую; она имеет вид пластинки, выпуклой снаружи и вогнутой изнутри. На наружной поверхности чешуи найдите наружный затылочный бугор, от которого в стороны идут верхние выйные линии. Несколько выше их вы увидите менее заметную линию - наивысшую выйную линию. От затылочного бугра вниз до заднего края большого (затылочного) отверстия по средней линии вы заметите наружный затылочный гребень, от него в стороны идут нижние выйные линии.

Рассмотрите рельеф внутренней поверхности чешуи; он обусловлен формой мозга и прикреплением его оболочек. Внутренняя поверхность чешуи подразделяется посредством двух гребней, перекрещенных под прямым углом, на 4 ямки. Оба гребня вместе образуют крестообразное возвышение, а на месте их перекрестка вы найдете внутренний затылочный бугор. Нижняя половина продольного гребня носит название внутреннего затылочного гребня, его верхняя половина и поперечный гребень образуют сагиттальную и поперечные борозды - места расположения одноименных венозных пазух твердой мозговой оболочки. Изучите строение боковых частей. На их нижней поверхности найдите затылочный мыщелок, посередине которого проходит канал подъязычного нерва (XII пара); на верхней поверхности боковых частей вы увидите сигмовидную борозду, след одноименной венозной пазухи твердой мозговой оболочки, а на наружном крае каждой боковой части - яремную вырезку.

Базилярная часть, располагающаяся спереди большого (затылочного) отверстия, с внутренней стороны вместе с телом клиновидной кости образует скат, а на ее наружной поверхности вы увидите глоточный бугорок, к которому прикрепляется фиброзная оболочка глотки. Определите детали строения затылочной кости на целом черепе.

Задание №4. Возьмите теменную кость. Она является парной и вместе с чешуей затылочной и лобной костей формирует крышу черепа. Она имеет вид четырехугольной пластинки, выпуклой снаружи и вогнутой изнутри. Найдите ее 4 края, служащие для соединения с соседними костями: затылочный, лобный, верхний и нижний. Обратите внимание, что первые три края зазубрены, а нижний более ровный служит для образования чешуйчатого шва с височной костью. Имеются 4 угла - лобный, клиновидный, затылочный и сосцевидный. Рассмотрите наружный рельеф пластинки кости, связанный с прикреплением мышц и фасций.

В центре вы увидите теменной бугор, ниже которого идут две изогнутые линии - верхняя и нижняя височные линии - прикрепление височной мышцы и фасции. Рельеф внутренней вогнутой поверхности обусловлен прилеганием мозга, артерий и твердой мозговой оболочки. Вдоль верхнего края вы обнаружите сагиттальную борозду, а в области сосцевидного угла - поперечную, след одноименных венозных пазух.

Задание №5. Приступайте к изучению лобной кости. Найдите ее на целом черепе; она - непарная, участвует в образовании крыши и основания черепа, передней черепной и височной ямок, полости носа и глазницы. На отдельном препарате лобной кости определите ее 4 части: чешую, две глазничные и носовую части. Рассмотрите строение чешуи, которая представлена в виде выпуклой вперед пластинки. На ее передней поверхности найдите два лобных бугра, внизу чешуя заканчивается надглазничными краями, где вы увидите надглазничную вырезку или отверстие. Выше надглазничного края с обеих сторон находятся надбровные дуги, а в средней части между ними - надпереносье. Латерально каждый надглазничный край переходит в скуловой отросток, который соединяется со скуловой костью. От скулового отростка кзади и кверху направляется височная линия.

На внутренней поверхности чешуи по средней линии найдите борозду верхнего сагиттального синуса, которая внизу переходит в лобный гребень.

Найдите глазничные части, представляющие две горизонтально расположенные пластинки, своей вогнутой нижней поверхностью они обращены в глазницу, верхней - в полость черепа, задним краем глазничные части соединяются с малыми крыльями клиновидной кости. На нижней поверхности глазничной части у начала скулового отростка вы увидите ямку слезной железы, около надглазничной вырезки определяются ямка и шип, где прикрепляется хрящевой блок для сухожилия верхней косой мышцы глаза. Обе глазничные части разделены решетчатой вырезкой, в которую входит пластинка решетчатой кости. Между глазничными частями и спереди от решетчатой вырезки расположена носовая часть, здесь найдите гребешок и отверстие, ведущее в лобную пазуху.

Задание №6. Приступайте к изучению решетчатой кости. Обратите внимание, что решетчатая кость, являясь непарной, входит в состав передней черепной ямки, стенок полости носа и глазниц. На целом черепе найдите две пластины решетчатой кости - перпендикулярную, образующую передне-верхнюю часть костной перегородки носа и решетчатую, которая, являясь верхней стенкой полости носа, располагается горизонтально в решетчатой вырезке лобной кости. Возьмите решетчатую кость и рассмотрите, что она имеет форму неправильного куба. Найдите ее горизонтальную (решетчатую) и перпендикулярную пластинки. Обратите внимание, что горизонтальная пластинка продырявлена 30-40 небольшими отверстиями, через которые проходят волокна обонятельного нерва и сосуды. Перпендикулярная пластинка делится на две части: меньшая, верхняя, образуя петушинный гребень, направлена в полость черепа, большая, нижняя участвует в образовании перегородки носовой полости. По обеим сторонам от перпендикулярной пластинки вы увидите лабиринты, содержащие воздухоносные ячейки и сообщающиеся с полостью носа. Латеральные стенки лабиринтов представлены глазничными пластинками и участвуют в формировании медиальных стенок глазниц. На медиальной стенке лабиринтов, участвующих в образовании латеральных стенок полости носа, вы увидите две пластинки - верхняя носовая раковина и средняя носовая раковина, которые участвуют в формировании верхнего и среднего носовых ходов.

VI. Контрольные вопросы:

- 1) Какие кости образуют скелет головы?
- 2) Какие кости образуют мозговой отдел черепа?
- 3) Назовите части затылочной, лобной и клиновидной костей.
- 4) Назовите части теменной и решетчатой костей.
- 5) Каковы возрастные особенности черепа.

б) Рентген анатомия костей мозгового отдела черепа.

VII. Учебные задачи:

Задача № 1.

Рассматривая внутреннюю поверхность теменной кости, можно видеть характерные особенности рельефа: наличие древовидно разветвленных борозд и ямочек различного размера вдоль сагиттального края кости.

1. Как называются эти борозды и ямочки?
2. Укажите, следом прилегания, каких структур являются эти анатомические образования?

Ответ:

1. Древовидно разветвленные борозды называются артериальные борозды, ямочки - ямочки грануляций.
2. Первые являются следами прилегания менингеальных артерий, вторые-отпечатки грануляций паутинной оболочки.

Задача № 2.

Травматическое повреждение головы затронуло область большого крыла клиновидной кости с нарушением целостности сосудов и нервов, проходящих через его отверстия.

1. Перечислите отверстия, находящиеся в большом крыле клиновидной кости?
2. Как эти отверстия расположены друг относительно друга?

Ответ:

1. В большом крыле клиновидной кости расположены три отверстия: круглое, овальное и остистое.
2. Круглое отверстие расположено выше других и кпереди. В середине крыла находится овальное отверстие, в области заднего угла большого крыла расположено остистое отверстие.

VIII. Контрольные тесты:

- 1) Из скольких костей образован череп человека?:
 - А) 15;
 - Б) 23;
 - В) 18;
 - Г) 25.
- 2) Какие кости участвуют в образовании мозгового отдела черепа?:
 - А) решетчатая;
 - Б) носовая;
 - В) лобная;
 - Г) все верно.
- 3) Укажите, какие поверхности различают в теле клиновидной кости:
 - А) заднюю;
 - Б) переднюю;
 - В) латеральные;
 - Г) нет правильного ответа.
- 4) Укажите, что располагается на наружной поверхности затылочной чешуи:
 - А) крестообразное возвышение;
 - Б) наивысшая вийная линия;
 - В) наружный затылочный выступ;
 - Г) все верно.
- 5) Укажите, где располагается турецкое седло:
 - А) на верхней стороне тела клиновидной кости;
 - Б) на базилярной части затылочной кости;
 - В) на глазничной части лобной кости;
 - Г) нет правильного ответа.
- 6) Укажите, что располагается на внутренней поверхности затылочной чешуи:
 - А) верхняя вийная линия;
 - Б) внутренний затылочный выступ;
 - В) внутренний затылочный гребень;
 - Г) все верно.
- 7) Укажите, что располагается на малых крыльях клиновидной кости:
 - А) зрительный канал;
 - Б) передний наклоненный отросток;
 - В) задний наклоненный отросток;
 - Г) нет правильного ответа.
- 8) Укажите, что располагается на латеральной части затылочной кости:
 - А) затылочный мышцелок;
 - Б) мышцелковая ямка;
 - В) яремная вырезка;
 - Г) нет правильного ответа.
- 9) Какие отделы выделяют в составе черепа?:
 - А) мозговой;
 - Б) латеральный;
 - В) лицевой;

Г) все верно.

10) Укажите, какие края имеет теменная кость:

А) лобный;

Б) чешуйчатый;

В) нижнечелюстной;

Г) затылочный.

Ответы к тестам:

1	2	3	4	5	6	7	8	9	10
Б	А, В	А,Б,В	Б, В	А	Б, В	А, Б	А,Б,В	А,В	А,Б,Г

IX. Анатомическая терминология:

<u>Русское НАЗВАНИЕ:</u>	<u>Латинское НАЗВАНИЕ:</u>
<u>Лобная кость</u> Лобная чешуя Лобный бугор Теменной край Лобный шов Надпереносье Скуловой отросток Надглазничный край Носовая часть Носовая ость лобная вырезка Надглазничное отверстие височная поверхность Надбровная дуга Височная линия Борозда верхнего сагиттального синуса Мозговая поверхность Лобный гребень Пальцевые вдавления Слепое отверстие Решетчатая вырезка Глазничная часть	<u>Os frontale</u> Squama frontalis Tuber frontale Margo parietalis Sutura frontalis Glabella Processus zygomaticus Margo supraorbitalis Pars nasalis Spina nasalis Incisura frontalis Foramen supraorbitale Facies temporalis Arcus superciliaris Linea temporalis Sulcus sinus sagittalis superioris Facies cerebralis Crista frontalis Impressiones digitatae Foramen caecum Incisura ethmoidalis Pars orbitalis
<u>Клиновидная кость</u> Тело клиновидной кости Турецкое седло Гипофизарная ямка Спинка седла Бугорок седла Сонная борозда Клиновидный язычок Клиновидный гребень Клиновидная раковина Апертура клиновидной пазухи клиновидный клюв Клиновидная пазуха Малое крыло Зрительный канал Верхняя глазничная щель Большое крыло Мозговая поверхность Круглое отверстие Овальное отверстие Остистое отверстие Глазничная поверхность Височная поверхность Подвисочный гребень Клиновидный отросток Медиальная и латеральная пластинки	<u>Os sphenoidale</u> Corpus sphenoidale Sella turcica Fossa hypophysialis Dorsum sellae Tuberculum sellae Sulcus caroticus Linguala sphenoidalis Crista sphenoidalis Conchae sphenoidales Aperturae sinus sphenoidalis Rostum sphenoidale Sinus sphenoidalis Ala minor Canalis opticus Fissura orbitalis superior Ala major Facies cerebralis Foramen rotundum Foramen ovale Foramen spinosum Facies orbitalis Facies temporalis Crista temporalis Processus pterygoideus Lamina medialis et lamina lateralis

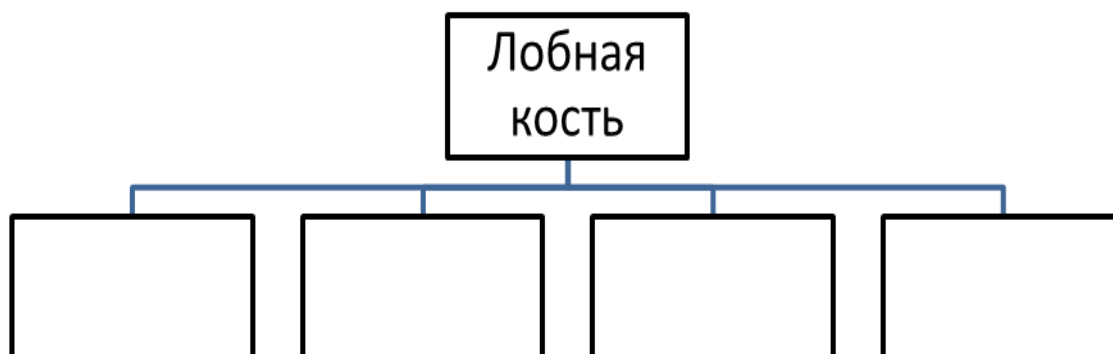
<u>Затылочная кость</u> Затылочное отверстие Затылочная чешуя Базиллярная часть Латеральная часть Затылочный мыщелок Подъязычный канал Мыщелковая ямка Мыщелковый канал Яремная вырезка Борозда сигмовидного синуса Внутренний затылочный выступ Внутренний затылочный гребень Борозда поперечного синуса Нижняя выйная линия Наивысшая выйная линия Наружный затылочный гребень	<u>Os occipitale</u> Foramen magnum Squama occipitalis Pars basilaris Pars lateralis Condylus occipitalis Canalis hypoglossi Fossa condularis Canalis condularis Incisura jugularis Sulcus sinus sigmoidei Protuberantia occipitalis interna Crista occipitalis interna Sulcus sinus transversus Linea nuchae inferior Linea nuchae suprema Crista occipitalis externa
<u>Теменная кость</u> Лобный край Затылочный край Сагитальный край Чешуйчатый край Лобный угол Клиновидный угол Сосцевидный угол Затылочный угол Теменное отверстие Нижняя височная линия Верхняя височная линия Теменной бугор Борозда сигмовидного синуса Артериальные бороздки Ямочки грануляций	<u>Os parietale</u> margo frontalis Margo occipitalis Margo sagittalis Margo squamosus Angulus frontalis Angulus sphenoidalis Angulus mastoideus Angulus occipitalis Foramen parietale Linea temporalis inferior Linea temporalis superior Tuber parietale Sulcus sinus sigmoidei Sulci arteriosi Foveolae granulares
<u>Решетчатая кость</u> Петушинный гребень Решетчатая пластинка Глазничная пластинка Перпендикулярная пластинка Верхняя носовая раковина Крючковидный отросток Средняя носовая раковина Самая верхняя носовая Решетчатый лабиринт Крыло петушиного гребня	<u>Os ethmoidale</u> Crista galli Lamina cribrosa Lamina orbitalis Lamina perpendicularis Concha nasalis superior Processus uncinatus Concha nasalis media Concha nasalis suprema Labyrinthus ethmoidalis Ala crista galli

Х. Препараты и учебные пособия: череп, горизонтальный распил черепа. Отдельные кости: клиновидная, затылочная, лобная и теменная, решетчатая. Таблицы с изображением черепа. Учебник анатомии. Атлас анатомии человека. Тесты.

ВНЕАУДИТОРНАЯ САМОСТОЯТЕЛЬНАЯ РАБОТА.

ЗАДАНИЯ ДЛЯ САМОСТОЯТЕЛЬНОЙ РАБОТЫ:

1. Обозначьте и дополните схему строения лобной кости.



2. Продолжите фразу:

1. К костям крыши черепа относятся _____

2. Назовите границы затылочного отверстия. _____

3. Составьте схему строения клиновидной кости:

4. Решетчатая воронка открывается между крючковидным отростком (_____) и решетчатым пузырьком (_____) и соединяет _____

5. Что такое "петушинный гребень" и слепое отверстие? Их топография. _____

6. Опишите поверхности больших крыльев клиновидной кости и назовите отверстия, залегающие на них.

ВОПРОСЫ ДЛЯ САМОКОНТРОЛЯ:

1. Какие кости относятся к мозговому черепу?

2. Сколько и какие углы и края выделяют в теменной кости?

3. Бугры, каких костей залегают в области крыши черепа?

4. Где залегают канал подъязычного нерва?

5. Какая из трех костей – лобная, затылочная, теменная – является воздухоносной, содержит пазуху?

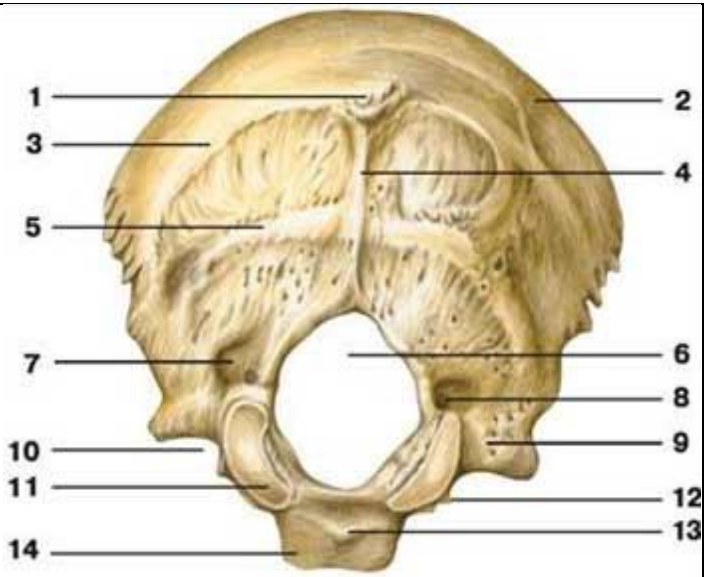
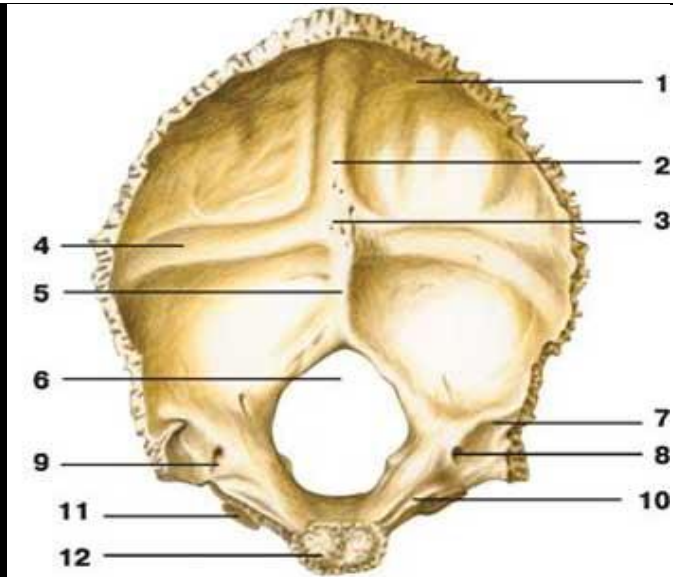
6. Между какими костями залегает тело клиновидной кости? Где располагается клиновидная апертура?

7. В образовании, каких полостей принимают участие большие крылья клиновидной кости.

8. Какие отделы клиновидной кости принимают участие в образовании крыши черепа.

8. Какие отделы решетчатой и клиновидной кости принимают участие в образовании черепа.

СДЕЛАЙТЕ ОБОЗНАЧЕНИЯ К РИСУНКАМ:

ЗАТЫЛОЧНАЯ КОСТЬ	
	
1.	1.
2.	2.
3.	3.
4.	4.
5.	5.
6.	6.
7.	7.
8.	8.
9.	9.
10.	10.

11.	11.
12.	12.
13.	
14.	

КЛИНОВИДНАЯ КОСТЬ

<i>1</i>	<i>6</i>
<i>2</i>	<i>7</i>
<i>3</i>	<i>8</i>
<i>4</i>	<i>9</i>
<i>5</i>	<i>10</i>

Методическое пособие к практическому занятию и внеаудиторной самостоятельной работе по теме: «Височная кость, ее отделы, каналы. Кости лицевого черепа, подъязычная кость. Рентген-анатомия».

Череп служитместилищем для головного мозга, органов зрения, слуха и равновесия, обоняния и вкуса, опорой для начальных отделов пищеварительной и дыхательной систем. В составе черепа выделяют мозговой и лицевой отделы. Лицевой отдел черепа представлен костями жевательного аппарата - парной верхнечелюстной костью и нижней челюстью, а также мелкими костями черепа, которые входят в состав стенок глазниц, носовой и ротовой полостей. Таким образом, лицевой отдел черепа, служит костной основой лица и начальных отделов пищеварительной и дыхательной систем. Знания анатомического строения, развития и возрастных особенностей костей мозгового и лицевого черепа, топографии черепа - являются фундаментальными понятиями при рассмотрении черепа в целом, нижней челюсти, как органа артикуляции, и необходимы при изучении соответствующих разделов в курсе травматологии, неврологии, нейрохирургии, отоларингологии, челюстно-лицевой хирургии и рентгенологии. Особое место занимает подъязычная кость, расположенная в передней области или под нижней челюстью.

I. Цели:

<u>Студент должен знать:</u>	<ol style="list-style-type: none">1. Строение и топографию костей, образующих лицевой отдел черепа.2. Строение и топографию височной кости;3. Каналы височной кости, стенки, сообщение, значение.4. Строение верхней челюсти.5. Строение нижней челюсти.6. Строение подъязычной кости7. Топографо-анатомические взаимоотношения костей лицевого отдела черепа.8. Рентген-анатомию височной кости и костей лицевого черепа.9. Источники и ход развития, наиболее часто встречающиеся аномалии развития костей10. Возрастные особенности костей лицевого отдела черепа;11. Название анатомических образований костей лицевого черепа по-русски и по-латыни;
<u>Студент должен уметь:</u>	<ol style="list-style-type: none">1. Находить и показывать на анатомических препаратах костей лицевого черепа их части, детали строения, правильно называть их на русском и латинском языках;2. На черепе определять положение костей лицевого черепа, уметь определять их топографические взаимоотношения;3. Показывать на отдельных препаратах детали строения височной кости.4. Показывать на отдельных препаратах ход каналов височной кости.5. На анатомических препаратах (изолированных костях) и рентгенограммах костей лицевого черепа выявлять и описывать их анатомические конструкции;6. Пальпировать на человеке основные костные ориентиры изученных костей.
<u>Студент должен владеть:</u>	<ol style="list-style-type: none">1. Медико-анатомическим понятийным аппаратом;2. Анатомическими знаниями для понимания патологии, диагностики и лечения.3. Простейшими медицинскими инструментами – скальпелем и пинцетом.

II. Необходимый уровень знаний:

а) из смежных дисциплин:

- 1) развитие костей черепа в филогенезе;
- 2) развитие костей черепа в онтогенезе;

б) из предшествующих тем:

- 1) строение плоских костей;
- 2) классификация костей черепа;
- 3) строение и топографию костей мозгового черепа.

в) из текущего занятия:

1. Особенности строения отдельных костей мозгового и лицевого черепа в связи с их развитием и функциями.
2. Строение и топография височной кости
3. Каналы височной кости, стенки, сообщение, значение.
4. Кости лицевого черепа:
5. Строение верхней челюсти.
6. Строение нижней челюсти.
7. Строение подъязычной кости
8. Строение и топография костей, образующих лицевой отдел черепа (скуловая, носовая, небная, слезная, нижняя носовая раковина, сошник).
9. Топографо-анатомические взаимоотношения костей лицевого отдела черепа.
10. Рентген-анатомия височной кости и костей лицевого черепа.
11. Источники и ход развития, наиболее часто встречающиеся аномалии развития костей
12. Возрастные особенности костей лицевого отдела черепа;

III. Объект изучения:

- 1) Височная кость, ее части, поверхности, вдавления, возвышения, борозды, щели, отверстия, каналы.
- 2) Верхняя челюсть, ее части: тело, отростки, поверхности, бугры, отверстия, пазуха.
- 3) Нижняя челюсть: тело, ветви, отростки, возвышения, отверстия, бугристости, ямки, каналы.
- 4) Небная кость: ее пластинки, отростки.
- 5) Скуловая, носовая, слезная кости, сошник, нижняя носовая раковина,
- 6) Подъязычная кость: тело, большие и малые рожки.

IV. Информационная часть:

Височная кость парная, входит в состав основания и боковой стенки черепа между клиновидной костью спереди и затылочной костью сзади. Она вмещает органы слуха и равновесия. В составе височной кости различают пирамиду, барабанную и чешуйчатую части. **Пирамида**, или **каменистая часть**, имеет трехгранную форму, расположена косо в горизонтальной плоскости. Верхушка пирамиды направлена вперед и медиально, а основание — назад и латерально. На верхушке пирамиды находится внутреннее отверстие сонного канала. Рядом и латеральнее располагается мышечно-трубный канал, который перегородкой разделяется на два полуканала: полуканал слуховой трубы и полуканал мышцы, напрягающей барабанную перепонку.

У пирамиды выделяют три поверхности: переднюю, заднюю и нижнюю. **Передняя поверхность** пирамиды обращена вверх и вперед. Вблизи верхушки на этой поверхности имеется небольшое тройничное вдавление. Латеральнее этого вдавления заметны два отверстия. Большее из них называется расщелиной (отверстием) канала большого каменистого нерва, от которого вперед и медиально идет узкая одноименная борозда. Кпереди и латеральнее расположена расщелина малого каменистого нерва, переходящая в борозду этого нерва. На передней поверхности пирамиды имеется уплощенный участок — крыша барабанной полости, являющаяся ее верхней стенкой. Вдоль верхнего края пирамиды располагается борозда верхнего каменистого синуса.

Задняя поверхность пирамиды обращена кзади и медиально. На середине этой поверхности находится внутреннее слуховое отверстие. Оно ведет во внутренний слуховой проход. Латеральнее и несколько выше этого отверстия расположена поддуговая ямка, ниже и латеральнее которой находится мало заметная наружная апертура (отверстие) водопровода преддверия. Вдоль заднего края пирамиды проходит борозда нижнего каменистого синуса. У латерального конца этой борозды, по соседству с яремной ямкой, имеется углубление, на дне которого открывается наружная апертура канальца улитки.

Нижняя поверхность пирамиды имеет сложный рельеф. Рядом с основанием пирамиды расположена глубокая яремная ямка. Кпереди от нее находится округлое наружное отверстие сонного канала, внутри которого, в его стенке, имеется 2—3 отверстия сонно-барабанных канальца, соединяющих сонный канал с барабанной полостью. На гребешке между яремной ямкой и наружным отверстием сонного канала расположена небольшая каменистая ямочка. Латеральнее яремной ямки вниз направлен тонкий и длинный шиловидный отросток. Позади отростка находится шилососцевидное отверстие, а позади этого отверстия направлен вниз широкий, легко прощупываемый через кожу сосцевидный отросток.

В толще сосцевидного отростка имеются заполненные воздухом ячейки. Самая крупная ячейка — сосцевидная пещера сообщается с барабанной полостью. Медиально сосцевидный отросток ограничен глубокой сосцевидной вырезкой. Медиальнее этой вырезки расположена борозда затылочной артерии. У основания сосцевидного отростка иногда имеется сосцевидное отверстие.

Барабанная часть образована изогнутой узкой костной пластинкой, которая спереди, снизу и сзади ограничивает наружное слуховое отверстие, ведущее в наружный слуховой проход. Между барабанной частью и сосцевидным отростком находится узкая барабанно-сосцевидная щель. Впереди наружного слухового отверстия расположена барабанно-чешуйчатая щель. В эту щель изнутри вдается узкая костная пластинка — край крыши барабанной полости. В результате барабанно-чешуйчатая щель разделяется на лежащую кпереди каменисто-чешуйчатую щель и каменисто-барабанную щель, через которую из барабанной полости выходит ветвь лицевого нерва — барабанная струна.

Чешуйчатая часть является выпуклой кнаружи пластинкой, имеющей скошенный свободный верхний край для соединения с теменной костью и большим крылом клиновидной кости. Наружная височная поверхность чешуи гладкая. На внутренней мозговой поверхности чешуи имеются мозговые возвышения, пальцевидные вдавления и артериальные борозды. От чешуи, выше и кпереди от наружного слухового прохода, начинается скуловой отросток. Соединяясь с височным отростком скуловой кости, он образует скуловую дугу. Позади скулового отростка, у его основания, расположена нижнечелюстная ямка для сочленения с мышечковым отростком нижней челюсти для образования височно-нижнечелюстного сустава.

Сонный канал начинается на нижней поверхности пирамиды наружным сонным отверстием, идет вверх, изгибается почти под прямым углом, затем направляется медиально и вперед. Заканчивается канал внутренним сонным отверстием на вершине пирамиды височной кости. **Сонно-барабанные канальцы**, числом 2—3, отходят от сонного канала и направляются в барабанную полость. В этих канальцах располагаются одноименные артерии и нервы. **Мышечно-трубный канал** начинается на вершине пирамиды височной кости, идет назад и латерально и открывается в барабанную полость. Горизонтальная перегородка делит его на две части. Выше находится полуканал мышцы, напрягающей барабанную перепонку, содержащий одноименную мышцу. Ниже располагается полуканал слуховой трубы. **Лицевой канал** начинается во внутреннем слуховом проходе. Он идет вначале поперек по отношению к длинной оси пирамиды до уровня расщелины канала большого каменистого нерва. Достигнув расщелины, канал образует коленце, затем направляется под прямым углом назад и латерально. Пройдя вдоль медиальной стенки барабанной полости, канал поворачивает вертикально вниз и заканчивается шилососцевидным отверстием. В этом канале проходит лицевой нерв. **Каналец барабанной струны** идет от стенки лицевого канала в конечном его отделе и открывается в барабанную полость. В этом канале проходит нерв — барабанная струна. **Барабанный каналец** начинается на дне каменистой

ямочки, идет вверх, прободает стенку барабанной полости. Далее каналец проходит по ее медиальной стенке и заканчивается в области расщелины канала малого каменистого нерва. В этом каналце проходит барабанный нерв. **Сосцевидный каналец** начинается в яремной ямке и заканчивается в барабанно-сосцевидной щели. В этом

КОСТИ ЛИЦЕВОГО ОТДЕЛА ЧЕРЕПА

Верхняя челюсть - парная кость. У верхней челюсти имеются тело и четыре отростка: лобный, альвеолярный, небный и скуловой. **Тело верхней челюсти** имеет неправильную форму, оно ограничено четырьмя поверхностями.

Передняя поверхность тела слегка вогнутая. Она отделена от глазничной поверхности подглазничным краем, под которым располагается подглазничное отверстие. Через это отверстие проходят сосуды и нервы. На медиальном крае передней поверхности располагается глубокая носовая вырезка. Она участвует в образовании переднего отверстия полости носа (**грушевидная апертура**).

Глазничная поверхность участвует в образовании слегка вогнутой нижней стенки глазницы. В задних ее отделах начинается идущая кпереди подглазничная борозда, переходящая кпереди в одноименный канал, открывающийся подглазничным отверстием.

Подвисочная поверхность отделена от передней поверхности основанием скулового отростка. На подвисочной поверхности располагается бугор верхней челюсти, на котором мелкими альвеолярными отверстиями открываются альвеолярные каналы. Через эти каналы проходят кровеносные сосуды и нервы. Медиальнее бугра верхней челюсти вертикально расположена большая небная борозда.

Носовая поверхность тела верхней челюсти участвует в образовании латеральной стенки полости носа. На ней заметна верхнечелюстная расщелина — треугольное отверстие, которое ведет в воздухоносную верхнечелюстную (гайморову) пазуху, расположенную в толще тела верхнечелюстной кости. Кпереди от верхнечелюстной расщелины проходит вертикально расположенная слезная борозда. Эта борозда участвует в образовании носослезного канала, ограниченного также слезной костью и нижней носовой раковиной.

Лобный отросток отходит от тела верхней челюсти вверх, где соединяется с носовой частью лобной кости. На латеральной поверхности отростка имеется вертикально расположенный передний слезный гребень. Он ограничивает слезную борозду спереди. На медиальной поверхности отростка виден решетчатый гребень, с которым соединяется передняя часть средней носовой раковины решетчатой кости.

Альвеолярный отросток отходит от верхней челюсти вниз в виде валика — альвеолярной дуги. Эта дуга содержит углубления — зубные альвеолы для корней восьми зубов одной половины верхней челюсти. Альвеолы разделены тонкими костными межальвеолярными перегородками. Небный отросток представляет собой тонкую горизонтальную пластинку, участвующую в образовании твердого неба. Нижняя поверхность этого отростка в задних отделах имеет несколько продольно ориентированных небных борозд. В передней части отростка по срединной линии твердого неба снизу вверх проходит резцовый канал. Сзади небный отросток соединен с горизонтальной пластинкой небной кости.

Скуловой отросток отходит от верхнелатеральной части тела верхней челюсти в сторону скуловой кости.

Небная кость парная, участвует в образовании твердого неба, глазницы, крыловидно-небной ямки. В ней выделяют две пластинки — горизонтальную и вертикальную, соединяющиеся почти под прямым углом и три отростка.

Горизонтальная пластинка медиальным краем сращена с таким же краем одноименной пластинки небной кости противоположной стороны. Задний край горизонтальной пластинки свободный, к нему прикрепляется мягкое небо. Передний край пластинки соединен с задним краем небного отростка верхней челюсти. В результате небные отростки и горизонтальные пластинки небных костей образуют на целом черепе твердое костное небо.

Перпендикулярная пластинка участвует в образовании латеральной стенки полости носа. На латеральной поверхности этой пластинки расположена большая небная борозда. Она вместе с одноименными бороздами верхней челюсти и крыловидного отростка клиновидной кости образует большой небный канал. На медиальной поверхности перпендикулярной пластинки имеются два горизонтальных гребня. Верхний решетчатый гребень служит для прикрепления средней носовой раковины, а нижний раковинный гребень — нижней носовой раковины.

Глазничный отросток направляется вперед и латерально, участвует в образовании нижней стенки глазницы.

Клиновидный отросток ориентирован назад и медиально. Он соединяется с нижней поверхностью тела клиновидной кости. Глазничный и клиновидный отростки ограничивают клиновидно - небную вырезку, которая вместе с телом клиновидной кости ограничивает клиновидно-небное отверстие.

Пирамидальный отросток идет от небной кости вниз, латерально и назад. Через этот отросток проходят узкие малые небные каналы, открывающиеся отверстиями на небной поверхности пирамидального отростка.

Нижняя носовая раковина — парная, тонкая изогнутая пластинка, имеет **тело** и три отростка. Латеральная поверхность тела верхним своим краем сращена с раковинным гребнем верхней челюсти и перпендикулярной пластинкой небной кости. Все отростки этой раковины отходят от верхнего ее края.

Слезный отросток поднимается к слезной кости, **верхнечелюстной отросток** направлен вниз. Он частично закрывает верхнечелюстную расщелину. На заднем крае раковины расположен **решетчатый отросток**, идущий вверх и соединяющийся с крючковидным отростком решетчатой кости.

Сошник — непарная костная пластинка, участвует в образовании костной перегородки носа. Нижний край сошника срастается с носовыми гребнями верхней челюсти и небной кости. Задний край сошника отделяет друг от друга хоаны. Передний край сошника вверху соединен с перпендикулярной пластинкой решетчатой кости, а внизу — с хрящевой перегородкой носа.

Носовая кость парная, участвует в образовании костной спинки носа. Верхний край носовой кости соединен с носовой частью лобной кости, латеральный край — с лобным отростком верхней челюсти. Носовая кость участвует также в образовании грушевидной апертуры — переднего отверстия носовой полости.

Слезная кость парная, образует переднюю часть медиальной стенки глазницы. Снизу и спереди она соединена с лобным отростком верхней челюсти, сзади — с глазничной пластинкой решетчатой кости. Вверху слезная кость граничит с медиальным краем глазничной части лобной кости. На латеральной поверхности кости расположен задний слезный

гребень. Кпереди от слезного гребня имеется слезная борозда, которая совместно с одноименной бороздой верхней челюсти образует ямку слезного мешка.

Скуловая кость парная, соединяет лобную, височную и верхнечелюстную кости, укрепляя лицевой череп. У скуловой кости различают латеральную, височную и глазничную поверхности. **Латеральная поверхность** обращена вперед и латерально, содержит незначительное по размерам скулолицевое отверстие. **Височная поверхность** образует переднюю стенку подвисочной ямки, имеет небольшое скуловисочное отверстие. На **глазничной поверхности**, образующей нижнелатеральную стенку глазницы, имеется также небольшое скулоглазничное отверстие. **Височный отросток**, направленный вниз, вместе со скуловым отростком височной кости образует скуловую дугу. **Лобный отросток** идет вверх и соединяется со скуловым отростком лобной кости и большим крылом клиновидной кости.

Нижняя челюсть является единственной подвижной костью черепа. Непарная нижняя челюсть имеет тело и две ветви.

Тело нижней челюсти изогнуто выпуклостью вперед. Нижний край тела, его основание, утолщено и закруглено, верхний край образует альвеолярную дугу. На альвеолярной дуге имеются отверстия — зубные альвеолы для 16 зубов, разделенные тонкими костными межальвеолярными перегородками. На наружной поверхности альвеолярной дуги располагаются выпуклые альвеолярные возвышения, соответствующие альвеолам. По срединной линии в передней части тела нижней челюсти имеется небольшой подбородочный выступ. Кзади и латерально от него на уровне второго малого коренного зуба расположено подбородочное отверстие.

На середине вогнутой внутренней поверхности имеется небольшой выступ — подбородочная ость. По бокам от нее расположена двубрюшная ямка. Кверху от подбородочной ости, ближе к альвеолам, с каждой стороны находится подъязычная ямка — след прилегания подъязычной слюнной железы. Косо вверх идет челюстно-подъязычная линия. Под ней на уровне коренных зубов расположена поднижнечелюстная ямка для одноименной слюнной железы.

Ветвь нижней челюсти парная, идет вверх и кзади от тела нижней челюсти. В месте перехода тела в ветвь находится угол нижней челюсти. На его наружной поверхности расположена жевательная бугристость, а на внутренней — крыловидная бугристость. На внутренней поверхности ветви нижней челюсти находится отверстие нижней челюсти, ведущее в одноименный канал, заканчивающийся подбородочным отверстием. Сверху ветвь нижней челюсти разделяется на два отростка: передний венечный и задний мышцелковый.

Венечный отросток отделяется от мышцелкового отростка с помощью вырезки нижней челюсти. От основания венечного отростка к последнему коренному зубу идет щечный гребень.

Мыщелковый отросток переходит в шейку нижней челюсти, которая заканчивается головкой нижней челюсти.

Подъязычная кость расположена в передней области шеи, между нижней челюстью сверху и гортанью внизу. Она состоит из дугообразно изогнутого **тела** и двух пар отростков — **малых и больших рогов**. Короткие малые рога отходят справа и слева от тела кости вверх, кзади и латерально. Утолщенные на концах более длинные большие рога отходят от тела кости кзади и несколько кверху. Подъязычная кость с помощью мышц и связок подвешена к черепу и соединена с гортанью.

Объем полости мозгового отдела черепа у новорожденного ребенка в среднем составляет 350 — 375 см³. В первые 6 месяцев после рождения ребенка объем черепа удваивается, а к 2 годам — утраивается. У взрослого человека он в 4 раза больше, чем объем полости мозгового отдела черепа у новорожденного.

Соотношение мозгового и лицевого отделов черепа у взрослого человека и новорожденного ребенка различные. Лицо новорожденного ребенка короткое (еще нет зубов) и широкое. После рождения рост черепа происходит неравномерно. От рождения до 7 лет череп растет быстро. В течение первого года жизни череп растет более или менее равномерно. От года до трех лет особенно активно растет задняя часть черепа, что связано с переходом ребенка на 2-м году жизни к прямохождению. На 2-3-м году жизни в связи с окончанием прорезывания молочных зубов и усилением функции жевательных мышц значительно усиливается рост лицевого отдела черепа в высоту и ширину. С 3 до 7 лет продолжается рост всего черепа, особенно его основания. К 7 годам рост основания черепа в длину в основном заканчивается, и оно достигает почти такой же величины, как у взрослого человека. Череп ребенка в возрасте от 7 до 12 — 13 лет растет равномерно, замедленно. После 13 лет активно растут лобный отдел мозгового отдела черепа и лицевой отдел. Заращение швов между костями черепа начинается в возрасте 20 — 30 лет, у мужчин несколько раньше, чем у женщин. Сагиттальный шов зарастает в возрасте 32 — 35 лет, венечный — в 24—41 год, ламбдовидный — в 26 — 42 года, сосцевидно-затылочный — в 30 — 81 год. Чешуйчатый шов, как правило, не зарастает. В пожилом и старческом возрасте рельеф костей черепа сглаживается. Кости становятся более тонкими, в них частично рассасывается губчатое вещество, уменьшается эластичность костей. Череп становится более хрупким и легким. Это связано с потерей зубов и сглаживанием зубных альвеол, ослаблением жевательной функции и частичной атрофией жевательных мышц. Наблюдается также асимметрия черепа из-за преимущественной работы жевательных мышц на одной стороне головы. У лиц мужского пола лицевой череп растет в длину сильнее, чем у женщин. Если до периода половой зрелости у мальчиков и девочек лицо округлое, то после наступления половой зрелости у мужчин лицо, как правило, вытягивается в длину, у женщин сохраняется округлость. Мужской череп в связи с большими общими размерами тела больше, чем женский. Мозговой отдел черепа сильнее развит у женщин, а лицевой — у мужчин. Как правило, мужской череп отличается выраженным рельефом в связи с большим развитием прикрепленных к нему мышц. У женщин рельеф черепа сглажен.

На рентгеновских снимках в боковой проекции виден весь череп — и мозговой, и лицевой. Контур свода черепа на рентгенограмме представлен двойной линией компактного костного вещества. Более четкая и ровная наружная линия соответствует наружной пластинке костей свода черепа. Различной толщины внутренняя линия представляет собой внутреннюю пластинку. Узкая «просветленная» полоса (более темная на снимке) между ними — это губчатое вещество. В передних отделах свода узкая полоса «просветления» (диплоэ) переходит в резкое расширение овальной или треугольной формы, соответствующее лобной пазухе. Сзади наружный контур свода черепа заканчивается более или менее выраженным наружным затылочным выступом. Кнутри от него имеется утолщение крестообразного возвышения с небольшим вдавлением, соответствующим борозде поперечного синуса.

На фоне костей черепа видны более светлые линии мозговых возвышений и более темные участки различной формы («просветления») — пальцевидные вдавления. Венечный и ламбдовидный швы видны на фоне костей свода черепа. Как продолжение ламбдовидного шва книзу просматривается затылочно-сосцевидный шов. Другие швы костей черепа на снимке в боковой проекции определяются слабо или вообще не видны. От швов следует отличать волнообразные темные полосы на месте залегания диплоических вен, а также менингеальных артерий. В пределах основания черепа выделяются накладывающиеся друг на друга интенсивные тени каменистых частей височных костей. Кпереди от них находится тело клиновидной кости с турецким седлом, стенки которого имеют четкие контуры. В толще тела кости, под турецким седлом, имеется обширное темное пятно клиновидной пазухи.

Кзади от турецкого седла начинается скат в виде линии, уходящей к переднему краю большого (затылочного) отверстия. Позади пирамид височных костей видны просветления ячеек сосцевидного отростка и широкая «просветленная» (темная) борозда сигмовидного синуса. В области лицевого черепа определяются глазницы в виде конуса, основание которого направлено кпереди, а вершина — кзади. На глазницы наслаивается рисунок ячеек решетчатого лабиринта. Впереди глазниц видны контуры носовых костей, основание которых обращено вверх и кзади, а вершина — вниз и вперед. Полость носа наслаивается на глазницы и расположенные ниже глазниц верхнечелюстные пазухи, имеющие на рентгенограмме вид темного участка четырехугольной или неправильной формы. На фоне этого четырехугольника можно различить тени носовых раковин в виде удлиненных полуовальных полос, а между ними — носовые ходы. Ниже накладывающихся друг на друга изображений носовой полости и верхнечелюстных пазух видна горизонтально расположенная светлая полоска (тень), обозначающая кости твердого неба. Ниже и кпереди от нее находятся альвеолярный отросток верхней челюсти и верхние зубы. Контуры наслаивающихся друг на друга правой и левой половин нижней челюсти и зубы на боковой рентгенограмме видны отчетливо. На фоне тела и нижней части ветви прослеживается более темная полоска канала нижней челюсти.

На рентгенограмме в передней проекции прослеживаются контуры свода; рисунок лобной кости накладывается на рисунок затылочной. Четко определяются контуры глазниц, а между ними и чуть ниже лежит полость носа, разделенная перегородкой. На нижние части глазниц с боку от полости носа наслаиваются интенсивные тени пирамид височных костей. На верхнюю часть носовой полости между глазницами проецируются тело клиновидной кости с клиновидной пазухой, ячейки решетчатой кости и контуры носовых раковин. По бокам от полости носа, под глазницами, выделяются темные участки («просветления»), соответствующие верхнечелюстным пазухам. В нижней части лицевого черепа видны верхние и нижние зубы и нижняя челюсть с ее правой и левой ветвями.

V. Практическая работа:

Задание № 1. В черепе найдите височную кость, определите ее границы и положение, обратите внимание на то, что она участвует в образовании крыши и основания черепа, формируя среднюю, заднюю черепные ямки, височную ямку. Отметьте, что внутри височной кости залегает орган слуха и равновесия. Возьмите отдельный препарат височной кости, сориентируйте ее по отношению к себе, умейте отличить правую кость от левой. На наружной поверхности кости найдите наружное слуховое отверстие, вокруг которого располагаются ее три части: кнутри - каменистая часть (пирамида), спереди и снизу - барабанная часть, сверху - чешуйчатая часть. Приступайте к изучению строения каждой части височной кости.

Задание № 2. Осмотрите чешую, она имеет форму тонкой пластинки, расположенной почти вертикально, ее верхний край накладывается на теменную кость. Обратите внимание на две поверхности чешуи: наружную (височную) и внутреннюю (мозговую). Наружная поверхность чешуи участвует в образовании височной ямки. На наружной поверхности найдите скуловом отросток. У начала этого отростка на нижней поверхности чешуи вы увидите нижнечелюстную ямку, куда входит головка нижней челюсти. Впереди от ямки располагается суставной бугорок. В глубине челюстной ямки имеется щель - барабанно-чешуйчатая, которая отростком каменистой части делится на две щели - каменисто-чешуйчатую и каменисто-барабанную. На мозговой поверхности чешуи заметны пальцевидные вдавления и восходящая кверху артериальная борозда. Барабанная часть принимает участие в построении передней, нижней и задней стенок наружного слухового прохода, а верхняя его стенка образована чешуей височной кости.

Задание № 3. Важной частью височной кости является пирамида или каменистая часть. Эта часть участвует в образовании основания черепа и являетсяместилищем органов слуха и равновесия. Обратите внимание на положение пирамиды - основание ее обращено назад и кнаружи, а верхушка ее - вперед и кнутри. Найдите три поверхности пирамиды: переднюю, заднюю и нижнюю. Рассмотрите каждую поверхность пирамиды. На передней поверхности пирамиды близ ее верхушки вы увидите небольшое тройничное вдавление. Кнаружи от вдавления найдите две борозды - медиально проходит борозда большого каменистого нерва, латерально - борозда малого каменистого нерва. Обе борозды заканчиваются небольшими расщелинами для выхода одноименных нервов. Почти на середине передней поверхности вы увидите дугообразное возвышение, которое образуется залеганием под ним верхнего полукружного канала лабиринта. Передняя поверхность пирамиды отделяется от мозговой поверхности чешуи каменисто-чешуйчатой щелью. Между возвышением и каменисто-чешуйчатой щелью располагается крыша барабанной полости. На задней поверхности пирамиды почти на середине вы найдете округлой формы внутреннее слуховое отверстие, которое ведет во внутренний слуховой проход (здесь проходят VII, VIII пары черепных нервов и сосуды). Латерально от внутреннего слухового отверстия залегает щелевидной формы наружное отверстие водопровода преддверия. Нижняя поверхность пирамиды обращена на наружное основание черепа. Найдите шиловидный отросток, позади вы заметите шило-сосцевидное отверстие, которое является выходным отверстием лицевого канала. Медиальнее шиловидного отростка находится яремная ямка. Кпереди от яремной ямки найдите округлой формы наружное отверстие сонного канала. Между передней окружностью яремной ямки и наружным отверстием сонного канала имеется небольшая каменистая ямка, на дне которой начинается барабанный каналец, едущий, в барабанную полость (в нем проходят сосуды и нерв).

Пирамида имеет три края: передний, задний и верхний. Передний край образует с чешуей острый угол, здесь найдите отверстие мышечно-трубного канала, ведущего в барабанную полость. Канал перегородкой делится на 2 полуканала - верхний, меньший, вмещающий мышцу, напрягающую барабанную перепонку; нижний, больший,

представляет собой костную часть слуховой трубы. На верхнем крае пирамиды, разделяющем ее переднюю и заднюю поверхности, проходит борозда верхней каменистой пазухи, след одноименной венозной пазухи твердой мозговой оболочки. Задний край пирамиды отделяет заднюю поверхность от нижней. Вдоль него, на мозговой поверхности, найдите борозду нижней каменистой пазухи (след прилегания нижней каменистой венозной пазухи). Почти на середине заднего края, вблизи яремной вырезки, найдите треугольной формы воронкообразное углубление, в котором лежит наружное отверстие канальца улитки.

Рассмотрите на наружном основании черепа заднелатеральный отдел каменистой части. Здесь находится сосцевидный отросток, располагающийся кзади от шилососцевидного отверстия. Медиально от него найдите сосцевидную вырезку. Рядом с ней вы увидите борозду затылочной артерии, где залегает одноименная артерия. Внутри сосцевидный отросток содержит воздухоносные ячейки, сообщающиеся с барабанной полостью посредством отверстия. На мозговой поверхности заднего отдела каменистой части проходит борозда сигмовидной пазухи.

Задание № 4. Особое внимание обратите при изучении височной кости на ее каналы.

1) С помощью зонда определите на препарате сонный канал, он начинается на нижней поверхности пирамиды наружным сонным отверстием. Канал идет вверх, затем, изгибаясь, следует кпереди и медиально и открывается на верхушке пирамиды внутренним сонным отверстием. Через канал проходит внутренняя сонная артерия и сплетение симпатических нервных волокон.

2) С помощью зонда определите на препарате лицевой канал - начинается на дне внутреннего слухового прохода. Идет горизонтально и почти под прямым углом к оси пирамиды, канал направляется к передней ее поверхности к расщелине канала большого каменистого нерва. Здесь, поворачивая под прямым углом, он образует коленце и переходит на медиальную стенку барабанной полости. Затем идет вниз, в вертикальном направлении и заканчивается шило-сосцевидным отверстием.

3) С помощью зонда определите на препарате каналец барабанной струны – начинается на наружной стенке лицевого канала, несколько выше шило-сосцевидного отверстия. Направляясь вперед и вверх, каналец входит в барабанную полость, покидая ее через каменисто-барабанную щель нижнечелюстной ямки.

4) С помощью зонда определите на препарате барабанный каналец - начинается на нижней поверхности каменистой части, в глубине каменистой ямочки. Затем идет к нижней стенке барабанной полости и, прободая ее, входит в барабанную полость, проходит по медиальной стенке, затем идет к верхней стенке, где открывается расщелиной канала малого каменистого нерва.

5) С помощью зонда определите на препарате мышечно-трубный канал - ограничен передним краем верхушки пирамиды и чешуей. Состоит из 2-х полуканалов: верхнего - полуканал мышцы, натягивающей барабанную перепонку, и нижнего - полуканал слуховой трубы.

Задание № 5. Возьмите череп и найдите на нем кости лицевого черепа: нижнюю челюсть, верхние челюсти, небные, слезные, носовые кости, сошник, нижние носовые раковины, скуловые кости и подъязычную кость, проследите их границы. При изучении каждой отдельной кости ориентируйте ее по отношению к себе и черепу.

Задание № 6. Возьмите препарат нижней челюсти и изучите ее строение. Это - непарная кость, образующая с височной костью парный, височно-нижнечелюстной сустав. Она имеет вид изогнутой пластинки и состоит из тела и ветвей, сходящихся с ним под углом.

В области угла на наружной поверхности найдите шероховатость, место прикрепления жевательной мышцы, а на внутренней поверхности угла вы увидите крыловидную бугристость, место прикрепления медиальной крыловидной мышцы. Теперь рассмотрите строение тела. На его верхней части найдите альвеолярную дугу с зубными альвеолами, которые отделены друг от друга межальвеолярными перегородками. Нижний край тела образует основание нижней челюсти. На наружной поверхности тела по средней линии имеется подбородочный выступ, по сторонам от него найдите подбородочные бугорки, позади них - подбородочные отверстия, представляющие собой выходы нижнечелюстных каналов с каждой стороны. Назад и кверху от бугорков тянется косая линия. На внутренней поверхности тела в средней части найдите подбородочную ость, по сторонам от которой и несколько ниже - двубрюшные ямки.

По направлению кзади и кверху на внутренней поверхности проходит челюстно-подъязычная линия, место прикрепления одноименной мышцы. От тела с каждой стороны отходит ветвь. На ее внутренней поверхности вы обнаружите нижнечелюстное отверстие, ведущее в канал. От отверстия вниз и вперед идет челюстно-подъязычная борозда. Вверху ветвь заканчивается двумя отростками: передним - венечным и задним - мышечковым. На мышечковом отростке найдите головку, шейку, спереди на шейке находится крыловидная ямка, место прикрепления латеральной крыловидной мышцы.

Задание № 7. Изучите строение верхней челюсти. Найдите ее на целом черепе и обратите внимание на то, что она принимает участие в формировании полости носа и глазницы и образует большую часть твердого неба. Возьмите отдельный препарат верхней челюсти. Она является парной костью и состоит из тела и 4 отростков - лобного, альвеолярного, небного и скулового. Лобный отросток отходит от тела вверх и соединяется с носовой частью лобной кости. Латеральная поверхность его разделяется слезным гребнем на две части, а на медиальной вы увидите решетчатый гребень, след прикрепления средней носовой раковины. Альвеолярный отросток, находящийся у нижнего края тела, имеет зубные альвеолы, отделенные друг от друга межальвеолярными перегородками. Небный отросток участвует в образовании твердого неба, отходит от тела медиально и соединяется с одноименным отростком противоположной стороны. Скуловой отросток, отходящий от тела латерально, соединяется со скуловой костью. При изучении тела верхней челюсти обратите внимание на наличие в нем большой воздухоносной пазухи, которая широким отверстием открывается в носовую полость.

На теле верхней челюсти найдите 4 поверхности: переднюю, подвисочную, носовую и глазничную. На передней поверхности найдите клыктовую ямку, вверху передняя поверхность заканчивается подглазничным краем, ниже его вы увидите подглазничное отверстие. Позади скулового отростка найдите подвисочную поверхность, на ней бугор верхней челюсти с альвеолярными отверстиями и большую небную борозду. На носовой поверхности вы обнаружите верхнечелюстную расщелину - вход в верхнечелюстную пазуху и раковинный гребень для прикрепления нижней носовой

раковины. Позади лобного отростка вы заметите слезную борозду. Глазничная поверхность тела верхней челюсти треугольной формы, на медиальном крае ее позади лобного отростка находится слезная вырезка, куда входит слезная кость. Вблизи заднего края глазничной поверхности найдите подглазничную борозду, которая впереди превращается в подглазничный канал, открывающийся на передней поверхности верхней челюсти отверстием.

Задание №8. Рассмотрим строение других костей лицевого черепа. Небная кость является парной и участвует в образовании ряда полостей черепа: полости носа, рта, глазницы, и крылонебной ямки. Найдите две её пластинки, расположенные под прямым углом, горизонтальную и перпендикулярную. Горизонтальная пластинка участвует в образовании задней части твердого неба. Перпендикулярная пластинка прилежит к верхней челюсти и лучше всего видна со стороны хоан. На латеральной поверхности проходит борозда, которая соединяясь с большой небной бороздой верхней челюсти, образует большой небный канал. На медиальной поверхности найдите 2 гребня - верхний решетчатый гребень, ниже - раковинный гребень.

Вверху перпендикулярная пластинка разделяется на два отростка - глазничный и клиновидный. Глазничный отросток участвует в образовании нижней стенки глазницы, а клиновидный соединяется с основанием большого крыла клиновидной кости. Между отростками вы увидите клиновидно-небную вырезку, которая участвует в формировании клиновидно-небного отверстия, сообщающего крылонебную ямку с полостью носа.

Рассмотрите скуловую кость, она парная; представляет собой четырехугольной формы пластинку, связывающую между собой верхнюю челюсть, височную и лобную кости. Она имеет три поверхности - латеральную, височную и глазничную и два отростка - верхний, лобный и латеральный, височный. Лобный отросток соединяется со скуловым отростком лобной кости и большим крылом клиновидной. Височный отросток, соединяясь со скуловым отростком височной кости, образует скуловую дугу. Носовая кость, являясь парной, участвует в образовании спинки носа. Слезная кость парная, располагаясь позади лобного отростка верхней челюсти, представляет собой тонкую пластинку и участвует в формировании медиальной стенки глазницы и латеральной стенки носовой полости.

Сошник вы увидите со стороны хоан, эта непарная кость формирует заднюю часть перегородки носа. Найдите нижнюю носовую раковину, она является парной, ее хорошо видно через грушевидное отверстие носа, она участвует в формировании латеральной стенки носовой полости. Подъязычная кость, непарная, располагается между нижней челюстью и гортанью в области шеи, имеет вид дуги, состоящей из тела, от которого отходят большие и малые рожки.

VI. Контрольные вопросы:

- 1) Назовите кости лицевого отдела черепа. С какими соседними костями соединяется каждая кость?
- 2) Топография височной кости на основании и крыше черепа.
- 3) Назовите составные части височной кости и их отношение к отделам черепа.
- 4) Назовите парные и непарные кости лицевого черепа.
- 5) Особенности и топография подъязычной кости и нижней челюсти и нижней челюсти.
- 6) Общая характеристика и функциональные отличия лицевого черепа от мозгового.

VII. Учебные задачи:

Задача № 1. Воспаление ячеек сосцевидного отростка височной кости (мастоидит) рассматривается как частое осложнение в практике ЛОР - врачей.

1. Как называется самая большая ячейка сосцевидного отростка?
2. Где эта ячейка локализована по отношению к барабанной полости?

Ответ:

1. Самая большая ячейка называется сосцевидной пещерой.
2. Сосцевидная пещера локализована у задней стенки барабанной полости.

Задача № 2. При травме в области переносицы часто нарушается целостность носовых костей и, следовательно, костной спинки носа.

1. Укажите, с какими другими костями граничит носовая кость?
2. Как называется борозда, расположенная на задней поверхности носовой кости?

Ответ:

1. Носовая кость своим медиальным краем соединяется с такой же костью противоположной стороны. Латеральный край соединяется с передним краем лобного отростка верхней челюсти.
2. На задней поверхности носовой кости расположена решетчатая борозда.

VIII. Контрольные тесты:

- 1) Между пирамидой височной кости и базилярной частью затылочной кости расположен:
 - А) сагиттальный шов;
 - Б) клиновидно-затылочный синхондроз;
 - В) ламбовидный шов;
 - Г) каменисто-затылочный синхондроз.
- 2) Укажите, что располагается на наружной поверхности ветви нижней челюсти:
 - А) жевательная бугристость;
 - Б) крыловидная бугристость;
 - В) угол нижней челюсти;
 - Г) все верно.
- 3) Укажите, какие отростки имеет верхнечелюстная кость:
 - А) лобный;

- Б) скуловой;
 В) крючковидный;
 Г) все верно.
- 4) Какие поверхности различают у пирамиды височной кости:
 А) переднюю;
 Б) нижнюю;
 В) заднюю;
 Г) верхнюю.
- 5) Какие кости участвуют в образовании лицевого отдела черепа?:
 А) небная кость;
 Б) слезная;
 В) клиновидная;
 Г) все верно.
- 6) Укажите, что располагается на внутренней поверхности ветви нижней челюсти:
 А) отверстие нижней челюсти;
 Б) крыловидная бугристость;
 В) подбородочный выступ;
 Г) язычок нижней челюсти.
- 7) Укажите, какие отростки имеет верхнечелюстная кость:
 А) альвеолярный;
 Б) небный;
 В) шиловидный;
 Г) все верно.
- 8) Укажите, что образует слезная кость:
 А) передний отдел медиальной стенки глазницы;
 Б) верхнюю стенку глазницы;
 В) нижнюю стенку глазницы;
 Г) нет правильного ответа.
- 9) Укажите, что располагается на латеральной части затылочной кости:
 А) затылочный мыщелок;
 Б) мыщелковая ямка;
 В) яремная вырезка;
 Г) нет правильного ответа.
- 10) Укажите, что располагается на задней поверхности пирамиды височной кости:
 А) внутреннее слуховое отверстие;
 Б) внутренний слуховой проход;
 В) поддуговая ямка;
 Г) наружный слуховой проход.

Ответы к тестам:

1	2	3	4	5	6	7	8	9	10
Г	А	А,Б	А,Б,В	А	А,Б,Г	А,Б	А,В	Г	А,Б,В

IX. Анатомическая терминология:

Латинское название	Русское название
Os temporale	Височная кость
Porus acusticus externus	Наружное слуховое отверстие
Pars squamosal	Чешуйчатая часть
Facies temporalis	Височная поверхность
Processus zygomaticus	Скуловой отросток
Processus temporalis	Височный отросток
Arcus zygomaticus	Скуловая дуга
Fossa mandibularis	Нижнечелюстная яма
Tuberculum articulare	Суставной бугорок
Facies cerebralis	Мозговая поверхность чешуи
Impressions digitatae	Пальцевые вдавления
Sulcus arteriosus	Артериальная борозда
Margo sphenoidalis	Основной край
Sutura sphenosquamosa	Основно-чешуйчатый шов
Margo parietalis	Теменной край
Margo squamosal	Чешуйчатый край
Processus mastoideus	Сосцевидный отросток
Incisura mastoidea	Сосцевидная вырезка
Sulcus arteriae occipitalis	Борозда затылочной артерии
Foramen mastoideum	Сосцевидное отверстие
Sulcus sinus sigmoidei	Борозда сигмовидной пазухи
Margo occipitalis	Затылочный край

Sutura occipitomastoidea	Затылочно-сосцевидный шов
Incisura parietalis	Теменная вырезка
Sutura parietomastoidea	Сосцевидный шов
Cellulae mastoideae	Сосцевидные ячейки
Antrum mastoideum	Сосцевидная пещера
Pars petrosa	Каменная часть
Apex partis petrosae	Верхушка пирамидки
Facies anterior partis petrosae	Передняя поверхность пирамидки
Fissura petrosquamosa	Каменно-чешуйчатая щель
Eminentia arcuata	Полукружное возвышение
Tegmen tympani	Покрышка барабанной полости
Impressio trigemini	Вдавление тройничного нерва
Hiatus canalis n.petrosi majoris	Отверстие канала большого каменного нерва
Sulcus nervi petrosi majoris	Борозда большого каменного нерва
Sulcus nervi petrosi minoris	Борозда малого каменного нерва
Facies posterior partis petrosae	Задняя поверхность пирамидки
Porus acusticus internus	Внутреннее слуховое отверстие
Meatus acusticus internus	Внутренний слуховой проход
Fossa subarcuata	Поддуговая яма
Apertura externa aquaeductus vestibuli	Наружное отверстие водопровода преддверия
Facies inferior partis petrosae	Нижняя поверхность пирамидки
Fossa jugularis	Яремная яма
Canaliculus mastoideus	Сосцевидный каналец
Fissura tympanomastoidea	Барабанно-сосцевидная щель
Incisura jugularis	Яремная вырезка
Processus intrajugularis	Межъяремный отросток
Canalis caroticus	Сонный канал
Fossula petrosa	Каменная ямочка
Canaliculus tympanicus	Барабанный каналец
Auris media	Среднее ухо
Cavum tympani	Барабанная полость
Processus styloideus	Шиловидный отросток
Vagina processus styloidei	Влагалище шиловидного отростка
Foramen stylomastoideum	Шилососцевидное отверстие
Canalis facialis	Канал лицевого нерва
Margo superior partis petrosae	Верхний край пирамидки
Sulcus sinus petrosi superioris	Верхняя каменная борозда
Margo posterior partis petrosae	Задний край пирамидки
Sulcus sinus petrosi inferioris	Борозда нижней каменной пазухи
Apertura externa canaliculi cochleae	Наружное отверстие улиткового канальца
Margo anterior partis petrosae	Передний край пирамидки
Canalis musculotubarius	Мышечно-трубный канал
Canalis caroticus	Канал сонной артерии
Foramen caroticum externum	Наружное отверстие сонного канала
Foramen caroticum internum	Внутреннее отверстие сонного канала
Canaliculi caroticotympanici	Сонно-барабанные канальцы
Canalis n.facialis	Канала лицевого нерва
Geniculum canalis facialis	Коленце канала лицевого нерва
Prominentia canalis facialis	Выступ канала лицевого нерва
Eminentia pyramidalis	Пирамидальное возвышение
Canaliculus chordae tympani	Каналец барабанной струны
Sulcus promontorii	Борозда мыса
Septum canalis musculotubarii	Перегорodka мышечно-трубного канала
Semicanalis m. tensoris tympani	Полуканал мышцы, напрягающей барабанную перепонку
Semicanalis tubae auditivae	Полуканал слуховой трубы
Paries membranaceus	Перепончатая стенка
Membrana tympani	Барабанная перепонка
Paries tegmentalis	Покровная стенка
Paries jugularis	Яремная стенка
Paries labyrinthicus	Лабиринтовая стенка
Fenestra vestibuli	Окно преддверия
Fenestra cochleae	Окно улитки
Paries mastoideus	Сосцевидная стенка
Antrum mastoideum	Пещера в сосцевидном отростке

Paries caroticus	Сонная стенка
Pars tympanica	Барабанная часть
Sulcus tympanicus	Барабанная борозда
Spina tympanica major	Большая барабанная ость
Spina tympanica minor	Малая барабанная ость
Recessus epitympanicus	Надбарабанный карман
Processus inferior tegminis tympani	Нижний отросток крыши барабанной полости
Crista petrosa	Каменистый гребень
Anulus tympanicus	Барабанное кольцо
Crista spinarum	Остистый гребень
Processus tympanicus anterior	Передний барабанный отросток
Processus tympanicus posterior	Задний барабанный отросток
Sulcus mallei	Борозда молоточка
Maxilla	Верхнечелюстная кость
Sinus maxillaris	Пазуха верхнечелюстной кости
Corpus maxillae	Тело верхнечелюстной кости
Processus frontalis	Лобный отросток
Processus zygomaticus	Скуловой отросток
Processus alveolaris	Зубной отросток
Processus palatinus	Небный отросток
Facies orbitalis	Глазничная поверхность
Sutura lacrimomaxillaris	Слезно-верхнечелюстной шов
Sutura ethmoideomaxillaris	Решетчато-верхнечелюстной шов
Sutura palatomaxillaris	Небно-верхнечелюстной шов
Margo infraorbitalis	Подглазничный край
Crista lacrimalis anterior	Передний слезный гребешок
Fissura orbitalis inferior	Нижняя глазничная щель
Sulcus infraorbitalis	Подглазничная борозда
Canalis infraorbitalis	Подглазничный канал
Foramina alveolaria anteriora	Передние луночковые отверстия
Facies infratemporalis	Подвисочная поверхность
Tuber maxillae	Бугор верхнечелюстной кости
Foramina alveolaria posteriora	Задние луночковые отверстия
Sulcus pterygopalatinus	Крыло-небная борозда
Crista zygomaticoalveolaris	Луночко-скуловой гребешок
Facies anterior	Передняя поверхность
Foramen infraorbitale	Подглазничное отверстие
Fossa canina	Клыковая яма
Juga alveolaria	Луночковое возвышение
Incisura nasalis	Носовая вырезка
Semispina nasalis anterior	Передняя носовая полуость
Spina nasalis anterior	Передняя носовая ость
Facies nasalis	Носовая поверхность
Hiatus maxillaris	Отверстие верхнечелюстной кости
Canalis pterygopalatinus	Крыло-небный канал
Sulcus lacrimalis	Слезная борозда
Canalis nasolacrimalis	Носослезный канал
Crista conchalis	Раковинный гребень
Crista lacrimalis anterior	Передний слезный гребень
Crista ethmoidalis	Решетчатый гребень
Sutura frontomaxillaris	Лобно-верхнечелюстной шов
Sutura zygomaticomaxillaris	Скуловерхнечелюстной шов
Sutura palatina mediana	Срединный небный шов
Crista nasalis	Носовой гребень
Sutura palatina transversa	Поперечный небный шов
Sulci palatini	Небные борозды
Spinae palatinae	Небные ости
Canalis incisivus	Резцовый канал
Foramen incisivum	Резцовое отверстие
Sulcus incisivus	Резцовая борозда
Arcus alveolaris	Луночковая дуга
Alveoli dentales	Зубные ячейки
Septa interalveolaria	Луночковые перегородки
Septa interradicularia	Межкорневые перегородки

Juga alveolaria	Ячеечные возвышения
Os incisivum	Резцовая кость
Sutura intermaxillaris	Межверхнечелюстной шов
Os palatinum	Небная кость
Lamina horizontalis	Горизонтальная пластинка
Lamina perpendicularis	Перпендикулярная пластинка
Sutura palatine mediana	Срединный небный шов
Sutura palatina transversa	Поперечный небный шов
Spina nasalis	Носовая ость
Crista nasalis	Носовой гребень
Processus pyramidalis	Пирамидальный отросток
Fossa pterygoidea	Крыловидная яма
Foramina palatine minora	Малые небные отверстия
Foramen palatinum majus	Большое небное отверстие
Sulcus palatinus major	Большая небная борозда
Canalis palatinus major	Большой небный канал
Foramen palatinum majus	Большое небное отверстие
Crista conchalis	Раковинный гребень
Crista ethmoidalis	Решетчатый гребень
Processus orbitalis	Глазничный отросток
Processus sphenoidalis	Клиновидный отросток
Incisura sphenopalatina	Основно-небная вырезка
Foramen sphenopalatinum	Основно-небное отверстие
Concha nasalis inferior	Нижняя носовая раковина
Processus maxillaris	Челюстной отросток
Processus lacrimalis	Слезный отросток
Processus ethmoidalis	Решетчатый отросток
Meatus nasi inferior	Нижние носовой ход
Os nasale	Носовая кость
Sulcus ethmoidalis	Решетчатая борозда
Sutura internasalis	Межносовой шов
Vomer	Сошник
Alae vomeris	Крылья сошника
Choanae	Хоаны
Os zygomaticum	Скуловая кость
Facies lateralis	Латеральная поверхность
Facies orbitalis	Глазничная поверхность
Margo infraorbitalis	Подглазничный край
Facies temporalis	Височная поверхность
Processus frontalis	Лобный отросток
Sutura zygomaticofrontalis	Скулолобный шов
Sutura sphenozygomatica	Основно-скуловой шов
Sutura zygomaticomaxillaris	Скуловерхнечелюстной шов
Foramen zygomaticoorbitale	Скулоглазничное отверстие
Foramen zygomaticofaciale	Скулолицевое отверстие
Foramen zygomaticotemporale	Скуловисочное отверстие
Processus temporalis	Височный отросток
Arcus zygomaticus	Скуловая дуга
Mandibula	Нижняя челюсть
Corpus	Тело
Basis mandibulae	Основание нижней челюсти
Pars alveolaris	Луночная часть
Protuberantia mentalis	Подбородочное возвышение
Tuberculum mentale	Подбородочный бугорок
Foramen mentale	Подбородочное отверстие
Linea obliqua	Косая линия
Arcus alveolaris	Луночная дуга
Alveoli dentales	Зубные ячейки
Septa interalveolaria	Междулуночковые перегородки
Septa interradicularia	Межкорневые перегородки
Juga alveolaria	Луночковые возвышения
Spina mentalis	Подбородочная ость
Fossa digastrica	Двубрюшная яма
Linea mylohyoidea	Челюстно-подъязычная линия

Fovea sublingualis	Подъязычная ямка
Fovea submandibularis	Подчелюстная ямка
Sulcus mylohyoideus	Челюстно-подъязычная борозда
Ramus mandibulae	Ветвь нижней челюсти
Angulus mandibulae	Угол нижней челюсти
Tuberositas masseterica	Бугристость жевательной мышцы
Tuberositas pterygoidea	Бугристость крыловидной мышцы
Crista buccinatoria	Гребень щечной мышцы
Fossa retromolaris	Ямка позади большого коренного зуба
Foramen mandibulae	Отверстие нижней челюсти
Lingula mandibulae	Язычок нижней челюсти
Canalis mandibulae	Нижнечелюстной канал
Foramen mentale	Подбородочное отверстие
Incisura mandibulae	Вырезка нижней челюсти
Processus coronoideus	Венечный отросток
Processus condylaris	Суставной отросток
Caput mandibulae	Головка нижней челюсти
Collum mandibulae	Шейка нижней челюсти
Fovea pterygoidea	Крыловидная ямка
Os hyoideum	Подъязычная кость
Corpus	Тело
Cornua majora	Большие рога
Cornua minora	Малые рога

X. Препараты и учебные пособия: череп. Горизонтальный распил черепа. Препарат черепа с раздвинутыми костями. Отдельные кости лицевого черепа. Отдельные препараты височной и решетчатой костей, распилы височных костей (вертикальный через наружный слуховой проход и параллельно оси пирамиды). Учебник анатомии человека. Атлас анатомии человека. Тесты. Графы. Таблицы.

ВНЕАУДИТОРНАЯ САМОСТОЯТЕЛЬНАЯ РАБОТА.

ЗАДАНИЯ ДЛЯ САМОСТОЯТЕЛЬНОЙ РАБОТЫ.

1. Продолжите фразу:

1. Височная кость принимает участие в образовании _____

2. Скуловой отросток направляется _____ и _____
соединяясь с _____ отростком и образует _____ дугу.

3. Перечислите каналы височной кости. Опишите ход канала лицевого нерва.

2. Составьте таблицу строения барабанной полости и ее сообщений.

3. Составьте схему строения височной кости.

4. Какие кости черепа относятся к воздухоносным?

- а. _____
- б. _____
- в. _____
- г. _____

5. Какими костями образовано твердое небо?

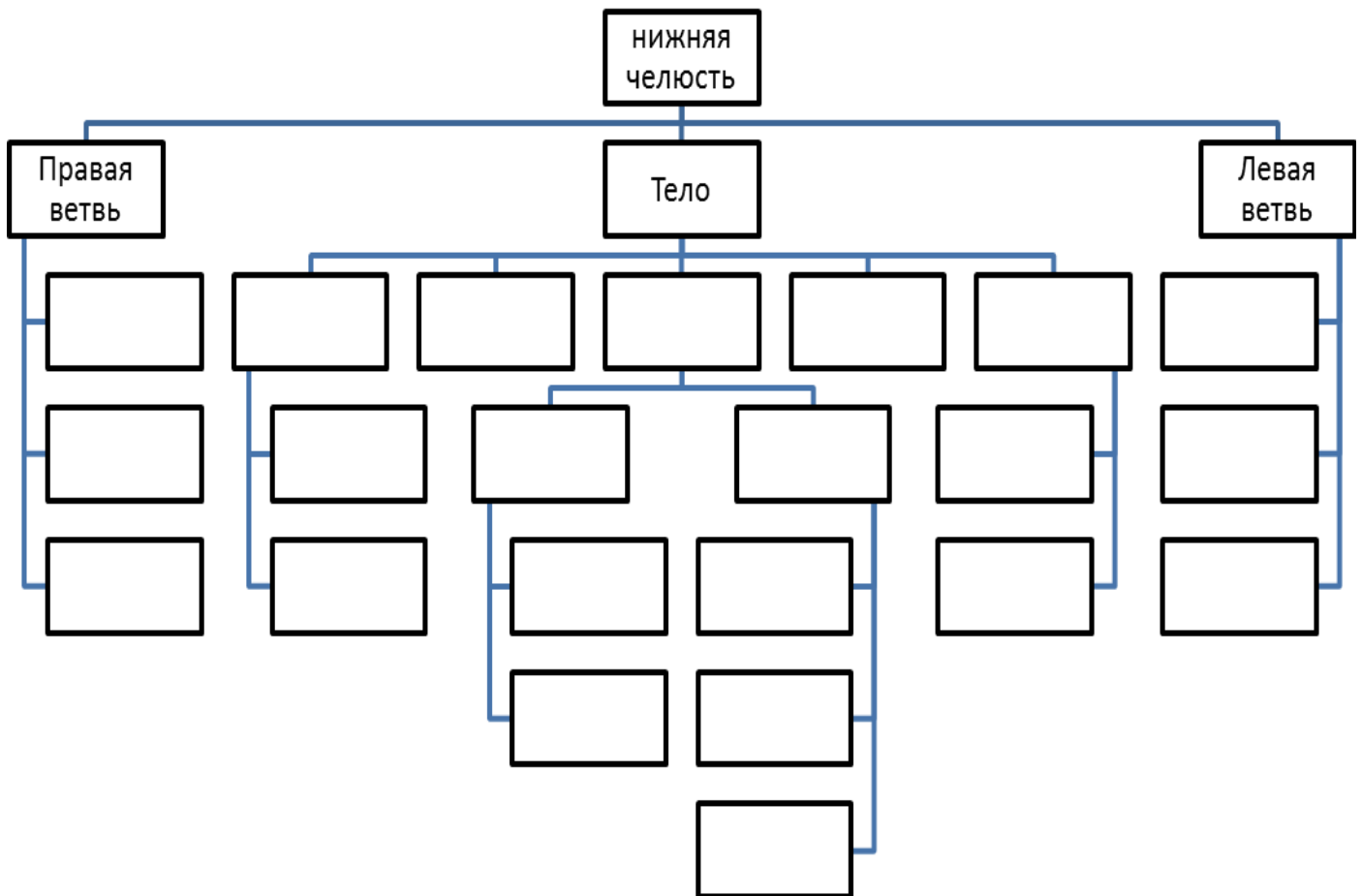
- а. _____
- б. _____
- в. _____
- г. _____

6. Заполните таблицу формирования и сообщения придаточных пазух.

НАИМЕНОВАНИЕ ПАЗУХИ	ВРЕМЯ ФОРМИРОВАНИЯ	СООБЩЕНИЯ
Верхнечелюстная пазуха, <i>sinus maxillaries</i>		
Лобная пазуха, <i>sinus frontalis</i>		
Ячейки решетчатой кости, <i>cellulae ethmoidales</i> а) передние б) средние в) задние		
Клиновидная пазуха, <i>sinus sphenoidalis</i>		

Сосцевидные ячейки, <i>cellulae mastoideae</i>		
---	--	--

7. Заполните таблицу – схема строения нижней челюсти.



8. На передней поверхности верхней челюсти залегает _____, _____ на которой располагается _____ отверстие.

9. Скуловая кость представляет собой четырехугольную пластинку и имеет _____ поверхности и _____ отростка.

ВОПРОСЫ САМОКОНТРОЛЯ.

1. Где располагается внутренний слуховой проход?

2. В какой части височной кости находятся слуховые косточки?

3. Что такое «сосцевидная пещера»? Ее сообщения.

4. Какая часть височной кости принимает участие в образовании крыши черепа?

5. Где находится нижнечелюстная ямка?

6. Чем отличается мозговая поверхность костей крыши черепа от наружной?

7. ЗАПОЛНИТЕ ТАБЛИЦУ:

Наименование кости	Основные составные части	Поверхности
Лобная кость, os frontale		
Затылочная кость, os occipitale		
Теменная кость, os parietale		
Решетчатая кость, os ethmoidale		
Клиновидная кость, os sphenoidale		
Височная кость, os temporale		

8. Назовите непарные кости лицевого черепа.

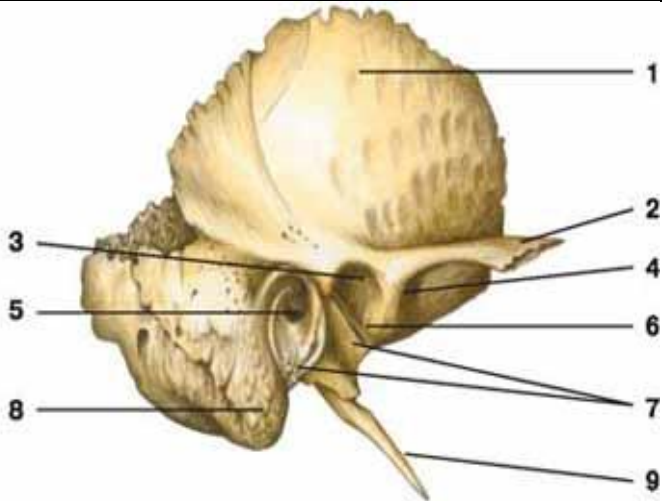
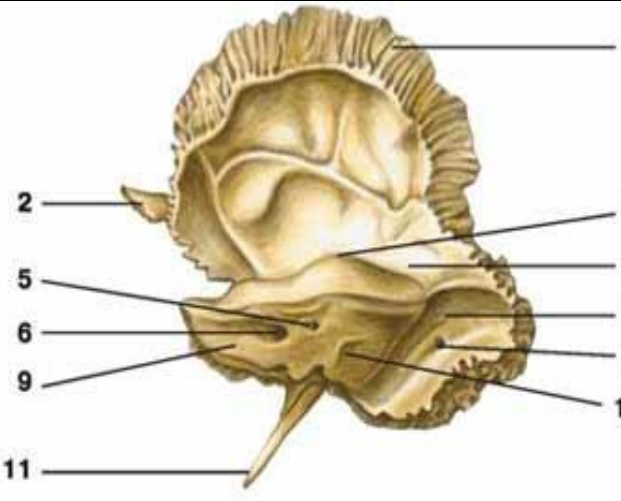
9. Какие отростки имеет нижняя челюсть?

10. Перечислите составные отделы подъязычной кости.

11. Укажите топографию и функциональное значение сошника, слезной и небной костей.

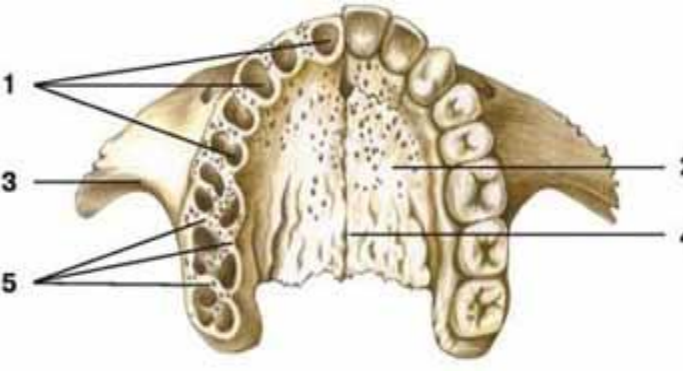
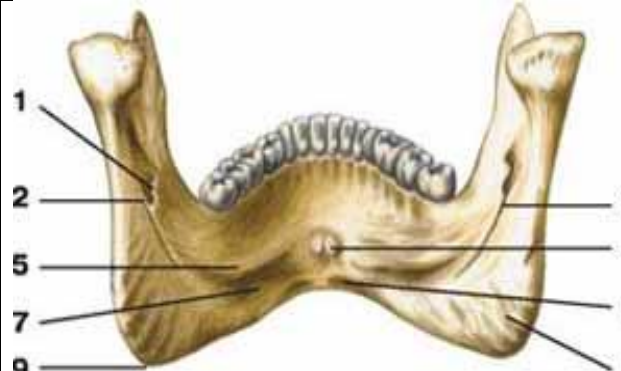
СДЕЛАЙТЕ ОБОЗНАЧЕНИЯ НА СЛЕДУЮЩИХ РИСУНКАХ.

ВИСОЧНАЯ КОСТЬ

	
1.	1.
2.	2.
3.	3.
4.	4.
5.	5.
6.	6.
7.	7.
8.	8.
9.	9.
	10.

ВЕРХНЯЯ ЧЕЛЮСТЬ

НИЖНЯЯ ЧЕЛЮСТЬ

	
1.	1.
2.	2.
3.	3.
4.	4.
5.	5.
	6.
	7.
	8.
	9.

Методическое пособие к практическому занятию и внеаудиторной самостоятельной работе по теме: «Череп в целом, крыша черепа. Основание черепа - наружное и внутреннее. Топографические образования черепа – каналы, ямки. Соединение костей черепа. Височно-нижнечелюстной сустав. Половые и индивидуальные особенности черепа. Рентгеноанатомия».

Иметь четкое представление об анатомии и топографии костей черепа и черепа в целом. Понимать функции черепа, что имеет важное значение для распространения патологического процесса, а так же для трепанаций.

Череп человека представляет собой сложную информационную систему, изучение которой позволяет решать многие проблемы эволюционной и этнической антропологии, а также морфологической изменчивости человеческого организма, что имеет большое значение не только для антропологов, но и для медиков.

I. Цели:

<p><u>Студент должен знать:</u></p>	<ol style="list-style-type: none"> 1. Развитие черепа (филогенез и онтогенез). 2. Особенности строения отдельных костей мозгового и лицевого черепа в связи с их развитием и функциями. 3. Топография черепа: свод черепа, наружное и внутреннее основания черепа. 4. Передняя, средняя и задняя черепные ямки, глазница, полость носа; костная основа ротовой полости; височная, подвисочная и крыловидно-небная ямки. Их стенки, сообщения, значение. 5. Околоносовые пазухи, строение, топография, значение. 6. Возрастные особенности черепа: череп новорожденного (роднички и другие признаки), соотношения в развитии мозгового и лицевого черепа; периоды интенсивного роста черепа после рождения. 7. Старческие изменения костей черепа. 8. Половые и типовые особенности строения черепа, аномалии развития. 9. Рентгеноанатомия черепа. Критика расистских теорий в учении о черепе. 10. Строение височно-нижнечелюстного сустава.
<p><u>Студент должен уметь:</u></p>	<p>Называть и показывать на препаратах и наглядных пособиях следующие анатомические образования:</p> <ol style="list-style-type: none"> 1) границу между мозговым и лицевым черепом; 2) швы: венечный, сагиттальный, ламбдовидный, чешуйчатый; 3) клиновидно-затылочный синхондроз; 4) глазницу; 5) нижняя глазничная щель; 6) верхняя глазничная щель; 7) зрительный канал; 8) переднее и заднее решетчатые отверстия; 9) носослезный канал; 10) височная и подвисочная ямки; 11) крыловидно-небная ямка; 12) клиновидно-небное отверстие; 13) круглое отверстие; 9) крыловидный канал; 10) большой небный канал; 11) наружное основание черепа; 12) костное небо; 13) хоаны; 14) костная перегородка носа; 15) яремное отверстие; 16) рваное отверстие; 17) мышечно-трубный канал; 18) наружное сонное отверстие; 19) шиловидно-сосцевидное отверстие 20) большое затылочное отверстие; 22) канал подъязычного нерва; 23) мышечковый канал или ямка; 24) внутренняя поверхность основания черепа; 25) передняя, средняя и задняя черепные ямки; 26) петушинный гребень; 27) продырявленная пластинка решетчатой кости; 28) внутреннее слуховое отверстие; 29) внутренний слуховой проход;

	30) борозды верхнего сагиттального, поперечного, затылочного, сигмовидного, верхнего и нижнего каменистых синусов; 31) полость носа; 32) верхний носовой ход; 33) средний носовой ход; 34) нижний носовой ход; 35) лобная, верхнечелюстная, клиновидная пазухи; 36) сосцевидный отросток; 37) роднички: передний, задний, клиновидный, сосцевидный.
<u>Студент должен владеть:</u>	1. Медико-анатомическим понятийным аппаратом; 2. Анатомическими знаниями для понимания патологии, диагностики и лечения 3. Простейшими медицинскими инструментами – скальпелем и пинцетом. 4. Техникou препарирования анатомических структур черепа (под контролем преподавателя)

II. Необходимый уровень знаний:

A) из смежных дисциплин:

- 1) Филогенез и онтогенез костной ткани.
- 2) Филогенез костей черепа
- 3) Онтогенез костей черепа
- 4) Микроскопическое строение кости.

B) из предшествующих тем:

- 1) Строение и развитие костной ткани
- 2) Кость как орган.
- 3) Классификация костей.
- 4) Строение плоских костей.
- 5) Классификация костей черепа.
- 6) Кости лицевого и мозгового черепа.
- 7) Строение и топографию костей мозгового черепа.
- 8) Строение и топография костей лицевого черепа.

B) из текущего занятия:

- 1) Развитие черепа (филогенез и онтогенез).
- 2) Топография черепа: свод черепа,
- 3) Наружное основание черепа.
- 4) Внутреннее основание черепа
- 5) Контрфорсы черепа, их топография, значение.
- 6) Передняя, средняя и задняя черепные ямки, стенки, сообщения.
- 7) Глазница, стенки, сообщения.
- 8) Полость носа; стенки (скелет), сообщения.
- 9) Ротовая полость, стенки (скелет), сообщения.
- 10) Височная, подвисочная ямки, стенки, сообщения.
- 11) Крыловидно-небная ямка, стенки, сообщения.
- 12) Околоносовые пазухи, строение, топография, значение.
- 13) Соединение костей черепа.
- 14) Возрастные особенности черепа: череп новорожденного (роднички и другие признаки), соотношения в развитии мозгового и лицевого черепа; периоды интенсивного роста черепа после рождения.
- 15) Старческие изменения костей черепа.
- 16) Половые и типовые особенности строения черепа, аномалии развития.
- 17) Рентгеноанатомия черепа. Критика расистских теорий в учении о черепе.

III. Объект изучения: - Череп целый, сагиттальный, горизонтальный и фронтальный распилы. Наружное и внутреннее основания черепа. Контрфорсы черепа. Передняя, средняя и задняя черепные ямки. Глазница, полость носа, ротовая полость, височная, подвисочная ямки, крыловидно-небная ямка, околоносовые пазухи, соединение костей черепа.

IV. Информационная часть:

Череп имеет сложный рельеф и на внутренней, и наружной поверхностях, что связано с расположением в его костных вместилищах головного мозга, органов чувств, наличием многочисленных отверстий и каналов для прохождения сосудов и нервов.

Все кости черепа, кроме нижней челюсти и подъязычной кости, неподвижно и прочно соединены друг с другом посредством зубчатых, плоских, чешуйчатых швов в области свода черепа и лица, а также постоянных и временных хрящевых соединений (синхондрозов) в основании черепа.

МОЗГОВОЙ ОТДЕЛ ЧЕРЕПА

Верхнюю часть мозгового черепа в связи с его формой называют сводом, или крышей, черепа. Нижняя часть черепа служит основанием. Границей между сводом и основанием на наружной поверхности черепа является условная линия, которая проходит через наружный затылочный выступ, затем по верхней выйной линии до основания

сосцевидного отростка, над наружным слуховым отверстием, по основанию скулового отростка височной кости и по подвисочному гребню большого крыла клиновидной кости. Эта линия поднимается кверху до скулового отростка лобной кости и по надглазничному краю достигает носолобного шва. Граница между сводом и основанием на внутренней поверхности черепа не определяется.

Свод (крыша) черепа образован чешуей лобной кости, теменными костями, чешуей затылочной и височных костей, латеральными отделами больших крыльев клиновидной кости. На наружной поверхности свода черепа по срединной линии расположен сагиттальный шов. Перпендикулярно к нему во фронтальной плоскости проходит венечный шов. Между теменными костями и затылочной чешуей находится лямбдовидный шов. На боковой поверхности свода черепа с каждой стороны между чешуей височной и теменной костей имеется чешуйчатый шов, а также зубчатые швы.

В передних отделах свода черепа имеется выпуклая часть — лоб. По бокам видны лобные бугры, над глазами — надбровные дуги, а в середине — небольшая площадка — глабелла. На верхнебоковых сторонах свода черепа выступают теменные бугры. Ниже каждого бугра проходит дугообразная верхняя височная линия, ниже ее более четко выражена нижняя височная линия. На переднебоковой стороне черепа расположены две ямки — височная и подвисочная.

Височная ямка ограничена вверху нижней височной линией, внизу — подвисочным гребнем большого крыла клиновидной кости. С латеральной стороны височная ямка ограничена скуловой дугой, спереди — височной поверхностью скуловой кости. Подвисочный гребень отделяет височную ямку от подвисочной.

Подвисочная ямка - верхней стенкой подвисочной ямки является нижняя поверхность большого крыла клиновидной кости. Медиальная стенка образована латеральной пластинкой крыловидного отростка этой кости. Передняя стенка ограничена бугром верхней челюсти и отчасти скуловой костью. Латеральной и нижней стенок у подвисочной ямки нет. Спереди эта ямка сообщается с глазницей через нижнюю глазничную щель, медиально — посредством крыловидно-нижнечелюстной щели с крыловидно-небной ямкой. Вход в крыловидно-небную ямку находится в передневерхних отделах подвисочной ямки.

Крыловидно-небная ямка спереди ограничена бугром верхней челюсти, сзади — основанием крыловидного отростка клиновидной кости, медиально-перпендикулярной пластинкой небной кости. Латеральной стенки крыловидно-небная ямка не имеет, с этой стороны она сообщается с подвисочной ямкой. В крыловидно-небную ямку открывается 5 отверстий. Эта ямка сообщается медиально с носовой полостью через клиновидно-небное отверстие, со средней черепной ямкой вверху и сзади — посредством круглого отверстия. Сзади крыловидно-небная ямка имеет сообщение с областью рваного отверстия черепа при помощи крыловидного канала. С глазницей ямка сообщается через нижнюю глазничную щель, а с полостью рта — через большой небный канал. Через эти и другие отверстия проходят кровеносные сосуды, черепные нервы и их ветви.

ОСНОВАНИЕ ЧЕРЕПА:

Наружное основание черепа в переднем отделе закрыто лицевыми костями. Задний отдел основания черепа образован наружными поверхностями затылочной, височных и клиновидных костей. Почти в центре заднего отдела имеется большое (затылочное) отверстие, а по бокам его — затылочные мыщелки. Позади каждого мыщелка находится мыщелковая ямка с непостоянным отверстием — мыщелковым каналом. Через основание каждого мыщелка проходит подъязычный канал. С каждой стороны затылочной кости видна нижняя поверхность пирамиды височной кости, на которой расположены наружное отверстие сонного канала, мышечно-трубный канал, яремная ямка и яремная вырезка.

Пирамида височной кости отделена от затылочной кости каменисто-затылочной щелью, а от большого крыла клиновидной кости — клиновидно-каменистой щелью. На нижней поверхности наружного основания черепа видно отверстие с неровными краями — рваное отверстие, которое находится между верхушкой пирамиды, телом затылочной и большим крылом клиновидной костей.

Внутреннее основание черепа - три черепные ямки: переднюю, среднюю и заднюю. Переднюю черепную ямку от средней отделяют задний край малых крыльев и бугорок турецкого седла клиновидной кости. Границами между средней и задней ямками служат верхний край пирамид височных костей и спинка турецкого седла клиновидной кости. При осмотре внутреннего основания черепа видны многочисленные отверстия для прохождения артерий, вен, нервов.

Передняя черепная ямка образована глазничными частями лобных костей, а также решетчатой пластинкой решетчатой кости, через отверстия которой проходят волокна обонятельных нервов (I пара). Посередине решетчатой пластинки возвышается петушиный гребень, впереди которого находится слепое отверстие.

Средняя черепная ямка образована телом и большими крыльями клиновидной кости, передней поверхностью пирамид и чешуйчатыми частями височных костей. Центральную часть ямки занимает турецкое седло. В нем выделяют гипофизарную ямку, впереди от которой находится предперекрестная борозда, ведущая в правый и левый зрительные каналы, через которые проходят зрительные нервы (II пара). На боковой поверхности тела клиновидной кости видна сонная борозда, а вблизи верхушки пирамиды располагается неправильной формы рваное отверстие. Между малым крылом, большим крылом и телом клиновидной кости находится верхняя глазничная щель, через которую проходят в глазницу глазодвигательный (III пара), блоковый (IV пара), отводящий (VI пара) нервы и глазной нерв (первая ветвь V пары). Кзади от верхней глазничной щели находится круглое отверстие, служащее для прохождения верхнечелюстного нерва (вторая ветвь V пары), затем — овальное отверстие для нижнечелюстного нерва (третья ветвь V пары). У заднего края большого крыла расположено остистое отверстие для прохождения в череп средней менингеальной артерии. На передней поверхности пирамиды височной кости находятся тройничное вдавление, расщелина канала большого каменистого нерва, борозда большого каменистого нерва, расщелина канала малого каменистого нерва, крыша барабанной полости и дугообразное возвышение.

Задняя черепная ямка - ее образуют затылочная кость, задние поверхности пирамид и внутренняя поверхность сосцевидных отростков правой и левой височных костей. Дополняют ямку тело клиновидной кости (спереди) и задненижние углы теменных костей (с боков). В центре ямки имеется большое (затылочное) отверстие, спереди от него — скат, образованный сросшимися у взрослого человека телами клиновидной и затылочной костей, на котором лежат мост (мозга) и продолговатый мозг. Кзади от большого (затылочного) отверстия по срединной линии расположен внутренний затылочный гребень. В заднюю черепную ямку с каждой стороны открывается (правое и левое) внутреннее

слуховое отверстие, ведущее во внутренний слуховой проход. В глубине этого отверстия берет начало лицевой канал для прохождения лицевого нерва (VII пара). Из внутреннего слухового отверстия выходит преддверно-улитковый нерв (VIII пара).

В глубине задней черепной ямки видны яремное отверстие (через него проходит языко-глоточный (IX пара), блуждающий (X) и добавочный (XI пара) нервы) и подъязычный канал (для одноименного нерва (XII пара)).

ЛИЦЕВОЙ ОТДЕЛ ЧЕРЕПА

Глазница является парной полостью, имеет форму четырехсторонней пирамиды. Основание пирамиды обращено вперед и образует вход в глазницу. Верхушка глазницы направлена назад и медиально. Здесь проходит зрительный канал. В полости глазницы расположены глазное яблоко, его мышцы, слезная железа и другие образования. Полость глазницы имеет четыре стенки: верхнюю, медиальную, нижнюю и латеральную.

Верхняя стенка образована глазничной частью лобной кости и лишь сзади дополняется малым крылом клиновидной кости. На границе верхней стенки с латеральной стенкой глазницы имеется неглубокая ямка слезной железы. У медиального края верхней стенки, вблизи лобной вырезки, находится малозаметное углубление — блоковая ямка, рядом с которой расположена блоковая ость.

Медиальная стенка образована лобным отростком верхней челюсти, слезной костью, глазничной пластинкой решетчатой кости, телом клиновидной кости (сзади) и медиальным участком глазничной части лобной кости (вверху). В переднем отделе медиальной стенки находится ямка слезного мешка. Книзу ямка переходит в носослезный канал, который открывается в нижний носовой ход полости носа. Кзади и кверху от ямки слезного мешка, в шве между лобной костью и глазничной пластинкой решетчатой кости, видны два отверстия: переднее и заднее решетчатые отверстия для одноименных нервов и сосудов.

Нижняя стенка глазницы образована глазничными поверхностями верхней челюсти и скуловой кости. Сзади стенку дополняет глазничный отросток небной кости. В нижней стенке глазницы расположена подглазничная борозда, которая впереди переходит в одноименный канал, открывающийся на передней поверхности тела верхней челюсти подглазничным отверстием.

Латеральная стенка образована глазничными поверхностями большого крыла клиновидной кости и лобного отростка скуловой кости, а также небольшим участком скулового отростка лобной кости. Между латеральной и верхней стенками в глубине глазницы находится верхняя глазничная щель, ведущая из глазницы в среднюю черепную ямку. Между латеральной и нижней стенками имеется обширная нижняя глазничная щель, она образована задним краем глазничной поверхности тела верхней челюсти, глазничным отростком небной кости внизу и нижним краем глазничной поверхности большого крыла клиновидной кости вверху. Эта щель сообщает глазницу с крыловидно-небной и подвисочной ямками.

Полость носа занимает центральное положение в лицевом черепе. Костная перегородка носа, состоящая из перпендикулярной пластинки решетчатой кости и сошника, соединенного внизу с носовым гребнем, делит костную полость носа на две половины. Спереди имеется грушевидная апертура, ограниченная носовыми вырезками (правой и левой) верхнечелюстных костей и нижними краями носовых костей. В нижней части грушевидной апертуры выступает вперед передняя носовая ость. Через задние отверстия полости носа, или х *о* а н *ы* полость носа сообщается с полостью глотки. У полости носа выделяют три стенки: верхнюю, нижнюю и латеральную.

Верхняя стенка образована носовыми костями, носовой частью лобной кости, решетчатой пластинкой решетчатой кости и нижней поверхностью тела клиновидной кости.

Нижняя стенка состоит из небных отростков верхнечелюстных костей и горизонтальных пластинок небных костей. По срединной линии этой стенки указанные кости образуют носовой гребень, к которому присоединяется костная перегородка носа, являющаяся медиальной стенкой для правой и левой половин полости носа.

Латеральную стенку образуют носовая поверхность тела и лобный отросток верхней челюсти, носовая кость, слезная кость, решетчатый лабиринт решетчатой кости, перпендикулярная пластинка небной кости, медиальная пластинка крыловидного отростка клиновидной кости (в заднем отделе). На латеральной стенке полости носа видны три носовые раковины. Верхняя и средняя раковины являются частями решетчатого лабиринта, а нижняя носовая раковина представляет собой самостоятельную кость. Носовые раковины разделяют боковой отдел полости носа на три носовых хода: верхний, средний и нижний.

Верхний носовой ход ограничен сверху и медиально верхней носовой раковиной, а снизу — средней носовой раковиной. В него открываются задние ячейки решетчатой кости. Над задней частью верхней носовой раковины расположено клиновидно-решетчатое углубление, в которое открывается апертура клиновидной пазухи. Посредством этой апертуры пазуха сообщается с полостью носа.

Средний носовой ход располагается между средней и нижней носовыми раковинами. В него открываются передние и средние ячейки решетчатой кости, апертура лобной пазухи посредством решетчатой воронки и полулунная расщелина, ведущая в верхнечелюстную пазуху. Находящееся позади средней носовой раковины клиновидно-небное соединяет средний носовой ход с крыловидно-небной ямкой.

Нижний носовой ход сверху ограничен нижней носовой раковиной, а снизу — носовыми поверхностями небного отростка верхней челюсти и горизонтальной пластинки небной кости. В переднем отделе нижнего носового хода открывается носослезный канал, начинающийся в глазнице.

ПРИДАТОЧНЫЕ ПАЗУХИ НОСОВОЙ ПОЛОСТИ (ОКОЛОНОСОВЫЕ ПАЗУХИ)

Верхнечелюстная, или гайморова, пазуха является полостью верхней челюсти. Передняя стенка пазухи в центре тонкая, утолщается в периферических отделах. Эта стенка образована частью верхней челюсти между подглазничным краем и альвеолярным отростком. Заднелатеральная стенка соответствует бугру верхней челюсти. К переднему отделу медиальной стенки верхнечелюстной пазухи прилежит носослезный канал, к заднему отделу — решетчатые ячейки. Нижнюю стенку пазухи образует альвеолярный отросток верхней челюсти. Верхняя стенка пазухи одновременно является нижней стенкой глазницы. Верхнечелюстная пазуха открывается в средний носовой ход. Пазуха изменяется по форме и величине.

Лобная пазуха значительно различается по размерам. Перегородка, разделяющая лобную пазуху на правую и левую части, обычно асимметричная. Лобная пазуха сообщается со средним носовым ходом.

Клиновидная пазуха находится в теле клиновидной кости. Нижняя стенка пазухи участвует в образовании стенки полости носа. К верхней части латеральной стенки прилежит пещеристый синус. Клиновидная пазуха сагиттальной перегородкой обычно подразделяется на две асимметричные части. Иногда перегородка отсутствует. Клиновидная пазуха сообщается с верхним носовым ходом.

Воздухоносными полостями, сообщающимися с носовой полостью, являются передние, средние и задние ячейки решетчатой кости.

Костное небо образовано соединенными по срединной линии небными отростками правой и левой верхних челюстей, а также горизонтальными пластинками небных костей. Оно служит твердой (костной) основой верхней стенки полости рта. Спереди и с боков костное небо ограничено альвеолярными отростками верхних челюстей, образующими верхнюю альвеолярную дугу. По срединной линии костного неба проходит срединный небный шов. У переднего конца неба находится резцовый канал для одноименного нерва. По линии соединения заднего края небных отростков верхних челюстей с горизонтальными пластинками небных костей имеется поперечный небный шов. В боковых отделах этого шва, в основании каждой горизонтальной пластинки, располагаются отверстие большого небного канала и 2—3 малых небных отверстия, через которые полость рта сообщается с крыловидно-небной ямкой. Верхняя и нижняя альвеолярные дуги вместе с зубами, а также тело и ветви нижней челюсти образуют скелет передней и боковых стенок полости рта.

Крыловидно-небная (крылонебная) ямка имеет 4 стенки: переднюю, верхнюю, заднюю и медиальную. Передней стенкой ямки является бугор верхней челюсти, верхней — нижнебоковая поверхность тела и основание большого крыла клиновидной кости, задней — основание крыловидного отростка клиновидной кости, медиальной — перпендикулярная пластинка небной кости. С латеральной стороны крыловидно-небная ямка сообщается с подвисочной ямкой. Книзу крыловидно-небная ямка постепенно суживается и переходит в большой небный канал (*canalis palatinus major*), который внизу ограничивают верхняя челюсть (латерально) и небная кость (медиально). В крыловидно-небную ямку открывается 5 отверстий. Медиально эта ямка сообщается с полостью носа через клиновидно-небное отверстие, сверху и кзади — со средней черепной ямкой посредством круглого отверстия, кзади — с областью рваного отверстия при помощи крыловидного канала, книзу — с полостью рта через большой небный канал. С глазницей крыловидно-небная ямка сообщается посредством нижней глазничной щели.

Кости черепа, за исключением нижней челюсти, соединяются между собой непрерывными соединениями. Кости свода соединяются между собой посредством волокнистой соединительной ткани - синдесмозов, а кости основания черепа - посредством хрящевой ткани - синхондрозов. И те, и другие с возрастом замещаются костной тканью, образуя синостозы. Синдесмозы представлены в виде швов и родничков. Почти все кости черепа соединяются между собой с помощью зубчатого шва, чешуя височной кости соединяется с теменной костью чешуйчатым швом. Швы носят названия: между медиальными краями теменных костей - стреловидный шов, между лобной и теменными костями - венечный; между теменными и затылочной костью - ламбовидный шов. Кости лицевого черепа соединяются между собой плоскими швами. На черепе новорожденного имеются роднички - участки соединительной ткани, представляющие остатки перепончатого черепа. Всего 6 родничков - 2 непарных и 2 - парные.

К непарным относятся передний и задний роднички, к парным - клиновидные и сосцевидные.

Передний родничок имеет форму ромба и располагается на границе лобной и теменных костей. Он зарастает к концу 1-го года жизни или в начале 2-го года. Задний родничок вы найдете на границе теменных и затылочных костей. Он зарастает в первые 2 месяца жизни. Клиновидные роднички находятся в передних отделах боковых поверхностей черепа, между лобной, теменной костями, большим крылом клиновидной и чешуей височной. Он зарастает в первые три месяца жизни, а иногда к концу внутриутробного периода. Сосцевидный родничок у места соединения затылочной чешуи и теменной кости и сосцевидного отростка височной. Он зарастает в те же сроки как и предыдущий.

Остатки перепончатого черепа в виде родничков допускают значительное смещение костей черепа во время родов, что облегчает продвижение головки плода через родовые пути.

Височно-нижнечелюстной сустав парный, образуется головкой нижней челюсти, нижнечелюстной ямкой и суставным бугорком чешуйчатой части височной кости. Суставные поверхности покрыты волокнистым хрящом, в полости сустава залегают суставной диск и делит полость сустава на два не сообщающихся между собой отдела: верхний и нижний. Оба сустава функционируют одновременно и относятся к комбинированным сочленениям. По форме сустав является мышечковым, но благодаря наличию внутрисуставного диска движения в суставе по 3 осям: опускание и поднятие челюсти, смещение вперед и назад, боковые движения.

Непосредственное отношение к суставу имеет одна связка латеральная, идущая от скулового отростка височной кости к шейке мышечкового отростка. Она тормозит движение суставной головки кзади.

Рентгеноанатомия черепа. Чтобы разобраться в проекционных наложениях костей черепа на рентгеновском снимке необходимо учитывать следующее:

- 1) кости черепа и их части состоящие из более плотного костного вещества, дают на рентгенограмме более интенсивные тени
- 2) кости и их части, построенные из менее плотного вещества, дают менее интенсивные тени
- 3) Воздухоносные полости выглядят как просветления
- 4) Участки черепа, прилегающие ближе к рентгеновской плёнке, дают более контрастные тени, нежели участки отдалённые.

Поэтому на переднем снимке более контрастно выглядят передние части костей и наоборот. На переднем снимке видны плотные тени костей черепа и зубов, а также просветления на месте воздухоносных полостей. На боковом снимке видны различные части свода черепа и костей лица. Кости разделены швами от которых следует отличать волнообразные полосы просветления, соответствующие внутрикостным каналам диплоических вен. Последние не имеют зубчатого характера, присущего швам, и располагаются в иных направлениях. Знание рентгеновской картины швов и сосудистых

каналов помогает отличать их от трещин черепа. Хорошо прослеживается «рентгеновская суставная щель» височно-нижнечелюстного сустава в виде дугообразной полосы просветления, соответствующей внутрисуставному диску.

Возрастные особенности черепа. Череп новорожденного имеет долихоцефалическую форму, мозговой череп превалирует над лицевым в связи с недоразвитием верхней и нижней челюстей, наличие родничков. Костей в черепе новорожденного больше, чем у взрослого, т.к. некоторые кости состоят из отдельных частей, соединенных хрящевыми прослойками. Воздухоносные полости в костях новорожденного еще не развились, едва намечена только верхнечелюстная пазуха. Бугры, гребни, линии выражены слабо. После 13 лет активно растут лобный отдел мозгового отдела черепа и лицевой отдел. Зарастание швов между костями черепа начинается в возрасте 20 — 30 лет, у мужчин несколько раньше, чем у женщин. Сагиттальный шов зарастает в возрасте 32 — 35 лет, венечный — в 24—41 год, ламбдовидный — в 26 — 42 года, сосцевидно-затылочный — в 30 — 81 год. Чешуйчатый шов, как правило, не зарастает.

В пожилом и старческом возрасте рельеф костей черепа сглаживается. Кости становятся более тонкими, в них частично рассасывается губчатое вещество, уменьшается эластичность костей. Череп становится более хрупким и легким. Это связано с потерей зубов и сглаживанием зубных альвеол, ослаблением жевательной функции и частичной атрофией жевательных мышц. Наблюдается также асимметрия черепа из-за преимущественной работы жевательных мышц на одной стороне головы.

У лиц мужского пола лицевой череп растет в длину сильнее, чем у женщин. Если до периода половой зрелости у мальчиков и девочек лицо округлое, то после наступления половой зрелости у мужчин лицо, как правило, вытягивается в длину, у женщин сохраняет округлость. Мужской череп в связи с большими общими размерами тела больше, чем женский. Мозговой отдел черепа сильнее развит у женщин, а лицевой — у мужчин. Как правило, мужской череп отличается выраженным рельефом в связи с большим развитием прикрепленных к нему мышц. У женщин рельеф черепа сглажен.

V. Практическая работа:

Задание № 1. Возьмите целый череп и на нем проследите границу между сводом и основанием. Она проходит от наружного затылочного выступа по верхней выйной линии, основанию сосцевидного отростка, верхнему краю наружного слухового отверстия, скуловой дуге, надглазничному краю и переносице. Выше этой линии - свод, ниже - основание черепа.

Задание № 2. Рассмотрите основание черепа, его наружную и внутреннюю поверхности. Наружное основание черепа подразделите на 3 отдела: передний, средний и задний. В переднем отделе найдите твердое небо и альвеолярную дугу верхней челюсти. В задней части твердого неба вы увидите поперечный шов, место соединения небного отростка верхней челюсти и горизонтальной пластинки небной кости. По средней линии твердого неба найдите шов, соединяющий парные части твердого неба; на переднем конце этого шва вы увидите резцовое отверстие, а в задней части около альвеолярной дуги большое небное отверстие, представляющее собой выход одноименного канала, а более кзади – отверстия малых небных каналов. Средний отдел простирается от заднего края твердого неба до переднего края большого (затылочного) отверстия. У передней границы этого отдела найдите хоаны, открывающиеся в полость носа, у верхушки пирамиды височной кости - рваное отверстие. Задний отдел наружного основания черепа располагается от переднего края большого (затылочного) отверстия до наружного затылочного выступа. В этом отделе позади заднего края пирамиды найдите яремное отверстие, образованное яремной вырезкой затылочной кости и яремной ямкой височной кости. Здесь место выхода IX, X, XI пар черепных нервов и начало внутренней яремной вены. На наружном основании черепа найдите место выхода VII пары - шилососцевидное отверстие, XII пары - канал подъязычного нерва.

Задание № 3. Рассмотрите внутреннее основание черепа, которое подразделяется на три ямки: переднюю, среднюю и заднюю. Обратите внимание, что границей между передней и средней ямками служат задние края малых крыльев клиновидной кости, между средней и задней - верхние края пирамид височных костей и спинка турецкого седла.

Задание № 4. Изучите переднюю черепную ямку: она образована глазничными частями лобной кости, пластинкой решетчатой, малыми крыльями клиновидной кости. Через отверстия решетчатой пластинки выходят нити обонятельного нерва (1 пара), и происходит сообщение передней, черепной ямки с полостью носа. Средняя черепная ямка лежит глубже. Средняя часть ее образована турецким седлом, а боковые части образованы большими крыльями клиновидной кости, чешуями височных костей и передними поверхностями пирамид. Найдите отверстия, сообщающие среднюю ямку с другими полостями: зрительный канал, верхнюю глазничную щель, круглое, овальное и остистое отверстия. Посредством зрительных каналов и верхнеглазничных щелей средняя черепная ямка сообщается с полостью глазниц. Обратите внимание на значение этих образований. В зрительном канале проходит II пара черепных нервов, через верхнюю глазничную щель проходят III, IV, VI и I ветвь V пары черепных нервов, в круглом отверстии проходит II ветвь V пары и через него идет сообщение средней черепной ямки с крылонебной ямкой, в овальном отверстии проходит III ветвь V пары черепных нервов. Задняя черепная ямка, образованная затылочной и височной костями, сообщается посредством большого (затылочного) отверстия - с позвоночным каналом. Во внутреннее слуховое отверстие проходят VII, VIII пары черепных нервов.

Задание № 5. Возьмите череп, ориентируйте его передней поверхностью к себе (лицевая норма) и изучите глазницу. Обратите внимание на то, что ее форма напоминает пирамиду. Основание пирамиды соответствует входу в глазницу, а верхушка направлена назад и медиально. Рассмотрите стенки глазницы: верхнюю, нижнюю, медиальную и латеральную. В состав медиальной стенки входит лобный отросток верхней челюсти, слезная кость, глазничная пластинка решетчатой кости, тело клиновидной кости. Латеральная стенка образована глазничной поверхностью скуловой кости и большим крылом клиновидной; в образовании верней стенки глазницы принимают участие глазничная часть лобной кости и малое крыло клиновидной кости. Нижняя стенка формируется за счет скуловой кости, глазничной поверхности тела верхней челюсти, а в задней части - глазничного отростка небной кости.

Задание № 6. Изучите сообщения глазницы: с полостью черепа глазница сообщается через зрительный канал и верхнюю глазничную щель. Нижняя глазничная щель сообщает глазницу с подвисочной и крылонебной ямками. В передней части медиальной стенки глазницы найдите ямку слезного мешка, которая ведет в носослезный канал,

открывающийся в нижний носовой ход. В шве между лобной и решетчатой костями вы увидите переднее и заднее решетчатые отверстия, которые сообщают полость глазницы с полостью черепа (переднее) и носовой полостью (заднее). При изучении полости носа возьмите целый череп и сагиттальный распил черепа и изучите вход, стенки полости носа, сообщения, образование носовых ходов. Спереди в полость носа ведет грушевидное отверстие, которое образовано носовыми костями и носовыми вырезками верхних челюстей, сзади найдите парные отверстия - хоаны, сообщающие полость носа с глоткой. Посредством перегородки полость носа делится на две половины. Каждая половина имеет 5 стенок. При изучении стенок обратите внимание, что наиболее сложно устроена латеральная стенка. В ее состав входят следующие кости: носовая, носовая поверхность тела и лобный отросток верхней челюсти, слезная кость, лабиринт решетчатой кости, нижняя носовая раковина, перпендикулярная пластинка небной кости, медиальная пластинка крыловидного отростка клиновидной кости. В формировании медиальной стенки (перегородки носа) принимает участие перпендикулярная пластинка решетчатой кости, сошник и гребни лобной, клиновидной костей, верхней челюсти и небных костей. В образовании верхней стенки участвуют носовая часть лобной кости и решетчатая пластинка и отчасти тело клиновидной кости.

Нижняя стенка образована небными отростками верхних челюстей и горизонтальными пластинками небных костей. Задняя стенка имеется лишь в верхнем отделе, она образована носовой поверхностью тела клиновидной кости с имеющимся на ней парными отверстиями клиновидной пазухи. Возьмите сагиттальный распил черепа. На латеральной стенке вы увидите три носовые раковины, которыми отделяются друг от друга три носовых хода: верхний, средний и нижний. Верхний носовой ход находится между верхней и средней носовыми раковинами, с ним сообщаются задние ячейки решетчатой кости и пазуха клиновидной кости.

Задание № 7. Найдите средний носовой ход, который располагается между средней и нижней носовыми раковинами. Он сообщается с верхней челюстной пазухой, лобной пазухой, передними и средними ячейками решетчатой кости. Нижний носовой ход находится между нижней носовой раковиной и дном носовой полости. Сюда открывается носослезный канал, сообщающий глазницу с полостью носа.

Задание № 8. Приступайте к изучению височной, подвисочной и крылонебной ямок. Посмотрите на череп сбоку (латеральная норма). Височная ямка находится с каждой стороны на наружной поверхности черепа. Сверху и сзади она ограничена верхней височной линией. Медиальная стенка височной ямки образована наружной поверхностью теменной кости, височной поверхностью чешуи височной кости и большого крыла клиновидной кости. Передняя стенка формируется височной поверхностью скуловой и лобной кости. Снаружи височную ямку замыкает скуловая дуга. Нижний край ямки ограничен подвисочным гребнем. Височная ямка выполнена височной мышцей, фасцией, жиром, сосудами и нервами. Подвисочная ямка представляет непосредственное продолжение височной ямки вниз, границей между ними является подвисочный гребень. Медиальной стенкой подвисочной ямки служит латеральная пластинка крыловидного отростка клиновидной кости, передней - подвисочная поверхность тела верхней челюсти и скуловая кость, верхней стенкой служит верхнечелюстная поверхность больших крыльев клиновидной кости и чешуя височной. Подвисочная ямка через нижнеглазничную щель сообщается с полостью глазницы, а через крыловерхнечелюстную щель с крылонебной ямкой. Подвисочная ямка содержит нижний отрезок височной мышцы, латеральную крыловидную мышцу, сосуды и нервы.

Задание № 9. Рассмотрим крылонебную ямку. Она имеет медиальную, переднюю и заднюю стенки. Медиальная стенка образована перпендикулярной пластинкой небной кости, передняя - бугром верхней челюсти, задняя стенка - крыловидным отростком. Изучите сообщения крылонебной ямки. С носовой полостью крылонебная ямка сообщается через крыловидно-небное отверстие, расположенное на медиальной стенке. Кпереди найдите сообщение ямки с глазницей через нижнюю глазничную щель, кзади - через круглое отверстие с полостью черепа, а через крыловидный канал - с наружным основанием черепа. В нижнем отделе крылонебная ямка переходит в большой небный канал, который, открываясь на твердом небе большим и малым небными отверстиями, сообщает ямку с полостью рта.

Задание № 10. Приступайте к изучению соединений костей головы. Кости черепа, за исключением нижней челюсти, соединяются между собой непрерывными соединениями, Кости свода соединяются между собой посредством волокнистой соединительной ткани - синдесмозов, а кости основания черепа - посредством хрящевой ткани - синхондрозов. И те, и другие с возрастом замещаются костной тканью, образуя синостозы. Синдесмозы представлены в виде швов и родничков. Почти все кости черепа соединяются между собой с помощью зубчатого шва, чешуя височной кости соединяется с теменной костью чешуйчатым швом. Швы носят названия: между медиальными краями теменных костей - стреловидный шов, между лобной и теменными костями - венечный; между теменными и затылочной костью - ламбовидный шов. Кости лицевого черепа соединяются между собой плоскими швами. На черепе новорожденного найдите роднички - участки соединительной ткани, представляющие остатки перепончатого черепа. Всего 6 родничков - 2 непарных и 2 - парные. К непарным относятся передний и задний роднички, к парным - клиновидные и сосцевидные.

Передний родничок имеет форму ромба и располагается на границе лобной и теменных костей. Он зарастает к концу 1-го года жизни или в начале 2-го года. Задний родничок вы найдете на границе теменных и затылочных костей. Он зарастает в первые 2 месяца жизни. Клиновидные роднички находятся в передних отделах боковых поверхностей черепа, между лобной, теменной костями, большим крылом клиновидной и чешуей височной. Он зарастает в первые три месяца жизни, а иногда к концу внутриутробного периода. Сосцевидный родничок вы увидите у места соединения затылочной чешуи и теменной кости и сосцевидного отростка височной. Он зарастает в те же сроки как и предыдущий. Остатки перепончатого черепа в виде родничков допускают значительное смещение костей черепа во время родов, что облегчает продвижение головки плода через родовые пути.

Задание № 11. Рассмотрите подвижное соединение нижней челюсти с черепом - височно-нижнечелюстной сустав. Разберите суставные поверхности, особенности его строения. Сустав парный, образуется головкой нижней челюсти, нижнечелюстной ямкой и суставным бугорком чешуйчатой части височной кости. Суставные поверхности покрыты волокнистым хрящом, в полости сустава залегает суставной диск и делит полость сустава на два не сообщающихся между собой отдела: верхний и нижний. Оба сустава функционируют одновременно и относятся к комбинированным сочленениям. По форме сустав является мышелковым, но благодаря наличию внутрисуставного диска движения в суставе

по 3 осям: опускание и поднятие челюсти, смещение вперед и назад, боковые движения. Непосредственное отношение к суставу имеет одна связка латеральная, идущая от скулового отростка височной кости к шейке мышечкового отростка. Она тормозит движение суставной головки кзади.

Задание № 12. Познакомьтесь с возрастными особенностями черепа. Обратите особое внимание на череп новорожденного. При рассмотрении черепа новорожденного обратите внимание на его форму - долихоцефалическую, на преобладание мозгового черепа над лицевым в связи с недоразвитием верхней и нижней челюстей, наличие родничков. Обратите внимание также на то, что костей в черепе новорожденного больше, чем у взрослого, т.к. некоторые кости состоят из отдельных частей, соединенных хрящевыми прослойками. Воздухоносные полости в костях новорожденного еще не развились, едва намечена только верхнечелюстная пазуха. Бугры, гребни, линии выражены слабо.

VI. Контрольные вопросы:

1. Перечислите функции черепа.
2. Чем отличается строение костей свода черепа и его основания?
3. Какое значение имеет диплоэ?
4. Перечислите образования, расположенные на черепе спереди (лицевая норма).
5. Назовите стенки глазницы и анатомические структуры, их образующие.
6. Перечислите каналы, щели, отверстия глазницы.
7. Какие отверстия (щели) соединяют глазницу со средней черепной ямкой, полостью носа, подвисочной, крыловидно-небной ямками?
8. Назовите стенки полости носа и анатомические структуры, их формирующие.
9. Перечислите носовые ходы, расположенные в полости носа. Укажите анатомические структуры, ограничивающие каждый из них.
10. Назовите околоносовые пазухи. Где они располагаются и в какие носовые ходы открываются?
11. Что открывается в нижний носовой ход?
12. Чем ограничена височная ямка?
13. Какие анатомические образования являются стенками подвисочной ямки?
14. Назовите отверстия и щели подвисочной ямки.
15. Назовите кости, образующие стенки крыловидно-небной ямки. С какими полостями черепа и через какие отверстия (каналы) эта ямка сообщается с полостями черепа?
16. Назовите отверстия, каналы, борозды и отростки, находящиеся на наружной поверхности основания черепа.
17. Какими анатомическими структурами образовано костное небо?
18. Чем ограничены хоаны? Какие полости сообщаются посредством хоан?
19. Чем объяснить значительную выраженность гребней, ямок, отростков на наружном основании черепа?
20. Перечислите борозды, отверстия и каналы, находящиеся на внутренней поверхности основания черепа.
21. Чем обусловлена сложность рельефа внутреннего основания черепа?
22. Назовите возрастные особенности черепа.
23. Какие стадии проходят в своем развитии кости свода и основания черепа?
24. Перечислите роднички черепа новорожденного. Какое значение они имеют?
25. Перечислите половые особенности черепа.
26. Назовите аномалии и пороки развития черепа.

VII. Учебные задачи:

Задача № 1.

В клинику поступил больной с острым воспалением верхнечелюстной пазухи-гайморитом. Обстоятельства требуют ее пункции. Следуя общему правилу, врач направил больного на рентгенологическое исследование, отложив вмешательство. Какие, с анатомической точки зрения, существуют основания для такого порядка действий?

Ответ:

Врач должен учесть варианты расположения сосудов, нервов и корней зубов верхней челюсти по отношению к стенкам пазухи. В некоторых участках стенки пазухи могут быть истончены или вовсе отсутствовать.

Задача № 2

Известно, что при сильном плаче (слезоотделении), вследствие наличия анатомического сообщения между глазницей и носовой полостью, появляются прозрачные выделения из носа.

1. Какое анатомическое образование соединяет глазницу и полость носа?
2. Как называется ямка в глазнице, которая книзу переходит в вышеупомянутое анатомическое сообщение?

Ответ:

1. Носослезный канал.
2. Ямка слезного мешка.

VIII. Контрольные тесты:

1) Через подглазничный канал глазница сообщается с:

- А) подвисочной поверхностью верхней челюсти
- Б) передней поверхностью верхней челюсти
- В) носовой поверхностью верхней челюсти
- Г) крылонебной ямкой

Ответ: б

2) Передняя черепная ямка образована:

- А) глазничными частями лобной кости
- Б) малыми крыльями клиновидной кости
- В) турецким седлом
- Г) глазничными частями лобной кости

Ответ: а, б, г

3) Каждая хоана ограничена:

- А) медиальной пластинкой крыловидного отростка клиновидной кости
- Б) сошником и телом клиновидной кости
- В) горизонтальной пластинкой небной кости
- Г) вертикальной пластинкой небной кости

Ответ: а, б, в

4) Медиальная стенка крыловидно-небной ямки образована:

- А) латеральной пластинкой крыловидного отростка
- Б) перпендикулярной пластинкой небной кости
- В) горизонтальной пластинкой небной кости
- Г) клиновидным отростком

Ответ: б

5) Передняя стенка подвисочной ямки образована:

- А) скуловой костью.
- Б) подвисочной поверхностью тела верхней челюсти
- В) малыми крыльями клиновидной кости
- Г) бугром верхней челюсти

Ответ: а, б

6) Глазница имеет следующие стенки:

- А) верхнюю
- Б) нижнюю
- В) переднюю
- Г) медиальную
- Д) латеральную

Ответ: а, б, в, д

7) С полостью носа глазница сообщается через:

- А) передние решетчатые отверстия
- Б) хоаны
- В) верхнюю глазничную щель
- Г) носослезный канал

Ответ: г

8) Полость носа сообщается с глоткой через:

- А) клиновидно-небное отверстие
- Б) задние ячейки решетчатой кости
- В) хоаны
- Г) нижний носовой ход

Ответ: в

9) Верхняя стенка полости носа состоит:

- А) носовой кости
- Б) носовой части лобной кости
- В) решетчатой пластинкой решетчатой кости
- Г) решетчатого лабиринта

Ответ: а, б, в

10) Медиальная стенка подвисочной ямки образована:

- А) бугром верхней челюсти
- Б) латеральной пластинкой крыловидного отростка клиновидной кости
- В) скуловой дугой
- Г) большими крыльями клиновидной кости

Ответ: б

IX. Анатомическая терминология:

Русское название	Латинское название
полость носа	cavitas nasalis
ноздри	nares
хоаны	choanae
верхняя носовая раковина	concha nasalis superior
средняя носовая раковина	concha nasalis media
нижняя носовая раковина	concha nasalis inferior
слизистая оболочка носа	tunica mucosa
дыхательная область	regio respiratoria

обонятельная область	regio olfactoria
носовые (обонятельные) железы	glandulae nasales
клиновидно-решетчатое углубление	recessus sphenoidal
верхний носовой ход	meatus nasi superior
средний носовой ход	meatus nasi medius
нижний носовой ход	meatus nasi inferior
резцовый проток	ductus incisivus
глазница	orbita
вход в глазницу	aditus orbitalis
глазничный край	margo orbitalis
надглазничный край	margo supraorbitalis
подглазничный край	margo infraorbitalis
латеральный край	margo lateralis
медиальный край	margo medialis
верхняя стенка	paries superior
нижняя стенка	paries inferior
латеральная стенка	paries lateralis
медиальная стенка	paries medialis
переднее решетчатое отверстие	foramen ethmoidale anterius
ямка слезного мешка	fossa sacci lacrimalis
верхняя глазничная щель	fissura orbitalis superior
нижняя глазничная щель	fissura orbitalis inferior
внутреннее основание черепа	basis cranii interna
передняя черепная ямка	fossa cranii anterior.
средняя черепная я м к а	fossa cranii media
задняя черепная ямка	fossa cranii posterior
скат	clivus
пальцевые плавания	impressiones digitatae
височная ямка	fossa temporalis
скуловая дуга	arcus zygomaticus
подвисочная ямка	fossa infratemporalis
крыловидно-небная ямка	fossa pterygopalatina
большой небный канал	canalis palatinus major
яремное отверстие	foramen jugulare
рваное отверстие	foramen lacerum
резцовая ямка	fossa incisiva
резцовый канал	canalis incisivus
резцовые отверстия	foramina incisiva

Х.Препараты и учебные пособия: череп взрослого и новорожденного, сагиттальный и горизонтальный распилы черепа, набор отдельных костей черепа. Учебник. Атлас анатомии человека. Тесты. Графы. Таблицы.

ВНЕАУДИТОРНАЯ САМОСТОЯТЕЛЬНАЯ РАБОТА.

ЗАДАНИЯ ДЛЯ САМОСТОЯТЕЛЬНОЙ РАБОТЫ.

1. Продолжите фразы:

1. К придаточным пазухам носовой полости относятся _____

2. Латеральная стенка носовой полости образована следующими костями _____

3. Рваное и яремное отверстия расположены на _____ черепа и, соответственно, ограничены следующими костями _____

4. На внутренней поверхности костей, как крыши, так и основания залегают борозды _____

2. Составьте схему строения глазницы.

3. Составьте схему сообщений крылонебной ямки.

ВОПРОСЫ САМОКОНТРОЛЯ.

1. Что такое скуловая дуга? _____

2. Какие отверстия располагаются в больших крыльях клиновидной кости? _____

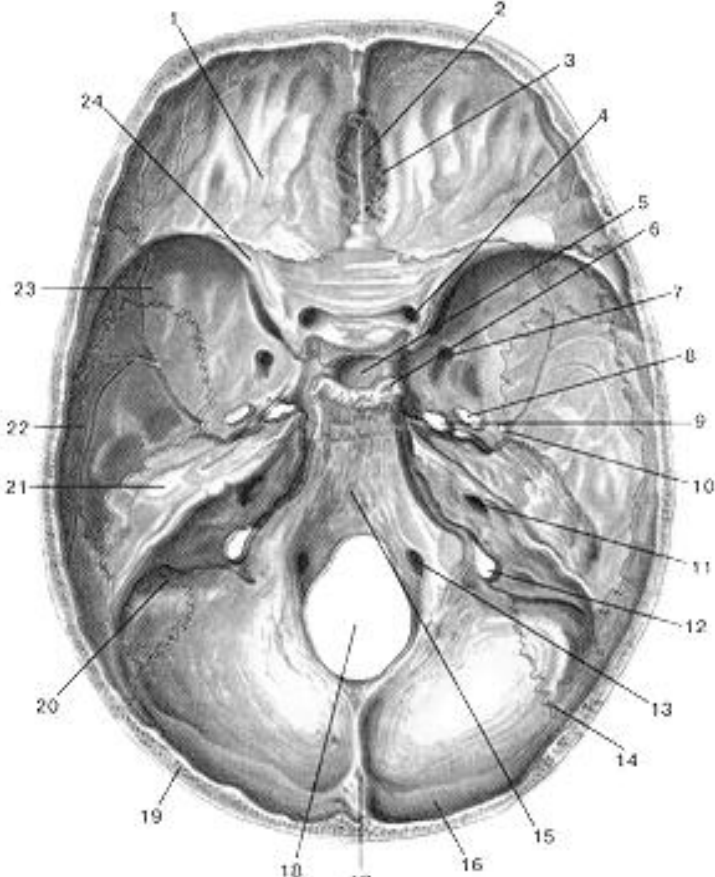
3. Какие носовые ходы в носовой полости? _____

4. Какие кости образуют твердое небо? _____

5. В образовании, каких ямок принимает участие пирамида височной кости? _____

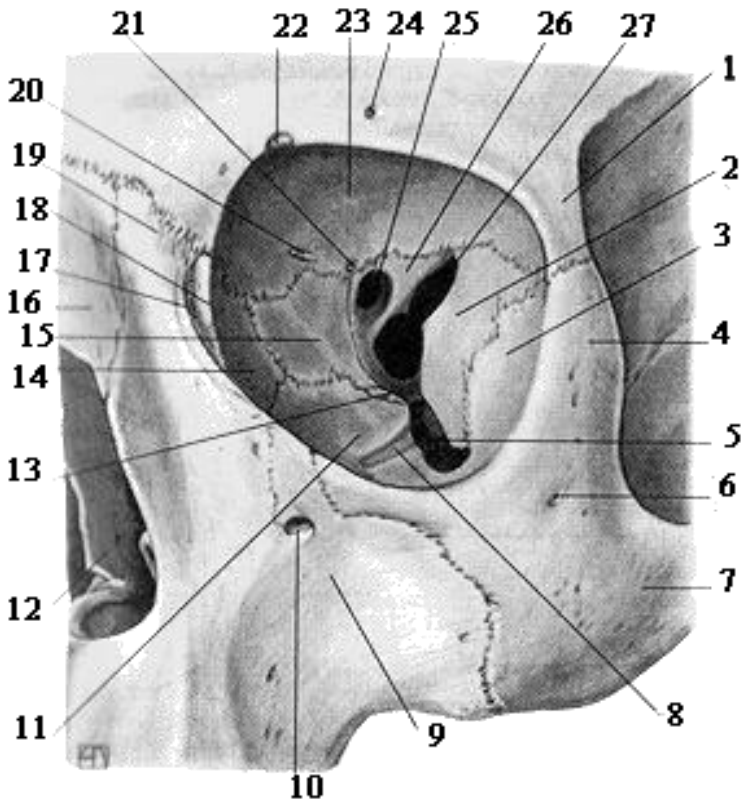
СДЕЛАЙТЕ ОБОЗНАЧЕНИЯ НА СЛЕДУЮЩИХ РИСУНКАХ.

ВНУТРЕННЕЕ ОСНОВАНИЕ ЧЕРЕПА



1.
2.
3.
4.
5.
6.
7.
8.
9.
10.
11.
12.
13.
14.
15.
16.
17.
18.
19.
20.
21.
22.
23.
24.

ГЛАЗНИЦА

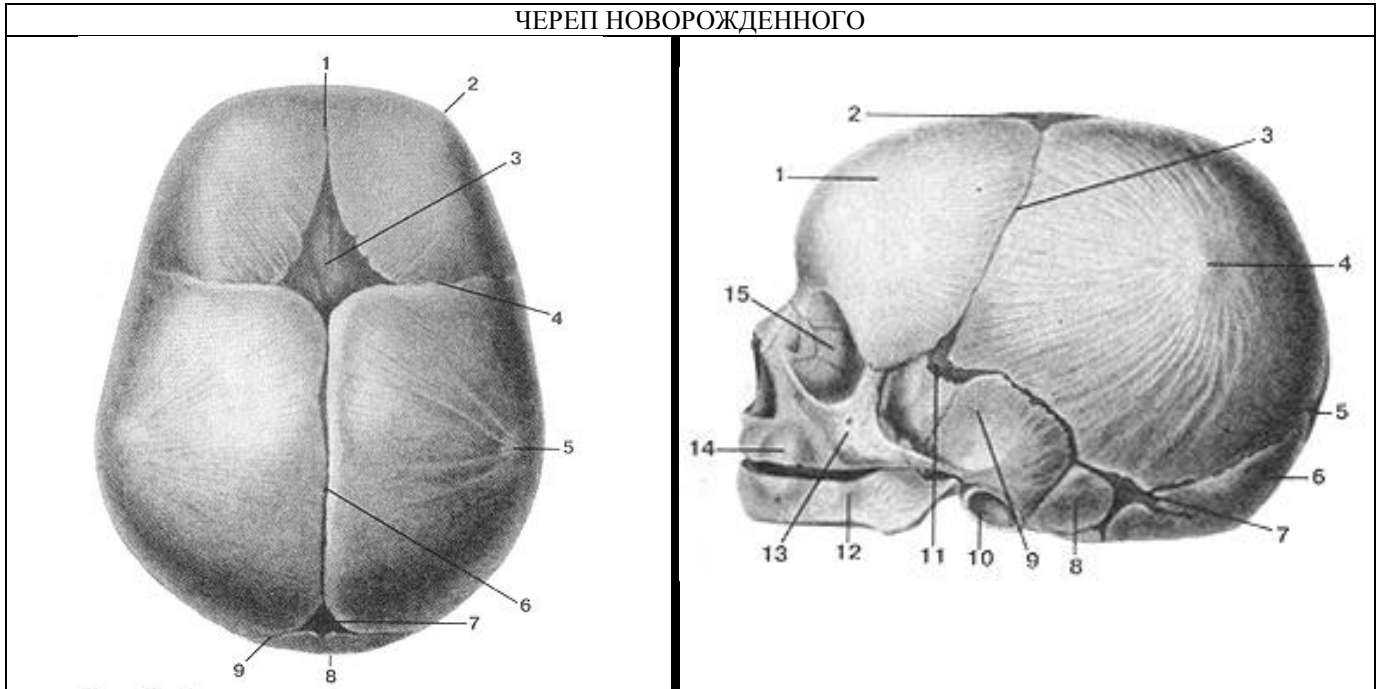


1.
2.
3.
4.
5.
6.
7.
8.
9.
10.
11.
12.
13.
14.
15.
16.
17.
18.
19.
20.
21.
22.
23.
24.
25.
26.
27.

15.
16.

3.	17.
4.	18.
5.	19.
6.	20.
7.	21.
8.	22.
9.	23.
10.	24.
11.	25.
12.	26.
13.	27.
14.	

ЧЕРЕП НОВОРОЖДЕННОГО



1.	1.
2.	2.
3.	3.
4.	4.
5.	5.
6.	6.
7.	7.
8.	8.
9.	9.
	10.
	11.
	12.
	13.
	14.
	15.

ИТОГОВОЕ ЗАНЯТИЕ ПО ТЕМЕ: "ЧЕРЕП"

Вопросы к модульному занятию:

1. Общее строение черепа. Мозговой и лицевой череп. Крыша и основание черепа.
2. Кости крыши черепа. Затылочная кость.
3. Кости крыши черепа. Лобная кость.
4. Кости крыши черепа. Теменная кость.
5. Кости лицевого черепа. Строение небной и слезной кости, сошник. Скуловая кость.
6. Строение верхней челюсти. Носовая кость.
7. Строение верхней челюсти. Каналы.
8. Строение нижней челюсти.
9. Строение и топография решетчатой кости.
10. Строение клиновидной кости. Большие крылья.
11. Строение клиновидной кости. Тело кости.
12. Строение клиновидной кости. Малые крылья и крыловидные отростки.
13. Строение височной кости. Каменистая часть.
14. Строение височной кости. Чешуйчатая часть.
15. Строение височной кости. Сосцевидная часть.
16. Каналы височной кости.
17. Височная ямка, сообщения.
18. Наружное основание черепа.
19. Внутреннее основание черепа.
20. Передняя черепная ямка.
21. Средняя черепная ямка.
22. Задняя черепная ямка.
23. Крылонебная ямка, стенки.
24. Крылонебная ямка, сообщения.
25. Строение глазницы, стенки, сообщения.
26. Медиальная стенка глазницы, сообщения.
27. Нижняя стенка глазницы, сообщения.
28. Полость носа, стенки.
29. Полость носа, сообщения.
30. Соединение костей черепа.
31. Возрастные особенности черепа.
32. Череп новорожденного.

Методическое пособие к практическому занятию и внеаудиторной самостоятельной работе по теме: «Общие данные о соединении костей. Соединение костей туловища. Соединение костей плечевого пояса. Рентген-анатомия».

Знание строения и функции соединений костей туловища необходимы для понимания статики и динамики человека в процессе жизнедеятельности, являются фундаментальными понятиями при рассмотрении опорно-двигательного аппарата человека и топографии органов грудной клетки.

I. Цели:

<u>Студент должен знать:</u>	<ol style="list-style-type: none"> 1. Виды непрерывных соединений: синдесмоз, синхондроз, синостоз. 2. Прерывные соединения - суставы. 3. Главные и вспомогательные элементы суставов. 4. Основные оси движения. 5. Формы суставных поверхностей. 6. Многоосные, двухосные и одноосные суставы. 7. Соединения позвонков между собой и с черепом. Связки, укрепляющие их. 8. Межпозвоночные (дуготростчатые) суставы 9. Вид соединения крестца с копчиком, 10. Позвоночник в целом. 11. Виды соединения ребер с грудиной и с позвонками. 12. Соединения ребер с грудиной и с позвонками. Связки, укрепляющие их. 13. Грудная клетка в целом. Возрастные особенности.
<u>Студент должен уметь:</u>	<ol style="list-style-type: none"> 1. Показывать на препаратах основные оси движения и возможный объем движения вокруг них. 2. Описать формы суставных поверхностей. 3. Показывать на влажном препарате главные и вспомогательные элементы суставов. 4. Показать соединения позвонков между собой и с черепом, крестца с копчиком, а также соединения ребер с грудиной и с позвонками. 5. Объяснять механизм образования физиологических изгибов и возможных движений в позвоночном столбе. 6. Отвечать на вопросы тестов, 7. Читать рентгенограммы соединений костей туловища. 8. Препарировать суставы (под контролем преподавателя).
<u>Студент должен владеть:</u>	<ol style="list-style-type: none"> 1. Медико-анатомическим понятийным аппаратом; 2. Анатомическими знаниями для понимания патологии, диагностики и лечения 3. Простейшими медицинскими инструментами – скальпелем и пинцетом. 4. Техникou препарирования суставов (под контролем преподавателя)

II. Необходимый уровень знаний:

а) из смежных дисциплин:

- 1) Микроскопическое строение костей.
- 2) Развитие и формирование суставов
- 3) Понятия осей и плоскостей.

б) из предшествующих тем:

- 1) Общий принцип строения позвонка.
- 2) Строение и отличительные признаки шейных, грудных, поясничных, крестцовых и копчиковых позвонков.
- 3) Строение ребер, ключицы, лопатки.
- 4) Строение затылочной кости.

в) из текущего занятия:

- 1) Оси и плоскости тела человека.
- 2) Основные принципы биомеханики суставов.
- 3) Классификация соединения костей.
- 4) Общий план строения суставов.
- 5) Строение соединений между позвонками.
- 7) Строение соединения позвоночника с черепом.
- 8) Строение соединений костей плечевого пояса (грудино-ключичный сустав, акромиально-ключичный сустав, связки лопатки).
- 9) Строение соединений ребер с грудиной и позвонками (грудино-реберные суставы и реберно-позвоночные суставы).
- 10) Изгибы позвоночного столба (физиологические лордозы и кифозы), их формирование.

III. Объект изучения: - соединения позвонков между собой (межпозвоночные диски, дуготростчатые суставы), соединения позвоночника с черепом (атланта-затылочный и атлантаосевой суставы), височно-нижнечелюстной сустав,

грудино-ключичный сустав, акромиально-ключичный сустав, связки лопатки, грудино-реберные суставы и реберно-позвоночные суставы.

IV. Информационная часть:

Раздел анатомии о соединениях костей называется артрологией (arthrologia, от греч. Arthron - сустав). По своему строению соединения костей подразделяются на три большие группы: непрерывные соединения, полусуставы (симфизы) и прерывные соединения (суставы)

НЕПРЕРЫВНЫЕ СОЕДИНЕНИЯ костей образуются с помощью разных видов соединительной ткани, расположенной между соединяющимися костями. Среди них выделяют фиброзные, хрящевые и костные соединения.

К фиброзным соединениям относятся швы, зубоальвеолярные соединения (вколачивания) и синдесмозы. Соединения костей с помощью хрящевой ткани называются хрящевыми соединениями, или синхондрозами (synchondroses). Этот вид соединений отличается большой прочностью и упругостью, что обусловлено высокими эластическими качествами хряща. Различают синхондрозы постоянные, существующие на протяжении всей жизни (например, межпозвоночные диски), и временные. Временные синхондрозы в определенном возрасте замещаются костной тканью (например, эпифизарные хрящи трубчатых костей).

К хрящевым соединениям относятся также симфизы (полусуставы), у которых в хрящевой прослойке между костями имеется узкая щелевидная полость (лобковый симфиз).

Костные соединения (сращения, или синостозы) образуются в результате замещения синхондрозов костной тканью (тазовая кость, крестец).

СИНОВИАЛЬНЫЕ СОЕДИНЕНИЯ являются прерывными соединениями костей. Для суставов характерно наличие покрытых хрящом суставных поверхностей, суставной капсулы, суставной полости и в ней синовиальной жидкости. У некоторых суставов дополнительно имеются образования в виде суставных дисков, менисков или суставной губы.

Различают анатомическую и биомеханическую классификации. Согласно анатомической классификации, суставы в зависимости от количества сочленяющихся костей подразделяются на простые и сложные, а также на комплексные и комбинированные. По биомеханической классификации суставы подразделяются в зависимости от числа осей вращения. Выделяют одноосные, двуосные и многоосные суставы. Размах движений в суставах определяется в первую очередь формой и величиной суставных поверхностей, а также их соответствием друг другу (конгруэнтность). Величина подвижности в суставах зависит также от натяжения суставной капсулы и связок, укрепляющих сустав, от индивидуальных, возрастных и половых особенностей.

СОЕДИНЕНИЯ ПОЗВОНКОВ. Тела соседних позвонков соединяются с помощью межпозвоночных дисков, или межпозвоночных симфизов, а дуги и отростки - при помощи связок. В составе каждого межпозвоночного диска выделяют центральную часть - студенистое ядро и периферическую часть фиброзное кольцо. Студенистое ядро, являющееся остатком спинной струны (хорды), играет роль амортизатора между телами двух соседних позвонков. Соединение тел позвонков подкрепляется передней и задней продольными связками. Передняя продольная связка идет по передней поверхности тел позвонков и межпозвоночных дисков. Эта связка начинается на глоточном бугорке затылочной кости и переднем бугорке передней дуги атланта и заканчивается на уровне 2-3-й поперечных линий крестца. Связка прочно срастается с межпозвоночными дисками и рыхло - с телами позвонков. Задняя продольная связка идет внутри позвоночного канала по задней поверхности тел позвонков от осевого позвонка до первого копчикового. На уровне срединного атлантоосевого сустава эта связка соединяется с крестообразной связкой атланта, а книзу от нее срастается с межпозвоночными дисками. Дуги соседних позвонков соединяются посредством желтых связок.

Суставные отростки образуют дугоотростчатые (межпозвоночные) суставы, относятся к плоским малоподвижным соединениям.

Остистые отростки позвонков соединены между собой с помощью межостистых связок и надостистой связки. Межостистые связки представляют собой толстые фиброзные пластинки, расположенные между остистыми отростками. Надостистая связка прикрепляется на верхушках остистых отростков всех позвонков, в шейном отделе эта связка называется выйной. Между поперечными отростками позвонков располагаются соединяющие их межпоперечные связки. Крестцово-копчиковый сустав представляет собой соединение верхушки крестца с I копчиковым позвонком. Часто в межпозвоночном диске этого соединения имеется щель. Соединение крестца с копчиком укрепляется несколькими связками: латеральной крестцово-копчиковой связкой, вентральной крестцово-копчиковой связкой, поверхностной дорсальной крестцово-копчиковой связкой, глубокой дорсальной крестцово-копчиковой связкой.

СОЕДИНЕНИЯ ПОЗВОНОЧНОГО СТОЛБА С ЧЕРЕПОМ Соединения характеризуются большой прочностью, подвижностью и сложностью строения.

Атлантозатылочный сустав комбинированный, мышечковый. Он образован двумя мышечками затылочной кости и верхними суставными ямками атланта. Каждый из этих суставов имеет свою суставную капсулу (анатомически разделены). Вместе они укреплены передней атлантозатылочной мембраной, натянутой между базиллярной частью затылочной кости и передней дугой атланта и задней атлантозатылочной мембраной, прикрепляющейся к задней полуокружности большого затылочного отверстия сверху и задней дуге атланта внизу.

Срединный атлантоосевой сустав образован передней и задней суставными поверхностями зуба осевого позвонка. Зуб спереди соединяется с ямкой зуба на задней поверхности передней дуги атланта. Сзади зуб сочленяется с поперечной связкой атланта. Переднее и заднее сочленения зуба имеют отдельные суставные полости и суставные капсулы, но рассматриваются как единый срединный атлантоосевой сустав. Срединный атлантоосевой сустав является цилиндрическим одноосным суставом. В нем возможно вращение головы относительно вертикальной оси.

Латеральный атланто-осевой сустав - парный, образован суставной ямкой на латеральной массе атланта и верхней суставной поверхностью на теле осевого позвонка. Правый и левый атлантоосевые суставы имеют отдельные суставные капсулы (анатомически разделены). Срединный и латеральные атлантоосевые суставы укреплены связками: Связка верхушки зуба, крыловидные связки, крестообразная связка атланта Латеральные и срединный атлантоосевые суставы

являются комбинированными. Одновременно с вращением в срединном атлантоосевом суставе в латеральных атлантоосевых суставах осуществляется лишь скольжением с незначительным смещением суставных поверхностей.

Позвоночный столб или позвоночник образован позвонками, соединенными между собой с помощью межпозвоночных дисков (симфизов), связок и мембран. Позвоночный столб выполняет опорную функцию, является гибкой осью туловища. Позвоночник участвует в формировании задней стенки грудной и брюшной полостей, таза, служит вместилищем для спинного мозга, а также местом начала и прикрепления мышц туловища и конечностей.

Позвоночник образует изгибы в сагиттальной и фронтальной плоскостях. Изгибы позвоночного столба выпуклостью назад называются кифозами, выпуклостью вперед - лордозами, в бок - сколиозами. Различают следующие физиологические изгибы позвоночника: шейный и поясничный лордозы, грудной и крестцовый кифозы, грудной (аортальный) физиологический сколиоз. Формирование изгибов позвоночного столба происходит только после рождения. У новорожденного позвоночник имеет вид дуги, обращенной выпуклостью назад. Когда ребенок начинает держать голову, формируется шейный лордоз. Его образование связано с увеличением тонуса затылочных мышц, удерживающих голову. При стоянии, хождении формируется поясничный лордоз. Одновременно с формированием лордозов компенсаторно образуются грудной и крестцовый кифозы.

На рентгеновских снимках позвоночника у тел позвонков видны два верхних и два нижних угла с закругленными вершинами. Тела поясничных позвонков имеют большие размеры, середина их сужена («талиа»). На фоне крестца, имеющего форму треугольника, проецируются его межпозвоночные отверстия. Между телами позвонков хорошо видны промежутки, занятые межпозвоночными дисками. Дуга позвонка наслаивается на изображение тела соответствующего позвонка. Ножки дуг имеют овальные или округлые очертания. Определяются поперечные отростки, расположенные во фронтальной плоскости. Остистые отростки выделяются в виде падающей капли на фоне тела позвонка. Более четко видны верхушки остистых отростков на уровне нижележащего межпозвоночного промежутка. Нижние суставные отростки позвонка накладываются на контуры верхних суставных отростков нижележащего позвонка и на его тело. В грудном отделе контуры головки и шейки ребра наслаиваются на поперечный отросток грудного позвонка.

На рентгенограммах, выполненных в боковых проекциях, хорошо видны передняя и задняя дуги атланта, контуры атланто-затылочного соединения, зуба осевого позвонка и латерального атлантоосевого сустава. Четко определяются дуги позвонков с остистыми и суставными отростками. Видны межпозвоночные отверстия, рентгеновские суставные щели дугоотростчатых суставов, определяются изгибы позвоночника. Позвоночный столб обладает большой подвижностью. Возможны следующие виды движений позвоночного столба: сгибание и разгибание, отведение и приведение (наклоны вбок), скручивание (вращение) и круговые движения.

СОЕДИНЕНИЯ РЕБЕР С ПОЗВОНОЧНЫМ СТОЛБом И ГРУДИНОЙ. Благодаря наличию подвижных соединений ребер с позвоночным столбом и грудиной обеспечиваются изменения объема грудной клетки и дыхательных движений.

Ребра соединяются с позвонками при помощи реберно-позвоночных суставов, которые включают суставы головки ребра и реберно-поперечные суставы

Сустав головки ребра образован верхней и нижней реберными ямками (полуямками) двух соседних грудных позвонков и головкой ребра. От гребешка головки ребра девяти (II-X) ребер к соответствующему межпозвоночному диску в полости суставов идет внутрисуставная связка головки ребра, которая отсутствует у I, XI и XII ребер, головка которых не имеет гребешка. Капсула сустава головки ребра укрепляется лучистой связкой головки ребра. Реберно-поперечный сустав образован бугорком ребра и реберной ямкой на поперечном отростке I-X грудных позвонков. Капсула укрепляется реберно-поперечной связкой. Реберно-поперечный сустав и сустав головки ребра комбинированные, движения происходят вокруг общей оси, проходящей через центры этих суставов. При этом осуществляется поднятие передних реберных концов, соединенных с грудиной.

Соединения ребер с грудиной. Ребра соединяются с грудиной при помощи суставов и синхондрозов. Хрящ I ребра срастается с грудиной, формируя синхондроз. Хрящи II-VII ребер образуют грудино-реберные суставы. Они образуются передними концами реберных хрящей и реберными вырезками грудины. Суставная капсула укреплена лучистыми грудино-реберными связками.

Передние концы VIII-X ребер непосредственно с грудиной не соединяются, а срастаются с хрящами вышележащих ребер, иногда формируя межхрящевые суставы. Передние концы ребер соединяются друг с другом наружной межреберной мембраной, а задние концы ребер соединены между собой внутренней межреберной мембраной

Грудная клетка представляет собой костно-хрящевое образование, состоящее из 12 грудных позвонков, 12 пар ребер и грудины, соединенных между собой при помощи суставов, синхондрозов, связок. Грудная клетка является скелетом стенок грудной полости, в которой находятся сердце и крупные сосуды, легкие, пищевод и другие органы.

Грудная клетка уплощена в передне-заднем направлении, имеет вид неправильного конуса. У нее различают переднюю, заднюю, латеральную и медиальную стенки и верхнее и нижнее отверстия. Передняя стенка образована грудиной, реберными хрящами, задняя стенка - грудными позвонками и задними концами ребер, а боковые - ребрами. Ребра отделены друг от друга межреберными промежутками. Верхняя апертура грудной клетки ограничена I грудным позвонком, внутренними краями первых ребер и верхним краем рукоятки грудины. Нижняя апертура грудной клетки сзади ограничена телом XII грудного позвонка, спереди - мечевидным отростком грудины, а по бокам - нижними ребрами. Правая и левая реберные дуги спереди ограничивают подгрудинный угол.

Форма грудной клетки определяется типом телосложения. У людей брахиморфного типа телосложения грудная клетка по форме коническая. При долихоморфном типе телосложения грудная клетка имеет уплощенную форму. Для людей мезоморфного типа телосложения характерна цилиндрическая грудная клетка. У новорожденных переднезадний размер грудной клетки преобладает над поперечным размером. В старости грудная клетка уплощается, становится длиннее.

У пояса верхней конечности выделяют соединения ключицы с лопаткой и грудиной. Грудинно-ключичный сустав образован грудинным концом ключицы и ключичной вырезкой грудины. Сустав по форме седловидный, в его полости расположен суставной диск, который по периферии срастается с капсулой сустава. Суставная капсула укрепляется передней и задней грудино-ключичными связками, межключичной связкой, реберно-ключичной связкой. В грудино-

ключичном суставе возможны следующие движения: поднятие и опускание ключицы вокруг сагиттальной оси, перемещение акромиального конца ключицы вперед и назад относительно вертикальной оси и круговое. Объем движений ограничивается связками, укрепляющими этот сустав.

Акромиально-ключичный сустав плоский по форме, образован акромиальным концом ключицы и суставной поверхностью акромиона. Сустав укреплен акромиально-ключичной связкой, клювовидно-ключичной связкой (состоит из двух частей - трапецевидной и конической связками). В акромиально-ключичном суставе возможны движения относительно трех осей. Амплитуда этих движений незначительная, так как связки, особенно клювовидно-ключичная, существенно ограничивают подвижность в этом суставе.

К собственным связкам лопатки относят клювовидно-акромиальную связку (натянута между вершиной акромиона и клювовидным отростком лопатки, ограничивает отведение плеча (руки) до горизонтального уровня), верхнюю поперечную связку лопатки (соединяет края вырезки лопатки, превращая вырезку в отверстие, через которое проходит надлопаточная артерия), нижнюю поперечную связку лопатки (располагается на задней поверхности лопатки, соединяя основание акромиона и задний край суставной впадины лопатки).

Возрастные особенности позвоночника. Позвоночник новорожденного имеет вид пологой дуги, вогнутой спереди. Изгибы начинают формироваться только с 3-4-го месяца жизни ребенка, когда он начинает держать голову. Вначале возникает шейный лордоз, обращенный выпуклостью кпереди. Когда ребенок начинает сидеть (4 — 6-й месяцы жизни), формируется грудной кифоз, обращенный выпуклостью кзади. Позднее появляется поясничный лордоз, также выпуклый кпереди, который образуется в то время, когда ребенок начинает стоять и ходить (9 - 12-й месяцы после рождения). Одновременно компенсаторно формируется выпуклый кзади крестцовый кифоз. Изгибы позвоночного столба становятся хорошо заметными к 5 - 6 годам, окончательное их формирование заканчивается к подростковому, юношескому возрасту. Длина позвоночного столба у новорожденного ребенка составляет 40 % длины его тела. В первые два года длина позвоночника почти удваивается. Различные отделы позвоночного столба у новорожденного ребенка растут неравномерно. На первом году жизни быстрее растет поясничный отдел, несколько медленнее - шейный, грудной и крестцовый. Медленнее всего растет копчиковый отдел.

К началу периода полового созревания рост позвоночного столба замедляется. Новое ускорение его роста наблюдается у девочек к 12 - 13 годам, у мальчиков - к 13 - 14 годам. Межпозвоночные диски у детей относительно толще, чем у взрослых людей. С возрастом толщина межпозвоночных дисков постепенно уменьшается, они становятся менее эластичными, студенистое ядро уменьшается в размерах.

Рентген-анатомия. На рентгеновских снимках позвоночника у тел позвонков видны два верхних и два нижних угла с закругленными вершинами. Тела поясничных позвонков имеют большие размеры, середина их сужена («тали»). На фоне крестца, имеющего форму треугольника, проецируются его межпозвоночные отверстия. Между телами позвонков хорошо видны промежутки, занятые межпозвоночными дисками. Дуга позвонка наслаивается на изображение тела соответствующего позвонка. Ножки дуг имеют овальные или округлые очертания. Определяются поперечные отростки, расположенные во фронтальной плоскости. Остистые отростки выделяются в виде падающей капли на фоне тела позвонка. Более четко видны верхушки остистых отростков на уровне нижележащего межпозвоночного промежутка. Нижние суставные отростки позвонка накладываются на контуры верхних суставных отростков нижележащего позвонка и на его тело. В грудном отделе контуры головки и шейки ребра наслаиваются на поперечный отросток грудного позвонка.

На рентгенограммах, выполненных в боковых проекциях, хорошо видны передняя и задняя дуги атланта, контуры атлантозатылочного соединения, зуба осевого позвонка и латерального атлантоосевого сустава. Четко определяются дуги позвонков с остистыми и суставными отростками. Видны межпозвоночные отверстия, рентгеновские суставные щели дугоотростчатых суставов, определяются изгибы позвоночника. Рентгенологическая картина позвоночного столба в старческом возрасте проявляется: 1. Общем разрежении костного вещества – остеопороз (просветление костной ткани); 2. Обызвествлением межпозвоночных дисков; 3. Обызвествлением передней продольной связки в месте прикрепления к *limbus vertebrae* с появлением костных наростов – остеофитов.

V. Практическая работа:

Задание №1. Используйте учебник, атлас, скелет, влажные препараты соединений костей, выучите и покажите на препаратах два вида соединений: непрерывные - синартрозы и прерывные - диартрозы. В зависимости от рода ткани, соединяющей рядом лежащие кости у непрерывных соединений выделите: синдесмозы - соединительнотканые соединения (связки, мембраны), синхондрозы - хрящевые соединения костей: временные, например, между эпифизом и диафизом трубчатых костей, постоянные, например, между телами позвонков и синозозы - соединения посредством костной ткани. Все это продемонстрируйте на препаратах. К непрерывным соединениям - диартрозам относятся суставы. На влажных препаратах суставов покажите главные элементы сустава (суставные поверхности, суставную капсулу и суставную полость, а также вспомогательные элементы суставов (связки - внекапсульные и внутрикапсульные, сесамовидные кости, синовиальные сумки, внутрисуставные хрящи - в виде хрящевых дисков, менисков и губ, синовиальные складки).

На скелете и влажных препаратах разберите, сколько костей участвуют в образовании сустава: две кости - простые суставы (на примере плечевого сустава), более двух, костей - сложные суставы (на примере локтевого сустава). Комбинация нескольких изолированных друг от друга, но функционирующих вместе суставов обозначается как комбинированный сустав (на примере проксимального и дистального лучелоктевых суставов). Разберите движения в суставах по отношению к трем взаимно перпендикулярным осям: вокруг фронтальной оси - сгибание и разгибание, вокруг сагиттальной оси - приведение и отведение, вокруг вертикальной оси - вращение и круговое движение. Если в суставах движения происходят вокруг одной оси, это - одноосные суставы. К ним относятся по форме суставных поверхностей блоковидные и их разновидность винтообразные суставы (движения вокруг фронтальной оси) и цилиндрический сустав (движение вокруг вертикальной оси). К двуосным суставам относят эллипсоидный и

седловидный суставы. Многоосными суставами являются шаровидные и их разновидности - чашеобразный и плоские суставы (как малый отрезок шара большого диаметра).

Задание №2. Вслед за этим приступайте к изучению соединений костей туловища. Начните с соединений между позвонками. На влажных препаратах позвонков проследите их соединения. Тела позвонков соединяются друг с другом при помощи межпозвоночных дисков, кроме крестцового отдела. Обратите внимание, что толщина дисков увеличивается к месту наибольшей осевой нагрузки - поясничному отделу. Это непрерывные соединения, относящиеся к синхондрозам.

На передней и задней поверхностях позвонков проследите переднюю продольную и заднюю продольную связки.

Проследите на препарате, что верхушка крестца при помощи хрящевой прослойки с полостью внутри образует соединение с копчиком по типу гемиартроза - крестцово-копчиковое соединение и подкрепляется вентральной, дорзальными и парными боковыми связками. Отростки позвонков (кроме суставных) и их дужки соединяются друг с другом по типу синдесмозов, которые продемонстрируйте на влажном препарате позвоночного столба: межостистыми, надостистой, межпоперечными, выйной и желтыми связками. Между суставными отростками позвонков покажите сформированные межпозвоночные суставы, комбинированные и плоские по форме, многоосные, но с ограниченными движениями по всем осям. Проведите оси и совершите движения: вокруг фронтальной оси – сгибание и разгибание туловища, вокруг сагиттальной оси - наклоны туловища в стороны, вокруг вертикальной оси - повороты туловища.

Задание №3. На влажном препарате покажите соединения I шейного позвонка с затылочной костью - атлантозатылочный сустав. В образовании сустава участвует верхняя суставная ямка I шейного позвонка и мыщелки затылочной кости. Сустав комбинированный, мыщелковый, двуосный. Проведите оси и совершите движения: вокруг фронтальной оси - наклоны головы вперед и назад, вокруг сагиттальной оси - наклоны головы в стороны. Проследите две связки, укрепляющие сустав - переднюю и заднюю атланто-затылочные мембраны.

На препарате I и II шейных позвонков проследите формирование трех суставов: два парных и один непарный. Парный комбинированный сустав - боковой атлантоосевой сустав - образуется верхними суставными поверхностями осевого позвонка и нижними суставными поверхностями атланта. Сустав малоподвижный, в нем происходит скольжение суставных поверхностей атланта по отношению ко II шейному позвонку. Непарный - срединный атлантоосевой сустав образуется задней поверхностью передней и дуги атланта и зубом осевого позвонка. Сустав цилиндрический. Проведите вертикальную ось и совершите вокруг нее движения - поворот головы в стороны. Сустав укрепляется связками, которые найдите на препарате: крестообразной связкой атланта, связкой верхушки зуба, крыловидными связками. Все они сзади прикрыты покровной мембраной.

В сформированном таким образом позвоночном столбе выделите шейный, грудной, поясничный, крестцовый, копчиковый отделы. Обратите внимание на наличие изгибов в шейном и поясничном отделах вперед - лордозы, а в грудном и крестцовом назад - кифозы.

Задание №4. На влажном препарате покажите и изучите соединения ребер. Задними концами ребра сочленяются с грудными позвонками при помощи двух суставов: а) сустав головки ребра, который образуется суставной поверхностью головки ребра и реберными ямками тел двух смежных позвонков, кроме I, XI и XII ребер, которые сочленяются с ямкой одного позвонка. Сустав укрепляется лучистой связкой головки ребра и внутрисуставной связкой головки ребра (кроме соединений I, XI, XII ребер, что необходимо показать на влажном препарате; б) реберно-поперечный сустав, образуется сочленением суставной поверхности бугорка ребра с поперечной реберной ямкой поперечных отростков грудных позвонков. Суставы эти имеются только у 10 верхних ребер. На препарате покажите реберно-поперечную связку, укрепляющую сустав. Обратите внимание, что эти суставы комбинированные, цилиндрические и вращательные, ось проходит через шейку ребра, и совершите движения в них при акте дыхания (ребра поднимаются вверх - при вдохе, опускаются вниз - при выдохе); в) передние концы ребер, заканчиваясь хрящами, у I ребра, срастаются с грудиной (синхондроз), у II-VII ребер сочленяются с реберными вырезками грудины, образуя грудинно-реберные суставы. Покажите укрепляющие их лучистые грудинно-реберные связки передние и задние, которые переплетаются с одноименными связками противоположной стороны, образуя мембрану грудины. Реберные хрящи от VII до X ребра соединяются между собой при помощи межхрящевых суставов.

Задание №5. На скелете покажите грудную клетку, имеющую форму усеченного конуса. Выделите в ней переднюю, заднюю и боковые стенки, пространства, ограниченные двумя соседними ребрами - межреберья. Вверху покажите верхнюю апертуру грудной клетки - она меньше и имеет поперечно-овальную форму, наклонена сзади наперед (она ограничена спереди верхним краем рукоятки грудины, с боков - первыми ребрами, сзади - телом I грудного позвонка), а также - нижнюю апертуру грудной клетки (она ограничена мечевидным отростком, хрящевыми концами ложных ребер - реберной дугой - спереди, свободными концами XI и XII ребер, нижними краями XII ребер - с боков, телом XII грудного позвонка - сзади).

Найдите подгрудинный угол, образованный реберными дугами, у мечевидного отростка. На внутренней поверхности грудной клетки покажите парные легочные борозды, между выступающими телами позвонков и углами ребер по бокам, а на наружной поверхности задней стенки грудной клетки - спинные борозды между остистыми отростками позвонков и углами ребер.

VI. Контрольные вопросы:

1. Какие бывают виды соединений костей? Дайте им характеристику.
2. Опишите синовиальные соединения костей.
3. Что представляют собой синдесмозы? Как они построены? Приведите примеры.
4. Назовите виды швов. Приведите примеры.
5. Что такое синовиальная мембрана? Ее значение и расположение.
6. Какие функции выполняют связки?
7. Назовите виды швов между костями черепа. Какие признаки имеет каждый вид швов?
8. Какие синхондрозы в основании черепа вы знаете?
9. Назовите особенности строения височно-нижнечелюстного сустава.

10. Какие движения возможны в височно-нижнечелюстном суставе?
11. Назовите соединения, которые имеются между соседними позвонками.
12. Опишите соединения черепа с позвоночником.
13. Назовите и покажите на скелете (рисунке) физиологические изгибы позвоночника.
14. Какие движения возможны в реберно-позвоночных суставах?
15. Как форма грудной клетки связана с типом телосложения?

VII. Учебные задачи:

Задача № 1.

При обследовании новорожденного отмечается отсутствие физиологических изгибов позвоночного столба, который имеет вид дорсально выпуклой дуги.

1. Является данный факт патологией?
2. Назовите физиологические изгибы позвоночного столба.
3. На уровне каких позвонков располагается аортальный сколиоз, как часто он регистрируется?

Ответ:

1. Это норма, поскольку формирование изгибов происходит только после рождения.
2. Различают следующие физиологические изгибы: шейный и поясничный лордозы, грудной и крестцовый кифозы, грудной (аортальный) физиологический сколиоз.
3. Аортальный сколиоз встречается в 1/3 случаев, расположен на уровне III-IV и V грудных позвонков в виде небольшой выпуклости вправо и вызван прохождением на этом уровне грудного отдела аорты.

Задача № 2.

Объем движений в различных отделах позвоночного столба неодинаков. Назовите:

1. Причины высокой подвижности шейного отдела позвоночного столба и амплитуду возможных движений в данном отделе.
2. Причины низкой подвижности грудного отдела и амплитуду возможных движений в грудном отделе.

Ответ:

1. Большая высота межпозвоночных дисков и расположение суставных поверхностей дугоотростчатых суставов в среднем положении между фронтальной и горизонтальной плоскостями. В шейном отделе возможно сгибание на 70° , разгибание и вращение на 80° .
2. Небольшая толщина межпозвоночных дисков, сильный наклон книзу дуг и остистых отростков позвонков, фронтальное расположение суставных поверхностей в дугоотростчатых соединениях, а также соединения с ребрами. Амплитуда движений в грудном отделе позвоночника при сгибании равна 35° , при разгибании 50° , при вращении 20° , а отведение и приведение очень ограничены.

Задача № 3

При обследовании в поликлинике у мужчины отметили брахиморфный тип телосложения.

1. Как называется форма грудной клетки, характерная для людей этого типа телосложения?
2. Перечислите признаки, характерные для грудной клетки этой формы?

Ответ:

Коническая форма.

Нижняя часть грудной клетки значительно шире верхней, подгрудинный угол тупой, ребра мало наклонены книзу, разница между переднезадним и поперечным размерами невелика.

Задача № 4.

Антропометрические наблюдения позволили характеризовать типичные для старческого возраста изменения грудной клетки.

1. Укажите, как изменяется в старости форма и размеры грудной клетки?
2. Назовите две возможные причины этих изменений.

Ответ:

1. Грудная клетка становится более длинной и плоской.
2. Снижение тонуса мускулатуры и опускание передних концов ребер.

Задача № 5.

При рентгеновском исследовании височно-нижнечелюстного сустава (боковая проекция) при закрытом рте выявили на снимке следующее: нижнечелюстная ямка имеет вид углубления с нечеткими контурами, суставной бугорок выступает, рентгеновская щель хорошо контурирована, по краям шире, чем в центре.

1. Соответствуют ли указанные признаки нормальной картине. Если нет, то почему?
2. В чем особенность строения суставного хряща височно-нижнечелюстного сустава, отличающаяся от большинства других суставов?

Ответ:

1. Не соответствует, так как нижнечелюстная ямка височной кости должна иметь вид углубления с четким контуром. Рентгеновская суставная щель более широкая посередине, чем по краям.
2. Суставной хрящ волокнистый.

VIII. Контрольные тесты:

1. Какие анатомические структуры удерживают зуб осевого позвонка в суставе?

- 1 - желтые связки;
- 2 - передняя атланта-затылочная мембрана;
- 3 - крестообразная связка атланта;
- 4 - задняя атланта-затылочная мембрана.

Ответ:3

2. Какая связка является собственной связкой лопатки?

- 1 - клювовидно-акромиальная связка;
- 2 - локтевая коллатеральная связка;
- 3 - кольцевая связка лучевой кости;
- 4 - межключичная связка.

Ответ:1

3. Внутрисуставной диск имеется у:

- 1 - локтевого сустава;
- 2 - височно-нижнечелюстного сустава;
- 3 - межзапястного сустава;
- 4 - пястно-фалангового сустава.

Ответ:2

4. Тела позвонков соединены между собой при помощи:

- 1 - межпозвоночных дисков;
- 2 - прерывных соединений;
- 3 - вколачивания;
- 4 - синдесмозом.

Ответ:1

5. Какое анатомическое образование относится к прерывному соединению костей?

- 1 - связка;
- 2 - сустав;
- 3 - симфиз;
- 4 - межкостная перепонка.

Ответ:2

6. Укажите один правильный ответ.

К обязательным компонентам синовиального соединения (сустава) относятся:

- а) суставные поверхности, капсула, связки и полость
- б) суставные поверхности, синовиальная жидкость, капсула и полость
- в) суставные поверхности, капсула, связки и синовиальная мембрана
- г) суставные поверхности, капсула и полость
- д) суставные поверхности, полость, связки

Ответ: Г

7. Укажите все правильные ответы.

К простым суставам относятся все перечисленные ниже, кроме:

- а) плечевого
- б) голеностопного
- в) лучезапястного
- г) тазобедренного
- д) грудино-реберных

Ответ: Б,В

8. Укажите один правильный ответ.

Основное отличие синартроза от диартроза состоит в том, что синартроз:

- а) является временным типом соединения, в последующем переходящий в иной
- б) является неподвижным или крайне слабо подвижным соединением
- в) не содержит какого-либо свободного интервала в тканях между соединяющимися костями
- г) это патологическое состояние и в норме не существует
- д) характеризуется повышенной прочностью

Ответ: В

9. Укажите один правильный ответ.

Термином "грудной кифоз" обозначается:

- а) увеличение массы грудной железы
- б) килевидная грудная клетка
- в) аномалия развития больших грудных мышц
- г) изгиб позвоночного столба
- д) аномалия развития грудины

Ответ: Г

10. К собственным связкам лопатки относятся:

- а) клювовидно-акромиальная связка
- б) **клювовидно-плечевая связка**
- в) **Верхняя поперечная связка лопатки**
- г) *грудино-ключичная связка*
- д) *нижняя поперечная связка лопатки*

е) реберно-поперечная связка
 Ответ: А,В,Д

IX. Анатомическая терминология:

ЛАТИНСКАЯ ТРАНСКРИПЦИЯ	РУССКАЯ ТРАНСКРИПЦИЯ
sutura squamosa	Чешуйчатый шов
articulatio dentoalveolaris	Зубоальвеолярное соединение
syndesmosis	Синдесмоз
symphysis	Симфиз
synostosis	Синостоз
facies articulares	Суставные поверхности
cartilago articularis	Суставной хрящ
capsula articularis	Суставная капсула
membrana fibrosa	Фиброзная мембрана
membrana synovialis	Синовиальная мембрана
cavum articulare	Суставная полость
disci et menisci articulares	Суставные диски и мениски
labrum articulare	Суставная губа
articulatio temporomandibularis	Височно-нижнечелюстной сустав
membranae synoviales superior et inferior	Верхняя и нижняя синовиальные мембраны
disci intervertebrales	Межпозвоночные диски
symphysis intervertebrales	Межпозвоночные симфизы
nucleus pulposus	Студенистое ядро
anulus fibrosus	Фиброзное кольцо
lig. longitudinale anterius	Передняя продольная связка
lig. longitudinale posterius	Задняя продольная связка
ligg. flava	Желтые связки
artt zygapophysiales, s. intervertebrales	Дугоотростчатые или межпозвоночные суставы
artt. lumbosacrales	Пояснично-крестцовые суставы
ligg. interspinalia	Межостистые связки
lig. supraspinale	Надостистая связка
lig. nuchae	Выйная связка
ligg. intertransversaria	Межпоперечные связки
art. sacrococcygea	Крестцово-копчиковый сустав
lig. sacrococcygeum laterale	Латеральная крестцово-копчиковая связка
lig. sacrococcygeum ventral	Вентральная крестцово-копчиковая связка
lig. sacrococcygeum dorsale superficiale	Поверхностная дорсальная крестцово-копчиковая связка
lig. sacrococcygeum dorsale profundum	Глубокая дорсальная крестцово-копчиковая связка
art. atlantooccipitalis	Атлантозатылочный сустав
membrana atlantooccipitalis anterior	Передняя атлантозатылочная мембрана
membrana atlantooccipitalis posterior	Задняя атлантозатылочная мембрана
art. atlantoaxialis mediana	Срединный атлантоосевой сустав
lig. transversum atlantis	Поперечная связка атланта
art. atlantoaxialis lateralis	Латеральный атлантоосевой сустав
lig. apicis dentis	Связка верхушки зуба
ligg. alaria	Крыловидная связка
lig. cruciforme atlantis	Крестообразная связка атланта
fasciculi longitudinales	Продольные пучки
membrana tectoria	Покровная мембрана
columna vertebralis	Позвоночный столб
artt. costovertebrales	Реберно-позвоночные суставы
art capitis costae	Сустав головки ребра
lig. capitis costae intraarticulare	Внутрисуставная связка головки ребра
lig. capitis costae radiatum	Лучистая связка головки ребра
art. costotransversaria	Реберно-поперечный сустав
lig. costotransversarium	Реберно-поперечная связка
art. sternoclavicularis	Грудино-ключичный сустав
lig. interclaviculare	Межключичная связка
lig. costoclaviculare	Реберно-ключичная связка
art. acromioclavicularis	Акромиально-ключичный сустав
lig. coracoacromiale	Клювовидно-акромиальная связка
lig. transversum scapulae superius	Верхняя поперечная связка лопатки
lig. transversum scapulae inferius	Нижняя поперечная связка лопатки

lig. coracoclaviculare	Клювовидно-ключичная связка
lig. trapezoideum	Трапецевидная связка
lig. conoideum	Конусовидная связка

X. Препараты и учебные пособия: скелет. Набор препаратов суставов. Влажные препараты фрагментов позвоночного столба, состоящие из 2-3 смежных позвонков, их сагиттальные и фронтальные распилы. Разрезы через межпозвоночные диски. Препарат суставов 1 шейного позвонка с затылочной костью и со II шейным позвонком с удаленными дугами. Позвонки. Ребра. Препарат грудно-реберных суставов. Учебник. Атлас анатомии человека. Тесты. Графы. Таблицы.

ВНЕАУДИТОРНАЯ САМОСТОЯТЕЛЬНАЯ РАБОТА.

ЗАДАНИЯ ДЛЯ САМОСТОЯТЕЛЬНОЙ РАБОТЫ:

Продолжите фразы:

1. Комплексный сустав – это _____

2. Синхондрозы – это _____

3. Обязательными элементами сустава являются _____

4. Вспомогательными элементами сустава являются _____

5. Внутрисуставной хрящ, относящийся к вспомогательным элементам сустава может быть представлен _____

6. Заполните таблицу:

Отличия простых и сложных суставов	
Простые	Сложные

7. Составьте схему классификации суставов по осям движения.

8. Заполните таблицы:

№1 Височно-нижнечелюстной сустав	
1. Суставные поверхности	
2. Классификация сустава по сложности	
3. По форме	
4. По осям движения	
5. По степени подвижности	
6. Вспомогательные элементы	

№2 Атлантозатылочный сустав	
1. Суставные поверхности	
2. Классификация сустава по сложности	
3. По форме	
4. По осям движения	
5. По степени подвижности	
6. Вспомогательные элементы	

№3 Срединный атлантоосевой сустав	
1. Суставные поверхности	
2. Классификация сустава по сложности	
3. По форме	
4. По осям движения	
5. По степени подвижности	
6. Вспомогательные элементы	

№4 Латеральный атлантоосевой сустав	
1. Суставные поверхности	
2. Классификация сустава по сложности	
3. По форме	
4. По осям движения	
5. По степени подвижности	
6. Вспомогательные элементы	

Грудино-ключичный сустав	
1. Суставные поверхности	
2. Классификация сустава по сложности	
3. По форме	
4. По осям движения	

5. По степени подвижности	
6. Вспомогательные элементы	

Акромиально-ключичный сустав	
1. Суставные поверхности	
2. Классификация сустава по сложности	
3. По форме	
4. По осям движения	
5. По степени подвижности	
6. Вспомогательные элементы	

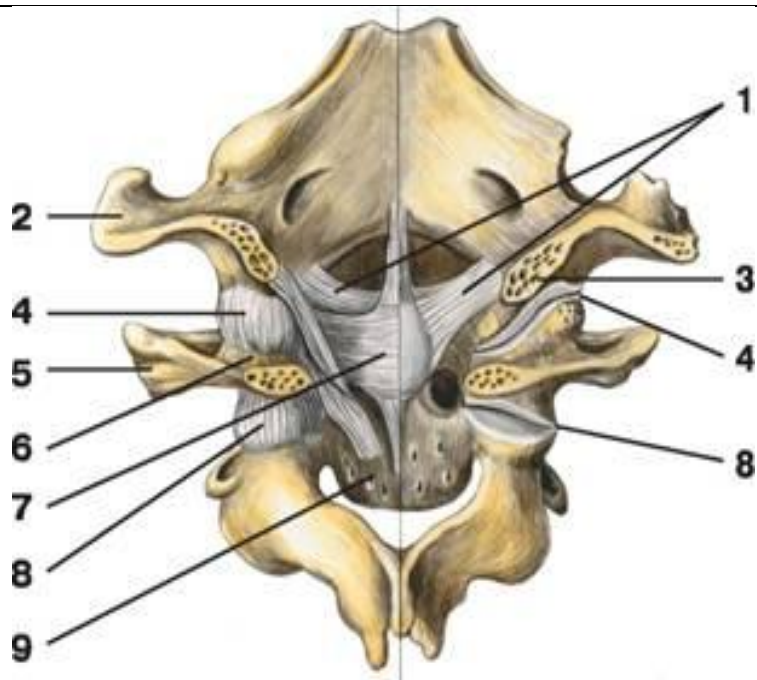
ВОПРОСЫ ДЛЯ САМОКОНТРОЛЯ:

1. Перечислите виды соединения между телами позвонков _____
2. Перечислите связки тел позвонков _____
3. Назовите связки дуг позвонков _____
4. Назовите виды соединения ребер с грудиной и между собой _____
5. Какие апертуры имеет грудная клетка _____
6. Какие движения невозможно совершить в височно-нижнечелюстном суставе _____
7. Какая связка тормозит движение суставной головки нижней челюсти _____

СДЕЛАЙТЕ ОБОЗНАЧЕНИЯ К РИСУНКАМ:

СОЕДИНЕНИЕ РЕБЕР С ПОЗВОНКАМИ	
1	6
2	7
3	8
4	9
5	10

АТЛАНТО-ЗАТЫЛОЧНЫЙ И АТЛАНТО-ОСЕВОЙ СУСТАВЫ



1	6
2	7
3	8
4	9
5	

Методическое пособие к практическому занятию и внеаудиторной самостоятельной работе по теме: «Соединение костей пояса верхней конечности. Плечевой сустав. Локтевой сустав. Соединение костей предплечья. Лучезапястный сустав. Соединения костей кисти. Рентгеноанатомия суставов верхних конечностей».

Знание строения и функции соединений костей верхней конечности необходимы для понимания статики и динамики человека в процессе жизнедеятельности, являются фундаментальными понятиями при рассмотрении опорно-двигательного аппарата человека и топографии органов грудной клетки.

I. Цели:

<p><u>Студент должен знать:</u></p>	<ol style="list-style-type: none"> 1. Грудино-ключичный и акромиально-ключичный суставы. 2. Строение плечевого сустава. 3. Характеристика плечевого сустава согласно анатомической и биомеханической классификациям. 4. Связочный аппарат плечевого сустава. 5. Биомеханику плечевого сустава. 6. Строение локтевого сустава. 7. Характеристика локтевого сустава согласно анатомической и биомеханической классификациям. 8. Связочный аппарат локтевого сустава. 9. Биомеханику локтевого сустава. 10. Строение проксимального и дистального лучелоктевых суставов. 11. Характеристика проксимального и дистального лучелоктевых суставов согласно анатомической и биомеханической классификациям. 12. Связочный аппарат проксимального и дистального лучелоктевых суставов. 13. Биомеханику проксимального и дистального лучелоктевых суставов. 14. Строение лучезапястного сустава. 15. Характеристика лучезапястного сустава согласно анатомической и биомеханической классификациям. 16. Связочный аппарат лучезапястного сустава. 17. Биомеханику лучезапястного сустава. 18. Строение соединений костей кисти. 19. Характеристика соединений костей кисти согласно анатомической и биомеханической классификациям. 20. Связочный аппарат соединений костей кисти. 21. Биомеханику соединений костей кисти. 22. Возрастные особенности соединений костей верхней конечности.
<p><u>Студент должен уметь:</u></p>	<ol style="list-style-type: none"> 1. Показывать на влажном препарате структурные элементы (суставные поверхности, связочный аппарат) плечевого сустава. 2. Описывать формы суставных поверхностей плечевого сустава. 3. Объяснять биомеханику движения в плечевом суставе. 4. Показывать на влажном препарате структурные элементы (суставные поверхности, связочный аппарат, вспомогательные структуры) локтевого сустава. 5. Описывать формы суставных поверхностей локтевого сустава. 6. Объяснять биомеханику движения в локтевом суставе. 7. Показывать на влажном препарате структурные элементы (суставные поверхности, связочный аппарат, вспомогательные структуры) соединений костей предплечья. 8. Описывать формы суставных поверхностей соединений костей предплечья. 9. Объяснять биомеханику движения в соединениях костей предплечья. 10. Показывать на влажном препарате структурные элементы (суставные поверхности, связочный аппарат, вспомогательные структуры) лучезапястного сустава. 11. Описывать формы суставных поверхностей лучезапястного сустава. 12. Объяснять биомеханику движения в лучезапястном суставе. 13. Показывать на влажном препарате структурные элементы (суставные поверхности, связочный аппарат, вспомогательные структуры) соединений костей кисти. 14. Описывать формы суставных поверхностей соединений костей кисти. 15. Объяснять биомеханику движения в соединениях костей кисти. 16. Отвечать на вопросы тестов. 17. Читать рентгенограммы соединений костей верхней конечности. 18. Препарировать суставы верхней конечности (под контролем преподавателя).
<p><u>Студент должен владеть:</u></p>	<ol style="list-style-type: none"> 1. Медико-анатомическим понятийным аппаратом; 2. Анатомическими знаниями для понимания патологии, диагностики и лечения заболеваний

	соединений верхней конечности. 3. Простейшими медицинскими инструментами – скальпелем и пинцетом. 4. Техникou препарирования суставов верхней конечности (под контролем преподавателя)
--	--

II. Необходимый уровень знаний:

а) из смежных дисциплин:

- 1) Микроскопическое строение костей.
- 2) Развитие и формирование суставов
- 3) Понятия осей и плоскостей.

б) из предшествующих тем:

- 1) Оси и плоскости тела человека.
- 2) Основные принципы биомеханики суставов.
- 3) Классификация соединения костей.
- 4) Общий план строения суставов.
- 5) Строение и отличительные признаки правой и левой плечевых костей.
- 6) Строение и отличительные признаки правой и левой локтевых и лучевых костей.
- 7) Строение и отличительные признаки костей правой и левой кистей.

в) из текущего занятия:

1. Строение плечевого сустава.
2. Характеристика плечевого сустава согласно анатомической и биомеханической классификациям.
3. Связочный аппарат плечевого сустава.
4. Биомеханика плечевого сустава.
5. Строение локтевого сустава.
6. Характеристика локтевого сустава согласно анатомической и биомеханической классификациям.
7. Связочный аппарат локтевого сустава.
8. Биомеханика локтевого сустава.
9. Строение проксимального и дистального лучелоктевых суставов.
10. Характеристика проксимального и дистального лучелоктевых суставов согласно анатомической и биомеханической классификациям.
11. Связочный аппарат проксимального и дистального лучелоктевых суставов.
12. Биомеханика проксимального и дистального лучелоктевых суставов.
13. Строение лучезапястного сустава.
14. Характеристика лучезапястного сустава согласно анатомической и биомеханической классификациям.
15. Связочный аппарат лучезапястного сустава.
16. Биомеханика лучезапястного сустава.
17. Строение соединений костей кисти.
18. Характеристика соединений костей кисти согласно анатомической и биомеханической классификациям.
19. Связочный аппарат соединений костей кисти.
20. Биомеханика соединений костей кисти.
21. Возрастные особенности соединений костей верхней конечности.

III. Объект изучения: Плечевой сустав, локтевой сустав, соединения костей предплечья, соединения костей кисти.

IV. Информационная часть:

Плечевой сустав - шаровидный, многоосный, образован суставной впадиной лопатки и головкой плечевой кости. Суставная поверхность головки почти в 3 раза превышает плоскую поверхность суставной впадины лопатки. Суставная впадина дополняется по краям хрящевой *суставной губой*, которая увеличивает конгруэнтность суставных поверхностей и вместительность суставной ямки. Суставная капсула прикрепляется на внешней стороне суставной губы, а также к анатомической шейке плечевой кости. Капсула плечевого сустава тонкая, натянута слабо, свободная. Сверху суставная капсула укреплена *ключовидно-плечевой связкой*, которая начинается на основании ключовидного отростка лопатки и прикрепляется к верхней части анатомической шейки плечевой кости. В капсулу вплетаются также волокна сухожилий расположенных рядом мышц. Синовиальная мембрана суставной капсулы образует два выпячивания. Одно из них - *межбугорковое синовиальное влагалище* наподобие футляра окружает сухожилие длинной головки двуглавой мышцы плеча, проходящее через суставную полость. Второе выпячивание - *подсухожильная сумка подлопаточной мышцы* находится у основания ключовидного отростка, под сухожилием этой мышцы.

Плечевой сустав имеет большую амплитуду движения вокруг трех осей. Вокруг фронтальной оси осуществляются сгибание и разгибание. Относительно сагиттальной оси выполняются отведение (до горизонтального уровня) и приведение руки. По отношению к вертикальной оси возможны повороты наружу (супинация) и внутрь (пронация). В плечевом суставе также осуществляются круговые движения.

На рентгенограмме плечевого сустава четко определяются головка плечевой кости, суставная впадина лопатки. Контуры нижнемедиальной части головки наслаиваются на суставную впадину лопатки. Рентгеновская щель на снимке имеет вид дугообразной полосы.

Локтевой сустав образован тремя костями: плечевой, лучевой и локтевой. Кости образуют три сустава, заключенных в общую суставную капсулу. **Плечелоктевой сустав** - блоковидный, образован соединением блока плечевой кости и блоковидной вырезкой локтевой кости. **Плечелучевой сустав** - шаровидный, образован головкой плечевой

кости и суставной впадиной лучевой кости. Проксимальный лучелоктевой сустав - цилиндрический, образован суставной окружностью лучевой кости и лучевой вырезкой локтевой кости. Общая суставная капсула свободная. На плечевой кости суставная капсула прикрепляется сравнительно высоко над суставным хрящом блока плечевой кости, погружая венечную и лучевую ямки и ямку локтевого отростка в полость сустава. Латеральный и медиальный надмыщелки плечевой кости находятся вне суставной полости. На локтевой кости суставная капсула прикрепляется ниже края суставного хряща венечного отростка и у края блоковидной вырезки локтевого отростка. На лучевой кости капсула прикрепляется на ее шейке. Суставная капсула укрепляется связками - Локтевой коллатеральной связкой (начинается ниже края медиального надмыщелка плечевой кости, веерообразно расширяется и прикрепляется по всему медиальному краю блоковидной вырезки локтевой кости), Лучевой коллатеральной связкой (начинается на нижнем крае латерального надмыщелка плечевой кости, разделяется на два пучка, охватывая шейку лучевой кости: передний пучок прикрепляется у передненаружного края блоковидной вырезки локтевой кости, а задний пучок вплетается в кольцевую связку лучевой кости), Кольцевая связка лучевой кости (начинается у переднего края лучевой вырезки локтевой кости, охватывает в виде петли шейку лучевой кости и прикрепляется у заднего края лучевой вырезки), Квадратная связка (располагается между дистальным краем лучевой вырезки локтевой кости и шейкой лучевой кости).

В локтевом суставе возможны движения вокруг фронтальной оси - сгибание и разгибание предплечья. При сгибании предплечье несколько отклоняется медиально и кисть ложится не на плечо, а на грудь. Это связано с наличием выемки на блоке плечевой кости, способствующей винтообразному смещению предплечья и кисти. Вокруг продольной оси лучевой кости в проксимальном лучелоктевом суставе осуществляется вращение лучевой кости вместе с кистью. Это движение происходит одновременно и в проксимальном, и в дистальном лучелоктевом суставах.

При рентгенографии локтевого сустава в боковой проекции (предплечье согнуто на 90°) линия рентгеновской суставной щели ограничена блоковидной вырезкой локтевой кости и головкой лучевой кости с одной стороны и мыщелком плечевой кости - с другой. При прямой проекции рентгеновская суставная щель зигзагообразная, имеет толщину 2-3 мм. Видна также суставная щель проксимального лучелоктевого сустава.

Кости предплечья соединены с помощью прерывных и непрерывных соединений. Непрерывным соединением является межкостная мембрана предплечья (прочная соединительнотканная мембрана, натянутая между межкостными краями лучевой и локтевой костей) и косая хорда (расположена книзу от проксимального лучелоктевого сустава между обоими костями предплечья). Прерывные соединения включают в себя проксимальный лучелоктевой сустав и дистальный лучелоктевой сустава.

Проксимальный лучелоктевой сустав - рассмотрен выше.

Дистальный лучелоктевой сустав - образован соединением суставной окружности локтевой кости и локтевой вырезкой лучевой кости. Этот сустав отделен от лучезапястного сустава суставным диском, расположенным между локтевой вырезкой лучевой кости и шиловидным отростком локтевой кости. Суставная капсула дистального лучелоктевого сустава свободная, прикрепляется по краю суставных поверхностей и суставного диска. Проксимальный и дистальный лучелоктевые суставы образуют комбинированный (анатомически разделены, но функционируют как один единый сустав) цилиндрический по форме сустав с продольной осью вращения (вдоль предплечья). В этих суставах лучевая кость вместе с кистью вращается вокруг локтевой кости. Дистальный эпифиз лучевой кости описывает дугу вокруг головки лучевой кости, которая остается неподвижной.

Соединения костей кисти:

Лучезапястный сустав - это сложный, эллипсоидный, комплексный сустав с двумя осями движения (фронтальной и сагитальной), образован запястной суставной поверхностью лучевой кости и суставным диском, имеющим треугольную форму, а также проксимальным рядом костей запястья (ладьевидной, полулунной, трехгранной костями). Суставная капсула тонкая, прикрепляется по краям сочленяющихся поверхностей, укреплена связками - Лучевой коллатеральной связкой запястья (начинается на шиловидном отростке лучевой кости и идет до ладьевидной кости), Локтевой коллатеральной связкой запястья (идет от шиловидного отростка локтевой кости к трехгранной и гороховидной костям запястья), Ладонной лучезапястной связкой (соединяет передний край суставной поверхности лучевой кости с костями первого ряда запястья (ладьевидной, полулунной, трехгранной) и с головчатой костью), Тыльной лучезапястной связкой (идет от заднего края суставной поверхности лучевой кости и несколькими пучками прикрепляется к тыльной стороне костей первого ряда запястья).

Среднезапястный сустав - образован сочленяющимися суставными поверхностями костей первого и второго рядов запястья. Это сложный сустав, блоковидный по форме. Суставная щель S-образной формы. Суставная капсула тонкая, особенно с тыльной стороны, прикрепляется по краям суставных поверхностей. Среднезапястный сустав функционально связан с лучезапястным суставом, расширяет объем движений в последнем.

Межзапястные суставы - плоские, малоподвижные, образованы соседними костями запястья. Суставные капсулы прикрепляются по краям сочленяющихся поверхностей. Суставные полости межзапястных суставов сообщаются с полостью среднезапястного сустава. Среднезапястный и межзапястные суставы укреплены связками - лучистой связкой запястья (идет на ладонной поверхности от головчатой кости к соседним костям), ладонные и тыльные межзапястные связки (соединяют рядом расположенные кости запястья), межкостными межзапястными связками (соединяют некоторые кости запястья). К межзапястным суставам относится и сустав гороховидной кости (образован гороховидной и трехгранной костями и укреплен гороховидно-пястной и гороховидно-крючковидной связками). Эти связки являются продолжением сухожилия локтевого сгибателя запястья.

Запястно-пястные суставы образованы суставными поверхностями костей второго ряда запястья и основаниями пястных костей, плоские по форме, малоподвижные, имеют общую суставную щель, сообщаются с суставными полостями среднезапястного и межзапястных суставов. Капсула укреплена тыльными и ладонными запястно-пястными связками.

Запястно-пястный сустав большого пальца - образован седловидной суставной поверхностью многоугольной кости (кость-трапеция) и основанием I пястной кости, анатомически изолирован от остальных запястно-пястных суставов, обладает большой подвижностью. Вокруг фронтальной оси производится противопоставление большого пальца

остальным. Вокруг сагиттальной оси выполняются приведение и отведение большого пальца по отношению ко II пальцу. Круговое движение является результатом сочетанных движений относительно фронтальной и сагиттальной осей.

Межпястные суставы - образованы прилежащими друг к другу боковыми поверхностями оснований II-V пястных костей. Суставная капсула у межпястных и запястно-пястных суставов общая. Межзапястные суставы укреплены поперечно расположенными *тыльными и ладонными пястными связками*, а также *межкостными пястными связками* (внутрисуставные).

Пястно-фаланговые суставы - эллипсоидные, двухосные, образованы основаниями проксимальных фаланг пальцев и суставными поверхностями головок пястных костей. Суставные капсулы свободные, прикрепляются по краям суставных поверхностей, укреплены связками. На ладонной стороне капсула утолщена за счет *ладонных связок*, по бокам - *коллатеральными связками*. Между головками II-V пястных костей в поперечном направлении **проходят** глубокие поперечные пястные связки. **Движения в пястно-фаланговых суставах выполняются вокруг фронтальной (сгибание и разгибание) и сагиттальной (отведение пальца в одну или другую сторону) осей.**

Межфаланговые суставы **образованы головками и основаниями соседних фаланг кисти. Это блоковидные по форме суставы. Суставные капсулы свободные, прикрепляются по краям суставных хрящей. Капсулы укреплены спереди и по бокам ладонными и коллатеральными связками.**

На **рентгенограмме кисти** отчетливо видны все сочленяющиеся кости и их суставные щели. Лишь гороховидная кость накладывается на трехгранную. Рентгеновская суставная щель лучезапястного сустава у медиального ее края расширена из-за наличия в нем суставного диска. Рентгеновские суставные щели пястно-фаланговых, межфаланговых суставов выпуклые в дистальном направлении.

V. Практическая работа:

Задание №1 На влажном препарате продемонстрируйте плечевой сустав и покажите, что он образован суставной впадиной лопатки и головкой плечевой кости. Суставные поверхности покрыты гиалиновым хрящом и не соответствуют друг другу. Соответствие их (конгруэнтность) увеличивается за счет суставной губы. Это и является первой особенностью сустава. Пинцетом покажите суставную губу, которая прикрепляется по краям суставной впадины лопатки и начинающуюся от губы до анатомической шейки плечевой кости - суставную капсулу. Последняя перебрасывается над большим и малым бугорками плечевой кости, оставляя свободной межбугорковую борозду, через которую проходит сухожилие длинной головки двуглавой мышцы плеча. Выявите на препарате выпячивание синовиальной оболочки для этого сухожилия - межбугорковое синовиальное влагалище, а также подсухожильную сумку подлопаточной мышцы, которую найдите у корня клювовидного отростка.

Определите клювоплечевую связку, идущую в толще капсулы сустава от наружного края клювовидного отростка к большому бугорку плечевой кости.

Плечевой сустав простой, по форме относится к шаровидным с обширным объемом движений. Проведите оси в суставе и совершите движения вокруг них: вокруг фронтальной - выведение верхней конечности вперед до уровня плечевого пояса (сгибание), отведение назад (разгибание), вокруг сагиттальной оси - отведение верхней конечности до горизонтального уровня, приведение к туловищу, вокруг вертикальной оси - вращение и круговые движения.

Правильность найденных на препарате образований, главных и вспомогательных элементов суставов сравните с рисунками в атласе и учебнике. В конце занятия необходимо уметь называть по-русски и по-латыни все вышеизложенные названия и показывать на препарате все, относящееся к данному суставу.

Задание №2 Возьмите влажные препараты вскрытого и невскрытого локтевого сустава. Обратите внимание, что в образовании сустава участвуют суставные поверхности трех костей (дистальный эпифиз плечевой кости и проксимальные эпифизы лучевой и локтевой костей), окруженные одной общей суставной капсулой. Сустав сложный. Пинцетом покажите места прикрепления суставной сумки. На плечевой кости, сзади она идет над верхним краем локтевой ямки, спереди - над венечной и лучевой ямками, по бокам - ниже надмыщелков. На локтевой кости сумка прикрепляется по краю блоковой вырезки, на лучевой - фиксируется на шейке. На вскрытом влажном препарате локтевого сустава выделите в его полости три сустава: плечелоктевой, плечелучевой и лучелоктевой проксимальный. Плечелоктевой сустав образован блоком плечевой кости и блоковидной вырезкой локтевой. Сустав является по форме разновидностью блоковидного - винтообразным. Плечелучевой сустав образован головкой мышечка плечевой кости и ямкой головки лучевой кости и относится к шаровидным суставам. Проксимальный лучелоктевой сустав образован лучевой вырезкой локтевой кости и. суставной окружностью головки лучевой кости и является цилиндрическим суставом. В плечелоктевом суставе проведите фронтальную ось и совершите сгибание и разгибание предплечья, которое совершается с одновременным движением лучевой кости в плечелучевом суставе. В последнем, кроме того, совершите вращение предплечья вокруг продольной оси. В проксимальном лучелоктевом суставе осуществите вращение лучевой кости вокруг продольной оси (супинация и пронация) при одновременном движении в плечелучевом суставе. Покажите и назовите на препарате связки, укрепляющие локтевой сустав: с медиальной стороны - локтевую коллатеральную связку (от медиального надмыщелка к блоковидной вырезке локтевой кости), с латеральной - лучевую коллатеральную связку (от латерального надмыщелка к локтевой кости) и кольцевую связку лучевой кости, охватывающую суставную окружность головки лучевой кости и прикрепляющуюся к краям лучевой вырезки локтевой кости.

Задание №3 Покажите на препарате, что диафизы костей предплечья связаны между собой межкостной перепонкой, которая представляет собой крепкую фиброзную блестящую пластинку (синдесмоз), эпифизы - подвижными соединениями - проксимальным и дистальным лучелоктевыми суставами. Рассмотрите дистальный лучелоктевой сустав. Он образован суставной окружностью головки локтевой кости и локтевой вырезкой лучевой кости и является цилиндрическим суставом. Дистальнее головки локтевой кости располагается суставной диск треугольной формы, который основанием прикрепляется к локтевой вырезке лучевой кости, а вершиной - к шиловидному отростку локтевой кости. Диск отделяет полость дистального лучелоктевого сустава от полости лучезапястного сустава. Суставная капсула прикрепляется по краям суставных поверхностей костей и к диску. С проксимальным лучелоктевым суставом дистальный

образует комбинированный сустав. Проведите продольную ось и осуществите вращение лучевой костью вокруг локтевой (ладонная поверхность кисти вверх - супинация и ладонная поверхность вниз - пронация).

Задание №4 Перейдите к изучению лучезапястного сустава. На препарате соединений кисти и на скелете определите, что в образовании этого сустава принимает участие запястная суставная поверхность лучевой кости и дистальная поверхность суставного диска с одной стороны и проксимальные суставные поверхности костей первого ряда запястья - ладьевидной, полулунной и трехгранной - с другой. По форме суставных поверхностей этот сустав относится к эллипсоидным. Проведите в этом суставе две оси и осуществите движения: вокруг фронтальной оси – сгибание и разгибание кисти, вокруг сагиттальной - приведение и отведение кисти. Пинцетом покажите связки, укрепляющие данный сустав: а) лучевую коллатеральную связку запястья - между шиловидным отростком и ладьевидной костью; б) локтевую коллатеральную связку запястья между шиловидным отростком и трехгранной и гороховидной костями, тыльную лучезапястную связку - между дистальным концом тыльной поверхности лучевой кости и тылом ладьевидной, полулунной и трехгранной костей; в) ладонную лучезапястную связку - между основанием шиловидного отростка лучевой кости и края запястной суставной поверхности этой же кости и костями первого и второго ряда запястья; г) межкостные межзапястные связки - между костями первого ряда запястья.

Задание №5 На препарате соединений кисти дистально найдите и покажите среднезапястный сустав - между первым и вторым рядами костей запястья. Суставная полость его имеет S-образную форму. Найдите связки, укрепляющие этот сустав: а) тыльные межзапястные связки - между отдельными костями запястья на дорзальной стороне сустава; б) ладонные межзапястные связки - между костями запястья с ладонной стороны; в) межкостные межзапястные связки - между отдельными костями запястья.

Задание №6 На влажном препарате кисти покажите и назовите запястно-пястные суставы, которые образованы дистальными поверхностями костей второго ряда запястья и основаниями пястных костей. Обратите внимание на то, что запястно-пястные суставы II-V пястных костей образованы плоскими суставными поверхностями, а запястно-пястный сустав большого пальца образован седловидной поверхностью кости - трапеции и седловидной суставной поверхностью I пястной кости, поэтому первые суставы относятся к плоским и малоподвижным, а второй сустав является седловидным, двухосным. Проведите оси и совершите движения в запястно-пястном суставе большого пальца: вокруг фронтальной оси - сгибание и разгибание большого пальца, вокруг сагиттальной оси - приведение и отведение большого пальца. Найдите и назовите на препарате ладонные и тыльные запястно-пястные связки, натянутые между костями запястья и пясти.

Задание №7 На препарате покажите межпястные суставы, образованные боковыми плоскими поверхностями оснований II-V пястных костей. Они являются плоскими малоподвижными суставами. Покажите связки, укрепляющие эти суставы: а) ладонные и тыльные пястные связки, натянутые между основаниями пястных костей с ладонной и тыльной стороны; б) межкостные пястные связки между основаниями пястных костей.

Покажите пястно-фаланговые суставы, которые образованы суставными поверхностями головок пястных костей и суставными поверхностями оснований первых фаланг. Первый пястно-фаланговый сустав относится к блоковидным суставам, а пястно-фаланговые суставы II-V пальцев являются шаровидными. Проведите оси и совершите движения в этих суставах: а) вокруг фронтальной оси - сгибание и разгибание пальцев; б) вокруг сагиттальной оси - отведение и разведение пальцев. Покажите связки, укрепляющие суставы: а) коллатеральные связки между локтевой и лучевой поверхностями головок пястных костей и боковыми поверхностями оснований проксимальных фаланг; б) ладонные связки между боковыми поверхностями головок и ладонной поверхностью оснований проксимальных фаланг.

Задание №8 На препарате соединений кисти назовите и покажите межфаланговые суставы, образованные смежными фалангами каждого пальца. Убедитесь, что по форме суставных поверхностей они относятся к блоковидным суставам. Проведите фронтальную ось и осуществите вокруг нее сгибание и разгибание фаланг пальцев. Покажите ладонные связки и коллатеральные связки, идущие по боковым поверхностям суставов. Правильность найденных на влажных препаратах образований и деталей анатомического строения суставов, главных и вспомогательных их элементов, сравните с рисунками в атласе и учебнике.

VI. Контрольные вопросы:

1. Назовите особенности строения плечевого сустава, обеспечивающие его высокую подвижность.
2. Какие движения возможны в плечевом суставе?
3. Назовите особенности строения локтевого сустава.
4. Объясните объем движений, производимый в локтевом суставе.
5. Назовите и покажите на препаратах (рисунках) связки, укрепляющие лучезапястный сустав.
6. Опишите особенности строения суставов кисти, дающие возможность противопоставлять большой палец остальным.

VII. Учебные задачи:

Задача № 1.

В результате огнестрельного ранения полностью разрушена головка лучевой кости. Хирург вынужден был удалить осколки головки лучевой кости и обрывки связок. Какие связки при этом были удалены?

- A. Лучистая связка головки бедра.
- B. Круглая связка лучевой кости и боковая лучевая связка.
- C. Боковая локтевая связка и боковая лучевая связка.
- D. Боковая локтевая связка.

Ответ: B

Задача № 2.

Циркулярной пилой случайно были повреждены мягкие ткани кисти между гороховидной и ладьевидной костями. Какие связки при этом повреждены?

- A. Лучевая коллатеральная связка запястья.

- B. Ладонная лучезапястная и поперечная связки.
- C. Локтевая коллатеральная связка запястья.
- D. Тыльная межзапястная связка.

Ответ: B

Задача № 3.

У пострадавшей вывих плечевого сустава. Сдвиг каких суставных поверхностей выйдет за пределы физиологической нормы?

- A. Суставная впадина лопатки и грудинный конец ключицы.
- B. Головка плечевой кости и акромиальный отросток лопатки.
- C. Головка плечевой кости и акромиальный конец ключицы.
- D. Суставная впадина лопатки и акромиальный конец ключицы.
- E. Головка плечевой кости и суставная впадина лопатки.

Ответ: E

VIII. Контрольные тесты:

1. К каким суставам (по числу суставных поверхностей) относится плечевой сустав:

- 1. к сложным суставам
- 2. к простым суставам
- 3. к комбинированным суставам
- 4. к комплексным суставам

Ответ: 2

2. Какие связки имеются у плечевого сустава:

- 1. клювовидно-акромиальная связка (lig. coracoacromiale)
- 2. клювовидно-ключичная связка (lig. coracoclaviculare)
- 3. нижняя поперечная связка лопатки (lig. transversum scapulae inferius)
- 4. клювовидно-плечевая связка (lig. coracohumerale)

Ответ: 4

3. К каким из перечисленных суставов (по числу суставных поверхностей) относится локтевой сустав:

- 1. к простым суставам
- 2. к комплексным суставам
- 3. к сложным суставам
- 4. к мышечковым суставам

Ответ: 3

4. К каким суставам (по форме) относится плече-лучевой сустав:

- 1. к шаровидным суставам
- 2. к блоковидным суставам
- 3. к цилиндрическим суставам
- 4. к седловидным суставам

Ответ: 1

5. Какие связки относятся к локтевому суставу:

- 1. лучевая коллатеральная связка (lig. collaterale radiale)
- 2. локтевая коллатеральная связка (lig. collaterale ulnare)
- 3. кольцевая связка лучевой кости (lig. anulare radii)
- 4. круглая связка (lig. teres)

Ответ: 1, 2, 3

6. К каким суставам (по форме) относится дистальный луче-локтевой сустав:

- 1. к блоковидным суставам
- 2. к плоским суставам
- 3. к цилиндрическим суставам
- 4. к шаровидным суставам

Ответ: 3

7. Какие кости участвуют в образовании лучезапястного сустава:

- 1. гороховидная кость
- 2. трехгранная кость
- 3. ладьевидная кость
- 4. лучевая кость

Ответ: 2, 3, 4

8. Какие движения возможны в лучезапястном суставе:

- 1. вращение лучевой кости
- 2. вращение локтевой кости
- 3. сгибание и разгибание кисти
- 4. отведение и приведение кисти

Ответ: 3, 4

9. К каким суставам (по числу суставных поверхностей) относится среднезапястный сустав:

- 1. к простым суставам

2. к комплексным суставам
3. к комбинированным суставам
4. к сложным суставам

Ответ: 4

10. К каким суставам (по форме) относятся запястно-пястные суставы:

1. к мышечковым суставам
2. к эллипсоидным суставам
3. к плоским суставам
4. к блоковидным суставам

Ответ: 3

IX. Анатомическая терминология:

ЛАТИНСКАЯ ТРАНСКРИПЦИЯ	РУССКАЯ ТРАНСКРИПЦИЯ
Articulatio humeri	Плечевой сустав
Labrum glenoidale	Суставная губа
Cavitas glenoidalis	Суставная впадина
Ligamentum coracohumerale	Клювовидно-плечевая связка
Vagina synovialis intertubercularis	Межбугорковое синовиальное влагалище
Bursa subtendinea musculi subscapularis	Подсухожильная сумка подлопаточной мышцы
Caput humeri	Головка плечевой кости
Ulna	Локтевая кость
Radius	Лучевая кость
Humerus	Плечевая кость
Articulatio cubiti	Локтевой сустав
Throchlea	Блок плечевой кости
Capitulum humeri	Головка мыщелка плечевой кости
Fossa coronoidea	Венечная ямка
Incisura trochlearis	Блоковая вырезка
Olecranon	Локтевой отросток
Processus coronoideus	Венечный отросток
Articulatio humeroulnaris	Плечелоктевой сустав
Fovea articularis capituli radii	Суставная ямка головки лучевой кости
Caput radii	Головка лучевой кости
Articulatio humeroradialis	Плечелучевой сустав
Articulatio radioulnaris proximalis	Проксимальный лучелоктевой сустав
Circumferentia articularis radii	Суставная окружность лучевой кости
Incisura radialis ulnae	Лучевая вырезка локтевой кости
Lig.collaterale ulnare	Локтевая коллатеральная связка
Lig.collaterale radiale	Лучевая коллатеральная связка
Lig.annulare radii	Кольцевая связка лучевой кости
Lig.quadratum	Квадратная связка
Membrane interossea antebrachii	Межкостная перепонка предплечья
Chorda obliqua	Косая хорда
Articulatio radioulnaris distalis	Дистальный лучелоктевой сустав
Articulatio radiocarpea	Лучезапястный сустав
Lig.collaterale carpi radiale	Лучевая коллатеральная связка
Lig.collaterale carpi ulnare	Локтевая коллатеральная связка
Lig.radiocarpeum palmare	Ладонная лучезапястная связка
Lig.radiocarpeum dorsale	Тыльная лучезапястная связка
Articulatio mediocarpea	Среднезапястный сустав
Articulationes intercarpeae	Межзапястные суставы
Lig.carpi radiatum	Лучистая связка запястья
Ligg.intercarpea palmaria	Ладонные межзапястные связки
Ligg.intercarpea dorsalia	Тыльные межзапястные связки
Ligg.intercarpea interossea	Межкостные межзапястные связки
Articulatio ossis pisiformis	Сустав гороховидной кости
Lig.pisohamatum	Гороховидно-крючковидная связка
Lig.pisometacarpeum	Гороховидно-пястная связка
Articulationes carpometacarpeae	Запястно-пястные суставы
Articulatio carpometacarpea pollicis	Запястно-пястный сустав большого пальца кисти
Ligg.carpometacarpea dorsalia	Тыльные запястно-пястные связки
Ligg.carpometacarpea palmaria	Ладонные запястно-пястные связки
Articulationes intermetacarpea	Межпястные суставы
Ligg.metacarpea dorsalia	Тыльные пястные связки

Ligg.metacarpea palmaria	Ладонные пястные связки
Ligg.metacarpea interossea	Межкостные пястные связки
Articulationes metacarpophalangeae	Пястно-фаланговые суставы
Ligg.metacarpea transversa profunda	Глубокие поперечные пястные связки
Articulationes interphalangeae manus	Межфаланговые суставы кисти
Ligg.collateralia	Коллатеральные связки
Ligg.palmaria	Ладонные связки

Х. Препараты и учебные пособия: Скелет верхней конечности. Вскрытые и невскрытые препараты плечевых суставов. Влажные препараты вскрытых и невскрытых локтевых суставов. Вскрытые и невскрытые суставы кисти. Фронтальный распил суставов кисти. Учебник. Атлас анатомии человека. Тесты. Графы. Таблицы.

ВНЕАУДИТОРНАЯ САМОСТОЯТЕЛЬНАЯ РАБОТА.

ЗАДАНИЯ ДЛЯ САМОСТОЯТЕЛЬНОЙ РАБОТЫ:

1. Продолжите фразы:

1. Плечевой сустав имеет следующие оси движения _____

2. В плечевом суставе возможны следующие движения _____

3. Грудно-ключичный сустав имеет следующие вспомогательные элементы _____

4. Дайте объяснение, почему в плечевом суставе часто происходят вывихи?

5. Локтевой сустав объединяет следующие суставы _____

6. В плечелучевом суставе возможны следующие движения _____

7. В плечелоктевом суставе возможны следующие движения _____

8. Объясните, как осуществляются супинация и пронация?

9. Объясните, благодаря какой особенности строения суставов кисти вы можете противопоставлять большой палец четырем другим?

2. Заполните таблицы:

Плечевой сустав	
1. Суставные поверхности	
2. Классификация сустава по сложности	
3. По форме	
4. По осям движения	
5. По степени подвижности	
6. Вспомогательные элементы	

Локтевой сустав	
1. Суставные поверхности	
2. Классификация сустава по сложности	
3. По форме	
4. По осям движения	
5. По степени подвижности	
6. Вспомогательные элементы	

Лучезапястный сустав	
1. Суставные поверхности	
2. Классификация сустава по сложности	
3. По форме	
4. По осям движения	
5. По степени подвижности	
6. Вспомогательные элементы	

ВОПРОСЫ ДЛЯ САМОКОНТРОЛЯ:

1. Какое значение имеет лопатка и ее связочный аппарат при движении в плечевом суставе

2. Какие оси движения имеет грудино-ключичный сустав

3. Какие суставы объединяет локтевой сустав _____

4. Какие движения возможны в комбинированных лучелоктевых суставах

5. Какие движения возможны в комбинированных лучелоктевых суставах _____

6. Назовите связки укрепляющие локтевой сустав _____

7. Перечислите соединения костей предплечья между собой _____

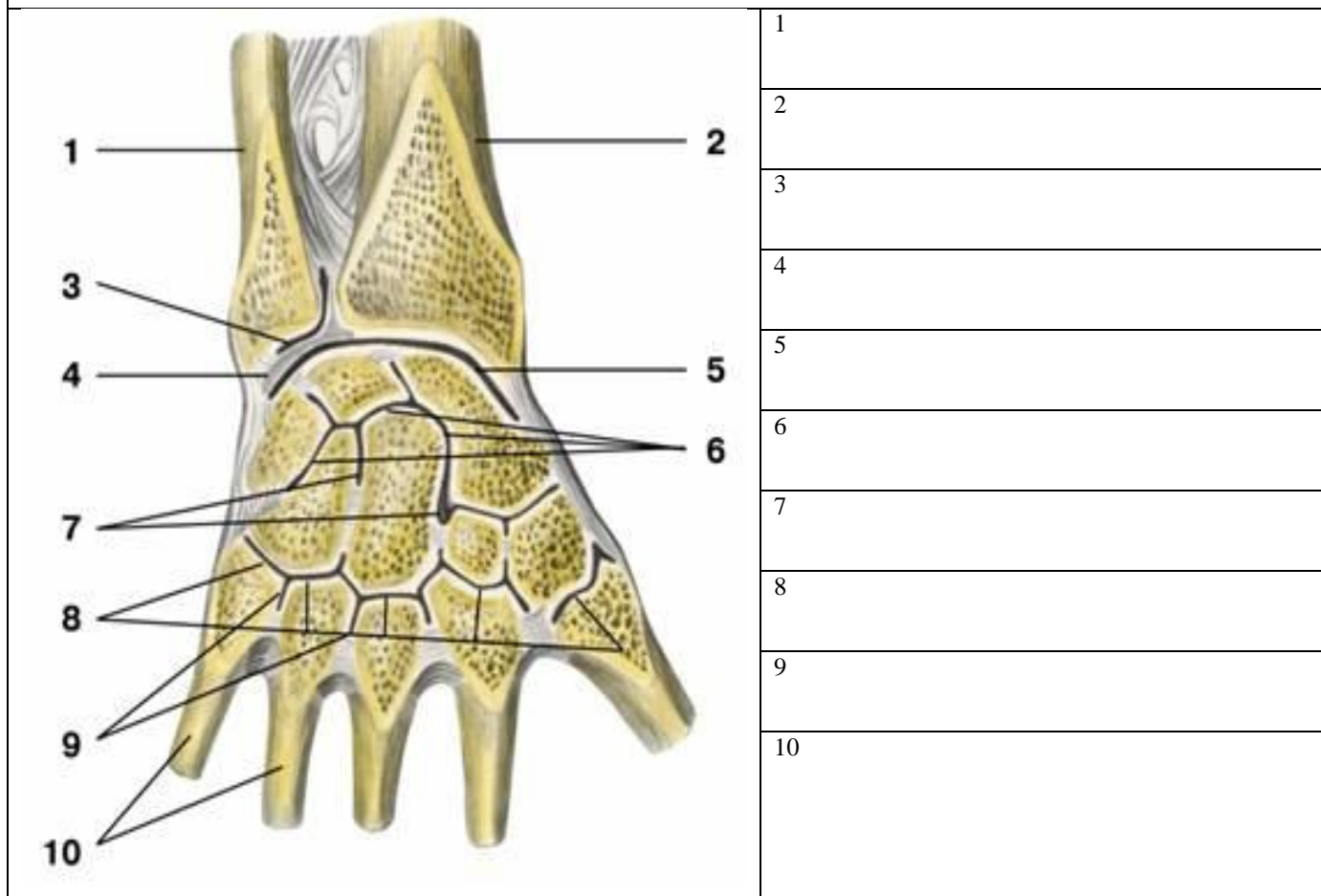
8. Какие анатомические образования принимают участие в образовании пястного - фалангового сустава

СДЕЛАЙТЕ ОБОЗНАЧЕНИЯ К РИСУНКАМ:

ПЛЕЧЕВОЙ СУСТАВ	
	1
	2
	3
	4
	5
	6

ЛОКТЕВОЙ СУСТАВ, ВНУТРЕННЕ СТРОЕНИЕ	
	1
	2
	3
	4
	5
	6
	7

ЛУЧЕЗАПЯСТНЫЙ СУСТАВ



Основная литература:

п/№	Наименование	Автор (ы)	Год ,место издания
1	2	3	4
1.	Анатомия человека. Учебник в 3-х томах.	М.Р. Сапин , Г.Л. Билич	Москва ,издательская группа «ГЭОТАР-Медиа»,2014.
2.	Анатомия человека. Учебник в 3-х томах	М.Р. Сапин, Г.Л. Билич	Москва, издательская группа «ГЭОТАР-Медиа», 2009
3.	Анатомия человека	Привес М.Г., Лысенков Н.К., Бушкович В.И.	СПб,2010
4.	Атлас анатомии человека . Т. 1-4	Синельников Р.Д.	М.: Медицина, 207-2010.
5.	Атлас нормальной анатомии человека. В 2-х томах	М.Р. Сапин, Д.Б. Никитюк , Э.В. Швецов	Издание 3-е. Москва, «МЕДпресс-информ»,2009
6.	Атлас нормальной анатомии человека	М.Р. Сапин, Д.Б. Никитюк, Э.В. Швецов	4-е издание . Москва. «МЕДпресс-информ»,2009
7.	Атлас анатомии человека: в 4 т.	Синельников Р.Д.	М.: Новая волна : Издатель Умеренков, 2010. -248 с.: ил.
8.	Анатомия человека : учебник	Под ред. Л.Л. Колесникова	М. : ГЭОТАР-Медиа, 2010.- 816 с

Дополнительная литература

п/№	Наименование	Автор (ы)	Год, место издания
1	2	3	4
1.	Нормальная анатомия человека. В 2т.	Гайваронский И.В.	Изд. 3,перераб. И доп. –СПб.: СпецЛит, 2013.
2.	Анатомия человека:	М.Г. Привес, Н.К. Лысенков, В.И. Бушкович.	Изд. 12-е , перераб. И доп. – СПб.: Изд. Дом С- ПбМАПО,2012.-720С
3.	Атлас анатомии человека	Неттер Ф.	М.: ГЭОТАР-Медиа,2010
4.	Анатомия человека	М.Г. Привес, Н.К. Лысенков, В.И. Бушкович	Изд-во «Медицина»,2009
5.	Анатомия человека в 2-х томах	М.Р. Сапин	Изд-во «Медицина»,1993
6.	Лекции по анатомии человека: учеб. пособие	Л.Е. Этинген	М.: МИА,2007
7.	Лекции по функциональной анатомии человека.	Жданов Д.А.	М.: Медицина,1979 - 315 с.
8.	Контрольные карты по анатомии человека	Сапин М.Р., Волкова Л.И.	Москва,1976
9.	Атлас анатомии человека: в 4 т : учеб. Пособие.:	Р.Д. Синельников, Я.Р. Синельников	М.:Медицина,1990
10.	Учебное пособие : Остеология 2005	И.В. Гайваронский , Г.И. Ничипорук и др.	Санкт-Петербург. «ЭЛБИ-СПб»,2012
11.	Учебное пособие : Анатомия	И.В. Гайваронский , Г.И. Ничипорук и	Санкт-Петербург. «ЭЛБИ-СПб»,2012

	дыхательной системы	др.	
12.	Учебное пособие: Ангиология	И.В. Гайваронский , Г.И. Ничипорук и др.	Санкт-Петербург. «ЭЛБИ-СПб»,2012
13.	Учебное пособие: Синдесмология	И.В. Гайваронский , Г.И. Ничипорук и др.	Санкт-Петербург. «ЭЛБИ-СПб»,2012
14.	Учебное пособие : Неврология	И.В. Гайваронский , Г.И. Ничипорук и др.	Санкт-Петербург. «ЭЛБИ-СПб»,2012
15.	Учебное пособие: Миология	И.В. Гайваронский , Г.И. Ничипорук и др.	Санкт-Петербург. «ЭЛБИ-СПб»,2012
16.	Учебное пособие: Анатомия соединений костей	И.В. Гайваронский , Г.И. Ничипорук и др.	Санкт-Петербург. «ЭЛБИ-СПб»,2012
17.	Учебное пособие :Спланхнология	И.В. Гайваронский , Г.И. Ничипорук и др.	Санкт-Петербург. «ЭЛБИ-СПб»,2012
18.	Функциональная и клиническая анатомия черепа. Учебное пособие для студентов медицинских вузов.	А.И. Краюшкин, С.В. Дмитриенко, Л.И. Александрова и др.	Волгоград,2009

Перечень ресурсов информационно-телекоммуникационной сети "Интернет", необходимых для освоения дисциплины

Справочные материалы, электронные библиотеки и журналы:

- wikipedia.org
- anatomy.tj
- [http://anatomy-atlas .ru/](http://anatomy-atlas.ru/)
- [http://www .anatomcom.ru/](http://www.anatomcom.ru/)
- <http://www.mednik.com.ua>
- ЭБС "Консультант студента" www.studmedlib.ru
- ЭБС "BookUP" books-up.ru
- Электронная информационно-образовательная система "Анатомия человека. Анатомия МГМСУ".
www.anatomia.ru
- [MedExplorer](http://medexplorer.com), [MedHunt](http://medhunt.com), [PubMed](http://pubmed.com).
- <http://elibrary.ru>

Научные российские журналы по анатомии человека:

- **МОРФОЛОГИЯ (АРХИВ АНАТОМИИ, ГИСТОЛОГИИ И ЭМБРИОЛОГИИ)**
- **МОРФОЛОГИЧЕСКИЕ ВЕДОМОСТИ**
- **КЛИНИЧЕСКАЯ И ЭКСПЕРИМЕНТАЛЬНАЯ МОРФОЛОГИЯ**
- **ЖУРНАЛ АНАТОМИИ И ГИСТОПАТОЛОГИИ**