

Кафедра анатомии человека
с топографической анатомией и оперативной хирургией

**СБОРНИК
МЕТОДИЧЕСКИХ ПОСОБИЙ ПО АНАТОМИИ
к практическим занятиям и к внеаудиторной самостоятельной
работе для студентов
2 курса медико-профилактического факультета
в 3 семестре**

обучающихся по основной профессиональной образовательной программе высшего образования -
программе специалитета по специальности 32.05.01 Медико-профилактическое дело
утвержденной 31.08.2020 г

ЧАСТЬ 1

ФИО студента

группа и факультет

Владикавказ

Методические пособия по анатомии к практическим занятиям и к внеаудиторной самостоятельной работе для студентов 2 курса медико-профилактического факультета в 3 семестре разработаны сотрудниками кафедры анатомии человека ФГБОУ ВО СОГМА Министерства здравоохранения Российской Федерации

Составители: зав. каф., доцент Тотоева О.Н.
доцент, к.м.н., Туаева З.С.
доцент, к.м.н., Бураева З.С.

Рецензенты:

1. Зав. каф. биологии и гистологии ФГБОУ ВО СОГМА Министерства здравоохранения Российской Федерации проф., д.м.н. **Бибаева Л.В.**
2. Доцент каф. норм. и патол. анатомии и физиологии ФГБОУ ВО ГГАУ **Б.Д.Гусова**

Утверждено на заседании ЦКУМС ФГБОУ ВО СОГМА
Министерства здравоохранения Российской Федерации

3-й семестр

Наименование темы	
1	Структурно-функциональные элементы нервной системы. Нейрон, нейроглия. Топография белого и серого вещества головного мозга на фронтальных, горизонтальных и сагиттальных разрезах, проведенных на разных уровнях.
2	Оболочки спинного и головного мозга (твердая, паутинная, мягкая). Препарирование.
3	Проводящие пути центральной нервной системы (спинного и головного мозга).
4	Проводящие пути центральной нервной системы (спинного и головного мозга).
5	ИТОГОВОЕ ЗАНЯТИЕ ПО ТЕМЕ «ЦЕНТРАЛЬНАЯ НЕРВНАЯ СИСТЕМА».
6	Анатомия и топография обонятельного (I), зрительного (II), глазодвигательного (III), блокового (IV) и отводящего (VI) нервов и их ветвей. Анатомия и топография добавочного (XI) и подъязычного (XII) нервов и их ветвей. Препарирование. Анатомия и топография тройничного (V) нерва.
7	Анатомия и топография лицевого (VII) нерва и его ветвей. Анатомия и топография преддверно-улиткового (VIII) и языкоглоточного (IX) нервов и их ветвей. Анатомия и топография блуждающего (X) нерва и его ветвей. Закономерности связей черепных нервов с вегетативной нервной системой. Черепные нервы, имеющие в своем составе волокна парасимпатической части нервной системы. Вегетативные (парасимпатические) волокна в составе глазодвигательного, лицевого, языкоглоточного и блуждающего нервов, их происхождение, ядра в стволовой части мозга.
8	Органы чувств. Кожа. Орган вкуса. Орган обоняния. Анатомия и топография органа зрения. Глазное яблоко. Вспомогательный аппарат глаза. Анатомия и топография преддверно-улиткового органа. Наружное и среднее ухо. Анатомия и топография внутреннего уха. Препарирование.
9	ИТОГОВОЕ ЗАНЯТИЕ ПО ТЕМЕ «ЧЕРЕПНЫЕ НЕРВЫ И ОРГАНЫ ЧУВСТВ».
10	Общая анатомия и топография спинномозговых нервов. Анатомия и топография задних ветвей шейных, грудных, поясничных, крестцовых и копчикового нервов. Передние ветви спинномозговых нервов, их участие в образовании шейного, плечевого, поясничного, крестцового, копчикового сплетений. Анатомия и топография шейного сплетения.
11	Анатомия и топография плечевого сплетения (короткие и длинные ветви). Закономерности иннервации отдельных групп мышц плеча, предплечья, кисти, областей кожи верхней конечности. Топографо-анатомические взаимоотношения нервов и кровеносных сосудов верхней конечности (в подмышечной полости, в области плеча, предплечья и кисти). Препарирование.
12	Межреберные нервы. Анатомия и топография поясничного сплетения. Анатомия и топография крестцового сплетения. Анатомия и топография полового и копчикового сплетений. Препарирование.
13	Вегетативная (автономная) нервная система. Вегетативная иннервация органов.
14	ИТОГОВОЕ ЗАНЯТИЕ ПО ТЕМЕ «СПИННОМОЗГОВЫЕ НЕРВЫ. АНАТОМО-ТОПОГРАФИЧЕСКИЕ ВЗАИМООТНОШЕНИЯ СОСУДОВ И НЕРВОВ ТУЛОВИЩА, ГОЛОВЫ, ШЕИ И КОНЕЧНОСТЕЙ».
15	ИТОГОВОЕ ЗАНЯТИЕ ПО ПРАКТИЧЕСКИМ НАВЫКАМ.

Методические рекомендации к практическому занятию по теме: «Анатомия и топография спинного мозга и его оболочек. Образование спинномозговых нервов».

Знание анатомии спинного мозга, его развития являются фундаментальными понятиями для рассмотрения строения ЦНС и ее функции в целом, ее интегрирующей функции в деятельности всего организма человека. Для врача очень важно знать топографические взаимоотношения сегментов спинного мозга с позвоночным столбом (скелетотопия сегментов). Знание этого раздела необходимо при изучении соответствующих разделов в курсе терапии, хирургии, неврологии, травматологии и других клинических дисциплин.

I. Цели:

<u>Студент должен знать:</u>	<ol style="list-style-type: none"> 1. Развитие спинного мозга. 2. Топография спинного мозга, границы. 3. Внешнее строение спинного мозга. 4. Фиксирующий аппарат спинного мозга. 5. Образование спинномозгового нерва. 6. Образование конского хвоста. 7. Строение спинномозговых сегментов. 8. Сегментарный и надсегментарный аппарат спинного мозга. 9. Мозговой конус и концевая нить. 10. Белое вещество спинного мозга. 11. Серое вещество спинного мозга. 12. Ядра заднего, переднего и бокового рогов спинного мозга. 13. Оболочки спинного мозга 14. Межоболочечное пространство спинного мозга 15. Отличия оболочек спинного и головного мозга. 16. Кровоснабжение спинного мозга. 17. Возрастные изменения спинного мозга. 18. Принцип образования афферентных проводящих путей: сознательные пути проприоцептивной, экстрацептивной чувствительности, бессознательные пути проприоцептивности, их топографию; 19. Топографию нисходящих путей в канатиках спинного мозга;
<u>Студент должен уметь:</u>	<ol style="list-style-type: none"> 1. Правильно называть и показывать белое и серое вещество спинного мозга, основание ядра серого вещества, строение белого вещества спинного мозга, основные проводящие пути заднего, бокового и среднего канатиков спинного мозга. 2. Объяснять процесс формирования «конского хвоста». 3. Правильно называть и показывать детали внешнего строения спинного мозга и его фиксирующего аппарата. 4. Правильно называть и показывать оболочки и межоболочечные пространства спинного мозга. 5. Объяснять формирование артериальных и венозных анастомозов спинного мозга, их значение.
<u>Студент должен владеть:</u>	<ol style="list-style-type: none"> 1. Медико-анатомическим понятийным аппаратом; 2. Анатомическими знаниями для понимания патологии, диагностики и лечения. 3. Простейшими медицинскими инструментами – скальпелем и пинцетом. 4. Техникou препарирования спинного мозга (под контролем преподавателя)

II. Необходимый уровень знаний:

а) из смежных дисциплин:

1. Филогенез нервной ткани.
2. Филогенез спинного мозга.
3. Гистологическое строение спинного мозга.

б) из предшествующих тем:

1. Строение позвоночного столба.
2. Кровоснабжение спинного мозга (подключичная артерия, ветви нисходящей части аорты).

в) из текущего занятия:

1. Развитие спинного мозга
2. Топография спинного мозга.
3. Внешнее строение спинного мозга.
4. Внутреннее строение спинного мозга.
5. Сегментарный и надсегментарный аппарат спинного мозга.
6. Фиксирующий аппарат спинного мозга.
7. Оболочки спинного мозга.
8. Возрастные особенности спинного мозга.
9. Кровоснабжение спинного мозга, анастомозы.

III. Объект изучения: Спинной мозг. Мозговой конус, концевая нить, шейное и поясничное утолщение. Вентральные (передние), дорзальные (задние) корешки спинномозговых нервов, спинномозговые узлы, нервы. Белое и серое вещество (столбы и канатики), сегмент спинного мозга, схема трехчленной рефлекторной дуги. Твердая, паутинная и мягкая оболочки спинного мозга и межоболочечные пространства.

IV. Информационная часть:

Спинной мозг - длинный, цилиндрической формы, уплощенный спереди назад тяж. Спинной мозг располагается в позвоночном канале и на уровне нижнего края большого затылочного отверстия переходит в головной мозг. В этом месте из спинного мозга (верхняя его граница) выходят корешки, образующие правый и левый спинномозговые нервы. Нижняя граница спинного мозга соответствует уровню I—II поясничных позвонков. Ниже этого уровня верхушка мозгового конуса спинного мозга продолжается в тонкую концевую (терминальную) нить. **Концевая нить** - рудимент каудального конца спинного мозга, окружена корешками поясничных и крестцовых спинномозговых нервов и вместе с ними находится в слепо заканчивающемся мешке, образованном твердой оболочкой спинного мозга. Ниже уровня II крестцового позвонка концевая нить является продолжением всех трех оболочек спинного мозга. Заканчивается она на уровне тела II копчикового позвонка, срастаясь с его надкостницей. В шейном и пояснично-крестцовом отделах спинного мозга обнаруживаются два заметных утолщения - **шейное утолщение** и **пояснично-крестцовое утолщение**, из них осуществляется иннервация соответственно верхних и нижних конечностей. В нижних отделах спинной мозг постепенно суживается и образует **мозговой конус**.

На передней поверхности спинного мозга располагается **передняя срединная щель, на задней поверхности - задняя срединная борозда**. На передней поверхности спинного мозга, с каждой стороны от передней щели, проходит **передняя латеральная борозда**. Она является местом выхода из спинного мозга передних (двигательных) корешков спинномозговых нервов и границей на поверхности спинного мозга между передним и боковым канатиками. На задней поверхности на каждой половине спинного мозга имеется **задняя латеральная борозда** — место проникновения в спинной мозг задних чувствительных корешков спинномозговых нервов. Эта борозда служит границей между боковым и задним канатиками.

Передний корешок состоит из отростков двигательных (моторных) нервных клеток, расположенных в переднем роге серого вещества спинного мозга. Задний корешок чувствительный, представлен совокупностью проникающих в спинной мозг центральных отростков псевдоуниполярных клеток, тела которых образуют **спинномозговой узел**, лежащий в позвоночном канале у места соединения заднего корешка с передним. На всем протяжении спинного мозга с каждой его стороны отходит 31 — 33 пары корешков. Передний и задний корешки у внутреннего края межпозвоночного отверстия сближаются, сливаются друг с другом и образуют **спинномозговой нерв**. Из корешков образуется 31—33 пары спинномозговых нервов. Участок спинного мозга, соответствующий двум парам корешков (два передних и два задних), называют **сегментом**. Соответственно 31—33 парам спинномозговых нервов у спинного мозга выделяют 31—33 сегмента: 8 шейных, 12 грудных, 5 поясничных, 5 крестцовых и 1—3 копчиковых сегмента. Каждому сегменту спинного мозга соответствует определенный участок тела, получающий иннервацию от данного сегмента.

Спинной мозг состоит из белого и серого вещества, имеющего на поперечном срезе вид буквы Н или бабочки. В сером веществе спинного мозга имеется **центральный канал**, который содержит спинномозговую, или цереброспинальную, жидкость. **Серое вещество** на протяжении спинного мозга справа и слева от центрального канала образует симметричные **серые столбы**. Кпереди и кзади от центрального канала спинного мозга эти столбы соединяются друг с другом **передней и задней серых спаек**. В каждом столбе серого вещества различают переднюю его часть — **передний столб**, и заднюю часть — **задний столб**. На уровне нижнего шейного, всех грудных и двух верхних поясничных сегментов спинного мозга серое вещество с каждой стороны образует боковое выпячивание — **боковой столб**. В других отделах спинного мозга (выше VIII шейного и ниже II поясничного сегментов) боковые столбы отсутствуют. На поперечном срезе спинного мозга столбы серого вещества с каждой стороны имеют вид рогов: **передний, задний и боковой**.

В передних рогах расположены крупные нервные корешковые клетки — двигательные (эфферентные) нейроны. Эти нейроны образуют 5 ядер: два латеральных (передне- и заднелатеральное) два медиальных (передне- и заднемедиальное) и центральное ядро. **Задние рога спинного мозга** представлены преимущественно более мелкими клетками. В составе задних, или чувствительных, корешков находятся центральные отростки псевдоуниполярных клеток, расположенных в спинномозговых (чувствительных) узлах.

Серое вещество задних рогов спинного мозга неоднородно. Основная масса нервных клеток заднего рога образует **собственное его ядро**. В белом веществе выделяют пограничную и губчатая зоны. Еще более кпереди выделяется **студенистое вещество**. Направляясь от задних рогов серого вещества к передним рогам, отростки этих клеток каемку белого вещества - **передние, латеральные и задние собственные пучки**

В медиальной части основания бокового рога заметно хорошо очерченное прослойкой белого вещества **грудное ядро** - тянется вдоль всего заднего столба серого вещества в виде клеточного тяжа (ядро Кларка).

Промежуточная зона серого вещества спинного мозга расположена между передним и задним рогами. В боковых рогах находятся центры симпатической части вегетативной нервной системы **латерального промежуточного (серого) вещества**.

В промежуточной зоне расположено **центральное промежуточное (серое) вещество**. На уровне шейных сегментов спинного мозга между передним и задним рогами в белом веществе расположена **ретикулярная формация**, она имеет вид тонких переключателей серого вещества, пересекающихся в различных направлениях.

Серое вещество спинного мозга с задними и передними корешками спинномозговых нервов и собственными пучками белого вещества, окаймляющими серое вещество, образуют **собственный, или сегментарный, аппарат**

спинного мозга. Основное назначение сегментарного аппарата как филогенетически наиболее старой части спинного мозга — осуществление врожденных (безусловных) реакций (рефлексов) в ответ на раздражение (внутреннее или внешнее).

Белое вещество располагается кнаружи от серого вещества, разделяется бороздами на симметрично расположенные справа и слева три канатика: **передний, задний и боковой**.

В канатиках спинного мозга определяются три системы пучков (тракты, или проводящие пути) спинного мозга:

- 1) *короткие пучки ассоциативных волокон*, связывающие сегменты спинного мозга, расположенные на различных уровнях;
- 2) *восходящие* (афферентные, чувствительные) *пучки*, направляющиеся к центрам большого мозга и мозжечка;
- 3) *нисходящие* (эфферентные, двигательные) *пучки*, идущие от головного мозга к клеткам передних рогов спинного мозга.

Две последние системы пучков образуют новый (в отличие от филогенетически более старого сегментарного аппарата) *над-сегментарный проводниковый аппарат* двусторонних связей спинного и головного мозга. В белом веществе передних канатиков находятся преимущественно нисходящие проводящие пути, в боковых канатиках — и восходящие, и нисходящие проводящие пути, в задних канатиках располагаются восходящие проводящие пути.

Передний канатик включает следующие проводящие пути:

1. Передний корково-спинномозговой (пирамидный) путь
2. Ретикулярно-спинномозговой путь
3. Передний спинно-таламический путь
4. Покрышечно-спинномозговой путь
5. Задний продольный пучок
6. Преддверно-спинномозговой путь

Боковой канатик содержит следующие проводящие пути:

1. Задний спинно-мозжечковый путь.
2. Передний спинно-мозжечковый путь.
3. Латеральный спинно-таламический путь.

К нисходящим системам волокон бокового канатика относятся латеральный корково-спинномозговой (пирамидный) и красноядерно-спинномозговой (экстрапирамидный) проводящие пути, а также спинно-покрышечный, оливо-спинномозговой и т.д.

Задний канатик на уровне шейных и верхних грудных сегментов спинного мозга делится на два пучка - тонкий пучок (*пучок Голля*) и клиновидный пучок (*пучок Бурдаха*),

ВОЗРАСТНЫЕ ОСОБЕННОСТИ СПИННОГО МОЗГА: Спинной мозг новорожденного имеет длину 14 см (13,6—14,8 см). Нижняя граница мозга находится на уровне нижнего края II поясничного позвонка. К двум годам длина спинного мозга достигает 20 см, а к 10 годам по сравнению с периодом новорожденности удваивается. Наиболее быстро растут грудные сегменты спинного мозга. Масса спинного мозга новорожденного — около 5,5 г, у детей 1 года — 10 г. К 3 годам масса спинного мозга превышает 13 г, а в 7 лет равна примерно 19 г.

На поперечном срезе вид спинного мозга такой же, как у взрослого человека. У новорожденного шейное и поясничное утолщение выражены хорошо, центральный канал шире, чем у взрослого. Уменьшение просвета центрального канала происходит главным образом в течение 1—2 лет, а также в более поздние возрастные периоды, когда увеличивается масса серого и белого вещества. Объем белого вещества возрастает быстрее, особенно за счет собственных пучков сегментарного аппарата, который формируется раньше, чем проводящие пути, соединяющие спинной мозг с головным.

Спинной мозг окружен тремя оболочками мезенхимного происхождения. Наружная — твердая оболочка спинного мозга. За ней лежит средняя — паутинная оболочка, которая отделена от предыдущей субдуральным пространством. Непосредственно к спинному мозгу прилежит внутренняя мягкая оболочка спинного мозга. Внутренняя оболочка отделена от паутинной субарахноидальным пространством.

Кровеносные сосуды спинного мозга. К спинному мозгу подходят ветви от позвоночной артерии (из подключичной артерии), глубокой шейной артерии (из реберно-шейного ствола), а также от задних межреберных поясничных и латеральных крестцовых артерий. К нему прилежат три длинных продольных артериальных сосуда: передняя и две задние спинномозговые артерии. *Передняя спинномозговая артерия* (непарная) примыкает к передней продольной щели спинного мозга. Она образуется из двух аналогичных по названию артерий (ветвей правой и левой позвоночных артерий) в верхних отделах спинного мозга. *Задняя спинномозговая артерия* парная. Эти 3 артерии продолжают до нижнего конца спинного мозга. Передняя и две задние спинномозговые артерии соединяются между собой на поверхности спинного мозга многочисленными анастомозами и с ветвями межреберных, поясничных и латеральных крестцовых артерий, проникающих в позвоночный канал через межпозвоночные отверстия и посылающих в вещество мозга тонкие ветви. *Вены* спинного мозга впадают во внутреннее позвоночное венозное пространство.

Рентгеноанатомия. Изображение стенок позвоночного канала, стенок каналов нервных корешков и спинного мозга с его оболочками, а также ряда межпозвоночных связок получают с помощью КТ. На томограммах дифференцируются тела позвонков, их отростки, межпозвоночные суставы, боковые углубления позвоночного канала, в которых находятся передние и задние корешки нервов. Дополнительные возможности открывает МРТ, поскольку она позволяет непосредственно изучать структуру межпозвоночного диска и получать изображение вещества спинного мозга во всех проекциях. Стала возможной также трехмерная реконструкция лучевых изображений позвоночного столба.

С целью контрастирования субарахноидального, субдурального и эпидурального пространств в них вводят рентгеноконтрастное вещество, после чего выполняют рентгенографию или КТ. Такая комбинация, особенно сочетание томографии и миелографии (контрастирование субарахноидального пространства), обеспечивает детальное

рассмотрение поверхности спинного мозга с измерением его диаметра в разных отделах, объема и конфигурации дурального мешка, нервных корешков, уходящих в оболочечных футлярах в межпозвоночные отверстия.

V. Практическая работа:

Задание №1. Изучите положение спинного мозга в позвоночном канале и его оболочки. На препарате спинного мозга во вскрытом позвоночном канале найдите спинной мозг, покрытый твердой мозговой оболочкой. Отметьте, что она не сращена с надкостницей позвоночного канала, а между ними имеется пространство, заполненное жировой клетчаткой с проходящими в ней венозными сплетениями (эпидуральное пространство). Отметьте уровень начала и конца спинного мозга и места отхождения спинномозговых нервов. Для этой цели используйте также скелет. Через разрез твердой мозговой оболочки, проведенный вдоль спинного мозга, рассмотрите паутинную оболочку и пространство между ними (субдуральное пространство). В месте разреза паутинной оболочки изучите подпаутинное пространство и расположенные по бокам зубцы зубчатой связки. Сосудистая (мягкая) мозговая оболочка видна на поверхности спинного мозга.

Задание № 2. Изучите внешнее строение мозга на препарате изолированного спинного мозга в оболочках. Рассматривая препарат, найдите шейное и поясничное утолщения, мозговой конус и концевую нить на нижнем конце спинного мозга, на передней поверхности - переднюю продольную щель, на задней - заднюю продольную борозду и места выхода передних и задних корешков спинномозговых нервов. Следует обратить внимание на направление хода корешков спинномозговых нервов - горизонтальное в шейном отделе, наклонное в грудном, а затем в поясничном и крестцовом отделах почти вертикальное, образование «конского хвоста».

Задание № 3. Изучите детали внутреннего строения. Острым скальпелем или бритвой делается поперечный разрез спинного мозга и рассматривается положение белого и серого вещества. На препарате и таблице найдите передний, боковой и задний рога спинного мозга, отмечая функциональное значение нейронов, располагающихся в них; передний, боковой и задний канатики белого вещества, подчеркивая при этом, что в них в совершенно определенных местах лежат пучки проводящих путей. Рассматривая корешки спинномозговых нервов, спинномозговой узел и нерв, отметьте положение чувствительного нейрона (узел), кондукторного (задний рог) и двигательного (передний рог) нейронов. Рекомендуется зарисовать поперечный разрез спинного мозга с местами отхождения корешков спинномозговых нервов, спинномозговыми узлами и нервами с обозначением рефлекторной дуги. Важно подчеркнуть сегментарность строения спинного мозга и перечислить детали, входящие в состав нервного сегмента. Для самоконтроля необходимо пользоваться рисунками из атласа анатомии человека, тестами II уровня и эталонами ответов к ним. На занятии неясные вопросы разрешает преподаватель.

VI. Контрольные вопросы:

1. Какие борозды и щели видны на поверхности спинного мозга? Какие части спинного мозга они разделяют?
2. Дайте определение сегмента спинного мозга.
3. Из чего построены корешки спинномозговых нервов?
4. Какие ядра выделяют в передних, задних и боковых рогах спинного мозга?
5. Какие проводящие пути проходят в передних, задних и боковых канатиках спинного мозга?
6. Назовите оболочки спинного мозга и пространства между этими оболочками. Что находится в этих пространствах?
7. Какие анатомические образования предохраняют (защищают) спинной мозг от толчков и сотрясений?

VII. Учебные задачи:

Задача № 1.

Человек погиб в результате автомобильной катастрофы. На вскрытии выявлено повреждение вещества спинного мозга на уровне третьего и четвертого шейных сегментов. Было высказано предположение, что одной из основных причин быстрого смертельного исхода явилась дыхательная недостаточность. Дайте анатомическое обоснование высказанного предположения.

Ответ:

В передних столбах серого вещества спинного мозга, на уровне 3-4-го шейных сегментов, располагается группа мотонейронов, аксоны которых иннервируют диафрагму. Они последовательно достигают мышцы в составе передних ветвей соответствующих шейных спинномозговых нервов, шейного сплетения и диафрагмальных нервов как ветвей правого и левого сплетения. Повреждение этих сегментов спинного мозга ведет, в частности, к параличу диафрагмы, а значит, и к выраженной дыхательной недостаточности.

Задача № 2.

Чтобы взять спинномозговую жидкость для исследования врач должен сделать пункцию подпаутинного пространства спинного мозга. Между какими позвонками надо ввести иглу, чтобы не повредить спинной мозг?

Ответ:

Учитывая тот факт, что спинной мозг заканчивается на уровне II поясничного позвонка, введение пункционной иглы с минимальным риском травматизации вещества спинного мозга производится ниже этого уровня между III и IV поясничными позвонками.

Задача № 3.

Больной П., 68-ми лет, попал в инфекционное отделение с менингеальными симптомами после укуса клеща. Для подтверждения диагноза была проведена спинномозговая пункция между III-IV поясничными позвонками. Какие анатомические образования пройдет пункционная игла до того, как появится liquor?

Ответ:

При детальном рассмотрении послойного строения данной области пункционная игла будет проходить последовательно через следующие структуры и анатомические образования: кожа, подкожно-жировая клетчатка, поверхностная фасция, надостистая связка, межостистая связка, желтая связка, эпидуральное пространство (заполнено клетчаткой, в котором расположено внутреннее позвоночное венозное сплетение), твердая оболочка спинного мозга, субдуральное пространство, паутинная оболочка спинного мозга, подпаутинное пространство.

VIII. Контрольные тесты:

1. Укажите, у каких отделов спинного мозга имеются утолщения:
 1. шейный (cervicalis)
 2. грудной (thoracicus)
 3. пояснично-крестцовый (lumbosacralis)
 4. копчиковый (coccygeus)
2. Укажите уровни расположения крестцовых и копчикового сегментов в позвоночном канале:
 1. уровень тел X-XI-го грудных позвонков
 2. уровень I-го поясничного позвонка
 3. уровень тела XII-го грудного позвонка
 4. уровень I-го крестцового позвонка
3. Укажите анатомические образования спинного мозга, которые являются остатками полости нервной трубки:
 1. терминальная нить (filum terminale)
 2. терминальный желудочек (ventriculus terminalis)
 3. центральный канал (canalis centralis)
 4. подпаутинное пространство (cavitas subarachnoidalis)
4. Укажите ядра, имеющиеся в составе передних рогов спинного мозга:
 1. промежуточно-латеральное ядро (nucleus intermediolateralis)
 2. грудное ядро (nucleus thoracicus)
 3. передне-медиальные ядра
 4. передне-латеральные ядра
5. Укажите ядра, имеющиеся в составе задних рогов спинного мозга:
 1. грудное ядро (nucleus thoracicus)
 2. собственные ядра (nuclei proprii)
 3. промежуточно-медиальное ядро (nucleus intermediomedialis)
 4. промежуточно-латеральное ядро (nucleus intermediolateralis)
6. Укажите сегменты спинного мозга, где имеется боковой рог:
 1. II-IV шейные (cervicales)
 2. грудные (thoracicae)
 3. II-IV крестцовые (sacrales)
 4. копчиковый (coccygeus)
7. Укажите, на уровне какого позвонка оканчивается коническое заострение спинного мозга у взрослых:
 1. уровень X грудного
 2. уровень XII грудного
 3. уровень II поясничного
 4. уровень II крестцового
8. Укажите, на уровне какого позвонка оканчивается коническое заострение спинного мозга у новорожденных:
 1. уровень XII грудного
 2. уровень II поясничного
 3. уровень III поясничного
 4. уровень II крестцового
9. Укажите, что находится в эпидуральном пространстве спинного мозга:
 1. спинномозговая жидкость (liquor cerebrospinalis)
 2. венозные сплетения (plexus venosi vertebrales interni)
 3. жировая клетчатка
 4. хрящ
10. Укажите расположение зубчатой связки (lig. denticulatum):
 1. между передними и задними корешками спинного мозга
 2. между паутинной и мягкой оболочками спинного мозга
 3. в подпаутинном пространстве
 4. в субдуральном пространстве

Ответы:

1	2	3	4	5	6	7	8	9	10
1,3	3	2,3	3,4	1,2,3	2,3	2	3	2,3	1,2,3

IX. Анатомическая терминология:

<i>Латинское название</i>	<i>Русское название</i>
Plexus choroideus ventriculi tertii	Сосудистое сплетение III желудочка
Plexus choroideus ventriculi lateralis	Сосудистое сплетение бокового желудочка
Glomus choroideum	Сосудистый клубок

Pia mater spinalis	Мягкая оболочка спинного мозга
Lig. denticulatum	Зубчатая связка
Septum cervicale intermedium	Промежуточная шейная перегородка
Filum terminate	Терминальная нить
Pars duralis	Твердооболочечная часть
Pars pialis	Мягкооболочечная часть
Medulla spinalis	Спинной мозг
Morphologia externa	Внешнее строение
Intumescencia cervicalis	Шейное утолщение
Intumescencia lumbosacralis	Пояснично-крестцовое утолщение
Conus medullaris	Мозговой конус
Pars spinalis fili terminalis	Спинномозговая часть терминальной нити
Ventriculus terminalis	Терминальный желудочек
Fissura mediana anterior	Передняя срединная щель
Sulcus medianus posterior	Задняя срединная борозда
Septum medianum posterius	Задняя срединная перегородка
Sulcus anterolateralis	Передняя латеральная борозда
Sulcus posterolateralis	Задняя латеральная борозда
Sulcus intermedius posterior	Задняя промежуточная борозда
Funiculi medullae spinalis	Канатики спинного мозга
Pars cervicalis;	Шейная часть;
Segmenta cervicalia [1—8]	шейные сегменты [1—8]
Pars thoracica;	Грудная часть;
Segmenta thoracica [1 — 12]	грудные сегменты [1—12]
Pars lumbalis;	Поясничная часть;
Segmenta lumbalia [1—5]	поясничные сегменты [1—5]
Pars sacralis;	Крестцовая часть;
Segmenta sacralia [1-5]	крестцовые сегменты [1—5]
Pars coccygea;	Копчиковая часть;
Segmenta coccygea [1—3]	копчиковые сегменты [1—3]
Morphologia interna	Внутреннее строение
Canalis centralis	Центральный канал
Substantia grisea	Серое вещество
Cornu anterius	Передний рог
Cornu laterale	Боковой рог
Cornu posterius	Задний рог
Substantia alba	Белое вещество
Substantia gelatinosa centralis	Центральное студенистое вещество
Columnae griseae	Серые столбы
Columna anterior	Передний столб
Cornu anterius	Передний рог
Laminae spinales VII—IX	Спинномозговые пластинки VII-IX
Nucleus anterolateralis	Переднелатеральное ядро
Nucleus anterior	Переднее ядро
Nucleus anteromedialis	Переднемедиальное ядро
Nucleus posterolateralis	Заднелатеральное ядро
Nucleus retroposterolateralis	Заднелатеральное ядро
Nucleus posteromedialis	Заднемедиальное ядро
Nucleus centralis	Центральное ядро
Nucleus nervi accessorii	Ядро добавочного нерва
Nucleus nervi phrenici	Ядро диафрагмального нерва
Columna posterior	Задний столб
Cornu posterius	Задний рог
Apex	Верхушка
Nucleus marginalis;	Краевое ядро;
Lamina spinalis I	спинномозговая пластинка I
Caput	Головка
Substantia gelatinosa;	Студенистое вещество;
Lamina spinalis II	спинномозговая пластинка II
Cervix	Шейка
Nucleus proprius;	Собственное ядро;
Laminae spinales III et IV	спинномозговые пластинки III и IV
Lamina spinalis V	Спинномозговая пластинка V
Basis	Основание

Lamina spinalis VI	Спинномозговая пластинка VI
Substantia visceralis secundaria	Вторичное висцеральное вещество
Nucleus basilaris internus	Внутреннее базиллярное ядро
Nucleus cervicalis lateralis	Латеральное шейное ядро
Nucleus cervicalis medialis	Медиальное шейное ядро
Nucleus posterior funiculi lateralis	Заднее ядро бокового канатика
Columna intermedia	Боковой столб
Lamina spinalis VII	Спинномозговая пластинка VII
Cornu laterale	Боковой рог
Nucleus intermediolateralis	Промежуточно-латеральное ядро
Substantia intermedia centralis	Центральное промежуточное вещество
Nucleus thoracicus posterior;	Заднее грудное ядро;
Nucleus dorsalis	дорсальное ядро
Substantia intermedia lateralis	Латеральное промежуточное вещество
Nucleus intermediomedialis	Промежуточно-медиальное ядро
Nuclei parasympathici sacrales	Крестцовые парасимпатические ядра
Nucleus nervi pudendi	Ядро полового нерва
Formatio reticularis spinalis	Ретикулярная формация спинного мозга
Nucleus medialis anterior	Переднее медиальное ядро
Substantia alba	Белое вещество
Funiculus anterior	Передний канатик
Fasciculus proprius anterior	Передний собственный пучок
Fasciculus sulcomarginalis	Пучок краевой борозды
Tractus corticospinalis anterior	Передний корково-спинномозговой путь
Tractus vestibulospinalis lateralis	Латеральный преддверно-спинномозговой путь
Tractus vestibulospinalis medialis	Медиальный преддверно-спинномозговой путь
Fibrae reticulospinales	Ретикулоспинномозговые волокна
Tractus pontoreticulospinalis	Мосторетикулоспинномозговой путь
Tractus interstitiospinalis	Интерстициоспинномозговой путь
Tractus tectospinalis	Крышеспинномозговой путь
Tractus raphespinalis anterior	Передний шовно-спинномозговой путь
Fibrae olivospinales	Оливоспинномозговые волокна
Tractus spinothalamicus anterior	Передний спиноталамический путь
Funiculus lateralis	Боковой канатик
Fasciculus proprius lateralis	Боковой собственный пучок
Tractus fastigiospinalis	Шатрово-спинномозговой путь
Tractus interpositospinalis	Межпозиционно-спинномозговой путь
Tractus corticospinalis lateralis	Латеральный корково-спинномозговой путь
Tractus rubrospinalis	Красноядерно-спинномозговой путь
Tractus bulboreticulospinalis	Бульборетикуло-спинномозговой путь
Fibrae olivospinales	Оливо-спинномозговые волокна
Tractus spinotectalis	Спинокрышечный путь
Tractus spinothalamicus lateralis	Латеральный спиноталамический путь
Tractus spinocerebellaris anterior	Передний спино мозжечковый путь
Tractus spinocerebellaris posterior	Задний спино мозжечковый путь
Tractus posterolateralis	Заднелатеральный путь
Pars posterior funiculi lateralis	Задняя часть бокового канатика
Tractus spinoolivaris	Спинооливный путь
Tractus spinoreticularis	Спиноретикулярный путь
Tractus caeruleospinalis	Спинномозговой путь голубого пятна
Fibrae hypothalamospinales	Гипоталамо-спинномозговые волокна
Tractus raphespinalis lateralis	Латеральный шовно-спинномозговой путь
Tractus solitariospinalis	Одиночно-спинномозговой путь
Tractus spinocervicalis	Спиношейный путь
Tractus spino vestibularis	Спинопреддверный путь
Tractus trigeminospinalis	Спинномозговой путь тройничного нерва
Funiculus posterior	Задний канатик
Fasciculus proprius posterior	Задний собственный пучок
Fasciculus septomarginalis	Септомаргинальный пучок
Fasciculus interfascicularis;	Межпучковый пучок;
Fasciculus semilunaris	полулунный пучок
Fasciculus gracilis	Тонкий пучок
Fasciculus cuneatus	Клиновидный пучок
Fibrae cuneospinales	Клиновидно-спинальные волокна

Fibrae gracilispinales	Тонкоспинальные волокна
Fibrae spinocuneatae	Волокна клиновидного пучка
Fibrae spinograciles	Волокна тонкого пучка
<i>Structurae centrales medullae spinalis</i>	<i>Центральные структуры спинного мозга</i>
Area spinalis X;	Спинномозговое поле X;
Lamina spinalis X	Спинномозговая пластинка X
Commissura grisea anterior	Передняя серая спайка
Commissura grisea posterior	Задняя серая спайка
Commissura alba anterior	Передняя белая спайка
Commissura alba posterior	Задняя белая спайка
Canalis centralis	Центральный канал
MENINGES	МОЗГОВЫЕ ОБОЛОЧКИ
Dura mater spinalis	Твердая оболочка спинного мозга
Arachnoidea mater spinalis	Паутинная оболочка спинного мозга
<i>Pia mater</i>	<i>Мягкая оболочка</i>
Liquor cerebrospinalis	Спинномозговая жидкость
Spatium subdurale	Субдуральное пространство
Spatium epidurale;	Эпидуральное пространство;
Spatium subarachnoideum;	Подпаутинное пространство;

X. Препараты и учебные пособия: 1) спинной мозг во вскрытом сзади позвоночном канале, 2) спинной мозг в оболочках (твердая мозговая оболочка вскрыта сзади), 3) поперечный разрез спинного мозга. Таблицы: 1) общий вид спинного мозга, 2) поперечный разрез спинного мозга с указанием положения ядер серого вещества и проводящих путей. Скелет, Учебник. Атлас анатомии человека. Тесты и эталоны ответов к ним. Таблицы. Графы.

Методические рекомендации к внеаудиторной самостоятельной работе по теме: **Анатомия и топография спинного мозга и его оболочек. Образование спинномозговых нервов.**

I. Вопросы для проверки исходного уровня:

1. Общее строение позвонка. Формирование позвоночного столба.
2. Развитие спинного мозга. Формирование конского хвоста.
3. Кровоснабжение спинного мозга. Формирование венозных сплетений.
4. Сегмент спинного мозга.
5. Формирование спинно-мозгового нерва.
6. Звенья простой соматической рефлекторной дуги.

II. Целевые задачи:

Студент должен знать:

1. Топографию спинного мозга.
2. Внешнее строение и возрастные особенности спинного мозга.
3. Фиксирующий аппарат спинного мозга.
4. Строение белого вещества спинного мозга.
5. Строение серого вещества спинного мозга.
6. Оболочки и межоболочечные пространства спинного мозга
7. Сегмент спинного мозга, определение.
8. Корешки спинного мозга. Формирование спинно-мозгового нерва, определение области иннервации.

Студент должен уметь:

1. Изобразить и объяснить схему простой соматической рефлекторной дуги, обозначить ее звенья.
2. Показывать на препарате спинной мозг.
3. Называть и показывать на препарате борозды и щели спинного мозга, выходящие из них корешки.
4. Показывать на препарате формирование спинно-мозгового нерва.
5. Называть и показывать на препарате оболочки спинного мозга.
6. Определять на препарате конский хвост и терминальную нить.

III. Задания для самостоятельной работы:

Продолжите фразы:

1. Рефлекс – это _____

2. Рефлекторная дуга состоит из звеньев:

- 1 - _____
- 2 - _____
- 3 - _____
- 4 - _____
- 5 - _____

3. Спинной мозг расположен _____ от уровня _____ до _____ (у мужчин) и _____ (у женщин).

4. В спинном мозге различают _____ утолщение и _____ утолщение; _____ конус и _____ нить.

5. Спинной мозг имеет борозды и щель:

- 1 - _____
- 2 - _____
- 3 - _____ правая и левая.
- 4 - _____ правая и левая.

6. Сегмент спинного мозга – это _____

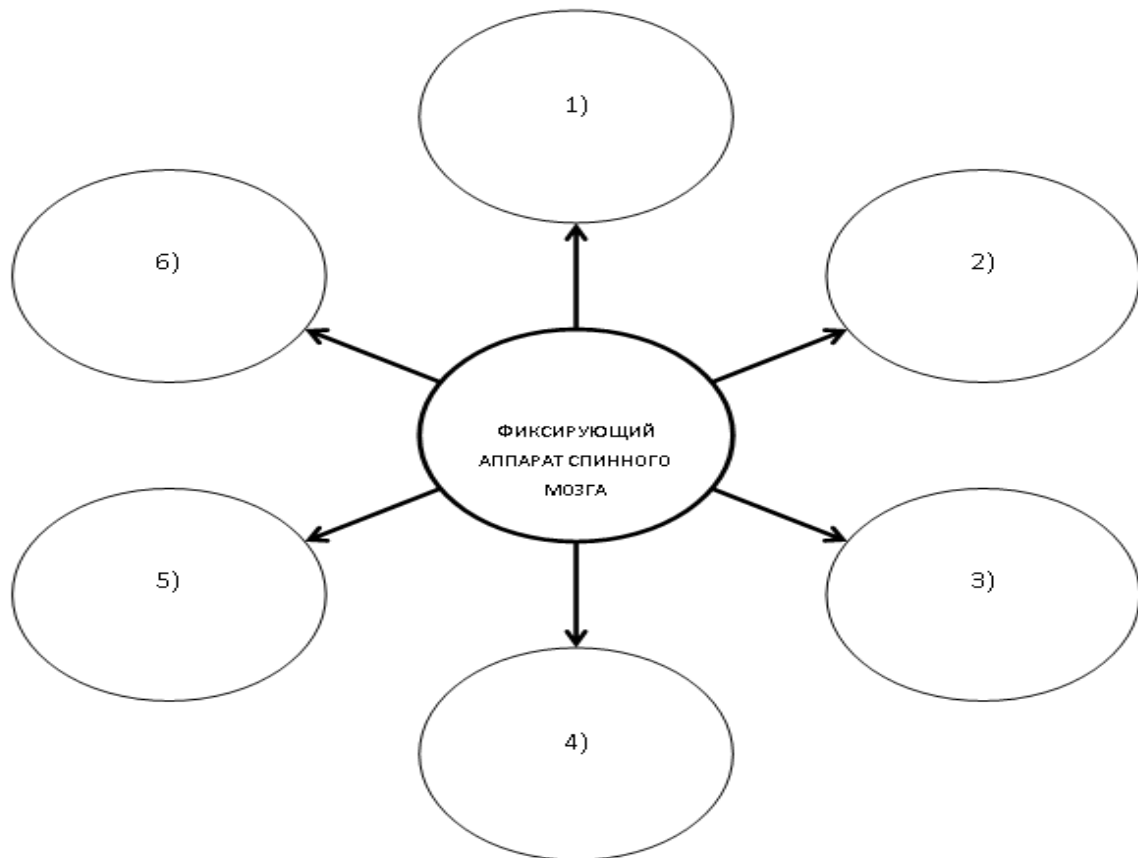
7. Конский хвост – это _____

8. Заполните таблицу:

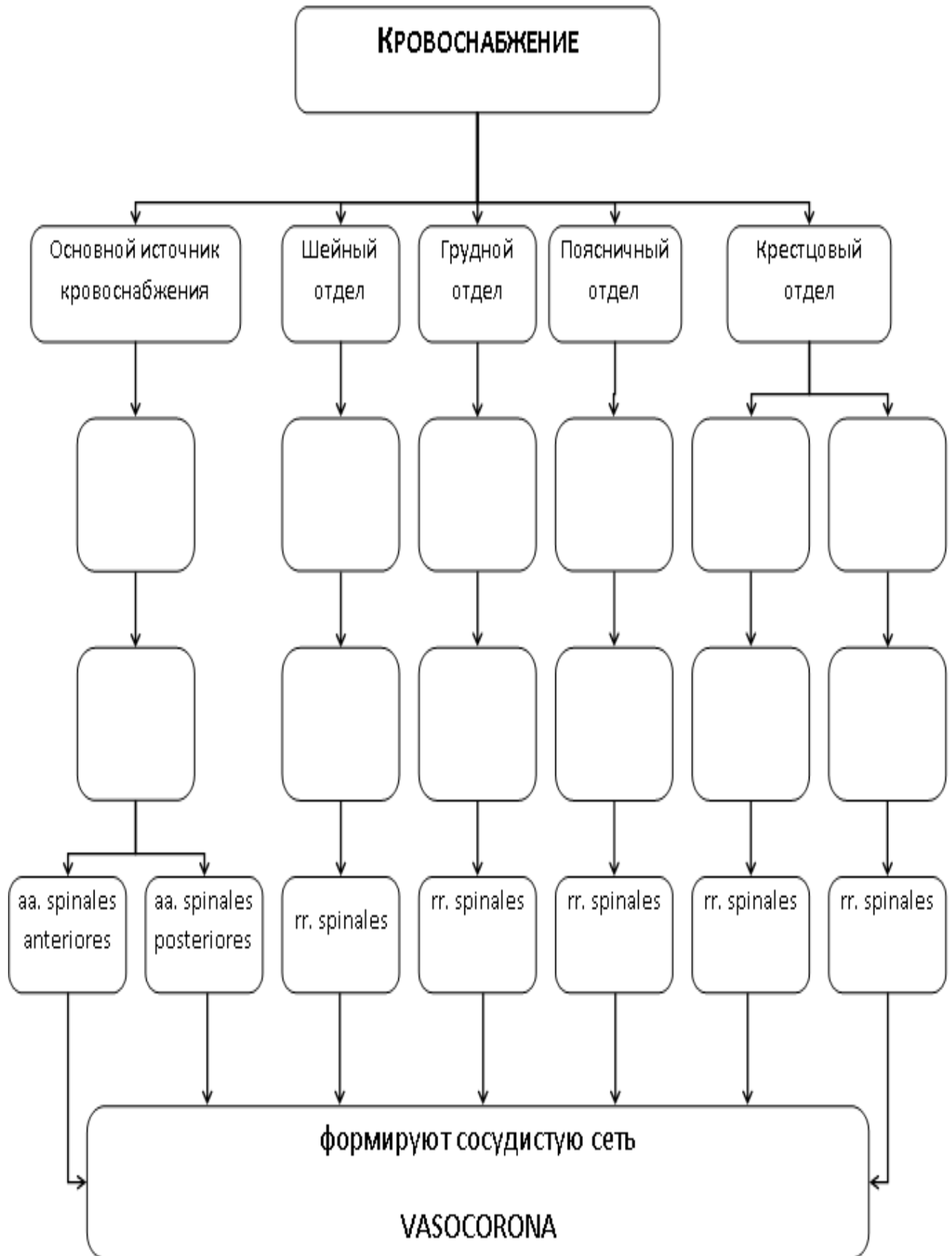
СТРОЕНИЕ СЕРОГО И БЕЛОГО ВЕЩЕСТВ СПИННОГО МОЗГА		
<i>вещество</i>	<i>место расположения</i>	<i>состав</i>
СЕРОЕ ВЕЩЕСТВО	Передний рог	Ядра: 1. _____
	Задний рог	Ядра: 1. _____ 2. _____ 3. _____ 4. _____ 5. _____
	Боковой рог	Ядра: 1. _____
	Промежуточное вещество	Ядра: 1. _____ 2. _____ 3. _____ 4. _____
<i>вещество</i>	<i>место расположения</i>	<i>состав</i>

БЕЛОЕ ВЕЩЕСТВО	Задний канатик	1. _____ 2. _____ 3. _____ 4. _____
	Боковой канатик	1. _____ 2. _____ 3. _____ 4. _____ 5. _____ 6. _____ 7. _____ 8. _____
	Передний канатик	1. _____ 2. _____ 3. _____ 4. _____ 5. _____ 6. _____

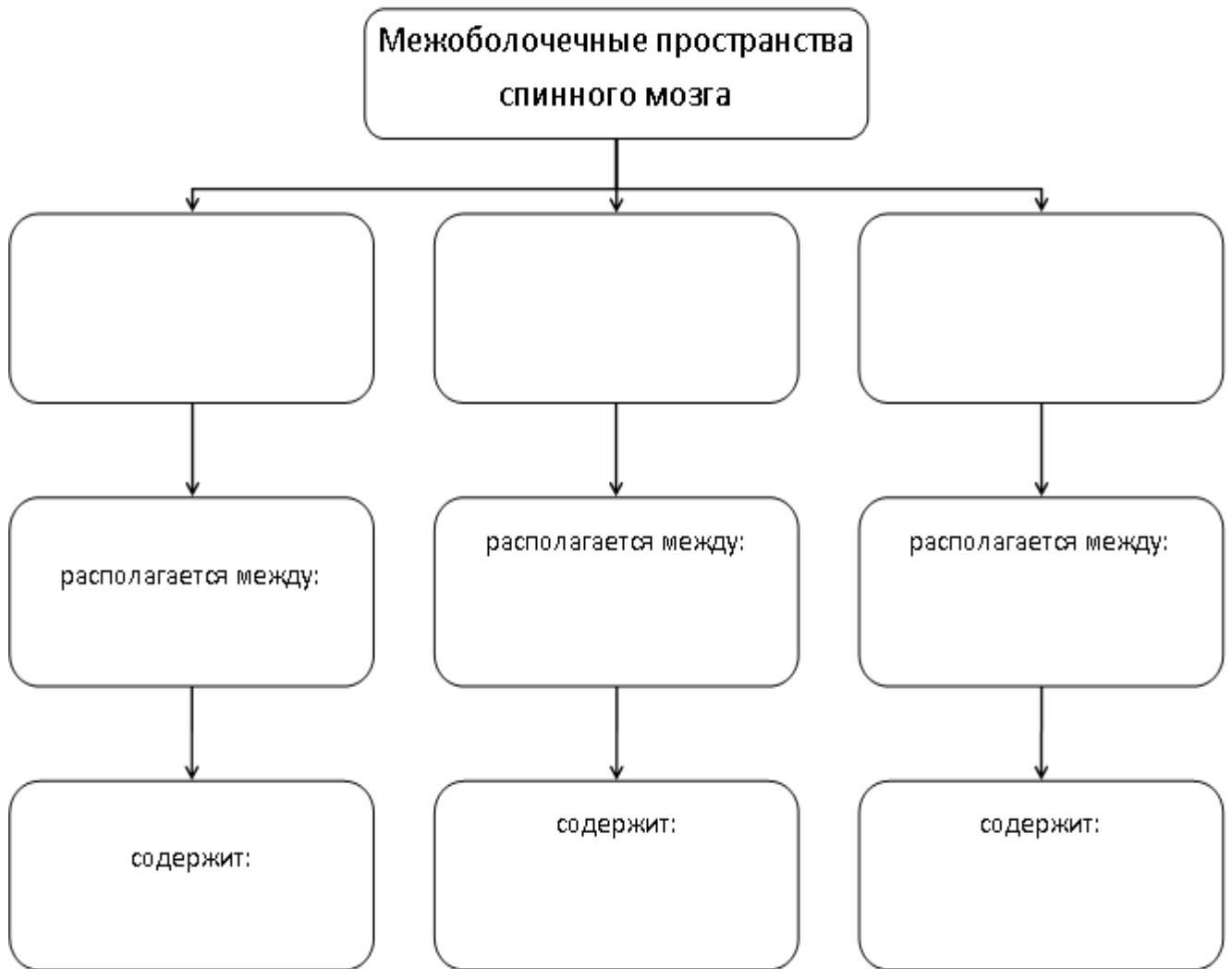
9. Заполните схему:



10. Дополните схему кровоснабжения спинного мозга:



11. Заполните графологическую таблицу:



IV. Вопросы для самоконтроля:

12. Во что переходит спинной мозг на уровне foramen occipitale magnum?

13. Во что продолжается мозговой конус? _____

14. Какие канатики выделяют у спинного мозга? Чем они ограничиваются? _____

15. Что такое сегмент спинного мозга? _____

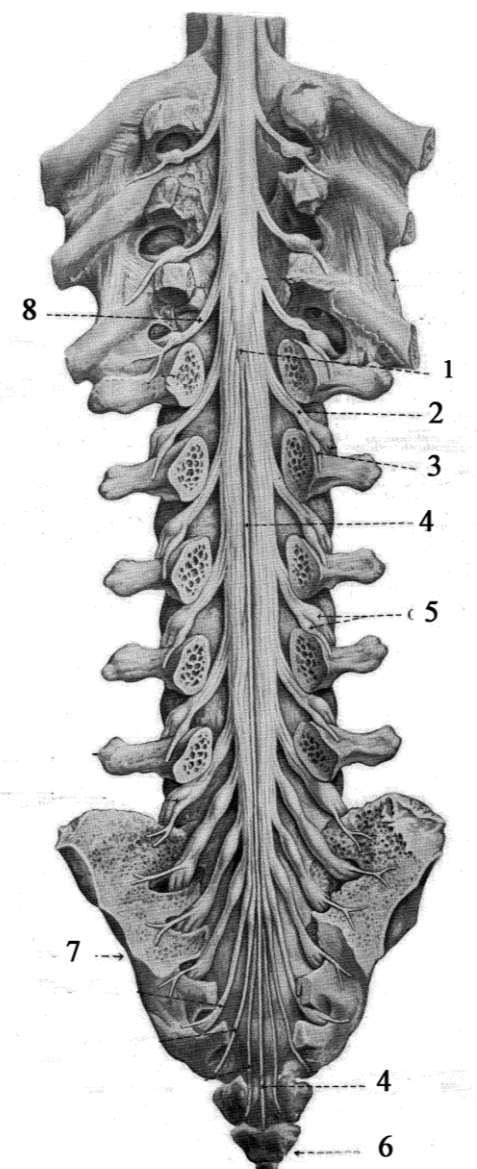
16. Какие столбы образует серое вещество спинного мозга? _____

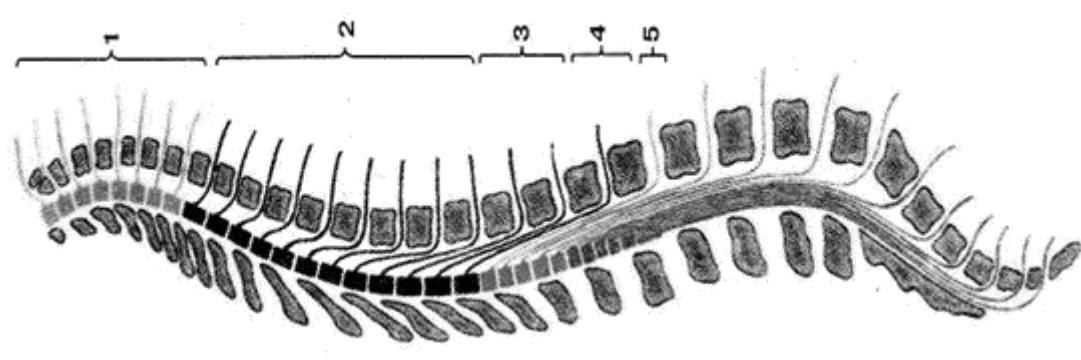
17. Сколько сегментов выделяют в спинном мозге? Назовите их. _____

18. Назовите оболочки и межоболочечные пространства спинного мозга _____

V. Сделайте обозначения к рисункам:

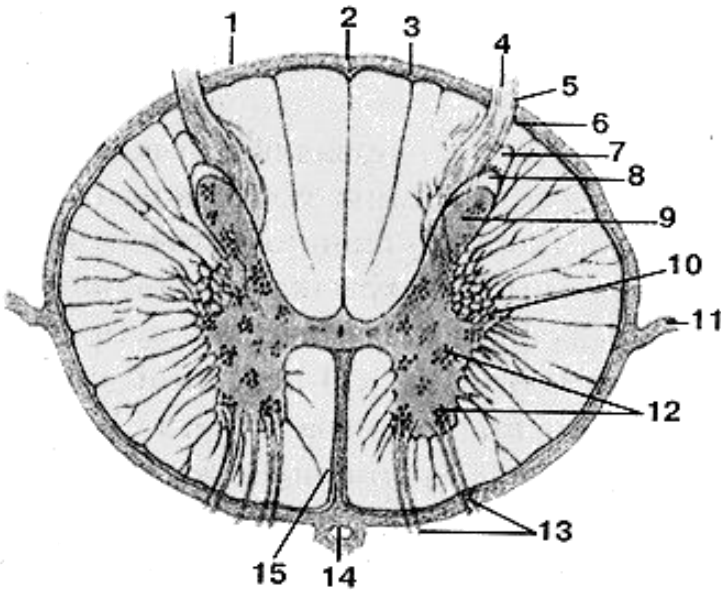
№21	Спинной мозг
	1.
	2.
	3.
	4.
	5.
	6.
	7.
	8.
	9.
	10.
	11.
	12.
	13.

№22	Конский хвост
	1.
	2.
	3.
	4.
	5.
	6.
	7.
	8.

№23	Топография сегментов спинного мозга в позвоночном канале
	1.
	2.
	3.
	4.
	5.

№24

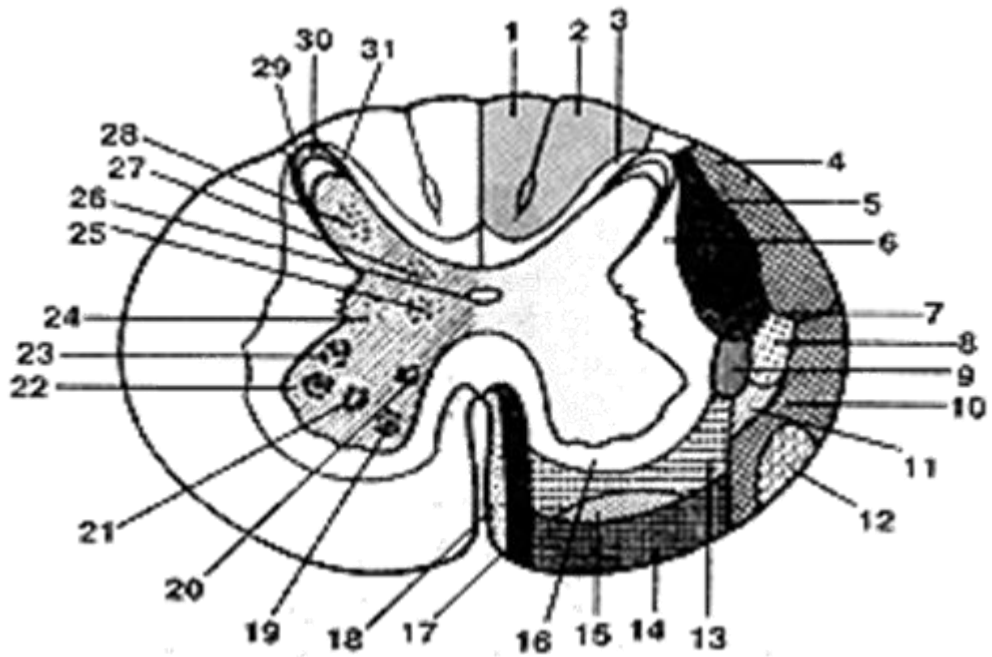
СПИННОЙ МОЗГ (MEDULLA SPINALIS) НА ПОПЕРЕЧНОМ РАЗРЕЗЕ



- 1.
- 2.
- 3.
- 4.
- 5.
- 6.
- 7.
- 8.
- 9.
- 10.
- 11.
- 12.
- 13.
- 14.
- 15.

№25

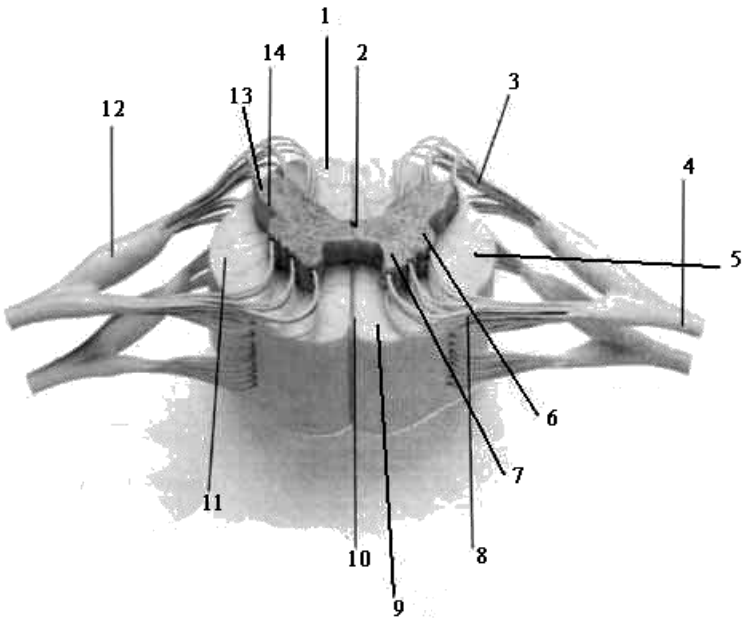
СХЕМА РАСПОЛОЖЕНИЯ ПРОВОДЯЩИХ ПУТЕЙ В БЕЛОМ ВЕЩЕСТВЕ И ЯДЕР В СЕРОМ ВЕЩЕСТВЕ НА ПОПЕРЕЧНОМ РАЗРЕЗЕ СПИННОГО МОЗГА

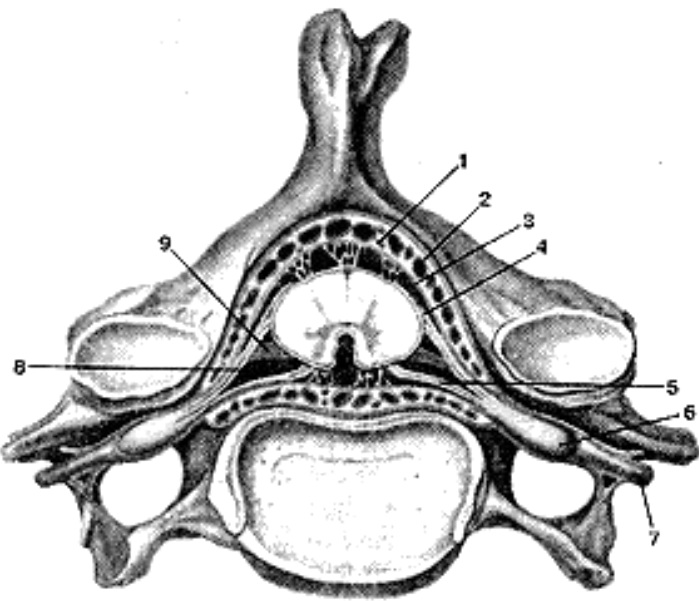


- 1
- 2
- 3
- 4
- 5
- 6
- 7
- 8
- 9
- 10

- 17
- 18
- 19
- 20
- 21
- 22
- 23
- 24
- 25
- 26

11	27
12	28
13	29
14	30
15	31
16	

№26		СТРОЕНИЕ СПИННОГО МОЗГА	
	1.		
	2.		
	3.		
	4.		
	5.		
	6.		
	7.		
	8.		
	9.		
	10.		
	11.		
	12.		
	13.		
	14.		

№27		ОБОЛОЧКИ СПИННОГО МОЗГА (MENINGES MEDULLAE SPINALIS) В ПОЗВОНОЧНОМ КАНАЛЕ	
	1.		
	2.		
	3.		
	4.		
	5.		
	6.		
	7.		
	8.		
	9.		

**Методические рекомендации к практическому занятию по теме:
Общий обзор головного мозга и его отделов. Топография корешков черепных нервов на основании головного мозга. Оболочки головного мозга. Анатомия и топография полушарий конечного мозга. Доли, борозды и извилины. Строение коры головного мозга. Локализация функций. Обонятельный мозг. Лимбическая система. Возрастные особенности. Рентген-анатомия.**

Знания анатомического строения и развития полушарий головного мозга, проводящих путей ЦНС, являются фундаментальными понятиями при изучении головного мозга, как органа регуляции всех процессов жизнедеятельности целостного организма, их необходимо учитывать при изучении соответствующих разделов в курсе травматологии, неврологии и нейрохирургии.

I. Цели:

<u>Студент должен знать:</u>	<ol style="list-style-type: none"> 1. Отделы головного мозга; их топография в черепе. 2. Топографию отделов головного мозга на основании мозга на сагиттальном и горизонтальном срезах. 3. Места выхода из мозга 12 пар черепных нервов. 4. Топографию, функциональное значение, границы и внешнее строение полушарий головного мозга. 5. Лобная, теменная, затылочная, височная, островковая и лимбическая доли, их рельеф (борозды и извилины) и функциональное значение; терминальная пластинка и прозрачная перегородка. 6. Строение коры мозга. 7. Локализация в коре мозга центров общей чувствительности, зрения, слуха и обоняния. 8. Формирование корково-спинномозгового и корково-ядерного (пирамидных) путей в коре мозга и их функциональное значение. 9. Локализация в коре мозга центров восприятия и моторных центров речи и письма.
<u>Студент должен уметь:</u>	<ol style="list-style-type: none"> 1. находить и показывать полушария головного мозга, их анатомическое строение, поверхности, 2. называть доли мозга, борозды и извилины, показывать их местоположение; находить 3. находить и показывать на анатомических препаратах головного мозга правое и левое полушария, их поверхности, правильно называть их на русском и латинском языках; 4. находить и показывать на анатомических препаратах головного мозга плащ или мантию, обонятельный мозг, белое вещество полушарий; 5. на препаратах головного мозга показывать расположение долей мозга; 6. на анатомических препаратах (головной мозг) выявлять и показывать борозды и извилины, мозолистое тело, оболочки головного мозга. 7. анатомическое строение головного мозга во взаимосвязи с функцией; 8. название долей, борозд, извилин полушарий головного мозга по-русски и по-латыни; 9. локализацию функций в коре полушарий; 10. оболочки головного и спинного мозга, пути оттока спинномозговой жидкости; 11. возрастные особенности головного мозга; 12. рентгенологическое изображение полушарий головного мозга.
<u>Студент должен владеть:</u>	<ol style="list-style-type: none"> 1. Медико-анатомическим понятийным аппаратом; 2. Анатомическими знаниями для понимания патологии, диагностики и лечения. 3. Простейшими медицинскими инструментами – скальпелем и пинцетом.

II. Необходимый уровень знаний:

а) из смежных дисциплин:

- 1) Филогенез головного мозга.
- 2) Микроскопическое строение нервной ткани.
- 3) Микроскопическое строение коры головного мозга.

б) из предшествующих тем:

- 1) Строение черепа.
- 2) Топография черепа.
- 3) Развитие ЦНС.

в) из текущего занятия:

1. Общий обзор головного мозга и его отделов.
2. Топография выхода корешков черепных нервов на основании головного мозга и из полости черепа.
3. Развитие и топография конечного мозга.
4. Доли конечного мозга.
5. Поверхности и борозды полушарий конечного мозга.
6. Строение коры головного мозга.
7. Локализация функций в коре.

8. Строение и значение лимбической системы.
9. Строение и значение обонятельного мозга.
10. Оболочки головного мозга.
11. Твердая оболочка головного мозга, ее отростки и синусы.
12. Паутинная оболочка головного мозга, цистерны.
13. Мягкая (сосудистая оболочка головного мозга).
14. Межоболочечные пространства головного мозга.
15. Возрастные особенности.
16. Рентген-анатомия.

III. Объект изучения: полушария головного мозга, оболочки головного мозга, сагиттальный срез головного мозга, отделы стволовой части мозга, доли, борозды, извилины конечного мозга, локализация функций в коре конечного мозга.

IV. Информационная часть:

Головной мозг (encephalon) с окружающими его оболочками находится в полости мозгового отдела черепа.

При осмотре препарата головного мозга хорошо заметны три его наиболее крупные составные части: полушария большого мозга, мозжечок и мозговой ствол.

Отделы полушарий большого мозга прикрывают собой все остальные части головного мозга.

Правое и левое полушария отделены друг от друга глубокой продольной щелью большого мозга. В задних отделах продольная щель соединяется с поперечной щелью большого мозга, которая отделяет полушария большого мозга от мозжечка.

На верхнелатеральной, медиальной и нижней (базальной) поверхностях полушарий большого мозга расположены глубокие и мелкие борозды. Глубокие борозды разделяют каждое из полушарий на доли большого мозга (*lobi cerebrales*). Мелкие борозды отделяются друг от друга извилинами большого мозга (*gyri cerebrales*).

На основании головного мозга, в передних отделах, образованных нижней поверхностью лобных долей полушарий большого мозга, можно обнаружить обонятельные луковицы (*bulbi ol-factorii*). Они имеют вид небольших утолщений, расположенных по бокам от продольной щели большого мозга. К вентральной поверхности каждой из обонятельных луковиц из полости носа через отверстия в пластинке решетчатой кости подходят 15—20 тонких обонятельных нервов (*nn. olfactorii* — I пары черепных нервов). При извлечении мозга из черепа обонятельные нервы обрываются и поэтому на изолированном препарате не видны. От обонятельной луковицы назад тянется тяж — обонятельный тракт (*tractus olfactorius*). Задние отделы обонятельного тракта утолщаются и расширяются, образуя обонятельный треугольник (*trigonum olfactorium*). Задняя сторона обонятельного треугольника переходит в небольшую площадку с большим количеством мелких отверстий, остающихся после удаления сосудистой оболочки. Это переднее продырявленное вещество (*substantia perforata rostralis, s. anterior*). Здесь через отверстия продырявленного вещества вглубь мозга проникают артерии. Медиальнее продырявленного вещества, замыкая на нижней поверхности мозга задние отделы продольной щели большого мозга, находится тонкая, серого цвета, легко разрывающаяся конечная, или терминальная, пластинка (*lamina terminalis*). Сзади к этой пластинке прилежит зрительный перекрест (*chiasma opticum*). Он образован волокнами, следующими в составе зрительных нервов (*nn. optici* — II пара черепных нервов), проникающих в полость черепа из глазниц. От зрительного перекреста в заднелатеральном направлении отходят два зрительных тракта.

К задней поверхности зрительного перекреста прилежит серый бугор. Нижние отделы серого бугра вытянуты в виде суживающейся книзу трубочки, которая получила название воронки. На нижнем конце воронки располагается округлое образование — гипофиз, железа внутренней секреции. Гипофиз лежит в полости черепа в ямке турецкого седла и при извлечении препарата мозга из черепа остается в этом углублении, отрываясь от воронки.

К серому бугру сзади примыкают два белых шарообразных возвышения — сосцевидные тела. Кзади от зрительных трактов видны два продольных белых валика — ножки мозга, между которыми находится углубление — межножковая ямка, ограниченная спереди сосцевидными телами. Дно этой ямки образовано задним продырявленным веществом, через отверстия которого в мозг проникают питающие его артерии. На медиальных, обращенных друг к другу поверхностях ножек мозга видны корешки правого и левого глазодвигательных нервов (*nn. oculomotorii* — III пара черепных нервов). Латеральные поверхности ножек мозга огибают блоковые нервы (*nn. trochleares* — IV пара черепных нервов), корешки которых выходят из мозга не на основании его, как у всех остальных 11 пар черепных нервов, а на дорсальной поверхности, позади нижних холмиков крыши среднего мозга, по бокам от уздечки верхнего мозгового паруса.

Ножки мозга сзади выходят из верхних отделов широкого поперечного валика, который обозначается как мост. Латеральные отделы моста продолжают в мозжечок, образуя парную среднюю мозжечковую ножку.

На границе между мостом и средними мозжечковыми ножками с каждой стороны можно видеть корешок тройничного нерва (*n. trigeminus* — V пара черепных нервов).

Ниже моста расположены передние отделы продолговатого мозга, которые представлены медиально расположенными пирамидами, отделенными друг от друга передней срединной щелью. Латеральнее пирамиды находится округлое возвышение — **олива**. На границе моста и продолговатого мозга по бокам от передней срединной щели из мозга выходят корешки отводящего нерва (*n. abducens* — VI черепной нерв). Еще латеральнее, между средней мозжечковой ножкой и оливой, с каждой стороны последовательно расположены корешки лицевого нерва (*n. facialis* — VII черепной нерв), и преддверно-улиткового нерва (*n. vestibulocochlearis* — VIII черепной нерв). Дорсальнее оливы в малозаметной борозде проходят спереди назад корешки следующих черепных нервов: языкоглоточного (*n. glossopharyngeus* — IX нерв), блуждающего (*n. vagus* — X нерв) и добавочного (*n. accessorius* —

XI нерв). Корешки добавочного нерва отходят также и от спинного мозга в верхней его части — это спинномозговые корешки (*radices spinales*; спинномозговая часть, *pars spinalis*). В борозде, отделяющей пирамиду от оливы, находятся корешки подъязычного нерва (*n. hypoglossus* — XII пара черепных нервов).

Участки лобной, теменной и затылочной долей каждого полушария от мозолистого тела отделены **бороздой мозолистого тела**. Под мозолистым телом располагается тонкая белая пластинка — свод. Все перечисленные образования относятся к конечному мозгу. Структуры, расположенные ниже, за исключением мозжечка, относятся к стволу мозга. Самые передние отделы ствола мозга образованы правым и левым зрительными буграми — это задний таламус. Медиальная поверхность каждого заднего таламуса ограничивает сбоку щелевидную, вертикально расположенную полость III желудочка. Между передним концом таламуса и столбом свода находится межжелудочковое отверстие, посредством которого боковой желудочек полушария большого мозга сообщается с полостью III желудочка. Образования, расположенные книзу от этой борозды, относятся к гипоталамусу (*hypothalamus*). Это зрительный перекрест, серый бугор, воронка, гипофиз и сосцевидные тела—структуры, участвующие в образовании дна III желудочка. Сверху и сзади от зрительного бугра, под валиком мозолистого тела, находится шишковидное тело (*corpus pineale*), являющееся железой внутренней секреции. Таламус (зрительный бугор), гипоталамус, III желудочек, шишковидное тело относятся к промежуточному мозгу (*diencephalon*).

Каудальнее таламуса располагаются образования, относящиеся к среднему мозгу (крыша среднего мозга (пластинка четверохолмия и ножка мозга, отделенная от пластинки водопроводом среднего мозга. Водопровод среднего мозга соединяет полости III и IV желудочков. Еще более сзади расположены срединные разрезы моста и мозжечка, относящиеся к заднему мозгу, и разрез продолговатого мозга. Полостью этих отделов мозга является IV желудочек (*ventriculus quartus*). Дно IV желудочка образовано дорсальной поверхностью моста и продолговатого мозга, составляющей на целом мозге ромбовидную ямку (*fossa rhomboidea*).

Выделяют 5 отделов головного мозга, развивающихся из пяти мозговых пузырей: 1) конечный мозг; 2) промежуточный мозг; 3) средний мозг; 4) задний мозг; 5) продолговатый мозг, который на уровне большого затылочного отверстия переходит в спинной мозг.

Конечный мозг состоит из двух полушарий большого мозга. Полость конечного мозга составляют правый и левый боковые желудочки, каждый из которых находится в соответствующем полушарии. Полушарие большого мозга состоит из наружных покровов — коры большого мозга (плащ), лежащего глубже белого вещества и расположенных в нем скоплений серого вещества — базальных ядер.

Полушарие большого мозга снаружи покрыто тонкой пластинкой серого вещества — корой большого мозга. Каждое полушарие имеет три поверхности: верхнелатеральную, медиальную и нижнюю. Поверхности полушарий большого мозга отделены друг от друга краями: верхним, нижнелатеральным и нижнемедиальным. Наиболее выступающие впереди и сзади участки полушария получили название полюсов: лобный полюс, затылочный полюс и височный полюс.

Кора большого мозга, или плащ (*cortex cerebri, s. pallium*),

представлена серым веществом, расположенным по периферии полушарий большого мозга. Площадь поверхности коры одного полушария у взрослого человека в среднем равна 220 000 мм². Наибольшая толщина отмечается в верхних участках предцентральной, постцентральной извилин и парацентральной долики.

Распределение нервных клеток в коре обозначается термином «**цитоархитектоника**».

Особенности распределения волокон в коре полушарий большого мозга определяют термином «**миелоархитектоника**». Волоконное строение коры (миелоархитектоника) в основном соответствует клеточному ее составу (цитоархитектоника). Типичным для новой коры (*neocortex*) большого мозга взрослого человека является расположение нервных клеток в виде 6 слоев (пластинок): 1) молекулярная пластинка; 2) наружная зернистая пластинка; 3) наружная пирамидная пластинка - *слой малых, средних пирамид*, 4) внутренняя зернистая пластинка; 5) внутренняя пирамидная пластинка - *слой больших пирамид, или клеток Беца*; 6) мультиморфная я (полиморфная) пластинка.

В коре большого мозга располагаются центры, регулирующие выполнение различных функций. Морфологическим подтверждением данных физиологии и клиники явилось учение о разнокачественности строения коры полушарий большого мозга в различных ее участках — цито- и миело-архитектоника коры. Различные анализаторы тесно взаимосвязаны, поэтому в коре большого мозга осуществляются анализ и синтез, выработка ответных реакций, регулирующих любые виды деятельности человека.

Конечный мозг, *telencephalon*, является производным переднего мозга, *prosencephalon*; он представлен полушариями большого мозга, *hemispheria cerebrales*, в каждом из которых выделяют:

1. Плащ, *pallium*, включающий кору и белое вещество.
2. Обонятельный мозг, *rhinencephalon*.
3. Базальные ядра, *nuclei basales*.
4. Полостью конечного мозга являются боковые желудочки, *ventriculi laterales*.

Внешнее строение полушарий большого мозга.

1. Поверхности полушарий:
 1. дорсо-латеральная, *faces dorsolateralis*;
 2. медиальная, *faces medialis*;
 3. нижняя, *faces inferior*.
2. Щели и первичные борозды конечного мозга:
 1. продольная щель мозга, *fissura longitudinalalis cerebri*, разделяет полушария между собой;
 2. поперечная щель мозга, *fissura transversa cerebri*, отделяет мозжечок от затылочных долей;
 3. латеральная борозда (Сильвиева), *s. lateralis*, проходит по дорсо-латеральной поверхности, отделяя височную долю, *lobus temporalis*, от лобной и теменной, *lobus frontalis et lobus parietalis*;

4. центральная борозда (Роланда), *s. centralis*, проходит по дорсо-латеральной поверхности, разделяя лобную и теменную доли, *lobus frontalis et lobus parietalis*;
 5. теменно-затылочная борозда, *s. parietooccipitalis*, находится на медиальной поверхности, разделяя одноименные доли.
3. Доли конечного мозга:
1. лобная доля, *lobus frontalis*;
 2. височная доля, *lobus temporalis*;
 3. теменная доля, *lobus parietalis*;
 4. затылочная доля, *lobus occipitalis*;
 5. островок, *insula*, залегает в глубине латеральной борозды.

Рельеф дорсо-латеральной поверхности полушарий.

Лобная доля, *lobus frontalis*.

1. Борозды:
 1. верхняя предцентральная борозда, *s. precentralis superior*;
 2. нижняя предцентральная борозда, *s. precentralis inferior*, (часто сливается с предыдущей в предцентральную борозду, *s. precentralis*);
 3. верхняя лобная борозда, *s. frontalis superior*,
 4. нижняя лобная борозда, *s. frontalis inferior*.
2. Извилины:
 1. предцентральная извилина, *gyrus precentralis*;
 2. верхняя лобная извилина, *gyrus frontalis superior*,
 3. средняя лобная извилина, *gyrus frontalis medius*;
 4. нижняя лобная извилина, *gyrus frontalis inferior*.

Теменная доля, *lobus parietalis*.

1. Борозды:
 1. - постцентральная борозда, *s. postcentralis*;
 2. внутритеменная борозда, *s. intraparietalis*.
2. Извилины:
 1. постцентральная извилина, *gyrus postcentralis*;
 2. верхняя теменная доля, *lobulus parietalis superior*, расположена выше *s. intraparietalis*;
 3. нижняя теменная доля, *lobulus parietalis inferior*, расположена ниже *s. intraparietalis*:
 - а) надкраевая извилина, *gyrus supramarginalis*, окаймляет задний конец *s. lateralis*;
 - б) угловая извилина, *gyrus angularis*, окаймляет задний конец *s. temporalis superior*.

Затылочная доля, *lobus occipitalis*

1. Борозды:
 1. верхние затылочные борозды, *sulci occipitales superiores*;
 2. латеральные затылочные борозды, *sulci occipitales laterales*.
2. Извилины:

верхние и латеральные затылочные извилины, *gyri occipitales superiores et laterales*.

Височная доля, *lobus temporalis*

1. Борозды:
 1. верхняя височная борозда, *s. temporalis superior*;
 2. нижняя височная борозда, *s. temporalis inferior*.
2. Извилины:
 1. верхняя височная извилина, *gyrus temporalis superior*;
 2. средняя височная извилина, *gyrus temporalis medius*;
 3. нижняя височная извилина, *gyrus temporalis inferior*.

Островок, *insula (Reilii)*

Островок расположен на дне *s. lateralis (Sylvii)* и хорошо виден только при раздвигании ее краев.

1. Борозды:
 1. круговая борозда островка, *s. circularis insulae*, ограничивает островок по периферии;
 2. центральная борозда островка, *s. centralis insulae*, разделяет его на переднюю и заднюю доли;
2. Извилины:
 1. длинная извилина островка, *gyrus longus insulae*, расположена в задней доле;
 2. короткие извилины островка, *gyri breves insulae*, расположены в передней доле.

Рельеф медиальной поверхности полушарий.

1. Борозды:
 1. борозда мозолистого тела, *s. corporis callosi*;
 2. борозда гиппокампа, *s. hippocampi*, является продолжением предыдущей и отделяет парагиппокампальную извилину и крючок от ножек мозга; поясная борозда, *s. cinguli*, ограничивает сверху одноименную извилину;
 3. краевая ветвь, *ramus marginalis*, - это продолжение вверх предыдущей борозды;
 4. парацентральная борозда, *s. paracentralis*, отходит от *s. cinguli* над серединой мозолистого тела; непостоянная;
 5. подтеменная борозда, *s. subparietalis*, - это продолжение вниз *s. cinguli*;
 6. шпорная борозда, *s. calcarinus*;
 7. коллатеральная борозда, *s. collateralis*, с латеральной стороны ограничивает *gyrus parahippocampalis*;
 8. носовая борозда, *s. rhinalis*, - это продолжение предыдущей борозды в передней части височной доли.
2. Извилины:

1. околоцентральная доля, *lobulus paracentralis*, связывает *gyrus postcentralis* с *gyrus precentralis*;
2. предклинье, *precuneus*, располагается между *pars marginalis sulci cinguli* и *s. parietooccipitalis*;
3. клин, *cuneus*, располагается между *s. parietooccipitalis* и *s. calcarinus*;
4. язычная извилина, *gyrus lingualis*, располагается спереди и книзу от *s. calcarinus*;
5. медиальная затылочно-височная извилина, *gyrus occipitotemporalis medialis*, располагается ниже и спереди от предыдущей;
6. латеральная затылочно-височная извилина, *gyrus occipitotemporalis lateralis*, располагается медиальнее *gyrus temporalis inferior*.
7. парагиппокампальная извилина, *gyrus parahippocampalis*, ограничена *s. hippocampi* et *s. collateralis*;
8. крючок, *uncus*, является продолжением спереди *gyrus parahippocampalis*;
9. сводчатая извилина, *gyrus fornicatus*, состоит из: поясной извилины, *gyrus cinguli*, и парагиппокампальной извилины, *gyrus parahippocampalis*.

Рельеф нижней поверхности полушарий.

1. Борозды:

1. обонятельная борозда, *s. olfactorius*;
2. глазничные борозды, *sulci orbitales*.

2. Извилины:

1. - прямая извилина, *gyrus rectus*, ограничена *s. olfactorius* и *fissura longitudinalis cerebri*;
2. - глазничные извилины, *gyri orbitales*, лежат латерально от обонятельной борозды.

Белое вещество полушарий большого мозга.

Белое вещество представлено многочисленными волокнами, которые могут быть разделены на две основные группы: проекционные и ассоциативные.

Проекционные волокна - пучки афферентных и эфферентных волокон, осуществляющие связи проекционных центров коры полушарий большого мозга с базальными ганглиями, ядрами ствола головного мозга или ядрами спинного мозга.

Ассоциативные волокна соединяют различные участки коры полушарий большого мозга в пределах одного полушария или участки коры противоположных полушарий. Ассоциативные волокна разделяют на собственно ассоциативные и комиссуральные:

а) собственно ассоциативные пути осуществляют координацию процессов, протекающих в корковых концах различных анализаторов одной стороны;

б) комиссуральные (спаечные) волокна соединяют между собой участки коры противоположных полушарий большого мозга.

Центры лобной доли:

1. Проекционный центр двигательных функций, или двигательный анализатор (кинестетический центр) - кора предцентральной извилины и парацентральной доли, *gyrus precentralis* et *lobulus paracentralis*. Обеспечивающий сознательные (произвольные) движения; поражение предцентральной извилины приводит к нарушению восприятия проприоцептивных раздражений; возникают центральные параличи.

Ассоциативный двигательный центр речи (речедвигательный) или центр артикуляции речи (Брока) - кора задней трети нижней лобной извилины, *gyrus frontalis inferior*.

Ассоциативный центр письменных знаков, или двигательный анализатор письменных знаков (центр графии) - кора заднего отдела средней лобной извилины, *gyrus frontalis medius*: информация поступает из центра "праксии", предназначенная для обеспечения тонких, точных движений руки, необходимых для написания букв, цифр, для рисования.

Ассоциативный центр сочетанного поворота головы и глаз - кора переднего отдела средней лобной извилины, *gyrus frontalis medius*; осуществляет регуляцию сочетанного поворота головы и глаз в противоположную сторону.

Центры теменной доли:

1. Проекционный центр общей чувствительности (тактильной, болевой, температурной и сознательной проприоцептивной) - кожный анализатор общей чувствительности - кора постцентральной извилины, *gyrus postcentralis*: поражение постцентральной извилины вызывает утрату тактильной, болевой, температурной чувствительности и мышечно-суставного чувства на противоположной половине тела.

2. Проекционный центр схемы тела - кора, ограничивающая внутритеменную борозду, *s. intraparietalis*: сюда поступают импульсы преимущественно сознательной проприоцептивной чувствительности, при анализе которых происходит определение положения тела и отдельных его частей в пространстве, оценивается тонус мышц.

3. Ассоциативный центр "стереогнозии", или ядро кожного анализатора узнавания предметов на ощупь - кора верхней теменной доли, *lobulus parietalis superior*: обеспечивает анализ и синтез импульсов, поступающих из проекционного центра общей чувствительности (*gyrus postcentralis*), в результате чего происходит узнавание ранее встречавшихся предметов.

4. Ассоциативный центр "праксии" или анализатор целенаправленных привычных движений - кора надкраевой извилины, *gyrus supramarginalis*: формируется в результате многократного повторения сложных целенаправленных действий (работа на пишущей машинке, игра на рояле, выполнение хирургических манипуляций и т.д.).

5. Ассоциативный оптический центр речи, или зрительный анализатор письменной речи (центр лексии, Дежерина) - кора угловой извилины, *gyrus angularis*: сюда поступают зрительные импульсы от нейронов проекционного центра зрения для анализа и узнавания букв, цифр, других знаков и понимания их смысла.

Центры височной доли:

1. Проекционный центр слуха, или ядро слухового анализатора - кора средней трети верхней височной извилины, *gyrus temporalis superior*, заканчиваются волокна слухового пути, проходящие в составе *radiation acustica*.

2. Проекционный центр вкуса, или ядро вкусового анализатора - кора парагиппокампальной извилины и крючка, *gyrus parahippocampalis et uncus*.

Проекционный центр обоняния, или ядро обонятельного анализатора - кора парагиппокампальной извилины и крючка, *gyrus parahippocampalis et uncus*.

Проекционный центр чувствительности от внутренних органов, или анализатор висцероцепции - кора нижней трети постцентральной и предцентральной извилин: заканчиваются волокна интероцептивного пути от внутренних органов, проходящие, преимущественно, в составе *tr.nucleothalamicus*.

5. Проекционный центр вестибулярных функций - кора средней и нижней височных извилин, *gyrus temporalis superior et gyrus temporalis inferior*: заканчиваются волокна нейронов центральных ядер таламуса.

6. Ассоциативный центр слуха или акустический центр речи (Вернике) - кора задней трети верхней височной извилины, *gyrus temporalis superior*: обеспечивает понимание звуков, членораздельной речи.

Центры затылочной доли:

1. Проекционный центр зрения, или ядро зрительного анализатора - кора, ограничивающая шпорную борозду: заканчиваются волокна зрительного пути, проходящие в составе *radiatio optica*.

2. Ассоциативный центр зрения, или анализатор зрительной памяти – кора дорсальной поверхности затылочной доли; обеспечивает запоминание предметов по их форме, внешнему виду, цвету и т.д.

ОБОЛОЧКИ ГОЛОВНОГО МОЗГА

Твердая оболочка головного мозга - изнутри выстилает полости черепа, одновременно является надкостницей внутренней поверхности костей мозгового отдела черепа. С костями свода (крыши) черепа связана непрочно и легко от них отделяется, в области основания черепа оболочка прочно сращена с костями. Твердая оболочка окружает выходящие из мозга черепные нервы, образуя их влагалища и срастаясь с краями отверстий, через которые эти нервы покидают полость черепа.

В местах отхождения отростков (в их основании), а также в участках, где твердая оболочка прикрепляется к костям внутреннего основания черепа, в расщеплениях твердой оболочки головного мозга, образуются каналы треугольной формы, выстланные эндотелием, — синусы твердой мозговой оболочки.

Синусы твердой оболочки головного мозга, образованные за счет расщепления оболочки на две пластинки, являются каналами, по которым венозная кровь оттекает от головного мозга во внутренние яремные вены.

Различают следующие синусы твердой оболочки головного мозга.

1. Верхний сагиттальный синус
2. Нижний сагиттальный синус
3. Прямой синус
4. большая вена мозга - Сзади прямой синус впадает в поперечный синус, в его среднюю часть, получившую название синусного стока. Сюда же впадают задняя часть верхнего сагиттального синуса и затылочный синус.
5. Поперечный синус - в него впадают верхний сагиттальный, затылочный и прямой синусы, называется синусным стоком
6. Затылочный синус
7. Сигмовидный синус
8. Пещеристый синус
9. Клиновидно-теменной синус
10. Верхний и нижний каменистые синусы

В некоторых местах синусы твердой оболочки головного мозга образуют анастомозы с наружными венами головы при помощи эмиссарных вен — выпускников. Синусы твердой оболочки имеют сообщения с диплоическими венами, расположенными в губчатом веществе костей свода черепа и впадающими в поверхностные вены головы. Таким образом, венозная кровь от головного мозга оттекает по системам его поверхностных и глубоких вен в синусы твердой оболочки головного мозга и далее в правую и левую внутренние яремные вены.

Паутинная оболочка головного мозга располагается кнутри от твердой оболочки головного мозга. Она покрывает головной мозг, переходя с одной части мозга на другую, и ложится над бороздами. От мягкой оболочки головного мозга паутинная отделена подпаутинным (субарахноидальным) пространством (*cavitas subaracnoidalis*), в котором содержится цереброспинальная жидкость. В местах, где паутинная оболочка располагается над широкими и глубокими бороздами, подпаутинное пространство расширено и образует большей или меньшей величины подпаутинные цистерны.

Наиболее крупными подпаутинными цистернами являются следующие.

1. Мозжечково-мозговая цистерна
2. Цистерна латеральной ямки большого мозга
3. Цистерна перекреста
4. Межножковая цистерна

Подпаутинное пространство головного мозга в области большого затылочного отверстия сообщается с подпаутинным пространством спинного мозга.

Мягкая (сосудистая) оболочка головного мозга (*pia mater encephali*). Это самая внутренняя оболочка мозга. Она плотно прилежит к наружной поверхности мозга и заходит во все щели и борозды. В определенных местах мягкая оболочка проникает в полости желудочков мозга и образует сосудистые сплетения, продуцирующие спинномозговую жидкость.

ВОЗРАСТНЫЕ ОСОБЕННОСТИ ОБОЛОЧЕК ГОЛОВНОГО И СПИННОГО МОЗГА

Твердая оболочка головного мозга у новорожденного тонкая, плотно сращена с костями черепа. Отростки оболочки развиты слабо. Синусы твердой оболочки головного мозга тонкостенные, относительно широкие. Длина верхнего сагиттального синуса у новорожденного 18—20 см. Проецируются синусы иначе, чем у взрослого. Например, сигмовидный синус находится на 15 мм кзади от барабанного кольца наружного слухового прохода. Отмечается большая, чем у взрослого, асимметрия размеров синусов. Передний конец верхнего сагиттального синуса анастомозирует с венами слизистой оболочки носа. После 10 лет строение и топография синусов такие же, как у взрослого.

Паутинная и мягкая оболочки головного мозга у новорожденного тонкие, нежные. Подпаутинное пространство относительно большое. Его вместимость около 20 см³, довольно быстро увеличивается: к концу 1-го года жизни до 30 см³, к 5 годам — до 40—60 см³. У детей 8 лет объем подпаутинного пространства достигает 100—140 см³, у взрослого человека составляет 100—200 см³. Мозжечково-мозговая, межножковая и другие цистерны на основании мозга у новорожденного довольно крупные. Так, высота мозжечково-мозговой цистерны примерно 2 см, а ширина ее (у верхней границы) — от 0,8 до 1,8 см.

Рентгенологическое исследование центральной нервной системы позволяет видеть мозг живого человека без вскрытия черепа на светлом фоне нейтрального газа, введенного в подпаутинное пространство. Такой метод называется энцефалографией.

На энцефалограммах видны контуры головного мозга и его отдельных частей и выявляется ветвистый рисунок мозговых борозд. Введенный в подпаутинное пространство газ или контрастная жидкость попадают в систему мозговых камер, давая изображение мозговых желудочков (венрикулография). На боковой венрикулограмме ясно видны: передний рог, центральная часть, задний и нижний рога бокового желудочка; III и IV желудочки на боковых снимках видны не всегда. Увеличение их является признаком патологического расширения. На снимках, сделанных в затылочном положении (к пленке прилегает затылочная область; ход лучей сагиттальный), видна характерная симметричная фигура боковых желудочков, напоминающая бабочку. Правую и левую половины фигуры бабочки (как бы крылья ее) разделяет вертикально идущая линия — *septum pellucidum*, отделяющая оба боковых желудочка. Книзу от нее располагается узкая светлая щель — III желудочек. Ниже последнего в единичных случаях замечается узкая щелевидная тень IV желудочка. При патологическом расширении мозговых желудочков фигура бабочки искажается, а III и IV желудочки увеличиваются и становятся ясно заметными.

С помощью новейшего метода рентгенологического исследования — компьютерной (вычислительной) томографии можно получать рентгеновское изображение любого слоя головного мозга в любой плоскости; в частности удастся видеть все части мозговых желудочков без контрастирования.

Компьютерная томография (КТ) головного мозга — неинвазивный метод исследования мозгового вещества, сочетающий в себе использование рентгеновских лучей и компьютерных технологий. Рентгеновское оборудование производит серии поперечных снимков, которые затем обрабатываются компьютером. Благодаря данному методу появилась возможность детально изучать особенности костного вещества, мягких тканей и сосудов мозга. КТ предоставляет значительно больше информации, чем обычные рентгеновские снимки.

Данный метод позволяет получать детализированное изображение различных видов ткани, а в случае травмы или инсульта КТ помогает быстро обнаружить внутричерепное кровоизлияние и другие повреждения. КТ головы занимает всего несколько минут, в то время как для полноценного МРТ-исследования требуется около полчаса.

V. Практическая работа:

Задание №1. Назовите и покажите образования, расположенные на нелатеральной и нижней (основании) поверхностях головного мозга. Препарат целого головного мозга со сняты-ми оболочками. При обзоре верхне-латеральной поверхности головного мозга отметьте, что полушария большого мозга почти полностью прикрывают собой все остальные части мозга как плащом. Их разделяет продольная щель большого мозга. Сзади между ними и мозжечком находится поперечная щель большого мозга. Поверхности полушарий изрезаны бороздами и расположенными между ними извилинами. Нижнюю поверхность - основание головного мозга начните разбирать с его переднего конца, называя и показывая образования, его составляющие, а именно: на нижней поверхности полушария лежат: обонятельные луковицы, обонятельные тракт и треугольник, сзади от которого находится переднее продырявленное вещество, зрительный перекрест, серый бугор, воронка, на которой подвешен гипофиз (отрезается при извлечении мозга из полости черепа), сосцевидные тела и заднее продырявленное вещество, ножки мозга. На этой части основания отметьте места расположения корешков I пары - обонятельная луковица, II пары - зрительный перекрест, III пары с внутренней стороны ножек мозга в области межножковой ямки и IV пары, выходящей на верхней поверхности мозга по бокам от уздечки верхнего паруса, а затем спускающейся на основание с латеральной стороны ножек мозга. Сзади от ножек мозга расположен мост, а за ним продолговатый мозг. Латерально переходит в средние мозжечковые ножки, направляющиеся в мозжечок. В месте перехода моста в ножки находятся места выхода корешков, V пары черепных нервов, между мостом и продолговатым мозгом - мест выхода VI пары, а в углу между мостом, мозжечком и продолговатым мозгом места выхода VII и VIII пар черепных нервов. На нижней поверхности продолговатого мозга видна срединная борозда, по бокам от которой находятся валики пирамиды, отделенные передней латеральной бороздой от выступающих олив. Из борозды позади оливы выходят корешки IX, X и XI пар черепных нервов, а между оливой и пирамидой - корешки XII пары нервов.

Задание №2. Назовите и покажите образования, относящиеся к разным отделам головного мозга на сагиттальном его разрезе. Обзор препарата начните с показа разреза продолговатого мозга и заднего, к которым относятся мост и мозжечок. Полостью этих отделов является IV желудочек, крышу которого образует шатер и сосудистая основа IV желудочка. Спереди от разреза моста расположен средний мозг. На его разрезе видна пластинка крыши, водопровод мозга и ножка мозга. Над передней частью пластинки крыши лежит шишковидное тело, подвешенное на поводках. Водопровод мозга переходит в III желудочек, контуры которого соответствуют положению промежуточного мозга. Внизу находятся образования - подбугорья (конечная пластинка, зрительный перекрест, серый

бугор и воронка, сосцевидные тела), спереди - передняя спайка и колонки свода, сверху - сосудистая основа III желудочка, свод и мозолистое тело, а сзади - задняя спайка, спайка уздечек и ножки мозга. Латеральную стенку III желудочка образует медиальная поверхность зрительного бугра (таламуса) и часть гипоталамуса (подбугорья). Конечный мозг представлен полушариями большого мозга (на разрезе видна их медиальная поверхность), соединенными мозолистым телом, передней спайкой и спайкой свода»

Задание №3. На препарате целого головного мозга, его сагиттального разреза покажите части, относящиеся к конечному мозгу. На горизонтальном разрезе рассмотрите положение серого и белого вещества и полость конечного мозга. Отметьте, что серое вещество расположено по поверхности и образует кору большого мозга, а также в глубине полушария в виде отдельных скоплений базальных ядер. Белое вещество образует полуовальный центр. Обратите внимание в учебнике на то, что в состав обонятельного мозга входят образования и участки коры наиболее старого происхождения, связанные с функцией обоняния. На препарате изолированного полушария большого мозга найдите границы лобной, теменной, затылочной, височной долей и, в глубине латеральной борозды - островок. Ориентируйтесь на соответствующее изображение в атласе и на таблице. Вслед за этим разберите борозды и извилины в пределах каждой доли на верхне-латеральной, медиальной и нижней поверхностях. Сопоставьте препарат с рисунком и таблицей. После необходимой тренировки в определении борозд и извилин на всех поверхностях полушарий, приступите к разбору основных центров в коре: двигательного, чувствительного, зрительного, слухового, вкусового и обонятельного, центров речи и др. Зарисуйте положение борозд и извилин полушарий большого мозга и отметьте на рисунке положение центров в коре. Проверьте себя о помощью таблицы и рисунка в атласе. Обонятельный мозг начинают изучать с его периферической части, а именно с расположенных на нижней поверхности лобной доли обонятельной луковицы, обонятельного тракта и треугольника, а затем латеральной и медиальной обонятельных полосок, переднего продырявленного вещества и диагонального пучка Брока. Затем на препарате изолированного полушария большого мозга на его медиальной и нижней поверхностях находят поясную и парагиппокампальную извилины, формирующие вместе сводчатую извилину, относящуюся к его центральной части. На горизонтальном разрезе мозга в нижнем роге бокового желудочка найдите гиппокамп, а затем расположенную рядом зубчатую извилину. При подготовке к следующему занятию закрепите полученные знания и прочтите в учебнике о их функциональном значении.

Для самоконтроля используйте тесты II уровня и эталоны ответов к ним методического пособия.

VI. Контрольные вопросы:

1. Назовите борозды и извилины, расположенные на верхнелатеральной поверхности полушария большого мозга.
2. Какие борозды и извилины видны на медиальной поверхности полушария большого мозга?
3. Какие борозды и извилины расположены на нижней поверхности полушария большого мозга?
4. Какие структуры относят к периферическому отделу обонятельного мозга? К центральному его отделу?
5. Назовите структуры, относящиеся к лимбической системе.
10. Определите на основании мозга расположение I пары черепных нервов.
11. Определите на основании мозга расположение II пары черепных нервов.
12. Определите на основании мозга выход III пары черепных нервов.
13. Определите на основании мозга выход IV пары черепных нервов.
14. Определите на основании мозга выход V пары черепных нервов.
15. Определите на основании мозга выход VI пары черепных нервов.
16. Определите на основании мозга расположение VII и VIII пар черепных нервов.
17. Определите на основании мозга расположение IX, X и XI пар черепных нервов.
6. Определите на основании мозга выход XII пары черепных нервов.
7. В какой доле и в какой извилине расположены высшие двигательные центры (формируются нисходящие корково-спинномозговые пути)?
8. Где расположен корковый центр кожно-мышечного анализатора.
9. В какой доле и в какой извилине расположен корковый центр слухового анализатора?
10. В какой доле расположен корковый центр зрительного анализатора?
11. Где расположен корковый центр вкусового анализатора?
12. Где находится корковый центр обонятельного анализатора?
13. Где расположен корковый центр моторного (речедвигательного) центра речи?
14. Где расположен корковый центр слухового (сенсорного) центра речи?
15. Где расположен центр письменной речи?
16. Укажите место расположения центра стереогнозии.
17. В какой части предцентральной извилины формируется корково-ядерный проводящий путь?
18. Какие центры расположены в околоцентральной дольке?
19. Назовите отростки твердой оболочки головного мозга. Где располагается каждый отросток по отношению к частям мозга?
20. Перечислите синусы твердой оболочки головного мозга. Куда впадает (открывается) каждый синус?
21. Назовите цистерны подпаутинного пространства. Где располагается каждая цистерна?
22. Куда оттекает спинномозговая жидкость из подпаутинного пространства?
23. Расскажите о возрастных особенностях оболочек головного и спинного мозга.

VII. Учебные задачи:

Задача № 1. В клинику поступил пациент с повреждением основания черепа в области ската. Назначена интенсивная терапия с целью предупреждения интенсивных отеков и сдавления отдела мозга, в котором расположены дыхательный и сосудодвигательный центры. Где они расположены?

Ответ:

В продолговатом мозге. Дыхательный и сердечно-сосудистый центры относятся к структурам ретикулярной формации продолговатого мозга.

Задача № 2. У пациента (правша) утрачена способность тонких движений, необходимых для начертания букв, слов и других знаков (аграфия). Какая область коры головного мозга поражена?

Ответ:

Задний отдел средней лобной извилины в левом полушарии. Утрата способности писать связана с повреждением коркового конца двигательного анализатора письменной речи, располагающегося у правшей в заднем отделе средней лобной извилины левого полушария.

VIII. Контрольные тесты:

1. Укажите борозду, находящуюся на дорсолатеральной поверхности полушария большого мозга:
 - 1 - обонятельная борозда;
 - 2 - центральная борозда;
 - 3 - коллатеральная борозда;
 - 4 - поясная борозда.
 Ответ:2
2. Укажите, к какой борозде снизу прилежит обонятельный тракт:
 - 1 - глазничная борозда;
 - 2 - носовая борозда;
 - 3 - обонятельная борозда;
 - 4 - коллатеральная борозда.
 Ответ:3
3. Укажите извилину полушария большого мозга, где располагается ядро двигательного анализатора:
 - 1 - язычная извилина;
 - 2 - парагиппокампальная извилина;
 - 3 - медиальная затылочно-теменная извилина;
 - 4 - предцентральная извилина.
 Ответ:4
6. К лобной доле головного мозга принадлежит:
 - 1 - надкраевая извилина;
 - 2 - предцентральная извилина;
 - 3 - клин;
 - 4 - крючок.
 Ответ:2
8. Укажите область коры большого мозга, относящуюся к зрительному анализатору:
 - 1 - затылочная доля;
 - 2 - верхняя теменная извилина;
 - 3 - нижняя лобная извилина;
 - 4 - нижняя теменная извилина.
 Ответ:1
9. Укажите место локализации коркового центра общей чувствительности:
 - 1 - предцентральная извилина;
 - 2 - парагиппокампальная извилина;
 - 3 - постцентральная извилина;
 - 4 - покрышечная часть.
 Ответ:3

XI. Анатомическая терминология:

TELENCEPHALON	КОНЕЧНЫЙ МОЗГ
CEREBRUM	БОЛЬШОЙ МОЗГ
Cortex cerebri [Pallium]	Кора большого мозга [Плащ]
Gyri cerebri	Извилины большого мозга
Sull. cerebri	Борозды большого мозга
Lobi cerebri	Доли большого мозга
Fissura longitudinalis cerebri	Продольная щель большого мозга
Fissura transversa cerebri	Поперечная щель большого мозга
Fossa lateralis cerebri	Латеральная ямка большого мозга
Margo superior (superomedialis)	Верхний край
Margo inferior (inferolateralis)	Нижнелатеральный край
Margo medialis (inferomedialis)	Нижнемедиальный край
Fissura limitans	Пограничная щель

Hemispherium cerebrale	Полушарие большого мозга
Facies superolateralis (Hemispherii)	Верхнелатеральная поверхность (Полушария)
Sul. centralis	Центральная борозда
Sul. lateralis	Латеральная борозда
R. anterior	Передняя ветвь
R. ascendens	Восходящая ветвь
R. posterior	Задняя ветвь
Sull. interlobares	Междольевые борозды
Lobus frontalis	Лобная доля
Polus frontalis	Лобный полюс
Sul. precentralis	Предцентральная борозда
Gyrus precentralis	Предцентральная извилина
Gyrus frontalis superior	Верхняя лобная извилина
Sul. frontalis superior	Верхняя лобная борозда
Gyrus frontalis medius	Средняя лобная извилина
Sul. frontalis inferior	Нижняя лобная борозда
Gyrus frontalis inferior	Нижняя лобная извилина
Pars opercularis (Operculum frontale)	Покрышечная часть (Лобная покрышка)
Pars orbitalis	Глазничная часть
Pars triangularis	Треугольная часть
Lobus parietalis	Теменная доля
Sul. postcentralis	Постцентральная борозда
Gyrus postcentralis	Постцентральная извилина
Lobulus parietalis superior	Верхняя теменная долька
Sul. intraparietalis	Внутритеменная борозда
Lobulus parietalis inferior	Нижняя теменная долька
Operculum frontoparietale	Лобно-теменная покрышка
Gyrus supramarginalis	Надкраевая извилина
Gyrus angularis	Угловая извилина
Lobus occipitalis	Затылочная доля
Polus occipitalis	Затылочный полюс
Sul. occipitalis transversus	Поперечная затылочная борозда
Sul. lunatus	Полулунная борозда
Incisure preoccipital	Предзатылочная вырезка
Lobus temporalis	Височная доля
Polus temporalis	Височный полюс
Sull. temporales transversi	Поперечные височные борозды
Gyri temporales transversi	Поперечные височные извилины
Gyrus temporalis superior	Верхняя височная извилина
Operculum temporale	Височная покрышка
Sul. temporalis superior	Верхняя височная борозда
Gyrus temporalis medius	Средняя височная извилина
Sul. temporalis inferior	Нижняя височная борозда
Gyrus temporalis inferior	Нижняя височная извилина
Lobus insular is [Insula]	Островковая доля [Островок]
Gyri insulae	Извилины островка
Gyri breves insulae	Короткие извилины островка
Gyrus longus insulae	Длинная извилина островка
Limen insulae	Порог островка
Sul. centralis insulae	Центральная борозда островка
Sul. circularis insulae	Круговая борозда островка
Facies medialis et inferior hemispherii	Медиальная и нижняя поверхность полушария
Sulcus corporis callosi	Борозда мозолистого тела
Gyrus cinguli [cingulatus]	Поясная извилина
Isthmus gyri cinguli [cingulatus]	Перешеек поясной извилины
Sul. cinguli [cingulatus]	Поясная борозда
Sul. subparietalis	Подтеменная борозда
Gyrus frontalis medialis	Медиальная лобная извилина
Lobulus paracentralis	Парацентральная долька
Precuneus	Предклинье
Sul. parietooccipitalis	Теменно-затылочная борозда
Cuneus	Клин
Sul calcarinus	Шпорная борозда
Gyrus dentatus	Зубчатая извилина

Sul. hippocampi [hippocampalis]	Борозда гиппокампа [гиппокампальная борозда]
Gyrus parahippocampalis	Парагиппокампальная извилина
Uncus	Крючок
Gyrus lingualis	Язычная извилина
Sul. collateralis	Коллатеральная борозда
Sul. rhinalis	Носовая борозда
Gyrus occipitotemporalis medialis	Медиальная затылочно-височная извилина
Sul. occipitotemporalis	Затылочно-височная борозда
Gyrus occipitotemporalis lateralis	Латеральная затылочно-височная извилина
Gyrus rectus	Прямая извилина
Sul. olfactorius	Обонятельная борозда
Gyri orbitales	Глазничные извилины
Sull. orbitales	Глазничные борозды
Bulbus olfactorius	Обонятельная луковица
Tr. olfactorius	Обонятельный тракт
Trigonum olfactorium	Обонятельный треугольник
Striae olfactoriae medialis et lateralis	Медиальная и латеральная обонятельные полосы
Gyri olfactorii medialis et lateralis	Медиальная и латеральная обонятельные извилины
Rhinecephalon	Обонятельный мозг
Substantia perforata rostralis (anterior)	Переднее продырявленное вещество
Bandaletta diagonalis (Broca)	Диагональная полоска (Брока)
Area subcallosa	Подмозолистое поле
Gyrus paraterminalis	Паратерминальная извилина

Х. Препараты и учебные пособия: Препараты: целый мозг, сагиттальный разрез мозга, горизонтальный разрез мозга, изолированное полушарие большого мозга. Учебник. Атлас анатомии человека. Таблицы с изображением рельефа коры большого мозга с разметкой функциональных областей. Тесты II уровня. Графы.

Методические рекомендации к внеаудиторной самостоятельной работе по теме: **Общий обзор головного мозга и его отделов. Топография корешков черепных нервов на основании головного мозга. Оболочки головного мозга.**

I. Вопросы для проверки исходного уровня:

1. Рельеф внутреннего основания черепа. Черепные ямки, их границы и отверстия.
2. Развитие головного мозга. Мозговые пузыри..
3. Топография головного мозга.

II. Целевые задачи:

СТУДЕНТ ДОЛЖЕН ЗНАТЬ:	
<ol style="list-style-type: none"> 1. Строение и развитие головного. 2. Мозговые пузыри. Отделы мозга - полушария и ствол мозга (медиальная, базальная, дорзо-латеральная). 3. Поверхности и основные борозды (центральная, латеральная и теменно-затылочная) полушарий головного мозга. Полуся и доли полушарий – лобная, теменная, височная, затылочная, островковкая. 4. Составные части ствола мозга. 5. Названия черепно-мозговых нервов и выход их корешков на базальной поверхности полушарий (1-4 пары – впереди моста; 5-8 – в пределах моста; 9-12 – позади моста), и на основании черепа. 6. Оболочки головного мозга и межоболочечные пространства. 7. Особенности строения и топографию твердой мозговой оболочки – синусы, отростки, их значение. 8. Выросты (грануляции) паутинной оболочки, их значения. 	
СТУДЕНТ ДОЛЖЕН УМЕТЬ:	
<ol style="list-style-type: none"> 1. Показать и назвать составные части головного мозга – полушария и ствол. 2. Показать доли полушарий и основные борозды. 3. Назвать и показать на медиальной поверхности полушария части мозгового ствола. 4. Показать выход черепно-мозговых нервов на препарате основания мозга. 5. Показать выход черепно-мозговых нервов на основании черепа и назвать эти отверстия. 6. Показать на препарате оболочки головного мозга. 7. Назвать и показать отростки твердой оболочки головного мозга (большой и малый серп, палатку (намет) мозжечка). 8. Назвать и показать на препарате синусы твердой оболочки. 9. Назвать и показать на препарате подпаутинные цистерны – мозжечково-мозговая, латеральной ямки, межножковая, перекреста. 	

III. Задания для самостоятельной работы:

Продолжите фразы:

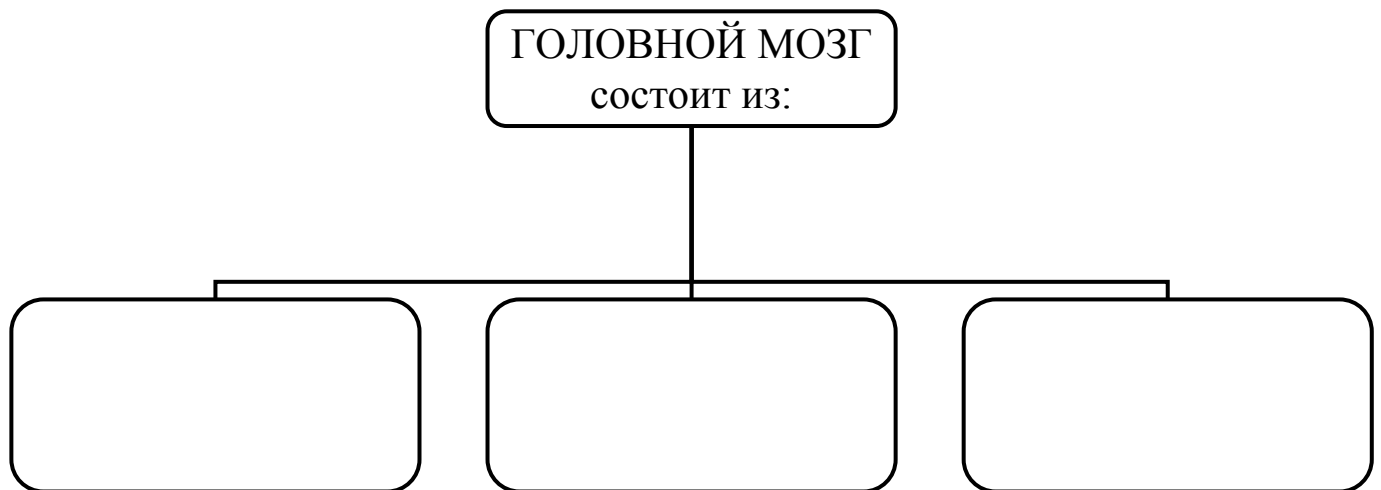
1. Полушария мозга отделены от полушарий мозжечка: щелью _____
_____ и отростком _____

2. Нижняя поверхность мозга соответствует форме _____

3. Правое и левое полушария отделены друг от друга глубокой _____

4. Синусы твердой оболочки головного мозга – это _____

5. Заполните схему:



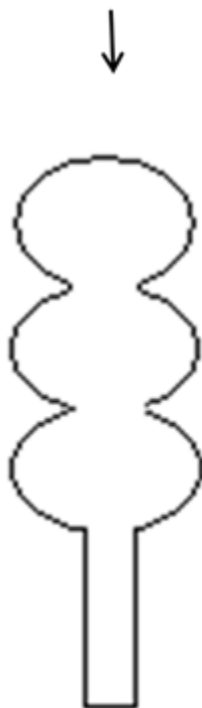
6. Заполните таблицу:

ПОРЯДКОВЫЙ НОМЕР ЧЕРЕПНО-МОЗГОВОГО НЕРВА	НАЗВАНИЕ ЧЕРЕПНО-МОЗГОВОГО НЕРВА	ВЫХОД НЕРВА НА ОСНОВАНИИ МОЗГА	ВЫХОД НЕРВА ИЗ ПОЛОСТИ ЧЕРЕПА
I			
II			
III			
IV			

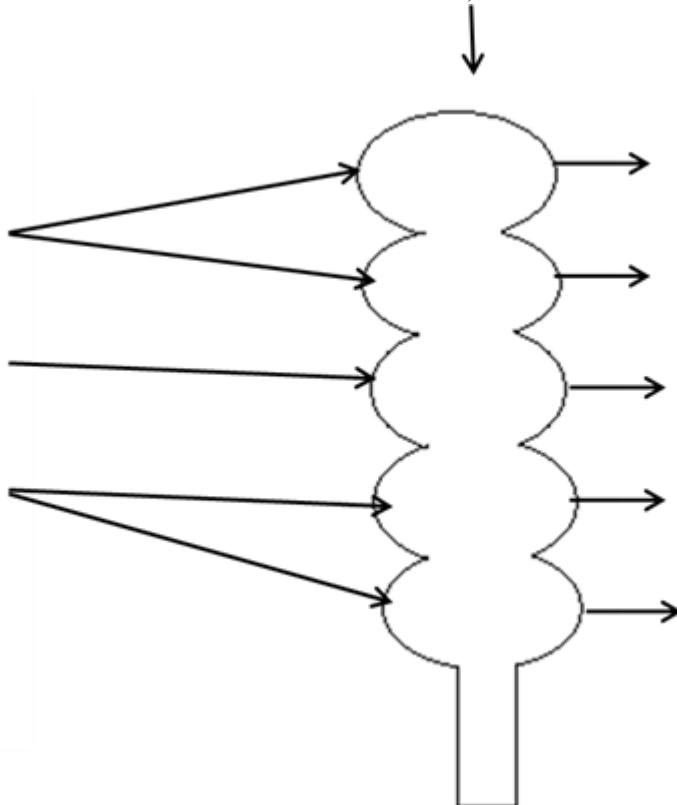
V			
VI			
VII			
VIII			
IX			
X			
XI			
XII			

7. Заполните схему:

СТАДИЯ ТРЕХ
МОЗГОВЫХ ПУЗЫРЕЙ
(впишите их названия
на русском и
латинском языках)



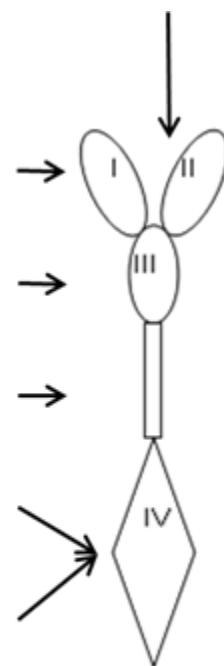
СТАДИЯ ПЯТИ
МОЗГОВЫХ ПУЗЫРЕЙ
(впишите их названия
на русском и латинском
языках)



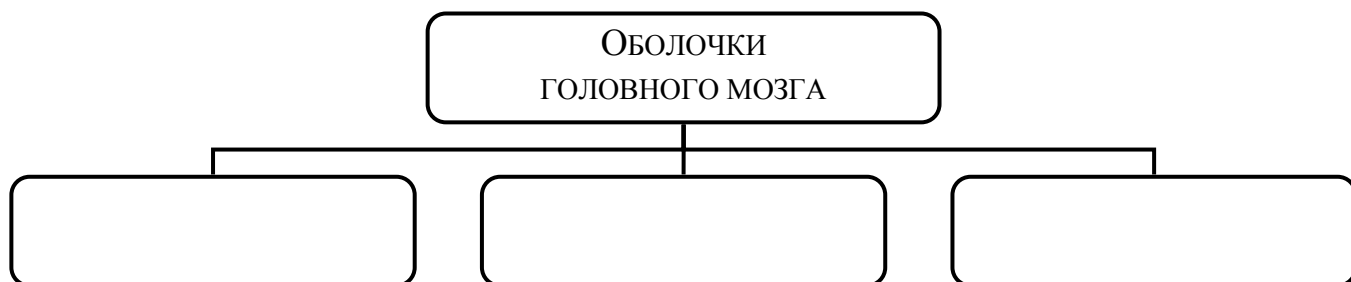Укажите какие
отделы мозга
развиваются из этих
пузырей



Система
желудочков
головного мозга



8. Заполните схему:



9. Дополните таблицу:

Производные твердой мозговой оболочки головного мозга			
ОТРОСТКИ		СИНУСЫ	
<i>название</i>	<i>расположение</i>	<i>название</i>	<i>расположение</i>
1.		1.	
2.		2.	
3.		3.	
4.		4.	
		5.	
		6.	
		7.	
		8.	
		9.	

IV. Вопросы для самоконтроля:

11. Чем отделяются полушария мозга от полушарий мозжечка? _____

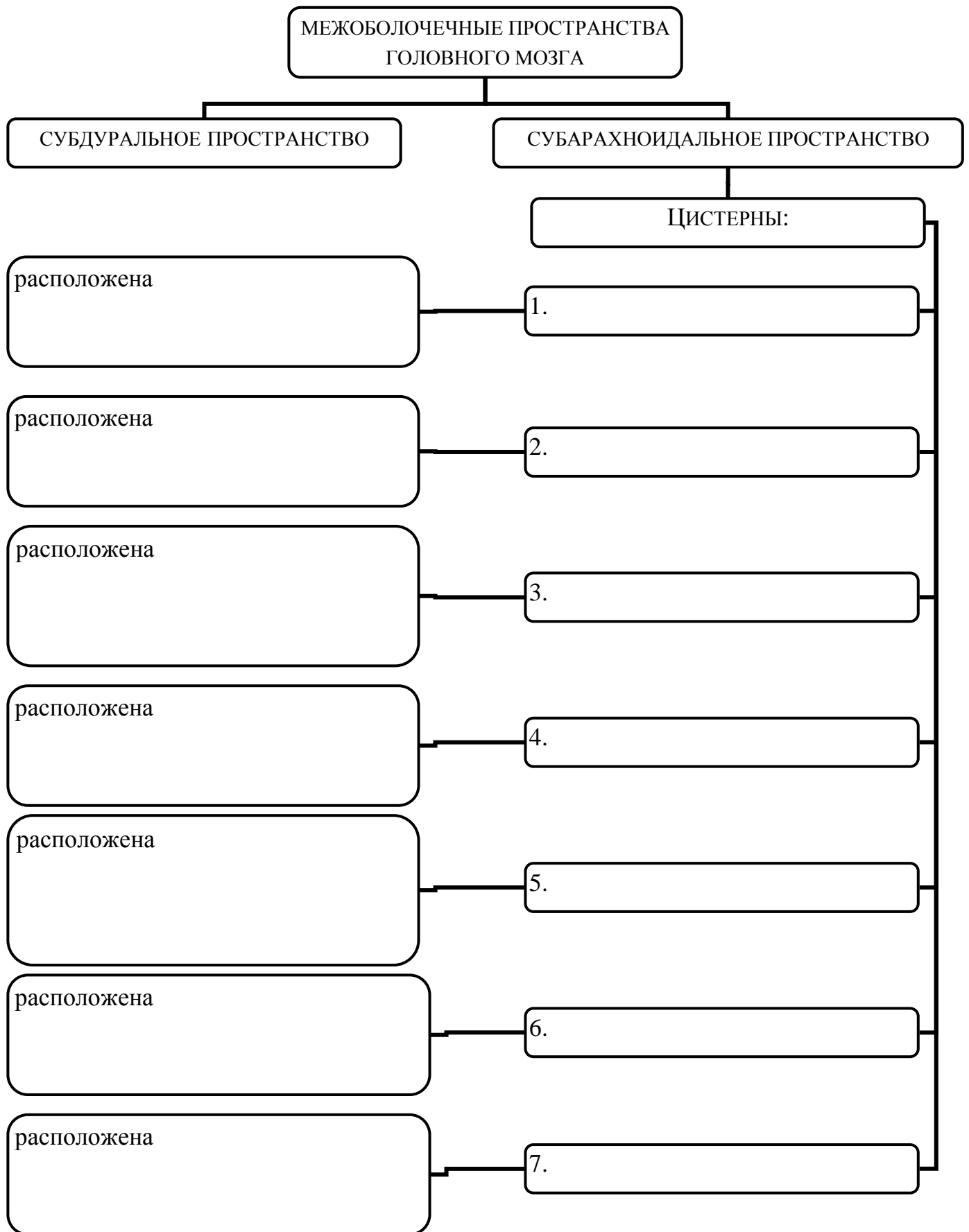
12. Из каких мозговых пузырей формируются полушария головного мозга? _____

13. Что разделяет малый серповидный отросток? _____

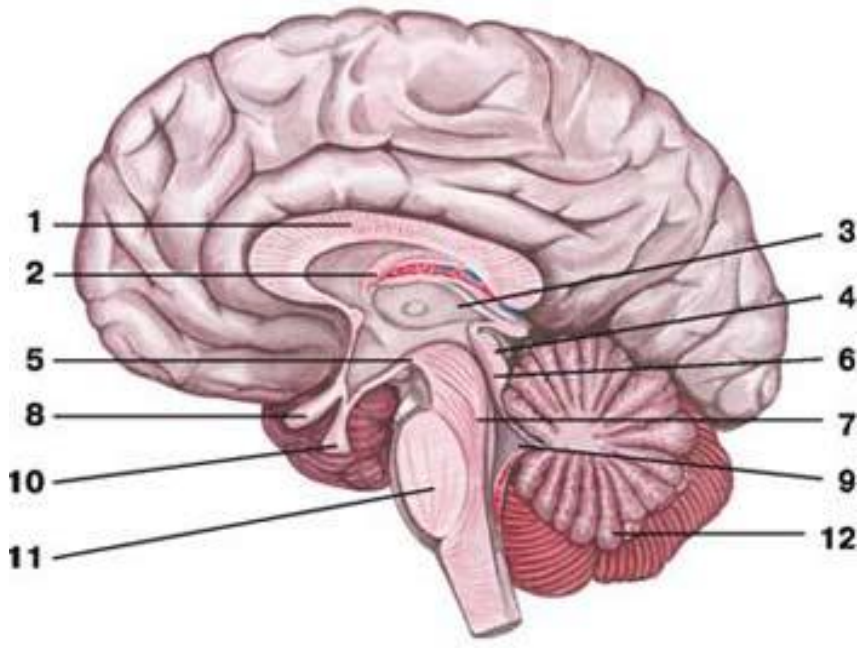
14. Где располагается большой сагиттальный синус? _____

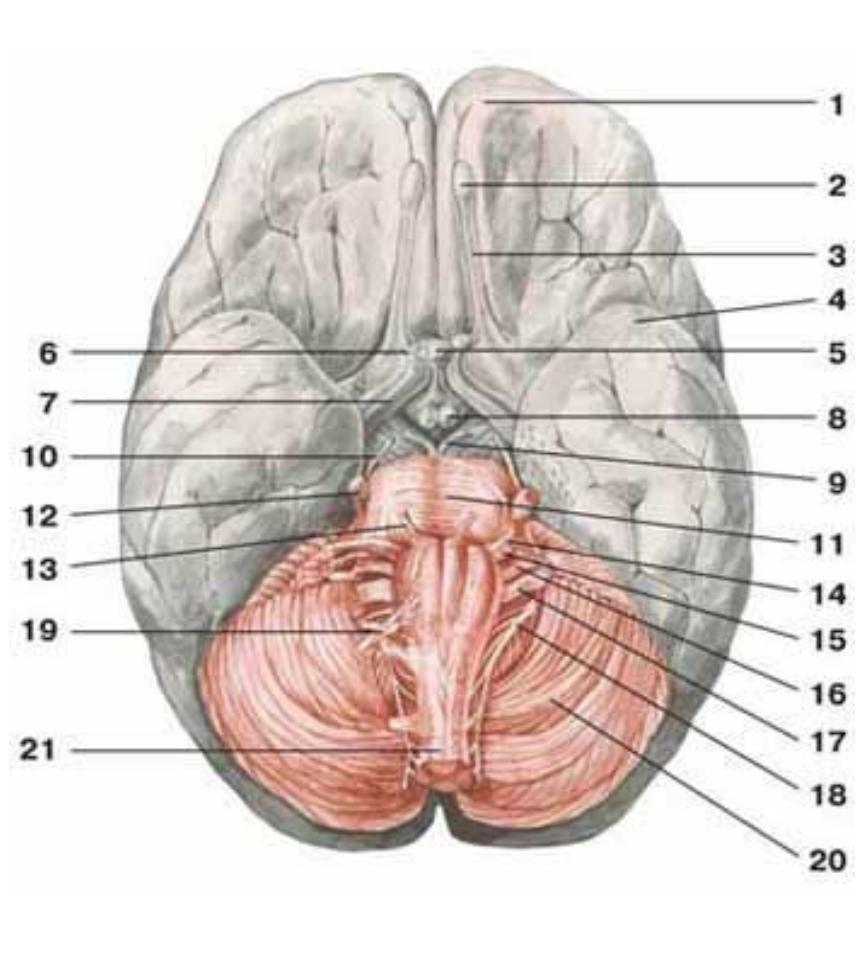
15. Где залегает и что образует паутинная оболочка головного мозга? _____

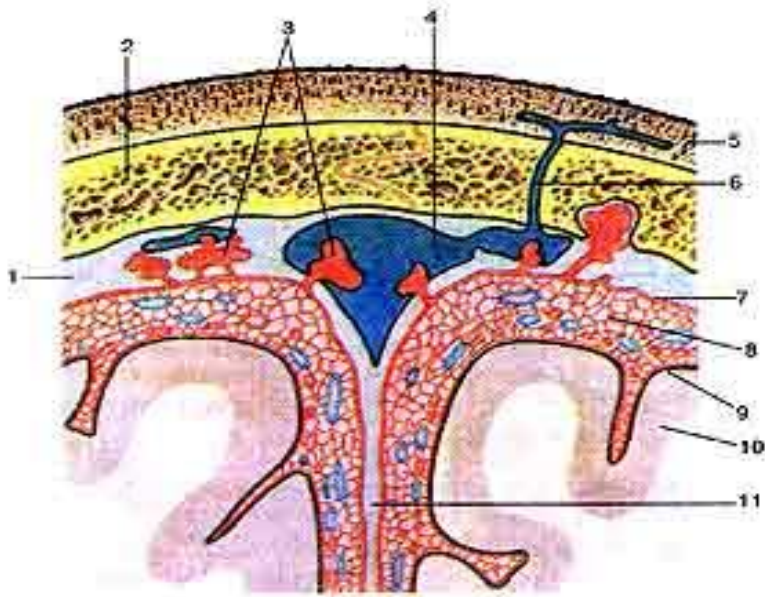
Дополните схему:



V. Сделайте обозначения к рисункам:

№18	САГИТАЛЬНЫЙ РАЗРЕЗ ГОЛОВНОГО МОЗГА	
		1.
		2.
		3.
		4.
		5.
		6.
		7.
		8.
		9.
		10.
		11.
		12.

№19	ГОЛОВНОЙ МОЗГ, ВИД СНИЗУ	
		1.
		2.
		3.
		4.
		5.
		6.
		7.
		8.
		9.
		10.
		11.
		12.
		13.
		14.
		15.
		16.
		17.
		18.
		19.
		20.
		21.



1.

2.

3.

4.

5.

6.

7.

8.

9.

10.

11.

Методические рекомендации к внеаудиторной самостоятельной работе по теме: Борозды и извилины полушарий конечного мозга.

I. Вопросы для проверки исходного уровня знаний.

1. Общее строение полушарий головного мозга.
2. Первичные борозды головного: продольная, поперечная, латеральная (сильвиева), центральная (Роландова), теменно-затылочная. Доли полушарий (лобная, затылочная, теменная, височная, островковая), их границы и топография. Отношение к черепу.
3. Подпаутинные пространства.

II. Целевые задачи.

СТУДЕНТ ДОЛЖЕН ЗНАТЬ:

1. Борозды дорзо-латеральной поверхности.
 - Борозды лобной доли полушария:
 - а. предцентральная
 - б. верхняя лобная
 - в. нижняя лобная
 - Извилины лобной доли:
 - а. предцентральная
 - б. верхняя лобная
 - в. средняя лобная
 - г. нижняя лобная
 - Борозды теменной доли – постцентральная и внутритеменная.
 - Извилины теменной доли:
 - а. постцентральная извилина
 - б. верхняя теменная долька
 - в. нижняя теменная долька
 - г. надкраевая и угловая извилина
 - Затылочную долю – многочисленные (верхние и латеральные) борозды ограничивают одноименные извилины.
 - Височную долю:
 - а. борозды – верхнюю, среднюю и нижнюю.
 - б. извилины – верхнюю (Гешля), среднюю и нижнюю.
 - Островковую долю – в глубине латеральной борозды:
 - а. борозды – круговая и центральная
 - б. короткие и длинные извилины
 - в. порог островка.
2. Медиальная поверхность полушария:
 - борозду мозолистого тела и гиппокампа.
 - поясную борозду и его краевую ветвь
 - теменно-затылочную и шпорную борозду
 - коллатеральную борозду

- подтеменную борозду
- Извилины:
 - а. сводчатую (поясная, перешеек, парагиппокаммальную) и крючок.
 - б. затылочно-височные, медиальная и латеральная
 - в. язычную и клин.
 - г. предклинье и околоцентральную дольку
 - д. отделы верхней лобной извилины.

3. Нижняя поверхность полушарий:

- Борозды – обонятельные, глазничные, носовая, затылочно-височная.
- Извилины – прямую, глазничные, латеральная затылочно-височная.

СТУДЕНТ ДОЛЖЕН УМЕТЬ:

1. Назвать и показать полюса и отдельные доли полушарий.
2. Показать на влажном препарате первичные и вторичные борозды и извилины дорзолатеральной поверхности лобной, теменной, височной и затылочной долей.
3. Назвать и показать борозды и извилины медиальной поверхности лобной, теменной и затылочной долей полушарий.
4. Назвать и показать борозды и извилины нижней поверхности лобной, теменной и затылочной долей полушарий.
5. Назвать и показать на препарате островковую долю полушарий – островок Рейля.
6. Показать на препарате мозолистое тело.

III. Задания для самостоятельной работы.

Продолжите фразы:

1. Сводчатую извилину образуют

- 1-. _____
- 2-. _____
- 3-. _____
- 4-. _____

2. Язычная извилина располагается _____

3. Составьте схему расположения долей и извилин полушарий:

IV. Вопросы для самоконтроля.

4. Сколько и какие извилины располагаются в теменной доле полушарий? _____

5. Что разделяет центральная (Роландова) борозда? _____

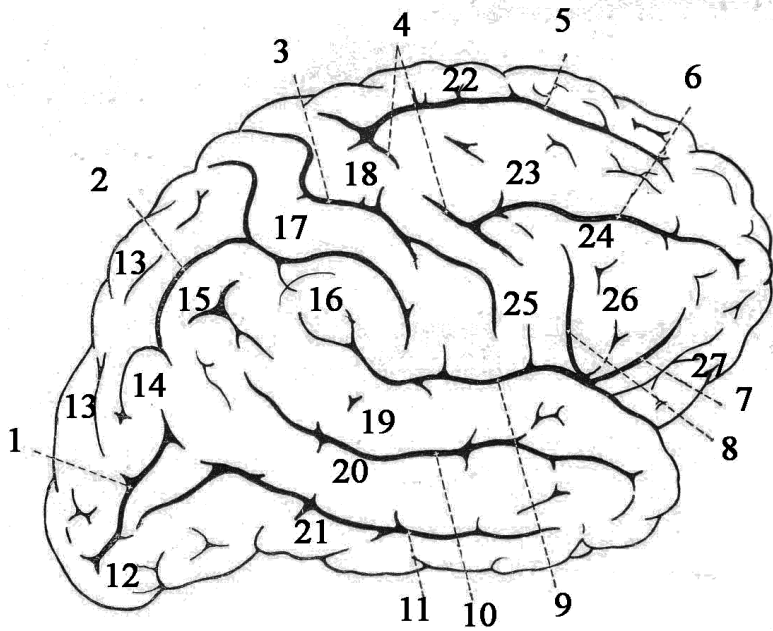
6. Какие доли залегают по ходу латеральной (Сильвиевой) – борозды? _____

7. Продолжением какой извилины является крючок? _____

V. Сделайте обозначения на следующих рисунках.

№10

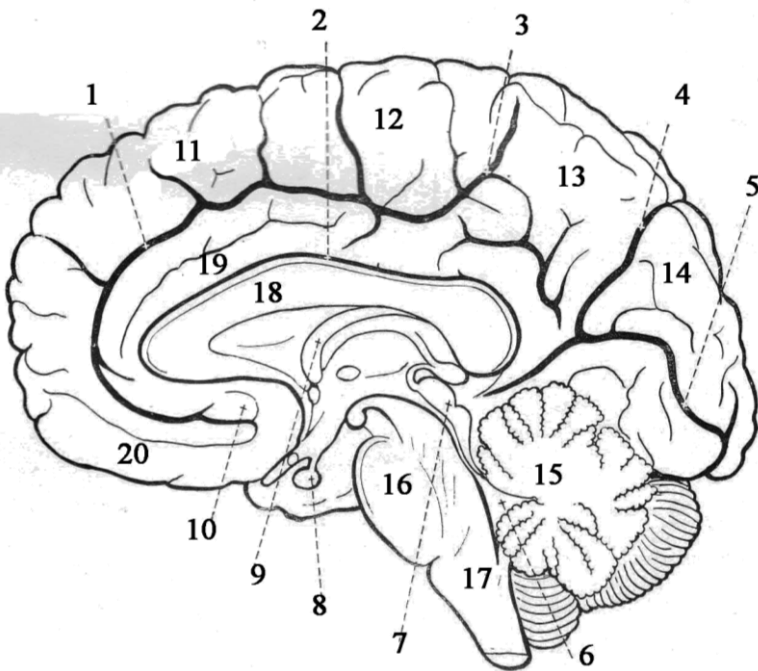
БОЛЬШИЕ ПОЛУШАРИЯ, ВЕРХНЕЛАТЕРАЛЬНЫЕ ПОВЕРХНОСТИ



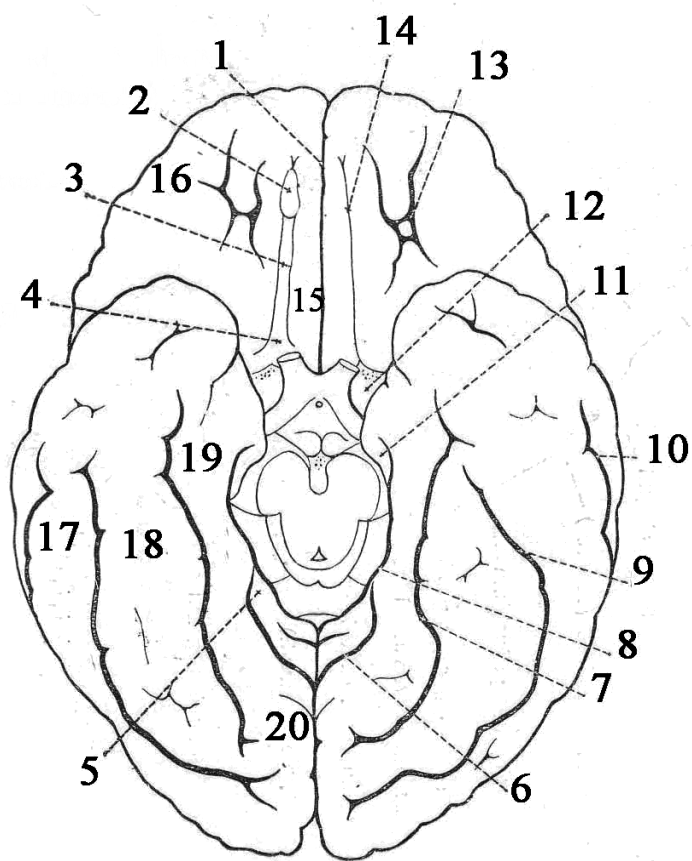
- 1.
- 2.
- 3.
- 4.
- 5.
- 6.
- 7.
- 8.
- 9.
- 10.
- 11.
- 12.
- 13.
- 14.
- 15.
- 16.
- 17.
- 18.
- 19.
- 20.
- 21.
- 22.
- 23.
- 24.
- 25.
- 26.
- 27.

№11

БОЛЬШИЕ ПОЛУШАРИЯ, МЕДИАЛЬНАЯ ПОВЕРХНОСТЬ



- 1.
- 2.
- 3.
- 4.
- 5.
- 6.
- 7.
- 8.
- 9.
- 10.
- 11.
- 12.
- 13.
- 14.
- 15.
- 16.
- 17.
- 18.
- 19.
- 20.



1.
2.
3.
4.
5.
6.
7.
8.
9.
10.
11.
12.
13.
14.
15.
16.
17.
18.
19.
20.

Методические рекомендации к внеаудиторной самостоятельной работе по теме: **Строение коры головного мозга. Локализация функций. Обонятельный мозг. Лимбическая система.**

I. Вопросы для проверки исходного уровня знаний.

1. Внутреннее строение полушарий. Серое и белое вещество.
2. Цитоархитектоника.
3. Миелоархитектоника.

II. Целевые задачи.

СТУДЕНТ ДОЛЖЕН ЗНАТЬ:

1. Общую площадь коры (220.000 мм²) мозга и разную ее толщину (1,5 – 5 мм).
2. Внутреннее шестислойное строение новой коры (неокортекс) головного мозга в виде пластинок:
 - молекулярная
 - наружная зернистая
 - наружная пирамидная
 - внутренняя зернистая
 - внутренняя пирамидная
 - мультиформная (полиморфный слой)
3. Отделы древней коры – палеокортекс (участок коры лобной доли возле обонятельной луковицы) и старой коры-архиокортекс (гиппокамп (Аммонов рог) в височной доле.
4. Строение коркового отдела анализатора. Ядро (место концентрации нервных клеток определенного рецептора) и рассеянные элементы.
5. Локализацию корковых центров лобной, затылочной, теменной и височной долей.
6. Чувствительный гомункулус.
7. Двигательный гомункулус.
8. Отделы обонятельного мозга – сводчатая извилина (гиппокамп).
9. Структуры, входящие в лимбическую систему – обонятельная луковица, обонятельный тракт, обонятельный треугольник, переднее продырявленное вещество, поясная и парагиппокампальная извилины.

СТУДЕНТ ДОЛЖЕН УМЕТЬ:

1. Назвать и показать на изолированном полушарии головного мозга корковые центры – двигательный, чувствительный, зрительный, слуховой, вкусовой, обонятельный, речевой и т.д.
2. Показать на влажном препарате первичные и вторичные борозды и извилины дорзолатеральной поверхности лобной, теменной, височной и затылочной долей.
3. Назвать и показать на медиальной поверхности полушарий отделы обонятельного анализатора.
4. Назвать и показать на препарате образования, относящиеся к лимбической системе.

III. Задания для самостоятельной работы.

Продолжите фразы:

1. Серое вещество полушарий головного мозга располагается в отличие от спинного мозга

_____ и составляет

2. Корковый центр общей чувствительности залегает _____.

..... _____

3. В состав обонятельного мозга входят _____

..... _____

4. Кора головного мозга состоит из _____ слоев пластинок. Перечислите их.

5. Составьте схему расположения корковых центров медиальной поверхности полушария.

IV. Вопросы для самоконтроля.

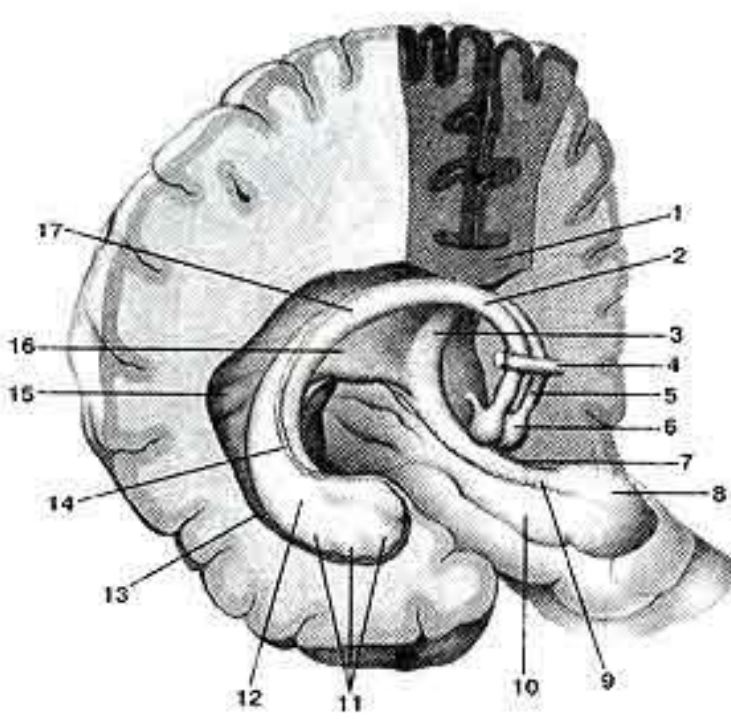
6. В коре каких извилин расположены центры речи (артикуляция, письменной и устной речи)?

7. Какие функциональные центры находятся в теменной доли? _____

8. Что входит в состав «лимбической» системы? _____

9. Что такое «извилины»? Ее топография. _____

V. Сделайте обозначения на следующих рисунках.

№12	СВОД МОЗГА
	1.
	2.
	3.
	4.
	5.
	6.
	7.
	8.
	9.
	10.
	11.
	12.
	13.
	14.
	15.
	16.
	17.

Методические рекомендации к практическому занятию по теме:
Анатомия и топография базальных ядер. Внутренняя капсула. Анатомия и топография мозолистого тела. Свод. Боковые желудочки. Анатомия и топография промежуточного мозга. III желудочек. Анатомия и топография среднего мозга. Водопровод мозга. Возрастные особенности. Рентген-анатомия.

*Лимбическая система представляет комплекс образований конечного, промежуточного и среднего мозга, участвующий в регуляции различных вегетативных функций, поддержании постоянства внутренней среды организма (гомеостаза) и в формировании эмоционально окрашенных поведенческих реакций. Стриопаллидарная система представляет собой главную часть экстрапирамидной системы, а кроме того, она является высшим регулирующим центром вегетативных функций в отношении терморегуляции и углеводного обмена, доминирующим над подобными же вегетативными центрами в *hypothalamus*. Базальные ганглии (анатомически обособленная группа парных подкорковых структур) - это глубинные ядра головного мозга. Вместе с другими ядрами промежуточного и среднего мозга они оказывают на двигательную активность иное влияние, чем мозжечок. В отличие от последнего у базальных ганглий нет входа от спинного мозга, но есть прямой вход от коры больших полушарий. Их основное влияние направлено посредством таламуса на двигательные области коры мозга. Кроме того, базальные ганглии участвуют в эмоциональных (аффективных) функциях и познавательных (когнитивных) функциях. Поражения базальных ядер обуславливают нарушения движений, поскольку они играют важную роль в деятельности латеральной системы двигательных путей. Это подтверждается характером симптомов при заболеваниях базальных ганглиев. Однако эти ганглии связаны и с медиальной системой двигательных путей; их заболевания сопровождаются нарушениями позы и тонуса проксимальной мускулатуры. Функционально экстрапирамидная система неотделима от пирамидной системы. Она обеспечивает упорядоченный ход произвольных движений, регулирует пирамидной системой; регулирует врожденные и приобретенные автоматические двигательные акты, обеспечивает установку мышечного тонуса и поддержание равновесия тела; регулирует сопутствующие движения (например, движения рук при ходьбе) и выразительные движения (мимика). Знания об анатомическом строении и развитии базальных ядер конечного мозга, промежуточно и среднего мозга важны при обследовании неврологических больных и для топической диагностики чувствительных и двигательных расстройств. Знание этой темы необходимо при изучении соответствующих разделов в курсе терапии, хирургии, неврологии, травматологии и других клинических дисциплин.*

I. Цели:

<p><u>Студент должен знать:</u></p>	<ol style="list-style-type: none"> 1. Анатомию и топографию базальных ядер: <ul style="list-style-type: none"> - полосатое тело (хвостатое ядро, чечевицеобразное ядро), - ограда, - миндалевидное тело 2. Анатомию и топографию внутренней капсулы. 3. Анатомию и топографию мозолистого тела. 4. Анатомию и топографию свода. 5. Анатомию и топографию боковых желудочков. Их сообщения. 6. Анатомию и топографию промежуточного мозга (таламической области (таламус, метаталамус, эпиталамус) и гипоталамуса). 7. Анатомию и топографию III желудочка (стенки, сообщения). 8. Анатомию и топографию среднего мозга. 9. Ядра среднего мозга. 10. Анатомию и топографию водопровода мозга. 11. Возрастные особенности базальных ядер и внутренней капсулы, свода, мозолистого тела. 12. Возрастные особенности промежуточного и среднего мозга.
<p><u>Студент должен уметь:</u></p>	<ol style="list-style-type: none"> 1. Найти на препарате и назвать по-латыни структуры базальных ядер: <ul style="list-style-type: none"> - полосатое тело (хвостатое ядро, чечевицеобразное ядро), - ограда, - миндалевидное тело 2. Найти на препарате и назвать по-латыни структуры внутренней капсулы. 3. Найти на препарате и назвать по-латыни структуры мозолистого тела. 4. Найти на препарате и назвать по-латыни структуры свода. 5. Найти на препарате и назвать по-латыни структуры боковых желудочков. Их сообщения. 6. Найти на препарате и назвать по-латыни структуры промежуточного мозга (таламической области (таламус, метаталамус, эпиталамус) и гипоталамуса). 7. Найти на препарате и назвать по-латыни структуры III желудочка (стенки, сообщения). 8. Найти на препарате и назвать по-латыни структуры среднего мозга. 9. Найти на препарате и назвать по-латыни структуры среднего мозга, их ядра. 10. Найти на препарате и назвать по-латыни структуры водопровода мозга.
<p><u>Студент должен владеть:</u></p>	<ol style="list-style-type: none"> 1. Медико-анатомическим понятийным аппаратом; 2. Анатомическими знаниями для понимания патологии, диагностики и лечения.

II. Необходимый уровень знаний:

а) из смежных дисциплин:

1. Филогенез центральной нервной системы.
2. Филогенез базальных ядер.
3. Филогенез промежуточного и среднего мозга.
4. Роль базальных ядер.
5. Гистологическое строение базальных ядер.
6. Роль внутренней капсулы.
7. Гистологическое строение внутренней капсулы.
8. Значение промежуточного мозга (таламической области (таламус, метаталамус, эпиталамус) и гипоталамуса).
9. Гистологическое строение промежуточного мозга (таламической области (таламус, метаталамус, эпиталамус) и гипоталамуса).
10. Значение среднего мозга.
11. Гистологическое строение структур среднего мозга.

б) из предшествующих тем:

1. Строение костей черепа.
2. Топография черепа.
3. Развитие головного мозга.
4. Лимбическая система. Обонятельный мозг.
5. Строение коры, локализация функций в коре.

в) из текущего занятия:

1. Анатомия и топография базальных ядер:
 - полосатое тело (хвостатое ядро, чечевицеобразное ядро),
 - ограда,
 - миндалевидное тело
2. Анатомия и топография внутренней капсулы.
3. Анатомия и топография мозолистого тела.
4. Анатомия и топография свода.
5. Анатомия и топография боковых желудочков. Их сообщения.
6. Анатомию и топографию промежуточного мозга (таламической области (таламус, метаталамус, эпиталамус) и гипоталамуса).
7. Анатомия и топография III желудочка (стенки, сообщения).
8. Анатомия и топография среднего мозга.
9. Анатомия и топография ядер среднего мозга.
10. Анатомия и топография водопровода мозга.
11. Возрастные особенности базальных ядер и внутренней капсулы, свода, мозолистого тела.
12. Возрастные особенности промежуточного и среднего мозга.

III. Объект изучения: большие полушария головного мозга, базальные ядра, внутренняя капсула, боковые желудочки, свод, мозолистое тело, промежуточный мозг (таламус, метаталамус, эпиталамус, гипоталамус), III желудочек, средний мозг, водопровод.

IV. Информационная часть:

Базальные (подкорковые) ядра и белое вещество конечного мозга: скопления серого вещества в толще белого, ближе к основанию мозга, в связи с их положением называются базальными (подкорковыми, центральными) ядрами. К базальным ядрам полушарий относят полосатое тело, состоящее из хвостатого и чечевицеобразного ядер, ограды и миндалевидного тела.

Полосатое тело имеет вид чередующихся полос серого и белого вещества. Наиболее медиально и впереди находится хвостатое ядро. Оно располагается впереди от таламуса, от которого (на горизонтальном разрезе) его отделяет полоска белого вещества — передняя ножка внутренней капсулы. Передний отдел хвостатого ядра утолщен и образует головку. Суживаясь кзади, головка продолжается в более тонкое тело (согрус), которое лежит в области дна центральной части бокового желудочка и отделяется от таламуса терминальной полоской белого вещества. Задний отдел хвостатого ядра — хвост (cauda) постепенно истончается, изгибается книзу, участвует в образовании верхней стенки нижнего рога бокового желудочка. Хвост достигает миндалевидного тела, лежащего в переднемедиальных отделах височной доли (кзади от переднего продырявленного вещества). Латеральнее головки хвостатого ядра находится прослойка белого вещества — передняя ножка (бедро) внутренней капсулы, отделяющая это ядро от чечевицеобразного.

Чечевицеобразное ядро находится латеральнее таламуса и хвостатого ядра. От таламуса чечевицеобразное ядро отделяет задняя ножка (бедро) внутренней капсулы. Две параллельные вертикальные прослойки белого вещества, расположенные почти в сагиттальной плоскости, делят чечевицеобразное ядро на три части - скорлупу и «бледный шар» (globus pallidus).

Ограда (claustrum) расположена в белом веществе полушария, сбоку от скорлупы, между последней и корой островковой доли. Ограда имеет вид тонкой вертикальной пластинки серого вещества. От скорлупы ее отделяет прослойка белого вещества — наружная капсула (capsula externa), от коры островка — такая же прослойка, получившая название «самая наружная капсула» (capsula extrema).

Миндалевидное тело (согрус amygdaloideum) находится в белом веществе височной доли полушария.

Внутренняя капсула (*capsula interna*) — это толстая изогнутая под углом пластинка белого вещества. С латеральной стороны она ограничена чечевицеобразным ядром, а с медиальной — головкой хвостатого ядра (спереди) и таламусом (сзади). Внутреннюю капсулу делят на три отдела. Между хвостатым и чечевицеобразными ядрами находится передняя ножка внутренней капсулы (*crus anterius capsulae internae*) между таламусом и чечевицеобразным ядром — задняя ножка внутренней капсулы (*crus posterius capsulae internae*). Место соединения этих двух отделов под углом, открытым латерально, составляет колено внутренней капсулы (*genu capsulae internae*; рис. 149).

Во внутренней капсуле проходят все проекционные волокна, которые связывают кору большого мозга с другими отделами ЦНС.

Мозолистое тело (*corpus callosum*) содержит волокна (комиссуральные проводящие пути), переходящие из одного полушария в другое и соединяющие участки коры, принадлежащие правому и левому полушариям, с целью объединения (координации) функций обеих половин мозга в одно целое. На сагиттальном разрезе головного мозга можно различить изгибы и части мозолистого тела: колено (*genu*), продолжающееся книзу в клюв (*rostrum*), и терминальную (концевую) пластинку (*lamina terminalis*). Среднюю часть называют стволом (*truncus*) мозолистого тела. Кзади ствол продолжается в утолщенную часть — валик (*splenium*).

Под мозолистым телом находится свод (*fornix*). Свод состоит из двух дугообразно изогнутых тяжей, соединенных в средней своей части при помощи поперечно идущих волокон — спайки свода (*commissura fornicis*). Средняя часть носит название тела свода (*corpus fornicis*). Кпереди и книзу оно продолжается в округлый парный тяж — столб свода (*columna fornicis*). Кзади тело свода продолжается также в парный плоский тяж — ножку свода.

Боковой желудочек (*ventriculus lateralis*) расположен в толще полушария большого мозга. Различают два боковых желудочка: левый (первый), соответствующий левому полушарию, и правый (второй), находящийся в правом полушарии большого мозга. Теменной доле полушария большого мозга соответствует центральная часть бокового желудочка, лобной доле — передний (лобный) рог, затылочной — задний (затылочный) рог, височной доле — нижний (височный) рог.

Передний (лобный) рог имеет вид широкой щели, изогнутой книзу и в латеральную сторону. Медиальной стенкой переднего рога является прозрачная перегородка. Латеральная и отчасти нижняя стенка переднего рога образованы головкой хвостатого ядра. Передняя, верхняя и нижняя стенки переднего рога ограничены волокнами мозолистого тела.

Нижний (височный) рог является полостью височной доли, в которую проникает довольно глубоко. Латеральную стенку и крышу нижнего рога бокового желудочка образует белое вещество полушария большого мозга. В крышу вдается также хвост хвостатого ядра. Медиальную стенку образует гиппокамп, который тянется до самых передних отделов нижнего рога и заканчивается утолщением.

Задний (затылочный) рог вдается в затылочную долю полушария. Верхняя и латеральная стенки его образованы волокнами мозолистого тела, нижняя и медиальная стенки — выпячиванием белого вещества в затылочной доле в полость заднего рога. На медиальной стенке заднего рога заметны два выпячивания - верхнее — луковичка заднего рога (и нижнее выпячивание — птичья шпора. На нижней стенке заднего рога имеется слегка выпуклый коллатеральный треугольник. В центральной части и нижнем роге бокового желудочка находится сосудистое сплетение бокового желудочка. В передних отделах сосудистое сплетение бокового желудочка через межжелудочковое отверстие соединяется с сосудистым сплетением III желудочка.

Промежуточный мозг на препарате головного мозга не доступен для обозрения, так как целиком скрыт под полушариями большого мозга. Только на основании головного мозга можно увидеть центральную часть промежуточного мозга — гипоталамус.

Серое вещество промежуточного мозга составляют ядра, относящиеся к подкорковым центрам всех видов чувствительности. В промежуточном мозге расположены ретикулярная формация, центры экстрапирамидной системы, вегетативные центры (регулируют все виды обмена веществ) нейросекреторные ядра.

Белое вещество промежуточного мозга представлено проводящими путями восходящего и нисходящего направлений, обеспечивающими двустороннюю связь подкорковых образований с корой большого мозга и ядрами ствола и спинного мозга. Помимо этого, к промежуточному мозгу примыкают две железы внутренней секреции — гипофиз, принимающий участие вместе с соответствующими ядрами гипоталамуса в образовании гипо-таламо-гипофизарной системы, и эпифиз мозга (шишковидное тело).

Границами промежуточного мозга на основании головного мозга являются сзади — передний край заднего продырявленного вещества и зрительные тракты, спереди — передняя поверхность зрительного перекреста. На дорсальной поверхности задней границей служит борозда, отделяющая верхние холмики среднего мозга от задних краев таламусов. Переднебоковая граница разделяет с дорсальной стороны промежуточный мозг и конечный. Она образована концевой полоской (*stria terminalis*), соответствующей границе между таламусом и внутренней капсулой. Промежуточный мозг включает следующие отделы: таламическую область (область зрительных бугров, зрительный мозг), которая расположена в дорсальных участках; гипоталамус, объединяющий вентральные отделы промежуточного мозга; III желудочек.

Таламическая область

Таламус — парное образование, имеющее форму, близкую к ово-идной, расположен по обеим сторонам III желудочка. В переднем отделе таламус суживается и заканчивается передним бугорком. Задний конец утолщен и называется подушкой.

Только две поверхности таламуса свободны: медиальная, обращенная в сторону III желудочка и образующая его латеральную стенку, и верхняя, принимающая участие в образовании дна центральной части бокового желудочка. Верхняя поверхность отделена от медиальной белой тонкой мозговой полоской таламуса. Медиальные поверхности задних таламусов, правого и левого, соединены друг с другом межталамическим сращением. Латеральная поверхность таламуса прилежит к внутренней капсуле. Книзу и кзади таламус граничит с покрывкой ножки среднего мозга.

Таламус состоит из серого вещества — ядра таламуса Основными ядрами таламуса являются передние, медиальные и задние. Таламус практически является подкорковым чувствительным центром.

Под таламусом располагается так называемая субталамическая область В субталамическую область среднего мозга продолжаются и в ней заканчиваются красное ядро и черное вещество среднего мозга. Сбоку от черного вещества помещается субталамическое ядро (nucleus subthalamicus, люисово тело).

Метаталамус представлена парными латеральным и медиальным коленчатыми телами — парными образованиями, соединяющимися с холмиками крыши среднего мозга при помощи ручек верхнего и нижнего холмиков.

Латеральное коленчатое тело находится возле нижнебоковой поверхности таламуса, сбоку от подушки. Его волокна которого направляются к латеральному коленчатому телу.

Несколько кнутри и кзади от коленчатого латерального тела, под подушкой, расположено парное медиальное коленчатое тело, на клетках ядра которого заканчиваются волокна латеральной (слуховой) петли. Парные латеральные коленчатые тела вместе с верхними холмиками среднего мозга являются подкорковыми центрами зрения. Медиальные коленчатые тела и нижние холмики среднего мозга образуют подкорковые центры слуха.

Эпиталамус включает шишковидное тело, которое при помощи поводков соединяется с медиальными поверхностями правого и левого таламусов. У мест перехода поводков в таламусы имеются треугольники поводков.

Гипоталамус образует нижние отделы промежуточного мозга и участвует в образовании дна III желудочка. К гипоталамусу относятся зрительный перекрест, зрительный тракт, серый бугор с воронкой, а также сосцевидные тела.

Третий (III) желудочек занимает центральное положение в промежуточном мозге. Полость желудочка имеет вид сагиттально расположенной узкой щели, ограниченной 6 стенками: двумя латеральными, верхней, нижней, передней и задней. Латеральными стенками III желудочка являются обращенные друг к другу медиальные поверхности таламусов, а также расположенные ниже гипоталамической борозды медиальные отделы субталамической области. Средний мозг - в нем выделяют крышу и ножки. Полостью среднего мозга является водопровод мозга.

Верхней (передней) границей среднего мозга на его вентральной поверхности служат зрительные тракты и сосцевидные тела, на задней — передний край моста. На дорсальной поверхности верхняя (передняя) граница среднего мозга соответствует задним краям (поверхностям) таламусов, задняя (нижняя) — уровню выхода корешков блокового нерва.

Крыша среднего мозга представляющая собой пластинку четверохолмия, расположена над водопроводом мозга. На препарате головного мозга крышу среднего мозга можно увидеть лишь после удаления полушарий большого мозга.

Крыша среднего мозга состоит из четырех возвышений — холмиков, имеющих вид полусфер. От каждого из холмиков в латеральном направлении отходят утолщения в виде валика — ручка холмика. Ручка верхнего холмика располагается кзади от таламуса и направляется к латеральному коленчатому телу. Ручка нижнего холмика направляется к медиальному коленчатому телу.

У человека верхние холмики крыши среднего мозга (четверохолмия) и латеральные коленчатые тела выполняют функцию подкорковых зрительных центров. Нижние холмики и медиальные коленчатые тела являются подкорковыми центрами слуха.

Ножки мозга хорошо видны на основании мозга в виде двух толстых белых, продольно исчерченных валиков, которые выходят из моста. Углубление между правой и левой ножками мозга получило название межножковой ямки. На медиальной поверхности каждой из ножек мозга имеется продольная глазодвигательная борозда или медиальная борозда ножки мозга. Из этой борозды выходят корешки глазодвигательного нерва (III пара).

На поперечном разрезе среднего мозга в ножке мозга отчетливо выделяется своим темным цветом (за счет пигмента меланина) черное вещество. Оно простирается в ножке мозга от моста до промежуточного мозга. Черное вещество делит ножку мозга на два отдела: задний (дорсальный) — покрывку среднего мозга и передний (вентральный) отдел — основание ножки мозга. В покрывке среднего мозга залегают ядра среднего мозга и проходят восходящие проводящие пути. Основание ножки мозга целиком состоит из белого вещества, здесь проходят нисходящие проводящие пути.

Водопровод среднего мозга — соединяет полость III желудочка с IV и содержит цереброспинальную жидкость. По своему происхождению водопровод мозга является производным полости среднего мозгового пузыря.

Вокруг водопровода среднего мозга расположено центральное серое вещество, в котором в области дна водопровода находятся ядра двух пар черепных нервов. На уровне верхних холмиков, под вентральной стенкой водопровода среднего мозга, вблизи средней линии, расположено парное ядро глазодвигательного нерва. Вентральное его локализуется парасимпатическое ядро автономной нервной системы — добавочное ядро глазодвигательного нерва (ядро Якубовича, ядро Вестфала—Эдингера). Кпереди и несколько выше ядра III пары находится одно из ядер ретикулярной формации — промежуточное ядро. Отростки клеток этого ядра участвуют в образовании ретикулоспинального пути и заднего продольного пучка.

На уровне нижних холмиков в вентральных отделах центрального серого вещества залегают парное ядро IV пары — ядро блокового нерва. Из мозга блоковый нерв выходит позади нижних холмиков, по сторонам от уздечки верхнего мозгового паруса. В латеральных отделах центрального серого вещества на протяжении всего среднего мозга располагается ядро среднемозгового пути тройничного нерва (V пара).

В покрывке самым крупный и заметным на поперечном срезе среднего мозга является красное ядро. Латеральное и выше красного ядра в покрывке ножки мозга на фронтальном срезе виден пучок волокон, входящих в состав медиальной петли. Между медиальной петлей и центральным серым веществом располагается ретикулярная формация.

В среднем мозге расположены подкорковые центры слуха и зрения, ядра, обеспечивающие иннервацию произвольных и непроизвольных мышц глазного яблока, а также среднемозговое ядро V пары.

К экстрапирамидной системе относятся черное вещество, красные и промежуточные ядра и др., обеспечивающие тонус мышц и управляющие автоматическими неосознанными движениями тела. Через средний мозг проходят восходящие (чувствительные) и нисходящие (двигательные) проводящие пути.

V. Практическая работа:

Задание №1. Полосатое тело найдите на горизонтальном и фронтальном разрезе мозга. Найдите в переднем отделе горизонтального среза мозга головку хвостатого ядра, его тело и хвост. На другой стороне среза, где разрез сделан глубже, покажите в разрезе головку, а затем в месте перехода в нижний рог срез хвоста, латеральное хвостатого ядра находится прослойка белого вещества, слегка изогнутая у переднего конца таламуса. Кнаружи от нее лежит чечевицеобразное ядро, его более темно окрашенная часть - скорлупа, а лежащая кнутри слабоокрашенная, состоящая из двух члеников - бледный шар. Кнаружи от чечевицеобразного ядра лежит прослойка - наружная капсула, за ней слегка изогнутая - ограда, затем самая наружная капсула и кора островка. Отметьте, что через внутреннюю капсулу проходят проекционные волокна (проводящие пути), а в наружной и самой наружной - ассоциативные. Пользуясь учебником и атласом, зарисуйте горизонтальный срез мозга и отметьте положение проводящих путей во внутренней капсуле. На другой половине горизонтального разреза, где срез проведен выше, найдите боковой желудочек и его части. Передние рога правого и левого боковых желудочков разделены прозрачной перегородкой. Латеральную их стенку образует головка хвостатого ядра. Верхнюю, переднюю и нижнюю - волокна мозолистого тела. Центральная часть представлена горизонтальной щелью, расположенной между верхней поверхностью таламуса, покрытого прикрепленной пластинкой, и лучистостью мозолистого тела. Латерально эту щель замыкает тело и хвост хвостатого ядра и пограничная полоска. Медиально-переходящая со свода на таламус эпителиальная пластинка сосудистого сплетения, которое в этом месте вдавливается в полость желудочка. В затылочной доле найдите задний рог, на его медиальной стенке - птичью шпору, а на нижней - коллатеральный треугольник, переходящий в коллатеральное возвышение нижней стенки нижнего рога. Нижний рог направлен в височной доле к височному полюсу. Медиальное коллатерального возвышения лежит изогнутый валик - гиппокамп. С его вогнутой стороны посмотрите пластинку, носящую название бахромки гиппокампа. Бахромка сзади переходит в ножку свода. Между ножками свода правой и левой стороны расположены поперечноидущие волокна - спайка свода. Медиальную стенку нижнего рога образует эпителиальная пластинка, покрывающая сосудистое сплетение. Рассмотрите верхнюю поверхность мозолистого тела, его серый покров и продольные полоски. Слегка подрезав его в области межжелудочковых отверстий и отогнув кзади, можно увидеть верхнюю поверхность свода, его тело и идущие вперед и вниз столбики. Между ними в области III желудочка видна идущая поперек передняя комиссура. Сравните препарат с рисунком в атласе, проверьте правильность показа деталей на препарате. При подготовке к следующему занятию закрепите полученные знания прочтите о функциональном значении частей конечного мозга в учебнике.

Задание №2. Найдите промежуточный мозг на сагитальном разрезе мозга. Покажите таламус, отделенный от гипоталамуса гипоталамической бороздой, эпителиальную пластинку. Обведите стенки III желудочка, попадающего в разрез. Отметьте, что его верхней стенкой является сосудистая основа III желудочка, над которой лежит свод и мозолистое тело. На препарате ствола мозга с доральной стороны покажите таламус, его доральную поверхность, отделенную от хвостатого ядра конечной полоской. У его переднего конца виден передний бугорок, у заднего - подушка. Доральная поверхность таламуса отделена от медиальной, обращенной в полость III желудочка, мозговой полоской, которая сзади переходит в треугольник поводка. В этом месте находится надбугорная область - эпителиальное возвышение. Найдите треугольники поводков, поводки, шишковидное тело, спайку поводков и эпителиальную (заднюю) спайку. В полости III желудочка видно межталамическое сращение. На вентральной поверхности препарата ствола мозга видны образования гипоталамуса: терминальная пластинка, зрительный перекрест, серый бугор, воронка, сосцевидные тела. Пройдите пинцетом по зрительному тракту в направлении от перекреста и вы подойдете к области метаталамуса, а именно к медиальному и латеральному коленчатым телам. На горизонтальном разрезе, проведенном через полушария и промежуточный мозг, видно внутреннее строение таламуса, который на срезе латерально граничит с внутренней капсулой. В таламусе можно различить основные три группы его ядер: переднюю в месте нахождения переднего бугорка, латеральную и медиальную, разделенную белыми мозговыми полосками. В области подушки лежит задняя группа ядер. На препарате видно, что III желудочек через межжелудочковые отверстия сообщается с правым и левым боковыми желудочками, а сзади переходит в водопровод мозга.

Задание №3. Средний мозг найдите на сагитальном разрезе мозга. Покажите пластинку крыши, водопровод мозга, ножки мозга. Верхние и нижние холмики и их ручки, направляющиеся к коленчатым телам промежуточного мозга, найдите на доральной поверхности среднего мозга на препарате-те ствола головного мозга. Проследите ход ручек на боковой поверхности препарата. Ножки мозга, межножковую ямку и заднее продырявленное вещество найдите на вентральной поверхности препарата.

Задание №4. Поперечный разрез среднего мозга разберите на препарате и таблице. Отметьте положение крыши, покрывки и основание ножек мозга. Найдите водопровод мозга, центральное серое вещество, красные ядра, черное вещество. Остальные ядра и проводящие пути (белое вещество) разберите по таблице, т.к. они не видны на препарате. Зарисуйте поперечный размер среднего мозга, разметьте на нем положение ядер и проводящих путей. При подготовке к следующему занятию прочтите по учебнику о функциональном значении частей среднего мозга. На препарате основания черепа найдите места выхода III и IV пары черепных нервов.

Задание №5. При подготовке к следующему занятию закрепите полученные знания и прочтите в учебнике о функциональном значении частей промежуточного мозга. Для самоконтроля используйте тесты II уровня и эталон ответов к ним методического пособия.

VI. Контрольные вопросы:

1. Назовите базальные (подкорковые) ядра конечного мозга. Укажите, где каждое из них располагается.
2. Вспомните, какие проводящие пути проходят во внутренней капсуле.
3. Какие части выделяют у мозолистого тела?
4. Где начинается и где заканчивается свод мозга? Какие части в нем выделяют?

5. Из каких отделов состоит боковой желудочек? Где каждый из отделов располагается? Какие образования можно увидеть на стенках бокового желудочка (возвышения, вдавления). В связи с чем они образовались?
6. Назовите границы промежуточного мозга.
7. Что относят к таламической области? Опишите топографию таламуса, метаталамуса, эпиталамуса.
8. Какие анатомические образования относят к гипоталамусу?
9. Перечислите ядра гипоталамуса, назовите место расположения каждого ядра
10. Какие структуры образуют стенки III желудочка?
11. Опишите топографию сосудистой основы и сосудистого сплетения III желудочка.
12. Назовите границы среднего мозга.
13. Какие анатомические образования относят к среднему мозгу?
14. Перечислите ядра, располагающиеся в среднем мозге. Где залегает каждое ядро?
15. Какие проводящие пути проходят через основание ножки мозга?

VII. Учебные задачи:

Задача № 1.

При обследовании больного с нарушением слуховой функции было установлено, что патологический процесс локализован на уровне формирования латеральной петли. На уровне какого отдела мозга она в норме образуется?

Ответ:

Задний мозг (мост). Латеральная петля формируется в мосте, так как это совокупность аксонов вторых нейронов слухового пути, которые, начинаясь в улитковых ядрах VIII пары черепных нервов, составляют трапецевидное тело моста и мозговые полоски IV желудочка и, поднимаясь вверх по противоположной стороне моста, заканчиваются в ядрах нижних холмиков крыши среднего мозга и медиальных коленчатых тел промежуточного мозга.

Задача № 2.

Вследствие роста опухоли в полости III желудочка головного мозга у пациента развиваются вегетативные расстройства в виде нарушения сна, терморегуляции, всех видов обмена, несахарный диабет. Раздражение ядер какого участка головного мозга вызвало эти симптомы?

Ответ:

Гипоталамус. Центр терморегуляции, центры всех видов обмена веществ располагаются в гипоталамусе. Повреждение супраоптических ядер и ядер воронки приводит к развитию несахарного мочеизнурения (диабета) за счет снижения секреции вазопрессина.

VIII. Контрольные тесты:

1. Укажите анатомические образования, которые формируют стенки центральной части бокового желудочка:

1. таламус (thalamus)
2. тело свода (corpus fornicis)
3. мозолистое тело (corpus callosum)
4. хвостатое ядро (nucleus caudatus)

2. Укажите анатомические структуры, которые участвуют в образовании стенок нижнего рога бокового желудочка:

1. бахромки гиппокампа (fimbria hippocampi)
2. мозолистое тело (corpus callosum)
3. ножки свода (crura fornicis)
4. гиппокамп (hippocampus)

3. Укажите анатомические образования, которые относятся к промежуточному мозгу:

1. олива (oliva)
2. таламус (thalamus)
3. сосцевидное тело (corpus mamillaris)
4. зрительный перекрест (chiasma opticum)

4. Укажите анатомические образования, относящиеся к гипоталамусу:

1. серый бугор (tuber cinereum)
2. сосцевидные тела (corpore mamillaria)
3. воронка (infundibulum)
4. латеральное коленчатое тело (corpus geniculatum laterale)

5. Укажите части головного мозга, участвующие в образовании стенок третьего желудочка:

1. гипоталамус (hypothalamus)
2. столбы свода (columnae fornicis)
3. таламус (thalamus)
4. мозолистое тело (corpus callosum)

6. Укажите анатомические структуры, участвующие в образовании лимбической системы:

1. зубчатая извилина (g. dentatus)
2. переднее продырявленное вещество (substantia perforata anterior)
3. гиппокамп (hippocampus)
4. обонятельная луковица (bulbus olfactorius)

7. Укажите анатомические образования, входящие в состав среднего мозга:

1. черное вещество (substantia nigra)
2. ножки мозга (pedunculi cerebri)
3. трапециевидное тело (corpus trapezoideum)
4. верхний мозговой парус (velum medullare superius)

8. Укажите ядра, располагающиеся в покрывке среднего мозга:

1. ядро VI-й пары черепных нервов (n. accessorius)
2. красные ядра (nuclei rubri)
3. среднемозговое ядро V-й пары черепных нервов (n. mesencephalicus)
4. ядро IV-й пары черепных нервов (n. trochlearis)

9. Укажите, какие проводящие пути проходят в основании ножек мозга:

1. лобно-мостовой путь (tr. frontopontinus)
2. передний спинно-таламический путь (tr. spinothalamicus anterior)
3. пирамидный путь (tr. corticospinalis (pyramidalis))
4. слуховой путь (tr. cochlearis)

10. Укажите анатомические образования, которые являются подкорковыми центрами слуха:

1. латеральные коленчатые тела (corpola geniculata lateralia)
2. таламус (thalamus)
3. медиальные коленчатые тела (corpola geniculata medialis)
4. нижние холмики среднего мозга (colliculi inferiores)

Ответы:

1	2	3	4	5	6	7	8	9	10
1,3,4	1,2,3,4	2,3,4	1,2,3	1,2,3	1,2,3,4	1,2	2,3,4	1,3	3,4

XI. Анатомическая терминология:

Corpus callosum	Мозолистое тело
Splenium (corporis callosi)	Валик (мозолистого тела)
Trunc. corporis callosi	Ствол мозолистого тела
Genu corporis callosi	Колено мозолистого тела
Rostrum corporis callosi	Клюв мозолистого тела
Radiatio corporis callosi	Лучистость мозолистого тела
Forceps frontalis [major]	Лобные щипцы [Большие щипцы]
Forceps occipitalis [minor]	Затылочные щипцы [Малые щипцы]
Taпетum	Покров
Indusium griseum	Серый покров
Stria longitudinalis medialis	Медиальная продольная полоска
Stria longitudinalis lateralis	Латеральная продольная полоска
Gyrus fasciolaris	Ленточная извилина
Lamina terminalis	Терминальная пластинка
Commissura rostralis [anterior]	Передняя спайка
Fornix	Свод
Crus fornicis	Ножка свода
Corpus fornicis	Тело свода
Taenia fornicis	Лента свода
Columna fornicis	Столб свода
Commissura fornicis	Спайка свода
Septum pellucidum	Прозрачная перегородка
Lam. septi pellucidi	Пластинка прозрачной перегородки
Cavum septi pellucidi	Полость прозрачной перегородки
Septum precommissurale	Предспайчатая перегородка
Ventriculus lateralis	Боковой желудочек
Pars centralis	Центральная часть
For. interventriculare	Межжелудочковое отверстие
Cornu frontale [anterior]	Передний рог [лобный рог]
Cornu occipitale [posterior]	Задний рог [затылочный рог]
Cornu temporale [inferius]	Нижний рог [височный рог]
Stria temporalis	Терминальная полоска
Lam. affixa	Прикрепленная пластинка
Fissura choroidea	Сосудистая щель
Taenia choroidea	Сосудистая лента
Plexus choroideus ventriculi lateralis	Сосудистое сплетение бокового желудочка
Bulbus cornu occipitalis [posterior]	Луковица заднего рога
Calcar avis	Птичья шпора

Eminentia collateralis	Коллатеральное возвышение
Trigonum collaterale	Коллатеральный треугольник
Hippocampus	Гиппокамп
Pes hippocampi	Ножка гиппокампа
Alveus hippocampi	Лоток гиппокампа
Fimbria hippocampi	Бахромка гиппокампа
Archeocortex	Старая кора
Paleocortex	Древняя кора
Neocortex	Новая кора
Sectiones telencephali	Разрезы конечного мозга
Cortex cerebri	Кора большого мозга
Lam. molecularis	Молекулярная пластинка
Lam. granularis externa	Наружная зернистая пластинка
Lam. pyramidalis externa	Наружная пирамидная пластинка
Lam. granularis interna	Внутренняя зернистая пластинка
Lam. pyramidalis interna	Внутренняя пирамидная пластинка
Lam. multiformis	Мультиформная пластинка
Neurofibræ tangentiales	Тангенциальные нервные волокна
Stria lam. molecularis [ple-xiformis]	Полоска молекулярной пластинки
Stria lam. granularis externa	Полоска наружной зернистой пластинки
Stria lam. granularis interna	Полоска внутренней зернистой пластинки
Stria lam. pyramidalis interna	Полоска внутренней пирамидной пластинки
Fibræ arcuatae cerebri	Дугообразные волокна большого мозга
Cingulum	Пояс
Fasc. longitudinalis superior	Верхний продольный пучок
Fasc. longitudinalis inferior	Нижний продольный пучок
Fasc. uncinatus	Крючковидный пучок
Radiatio corporis callosi	Лучистость мозолистого тела
Nucl. basales	Базальные ядра
Corpus striatum	Полосатое тело
Nucl. caudatus	Хвостатое ядро
Caput (nucl. caudati)	Головка (хвостатого ядра)
Corpus (nucl. caudati)	Тело (хвостатого ядра)
Cauda (nucl. caudati)	Хвост (хвостатого ядра)
Nucl. lentiformis	Чечевицеобразное ядро
Putamen	Скорлупа
Lam. medullaris lateralis	Латеральная мозговая пластинка
Globus pallidus lateralis	Латеральный бледный шар
Lam. medullaris medialis	Медиальная мозговая пластинка
Globus pallidus medialis	Медиальный бледный шар
Clastrum	Ограда
Corpus amygdaloideum	Миндалевидное тело
Area amygdaloidea anterior	Переднее миндалевидное поле
Pars basolateralis	Базально-латеральная часть
Pars corticomedialis (olfactoria)	Корково-медиальная часть (обонятельная часть)
Capsula extreme	Самая наружная капсула
Capsula externa	Наружная капсула
Capsula interna	Внутренняя капсула
Crus anterius capsulae internaе	Передняя ножка внутренней капсулы
Radiationes thalamicæ anteriores	Передние таламические лучистости
Tr. frontopontinus	Лобно-мостовой путь
Genu capsulae internaе	Колено внутренней капсулы
Tr. corticonuclearis	Корково-ядерный путь
Crus posterius capsulae internaе	Задняя ножка внутренней капсулы
Pars thalamolenticularis	Таламочечевицеобразная часть
Fibræ corticospinales	Корково-спинномозговые волокна
Fibræ corticorubrales	Корково-красноядерные волокна
Fibræ corticoreticulares	Корково-ретикулярные волокна
Fibræ corticothalamicae	Корково-таламические волокна
Fibræ thalamoparietales	Таламо-теменные волокна
Radiationes thalamicæ centrales	Центральные таламические лучистости
Pars sublenticularis	Подчечевицеобразная часть
Radiatio optica	Зрительная лучистость
Radiatio acustica	Слуховая лучистость

Fibrae corticotectales	Корково-покрышечные волокна
Fibrae temporopontinae	Височно-мостовые волокна
Pars retrolenticularis	Зачечевицеобразная часть
Radiationes thalamicae posteriores	Задние таламические лучистости
Fasc. parieto-occipitapontinus	Теменно-затылочно-мостовой пучок
Corona radiata	Лучистый венец
Commissure rostralis [anterior]	Передняя спайка
Pars anterior	Передняя часть
Pars posterior	Задняя часть
Neurofibrae associations	Ассоциативные нервные волокна
Neurofibrae commissurales	Комиссуральные нервные волокна
Neurofibrae projections	Проекционные нервные волокна

Х. Препараты и учебные пособия: Препарат мозга без оболочек, сагиттальный разрез мозга, препарат ствола мозга, поперечные разрезы через средний и промежуточный мозг, фронтальные срезы мозга через сосцевидные тела, горизонтальные срезы конечного мозга. Таблицы, демонстрирующие строение продолговатого и заднего мозга. Учебник. Атлас. Тесты и эталоны ответов к ним. Таблицы. Графы.

Методические рекомендации к внеаудиторной самостоятельной работе по теме: Анатомия и топография базальных ядер и мозолистого тела. Внутренняя капсула. Боковые желудочки

I. Вопросы для проверки исходного уровня знаний.

1. Общая характеристика доли полушария
2. Белое и серое вещество головного мозга
3. Топография мозолистого тела
4. Мозговые пузыри

II. Целевые задачи.

СТУДЕНТ ДОЛЖЕН ЗНАТЬ:

1. Топография и строение базальных ядер полушарий конечного мозга (хвостатое ядро, чечевицеобразное ядро, ограда, миндалевидное тело)
2. Топографию внутренней капсулы и её частей
3. Наружную и самую наружную капсулу
4. Строение и топография мозолистого тела
5. Строение и топография свода
6. Общая характеристика, сообщения и стенки соответствующих отделов боковых желудочков: передний, задний, нижний, рога и центральная часть, Блестящую перегородку.
7. Сосудистое сплетение боковых желудочков

СТУДЕНТ ДОЛЖЕН УМЕТЬ:

1. Назвать и показать на горизонтальном разрезе полушарий мозга и изолированном полушарии хвостатое ядро и его отделы (головку, тело, хвост)
2. Назвать и показать чечевицеобразное ядро и его отделы, (ограду и бледный шар), ограду и миндалевидное тело
3. Назвать и показать прослойки белого вещества между базальными ядрами – внутреннего, наружную и самую наружную капсулу
4. Назвать и показать мозолистое тело и его отделы на препарате головного мозга
5. Назвать и показать отделы свода мозга
6. Назвать и показать боковые желудочки и его отделы: передний рог - прозрачную перегородку, головку хвостатого ядра, щипцы свода; задний рог – луковича и птичью шпору латеральный треугольник; нижний рог – коллатеральное возвышение, гипокамп. центральные отдел – тело хвостатого ядра, дорзальная поверхность таламуса, тело свода

III. Задания для самостоятельной работы.

Продолжите фразы:

1. Мозолистое тело соединяет _____ и состоит из _____
2. Внутренняя капсула имеет отделы _____
3. Полосатое тело состоит из _____

4. Составьте схему строения боковых желудочков

5. Зарисуйте горизонтальный срез полушария и обозначьте:

ГОРИЗОНТАЛЬНЫЙ СРЕЗ ПОЛУШАРИЯ	ОБОЗНАЧЕНИЯ

IV. Вопросы для самоконтроля.

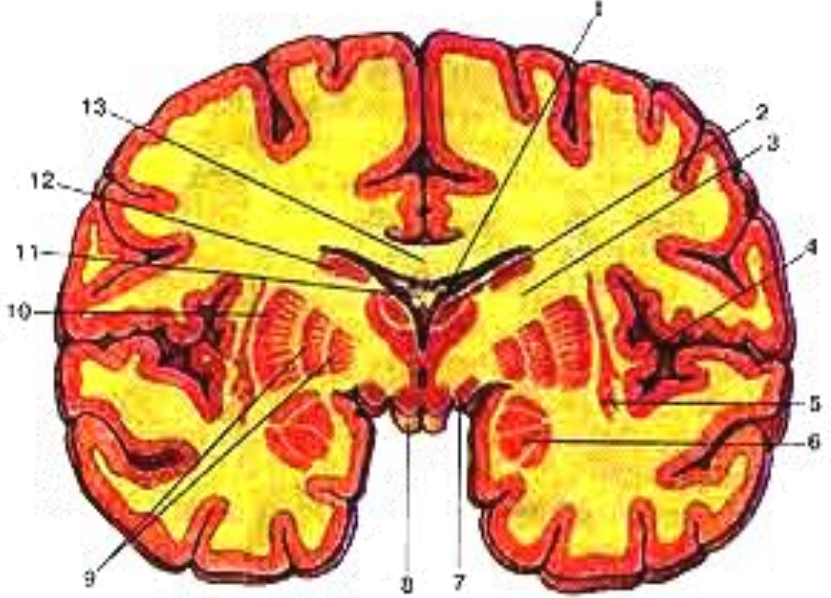
6. Назовите базальные ядра конечного мозга и образования, расположенные между ними топографически:

7. Укажите, какие отношения имеются между боковыми желудочками и базальным ядром

8. Какие части выделяют у мозолистого тела

9. Что такое свод мозга? Где начинается, заканчивается и какие части в нем выделяют?

V. Сделайте обозначения на следующих рисунках.

№12	БАЗАЛЬНЫЕ ЯДРА	
		1
		2
		3
		4
		5
		6
		7
		8
		9
		10
		11
		12
		13

Методические рекомендации к внеаудиторной самостоятельной работе по теме: **Анатомия и топография промежуточного мозга. III желудочек.**

I. Вопросы для проверки исходного уровня:

1. Развитие головного мозга.
2. Отделы головного мозга
3. Артериальный круг мозга
4. Внутреннее основание черепа.

II. Целевые задачи:

СТУДЕНТ ДОЛЖЕН ЗНАТЬ:

1. Строение и топографию промежуточного мозга, отделы, которые его составляют
2. Таламус (зрительный бугор), его подушка, поверхности, границы, передний бугорок, мозговая полоска, межталамическое сращение.
3. Ядра таламуса.
4. Эпиталамус: (надбугорье): шишковидное тело, поводки, треугольники поводков, спайка поводков, эпиталамическая задняя спайка.
5. Метаталамус: медиальное и латеральное коленчатые тела.
6. Гипоталамус (подбугорье): конечная пластинка, зрительный перекрест, серый бугор, воронка, нейрогипофиз, сосцевидные тела. Ядра гипоталамуса.
7. Границы III желудочка, его сообщение.
8. Топографию сосудистой основы и сосудистого сплетения III желудочка

СТУДЕНТ ДОЛЖЕН УМЕТЬ:

1. Назвать и показать на препаратах образования, входящие в состав промежуточного мозга.
2. Показать таламус и его составляющие
3. Показать эпиталамус и его составляющие
4. Показать метаталамус и его составляющие
5. Показать гипоталамус и его составляющие.
6. Назвать и показать III желудочек и структуры образующие его.

III. Задания для самостоятельной работы:

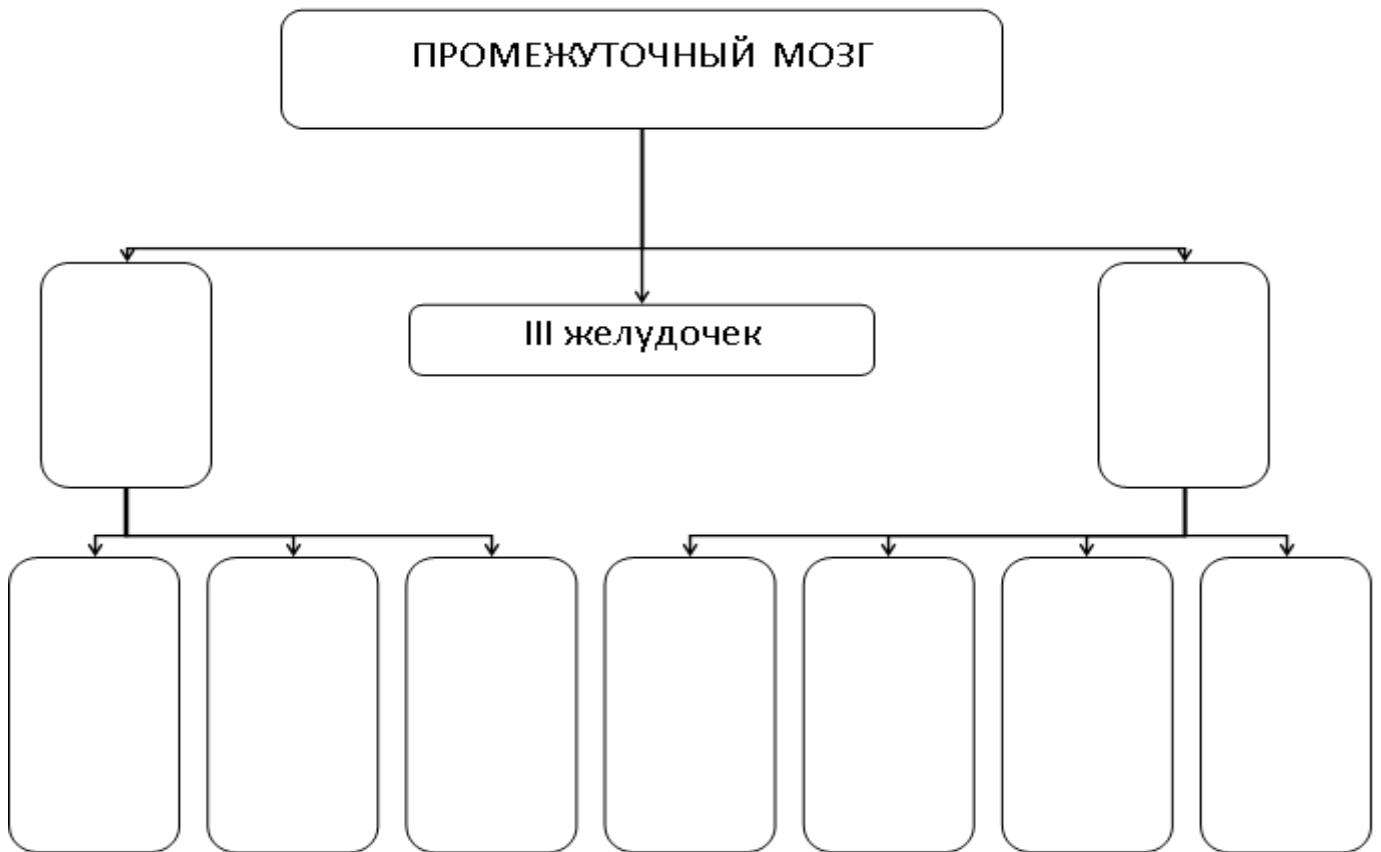
Продолжите фразы:

1. Таламический мозг включает три части : 1) _____,
2) _____, 3) _____
2. Кпереди от промежуточного мозга располагаются _____

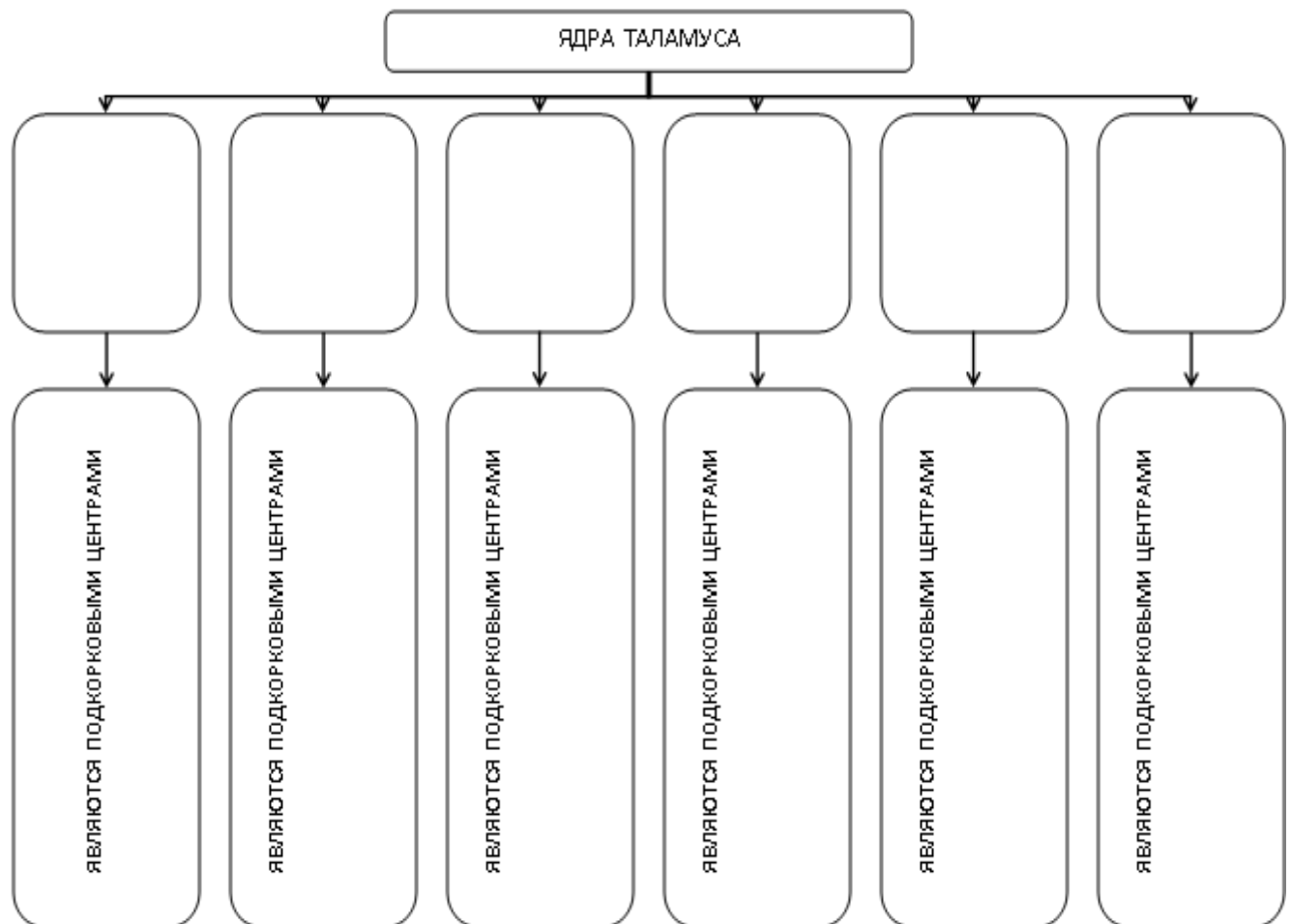
3. Полостью промежуточного мозга является _____
4. Какие образования гипоталамуса располагаются на вентральной поверхности ствола
мозга _____

5. Где располагается межталамическое сращение _____

6. Заполните схему:



7. Заполните схему строения серого вещества зрительного бугра:



IV. Вопросы для самоконтроля:

8. Назовите границы промежуточного мозга. _____

9. Какие анатомические образования относятся к эпиталамусу? _____

10. Какие структуры образуют стенки III желудочка? _____

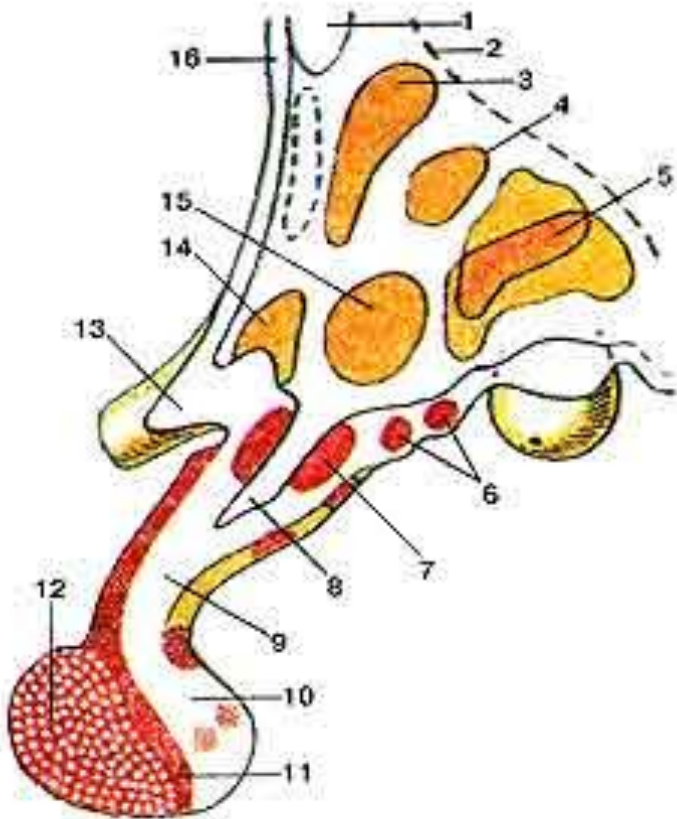
11. Опишите топографию сосудистой основы и сосудистого сплетения III желудочка. _____

12. С чем сообщается III желудочек? . _____

V. Сделайте обозначения к рисункам:

№15

ГИПОТАЛАМУС (HYPOTHALAMUS; ПОДБУГОРЬЕ) И ГИПОФИЗ (HYPOPHYSIS) НА САГИТТАЛЬНОМ РАЗРЕЗЕ.
 ЯДРА ГИПОТАЛАМУСА



- | |
|-----|
| 1. |
| 2. |
| 3. |
| 4. |
| 5. |
| 6. |
| 7. |
| 8. |
| 9. |
| 10. |
| 11. |
| 12. |
| 13. |
| 14. |
| 15. |
| 16. |

Методические рекомендации к внеаудиторной самостоятельной работе по теме: **Анатомия и топография среднего мозга. Водопровод мозга**

I. Вопросы для проверки исходного уровня знаний.

1. Мозговые пузыри. Ствол головного мозга
2. Топография и границы среднего мозга. Особенности развития
3. Топография III – IV ч.-м. нервов

II. Целевые задачи

СТУДЕНТ ДОЛЖЕН ЗНАТЬ:

- 1) Расположение и общая характеристика среднего мозга
- 2) Составные отделы среднего мозга:
 - базально – ножки мозга, борозда и межножковая ямка
 - дорзально – крыша среднего мозга пластинка четверохолмия
 - полость – водопровод мозга (Сильвиев)
- 3) Состав четверохолмия – 1. верхние и нижние холмики (бугорки), 2. ручки верхних и нижних холмиков
- 4) Функциональное значение – верхние бугорки – подкорковый центр зрения; нижние бугорки – подкорковый центр слуха
- 5) Внутреннее строение среднего мозга: серое вещество – черные прослойки (Земмеринга)


СТУДЕНТ ДОЛЖЕН УМЕТЬ:

- 1) Показать на препарате отделы среднего мозга: пластинку четверохолмия, ножка мозга и водопровод.
- 2) Показать верхние бугорки четверохолмия и их ручки
- 3) Показать нижние бугорки четверохолмия и их ручки
- 4) Показать межножковую ямку
- 5) На поперечном разрезе среднего мозга показать водопровод
- 6) Назвать и показать чёрное вещество среднего мозга
- 7) Назвать и показать красное ядро
- 8) Назвать и показать центральное среднее вещество среднего мозга
- 9) Назвать и показать основание и покрывку среднего мозга

III. Задания для самостоятельной работы.

Продолжите фразы:

1. Средний мозг развивается из _____ и входит в состав _____
2. В среднем мозге залегают ядра _____ черепно-мозговых нервов
3. Зарисуйте поперечный разрез среднего мозга и отметьте серое вещество.



IV. Вопросы для самоконтроля.

4. Входит ли отдел среднего мозга в состав мозгового ствола? _____

5. Что разделяет основание и покрывку среднего мозга? _____

6. Где залегают подкорковые центры слуха? _____

7. Что является полостью среднего мозга? _____

V. Сделайте обозначения на следующих рисунках

№10	СРЕДНИЙ МОЗГ (MESENCEPHALON). ПОПЕРЕЧНЫЙ РАЗРЕЗ.	
		1.
		2.
		3.
		4.
		5.
		6.
		7.
		8.
		9.
		10.
		11.
		12.
		13.
		14.
		15.
		16.
		17.
		18.
		19.

**Методические рекомендации к практическому занятию по теме:
Анатомия и топография перешейка ромбовидного мозга. Мост. Мозжечок.
Анатомия и топография продолговатого мозга. IV желудочек. Анатомия и
топография ромбовидной ямки. Проекция ядер черепных нервов. Возрастные
особенности. Рентген-анатомия.**

Нервная система управляет деятельностью различных органов, систем и аппаратов, она регулирует функции движения, пищеварения, дыхания, кровоснабжения, метаболические процессы и др. Нервная система устанавливает взаимосвязь организма с внешней средой, объединяет все его части в единое целое. Вся нервная система построена из нервной ткани (нейронов и нейроглии). Нейрон является структурно-функциональной единицей нервной системы. Нейроглия обеспечивает существование и специфические функции нейронов, выполняет опорную, трофическую, разграничительную функции. Изучение строения перешейка ромбовидного мозга, моста, мозжечка, продолговатого мозга ромбовидной ямки важно для понимания физиологии ствола мозга, понимания нарушений функций стволовой части мозга в неврологии, при нарушениях мозгового кровообращения, а также при обследовании неврологических больных и для топической диагностики чувствительных и двигательных расстройств. Знание этой темы необходимо при изучении соответствующих разделов в курсе терапии, хирургии, неврологии, травматологии и других клинических дисциплин.

I. Цели:

<p><u>Студент должен знать:</u></p>	<ol style="list-style-type: none"> 1. Эмбриональное развитие заднего и продолговатого мозга. 2. Топографию, строение и значение перешейка ромбовидного мозга. 3. Топографию моста. 4. Внешнее строение моста. 5. Внутреннее строение моста. 6. Серое вещество моста (ядра). 7. Топографию мозжечка. 8. Внешнее строение мозжечка. 9. Белое вещество мозжечка. 10. Серое вещество мозжечка (ядра) 11. Ножки мозжечка, их состав. 12. Топографию продолговатого мозга. 13. Внешнее строение продолговатого мозга (вентральная поверхность продолговатого мозга: борозды, пирамиды, оливы; дорзальная поверхность: тонкий и клиновидный канатики и бугорки, борозды, боковые канатики). 14. Внутреннее строение продолговатого мозга (ядра олив, тонкие и клиновидные ядра, ядра черепных нервов (IX-XII пары), внутренние и наружные дугообразные волокна, перекрест петли, перекрест пирамид, белое вещество). 15. Топографию IV желудочка. 16. Стенки и сообщения IV желудочка 17. Сосудистая основа четвертого желудочка. 18. Топографию ромбовидной ямки. 19. Проекцию ядер черепных нервов на ромбовидную ямку (чувствительные, двигательные, вегетативные). 20. Возрастные особенности; 21. Рентген-анатомия.
<p><u>Студент должен уметь:</u></p>	<ol style="list-style-type: none"> 1. - показать на целом мозге и препарате стволовой части мозга продолговатый мозг; 2. - назвать и показать структурные образования (пирамиды, оливы, борозды) вентральной поверхности продолговатого мозга; 3. - назвать и показать структурные образования дорзальной поверхности продолговатого мозга; 4. - показать на изолированном препарате полушария и стволовой части мозга IV желудочек и его стенки, дно ромбовидной ямки и крышу (мозговые паруса, червь); 5. -назвать и показать на препарате сообщение IV желудочка; 6. - показать места проекции ядер черепно-мозговых нервов на поверхности ромбовидной ямки; 7. - показать на препарате ствола мозга ромбовидную ямку, ее структурные образования; 8. - показать на сагитальном разрезе головного мозга IV- й желудочек и его стенки; 9. - назвать и показать на препарате отделы моста и мозжечка; 10.- показать на препарате стволовой части мозга структуры перешейка ромбовидного мозга – верхние мозжечковые ножки и верхний мозговой парус; 11.- показать на сагитальном срезе мозжечка – « дерево жизни»; 12.- назвать и показать покрывку и базилярную часть моста; 13.- показать на поперечном срезе моста трапециевидное тело;
<p><u>Студент должен владеть:</u></p>	<ol style="list-style-type: none"> 1. Медико-анатомическим понятийным аппаратом; 2. Анатомическими знаниями для понимания патологии, диагностики и лечения. 3. Простейшими медицинскими инструментами – скальпелем и пинцетом.

II. Необходимый уровень знаний:

а) из смежных дисциплин:

- развитие мозга в онтогенезе;
- развитие мозга в филогенезе;
- микроскопическое строение нервной ткани;

б) из предшествующих тем:

- рельеф внутреннего основания черепа;
- черепные ямки, их границы, отверстия;
- топография головного мозга;
- развитие мозга, мозговые пузыри.

в) из текущего занятия:

- отделы стволовой части мозга;
- границы продолговатого мозга;
- ствол мозга. Мост и продолговатый мозг;
- строение IV – го желудочка, его стенки, сообщения;
- строение ромбовидной ямки;
- 12 пар черепно-мозговых нервов. Выход на основании мозга;
- топографию и строение мозжечка;
- проекцию ядер черепных нервов;
- возрастные особенности;
- рентген-анатомию.

III. Объект изучения:

- продолговатый мозг: поверхности, борозды, пирамиды, оливы, тонкий и клиновидный канатики и бугорки, боковые канатики, ядра оливы, тонкие и клиновидные ядра, ядра черепных нервов (IX – XII пары), внутренние и наружные дугообразные волокна, перекрест петли и пирамид;
- мозжечок, его полушария и червь, верхние, средние и нижние ножки мозжечка, ядра мозжечка; верхний и нижний парус;
- мост: внутреннее строение моста – передняя часть моста, продольные волокна моста, поперечная часть моста, ядра моста; задняя часть моста (покрышка моста): трапециевидное тело и его ядра, ядра черепных нервов (V - VIII пары), перешеек ромбовидного мозга;
- IV желудочек, его крыша и дно, верхний и нижний парус, сосудистая основа IV желудочка, сосудистое сплетение, срединная и боковые апертуры;
- ромбовидная ямка, ее границы, рельеф, проекция ядер V – XII пар черепных нервов в ромбовидной ямке.

IV. Информационная часть:

Перешеек ромбовидного мозга (isthmus rhombencephali — BNA) объединяет образования, сформировавшиеся на границе среднего и ромбовидного мозга. Это верхние мозжечковые ножки (pedunculi cerebellares craniales, s. superiores), верхний мозговой парус (velum medullare superius) и треугольник петли (trigonum lemnisci — BNA).

Верхний мозговой парус — тонкая пластинка белого вещества, натянута между верхними мозжечковыми ножками и мозжечком. Впереди (вверху) он прикрепляется к крыше среднего мозга, где в бороздке между двумя нижними холмиками заканчивается уздечка верхнего мозгового паруса (frenulum veli medullares superioris). По бокам от уздечки из ткани мозга выходят корешки блокового нерва. Вместе с верхними мозжечковыми ножками верхний мозговой парус образует передневерхнюю стенку крыши IV желудочка мозга. В боковых отделах перешейка ромбовидного мозга находится серого цвета образование — треугольник петли. Границами его являются: спереди — ручка нижнего холмика, сзади и сверху — верхняя мозжечковая ножка, сбоку — ножка мозга, которая отделена от перешейка ромбовидного мозга латеральной бороздкой. В области треугольника в глубине его, залегают волокна латеральной (слуховой) петли (lemniscus lateralis). Задний и продолговатый мозг образовались в результате деления ромбовидного мозгового пузыря.

Задний мозг (metencephalon) включает мост, расположенный спереди (вентрально), и мозжечок, который находится позади моста. Полостью заднего мозга, а вместе с ним и продолговатого является IV желудочек.

Мост (pons; *варолиев мост*) на основании стволовой части мозга имеет вид поперечно расположенного валика, который вверху (спереди) граничит со средним мозгом (с ножками мозга), а внизу (сзади) — с продолговатым мозгом. Дорсальная поверхность моста обращена в сторону IV желудочка и участвует в образовании его дна — ромбовидной ямки. В латеральном направлении с каждой стороны может суживаться и переходит в среднюю мозжечковую ножку (pedunculus cerebellaris medius), уходящую в полушарие мозжечка. Границей между средней мозжечковой ножкой и мостом является место выхода тройничного нерва. В глубокой поперечной бороздке, отделяющей мост от пирамид продолговатого мозга, выходят корешки правого и левого отводящих нервов. В латеральной части этой борозды видны корешки лицевого (VII пара) и преддверно-улиткового (VIII пара) нервов.

На вентральной поверхности моста, которая в полости черепа прилежит к скату (clivus), заметна широкая, но не глубокая базилярная (основная) бороздка (sulcus basilaris). В этой бороздке лежит одноименная артерия. На поперечном разрезе моста видно, что образующее его вещество неоднородно. В центральных отделах среза моста заметен толстый пучок волокон, идущих поперечно и относящихся к проводящему пути анализатора, — трапециевидное тело (corpus trapezoideum).

В задней (дорсальной) части (покрышка моста), помимо волокон восходящего направления, которые являются продолжением чувствительных проводящих путей продолговатого мозга, непосредственно над трапециевидным телом залегают волокна медиальной петли (*lemniscus medialis*) и латеральнее их — спинномозговой петли (*lemniscus spinalis*). Над трапециевидным телом, ближе к срединной плоскости, находится ретикулярная формация, а еще выше — задний продольный пучок (*fasciculus longitudinalis dorsalis, s. posterior*). Сбоку и выше медиальной петли залегают волокна латеральной петли. Серое вещество моста представлено ядрами V, VI, VII, VIII пар черепных нервов, обеспечивающих движение глаз, мимику, деятельность слухового и вестибулярного аппаратов; ядрами ретикулярной формации и собственными ядрами моста, участвующими в связях коры полушарий большого мозга с мозжечком и передающими импульсы из одних отделов мозга в другие через мост. В дорсальных отделах моста следуют восходящие чувствительные проводящие пути, а в вентральных — нисходящие пирамидные и экстрапирамидные пути. Здесь же имеются системы волокон, обеспечивающие двустороннюю связь коры большого мозга с мозжечком. В мозжечке есть ядра (центры), обеспечивающие координацию движений, поддержание равновесия тела.

Мозжечок (*cerebellum*; малый мозг) располагается кзади (дорсальнее) от моста и от верхней (дорсальной) части продолговатого мозга. Он лежит в задней черепной ямке. Сверху над мозжечком нависают затылочные доли полушарий большого мозга, которые отделены от мозжечка поперечной щелью большого мозга (*fissura transversa cerebri*). У мозжечка различают верхнюю и нижнюю поверхности, границей между которыми является задний край мозжечка, где проходит глубокая горизонтальная щель (*fissura horizontalis*). Она начинается у места вхождения в мозжечок его средних ножек. *Верхняя и нижняя поверхности мозжечка* выпуклые. На нижней поверхности имеется широкое углубление — долина мозжечка (*vallecula cerebelli*). К этому углублению прилежит дорсальная поверхность продолговатого мозга. У мозжечка различают два полушария (*hemisphaeria cerebelli*) и непарную срединную часть — червь мозжечка (*vermis cerebelli*, филогенетически старая часть). Приходящие в мозжечок афферентные нервные импульсы оказывают возбуждающее действие на грушевидные нейроны. Эти импульсы передаются по волокнам спинномозжечковых и преддверно-мозжечковых путей. Нервные волокна проходят через зернистый слой к грушевидным клеткам, стелются по их дендритам («лазающие» волокна) и заканчиваются синапсами на телах грушевидных нейронов. Приходящие в мозжечок афферентные импульсы от вестибулярных (статоветибулярных) рецепторов внутреннего уха, от проприорецепторов скелетных мышц анализируются и сопоставляются с импульсами, поступающими из коры полушарий большого мозга. В толще листков мозжечка белое вещество имеет вид тонких белых полосок (пластинок, *laminae foliaceae*).

В белом веществе мозжечка залегают парные ядра мозжечка (*nuclei cerebelli*; рис. 168). Наиболее значительное из них — зубчатое ядро (*nucleus dentatus*). На горизонтальном разрезе мозжечка это ядро имеет форму тонкой изогнутой серой полоски, которая своей выпуклой частью обращена латерально и назад. В медиальном направлении серая полоска не замкнута, это место называется воротами зубчатого ядра (*hilum nuclei dentati*). Кнутри от зубчатого ядра, в белом веществе полушария мозжечка, расположены пробковидное ядро (*nucleus emboliformis*) и шаровидное ядро (*nucleus globosus*). Здесь же, в белом веществе червя, находится самое медиальное ядро — ядро шатра (*nucleus fastigii*). *Продолговатый мозг* (*medulla oblongata, s. myelencephalon*) находится между задним мозгом и спинным мозгом. Верхняя граница продолговатого мозга на вентральной поверхности головного мозга проходит по нижнему краю моста. На дорсальной поверхности эта граница соответствует мозговым полоскам IV желудочка, которые делят дно IV желудочка на верхнюю и нижнюю части. Граница между продолговатым и спинным мозгом соответствует уровню большого затылочного отверстия или месту выхода из мозга верхней части корешков первой пары спинномозговых нервов.

Верхние отделы продолговатого мозга по сравнению с нижними несколько утолщены. В связи с этим продолговатый мозг приобретает форму усеченного конуса или луковицы, за сходство с которой его называют также луковицей — бульбус (*bulbus*). Длина продолговатого мозга взрослого человека в среднем 25 мм. У продолговатого мозга различают вентральную, дорсальную и две боковые поверхности, которые разделены бороздами. Борозды продолговатого мозга являются продолжением борозд спинного мозга и носят те же названия. Это передняя срединная щель (*fissura mediana ventralis, s. anterior*); задняя срединная борозда (*sulcus medianus dorsalis, s. posterior*); переднелатеральная борозда (*sulcus ventrolateralis, s. anterolateralis*); заднелатеральная борозда (*sulcus dorsolateralis, s. posterolateralis*). По обеим сторонам от передней срединной щели на вентральной поверхности продолговатого мозга расположены выпуклые, постепенно суживающиеся книзу валики — пирамиды (*pyramides*). В нижней части продолговатого мозга пучки волокон, составляющие пирамиды, переходят на противоположную сторону и вступают в боковые канатики спинного мозга. Этот переход волокон получил название перекреста пирамид (*decussatio pyramidum, s. decussatio motoria*; *моторный перекрест*). Место перекреста также служит анатомической границей между продолговатым и спинным мозгом. Сбоку от каждой пирамиды продолговатого мозга находится овальное возвышение — олива (*oliva*), которая отделена от пирамиды переднелатеральной бороздой. В этой борозде из продолговатого мозга выходят корешки подъязычного нерва (XII пара). На дорсальной поверхности по бокам от задней срединной борозды заканчиваются утолщениями тонкий и клиновидный пучки задних канатиков спинного мозга, отделенные друг от друга задней промежуточной бороздой. Лежащий более медиально тонкий пучок (*fasciculus gracilis*), расширяясь, образует бугорок тонкого ядра (*tuberculum gracile*). Латеральнее располагается клиновидный пучок (*fasciculus cuneatus*), который сбоку от бугорка тонкого пучка образует бугорок клиновидного ядра (*tuberculum cuneatum*). Дорсальнее оливы из заднелатеральной борозды продолговатого мозга — позадиоливной борозды (*sulcus retroolivaris*) выходят корешки языкоглоточного, блуждающего и добавочного нервов (IX, X и XI пары).

В продолговатом мозге залегают ядра IX, X, XI и XII пар черепных нервов, принимающих участие в иннервации внутренних органов и производных жаберного аппарата. Здесь же проходят восходящие проводящие пути к другим отделам головного мозга. Вентральные отделы продолговатого мозга представлены нисходящими двигательными пирамидными волокнами. Дорсо-латерально через продолговатый мозг проходят восходящие проводящие пути, связывающие спинной мозг с полушариями большого мозга, стволом мозга и с мозжечком. В продолговатом мозге,

как и в некоторых других отделах мозга, имеется ретикулярная формация, а также такие жизненно важные центры, как центры кровообращения, дыхания и пищеварения.

Четвертый (IV) желудочек (*ventriculus quartus*) является производным полости ромбовидного мозга. В образовании стенок IV желудочка принимают участие продолговатый мозг, мост, мозжечок и перешеек ромбовидного мозга. По форме полость IV желудочка напоминает палатку, дно которой имеет форму ромба (*ромбовидная ямка*) и образовано задними (дорсальными) поверхностями продолговатого мозга и моста. Границей между продолговатым мозгом и мостом на поверхности ромбовидной ямки служат мозговые полоски (IV желудочка) [*striae medullares (ventriculi quarti)*]. Они берут начало в области боковых углов ромбовидной ямки, идут в поперечном направлении и погружаются в срединную борозду.

Крыша IV желудочка (*tegmen ventriculi quarti*) в виде шатра нависает над ромбовидной ямкой. В образовании передневерхней стенки шатра принимают участие верхние мозжечковые ножки и натянутый между ними верхний мозговой парус (*velum medullae cranialis, s. superius*). Задненижняя стенка устроена более сложно. Ее составляют нижний мозговой парус (*velum medullae caudale [inferius, s. posterius]*), который по бокам прикрепляется к ножкам клочка. Изнутри к нижнему мозговому парусу, представленному тонкой эпителиальной пластинкой (остаток дорсальной стенки третьего мозгового пузыря — ромбовидного мозга), прилежит сосудистая основа IV желудочка (*tela choroidea ventriculi quarti*). Последняя образуется за счет впячивания мягкой оболочки головного мозга в щель между нижней поверхностью мозжечка сверху и нижним мозговым парусом внизу. Сосудистая основа, покрытая со стороны полости IV желудочка эпителиальной пластинкой, образует сосудистое сплетение IV желудочка (*plexus choroideus ventriculi quarti*). В задненижней стенке IV желудочка имеется непарная срединная апертура (*apertura mediana ventriculi quarti*; *отверстие Мажанди*). В боковых отделах, в области латеральных карманов IV желудочка, расположена парная латеральная апертура (*apertura lateralis ventriculi quarti*; *отверстие Лушки*). Все три апертуры соединяют полость IV желудочка с подпаутинным пространством головного мозга.

Ромбовидная ямка (*fossa rhomboidea*) представляет собой ромбовидное вдавление, длинная ось которого направлена вдоль мозга. Она ограничена с боков в своем верхнем отделе верхними мозжечковыми ножками, в нижнем — нижними мозжечковыми ножками. В задненижнем углу ромбовидной ямки под нижним краем крыши IV желудочка, под задвижкой (обех), находится вход в центральный канал спинного мозга. В передневерхнем углу имеется отверстие, ведущее в водопровод среднего мозга, посредством которого полость III желудочка сообщается с IV желудочком. Боковые углы ромбовидной ямки образуют латеральные карманы (*recessus laterales*). В срединной плоскости вдоль всей поверхности ромбовидной ямки, от ее верхнего угла к нижнему простирается неглубокая срединная борозда (*sulcus medianus*). По бокам от этой борозды расположено парное медиальное возвышение (*eminentia medialis*), ограниченное с латеральной стороны пограничной бороздой (*sulcus limitans*). В верхних отделах возвышения, относящегося к мосту, находится лицевой бугорок (*colliculus facialis*), соответствующий залегающему в этом месте в толще мозга ядру отводящего нерва (VI пара) и огибающему его колену лицевого нерва, ядро которого лежит несколько глубже и латеральнее. Передние (краниальные) отделы пограничной борозды, несколько углубляясь и расширяясь кверху (кпереди), образуют верхнюю (краниальную) ямку (*fovea cranialis, s. superior*). Задний (каудальный, нижний) конец этой борозды продолжается в едва различимую на препаратах нижнюю (каудальную) ямку (*fovea caudalis, s. inferior*).

В передних (верхних) отделах ромбовидной ямки, чуть в стороне от срединного возвышения, на свежих препаратах мозга иногда заметен небольшой участок, отличающийся от других голубоватым цветом, в связи с чем он и получил название голубоватого места (*locus caeruleus*). В нижних отделах ромбовидной ямки, относящихся к продолговатому мозгу, срединное возвышение постепенно суживается, переходя в треугольник подъязычного нерва (*trigonum nervi hypoglossi*). Латеральнее его находится меньший по размерам треугольник блуждающего нерва (*trigonum nervi vagi*), в глубине которого залегает вегетативное ядро блуждающего нерва. В боковых углах ромбовидной ямки залегают ядра преддверно-улиткового нерва.

Проекция ядер черепных нервов на ромбовидную ямку. Серое вещество в области ромбовидной ямки располагается в виде отдельных скоплений, или ядер, которые отделены друг от друга белым веществом. Чтобы понять топографию серого вещества, следует вспомнить, что нервная трубка в области продолговатого мозга и моста раскрылась на задней (дорсальной) своей поверхности и развернулась таким образом, что ее задние отделы превратились в боковые части ромбовидной ямки. Таким образом, чувствительные ядра ромбовидного мозга, соответствующие задним рогам спинного мозга, занимают в ромбовидной ямке латеральное положение. Двигательные ядра, соответствующие передним рогам спинного мозга, располагаются в ромбовидной ямке медиально. В белом веществе между двигательными и чувствительными ядрами ромбовидной ямки находятся ядра автономной (вегетативной) нервной системы.

В сером веществе продолговатого мозга и моста (в ромбовидной ямке) залегают ядра черепных нервов (V—XII пары). В области верхнего треугольника ромбовидной ямки лежат ядра V, VI, VII, VIII пар черепных нервов.

V пара, тройничный нерв (*n. trigeminus*), имеет 4 ядра.

1. Двигательное ядро тройничного нерва (*nucleus motonus nervi trigeminalis*) располагается в верхних отделах ромбовидной ямки, в области верхней (краниальной) ямки. Отростки клеток этого ядра формируют двигательный корешок тройничного нерва.

2. Чувствительное ядро, к которому подходят волокна чувствительного корешка этого нерва, составляют 3 части:

а) *мостовое ядро тройничного нерва* (*nucleus pontinus nervi trigeminalis*) залегает латеральнее и несколько кзади от двигательного ядра. Проекция мостового ядра соответствует голубоватому месту;

б) *ядро (нижнее) спинномозгового пути тройничного нерва* (*nucleus spinalis [inferior] nervi trigeminalis*) является как бы продолжением предыдущего ядра. Оно имеет вытянутую форму и залегает на всем протяжении продолговатого мозга, заходит в верхние (I—V) сегменты спинного мозга;

в) *ядро среднемозгового пути тройничного нерва* располагается краниально (кверху) от двигательного ядра этого нерва, рядом с водопроводом среднего мозга.

VI пара, отводящий нерв (п. abducens), имеет одно двигательное ядро отводящего нерва (nucleus nervi abducentis), расположенное в петле колена лицевого нерва, в глубине лицевого холмика.

VII пара, лицевой нерв (п. facialis), имеет 3 ядра.

Ядро лицевого нерва (nucleus nervi facialis) двигательное, крупное, залегает довольно глубоко в ретикулярной формации.

2. Ядро одиночного пути (nucleus solitarius) чувствительное, общее для VII, IX, X пар черепных нервов, лежит в глубине ромбовидной ямки, проецируется латеральнее пограничной борозды. Клетки, составляющие это ядро, обнаруживаются уже в покрывке моста, чуть проксимальнее уровня расположения мозговых полосок IV желудочка, и тянутся на всем протяжении дорсальных отделов продолговатого мозга вплоть до I шейного сегмента спинного мозга. На клетках этого ядра заканчиваются волокна, проводящие импульсы вкусовой чувствительности.

3. Верхнее слюноотделительное ядро (nucleus salivatorius rostralis, s. superior) вегетативное (парасимпатическое), находится в ретикулярной формации моста, несколько поверхностнее (дорсальнее) и латеральнее двигательного ядра лицевого нерва.

VIII пара, преддверно-улитковый нерв (п. vestibulocochlearis), имеет 2 группы ядер: два улитковых (слуховых) и четыре вестибулярных, которые лежат в латеральных отделах моста и проецируются в области вестибулярного поля ромбовидной ямки.

1. Переднее улитковое ядро (nucleus cochlearis ventralis, s. anterior).

2. Заднее улитковое ядро (nucleus cochlearis dorsalis, s. posterior).

На клетках этих ядер заканчиваются синапсами отростки

нейронов улиткового узла (спирального узла улитки), образующие улитковую часть нерва. Эти ядра лежат одно вентральнее другого и сбоку от вестибулярных ядер.

Вестибулярные ядра получают нервные импульсы от чувствительных областей (ампулярных гребешков и пятен) перепончатого лабиринта внутреннего уха.

1. Медиальное вестибулярное ядро (nucleus vestibularis, medialis; *ядро Швальбё*).

2. Латеральное вестибулярное ядро (nucleus vestibularis lateralis; *ядро Дейтерса*).

3. Верхнее вестибулярное ядро (nucleus vestibularis rostralis, s. superior; *ядро Бехтерева*).

4. Нижнее вестибулярное ядро (nucleus vestibularis caudalis [inferior]; *ядро Роллера*).

Ядра четырех последних пар черепных нервов (IX, X, XI и XII) залегают в нижнем треугольнике ромбовидной ямки, образованном дорсальным отделом продолговатого мозга.

IX пара, языкоглоточный нерв (п. glossopharyngeus), имеет 3 ядра, одно из которых (двойное, двигательное) является общим для IX и X пар черепных нервов.

1. Двойное ядро (nucleus ambiguus), двигательное, располагается в ретикулярной формации, в нижней половине ромбовидной ямки, и проецируется в области нижней (каудальной) ямки.

2. Ядро одиночного пути (nucleus solitarius) чувствительное, общее для VII, IX и X пар черепных нервов.

3. Нижнее слюноотделительное ядро (nucleus salivatorius caudalis, s. inferior) вегетативное (парасимпатическое), находится в ретикулярной формации продолговатого мозга между нижним оливным ядром и двойным ядром.

X пара блуждающий нерв (п. vagus) имеет 3 ядра: двигательное, чувствительное и вегетативное (парасимпатическое).

1. Двойное ядро (nucleus ambiguus) двигательное, общее для IX и X пар черепных нервов.

2. Ядро одиночного пути (nucleus solitarius) чувствительное, общее для VII, IX и X пар нервов.

3. Заднее ядро блуждающего нерва (nucleus dorsalis nervi vagi) парасимпатическое, залегает поверхностно в области треугольника блуждающего нерва.

XI пара, добавочный нерв (п. accessorius), имеет двигательное ядро добавочного нерва (nucleus nervi accessorii). Оно залегает в толще ромбовидной ямки, ниже двойного ядра, и продолжается в сером веществе спинного мозга на протяжении верхних 5—6 сегментов (между задним и передним рогом, ближе к переднему).

XII пара, подъязычный нерв (п. hypoglossus), имеет одно ядро в нижнем углу ромбовидной ямки, в глубине треугольника подъязычного нерва (nucleus nervi hypoglossi). Отростки его клеток участвуют в иннервации мышц языка и вместе с нервами, отходящими от шейного сплетения, — в иннервации мышц передней области шеи (подъязычные мышцы).

Головной мозг у новорожденного относительно большой, масса его в среднем 390 г (340—430 г) у мальчиков и 355 г (330—370 г) у девочек, что составляет 12—13 % от массы тела (у взрослых примерно 2,5 %). Масса мозга по отношению к массе тела у новорожденного в 5 раз больше, чем у взрослого, и определяется отношением 1:8 (у взрослого это отношение 1:40). К концу 1-го года жизни масса мозга удваивается, а к 3—4 годам утраивается. В дальнейшем (после 7 лет) масса головного мозга возрастает медленно и к 20—29 годам достигает максимального значения (1355 г у мужчин и 1220 г у женщин). В последующие возрастные периоды, вплоть до 60 лет у мужчин и 55 лет у женщин, масса мозга существенно не изменяется, а после 55—60 лет отмечается некоторое уменьшение ее.

У новорожденного лучше развиты филогенетически более старые отделы мозга. Масса ствола мозга равна 10,0—10,5 г, что составляет примерно 2,7 % от массы тела (у взрослого около 2 %), а мозжечка — 20 г (5,4 % от массы тела). К 5 мес жизни масса мозжечка увеличивается в 3 раза, к 9 мес — в 4 раза (ребенок умеет стоять, начинает ходить). Наиболее интенсивно развиваются полушария мозжечка. Конечный мозг у новорожденного развит также относительно хорошо. Лобная доля большого мозга сильно выпуклая и относительно невелика. Височная доля высокая. Островковая доля (островок) расположена глубоко. До 4 лет жизни головной мозг ребенка растет равномерно в высоту, длину и ширину. В дальнейшем преобладает рост мозга в высоту. Наиболее быстро растут лобная и теменная доли.

У новорожденного на поверхности полушарий большого мозга уже имеются борозды и извилины. Основные борозды (центральная, латеральная и др.) выражены хорошо, а ветви основных борозд и мелкие извилины — слабо. В дальнейшем, по мере увеличения возраста ребенка, борозды становятся глубже, извилины между ними рельефнее.

Миелинизация нервных волокон в филогенетически более старых отделах мозга начинается и заканчивается раньше, чем в более новых отделах. В коре большого мозга раньше миелинизируются нервные волокна, проводящие различные виды чувствительности (общей), а также осуществляющие связи с подкорковыми ядрами. Миелинизация афферентных волокон начинается примерно в 2 мес и заканчивается к 4—5 годам, а эфферентных волокон несколько позже, в период от 4—5 мес до 7—8 лет.

Взаимоотношения борозд и извилин с костями и швами крыши черепа у новорожденного несколько иные, чем у взрослого. Центральная борозда расположена на уровне теменной кости. Нижнелатеральная часть этой борозды находится на 1,0—1,5 см краниальнее чешуйчатого шва. Теменно-затылочная борозда лежит на 12 мм впереди от ламбдовидного шва. Соотношения борозд, извилин мозга и швов, характерные для взрослого человека, устанавливаются у детей 6—8 лет.

Мозолистое тело у новорожденного тонкое, короткое, так как одновременно с развитием и увеличением полушарий большого мозга мозолистое тело растет преимущественно в краниальном и каудальном направлениях, располагаясь над полостью промежуточного мозга (над III желудочком). По мере развития полушарий увеличивается толщина ствола мозолистого тела (до 1 см у взрослого человека) и валика мозолистого тела (до 2 см), что обусловлено увеличением количества комиссуральных нервных волокон.

V. Практическая работа:

Задание №1. На препарате головного мозга со стороны его основания найдите продолговатый мозг, расположенный спереди от него мост и мозжечок. Отметьте, что на поверхности продолговатого мозга проходит передняя срединная щель, по бокам от которой лежат пирамиды, отделенные передней латеральной бороздой от олив. Кнаружи от нее находятся боковые канатики. Бульбарно-мостовой бороздой продолговатый мозг отделен от моста. На поверхности моста вдоль проходит базилярная борозда. По бокам мост продолжается в средние мозжечковые ножки.

Задание № 2. На сагиттальном разрезе головного мозга найдите разрез продолговатого мозга, там, где он отделен от спинного, спереди от него разрез моста и расположенный сверху мозжечок. В разрез попадает его срединная часть - червь. Разрез червя мозжечка называют древом жизни. Отметьте, что на поверхности мозжечка расположено серое вещество - кора мозжечка, а в глубине - белое, образующее мозговое тело. Тело мозжечка рассечено щелями на доли. Между верхней поверхностью покрывки моста и продолговатым мозгом с одной стороны и шатром с другой стороны рассмотрите полость заднего и продолговатого мозга - IV желудочек.

Задание № 3. На препарате ствола мозга (без мозжечка; найдите дорзальную поверхность продолговатого мозга, проходящую на ней заднюю срединную борозду. Отметьте, что вдоль нее по бокам проходят два валика, разделенные бороздкой. Медиальный из них - тонкий пучок заканчивается утолщением - бугорком тонкого ядра, а латеральный - бугорком клиновидного ядра. Кпереди срединная борозда расходится и продолговатый мозг образует нижнюю часть ромбовидной ямки - дна IV желудочка. Боковые отделы его продолжают в нижние мозжечковые ножки (обрезаны). Верхняя половина ромбовидной ямки образована поверхностью покрывки моста. Латерально, в самой широкой ее части видны срезы средних мозжечковых ножек, а впереди срезы верхних мозжечковых ножек и расположенного между ними верхнего мозгового паруса. Кнаружи от верхних мозжечковых ножек найдите треугольные площадки - треугольники петли.

Задание № 4. На препарате поперечного разреза продолговатого мозга найдите зубчатые ядра олив, между ними сечение пирамидных пучков, соответствующих расположению на поверхности пирамид. У дорзальной поверхности в месте расположения тонкого и клиновидного бугорков найдите серые участки ядер тонкого и клиновидного пучков. Отметьте, что они образованы скоплением вторых нейронов проприоцептивного пути к коре большого мозга. Их отростки образуют внутренние дугообразные волокна, которые переходят на противоположную сторону в месте расположения шва (виден в середине среза) и образуют медиальную петлю. Наружные дугообразные волокна идут через нижние мозжечковые ножки в мозжечок. Обратите внимание на то, что в продолговатом мозге находятся ядра IX-XII пары черепных нервов.

Задание № 5. На поперечном разрезе моста покажите границу между покрывкой и базилярной частью. В этом месте находится трапециевидное тело и его ядра. В базилярной части у поверхности видны рассеченные пирамидные волокна, пучки которых рассекают поперечные волокна моста. Между ними видны скопления серого вещества - ядра моста. Отметьте, что в покрывке моста находятся ядра V-VIII пар черепных нервов. Прочтите в учебнике о строении этих отделов мозга, выпишите латинские термины и русские названия и зарисуйте разрезы продолговатого мозга и моста. Правильность своего рисунка определите сравнением его с рисунком в атласе, таблицей и покажите преподавателю.

Задание № 6. Изучите препарат мозжечка; найдите его боковые части - полушария и срединную - червь. Обратите внимание на то, что он изрезан бороздами, которые с поверхности полушарий переходят на червь. Более крупные щели разделяют его на дольки. На разрезе, проведенном через горизонтальную щель, найдите зубчатые ядра мозжечка, обращенные своими воротами в сторону верхних мозжечковых ножек. Остальные ядра посмотрите на рисунке в атласе и на таблице. О функциональном значении изученных частей головного мозга прочтите в учебнике при подготовке к следующему занятию.

Задание № 7. Найдите IV желудочек на сагиттальном разрезе головного мозга, отметьте его крышу, образованную верхним и нижним парусами и сосудистой основой. Читая учебник, обратите внимание на наличие в последней трех апертур, через которые IV желудочек сообщается с подпаутинным пространством (на препарате их показать нельзя). Дно желудочка - ромбовидная ямка, формируется за счет продолговатого мозга и покрывки моста. Границами ее являются нижние, средние и верхние мозжечковые ножки.

Задание № 8. На препарате ствола мозга (без мозжечка) рассмотрите рельеф ромбовидной ямки: срединную борозду, по бокам от нее срединные возвышения, лицевые бугорки и треугольники подъязычных нервов, лежащие латерально от них треугольники блуждающих нервов. В средней части отметьте мозговые полоски, вестибулярное поле, слуховой бугорок. Ориентируясь на текст в учебнике и рисунок в атласе, разметьте на препарате и таблице

проекцию ядер черепных нервов на ромбовидную ямку. Сделайте это также на рисунке. В конце работы над препаратом и рисунком разберите каждый нерв в последовательности: ядро нерва, место выхода из мозга и из черепа, пользуясь сводной таблицей в учебнике, синтезируя знания, полученные из учебника.

VI. Контрольные вопросы:

1. Что является дном IV желудочка?
2. Чем представлено серое вещество продолговатого мозга? Топография продолговатого мозга.
3. Из какого мозгового пузыря развивается продолговатый мозг?
4. Какие пучки располагаются на дорзальной поверхности продолговатого мозга?
5. Что представляет собой ромбовидная ямка?
6. Где залегает двигательное ядро лицевого нерва?
7. Куда направляются нежный и клиновидный пучки?
8. Что такое «пирамида» Продолговатого мозга и где располагается их перекрест?
9. В каком отделе ромбовидной ямки располагается двигательное ядро добавочного нерва?
10. Назовите Сообщения IV желудочка.
11. Что такое «древо жизни» мозжечка?
12. Что относится к перешейку ромбовидного мозга?
13. Назовите отделы моста.

VII. Учебные задачи:

Задача № 1.

В отделении неврологии лежат двое больных, у одного из них преобладают нарушения равновесия, походки, у другого отмечается неловкость движений конечностей, которая оказывается особенно выраженной при точных движениях.

1. Какие отделы мозжечка поражены у каждого из пациентов?
2. Какие, еще структуры мозга управляют произвольными автоматическими движениями?

Ответ:

1. Поражение червя мозжечка (архи- и палеоцеребеллума), ведёт обычно к нарушению статики тела — способности поддержания стабильного положения его центра тяжести, обеспечивающего устойчивость. Преимущественное поражение полушарий мозжечка (неоцеребеллума) ведёт к расстройству его противоинерционных влияний и, в частности, к возникновению динамической атаксии. Она проявляется неловкостью движений конечностей, которая оказывается особенно выраженной при движениях, требующих точности.
2. Наряду с мозжечком коррекцию движений осуществляет экстрапирамидная система (хвостатое и чечевицеобразное ядра полосатого тела, субталамическое ядро, красное ядро и черное вещество среднего мозга).

Задача № 2.

У больного в результате развития опухоли облитерирован (перекрыт) водопровод мозга.

1. Какие структуры головного мозга соединяет между собой водопровод?
2. Какие последствия могут возникнуть у больного при данной патологии?

Ответ:

1. Через водопровод мозга спинномозговая жидкость оттекает из III-го желудочка головного мозга в IV -й.
2. В результате блокады водопровода жидкость будет накапливаться в боковых и III-м желудочках, что приведет к опасному повышению внутримозгового и внутричерепного давления.

VIII. Контрольные тесты:

1. Укажите анатомические образования, относящиеся к перешейку ромбовидного мозга.
а – верхний мозговой парус;
б – треугольник петли;
в – верхние ножки мозжечка;
2. Укажите отверстия, соединяющие полость IV желудочка и подпаутинное пространство.
а – отверстия водопровода мозга;
б – латеральные апертуры;
в – срединная апертура;
г – межжелудочковые отверстия;
3. Укажите отделы головного мозга, которые соединяют средние ножки мозжечка.
а – средний мозг;
б – продолговатый мозг;
в – мозжечок;
г – мост;
4. Укажите, чем мост отделен от продолговатого мозга
а) базилярной бороздой
б) бульбарно-мостовой бороздой
в) продольной щелью мозга
г) поперечной щелью мозга.
5. Укажите, где располагается мост
а) впереди ножек мозга
б) позади ножек мозга

- в) кзади от продолговатого мозга
 г) кпереди от продолговатого мозга

6. Укажите, что соединяет мозжечок с продолговатым мозгом:

- а) нижние мозжечковые ножки
 б) верхние мозжечковые ножки
 в) средние мозжечковые ножки
 г) все верно

7. Укажите, ядра каких черепных нервов проецируются на верхнюю половину ромбовидной ямки:

- а) I-IV
 б) V-VIII
 в) X-XI
 г) все верно

8. Укажите, какие образования относят к перешейку ромбовидного мозга:

- а) верхние мозжечковые ножки
 б) верхний мозговой парус
 в) треугольник петли
 г) нет правильного ответа

9. Укажите, что проходит на середине нижней поверхности моста

- а) глазодвигательная борозда
 б) бульбарно-мостовая борозда
 в) базилярная борозда
 г) продольная борозда

10. Укажите, где располагается мозжечок

- а) позади моста
 б) латерально от моста
 в) верхней части продолговатого мозга
 г) все верно

Ответы к тестам:

1	2	3	4	5	6	7	8	9	10
а,б,в	б,в	в,г	б	б,в	а	б	а,б,в	в	а,в

IX. Анатомическая терминология:

Латинское название	Русское название
Encephalon	Головной мозг
Hemispheria cerebri	Полушария большого мозга
Fissura longitudinalis cerebri	Продольная щель большого мозга
Corpus collosum	Мозолистое тело
Fissura transversa cerebri	Поперечная щель большого мозга
Facies superolateralis	Верхнелатеральная поверхность мозга
Basis cerebri	Основание мозга
Sulci	Борозды
Lobi cerebri	Доли большого мозга
Giri cerebri	Извилины большого мозга
Sulcus olfactorius	Обонятельная борозда
Bulbus olfactorius	Обонятельная луковица
Tractus olfactorius	Обонятельный тракт
Trigonum olfactorium	Обонятельный треугольник
Lamina terminalis	Терминальная пластинка
Chiasma opticum	Зрительный перекрест
Tracti optici	Зрительные тракты
Tuber cinereum	Серый бугор
Infundibulum	Воронки
Corpora mamillaria	Сосцевидные тела
Crus cerebri	Ножки мозга
Fossa interpeduncularis	Межножковая ямка
Pons	Мост
Facies medialis hemispherii	Медиальная поверхность полушария большого мозга
Sulcus corporis callosi	Борозда мозолистого тела
Truncus corporis callosi	Ствол мозолистого тела
Genu corporis callosi	Колено мозолистого тела
Rostrum corporis callosi	Клюв мозолистого тела
Splenium corporis callosi	Валик мозолистого тела
Fornix	Свод
Columna fornicis	Столб свода
Comissura rostralis	Передняя спайка

Septum pellicidium	Прозрачная перегородка
Telencephalon	Конечный мозг
Thalamus	Таламус
Adhesion interthalamica	Межталамическое сращение
Foramen interventriculare	Межжелудочковое отверстие
Sulcus hypothalamus	Гипоталамическая борозда
Corpus pineale	Шишковидное тело
Comissura epithalamica	Эпиталамическая спайка
Diencephalon	Промежуточный мозг
Tectum mesencephalicum	Крыша среднего мозга
Metencephalon	Задний мозг
Velum medullare superius	Верхний мозговой парус
Medulla oblongata	Продолговатый мозг
Fissura mediana anterior	Передняя срединная щель
Pyramides	Пирамиды
Decussatio pyramidum	Перекрест пирамиды
Oliva	Олива
Sulcus lateralis anterior	Передняя латеральная борозда
Sulcus retroolivaris	Позадиоливная борозда
Sulcus medianus posterior	Задняя срединная борозда
Fasciculus cuneatus	Клиновидный пучок
Fasciculus gracilis	Тонкий пучок
Tuberculum nuclei cuneati	Бугорок клиновидного ядра
Tuberculum nuclei gracilis	Бугорок тонкого ядра
Nuclei Olivares inferiores	Нижние оливные ядра
Fibrae arcuatae internae	Дугообразные волокна
Lemniscus medialis	Медиальная петля
Fasciculus longitudinalis posterior	Задний продольный пучок
Metencephalon	Задний мозг
Pons	Мост
Sulcus basilaris	Базиллярная борозда
Pars basilaris pontis	Базиллярная часть моста
Basis pontis	Основание моста
Pars dorsalis-tegmentum pontis	Дорсальная часть-покрышка моста
Corpus trapezoideum	Трапециевидное тело
Nuclei corporis trapezoidei anterior	Передние ядра трапециевидного тела
Nuclei corporis trapezoidei posterior	Задние рога трапециевидного тела
Pedunculi cerebellares medii	Средние ножки
Lemniscus lateralis	Латеральные петли
Cerebellum	Мозжечок
Fissura horisontalis	Горизонтальная щель
Hemispherium	Полушария
Vermis	Червь
Folia cerebelli	Листки мозжечка
Lobus anterior	Передняя доля
Lobus posterior	Задняя доля
Lobus flocculo-nodularis	Ключково-узелковая доля
Lobuli cerebelli	Дольки мозжечка
Flocculus	Ключок
Ventriculi quartus	IV желудочек
Velum medullare superius	Верхний мозговой парус
Velum medullare inferius	Нижний мозговой парус
Tela choroidea ventriculi quarti	Сосудистая основа IV желудочка
Plexus choroideus ventriculi quarti	Сосудистое сплетение IV желудочка
Apertura mediana ventriculi quarti	Срединная апертура IV желудочка
Striae medullares	Мозговые полости
Fossa rhomboidea	Ромбовидная ямка
Obex	Задвижка
Recessus lateralis	Латеральные карманы
Sulcus medianus	Срединная борозда
Eminentia medialis	Медиальное возвышение
Sulcus limitans	Пограничная борозда
Colliculus facialis	Лицевой бугорок
Fovea superior	Верхняя ямка

Fovea inferior	Нижняя ямка
Locus caeruleus	Голубоватое место
Trigonum nervi hypoglossi	Треугольник подъязычного нерва
Trigonum nervi vagi	Треугольник блуждающего нерва
Area vestibularis	Вестибулярный поля

X. Препараты и учебные пособия: Препарат мозга без оболочек, сагиттальный разрез мозга, препарат ствола мозга, поперечные разрезы через продолговатый мозг и мост, препараты целого мозжечка и его сагиттальный и горизонтальный разрезы. Препарат ствола мозга с ромбовидной ямкой. Таблицы, демонстрирующие строение продолговатого и заднего мозга. Учебник. Атлас. Тесты и эталоны ответов к ним. Таблицы. Графы.

Методические рекомендации к внеаудиторной самостоятельной работе по теме: **Анатомия и топография заднего мозга. Мост, мозжечок. Перешеек ромбовидного мозга.**

I. Вопросы для проверки исходного уровня знаний.

1. Развитие и образование заднего мозга . Дифференцировка ромбовидного мозгового пузыря. Мозговой ствол.
2. Топография и отделы моста.
3. Топография и отделы мозжечка.
4. Составные элементы перешейка ромбовидного мозга.

II. Целевые задачи

СТУДЕНТ ДОЛЖЕН ЗНАТЬ:

- 1) Отделы и топографию заднего мозга.
- 2) Наружное строение моста.
 - вентральную поверхность (основная борозда, средние мозжечковые ножки, плечики моста, места выхода V,VI,VII,VIII черепно-мозговых нервов, границу впереди – средний мозг, сзади – продолговатый мозг.
 - дорзальную поверхность – срединное возвышение, лицевой бугорок, пограничные с продолговатым мозгом мозговые полосы.
- 3) Внутреннее строение моста:
 - ядра и трапециевидное тело, делящие мост на дорзальную часть – покрывку, и переднюю – базиллярную часть.
 - серое вещество – ядра V-VIII черепно-мозговых нервов, собственные ядра моста, сетчатая формация.
 - белое вещество – волокна проводящих путей.
- 4) Участие дорзальной поверхности моста в образовании ромбовидной ямки.
- 5) Топографию и внешнее строение мозжечка:
 - полушария и червь мозжечка.
 - борозды, поперечные щели и дольки мозжечка, узелок и клочок.
 - верхнюю, среднюю и нижнюю ножки мозжечка.
 - соответствие долей полушария и червя
- 6) Внутреннее строение мозжечка
- 7) Функции мозжечка
- 8) Составные элементы перешейка ромбовидного мозга – 1) верхние мозжечковые ножки, 2) верхний мозговой парус и 3) треугольник петли.

СТУДЕНТ ДОЛЖЕН УМЕТЬ:


- 1) Назвать и показать на препарате отделы заднего мозга – мост и мозжечок..
- 2) Показать на препарате образования дорзальной и вентральной поверхности моста (Варолиев).
- 3) Показать места выхода корешков V-VIII черепно-мозговых нервов.
- 4) На поперечном срезе моста показать трапециевидное тело..
- 5) Назвать и показать покрывку и базиллярную часть моста.
- 6) Назвать и показать на препарате полушария и червь мозжечка, его борозды, щели, дольки.
- 7) Показать клочок и узелок.
- 8) Назвать и показать 3 пары ножек мозжечка – верхние, средние, нижние.
- 9) Назвать и показать на горизонтальном срезе полушарий мозжечка скопления серого вещества в виде ядер и коры.
- 10) Показать на сагиттальном срезе мозжечка – «древо жизни».
- 11) Показать на препарате стволовой части мозга структуры перешейка ромбовидного мозга – верхние мозжечковые ножки и верхний мозговой парус.

III. Задания для самостоятельной работы.


Продолжите фразы:

1. Верхние ножки мозжечка направлены _____
2. На поперечном разрезе моста можно увидеть _____

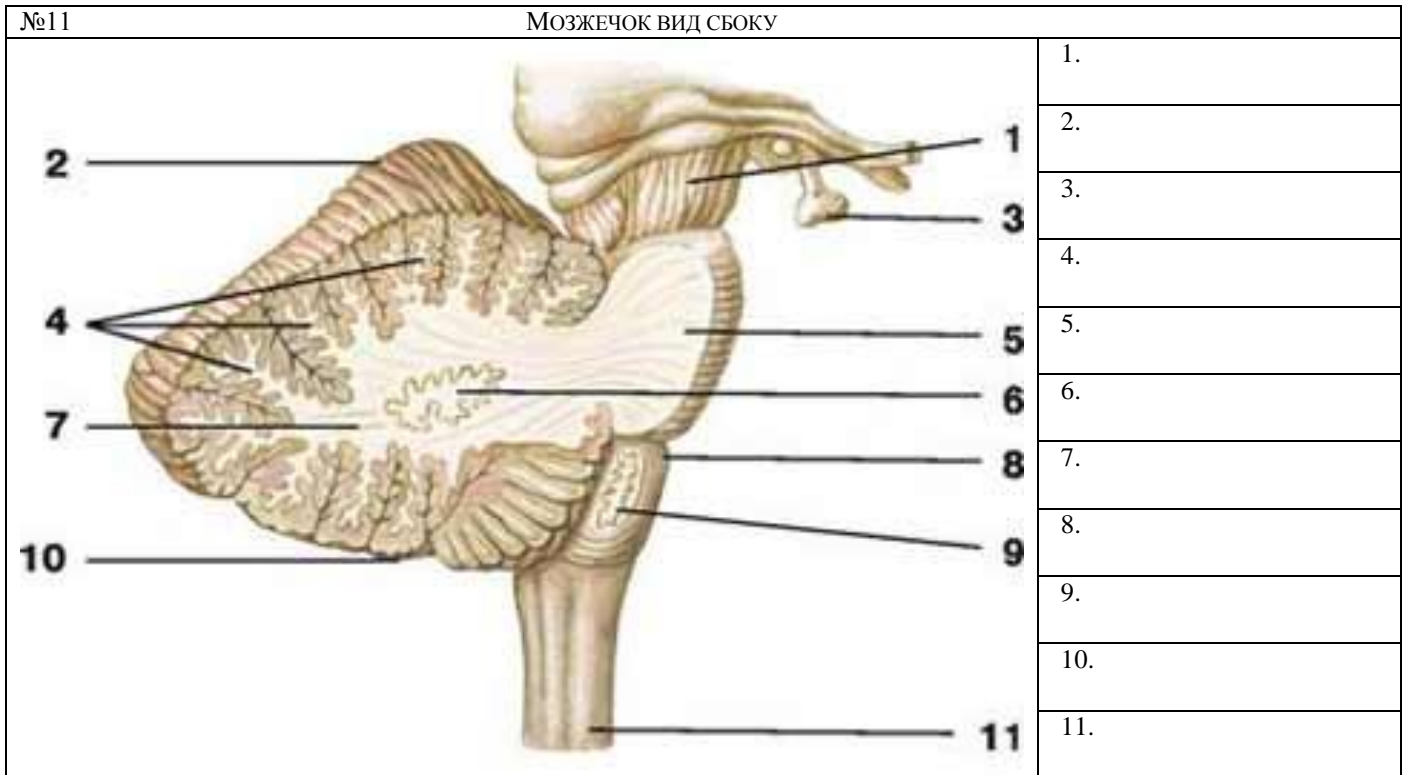
3. Задний мозг представлен _____ и развивается из _____ пузыря.
4. В толще моста залегают ядра _____ черепно-мозговых нервов.
5. К перешейку ромбовидного мозга относятся _____
6. Что такое « древо жизни» мозжечка? _____
7. Дополните схему строения заднего мозга:



8. Зарисуйте расположение ядер мозжечка на горизонтальном разрезе.



IV. Сделайте обозначения на следующих рисунках



Методические рекомендации к внеаудиторной самостоятельной работе по теме:
Анатомия и топография продолговатого мозга. IV желудочек.

I. Вопросы для проверки исходного уровня:

1. Отделы стволовой части мозга.
2. Границы продолговатого мозга.

II. Целевые задачи:

СТУДЕНТ ДОЛЖЕН ЗНАТЬ:

1. Топографию и границы продолговатого мозга.
2. Внешнее строение продолговатого мозга и его поверхности.
3. Образования вентральной поверхности: срединная щель пирамиды, передняя латеральная борозда, оливы и их перекрест, задняя латеральная борозда.
4. Места выхода из продолговатого мозга корешков IX, X, XI, XII черепно-мозговых нервов.
 - IX – языкоглоточный нерв – задняя боковая борозда
 - X – блуждающий нерв – задняя боковая борозда
 - XI – добавочный нерв – задняя боковая борозда
 - XII – подъязычный нерв – передняя боковая борозда
5. Образования дорзальной поверхности продолговатого мозга: нижние ножки мозжечка, тонкий и клиновидный бугорки и пучки, срединную борозду и срединное возвышение, мозговые полоски.
6. Внутреннее строение продолговатого мозга:
 - белое вещество – волокна восходящих и нисходящих проводящих путей
 - серое вещество – оливные ядра, сетчатая формация, ядра IX – XII черепно-мозговых нервов.
7. Строение стенок и сообщения IV желудочка – полости ромбовидного мозга, продолжение центрального канала спинного мозга.
8. Дно IV желудочка – ромбовидная ямка, образована дорзальными поверхностями моста и продолговатого мозга.
9. Крышу IV желудочка – верхний и нижний мозговые паруса, узелок червя, сосудистая оболочка.
10. Сообщения IV желудочка с третьим желудочком, с подпаутинным пространством головного мозга – срединная и латеральная апертуры, с центральным каналом спинного мозга

СТУДЕНТ ДОЛЖЕН УМЕТЬ:

1. Показать на целом мозге и препарате стволовой части мозга продолговатый мозг.
2. Назвать и показать структурные образования (пирамиды, оливы, борозды) вентральной поверхности продолговатого мозга.
3. Назвать и показать структурные образования дорзальной поверхности продолговатого мозга.
4. Показать места выхода черепно-мозговых (IX – XII) нервов.
5. На изолированном препарате полушария и стволовой части мозга показать IV желудочек и его стенки, дно ромбовидной ямки и крышу (мозговые паруса, червь).
6. Назвать и показать на препарате сообщения IV желудочка.

III. Задания для самостоятельной работы:

Продолжите фразы:

1. Корешки черепно-мозговых нервов располагаются на _____

2. Серое вещество продолговатого мозга представлено _____

3. На дорзальной поверхности продолговатого мозга располагаются _____

4. Дном IV желудочка является _____, образованная _____
5. Составьте схему строения продолговатого мозга:

IV. Вопросы для самоконтроля:

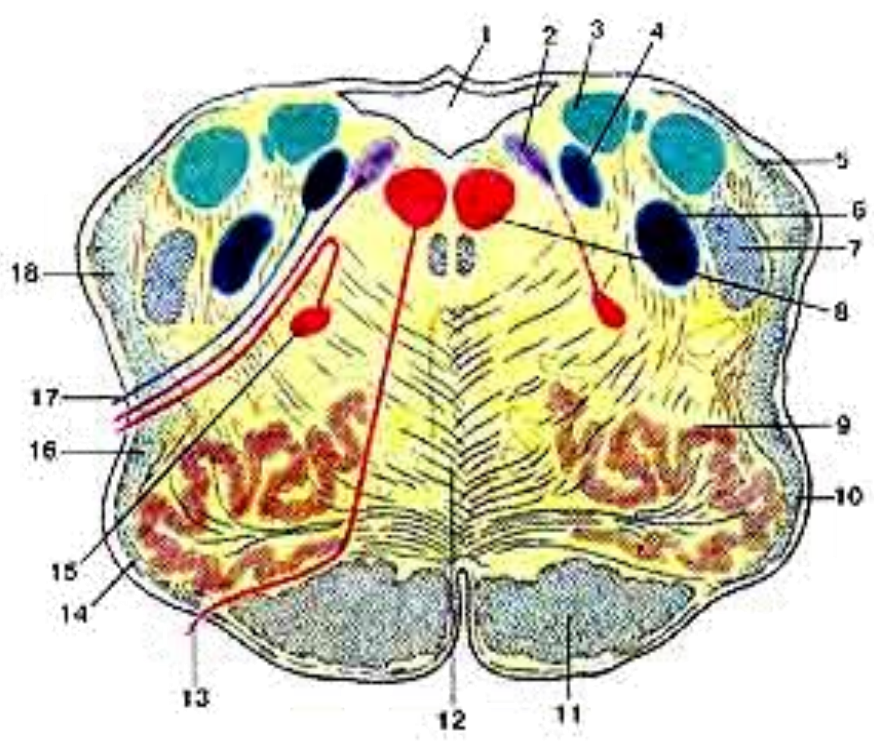
6. На какой поверхности продолговатого мозга располагаются пирамиды? _____

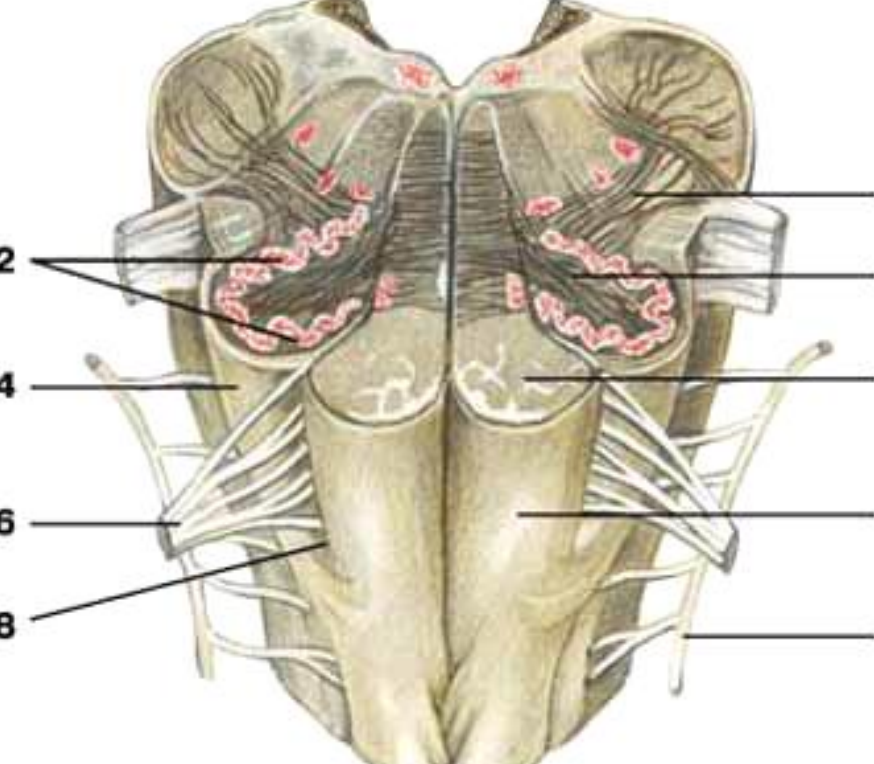
7. Какие пучки располагаются на дорзальной поверхности продолговатого мозга? _____

8. Между чем располагается верхний мозговой парус? _____

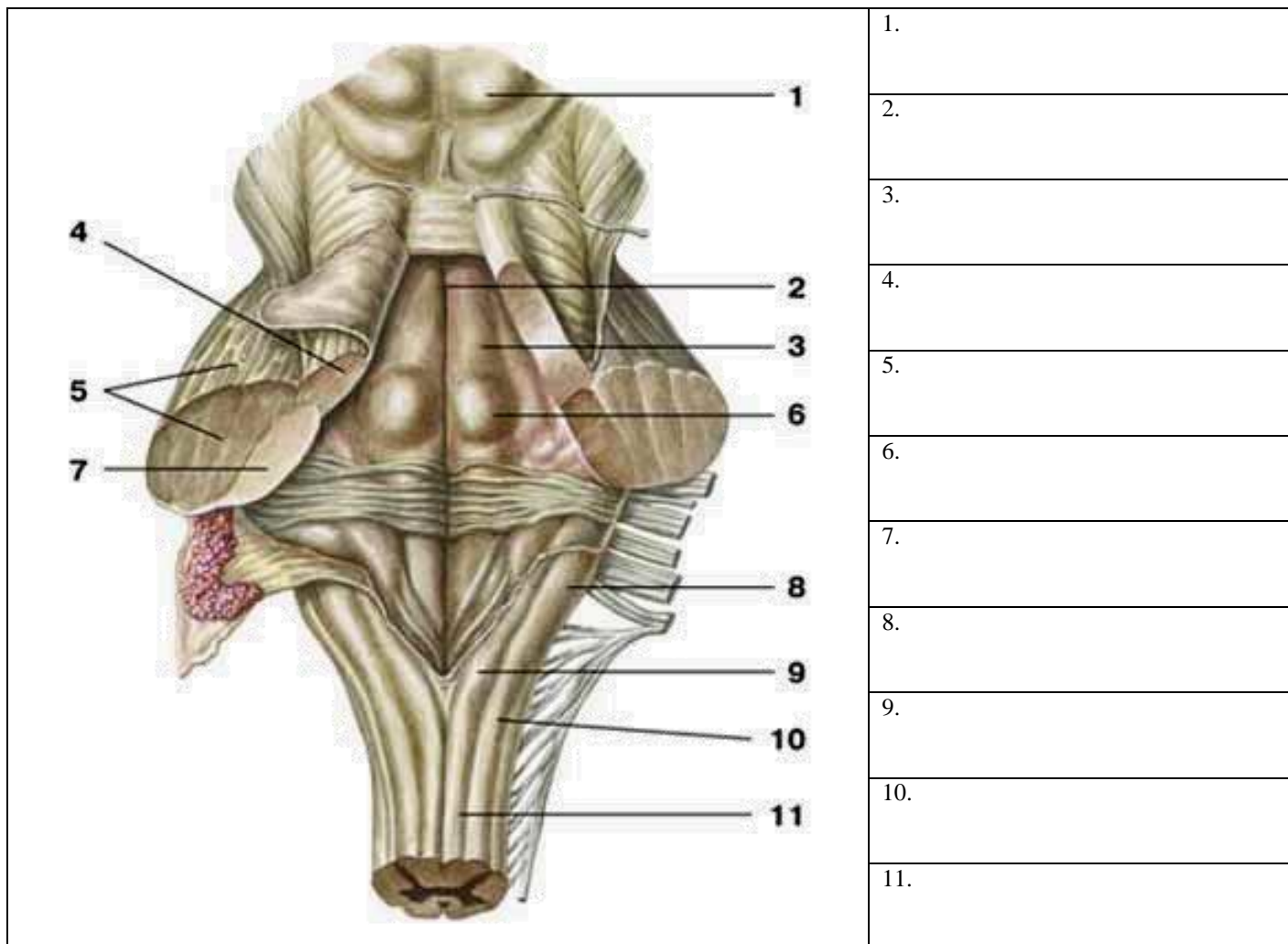
9. Из какого мозгового пузыря развивается продолговатый мозг? _____

V. Сделайте обозначения к рисункам:

№12	ПРОДОЛГОВАТЫЙ МОЗГ (MEDULLA OBLONGATA) ПОПЕРЕЧНЫЙ РАЗРЕЗ НА УРОВНЕ ОЛИВ.	1.
		2.
		3.
		4.
		5.
		6.
		7.
		8.
		9.
		10.
		11.
		12.
		13.
		14.
		15.
		16.
		17.
		18.

№13	ПРОДОЛГОВАТЫЙ МОЗГ	1.
		2.
		3.
		4.
		5.
		6.
		7.
		8.
		9.

№14	IV ЖЕЛУДОЧЕК
-----	---------------------



Методические рекомендации к внеаудиторной самостоятельной работе по теме:
Анатомия и топография ромбовидной ямки.
Проекция ядер черепно-мозговых нервов

I. Вопросы для проверки исходного уровня знаний.

1. Ствол головного мозга. Мост и продолговатый мозг.
2. Строение IV-го желудочка, его стенки и сообщения.
3. Строение ромбовидной ямки.
4. Двенадцать пар черепно-мозговых нервов. Выход на основании мозга.
5. Внутреннее основание черепа.

II. Целевые задачи

СТУДЕНТ ДОЛЖЕН ЗНАТЬ:

1. Образование и границы ромбовидной ямки.
2. Рельеф и отделы ромбовидной ямки: верхний треугольник (мост) и нижний треугольник (продолговатый мозг).
3. Структурные образования ромбовидной ямки:
 - а. мозговые (слуховые) полоски
 - б. срединная и пограничная борозды
 - в. медиальное возвышение
 - г. бугорок лицевого нерва
 - д. треугольники подъязычного и блуждающего нервов
 - е. преддверно-улитковое поле в латеральном углу ямки
4. Серое вещество – ядра черепно-мозговых нервов с V-го по XII-й.
5. Закономерное расположение в ромбовидной ямке ядер черепно-мозговых нервов – чувствительные ядра занимают латеральное положение, а двигательные – медиальное.
6. В верхнем треугольнике залегают ядра с V-го по VIII-й черепно-мозговых нервов, а нижнем треугольнике – IX – XII.
7. Месторасположение голубоватого пятна.

СТУДЕНТ ДОЛЖЕН УМЕТЬ:

1. Показать на сагитальном разрезе головного мозга IV-й желудочек и его стенки.
2. Показать на препарате ствола мозга ромбовидную ямку, ее структурные образования.
3. Найти и показать срединную борозду и срединное возвышение, лицевые бугорки и треугольники подъязычного и блуждающего нервов.
4. Найти показать в боковых отделах и средней части ромбовидной ямки мозговые полоски, вестибулярное поле и слуховой бугорок.
5. Показать места проекции ядер черепно-мозговых нервов на поверхности ромбовидной ямки.

III. Задания для самостоятельной работы.

1. Пользуясь препаратом и учебником, зарисуйте ромбовидную ямку и отметьте расположение двигательных и чувствительных ядер черепно-мозговых нервов.

Продолжите фразы:

3. По бокам от срединной борозды ромбовидной ямки располагается _____

4. Верхние мозжечковые ножки ограничивают сверху _____

5. Треугольник подъязычного нерва располагается _____

IV. Вопросы для самоконтроля.

6. Что представляет собой ромбовидная ямка? _____

7. Ядра, каких нервов залегают в боковых ее отделах? _____

8. Где залегают двигательное ядро лицевого нерва? _____

9. Куда направляются нежный и клиновидный пучки? _____

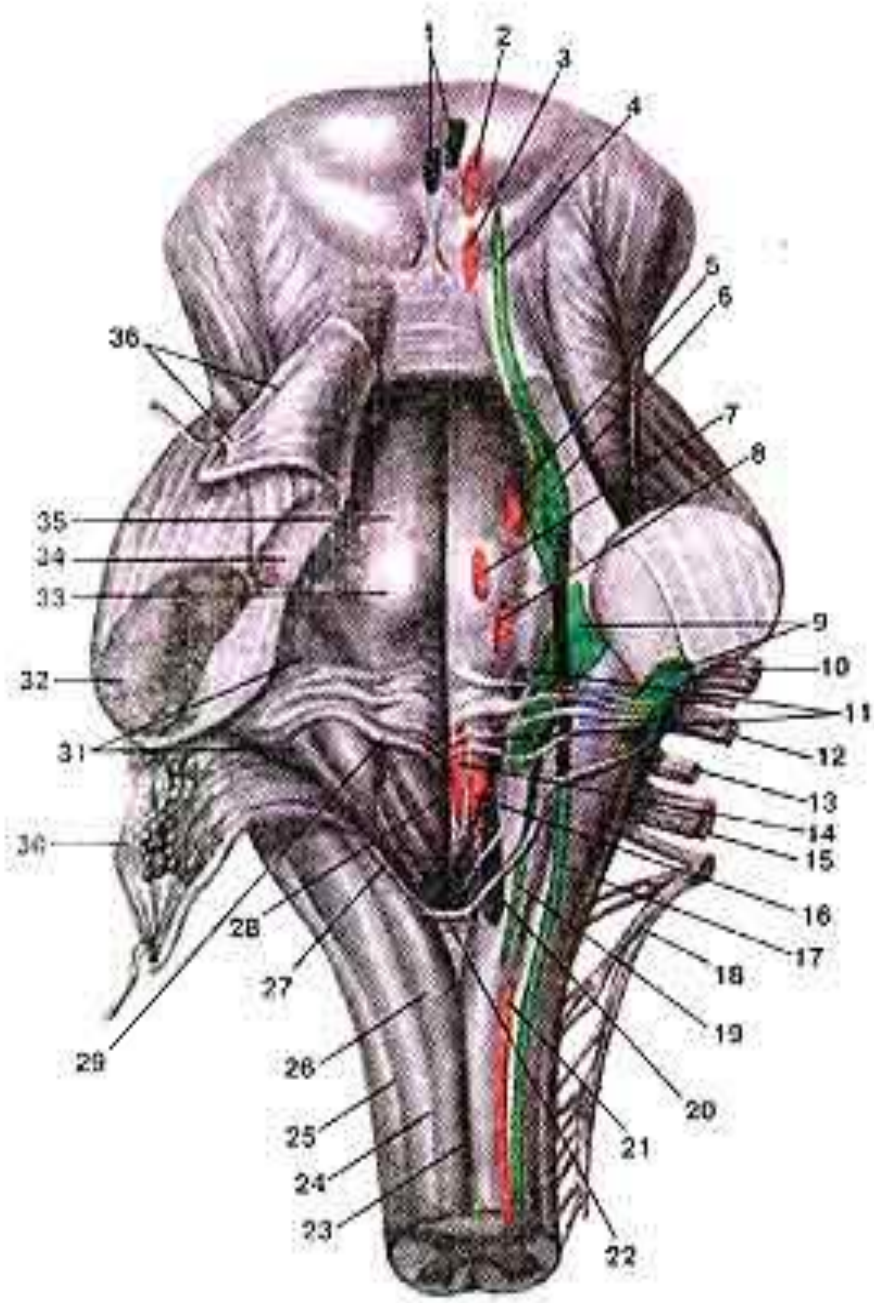
10. Что располагается в подъязычном треугольнике? _____

11. Что такое «пирамида» продолговатого мозга и где располагается их перекрест? _____

V. Сделайте обозначения на следующих рисунках

№14

Задняя поверхность моста и продолговатого мозга,
ПРОЕКЦИЯ ЯДЕР (Я.) ЧЕРЕПНЫХ НЕРВОВ НА РОМБОВИДНУЮ ЯМКУ.



1.
2.
3.
4.
5.
6.
7.
8.
9.
10.
11.
12.
13.
14.
15.
16.
17.
18.
19.
20.
21.
22.
23.
24.
25.
26.
27.
28.
29.
30.
31.
32.
33.
34.
35.
36.

Методические рекомендации к практическому занятию по теме: Проводящие пути головного и спинного мозга.

Структурно-функциональной единицей нервной системы является нейрон (нервная клетка, нейроцит). Нейрон состоит из тела и отростков. Отростки, по которым к телу нервной клетки приносится нервный импульс, получили название дендритов. Отросток, по которому от тела нейрона нервный импульс направляется к другой нервной клетке или к рабочей ткани, называют аксоном, или нейритом. Нервная клетка динамически поляризована, т.е. способна пропускать нервный импульс только в одном направлении-от дендрита через тело клетки к аксону (нейриту). Нейроны в нервной системе, вступая в контакт друг с другом, образуют цепи, по которым передаются (движутся) нервные импульсы. Большинство рефлексов осуществляется при участии рефлекторных дуг, которые образованы нейронами низших отделов центральной нервной системы-нейронами спинного мозга. Нервная система осуществляет регуляцию функций движения, пищеварения, дыхания, выделения, кровообращения, лимфооттока, метаболических процессов (обмен веществ) и др. Нервная система обеспечивает взаимосвязь и единство организма и среды. Знание этой темы необходимо при обследовании неврологических больных и для топической диагностики чувствительных и двигательных расстройств, при изучении соответствующих разделов в курсе терапии, хирургии, неврологии, травматологии и других клинических дисциплин.

1. Цели:

<u>Студент должен знать:</u>	- классификацию проводящих путей: а) ассоциативных путей; б) комиссуральных путей; в) проекционных путей; - схему функционирования проекционных проводящих путей: а) восходящего направления (экстрацептивных и проприоцептивных); б) нисходящего направления (пирамидных и экстрапирамидных).
<u>Студент должен уметь:</u>	- нарисовать и объяснить схему простой соматической рефлекторной дуги, обозначить ее звенья; - назвать, нарисовать и объяснить изучаемые проводящие пути; - показать на схеме основные составляющие путей: а) пути болевой и температурной чувствительности; б) пути осязания и давления; в) проприоцептивный путь коркового направления; г) проприоцептивный путь мозжечкового направления; д) задний спинномозжечковый путь - прямой неперекрещенный путь Флексига; е) передний спинно-мозжечковый путь (Говерсов путь); ж) зрительный путь.
<u>Студент должен владеть:</u>	1. Медико-анатомическим понятийным аппаратом; 2. Анатомическими знаниями для понимания патологии, диагностики и лечения. 3. Простейшими медицинскими инструментами – скальпелем и пинцетом.

2. Необходимый уровень знаний:

а) из смежных дисциплин:

- микроскопическое строение нейрона;
- микроскопическое строение аксона;
- микроскопическое строение дендрита;
- микроскопическое строение униполярного нейрона;
- микроскопическое строение биполярного нейрона;
- микроскопическое строение псевдоуниполярного нейрона;
- микроскопическое строение мультиполярного нейрона.
- физиология рефлекса. Принцип работы рефлекторной дуги.

б) из предшествующих тем:

- знать что такое рефлекс;
- уметь рисовать и объяснять схему простой рефлекторной дуги;
- уметь рисовать и объяснять схему сложной рефлекторной дуги;
- знать внутреннее строение спинного мозга;
- знать строение полушарий головного мозга.

в) из текущего знания:

- знать ассоциативные проводящие пути; уметь рисовать и объяснять схему пути.
- знать комиссуральные проводящие пути; уметь рисовать и объяснять схему пути.
- знать проекционные проводящие пути. уметь рисовать и объяснять схему пути.

3. Объект изучения:

Ассоциативные, комиссуральные и проекционные волокна полушарий большого мозга. Дугообразные волокна, верхний и нижний продольные и крючкообразный пучки волокон полушарий большого мозга. Мозолистое тело, передняя комиссура и комиссура свода. Восходящие проводящие пути: боковой и передний спиналтамические, передний и задний спинно-мозжечковые пути, тонкий и клиновидный пучки. Нисходящие проводящие пути: краснаядерно-спинномозговой, покрышечно-спинномозговой, преддверно-спинномозговой, пирамидные пути (перед-

ний корково-спинномозговой, латеральный корково-спинномозговой и корково-нуклеарный). Корково-мозжечковые пути. Экстрапирамидная система.

4. Информационная часть:

В спинном и головном мозге по строению и функции выделяют три группы проводящих путей: ассоциативные, комиссуральные и проекционные. Ассоциативные нервные волокна (*neurofibrae associationes*) соединяют участки серого вещества, различные функциональные центры (кора мозга, ядра) в пределах одной половины мозга. Выделяют короткие и длинные ассоциативные волокна (пути). Короткие волокна соединяют близлежащие участки серого вещества и располагаются в пределах одной доли мозга (внутридо-левые пучки волокон). Некоторые ассоциативные волокна, соединяющие серое вещество соседних извилин, не выходят за пределы коры (интракортикальные). Они дугообразно изгибаются в виде буквы *O* и называются дугообразными волокнами большого мозга (*fibræ arcuatae cerebri*). Ассоциативные нервные волокна, выходящие в белое вещество полушария (за пределы коры), называют *экстракортикальными*.

Длинные ассоциативные волокна связывают участки серого вещества, далеко отстоящие друг от друга, принадлежащие различным долям (междолевые пучки волокон). Это хорошо выраженные пучки волокон, которые можно видеть на макропрепарате головного мозга. К длинным ассоциативным путям относятся следующие: верхний продольный пучок (*fasciculus longitudinalis superior*), который находится в верхней части белого вещества полушария большого мозга и соединяет кору лобной доли с теменной и затылочной; нижний продольный пучок (*fasciculus longitudinalis inferior*), лежащий в нижних отделах полушария и соединяющий кору височной доли с затылочной; крючковидный пучок (*fasciculus uncinatus*), который, дугообразно изгибаясь впереди островка, соединяет кору в области лобного полюса с передней частью височной доли. В спинном мозге ассоциативные волокна соединяют клетки серого вещества, принадлежащего различным сегментам, и образуют передние, латеральные и задние собственные пучки (*межсегментные пучки*) (*fasciculi proprii ventrales, s. anteriores laterales, dorsales, s. posteriores*). Они располагаются непосредственно возле серого вещества. Короткие пучки связывают соседние сегменты, перекидываясь через 2—3 сегмента, длинные пучки соединяют далеко отстоящие друг от друга сегменты спинного мозга.

Комиссуральные (спаечные) нервные волокна (*neurofibrae commissurales*) соединяют серое вещество правого и левого полушарий, аналогичные центры правой и левой половин мозга с целью координации их функций. Комиссуральные волокна проходят из одного полушария в другое, образуя спайки (мозолистое тело, спайка свода, передняя спайка). В мозолистом теле, имеющемся только у млекопитающих, располагаются волокна, соединяющие новые, более молодые, отделы мозга, корковые центры правого и левого полушарий. В белом веществе полушарий волокна мозолистого тела расходятся веерообразно, образуя лучистость мозолистого тела (*radiatio corporis callosi*).

Комиссуральные волокна, идущие в колоне и клюве мозолистого тела, соединяют друг с другом участки лобных долей правого и левого полушарий большого мозга. Загибаясь кпереди, пучки этих волокон как бы охватывают с двух сторон переднюю часть продольной щели большого мозга и образуют лобные щипцы (*forceps frontalis*). В стволе мозолистого тела проходят нервные волокна, соединяющие кору центральных извилин, теменных и височных долей двух полушарий большого мозга. Валик мозолистого тела состоит из комиссуральных волокон, которые соединяют кору затылочных и задние отделы теменных долей правого и левого полушарий большого мозга. Изгибаясь кзади, пучки этих волокон охватывают задние отделы продольной щели большого мозга и образуют затылочные щипцы (*forceps occipitalis*).

Комиссуральные волокна проходят в составе передней спайки мозга (*commissura rostralis, s. anterior*) и спайки свода (*commissura fornicis*). Большая часть комиссуральных волокон, входящих в состав передней спайки, — это пучки, соединяющие друг с другом переднемедиальные участки коры височных долей обоих полушарий в дополнение к волокнам мозолистого тела. В составе передней спайки находятся также слабо-выраженные у человека пучки комиссуральных волокон, направляющиеся из области обонятельного треугольника одной стороны мозга в такую же область другой стороны. В спайке свода проходят комиссуральные волокна, которые соединяют участки коры правой и левой височных долей полушарий большого мозга, правого и левого гиппокампов.

Проекционные нервные волокна (*neurofibrae projectiones*) соединяют нижележащие отделы мозга (спинной мозг) с головным мозгом, а также ядра мозгового ствола с базальными ядрами (полосатым телом) и корой и, наоборот, кору головного мозга, базальные ядра с ядрами мозгового ствола и со спинным мозгом. При помощи проекционных волокон, достигающих коры большого мозга, картины внешнего мира как бы проецируются на кору как на экран, где происходят высший анализ поступивших сюда импульсов, сознательная их оценка. В группе проекционных путей выделяют восходящие и нисходящие системы волокон.

Восходящие проекционные пути (афферентные, чувствительные) несут в головной мозг, к его подкорковым и высшим центрам (к коре), импульсы, возникшие в результате воздействия на организм факторов внешней среды, в том числе и от органов чувств, а также импульсы от органов движения, внутренних органов, сосудов. По характеру проводимых импульсов восходящие проекционные пути подразделяются на три группы.

Экстероцептивные пути (от лат. *exter. externus* — наружный, внешний) несут импульсы (болевые, температурные, осязания и давления), возникшие в результате воздействия внешней среды на кожные покровы, а также импульсы от высших органов чувств (органов зрения, слуха, вкуса, обоняния).

Проприоцептивные пути (от лат. *proprius* — собственный) проводят импульсы от органов движения (от мышц, сухожилий, суставных капсул, связок), несут информацию о положении частей тела, о размахе движений.

Интероцептивные пути (от лат. *interior* — внутренний) проводят импульсы от внутренних органов, сосудов, где хеморецепторы, баро- и механорецепторы воспринимают состояние внутренней среды организма, интенсивность обмена веществ, химизм крови, тканевой жидкости, лимфы, давление в сосудах.

Экстероцептивные проводящие пути. Проводящий путь болевой и температурной чувствительности — латеральный спинно-таламический путь (*tractus spinothalamicus lateralis*) состоит из трех нейронов. Чувствительным проводящим

путям принято давать названия с учетом топографии — места начала и конца второго нейрона. Например, у спинно-таламического пути второй нейрон простирается от спинного мозга, где в заднем роге лежит тело клетки, до таламуса, где аксон этого нейрона образует синапс с клеткой третьего нейрона. Рецепторы первого (чувствительного) нейрона, воспринимающие чувство боли, температуру, располагаются в коже, слизистых оболочках, а нейрит третьего нейрона заканчивается в коре постцентральной извилины, где находится корковый конец анализатора общей чувствительности. Тело первой чувствительной клетки лежит в спинномозговом узле, а ее центральный отросток в составе заднего корешка направляется в задний рог спинного мозга и заканчивается синапсами на клетках второго нейрона. Аксон второго нейрона, тело которого лежит в заднем роге, направляется на противоположную сторону спинного мозга через его переднюю серую спайку и входит в боковой канатик, где включается в состав латерального спинно-таламического пути. Из спинного мозга пучок поднимается в продолговатый мозг и располагается позади ядра оливы, а в покрывке моста и среднего мозга лежит у наружного края медиальной петли. Заканчивается второй нейрон латерального спинно-таламического пути синапсами на клетках дорсального латерального ядра таламуса. Здесь расположены тела третьего нейрона, отростки клеток которого проходят через заднюю ножку внутренней капсулы и в составе веерообразно расходящихся пучков волокон, образующих лучистый венец (*corona radiata*). Эти волокна достигают коры полушария большого мозга, его постцентральной извилины. Здесь они заканчиваются синапсами с клетками четвертого слоя (внутренняя зернистая пластинка). Волокна третьего нейрона чувствительного (восходящего) проводящего пути, соединяющего таламус с корой, образуют таламокорковые пучок и (*fasciculi thalamocorticalis*) — таламотеменные волокна (*librae thalamoparietales*). Латеральный спинно-таламический путь является полностью перекрещенным проводящим путем (все волокна второго нейрона переходят на противоположную сторону), поэтому при повреждении одной половины спинного мозга полностью исчезают болевая и температурная чувствительность на противоположной стороне от повреждения.

Проводящий путь осязания и давления, передний спинно-таламический путь (*tractus spinothalamice-ventralis, s. anterior*) несет импульсы от кожи, где лежат рецепторы, воспринимающие чувство давления и осязания. Импульсы идут к коре большого мозга, в постцентральную извилину — место расположения коркового конца анализатора общей чувствительности. Тела клеток первого нейрона лежат в спинномозговом узле, а их центральные отростки в составе заднего корешка спинномозговых нервов направляются в задний рог спинного мозга, где заканчиваются синапсами на клетках второго нейрона. Аксоны второго нейрона переходят на противоположную сторону спинного мозга (через переднюю серую спайку), входят в передний канатик и в его составе направляются вверх, к головному мозгу. На своем пути в продолговатом мозге аксоны этого пути присоединяются с латеральной стороны к волокнам медиальной петли и заканчиваются в таламусе, в его дорсальном латеральном ядре, синапсами на клетках третьего нейрона. Волокна третьего нейрона проходят через внутреннюю капсулу (заднюю ножку) и в составе лучистого венца достигают IV слоя коры постцентральной извилины.

Необходимо отметить, что не все волокна, несущие импульсы осязания и давления, переходят на противоположную сторону в спинном мозге. Часть волокон проводящего пути осязания и давления идет в составе заднего канатика спинного мозга (своей стороны) вместе с аксонами проводящего пути проприоцептивной чувствительности коркового направления. В связи с этим при поражении одной половины спинного мозга кожное чувство осязания и давления на противоположной стороне не исчезает полностью, как болевая чувствительность, а только снижается. Этот переход на противоположную сторону частично осуществляется в продолговатом мозге.

Проприоцептивные проводящие пути. Проводящий путь проприоцептивной чувствительности коркового направления (*tractus bulbothalamicus* — BNA) называется так, поскольку проводит импульсы мышечно-суставного чувства к коре большого мозга, в постцентральную извилину (рис. 183). Чувствительные окончания (рецепторы) первого нейрона располагаются в мышцах, сухожилиях, суставных капсулах, связках. Сигналы о тонусе мышц, натяжении сухожилий, о состоянии опорно-двигательного аппарата в целом (импульсы проприоцептивной чувствительности) позволяют человеку оценить положение частей тела (головы, туловища, конечностей) в пространстве, а также во время движения и проводить целенаправленные осознанные движения и их коррекцию. Тела первых нейронов лежат в спинномозговом узле. Центральные отростки этих клеток в составе заднего корешка направляются в задний канатик, минуя задний рог, а затем уходят вверх в продолговатый мозг к тонкому и клиновидному ядрам. Аксоны, несущие проприоцептивные импульсы, входят в задний канатик начиная с нижних сегментов спинного мозга. Каждый следующий пучок аксонов прилежит к латеральной стороне к уже имеющимся пучкам. Таким образом, наружные отделы заднего канатика (клиновидный пучок, пучок Бурдаха) заняты аксонами клеток, осуществляющих проприоцептивную иннервацию в верхнегрудных, шейных отделах тела и верхних конечностей. Аксоны, занимающие внутреннюю часть заднего канатика (тонкий пучок, пучок Голля), проводят проприоцептивные импульсы от нижних конечностей и нижней половины туловища. Центральные отростки первого нейрона заканчиваются синапсами на своей стороне, на клетках второго нейрона, тела которых лежат в тонком и клиновидных ядрах продолговатого мозга. Аксоны клеток второго нейрона выходят из этих ядер, дугообразно изгибаются вперед и медиально на уровне нижнего угла ромбовидной ямки и в межolivном слое переходят на противоположную сторону, образуя перекрест медиальных петель (*decussatio lemniscorum medialis*). Пучок волокон, обращенных в медиальном направлении и переходящих на другую сторону, получил название внутренних дугообразных волокон (*librae arcuatae internae*), которые являются начальным отделом медиальной петли (*lemniscus medialis*). Волокна медиальной петли в мосту располагаются в задней его части (в покрывке), почти на границе с передней частью (между пучками волокон трапециевидного тела). В покрывке среднего мозга пучок волокон медиальной петли занимает место дорсолатеральнее красного ядра, а заканчивается в дорсальном латеральном ядре таламуса синапсами на клетках третьего нейрона. Аксоны клеток третьего нейрона через заднюю ножку внутренней капсулы и в составе лучистого венца достигают постцентральной извилины.

Часть волокон второго нейрона по выходе из тонкого и клиновидного ядер изгибается кнаружи и разделяется на два пучка. Один пучок — задние наружные дугообразные волокна (*librae arcuatae externae dorsales, s. posteriores*), направляются в нижнюю мозжечковую ножку своей стороны и заканчиваются в коре червя мозжечка. Волокна

второго пучка — передние наружные дугообразные волокна (*librae arcuatae externae ventrales, s. anteriores*) уходят вперед, переходят на противоположную сторону, огибают с латеральной стороны оливное ядро и также через нижнюю мозжечковую ножку направляются к коре червя мозжечка. Передние и задние наружные дугообразные волокна несут проприоцептивные импульсы к мозжечку.

Проприоцептивный путь коркового направления также перекрещенный. Аксоны второго нейрона переходят на противоположную сторону не в спинном мозге, а в продолговатом. При повреждении спинного мозга на стороне возникновения про-приоцептивных импульсов (при травме мозгового ствола — на противоположной стороне) теряется представление о состоянии опорно-двигательного аппарата, положении частей тела в пространстве, нарушается координация движений.

Наряду с проприоцептивным проводящим путем, несущим импульсы к коре большого мозга, следует назвать проприоцептивные передний и задний спинно-мозжечковые пути. По этим проводящим путям мозжечок получает информацию от расположенных ниже чувствительных центров (спинного мозга) о состоянии опорно-двигательного аппарата, участвует в рефлекторной координации движений, обеспечивающих равновесие тела без участия высших отделов головного мозга (коры полушарий большого мозга).

Задний спинно-мозжечковый путь (*tractus spinocerebellaris dorsalis, s. posterior; пучок Флексига*) передает проприоцептивные импульсы от мышц, сухожилий, суставов в мозжечок. Тела клеток первого (чувствительного) нейрона находятся в спинномозговом узле, а центральные отростки их в составе заднего корешка направляются в задний рог спинного мозга и заканчиваются синапсами на клетках грудного ядра (*ядра Кларка*), лежащего в медиальной части основания заднего рога. Клетки грудного ядра являются вторым нейроном заднего спинно-мозжечкового пути. Аксоны этих клеток выходят в боковой канатик своей стороны, в его заднюю часть, поднимаются вверх и через нижнюю мозжечковую ножку входят в мозжечок, к клеткам коры червя. Здесь спинно-мозжечковый путь заканчивается.

Передний спинно-мозжечковый путь (*tractus spinocerebellaris ventralis, s. anterior; пучок Говерса*) имеет более сложное строение, чем задний, поскольку проходит в боковом канатике противоположной стороны, возвращаясь в мозжечок на свою сторону. Тело клетки первого нейрона располагается в спинномозговом узле. Его периферический отросток имеет окончания (рецепторы) в мышцах, сухожилиях, суставных капсулах. Центральные отростки клетки первого нейрона в составе заднего корешка входят в спинной мозг и заканчиваются синапсами на клетках, примыкающих с латеральной стороны к грудному ядру. Аксоны клеток этого второго нейрона проходят через переднюю серую спайку в боковой канатик противоположной стороны, в его переднюю часть, и поднимаются вверх до уровня перешейка ромбовидного мозга. В этом месте волокна переднего спинно-мозжечкового пути возвращаются на свою сторону и через верхнюю мозжечковую ножку вступают в кору червя своей стороны, в его передневерхние отделы. Таким образом, передний спинно-мозжечковый путь, проделав сложный, дважды перекрещенный путь, возвращается на ту же сторону, на которой возникли проприоцептивные импульсы. Проприоцептивные импульсы, поступившие в кору червя по переднему спинно-мозжечковому проприоцептивному пути, также передаются в красное ядро и через зубчатое ядро в кору большого мозга (в постцентральную извилину).

Схемы строения проводящих путей зрительного, слухового анализаторов, вкуса и обоняния рассматриваются в соответствующих разделах анатомии.

Нисходящие проекционные пути (эффektorные, эфферентные) проводят импульсы от коры, подкорковых центров к нижележащим отделам, к ядрам мозгового ствола и двигательным ядрам передних рогов спинного мозга. Эти пути можно подразделить на две группы: 1) *главный двигательный, или пирамидный путь* (корково-ядерный и корково-спинномозговые пути), несет импульсы произвольных движений из коры головного мозга к скелетным мышцам головы, шеи, туловища, конечностей через соответствующие двигательные ядра головного и спинного мозга; 2) *экстрапирамидные двигательные пути* (*tractus rubrospinalis, tractus vestibulospinalis* и др.) передают импульсы от подкорковых центров к двигательным ядрам черепных и спинномозговых нервов, а затем к мышцам.

К пирамидному пути (*tractus pyramidalis*) относится система волокон, по которым двигательные импульсы из коры большого мозга, из предцентральной извилины, от гигантопирамидальных нейронов (*клетки Беца*) направляются к двигательным ядрам черепных нервов и передним рогам спинного мозга, а от них — к скелетным мышцам. Учитывая направление хода волокон, а также расположение пучков в стволе головного мозга и канатиках спинного мозга, пирамидный путь подразделяют на три части: 1) корково-ядерный — к ядрам черепных нервов; 2) латеральный корково-спинномозговой — к ядрам передних рогов спинного мозга; 3) передний корково-спинномозговой — также к передним рогам спинного мозга.

Корково-ядерный путь (*tractus corticonucleans*) представляет собой пучок отростков гигантопирамидальных нейронов, которые из коры нижней трети предцентральной извилины спускаются к внутренней капсуле и проходят через ее коллено. Далее волокна корково-ядерного пути идут в основании ножки мозга, образуя медиальную часть пирамидных путей. Корково-ядерный, а также корково-спинномозговые пути занимают средние $\frac{3}{5}$ основания ножки мозга. Начиная со среднего мозга и далее, в мосту и продолговатом мозге волокна корково-ядерного пути переходят на противоположную сторону к двигательным ядрам черепных нервов: III и IV — в среднем мозге; V, VI, VII — в мосту; IX, X, XI, XII — в продолговатом мозге.

Латеральный и передний корково-спинномозговые пути (*tractus corticospinalis lateralis et ventralis, s. anterior*) также начинаются от гигантопирамидальных нейронов предцентральной извилины. Аксоны этих клеток направляются к внутренней капсуле, проходят через переднюю часть ее задней ножки (сразу позади волокон корково-ядерного пути), спускаются в основание ножки мозга, где занимают место латеральнее корково-ядерного пути. Далее корково-спинномозговые волокна спускаются в переднюю часть (основание) моста, пронизывают идущие в поперечном направлении пучки волокон моста и выходят в продолговатый мозг, где на передней (нижней) его поверхности образуют выступающие вперед валики — *пирамиды*. В нижней части продолговатого мозга часть волокон переходит на противоположную сторону и продолжается в боковой канатик спинного мозга, постепенно заканчиваясь в передних рогах спинного мозга синапсами на двигательных клетках его ядер. Эта часть пирамидных путей,

участвующая в образовании перекреста пирамид (моторный перекрест), получила название *латерального корково-спинномозгового пути*. Те волокна корково-спинномозгового пути, которые не участвуют в образовании перекреста пирамид и не переходят на противоположную сторону, продолжают свой путь вниз в составе переднего канатика спинного мозга. Эти волокна составляют *передний корково-спинномозговой путь*. Затем эти волокна также переходят на противоположную сторону, но через белую спайку спинного мозга и заканчиваются на двигательных клетках переднего рога противоположной стороны спинного мозга. Располагающийся в переднем канатике передний корково-спинномозговой путь более молодой в эволюционном плане, чем латеральный. Его волокна спускаются преимущественно до уровня шейных и грудных сегментов спинного мозга.

Следует отметить, что все пирамидные пути являются перекрещенными, т.е. их волокна на пути к следующему нейрону рано или поздно переходят на противоположную сторону. Поэтому повреждение волокон пирамидных путей при одностороннем поражении спинного (или головного) мозга ведет к параличу мышц на противоположной стороне, получающих иннервацию из сегментов, лежащих ниже места повреждения.

Вторыми нейронами нисходящего произвольного двигательного пути (корково-спинномозгового) являются клетки передних рогов спинного мозга, длинные отростки которых выходят из спинного мозга в составе передних корешков и направляются в составе спинномозговых нервов для иннервации скелетных мышц.

Экстрапирамидные проводящие пути, объединенные в одну группу, в отличие от более новых пирамидных путей являются эволюционно более старыми, имеющими обширные связи в мозговом стволе и с корой большого мозга, взявшей на себя функции контроля и управления экстрапирамидной системой. Кора большого мозга, получающая импульсы как по прямым (коркового направления) восходящим чувствительным путям, так и из подкорковых центров, управляет двигательными функциями организма через экстрапирамидные и пирамидные пути. Кора большого мозга оказывает влияние на двигательные функции спинного мозга через систему мозжечок — красные ядра, через ретикулярную формацию, имеющую связи с таламусом и полосатым телом, через вестибулярные ядра. Таким образом, в число центров экстрапирамидной системы входят красные ядра, одной из функций которых является поддержание мышечного тонуса, необходимого для удерживания тела в состоянии равновесия без усилия воли. Красные ядра, которые относятся также к ретикулярной формации, получают импульсы из коры большого мозга, мозжечка (от мозжечковых проприоцептивных путей) и сами имеют связи с двигательными ядрами передних рогов спинного мозга.

Красноядерно-спинномозговой путь (tractus rubrospinal) входит в состав рефлекторной дуги, приносящим звеном которой являются спинно-мозжечковые проприоцептивные проводящие пути (см. ранее). Этот путь берет начало от красного ядра (*пучок Монакова*), переходит на противоположную сторону (*перекрест Фореля*) и спускается в боковом канатике спинного мозга, заканчиваясь на двигательных клетках спинного мозга (рис. 188). Волокна этого пути проходят в задней части (покрышка) моста и боковых отделах продолговатого мозга.

Важным звеном в координации двигательных функций тела человека является преддверно-спинномозговой путь (tractus vestibulospinalis). Он связывает ядра вестибулярного аппарата с передними рогами спинного мозга и обеспечивает установочные реакции тела при нарушении равновесия. В образовании преддверно-спинномозгового пути принимают участие аксоны клеток латерального вестибулярного ядра (*ядро Дейтерса*), а также нижнего вестибулярного ядра (нисходящего корешка) преддверно-улиткового нерва. Эти волокна спускаются в латеральной части переднего канатика спинного мозга (на границе с боковым) и заканчиваются на двигательных клетках передних рогов спинного мозга. Ядра, образующие преддверно-спинномозговой путь, находятся в непосредственной связи с мозжечком, а также с задним продольным пучком (fasciculus longitudinalis dorsalis, s. posterior), который в свою очередь связан с ядрами глазодвигательных нервов. Наличие связей с ядрами глазодвигательных нервов обеспечивает сохранение положения глазных яблок (направление зрительной оси) при поворотах головы и шеи. В образовании заднего продольного пучка и тех волокон, которые достигают передних рогов спинного мозга (ретикулярно-спинномозговой путь, tractus reticulospinalis), принимают участие клеточные скопления ретикулярной формации стволовой части мозга, главным образом промежуточное ядро (nucleus interstitialis, *ядро Кахалы*), ядро эпителиальной (задней) спайки, ядро Даркшевича, к которым приходят волокна из базальных ядер полушарий большого мозга.

Управление функциями мозжечка, участвующего в координации движений головы, туловища и конечностей и связанного в свою очередь с красными ядрами и вестибулярным аппаратом, осуществляется из коры большого мозга через мост по корково-мостомозжечковому пути (tractus cortico-pontocerebellaris). Этот проводящий путь состоит из двух нейронов. Тела клеток первого нейрона лежат в коре лобной, височной, теменной и затылочной долей. Их отростки — корково-мостовые волокна (librae corticopontinae) направляются к внутренней капсуле и проходят через нее. Волокна из лобной доли, которые можно назвать лобно-мостовыми волокнами (librae frontopontinae), проходят через переднюю ножку внутренней капсулы. Нервные волокна из височной, теменной и затылочной долей идут через заднюю ножку внутренней капсулы. Далее волокна корково-мостового пути идут через основание ножки мозга. От лобной доли волокна проходят через самую медиальную часть основания ножки мозга, внутри от корково-ядерных волокон. От теменной и других долей полушарий большого мозга идут через самую латеральную часть, снаружи от корково-спинномозговых путей. В передней части (в основании) моста волокна корково-мостового пути заканчиваются синапсами на клетках ядра моста этой же стороны мозга. Клетки ядер моста с их отростками составляют второй нейрон корково-мозжечкового пути. Аксоны клеток ядер моста складываются в пучки — поперечные волокна моста (fibrae pontis transversae), которые переходят на противоположную сторону, пересекают при этом в поперечном направлении нисходящие пучки волокон пирамидных путей и через среднюю мозжечковую ножку направляются в полушарие мозжечка противоположной стороны.

Таким образом, проводящие пути головного и спинного мозга устанавливают связи между афферентными и эфферентными (эффекторными) центрами, участвуют в образовании сложных рефлекторных дуг в теле человека. Одни проводящие пути (системы волокон) начинаются или заканчиваются в эволюционно более старых, лежащих в мозговом стволе ядрах, обеспечивающих функции, обладающие определенным автоматизмом. Эти функции

(например, тонус мышц, автоматические рефлекторные движения) осуществляются без участия сознания, хотя и под контролем коры большого мозга. Другие проводящие пути передают импульсы в кору большого мозга, в высшие отделы ЦНС, или из коры к подкорковым центрам (к базальным ядрам, ядрам мозгового ствола и спинного мозга). Проводящие пути функционально объединяют организм в одно целое, обеспечивают согласованность его действий.

5. Практическая часть:

Задание №1. Проводящие пути в целом разберите на таблицах и схемах, зарисованных в тетрадах. По ходу разбора каждого пути необходимо обращаться к препаратам, характеризуя местоположение волокон в данном отделе мозга. Необходимо подчеркнуть при разборе восходящих (чувствительных) путей следующие моменты: местоположение первого нейрона в спинномозговом узле, путь следования в спинном мозге, локализацию второго нейрона, зону перекреста, положение пути в стволе мозга, положение третьего нейрона, ход во внутренней капсуле и локализацию чувствительного центра, коркового конца анализатора. Для нисходящих (двигательных) путей указывается место начала в коре (или ядрах), ход во внутренней капсуле, в стволе мозга, зоне перекреста, локализация в спинном мозге, положение последнего (второго) нейрона в переднем роге (или двигательном ядре ствола мозга).

Задание №2 Изучите структуры, формирующие ассоциативные проводящие пути; зарисуйте и объясните схему пути.

Задание №3 - Изучите структуры, формирующие комиссуральные проводящие пути; зарисуйте и объясните схему пути.

Задание №4 - Изучите структуры, формирующие проекционные проводящие пути, зарисуйте и объясните схему пути.

6. Контрольная вопросы:

1. Назовите три группы проводящих путей головного и спинного мозга.
2. Перечислите проекционные проводящие пути.
3. В каких ядрах головного мозга происходит переключение восходящих нервных импульсов с первого нейрона на второй, со второго на третий?
4. Где в спинном мозге располагаются передний и задний 5. спинномозжечковые пути? Где каждый из них заканчивается?
5. Назовите виды пирамидных путей. Где каждый из пирамидных путей располагается во внутренней капсуле и в основании ножки мозга?
6. Перечислите экстрапирамидные проводящие пути головного и спинного мозга. В каких ядрах каждый путь берет начало и где проходит в белом веществе спинного и головного мозга?

7. Учебные задачи:

Задача № 1.

Пациент при закрытых глазах не может правильно обозначить положение конечностей, определить форму и степень жесткости предмета, который он ошупывает, не ощущает вибрации камертона, установленного на некотором костном выступе.

1. О нарушении, какого (каких) вида чувствительности могут свидетельствовать описанные нарушения?
2. Повреждение, каких канатиков спинного мозга можно заподозрить?

Ответ:

1. Все это свидетельствует о нарушении глубокой чувствительности (проприоцептивной и дискриминационной).
2. Можно предполагать поражение задних канатиков спинного мозга, так как проводящие пути этих видов чувствительности составляют именно задние канатик спинного мозга.

Задача № 2.

Почему при повреждении олового мозга в области затылочной доли больного отмечаются зрительные расстройства, но зрачковый рефлекс сохраняется? Дайте анатомическое обоснование.

Ответ:

В затылочной доле, по «берегам» шпорной борозды, располагается корковый отдел зрительного анализатора, поражение которого ведет к сложной картине нарушений зрительного восприятия. Пути же, обеспечивающие зрачковый рефлекс, замыкаются на уровне среднего мозга и в таком случае не затрагиваются, рефлекс сохраняется.

8. Контрольные тесты:

1. Укажите анатомические образования, в которых проходят комиссуральные пути.

- а – мозолистое тело;
- б – передняя спайка мозга;
- в – внутренняя капсула;
- г – эпиталамическая спайка;

2. Укажите проводящие пути, проходящие через коллено внутренней капсулы.

- а – спинно-таламический передний путь;
- б – корково-таламический путь;
- в – лобно-мостовой путь;
- г – корково-ядерный путь;

3. Укажите проводящие пути (пучки нервных волокон) в составе боковых канатиков спинного мозга.

- а – латеральная продольная полоска;
- б – латеральная петля;
- в - преддверно-спинномозговой путь;
- г – красноядерно-спинномозговой путь;

4. Укажите проводящие пути головного и спинного мозга, через которые проходит задний спинно-мозжечковый путь пучок Флексига).

- а – боковой канатик спинного мозга;
- б – нижняя ножка мозжечка;
- в – верхняя ножка мозжечка;
- г – задний канатик спинного мозга;

5. Укажите проводящие пути (пучки нервных волокон) в составе задних канатиков спинного мозга.

- а – задний продольных пучок;
- б – тонкий пучок (пучок Голля);
- в – задний (дорсальный) спинно-мозжечковый путь (пучок Флексига);
- г – Клиновидный пучок пучок (пучок Бурдаха)

6. Укажите проводящие пути, входящие в состав внутренней капсулы мозга.

- а – длинные ассоциативные волокна;
- б – коммисуральные волокна;
- в – проекционные волокна;
- г – короткие ассоциативные волокна;

7. Укажите проводящий путь, волокна: которого образуют дорзальный перекрест покрышки среднего мозга.

- а – красноядерно-спинномозговой путь;
- б – покрышечно-спинномозговой путь;
- в – пирамидный путь;
- г – путь болевой и температурной чувствительности;

8. Укажите анатомические образования, которые входят в став простейшей рефлекторной дуги.

- а – афферентный нейрон;
- б – вставочный нейрон;
- в – кондукторный нейрон;
- г – эфферентный нейрон;

9. Укажите отделы головного и спинного мозга, через которые проходит преддверно-спинномозговой путь.

- а – передний канатик спинного мозга;
- б – боковой канатик спинного мозга;
- в – задний продолговатый пучок;
- г – ножка мозга;

10. Укажите проводящие пути проходящие в покрышке среднего мозга.

- а – боковой спинно-таламический путь;
- б – боковой корково-спинномозговой путь;
- в – слуховой путь;
- г – зрительный путь.

Ответы к тестам:

1	2	3	4	5	6	7	8	9	10
а,б,г	г	г	а,б	б	в	б	а,б,в,г	а	а,в

9. АНАТОМИЧЕСКАЯ ТЕРМИНОЛОГИЯ:

Латинское название	Русское название
1. Tractus spinothalamicus lateralis	1. Латеральный спинноталамический путь
2. Corona radiate	2. Лучистый венец
3. Tractus spinothalamicus anterior	3. Передний спинноталамический путь
4. Tractus spinocerebellaris posterior	4. Задний спинномозжечковый проводящий путь
5. Tractus spinocerebellaris anterior	5. Передний спинномозжечковый проводящий путь
6. Tractus corticonuclearis	6. Корково-ядерный проводящий путь
7. Tractus corticospinales anterior et posterior	7. Латеральный и передний корково-спинномозговые проводящие пути
8. Tractus rubrospinalis	8. Красноядерно-спинномозговой путь
9. Tractus vestibulospinalis	9. Преддверно-спинномозговой проводящий путь
10. Tractus reticulospinalis	10. Ретикуло-спинномозговой путь
11. Tractus tectospinalis	11. Покрышечно-спинальный путь
12. Tractus corticocerebellaris	12. Корково-мозжечковый проводящий путь

10. Препараты и учебные пособия: Сагитальные и фронтальные срезы больших полушарий, отделов ствола мозга, спинного мозга. После рассмотрения белого вещества головного и спинного мозга на препаратах, а также локализации основных скоплений серого вещества, разобрать и обобщить ход главных проводящих путей головного и спинного мозга на таблицах, схемах.

Методические рекомендации к внеаудиторной самостоятельной работе по теме:
Проводящие пути.

I. **Вопросы для проверки исходного уровня знаний.**

1. Что такое рефлекс?
2. Схема простой соматической рефлекторной дуги.
3. Внутреннее строение спинного мозга.
4. Строение отделов ствола головного мозга.
5. Строение полушарий головного мозга.
6. Локализация функций в коре.

II. **Целевые задачи**

СТУДЕНТ ДОЛЖЕН ЗНАТЬ:

- 1) Классификацию проводящих путей:
 - ассоциативных путей.
 - комиссуральных путей
 - проекционных путей.
- 2) Схему функционирования проекционных проводящих путей:
 - восходящего направления (экстрацептивных и проприоцептивных).
 - нисходящего направления (пирамидных и экстрапирамидных).

СТУДЕНТ ДОЛЖЕН УМЕТЬ:

- 1) Назвать, зарисовать и объяснить изучаемые проводящие пути
- 2) Показать на схеме основные составляющие путей:
 - пути болевой и температурной чувствительности
 - пути осязания и давления
 - проприоцептивный путь коркового направления
 - проприоцептивные пути мозжечкового направления.
 - Задний спинно-мозжечковый путь – прямой неперекрещенный путь Флексига.
 - Передний спинно-мозжечковый путь (Говерсов путь).
 - Зрительный путь

III. **Задания для самостоятельной работы.**

Продолжите фразы:

1. Рефлекс – это _____

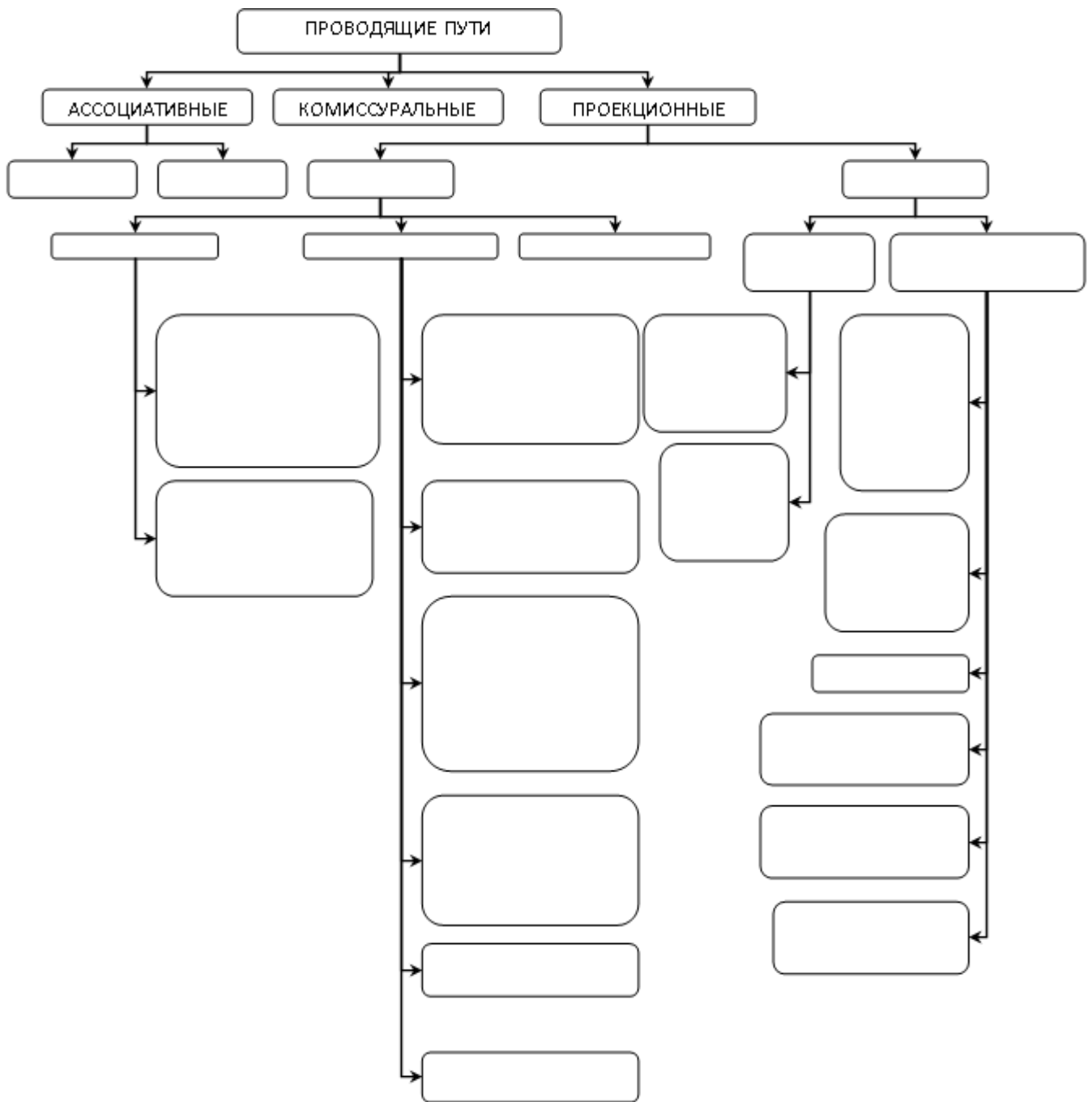
2. Зарисуйте простую соматическую рефлекторную дугу:

3. К длинным ассоциативным путям относятся _____

4. Путь болевой и температурной чувствительности – *tractus spinothalamicus lateralis*, проводит импульсы от _____

5. Путь между черной прослойкой среднего мозга и спинным мозгом – *tr. nigrospinalis.*, не перекрещенный, начинается _____

6. Заполните схему классификации проводящих путей:



IV. **Вопросы для самоконтроля.**

7. Где проходят проводящие пути в спинном мозге? _____

8. На какие группы подразделяются проводящие пути? _____

9. Где начинаются и заканчиваются пирамидные пути? _____

10. Каково значение интероцептивных путей? _____

V. **Сделайте обозначения на следующих рисунках**

1. Укажите названия проводящих путей, опишите, сравнивая их между собой:

№13 НАЗВАНИЕ ПУТИ	<i>Путь болевой и температурной чувствительности – TRACTUS SPINOTHALAMICUS LATERALIS,</i>	<i>Путь осязания и давления (TR. SPINOTALAMICUS ANTERIOR).</i>
СХЕМА		
ОПИСАНИЕ		
ОТЛИЧИЕ		

<p>№14</p> <p>НАЗВАНИЕ ПУТИ</p>	<p><i>ПРОПРИОЦЕПТИВНЫЙ ПУТЬ КОРКОВОГО НАПРАВЛЕНИЯ (TR. BULBOTHALAMICUS).</i></p>	<p><i>ЗАДНИЙ СПИННО-МОЗЖЕЧКОВЫЙ ПУТЬ – ПРЯМОЙ НЕПЕРЕКРЕЩЕННЫЙ ПУТЬ ФЛЕКСИГА TR. SPINOCEREBEL. DORSALIS.</i></p>	<p><i>ПЕРЕДНИЙ СПИННО-МОЗЖЕЧКОВЫЙ ПУТЬ TR.SPINO-CEREBELLARIS VENTRALIS – ГОБЕРСОВ ПУТЬ.</i></p>
<p>СХЕМА</p>			
<p>ОПИСАНИЕ</p>			
<p>ОТЛИЧИЕ</p>			

№15 НАЗВАНИЕ ПУТИ	<i>ЗРИТЕЛЬНЫЙ ПУТЬ – TRACTUS OPTICUS</i>	<i>СЛУХОВОЙ ПУТЬ – TRACTUS ACUSTICUS.</i>
СХЕМА		
ОПИСАНИЕ		
ОТЛИЧИЕ		

№16 НАЗВАНИЕ ПУТИ	<i>Пути осознанных движений</i> <i>TR. CORTICOSPINALIS</i>	<i>Корково-ядерный путь –</i> <i>TR. CORTICOBULBARIS.</i>
СХЕМА		
ОПИСАНИЕ		
ОТЛИЧИЕ		

№17 НАЗВАНИЕ ПУТИ	<i>КРАСНОЯДЕРНО- СПИННОМОЗГОВОЙ ПУТЬ – TR. RUBROSPINALIS</i> <i>МОНАКОВА ПУТЬ</i>	<i>ПОКРЫШЕЧНО- СПИННОМОЗГОВОЙ ПУТЬ – TR. TECTOSPINALIS</i>	<i>TR. NIGROSPINALIS</i>
СХЕМА			
ОПИСАНИЕ			
ОТЛИЧИЕ			

ИТОГОВОЕ ЗАНЯТИЕ ПО ПРЕПАРАТАМ ГОЛОВНОГО И СПИННОГО МОЗГА.

Вопросы к модульному занятию:

1. Общее строение спинного мозга
2. Белое вещество спинного мозга.
3. Топография спинного мозга, нижняя граница.
4. Фиксация спинного мозга.
5. Борозды спинного мозга.
6. Межоболочечное пространство спинного мозга
7. Строение спинномозговых сегментов.
8. Мозговой конус и концевая нить.
9. Оболочки спинного мозга
10. Образование спинномозгового нерва
11. Образование конского хвоста.
12. Сегментарный и надсегментарный аппарат спинного мозга.
13. Серое вещество спинного мозга.
14. Возрастные изменения спинного мозга.
15. Отличия оболочек спинного и головного мозга.
16. Паутинная и мягкая оболочка
17. Твердая оболочка головного мозга, отростки.
18. Твердая оболочка и синусы.
19. Оболочки головного мозга. Межоболочечные пространства.
20. Общая характеристика головного мозга, топография и отделы.
21. Развитие головного мозга (отделы).
22. Свод.
23. Ствол мозга, отделы.
24. Строение коры головного мозга.
25. Доли полушарий.
26. Борозды и извилины верхнелатеральной поверхности полушарий.
27. Борозды медиальной поверхности полушарий
28. Боковые желудочки передних рогов
29. Внутренняя капсула.
30. Базальные ядра, топография.
31. Задний и нижний рог боковых желудочков.
32. Мозолистое тело, отделы
33. Обонятельный мозг.
34. Общая характеристика промежуточного мозга, отделы.
35. Гипоталамус, перекрест зрительных нервов.
36. Топография гипофиза.
37. Заталамическая область
38. Надталамическая область.
39. Зрительный бугор.
40. Шишковидное тело.
41. Коленчатые тела, топография.
42. III желудочек.
43. Стенки III желудочка.
44. Сообщения III желудочка.
45. Сосцевидные тела
46. Внешнее строение продолговатого мозга.
47. Дорзальная поверхность продолговатого мозга
48. Ромбовидная ямка.
49. Вентральная поверхность продолговатого мозга.
50. Крыша IV желудочка
51. Общая характеристика среднего мозга.
52. Нижние бугорки четверохолмия.
53. Ножки мозга
54. Строение ножек мозга.
55. Ядра среднего мозга, характеристика.
56. Верхние бугорки четверохолмия
57. Верхний мозговой парус.
58. Перешеек ромбовидного мозга.
59. Подкорковый центр зрения.
60. Подкорковый центр слуха.
61. Топография и связи красного ядра.
62. Черная субстанция.
63. Серое вещество среднего мозга
64. Топография среднего мозга.
65. Полость среднего мозга, топография.
66. Внешнее строение мозжечка.
67. Строение мозжечка.
68. Трапезиевидное тело.
69. Серое вещество моста.
70. Строение моста.
71. Сетчатая формация, топография.
72. Топография ядер и место выхода на основании мозга II - IV черепно-мозговых нервов.
73. Топография ядер и место выхода на основании мозга IV-VI черепно-мозговых нервов.
74. Топография ядер и место выхода на основании мозга IX -XI черепно-мозговых нервов.
75. Топография ядер и место выхода на основании мозга V- VII черепно-мозговых нервов.
76. Топография ядер и место выхода на основании мозга VI - VIII черепно-мозговых нервов.
77. Топография ядер и место выхода на основании мозга X-XII черепно-мозговых нервов.
78. Топография ядер и место выхода на основании мозга III - V черепно-мозговых нервов.
79. Топография ядер и место выхода на основании мозга I, II, III черепно-мозговых нервов
80. Топография ядер и место выхода на основании мозга VIII-X черепно-мозговых нервов
81. Топография ядер и место выхода на основании мозга VII-IX черепно-мозговых нервов
82. Топография ядер и место выхода на основании мозга VIII-XI черепно-мозговых нервов
83. Топография ядер черепно-мозговых нервов в верхнем отделе ромбовидной ямки
84. Топография ядер черепно-мозговых нервов в нижнем отделе ромбовидной ямки.
85. Классификация нисходящих путей.
86. Классификация проводящих путей.
87. Слуховой путь.
88. Экстрапирамидальные пути.
89. Пирамидный путь
90. Комиссуральные проводящие пути.
91. Путь болевой и температурной чувствительности.
92. Путь заднего канатика.
93. Ассоциативные проводящие пути.
94. Зрительный путь.
95. Путь осязания и давления.
96. Вентральный спинномозговой путь.
97. Дорзальный спинномозговой путь
98. Кортико-ядерный путь (кортико-бульбарный).

Основная литература:

п/№	Наименование	Автор (ы)	Год ,место издания
1	2	3	4
1.	Анатомия человека. Учебник в 3-х томах.	М.Р. Сапин , Г.Л. Билич	Москва ,издательская группа «ГЭОТАР-Медиа»,2014.
2.	Анатомия человека. Учебник в 3-х томах	М.Р. Сапин, Г.Л. Билич	Москва, издательская группа «ГЭОТАР-Медиа», 2009
3.	Анатомия человека	Привес М.Г., Лысенков Н.К., Бушкович В.И.	СПб,2010
4.	Атлас анатомии человека . Т. 1-4	Синельников Р.Д.	М.: Медицина, 207-2010.
5.	Атлас нормальной анатомии человека. В 2-х томах	М.Р. Сапин, Д.Б. Никитюк , Э.В. Швецов	Издание 3-е. Москва, «МЕДпресс-информ»,2009
6.	Атлас нормальной анатомии человека	М.Р. Сапин, Д.Б. Никитюк, Э.В. Швецов	4-е издание . Москва. «МЕДпресс-информ»,2009
7.	Атлас анатомии человека: в 4 т.	Синельников Р.Д.	М.: Новая волна : Издатель Умеренков, 2010. -248 с.: ил.
8.	Анатомия человека : учебник	Под ред. Л.Л. Колесникова	М. : ГЭОТАР-Медиа, 2010.- 816 с

Дополнительная литература

п/№	Наименование	Автор (ы)	Год, место издания
1	2	3	4
1.	Нормальная анатомия человека. В 2т.	Гайваронский И.В.	Изд. 3,перераб. И доп. –СПб.: СпецЛит, 2013.
2.	Анатомия человека:	М.Г. Привес, Н.К. Лысенков, В.И. Бушкович.	Изд. 12-е , перераб. И доп. – СПб.: Изд. Дом С- ПбМАПО,2012.-720С
3.	Атлас анатомии человека	Неттер Ф.	М.: ГЭОТАР-Медиа,2010
4.	Анатомия человека	М.Г. Привес, Н.К. Лысенков, В.И. Бушкович	Изд-во «Медицина»,2009
5.	Анатомия человека в 2-х томах	М.Р. Сапин	Изд-во «Медицина»,1993
6.	Лекции по анатомии человека: учеб. пособие	Л.Е. Этинген	М.: МИА,2007
7.	Лекции по функциональной анатомии человека.	Жданов Д.А.	М.: Медицина,1979 - 315 с.
8.	Контрольные карты по анатомии человека	Сапин М.Р., Волкова Л.И.	Москва,1976
9.	Атлас анатомии человека: в 4 т : учеб. Пособие.:	Р.Д. Синельников, Я.Р. Синельников	М.:Медицина,1990
10.	Учебное пособие : Остеология 2005	И.В. Гайваронский , Г.И. Ничипорук и др.	Санкт-Петербург. «ЭЛБИ-СПб»,2012
11.	Учебное пособие :	И.В. Гайваронский ,	Санкт-Петербург. «ЭЛБИ-СПб»,2012

	Анатомия дыхательной системы	Г.И. Ничипорук и др.	
12.	Учебное пособие: Ангиология	И.В. Гайваронский , Г.И. Ничипорук и др.	Санкт-Петербург. «ЭЛБИ-СПб»,2012
13.	Учебное пособие: Синдесмология	И.В. Гайваронский , Г.И. Ничипорук и др.	Санкт-Петербург. «ЭЛБИ-СПб»,2012
14.	Учебное пособие : Неврология	И.В. Гайваронский , Г.И. Ничипорук и др.	Санкт-Петербург. «ЭЛБИ-СПб»,2012
15.	Учебное пособие: Миология	И.В. Гайваронский , Г.И. Ничипорук и др.	Санкт-Петербург. «ЭЛБИ-СПб»,2012
16.	Учебное пособие: Анатомия соединений костей	И.В. Гайваронский , Г.И. Ничипорук и др.	Санкт-Петербург. «ЭЛБИ-СПб»,2012
17.	Учебное пособие :Спланхнология	И.В. Гайваронский , Г.И. Ничипорук и др.	Санкт-Петербург. «ЭЛБИ-СПб»,2012
18.	Функциональная и клиническая анатомия черепа. Учебное пособие для студентов медицинских вузов.	А.И. Краюшкин, С.В. Дмитриенко, Л.И. Александрова и др.	Волгоград,2009

Перечень ресурсов информационно-телекоммуникационной сети "Интернет", необходимых для освоения дисциплины

Справочные материалы, электронные библиотеки и журналы:

- wikipedia.org
- anatomy.tj
- [http://anatomy-atlas .ru/](http://anatomy-atlas.ru/)
- [http://www .anatomcom.ru/](http://www.anatomcom.ru/)
- <http://www.mednik.com.ua>
- ЭБС "Консультант студента" www.studmedlib.ru
- ЭБС "BookUP" books-up.ru
- Электронная информационно-образовательная система "Анатомия человека. Анатомия МГМСУ".
- www.anatomia.ru
- [MedExplorer](http://MedExplorer.com), [MedHunt](http://MedHunt.com), [PubMed](http://PubMed.com).
- <http://elibrary.ru>

Научные российские журналы по анатомии человека:

- **МОРФОЛОГИЯ (АРХИВ АНАТОМИИ, ГИСТОЛОГИИ И ЭМБРИОЛОГИИ)**
- **МОРФОЛОГИЧЕСКИЕ ВЕДОМОСТИ**
- **КЛИНИЧЕСКАЯ И ЭКСПЕРИМЕНТАЛЬНАЯ МОРФОЛОГИЯ**
- **ЖУРНАЛ АНАТОМИИ И ГИСТОПАТОЛОГИИ**