

Кафедра анатомии человека
с топографической анатомией и оперативной хирургией

**СБОРНИК
МЕТОДИЧЕСКИХ ПОСОБИЙ ПО ДИСЦИПЛИНЕ
«АНАТОМИИ ЧЕЛОВЕКА – АНАТОМИЯ ГОЛОВЫ И ШЕИ»
к практическим занятиям и к внеаудиторной самостоятельной
работе для студентов 2 курса стоматологического факультета
в 3 семестре**

обучающихся по основной профессиональной образовательной программе высшего
образования – программе специалитета по специальности 31.05.03 Стоматология,
утвержденной 31.08.2020 г.

ЧАСТЬ 1

ФИО студента

группа и факультет

Владикавказ , 2020

Методические пособия по анатомии к практическим занятиям и к внеаудиторной самостоятельной работе для студентов 2 курса стоматологического факультета в 3 семестре разработаны сотрудниками кафедры анатомии человека ФГБОУ ВО СОГМА Министерства здравоохранения Российской Федерации

Составители: зав. каф., доцент Тотоева О.Н.
доцент, к.м.н., Туаева З.С.
доцент, к.м.н., Бураева З.С.

Рецензенты:

1. Зав. каф. биологии и гистологии ФГБОУ ВО СОГМА Министерства здравоохранения Российской Федерации проф., д.м.н. **Бибаева Л.В.**
2. Доцент каф. норм. и патол. анатомии и физиологии ФГБОУ ВО ГГАУ **Б.Д.Гусова**

Утверждено на заседании ЦКУМС ФГБОУ ВО СОГМА
Министерства здравоохранения Российской Федерации

<i>Наименование темы</i>	
1.	Развитие черепа. Кости мозгового черепа. Кости лицевого черепа.
2.	Череп в целом. Соединения костей черепа.
3.	Мышцы головы. Фасции головы. Клетчаточные пространства.
4.	Мышцы шеи. Фасции шеи. Клетчаточные пространства.
5. ОТЧЕТ ПО ТЕМЕ: "КОСТИ И МЫШЦЫ ГОЛОВЫ И ШЕИ"	
6.	Рот, развитие рта. Органы полости рта. Глотка. Зубы. Их строение. Зубные формулы. Признаки зубов.
7.	Резцы, клыки. Большие и малые коренные зубы. Молочные зубы. Сроки смены зубов. Зубочелюстные сегменты. Артикуляция, окклюзии, прикусы. Зубная система как целое. Рентгеноанатомия зубов.
8.	Сосуды головы и шеи. Общая сонная артерия. Наружная сонная артерия. Внутренняя сонная артерия. Их топография, части, ветви, области кровоснабжения. Подключичная артерия. Топография, ветви, область кровоснабжения. Внесистемные и внутрисистемные анастомозы артерий головы и шеи. Рентгеноанатомия артерий головы.
9.	Вены и венозные образования мозгового отдела головы. Синусы твердой мозговой оболочки. Диплоические и эмиссарные вены. Вены свода черепа, глазницы. Их притоки, анастомозы, топография. Глубокие и поверхностные вены лица и шеи. Занижнечелюстная вена, лицевая вена. Крыловидное венозное сплетение. Топография, притоки, анастомозы. Поверхностные вены шеи – наружная и передняя яремные. Внутренняя яремная и подключичные вены. Притоки, анастомозы, топография. Лимфатические сосуды и узлы головы и шеи. Отток лимфы от органов головы и шеи.
10. ОТЧЕТ ПО ТЕМЕ: "ОРГАНЫ И СОСУДЫ ГОЛОВЫ И ШЕИ".	
11.	Нервы головы и шеи. Особенности анатомии О, I и II пары черепных нервов. III, IV, VI пары черепных нервов. V пара. Ядра, корешки, узел. I ветвь тройничного нерва. Область иннервации, ветви, функции. Ресничный узел. Его топография, корешки.
12.	Верхнечелюстной нерв. Ветви, топография, область иннервации, верхнее зубное сплетение. Крыловиднонебный узел. Его топография, корешки. Нижнечелюстной нерв. Состав. Область иннервации. Нижнее зубное сплетение. Автономные узлы: ушной, поднижнечелюстной, подъязычный. Корешки, топография, связи с ветвями тройничного нерва и других черепных нервов.
13.	Лицевой нерв. Его ядра, корешки, ветви, область иннервации. Языкоглоточный нерв. Ядра, ветви. Блуждающий нерв. Его ядра, топография, ветви внутричерепного и шейного отделов, области иннервации. VIII, XI, XII пары черепных нервов. Ядра, ветви, область иннервации.
14.	Шейное сплетение. Его формирование, топография, ветви, область иннервации. Краниальный отдел парасимпатической нервной системы. Шейный отдел симпатического ствола. Иннервация стенок полости рта. Иннервация слюнных желез, зубов и языка.
15.	Элементы топографической анатомии головы и шеи. Топография сосудов и нервов головы и шеи. Области, треугольники. Топография и содержимое отверстий основания черепа, подвисочной, крыловиднонебной и височной ямок, полости носа, глазницы, полости рта. Клетчаточные пространства головы и шеи, их сообщения.
16. ОТЧЕТ ПО ТЕМЕ: «НЕРВЫ ГОЛОВЫ И ШЕИ. ЭЛЕМЕНТЫ ТОПОГРАФИЧЕСКОЙ АНАТОМИИ ГОЛОВЫ И ШЕИ».	
17. ОТЧЕТ ПО ПРАКТИЧЕСКИМ НАВЫКАМ.	

Методические рекомендации к практическому занятию по теме: Развитие черепа. Кости мозгового черепа. Кости лицевого черепа.

Череп представляет собой комплекс костей, прочно соединенных швами, служащих опорой и защитой различным по происхождению и функциям органам. В полостях черепа расположены головной мозг, органы зрения, слуха, обоняния, вкуса и начальные отделы пищеварительной и дыхательной системы. Череп, образованный парными и непарными костями, защищает от внешних воздействий головной мозг и органы чувств. Череп условно подразделяют на два отдела - мозговой и лицевой. Мозговой отдел черепа являетсяместилищем для головного мозга. С ним неразрывно связан лицевой отдел черепа, служащий костной основой лица и начальных отделов пищеварительной и дыхательной систем. Знания анатомического строения, развития и возрастных особенностей костей мозгового и лицевого черепа, топографии черепа - являются фундаментальными понятиями при рассмотрении черепа в целом, нижней челюсти, как органа артикуляции, и необходимы при изучении соответствующих разделов в курсе травматологии, неврологии, нейрохирургии, отоларингологии, челюстно-лицевой хирургии и рентгенологии.

II. Цели:

<u>Студент должен знать:</u>	Анатомическое строение костей мозгового и лицевого черепа во взаимосвязи с функцией; Название анатомических образований костей мозгового и лицевого черепа по-русски и по-латыни; Источники и ход развития, наиболее часто встречающиеся аномалии развития костей, Топографо-анатомические взаимоотношения костей мозгового и лицевого отделов черепа. Строение и топографию костей, образующих мозговой и лицевой отдел черепа. Строение и топографию височной кости; Каналы височной кости, стенки, сообщение, значение. Строение верхней челюсти. Строение нижней челюсти. Строение подъязычной кости Топографо-анатомические взаимоотношения костей мозгового и лицевого отдела черепа. Источники и ход развития, наиболее часто встречающиеся аномалии развития костей .
<u>Студент должен уметь:</u>	1) Находить и показывать на анатомических препаратах костей мозгового и лицевого черепа их части, детали строения, правильно называть их на русском и латинском языках; 2) На черепе определять положение костей мозгового черепа и лицевых костей, уметь определять их топографические взаимоотношения; 3) На анатомических препаратах (изолированных костях) выявлять и описывать их анатомические конструкции; 4) Пальпировать на человеке основные костные ориентиры изученных костей.
<u>Студент должен владеть:</u>	1. Медико-анатомическим понятийным аппаратом; 2. Анатомическими знаниями для понимания патологии, диагностики и лечения. 3. Простейшими медицинскими инструментами – скальпелем и пинцетом.

II. Необходимый уровень знаний:

а) из смежных дисциплин:

- 1) Филогенез и онтогенез костной ткани.
- 2) Филогенез черепа
- 3) Микроскопическое строение кости.

б) из предшествующих тем:

- 1) Строение и развитие костной ткани;
- 2) Классификация костей;
- 3) Строение плоских костей.
- 4) Кость как орган.

в) из текущего занятия:

- 1) Развитие черепа (филогенез и онтогенез).
- 2) Мозговой и лицевой отделы черепа.
- 3) Кости, составляющие мозговой череп: лобная, клиновидная, теменная, затылочная, височная, решетчатая.
- 4) Кости лицевого черепа: верхняя и нижняя челюсти, скуловая, носовая, небная, слезная, нижняя носовая раковина, сошник.
- 5) Особенности строения отдельных костей мозгового и лицевого черепа в связи с их развитием и функциями.
Подъязычная кость.

III. Объект изучения:

- а) Теменная кость: края, углы, рельеф;
- б) Затылочная кость: ее части, борозды, бугорки, мыщелки, вырезки, возвышения;
- в) Лобная кость: ее части, края, отростки, линии, отверстия, борозды, лобная пазуха;
- г) Клиновидная кость: ее части, малые и большие крылья, поверхности, отверстия, крыловидные отростки, их строение, клиновидная пазуха;
- д) Решетчатая кость: ее части, пластинки, лабиринт, носовые раковины.

IV. Информационная часть:

Мозговая часть состоит из свода и основания, которые образуются несколькими костями, при этом кости свода развиваются на месте соединительной ткани и проходят две стадии - перепончатую и костную (первичные кости), минуя хрящевую, а кости основания, развиваясь на месте соединительной ткани, проходят три стадии: перепончатую, хрящевую (вторичные кости) и костную. Кости лицевого черепа формируются в связи с развитием жаберных дуг (первой и второй), являющихся основой лицевой части головы, причем в своем развитии часть костей проходит три стадии, другая часть - две (соединительнотканную и костную).

Затылочная кость (за исключением верхней части чешуи) - вторичная кость, имеет четыре энхондральных центра окостенения, все они концентрируются вокруг большого затылочного отверстия: два по бокам, один впереди, один позади. Верхняя часть чешуи - первичная кость, имеет две точки окостенения, по обеим сторонам срединной плоскости. Полное срастание всех частей происходит на 4-6-м году жизни. Теменная кость - первичная, ее костные точки появляются в области будущих теменных бугров в конце 10-й недели внутриутробного периода, при этом направление роста костной ткани идет радиально по отношению к теменному бугру. Верхние и нижние височные линии начинают формироваться к 12-15 годам. Лобная кость - первичная, развивается из двух точек окостенения, каждая из которых появляется в области будущих надглазничных краев в конце 9-й недели внутриутробного периода. При рождении лобная кость состоит из двух половин, сращение которых по средней плоскости, начинаясь на 6-м месяце после рождения, заканчивается к концу 3-го года в виде метопического шва, который к 8-летнему возрасту исчезает. Лобные пазухи начинают появляться на первом году жизни.

Клиновидная кость - вторичная (за исключением медиальной пластинки крыловидного отростка и латерально-верхних участков больших крыльев), развивается из энхондральных ядер, которые появляются симметрично в следующие сроки: в области малых крыльев, в области больших крыльев, в теле кости под гипофизарной ямкой - на 3-м месяце; в области сонной борозды и язычка - в начале 4-го месяца; в области передней части тела - в конце 4-го месяца; из двух пар эндесмальных ядер: в области медиальных пластинок крыловидных отростков на 3-м месяце и в области латерально-верхних участков больших крыльев в конце 3-го месяца внутриутробного периода. Полное окостенение клиновидной кости происходит на 10-м году жизни.

Развитие пазух начинается на 3-м году жизни. Височная кость развивается из следующих точек окостенения: эндесмальные центры чешуи появляются в начале 3-го месяца, а барабанной полости - в конце 3-го месяца внутриутробного периода; энхондральные точки окостенения появляются для пирамиды на 5-м месяце внутриутробного периода и для шиловидного отростка - в конце первого года жизни. Барабанная часть как таковая у новорожденного отсутствует и представляет кольцо, которое в середине 3-го месяца внутриутробного периода начинает окостеневать. Что касается ячеек сосцевидного отростка, то они окончательно оформляются к 5-6 годам. Полное окостенение височной кости заканчивается к 6 годам. Решетчатая кость - вторичная, развивается из хряща и окостеневает несколькими точками.

Раньше всего появляются точки окостенения в средней носовой раковине - на 4-м месяце внутриутробного развития и в верхней носовой раковине - на 5-м месяце. Затем на 9-м месяце появляются два ядра для решетчатой пластинки. На 6-м месяце после рождения формируется ядро окостенения глазничной пластинки, которая очень быстро окостеневает. На втором году жизни появляются два ядра окостенения, по одному с каждой стороны, будущего петушиного гребня, которые, в дальнейшем сливаясь, образуют петушиный гребень. На 6-8-м году жизни окостеневает перпендикулярная пластинка, а к 12-14 годам окончательно устанавливаются решетчатые ячейки лабиринта. Нижняя носовая раковина - вторичная, имеет одно ядро окостенения, которое появляется в начале третьего месяца внутриутробного периода. Слезная кость - первичная, развивается из одной точки окостенения, появляющейся на 3-м месяце внутриутробного периода. Сошник - первичная кость, развивается из двух эндостальных центров окостенения, возникающих в течение второго месяца внутриутробного периода, причем каждый из них располагается параллельно срединной плоскости. В дальнейшем правая и левая пластинки срастаются, а находящийся между ними хрящ перегородки носа после рождения рассасывается. Верхняя челюсть - первичная кость, развивается из 5 эндесмальных центров окостенения: наружного верхнего и наружного нижнего, внутреннего переднего и внутреннего заднего и среднего. Наружное верхнее ядро образует медиальную часть дна глазницы. Наружное нижнее ядро дает начало наружной части дна глазницы, скуловому отростку, передненаружной части тела и задненаружной стенке альвеолярного отростка.

Среднее ядро развивается в лобный отросток и часть тела ниже него. Из внутреннего заднего ядра формируются задние 2 небного отростка и внутренняя стенка альвеолярного отростка соответственно клык и молярам. Из внутренней передней точки окостенения образуется резцовая кость - часть альвеолярного отростка, соответствующая резцам, и передняя треть небного отростка. На 5-м месяце ядра сливаются, причем у новорожденного сохраняется резцовый шов, соединяющий резцовую кость с остальной частью верхней челюсти. Пазухи верхней челюсти, появляясь на 6-м месяце внутриутробного периода, заканчивают свое развитие к 12-14 годам. Небная кость - первичная, развивается из одной точки окостенения, которая появляется на втором месяце внутриутробного периода в месте соединения перпендикулярной и горизонтальной пластинок. Скуловая кость - первичная, образуется из одной точки окостенения, которая появляется в конце второго месяца внутриутробного периода.

Нижняя челюсть развивается, как парная, и по своему развитию смешанная - ее отростки, мышечковый и венечный, проходя стадию хряща, являются вторичными, остальная часть проходит стадию перепончатого окостенения, она первичная. Каждая половина нижней челюсти в виде желоба облегает хрящ первой жаберной дуги, который к 5-му месяцу внутриутробного периода рассасывается, при этом его дистальный участок образует подбородочную косточку, а проксимальный конец хряща служит основанием для развития слуховых косточек. Костное соединение обеих половин начинается на 3-м месяце после рождения и заканчивается в двухлетнем возрасте.

Подъязычная кость - вторичная, развивается из 5 точек: одна для тела и по одной в каждом большом и малом рогах. Точки окостенения в теле и больших рогах появляются в конце внутриутробного периода или вскоре после рождения; малые рожки окостеневают к 13-15 годам. Сращение больших рогов с телом наступает довольно поздно, к 30-40 годам, иногда и позже, сращение малых рожков происходит к старости.

После рождения рост черепа происходит неравномерно. От рождения до 7 лет череп растет быстро. В течение первого года жизни череп растет более или менее равномерно. От года до трех лет особенно активно растет задняя часть черепа, что связано с переходом ребенка на 2-м году жизни к прямохождению. На 2-3-м году жизни в связи с окончанием прорезывания молочных зубов и усилением функции жевательных мышц значительно усиливается рост лицевого отдела черепа в высоту и ширину. С 3 до 7 лет продолжается рост всего черепа, особенно его основания. К 7 годам рост основания черепа в длину в основном заканчивается, и оно достигает почти такой же величины, как у взрослого человека. Череп ребенка в возрасте от 7 до 12 — 13 лет растет равномерно, замедленно. В это время в основном растет свод мозгового отдела черепа, объем его полости достигает 1200 — 1300 см³. После 13 лет активно растут лобный отдел мозгового отдела черепа и лицевой отдел.

В пожилом и старческом возрасте рельеф костей черепа сглаживается. Кости становятся более тонкими, в них частично рассасывается губчатое вещество, уменьшается эластичность костей.

КОСТИ МОЗГОВОГО ОТДЕЛА ЧЕРЕПА.

Лобная кость участвует в образовании передней части свода (крыши) черепа, передней черепной ямки и глазниц. В составе лобной кости различают лобную чешую, глазничные и носовую части.

Лобная чешуя имеет выпуклую переднюю поверхность, на которой видны лобные бугры. Изнутри лобная чешуя вогнутая, образует внутреннюю поверхность, обращенную к головному мозгу. Спереди лобная чешуя переходит в глазничные части, формирует парный надглазничный край. На надглазничном крае, ближе к носовой части, имеется надглазничная вырезка. В медиальной части надглазничного края обычно имеется незначительная лобная вырезка. Латерально надглазничный край оканчивается толстым в основании и суженным на конце скуловым отростком. От этого отростка назад и вверх идет височная линия. Над надглазничным краем с каждой стороны находится валикообразное возвышение — надбровная дуга. Между двумя надбровными дугами имеется уплощенная площадка — глабелла или надпереносье. На внутренней (мозговой) поверхности чешуи по срединной линии проходит борозда верхнего сагиттального синуса. Эта борозда спереди и снизу переходит в лобный гребень, у основания которого расположено слепое отверстие — место прикрепления отростка твердой оболочки головного мозга.

Клиновидная кость. Тело клиновидной кости имеет неправильную форму и шесть поверхностей: верхнюю, нижнюю, заднюю, сросшуюся (у взрослого человека) с базилярной частью затылочной кости, переднюю и две боковые поверхности. На верхней поверхности тела имеется углубление — турецкое седло с глубокой гипофизарной ямкой. Сзади в турецком седле выделяют спинку седла, а спереди — бугорок седла. С каждой стороны на теле кости видна сонная борозда — след прилегания внутренней сонной артерии. На передней поверхности тела клиновидной кости имеется клиновидный гребень. По бокам от гребня расположены неправильной формы клиновидные раковины, ограничивающие апертуры клиновидной пазухи. Клиновидная пазуха представляет собой заполненную воздухом полость, сообщаемую с полостью носа. Боковые поверхности тела клиновидной кости непосредственно переходят в парные малые и большие крылья.

Малое крыло представляет собой направленную латерально уплощенную костную пластинку, в основании которой находится зрительный канал, ведущий в глазницу. Задний свободный край служит границей между передней и задней черепными ямками. Передний край соединяется с глазничной частью лобной кости и решетчатой пластинкой решетчатой кости. Между малым крылом вверху и верхним краем большого крыла располагается удлиненное отверстие — верхняя глазничная щель, соединяющая полость черепа с глазницей.

Большое крыло начинается от боковой поверхности тела клиновидной кости широким основанием, направлено в латеральную сторону. Оно имеет четыре поверхности: мозговую, глазничную, височную и верхнечелюстную. Вогнутая мозговая поверхность обращена в полость черепа. На ней есть три отверстия, через которые проходят кровеносные сосуды и нервы: круглое отверстие, овальное отверстие, небольшое остистое отверстие.

Затылочная кость - в ней выделяют базилярную часть, две латеральные части и затылочную чешую, которые окружают большое (затылочное) отверстие.

Базилярная часть находится впереди большого (затылочного) отверстия. Спереди она соединяется с телом клиновидной кости, вместе с которым образует площадку — скат. На нижней поверхности базилярной части находится возвышение — глоточный бугорок, а по латеральному краю идет борозда нижнего каменистого синуса.

Латеральная часть парная, сзади переходит в чешую затылочной кости. Снизу на каждой латеральной части располагается эллипсоидное возвышение — затылочный мыщелок, в основании которого находится канал подъязычного нерва. Сзади от мыщелка имеется мыщелковая ямка, а на ее дне — отверстие мыщелкового канала. Сбоку от затылочного мыщелка расположена яремная вырезка, которая вместе с яремной вырезкой пирамиды височной кости образует яремное отверстие. Рядом с яремной вырезкой на мозговой поверхности расположена борозда сигмовидного синуса.

Затылочная чешуя — широкая, выпуклая кнаружи пластинка, края которой сильно зазубрены. На целом черепе они соединяются с теменными и височными костями. В центре наружной поверхности чешуи виден наружный затылочный выступ, от которого в обе стороны отходит слабовыраженная верхняя выемная линия. Вниз от выступа до большого (затылочного) отверстия проходит наружный затылочный гребень. От его середины вправо и влево идет нижняя выемная линия. Над наружным затылочным выступом иногда просматривается наивысшая выемная линия. На внутренней стороне затылочной чешуи находится крестообразное возвышение. Центр крестообразного возвышения образует внутренний затылочный выступ. Вправо и влево от этого выступа проходит борозда поперечного синуса. Вверх от выступа идет борозда верхнего сагиттального синуса, а вниз, к большому (затылочному) отверстию, — внутренний затылочный гребень.

Теменная кость парная, широкая, имеет 4 края (лобный, затылочный, сагиттальный и чешуйчатый) и 4 угла (верхний лобный угол, задневерхний затылочный угол, передненижний клиновидный угол и задненижний сосцевидный угол).

На вогнутой поверхности вдоль всего верхнего края теменной кости спереди назад идет борозда верхнего сагиттального синуса. В области сосцевидного угла имеется глубокая борозда сигмовидной пазухи. На внутренней поверхности кости располагаются отчетливо выраженные артериальные борозды. В центральной части выпуклой наружной поверхности кости заметен теменной бугор, а под ним — верхняя и нижняя височные линии.

Решетчатая кость входит в состав лицевого черепа, различают расположенную горизонтально решетчатую пластинку, от которой вниз, в полость носа, отходит перпендикулярная пластинка. По бокам, справа и слева от перпендикулярной пластинки, расположены решетчатые лабиринты.

Решетчатая пластинка имеет многочисленные отверстия для волокон обонятельного нерва, над решетчатой пластинкой по срединной линии вверх выступает петушинный гребень, кпереди от гребня находится слепое отверстие, в образовании которого участвует лобная кость. Перпендикулярная пластинка располагаясь в сагиттальной плоскости, участвует в образовании верхнего отдела перегородки носа. Решетчатый лабиринт прикреплен к перпендикулярной пластинке сверху справа и слева. Лабиринт образован заполненными воздухом костными решетчатыми ячейками. На медиальной стороне решетчатого лабиринта имеются изогнутые костные пластинки — верхняя и средняя носовые раковины. Между верхней и средней раковинами находится узкий верхний носовой ход, а под средней носовой раковиной — средний носовой ход. От средней носовой раковины отходит вниз и латерально изогнутый крючковидный отросток. Кзади от этого отростка из стенки средней носовой раковины в средний носовой ход выпячивается решетчатый пузырек. Между крючковидным отростком спереди и решетчатым пузырьком сзади имеется углубление — решетчатая воронка, ведущая в отверстие лобной пазухи. Книзу и кзади от решетчатого пузырька находится полулунная расщелина, ведущая в пазуху верхнечелюстной кости. Латеральная поверхность решетчатого лабиринта гладкая. Она участвует в образовании медиальной стенки глазницы и называется глазничной пластинкой.

Височная кость парная, входит в состав основания и боковой стенки черепа между клиновидной костью спереди и затылочной костью сзади. Она вмещает органы слуха и равновесия. В составе височной кости различают пирамиду, барабанную и чешуйчатую части. Пирамида, или каменная часть, имеет трехгранную форму, расположена косо в горизонтальной плоскости. Верхушка пирамиды направлена вперед и медиально, а основание — назад и латерально. На верхушке пирамиды находится внутреннее отверстие сонного канала. Рядом и латеральнее располагается мышечно-трубный канал, который перегородкой разделяется на два полуканала: полуканал слуховой трубы и полуканал мышцы, напрягающей барабанную перепонку.

У пирамиды выделяют три поверхности: переднюю, заднюю и нижнюю. *Передняя поверхность* пирамиды обращена вверх и вперед. Вблизи верхушки на этой поверхности имеется небольшое тройничное вдавление. Латеральнее этого вдавления заметны два отверстия. Большее из них называется расщелиной (отверстием) канала большого каменного нерва, от которого вперед и медиально идет узкая одноименная борозда. Кпереди и латеральнее расположена расщелина малого каменного нерва, переходящая в борозду этого нерва. На передней поверхности пирамиды имеется уплощенный участок — крыша барабанной полости, являющаяся ее верхней стенкой. Вдоль верхнего края пирамиды располагается борозда верхнего каменного синуса.

Задняя поверхность пирамиды обращена кзади и медиально. На середине этой поверхности находится внутреннее слуховое отверстие. Оно ведет во внутренний слуховой проход. Латеральнее и несколько выше этого отверстия расположена поддуговая ямка, ниже и латеральнее которой находится мало заметная наружная апертура (отверстие) водопровода преддверия. Вдоль заднего края пирамиды проходит борозда нижнего каменного синуса. У латерального конца этой борозды, по соседству с яремной ямкой, имеется углубление, на дне которого открывается наружная апертура канальца улитки.

Нижняя поверхность пирамиды имеет сложный рельеф. Рядом с основанием пирамиды расположена глубокая яремная ямка. Кпереди от нее находится округлое наружное отверстие сонного канала, внутри которого, в его стенке, имеется 2—3 отверстия сонно-барабанных канальца, соединяющих сонный канал с барабанной полостью. На гребешке между яремной ямкой и наружным отверстием сонного канала расположена небольшая каменная ямочка. Латеральнее яремной ямки вниз направлен тонкий и длинный шиловидный отросток. Позади отростка находится шилососцевидное отверстие, а позади этого отверстия направлен вниз широкий, легко прощупываемый через кожу сосцевидный отросток.

В толще сосцевидного отростка имеются заполненные воздухом ячейки. Самая крупная ячейка — сосцевидная пещера сообщается с барабанной полостью. Медиально сосцевидный отросток ограничен глубокой сосцевидной вырезкой. Медиальнее этой вырезки расположена борозда затылочной артерии. У основания сосцевидного отростка иногда имеется сосцевидное отверстие.

Барабанная часть образована изогнутой узкой костной пластинкой, которая спереди, снизу и сзади ограничивает наружное слуховое отверстие, ведущее в наружный слуховой проход. Между барабанной частью и сосцевидным отростком находится узкая барабанно-сосцевидная щель. Впереди наружного слухового отверстия расположена барабанно-чешуйчатая щель. В эту щель изнутри вдается узкая костная пластинка — край крыши барабанной полости. В результате барабанно-чешуйчатая щель разделяется на лежащую кпереди каменно-чешуйчатую щель и каменно-барабанную щель, через которую из барабанной полости выходит ветвь лицевого нерва — барабанная струна.

Чешуйчатая часть является выпуклой кнаружи пластинкой, имеющей скошенный свободный верхний край для соединения с теменной костью и большим крылом клиновидной кости. Наружная височная поверхность чешуи гладкая. На внутренней мозговой поверхности чешуи имеются мозговые возвышения, пальцевидные вдавления и артериальные борозды. От чешуи, выше и кпереди от наружного слухового прохода, начинается скуловой отросток. Соединяясь с височным отростком скуловой кости, он образует скуловую дугу. Позади скулового отростка, у его основания, расположена нижнечелюстная ямка для сочленения с мышечковым отростком нижней челюсти для образования височно-нижнечелюстного сустава.

Сонный канал начинается на нижней поверхности пирамиды наружным сонным отверстием, идет вверх, изгибается почти под прямым углом, затем направляется медиально и вперед. Заканчивается канал внутренним сонным

отверстием на вершине пирамиды височной кости. Сонно-барабанные каналы, числом 2—3, отходят от сонного канала и направляются в барабанную полость. В этих каналах располагаются одноименные артерии и нервы. Мышечно-трубный канал начинается на вершине пирамиды височной кости, идет назад и латерально и открывается в барабанную полость. Горизонтальная перегородка делит его на две части. Выше находится полуканал мышцы, напрягающей барабанную перепонку, содержащий одноименную мышцу. Ниже располагается полуканал слуховой трубы. Лицевой канал начинается во внутреннем слуховом проходе. Он идет вначале поперек по отношению к длинной оси пирамиды до уровня расщелины канала большого каменистого нерва. Достигнув расщелины, канал образует коленце, затем направляется под прямым углом назад и латерально. Пройдя вдоль медиальной стенки барабанной полости, канал поворачивает вертикально вниз и заканчивается шилососцевидным отверстием. В этом канале проходит лицевой нерв. Каналец барабанной струны идет от стенки лицевого канала в конечном его отделе и открывается в барабанную полость. В этом канале проходит нерв — барабанная струна. Барабанный каналец начинается на дне каменистой ямки, идет вверх, прободает стенку барабанной полости. Далее каналец проходит по ее медиальной стенке и заканчивается в области расщелины канала малого каменистого нерва. В этом каналеце проходит барабанный нерв. Сосцевидный каналец начинается в яремной ямке и заканчивается в барабанно-сосцевидной щели.

КОСТИ ЛИЦЕВОГО ОТДЕЛА ЧЕРЕПА

Верхняя челюсть - парная кость. У верхней челюсти имеются тело и четыре отростка: лобный, альвеолярный, небный и скуловой. Тело верхней челюсти имеет неправильную форму, оно ограничено четырьмя поверхностями.

Передняя поверхность тела слегка вогнутая. Она отделена от глазничной поверхности подглазничным краем, под которым располагается подглазничное отверстие. Через это отверстие проходят сосуды и нервы. На медиальном крае передней поверхности располагается глубокая носовая вырезка. Она участвует в образовании переднего отверстия полости носа (*грушевидная апертура*).

Глазничная поверхность участвует в образовании слегка вогнутой нижней стенки глазницы. В задних ее отделах начинается идущая кпереди подглазничная борозда, переходящая кпереди в одноименный канал, открывающийся подглазничным отверстием.

Подвисочная поверхность отделена от передней поверхности основанием скулового отростка. На подвисочной поверхности располагается бугор верхней челюсти, на котором мелкими альвеолярными отверстиями открываются альвеолярные каналы. Через эти каналы проходят кровеносные сосуды и нервы. Медиальнее бугра верхней челюсти вертикально расположена большая небная борозда.

Носовая поверхность тела верхней челюсти участвует в образовании латеральной стенки полости носа. На ней заметна верхнечелюстная расщелина — треугольное отверстие, которое ведет в воздухоносную верхнечелюстную (гайморову) пазуху, расположенную в толще тела верхнечелюстной кости. Кпереди от верхнечелюстной расщелины проходит вертикально расположенная слезная борозда. Эта борозда участвует в образовании носослезного канала, ограниченного также слезной костью и нижней носовой раковиной.

Лобный отросток отходит от тела верхней челюсти вверх, где соединяется с носовой частью лобной кости. На латеральной поверхности отростка имеется вертикально расположенный передний слезный гребень. Он ограничивает слезную борозду спереди. На медиальной поверхности отростка виден решетчатый гребень, с которым соединяется передняя часть средней носовой раковины решетчатой кости.

Альвеолярный отросток отходит от верхней челюсти вниз в виде валика — альвеолярной дуги. Эта дуга содержит углубления — зубные альвеолы для корней восьми зубов одной половины верхней челюсти. Альвеолы разделены тонкими костными межальвеолярными перегородками. Небный отросток представляет собой тонкую горизонтальную пластинку, участвующую в образовании твердого неба. Нижняя поверхность этого отростка в задних отделах имеет несколько продольно ориентированных небных борозд. В передней части отростка по срединной линии твердого неба снизу вверх проходит резцовый канал. Сзади небный отросток соединен с горизонтальной пластинкой небной кости.

Скуловой отросток отходит от верхнелатеральной части тела верхней челюсти в сторону скуловой кости.

Небная кость парная, участвует в образовании твердого неба, глазницы, крыловидно-небной ямки. В ней выделяют две пластинки — горизонтальную и вертикальную, соединяющиеся почти под прямым углом и три отростка.

Горизонтальная пластинка медиальным краем сращена с таким же краем одноименной пластинки небной кости противоположной стороны. Задний край горизонтальной пластинки свободный, к нему прикрепляется мягкое небо. Передний край пластинки соединен с задним краем небного отростка верхней челюсти. В результате небные отростки и горизонтальные пластинки небных костей образуют на целом черепе твердое костное небо.

Перпендикулярная пластинка участвует в образовании латеральной стенки полости носа. На латеральной поверхности этой пластинки расположена большая небная борозда. Она вместе с одноименными бороздами верхней челюсти и крыловидного отростка клиновидной кости образует большой небный канал. На медиальной поверхности перпендикулярной пластинки имеются два горизонтальных гребня. Верхний решетчатый гребень служит для прикрепления средней носовой раковины, а нижний раковинный гребень — нижней носовой раковины.

Глазничный отросток направляется вперед и латерально, участвует в образовании нижней стенки глазницы.

Клиновидный отросток ориентирован назад и медиально. Он соединяется с нижней поверхностью тела клиновидной кости. Глазничный и клиновидный отростки ограничивают клиновидно-небную вырезку, которая вместе с телом клиновидной кости ограничивает клиновидно-небное отверстие.

Пирамидальный отросток идет от небной кости вниз, латерально и назад. Через этот отросток проходят узкие малые небные каналы, открывающиеся отверстиями на небной поверхности пирамидального отростка.

Нижняя носовая раковина — парная, тонкая изогнутая пластинка, имеет тело и три отростка. Латеральная поверхность тела верхним своим краем сращена с раковинным гребнем верхней челюсти и перпендикулярной пластинкой небной кости. Все отростки этой раковины отходят от верхнего ее края.

Слезный отросток поднимается к слезной кости, верхнечелюстной отросток направлен вниз. Он частично закрывает верхнечелюстную расщелину. На заднем крае раковины расположен решетчатый отросток, идущий вверх и соединяющийся с крючковидным отростком решетчатой кости.

Сошник — непарная костная пластинка, участвует в образовании костной перегородки носа. Нижний край сошника срастается с носовыми гребнями верхней челюсти и небной кости. Задний край сошника отделяет друг от друга хоаны. Передний край сошника вверху соединен с перпендикулярной пластинкой решетчатой кости, а внизу — с хрящевой перегородкой носа.

Носовая кость парная, участвует в образовании костной спинки носа. Верхний край носовой кости соединен с носовой частью лобной кости, латеральный край — с лобным отростком верхней челюсти. Носовая кость участвует также в образовании грушевидной апертуры — переднего отверстия носовой полости.

Слезная кость парная, образует переднюю часть медиальной стенки глазницы. Снизу и спереди она соединена с лобным отростком верхней челюсти, сзади — с глазничной пластинкой решетчатой кости. Вверху слезная кость граничит с медиальным краем глазничной части лобной кости. На латеральной поверхности кости расположен задний слезный гребень. Кпереди от слезного гребня имеется слезная борозда, которая совместно с одноименной бороздой верхней челюсти образует ямку слезного мешка.

Скуловая кость парная, соединяет лобную, височную и верхнечелюстную кости, укрепляя лицевой череп. У скуловой кости различают латеральную, височную и глазничную поверхности. *Латеральная поверхность* обращена вперед и латерально, содержит незначительное по размерам скулолицевое отверстие. *Височная поверхность* образует переднюю стенку подвисочной ямки, имеет небольшое скуловисочное отверстие. На *глазничной поверхности*, образующей нижнелатеральную стенку глазницы, имеется также небольшое скулоглазничное отверстие. Височный отросток, направленный вниз, вместе со скуловым отростком височной кости образует скуловую дугу. Лобный отросток идет вверх и соединяется со скуловым отростком лобной кости и большим крылом клиновидной кости.

Нижняя челюсть является единственной подвижной костью черепа. Непарная нижняя челюсть имеет тело и две ветви.

Тело нижней челюсти изогнуто выпуклостью вперед. Нижний край тела, его основание, утолщено и закруглено, верхний край образует альвеолярную дугу. На альвеолярной дуге имеются отверстия — зубные альвеолы для 16 зубов, разделенные тонкими костными межальвеолярными перегородками. На наружной поверхности альвеолярной дуги располагаются выпуклые альвеолярные возвышения, соответствующие альвеолам. По срединной линии в передней части тела нижней челюсти имеется небольшой подбородочный выступ. Кзади и латерально от него на уровне второго малого коренного зуба расположено подбородочное отверстие.

На середине вогнутой внутренней поверхности имеется небольшой выступ — подбородочная ость. По бокам от нее расположена двубрюшная ямка. Кверху от подбородочной ости, ближе к альвеолам, с каждой стороны находится подъязычная ямка — след прилегания подъязычной слюнной железы. Косо вверх идет челюстно-подъязычная линия. Под ней на уровне коренных зубов расположена поднижнечелюстная ямка для одноименной слюнной железы.

Ветвь нижней челюсти парная, идет вверх и кзади от тела нижней челюсти. В месте перехода тела в ветвь находится угол нижней челюсти. На его наружной поверхности расположена жевательная бугристость, а на внутренней — крыловидная бугристость. На внутренней поверхности ветви нижней челюсти находится отверстие нижней челюсти, ведущее в одноименный канал, заканчивающийся подбородочным отверстием. Сверху ветвь нижней челюсти разделяется на два отростка: передний венечный и задний мышцелковый.

Венечный отросток отделяется от мышцелкового отростка с помощью вырезки нижней челюсти. От основания венечного отростка к последнему коренному зубу идет щечный гребень.

Мыщелковый отросток переходит в шейку нижней челюсти, которая заканчивается головкой нижней челюсти.

Подъязычная кость расположена в передней области шеи, между нижней челюстью вверху и гортанью внизу. Она состоит из дугообразно изогнутого тела и двух пар отростков — малых и больших рогов. Короткие малые рога отходят справа и слева от тела кости вверх, кзади и латерально. Утолщенные на концах более длинные большие рога отходят от тела кости кзади и несколько кверху. Подъязычная кость с помощью мышц и связок подвешена к черепу и соединена с гортанью.

V. Практическая работа:

Задание №1. Возьмите череп, в мозговом отделе черепа найдите спереди - лобную кость, сзади - затылочную, между ними в основании клиновидную, в области крыши вы увидите парные теменные кости.

Задание № 2. На горизонтальном распиле черепа найдите клиновидную кость, проследите ее границы, обратите внимание, что она, являясь непарной, входит в состав мозгового черепа, находится в центре основания и формирует переднюю, среднюю черепные ямы, а также височную и подвисочную ямки, глазницу и полость носа. Возьмите отдельный препарат клиновидной кости и найдите ее 4 части: тело, малые и большие крылья, крыловидные отростки. На теле, расположенном в центре клиновидной кости, найдите основные детали строения - турецкое седло, на дне которого лежит ямка для гипофиза, спереди от ямки вы увидите борозду перекрестка зрительных нервов, а на боковых поверхностях тела - сонные борозды, след внутренних сонных артерий.

Обратите внимание на наличие воздухоносной пазухи в ее теле. На передней поверхности тела, обращенной в полость носа, по ее средней линии вы обнаружите гребень, справа и слева от которого увидите отверстия, открывающиеся в парные воздухоносные пазухи, разделенные перегородкой. Найдите малые крылья, каждое малое крыло в виде треугольной пластинки начинается от боковых поверхностей тела и находится впереди от турецкого седла, граничит с лобной костью. В основании малого крыла вы увидите зрительный канал, в котором проходит зрительный нерв и глазничная артерия. Далее изучите строение больших крыльев, которые отходят от тела латерально. Определите их 4 поверхности - мозговую, обращенную вверх в полость черепа, глазничную - вперед в глазницу, височную - снаружи в височную ямку и верхнечелюстную - вниз в крылонебную ямку. В основании большого крыла найдите отверстия: круглое, овальное и остистое, через которые проходят ветви черепных нервов (II и III ветви V пары и средняя артерия твердой мозговой оболочки) круглое отверстие сообщает полость черепа с крылонебной

ямкой. Обратите внимание, что между малыми и большими крыльями находится верхняя глазничная щель, сообщающая полость черепа с глазницей и служащая для прохождения нервов (III, IV, VI и 1 ветви V пары). Найдите крыловидные отростки, отходящие вертикально вниз от места соединения больших крыльев с телом клиновидной кости. В их основании проходит крыловидный канал, который сообщает основание черепа с крылонебной ямкой и служит для прохождения сосудов и нервов. На каждом крыловидном отростке найдите латеральную и медиальную пластинки, между которыми сзади образуется ямка: медиальная пластинка заканчивается крючком. После изучения клиновидной кости на отдельном препарате найдите детали ее строения на целом черепе.

Задание №3. Возьмите затылочную кость. Найдите ее на целом черепе, определите границы. Обратите внимание, что она является непарной, участвует в формировании свода и основания черепа, задней черепной ямки. На отдельном препарате затылочной кости найдите ее 4 части: базиллярную, две латеральные и чешую, окружающую большое (затылочное) отверстие. Изучите чешую; она имеет вид пластинки, выпуклой снаружи и вогнутой изнутри. На наружной поверхности чешуи найдите наружный затылочный бугор, от которого в стороны идут верхние выйные линии. Несколько выше их вы уведите менее заметную линию - наивысшую выйную линию. От затылочного бугра вниз до заднего края большого (затылочного) отверстия по средней линии вы заметите наружный затылочный гребень, от него в стороны идут нижние выйные линии.

Рассмотрите рельеф внутренней поверхности чешуи; он обусловлен формой мозга и прикреплением его оболочек. Внутренняя поверхность чешуи подразделяется посредством двух гребней, перекрещенных под прямым углом, на 4 ямки. Оба гребня вместе образуют крестообразное возвышение, а на месте их перекрестка вы найдете внутренний затылочный бугор. Нижняя половина продольного гребня носит название внутреннего затылочного гребня, его верхняя половина и поперечный гребень образуют сагиттальную и поперечные борозды - места расположения одноименных венозных пазух твердой мозговой оболочки. Изучите строение боковых частей. На их нижней поверхности найдите затылочный мыщелок, посередине которого проходит канал подъязычного нерва (XII пара); на верхней поверхности боковых частей вы увидите сигмовидную борозду, след одноименной венозной пазухи твердой мозговой оболочки, а на наружном крае каждой боковой части - яремную вырезку.

Базиллярная часть, располагающаяся спереди большого (затылочного) отверстия, с внутренней стороны вместе с телом клиновидной кости образует скат, а на ее наружной поверхности вы увидите глоточный бугорок, к которому прикрепляется фиброзная оболочка глотки. Определите детали строения затылочной кости на целом черепе.

Задание №4. Возьмите теменную кость. Она является парной и вместе с чешуей затылочной и лобной костями формирует крышу черепа. Она имеет вид четырехугольной пластинки, выпуклой снаружи и вогнутой изнутри. Найдите ее 4 края, служащие для соединения с соседними костями: затылочный, лобный, верхний и нижний. Обратите внимание, что первые три края зазубрены, а нижний более ровный служит для образования чешуйчатого шва с височной костью. Имеются 4 угла - лобный, клиновидный, затылочный и сосцевидный. Рассмотрите наружный рельеф пластинки кости, связанный с прикреплением мышц и фасций.

В центре вы увидите теменной бугор, ниже которого идут две изогнутые линии - верхняя и нижняя височные линии - прикрепление височной мышцы и фасции. Рельеф внутренней вогнутой поверхности обусловлен прилеганием мозга, артерий и твердой мозговой оболочки. Вдоль верхнего края вы обнаружите сагиттальную борозду, а в области сосцевидного угла - поперечную, след одноименных венозных пазух.

Задание №5. Приступайте к изучению лобной кости. Найдите ее на целом черепе; она - непарная, участвует в образовании крыши и основания черепа, передней черепной и височной ямок, полости носа и глазницы. На отдельном препарате лобной кости определите ее 4 части: чешую, две глазничные и носовую части. Рассмотрите строение чешуи, которая представлена в виде выпуклой вперед пластинки. На ее передней поверхности найдите два лобных бугра, внизу чешуя заканчивается надглазничными краями, где вы увидите надглазничную вырезку или отверстие. Выше надглазничного края с обеих сторон находятся надбровные дуги, а в средней части между ними - надпереносье. Латерально каждый надглазничный край переходит в скуловой отросток, который соединяется со скуловой костью. От скулового отростка сзади и сверху направляется височная линия.

На внутренней поверхности чешуи по средней линии найдите борозду верхнего сагиттального синуса, которая внизу переходит в лобный гребень.

Найдите глазничные части, представляющие две горизонтально расположенные пластинки, своей вогнутой нижней поверхностью они обращены в глазницу, верхней - в полость черепа, задним краем глазничные части соединяются с малыми крыльями клиновидной кости. На нижней поверхности глазничной части у начала скулового отростка вы увидите ямку слезной железы, около надглазничной вырезки определяются ямка и шип, где прикрепляется хрящевой блок для сухожилия верхней косой мышцы глаза. Обе глазничные части разделены решетчатой вырезкой, в которую входит пластинка решетчатой кости. Между глазничными частями и спереди от решетчатой вырезки расположена носовая часть, здесь найдите гребешок и отверстие, ведущее в лобную пазуху.

Задание №6. Приступайте к изучению решетчатой кости. Обратите внимание, что решетчатая кость, являясь непарной, входит в состав передней черепной ямки, стенок полости носа и глазниц. На целом черепе найдите две пластины решетчатой кости - перпендикулярную, образующую передне-верхнюю часть костной перегородки носа и решетчатую, которая, являясь верхней стенкой полости носа, располагается горизонтально в решетчатой вырезке лобной кости. Возьмите решетчатую кость и рассмотрите, что она имеет форму неправильного куба. Найдите ее горизонтальную (решетчатую) и перпендикулярную пластинки. Обратите внимание, что горизонтальная пластинка продырявлена 30-40 небольшими отверстиями, через которые проходят волокна обонятельного нерва и сосуды. Перпендикулярная пластинка делится на две части: меньшая, верхняя, образуя петушинный гребень, направлена в полость черепа, большая, нижняя участвует в образовании перегородки носовой полости. По обеим сторонам от перпендикулярной пластинки вы увидите лабиринты, содержащие воздухоносные ячейки и сообщающиеся с полостью носа. Латеральные стенки лабиринтов представлены глазничными пластинками и участвуют в формировании медиальных стенок глазниц. На медиальной стенке лабиринтов, участвующих в образовании

латеральных стенок полости носа, вы увидите две пластинки - верхняя носовая раковина и средняя носовая раковина, которые участвуют в формировании верхнего и среднего носовых ходов.

Задание № 7. В черепе найдите височную кость, определите ее границы и положение, обратите внимание на то, что она участвует в образовании крыши и основания черепа, формируя среднюю, заднюю черепные ямки, височную ямку. Отметьте, что внутри височной кости залегает орган слуха и равновесия. Возьмите отдельный препарат височной кости, сориентируйте ее по отношению к себе, умейте отличить правую кость от левой. На наружной поверхности кости найдите наружное слуховое отверстие, вокруг которого располагаются ее три части: внутри - каменная часть (пирамида), спереди и снизу - барабанная часть, сверху - чешуйчатая часть. Приступайте к изучению строения каждой части височной кости.

Задание № 8. Осмотрите чешую, она имеет форму тонкой пластинки, расположенной почти вертикально, ее верхний край накладывается на теменную кость. Обратите внимание на две поверхности чешуи: наружную (височную) и внутреннюю (мозговую). Наружная поверхность чешуи участвует в образовании височной ямки. На наружной поверхности найдите скуловой отросток. У начала этого отростка на нижней поверхности чешуи вы увидите нижнечелюстную ямку, куда входит головка нижней челюсти. Впереди от ямки располагается суставной бугорок. В глубине челюстной ямки имеется щель - барабанно-чешуйчатая, которая отростком каменной части делится на две щели - каменно-чешуйчатую и каменно-барабанную. На мозговой поверхности чешуи заметны пальцевидные вдавления и восходящая кверху артериальная борозда. Барабанная часть принимает участие в построении передней, нижней и задней стенок наружного слухового прохода, а верхняя его стенка образована чешуей височной кости.

Задание № 9. Важной частью височной кости является пирамида или каменная часть. Эта часть участвует в образовании основания черепа и является вместилищем органов слуха и равновесия. Обратите внимание на положение пирамиды - основание ее обращено назад и кнаружи, а верхушка ее - вперед и кнутри. Найдите три поверхности пирамиды: переднюю, заднюю и нижнюю. Рассмотрите каждую поверхность пирамиды. На передней поверхности пирамиды близ ее верхушки вы увидите небольшое тройничное вдавление. Кнаружи от вдавления найдите две борозды - медиально проходит борозда большого каменного нерва, латерально - борозда малого каменного нерва. Обе борозды заканчиваются небольшими расщелинами для выхода одноименных нервов. Почти на середине передней поверхности вы увидите дугообразное возвышение, которое образуется залеганием под ним верхнего полукружного канала лабиринта. Передняя поверхность пирамиды отделяется от мозговой поверхности чешуи каменно-чешуйчатой щелью. Между возвышением и каменно-чешуйчатой щелью располагается крыша барабанной полости. На задней поверхности пирамиды почти на середине вы найдете округлой формы внутреннее слуховое отверстие, которое ведет во внутренний слуховой проход (здесь проходят VII, VIII пары черепных нервов и сосуды). Латерально от внутреннего слухового отверстия залегает щелевидной формы наружное отверстие водопровода преддверия. Нижняя поверхность пирамиды обращена на наружное основание черепа. Найдите шиловидный отросток, позади вы заметите шилососцевидное отверстие, которое является выходным отверстием лицевого канала. Медиальнее шиловидного отростка находится яремная ямка. Кпереди от яремной ямки найдите округлой формы наружное отверстие сонного канала. Между передней окружностью яремной ямки и наружным отверстием сонного канала имеется небольшая каменная ямка, на дне которой начинается барабанный каналец, едущий, в барабанную полость (в нем проходят сосуды и нерв).

Пирамида имеет три края: передний, задний и верхний. Передний край образует с чешуей острый угол, здесь найдите отверстие мышечно-трубного канала, ведущего в барабанную полость. Канал перегородкой делится на 2 полуканала - верхний, меньший, вмещающий мышцу, напрягающую барабанную перепонку; нижний, больший, представляет собой костную часть слуховой трубы. На верхнем крае пирамиды, разделяющем ее переднюю и заднюю поверхности, проходит борозда верхней каменной пазухи, след одноименной венозной пазухи твердой мозговой оболочки. Задний край пирамиды отделяет заднюю поверхность от нижней. Вдоль него, на мозговой поверхности, найдите борозду нижней каменной пазухи (след прилегания нижней каменной венозной пазухи). Почти на середине заднего края, вблизи яремной вырезки, найдите треугольной формы воронкообразное углубление, в котором лежит наружное отверстие канальца улитки.

Рассмотрите на наружном основании черепа заднелатеральный отдел каменной части. Здесь находится сосцевидный отросток, располагающийся кзади от шилососцевидного отверстия. Медиально от него найдите сосцевидную вырезку. Рядом с ней вы увидите борозду затылочной артерии, где залегает одноименная артерия. Внутри сосцевидный отросток содержит воздухоносные ячейки, сообщающиеся с барабанной полостью посредством отверстия. На мозговой поверхности заднего отдела каменной части проходит борозда сигмовидной пазухи.

Задание № 10. Особое внимание обратите при изучении височной кости на ее каналы.

1) С помощью зонда определите на препарате сонный канал, он начинается на нижней поверхности пирамиды наружным сонным отверстием. Канал идет вверх, затем, изгибаясь, следует кпереди и медиально и открывается на верхушке пирамиды внутренним сонным отверстием. Через канал проходит внутренняя сонная артерия и сплетение симпатических нервных волокон.

2) С помощью зонда определите на препарате лицевой канал - начинается на дне внутреннего слухового прохода. Идет горизонтально и почти под прямым углом к оси пирамиды, канал направляется к передней ее поверхности к расщелине канала большого каменного нерва. Здесь, поворачивая под прямым углом, он образует коленце и переходит на медиальную стенку барабанной полости. Затем идет вниз, в вертикальном направлении и заканчивается шилососцевидным отверстием.

3) С помощью зонда определите на препарате каналец барабанной струны - начинается на наружной стенке лицевого канала, несколько выше шило-сосцевидного отверстия. Направляясь вперед и вверх, каналец входит в барабанную полость, покидая ее через каменно-барабанную щель нижнечелюстной ямки.

4) С помощью зонда определите на препарате барабанный каналец - начинается на нижней поверхности каменной части, в глубине каменной ямки. Затем идет к нижней стенке барабанной полости и, прободая ее,

входит в барабанную полость, проходит по медиальной стенке, затем идет к верхней стенке, где открывается расщелиной канала малого каменистого нерва.

5) С помощью зонда определите на препарате мышечно-трубный канал - ограничен передним краем верхушки пирамиды и чешуей. Состоит из 2-х полуканалов: верхнего - полуканал мышцы, натягивающей барабанную перепонку, и нижнего - полуканал слуховой трубы.

Задание № 11. Возьмите череп и найдите на нем кости лицевого черепа: нижнюю челюсть, верхние челюсти, небные, слезные, носовые кости, сошник, нижние носовые раковины, скуловые кости и подъязычную кость, проследите их границы. При изучении каждой отдельной кости ориентируйте ее по отношению к себе и черепу.

Задание № 12. Возьмите препарат нижней челюсти и изучите ее строение. Это - непарная кость, образующая с височной костью парный, височно-нижнечелюстной сустав. Она имеет вид изогнутой пластинки и состоит из тела и ветвей, сходящихся с ним под углом.

В области угла на наружной поверхности найдите шероховатость, место прикрепления жевательной мышцы, а на внутренней поверхности угла вы увидите крыловидную бугристость, место прикрепления медиальной крыловидной мышцы. Теперь рассмотрите строение тела. На его верхней части найдите альвеолярную дугу с зубными альвеолами, которые отделены друг от друга межальвеолярными перегородками. Нижний край тела образует основание нижней челюсти. На наружной поверхности тела по средней линии имеется подбородочный выступ, по сторонам от него найдите подбородочные бугорки, позади них - подбородочные отверстия, представляющие собой выходы нижнечелюстных каналов с каждой стороны. Назад и кверху от бугорков тянется косая линия. На внутренней поверхности тела в средней части найдите подбородочную ость, по сторонам от которой и несколько ниже - двубрюшные ямки.

По направлению кзади и кверху на внутренней поверхности проходит челюстно-подъязычная линия, место прикрепления одноименной мышцы. От тела с каждой стороны отходит ветвь. На ее внутренней поверхности вы обнаружите нижнечелюстное отверстие, ведущее в канал. От отверстия вниз и вперед идет челюстно-подъязычная борозда. Вверху ветвь заканчивается двумя отростками: передним - венечным и задним - мышцелковым. На мышцелковом отростке найдите головку, шейку, спереди на шейке находится крыловидная ямка, место прикрепления латеральной крыловидной мышцы.

Задание №13. Изучите строение верхней челюсти. Найдите ее на целом черепе и обратите внимание на то, что она принимает участие в формировании полости носа и глазницы и образует большую часть твердого неба. Возьмите отдельный препарат верхней челюсти. Она является парной костью и состоит из тела и 4 отростков - лобного, альвеолярного, небного и скулового. Лобный отросток отходит от тела вверх и соединяется с носовой частью лобной кости. Латеральная поверхность его разделяется слезным гребнем на две части, а на медиальной вы увидите решетчатый гребень, след прикрепления средней носовой раковины. Альвеолярный отросток, находящийся у нижнего края тела, имеет зубные альвеолы, отделенные друг от друга межальвеолярными перегородками. Небный отросток участвует в образовании твердого неба, отходит от тела медиально и соединяется с одноименным отростком противоположной стороны. Скуловой отросток, отходящий от тела латерально, соединяется со скуловой костью. При изучении тела верхней челюсти обратите внимание на наличие в нем большой воздухоносной пазухи, которая широким отверстием открывается в носовую полость.

На теле верхней челюсти найдите 4 поверхности: переднюю, подвисочную, носовую и глазничную. На передней поверхности найдите к лыковую ямку, вверху передняя поверхность заканчивается подглазничным краем, ниже его вы увидите подглазничное отверстие. Позади скулового отростка найдите подвисочную поверхность, на ней бугор верхней челюсти с альвеолярными отверстиями и большую небную борозду. На носовой поверхности вы обнаружите верхнечелюстную расщелину - вход в верхнечелюстную пазуху и раковинный гребень для прикрепления нижней носовой раковины. Позади лобного отростка вы заметите слезную борозду. Глазничная поверхность тела верхней челюсти треугольной формы, на медиальном крае ее позади лобного отростка находится слезная вырезка, куда входит слезная кость. Вблизи заднего края глазничной поверхности найдите подглазничную борозду, которая впереди превращается в подглазничный канал, открывающийся на передней поверхности верхней челюсти отверстием.

Задание №14. Рассмотрим строение других костей лицевого черепа. Небная кость является парной и участвует в образовании ряда полостей черепа: полости носа, рта, глазницы, и крылонебной ямки. Найдите две её пластинки, расположенные под прямым углом, горизонтальную и перпендикулярную. Горизонтальная пластинка участвует в образовании задней части твердого неба. Перпендикулярная пластинка прилежит к верхней челюсти и лучше всего видна со стороны хоан. На латеральной поверхности проходит борозда, которая соединяясь с большой небной бороздой верхней челюсти, образует большой небный канал. На медиальной поверхности найдите 2 гребня - верхний решетчатый гребень, ниже - раковинный гребень.

Вверху перпендикулярная пластинка разделяется на два отростка - глазничный и клиновидный. Глазничный отросток участвует в образовании нижней стенки глазницы, а клиновидный соединяется с основанием большого крыла клиновидной кости. Между отростками вы увидите клиновидно-небную вырезку, которая участвует в формировании клиновидно-небного отверстия, сообщающего крылонебную ямку с полостью носа.

Рассмотрите скуловую кость, она парная; представляет собой четырехугольной формы пластинку, связывающую между собой верхнюю челюсть, височную и лобную кости. Она имеет три поверхности - латеральную, височную и глазничную и два отростка - верхний, лобный и латеральный, височный. Лобный отросток соединяется со скуловым отростком лобной кости и большим крылом клиновидной. Височный отросток, соединяясь со скуловым отростком височной кости, образует скуловую дугу. Носовая кость, являясь парной, участвует в образовании спинки носа. Слезная кость парная, располагаясь позади лобного отростка верхней челюсти, представляет собой тонкую пластинку и участвует в формировании медиальной стенки глазницы и латеральной стенки носовой полости.

Сошник вы увидите со стороны хоан, эта непарная кость формирует заднюю часть перегородки носа. Найдите нижнюю носовую раковину, она является парной, ее хорошо видно через грушевидное отверстие носа, она участвует

в формировании латеральной стенки носовой полости. Подъязычная кость, непарная, располагается между нижней челюстью и гортанью в области шеи, имеет вид дуги, состоящей из тела, от которого отходят большие и малые рожки.

VI. Контрольные вопросы:

- 1) Какие кости образуют скелет головы?
- 2) Какие кости образуют мозговой отдел черепа?
- 3) Назовите части затылочной, лобной и клиновидной костей.
- 4) Назовите части теменной и решетчатой костей.
- 5) Назовите кости лицевого отдела черепа. С какими соседними костями соединяется каждая кость?
- 6) Топография височной кости на основании и крыше черепа.
- 7) Назовите составные части височной кости и их отношение к отделам черепа.
- 8) Назовите парные и непарные кости лицевого черепа.
- 9) Особенности и топография подъязычной кости и нижней челюсти и нижней челюсти.
- 10) Общая характеристика и функциональные отличия лицевого черепа от мозгового.

VII. Учебные задачи:

Задача № 1.

Рассматривая внутреннюю поверхность теменной кости, можно видеть характерные особенности рельефа: наличие древовидно разветвленных борозд и ямочек различного размера вдоль сагиттального края кости.

1. Как называются эти борозды и ямочки?
2. Укажите, следом прилегания, каких структур являются эти анатомические образования?

Ответ:

1. Древовидно разветвленные борозды называются артериальные борозды, ямочки - ямочки грануляций.
2. Первые являются следами прилегания менингеальных артерий, вторые-отпечатки грануляций паутинной оболочки.

Задача № 2.

Травматическое повреждение головы затронуло область большого крыла клиновидной кости с нарушением целостности сосудов и нервов, проходящих через его отверстия.

1. Перечислите отверстия, находящиеся в большом крыле клиновидной кости?
2. Как эти отверстия расположены друг относительно друга?

Ответ:

1. В большом крыле клиновидной кости расположены три отверстия: круглое, овальное и остистое.
2. Круглое отверстие расположено выше других и спереди. В середине крыла находится овальное отверстие, в области заднего угла большого крыла расположено остистое отверстие.

Задача № 3. Воспаление ячеек сосцевидного отростка височной кости (мастоидит) рассматривается как частое осложнение в практике ЛОР - врачей.

1. Как называется самая большая ячейка сосцевидного отростка?
2. Где эта ячейка локализована по отношению к барабанной полости?

Ответ:

1. Самая большая ячейка называется сосцевидной пещерой.
2. Сосцевидная пещера локализована у задней стенки барабанной полости.

Задача № 4. При травме в области переносицы часто нарушается целостность носовых костей и, следовательно, костной спинки носа.

1. Укажите, с какими другими костями граничит носовая кость?
2. Как называется борозда, расположенная на задней поверхности носовой кости?

Ответ:

1. Носовая кость своим медиальным краем соединяется с такой же костью противоположной стороны. Латеральный край соединяется с передним краем лобного отростка верхней челюсти.
2. На задней поверхности носовой кости расположена решетчатая борозда.

VIII. Контрольные тесты:

- 1) Из скольких костей образован череп человека?:
 - А) 15;
 - Б) 23;
 - В) 18;
 - Г) 25.
- 2) Какие кости участвуют в образовании мозгового отдела черепа?:
 - А) решетчатая;
 - Б) носовая;
 - В) лобная;
 - Г) все верно.
- 3) Укажите, какие поверхности различают в теле клиновидной кости:
 - А) заднюю;
 - Б) переднюю;

- В) латеральные;
Г) нет правильного ответа.
- 4) Укажите, что располагается на наружной поверхности затылочной чешуи:
А) крестообразное возвышение;
Б) наивысшая выйная линия;
В) наружный затылочный выступ;
Г) все верно.
- 5) Укажите, где располагается турецкое седло:
А) на верхней стороне тела клиновидной кости;
Б) на базилярной части затылочной кости;
В) на глазничной части лобной кости;
Г) нет правильного ответа.
- 6) Между пирамидой височной кости и базилярной частью затылочной кости расположен:
А) сагиттальный шов;
Б) клиновидно-затылочный синхондроз;
В) ламбовидный шов;
Г) каменисто-затылочный синхондроз.
- 7) Укажите, что располагается на наружной поверхности ветви нижней челюсти:
А) жевательная бугристость;
Б) крыловидная бугристость;
В) угол нижней челюсти;
Г) все верно.
- 8) Укажите, какие отростки имеет верхнечелюстная кость:
А) лобный;
Б) скуловой;
В) крючковидный;
Г) все верно.
- 9) Какие поверхности различают у пирамиды височной кости:
А) переднюю;
Б) нижнюю;
В) заднюю;
Г) верхнюю.
- 10) Какие кости участвуют в образовании лицевого отдела черепа?:
А) небная кость;
Б) слезная;
В) клиновидная;
Г) все верно.

Ответы к тестам:

1	2	3	4	5	6	7	8	9	10
Б	А, В	А,Б,В	Б, В	А	Г	А	А,Б	А,Б,В	А

IX. Анатомическая терминология: кости мозгового черепа

<u>Русское НАЗВАНИЕ:</u>	<u>Латинское НАЗВАНИЕ:</u>
<u>Лобная кость</u>	<u>Os frontale</u>
Лобная чешуя	Squama frontalis
Лобный бугор	Tuber frontale
Теменной край	Margo parietalis
Лобный шов	Sutura frontalis
Надпереносье	Glabella
Скуловой отросток	Processus zygomaticus
Надглазничный край	Margo supraorbitalis
Носовая часть	Pars nasalis
Носовая ость	Spina nasalis
лобная вырезка	Incisura frontalis
Надглазничное отверстие	Foramen supraorbitale
височная поверхность	Facies temporalis
Надбровная дуга	Arcus superciliaris
Височная линия	Linea temporalis
Борозда верхнего сагиттального синуса	Sulcus sinus sagittalis superioris
Мозговая поверхность	Facies cerebralis
Лобный гребень	Crista frontalis
Пальцевые вдавления	Impressiones digitatae
Слепое отверстие	Foramen caecum
Решетчатая вырезка	Incisura ethmoidalis
Глазничная часть	Pars orbitalis

<p><u>Клиновидная кость</u> Тело клиновидной кости Турецкое седло Гипофизарная ямка Спинка седла Бугорок седла Сонная борозда Клиновидный язычок Клиновидный гребень Клиновидная раковина Апертура клиновидной пазухи клиновидный клюв Клиновидная пазуха Малое крыло Зрительный канал Верхняя глазничная щель Большое крыло Мозговая поверхность Круглое отверстие Овальное отверстие Остистое отверстие Глазничная поверхность Височная поверхность Подвисочный гребень Клиновидный отросток Медиальная и латеральная пластинки</p>	<p><u>Os sphenoidale</u> Corpus sphenoidale Sella turcica Fossa hypophysialis Dorsum sellae Tuberculum sellae Sulcus caroticus Linguala sphenoidalis Crista sphenoidalis Conchae sphenoidales Aperturae sinus sphenoidalis Rostum sphenoidale Sinus sphenoidalis Ala minor Canalis opticus Fissura orbitalis superior Ala major Facies cerebralis Foramen rotundum Foramen ovale Foramen spinosum Facies orbitalis Facies temporalis Crista temporalis Processus pterygoideus Lamina medialis et lamina lateralis</p>
<p><u>Затылочная кость</u> Затылочное отверстие Затылочная чешуя Базиллярная часть Латеральная часть Затылочный мыщелок Подъязычный канал Мыщелковая ямка Мыщелковый канал Яремная вырезка Борозда сигмовидного синуса Внутренний затылочный выступ Внутренний затылочный гребень Борозда поперечного синуса Нижняя выйная линия Наивысшая выйная линия Наружный затылочный гребень</p>	<p><u>Os occipitale</u> Foramen magnum Squama occipitalis Pars basilaris Pars lateralis Condylus occipitalis Canalis hypoglossi Fossa condularis Canalis condularis Incisura jugularis Sulcus sinus sigmoidei Protuberantia occipitalis interna Crista occipitalis interna Sulcus sinus transversus Linea nuchae inferior Linea nuchae suprema Crista occipitalis externa</p>
<p><u>Теменная кость</u> Лобный край Затылочный край Саггитальный край Чешуйчатый край Лобный угол Клиновидный угол Сосцевидный угол Затылочный угол Теменное отверстие Нижняя височная линия Верхняя височная линия Теменной бугор Борозда сигмовидного синуса Артериальные бороздки Ямочки грануляций</p>	<p><u>Os parietale</u> margo frontalis Margo occipitalis Margo sagittalis Margo squamosus Angulus frontalis Angulus sphenoidalis Angulus mastoideus Angulus occipitalis Foramen parietale Linea temporalis inferior Linea temporalis superior Tuber parietale Sulcus sinus sigmoidei Sulci arteriosi Foveolae granulares</p>

<u>Решетчатая кость</u>	<u>Os ethmoidale</u>
Петушиный гребень	Crista galli
Решетчатая пластинка	Lamina cribrosa
Глазничная пластинка	Lamina orbitalis
Перпендикулярная пластинка	Lamina perpendicularis
Верхняя носовая раковина	Concha nasalis superior
Крючковидный отросток	Processus uncinatus
Средняя носовая раковина	Concha nasalis media
Самая верхняя носовая	Concha nasalis suprema
Решетчатый лабиринт	Labyrinthus ethmoidalis
Крыло петушиного гребня	Ala crista galli

Кости лицевого черепа

Латинское название	Русское название
Os temporale	Височная кость
Porus acusticus externus	Наружное слуховое отверстие
Pars squamosal	Чешуйчатая часть
Facies temporalis	Височная поверхность
Processus zygomaticus	Скуловой отросток
Processus temporalis	Височный отросток
Arcus zygomaticus	Скуловая дуга
Fossa mandibularis	Нижнечелюстная яма
Tiberculum artuculare	Суставной бугорок
Facies cerebralis	Мозговая поверхность чешуи
Impressions digitatae	Пальцевые вдавления
Sulcus arteriosus	Артериальная борозда
Margo sphenoidalis	Основной край
Sutura sphenosquamosa	Основно-чешуйчатый шов
Margo parietalis	Теменной край
Margo squamosal	Чешуйчатый край
Processus mastoideus	Сосцевидный отросток
Incisura mastoidea	Сосцевидная вырезка
Suicus arteriae occipitalis	Борозда затылочной артерии
Foramen mastoideum	Сосцевидное отверстие
Sulcus sinus sigmoidei	Борозда сигмовидной пазухи
Margo occipitalis	Затылочный край
Sutura occipitomastoidea	Затылочно-сосцевидный шов
Incisura parietalis	Теменная вырезка
Sutura parietomas toidea	Сосцевидный шов
Cellulae mastoideae	Сосцевидные ячейки
Antrum mastoideum	Сосцевидная пещера
Pars petrosa	Каменистая часть
Apex partis petrosae	Верхушка пирамидки
Facies anterior partis petrosae	Передняя поверхность пирамидки
Fissura petrosquamosa	Каменисто-чешуйчатая щель
Eminentia arcuata	Полукружное возвышение
Tegmen tympani	Покрышка барабанной полости
Impressio trigemini	Вдавление тройничного нерва
Hiatus canalis n.petrosi majoris	Отверстие канала большого каменистого нерва
Sulcus nervi petrosi majoris	Борозда большого каменистого нерва
Sulcus nervi petrosi minoris	Борозда малого каменистого нерва
Facies posterior partis petrosae	Задняя поверхность пирамидки
Porus acusticus internus	Внутреннее слуховое отверстие
Meatus acusticus internus	Внутренний слуховой проход
Fossa subarcuata	Поддуговая яма
Apertura externa aquaeductus vestibuli	Наружное отверстие водопровода преддверия
Facies inferior partis petrosae	Нижняя поверхность пирамидки
Fossa jugularis	Яремная яма
Canaliculus mastoideus	Сосцевидный каналец
Fissura tympanomastoidea	Барабанно-сосцевидная щель
Incisura jugularis	Яремная вырезка
Processus intrajugularis	Межъяремный отросток
Canalis caroticus	Сонный канал
Fossula petrosa	Каменистая ямочка

Canaliculus tympanicus	Барабанный каналец
Auris media	Среднее ухо
Cavum tympani	Барабанная полость
Processus styloideus	Шиловидный отросток
Vagina processus styloidei	Влагалище шиловидного отростка
Foramen stylomastoideum	Шилососцевидное отверстие
Canalis facialis	Канал лицевого нерва
Margo superior partis petrosae	Верхний край пирамидки
Sulcus sinus petrosi superioris	Верхняя каменистая борозда
Margo posterior partis petrosae	Задний край пирамидки
Sulcus sinus petrosi inferioris	Борозда нижней каменистой пазухи
Apertura externab canaliculi cochleae	Наружное отверстие улиткового канала
Margo anterior partis petrosae	Передний край пирамидки
Canalis musculotubarius	Мышечно-трубный канал
Canalis caroticus	Канал сонной артерии
Foramen caroticum externum	Наружное отверстие сонного канала
Foramen caroticum internum	Внутреннее отверстие сонного канала
Canaliculi caroticotympanici	Сонно-барабанные каналцы
Canalis n. facialis	Канала лицевого нерва
Geniculum canalis facialis	Коленце канала лицевого нерва
Prominentia canalis facialis	Выступ канала лицевого нерва
Eminentia pyramidalis	Пирамидальное возвышение
Canaliculus chordae tympani	Каналец барабанной струны
Sulcus promontorii	Борозда мыса
Septum canalis musculotubarii	Перегородка мышечно-трубного канала
Semicanalis m. tensoris tympani	Полуканал мышцы, напрягающей барабанную перепонку
Semicanalis tubae auditivae	Полуканал слуховой трубы
Paries membranaceus	Перепончатая стенка
Membrana tympani	Барабанная перепонка
Paries tegmentalis	Покровная стенка
Paries jugularis	Яремная стенка
Paries labyrinthicus	Лабиринтовая стенка
Fenestra vestibuli	Окно преддверия
Fenestra cochleae	Окно улитки
Paries mastoideus	Сосцевидная стенка
Antrum mastoideum	Пещера в сосцевидном отростке
Paries caroticus	Сонная стенка
Pars tympanica	Барабанная часть
Sulcus tympanicus	Барабанная борозда
Spina tympanica major	Большая барабанная ость
Spina tympanica minor	Малая барабанная ость
Recessus epitympanicus	Надбарабанный карман
Processus inferior tegminis tympani	Нижний отросток крыши барабанной полости
Crista petrosa	Каменистый гребень
Anulus tympanicus	Барабанное кольцо
Crista spinarum	Остистый гребень
Processus tympanicus anterior	Передний барабанный отросток
Processus tympanicus posterior	Задний барабанный отросток
Sulcus mallei	Борозда молоточка
Maxilla	Верхнечелюстная кость
Sinus maxillaris	Пазуха верхнечелюстной кости
Corpus maxillae	Тело верхнечелюстной кости
Processus frontalis	Лобный отросток
Processus zygomaticus	Скуловой отросток
Processus alveolaris	Зубной отросток
Processus palatinus	Небный отросток
Facies orbitalis	Глазничная поверхность
Sutura lacrimomaxillaris	Слезно-верхнечелюстной шов
Sutura ethmoideomaxillaris	Решетчато-верхнечелюстной шов
Sutura palatomaxillaris	Небно-верхнечелюстной шов
Margo infraorbitalis	Подглазничный край
Crista lacrimalis anterior	Передний слезный гребешок
Fissura orbitalis inferior	Нижняя глазничная щель
Sulcus infraorbitalis	Подглазничная борозда

Canalis infraorbitalis	Подглазничный канал
Foramina alveolaria anteriora	Передние луночковые отверстия
Facies infratemporalis	Подвисочная поверхность
Tuber maxillae	Бугор верхнечелюстной кости
Foramina alveolaria posteriora	Задние луночковые отверстия
Sulcus pterygopalatinus	Крыло-небная борозда
Crista zygomaticoalveolaris	Луночко-воскуловой гребешок
Facies anterior	Передняя поверхность
Foramen infraorbitale	Подглазничное отверстие
Fossa canina	Клыковая яма
Juga alveolaria	Луночковое возвышение
Incisura nasalis	Носовая вырезка
Semispina nasalis anterior	Передняя носовая полуость
Spina nasalis anterior	Передняя носовая ость
Facies nasalis	Носовая поверхность
Hiatus maxillaris	Отверстие верхнечелюстной кости
Canalis pterygopalatinus	Крыло-небный канал
Sulcus lacrimalis	Слезная борозда
Canalis nasolacrimalis	Носослезный канал
Crista conchalis	Раковинный гребень
Crista lacrimalis anterior	Передний слезный гребень
Crista ethmoidalis	Решетчатый гребень
Sutura frontomaxillaris	Лобно-верхнечелюстной шов
Sutura zygomaticomaxillaris	Скуловерхнечелюстной шов
Sutura palatina mediana	Срединный небный шов
Crista nasalis	Носовой гребень
Sutura palatina transversa	Поперечный небный шов
Sulci palatini	Небные борозды
Spinae palatinae	Небные ости
Canalis incisivus	Резцовый канал
Foramen incisivum	Резцовое отверстие
Sulcus incisivus	Резцовая борозда
Arcus alveolaris	Луночковая дуга
Alveoli dentales	Зубные ячейки
Septa interalveolaria	Луночковые перегородки
Septa interradicularia	Межкорневые перегородки
Juga alveolaria	Ячеечные возвышения
Os incisivum	Резцовая кость
Sutura intermaxillaris	Межверхнечелюстной шов
Os palatinum	Небная кость
Lamina horizontalis	Горизонтальная пластинка
Lamina perpendicularis	Перпендикулярная пластинка
Sutura palatine mediana	Срединный небный шов
Sutura palatina transversa	Поперечный небный шов
Spina nasalis	Носовая ость
Crista nasalis	Носовой гребень
Processus pyramidalis	Пирамидальный отросток
Fossa pterygoidea	Крыловидная яма
Foramina palatine minora	Малые небные отверстия
Foramen palatinum majus	Большое небное отверстие
Sulcus palatinus major	Большая небная борозда
Canalis palatinus major	Большой небный канал
Foramen palatinum majus	Большое небное отверстие
Crista conchalis	Раковинный гребень
Crista ethmoidalis	Решетчатый гребень
Processus orbitalis	Глазничный отросток
Processus sphenoidalis	Клиновидный отросток
Incisura sphenopalatina	Основно-небная вырезка
Foramen sphenopalatinum	Основно-небное отверстие
Concha nasalis inferior	Нижняя носовая раковина
Processus maxillaris	Челюстной отросток
Processus lacrimalis	Слезный отросток
Processus ethmoidalis	Решетчатый отросток
Meatus nasi inferior	Нижние носовой ход

Os nasale	Носовая кость
Sulcus ethmoidalis	Решетчатая борозда
Sutura internasalis	Межносовой шов
Vomer	Сошник
Alae vomeris	Крылья сошника
Choanae	Хоаны
Os zygomaticum	Скуловая кость
Facies lateralis	Латеральная поверхность
Facies orbitalis	Глазничная поверхность
Margo infraorbitalis	Подглазничный край
Facies temporalis	Височная поверхность
Processus frontalis	Лобный отросток
Sutura zygomaticofrontalis	Скулолобный шов
Sutura sphenozygomatica	Основно-скуловой шов
Sutura zygomaticomaxillaris	Скуловерхнечелюстной шов
Foramen zygomaticoorbitale	Скулоглазничное отверстие
Foramen zygomaticofaciale	Скулолицевое отверстие
Foramen zygomaticotemporale	Скуловисочное отверстие
Processus temporalis	Височный отросток
Arcus zygomaticus	Скуловая дуга
Mandibula	Нижняя челюсть
Corpus	Тело
Basis mandibulae	Основание нижней челюсти
Pars alveolaris	Луночная часть
Protuberantia mentalis	Подбородочное возвышение
Tuberculum mentale	Подбородочный бугорок
Foramen mentale	Подбородочное отверстие
Linea obliqua	Косая линия
Arcus alveolaris	Луночная дуга
Alveoli dentales	Зубные ячейки
Septa interalveolaria	Междулуночковые перегородки
Septa interradicularia	Межкорневые перегородки
Juga alveolaria	Луночковые возвышения
Spina mentalis	Подбородочная ость
Fossa digastrica	Двубрюшная яма
Linea mylohyoidea	Челюстно-подъязычная линия
Fovea sublingualis	Подъязычная ямка
Fovea submandibularis	Подчелюстная ямка
Sulcus mylohyoideus	Челюстно-подъязычная борозда
Ramus mandibulae	Ветвь нижней челюсти
Angulus mandibulae	Угол нижней челюсти
Tuberositas masseterica	Бугристость жевательной мышцы
Tuberositas pterygoidea	Бугристость крыловидной мышцы
Crista buccinatoria	Гребень щечной мышцы
Fossa retromolaris	Ямка позади большого коренного зуба
Foramen mandibulae	Отверстие нижней челюсти
Lingula mandibulae	Язычок нижней челюсти
Canalis mandibulae	Нижнечелюстной канал
Foramen mentale	Подбородочное отверстие
Incisura mandibulae	Вырезка нижней челюсти
Processus coronoideus	Венечный отросток
Processus condylaris	Суставной отросток
Caput mandibulae	Головка нижней челюсти
Collum mandibulae	Шейка нижней челюсти
Fovea pterygoidea	Крыловидная ямка
Os hyoideum	Подъязычная кость
Corpus	Тело
Cornua majora	Большие рога
Cornua minora	Малые рога

Х. Препараты и учебные пособия: череп, горизонтальный распил черепа. Отдельные кости: клиновидная, затылочная, лобная и теменная, решетчатая. Отдельные кости лицевого черепа. Отдельные препараты височной и решетчатой костей, распилы височных костей (вертикальный через наружный слуховой проход и параллельно оси пирамиды). Таблицы с изображением черепа. Учебник анатомии. Атлас анатомии человека. Тесты.

Методические рекомендации к внеаудиторной самостоятельной работе по теме:
Скелет головы. Кости мозгового черепа: теменная, затылочная, лобная, клиновидная, решетчатая кости. Возрастные особенности. Рентген-анатомия.

ОБЩАЯ АНАТОМИЯ ЧЕРЕПА. ЛОБНАЯ, ЗАТЫЛОЧНАЯ И ТЕМЕННАЯ КОСТИ.

I. Вопросы для проверки исходного уровня:

1. Скелет головы - череп, его отделы; парные и непарные кости. Всего 23.
2. Лицевой череп, кости его образующие.
3. Мозговой череп, кости его образующие.
4. Кости крыши и основания черепа. Граница между ними.

II. Целевые задачи:

Студент должен знать:

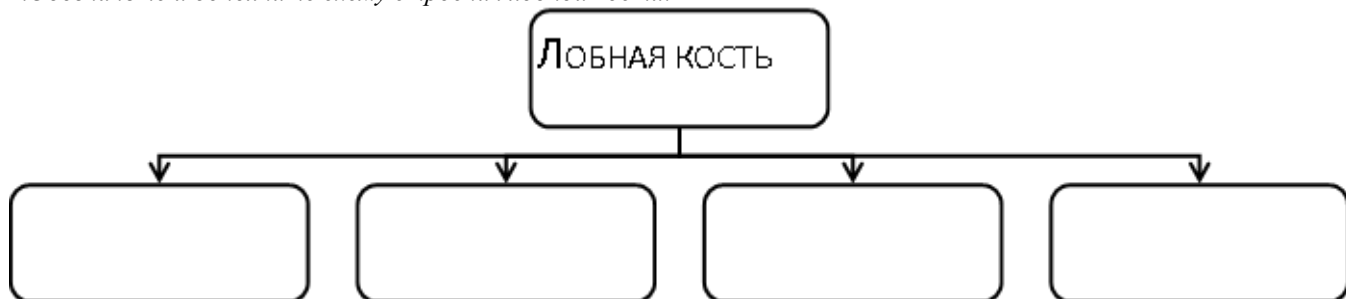1. Общее количество костей черепа. Парные и непарные кости.
2. Отделы и количества костей мозгового черепа. Кости крыши и основания. Особенности их развития, топографии и строения.
3. Топографию и строение лобной кости, ее поверхности и отделы.
4. Строение и топографию теменной кости. Отделы, поверхности (мозговая и наружная).
5. Топографию и строение затылочной кости. Ее составные части, поверхности, бугристости, шероховатые линии, гребни, бороздки, отверстия и каналы.
6. Функцию костей черепа.
7. В совершенстве знать латинскую терминологию по данной теме.

Студент должен уметь:

1. Показывать на препаратах мозговой и лицевой отделы черепа.
2. Показывать основание и крышу черепа, а также границу между ними и называть в латинской транскрипции.
3. Должен определять, называть и показывать на препарате лобную кость и ее составные отделы - чешую, глазничные и носовую части.
4. Называть и показывать на отдельных костях составные элементы и поверхности чешуи, глазничных и носовых частей лобных костей (лобные бугры, надбровные дуги, вдавление, ямку слезной железы, блоковую ямку, пальцевые вдавления, сагиттальный гребень и бороздку, височную линию, надглазничный край и отверстие).
5. Определять решетчатую вырезку и лобную пазуху.
6. Определять и показывать на препарате затылочную кость и ее составные отделы - чешую, базилярную и латеральную части.
7. Показывать и называть составные образования наружной и внутренней поверхности чешуи – выйные линии, наружное и внутренне затылочные возвышения и гребни, поперечную, сигмовидную и сагиттальную борозды чешуи.
8. Показывать и называть структуры латеральных частей затылочной кости – мышелки, канал подъязычного нерва, мышелковый канал, яремную вырезку и отросток.
9. Показывать и называть структурные элементы и поверхности базилярной части затылочной кости - глоточный бугорок, скат.
10. Называть и показывать большое отверстие затылочной кости и его границы.
11. Называть и показывать теменные кости, определять ее поверхности, углы и края. Показывать теменной бугор.
12. Называть структурные элементы костей в латинской транскрипции.

III. Задания для самостоятельной работы:

1. Обозначьте и дополните схему строения лобной кости.



Продолжите фразу:

2. К костям крыши черепа относятся _____

3. Назовите границы затылочного отверстия. _____

IV. Вопросы для самоконтроля:

4. Какие кости относятся к мозговому черепу?

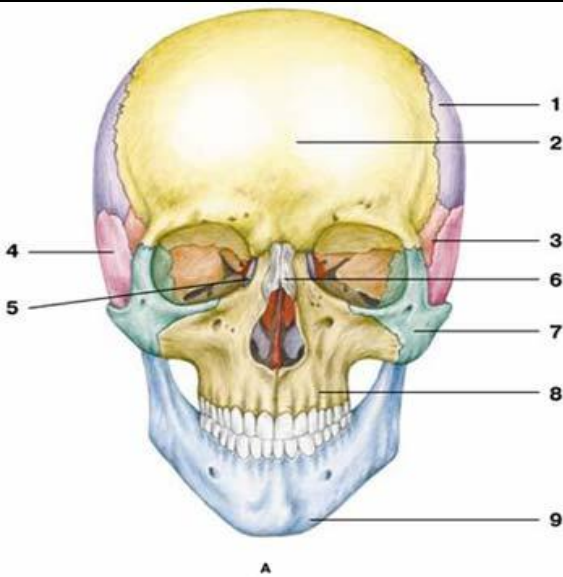
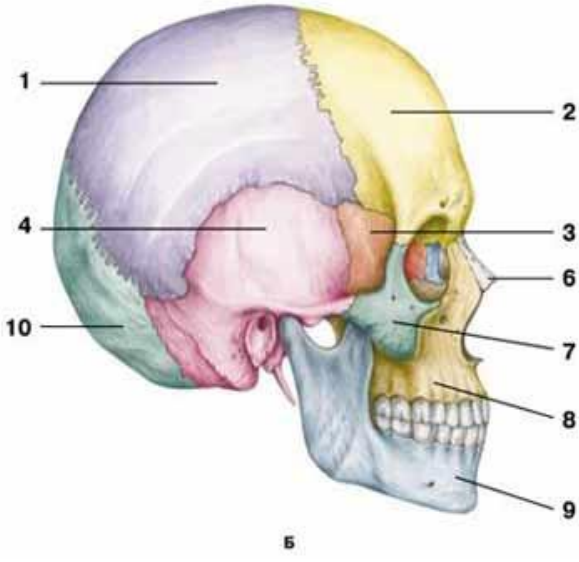
5. Сколько и какие углы и края выделяют в теменной кости?

6. Бугры, каких костей залегают в области крыши черепа?

7. Где залегают канал подъязычного нерва?

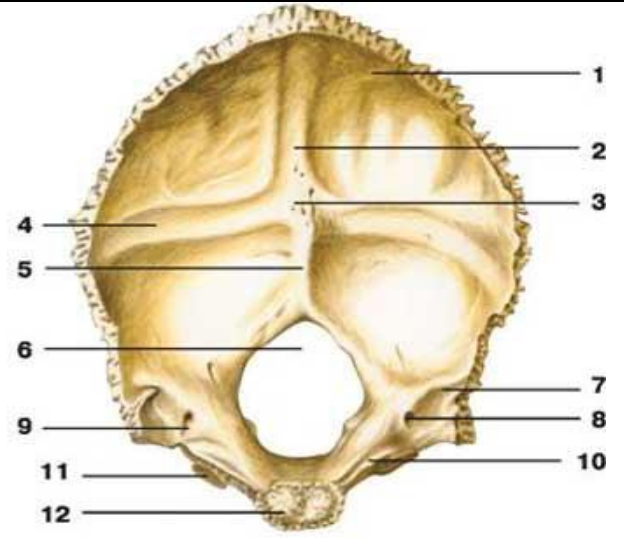
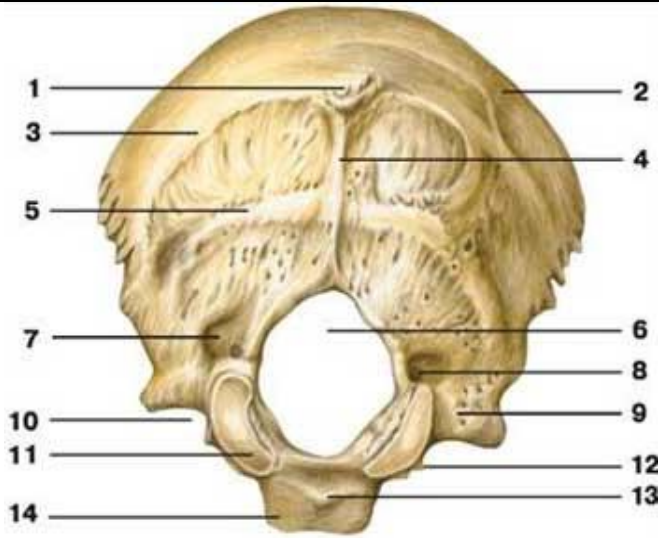
8. Какая из трех костей – лобная, затылочная, теменная – является воздухоносной, содержит пазуху?

V. Сделайте обозначения к рисункам:

№11		ОБЩАЯ АНАТОМИЯ ЧЕРЕПА	
 <p>Figure A: Frontal view of a human skull. Labels 1-9 point to various anatomical features: 1 (forehead), 2 (hairline), 3 (eye socket), 4 (ear), 5 (nasal bridge), 6 (bridge of nose), 7 (cheekbone), 8 (upper jaw), 9 (lower jaw).</p>		 <p>Figure B: Lateral view of a human skull. Labels 1-10 point to various anatomical features: 1 (top of head), 2 (side of head), 3 (eye socket), 4 (inner ear), 5 (ear canal), 6 (bridge of nose), 7 (cheekbone), 8 (upper jaw), 9 (lower jaw), 10 (occipital condyle).</p>	
1.		1.	
2.		2.	
3.		3.	
4.		4.	
5.		5.	
6.		6.	
7.		7.	
8.		8.	
9.		9.	
10.		10.	
11.			

№12

ЗАТЫЛОЧНАЯ КОСТЬ

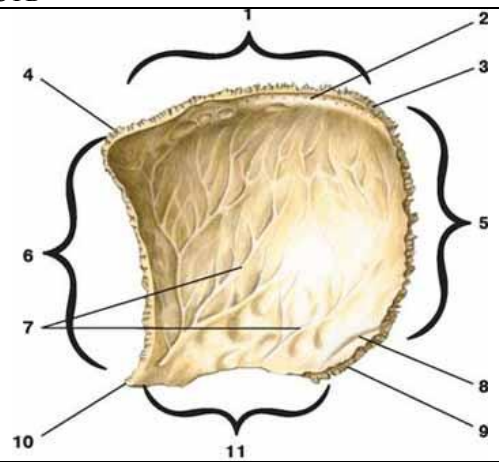
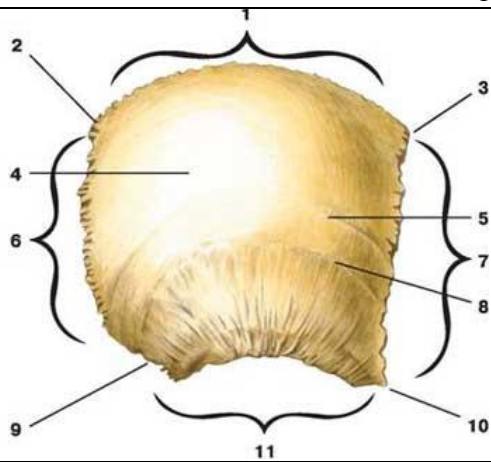


1.
2.
3.
4.
5.
6.
7.
8.
9.
10.
11.
12.
13.
14.

1.
2.
3.
4.
5.
6.
7.
8.
9.
10.
11.
12.

№13

ТЕМЕННАЯ КОСТЬ

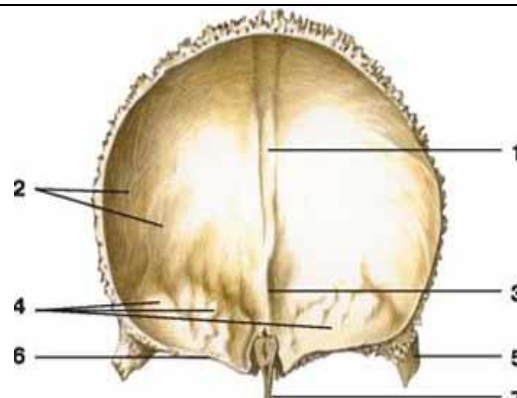
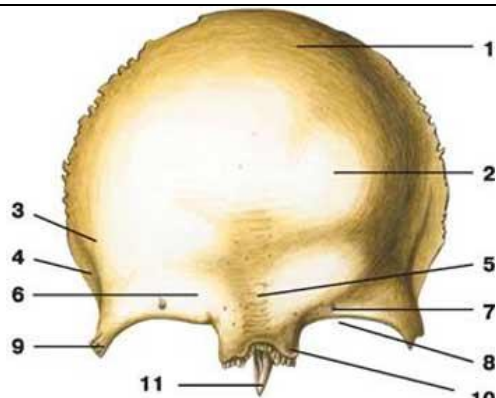


1.
2.
3.
4.
5.
6.
7.
8.
9.
10.
11.

1.
2.
3.
4.
5.
6.
7.
8.
9.
10.
11.

№14

ЛОБНАЯ КОСТЬ

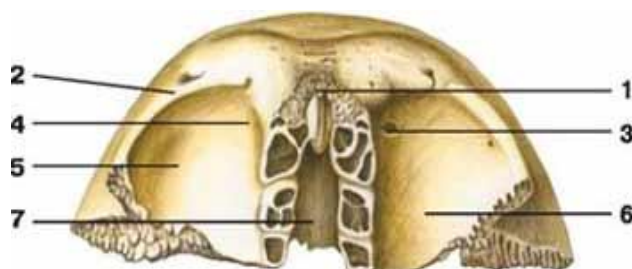


1.
2.
3.
4.
5.
6.
7.
8.
9.
10.
11.

1.
2.
3.
4.
5.
6.
7.

№15

ЛОБНАЯ КОСТЬ



1.
2.
3.
4.
5.
6.
7.
8.

Методические рекомендации к внеаудиторной самостоятельной работе по теме:
КЛИНОВИДНАЯ И РЕШЕТЧАТАЯ КОСТИ.

I. Вопросы для проверки исходного уровня:

1. Мозговой и лицевой череп.
2. Крыша и основание черепа.
3. Кости основания черепа.
4. Топография и ориентация клиновидной и решетчатой костей.
5. Особенности развития клиновидной и решетчатой костей (первичные и вторичные).

II. Целевые задачи:**Студент должен знать:**

1. Топографию, отделы и поверхности клиновидной кости.
2. Строение тела клиновидной кости:
 - а – на мозговой поверхности – турецкое седло, его спинка, гипофизарная ямка, борозда перекреста и сонной артерии, бугорок;
 - б - на нижней передней поверхности тела – клиновидный гребень и, расположенные по бокам, клиновидные раковины, апертюра, ведущая в пазуху, клиновидный киль.
3. Топографию поверхности и отверстия больших крыльев.
4. Топографию поверхности и отверстия малых крыльев.
5. Топографию, строения, отверстия и каналы крыловидного отростка.
6. Строение, топографию и отделы решетчатой кости:
 - а – продырявленная (решетчатая) пластинка;

б – перпендикулярная пластинка - участие в образовании перегородки носа, киль, петушиный гребень, слепое отверстие.
в – решетчатый лабиринт, его отделы и топография – носовые раковины, ячейки, решетчатая воронка, глазничная пластинка.

Студент должен уметь:

1. Назвать в латинской и русской транскрипции и показать клиновидную и решетчатую кости на целом черепе.
2. Назвать в латинской и русской транскрипции и показать структуры тела клиновидной кости: турецкое седло, спинку турецкого седла, борозду зрительного перекреста, зрительные каналы, сонные борозды, клиновидную пазуху.
3. Назвать в латинской и русской транскрипции и показать элементы строения больших и малых крыльев клиновидной кости (мозговая, глазничная, височная, верхнечелюстная поверхности больших крыльев, круглое, остистое, овальное отверстия, верхняя глазничная щель).
4. Назвать в латинской и русской транскрипции и показать части крыловидных отростков клиновидной кости (латеральная и медиальная пластинки, ямка, крючок крыловидного отростка, крыловидный канал).
5. Назвать в латинской и русской транскрипции и показать структуры решетчатой кости.

Задания для самостоятельной работы:

1. Составьте схему строения клиновидной кости:

Продолжите фразу:

2. Решетчатая воронка открывается между крючковидным отростком (_____) и решетчатым пузырьком (_____) и соединяет _____

3. Что такое "петушиный гребень" и слепое отверстие? Их топография. _____

4. Опишите поверхности больших крыльев клиновидной кости и назовите отверстия, залегающие на них.

IV. Вопросы для самоконтроля:

5. Между какими костями залегает тело клиновидной кости? Где располагается клиновидная апертура?

6. В образовании, каких полостей принимают участие большие крылья клиновидной кости.

7. Какие отделы клиновидной кости принимают участие в образовании крыши черепа.

8. Какие отделы решетчатой и клиновидной кости принимают участие в образовании черепа.

V. Сделайте обозначения к рисункам:

№11	КЛИНОВИДНАЯ КОСТЬ
	1
	2
	3
	4
	5
	6
	7
	8
	9
	10

№12	КЛИНОВИДНАЯ КОСТЬ
	I
	2
	3
	4
	5
	6
	7
	8
	9
	10
	11
	12
	13
	14

№13	РЕШЕТЧАТАЯ КОСТЬ	
		1
		2
		3
		4
		5
6		

Методические рекомендации к внеаудиторной самостоятельной работе по теме: Височная кость, ее каналы. Кости лицевого черепа: верхняя челюсть, небная кость, нижняя носовая раковина, носовая кость, сошник, скуловая кость, нижняя челюсть, подъязычная кость. Возрастные особенности. Рентген-анатомия.

ВИСОЧНАЯ КОСТЬ. КАНАЛЫ ВИСОЧНОЙ КОСТИ.

I. Вопросы для проверки исходного уровня:

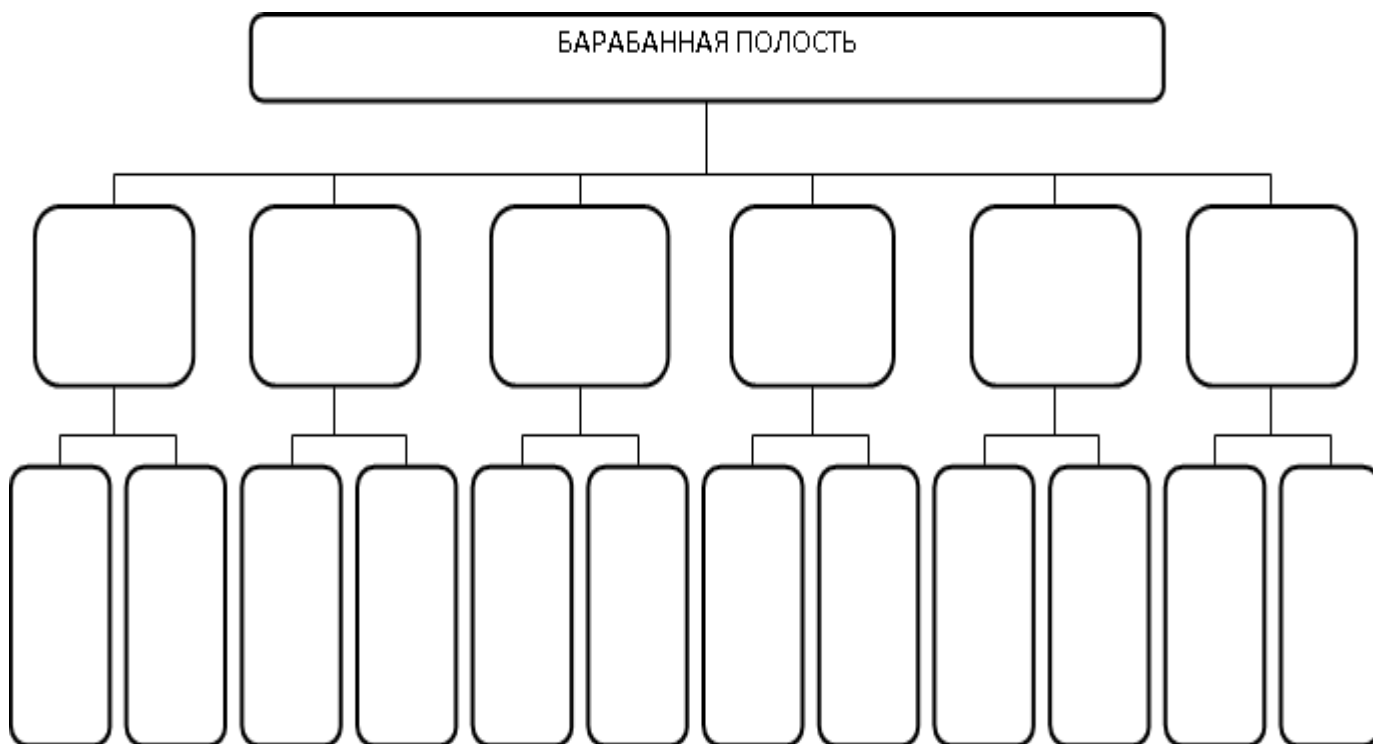
1. Кости крыши и основания черепа. Мозговой череп.
2. Топография височной кости на основании и крыше черепа.
3. Составные части височной кости и их отношение к отделам черепа.

II. Целевые задачи.

СТУДЕНТ ДОЛЖЕН ЗНАТЬ:
<ol style="list-style-type: none"> 1. Положение височных костей на черепа. 2. Строение составных отделов височной кости (наружная и мозговая) и их поверхности: <ol style="list-style-type: none"> а) строение каменистой части – пирамиды височной кости. б) строение сосцевидной части. в) строение чешуйчатой части. г) строение и сообщения барабанной части. д) стенки, содержимое и сообщения барабанной полости. 3. Каналы височной кости. Их ход и отверстия. 4. Возрастные и локальные особенности строения височной кости.
СТУДЕНТ ДОЛЖЕН УМЕТЬ:
<ol style="list-style-type: none"> 1. Показать части височной кости. Назвать их в латинской и русской транскрипции. 2. Показать элементы чешуйчатой части височной кости (пальцевые вдавления на мозговой поверхности, скуловой отросток, нижнечелюстная ямка, суставной бугорок). Назвать их в латинской и русской транскрипции. 3. Показать элементы барабанной части височной кости. Назвать их в латинской и русской транскрипции. 4. Показать детали каменистой части височной кости (поверхности пирамиды височной кости, тройничное вдавление, борозды большого и малого каменистых нервов, щели каналов большого и малого каменистых нервов, дугообразное возвышение, внутреннее слуховое отверстие и внутренний слуховой проход, шиловидный отросток, шилососцевидное отверстие, яремная ямка, мышечно-трубный канал, сонный канал, сосцевидный отросток). Назвать их в латинской и русской транскрипции. 5. Объяснить функциональное значение стенок барабанной полости (перепончатая, лабиринтная, сосцевидная, сонная, покрышечная, яремная). Назвать их в латинской и русской транскрипции. 6. Объяснить ход лицевого канала. 7. Объяснить ход мышечно-трубного и сонного канала.

III. Задания для самостоятельной работы.

1. Заполните таблицу строения стенок и сообщений барабанной полости.



Продолжите фразу:

2. Височная кость принимает участие в образовании _____
3. Скуловой отросток направляется _____ и _____, соединяясь с _____ отростком и образует _____ дугу.

4. Перечислите каналы височной кости. Опишите ход канала лицевого нерва.

5. Составьте схему строения височной кости.

IV. Вопросы самоконтроля.

6. Где располагается внутренний слуховой проход?

7. В какой части височной кости находятся слуховые косточки?

8. Что такое «сосцевидная пещера»? Ее сообщения.

9. Какая часть височной кости принимает участие в образовании крыши черепа?

10. Где находится нижнечелюстная ямка?

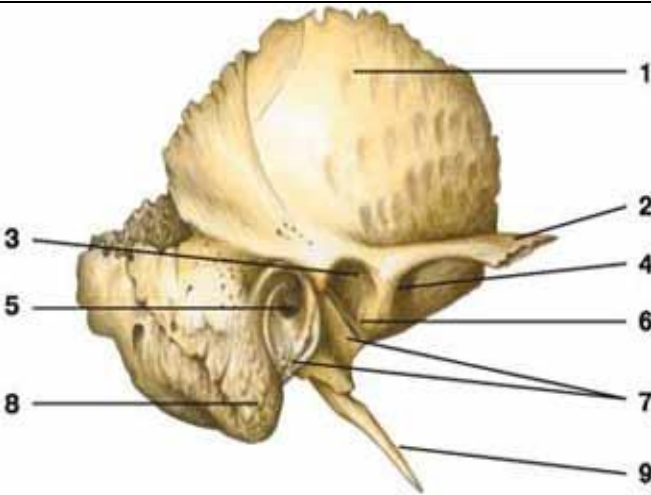
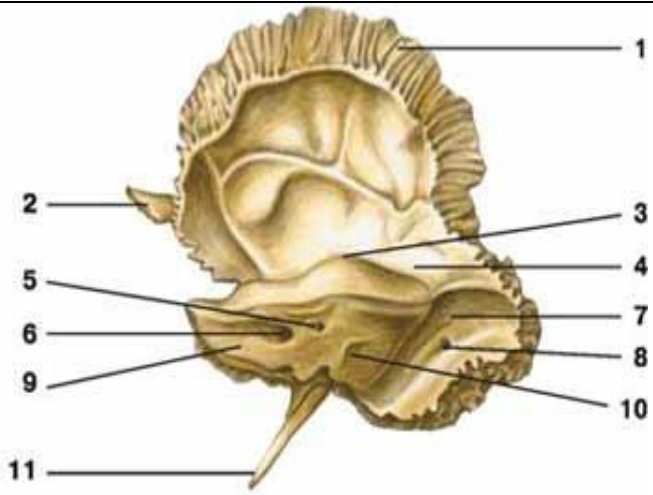
11. Чем отличается мозговая поверхность костей крыши черепа от наружной?

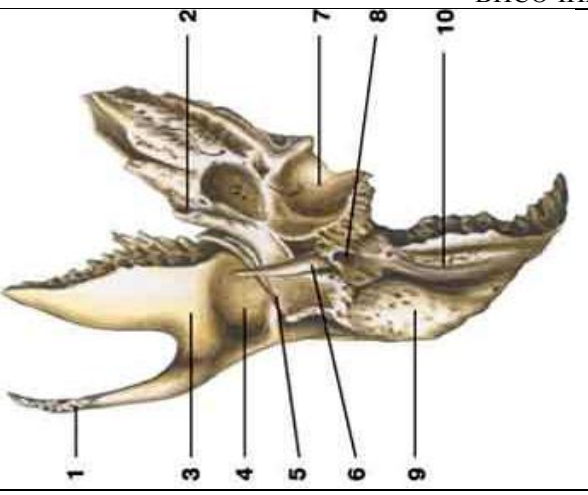
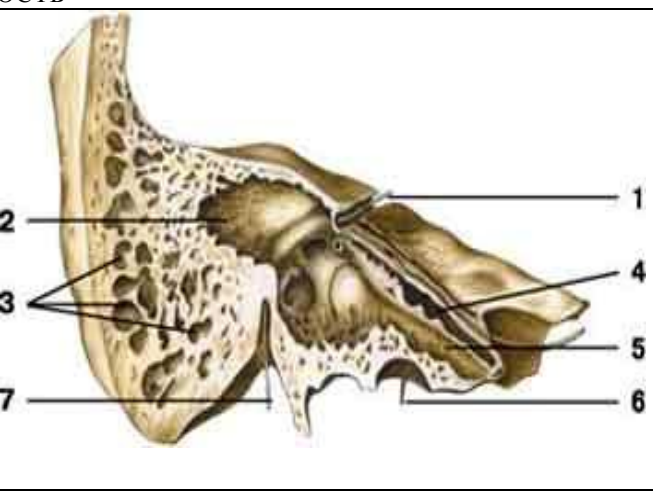
12. ЗАПОЛНИТЕ ТАБЛИЦУ:

Наименование кости	Основные составные части	Поверхности
Лобная кость, os frontale		
Затылочная кость, os occipitale		
Теменная кость, os parietale		

Решетчатая кость, os ethmoidale		
Клиновидная кость, os sphenoidale		
Височная кость, os temporale		

V. Сделайте обозначения на следующих рисунках.

№15	ВИСОЧНАЯ КОСТЬ	
		
1.	1.	
2.	2.	
3.	3.	
4.	4.	
5.	5.	
6.	6.	
7.	7.	
8.	8.	
9.	9.	
	10.	

№16	ВИСОЧНАЯ КОСТЬ	
		
1.	1.	
2.	2.	

3.	3.
4.	4.
5.	5.
6.	6.
7.	7.
8.	
9.	
10.	

Методические рекомендации к внеаудиторной самостоятельной работе по теме:
КОСТИ ЛИЦЕВОГО ЧЕРЕПА.
ВЕРХНЯЯ И НИЖНЯЯ ЧЕЛЮСТЬ. НЕБНАЯ, СЛЕЗНАЯ,
ПОДЪЯЗЫЧНАЯ КОСТИ. СОШНИК, НИЖНЯЯ НОСОВАЯ РАКОВИНА

I. Вопросы для проверки исходного уровня:

1. Общая характеристика и функциональные отличия лицевого черепа от мозгового.
2. Количественные соотношения костей лицевого и мозгового черепа ([15 = парные-6; непарные-3] и [8 = парные-2; непарные-4])
3. Парные и непарные кости лицевого черепа.
4. Особенности и топография подъязычной кости и нижней челюсти.

II. Целевые задачи:

СТУДЕНТ ДОЛЖЕН ЗНАТЬ:	
<ol style="list-style-type: none"> 1. Строение и отделы верхней челюсти – maxilla. <ol style="list-style-type: none"> а. Тело – поверхности и структурные образования, расположенные на них: <ul style="list-style-type: none"> • переднюю поверхность – носовая вырезка, клыковая ямка, подглазничный край и отверстие, передняя носовая ость. • глазничную поверхность – подглазничная борозда и одноименный канал, альвеолярные каналы к зубам верхней челюсти. • носовую поверхность – вход в носовую (гайморовую) пазуху, слезную борозду и раковинный гребень для прикрепления нижней носовой раковины. • подвисочную поверхность – бугор, альвеолярные отверстия и большая небная борозда. б. Отростки верхней челюсти: <ul style="list-style-type: none"> • лобный – решетчатый гребень, слезный край, борозда, гребень. • скуловой. • небный – резцовый канал. • альвеолярный – альвеолярная дуга и альвеолярные возвышения, зубные альвеолы и межальвеолярные перегородки. 2. Строение и отделы нижней челюсти – mandibula – тело и ветви. <ol style="list-style-type: none"> а. тело – основание, альвеолярные дуги, зубные альвеолы и межальвеолярные перегородки и выступы; подбородочный выступ, бугорок, отверстия, ость; челюстно-подъязычная линия; ямки – подъязычную, двубрюшную, ниже-челюстную. б. ветвь – венечный и мышечковый отростки, головка и шейка нижней челюсти, крыловидная ямка, вырезка, щечный гребень, язычок, канал нижней челюсти с отверстиями, угол нижней челюсти, жевательная и крыловидная бугристость. в. Mandibula – изолированная кость. 3. Строение и топографию небной кости – горизонтальную и перпендикулярную пластинку. <ol style="list-style-type: none"> а. горизонтальная пластинка - вместе с небным отростком верхней челюсти образует костное (твердое) небо. б. перпендикулярная пластинка – носовая и верхнечелюстная поверхности, большая небная борозда, раковинный гребень, решетчатый гребень; пирамидальный, глазничный и клиновидный отростки, клиновидно-небная вырезка. 4. Строение и топографию сошника, нижней носовой раковины, скуловой, носовой и слезной костей. 5. Строение и топографию подъязычной кости, ее отделы – тело, большие и малые рога. 	
СТУДЕНТ ДОЛЖЕН УМЕТЬ:	
<ol style="list-style-type: none"> 1. Показать детали строения тела верхней челюсти – поверхности тела (передняя, носовая, глазничная, подвисочная), подглазничный край, подглазничное отверстие, борозда, носовая вырезка, клыковая ямка, слезная борозда, слезная вырезка, выше-челюстная пазуха. Назвать в латинской и русской транскрипции. 2. Показать детали строения отростков верхней челюсти (лобного, альвеолярного, небного и скулового). Назвать в латинской и русской транскрипции. 3. Показать основные элементы строения нижней челюсти (ее тела и ветвей). Назвать в латинской и русской транскрипции. 4. Охарактеризовать возрастные особенности верхней и нижней челюсти. 5. Показать детали строения небной, носовой, слезной костей, нижней носовой раковины и сошника. Назвать в латинской и русской транскрипции. 	

6. Показать подъязычную кость, ее отделы в области шеи. Назвать в латинской и русской транскрипции.

III. Задания для самостоятельной работы.

1. Какие кости черепа относятся к воздухоносным?

- а. _____
- б. _____
- в. _____
- г. _____

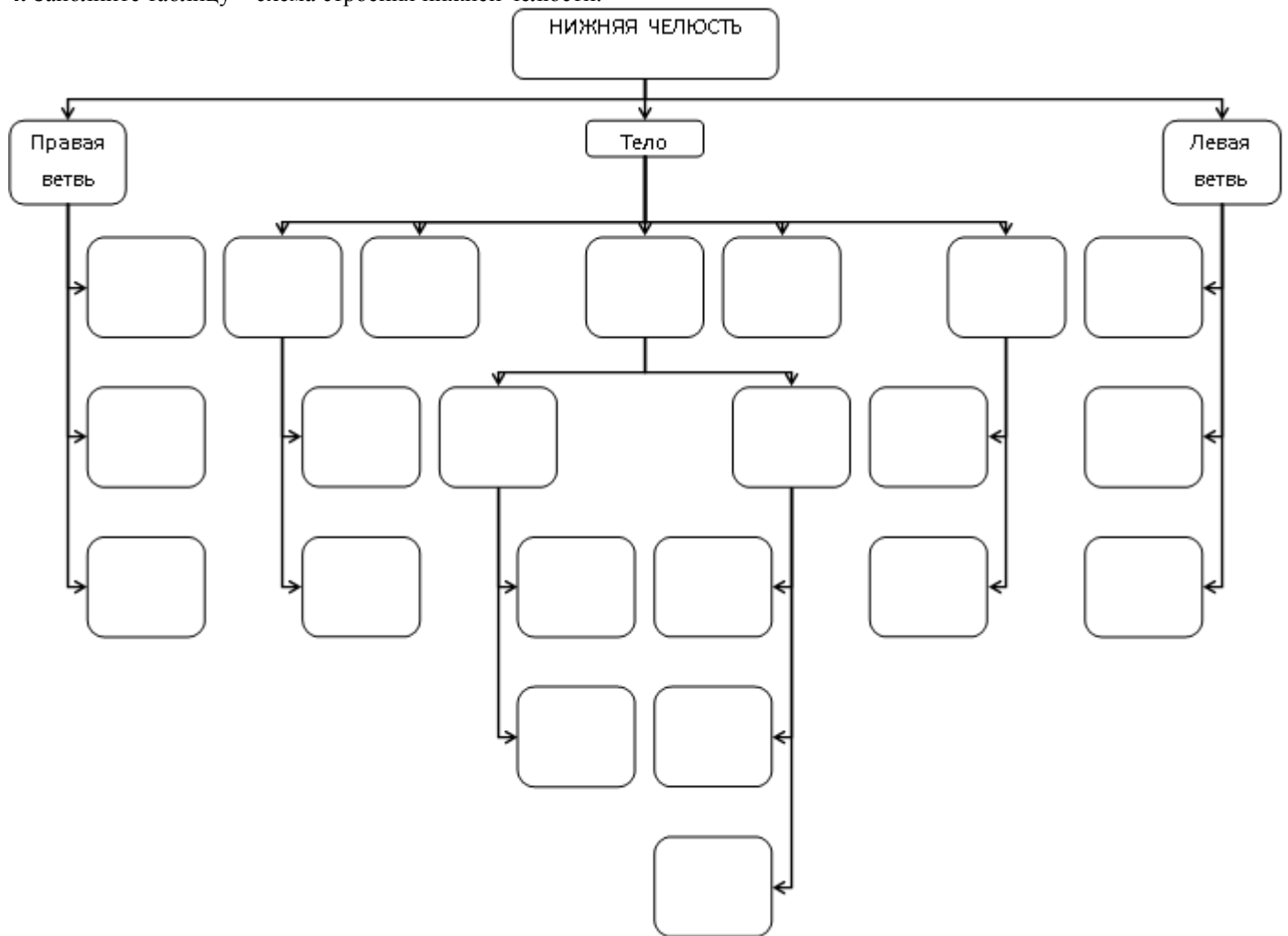
2. Какими костями образовано твердое небо?

- а. _____
- б. _____
- в. _____
- г. _____

3. Заполните таблицу формирования и сообщения придаточных пазух.

НАИМЕНОВАНИЕ ПАЗУХИ	ВРЕМЯ ФОРМИРОВАНИЯ	СООБЩЕНИЯ
Верхнечелюстная пазуха, <i>sinus maxillaries</i>		
Лобная пазуха, <i>sinus frontalis</i>		
Ячейки решетчатой кости, <i>cellulae ethmoidales</i> а) передние б) средние в) задние		
Клиновидная пазуха, <i>sinus sphenoidalis</i>		
Сосцевидные ячейки, <i>cellulae mastoideae</i>		

4. Заполните таблицу – схема строения нижней челюсти.



Продолжите фразу:

5. На передней поверхности верхней челюсти залегает _____, _____ на которой располагается _____ отверстие.

6. Скуловая кость представляет собой четырехугольную пластинку и имеет _____ поверхности и _____ отростка.

IV. Вопросы самоконтроля.

7. Назовите непарные кости лицевого черепа.

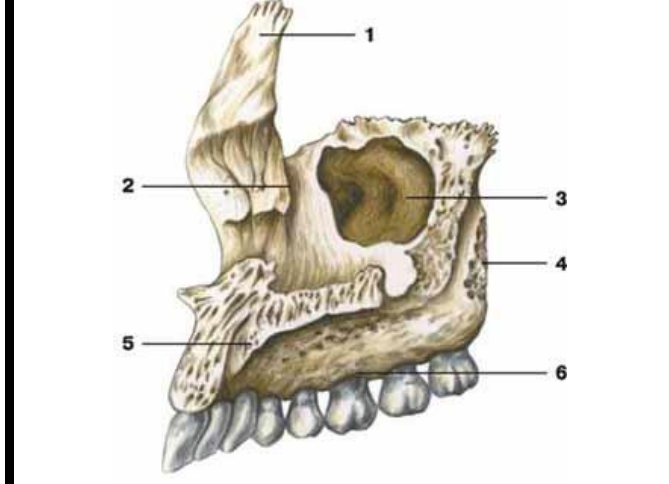
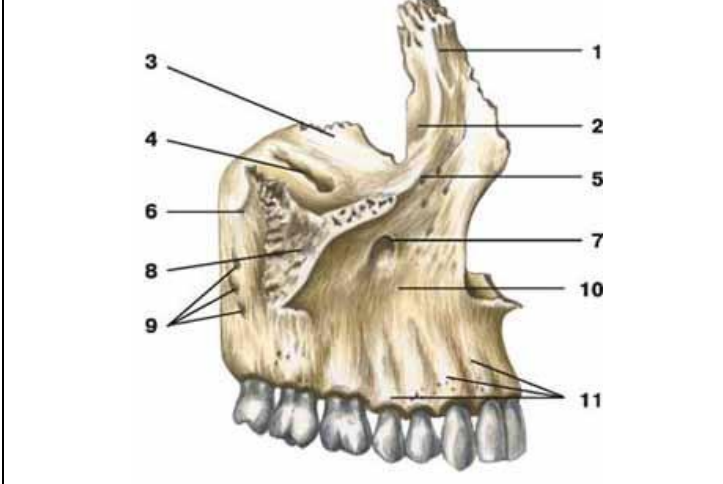
8. Какие отростки имеет нижняя челюсть?

9. Перечислите составные отделы подъязычной кости.

10. Укажите топографию и функциональное значение сошника, слезной и небной костей.

V. Сделайте обозначения на следующих рисунках.

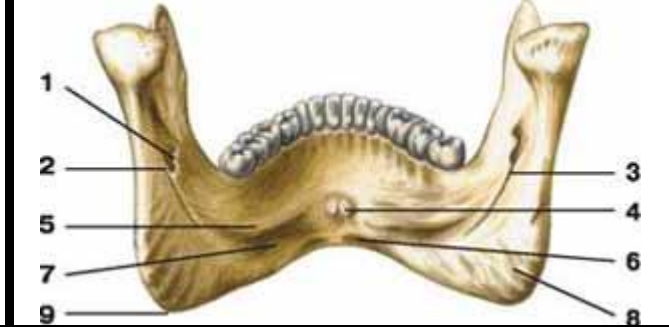
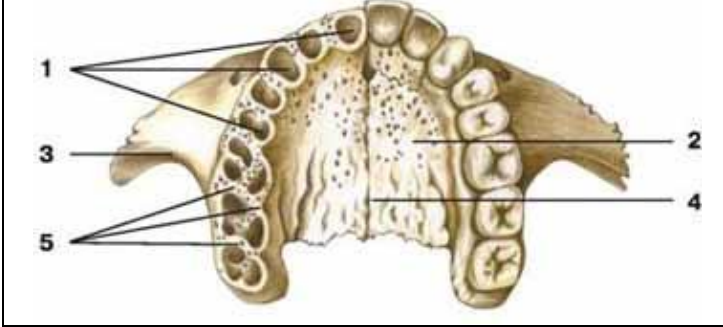
№13 ВЕРХНЯЯ ЧЕЛЮСТЬ



- 1.
- 2.
- 3.
- 4.
- 5.
- 6.
- 7.
- 8.
- 9.
- 10.
- 11.

- 1.
- 2.
- 3.
- 4.
- 5.
- 6.

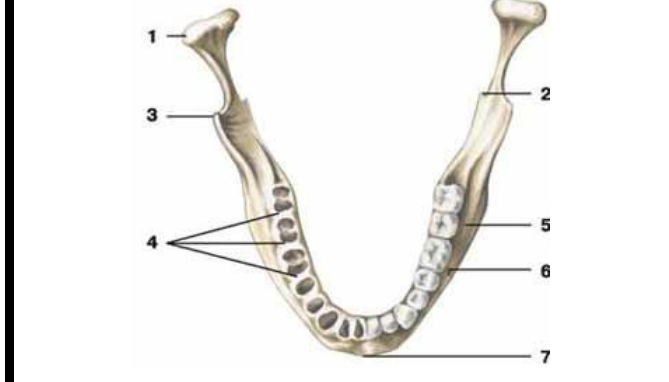
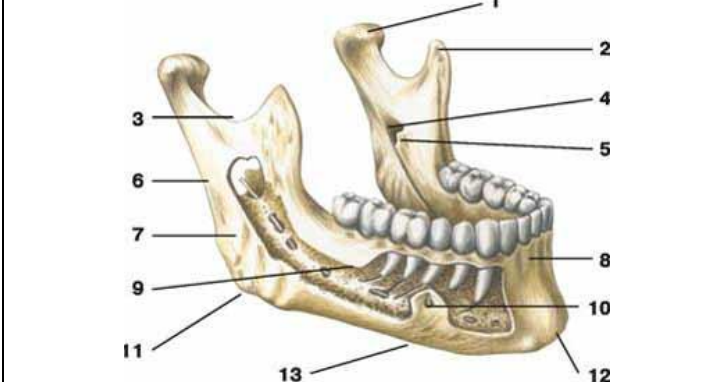
№14 ВЕРХНЯЯ ЧЕЛЮСТЬ НИЖНЯЯ ЧЕЛЮСТЬ



- 1.
- 2.
- 3.
- 4.
- 5.

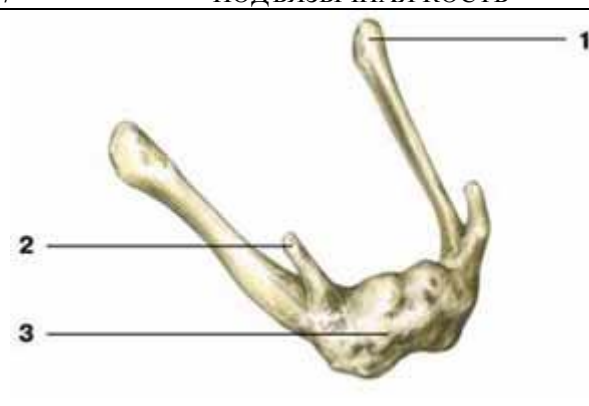
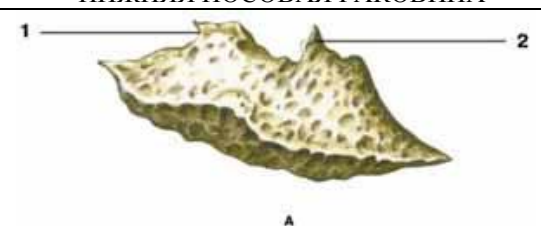
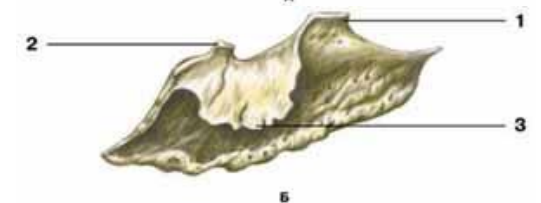
- 1.
- 2.
- 3.
- 4.
- 5.
- 6.
- 7.
- 8.
- 9.

№15 НИЖНЯЯ ЧЕЛЮСТЬ



1.	1.
2.	2.
3.	3.
4.	4.
5.	5.
6.	6.
7.	7.
8.	
9.	
10.	
11.	
12.	
13.	

№16		НЕБНАЯ КОСТЬ	
 <p style="text-align: center;">А</p>		 <p style="text-align: center;">Б</p>	
1.	1.		
2.	2.		
3.	3.		
4.	4.		
5.	5.		

№17		ПОДЪЯЗЫЧНАЯ КОСТЬ		НИЖНЯЯ НОСОВАЯ РАКОВИНА	
		 <p style="text-align: center;">А</p>		 <p style="text-align: center;">Б</p>	
1.	1.				
2.	2.				
3.	3.				

Методические рекомендации к практическому занятию по теме: Череп в целом. Соединения костей черепа.

Иметь четкое представление об анатомии и топографии костей черепа и черепа в целом. Понимать функции черепа, что имеет важное значение для распространения патологического процесса, а так же для трепанаций. Череп человека представляет собой сложную информационную систему, изучение которой позволяет решать многие проблемы эволюционной и этнической антропологии, а также морфологической изменчивости человеческого организма, что имеет большое значение не только для антропологов, но и для медиков.

I.Цели:

<u>Студент должен знать:</u>	<ol style="list-style-type: none"> 1. Особенности строения отдельных костей мозгового и лицевого черепа в связи с развитием и функциями. 2. Топография черепа: свод черепа, наружное и внутреннее основания черепа. 3. Передняя, средняя и задняя черепные ямки, глазница, полость носа; костная основа ротовой полости; височная, подвисочная и крыловидно-небная ямки. Их стенки, сообщения, значение. 4. Околоносовые пазухи, строение, топография, значение. 5. Строение височно-нижнечелюстного сустава.
<u>Студент должен уметь:</u>	<p>Называть и показывать на препаратах и наглядных пособиях следующие анатомические образования:</p> <ol style="list-style-type: none"> 1) границу между мозговым и лицевым черепом; 2) швы: венечный, сагитальный, ламбдовидный, чешуйчатый; 3) клиновидно-затылочный синхондроз; 4) глазницу; 5) нижняя глазничная щель; 6) верхняя глазничная щель; 7) зрительный канал; 8) переднее и заднее решетчатые отверстия; 9) носослезный канал; 10) височная и подвисочная ямки; 11) крыловидно-небная ямка; 12) клиновидно-небное отверстие; 13) круглое отверстие; 14) крыловидный канал; 15) большой небный канал; 16) наружное основание черепа; 17) костное небо; 18) хоаны; 19) костная перегородка носа; 20) яремное отверстие; 21) рваное отверстие; 22) мышечно-грубный канал; 23) наружное сонное отверстие; 24) шиловидно-сосцевидное отверстие 25) большое затылочное отверстие; 26) канал подъязычного нерва; 27) мышечковый канал или ямка; 28) внутренняя поверхность основания черепа; 29) передняя, средняя и задняя черепные ямки; 30) петушинный гребень; 31) продырявленная пластинка решетчатой кости; 32) внутреннее слуховое отверстие; 33) внутренний слуховой проход; 34) борозды верхнего сагитального, поперечного, затылочного, сигмовидного, верхнего и нижнего каменистых синусов; 35) полость носа; 36) верхний носовой ход; 37) средний носовой ход; 38) нижний носовой ход; 39) лобная, верхнечелюстная, клиновидная пазухи; 40) сосцевидный отросток; 41) роднички: передний, задний, клиновидный, сосцевидный.
<u>Студент должен владеть:</u>	<p>Медико-анатомическим понятийным аппаратом; Анатомическими знаниями для понимания патологии, диагностики и лечения Простейшими медицинскими инструментами – скальпелем и пинцетом.</p>

II. Необходимый уровень знаний:**А) из смежных дисциплин:**

Филогенез и онтогенез костной ткани.
 Филогенез костей черепа
 Онтогенез костей черепа
 Микроскопическое строение кости.

Б) из предшествующих тем:

Строение и развитие костной ткани
 Кость как орган.
 Классификация костей.
 Строение плоских костей.
 Классификация костей черепа.
 Кости лицевого и мозгового черепа.
 Строение и топографию костей мозгового черепа.
 Строение и топография костей лицевого черепа.

В) из текущего занятия:

Топография черепа: свод черепа,
 Наружное основание черепа.
 Внутреннее основание черепа
 Контрфорсы черепа, их топография, значение.
 Передняя, средняя и задняя черепные ямки, стенки, сообщения.
 Глазница, стенки, сообщения.
 Полость носа; стенки (скелет), сообщения.
 Ротовая полость, стенки (скелет), сообщения.
 Височная, подвисочная ямки, стенки, сообщения.
 Крыловидно-небная ямка, стенки, сообщения.
 Околоносовые пазухи, строение, топография, значение.
 Соединение костей черепа.
 Череп новорожденного.

III. Объект изучения: - Череп целый, сагиттальный, горизонтальный и фронтальный распилы. Наружное и внутреннее основания черепа. Контрфорсы черепа. Передняя, средняя и задняя черепные ямки. Глазница, полость носа, ротовая полость, височная, подвисочная ямки, крыловидно-небная ямка, околоносовые пазухи, соединение костей черепа.

IV. Информационная часть:

Череп имеет сложный рельеф и на внутренней, и наружной поверхностях, что связано с расположением в его костных вместилищах головного мозга, органов чувств, наличием многочисленных отверстий и каналов для прохождения сосудов и нервов.

Все кости черепа, кроме нижней челюсти и подъязычной кости, неподвижно и прочно соединены друг с другом посредством зубчатых, плоских, чешуйчатых швов в области свода черепа и лица, а также постоянных и временных хрящевых соединений (синхондрозов) в основании черепа.

МОЗГОВОЙ ОТДЕЛ ЧЕРЕПА

Верхнюю часть мозгового черепа в связи с его формой называют сводом, или крышей, черепа. Нижняя часть черепа служит основанием. Границей между сводом и основанием на наружной поверхности черепа является условная линия, которая проходит через наружный затылочный выступ, затем по верхней выйной линии до основания сосцевидного отростка, над наружным слуховым отверстием, по основанию скулового отростка височной кости и по подвисочному гребню большого крыла клиновидной кости. Эта линия поднимается кверху до скулового отростка лобной кости и по надглазничному краю достигает носолобного шва. Граница между сводом и основанием на внутренней поверхности черепа не определяется.

Свод (крыша) черепа образован чешуей лобной кости, теменными костями, чешуей затылочной и височных костей, латеральными отделами больших крыльев клиновидной кости. На наружной поверхности свода черепа по срединной линии расположен сагиттальный шов. Перпендикулярно к нему во фронтальной плоскости проходит венечный шов. Между теменными костями и затылочной чешуей находится ламбдовидный шов. На боковой поверхности свода черепа с каждой стороны между чешуей височной и теменной костей имеется чешуйчатый шов, а также зубчатые швы.

В передних отделах свода черепа имеется выпуклая часть — лоб. По бокам видны лобные бугры, над глазницами — надбровные дуги, а в середине — небольшая площадка — глабелла. На верхнебоковых сторонах свода черепа выступают теменные бугры. Ниже каждого бугра проходит дугообразная верхняя височная линия, ниже ее более четко выражена нижняя височная линия. На переднебоковой стороне черепа расположены две ямки — височная и подвисочная.

Височная ямка ограничена сверху нижней височной линией, внизу — подвисочным гребнем большого крыла клиновидной кости. С латеральной стороны височная ямка ограничена скуловой дугой, спереди — височной поверхностью скуловой кости. Подвисочный гребень отделяет височную ямку от подвисочной.

Подвисочная ямка - верхней стенкой подвисочной ямки является нижняя поверхность большого крыла клиновидной кости. Медиальная стенка образована латеральной пластинкой крыловидного отростка этой кости. Передняя стенка ограничена бугром верхней челюсти и отчасти скуловой костью. Латеральной и нижней стенок у подвисочной ямки нет. Спереди эта ямка сообщается с глазницей через нижнюю глазничную щель, медиально — посредством крыловидно-нижнечелюстной щели с крыловидно-небной ямкой. Вход в крыловидно-небную ямку находится в передневерхних отделах подвисочной ямки.

Крыловидно-небная ямка спереди ограничена бугром верхней челюсти, сзади — основанием крыловидного отростка клиновидной кости, медиально-перпендикулярной пластинкой небной кости. Латеральной стенки крыловидно-небная ямка не имеет, с этой стороны она сообщается с подвисочной ямкой. В крыловидно-небную ямку открывается 5 отверстий. Эта ямка сообщается медиально с носовой полостью через клиновидно-небное отверстие, со средней черепной ямкой сверху и сзади — посредством круглого отверстия. Сзади крыловидно-небная ямка имеет сообщение с областью рваного отверстия черепа при помощи крыловидного канала. С глазницей ямка сообщается через нижнюю глазничную щель, а с полостью рта — через большой небный канал. Через эти и другие отверстия проходят кровеносные сосуды, черепные нервы и их ветви.

ОСНОВАНИЕ ЧЕРЕПА:

Наружное основание черепа в переднем отделе закрыто лицевыми костями. Задний отдел основания черепа образован наружными поверхностями затылочной, височных и клиновидных костей. Почти в центре заднего отдела имеется большое (затылочное) отверстие, а по бокам его — затылочные мыщелки. Позади каждого мыщелка находится мыщелковая ямка с непостоянным отверстием — мыщелковым каналом. Через основание каждого мыщелка проходит подъязычный канал. С каждой стороны затылочной кости видна нижняя поверхность пирамиды височной кости, на которой расположены наружное отверстие сонного канала, мышечно-трубный канал, яремная ямка и яремная вырезка.

Пирамида височной кости отделена от затылочной кости каменисто-затылочной щелью, а от большого крыла клиновидной кости — клиновидно-каменистой щелью. На нижней поверхности наружного основания черепа видно отверстие с неровными краями — рваное отверстие, которое находится между верхушкой пирамиды, телом затылочной и большим крылом клиновидной костей.

Внутреннее основание черепа - три черепные ямки: переднюю, среднюю и заднюю. Переднюю черепную ямку от средней отделяют задний край малых крыльев и бугорок турецкого седла клиновидной кости. Границами между средней и задней ямками служат верхний край пирамид височных костей и спинка турецкого седла клиновидной кости. При осмотре внутреннего основания черепа видны многочисленные отверстия для прохождения артерий, вен, нервов.

Передняя черепная ямка образована глазничными частями лобных костей, а также решетчатой пластинкой решетчатой кости, через отверстия которой проходят волокна обонятельных нервов (I пара). Посередине решетчатой пластинки возвышается петушиний гребень, впереди которого находится слепое отверстие.

Средняя черепная ямка образована телом и большими крыльями клиновидной кости, передней поверхностью пирамид и чешуйчатыми частями височных костей. Центральную часть ямки занимает турецкое седло. В нем выделяют гипофизарную ямку, впереди от которой находится предперекрестная борозда, ведущая в правый и левый зрительные каналы, через которые проходят зрительные нервы (II пара). На боковой поверхности тела клиновидной кости видна сонная борозда, а вблизи верхушки пирамиды располагается неправильной формы рваное отверстие. Между малым крылом, большим крылом и телом клиновидной кости находится верхняя глазничная щель, через которую проходят в глазницу глазодвигательный (III пара), блоковый (IV пара), отводящий (VI пара) нервы и глазной нерв (первая ветвь V пары). Сзади от верхней глазничной щели находится круглое отверстие, служащее для прохождения верхнечелюстного нерва (вторая ветвь V пары), затем — овальное отверстие для нижнечелюстного нерва (третья ветвь V пары). У заднего края большого крыла расположено остистое отверстие для прохождения в череп средней менингеальной артерии. На передней поверхности пирамиды височной кости находятся тройничное вдавление, расщелина канала большого каменистого нерва, борозда большого каменистого нерва, расщелина канала малого каменистого нерва, крыша барабанной полости и дугообразное возвышение.

Задняя черепная ямка - ее образуют затылочная кость, задние поверхности пирамид и внутренняя поверхность сосцевидных отростков правой и левой височных костей. Дополняют ямку тело клиновидной кости (спереди) и задненижние углы теменных костей (с боков). В центре ямки имеется большое (затылочное) отверстие, спереди от него — скат, образованный сросшимися у взрослого человека телами клиновидной и затылочной костей, на котором лежат мост (мозга) и продолговатый мозг. Сзади от большого (затылочного) отверстия по срединной линии расположен внутренний затылочный гребень. В заднюю черепную ямку с каждой стороны открывается (правое и левое) внутреннее слуховое отверстие, ведущее во внутренний слуховой проход. В глубине этого отверстия берет начало лицевой канал для прохождения лицевого нерва (VII пара). Из внутреннего слухового отверстия выходит преддверно-улитковый нерв (VIII пара).

В глубине задней черепной ямки видны яремное отверстие (через него проходит языко-глоточный (IX пара), блуждающий (X) и добавочный (XI пара) нервы) и подъязычный канал (для одноименного нерва (XII пара)).

ЛИЦЕВОЙ ОТДЕЛ ЧЕРЕПА

Глазница является парной полостью, имеет форму четырехсторонней пирамиды. Основание пирамиды обращено вперед и образует вход в глазницу. Верхушка глазницы направлена назад и медиально. Здесь проходит зрительный канал. В полости глазницы расположены глазное яблоко, его мышцы, слезная железа и другие образования. Полость глазницы имеет четыре стенки: верхнюю, медиальную, нижнюю и латеральную.

Верхняя стенка образована глазничной частью лобной кости и лишь сзади дополняется малым крылом клиновидной кости. На границе верхней стенки с латеральной стенкой глазницы имеется неглубокая ямка слезной железы. У медиального края верхней стенки, вблизи лобной вырезки, находится малозаметное углубление — блоковая ямка, рядом с которой расположена блоковая ость.

Медиальная стенка образована лобным отростком верхней челюсти, слезной костью, глазничной пластинкой решетчатой кости, телом клиновидной кости (сзади) и медиальным участком глазничной части лобной кости (вверху). В переднем отделе медиальной стенки находится ямка слезного мешка. Книзу ямка переходит в носослезный канал, который открывается в нижний носовой ход полости носа. Кзади и кверху от ямки слезного мешка, в шве между лобной костью и глазничной пластинкой решетчатой кости, видны два отверстия: переднее и заднее решетчатые отверстия для одноименных нервов и сосудов.

Нижняя стенка глазницы образована глазничными поверхностями верхней челюсти и скуловой кости. Сзади стенку дополняет глазничный отросток небной кости. В нижней стенке глазницы расположена подглазничная борозда, которая впереди переходит в одноименный канал, открывающийся на передней поверхности тела верхней челюсти подглазничным отверстием.

Латеральная стенка образована глазничными поверхностями большого крыла клиновидной кости и лобного отростка скуловой кости, а также небольшим участком скулового отростка лобной кости. Между латеральной и верхней стенками в глубине глазницы находится верхняя глазничная щель, ведущая из глазницы в среднюю черепную ямку. Между латеральной и нижней стенками имеется обширная нижняя глазничная щель, она образована задним краем глазничной поверхности тела верхней челюсти, глазничным отростком небной кости внизу и нижним краем глазничной поверхности большого крыла клиновидной кости вверху. Эта щель сообщает глазницу с крыловидно-небной и подвисочной ямками.

Полость носа занимает центральное положение в лицевом черепе. Костная перегородка носа, состоящая из перпендикулярной пластинки решетчатой кости и сошника, соединенного внизу с носовым гребнем, делит костную полость носа на две половины. Спереди имеется грушевидная апертура, ограниченная носовыми вырезками (правой и левой) верхнечелюстных костей и нижними краями носовых костей. В нижней части грушевидной апертуры выступает вперед передняя носовая ость. Через задние отверстия полости носа, или хоаны, полость носа сообщается с полостью глотки. У полости носа выделяют три стенки: верхнюю, нижнюю и латеральную.

Верхняя стенка образована носовыми костями, носовой частью лобной кости, решетчатой пластинкой решетчатой кости и нижней поверхностью тела клиновидной кости.

Нижняя стенка состоит из небных отростков верхнечелюстных костей и горизонтальных пластинок небных костей. По срединной линии этой стенки указанные кости образуют носовой гребень, к которому присоединяется костная перегородка носа, являющаяся медиальной стенкой для правой и левой половин полости носа.

Латеральную стенку образуют носовая поверхность тела и лобный отросток верхней челюсти, носовая кость, слезная кость, решетчатый лабиринт решетчатой кости, перпендикулярная пластинка небной кости, медиальная пластинка крыловидного отростка клиновидной кости (в заднем отделе). На латеральной стенке полости носа видны три носовые раковины. Верхняя и средняя раковины являются частями решетчатого лабиринта, а нижняя носовая раковина представляет собой самостоятельную кость. Носовые раковины разделяют боковой отдел полости носа на три носовых хода: верхний, средний и нижний.

Верхний носовой ход ограничен сверху и медиально верхней носовой раковиной, а снизу — средней носовой раковиной. В него открываются задние ячейки решетчатой кости. Над задней частью верхней носовой раковины расположено клиновидно-решетчатое углубление, в которое открывается апертура клиновидной пазухи. Посредством этой апертуры пазуха сообщается с полостью носа.

Средний носовой ход располагается между средней и нижней носовыми раковинами. В него открываются передние и средние ячейки решетчатой кости, апертура лобной пазухи посредством решетчатой воронки и полулунная расщелина, ведущая в верхнечелюстную пазуху. Находящееся позади средней носовой раковины клиновидно-небное соединяет средний носовой ход с крыловидно-небной ямкой.

Нижний носовой ход сверху ограничен нижней носовой раковиной, а снизу — носовыми поверхностями небного отростка верхней челюсти и горизонтальной пластинки небной кости. В переднем отделе нижнего носового хода открывается носослезный канал, начинающийся в глазнице.

ПРИДАТОЧНЫЕ ПАЗУХИ НОСОВОЙ ПОЛОСТИ (ОКОЛОНОСОВЫЕ ПАЗУХИ)

Верхнечелюстная, или гайморова, пазуха является полостью верхней челюсти. Передняя стенка пазухи в центре тонкая, утолщается в периферических отделах. Эта стенка образована частью верхней челюсти между подглазничным краем и альвеолярным отростком. Заднелатеральная стенка соответствует бугру верхней челюсти. К переднему отделу медиальной стенки верхнечелюстной пазухи прилежит носослезный канал, к заднему отделу — решетчатые ячейки. Нижнюю стенку пазухи образует альвеолярный отросток верхней челюсти. Верхняя стенка пазухи одновременно является нижней стенкой глазницы. Верхнечелюстная пазуха открывается в средний носовой ход. Пазуха изменяется по форме и величине.

Лобная пазуха значительно различается по размерам. Перегородка, разделяющая лобную пазуху на правую и левую части, обычно асимметричная. Лобная пазуха сообщается со средним носовым ходом.

Клиновидная пазуха находится в теле клиновидной кости. Нижняя стенка пазухи участвует в образовании стенки полости носа. К верхней части латеральной стенки прилежит пещеристый синус. Клиновидная пазуха сагиттальной перегородкой обычно подразделяется на две асимметричные части. Иногда перегородка отсутствует. Клиновидная пазуха сообщается с верхним носовым ходом.

Воздухоносными полостями, сообщающимися с носовой полостью, являются передние, средние и задние ячейки решетчатой кости.

Костное небо образовано соединенными по срединной линии небными отростками правой и левой верхних челюстей, а также горизонтальными пластинками небных костей. Оно служит твердой (костной) основой верхней

стенки полости рта. Спереди и с боков костное небо ограничено альвеолярными отростками верхних челюстей, образующими верхнюю альвеолярную дугу. По срединной линии костного неба проходит срединный небный шов. У переднего конца неба находится резцовый канал для одноименного нерва. По линии соединения заднего края небных отростков верхних челюстей с горизонтальными пластинками небных костей имеется поперечный небный шов. В боковых отделах этого шва, в основании каждой горизонтальной пластинки, располагаются отверстие большого небного канала и 2—3 малых небных отверстия, через которые полость рта сообщается с крыловидно-небной ямкой. Верхняя и нижняя альвеолярные дуги вместе с зубами, а также тело и ветви нижней челюсти образуют скелет передней и боковых стенок полости рта.

Крыловидно-небная (крылонебная) ямка имеет 4 стенки: переднюю, верхнюю, заднюю и медиальную. Передней стенкой ямки является бугор верхней челюсти, верхней — нижнебоковая поверхность тела и основание большого крыла клиновидной кости, задней — основание крыловидного отростка клиновидной кости, медиальной — перпендикулярная пластинка небной кости. С латеральной стороны крыловидно-небная ямка сообщается с подвисочной ямкой. Книзу крыловидно-небная ямка постепенно суживается и переходит в большой небный канал (*canalis palatini major*), который внизу ограничивают верхняя челюсть (латерально) и небная кость (медиально). В крыловидно-небную ямку открывается 5 отверстий. Медиально эта ямка сообщается с полостью носа через клиновидно-небное отверстие, сверху и кзади — со средней черепной ямкой посредством круглого отверстия, кзади — с областью рваного отверстия при помощи крыловидного канала, книзу — с полостью рта через большой небный канал. С глазницей крыловидно-небная ямка сообщается посредством нижней глазничной щели.

Кости черепа, за исключением нижней челюсти, соединяются между собой непрерывными соединениями. Кости свода соединяются между собой посредством волокнистой соединительной ткани - синдесмозов, а кости основания черепа - посредством хрящевой ткани - синхондрозов. И те, и другие с возрастом замещаются костной тканью, образуя синостозы. Синдесмозы представлены в виде швов и родничков. Почти все кости черепа соединяются между собой с помощью зубчатого шва, чешуя височной кости соединяется с теменной костью чешуйчатым швом. Швы носят названия: между медиальными краями теменных костей - стреловидный шов, между лобной и теменными костями - венечный; между теменными и затылочной костью - ламбдовидный шов. Кости лицевого черепа соединяются между собой плоскими швами. На черепе новорожденного имеются роднички - участки соединительной ткани, представляющие остатки перепончатого черепа. Всего 6 родничков - 2 непарных и 2 - парные.

К непарным относятся передний и задний роднички, к парным - клиновидные и сосцевидные.

Передний родничок имеет форму ромба и располагается на границе лобной и теменных костей. Он зарастает к концу 1-го года жизни или в начале 2-го года. Задний родничок вы найдете на границе теменных и затылочных костей. Он зарастает в первые 2 месяца жизни. Клиновидные роднички находятся в передних отделах боковых поверхностей черепа, между лобной, теменной костями, большим крылом клиновидной и чешуей височной. Он зарастает в первые три месяца жизни, а иногда к концу внутриутробного периода. Сосцевидный родничок у места соединения затылочной чешуи и теменной кости и сосцевидного отростка височной. Он зарастает в те же сроки как и предыдущий.

Остатки перепончатого черепа в виде родничков допускают значительное смещение костей черепа во время родов, что облегчает продвижение головки плода через родовые пути.

Височно-нижнечелюстной сустав парный, образуется головкой нижней челюсти, нижнечелюстной ямкой и суставным бугорком чешуйчатой части височной кости. Суставные поверхности покрыты волокнистым хрящом, в полости сустава залегает суставной диск и делит полость сустава на два не сообщающихся между собой отдела: верхний и нижний. Оба сустава функционируют одновременно и относятся к комбинированным сочленениям. По форме сустав является мышечковым, но благодаря наличию внутрисуставного диска движения в суставе по 3 осям: опускание и поднятие челюсти, смещение вперед и назад, боковые движения.

Непосредственное отношение к суставу имеет одна связка латеральная, идущая от скулового отростка височной кости к шейке мышечкового отростка. Она тормозит движение суставной головки кзади.

V. Практическая работа:

Задание № 1. Возьмите целый череп и на нем проследите границу между сводом и основанием. Она проходит от наружного затылочного выступа по верхней выйной линии, основанию сосцевидного отростка, верхнему краю наружного слухового отверстия, скуловой дуге, надглазничному краю и переносице. Выше этой линии - свод, ниже - основание черепа.

Задание № 2. Рассмотрите основание черепа, его наружную и внутреннюю поверхности. Наружное основание черепа подразделите на 3 отдела: передний, средний и задний. В переднем отделе найдите твердое небо и альвеолярную дугу верхней челюсти. В задней части твердого неба вы увидите поперечный шов, место соединения небного отростка верхней челюсти и горизонтальной пластинки небной кости. По средней линии твердого неба найдите шов, соединяющий парные части твердого неба; на переднем конце этого шва вы увидите резцовое отверстие, а в задней части около альвеолярной дуги большое небное отверстие, представляющее собой выход одноименного канала, а более кзади - отверстия малых небных каналов. Средний отдел простирается от заднего края твердого неба до переднего края большого (затылочного) отверстия. У передней границы этого отдела найдите хоаны, открывающиеся в полость носа, у верхушки пирамиды височной кости - рваное отверстие. Задний отдел наружного основания черепа располагается от переднего края большого (затылочного) отверстия до наружного затылочного выступа. В этом отделе позади заднего края пирамиды найдите яремное отверстие, образованное яремной вырезкой затылочной кости и яремной ямкой височной кости. Здесь место выхода IX, X, XI пар черепных нервов и начало внутренней яремной вены. На наружном основании черепа найдите место выхода VII пары - шилососцевидное отверстие, XII пары - канал подъязычного нерва.

Задание № 3. Рассмотрите внутреннее основание черепа, которое подразделяется на три ямки: переднюю, среднюю и заднюю. Обратите внимание, что границей между передней и средней ямками служат задние края малых

крыльев клиновидной кости, между средней и задней - верхние края пирамид височных костей и спинка турецкого седла.

Задание № 4. Изучите переднюю черепную ямку: она образована глазничными частями лобной кости, пластинкой решетчатой, малыми крыльями клиновидной кости. Через отверстия решетчатой пластинки выходят нити обонятельного нерва (1 пара), и происходит сообщение передней, черепной ямки с полостью носа. Средняя черепная ямка лежит глубже. Средняя часть ее образована турецким седлом, а боковые части образованы большими крыльями клиновидной кости, чешуями височных костей и передними поверхностями пирамид. Найдите отверстия, сообщающие среднюю ямку с другими полостями: зрительный канал, верхнюю глазничную щель, круглое, овальное и остистое отверстия. Посредством зрительных каналов и верхнеглазничных щелей средняя черепная ямка сообщается с полостью глазниц. Обратите внимание на значение этих образований. В зрительном канале проходит II пара черепных нервов, через верхнюю глазничную щель проходят III, IV, VI и I ветвь V пары черепных нервов, в круглом отверстии проходит II ветвь V пары и через него идет сообщение средней черепной ямки с крылонебной ямкой, в овальном отверстии проходит III ветвь V пары черепных нервов. Задняя черепная ямка, образованная затылочной и височной костями, сообщается посредством большого (затылочного) отверстия - с позвоночным каналом. Во внутреннее слуховое отверстие проходят VII, VIII пары черепных нервов.

Задание № 5. Возьмите череп, сориентируйте его передней поверхностью к себе (лицевая норма) и изучите глазницу. Обратите внимание на то, что ее форма напоминает пирамиду. Основание пирамиды соответствует входу в глазницу, а верхушка направлена назад и медиально. Рассмотрите стенки глазницы: верхнюю, нижнюю, медиальную и латеральную. В состав медиальной стенки входит лобный отросток верхней челюсти, слезная кость, глазничная пластинка решетчатой кости, тело клиновидной кости. Латеральная стенка образована глазничной поверхностью скуловой кости и большим крылом клиновидной; в образовании верхней стенки глазницы принимают участие глазничная часть лобной кости и малое крыло клиновидной кости. Нижняя стенка формируется за счет скуловой кости, глазничной поверхности тела верхней челюсти, а в задней части - глазничного отростка небной кости.

Задание № 6. Изучите сообщения глазницы: с полостью черепа глазница сообщается через зрительный канал и верхнюю глазничную щель. Нижняя глазничная щель сообщает глазницу с подвисочной и крылонебной ямками. В передней части медиальной стенки глазницы найдите ямку слезного мешка, которая ведет в носослезный канал, открывающийся в нижний носовой ход. В шве между лобной и решетчатой костями вы увидите переднее и заднее решетчатые отверстия, которые сообщают полость глазницы с полостью черепа (переднее) и носовой полостью (заднее). При изучении полости носа возьмите целый череп и сагиттальный распил черепа и изучите вход, стенки полости носа, сообщения, образование носовых ходов. Спереди в полость носа ведет грушевидное отверстие, которое образовано носовыми костями и носовыми вырезками верхних челюстей, сзади найдите парные отверстия - хоаны, сообщающие полость носа с глоткой. Посредством перегородки полость носа делится на две половины. Каждая половина имеет 5 стенок. При изучении стенок обратите внимание, что наиболее сложно устроена латеральная стенка. В ее состав входят следующие кости: носовая, носовая поверхность тела и лобный отросток верхней челюсти, слезная кость, лабиринт решетчатой кости, нижняя носовая раковина, перпендикулярная пластинка небной кости, медиальная пластинка крыловидного отростка клиновидной кости. В формировании медиальной стенки (перегородки носа) принимает участие перпендикулярная пластинка решетчатой кости, сошник и гребни лобной, клиновидной костей, верхней челюсти и небных костей. В образовании верхней стенки участвуют носовая часть лобной кости и решетчатая пластинка и отчасти тело клиновидной кости.

Нижняя стенка образована небными отростками верхних челюстей и горизонтальными пластинками небных костей. Задняя стенка имеется лишь в верхнем отделе, она образована носовой поверхностью тела клиновидной кости с имеющимся на ней парными отверстиями клиновидной пазухи. Возьмите сагиттальный распил черепа. На латеральной стенке вы увидите три носовые раковины, которыми отделяются друг от друга три носовых хода: верхний, средний и нижний. Верхний носовой ход находится между верхней и средней носовыми раковинами, с ним сообщаются задние ячейки решетчатой кости и пазуха клиновидной кости.

Задание № 7. Найдите средний носовой ход, который располагается между средней и нижней носовыми раковинами. Он сообщается с верхней челюстной пазухой, лобной пазухой, передними и средними ячейками решетчатой кости. Нижний носовой ход находится между нижней носовой раковиной и дном носовой полости. Сюда открывается носослезный канал, сообщающий глазницу с полостью носа.

Задание № 8. Приступайте к изучению височной, подвисочной и крылонебной ямок. Посмотрите на череп сбоку (латеральная норма). Височная ямка находится с каждой стороны на наружной поверхности черепа. Сверху и сзади она ограничена верхней височной линией. Медиальная стенка височной ямки образована наружной поверхностью теменной кости, височной поверхностью чешуи височной кости и большого крыла клиновидной кости. Передняя стенка формируется височной поверхностью скуловой и лобной кости. Снаружи височную ямку замыкает скуловая дуга. Нижний край ямки ограничен подвисочным гребнем. Височная ямка выполнена височной мышцей, фасцией, жиром, сосудами и нервами. Подвисочная ямка представляет непосредственное продолжение височной ямки вниз, границей между ними является подвисочный гребень. Медиальной стенкой подвисочной ямки служит латеральная пластинка крыловидного отростка клиновидной кости, передней - подвисочная поверхность тела верхней челюсти и скуловая кость, верхней стенкой служит верхнечелюстная поверхность больших крыльев клиновидной кости и чешуя височной. Подвисочная ямка через нижнеглазничную щель сообщается с полостью глазницы, а через крыловерхнечелюстную щель с крылонебной ямкой. Подвисочная ямка содержит нижний отрезок височной мышцы, латеральную крыловидную мышцу, сосуды и нервы.

Задание № 9. Рассмотрим крылонебную ямку. Она имеет медиальную, переднюю и заднюю стенки. Медиальная стенка образована перпендикулярной пластинкой небной кости, передняя - бугром верхней челюсти, задняя стенка - крыловидным отростком. Изучите сообщения крылонебной ямки. С носовой полостью крылонебная ямка сообщается через крыловидно-небное отверстие, расположенное на медиальной стенке. Кпереди найдите сообщение ямки с глазницей через нижнюю глазничную щель, сзади - через круглое отверстие с полостью черепа, а

через крыловидный канал - с наружным основанием черепа. В нижнем отделе крылонебная ямка переходит в большой небный канал, который, открываясь на твердом небе большим и малым небными отверстиями, сообщает ямку с полостью рта.

Задание № 10. Приступайте к изучению соединений костей головы. Кости черепа, за исключением нижней челюсти, соединяются между собой непрерывными соединениями, Кости свода соединяются между собой посредством волокнистой соединительной ткани - синдесмозов, а кости основания черепа - посредством хрящевой ткани - синхондрозов. И те, и другие с возрастом замещаются костной тканью, образуя синостозы. Синдесмозы представлены в виде швов и родничков. Почти все кости черепа соединяются между собой с помощью зубчатого шва, чешуя височной кости соединяется с теменной костью чешуйчатым швом. Швы носят названия: между медиальными краями теменных костей - стреловидный шов, между лобной и теменными костями - венечный; между теменными и затылочной костью - ламбовидный шов. Кости лицевого черепа соединяются между собой плоскими швами. На черепе новорожденного найдите роднички - участки соединительной ткани, представляющие остатки перепончатого черепа. Всего 6 родничков - 2 непарных и 2 - парные. К непарным относятся передний и задний роднички, к парным - клиновидные и сосцевидные.

Передний родничок имеет форму ромба и располагается на границе лобной и теменных костей. Он зарастает к концу 1-го года жизни или в начале 2-го года. Задний родничок вы найдете на границе теменных и затылочных костей. Он зарастает в первые 2 месяца жизни. Клиновидные роднички находятся в передних отделах боковых поверхностей черепа, между лобной, теменной костями, большим крылом клиновидной и чешуей височной. Он зарастает в первые три месяца жизни, а иногда к концу внутриутробного периода. Сосцевидный родничок вы увидите у места соединения затылочной чешуи и теменной кости и сосцевидного отростка височной. Он зарастает в те же сроки как и предыдущий. Остатки перепончатого черепа в виде родничков допускают значительное смещение костей черепа во время родов, что облегчает продвижение головки плода через родовые пути.

Задание № 11. Рассмотрите подвижное соединение нижней челюсти с черепом - височно-нижнечелюстной сустав. Разберите суставные поверхности, особенности его строения. Сустав парный, образуется головкой нижней челюсти, нижнечелюстной ямкой и суставным бугорком чешуйчатой части височной кости. Суставные поверхности покрыты волокнистым хрящом, в полости сустава залегает суставной диск и делит полость сустава на два не сообщающихся между собой отдела: верхний и нижний. Оба сустава функционируют одновременно и относятся к комбинированным сочленениям. По форме сустав является мышечковым, но благодаря наличию внутрисуставного диска движения в суставе по 3 осям: опускание и поднятие челюсти, смещение вперед и назад, боковые движения. Непосредственное отношение к суставу имеет одна связка латеральная, идущая от скулового отростка височной кости к шейке мышечкового отростка. Она тормозит движение суставной головки кзади.

Задание № 12. Познакомьтесь с возрастными особенностями черепа. Обратите особое внимание на череп новорожденного. При рассмотрении черепа новорожденного обратите внимание на его форму - долихоцефалическую, на преобладание мозгового черепа над лицевым в связи с недоразвитием верхней и нижней челюстей, наличие родничков. Обратите внимание также на то, что костей в черепе новорожденного больше, чем у взрослого, т.к. некоторые кости состоят из отдельных частей, соединенных хрящевыми прослойками. Воздухоносные полости в костях новорожденного еще не развились, едва намечена только верхнечелюстная пазуха. Бугры, гребни, линии выражены слабо.

VI. Контрольные вопросы:

1. Перечислите функции черепа.
2. Чем отличается строение костей свода черепа и его основания?
3. Какое значение имеет диплоэ?
4. Перечислите образования, расположенные на черепе спереди (лицевая норма).
5. Назовите стенки глазницы и анатомические структуры, их образующие.
6. Перечислите каналы, щели, отверстия глазницы.
7. Какие отверстия (щели) соединяют глазницу со средней черепной ямкой, полостью носа, подвисочной, крыловидно-небной ямками?
8. Назовите стенки полости носа и анатомические структуры, их формирующие.
9. Перечислите носовые ходы, расположенные в полости носа. Укажите анатомические структуры, ограничивающие каждый из них.
10. Назовите околоносовые пазухи. Где они располагаются и в какие носовые ходы открываются?
11. Что открывается в нижний носовой ход?
12. Чем ограничена височная ямка?
13. Какие анатомические образования являются стенками подвисочной ямки?
14. Назовите отверстия и щели подвисочной ямки.
15. Назовите кости, образующие стенки крыловидно-небной ямки. С какими полостями черепа и через какие отверстия (каналы) эта ямка сообщается с полостями черепа?
16. Назовите отверстия, каналы, борозды и отростки, находящиеся на наружной поверхности основания черепа.
17. Какими анатомическими структурами образовано костное небо?
18. Чем ограничены хоаны? Какие полости сообщаются посредством хоан?
19. Чем объяснить значительную выраженность гребней, ямок, отростков на наружном основании черепа?
20. Перечислите борозды, отверстия и каналы, находящиеся на внутренней поверхности основания черепа.
21. Чем обусловлена сложность рельефа внутреннего основания черепа?
22. Назовите возрастные особенности черепа.
23. Какие стадии проходят в своем развитии кости свода и основания черепа?
24. Перечислите роднички черепа новорожденного. Какое значение они имеют?

25. Перечислите половые особенности черепа.
26. Назовите аномалии и пороки развития черепа.

VII. Учебные задачи:

Задача № 1.

В клинику поступил больной с острым воспалением верхнечелюстной пазухи-гайморитом. Обстоятельства требуют ее пункции. Следуя общему правилу, врач направил больного на рентгенологическое исследование, отложив вмешательство. Какие, с анатомической точки зрения, существуют основания для такого порядка действий?

Ответ:

Врач должен учесть варианты расположения сосудов, нервов и корней зубов верхней челюсти по отношению к стенкам пазухи. В некоторых участках стенки пазухи могут быть истончены или вовсе отсутствовать.

Задача № 2

Известно, что при сильном плаче (слезоотделении), вследствие наличия анатомического сообщения между глазницей и носовой полостью, появляются прозрачные выделения из носа.

1. Какое анатомическое образование соединяет глазницу и полость носа?
2. Как называется ямка в глазнице, которая книзу переходит в вышеупомянутое анатомическое сообщение?

Ответ:

1. Носослезный канал.
2. Ямка слезного мешка.

VIII. Контрольные тесты:

1) Через подглазничный канал глазница сообщается с:

- А) подвисочной поверхностью верхней челюсти
- Б) передней поверхностью верхней челюсти
- В) носовой поверхностью верхней челюсти
- Г) крылонебной ямкой

Ответ: б

2) Передняя черепная ямка образована:

- А) глазничными частями лобной кости
- Б) малыми крыльями клиновидной кости
- В) турецким седлом
- Г) глазничными частями лобной кости

Ответ: а, б, г

3) Каждая хоана ограничена:

- А) медиальной пластинкой крыловидного отростка клиновидной кости
- Б) сошником и телом клиновидной кости
- В) горизонтальной пластинкой небной кости
- Г) вертикальной пластинкой небной кости

Ответ: а, б, в

4) Медиальная стенка крыловидно-небной ямки образована:

- А) латеральной пластинкой крыловидного отростка
- Б) перпендикулярной пластинкой небной кости
- В) горизонтальной пластинкой небной кости
- Г) клиновидным отростком

Ответ: б

5) Передняя стенка подвисочной ямки образована:

- А) скуловой кость.
- Б) подвисочной поверхностью тела верхней челюсти
- В) малыми крыльями клиновидной кости
- Г) бугром верхней челюсти

Ответ: а, б

6) Глазница имеет следующие стенки:

- А) верхнюю
- Б) нижнюю
- В) переднюю
- Г) медиальную
- Д) латеральную

Ответ: а, б, в, д

7) С полостью носа глазница сообщается через:

- А) передние решетчатые отверстия
- Б) хоаны
- В) верхнюю глазничную щель
- Г) носослезный канал

Ответ: г

8) Полость носа сообщается с глоткой через:

- А) клиновидно-небное отверстие

- Б) задние ячейки решетчатой кости
- В) хоаны
- Г) нижний носовой ход

Ответ: в

9) Верхняя стенка полости носа состоит:

- А) носовой кости
- Б) носовой части лобной кости
- В) решетчатой пластинкой решетчатой кости
- Г) решетчатого лабиринта

Ответ: а, б, в

10) Медиальная стенка подвисочной ямки образована:

- А) бугром верхней челюсти
- Б) латеральной пластинкой крыловидного отростка клиновидной кости
- В) скуловой дугой
- Г) большими крыльями клиновидной кости

Ответ: б

IX. Анатомическая терминология:

Русское название	Латинское название
полость носа	cavitas nasalis
ноздри	nares
хоаны	choanae
верхняя носовая раковина	concha nasalis superior
средняя носовая раковина	concha nasalis media
нижняя носовая раковина	concha nasalis inferior
слизистая оболочка носа	tunica mucosa
дыхательная область	regio respiratoria
обонятельная область	regio olfactoria
носовые (обонятельные) железы	glandulae nasales
клиновидно-решетчатое углубление	recessus sphenoidal
верхний носовой ход	meatus nasi superior
средний носовой ход	meatus nasi medius
нижний носовой ход	meatus nasi inferior
резцовый проток	ductus incisivus
глазница	orbita
вход в глазницу	aditus orbitalis
глазничный край	margo orbitalis
надглазничный край	margo supraorbitalis
подглазничный край	margo infraorbitalis
латеральный край	margo lateralis
медиальный край	margo medialis
верхняя стенка	paries superior
нижняя стенка	paries inferior
латеральная стенка	paries lateralis
медиальная стенка	paries medialis
переднее решетчатое отверстие	foramen ethmoidale anterius
ямка слезного мешка	fossa sacci lacrimalis
верхняя глазничная щель	fissura orbitalis superior
нижняя глазничная щель	fissura orbitalis inferior
внутреннее основание черепа	basis cranii interna
передняя черепная ямка	fossa cranii anterior.
средняя черепная ямка	fossa cranii media
задняя черепная ямка	fossa cranii posterior
скат	clivus
пальцевые впадины	impressiones digitatae
височная ямка	fossa temporalis
скуловая дуга	arcus zygomaticus
подвисочная ямка	fossa infratemporalis
крыловидно-небная ямка	fossa pterygopalatina
большой небный канал	canalis palatinus major
яремное отверстие	foramen jugulare
рваное отверстие	foramen lacerum
резцовая ямка	fossa incisiva
резцовый канал	canalis incisivus

Х. Препараты и учебные пособия: череп взрослого и новорожденного, сагиттальный и горизонтальный распилы черепа, набор отдельных костей черепа. Учебник. Атлас анатомии человека. Тесты. Графы. Таблицы.

Методические рекомендации к внеаудиторной самостоятельной работе по теме:
 Развитие черепа. Череп в целом, крыша черепа. Основание черепа наружное и внутреннее. Височная ямка. Крыловидно-небная ямка. Подвисочная ямка. Сагиттальный распил черепа. Скелет полости носа. Скелет полости рта. Соединение костей черепа. Височно-нижнечелюстной сустав. Возрастные, половые и индивидуальные особенности черепа. Рентгеноанатомия.

ТОПОГРАФИЯ ЧЕРЕПА, ЧЕРЕП В ЦЕЛОМ.

I. Вопросы для проверки исходного уровня:

1. Кости мозгового и лицевого черепа. Основание и свод – крыша черепа.
2. Кости крыши и основания черепа. Граница между ними. Наружное и внутреннее основание черепа.
3. Топографические образования лицевого и мозгового черепа, основания и крыши черепа (полости, борозды, ямки, отверстия, канал).
4. Особенности развития костей черепа.
5. Утолщения или конгрфорсы черепа, их топография.
6. Возрастные особенности черепа. Череп новорожденного.

II. Целевые задачи

Студент должен знать:

1. Границу между основанием и крышей черепа.
2. Внутреннее и наружное основание черепа и их сообщения.
 - а. внутреннее – границы, строения, сообщения, отверстия, щели и каналы передней, средней и задней черепных ямок.
 - б. наружное – альвеолярная дуга и твердое небо, резцовый канал, выходное отверстие большого небного канала, рванное, шило-сосцевидное, яремное отверстия, канал подъязычного нерва.
 - в. большое отверстие затылочной кости, соединяющее полость черепа с позвоночным каналом.
3. Отделы крыши (свода черепа): центральную и боковые части, верхнюю височную линию, бугры и швы.
4. Топография, строение стенок и сообщения височной, подвисочной и крылонебной ямок.
5. Строение стенок глазницы и ее сообщения.
6. Строение стенок носовой полости. Ее отверстия и сообщения.
7. Решетчатая кость входит в состав только основания, парная теменная только в состав крыши черепа.
8. Возрастные особенности черепа и отличительные признаки черепа новорожденного

Студент должен уметь:

1. Назвать и показать на препарате составные элементы костей черепа, через которые проходит граница между его крышей и основанием.
2. Назвать и показать на препарате внутреннее и наружное основание черепа.
3. Назвать и показать на препарате переднюю черепную ямку, ее границы, сообщения и структурные элементы – петушинный гребень, слепое отверстие, пальцевые вдавления и возвышения, зрительный канал, малые крылья клиновидной кости, и глазничные поверхности лобной кости.
4. Назвать и показать на препарате среднюю черепную ямку, ее границы, сообщения и структурные элементы – верхнюю глазничную щель, турецкое седло, рваное отверстие и отверстия больших крыльев клиновидной кости, артериальные борозды, каменистую борозду и борозду сонной артерии, вдавления тройничного нерва, отверстия малого и большого каменистых нервов.
5. Назвать и показать на препарате заднюю черепную ямку, ее границы, сообщения и структурные элементы – большое отверстие, внутренний затылочный гребень и выступ, возвышение, борозды – сагиттальная, поперечная, сигмовидная; яремное отверстие, канал подъязычного нерва, внутренний слуховой проход.
6. Назвать и показать на препарате элементы наружного основания черепа – глоточный бугорок, сонный канал, яремное и шило-сосцевидное отверстия, твердое небо, нижнечелюстную ямку.
7. Назвать и показать на препарате отделы крыши черепа: центральную часть и боковые височные площадки, их структурные элементы.
8. Назвать и показать на препарате височную и подвисочную ямки, их стенки и сообщения.
9. Показать на препарате крыло-небную ямку и назвать 5-ть ее сообщений.
10. Показать на препарате глазницу, ее стенки и назвать сообщения.
11. Показать на препарате полость носа, назвать ее стенки и сообщения.
12. Показать череп новорожденного. Указать его отличительные признаки.

III. Задания для самостоятельной работы.

Продолжите фразы:

1. К придаточным пазухам носовой полости относятся _____

2. Латеральная стенка носовой полости образована следующими костями _____

3. Рваное и яремное отверстия расположены на _____ черепа и, соответственно, ограничены следующими костями _____

4. На внутренней поверхности костей, как крыши, так и основания залегают борозды _____

5. Составьте схему строения глазницы.

6. Составьте схему сообщений крылонебной ямки.

IV. Вопросы самоконтроля.

7. Что такое скуловая дуга? _____

8. Какие отверстия располагаются в больших крыльях клиновидной кости? _____

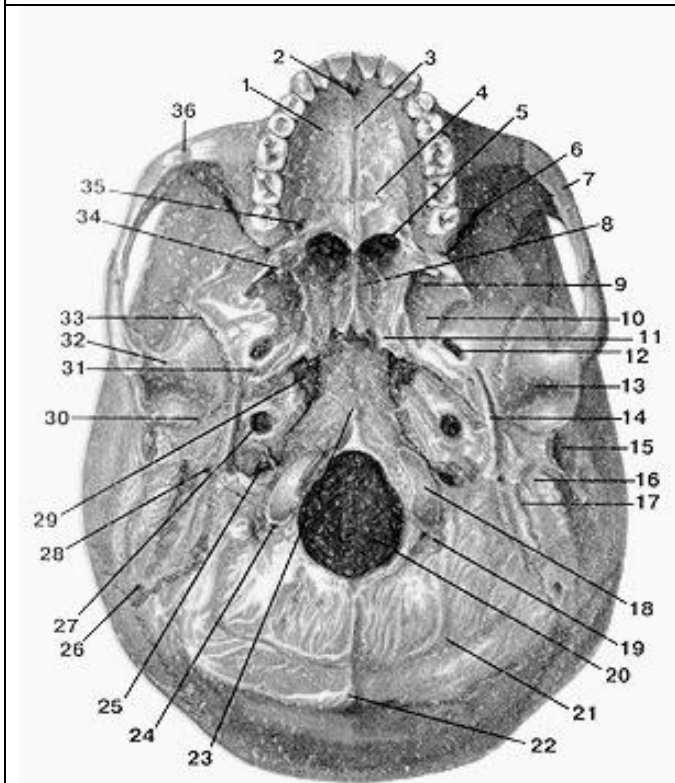
9. Какие носовые ходы в носовой полости? _____

10. Какие кости образуют твердое небо? _____

11. В образовании, каких ямок принимает участие пирамида височной кости? _____

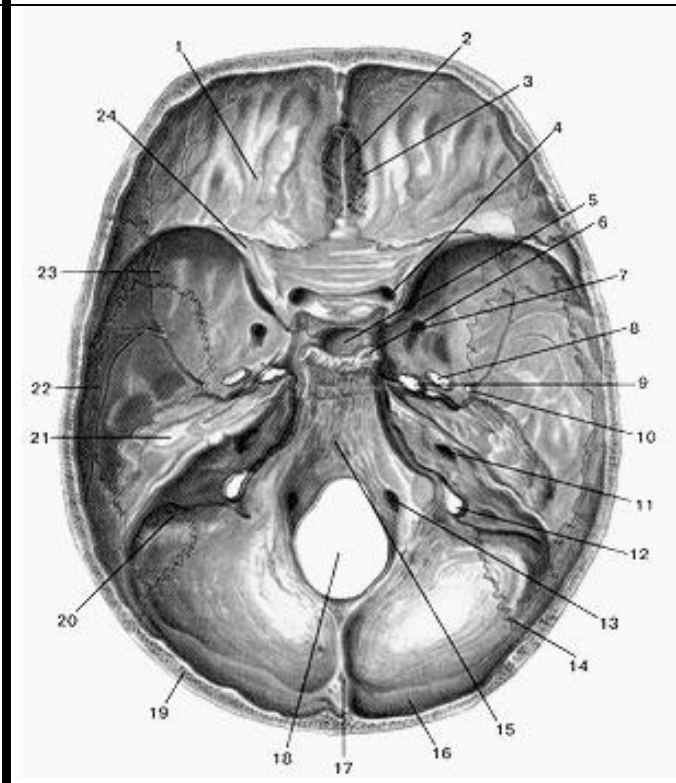
V. Сделайте обозначения на следующих рисунках.

№14 НАРУЖНОЕ ОСНОВАНИЕ ЧЕРЕПА



- 1.
- 2.
- 3.
- 4.
- 5.
- 6.
- 7.
- 8.
- 9.
- 10.
- 11.
- 12.
- 13.
- 14.
- 15.
- 16.
- 17.
- 18.
- 19.
- 20.
- 21.
- 22.
- 23.
- 24.
- 25.
- 26.
- 27.
- 28.
- 29.
- 30.
- 31.
- 32.
- 33.
- 34.
- 35.
- 36.

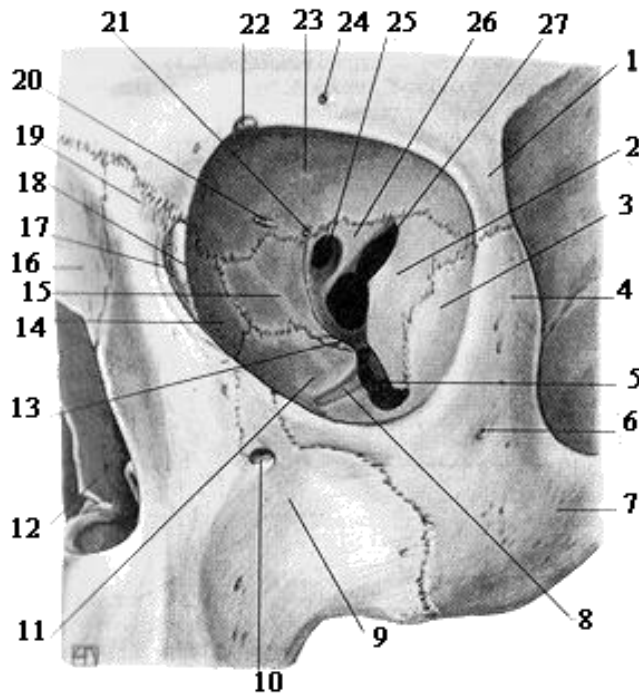
№15 ВНУТРЕННЕЕ ОСНОВАНИЕ ЧЕРЕПА



- 1.
- 2.
- 3.
- 4.
- 5.
- 6.
- 7.
- 8.
- 9.
- 10.
- 11.
- 12.
- 13.
- 14.
- 15.
- 16.
- 17.
- 18.
- 19.
- 20.
- 21.
- 22.
- 23.
- 24.

№16

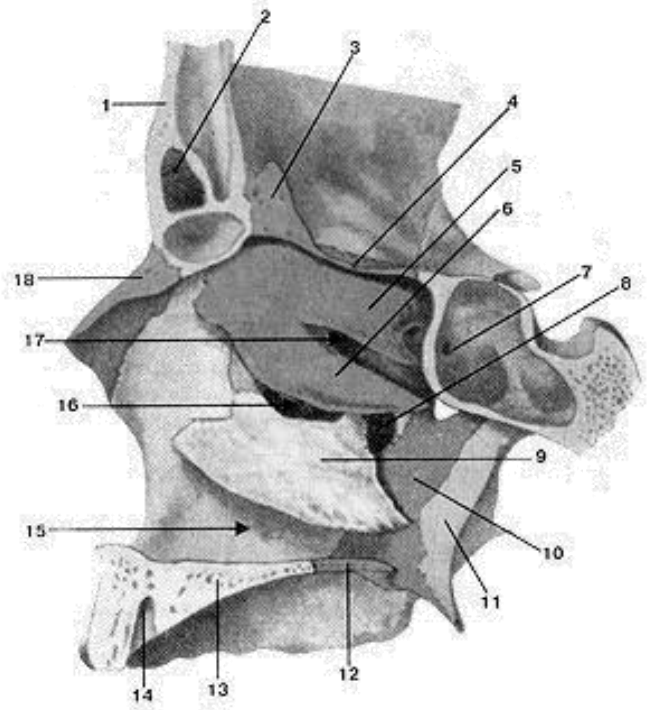
ГЛАЗНИЦА



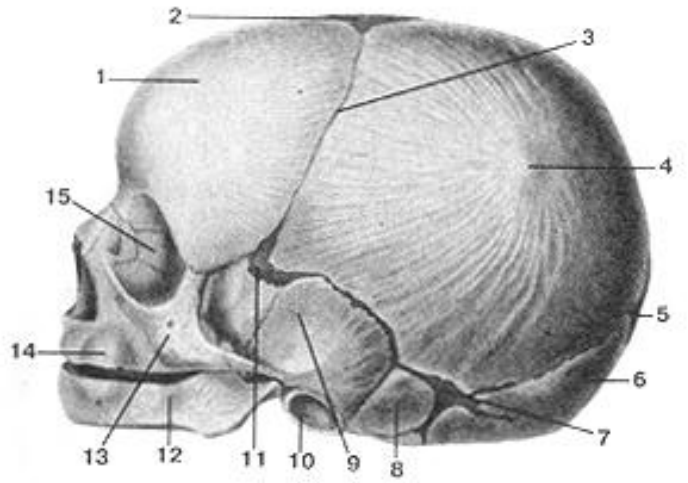
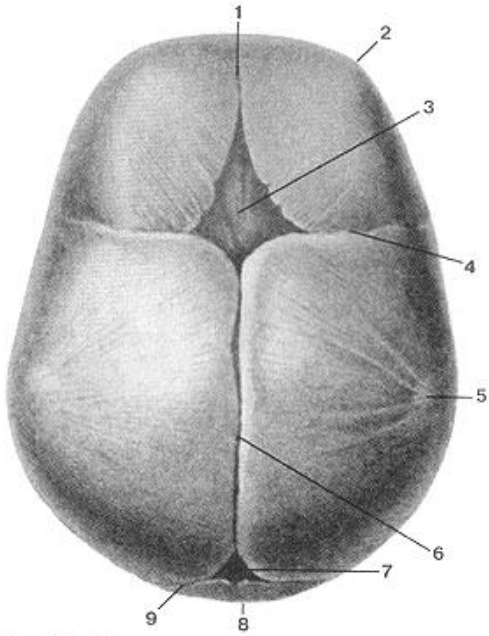
- 1.
- 2.
- 3.
- 4.
- 5.
- 6.
- 7.
- 8.
- 9.
- 10.
- 11.
- 12.
- 13.
- 14.
- 15.
- 16.
- 17.
- 18.
- 19.
- 20.
- 21.
- 22.
- 23.
- 24.
- 25.
- 26.
- 27.

№17

ЛАТЕРАЛЬНАЯ СТЕНКА ПОЛОСТИ НОСА



- 1.
- 2.
- 3.
- 4.
- 5.
- 6.
- 7.
- 8.
- 9.
- 10.
- 11.
- 12.
- 13.
- 14.
- 15.
- 16.
- 17.
- 18.



1.	1.
2.	2.
3.	3.
4.	4.
5.	5.
6.	6.
7.	7.
8.	8.
9.	9.
	10.
	11.
	12.
	13.
	14.
	15.

Методические рекомендации к практическому занятию по теме: Мышцы головы. Фасции головы. Клетчаточные пространства.

Изучая данный раздел, студент должен отчетливо представлять мышечные группы и составляющие их элементы, знать их топографию, отношение к костным образованиям, способы их действия в разных условиях, строение, положение и роль вспомогательных элементов (фасций, костно-фиброзных каналов и т.д.)

I. Цели:

<u>Студент должен знать:</u>	<ol style="list-style-type: none"> 1. Развитие мышц головы. 2. Особенности строения и топографии жевательных мышц, их начало прикрепления, функцию. 3. Особенности строения и топографии мимических мышц. Их классификацию, начало прикрепления и функции. 4. Фасции головы. 5. Клетчаточные пространства головы.
<u>Студент должен уметь:</u>	<ol style="list-style-type: none"> 1. Показать на муляже и влажном препарате жевательные мышцы головы и объяснить их функцию. 2. Показать на муляже и влажном препарате мимические мышцы головы и объяснить их функцию. 3. Перечислить фасции головы и их функциональное значение. 4. Показать на муляже и влажном препарате клетчаточные пространства головы.
<u>Студент должен владеть:</u>	<ol style="list-style-type: none"> 1. Медико-анатомическим понятийным аппаратом; 2. Анатомическими знаниями для понимания патологии, диагностики и лечения 3. Простейшими медицинскими инструментами – скальпелем и пинцетом.

II. Необходимый уровень знаний:

а) из смежных дисциплин:

- развитие мышечной системы в филогенезе;
- развитие мышечной системы в онтогенезе.

б) из предшествующих тем:

- строение костей черепа;
- топографическое образование черепа.

в) из текущего занятия:

- общая характеристика мышц головы
- развитие мышц головы
- топография мышц головы
- фасции и клетчаточные пространства

III. Объект изучения:

- мимические и жевательные мышцы. Фасции головы.
- межфасциальные клетчаточные пространства головы.

IV. Информационная часть:

Мышцы головы в соответствии с их расположением и функцией подразделяют на две группы: мимические и жевательные.

Мимические мышцы. Располагаются под кожей и группируются в виде сжимателей и расширителей вокруг ротового и носовых отверстий, глазниц, наружного слухового прохода. Поверхностной фасции мимические мышцы не имеют. Начинаются мимические мышцы на костях черепа и вплетаются в соединительнотканную основу кожи. При сокращении мимические мышцы сдвигают кожу, изменяют ее рельеф, образуют ямки, борозды, складки. Таким образом, мышцы формируют сложные выразительные движения лица - мимику. Мимические мышцы закрывают и открывают отверстия, которые они окружают. Соответственно расположению мимические мышцы (парные) подразделяют на группы: мышцы свода черепа; мышцы, окружающие глазные щели; мышцы, окружающие ноздри (отверстия носа); мышцы, окружающие отверстия рта; мышцы ушной раковины.

К мышцам свода черепа относятся надчерепная мышца и мышца, сморщивающая бровь. Надчерепная мышца имеет два брюшка (лобное и затылочное) и между ними обширный надчерепной апоневроз, прочно сросшийся с кожей волосистой части головы. Затылочное брюшко начинается на затылочной кости, лобное брюшко вплетается в кожу лба. При сокращении лобного брюшка поднимается бровь и образуются поперечные складки кожи лба (мышца удивления, вопросительного внимания). Затылочное брюшко тянет всю мышцу кзади, в результате разглаживаются складки на лбу. Мышца, сморщивающая бровь, начинается на носовой части лобной кости, вплетается в кожу брови. При двустороннем сокращении эти мышцы сближают брови, формируют мимические боли, страдания, угрюмости.

Вокруг глазной щели располагается круговая мышца глаза, образованная круговыми пучками, окружающими глазницу (глазничная часть), вплетающимися в кожу век (вековая часть) и прикрепляющимися к слезному мешку (слезная часть). При своем сокращении мышца смыкает веки, замуривает глаза, способствует оттоку слезы в носослезный канал.

Вокруг отверстий носа находятся мышцы, окружающие носовые отверстия. Эти мышцы, суживающие ноздри, начинаются на передней поверхности верхнечелюстной кости и вплетаются в крыло и хрящевую часть спинки носа.

Мышцы, окружающие отверстия рта, образованы пучками, расположенными в толще губ (сжимателями) и радиально ориентированными по отношению к ротовой щели (расширителями). Одни расширители находятся выше ротовой щели (мышцы, поднимающие угол рта и верхнюю губу, а также скуловые мышцы). Эти мышцы не только поднимают верхнюю губу и угол рта, но и формируют мим улыбки, смеха. Другие мышцы лежат ниже ротовой щели (мышцы, опускающие угол рта и нижнюю губу). Здесь же находится подбородочная мышца, вплетающаяся в кожу подбородка и образующая здесь ямочку.

К мышцам, вплетающимся в круговую мышцу рта, относится щечная мышца, образующая мышечную основу щеки. Эта мышца начинается на задних частях верхней и нижней челюстей. Она участвует в акте сосания, продвижении пищевого комка к глотке, напрягает щеку, в связи с чем получила название мышцы трубочей.

К мимическим мышцам относятся также рудиментарные мышцы ушной раковины (передняя, верхняя и задняя ушные мышцы), хорошо развитые у животных, а также широкая, плоская подкожная мышца шеи и др.

Жевательные мышцы. Образованы четырьмя парами коротких, толстых, сильных мышц, начинающихся на костях основания черепа и прикрепляющихся к единственной подвижной его кости - нижней челюсти. Две мышцы располагаются поверхностно (височная и собственно жевательная), две другие (крыловидные) находятся глубоко, медиально от ветви нижней челюсти, в подвисочной ямке.

Височная мышца, широкая сверху и узкая внизу, начинается на боковой поверхности мозгового отдела черепа, а прикрепляется к венечному отростку нижней челюсти. Мышца действует на передние зубы (резцы, клыки), в связи с чем ее называют кусающей мышцей. Задние пучки этой мышцы тянут нижнюю челюсть назад.

Жевательная мышца начинается на скуловой дуге, следует вниз и кзади и прикрепляется к наружной поверхности угла нижней челюсти, участвует в акте жевания.

Медиальная крыловидная мышца начинается в ямке крыловидного отростка клиновидной кости, идет вниз и прикрепляется к одноименной бугристости на медиальной поверхности угла нижней челюсти. Эта мышца также поднимает угол нижней челюсти, участвует в акте жевания, как и собственно жевательная мышца.

Латеральная крыловидная мышца располагается в подвисочной ямке и имеет иную топографию. Начинается эта мышца на задней поверхности бугра верхнечелюстной кости, идет кзади и прикрепляется к мыщелковому отростку (суставному) нижней челюсти. При двустороннем сокращении этих мышц нижняя челюсть выдвигается вперед, при одностороннем - поворачивается в противоположную сторону.

Возможность совершать нижней челюстью разнообразные движения в височно-нижнечелюстных суставах позволяет назвать весь жевательный механизм человека универсальным.

Все жевательные мышцы имеют собственные фасции. Поверхностная фасция имеется у жевательной мышцы, она сращена с капсулой околоушной слюнной железы. Поэтому в научной литературе она получила название околоушно-жевательной фасции. Височная мышца снаружи также покрыта плотной височной фасцией, которая начинается на боковой поверхности мозгового отдела черепа чуть выше начала этой мышцы и прикрепляется к скуловой дуге.

Костно-фасциальные и межмышечные пространства головы.

На своде черепа:

1. Подапоневротическое пространство - между сухожильным шлемом и надкостницей костей крыши черепа - заполнено рыхлой соединительной тканью.
2. Поднадкостничное пространство - между надкостницей и наружной пластинкой костей свода черепа. В области швов черепа надкостница прочно срастается с костью, поэтому это пространство находится в пределах каждой кости свода черепа.

В височной области:

1. Межапоневротическое пространство - между поверхностным и глубоким листками височной фасции, содержит клетчатку: в нем проходят средние височные артерии и вена.
2. Подапоневротическое пространство - между фасцией и височной мышцей, содержит отросток жирового комка щеки и вены височной мышцы.
3. Глубокое височное пространство - между глубоким слоем височной мышцы и надкостницей. Снизу пространство не замкнуто и сообщается с височно-крыловидным и надкрыловидными пространствами. В нем проходят глубокие височные нервы и сосуды.

В боковой области лица:

1. Жировой комок щеки, *corpus adiposum buccae*, прилежит к переднему краю жевательной мышцы; от него отходят отростки, проникающие в подапоневротическое пространство височной области, крыловидную ямку и крыловидно-челюстное пространство.
2. Пространство околоушной железы - в нижнечелюстной ямке (*fossa retromandibularis*). В нем располагаются околоушная слюнная железа лицевой и ушновисочный нервы, наружная сонная артерия и ее ветви, позадичелюстная вена и околоушные лимфатические узлы.
3. Жевательно-нижнечелюстное пространство - между жевательной мышцей и ветвью нижней челюсти, заполнено клетчаткой, в нем проходит сосудисто-нервный пучок жевательной мышцы. Вверху данное пространство соединяется под скуловой дугой с височно-крыловидным пространством.
4. Височно-крыловидное пространство - между латеральной крыловидной и височной мышцами. В нем проходят верхнечелюстная артерия и венозное крыловидное сплетение. Вверху данное пространство переходит в глубокое височное пространство.

5. Межкрыловидное пространство - между латеральной и медиальной крыловидными мышцами. В пространстве проходят нижнечелюстной нерв и его ветви, верхнечелюстная артерия при медиальном ее положении, глубокая часть крыловидного венозного сплетения.

6. Надкрыловидное пространство - между верхней головкой латеральной крыловидной мышцы и подвисочной поверхностью большого крыла клиновидной кости. В нем проходят жевательный и глубокие височные нервы, венозное сплетение. Сообщается с межкрыловидным, височно-крыловидным и глубоким височным пространствами.

7. Крыловидно-челюстное пространство - между внутренней поверхностью ветви нижней челюсти и медиальной крыловидной мышцей. В нем находятся нижний альвеолярный нерв, артерия и вены. Сообщается с межкрыловидным, височно-крыловидным пространствами и жировым комком щеки.

8. Крыловидно-небная ямка содержит верхнечелюстной нерв, крылонебный узел, верхнечелюстную артерию, ее ветви и венозное сплетение.

9. Межмышечные клетчаточные щели между слоями собственно жевательной мышцы, а также между верхней и нижней головками латеральной крыловидной мышцы. В последнем пространстве располагаются нервы, иннервирующие латеральную крыловидную и височную мышцы, щечный нерв, венозное сплетение, верхнечелюстная артерия при ее медиальном положении сообщается с височно-крыловидным и межкрыловидным пространствами.

V. Практическая работа:

1. Покажите мимические мышцы на муляже. В области свода черепа отметьте расположение надчерепной мышцы, ее лобное и затылочное брюшки и на боковых поверхностях ушные мышцы; переднюю, верхнюю и заднюю. На влажном препарате найдите эту мышцу. Приступите к изучению мимических мышц лица. Начните изучение с мышц, расположенных в области отверстия глаза. Найдите круговую мышцу глаза, отметьте ее 3 части: глазничная мышца - по краю глазницы, мышца век - на нижнем и верхнем веках, слезная мышца - в медиальном углу глазницы. Сморщиватель бровей и мышцу гордецов по возможности показываем на препарате (видны не всегда).

Затем перейдите к изучению мышц, расположенных в области носа. Вслед за этим перейдите к изучению мышц, расположенных в области ротового отверстия. Отметьте, что часть мышц окружает ротовое отверстие, обуславливая его сжатие (сфинктер) - это круговая мышца рта. Большинство мышц расположено по радиусам, они начинаются от костных выступов и вплетаются в круговую мышцу и кожу угла рта; над верхней губой лежат: мышца, поднимающая верхнюю губу, малая и большая скуловые мышцы, мышца, поднимающая угол рта; почти горизонтально расположены мышца смеха и щечная» мышца, последняя находится глубже и формирует толщу щеки, в этом месте, особенно у детей, жировая клетчатка образует жировое тело, которое вместе с мышцей пронизано протоком околоушной железы. От нижней губы вниз расположены: латеральнее всех мышца, опускающая угол рта, медиальнее от нее - мышца, опускающая нижнюю губу, а на подбородке - подбородочная мышца.

2. Жевательные мышцы изучите на муляжах и влажном препарате. На той стороне, где снята височная фасция, видна височная мышца. Обратите внимание, что она расположена в височной ямке и заканчивается в нижневисочной ямке на вечноном отростке нижней челюсти. Рассмотрите жевательную мышцу, которая находится на переднелатеральной поверхности лица и прикрепляется к углу нижней челюсти (жевательная шероховатость). Крыловидные мышцы изучайте на муляже и влажном препарате. Крыловидные мышцы расположены в нижневисочной ямке. Волокна медиальной крыловидной мышцы идут вниз почти вертикально и прикрепляются к внутренней поверхности угла нижней челюсти (крыловидная шероховатость), на латеральной - горизонтально, заканчиваясь на шейке нижней челюсти.

3. В височной области найдите фасцию, покрывающую височную мышцу, обратите внимание на ее плотность и сходство с апоневрозом и на то, что она фиксируется к скуловой дуге и вместе с костями черепа образует костно-фиброзное влагалище для височной мышцы. Жевательная фасция прикрывает одноименную мышцу и сзади переходит в фасцию, покрывающую околоушную железу, расположенную в занижнечелюстной ямке. Затем посмотрите фасцию, покрывающую щечную мышцу и переходящую на глотку (щечная мышца - единственная из мимических мышц, имеющая фасцию). Щечно-глоточная фасция продолжается в соединительнотканый покров мышц глотки.

VI. Контрольные вопросы:

1. Классификация мимических мышц.
2. Назовите особенности мимических мышц.
3. Перечислите мышцы свода черепа.
4. Перечислите мышцы, окружающие ротовое отверстие.
5. Назовите особенности жевательных мышц.
6. Какие мышцы относятся к группе жевательных мышц.
7. Где располагается «жировое тело» щеки.
8. Перечислите фасции головы.
9. Назовите топографические межмышечные пространства головы

VII. Учебные задачи:

1. Мальчик получил травму головы и потерял способность выдвигать нижнюю челюсть вперед.
 - а) При поражении каких мышц ограничено такое движение в височно-нижнечелюстном суставе?
 - б) Куда прикрепляются эти мышцы?

Ответ:

- а) Поражены латеральные крыловидные мышцы(правая и левая).
б) К передней поверхности шейки нижней челюсти, суставной капсуле височно-нижнечелюстного сустава и к внутрисуставному диску.

2. При сильной эмоциональной деятельности на лице появились вначале поперечные складки кожи на лбу, а затем после сокращения соответствующей мышцы они расправились.

- а). Сокращения, каких мимических мышц вызвали эти признаки?
б). Укажите источник развития мимических мышц.

Ответ:

- а. Лобное брюшко надчерепной мышцы, сокращаясь, поднимает бровь, при этом образуются поперечные складки кожи на лбу. Мышца гордецов является антагонистом лобного брюшка надчерепной мышцы, способствуя расправлению поперечных складок на лбу.
б. Мимические мышцы развиваются из мезенхимы на основе П висцеральной дуги.

VIII. Контрольные тесты:

1. Вековая часть круговой мышцы глаза начинается:
 - а)от лобного отростка верхней челюсти
 - б)от слезного гребня
 - в)от медиальной связки века
 - г)от латеральной поверхности слезной кости
2. Поверхностная часть жевательной мышцы начинается:
 - а)от сосцевидного отростка височной кости
 - б) от внутренней поверхности скуловой дуги
 - в)от скулового отростка верхней челюсти
 - г)от височной фасции
3. Между поверхностным и глубоким листками височной фасции располагается:
 - а)подапоневротическое пространство
 - б)межапоневротическое пространство
 - в)глубокое височное пространство
 - г)поднадкостничное пространство
4. Крыловидно-челюстное пространство сообщается:
 - а)с надкрыловидным пространством
 - б) с межкрыловидным пространством
 - в)с височно-крыловидным пространством
 - г)с жировым комком щеки
5. Какая из перечисленных мышц участвует в формировании выражения иронии, печали или отвращения:
 - а)мышца, опускающая нижнюю губу
 - б)мышца, опускающая угол рта
 - в)мышца, сморщивающая бровь
 - г)мышца, поднимающая верхнюю губу
6. Оттягивает ушную раковину кверху:
 - а)задняя ушная мышца
 - б) передняя ушная мышца
 - в)верхняя ушная мышца
 - г)надчерепная мышца
7. В межкрыловидном пространстве проходят:
 - а)нижний альвеолярный нерв
 - б)нижнечелюстной нерв
 - в)верхнечелюстная артерия
 - г)крылонебный узел
8. Части круговой мышцы глаза:
 - а)слезная
 - б)вековая
 - в)блоковая
 - г)глазничная
9. Пучки малой скуловой мышцы вплетаются:
 - а)в кожу подбородка
 - б)в кожу и слизистую верхней губы
 - в)в кожу и слизистую нижней губы
 - г)в кожу угла рта
10. Околоушной проток пронизывает:
 - а)мышцу смеха
 - б)круговую мышцу рта
 - в)щечную мышцу
 - г)большую скуловую мышцу

Ответы к тестам:

1	2	3	4	5	6	7	8	9	10
в	в	б	б,в,г	а	в	б,в	а,б,г	г	в

IX. Анатомическая терминология:

Русск.	Лат.
1. Надчерепная мышца (затылочно-лобная)	m.epicranius(occipitofrontalis)
2. Затылочное брюшко (надчерепной мышцы)	venter occipitalis
3. Лобное брюшко (надчерепной мышцы)	venter frontalis
4. Надчерепной апоневроз (сухожильный шлем)	aponeurosis epicranialis(galea aponturotica)
5. Мышца гордецов	m.procerus
6. Мышца, сморщивающая бровь	m.corrugator supercilii
7. Височно-теменная мышца	m.temporoparietalis
8. Верхняя ушная мышца	m.auricularis superior
9. Передняя ушная мышца	m.auricularis anterior
10. Задняя ушная мышца	m.auricularis posterior
11. Круговая мышца глаза	m.orbicularis oculi
12. Глазничная часть (круговой мышцы глаза)	pars orbitalis
13. Вековая часть (круговой мышцы глаза)	pars palpebralis
14. Слезная часть (круговой мышцы глаза)	pars lacrimalis
15. Носовая мышца	m.nasalis
16. Мышца, сжимающая брови (поперечная часть носовой мышцы)	m.depressor nasium (pars transversa)
17. Мышца, поднимающая крыло носа (крыльчатая часть носовой мышцы)	m.levator alae nasi (pars alaris)
18. Мышца, опускающая перегородку носа	m.depressor septi nasi
19. Круговая мышца рта	m.orbicularis oris
20. Мышца, опускающая угол рта	m.depressor anguli oris
21. Мышца, опускающая нижнюю губу	m.depressor labii inferioris
22. Подбородочная мышца	m.mentalis
23. Мышца, поднимающая угол рта	m.levator anguli oris
24. Мышца, поднимающая верхнюю губу	m.levator labii superioris
25. Малая скуловая мышца	m.zygomaticus minor
26. Большая скуловая мышца	m.zygomaticus major
27. Щечная мышца	m.buccinator
28. Мышца смеха	m.risorius
29. Жевательная мышца	m.masseter
30. Височная мышца	m.temporalis
31. Медиальная крыловидная мышца	m.pterygoideus medialis
32. Латеральная крыловидная мышца	m.pterygoideus lateralis
33. Жировое тело щеки	corpus adiposum buccae
34. Височная фасция	fascia temporalis
35. Щечно-глоточная фасция	fascia buccopharyngea
36. Жевательная фасция	fascia masseterica

X. Препараты и учебные пособия:

Череп, муляжи поверхностных и глубоких мышц головы и шеи, влажный препарат мышц головы и шеи.
Учебник, атлас, таблицы.

Методические рекомендации к внеаудиторной самостоятельной работе по теме: **МЫШЦЫ И ФАСЦИИ ГОЛОВЫ.**

I. Исходный уровень знаний:

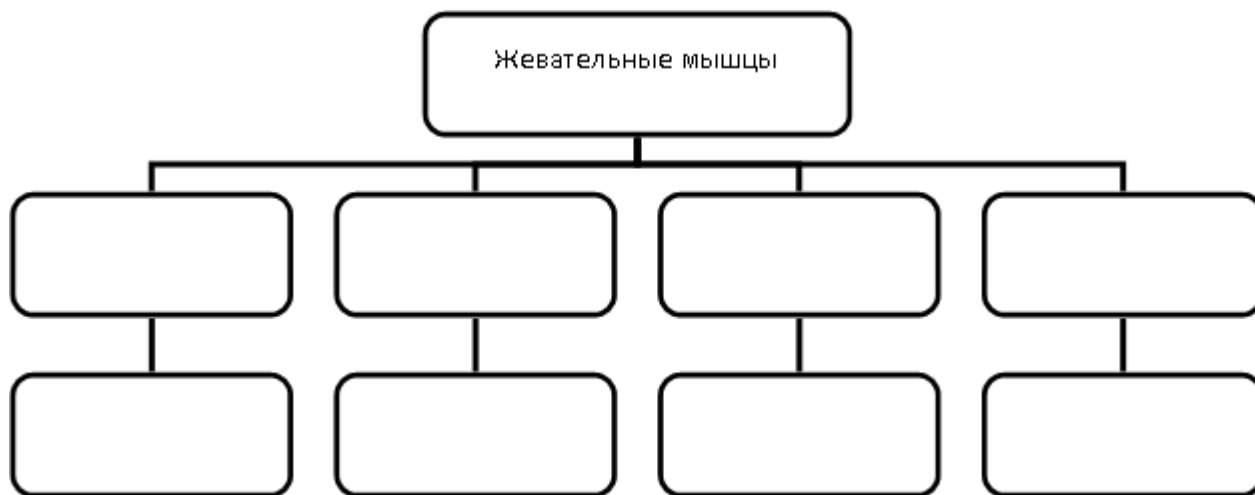
1. Череп в целом. Крыша и основание
2. Развитие
3. Общая характеристика мышц головы. Жевательных и мимических мышц.
4. Фасции головы.

II. Целевые задачи:

1. СТУДЕНТ ДОЛЖЕН ЗНАТЬ:
1. Топографические образования черепа (крыша, основание, ямки) 2. Развитие мышц головы. 3. Особенности строения и топографии жевательных мышц (височная, жевательная, крыловидные мышцы) .Их начало прикрепления, функции. 4. Особенности строения и топографии мимических мышц (надчерепная, передняя, задняя, верхняя ушные мышцы, круговая мышца глаза с её частями, мышца сморщивающая бровь, мышца гордецов, носовая мышца, круговая мышца рта, мышца поднимающая верхнюю губу, мышца опускающая угол рта, мышца смеха, большая и малая скуловые мышцы, мышца поднимающая угол рта, подборочная, щечная мышцы, мышца опускающая верхнюю губу). Их классификацию, начало прикрепления и функции. 5. Фасции головы – поверхностная и собственная, жевательная – щечноглоточная. 6. Топография и пространство головы. а) межжвапневротическое височное пространство. б) поджвапневротическое височное пространство. в) височно-крыловидный промежуток г) межкрыловидный промежуток.
2. СТУДЕНТ ДОЛЖЕН УМЕТЬ:
1. Показать на влажном препарате (труп) и муляже жевательные мышцы головы и объяснить их функции. 2. Показать на влажном препарате (труп) и муляже мимические мышцы головы и объяснить их функции. 3. перечислить фасции головы и их функциональное значение.

III. Задания для самостоятельной работы:

1. Заполнить схему мышц головы.



IV. Вопросы для самоконтроля:

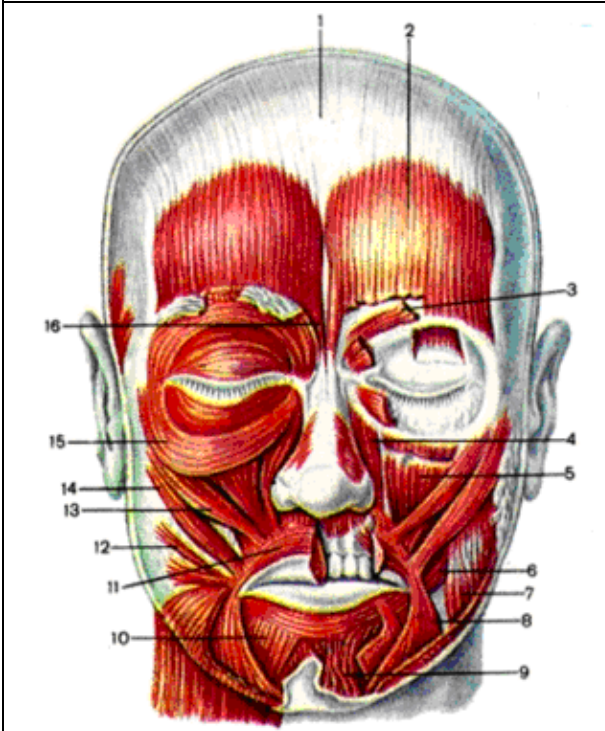
2. Дайте топографическое определение жевательных и мимических мышц головы.

3. Формы мышц головы.

4. Развитие мышц головы.

5. Фасции головы и их функциональное значение.

V. Сделайте обозначения к рисункам:

№8		МЫШЦЫ И ФАЦИИ ГОЛОВЫ.	
	1		
	2		
	3		
	4		
	5		
	6		
	7		
	8		
	9		
	10		
	11		
	12		
	13		
	14		
	15		
	16		

№10		МЫШЦЫ И ФАЦИИ ГОЛОВЫ	
	1		
	2		
	3		
	4		
	5		
	6		
	7		
	8		

№11		МЫШЦЫ И ФАЦИИ ГОЛОВЫ	
	1		
	2		
	3		
	4		
	5		

Методические рекомендации к практическому занятию по теме: Мышцы шеи. Фасции шеи. Клетчаточные пространства.

Изучая данный раздел, студент должен отчетливо представлять мышечные группы и составляющие их элементы, знать их топографию, отношение к костным образованиям, способы их действия в разных условиях, строение и положение и роль вспомогательных элементов (фасций, костно-фиброзных каналов и т.д.)

I. Цели:

<u>Студент должен знать:</u>	<ol style="list-style-type: none"> 1. Границы шеи. 2. Классификацию мышц шеи. 3. Строение, топография и функция поверхностных мышц шеи. 4. Строение, топография и функция надподъязычной группы мышц шеи. 5. Строение, топография и функция подподъязычной группы мышц шеи. 6. Строение, топография и функция глубоких мышц шеи. 7. Треугольники шеи. 8. Клетчаточные пространства шеи.. 9. Фасции шеи.
<u>Студент должен уметь:</u>	<ol style="list-style-type: none"> 1. Показать на муляже и влажном препарате области и треугольники шеи. 2. Назвать и показать на муляже и влажном препарате поверхностные мышцы шеи и объяснить их функцию 3. Назвать и показать на муляже и влажном препарате глубокие мышцы шеи и объяснить их функцию. 4. Перечислить и объяснить функциональное значение фасций шеи. 5. Объяснить расположение клетчаточных пространств шеи и их функциональное значение.
<u>Студент должен владеть:</u>	<ol style="list-style-type: none"> 1. Медико-анатомическим понятийным аппаратом; 2. Анатомическими знаниями для понимания патологии, диагностики и лечения 3. Простейшими медицинскими инструментами – скальпелем и пинцетом.

II. Необходимый уровень знаний:

A) из смежных дисциплин:

- развитие мышечной системы в филогенезе
- развитие мышечной системы в онтогенезе

Б) из предшествующих тем:

- строение шейного отдела позвоночного столба
- синтопия органов области шеи
- голотопия органов области шеи

В) из текущего занятия:

- общая характеристика мышц шеи
- развитие мышц шеи
- топография мышц шеи
- фасции и клетчаточные пространства

III. Объект изучения: поверхностные мышцы шеи. Мышцы, расположенные выше подъязычной кости (надподъязычная группа). Мышцы, расположенные ниже подъязычной кости (подподъязычная группа). Глубокие мышцы шеи. Фасции шеи. Треугольники шеи. Межфасциальные клетчаточные пространство шеи.

IV. Информационная часть:

Непосредственно к мышцам шеи относят мышцы, которые располагаются в ее передней и боковых областях, где выделяют поверхностные и глубокие мышцы.

Поверхностные мышцы шеи. К ним относят парную подкожную мышцу шеи, которая по своему происхождению, расположению и функциям принадлежит к мимическим мышцам, грудино-ключично-сосцевидную мышцу, надподъязычные и подподъязычные мышцы. К группе глубоких мышц шеи принадлежат лестничные и предпозвоночные мышцы.

Подкожная мышца шеи, или платизма, тонкая, плоская, расположена непосредственно под кожей. Начинается она на поверхностной фасции груди и в толще кожи ниже ключицы, направляется вверх, вплетается в жевательную фасцию и в ткани угла рта. При своем сокращении мышца тянет угол рта вниз, оттягивает кожу шеи вперед, предохраняя поверхностные вены от сдавливания.

Грудино-ключично-сосцевидная мышца начинается двумя ножками на груди и ключице и прикрепляется к сосцевидному отростку височной кости. При двустороннем сокращении этих мышц голова запрокидывается назад.

При одностороннем сокращении мышца наклоняет голову в свою сторону и одновременно поворачивает ее в противоположную сторону.

Надподъязычная группа объединяет парные двубрюшную, шилоподъязычную, подбородочно-подъязычную и челюстно-подъязычную мышцы, которые прикрепляются к подъязычной кости. Двубрюшная мышца имеет два брюшка (переднее и заднее) и промежуточное сухожилие между ними. Переднее брюшко начинается в двубрюшной ямке нижней челюсти, заднее брюшко прикрепляется в сосцевидной вырезке височной кости. Промежуточное сухожилие, соединяющее оба брюшка, при помощи сухожильной петли прикрепляется к подъязычной кости. Мышца поднимает подъязычную кость, при фиксированной подъязычной кости опускает нижнюю челюсть. Шилоподъязычная мышца начинается на шиловидном отростке височной кости. Подбородочно-подъязычная мышца имеет начало на подбородочной ости нижней челюсти. Челюстно-подъязычная мышца начинается на внутренней поверхности нижней челюсти. Соединяясь с такой же мышцей другой стороны, челюстно-подъязычная мышца образует дно полости рта, ее диафрагму, на которой располагается язык. Все эти мышцы, прикрепляясь к подъязычной кости, фиксирует ее, а при укрепленной подъязычной кости подбородочно-подъязычная и челюстно-подбородочная мышцы опускают нижнюю челюсть.

К подподъязычным мышцам относятся грудино-подъязычная, лопаточно-подъязычная, грудино-щитовидная и щитоподъязычная мышцы. Грудино-подъязычная мышца начинается на груди, прикрепляется к подъязычной кости, тянет ее вниз. Лопаточно-подъязычная мышца имеет два брюшка (верхнее и нижнее), соединенных промежуточным сухожилием. Начинается мышца на лопатке, прикрепляется к подъязычной кости. Грудино-щитовидная мышца начинается на рукоятке грудины, прикрепляется к крыловидному хрящу. Она опускает гортань и подъязычную кость. Щито-подъязычная мышца идет от щитовидного хряща к подъязычной кости. Эта мышца поднимает гортань.

Все надподъязычные и подподъязычные мышцы укрепляют подъязычную кость, а вместе с ней и гортань.

Глубокие мышцы шеи. К ним относятся парные передняя, средняя и задняя лестничные мышцы, а также предпозвоночные - длинные мышцы головы и шеи, передняя и латеральная прямые мышцы головы. Лестничные мышцы начинаются на поперечных отростках шейных позвонков, а прикрепляются к ребрам: передняя и средняя - к первому ребру, задняя - ко второму. Лестничные мышцы при своем сокращении поднимают ребра, участвуя в акте вдоха.

Длинные мышцы головы и шеи, а также передняя прямая мышца головы наклоняют голову и шейный отдел позвоночника вперед. Латеральная прямая мышца головы наклоняет голову в свою сторону.

Различают три пластинки шейной фасции: поверхностную, предтрахеальную, предпозвоночную.

Поверхностная пластинка, *lamina superficialis*, располагается непосредственно позади подкожной мышцы шеи. Она охватывает шею со всех сторон и формирует фасциальные влагалища для грудино-ключично-сосцевидной и трапециевидной мышц. Спереди и внизу, на уровне границы между шеей и грудью, поверхностная пластинка шейной фасции прикрепляется к передним поверхностям ключицы и рукоятки грудины, сверху к подъязычной кости, выше которой покрывает группу надподъязычных мышц.

Предтрахеальная пластинка, *lamina pretrachealis*, простирается от задних поверхностей рукоятки грудины и ключицы внизу до подъязычной кости сверху, а латерально - до лопаточно-подъязычной мышцы. Эта пластинка образует фасциальные влагалища для лопаточно-подъязычных, грудино-подъязычных, грудино-щитовидных и щито-подъязычных мышц.

Предпозвоночная пластинка, *lamina prevertebralis*, располагается позади глотки, покрывает предпозвоночные и лестничные мышцы, формируя для них фасциальные влагалища.

Предпозвоночная пластинка шейной фасции, продолжаясь кверху, достигает основания черепа. Книзу предпозвоночная пластинка шейной фасции переходит во внутреннюю грудную фасцию.

Между пластинками шейной фасции, а также между ними и органами шеи имеются пространства, заполненные небольшим количеством рыхлой соединительной ткани. Знание этих пространств имеет важное прикладное значение для понимания путей распространения воспалительных процессов, локализующихся в области шеи.

Различают надгрудное межфасциальное пространство, предвисцеральное пространство и позадивисцеральное пространство.

1. Надгрудное межпозвоночное пространство локализуется над яремной вырезкой грудины между поверхностной и предтрахеальной пластинками шейной фасции. В нем располагается яремная венозная дуга. Надгрудное межфасциальное пространство, продолжаясь вправо и влево, образует боковые углубления позади начала грудино-ключично-сосцевидной мышцы.

2. Предвисцеральное пространство, *spatium previscerale*, находится между предтрахеальной пластинкой шейной фасции спереди и трахеей сзади.

3. Позадивисцеральное пространство, *spatium retroviscerale*, определяется между задней стенкой глотки спереди и глубокой пластинкой шейной фасции сзади.

Треугольники шеи

1. Сонный треугольник, *trigonum caroticum*, сзади ограничен передним краем грудино-ключично-сосцевидной мышцы, спереди и снизу - верхним брюшком лопаточно-подъязычной мышцы, сверху - задним брюшком двубрюшной мышцы.

2. Лопаточно-трахеальный треугольник, *trigonum omotracheale*, располагается между передним краем грудино-ключично-сосцевидной мышцы сзади и снизу, верхним брюшком лопаточно-подъязычной мышцы сверху и латерально, и передней срединной линией медиально.

3. Лопаточно-трапециевидный треугольник, *trigonum omotrapezoideum*, ограничен задним краем грудино-ключично-сосцевидной мышцей спереди, латеральным краем трапециевидной мышцы сзади и нижним брюшком лопаточно-подъязычной мышцы снизу.

4. Лопаточно-ключичный треугольник, *trigonum omoclaviculare*, значительно меньших размеров; расположен непосредственно над средней третью ключицы, ограничен снизу ключицей, сверху - нижним брюшком лопаточно-подъязычной мышцы, спереди - задним краем грудино-ключично-сосцевидной мышцы.

5. Поднижнечелюстной треугольник, *trigonum submandibulare*, ограничен снизу передним и задним брюшками двубрюшной мышцы, сверху - телом нижней челюсти. В области этого треугольника лежит одноименная слюнная железа. В пределах поднижнечелюстного треугольника выделяют небольшой, но очень важный для хирургии язычный треугольник, *trigonum linguale*, или треугольник Пирогова. Спереди он ограничен задним краем челюстно-подъязычной мышцы, сзади и снизу-задним брюшком двубрюшной мышцы, сверху-подъязычным нервом. Вся площадь треугольника занимает подъязычно-язычная мышца, раздвинув волокна которой, можно обнаружить язычную артерию.

V. Практическая работа:

Задание №1. Покажите на муляже поверхностные мышцы шеи. Самая поверхностная мышца шеи - это подкожная, на муляже ее нет, ее посмотрите на влажном препарате, она лежит в поверхностной фасции и покрывает передне-латеральную поверхность шеи. Остальные мышцы видны на муляже и препарате. Отметьте, что на передней поверхности шеи к подъязычной кости прикрепляются мышцы, лежащие выше и ниже этой кости. Выше подъязычной кости на муляже поверхностных мышц видны 3 мышцы. Обратите внимание, что у одной из них длинная сухожильная перемычка между двумя брюшками, которая фиксирована к подъязычной кости, - это двубрюшная мышца, сзади расположено ее заднее брюшко, а впереди - переднее. Приглядитесь и вы увидите, что над задним брюшком лежит мышца, волокна которой внизу охватывают сухожилие двубрюшной мышцы - это шилоподъязычная мышца. Пространство от нижней челюсти до двубрюшной мышцы занято челюстно-подъязычной мышцей. Подбородочно-подъязычную мышцу можно увидеть на муляже глубоких мышц шеи, где изображен сагиттальный распил головы и шеи, или на влажном препарате. Эта мышца располагается над челюстно-подъязычной.

Задание №2. Мышцы, расположенные, ниже подъязычной кости, сначала посмотрите на муляже. Вы увидите у средней линии шеи грудино-подъязычную мышцу, а под ней лежит грудинощитовидная мышца, ее небольшая часть видна над рукояткой грудины медиальнее грудино-подъязычной мышцы, а большая часть - латеральнее трахеи и в области щитовидного хряща, над нею начинается щито-подъязычная мышца. Лопаточно-подъязычная мышца имеет 2 брюшка: верхнее и нижнее. Между этими брюшками имеется сухожильная перемычка, которая расположена за грудино-ключично-сосцевидной мышцей. Верхнее брюшко лежит рядом с грудино-подъязычной мышцей (латеральнее), а от нижнего брюшка видна небольшая часть над ключицей. Эту мышцу вы сможете хорошо увидеть на влажном препарате, приподняв грудино-ключично-сосцевидную мышцу.

Задание №3. Приглядитесь к передней и боковой областям шеи, и вы различите в них треугольники: в боковой - 2, в передней - 3 парных и 1 непарный. В медиально-нижней части боковой области виден небольшой треугольник - лопаточно-ключичный, ограниченный снизу ключицей, сверху - нижним брюшком лопаточно-подъязычной мышцы, спереди - грудино-ключично-сосцевидной мышцей. Второй треугольник - лопаточно-трапециевидный занимает все остальное пространство боковой области. В передней области вы сможете выделить на муляже и на влажном препарате 3 треугольника с каждой стороны: сонный ограничен сверху задним брюшком двубрюшной мышцы, снизу - верхним брюшком лопаточно-подъязычной мышцы, сзади - передним краем грудино-ключично-сосцевидной мышцы; лопаточно-трахейный треугольник ограничен сверху верхним брюшком лопаточно-подъязычной мышцы, сзади - внутренней ножкой грудино-ключично-сосцевидной мышцы и спереди средней линией шеи; поднижнечелюстной треугольник ограничен сверху нижним краем нижней челюсти, спереди и сзади - передним и задним брюшками двубрюшной мышцы. В последнем треугольнике на влажном препарате вы можете увидеть еще один треугольник - Пирогова, который ограничен задним брюшком двубрюшной мышцы, задним краем челюстно-подъязычной мышцы и подъязычным нервом. Подбородочный треугольник непарный, расположен между передним брюшками двубрюшной мышцы и подъязычной костью

Задание №4. Глубокие мышцы шеи вначале покажите на муляже. Лестничные мышцы видны на муляже поверхностных мышц шеи. Они расположены латеральнее грудино-ключично-сосцевидной мышцы, и их пересекает нижнее брюшко лопаточно-подъязычной мышцы. На муляже глубоких мышц шеи лестничные мышцы видны лучше, но все-таки они частично прикрыты другими мышцами. Из предпозвоночных мышц вы можете увидеть на муляже только длинную мышцу головы и длинную мышцу шеи, передняя и боковая прямые мышцы головы на муляже не видны. Предпозвоночную группу мышц вы можете увидеть на влажном препарате. Длинные мышцы головы и шеи расположены на переднелатеральной поверхности позвоночника, первая выше, а чтобы увидеть переднюю и латеральную прямые мышцы головы лучше убрать переднюю часть черепа - сделать фронтальный распил на уровне ската. Чаще всего эти мышцы на влажном препарате не отпрепарированы, и вы их можете посмотреть в атласе.

Задание №5. Фасции шеи вам лучше всего смотреть, препарируя послойно влажный препарат шеи. Сразу же под кожей залегает поверхностная фасция шеи, в которой лежит подкожная мышца шеи. Эта фасция без перерыва переходит на соседние области тела. Снимите поверхностную фасцию шеи и откиньте подкожную мышцу кверху, под ней поверхностный листок собственной фасции шеи, который охватывает всю шею, образуя фасциальное влагалище для грудино-ключично-сосцевидной и трапециевидной мышц. Спереди этот листок срастается с глубоким, образуя белую линию шеи. Вверху поверхностный листок переходит в жевательную и околоушную фасции, а внизу прикрепляется к грудины и ключице. На мышцах, лежащих ниже подъязычной кости, хорошо виден глубокий листок собственной фасции шеи. Он образует влагалище для этих мышц, по бокам от мышц фасция не выражена. Органы, лежащие в области шеи (гортань, трахея, щитовидная железа, глотка, пищевод, крупные сосуды), охватываются внутренней фасцией шеи, которая в свой поверхностный, парietальный, листок включает все органы, а в глубокий, висцеральный - каждый орган отдельно. Последняя фасция, предпозвоночная, образует влагалище для лестничных и предпозвоночных мышц.

Задание №6. Обратите внимание на то, что между фасциями и некоторыми мышцами имеются пространства, заполненные жировой клетчаткой, в них могут проходить сосуды, нервы. Между передней и средней лестничными мышцами имеется межлестничное пространство, внизу ограниченное 1 ребром. Через это пространство проходят подключичная артерия и плечевое нервное сплетение. Впереди передней лестничной мышцы ограниченное спереди

грудино-щитовидной и грудино-подъязычной мышца ли имеется предлестничное пространство, в нем проходят подключичная вена, надлопаточная артерия и лопаточно-подъязычная мышца.

Между поверхностным и глубоким листками собственной фасции шеи над рукояткой грудины имеется межапоневротическое пространство, заполненное рыхлой клетчаткой, в нем лежит яремная венозная дуга. По бокам это пространство сообщается со слепыми боковыми карманами (позади грудино-ключично-сосцевидных мышц).

Между париетальным и висцеральным листками внутренней фасции шеи имеется предорганное пространство (оно расположено перед органами), в частности, перед трахеей оно называется предтрахеальным.

Между внутренней фасцией шеи и предпозвоночной, позади глотки и пищевода имеется позадиорганная щель, которая сообщается с задним средостением.

При изучении межфасциальных пространств следует обращать внимание, с чем они сообщаются, т.к. при воспалительных процессах гной может распространиться в места сообщения.

VI. Контрольные вопросы:

- Классификация поверхностных мышц шеи
- Перечислите мышцы, расположенные выше подъязычной кости
- Перечислите мышцы, расположенные ниже подъязычной кости
- Перечислите глубокие мышцы шеи
- Назовите пластинки шейной фасции
- Укажите межфасциальные клетчаточные пространства шеи
- Назовите треугольники шеи

VII. Учебные задачи:

1. Воспаление лицевого нерва вызвало нарушение функции подкожной мышцы шеи. Анализируя клинические проявления, необходимо вспомнить функции этой мышцы.

- а. Укажите функции подкожной мышцы шеи.
- б. Укажите место начала и прикрепления этой мышцы?

Ответ:

- а. Тянет угол рта вниз, оттягивает кожу шеи, препятствуя сдавливанию поверхностных вен.
- б. Начинается в подкожной клетчатке на уровне 1 - II ребер, на поверхностной пластинке грудной фасции ниже ключицы, прикрепляется к краю нижней челюсти, где вплетается в фасцию жевательной мышцы. Пучки подкожной мышцы присоединяются также к мышцам, опускающим угол рта и нижнюю губу.

2. Во время осмотра пострадавшего в результате ранения передней области шеи было отмечено, что затронута зона сонного и лопаточно-трахеального треугольника.

- а) Укажите границы этих треугольников.
- б) Какие еще треугольники в передней области шеи вы знаете.

Ответ:

- а) Сонный треугольник ограничен сверху задним брюшком двубрюшной мышцы, сзади-передним краем грудино-ключично-сосцевидной мышцы, спереди и снизу-верхним брюшком лопаточно-подъязычной мышцы. Лопаточно-трахеальный треугольник ограничен сзади и снизу передним краем грудино-ключично-сосцевидной мышцы, сверху и латерально-верхним брюшком лопаточно-подъязычной мышцы и медиально-передней срединной линией.
- б) Подподбородочный (непарный) и парные –поднижнечелюстной и язычный.

VIII. Контрольные тесты:

6. К надподъязычным мышцам относятся:
 - а) лопаточно-подъязычная мышца
 - б) двубрюшная мышца
 - в) грудино-щитовидная мышца
 - г) шилоподъязычная мышца
2. В образовании сонного треугольника участвуют:
 - а) лопаточно-подъязычная мышца
 - б) двубрюшная мышца
 - в) нижняя челюсть
 - г) грудино-ключично-сосцевидная мышца
3. Яремная венозная дуга располагается:
 - а) в предвисцеральном пространстве
 - б) в надгрудинном межапоневротическом пространстве
 - в) в глубоком височном пространстве
 - г) в крыловидно-челюстном пространстве
4. Натягивает предтрахеальную пластинку шейной фасции и препятствует сдавливанию глубоких вен шеи:

- а) грудино-щитовидная мышца
 б) щитоподъязычная мышца
 в) лопаточно-подъязычная мышца
 г) грудино-подъязычная мышца
5. Передняя лестничная мышца начинается:
 а) от передних бугорков поперечных отростков III-VI шейных позвонков
 б) от поперечных отростков II-VII шейных позвонков
 в) от задних бугорков IV-VI шейных позвонков
 г) от передней дуги атланта
6. Переднее брюшко двубрюшной мышцы прикрепляется:
 а) к сосцевидной вырезке височной кости
 б) к телу подъязычной кости
 в) к челюстно-подъязычной линии
 г) к двубрюшной ямке
7. К поверхностным мышцам шеи относятся:
 д) длинная мышца головы
 е) длинная мышца шеи
 ж) грудино-ключично-сосцевидная мышца
 з) передняя лестничная мышца
8. Структуры, участвующие в образовании поднижнечелюстного треугольника:
 д) шило-подъязычная мышца
 е) челюстно-подъязычная мышца
 ж) поднижнечелюстная слюнная мышца
 з) двубрюшная мышца
9. Оттягивает угол рта книзу и предохраняет поверхностные вены от сдавливания:
 д) подкожная мышца шеи
 е) грудино-ключично-сосцевидная мышца
 ж) средняя лестничная мышца
 з) длинная мышца шеи
10. Между поверхностной и предтрахеальной пластинками шейной фасции располагается:
 д) предвисцеральное пространство
 е) надгрудное межжапоневротическое пространство
 ж) позадивисцеральное пространство
 з) глубокое височное пространство

Ответы к тестам:

1	2	3	4	5	6	7	8	9	10
б, г	а, б, г	б	в	а	в	в	г	а	б

IX. Анатомическая терминология:

Русск.	Лат.
1. Подкожная мышца шеи	platysma
2. Грудино – ключично - сосцевидная мышца	m.sternocleidomastoideus
3. Малая подкожная ямка	fossa supraclavicularis minor
4. Двубрюшная мышца	m.digastricus
5. Заднее брюшко (двубрюшной мышцы)	venter posterior
6. Переднее брюшко (двубрюшной мышцы)	venter anterior
7. Шило - подъязычная мышца	m.stylohyoideus
8. Челюстно - подъязычная мышца	m.mylohyoideus
9. Подбородочно - подъязычная мышца	m.geniohyoideus
10. Лопаточно - подъязычная мышца	m.omohyoideus
11. Нижнее брюшко (лопаточно-подъязычной мышцы)	venter inferior
12. Верхнее брюшко (лопаточно-подъязычной мышцы)	venter superior
13. Грудино - подъязычная мышца	m.sternohyoideus
14. Грудино - щитовидная мышца	m.sternothyroideus
15. Щитоподъязычная мышца	m.thyrohyoideus
16. Передняя лестничная мышца	m.scalenus anterior
17. Средняя лестничная мышца	m.scalenus medius
18. Задняя лестничная мышца	m.scalenus posterior
19. Длинная мышца шеи	m.longus cervicis
20. Длинная мышца головы	m.longus capitis
21. Передняя прямая мышца головы	m.rectus capitis anterior

22. Латеральная прямая мышца головы	m.rectus capitis lateralis
23. Шейная фасция	fascia cervicalis
24. Поверхностная пластинка шейной фасции	lamina superficialis
25. Предтрахеальная пластинка	lamina pretrachealis
26. Предпозвоночная пластинка	lamina prevertebralis
27. Выйная фасция	fascia nuchae
28. Передний треугольник шеи	trigonum cervicale anterius
29. Сонный треугольник	trigonum caroticum
30. Мышечный (лопаточно-трахеальный) треугольник	trigonum musculare(omotracheale)
31. Подбородочный треугольник	trigonum submentale
32. Поднижнечелюстной треугольник	trigonum submandibulare
33. Язычный треугольник (треугольник Пирогова)	trigonum linguale
34. Лопаточно - ключичный треугольник	trigonum omoclaviculare
35. Лопаточно - трапециевидный треугольник	trigonum omotrapezoideum

Х. Препараты и учебные пособия:

Череп, муляжи поверхностных и глубоких мышц головы и шеи, влажный препарат мышц головы и шеи.

Учебник, атлас, таблицы.

**Методические рекомендации к внеаудиторной самостоятельной работе по теме:
МЫШЦЫ И ФАСЦИИ ШЕИ. ТОПОГРАФИЯ ОБЛАСТИ ШЕИ.**

I. Исходный уровень знаний:

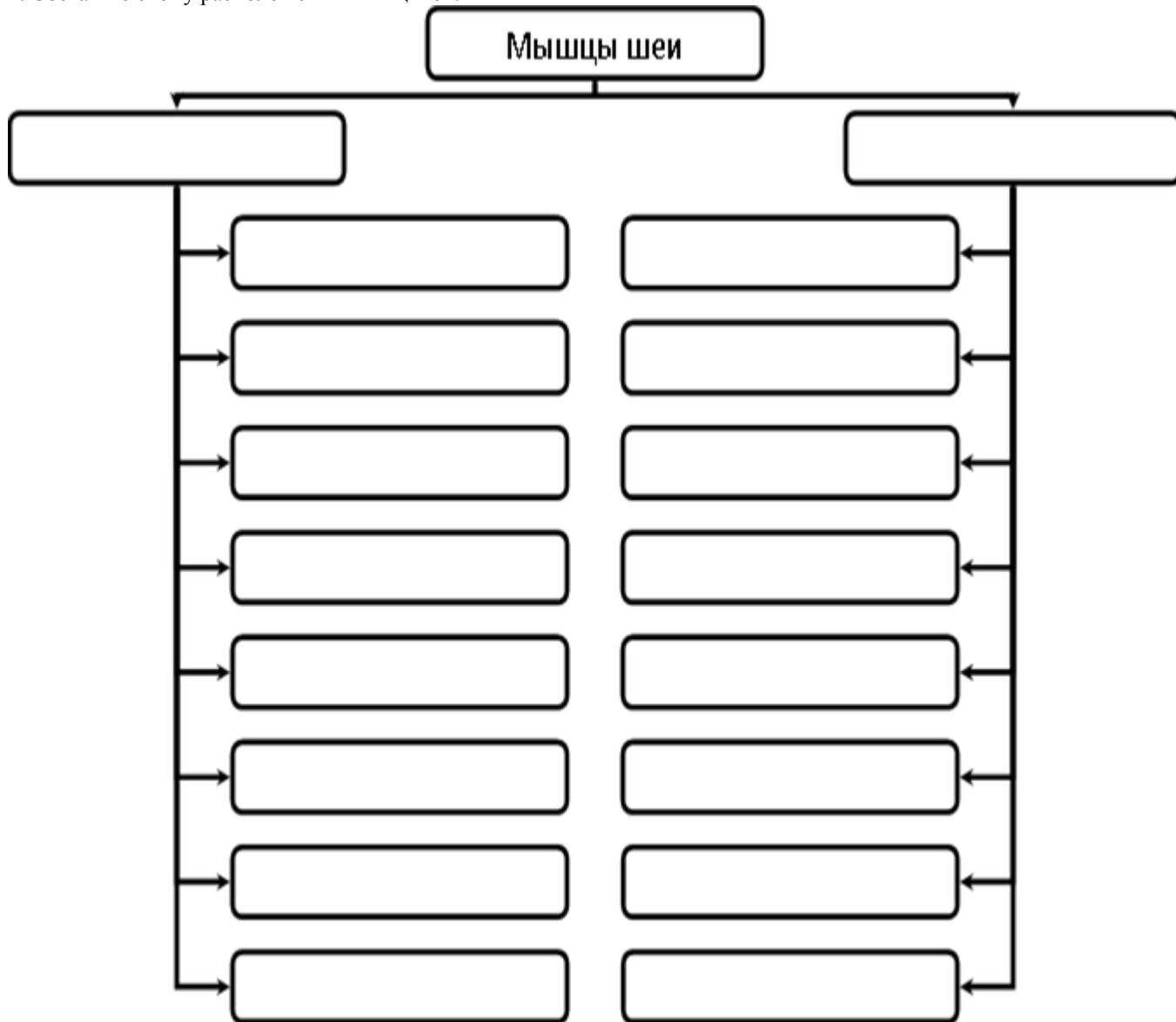
1. Топография шеи.
2. Развитие мышц шеи.
3. Классификация мышц шеи и их функции.
4. Фасции шеи.

II. Целевые задачи:

1. СТУДЕНТ ДОЛЖЕН ЗНАТЬ:
<ol style="list-style-type: none"> 1. Границы шеи. 2. Классификация мышц шеи: поверхностные, средние, глубокие. 3. Поверхностные мышцы шеи, (подкожная мышца, грудино-ключичная мышца). 4. Поверхностные мышцы, расположенные ниже подъязычной кости (лопаточно-подъязычная мышца). 5. Мышцы лежащие выше подъязычной кости (двубрюшная, шилоподъязычная, челюстно-подъязычная, подбородочно-подъязычная). 6. Глубокие мышцы шеи (латеральная группа лестничные, медиальная группа длинные мышцы головы и шеи передняя и боковая прямые мышцы). 7. Топография шеи (области и треугольники). 1) выйная область (затылок). 2) боковая, грудино-ключичная. сосцевидная, передняя область шеи; 3) позадищелюстная ямка. 2. В передней области 3 треугольника шеи: сонный, лопаточно - трахеальный поднижнечелюстной. 3. В латеральной области 2 треугольника: лопаточно-трапециевидный и лопаточно-ключичный треугольники. 4. Межлестничное и предлестничное пространства. 8. Фасции шеи (поверхностная, собственная и внутришейная). Фасциальные пространства шеи: 1-надгрудный межапоневротическое 2-предорганное 3-позадиорганное. 9. Особенности развития мышц: 1. Производные 1-й висцеральной дуги - челюстноподъязычная мышца и переднее брюшко двубрюшной мышцы. 2. Производные 2-й висцеральной дуги - подкожная, заднее брюшко двубрюшной, шилоподъязычная . 3. Производные жаберных дуг - трапециевидная и грудино-ключично-подъязычная мышца. 4. Производные вентральных отделов миотомов - отдельные мышцы шеи.
2. СТУДЕНТ ДОЛЖЕН УМЕТЬ:
<ol style="list-style-type: none"> 1. Показать на влажном препарате (труп) и муляже области и треугольники шеи и чем они ограничены. 2. Назвать и показать на влажном препарате (труп) и муляже поверхностные, глубокие мышцы шеи и объяснить их функции. 3. Перечислить и объяснить функциональное значение фасции шеи.

III. Задания для самостоятельной работы:

1. Составьте схему расположения мышц шеи.



Продолжите фразы:

2. К мышцам, расположенным ниже подъязычной кости относятся _____

3. Межлестничный промежуток образован _____

4. Средняя фасция шеи покрывает мышцы _____ образует парус Рише.

IV. Вопросы для самоконтроля:

5. Какие мышцы развиваются из I висцеральной дуги?

6. Какова топография треугольника Пирогова? Его стенки.

7. Где залегает межлестничный промежуток?

8. Фасции шеи их функциональное значение.

V. Сделайте обозначения к рисункам:

№11	МЫШЦЫ И ФАСЦИИ ШЕИ.
	1
	2
	3
	4
	5
	6
	7
	8
	9

№12	МЫШЦЫ И ФАСЦИИ ШЕИ. ТОПОГРАФИЯ ОБЛАСТИ ШЕИ.
	1
	2
	3
	4
	5
	6
	7
	8
	9
	10

№13	МЫШЦЫ И ФАСЦИИ ШЕИ.
	1
	2
	3
	4
	5
	6
	7
	8
	9
	10
	11
	12
	13

№14	ТОПОГРАФИЯ ОБЛАСТИ ШЕИ.
	1
	2
	3
	4
	5
	6

**Методические рекомендации к практическому занятию по теме:
Рот, развитие рта. Органы полости рта. Глотка. Зубы. Их строение. Зубные формулы. Признаки зубов.**

Пищеварительная система представляет собой комплекс органов, функция которых заключается в механической и химической обработке пищевых продуктов, всасывании питательных и выделении оставшихся непереваренными составных частей пищи. Пищеварительная система состоит из пищеварительного тракта и пищеварительных желёз. Строение пищеварительного канала определяется качеством пищи, потребляемой человеком. Пищеварительный канал имеет длину 8-10 м и состоит из следующих отделов: ротовая полость, глотка, пищевод, желудок, тонкая и толстая кишки. Полость рта ограничена стенками, образованными различными тканями, содержит в себе мышечный орган – язык, в неё открываются протоки крупных и мелких слюнных желёз, поэтому функции полости рта многообразны: механическая обработка пищи, начальное переваривание углеводов, образование членораздельной речи и др. Многие заболевания ЖКТ связаны с дефектом зубочелюстного аппарата, патологическими процессами слюнных желёз, нарушением вкусовосприятия, замедлением сроков прорезывания зубов. Патологические виды прикусов приводят к нарушениям артикуляции речи. Воспалительные процессы лимфоидных образований полости рта приводят к снижению иммунной защиты организма. Поэтому знания анатомического строения структур ротовой полости и зубочелюстного аппарата необходимо студентам для последующего усвоения материала на кафедрах стоматологии, отоларингологии, терапии, гастроэнтерологии и др. клинических дисциплин.

Цели:

<u>Студент должен знать:</u>	<ol style="list-style-type: none"> 1. Функции и принципы строения пищеварительной системы. 2. Основные стадии развития пищеварительной системы 3. Отделы пищеварительного тракта. 4. Строение стенок ротовой полости. 5. Строение и функцию слюнных желёз. 6. Строение и функцию языка. 7. Строение и функцию зубочелюстного аппарата. 8. Виды физиологических и патологических прикусов. 9. Топографию передней брюшной стенки. 10. Топографию глотки, её строение и функции. 11. Составные части лимфоэпителиального кольца Вальдейера-Пирогова.
<u>Студент должен уметь:</u>	<ol style="list-style-type: none"> 1. Дать характеристику органа по следующей схеме: 2 латинское (греческое) название; 3 источник развития; 4 топография (голо- скелето - синтопия); 5 внешние морфологические данные: форма, конфигурация, размеры, плотность (консистенция, масса); 6 анатомическое строение: части, отделы, края, поверхности, полюса, борозды; 7 гистологическое строение (структурные элементы 8 доли, сегменты, дольки, ацинусы и др.); 9 функция, данные прижизненных методов исследования: рентгенанатомия, компьютерная и

	<p>магнитно-резонансная томография.</p> <p>10. Назвать и показать стенки ротовой полости на сагиттальном распиле головы и черепа.</p> <p>11. Показать все образования ротовой полости на сагиттальном распиле головы.</p> <p>12. Находить отверстия выводных протоков крупных слюнных желёз.</p> <p>13. По характерным признакам определить виды зубов и принадлежность их к правой или левой половине альвеолярной дуги.</p> <p>14. Назвать и показать на влажном препарате отделы глотки, перечислить стенки каждого отдела и структурные образования на них (миндалины, трубный валик)</p> <p>15. Указать и показать пути сообщения глотки с другими полостями (полостью носа, среднего уха, рта, пищевода, гортанью).</p> <p>16. Назвать слои стенки глотки, объяснить особенности слизистой оболочки разных ее отделов.</p> <p>17. Назвать и препарировать мышцы глотки.</p>
<u>Студент должен владеть:</u>	<p>1. Медико-анатомическим понятийным аппаратом;</p> <p>2. Анатомическими знаниями для понимания патологии, диагностики и лечения.</p> <p>3. Простейшими медицинскими инструментами – скальпелем и пинцетом.</p>

II. Необходимый уровень знаний:

а) из смежных дисциплин:

- 1) Развитие пищеварительной системы.
- 2) Гистологическое строение зуба

б) из предшествующих тем:

- 1). Строение костей лицевого черепа.
- 2). Мимические и жевательные мышцы.
- 3). Мышцы шеи.

в) из текущего занятия:

- 1). Строение твёрдого нёба, мышцы мягкого неба.
- 2). Стенки преддверия рта и собственно ротовой полости, диафрагма рта.
- 3). Мышцы окружности рта.
- 4). Границы поднижнечелюстного треугольника шеи.
- 5). Строение верхней и нижней челюсти (альвеолярные дуги).
- 6). Основные функции пищеварительной системы и этапы ее развития
- 7). Общий план строения пищеварительной системы.
- 8). Слои стенки пищеварительной трубки.
- 9). Анатомическое строение зуба. Гистологическая структура твёрдого вещества зуба. Пульпа зуба.
- 10). Поверхности зуба. Признаки зуба: корня, угла и кривизны коронки.
- 11). Формула молочных и постоянных зубов
- 12). Строение языка. Мышцы языка, сосочки языка.
- 13). Лимфоидные образования ротовой полости, их локализация.
- 14). Топография, строение, характер секрета крупных слюнных желёз. Их протоки.
- 15). Топография, строение глотки.

III. Объект изучения:

Череп, сагиттальный распил головы со слюнными железами, язык с подъязычной костью, набор зубов, труп, комплекс органов, сагиттальный распил головы и шеи, препараты глотки и пищевода.

IV. Информационная часть:

Ротовая полость состоит из двух частей: преддверия, ограниченного снаружи губами и щеками и изнутри зубами и дёснами и собственно ротовой полости, имеющей пять стенок:

1. Верхняя – небо
2. Нижняя – диафрагма рта
3. Передняя и боковые – дёсны и зубные ряды
4. Задняя – зев, который сверху ограничен нёбной занавеской, снизу – корнем языка, по бокам – нёбно-язычными дужками, за которыми залегают нёбные миндалины.

Мягкое нёбо образует заднюю треть верхней стенки ротовой полости, образовано складкой слизистой оболочки с залегающими в ней мышцами.

Мышцы мягкого нёба: нёбно-глоточная, нёбно-язычная, поднимающая нёбную занавеску, напрягающая нёбную занавеску, язычок.

Зубы, являются окостеневшими сосочками слизистой оболочки и служат для механической обработки пищи. Зуб состоит из коронки, шейки и корня. *Полость зуба* заполнена мягкой тканью – пульпой. Твёрдая часть зуба образована дентином, который покрыт эмалью (в области коронки) или цементом (корень). Соединительная ткань, окружающая корень и обеспечивающая фиксацию зуба в альвеоле, называется периодонтом. Все ткани, окружающие шейку и корень зуба, со включением десны, альвеолы и образующий её участок альвеолярного отростка челюсти рассматриваются как цельная анатомическая и функциональная система под названием парадонт.

Зубочелюстной сегмент включает: 1) зуб; 2) зубную альвеолу и прилегающую к ней часть челюсти, покрытую слизистой оболочкой; 3) связочный аппарат, фиксирующий зуб к альвеоле; 4) сосуды и нервы.

Виды зубов: резцы, клыки, малые и большие коренные зубы. Формула молочных (2102) и постоянных (2123) зубов. Поверхности зубной коронки, их пять: вестибулярная, язычная, контактная (медиальная и дистальная) и жевательная (для коренных зубов). Для резцов и клыков это резцовый край.

Для установления принадлежности зуба к правой или левой половине альвеолярной дуги служат три признака зуба: признак корня, угла коронки и кривизны коронки. Для определения принадлежности зуба к верхней или нижней челюсти используют форму зубной коронки и количество корней зуба.

Положение зубных рядов при их смыкании называется окклюзией. Положение зубных дуг в центральной окклюзии (срединное смыкание зубных рядов) называется прикусом. Существуют физиологические и патологические виды прикусов. К физиологическим прикусам относятся: ортогнатия, прогения, бипрогнатия и прямой. К патологическим – крайние степени физиологических прикусов (прогнатии и прогении), а также открытый, закрытый и перекрестный прикусы.

Язык – это мышечный орган. Части языка: корень, с помощью которого язык прикреплен к нижней челюсти и подъязычной кости, тело и верхушка. Мышцы делятся на две группы: собственные (верхняя и нижняя продольные, вертикальная и поперечная) и имеющие скелетное прикрепление (шилоязычная, подбородочно-язычная и подъязычно-язычная). Одна из основных функций языка – это распознавание вкусовых особенностей пищи. Этот процесс осуществляют сосочки языка. 1. Нитевидные 2. конические 3. Грибовидные 4. Желобовидные 5. Листовидные Лимфоидное образование заднего отдела спинки языка образует язычную миндалину. В полость рта открываются протоки трёх пар крупных слюнных желёз: околоушных (серозных), поднижнечелюстных (смешанных) и подъязычных (слизистых). По своему строению околоушная железа является сложной альвеолярной, поднижнечелюстная и подъязычная – сложными альвеолярно-трубчатыми.

Глотка состоит из 3 отделов: носоглотки, ротоглотки и гортанной части. Носоглотка является ее дыхательным отделом, который сообщается через хоаны (передняя стенка носоглотки) с полостью носа и с барабанной полостью через слуховые трубы, которые открываются глоточными отверстиями на боковых стенках носоглотки. В этом отделе располагаются непарное скопление лимфоидной ткани - глоточная миндалина (особенно хорошо выражена в раннем детском возрасте) и парная трубчатая миндалина. Эти миндалины совместно с небными и язычной миндалинами образуют лимфоэпителиальное кольцо Вальдейера-Пирогова. Стенки носоглотки не спадаются. Ротоглотка является общей для дыхательной и пищеварительной систем. В этом отделе слизистая оболочка приобретает характерный для пищеварительной трубки плоский эпителий, в отличие от мерцательного в носоглотке. Через зев эта часть глотки сообщается с ротовой полостью. Гортанная часть - чисто пищеварительная часть, переходящая на уровне 6-7 шейных позвонков в пищевод.

Снаружи глотка покрыта адвентициальной оболочкой. Подслизистая основа (tela submucosa) в верхнем отделе представлена фиброзной пластинкой – глоточно-базиллярной фасцией с помощью которой глотка фиксируется к основанию черепа, а в нижней части глотки имеет структуру рыхлой соединительной ткани.

Мышечный слой глотки имеет три сжимателя: верхний, средний и нижний, которые соединяются на задней стенке, образуя по средней линии шов глотки. Подниматели глотки - шилоглоточная и небно-глоточная - образованы продольными мышечными волокнами. Глоточные мышцы совместно с небными мышцами и мышцами языка обеспечивают глотательный акт.

V. Практическая работа:

Задание № 1. На сагиттальном распиле головы найдите полость рта, рассмотрите ее стенки и сообщения с внешней средой посредством ротовой щели, а с глоткой посредством зева. Проведите деление ротовой полости на преддверие и собственно ротовую полость (граница проходит по зубам и деснам). Изучите стенки преддверия (губы и щеки спереди и боков, дёсны и зубы сзади) и собственно ротовой полости (верхняя - твердое и мягкое нёбо, нижняя - дно ротовой полости, передняя - зубы и десны, сзади ротовая полость через зев сообщается с глоткой).

Задание № 2. На препаратах натуральных зубов и их моделях изучите строение зуба. Найдите части зуба: коронку - верхняя часть зуба, корень - нижняя часть зуба, между ними - шейка зуба. На таблицах и рисунках найдите полость зуба в области коронки и шейки, которая продолжается в канал корня. Отметьте, что полость зуба выполнена пульпой, а канал корня заканчивается отверстием на его верхушке. Обратите внимание, что вещество зуба состоит из дентина, который в области коронки покрыт эмалью, а в области корня - цементом. После этого определите виды зубов. На каждой половине челюсти найдите 2 резца, 1 клык, 2 малых коренных зуба и 3 больших коренных зуба. Всего на верхней и нижней челюсти имеется по 18 зубов. На таблице познакомьтесь с формулой постоянных и молочных зубов, закладкой постоянных зубов, порядком прорезывания и смены молочных зубов.

Задание № 3. На сагиттальном распиле головы найдите собственно полость рта, расположенную позади зубов и десен, определите ее содержимое - язык. Найдите части языка: верхушку, тело, спинку, корень языка, нижнюю поверхность, края. По середине языка отметьте срединную бороздку, на месте перехода тела в корень - слепое отверстие и пограничную бороздку. Между нижней поверхностью языка и дном полости рта – уздечку языка, по сторонам от нее найдите подъязычные складки с подъязычными сосочками. На поверхности слизистой оболочки рассмотрите сосочки языка; нитевидные, грибовидные, конические, листовидные и желобовидные. В слизистой корня языка найдите язычную миндалину, между корнем языка и надгортанником - срединную и боковые язычно-надгортанные складки, а между ними ямки надгортанника. На таблицах, рисунках изучите мышцы языка, обратите внимание на их начало, прикрепление и функцию.

Задание № 4. На черепе и сагиттальном распиле головы найдите верхнюю стенку полости рта - твердое небо, сзади переходящее в мягкое нёбо со свисающей нёбной занавеской и язычком. По краям от мягкого неба проследите дужки: небно-глоточную, идущую от мягкого нёба к задней стенке глотки, и небно-язычную, идущую от неба к боковой поверхности языка. Между дужками найдите миндалиновую ямку и в ней - миндалину (если сохранилась).

Мышцы мягкого нёба изучите на таблице, или рисунках в атласа, обращая внимание на начало, прикрепление и функцию их. На препарате сагиттального распила головы найдите зев, определите его границы: снизу - корень языка, сбоку - дужки, сверху - нёбная занавеска.

Задание № 5. На сагиттальном распиле головы со стороны ее поверхности в позадичелюстной ямке найдите слюнную околоушную железу, ее проток, пересекающий жевательную мышцу по наружной ее поверхности, и впадающий в преддверие полости рта на уровне II верхнего большого коренного зуба. В поднижнечелюстном треугольнике на шее рассмотрите поднижнечелюстную слюнную железу, отметьте, что она покрыта кожей, фасцией и подкожной мышцей шеи и хорошо определяется при пальпации. Выводной проток железы открывается в собственно полость рта на подъязычном сосочке. На препаратах и таблицах рассмотрите строение подъязычной слюнной железы, отметьте, что со стороны полости рта железа покрыта только слизистой оболочкой и хорошо видна при осмотре полости рта. От поднижнечелюстной железы она отделена челюстно-подъязычной мышцей. Укажите, что железа имеет большой подъязычный проток и малые подъязычные протоки, открывающиеся в полость рта на подъязычной складке.

Задание № 6. На сагиттальном распиле головы и шеи отметьте, что глотка располагается в области головы и шеи, начинаясь от основания черепа (глочный бугорок основной части затылочной кости и медиальные пластинки крыловидных отростков клиновидной кости) тянется до уровня шестого позвонка, располагаясь впереди от шейного отдела позвоночника и глубоких мышц шеи, позади полости носа, рта и гортани; сбоку от нее проходит сосудисто-нервный пучок шеи (общая сонная артерия, внутренняя яремная вена и блуждающий нерв). На этом же препарате рассмотрите и изучите части глотки (носовую, ротовую и гортанную) и отдельные детали их строения. Найдите и покажите сообщение носоглотки с полостью носа через хоаны. На боковой стенке носоглотки найдите глоточное отверстие слуховой трубы, окруженное трубным валиком, которое ведет в слуховую трубу, соединяющую носоглотку с полостью среднего уха. Отметьте, что ротовая часть глотки сообщается с ротовой полостью через зев. В гортанной части найдите вход в гортань и в пищевод.

Задание № 7. Изучая строение стенки глотки на препарате, таблице и рисунке в атласе, отметьте, что она имеет хорошо выраженный фиброзный слой, внутри покрытый слизистой оболочкой, а снаружи мышечной. Мышечная оболочка снаружи покрыта адвентицией. Необходимо подчеркнуть, что фиброзная оболочка глотки имеет большое значение в фиксации ее к основанию черепа. Слизистая оболочка носоглотки, в связи с ее дыхательной функцией, выстлана мерцательным эпителием, в ротовой и гортанной частях глотки эпителий слизистой оболочки - многослойный плоский. При рассмотрении мышц глотки обратите внимание на то, они располагаются в два слоя: продольный (расширители) и циркулярный (суживатели). Циркулярный слой выражен сильнее, в нем найдите три констриктора: верхний, средний и нижний. Отметьте места их начала и то, что волокна констрикторов каждой стороны идут назад и соединяются друг с другом, образуя по средней линии задней стенки глотки шов. Продольные мышечные волокна глотки образуют две мышцы: нёбно-глочную и шило-глочную.

Задание № 8. На препарате сагиттального распила головы и шеи в слизистой оболочке глотки в носовой части на границе верхней и задней ее стенок найдите глоточную миндалину, а между глоточным отверстием слуховой трубы и мягким нёбом - трубную миндалину (парную). Отметьте, что эти миндалины вместе с небными (парными) и язычной (непарной) образуют лимфоэпителиальное кольцо.

VI. Контрольные вопросы:

1. Назовите отделы ЖКТ, источники их развития.
2. Назовите стенки преддверия рта и собственно ротовой полости.
3. Назовите мышцы мягкого нёба.
4. опишите строение зуба, перечислите поверхности зубной коронки.
5. Охарактеризуйте молочные и постоянные зубы, их формулы и сроки прорезывания.
6. Охарактеризуйте физиологические и патологические виды прикусов.
7. Назовите слюнные железы, их локализацию и функции, гистология, строение.
8. Расскажите строение языка и его функции. Мышцы языка.
9. Особенности детского возраста.
10. Охарактеризуйте аномалии и пороки развития.
11. Обзорная оценка результатов клинических методов исследования.
12. Источники развития рассматриваемых органов.
13. Топография глотки.
14. Из каких отделов состоит глотка, с чем она сообщается?
15. Особенности строения стенки глотки.
16. Назовите отделы пищевода, их топография.
17. Назовите сужения пищевода.

VII. Учебные задачи:

Задача № 1.

При работе в полости рта стоматолог закрывает проток околоушной слюнной железы ватным тампоном, чтобы уменьшить накопление слюны в ротовой полости.

1. Куда открывается проток околоушной слюнной железы?
2. Где располагается сама околоушная слюнная железа?

Ответ:

1. Проток околоушной слюнной железы открывается в преддверие ротовой полости на уровне второго верхнего большого коренного зуба.

2. Околоушная слюнная железа расположена кпереди и книзу от ушной раковины, на латеральной поверхности ветви нижней челюсти и заднего края жевательной мышцы.

Задача № 2.

После химического поражения слизистой оболочки ротовой полости у ребенка оказалась потеряна вкусовая чувствительность.

1. Какие сосочки слизистой оболочки языка поражены в этом случае?
2. Где располагаются эти сосочки?

Ответ:

1. В указанном случае поражены нервные окончания грибовидных и желобовидных сосочков слизистой оболочки языка.
2. Грибовидные сосочки располагаются в основном на верхушке и по краям языка, желобовидные располагаются кпереди от пограничной линии и слепого отверстия по линии, напоминающей римскую цифру V (в количестве 7-12).

VIII. Контрольные тесты:

1. Укажите мышцы, суживающие зев.

- а - мышца, напрягающая небную занавеску;
- б - небно-язычная мышца;
- в - средний констриктор (сжиматель) глотки;
- г - небно-глоточная мышца.

Ответ: б, г

2. Укажите вкусовые сосочки, располагающиеся на боковых поверхностях языка.

- а - грибовидные сосочки;
- б - желобовидные сосочки;
- в - листовидные сосочки;
- г - нитевидные сосочки.

Ответ: в

3. Какие анатомические образования ограничивают позадиглоточное пространство?

- а - передняя поверхность тел шейных позвонков;
- б - предпозвоночные мышцы;
- в - задняя поверхность глотки;
- г - глубокая пластинка шейной фасции

Ответ: г

4. В составе каждого зуба отсутствует следующая часть:

- а – коронка
- б – головка
- в – шейка
- г – корень

Ответ: б

5. Глотка переходит в пищевод у взрослых людей на уровне:

- а – IV-V шейных позвонков
- б – VI-VII шейных позвонков
- в – I-II грудных позвонков
- г – III-IV грудных позвонков

Ответ: в

6. Укажите анатомические образования, образующие стенки зева.

- а - мягкое небо;
- б – трубный валик;
- в - надгортанник;
- г - небно-язычные дужки.

Ответ: а, г

7. Самой твердой тканью зуба является:

- а – дентин
- б – эмаль
- в – пульпа
- г – цемент

Ответ: б, в

8. В глотке отсутствует следующая часть:

- а – носовая
- б – ротовая
- в – пищеводная
- г – гортанная

Ответ: в

9. В каком месте ротовой полости открывается проток поднижнечелюстной слюнной железы?

- а - уздечка языка;
- б - уздечка нижней губы;
- в - подъязычный сосочек;
- г - подъязычная складка.

Ответ: а

10. какие мышцы одновременно напрягают небную занавеску в поперечном направлении и расширяют просвет слуховой трубы?

- а) мышца язычка
- б) мышца, напрягающая небную занавеску
- в) мышца, поднимающая небную занавеску
- г) небо – глоточная мышца

Ответ: б

IX Анатомическая терминология

Русское название	Латинское название
полость рта	cavitas oris
преддверие рта	vesribulum oris
ротовая щель	rima oris
губы	labia oris
нижняя губа	labium inferius
Спайка губ	commissura labiorum
угол рта	angulus oris
щека	bicca
собственно полость рта	cavitas oris propria
небо	palatum.
твердое небо	palatum durum
мягкое небо (небная занавеска)	palatum molle (velum palatinum)
десны	gingivae
малые слюнные железы	glandulae salivatoriae minores
губные железы	gll labiales
щечные железы	gll buccales
молярные железы	gll molares
небные железы	gll palatinae
язычные железы	gll linguales
большие слюнные железы	glandulae salivatoriae majores
зубы	dentes
коронка зуба	corona dentis
верхушка острия	apex cuspidis
корень зуба	radix dentis
полость зуба (пульпарная)	cavitas dentis (pulparis)
полость коронки	cavitas coronae
пульпа зуба	pulpa dentis
верхняя зубная дуга	arcus dentalis superior
нижняя зубная дуга	arcus dentalis inferior
резцы	denies incisivi
клыки	denies canini
премоляры, малые коренные зубы	denies premolares
моляры, большие коренные зубы	denies molares
зуб мудрости	dens serotinus
молочные зубы	denies decidui
постоянные зубы	denies permanentes
язык	lingua
тело языка	corpus linguae
корень языка	radix linguae
спинка языка	dorsum linguae
глотка	pbarinx
зев	fauces
мягкое небо (небная занавеска)	palatum tone (vellum palatinum)
небный язычок	uvula palatina
небно-язычная дужка	arcus palato-glossus
небно-глоточная дужка	arcus palato-haryngeus
небная миндалина	tonsila palatina
свод глотки	fornix pharyngis
носовая часть глотки	pars nasalis pharyngis
ротовая часть глотки	pars oralis pharyngis

ХХ. Препараты и учебные пособия:

Череп, муляж поверхностных и глубоких мышц головы, влажные препараты сагитала головы, языка, слюнных желез. Учебник, атлас, таблицы.

Методические рекомендации к практическому занятию по теме:

Резцы, клыки. Большие и малые коренные зубы. Молочные зубы. Сроки смены зубов. Зубочелюстные сегменты. Артикуляция, окклюзии, прикусы. Зубная система как целое. Рентгеноанатомия зубов.

I. Цели:

<u>Студент должен знать:</u>	<ol style="list-style-type: none">1. Общую характеристику развития зубов в филогенезе, гомодонтную (одна форма) и гетеродонтную систем (различная форма зуба).2. Полифиодонтный тип зубов (частная смена зубов) и дифиодонтный тип (одноразовая смена зубов).3. Строение и стадии развития зубов у человека:<ol style="list-style-type: none">I. стадия – закладка зубов и их зачатков – образование зубной пластинки, эмалевых органов и сосочков.II. стадия – формирование зубного мешочка и дифференцировка зубных зачатков.III. стадия – образование зубов, формирование дентина, эмали и пульпы зуба.4. Особенности развития корня зуба – формирование корневого эпитеального влагиалища, цементобластов и периодонта.5. Структуру жевательного речевого аппарата – 1). твердая опора – лицевой череп и нижнечелюстной сустав; 2). жевательные мышцы.6. Отделы зубов – корень, шейку, коронку, полость и пульпу зубов.7. Клинический корень и клиническую коронку: дентин, эмаль, цемент. Общее строение и классификацию зубов – резцы, клыки, премоляры и моляры.8. Строение перадонта и парадонтов.9. Фиксацию зубов и поддерживающий аппарат.10. Поверхностные коронки зубов.11. Зубные дуги (ряды) и окклюзию зубов. Антагонисты зубов – главный и добавочный – зубную формулу.12. Признаки зубов – угла коронки, кривизны эмали, коронки и корня.13. Состав и строение зубочелюстных сегментов верхней и нижней челюстей.14. Общую и индивидуальную характеристику зубов верхней и нижней челюстей.15. Общую характеристику и особенности строения молочных зубов – 2, 1, 0, 2.16. Сроки прорезывания зубов.17. Структура функциональной системы зубов.18. Термин и «понятия» - «артикуляция», окклюзия и прикусы.19. Виды физиологических прикусов – ортогнатия, прогения, бипрогнатия, прямой.20. Строение и фиксацию корня.
<u>Студент должен уметь:</u>	<ol style="list-style-type: none">1. Объяснить стадии развития зубов у человека.2. Назвать и показать функциональные группы зубов.3. Объяснить структуру периодонта и парадонта.4. Назвать и показать на препарате составные отделы зубов.5. Назвать и показать поверхности зубной коронки.6. Назвать и показать зубные дуги и зубочелюстные сегменты.7. Назвать и продемонстрировать на препаратах физиологические и патологические прикусы.8. Называть и показывать характерные признаки зубов, определять их групповую принадлежность.9. Объяснить отличия постоянных и молочных зубов.10. Написать зубную формулу молочных и постоянных зубов.11. Отличать зубы верхней и нижней челюстей.
<u>Студент должен владеть:</u>	<ol style="list-style-type: none">1. Медико-анатомическим понятийным аппаратом;2. Анатомическими знаниями для понимания патологии, диагностики и лечения.3. Простейшими медицинскими инструментами – скальпелем и пинцетом.

II. Необходимый исходный уровень знаний:

а) из смежных дисциплин:

- 1). Развитие органов пищеварения.
- 2). Пищеварение в ротовой полости и функциональное значение ее органов – зубы, слюнные железы.

б) из предшествующих тем:

1. Строение и органы ротовой полости.

2. Пищеварение в ротовой полости и возрастные изменения
3. Строение костей лицевого черепа – верхняя и нижняя челюсти.

в) из текущего занятия:

1. Развитие и функциональные группы зубов.
2. Молочные зубы.

III. Объект изучения:

Череп, верхняя и нижняя челюсти, комплекты и муляжи зубов.

IV. Информационная часть:

У человека, как и у большинства млекопитающих, последовательно сменяются два типа зубов: молочные (сменные, выпадающие) и постоянные. Будучи весьма прочными, твердыми, зубы сохраняются в земле в течение сотен тысяч лет, что играет важную роль для палеонтологии и антропологии. Форма и функции зубов тесно связаны между собой. У человека (как и у других млекопитающих) различают три формы зубов: резцы служат для захватывания и откусывания пищи; клыки дробят, разрывают пищу, у человека они развиты относительно слабо; коренные зубы растирают и перемалывают пищу. Кроме того, у человека зубы участвуют в членораздельной речи, придавая своеобразную «окраску» отдельным звукам.

Зубы (dentes) укреплены в зубных альвеолах челюстей, неподвижно сращены корнями с надкостницей альвеол, образуя непрерывное соединение – вколачивание. У взрослого человека 32 постоянных зуба, у ребенка – 20 молочных зубов. Коронка (corona dentis) - это более массивный отдел зуба, выступающий над уровнем альвеолы. Несколько суженная шейка (collum dentis) находится на границе между корнем и коронкой. В этом месте с зубом соприкасается слизистая оболочка десны. Корень зуба (radix dentis) расположен в альвеоле, он оканчивается верхушкой корня зуба (apex radialis dentis), на которой имеется малюткое отверстие. Через то отверстие в зуб входят сосуды и нервы. Внутри зуба имеется полость, заполненная зубной пульпой (pulpa dentis), богатой сосудами и нервами. Каждый зуб имеет один (резцы, клыки), два и три корня (коренные зубы). Корни зубов плотно срастаются с поверхностью зубных ячеек посредством периодонта, пучки соединительнотканых волокон которого проникают, с одной стороны, в кость альвеолы (шарпеевские волокна), с другой- в цемент корня зуба. В области шейки зуба периодонт формирует циркулярную связку.

На коронках всех зубов различают несколько сторон (поверхностей). Язычная поверхность (facies lingualis), обращена к языку, вестибулярная (лицевая) поверхность (facies vestibularis, s. facialis)- в преддверии рта, контактная зона (area contigens)- к соседнему, расположенному в данном ряду зубу. Контактных поверхностей две: медиальная (передняя) и дистальная (задняя). Поверхность смыкания (жевательная, или окклюзионная) (facies occlusalis) является поверхностью соприкосновения верхнего и нижнего рядов при смыкании зубов.

Зуб построен главным образом из дентина (dentinum), который в области корня покрыт цементом (cementum), а в области коронки - эмалью (enamelum). Эмаль состоит в основном из неорганических солей (96-97%), среди которых преобладает фосфорнокислый и углекислый кальций, около 4% приходится на долю фтористого кальция. В дентине около 28% органических веществ (преимущественно коллагена) и 72% неорганических (фосфорнокислый кальций, магний, примесь фтористого кальция). Цемент по составу приближается к кости, в нем 29,6% органических веществ и 70,4% неорганических (преимущественно фосфорнокислый и углекислый кальций).

Полость зуба заполнена пульпой, которая представляет собой рыхлую, волокнистую, соединительную ткань. Ее многоотростчатые фиброциты образуют трехмерную сеть, в которой расположены макрофагоциты и другие клетки соединительной ткани, коллагеновые и аргирофильные волокна, сосуды и нервные волокна, которые проникают в дентин. Непосредственно к стенкам полости зуба прилежит слой одонтобластов (дентинобластов) мезенхимного происхождения. Дентинобласты способны продуцировать в течение всей жизни человека предентин, который минерализуется. В межклеточных щелях, разделяющих одонтобласты, проходят капилляры и коллагеновые волокна (волокна Корфа). С помощью замыкающих пластинок в апикальных частях клетки соединяются между собой. Через минерализованное основное вещество дентина проходит множество дентинных трубочек (канальцы), которые обеспечивают питание дентина. В трубочках залегают отростки одонтобластов. Часть канальцев продолжается в цемент и эмаль. Пучки коллагеновых волокон дентина ориентированы в наружном слое радиально, во внутреннем (вблизи пульпы)- тангенциально. Между коллагеновыми волокнами находятся мукопротеины. Неорганические вещества образуют в дентине глобулы, которые местами отсутствуют в периферических участках дентина. Эти зоны называются интерглобулярными пространствами, в коронке зуба они более крупные, в корне- мелкие.

Эмаль, покрывающая коронку и шейку зуба, является наиболее плотным веществом в организме человека. Эмаль состоит из эмалевых призм толщиной 3-5 мкм. Призмы состоят из овальных тубулярных субъединиц длиной 0,1 мкм и диаметром 3-6 нм, которые расположены параллельно оси призмы. Призмы имеют изогнутое S-образное направление, поэтому на продольных шлифах дентина видны полоски Ретциуса- чередующиеся темные и светлые полосы. Наряду с этим видны параллельные линии (линии Хунтера-Шрегерера), обусловленные различной обызвешленностью призм. Свободная поверхность эмали покрыта тонкой кутикулой.

Цемент напоминает по строению костную ткань. Цемент образован нерегулярными обызвешленными пластинками, между которыми расположены многоотростчатые цемтоциты, залегающие в лакунах. В цемент внедряются коллагеновые шарпеевские волокна, благодаря чему зуб плотно скреплен с периодонтом. В области шейки зуба, слой цемента истончается и лишается клеток (бесклеточный цемент).

Зубы человека расположены симметрично в виде двух зубных рядов-верхнего и нижнего. Каждый верхний и нижний зубной ряд постоянных зубов образован 16 зубами, расположенными в зубных альвеолах соответствующей челюсти. С каждой стороны зубного ряда, начиная от срединной вертикальной линии, находится по 8 зубов: два резца, один клык, два малых и три больших коренных зуба.

Число зубов обозначают зубной формулой, которая представляет собой дробь, в числителе которой число зубов на верхней челюсти, а в знаменателе - на нижней. При этом обозначаются число зубов на каждой половине верхней и нижней челюсти. У взрослого человека зубная формула имеет следующий вид:

3.2.1.2	2.1.2.3
3.2.1.2	2.1.2.3

Специалисты-стоматологи записывают постоянный прикус (число зубов) в виде следующей зубной формулы, в которой каждая цифра обозначает номер зуба, начиная от срединной линии.

Верхняя челюсть	
8 7 6 5 4 3 2 1	1 2 3 4 5 6 7 8
Правая сторона	Левая сторона
8 7 6 5 4 3 2 1 1 2 3 4 5 6 7 8	
Нижняя челюсть	

Прорезывание молочных (сменных) зубов (их всего 20) начинается на 6-7-м месяце жизни ребенка и заканчивается к трем годам. Молочные зубы представлены двумя резцами, одним клыком и двумя большими коренными зубами. В зубной формуле ребенка молочные зубы обозначают следующим образом:

2.0.1.2	2.1.0.2
2.0.1.2	2.1.0.2

В стоматологии принято обозначать молочные (сменные) зубы римскими цифрами в виде следующей зубной формулы:

Верхняя челюсть	
V IV III II I	I II III IV V
Правая сторона	Левая сторона
V IV III II I I II III IV V	
Нижняя челюсть	

Зубную формулу можно обозначить начальными буквами латинских наименований зубов (J- резцы, C-клыки, P-малые коренные зубы, или премоляры, M- большие коренные зубы, или моляры). При этом постоянные зубы обозначают прописными буквами, молочные-строчными. Таким образом, зубная формула постоянного прикуса (постоянных зубов) взрослого человека может быть обозначена следующим образом:

M3P2C1J2	J2C1P2M3
M3P2C1J2	J2C1P2M3

Зубная формула прикуса ребенка (молочных, или сменных, зубов) следующая:

m2 c1 j2	j2 c1 m2
m2 c1 j2	j2 c1 m2

У ребенка раньше всего прорезываются нижние медиальные резцы. Затем латеральные резцы, первые большие коренные зубы, клыки, вторые большие коренные зубы.

Постоянные зубы (dentes permanentes) до прорезывания располагаются между корнями молочных зубов. Перед прорезыванием постоянного зуба молочный (сменный) зуб выпадает. Первыми среди постоянных зубов прорезываются первые большие коренные зубы, затем медиальные и латеральные резцы, первые и вторые малые коренные зубы и вторые большие коренные. Последними прорезываются третьи большие коренные зубы (зубы мудрости). У девочек прорезывание зубов происходит несколько раньше, чем у мальчиков. Резцы, клыки и коренные зубы, имея общий принцип строения, различаются формой коронки и числом корней. Резцы имеют коронку долотообразной формы с узким режущим краем (острием зуба). Коронка верхних резцов значительно шире, чем нижних. Одиночный конусовидный корень резца сдвоен с боков. Клыки имеют коническую коронку с заостренным острием зуба и одиночный, длинный, сдвоенный с боков корень, который у нижних клыков короче, чем у верхних, и может быть раздвоен у верхушки корня зуба. Иногда у нижних клыков наблюдается двойной корень.

Коронка малого коренного зуба овальная, высота коронки значительно меньше, чем у клыков. На жевательной поверхности коронки (поверхность смыкания) имеются два конических жевательных бугорка. Бугорки способствуют размельчению и раздроблению пищи. Корень обычно один, конической формы. Корень первого верхнего малого коренного зуба (премоляра) примерно в 50 % случаев может быть раздвоен.

Размеры больших коренных зубов, или моляров, уменьшаются спереди назад так, что третий большой коренной зуб-самый маленький. Он прорезываются позже других, поэтому его называют зубом мудрости. Иногда этот зуб отсутствует. Коронка больших коренных зубов кубовидной формы, на ее жевательной поверхности расположено от трех до пяти бугорков. Это обеспечивает множественные контакты при смыкании челюстей и способствует растиранию пищи. Большие коренные зубы нижнего зубного ряда имеют по два корня (передний и задний), верхнего- по три (язычный и два щечных).

Молочные (сменные, выпадающие) зубы (dentes decidui) построены подобно постоянным, но их размеры примерно вдвое меньше. Эмаль молочных зубов имеет матово-белый и голубоватый цвет, в отличие от желтоватого оттенка эмали постоянных зубов. Корни молочных зубов развиты слабо, их шейка выражена хорошо.

При сближении челюстей зубы верхнего и нижнего зубных рядов смыкаются. Это называется прикусом. При нормальном (ножницеобразном) прикусе зубы верхней челюсти частично перекрывают зубы нижней челюсти вследствие большего размера верхней альвеолярной дуги и направления зубов верхнего ряда кнаружи. При этом верхние резцы расположены спереди нижних, а вестибулярные (щечные) бугорки больших и малых коренных зубов верхней челюсти располагаются кнаружи от соответствующих бугорков коронок зубов нижней челюсти. Иными словами, при нормальном прикусе зубы верхнего и нижнего рядов вследствие их разных размеров не совпадают друг с другом. Так, верхний медиальный резец шире нижнего и соприкасается своим краем с двумя зубами: с медиальным

и латеральным нижними резцами, поэтому каждый последующий зуб также соприкасается не с одним, а с двумя соседними зубами.

Кровоснабжение и иннервация зубов. Зубы верхней челюсти кровоснабжаются зубными ветвями верхнечелюстной артерии, зубы нижней челюсти – ветвями нижней альвеолярной артерии. К задним зубам верхней челюсти подходят также ветви задней верхней альвеолярной артерии, к передним – ветви передней верхней альвеолярной артерии. Зубные артериальные ветви входят в полость зуба через отверстие верхушки корня зуба вместе с нервами. В пульпе зуба артерии разветвляются до капилляров. Отток крови происходит через одноименные вены, впадающие в лицевые вены. Лимфа оттекает в поднижнечелюстные, подбородочные и глубокие шейные лимфатические узлы.

Зубы верхней челюсти иннервируются из верхнечелюстного нерва (вторая ветвь тройничного нерва) верхними альвеолярными нервами (задними, средними и передними), образующими верхнее зубное сплетение, от которого отходят верхние зубные ветви и верхние десневые ветви. Зубы нижней челюсти иннервируются из нижнечелюстного нерва (третья ветвь тройничного нерва) нижними альвеолярными нервами, образующими нижнее зубное сплетение, от которого отходят нижние зубные ветви. Войдя в пульпу зуба, нервные волокна образуют поверхностное и глубокое сплетение, от которого отходят веточки, заканчивающиеся рецепторами.

V. Практическая работа:

Задание № 1. На препаратах натуральных зубов и их моделях изучите строение зуба. Найдите части зуба: коронку - верхняя часть зуба, корень - нижняя часть зуба, между ними - шейка зуба. На таблицах и рисунках найдите полость зуба в области коронки и шейки, которая продолжается в канал корня. Отметьте, что полость зуба выполнена пульпой, а канал корня заканчивается отверстием на его верхушке. Обратите внимание, что вещество зуба состоит из дентина, который в области коронки покрыт эмалью, а в области корня - цементом. После этого определите виды зубов. На каждой половине челюсти найдите 2 резца, 1 клык, 2 малых коренных зуба и 3 больших коренных зуба. Всего на верхней и нижней челюсти имеется по 18 зубов. На таблице познакомьтесь с формулой постоянных и молочных зубов, закладкой постоянных зубов, порядком прорезывания и смены молочных зубов.

VI. Контрольные вопросы:

1. Напишите формулу молочных зубов.
2. Напишите формулу постоянных зубов.
3. В каком возрасте прорезывается зуб мудрости.
4. В каком возрасте прорезываются первые молочные зубы.
5. Назовите части зуба.
6. Что такое зубочелюстной сегмент и структуры, входящие в него
7. Общее строение зуба.
8. Какие поверхности коронки зуба вы знаете..
9. Какую роль играет периодонт в зубочелюстном сегменте, расскажите его строение

VII. Учебные задачи:

Задача № 1. Зуб имеет коронку долотообразной формы с узким режущим краем. Корень данного зуба одиночный, конусовидной формы.

1. Описание, какого зуба представлено?
2. Имеются ли отличия между этими зубами верхней и нижней челюсти?

Ответ : 1. Описанный зуб принадлежит к резцам.

2. Коронка резцов верхней челюсти широкая, нижних вдвое уже.

Корень у резцов нижней челюсти сдвоен с боков.

Задача № 2. Коронка зуба со стороны смыкания имеет округлую или овальную форму. На жевательной поверхности коронки выделяют два жевательных бугорка конической формы: вестибулярный и язычный. Корень одиночный, конической формы.

1. Описание, какого зуба представлено?
2. Какие виды дифференцировки корня зуба возможны?

Ответ : 1. Описанный зуб принадлежит к группе премоляров (малые коренные зубы).

2. Корень первого верхнего премоляра в 50% случаев может быть раздвоен у верхушки.

VIII. Контрольные тесты:

1. Какие зубы, имеющиеся среди постоянных зубов отсутствуют среди молочных зубов:
А. зубы мудрости
Б. клыки
В. малые коренные
Г. большие коренные

Ответ: а,в

2. В составе каждого зуба отсутствует следующая часть:
А. коронка

- Б. головка
- В. шейка
- Г. корень

Ответ: б.

3. В период от 6 месяцев до 2,5 лет количество молочных зубов у ребенка достигает:

- А. 32
- Б. 24
- В. 28
- Г. 20

Ответ: г

4. Самой твердой тканью зуба является:

- А. дентин
- Б. эмаль
- В. пульпа
- Г. цемент

Ответ: б.

5. В зубочелюстной сегмент входят:

- А. Зубная альвеола
- Б. сосуды и нервы
- В. связочный аппарат
- Г. зуб

Ответ: все верно

6. Совокупность каких образований окружающих зубной корень называется парадонтом:

- А. периодонт
- Б. альвеола
- В. дентин
- Г. эмаль

Ответ: а,в

7. Между какими промежутками формируются диастемы и тремы у детей:

- А. между резцами
- Б. между резцами и клыками
- В. между клыками и премолярами
- Г. между клыками и молярами

Ответ: а,б,г

8. Укажите характерные особенности строения нижнего первого премоляра:

- А. имеет наименьшие размеры коронки
- Б. жевательная поверхность наклонена в щечную сторону
- В. жевательная поверхность наклонена в язычную сторону
- Г. имеет одиночный корень

Ответ: а,в,г

9. Сколько бугорков на жевательной поверхности имеет первый верхний моляр:

- А. один
- Б. два
- В. три
- Г. четыре

Ответ: г

10. Сколько корней имеет первый верхний моляр:

- А. один
- Б. два
- В. три
- Г. четыре

Ответ: в

IX. Анатомическая терминология:

<u>Русское название:</u>	<u>Латинское название:</u>
Зуб, зубы.	Dens, dentes.
Эмаль	Enamelum
Дентин	Dentinum
Пульпа зуба	Pulpa dentis
Десна	Gingiva
Дентин корней зуба	Dentinum radialis dentis
Цемент	Cementum
Периодонт	Periodontium
Пульпа корня зуба	Pulpa radialis dentis

Клык	Dens caninus
Малые коренные зубы	Dentes premolares
Резцы	Dentes incisivi
Большие коренные зубы	Dentes molares
Постоянные зубы	Dentes permanentes
Временные молочные зубы	Dentes decidui
Коронка зуба	Corona dentis
Корень зуба	Radix dentis
Верхушка корня зуба	Apex radicis dentis
Шейка зуба	Cervix dentis
Небольшая полость зуба	Cavitas dentis
Пульпарная полость	Cavitas pulparis
Поверхность смыкания	Facies occlusalis
Вестибулярная (лицевая) поверхность	Facies vestibularis s. facialis
Язычная поверхность	Facies lingualis
Эмалевыми призмами	Prismae enameli
Зубодесневые волокна	Fibrae dentogingivales
Зубоальвеолярные соединения	Articulationes dentoalveolares

Х. Препараты и учебные пособия:

Череп, сагиттальный распил головы с отпрепарированными слюнными железами, язык с подъязычной костью, набор зубов, таблицы. Тесты II уровня усвоения и эталоны ответов к ним. Учебник. Атлас анатомии человека. Таблицы.

Методические рекомендации к внеаудиторной самостоятельной работе по теме:
АНАТОМИЯ И ТОПОГРАФИЯ ПОЛОСТИ РТА, ЗУБОВ, СЛЮННЫХ ЖЕЛЕЗ.

1. Вопросы к проверке исходного уровня знаний:

1. Понятие о системе органов. Общая характеристика пищеварительной системы.
2. Костная основа ротовой полости
3. Классификация слюнных желез.

2. Целевые задачи

Студент должен знать:

1. Полость рта и ее стенки.
2. Зубы. Их классификацию. Части зуба, зубную формулу.
3. Строение языка, его слизистую оболочку, миндалину языка, мышцы языка.
4. Слюнные железы и их выводные протоки и места впадения в ротовую полость.

Студент должен уметь:

1. Уметь называть по-латыни и показывать на препарате органы ротовой полости.
2. Показать полость рта, отделы полости рта.
3. Показать зубы. Части зуба.
4. Показать язык, миндалину языка, мышцы языка.
5. Показать слюнные железы: околоушная, поднижнечелюстная, подъязычная. Их выводные протоки и места впадения в ротовую полость.

III. Задание для самостоятельной работы:

1. Допишите:

А) В состав каждого зуба входят следующие части _____

Б) Анатомические образования, образующие стенки зева _____

В) Какие анатомические особенности верхней и нижней губ и десен новорожденных способствует акту сосания _____

2. Составить схему классификации слюнных желез:

3. Заполнить таблицу:

Отличия зубов	
Постоянные	Молочные

4. Изобразить схематически формулу зубов:

IV. Вопросы для самоконтроля:

1. Какие мышцы суживают зев _____

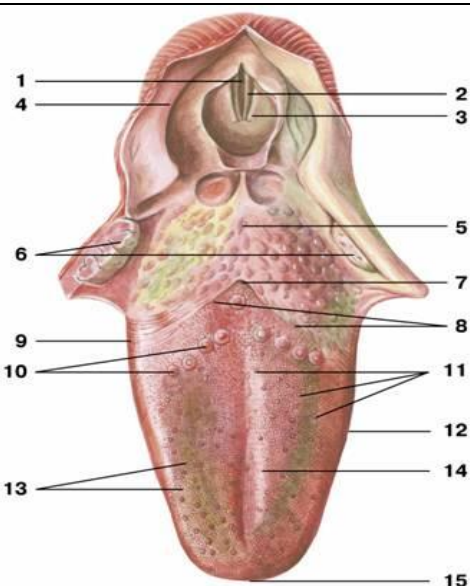
2. Какие вкусовые сосочки, располагаются на боковых поверхностях языка _____

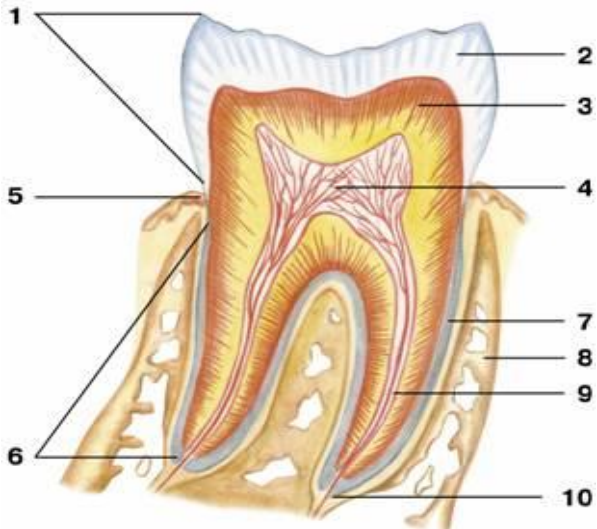
3. Какие анатомические образования, образуют стенки зева _____

4. Какие анатомические структуры, образуют стенки полости рта _____

5. К каким железам по характеру ветвления относится околоушная слюнная железа

V. Сделайте обозначения к рисункам:

		Язык
	1.	
	2.	
	3.	
	4.	
	5.	
	6.	
	7.	
	8.	
	9.	
	10.	
	11.	
	12.	
	13.	
	14.	
	15.	

		Строение зуба
	1.	
	2.	
	3.	
	4.	
	5.	
	6.	
	7.	
	8.	
	9.	
	10.	

Методические рекомендации к внеаудиторной самостоятельной работе по теме:
АНАТОМИЯ И ТОПОГРАФИЯ МЯГКОГО НЕБА. ГЛОТКА. ПИЩЕВОД.

1. Вопросы к проверке исходного уровня знаний:

1. Общая характеристика пищеварительной системы. Пищеварение в ротовой полости.
2. Границы зева.
3. Скелетотопия глотки.

2. Целевые задачи:

Студент должен знать:

1. Мягкое и твердое небо. Небную занавеску, язычок.
2. Складки, синус миндалины. Небный апоневроз, небную миндалину. Мышцы мягкого неба.
3. Глотку и ее части. Сообщения глотки. Слои стенки глотки. Мышцы глотки. Лимфоэпителиальное кольцо Пирогова-Вальдейера.
4. Пищевод и его отделы. Слои стенки пищевода. Складки слизистой. Сужения пищевода.

Студент должен уметь:

1. Показать границы глотки.
2. Показать части глотки.
3. Показать сообщения носоглотки с полостью носа.
4. Показать на боковой стенке носоглотки отверстие слуховой трубы, соединяющую носоглотку с полостью среднего уха.
5. Показать в гортанной части вход в гортань и пищевод.
6. Показать части и сужения пищевода.

III. Задание для самостоятельной работы:

1. Схематически изобразите лимфоэпителиальное кольцо Пирогова-Вальдейера:

2. Допишите:

А) В глотке различают следующие части _____

Б) Носовая часть глотки сообщается с полостью носа через _____

IV. Вопросы для самоконтроля:

1. Какие анатомические образования ограничивают позадиглоточное пространство

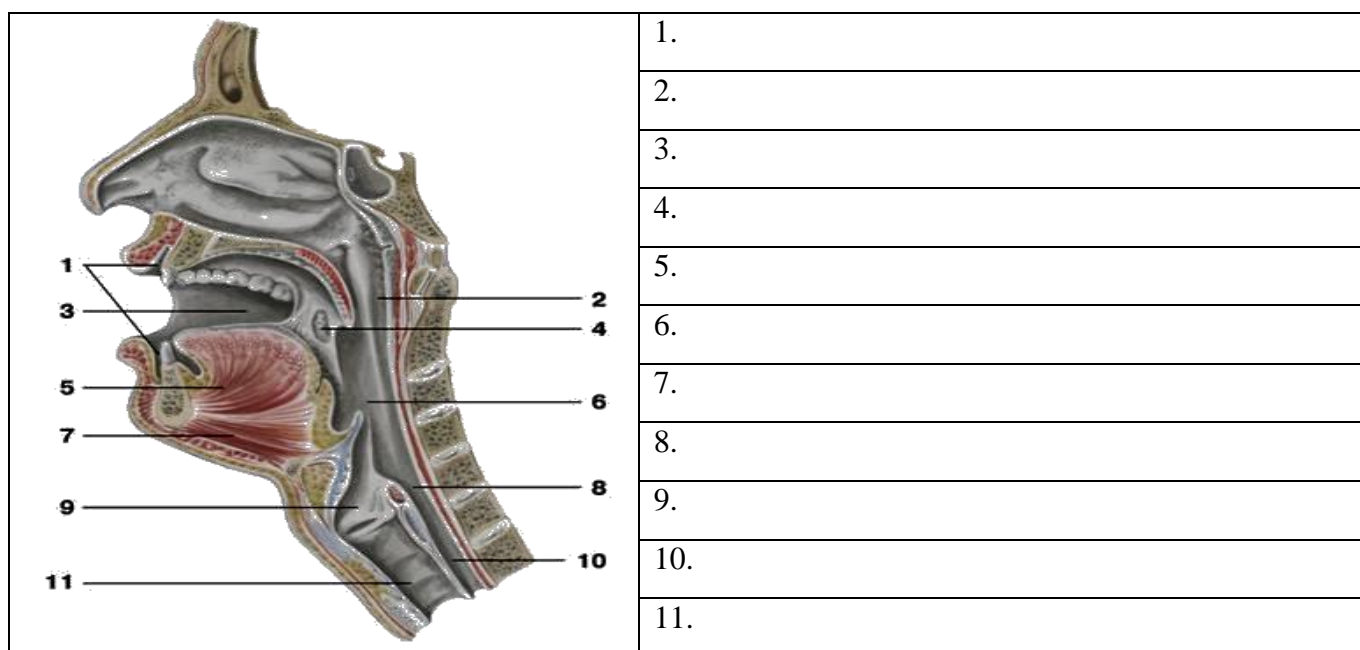
2. Какие мышцы одновременно напрягают небную занавеску в поперечном направлении и расширяют просвет слуховой трубы _____ - _____

3. Укажите анатомические образования на черепе, к которым прикрепляется глотка

4. Какие структуры образуют небо _____

5. Укажите место начала мышцы - верхнего констриктора глотки _____

V. Сделайте обозначения к рисункам:



Методические рекомендации к внеаудиторной самостоятельной работе по теме:
АНАТОМИЯ И ТОПОГРАФИЯ ПОЛОСТИ НОСА И ГОРТАНИ.

1. Вопросы для проверки исходного уровня знаний:

1. Кости лицевого черепа
2. Строение полости носа.
3. Общая анатомия и функции органов дыхания. Верхние дыхательные пути.
4. Ход воздушной струи.
5. Особенности строения гортанной части глотки
6. Топография гортани

2. Целевые задачи

Студент должен знать:

1. Строение стенок и сообщения носовой полости. Наружный нос.
2. Парные и непарные хрящи носа.
3. Строение носовых раковин и носовых ходов.
4. Сообщения околоносовых пазух
5. Отделы гортани.
6. Классификация и строение хрящей гортани.
7. Соединения хрящей гортани и связочный аппарат. Эластический конус и четырехугольная мембрана.
8. Классификация и функции мышц гортани. Механизм действия.
9. Механизм голосообразования.
10. Возрастные особенности топографии и строения гортани.

Студент должен уметь:

1. Показать на препарате полость носа и его образования.
2. Показать и назвать сообщения околоносовых пазух с носовыми ходами.
3. Показать на сагиттальном распиле головы полость носа, преддверные голосовые складки, желудочки гортани.
4. Правильно расположить хрящи гортани относительно друг друга и показать суставы гортани и объем их движений.
5. Показать связочный аппарат гортани.

6. Показать мышцы, расширяющие и суживающие голосовую щель.
7. Показать мышцы, напрягающие голосовую связку.
8. Уметь назвать все образования в латинской транскрипции.

III Задание для самостоятельной работы

1. Составьте схему расположения и образования носовых ходов.

2. Продолжите фразы:

а) К верхним дыхательным путям относятся _____

б) К нижним дыхательным путям относят _____

в) Выходными отверстиями носовой полости являются _____

г) Гортань располагается на уровне _____

д) Отделами гортани являются _____

е) К парным хрящам гортани относятся _____

ж) К непарным хрящам гортани относятся _____

з) У черпаловидного хряща есть отростки: 1 - _____ 2 - _____,

к которым прикрепляются следующие мышцы: _____

IV Вопросы для самоконтроля.

1. Укажите стенки носовой полости?

2. Опишите обонятельную область носовой полости:

3. Укажите сообщения носовой полости? _____

4. Укажите значение эластического конуса и четырехугольной мембраны?

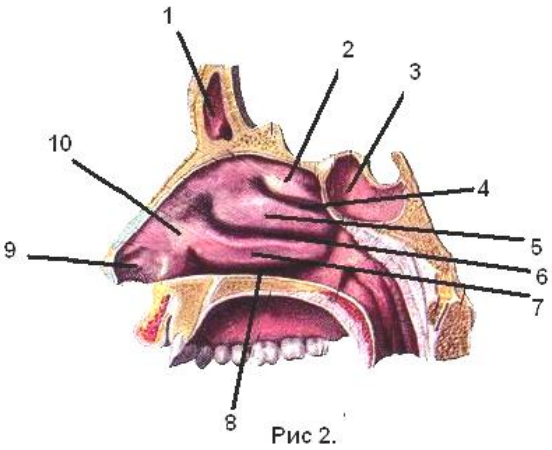
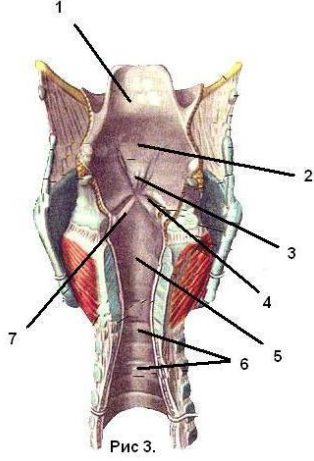
5. Каким образом обеспечивается подвижность хрящей гортани? _____

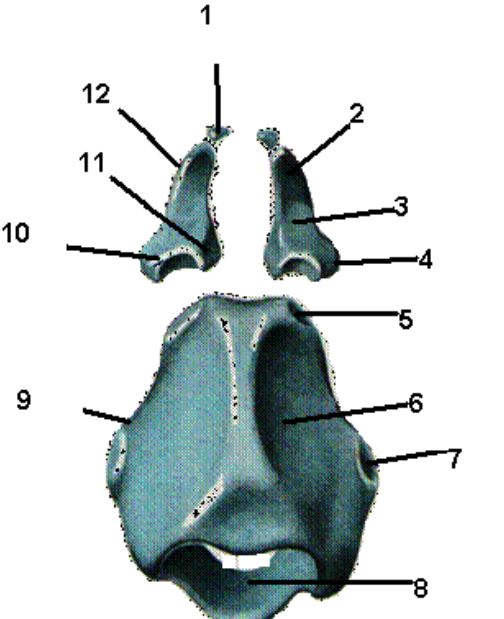
6. Укажите мышцы, расширяющие голосовую щель? _____

7. Укажите мышцы, суживающие голосовую щель? _____

8. Укажите мышцы, напрягающие голосовые связки? _____

У Сделайте обозначения к рисункам.

ПОЛОСТЬ НОСА	ПОЛОСТЬ ГОРТАНИ
 <p>Рис 2.</p>	 <p>Рис 3.</p>
1	1
2	2
3	3
4	4
5	5
6	6
7	7
8	
9	
10	

Хрящи гортани	
	<p>1.</p> <p>2.</p> <p>3.</p> <p>4.</p> <p>5.</p> <p>6.</p> <p>7.</p> <p>8.</p> <p>9.</p> <p>10.</p> <p>11.</p>

Основная литература:

п/ №	Наименование	Автор (ы)	Год ,место издания
1	2	3	4
1.	Анатомия человека. Учебник в 3-х томах.	М.Р. Сапин , Г.Л. Билич	Москва ,издательская группа «ГЭОТАР-Медиа»,2014.
2.	Анатомия человека. Учебник в 3-х томах	М.Р. Сапин, Г.Л. Билич	Москва, издательская группа «ГЭОТАР-Медиа», 2009
3.	Анатомия человека	Привес М.Г., Лысенков Н.К., Бушкович В.И.	СПб,2010
4.	Атлас анатомии человека . Т. 1-4	Синельников Р.Д.	М.: Медицина, 207-2010.
5.	Атлас нормальной анатомии человека. В 2-х томах	М.Р. Сапин, Д.Б. Никитюк , Э.В. Швецов	Издание 3-е. Москва, «МЕДпресс-информ»,2009
6.	Атлас нормальной анатомии человека	М.Р. Сапин, Д.Б. Никитюк, Э.В. Швецов	4-е издание . Москва. «МЕДпресс-информ»,2009
7.	Атлас анатомии человека: в 4 т.	Синельников Р.Д.	М.: Новая волна : Издатель Умеренков, 2010. -248 с.: ил.
8.	Анатомия человека : учебник	Под ред. Л.Л. Колесникова	М. : ГЭОТАР-Медиа, 2010.- 816 с

Дополнительная литература

п/ №	Наименование	Автор (ы)	Год, место издания
1	2	3	4
1.	Нормальная анатомия человека. В 2т.	Гайваронский И.В.	Изд. 3,перераб. И доп. –СПб.: СпецЛит, 2013.
2.	Анатомия человека:	М.Г. Привес, Н.К. Лысенков, В.И. Бушкович.	Изд. 12-е , перераб. И доп. – СПб.: Изд. Дом С- ПбМАПО,2012.-720С
3.	Атлас анатомии человека	Неттер Ф.	М.: ГЭОТАР-Медиа,2010
4.	Анатомия человека	М.Г. Привес, Н.К. Лысенков, В.И. Бушкович	Изд-во «Медицина»,2009
5.	Анатомия человека в 2-х томах	М.Р. Сапин	Изд-во «Медицина»,1993
6.	Лекции по анатомии человека: учеб. пособие	Л.Е. Этинген	М.: МИА,2007
7.	Лекции по функциональной анатомии человека.	Жданов Д.А.	М.: Медицина,1979 - 315 с.
8.	Контрольные карты по анатомии человека	Сапин М.Р., Волкова Л.И.	Москва,1976
9.	Атлас анатомии человека: в 4 т : учеб. Пособие.:	Р.Д. Синельников, Я.Р. Синельников	М.:Медицина,1990
10.	Учебное пособие : Остеология 2005	И.В. Гайваронский , Г.И. Ничипорук и др.	Санкт-Петербург. «ЭЛБИ-СПб»,2012

11.	Учебное пособие : Анатомия дыхательной системы	И.В. Гайваронский , Г.И. Ничипорук и др.	Санкт-Петербург. «ЭЛБИ-СПб»,2012
12.	Учебное пособие: Ангиология	И.В. Гайваронский , Г.И. Ничипорук и др.	Санкт-Петербург. «ЭЛБИ-СПб»,2012
13.	Учебное пособие: Синдесмология	И.В. Гайваронский , Г.И. Ничипорук и др.	Санкт-Петербург. «ЭЛБИ-СПб»,2012
14.	Учебное пособие : Неврология	И.В. Гайваронский , Г.И. Ничипорук и др.	Санкт-Петербург. «ЭЛБИ-СПб»,2012
15.	Учебное пособие: Миология	И.В. Гайваронский , Г.И. Ничипорук и др.	Санкт-Петербург. «ЭЛБИ-СПб»,2012
16.	Учебное пособие: Анатомия соединений костей	И.В. Гайваронский , Г.И. Ничипорук и др.	Санкт-Петербург. «ЭЛБИ-СПб»,2012
17.	Учебное пособие :Спланхнология	И.В. Гайваронский , Г.И. Ничипорук и др.	Санкт-Петербург. «ЭЛБИ-СПб»,2012
18.	Функциональная и клиническая анатомия черепа. Учебное пособие для студентов медицинских вузов.	А.И. Краюшкин, С.В. Дмитриенко, Л.И. Александрова и др.	Волгоград,2009

Перечень ресурсов информационно-телекоммуникационной сети "Интернет", необходимых для освоения дисциплины

Справочные материалы, электронные библиотеки и журналы:

- wikipedia.org
- anatomy.tj
- [http://anatomiya-atlas .ru/](http://anatomiya-atlas.ru/)
- <http://www .anatomcom.ru/>
- <http://www.mednik.com.ua>
- ЭБС "Консультант студента" www.studmedlib.ru
- ЭБС "BookUP" books-up.ru
- Электронная информационно-образовательная система "Анатомия человека. Анатомия МГМСУ".
- www.anatomia.ru
- [MedExplorer](http://MedExplorer.com), [MedHunt](http://MedHunt.com), [PubMed](http://PubMed.com).
- <http://elibrary.ru>

Научные российские журналы по анатомии человека:

- **МОРФОЛОГИЯ (АРХИВ АНАТОМИИ, ГИСТОЛОГИИ И ЭМБРИОЛОГИИ)**
- **МОРФОЛОГИЧЕСКИЕ ВЕДОМОСТИ**
- **КЛИНИЧЕСКАЯ И ЭКСПЕРИМЕНТАЛЬНАЯ МОРФОЛОГИЯ**
- **ЖУРНАЛ АНАТОМИИ И ГИСТОПАТОЛОГИИ**