

Кафедра анатомии человека
с топографической анатомией и оперативной хирургией

**СБОРНИК
МЕТОДИЧЕСКИХ ПОСОБИЙ ПО АНАТОМИИ
к практическим занятиям и к внеаудиторной самостоятельной
работе для студентов
2 курса лечебного факультета
в 3 семестре**

обучающихся по основной профессиональной программе высшего образования -
программе специалитета по специальности 31.05.01 Лечебное дело,
утвержденной 28.08.2020 г.

ЧАСТЬ 2

ФИО студента

группа и факультет

Владикавказ, 2020

Методические пособия по анатомии к практическим занятиям и к внеаудиторной самостоятельной работе для студентов 2 курса лечебного факультета в 3 семестре разработаны сотрудниками кафедры анатомии человека ФГБОУ ВО СОГМА Министерства здравоохранения Российской Федерации

Составители: зав. каф., доцент Тотоева О.Н.
доцент, к.м.н., Туаева З.С.
доцент, к.м.н., Бураева З.С.

Рецензенты:

1. Зав. каф. биологии и гистологии ФГБОУ ВО СОГМА Министерства здравоохранения Российской Федерации проф., д.м.н. **Бибеева Л.В.**
2. Доцент каф. норм. и патол. анатомии и физиологии ФГБОУ ВО ГГАУ **Б.Д.Гусова**

Утверждено на заседании ЦКУМС ФГБОУ ВО СОГМА
Министерства здравоохранения Российской Федерации

3-й семестр

Наименование темы	
1	Анатомия и топография спинного мозга и его оболочек. Межоболочечные пространства. Образование спинномозговых нервов. Общий обзор головного мозга. Его отделы. Топография корешков черепных нервов на основании мозга. Оболочки головного мозга.
2	Анатомия и топография полушарий конечного мозга. Доли, борозды и извилины. Строение коры головного мозга. Локализация функций. Обонятельный мозг. Лимбическая система. Анатомия и топография мозолистого тела.
3	Анатомия и топография базальных ядер. Внутренняя капсула. Свод. Боковые желудочки. Анатомия и топография промежуточного мозга. III желудочек. Анатомия и топография среднего мозга. Водопровод мозга. Возрастные особенности. Рентген-анатомия.
4	Анатомия и топография перешейка ромбовидного мозга. Задний мозг. Мост. Мозжечок.
5	Анатомия и топография продолговатого мозга. IV желудочек. Анатомия и топография ромбовидной ямки. Проекция ядер черепных нервов. Рентген-анатомия.
6	Проводящие пути головного и спинного мозга.
7	ИТОГОВОЕ ЗАНЯТИЕ ПО ПРЕПАРАТАМ ГОЛОВНОГО И СПИННОГО МОЗГА.
8	Анатомия и топография концевых (0), обонятельного (I), зрительного (II), глазодвигательного (III), блокового (IV) и отводящего (VI) нервов и их ветвей.
9	Анатомия и топография тройничного (V) нерва (1-я ветвь). Возрастные особенности.
10	Анатомия и топография тройничного (V) нерва (2-я и 3-я ветви). Возрастные особенности.
11	Анатомия и топография лицевого (VII) нерва и его ветвей.
12	Анатомия и топография преддверно-улиткового (VIII) и языкоглоточного (IX) нервов и их ветвей. Анатомия и топография добавочного (XI) и подъязычного (XII) нервов и их ветвей.
13	Анатомия и топография блуждающего (X) нерва и его ветвей. Возрастные особенности.
14	Анатомия и топография блуждающего (X) нерва и его ветвей. Возрастные особенности.
15	Органы чувств. Кожа. Орган вкуса. Орган обоняния. Анатомия и топография органа зрения. Глазное яблоко. Вспомогательный аппарат глаза. Топография хода сосудов и нервов в глазнице. Возрастные особенности.
16	Анатомия и топография преддверно-улиткового органа. Наружное и среднее ухо. Анатомия и топография внутреннего уха. Возрастные особенности.
17	ИТОГОВОЕ ЗАНЯТИЕ ПО ПРЕПАРАТАМ ЧЕРЕПНЫХ НЕРВОВ И ОРГАНОВ ЧУВСТВ.
18	Общая анатомия и топография спинномозговых нервов. Анатомия и топография шейного сплетения. Анатомия и топография плечевого сплетения (короткие ветви). Анатомия и топография плечевого сплетения (длинные ветви). Топография хода сосудов и нервов.
19	Межреберные нервы. Анатомия и топография поясничного сплетения.
20	Анатомия и топография крестцового сплетения. Анатомия и топография полового и копчикового сплетений. Топография хода сосудов и нервов.
21	Общая анатомия вегетативной (автономной) нервной системы.
22	Вегетативная иннервация органов. Возрастные особенности.
23	ИТОГОВОЕ ЗАНЯТИЕ ПО ТЕМЕ: «СПИННО-МОЗГОВЫЕ НЕРВЫ И ВНС».
26	ИТОГОВОЕ ЗАНЯТИЕ ПО ПРАКТИЧЕСКИМ НАВЫКАМ.

ПЕРИФЕРИЧЕСКАЯ НЕРВНАЯ СИСТЕМА.

Методические рекомендации к практическому занятию по теме: Анатомия и топография концевых (0), обонятельного (I), зрительного (II), глазодвигательного (III), блокового (IV) и отводящего (VI) нервов и их ветвей. Анатомия и топография тройничного (V) нерва. Возрастные особенности.

В формировании клинического симптомокомплекса при поражении любого черепного нерва принимают участие не только его периферические структуры, которые в анатомическом понимании представляют собой черепной нерв, но и другие образования в стволе мозга, в подкорковой области, больших полушариях мозга, включая определенные области коры головного мозга. Для врачебной практики имеет значение определение той области, в которой располагается патологический процесс, - от самого нерва до его коркового представительства. Знание этой темы необходимо при обследовании неврологических больных и для топической диагностики чувствительных и двигательных расстройств, при изучении соответствующих разделов в курсе терапии, хирургии, неврологии, травматологии и других клинических дисциплин.

I.Цели:

<u>Студент должен знать:</u>	<ol style="list-style-type: none">1) Название, характеристику, количество и топографию ядер I-IV,VI,XI,XII пары черепно-мозговых нервов.2) Места выхода I-IV,V пар черепно-мозговых нервов на основании мозга и на основании черепа3)Строение органа зрения. Вспомогательный аппарат глазного яблока (прямые и косые, мышцу, поднимающую верхнее веко).4) Классификацию мышц шеи - поверхностные и глубокие мышцы.5) Общее строение языка, отделы и мышцы.6) Начало, прикрепление и иннервацию мышц глазного яблока: блоковый(IV) нерв -верхнюю косую мышцу; отводящий нерв (VI) - латеральную прямую мышцу ; глазодвигательный нерв(III)- нижнюю прямую, нижнюю косую, верхнюю прямую, медиальную прямую, поднимающие верхнее веко мышцы.7) Топографию и ход подъязычного нерва, область иннервации - мышцы языка, грудиноключично-сосцевидная и трапециевидные мышцы. Образование шейной петли и иннервация мышц ниже подъязычной кости.8) Ядра и ход языкоглоточного нерва. Области иннервации – корень языка, глотка.9)Отделы обонятельного мозга. Центральные и периферические отделы обонятельного анализатора – нити, нервы, луковицы, тракты, треугольники, мозг, крючок.10) Центральные и периферические отделы зрительного анализатора – сетчатка глаза, зрительный нерв, перекрест, зрительный тракт, подкорковые и корковые центры зрения.11) Место выхода на основании мозга и топографию хода тройничного нерва.12) Локализацию ядер тройничного нерва.13) Топографию хода, ветви и область иннервации первой ветви тройничного нерва.14) Топографию хода, ветви и область иннервации второй ветви тройничного нерва.15) Топографию хода, ветви и область иннервации третьей ветви тройничного нерва.16) Формирование, топографию и ветви крылонебного узла.17) Топография нервов в глазнице.
<u>Студент должен уметь:</u>	<ol style="list-style-type: none">1) Назвать и показать на нативных препаратах основания мозга места выхода I-IV,VI,XI,XII пары черепно-мозговых нервов.2) Назвать и показать в полости глазницы II,III,IV,VI пары черепно-мозговых нервов.3) Назвать и показать на основании мозга зрительный нерв, перекрест, зрительные тракты.4) Назвать и показать подкорковые и корковые центры зрения - латеральные колленчатые тела и верхнее двуххолмие и шпорную борозду затылочной доли.3) Назвать и показать в полости черепа и на основании мозга – обонятельные луковицы на решетчатой кости, обонятельные тракты, обонятельные треугольники и его пучки, крючок, сводчатую извилину.4) Назвать и показать на основании мозга и в области шеи стволы добавочного нерва и показать иннервируемые им мышцы5) Назвать и показать ствол подъязычного нерва и шейную петлю, показать иннервируемые им мышцы.6) Назвать и объяснить ход языкоглоточного нерва и его ветви.7) Назвать и показать на нативном препарате место выхода тройничного нерва на основании мозга.8) Назвать и показать на препарате черепа расположение узла тройничного нерва и выход ветвей тройничного нерва из полости черепа.9) На схеме ромбовидной ямки показывать локализацию ядер тройничного нерва.

	10) Называть по-латыни и показать на препарате топографию хода, ветви и область иннервации глазного нерва. 11) Называть по-латыни и показать на препарате топографию хода, ветви и область иннервации верхнечелюстного нерва. 12) Называть по-латыни и показать на препарате топографию хода, ветви и область иннервации нижнечелюстного нерва. 13) Называть по-латыни и показать на препарате топографию и ветви крылонебного узла.
<u>Студент должен владеть:</u>	1) Латинской терминологией 2) Методикой препарирования. 3) Умением находить и определять на нативных препаратах I-IV, V, VI пары черепно-мозговых нервов и их ветви. 4) Знаниями по характеристике ядер соответствующих черепно-мозговых нервов (двигательные, чувствительные и вегетативные).

II. Необходимый исходный уровень знаний:

а) из смежных дисциплин:

- Филогенез и онтогенез центральной нервной системы.
- Гистологическое строение серого и белого вещества головного мозга.
- Гистологическое строение периферического нерва.

б) из предшествующих тем:

- Строение и отделы стволовой части головного мозга.
- Строение ромбовидной ямки.
- Строение коры головного мозга и локализация корковых центров. Обонятельный мозг.

в) из текущего занятия:

- Топографию корешков черепно-мозговых нервов на основании головного мозга;
- Топография ядер черепно-мозговых нервов в ромбовидной ямке
- Основание черепа, отверстия, щели и ямки, их содержимое (корешки ветви черепно-мозговых нервов).
- Топографию хода и область иннервации концевое (0) нерва.
- Топографию хода и область иннервации обонятельного (i) нерва.
- Топографию хода и область иннервации зрительного (ii) нерва.
- Топографию хода, локализацию ядер, область иннервации глазодвигательного (iii) нерва.
- Топографию хода, локализацию ядер, область иннервации блокового (iv) нерва.
- Топографию хода, локализацию ядер, область иннервации отводящего (vi) нерва.
- Топографию хода, локализацию ядер, область иннервации тройничного (v) нерва

III. Объекты изучения:

Базальная поверхность основания черепа. Черепные ямки и их образования: отверстия, щели и вдавления. Основания головного мозга с корешками черепно-мозговых нервов. Сагиттальный разрез головного мозга со стволовой частью. Места выхода корешков черепных нервов.

IV. Информационная часть:

Концевые нервы - (0 пара) - это пара маленьких нервов, которое тесно прилежит к обонятельным нервам. Они содержат безмиелиновые волокна и небольшие группы биполярных и мультиполярных нервных клеток. Нерв проходит вдоль медиального тракта, прободает решетчатую (продырявленную) пластинку и разветвляется в слизистой оболочке полости носа. Центральный нерв направляется в переднее продырявленное пространство септальную область. Предположительно, данный нерв представляет собой головную часть симпатической нервной системы, распространяющуюся на кровеносную систему и железы слизистой оболочки полости носа.

Обонятельные нервы (I пара - n.olfactorius) чувствительные, образованы центральными отростками обонятельных клеток, располагается в слизистой оболочке обонятельной области полости носа. Нервного ствола обонятельные нервы не образуют, а собираются в 15-20 тонких обонятельных нервов, проходящих через отверстия решетчатой пластинки и вступают в обонятельную луковицу, продолжающуюся в обонятельный тракт и треугольник.

Зрительный (II пара - n.opticus) чувствительный, представляет собой толстый нервный ствол, состоящий из отростков ганглиозных нейроцитов ганглиозного слоя сетчатки глазного яблока. Формируется в области слепого пятна сетчатки, где отростки собираются в пучок. Зрительный нерв прободая сосудистую оболочку и склеру(внутриглазная часть нерва) проходит в глазнице(глазничная часть) к зрительному каналу и проникает через него в полость черепа(внутриглазная часть нерва), и сближаясь с таким же нервом другой стороны, образуют неполный зрительный перекрест-хиазму, chiasma opticum, а затем переходят в зрительные тракты. Примерно на середине глазничной части нерва в него снизу входит центральная артерия сетчатки, которая внутри нерва прилегает к одноименной вене.

Глазодвигательный нерв (III пара-n.oculomotorius), является смешанным нервом. Одна его часть начинается от двигательного ядра, а вторая от вегетативного (парасимпатического) ядра, расположенных в среднем мозге. Выходя из одноименной борозды на медиальной поверхности ножки мозга, направляется в верхнюю глазничную щель, где перед входом делится на верхнюю и нижнюю ветви. Верхняя ветвь, n.inferior, двигательная, иннервирует

мышцу, и верхнюю прямую мышцу - нижняя ветвь, смешанная, отдает двигательные волокна к нижней и медиальной прямым мышцам, а так же к нижней косой мышце.

Блоковый нерв (IV пара - n.trochlearis), является двигательным, его волокна начинаются от ядра, локализуемого в среднем мозге. Выйдя из вещества мозга латерально от уздечки верхнего мозгового паруса, нерв огибает ножку мозга с латеральной стороны, а затем идёт вентрально, между ножкой мозга и медиальной поверхностью височной доли полушария головного мозга. Затем, пройдя пещеристый синус твёрдой мозговой оболочки, попадает в глазницу через верхнюю глазничную щель. Располагается сверху и латеральнее глазодвигательного нерва, иннервирует верхнюю косую мышцу глаза.

Тройничный нерв - смешанный нерв, иннервирует кожу лица, слизистую оболочку носа и его пазух, полости рта, передние 2/3 языка, зубы, конъюнктиву глаза, жевательные мышцы, мышцы дна ротовой полости (челюстно-подъязычную, подбородочно-подъязычную, переднее брюшко двубрюшной мышцы), мышцу, напрягающую барабанную перепонку, и мышцу, напрягающую небную занавеску. Тройничный нерв имеет двигательное ядро и три чувствительных ядра (среднемозговое, мостовое и спинномозговое). Из мозга тройничный нерв выходит двумя корешками - двигательным и чувствительным в области перехода моста в среднюю мозжечковую ножку.

Тройничный узел (полулунный, гассеров узел) располагается в тройничном вдавлении на передней поверхности пирамиды височной кости, в расщелине твердой оболочки головного мозга (в тройничной полости).

От тройничного нерва отходят три крупные ветви: 1) глазной нерв; 2) верхнечелюстной нерв; 3) нижнечелюстной нерв. Глазной и верхнечелюстной нервы содержат только чувствительные волокна, нижнечелюстной нерв — чувствительные и двигательные.

Глазной нерв - первая ветвь тройничного нерва, проходит в толще латеральной стенки пещеристого синуса. Вместе с глазодвигательным, блоковым и отводящим нервами направляется к верхней глазничной щели. До вступления в глазницу на уровне турецкого седла глазной нерв получает соединительные ветви от периаартериального симпатического сплетения внутренней сонной артерии. Здесь же глазной нерв отдает тенториальную (оболочечную) ветвь. У входа в верхнюю глазничную щель глазной нерв располагается медиальнее блокового нерва, выше и латеральнее глазодвигательного и латеральнее отводящего нерва. Вступая в глазницу, глазной нерв делится на лобный, носоресничный и слезный нервы.

Лобный нерв проходит под верхней стенкой глазницы. На верхней поверхности мышцы, поднимающей веко, лобный нерв делится на надглазничный и надбровковый нервы. Надглазничный нерв через надглазничную вырезку выходит из глазницы и заканчивается в коже лба. Надбровковый нерв поднимается над блоком верхней косой мышцы и разветвляется в коже носа, нижнего отдела лба и в области медиального угла глаза, в коже и конъюнктиве верхнего века.

Носоресничный нерв проходит в глазнице над зрительным нервом, между ним и верхней прямой мышцей глаза, а далее — между косой и медиальной прямыми мышцами глаза. Здесь носоресничный нерв делится на **свои** конечные ветви, направляющиеся к конъюнктиве глаза, коже верхнего века и слизистой оболочке носовой полости. По ходу носоресничный нерв отдает ряд ветвей: **соединительную ветвь (с ресничным узлом)**, длинные ресничные нервы, задний ресничатый нерв, передний ресничатый нерв, **подблоковый нерв**.

Слезный нерв вначале проходит между латеральной и верхней прямыми мышцами глаза, затем располагается возле верхнелатерального угла глазницы. Отдает ветви к слезной железе, конъюнктиве верхнего века и коже в области наружного угла глаза. К слезному нерву подходит соединительная ветвь от скулового нерва - ветви верхнечелюстного нерва, несущая секреторные парасимпатические волокна для слезной железы.

Верхнечелюстной нерв входит в глазницу через нижнюю глазничную щель, ложится в подглазничную борозду, переходящую в подглазничный канал. На уровне подглазничной борозды и канала от подглазничного нерва отходят **верхние альвеолярные нервы**, а также передние, средние и задние альвеолярные ветви. Они образуют верхнее зубное сплетение, расположенное в верхнечелюстной кости и в слизистой оболочке верхнечелюстной пазухи. Из сплетения выходят верхние зубные ветви к зубам и верхние десневые ветви к деснам верхней челюсти. От верхнечелюстного нерва отходят также внутренние носовые ветви к слизистой оболочке передних отделов полости носа.

Подглазничный нерв по выходе из подглазничного отверстия отдает веером расходящиеся нижние ветви век, наружные носовые ветви, верхние губные ветви («малая гусиная лапка»).

Скуловой нерв отходит от верхнечелюстного нерва в крыловидно-небной ямке, направляется в глазницу через верхнюю глазничную щель. В глазнице отдает парасимпатическую ветвь (от крылонебного узла) к слезному нерву, предназначенную для секреторной иннервации слезной железы. В глазнице скуловой нерв проходит возле боковой ее стенки, входит в скулоглазничное отверстие, где делится на скуловисочную и скулолицевую ветви.

В крыловидно-небной ямке верхнечелюстной нерв отдает к крылонебному узлу две - три тонкие узловых ветви, содержащие чувствительные нервные волокна. Меньшая часть узловых волокон вступает непосредственно в крылонебный узел. Большее количество этих волокон идет возле латеральной поверхности узла и переходит в его ветви.

Крылонебный узел относится к парасимпатической части вегетативной нервной системы. Он находится в крыловидно-небной ямке, медиально и книзу от верхнечелюстного нерва. К узлу подходят (помимо чувствительных, транзитных ветвей) преганглионарные парасимпатические волокна. Они попадают в крылонебный узел в виде большого каменистого нерва (из лицевого нерва) и заканчиваются на нейронах, входящих в состав узла. К крылонебному узлу подходят также постганглионарные симпатические волокна от нерва крыловидного канала.

От крылонебного узла отходят следующие ветви:

- 1) медиальные и латеральные верхние задние носовые ветви
- 2) большой небный нерв
- 3) малые небные нервы

Нижнечелюстной нерв - самая крупная ветвь тройничного нерва, содержит и двигательные, и чувствительные волокна. Из полости черепа нижнечелюстной нерв выходит через овальное отверстие и сразу делится на двигательные и чувствительные ветви.

Двигательные ветви нижнечелюстного нерва:

1. жевательный нерв;
2. глубокие височные нервы;
3. латеральный и медиальный крыловидные нервы

Эти нервы направляются к жевательным мышцам.

К двигательным ветвям относятся также **нерв мышцы, напрягающей барабанную перепонку, и нерв мышцы, напрягающей небную занавеску.**

Чувствительные ветви тройничного нерва:

- 1) **менингеальная ветвь** или **остистый нерв**,
- 2) **щечный нерв**;
- 3) **ушно-височный нерв**, отдает ряд ветвей:
 - а) суставные ветви
 - б) околоушные ветви
 - в) передние ушные ветви
 - г) нервы наружного слухового прохода (
 - д) ветви барабанной перепонки
 - е) поверхностные височные ветви

Под овальным отверстием на медиальной стороне височно-нижнечелюстного сустава располагается вегетативный ушной узел. Преганглионарные парасимпатические волокна к ушному узлу подходят в составе малого каменистого нерва (из лицевого нерва);

- 4) язычный нерв;

5) **нижний альвеолярный нерв** содержит чувствительные и двигательные волокна и является наиболее крупной ветвью нижнечелюстного нерва. Он входит в нижнечелюстной канал через его входное отверстие на внутренней поверхности нижней челюсти. В нижнечелюстном канале нижний альвеолярный нерв (проходит вместе с одноименными артерией и веной) отдает ветви, образующие **нижнее зубное сплетение**. От сплетения к зубам нижней челюсти отходят нижние зубные ветви, а к деснам — нижние десневые ветви.

6) после выхода через подбородочное отверстие нижний альвеолярный нерв переходит в **подбородочный нерв**, который заканчивается в коже подбородка и нижней губы. Он отдает к ним подбородочные ветви, нижние губные ветви, а также ветви к деснам.

Отводящий нерв (VI пара - n.abducens), образован аксонами двигательных клеток ядра этого нерва, залегающего в покрывке моста. Нерв выходит из вещества мозга в борозде между мостом и продолговатым мозгом, прободает твердую оболочку головного мозга и в пещеристом синусе проходит сбоку от внутренней сонной артерии, а затем через верхнюю глазничную щель проникает в глазницу. Отводящий нерв иннервирует прямую мышцу глаза.

V. Практическая работа:

Задание №1. Изучение черепных нервов следует начинать с усвоения принципов строения соматической и вегетативной рефлекторных дуг: общности и различий в строении афферентного и эфферентного звена, топографии нейронов (афферентного, вставочного и эфферентного). Необходимо усвоить, что при замыкании сложных и простых рефлекторных дуг афферентное звено рефлекса может формироваться одним черепным нервом, а эфферентное — другим.

Необходимо повторить топографию ядер черепных нервов в стволе мозга, а также их функциональную принадлежность (двигательное, чувствительное, вегетативное), поскольку по совокупности ядер дается функциональная характеристика черепного нерва в целом — чувствительный, двигательный или смешанный. Следует иметь в виду, что в составе одного черепного нерва могут проходить нервные волокна, принадлежащие разным черепным нервам.

Задание № 2 Назовите и покажите образования, расположенные на верхней латеральной и нижней поверхностях головного мозга. Возьмите препарат целого головного мозга со снятыми оболочками. При обзоре верхнелатеральной поверхности головного мозга отметьте, что полушария большого мозга почти полностью прикрывают собой все остальные части мозга. Их разделяет продольная щель большого мозга. Сзади между ними и мозжечком находится поперечная щель большого мозга. Поверхности полушарий изрезаны бороздами и расположенными между ними извилинами.

Задание № 3 Начните разбирать нижнюю поверхность - основание головного мозга с его переднего конца, называя и показывая образования, его составляющие, а именно: на нижней поверхности полушария лежат: обонятельные луковицы, обонятельный тракт и треугольник,

Задание № 4. Обратите внимание на структуру и роль концевых нервов (0 пара) в восприятии феромонов вомероназальным органом. По происхождению I и II пары черепных нервов являются производными (выростами) переднего мозгового пузыря. Остальные (III–XII пары) имеют ядра в стволе мозга — «истинные» черепные нервы. III, IV, VI пары черепных нервов предназначены для иннервации внутренних и наружных мышц глазного яблока. Указанные нервы проходят в пещеристом синусе и входят в глазницу через верхнюю глазничную щель. Обратите внимание на афферентное и эфферентное звено зрачкового (реакция на свет) и аккомодационного рефлексов.

Задание № 5. Отметьте, что сзади от обонятельного треугольника, находится переднее продырявленное вещество, зрительный перекрест, серый бугор, воронка, на которой подвешен гипофиз (отрезается при извлечении мозга из полости черепа), сосцевидные тела и заднее продырявленное вещество, ножки мозга. На этой части основания отметьте места расположения корешков I пары - обонятельная луковица, II пары - зрительный перекрест, III пары с

внутренней стороны ножек мозга в области межножковой ямки и IV пары, выходящей на верхней поверхности мозга по бокам от уздечки верхнего паруса, а затем спускающейся на основание с латеральной стороны ножек мозга.

Задание № 6. Уясните, что сзади от ножек мозга расположен мост, а за ним продолговатый мозг. Латерально переходит в средние мозжечковые ножки, направляющиеся в мозжечок. В месте перехода моста в ножки находятся места выхода корешков.

Задание № 7. Найдите выход кожных ветвей тройничного нерва. У надглазничного края под кожей найдите надглазничный нерв, а у подглазничного отверстия – подглазничный нерв, который распадается на ряд ветвей, которые соединяются с конечными ветвями лицевого нерва. В области подбородка найдите под кожей у подбородочного отверстия подбородочный нерв.

Задание № 8. Верхнечелюстной нерв найдите у места его выхода в крыло-небную ямку через круглое отверстие. Его продолжение в виде подглазничного нерва покажите у выхода его через подглазничное отверстие под кожу лица. Остальные ветви верхнечелюстного нерва изучите по таблице и по рисункам в атласе.

Задание № 9. Найдите нижнечелюстной нерв в подвисочной ямке и проследите ход его ветвей. Язычный нерв направляется к языку, нижний альвеолярный нерв вместе с нижней альвеолярной артерией проникает в канал нижней челюсти, ушно-височный нерв охватывает двумя корешками среднюю менингеальную артерию и сопровождает поверхностную височную артерию, щечный нерв направляется к слизистой оболочке щеки, прободая щечную мышцу. Вслед за этим попытайтесь найти барабанную струну, которая подходит под углом к язычному нерву в 1-1,5 см от места его начала.

Задание № 10. На таблицах и рисунках в атласе рассмотрите парасимпатические узлы, связанные с ветвями тройничного нерва. Отметьте их связи и функциональное значение.

Задание № 11. В глазнице, у которой вскрыта верхняя и латеральная стенки, найдите ветви глазного нерва (сверху): лобный нерв, самый крупный, занимает среднее положение, слезный нерв лежит латерально, направляясь к слезной железе, а медиально, между верхней косой и верхней прямой мышцами в глубине глазницы – носослезный нерв. Нижнюю ветвь глазодвигательного нерва и ресничный узел найдите с латеральной стороны глазницы, отвернув перерезанную по середине наружную прямую мышцу глаза. На ее внутренней поверхности вы увидите подходящий к ней отводящий нерв. Блоковый нерв виден сверху у вершины глазницы там, где он направляется к верхней косой мышце. Рассмотрите нервы на таблицах и рисунках в атласе. Об их функциональном значении прочтите в учебнике.

VI. Контрольные вопросы:

1. Расскажите, как построен нерв и как подразделяют (классифицируют) нервы (по функциям, по расположению).
2. Перечислите по порядку все 12 пар черепных нервов и назовите их по-латыни.
3. Обонятельный треугольник
4. Зрительный тракт
5. Ядра глазодвигательного нерва
6. Локализация блокового нерва
7. Из каких корешков формируется добавочный нерв
8. Топография обонятельной луковицы. Ее функция.
9. Ветви добавочного нерва
10. Мышцы, иннервируемые VI парой
11. Ветви глазодвигательного нерва
12. Анатомические образования, формирующие спинномозговые корешки
13. Локализация ядер глазодвигательного нерва
14. Обонятельная луковица
15. Расположение блокового нерва по отношению к пещеристому синусу
16. Ветви добавочного нерва
17. Ветви подъязычного нерва
18. Место выхода из мозга блокового нерва
19. Назовите ветви тройничного нерва. Куда (в какую область головы) направляется каждая из ветвей?
20. Какие нервы, образовавшиеся в глазнице из первой ветви тройничного нерва, содержат вегетативные парасимпатические волокна? Откуда происходят эти волокна и куда они направляются?
21. Назовите мышцу, иннервирующую отводящим нервом
22. Локализация ядер добавочного нерва

VII. Учебные задачи:

Задача №1

У больного вследствие травмы поврежден отводящий нерв. Какие нарушения при этом будут выявлены?

Ответ:

Отводящий нерв иннервирует латеральную прямую мышцу глаза, обеспечивающее движение зрачка в латеральную сторону. В связи с повреждением данного нерва эта мышца будет парализована, но повысится тонус ее антагониста, медиальной прямой мышцы, что приведет к смещению зрачка в медиальную сторону (внутреннее косоглазие)

Задача №2.

У больного выявлен паралич всех наружных мышц глаза за исключением латеральной прямой и верхней косой. Поражение, какого нерва или нервов можно предположить?

Ответ:

Мышцы глазного яблока иннервируются III, IV, VI черепными нервами. Блоковый и отводящие нервы в данном случае в патологию не вовлечены, остается **глазодвигательный нерв**, который иннервирует парализованные мышцы.

Задача №3.

Больная К. испытывает приступообразные боли в области лба, в глазном яблоке, у внутреннего угла глазницы. Надавливание в медиальной части надглазничного края болезненно, нарушена кожная чувствительность. Какой нерв поражен?

Ответ:

Кожную чувствительность области лба, надглазничного края, а также глазного яблока обеспечивают волокна общей чувствительности **глазного нерва (I ветви тройничного нерва)**. Глазной нерв начинается от Гассерова узла, после чего через верхнюю глазничную щель заходит в глазницу. Здесь от него отходит носоресничный нерв, который проходя по медиальной стенке глазницы, даёт ветви (n.p. ciliares longi) к капсуле глазного яблока (отсюда боли в глазном яблоке). Ещё одной ветвью глазного нерва является надглазничный нерв, иннервирующий кожу лба.

VIII. Контрольные тесты:

1. Укажите мышцу, которую иннервирует блоковый нерв:

- 1 - верхняя косая мышца глаза;
- 2 - верхняя прямая мышца глаза;
- 3 - медиальная прямая мышца глаза
- 4 - латеральная прямая мышца глаза.

Ответ:1

2. Укажите мышцу, которую иннервирует добавочный нерв:

- 1 - двуглавая мышца плеча;
- 2 - грудино-ключично-сосцевидная мышца;
- 3 - трехглавая мышца плеча;
- 4 - широчайшая мышца спины.

Ответ:2

3. Укажите черепной нерв, который иннервирует мышцы языка:

- 1 - отводящий нерв;
- 2 - блоковый нерв;
- 3 - добавочный нерв;
- 4 - подъязычный нерв.

Ответ:4

4. Укажите черепной нерв, не иннервирующий мышцы глазного яблока:

- 1 - глазодвигательный нерв;
- 2 - блоковый нерв;
- 3 - подъязычный нерв;
- 4 - отводящий нерв.

Ответ:3

5. Укажите место выхода из черепа глазодвигательного, блокового и отводящего нервов

- 1- верхняя глазничная щель
- 2-внутреннее слуховое отверстие
- 3-рваное отверстие
- 4-яремное отверстие

Ответ: 1

6. Укажите образование, формирующее шейную петлю.

- 1- диафрагмальный нерв и краевая ветвь лицевого нерва
- 2-нижнечелюстной и отводящий нервы
- 3-ствол подъязычного нерва и двигательные ветви шейных сегментов
- 4-языкоглоточный и верхний гортанные нервы

Ответ:3

7. Укажите место выхода отводящего нерва на основании мозга.

- 1- в межжировой ямке
- 2- в области средних ножек мозжечка
- 3- по бокам от оливы
- 4-по заднему краю моста

Ответ: 4

8. Укажите, какие вегетативные ганглии располагаются с III ветвью тройничного нерва:

1. ресничный узел (ganglion ciliare)
2. поднижнечелюстной узел (ganglion submandibulare)
3. крыло-небный узел (ganglion pterygopalatinum)
4. ушной узел (ganglion oticum)

Ответ:2,4

9. Укажите, какой вегетативный ганглий располагается со II ветвью тройничного нерва:

1. ушной узел (ganglion oticum)
2. ресничный узел (ganglion ciliare)
3. крыло-небный узел (ganglion pterygopalatinum)

4. поднижнечелюстной узел (ganglion submandibulare)

Ответ:3

10. Укажите, где располагается чувствительный ганглий V пары черепных нервов:

1. в нижнечелюстной ямке
2. на задней поверхности пирамиды височной кости
3. на передней поверхности пирамиды височной кости
4. в глубине внутреннего слухового прохода

Ответ:3

IX. Анатомическая терминология.:

	Русская терминология	Латинская терминология
1	Зрительный нерв	N. opticus
2	Шейная петля	ansa cervicalis
3	Нисходящая ветвь	r .descendens
4	Язычные ветви	rr.linguales
5	Наружная ветвь	r. externus
6	Спинальные корешки	radices spinales
7	Черепные корешки	radices craniales
8	Верхняя ветвь	r. superior
9	Нижняя ветвь	r. superior
10	Глазодвигательный корешок	radix oculomotoria
11	Парасимпатический корешок	radix parasympatica
12	Зрительный тракт	tractus opticus
13	<u>Подъязычный нерв</u>	n. hypoglossus
14	<u>Добавочный нерв</u>	n. accessorius
15	<u>Отводящий нерв</u>	n. abducens
16	<u>Блоковый нерв</u>	n. trochlearis
17	<u>Глазодвигательный нерв</u>	n. oculomotorius

X. Препараты и учебные пособия:

- 1.Сагиттальный разрез мозга.
2. Препарат ствола мозга с ромбовидной ямкой.
- 3.Основание черепа.
- 4.Учебник. Атлас. Таблицы.

Методические рекомендации к внеаудиторной самостоятельной работе по теме:
**Анатомия и топография обонятельного (I), зрительного (II),
глазодвигательного (III), блокового (IV) и отводящего (VI) черепных нервов.**

I. Исходный уровень знаний:

1. Ствол головного мозга и топография ядер черепно-мозговых нервов.
2. Топография корешков черепно-мозговых нервов на основании головного мозга.
3. Внутреннее основание черепа.
4. Строение глазницы.
5. Локализация корковых центров. Обонятельный мозг.

II. Целевые задачи:

1. СТУДЕНТ ДОЛЖЕН ЗНАТЬ:
1. Название I, II, III, IV и VI пары черепно - мозговых нервов (латинской и русской транскрипции). 2. Название, характеристику, расположение в стволе ядер III, IV и VI пары черепно – мозговых нервов. 3. Вспомогательный аппарат глаза. Классификацию, строение и функцию мышц глазного яблока (прямые и косые, мышцу, поднимающую верхнее веко). 4. Место выхода III, IV и VI пары черепно – мозговых нервов из полости черепа. 5. Мышцы глазного яблока, которые иннервируют III, IV и VI пары черепно – мозговых нервов. 6. Начало, прикрепление и иннервацию мышц глазного яблока: блоковый (IV) нерв – верхнюю косую мышцу; отводящий (VI) нерв – латеральную прямую мышцу; глазодвигательный (III) – остальные. 7. Начало, ход и расположение на основании головного мозга обонятельного анализатора. 8. Начало, ход и расположение на основании головного мозга зрительного анализатора. Корковый центр зрения.
2. СТУДЕНТ ДОЛЖЕН УМЕТЬ:
1. Назвать и показать мышцы глазного яблока (прямые и косые) и мышцу, поднимающую верхнее веко. 2. Назвать и показать на основании мозга, в полости черепа и глазнице нервы (III, IV, VI), подходящие к этим мышцам. 3. Показать верхнюю и нижнюю ветви III нерва.

4. Назвать и показать в глазнице и на основании мозга ствол зрительного нерва, перекрест, зрительные тракты, латеральные колленчатые тела и верхнее двухолмие, шпорную борозду затылочной доли мозга.
5. Назвать и показать в полости черепа и на основании мозга отделы обонятельного анализатора – обонятельные луковицы на решетчатой кости, обонятельные тракты, обонятельные треугольники и его пучки, крючок сводчатую извилину.

III. Задания для самостоятельной работы:

1. Составьте схему строения и иннервации мышц глазного яблока.

2. Какие из перечисленных нервов (I, II, III, IV, VI) являются двигательными, какие – чувствительными?

3. Определите, какой нерв выходит из глазницы?

4. Укажите, какие структуры образуют обонятельный мозг?

I. Вопросы для самоконтроля:

5. Определите топографию III и IV пары черепно-мозговых нервов по отношению к ножкам мозга?

6. Какие мышцы иннервирует глазодвигательный нерв?

7. Укажите место локализации ядер III, IV и VI пары черепно-мозговых нервов.

8. Где залегают обонятельные нервы?

9. Что такое «хиазма»? Ее ход.

V. Сделайте обозначения к рисункам:

№12

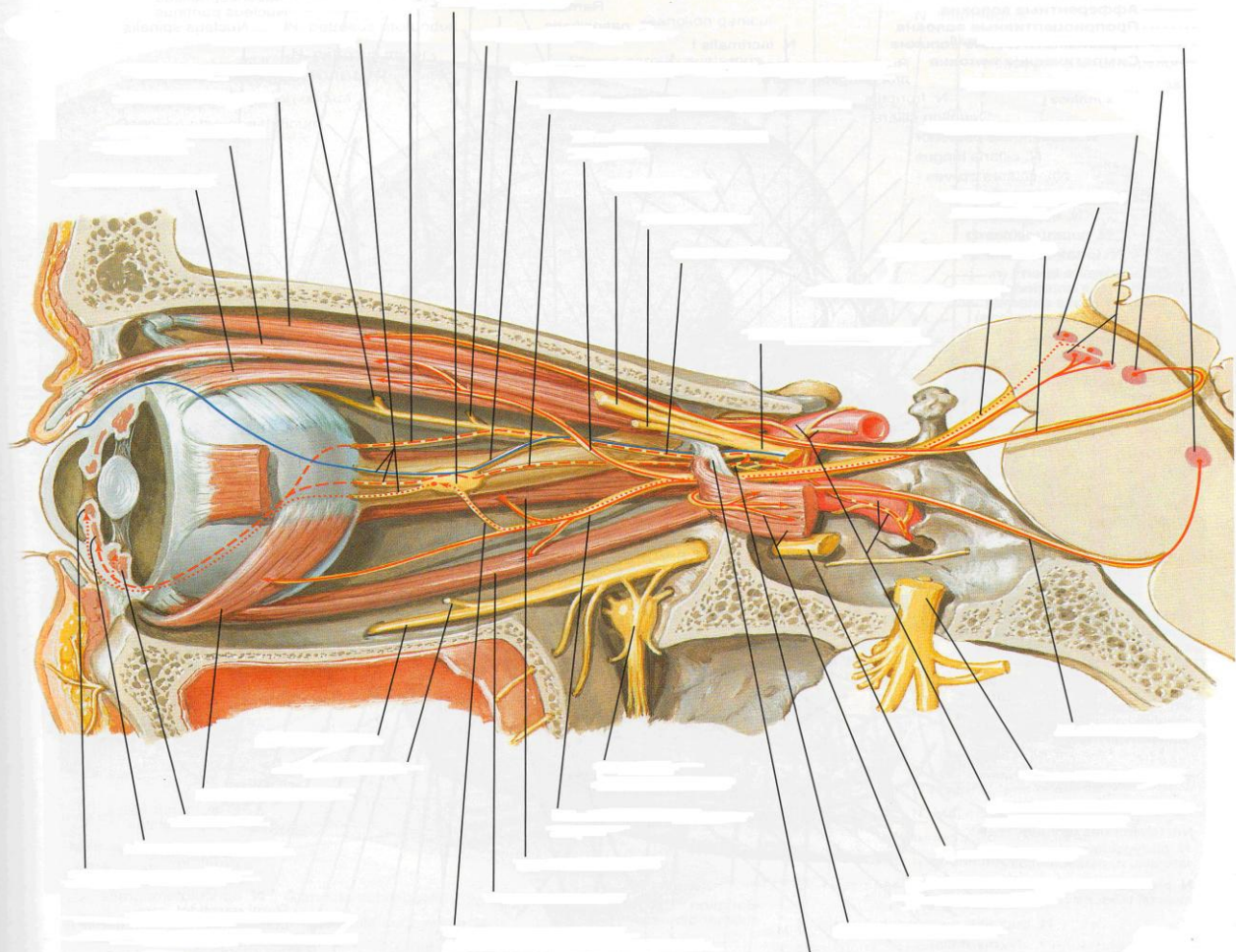
Пронумеруйте рисунок и подпишите обозначения:

Обонятельный нерв (*nervus olfactorius* [*fila olfactoria*])

Клетки обонятельной луковицы

1.
2.
3.
4.
5.
6.
7.
8.
9.
10.
11.
12.
13.
14.
15.
16.
17.
18.
19.
20.
21.

Глазодвигательный, блоковый и отводящий нервы



1	21
2	22
3	23
4	24
5	25
6	26
7	27
8	28
9	29
10	30
11	31
12	32
13	33
14	34
15	35
16	36
17	37
18	38
19	39
20	

Методические рекомендации к внеаудиторной самостоятельной работе по теме:
Анатомия и топография тройничного нерва (V пара) и его ветвей.

I. Исходный уровень знаний:

1. Череп в целом. Крылонебная ямка, глазница, внутреннее основание. Отверстия и сообщения.
2. Стволовая часть мозга.
3. Ромбовидная ямка. Топография и характеристика ядер тройничного нерва.
4. Выход корешков тройничного нерва на основании мозга.

II. Целевые задачи:

1. СТУДЕНТ ДОЛЖЕН ЗНАТЬ:

1. Название V пары черепно-мозговых нервов и его ветвей (в латинской и русской транскрипции).
2. Название, расположение и характеристику ядер тройничного нерва.
3. Место расположения корешков тройничного нерва на основании мозга.
4. Место расположения на основании черепа полулунного ганглия тройничного нерва - Гассеров узел (вдавление на вершине пирамиды височной кости в расщеплении твердой оболочки головного мозга).
5. Место выхода из черепа и области иннервации ветвей V пары черепно-мозговых нервов: а. области и границы кожной иннервации; б. иннервацию жевательных мышц.
6. Расположение вегетативных ганглиев по ходу ветвей тройничного нерва.

2. СТУДЕНТ ДОЛЖЕН УМЕТЬ:

1. Показать на препарате место выхода тройничного нерва на основании мозга.
2. Показать на основании черепа полулунный ганглий.
3. Показать и назвать каждую ветвь, выходящую из ганглия.
4. Показать и назвать места выхода I, II, III ветвей тройничного нерва (отверстия): верхняя глазничная ветвь, круглое и овальное отверстия.
5. Показать на препарате ход и зоны иннервации I, II, III ветвей тройничного нерва: глазница, крылонебная ямка и наружная поверхность черепа.
6. Показать на препарате язычный нерв и барабанную струну. Определять зону иннервации.

III. Задания для самостоятельной работы:

1. Составьте схему строения тройничного нерва.

--

Продолжите фразы:

2. Двигательные ветви тройничного нерва направляются

3. Зубы верхней челюсти иннервируются

4. Узел тройничного нерва залегает

5. Составьте схему иннервации кожи лица:

IV. Вопросы для самоконтроля:

6. Какие и где залегают ядра тройничного нерва?

7. Укажите, какие ветви иннервируют зубы нижней челюсти?

8. Что иннервируют двигательные волокна тройничного нерва?

9. Какие ветви отходят от I ветви тройничного нерва? Укажите зону иннервации.

V. Сделайте обозначения к рисункам:

№12	ТРОЙНИЧНЫЙ НЕРВ																				
	<table border="1"> <tr><td>1.</td></tr> <tr><td>2.</td></tr> <tr><td>3.</td></tr> <tr><td>4.</td></tr> <tr><td>5.</td></tr> <tr><td>6.</td></tr> <tr><td>7.</td></tr> <tr><td>8.</td></tr> <tr><td>9.</td></tr> <tr><td>10.</td></tr> <tr><td>11.</td></tr> <tr><td>12.</td></tr> <tr><td>13.</td></tr> <tr><td>14.</td></tr> <tr><td>15.</td></tr> <tr><td>16.</td></tr> <tr><td>17.</td></tr> <tr><td>18.</td></tr> <tr><td>19.</td></tr> <tr><td>20.</td></tr> </table>	1.	2.	3.	4.	5.	6.	7.	8.	9.	10.	11.	12.	13.	14.	15.	16.	17.	18.	19.	20.
	1.																				
	2.																				
	3.																				
	4.																				
	5.																				
	6.																				
	7.																				
	8.																				
	9.																				
	10.																				
	11.																				
	12.																				
	13.																				
	14.																				
	15.																				
	16.																				
	17.																				
	18.																				
	19.																				
20.																					

№13	ТРОЙНИЧНЫЙ НЕРВ														
	<table border="1"> <tr><td>1.</td></tr> <tr><td>2.</td></tr> <tr><td>3.</td></tr> <tr><td>4.</td></tr> <tr><td>5.</td></tr> <tr><td>6.</td></tr> <tr><td>7.</td></tr> <tr><td>8.</td></tr> <tr><td>9.</td></tr> <tr><td>10.</td></tr> <tr><td>11.</td></tr> <tr><td>12.</td></tr> <tr><td>13.</td></tr> <tr><td>14.</td></tr> </table>	1.	2.	3.	4.	5.	6.	7.	8.	9.	10.	11.	12.	13.	14.
	1.														
	2.														
	3.														
	4.														
	5.														
	6.														
	7.														
	8.														
	9.														
	10.														
	11.														
	12.														
	13.														
14.															

**Методические рекомендации к практическому занятию по теме:
Анатомия и топография лицевого (VII) нерва и его ветвей. Анатомия и топография
преддверно-улиткового (VIII) и языкоглоточного (IX) нервов и их ветвей.
Анатомия и топография добавочного (XI) и подъязычного (XII) нервов и их
ветвей. Возрастные особенности.**

Сложность строения и морфологических связей частей нервной системы требует особенно внимательного изучения строения головного и спинного мозга на препаратах, важно разобраться в сложных рефлекторных дугах, обеспечивающих связи организма человека с внешней средой и регуляцию процессов внутри него. Знания анатомии черепно-мозговых нервов необходимы не только студенту, но и врачу для понимания этиологии, патогенеза многих заболеваний, в том числе и нервных, для понимания физиологических и патологических процессов в организме. Черепно-мозговые нервы иннервируют кожу, мышцы, органы головы и шеи, а также ряд органов грудной и брюшной полостей. Нарушение функций этих нервов при разных уровнях их поражения проявляется четкой симптоматикой, анализ которой играет важную роль в постановке топического диагноза заболеваний нервной системы. Помимо синдромов изолированного поражения отдельных черепно-мозговых нервов существуют синдромы, при которых одновременно поражаются ядра и волокна черепно-мозговых нервов и расположенные рядом в мозговом стволе проводники двигательной, чувствительной, экстрапирамидной и вегетативной систем. Знание этой темы необходимо при обследовании неврологических больных и для топической диагностики чувствительных и двигательных расстройств, при изучении соответствующих разделов в курсе терапии, хирургии, неврологии, травматологии и других клинических дисциплин.

I. Цели:

<u>Студент должен знать:</u>	<ol style="list-style-type: none"> 1. Выход лицевого (VII) нерва на основании мозга и из полости черепа. 2. Топографию ядер и хода лицевого (VII) нерва. 3. Ветви лицевого (VII) нерва и область иннервации. 4. Топография хода преддверно-улиткового (VIII) нерва. Расположение на основании мозга. 5. Части и ядра преддверно-улиткового (VIII) нерва. 6. Выход языкоглоточного (IX) нерва на основании мозга и из полости черепа. 7. Топографию ядер и хода языкоглоточного (IX) нерва. 8. Ветви языкоглоточного (IX) нерва и область иннервации. 9. Выход добавочного (XI) нерва на основании мозга и из полости черепа. 10. Топографию ядер и хода добавочного (XI) нерва. 11. Ветви добавочного (XI) нерва и область иннервации. 12. Выход подъязычного (XII) нерва на основании мозга и из полости черепа. 13. Топографию ядер и хода подъязычного (XII) нерва. 14. Ветви подъязычного (XII) нерва и область иннервации.
<u>Студент должен уметь:</u>	<ol style="list-style-type: none"> 1. Назвать по-латыни и показать на нативном препарате выход лицевого, преддверно-улиткового, языкоглоточного, добавочного и подъязычного нервов на основании мозга и из полости черепа. 2. Назвать по-латыни и показать на нативном препарате ход лицевого нерва, его ветви. 3. Назвать по-латыни и показать на нативном препарате ход преддверно-улиткового нерва, его ветви. 4. Назвать по-латыни и показать на нативном препарате ход языкоглоточного нерва, его ветви. 5. Назвать по-латыни и показать на нативном препарате ход добавочного нерва, его ветви. 6. Назвать по-латыни и показать на нативном препарате ход подъязычного нерва, его ветви. 7. Показать на препарате ствола мозга локализацию ядер черепных нервов (VII, VIII, IX, XI и XII черепных нервов).
<u>Студент должен владеть:</u>	<ol style="list-style-type: none"> 1. Медико-анатомическим понятийным аппаратом; 2. Анатомическими знаниями для понимания патологии, диагностики и лечения. 3. Знаниями по характеристике ядер соответствующих черепно-мозговых нервов (двигательные, чувствительные и вегетативные).

II. Необходимый уровень знаний:

а) из смежных дисциплин:

- а) Филогенез и онтогенез центральной нервной системы.
- б) Строение и топография серого и белого вещества головного мозга.

б) из предшествующих тем:

- а) Строение и отделы стволовой части головного мозга.
- б) Строение ромбовидной ямки.
- в) Строение коры головного мозга и локализация корковых центров.

в) из текущего занятия:

1. Выход на основании мозга и из полости черепа лицевого (VII), преддверно-улиткового (VIII), языкоглоточного (IX), добавочного (XI) и подъязычного (XII) нервов.
2. Топография ядер и хода лицевого (VII) нерва.
3. Ветви лицевого (VII) нерва и область иннервации.
4. Топография хода преддверно-улиткового (VIII) нерва. Расположение на основании мозга.
5. Части и ядра преддверно-улиткового (VIII) нерва.
6. Топография ядер и хода языкоглоточного (IX) нерва.
7. Ветви языкоглоточного (IX) нерва и область иннервации.
8. Топографию ядер и хода добавочного (XI) нерва.
9. Ветви добавочного (XI) нерва и область иннервации.
10. Топографию ядер и хода подъязычного (XII) нерва.
11. Ветви подъязычного (XII) нерва и область иннервации.

III. Объект изучения: Базальная поверхность основания черепа. Черепные ямки и их образования: отверстия, щели и вдавления. Основания головного мозга с корешками черепно-мозговых нервов. Сагиттальный разрез головного мозга со стволовой частью. Места выхода корешков черепных нервов.

IV. Информационная часть:

Лицевой нерв объединяет собственно лицевой нерв и промежуточный нерв. *Собственно лицевой нерв* образован двигательными нервными волокнами. *Промежуточный нерв (нерв Врисберга)* содержит чувствительные вкусовые и вегетативные парасимпатические волокна. Чувствительные волокна заканчиваются на нейронах ядра одиночного пути, двигательные начинаются от клеток двигательного ядра. Вегетативные волокна берут начало от верхнего слюноотделительного ядра. Лицевой нерв выходит у заднего края моста, сбоку от отводящего нерва, латеральнее оливы, направляется вперед и латерально и входит во внутренний слуховой проход, идет в канале лицевого нерва височной кости вначале поперечно по отношению к длинной оси пирамиды височной кости. На уровне расщелины канала большого каменистого нерва лицевой нерв образует первый изгиб почти под прямым углом кзади. Далее проходит небольшое расстояние в верхней части медиальной стенки барабанной полости, потом поворачивает вниз (второй изгиб). У первого изгиба (коленце лицевого канала) находится *узел коленца*. Лицевой нерв покидает одноименный канал через шилососцевидное отверстие на основании черепа и отдает свои ветви к мимическим мышцам головы.

В канале лицевого нерва от него отходит несколько ветвей: 1) *большой каменистый нерв*. 2) *соединительная ветвь (с барабанным сплетением)* 3) *стременной нерв* 4) *барабанная струна*

Лицевой нерв сразу после выхода из шилососцевидного отверстия отдает задний ушной нерв, двубрюшная ветвь и шилоподъязычная ветвь.

Далее лицевой нерв входит в толщу околоушной слюнной железы, где его ветви обмениваются волокнами, в результате чего образуется *околоушное сплетение*, от которого ветви лицевого нерва идут вверх, вперед и вниз к мимическим мышцам. Из-за своеобразного расположения околоушное сплетение и отходящие от него ветви лицевого нерва называются «большой гусиной лапкой».

Ветвями околоушного сплетения являются височные, скуловые, щечные ветви, краевая ветвь нижней челюсти, шейная ветвь.

С ветвями лицевого нерва соединяются волокна от ушно-височного нерва (позади суставного отростка нижней челюсти), от надглазничного, подглазничного, подбородочного нервов. Эти соединительные ветви содержат чувствительные волокна, которые переходят из ветвей тройничного нерва к ветвям лицевого нерва.

Преддверно-улитковый нерв образован чувствительными нервными волокнами, идущими от органов слуха и равновесия. На вентральной поверхности головного мозга преддверно-улитковый нерв выходит позади моста, латерально от лицевого нерва. Далее он идет во внутренний слуховой проход, где разделяется на преддверную и улитковую части.

Преддверная часть преддверно-улиткового нерва образована отростками биполярных нейронов *преддверного узла*. Периферические отростки нейронов преддверного узла образуют **передний, задний и латеральный ампулярные нервы, эллиптически-мешотчато-ампулярный нерв и сферически-мешотчатый нерв**. Центральные отростки этих нейронов образуют преддверную часть преддверно-улиткового нерва, направляющуюся к преддверным ядрам ствола головного мозга. *Улитковая часть* преддверно-улиткового нерва образована центральными отростками биполярных нейронов улиткового узла — *спирального узла улитки*. Центральные отростки этих нейронов направляются к расположенным в покрывке моста улитковым ядрам. Периферические отростки нейронов улиткового узла начинаются рецепторами в спиральном органе улитки внутреннего уха.

Языкоглоточный нерв содержит чувствительные, двигательные и секреторные (парасимпатические) волокна. Чувствительные волокна оканчиваются на нейронах ядра одиночного пути, двигательные выходят из двойного ядра, вегетативные — из нижнего слюноотделительного ядра. Языкоглоточный нерв выходит из продолговатого мозга 4—5 корешками позади оливы, рядом с корешками блуждающего и добавочного нервов. Вместе с этими нервами языкоглоточный нерв идет к яремному отверстию, к его передней части. В яремном отверстии нерв утолщается и образует *верхний узел*. Под яремным отверстием, в области каменистой ямочки, находится *нижний узел*.

После выхода из яремного отверстия языкоглоточный нерв проходит на латеральную поверхность внутренней сонной артерии. Пройдя далее между внутренней сонной артерией и внутренней яремной веной, языкоглоточный нерв делает дугообразный изгиб выпуклостью вниз, направляется вниз и вперед между шилоглоточной и шилоязычной мышцами к корню языка. Конечными ветвями языкоглоточного нерва являются язычные ветви, которые разветвляются в слизистой оболочке задней трети спинки языка. Ветвями языкоглоточного нерва являются барабанный нерв, а также синусная, глоточные, шилоглоточная и другие ветви.

Добавочный нерв или **виллизиев нерв**, образован отростками двигательных ядер, расположенных в покрышке продолговатого мозга и в спинном мозге. *Черепные корешки* добавочного нерва выходят из задней латеральной борозды продолговатого мозга, позади оливы. *Спинномозговые корешки* появляются из заднелатеральной борозды спинного мозга, поднимаются через большое затылочное отверстие в полость черепа и позади дольки полушария мозжечка (миндалины мозжечка) соединяются с черепными корешками. У выхода из яремного отверстия добавочный нерв отдает внутреннюю и наружную ветви. Внутренняя ветвь, более тонкая, входит в состав блуждающего нерва над его нижним узлом. Наружная ветвь добавочного нерва идет позади шиловидного отростка височной кости и начинающихся от него мышц, проходит позади заднего брюшка двубрюшной мышцы и направляется к грудино-ключично-сосцевидной мышце и входит в передний край трапецевидной мышцы.

Подъязычный нерв образованный волокнами двигательного ядра, иннервирует мышцы языка и некоторые мышцы шеи. Из мозга нерв выходит в борозде между пирамидой и оливой, направляется вперед и латерально в канал подъязычного нерва затылочной кости. Выйдя из канала, подъязычный нерв идет вниз и вперед, обгибает блуждающий нерв и внутреннюю сонную артерию с латеральной стороны. Пройдя между внутренней сонной артерией и внутренней яремной веной, нерв направляется под заднее брюшко двубрюшной мышцы и под шилоподъязычную мышцу в поднижнечелюстной треугольник, где образует дугу выпуклостью вниз. Затем этот нерв идет вперед и вверх в толщу языка к его мышцам.

От подъязычного нерва отходит нисходящая ветвь, двигательные волокна которой соединяются с волокнами, отходящими от передних ветвей первого и второго спинномозговых нервов, образуя *шейную петлю*. Ветви шейной петли иннервируют лопаточно-подъязычную, грудино-подъязычную, грудино-щитовидную и щито-подъязычную мышцы.

Одна из особенностей возрастных изменений нервов — их миелинизация. Этот процесс протекает неодинаково в различных нервах: раньше всех миелинизируются двигательные нервы, затем смешанные и последними чувствительные. Это относится как к черепным, так и к спинномозговым нервам; в последних раньше миелинизируются передние, двигательные корешки, а затем чувствительные. Имеются указания, что к моменту рождения наиболее миелинизирован преддверно-улитковый нерв. Вообще степень функционирования нерва до известной степени определяется интенсивностью образования миелиновой оболочки. Подобный процесс протекает в зрительном нерве, где в первые дни после рождения усиленно миелинизируются волокна. После рождения процесс миелинизации продолжается, проявляя некоторую последовательность в отношении двигательных нервов: лицевой, подъязычный, отводящий, третья ветвь тройничного нерва, глазодвигательный — и в отношении чувствительных нервов: преддверно-улитковый, первая и вторая ветви тройничного, блуждающий, языкоглоточный, зрительный. Миелинизация черепных нервов осуществляется в течение первых 3—4 мес и заканчивается на втором году жизни. Миелинизация спинномозговых нервов продолжается до 3 лет.

V. Практическая работа:

Задание №1. Ветви лицевого нерва найдите у переднего края околоушной железы, в толще которой он делится на свои конечные двигательные ветви, формирующие околоушные сплетения. Задний ушной нерв и двубрюшная ветвь бывают очень слабо выражены и их нахождение может вызвать затруднение. Остальные ветви располагаются радиально по передней боковой поверхности лица и обнаруживаются в подкожной жировой клетчатке. Следующие ветви: височные, щечные, скуловые, краевая ветвь нижней челюсти и шейная ветвь. Последняя тянется вниз и доходит к подкожной мышце шеи.

Задание №2. Скуловую ветвь лицевого нерва (одна из крупных его ветвей) следует искать в подкожной клетчатке приблизительно на расстоянии 15 мм ниже скуловой дуги и на 10 мм впереди от наружного слухового прохода. Найдя ветвь, подведите под нее тонкую лигатуру, и слегка потягивая за нее, следуйте в направлении к околоушной железе. Дойдите до бифуркации основного ствола лицевого нерва. Выделяя ветви лицевого нерва, медиально от него одновременно выявляется начальный отдел наружной яремной вены, сливающийся из поверхностной височной и занижнечелюстной. Восходящая ветвь лицевого нерва дает начало височным и скуловым ветвям. Нисходящую его ветвь проследите до угла нижней челюсти, где она делится на краевую ветвь нижней челюсти и шейную ветвь. Закончив изучение ветвей лицевого нерва в толще околоушной слюнной железы, переходите к височному сосудисто-нервному пучку, который выходит из-под верхнего края околоушной слюнной железы. Он лежит впереди от козелка уха, расположен поверхностно в подкожной клетчатке и содержит ушно-височный нерв и поверхностные височные сосуды. Нерв тонкий и нежный часто расположен между артерией и веной. Осторожно проследите его ход вверх в сторону виска и вниз до суставного отростка нижней челюсти, где от нерва отходят веточки к лицевому нерву. Проследите одновременно ход поверхностных височных сосудов. От начальной части поверхностной височной артерии отходит в направлении вперед поперечная артерия лица. Ствол лицевого нерва от бифуркации до выхода его из шилососцевидного отверстия лежит сзади от наружной сонной артерии и наружной яремной вены. Чтобы его увидеть, надо сильно оттянуть назад грудино-ключично-сосцевидную мышцу и отогнуть вверх мочку уха. Иногда здесь можно найти веточки лицевого нерва к шило-язычной, шило-глоточной и шило-подъязычной мышцам, а также к заднему брюшку двубрюшной мышцы.

Задание №3. У самого шило-сосцевидного отверстия найдите задний ушной нерв, который пересекает поперечно наружную поверхность сосцевидного отростка и анастомозирует с большим ушным нервом из шейного сплетения. Из двух конечных ветвей п. auricularis posterior одна - передняя иннервирует заднюю ушную мышцу, вторая - задняя достигает затылочного брюшка надчерепной мышцы и анастомозирует с задней ветвью второго шейного нерва - п. occipitalis major. *Височные ветви*, rami temporales, идут в направлении вверх и вперед, пересекая скуловую дугу, к передней и верхней ушным мышцам, к лобному брюшку надчерепной мышцы и к круговой мышце глаза. *Скуловые ветви*, rami zygomatici, расположены над выводным протоком околоушной железы, достигают скуловой и нижней части круговой мышцы глаза, а также мышц носа и верхней губы. Скуловые ветви анастомозируют с подглазничным нервом. *Щечные ветви*, rami buccales, расположены ниже выводного протока околоушной слюнной

железы. Пересекая жевательную мышцу, они лежат поверх жирового тела теки. Книзу анастомозируют с краевой ветвью нижней челюсти, а обогнув жировое тело, вступают в связи с щечным нервом. *Краевая ветвь нижней челюсти*, ramus marginalis mandibulae, выйдя из-за угла нижней челюсти, достигает мышц подбородка и нижней губы, пересекая при этом лицевые сосуды. Краевая ветвь нижней челюсти анастомозирует с подбородочным нервом (ветвь нижнего альвеолярного нерва), выходящим из подбородочного отверстия нижней челюсти. *Шейная ветвь*, ramus colli, является самой нижней ветвью лицевого нерва, иннервирует подкожную мышцу шеи, спускаясь вниз по её глубокой поверхности, иногда анастомозирует с поперечным нервом шеи.

Задание №4. Язычную ветвь языкоглоточного нерва найдите в глубине нижневисочной ямки между шилоглоточной и шилоязычной мышцами. Определите положение шиловидного отростка и направляйтесь вперед между мышцами. Прочтите пройденный материал по учебнику и сравните препарат с рисунками в учебнике и атласе. Функциональное значение изученных нервов выучите по учебнику анатомии человека.

VI. Контрольные вопросы:

1. Назовите ветви лицевого нерва. Какие ветви отходят от этого нерва в толще пирамиды височной кости?
2. Из каких волокон состоит большой каменистый нерв? Где этот нерв берет начало, куда направляется?
3. Какие импульсы проводит барабанная струна? Где она начинается и куда направляются образующие ее волокна?
4. Какие двигательные ветви (нервы) отходят от лицевого нерва? Как называется каждая из них и какие мышцы иннервирует?
5. Назовите нервы преддверной части преддверно-улиткового нерва. Где располагается чувствительный узел этого нерва и как он называется?
6. Перечислите ветви языкоглоточного нерва. Какая из этих ветвей содержит преганглионарные парасимпатические волокна к околоушной слюнной железе? Опишите топографию этой ветви.
7. Какие корешки имеет добавочный нерв? Назовите органы, которые иннервирует этот нерв.
8. Опишите топографические взаимоотношения подъязычного нерва с мышцами шеи, внутренней сонной артерией, внутренней яремной веной.

VII. Учебные задачи:

Задача № 1. Какой нерв поражен, если у больного правая носогубная складка сглажена, расширена правая глазничная щель (ее не удастся закрыть во время прищуривания, потому что веки не смыкаются), возникают затруднения во время разговора и принятия пищи (еда застревает между щекой и зубами)?

Ответ:

Поражен **правый лицевой нерв**, так как, его двигательные волокна иннервируют все мимические мышцы своей стороны, в частности: круговую мышцу глаза (веки не смыкаются), круговую мышцу рта (затруднения во время речи и приема пищи).

Задача № 2. У боксера после удара в околоушной участок слева возник паралич мимических мышц на этой же стороне. Какой нерв поврежден?

Ответ:

Иннервацию мимических мышц осуществляют двигательные ветви («большая гусиная лапка», *pes anserinus major*) лицевого нерва, которые выходят из околоушного сплетения. Удар в околоушную область мог вызвать поражение сплетения **лицевого нерва**, залегающего в толще околоушной слюнной железы, а как следствие - паралич мимических мышц.

Задача № 3. При поступлении в клинику, обследуя больного, обнаружено, что у него нарушены вкусовые рецепторы, воспринимающие горькое, нарушена чувствительность задней 1/3 языка. Какой нерв вовлечен в патологический процесс?

Ответ:

Общую и вкусовую чувствительность слизистой задней трети языка обеспечивает **языкоглоточный нерв** (IX пара). Горький вкус воспринимается на корне языка вкусовыми рецепторами языкоглоточного нерва, залегающими в желобоватых сосочках.

Задача № 4. У больного при выдвигении языка наблюдается отклонение его верхушки вправо. Двигательная иннервация какого черепного нерва нарушена в этом случае?

Ответ:

Мышцы языка иннервируются **n. hypoglossus** (XII пара ЧН). Одностороннее нарушение иннервации проявляется парезом или параличом соответствующей половины языка, что проявится при выдвигении языка отклонением его верхушки в пораженную сторону.

VIII. Контрольные тесты:

1. Укажите ветви лицевого нерва, отходящие от него в лицевом канале:
 1. скуловые ветви (г.г. zigomatici)
 2. большой каменистый нерв (n. petrosus major)
 3. барабанная струна (chorda tympanica)
 4. стремени нерва (n. stapedius)

Ответ: 2,3,4

2. Укажите отверстие, через которое барабанная струна выходит из черепа:

1. шилососцевидное отверстие (foramen stylomastoideum)
2. каменисто-барабанная щель (fissura petrotympanica)
3. остистое отверстие (foramen spinosum)
4. каменисто-чешуйчатая щель (fissura petrosquamosa)

Ответ: 2

3. Укажите ветви, отходящие от языкоглоточного нерва:

1. глоточные ветви (rami pharyngei)
2. миндаликовые ветви (rami tonsillares)
3. барабанный нерв (n. tympanicus)
4. височные ветви (rami temporales)

Ответ: 1,2,3

4. Укажите, где выходят из мозга XI пара черепных нервов (церебральная и спинальная части):

1. задняя латеральная борозда ниже блуждающего нерва (sulcus lateralis posterior ниже n. vagus)
2. передняя латеральная борозда (sulcus lateralis anterior)
3. задняя латеральная борозда выше блуждающего нерва (sulcus lateralis posterior выше n. vagus)
4. между передними и задними корешками спинномозговых нервов (C₂-C₅)

Ответ: 1,4

5. Укажите, где выходит из черепа XII пара черепных нервов:

1. овальное отверстие (foramen ovale)
2. яремное отверстие (foramen jugulare)
3. канал подъязычного нерва (canalis nervi hypoglossi)
4. круглое отверстие (foramen rotundum)

Ответ: 3

6. Укажите, какие мышцы иннервирует шейная петля:

1. челюстно-подъязычная мышца (m. mylohyoideus)
2. лопаточно-подъязычная мышца (m. omohyoideus)
3. грудино-подъязычная мышца (m. sternohyoideus)
4. грудино-щитовидная мышца (m. sternothyroideus)

Ответ: 2,3,4

7. Укажите, где выходит из мозга VII пара черепных нервов:

1. по медиальному краю ножки мозга (crus cerebri)
2. по латеральному краю ножки мозга (crus cerebri)
3. по тройнично-лицевой линии (linea trigeminofacialis)
4. в передней латеральной борозде (sulcus lateralis anterior)

Ответ: 3

8. Назовите ядра языкоглоточного нерва.

- 1-три чувствительных
- 2- 2 вегетативных и 1 двигательное
- 3- 1 вегетативное, 1 двигательное, 1 чувствительное
- 4- 2 вегетативных и 1 чувствительное

Ответ: 3

9. Где проецируется на ромбовидной ямке ядро подъязычного нерва?

- 1-в области лицевого бугорка
- 2-в латеральных углах ромбовидной ямки
- 3- по ходу возвышения по бокам от срединной борозды
- 4 в нижнем углу ромбовидной ямки в области треугольника.

Ответ:4

10. По ходу каких нервных стволов инфекция может распространиться из внутреннего уха в полость черепа?

- 1 – По ходу тройничного и преддверно-улиткового нервов.
- 2 – По ходу лицевого и блуждающего нервов.
- 3 – По ходу промежуточного, лицевого и преддверно-улиткового нервов.
- 4 – По ходу подъязычного и лицевого нервов.

Ответ: 3

IX. Анатомическая терминология:

Nervus facialis	Лицевой нерв
Geniculum (n. facialis)	Коленце (лицевого нерва)
N. stapedius	Стременной нерв
R. communicans	Соединительная ветвь
N. auricularis posterior	Задний ушной нерв
R. occipitalis	Затылочная ветвь
R. auricularis	Ушная ветвь

R. digastricus	Двубрюшная ветвь
R. stylohyoideus	Шилоподъязычная ветвь
Plexus parotideus	Околоушное сплетение
Rr. temporales	Височные ветви
Rr. zygomatici	Скуловые ветви
Rr. buccales	Щечные ветви
R. lingualis	Язычная ветвь
R. marginalis mandibulae	Краевая ветвь нижней челюсти
R. colli	Шейная ветвь
Nervus intermedius	Промежуточный нерв
Gangl. geniculi [geniculatum]	Узел коленца
Chorda tympani	Барабанная струна
Ganglion pterygopalatinum	Крылонебный узел
N. canalis pterygoidei	Нерв крыловидного канала
Radix facialis	Лицевой корешок
N. petrosus major	Большой каменистый нерв
N. petrosus profundus	Глубокий каменистый нерв
Ganglion submandibulare	Поднижнечелюстной узел
R. sympathicus	Симпатическая ветвь (
Rr. glandulares	Железистые ветви
Gangl. sublingual	Подъязычный узел
Nervus vestibulocochlearis (VIII)	Преддверно-улитковый нерв (VIII)
Radix vestibularis (superior)	Преддверный корешок (верхний)
Radix cochlearis (inferior)	Улитковый корешок (нижний)
Pars vestibularis	Преддверная часть
Gangl. vestibulare	Преддверный узел
R. communicans trochlearis	Блоковая соединительная ветвь
Pars superior	Верхняя часть
N. utriculoampullaris	Эллиптически-мешотчато-ампулярный нерв
N. utricularis	Эллиптически мешотчатый нерв
N. ampullaris anterior	Передний ампулярный нерв
N. ampullaris lateralis	Латеральный ампулярный нерв
N. ampullaris posterior	Задний ампулярный нерв
N. saccularis (Pars superior)	Сферически-мешотчатый нерв (Верхняя часть)
Pars cochlearis	Улитковая часть
Gangl. cochleare [spirale cochleae]	Улитковый узел (спиральный узел улитки)
Nervus glossopharyngeus (IX)	Языкоглоточный нерв (IX)
Gangl. superius	Верхний узел
Gangl. inferius	Нижний узел
N. tympanicus	Барабанный нерв
Intumescencia tympanica 369	Барабанное утолщение
Plexus tympanicus	Барабанное сплетение
R. tubarius	Трубная ветвь
Nn. caroticotympatrici	Сонно-барабанные нервы
R. communicans (cum r. auriculari n. vagalis)	Соединительная ветвь (с ушной ветвью блуждающего нерва)
Rr. pharyngei	Глоточные ветви
R. m. stylopharyngei	Ветвь шилоглоточной мышцы
R. sinus carotici	Синусная ветвь
Rr. tonsillares	Миндаликовые ветви
Rr. linguales	Язычные ветви
Ganglion oticum	Ушной узел,
N. petrosus minor	Нижний каменистый нерв
R. communicans	Соединительная ветвь
Nervus accessorius (XI)	Добавочный нерв (XI)
Radices craniales [Pars vagalis]	Черепные корешки [Блуждающая часть]
Radices spinales [Pars spinalis]	Спинномозговые корешки [Спинномозговая часть]
Truncus n. accessorii	Ствол добавочного нерва
R. internus	Внутренняя ветвь
R. externus	Наружная ветвь
Rr. musculares	Мышечные ветви
Nervus hypoglossus (XII)	Подъязычный нерв (XII)
Rr. linguales	Язычные ветви

X. Препараты и учебные пособия:

1. Сагиттальный разрез мозга.
2. Препарат ствола мозга с ромбовидной ямкой.
3. Основание черепа.
4. Учебник. Атлас. Таблицы.

**Методические рекомендации к внеаудиторной самостоятельной работе по теме:
Анатомия и топография лицевого нерва (VII пара) и его ветвей.**

I. Исходный уровень знаний:

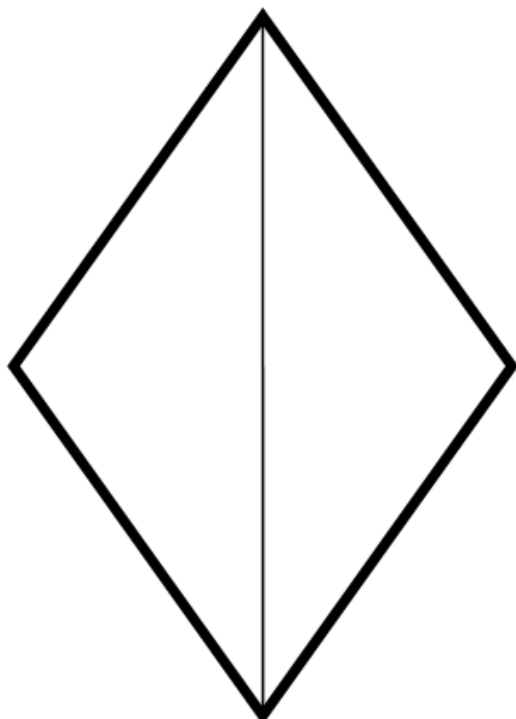
1. Ствол головного мозга.
2. Ромбовидная ямка. Топография серого вещества. Ядра VII нерва.
3. Топография корешков лицевого нерва на основании мозга.
4. Строение височной кости. Канал лицевого нерва (ход, входное и выходное отверстия).

II. Целевые задачи:

1. СТУДЕНТ ДОЛЖЕН ЗНАТЬ:
<ol style="list-style-type: none">1. Название в латинской и русской транскрипции VII пару черепно-мозговых нервов и его ветвей.2. Название, расположение, характеристику ядер лицевого нерва.3. Место расположения корешков лицевого нерва на основании мозга.4. Расположение и ветви лицевого нерва в канале.5. Место выхода лицевого нерва из полости черепа.6. Ветви лицевого нерва и области их иннервации (барабанная струна, большой каменистый нерв).7. Расположение и иннервацию большого каменистого нерва.8. Расположение барабанной струны.9. Двигательные ветви лицевого нерва – «Большая гусиная лапка».
2. СТУДЕНТ ДОЛЖЕН УМЕТЬ:
<ol style="list-style-type: none">1. Назвать и показать на влажном препарате вхождение корешков лицевого нерва во внутренний слуховой проход.2. Показать на основании черепа выходное отверстие канала лицевого нерва.3. Показать на препарате «большую гусиную лапку».4. Назвать и показать на препарате барабанную струну, вплетающуюся в язычный нерв.5. Показать место расположения на ромбовидной ямке ядер лицевого нерва. Охарактеризовать их двигательное, чувствительное, вегетативное волокна.

III. Задания для самостоятельной работы:

1. Отметьте на схеме топографию ядер лицевого нерва.



Продолжите фразы:

2. Двигательные ветви лицевого нерва выходят из полости черепа через _____
_____ и иннервируют _____.
3. Вкусовая чувствительность передних двух третей языка обеспечивается _____
4. Вегетативное ядро лицевого нерва называется _____

IV. Вопросы для самоконтроля:

5. Что иннервируют ветви лицевого нерва?

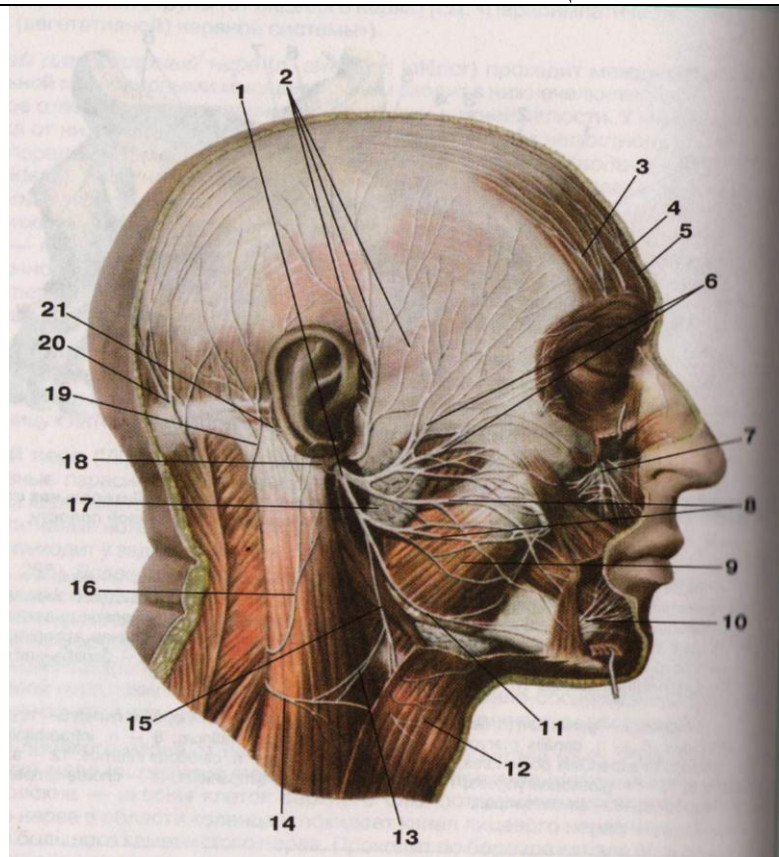
6. Где залегают ядра VII пары черепно-мозговых нервов?

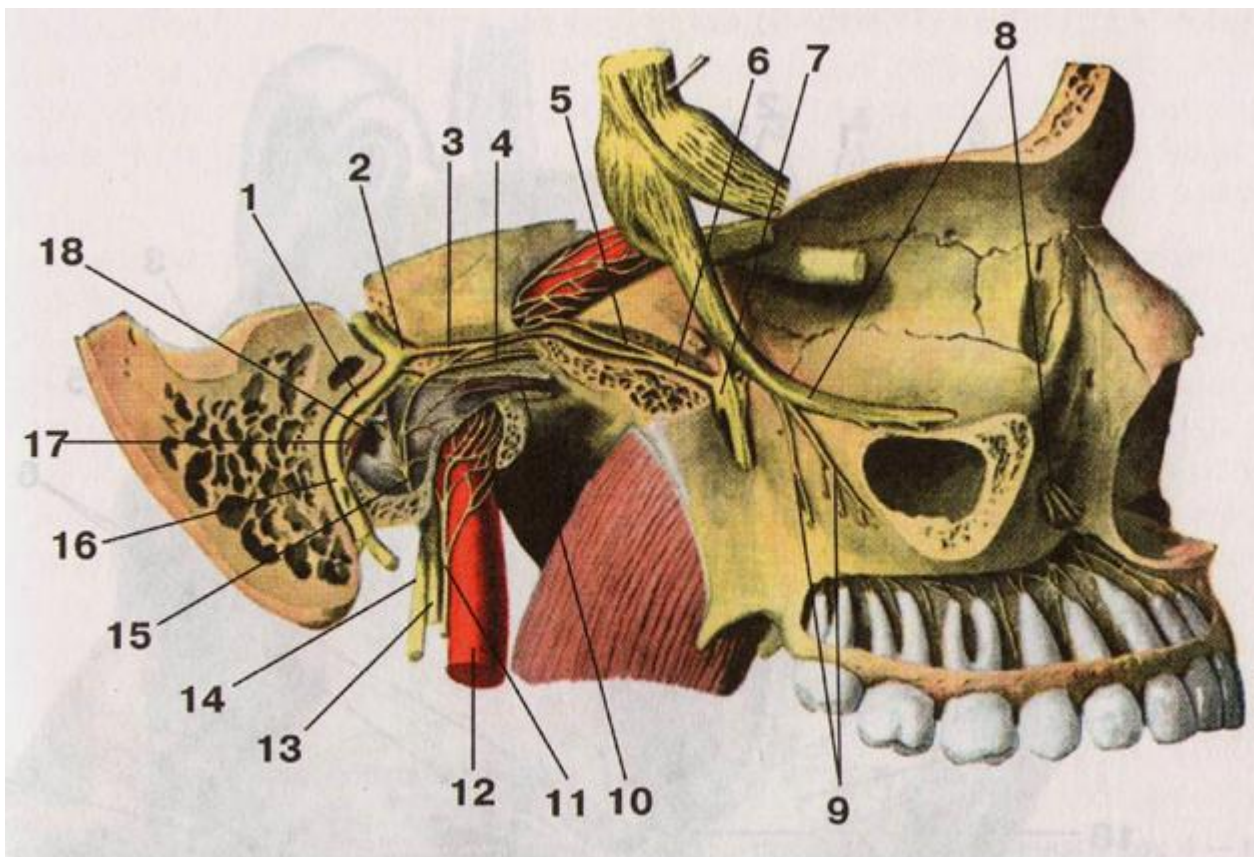
7. Какой узел располагается по ходу лицевого нерва в лицевом канале?

8. Какие ветви отходят от лицевого нерва внутри пирамиды височной кости?

9. Что означает понятие «большая гусиная лапка»?

V. Сделайте обозначения к рисункам:

№12	ЛИЦЕВОЙ НЕРВ	
		1.
		2.
		3.
		4.
		5.
		6.
		7.
		8.
		9.
		10.
		11.
		12.
		13.
		14.
		15.
		16.
		17.
		18.
		19.
		20.
		21.



1.	10.
2.	11.
3.	12.
4.	13.
5.	14.
6.	15.
7.	16.
8.	17.
9.	18.

Методические рекомендации к внеаудиторной самостоятельной работе по теме:
Анатомия и топография преддверно-улиткового (VIII) и языкоглоточного (IX)
нервов.

I Вопросы исходного уровня:

1. Стволовая часть мозга.
2. Ромбовидная ямка. Топография ядер преддверно-улиткового и языкоглоточного нервов.
3. Место выхода VIII и IX пар черепно-мозговых нервов на основании мозга.
4. Место выхода VIII и IX пар черепно-мозговых нервов на основании черепа.

II Целевые задачи

1. СТУДЕНТ ДОЛЖЕН ЗНАТЬ:

1. Название, топографию и характеристику ядер преддверно-улиткового нерва (VIII) – передние и задние улитковые (слуховые) ядра и четыре преддверных (вестибулярных) ядер.
2. Проекцию ядер VIII нерва на ромбовидную ямку – вестибулярное поле.
3. Расположение корешков преддверно-улиткового нерва на основании мозга.
4. Расположение корешков преддверно-улиткового нерва на основании черепа, в пирамиде височной кости (внутренний слуховой проход) и деление нерва на улитковую и преддверную части, соответственно наличию узлов - улитковый и вестибулярный.

5. Вестибулярный аппарат является анализатором положения тела и направления его в пространстве.
6. Ход улитковой части VIII нерва - от ганглия периферические отростки направляются к кортиевому органу, а центральные отростки образуют кохлеарную ветвь, идут к вентральному и дорсальному ядрам, на вестибулярное поле.
7. Отростки дорсального ядра образуют слуховые полоски ромбовидной ямки - идут к средней линии, переходят на противоположную сторону и в составе латеральной петли оканчиваются в подкорковых центрах слуха.
8. Отростки вентрального ядра формируют трапециевидное тело - переходят на противоположную сторону, чашечную прерываясь на ядрах тела, образуют латеральную петлю и следуют до подкорковых центров слуха.
9. Название, характеристику, топографию и проекцию на ромбовидной ямке ядер языкоглоточного нерва (IX).
10. Расположение корешков языкоглоточного нерва (IX) на основании мозга.
11. Расположение языкоглоточного нерва на основании черепа.
12. Верхний и нижний ганглии IX нерва, топографию нерва в области шеи и его ветви: чувствительные, двигательные и вегетативные.

2. СТУДЕНТ ДОЛЖЕН УМЕТЬ:

1. Показать на поверхности ромбовидной ямки места проекций ядер VIII нерва вестибулярные поля и объяснить их значение.
2. Назвать и показать место проекции ядер языкоглоточного (IX) нервов (чувствительные, двигательные и вегетативные).
3. Показать на основании мозга корешки VIII и IX нервов.
4. Объяснить ход VIII и IX черепно-мозговых нервов.
5. Показать на поперечном сечении моста трапециевидное тело и рассказать его ход, ядра и участие в образовании латеральной петли.
6. Назвать и показать на препарате подкорковые и корковые центры слуха (медиальное коленчатое тело, нижней бугорки, четверохолмия)
7. Назвать и показать ганглии языкоглоточного нерва (IX).
8. Назвать ветви языкоглоточного нерва и объяснить их ход.
9. Объяснить ход барабанного нерва и его ветвей.

III Задания для самостоятельной работы.

1. Составьте схему строения языкоглоточного нерва.

Продолжите фразу:

2. Двигательные волокна языкоглоточного нерва иннервируют _____.
3. Слуховой нерв имеет _____ ядра, которые располагаются _____
4. Корешки слухового (VIII) и языкоглоточного (IX) нервов располагаются _____
5. К вегетативным ядрам языкоглоточного нерва относятся _____

IV Вопросы для самоконтроля.

6. Какие части различают в преддверно-улиткового нерва?

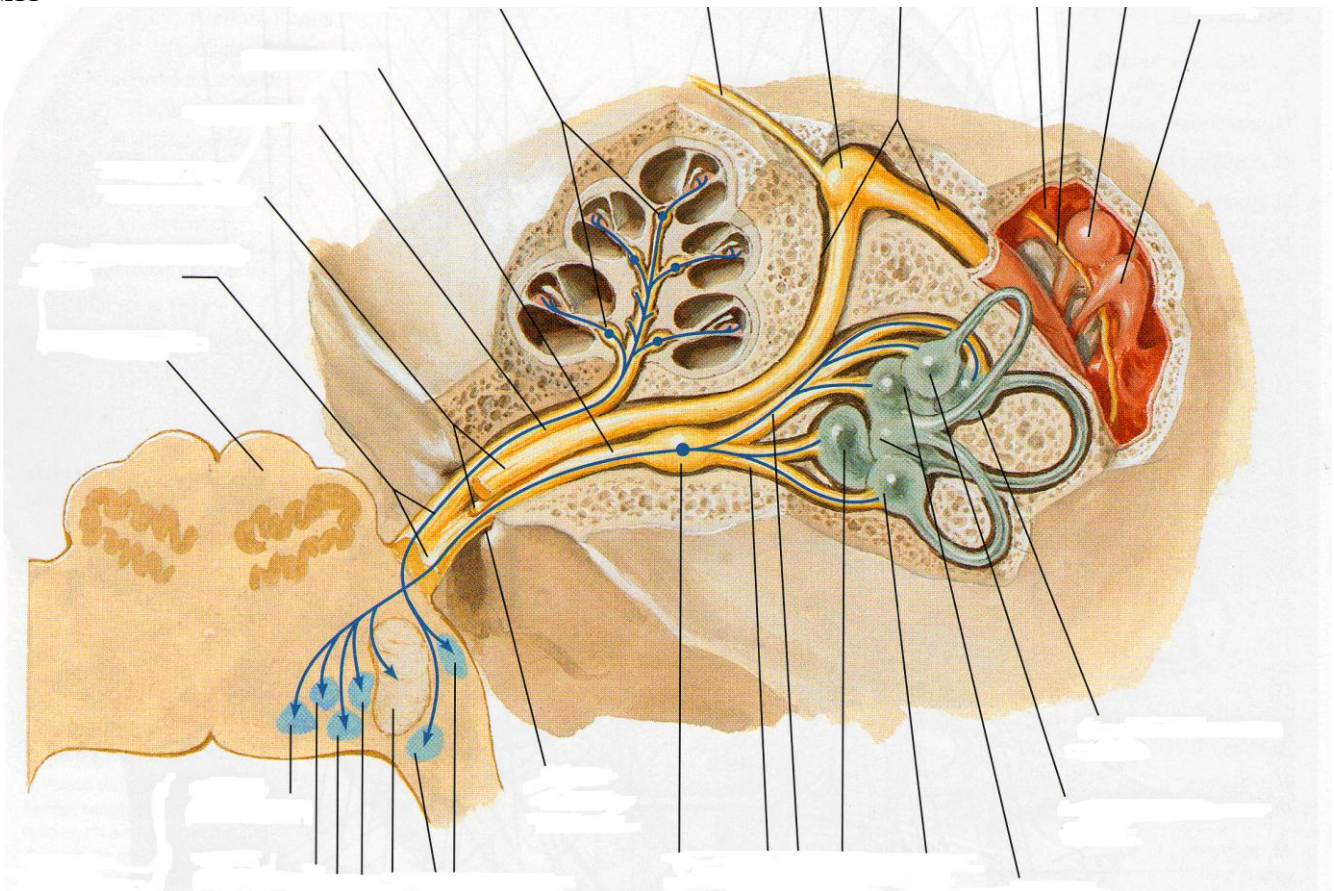
7. Сколько ядер имеет VIII пара черепно-мозговых нервов и какие?

8. Что иннервирует IX пара черепно-мозговых нервов?

V Сделайте обозначения к рисунку.

ПРЕДДВЕРНО-УЛИТКОВЫЙ НЕРВ
Пронумеруйте рисунок и подпишите обозначения:

№11

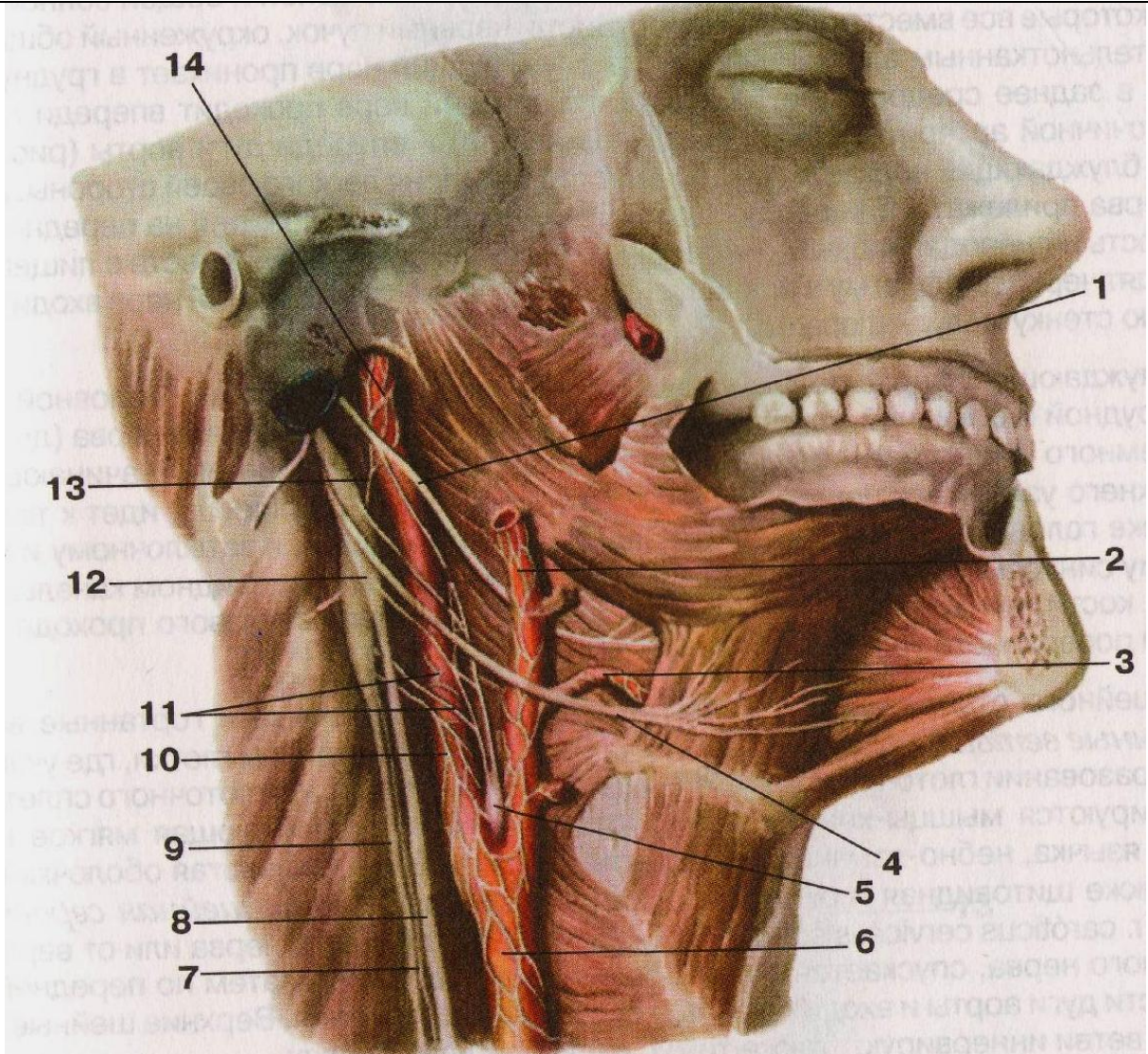


1.	10.
2.	11.
3.	12.
4.	13.
5.	14.
6.	15.
7.	16.
8.	17.
9.	18.

10.	19.
11.	20.
12.	21.
13.	22.
14.	23.
15.	24.

№12

ЯЗЫКОГЛОТОЧНЫЙ, БЛУЖДАЮЩИЙ И ПОДЪЯЗЫЧНЫЙ НЕРВЫ



1.	10.
2.	11.
3.	12.
4.	13.
5.	14.
6.	15.
7.	16.
8.	17.
9.	18.

Методические рекомендации к внеаудиторной самостоятельной работе по теме: **Анатомия и топография добавочного и подъязычного нервов.**

I. Вопросы исходного уровня.

1. Мышцы и фасции шеи. Классификация.
2. Строение языка. Мышцы.
3. Ствол головного мозга. Ромбовидная ямка.
4. Топография и проекция ядер черепно-мозговых нервов на ромбовидную ямку.

II Целевые задачи.

1. СТУДЕНТ ДОЛЖЕН ЗНАТЬ:
1. Поверхностные и глубокие мышцы тел. 2. Строение мышц языка. 3. Название XI и XII черепно-мозговых нервов в русской и латинской транскрипции. 4. Название, топография и характеристика ядер добавочного и подъязычного нервов. 5. Расположение и выход на основании мозга корешков добавочного нерва (латеральнее оливы) в задней латеральной борозде и подъязычного - в борозде между пирамидой и оливой. 6. Место выхода на основании черепа черепных и спинно-мозговых корешков добавочного и подъязычного нерва. 7. Топография добавочного (XI) и подъязычного (XII) нервов в области шеи. 8. Добавочный нерв в области грудинно-ключично-сосцевидной мышцы. 9. Подъязычный нерв спереди и латеральнее сонных артерий, в мышцах выше подъязычной кости, ниже заднего брюшка двубрюшной мышцы, ограничивая треугольник Пирогова. 10. Нисходящую ветвь подъязычного нерва вдоль внутренней яремной вены и соединение её с корешками шейного сплетения. 11. Ветви шейной петли к мышцам ниже подъязычной кости.
2. СТУДЕНТ ДОЛЖЕН УМЕТЬ:
1. Показать на влажном препарате мышцы шеи. 2. Показать место расположения на ромбовидной ямке ядер добавочного и подъязычного нервов. 3. Назвать и показать на основании мозга и черепа расположение корешков добавочного и подъязычного нервов. 4. Найти и показать ствол на влажном препарате добавочного нерва с внутренней поверхности грудино-ключично-сосцевидной мышцы. 5. Найти и показать на влажном препарате дорзальную ветвь добавочного нерва. 6. Найти и показать на влажном препарате ствол подъязычного нерва. 7. Охарактеризовать его ход в области шеи, треугольника Пирогова и мышцах выше подъязычной кости в направлении к мышцам языка. 8. Показать на влажном препарате нисходящую ветвь подъязычного нерва и шейную петлю и её ветви. 9. Провести общий обзор иннервации мышц шеи ветвями подъязычного и добавочного нервов.

III Задания для самостоятельной работы.

1. Составьте схему строения подъязычного нерва.

Продолжите фразы:

2. Ядра добавочного (XI) и подъязычного (XII) нервов локализируются в _____.
3. Шейная петля образуется _____.
4. Ветви добавочного нерва иннервируют _____.

5. Подъязычный нерв в области языка иннервирует _____.

_____.

IV Вопросы для самоконтроля.

6. Укажите, в чем заключается особенность расположения ядер добавочного нерва?

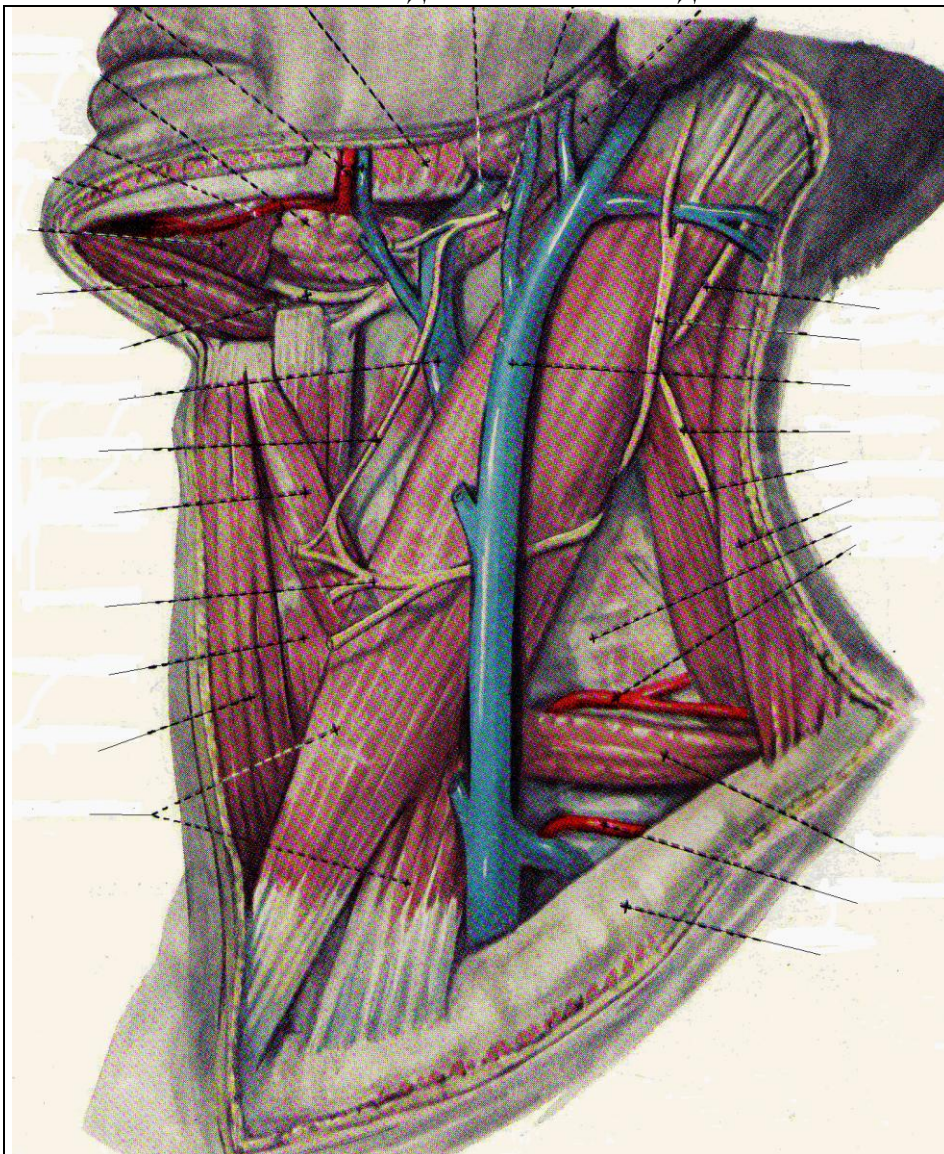
7. Укажите, какое отношение к треугольнику Пирогова имеет подъязычный нерв?

8. Каким образом осуществляется связь между подъязычным нервом и ветвями шейного сплетения?

V Сделайте обозначения к рисунку.

№11

ДОБАВОЧНЫЙ И ПОДЪЯЗЫЧНЫЙ НЕРВЫ



1.
2.
3.
4.
5.
6.
7.
8.
9.
10.
11.
12.
13.
14.
15.
16.
17.
18.
19.
20.

Методические рекомендации к практическому занятию по теме: Анатомия и топография блуждающего (X) нерва и его ветвей. Возрастные особенности.

Знания анатомии черепно-мозговых нервов необходимы не только студенту, но и врачу для понимания этиологии, патогенеза многих заболеваний, в том числе и нервных, для понимания физиологических и патологических процессов в организме. Нарушение функций этих нервов при разных уровнях их поражения проявляется четкой симптоматикой, анализ которой играет важную роль в постановке топического диагноза заболеваний нервной системы. Блуждающий нерв снабжает двигательными волокнами мышцы гортани, глотки, пищевода, желудка, кишок, кровеносных сосудов, сердца (тормозят деятельность сердца, регулируют кровяное давление и пр.), чувствительными волокнами иннервирует затылочные отделы твердой мозговой оболочки, органы шеи, желудок, лёгкие, участвует: во многих рефлекторных актах (глотании, кашле, рвоте, наполнении и опорожнении желудка); в регулировании сердцебиения, дыхания; в образовании солнечного сплетения. При поражении двигательных ядер блуждающего нерва возникают нарушения глотания, фонации, артикуляции, дыхания, т. н. бульбарные расстройства. Они встречаются при бульбарном параличе, амиотрофическом боковом склерозе, миело-энцефалитах и других заболеваниях. Знание этой темы необходимо при обследовании неврологических больных и для топической диагностики чувствительных и двигательных расстройств, при изучении соответствующих разделов в курсе терапии, хирургии, неврологии, нейрохирургии, травматологии и других клинических дисциплин.

I. Цели:

<u>Студент должен знать:</u>	<ol style="list-style-type: none"> 1. Топография выхода блуждающего нерва (X пара) на основании мозга и из полости черепа. 2. Топография ядер блуждающего нерва (X пара) в стволовой части головного мозга. 3. Топография хода головного отдела блуждающего нерва (X пара). 4. Ветви головного отдела блуждающего нерва (X пара) и область иннервации. 5. Топография хода шейного отдела блуждающего нерва (X пара). 6. Ветви шейного отдела блуждающего нерва (X пара) и область иннервации. 7. Топография хода грудного отдела блуждающего нерва (X пара). 8. Ветви грудного отдела блуждающего нерва (X пара) и область иннервации. 9. Топография хода брюшного отдела блуждающего нерва (X пара). 10. Ветви брюшной части блуждающего нерва (X пара) и область иннервации.
<u>Студент должен уметь:</u>	<ol style="list-style-type: none"> 1. Показать и назвать по-латыни ствол блуждающего нерва на основании мозга, его выход из полости черепа. 2. Назвать по-латыни и показать на схеме ромбовидной ямки локализацию ядер блуждающего нерва. 3. Объяснить на нативном препарате топографию хода блуждающего нерва в области шеи, в грудной и брюшной полости. 4. Называть по-латыни и показывать на нативном препарате органы, топографически связанные с ходом и иннервацией основных стволов блуждающего нерва, а также сосудисто-нервные комплексы, в состав которых входит блуждающий нерв или его ветви. 5. Показывать на влажном препарате и называть по-латыни ветви головного, шейного, грудного и брюшного отделов блуждающего нерва (X пара).
<u>Студент должен владеть:</u>	<ol style="list-style-type: none"> 1. Медико-анатомическим понятийным аппаратом; 2. Анатомическими знаниями для понимания патологии, диагностики и лечения заболеваний соединений верхней конечности. 3. Простейшими медицинскими инструментами – скальпелем и пинцетом. 4. Техникou препарирования нервов (под контролем преподавателя)

II. Необходимый уровень знаний:

а) из смежных дисциплин:

- а) Филогенез и онтогенез центральной нервной системы.
- б) Строение и топография серого и белого вещества головного мозга.

б) из предшествующих тем:

- а) Строение и отделы стволовой части головного мозга.
- б) Строение ромбовидной ямки.
- в) Строение коры головного мозга и локализация корковых центров.
- г) Топография черепа.
- д) Топография области шеи.

в) из текущего занятия:

1. Топография выхода блуждающего нерва (X пара) на основании мозга и из полости черепа.
2. Топография ядер блуждающего нерва (X пара) в стволовой части головного мозга.
3. Топография хода головного отдела блуждающего нерва.
4. Ветви головного отдела блуждающего нерва (менингеальная, ушная ветви), область их иннервации.

5. Топография хода шейного отдела блуждающего нерва (X пара).
6. Ветви шейного отдела блуждающего нерва (глочные ветви, верхние шейные сердечные ветви, верхний гортанный нерв, возвратный гортанный нерв), область их иннервации.
7. Топография хода грудного отдела блуждающего нерва (X пара).
8. Ветви грудного отдела блуждающего нерва (грудные сердечные ветви, бронхиальные ветви, пищеводное сплетение) и область иннервации.
9. Топография хода брюшного отдела блуждающего нерва (X пара).
10. Ветви брюшной части блуждающего нерва (задний блуждающий ствол, передний блуждающий ствол) и область иннервации.

III. Объект изучения: Основание головного мозга – выход блуждающего мозга, блуждающий нерв в составе сосудисто-нервного пучка в области шеи, грудной отдел блуждающего нерва, брюшной отдел блуждающего нерва

IV. Информационная часть:

N. vagus, блуждающий нерв, развившийся из 4-й и последующих жаберных дуг, называется так вследствие обширности его распространения. Это самый длинный из черепных нервов. Блуждающий нерв иннервирует оболочки мозга, органы шеи, грудной полости, большую часть органов живота. По волокнам блуждающего нерва идут импульсы, которые замедляют сердцебиение, суживают бронхи, усиливают перистальтику и расслабляют сфинктеры кишечника, усиливают секрецию желез и др. В составе блуждающего нерва имеются чувствительные, двигательные и секреторные волокна. Верхний узел блуждающего нерва находится на уровне яремного отверстия, нижний узел – чуть-чуть ниже. Двигательные волокна блуждающего нерва начинаются от двойного ядра, расположенного в покрышке продолговатого мозга. Вегетативные преганглионарные парасимпатические волокна берут начало от заднего ядра блуждающего нерва. В составе блуждающего нерва имеются симпатические волокна, подходящие к нему в составе соединительных ветвей от симпатического ствола.

Блуждающий нерв выходит из продолговатого мозга 10—18 корешками позади оливы, рядом с языкоглоточным и добавочным нервами, затем они соединяются в один ствол. Выйдя из отверстия, блуждающий нерв вначале располагается позади языкоглоточного нерва и впереди от добавочного нерва и внутренней яремной вены, латеральнее и впереди от подъязычного нерва. На шее блуждающий нерв проходит между внутренней яремной веной и внутренней сонной артерией, а ниже – между этой же веной и общей сонной артерией. Общая сонная артерия, блуждающий нерв и внутренняя яремная вена образуют на шее сосудисто-нервный пучок, окруженный общим соединительнотканым влагалищем. Затем блуждающий нерв проникает в грудную полость, в заднее средостение. Правый блуждающий нерв проходит впереди правой подключичной артерии, левый блуждающий нерв – впереди дуги аорты. Ниже блуждающий нерв идет по задней поверхности корня легкого своей стороны. Далее оба нерва прилежат к наружной поверхности пищевода. Левый блуждающий нерв постепенно смещается на переднюю поверхность пищевода, правый – на заднюю его поверхность. Блуждающие нервы вместе с пищеводом проходят через диафрагму в брюшную полость. Левый блуждающий нерв располагается на передней стенке желудка, правый – на задней. В составе блуждающего нерва по топографическому принципу различают головной, шейный, грудной и брюшной отделы.

От головного отдела блуждающего нерва (до уровня яремного отверстия) отходят менингеальная и ушная ветви: От шейного отдела отходит несколько ветвей:

- 1) глоточные ветви
- 2) верхние шейные сердечные ветви
- 3) верхний гортанный нерв
- 4) возвратный гортанный нерв

В грудном отделе от блуждающего нерва отходят ветви к внутренним органам:

- 1) грудные сердечные ветви
- 2) бронхиальные ветви
- 3) пищеводные ветви

Брюшной отдел блуждающего нерва представлен передним и задним блуждающими стволами, выходящими из пищеводного сплетения, и их ветвями:

Волокна блуждающего нерва вместе с симпатическими волокнами чревного сплетения идут к печени, селезенке, поджелудочной железе, тонкой и толстой кишке (до уровня нисходящей ободочной кишки). Блуждающий нерв является проводником ощущений, поступающих от внутренних органов, обеспечивает чувствительность всему дыхательному и большей части пищеварительного тракта. Еще большее значение имеют ветви блуждающего нерва в регуляции кашлевого и рвотного рефлексов. Огромная роль принадлежит блуждающему нерву в регуляции деятельности сердца, дыхания, желудка, кишечника. Велико значение этого нерва и в регуляции тонуса кровеносных сосудов.

Ядра блуждающего нерва в продолговатом мозге формируются рано. С их развитием связано становление некоторых регуляторных механизмов – дыхательной, сердечно-сосудистой, пищеварительной и других функций. Ядра блуждающего нерва выявляются со 2-го месяца внутриутробного развития. К полутора годам жизни ребенка количество клеток в ядрах блуждающего нерва увеличивается. У 7-летнего ребенка ядра блуждающего нерва сформированы так же как и у взрослого.

V. Практическая работа:

Задание №1. Рассмотрите ромбовидную ямку, на схеме отметьте расположение ядер блуждающего нерва.

Задание №2. Блуждающий нерв найдите между общей сонной артерией и внутренней яремной веной. Из полости черепа он выходит через яремное отверстие и отдает свою ветвь – верхний гортанный нерв, который может быть

обнаружен по ходу верхней гортанной артерии. Вслед за этим найдите правый и левый возвратные гортанные нервы. Левый возвратный гортанный нерв огибает дугу аорты, а правый правую подключичную артерию. Далее левый возвратный гортанный нерв ложится в борозду между пищеводом и трахеей. Верхняя часть нерва получает название нижнего гортанного нерва. Подъязычный нерв выходит из полости черепа через одноименный канал затылочной кости. Далее он может быть обнаружен латерально от внутренней сонной артерии, ниже заднего брюшка двубрюшной мышцы, где он образует дугу, обращенную выпуклостью книзу. В этом месте дуга пересекает сосудисто-нервный пучок и ограничивает сверху треугольник Пирогова. Одна из ветвей этого нерва (верхний корешок) спускается вниз и соединяется с нижней ветвью шейного сплетения (нижний корешок), образуя шейную петлю, которая лежит спереди от внутренней яремной вены и грудино-ключично-сосцевидной мышцы.

Задание №3. При изучении блуждающих нервов в грудной и брюшной полостях следует обратить внимание на различия анатомо-топографических отношений справа и слева. Правый блуждающий нерв проходит спереди от правой подключичной артерии. Здесь от него отходит одна из крупных ветвей - возвратный гортанный нерв, n. laryngeus recurrens. Он огибает артерию снизу и сзади и поднимается в область шеи под названием нижнего гортанного нерва. Левый блуждающий нерв располагается впереди от дуги аорты. На этом уровне от него отходит левый возвратный гортанный нерв, который огибает дугу аорты снизу и сзади и также как и правый возвратный нерв идет на шею. Позади корня легкого блуждающие нервы рассыпаются на большое количество ветвей к бронхам (гг. bronchiales), сердцу (гг. cardiaci thoracici) и пищеводу (гг. oesophagei). Пищеводные ветви правого и левого блуждающих нервов образуют переднее и заднее пищеводные сплетения. В области пищевого отверстия диафрагмы из этих сплетений формируются соответственно передний и задний стволы.

VI. Контрольные вопросы:

1. Где блуждающего нерва (X пара) выходит на основании мозга.
2. Как блуждающий нерв покидает полость черепа?
3. Какие ядра имеет блуждающий нерв, где они располагаются.
4. Топография хода головного отдела блуждающего нерва (X пара).
5. Топография хода шейного отдела блуждающего нерва (X пара).
6. Ветви шейного отдела блуждающего нерва (X пара) и область иннервации.
7. Возвратный гортанный нерв, его ход, область иннервации.
8. Топография хода грудного отдела блуждающего нерва (X пара).
9. Ветви грудного отдела блуждающего нерва (X пара) и область иннервации.
10. Топография хода брюшного отдела блуждающего нерва (X пара).
11. Ветви брюшной части блуждающего нерва (X пара) и область иннервации.
12. Иннервация блуждающим нервом языка, гортани, органов брюшной полости.

VII. Учебные задачи:

Задача № 1.

Врач офтальмолог при осмотре наружного уха и барабанной перепонки вставляет ушную воронку в наружный слуховой проход. У обследуемого возможно покашливание, ощущение першения в гортле. Чем это может быть вызвано? Дайте анатомическое обоснование.

Ответ:

В иннервации задненижней стенки наружного слухового прохода принимает участие блуждающий нерв. Раздражение этой зоны может рефлекторно вызвать описанные ощущения.

Задача № 2.

Почему при воспалении твердой мозговой оболочки нередко отмечается признаки раздражения блуждающего нерва. Дайте анатомическое обоснование?

Ответ:

Блуждающий нерв отдает ветвь к твердой мозговой оболочке, которая начинается от его верхнего узла, возвращается в полость черепа через яремное отверстие и иннервирует твердую мозговую оболочку задней черепной ямки.

VIII. Контрольные тесты:

1. Укажите место выхода блуждающего нерва из полости черепа:
 - А) яремное отверстие
 - Б) внутреннее отверстие слухового прохода
 - В) большое затылочное отверстие
 - Г) рванное отверстие
2. Назовите отделы блуждающего нерва:
 - А) головная часть
 - Б) шейная часть
 - И) грудная часть
 - Г) брюшная часть
3. Что иннервирует верхний гортанный нерв:
 - А) слизистую оболочку глотки
 - Б) нижний констриктор глотки
 - В) щитовидную и паращитовидную железы

- Г) околоушную железу
4. Назовите ветви шейной части блуждающего нерва:
- А) верхняя шейная сердечная ветвь
 - Б) нижняя шейная сердечная ветвь
 - В) верхний гортанный нерв
 - Г) глоточное сплетение
5. Что иннервирует нижний гортанный нерв:
- А) слизистую гортани ниже голосовой щели
 - Б) заднюю перстнечерпаловидную мышцу и боковую мышцу
 - В) перстнечерпаловидную мышцу, голосовую мышцу
 - Г) косую мышцу гортани
6. Укажите области иннервации возвратного гортанного нерва
- А) пищевод
 - Б) трахея
 - В) сердце
 - Г) вилочковая железа
7. Что иннервирует трахеальная ветвь
- А) трахею
 - Б) бронхи
 - В) легкое
 - Г) средостение
8. Назовите области иннервации печеночными ветвями
- А) печень
 - Б) поджелудочная железа
 - В) желчный пузырь
 - Г) селезенка
9. Перечислите органы, которые иннервируются чревными ветвями
- А) поджелудочная железа
 - Б) тонкая кишка
 - В) толстая кишка
 - Г) селезенка
10. Что иннервируют почечные ветви
- А) почки
 - Б) мочеточник
 - В) мочевой пузырь
 - Г) надпочечники

Ответы к тестам:

- | | | | |
|---------|---------|--------|-------|
| 1. А | 4. АБВГ | 7. АБ | 10. А |
| 2. АБВГ | 5. АБ | 8. АБ | |
| 3. АБВ | 6. АБВГ | 9. АБВ | |

XI. Анатомическая терминология:

Nervus vagus (X)	Блуждающий нерв (X)
Gangl. superius	Верхний узел
Gangl. inferius	Нижний узел
R. meningeus	Менингеальная ветвь
R. auricularis	Ушная ветвь
R. communicans (cum. n. glossopharyngeo)	Соединительная ветвь (с языкоглоточным нервом)
Rr. pharyngei	Глоточные ветви
Plexus pharyngeus	Глоточное сплетение
Rr. cardiaci cervicales superiores	Верхние шейные сердечные ветви
N. laryngeus superior	Верхний гортанный нерв
R. externus	Наружная ветвь
R. internus	Внутренняя ветвь
R. communicans	Соединительная ветвь (с нижним гортанным нервом)
Rr. cardiaci cervicales inferiores	Нижние шейные сердечные ветви
N. laryngeus recurrens	Возвратный гортанный нерв
Rr. tracheales	Трахейные ветви
Rr. esophagei	Пищеводные ветви
N. laryngeus inferior	Нижний гортанный нерв
R. communicans	Соединительная ветвь (с внутренней гортанной ветвью)
Rr. cardiaci thoracici	Грудные сердечные ветви
Rr. bronchiales	Бронхиальные ветви
Plexus pulmonalis	Легочное сплетение

Plexus esophageus	Пищеводное сплетение
Truncus vagalis anterior	Передний блуждающий ствол
Truncus vagalis posterior	Задний блуждающий ствол
Rr. gastrici anteriores	Передние желудочные ветви
Rr. gastrici posteriores	Задние желудочные ветви
Rr. hepatici	Печеночные ветви
Rr. coeliaci	Чревные ветви
Rr. renales	Почечные ветви

X. Препараты и учебные пособия: череп, продолговатый мозг, основание головного мозга, вскрытый труп. Таблицы. Учебник. Атлас анатомии человека. Тесты и эталоны ответов к ним. Таблицы. Графы.

Методические рекомендации к внеаудиторной самостоятельной работе по теме: **Анатомия и топография блуждающего нерва.**

I Вопросы исходного уровня.

1. Ствол головного мозга. Ромбовидная ямка.
2. Топография серого вещества ромбовидной ямки.
3. Топография и проекция ядер черепно-мозговых нервов.
4. Назвать выход корешков черепно-мозговых нервов на основании мозга.

II Целевые задачи.

1. СТУДЕНТ ДОЛЖЕН ЗНАТЬ:
<ol style="list-style-type: none"> 1. Строение ромбовидной ямки. 2. Название, расположение и характеристику ядер блуждающего нерва (X). Место проекции вегетативного ядра. 3. Расположение корешков блуждающего нерва на основании мозга. 4. Место выхода блуждающего нерва (X пара) на основании черепа. 5. Ганглии блуждающего нерва (верхний и нижний). 6. Ход и топографические отделы блуждающего нерва-головной, шейно-грудной, брюшной. 7. Образование сосудисто-нервного пучка шеи. 8. Топографию ветви каждого отдела блуждающего нерва и области иннервации. <ol style="list-style-type: none"> а) головной - менингеальная и ушная ветви. б) шейный - глоточные ветви и сплетения; верхние сердечные ветви; верхний гортанный и возвратный гортанные нервы; (сердечные нервы, пищеводные, трахеальные), нижний гортанный нерв. в) грудной - пищеводное сплетение, грудные сердечные ветви, бронхиальные. г) брюшной – передний ствол блуждающего нерва - передние желудочные ветви, печеночные ветви; задний ствол блуждающего нерва, чревные ветви, задние желудочные. 9. Границу зон иннервации блуждающих нервов до входа в малый таз.
2. СТУДЕНТ ДОЛЖЕН УМЕТЬ:
<ol style="list-style-type: none"> 1. Показать на препарате ромбовидной ямки треугольник блуждающего нерва объяснить его значение. 2. Назвать и показать на основании мозга корешки блуждающего нерва (олива). 3. Показать место выхода блуждающего нерва (X пара) на основании черепа – (яремное отверстие). 4. Назвать и показать отделы блуждающего нерва. 5. Показать блуждающий нерв в области шеи в составе сосудисто-нервного пучка (яремная вена, сонная артерия; нерв). Назвать его ветви - верхний гортанный и нижний гортанный нервы. 6. Показать ствол блуждающего нерва в грудной полости, в заднем средостении, позади корня легкого и назвать его ветви (правый нерв располагается сзади подключичной артерии, а левый на передней поверхности дуги аорты). 7. Показать блуждающие нервы в нижних отделах грудной полости по ходу пищевода – левый нерв - по передней поверхности его, а правый – по задней. 8. Назвать и показать проникновение блуждающих нервов из грудной полости в брюшную в пищеводном отверстии диафрагмы. 9. Провести общий обзор иннервации органов ветвями блуждающего нерва.

III Задание для самостоятельных работ.

1. Охарактеризуйте топографические отличия хода левого и правого блуждающего нервов.

3. К какому отделу языка направляются ветви блуждающего нерва?

Продолжите фразы:

4. Блуждающий нерв иннервирует _____ до уровня

5. По ходу блуждающего нерва залегают _____ ганглии.

6. Блуждающий нерв имеет следующие ядра _____

IV Вопросы для самоконтроля.

7. На каком уровне залегают ядра блуждающего нерва?

8. Что является общим для IX и X нервов?

9. Какие органы иннервирует блуждающий нерв?

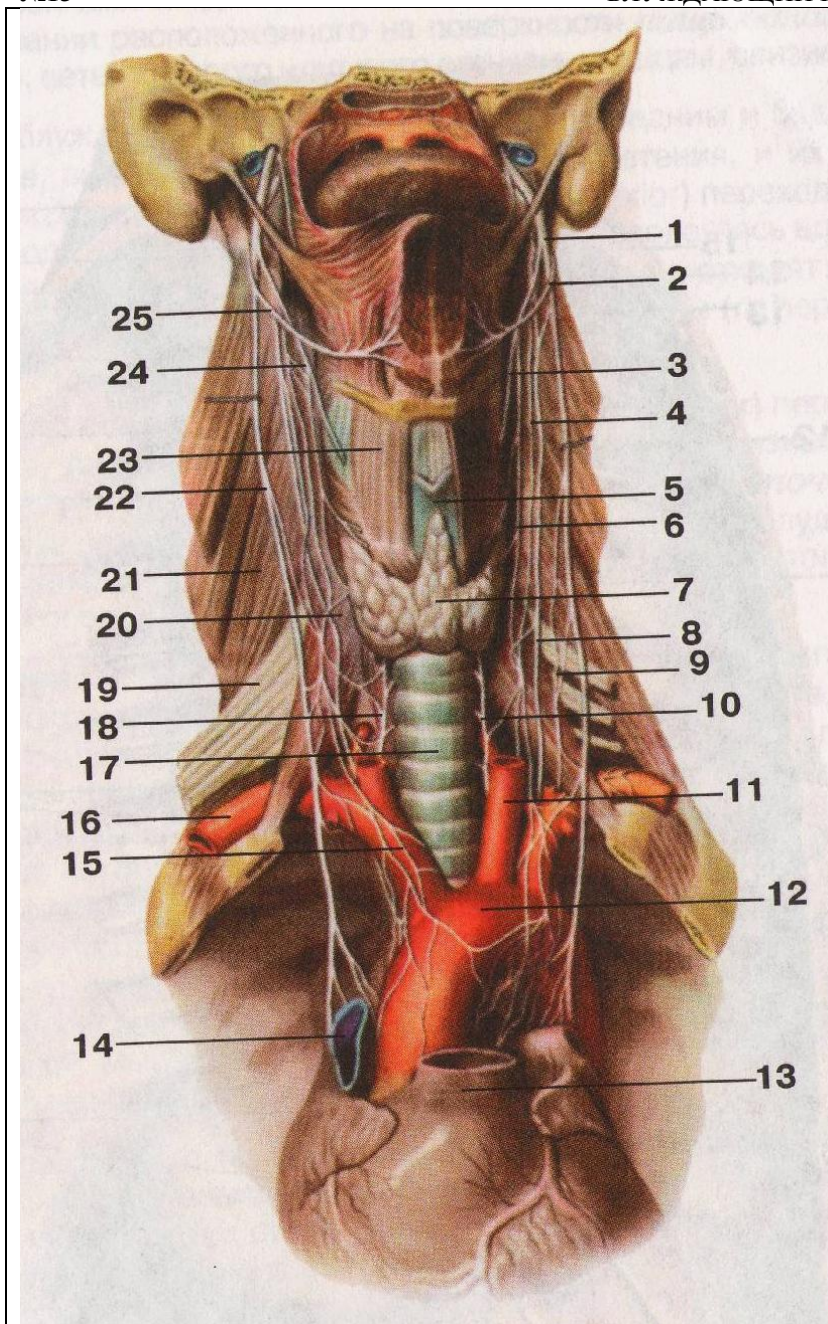
10. Укажите отверстие черепа, через которое проходит блуждающий нерв?

11. Составьте схему иннервации гортани.

У Сделайте обозначения к рисунку.

№13

БЛУЖДАЮЩИЙ НЕРВ



1.
2.
3.
4.
5.
6.
7.
8.
9.
10.
11.
12.
13.
14.
15.
16.
17.
18.
19.
20.
21.
22.
23.
24.
25.

Методические рекомендации к практическому занятию по теме:
Органы чувств. Кожа. Орган вкуса. Орган обоняния. Анатомия и топография органа зрения. Глазное яблоко. Вспомогательный аппарат глаза. Анатомия и топография преддверно-улиткового органа. Наружное и среднее ухо. Анатомия и топография внутреннего уха. Топография хода сосудов и нервов в глазнице. Возрастные особенности.

Информация из окружающего мира и внутренней среды организма воспринимается сложными системами, которые называются анализаторами. Каждый анализатор состоит из периферического отдела - воспринимающего прибора, промежуточного – проводящих путей и центрального – коркового конца, где происходит анализ поступающей информации и возникает ощущение. Периферические отделы анализаторов представлены рецепторами, которые трансформируют энергию внешнего раздражения в нервный процесс (нервное возбуждение, нервный импульс), и являются органами чувств.

1) Цели:

Студент должен знать:	<ol style="list-style-type: none"> 1. Анатомию и топографию глазного яблока, уха. 2. Строение стенки глазницы, уха. 3. Строение вспомогательного аппарата глаза и уха. 4. Оболочки глазного яблока и уха. 5. Зрительный и слуховой пути. 6. Источники кровоснабжения. 7. Знать кортиеv орган.
Студент должен уметь:	<ol style="list-style-type: none"> 1. На препарате глаза показать его составные части. 2. Вскрыть верхнюю стенку глазницы и показать ход зрительного нерва и сосудов, питающих их. 3. Знать и показать части уха.
Студент должен владеть:	<ol style="list-style-type: none"> 1. Латинской терминологией по данной теме. 2. Навыками рационального использования приобретенных знаний и способностью их дальнейшего применения на старших курсах.

2) Необходимый уровень знаний:

а) Из смежных дисциплин-

1. Филогенез органа зрения и слуха;
2. Онтогенез органа зрения и слуха.

б) Из предшествующих тем:

1. Знать на черепе строение глазницы, уха.

в) Из текущего занятия-

1. Уяснить строение глаза, уха и связанные с ними структуры.

3) Объект изучения:

1. Бычьи глаза
2. Череп
3. Распилы височной кости
4. Слуховые косточки
5. Таблицы, учебник и атлас
6. Методическое пособие
7. Муляж уха

4) Информационная часть:

В середине 3-й недели внутриутробного развития в нервной пластинке появляются углубления. По мере развития мозга они превращаются в глазные пузырьки, связанные с передним мозгом полыми стебельками. В результате неравномерного роста различных частей глазного пузырька его передняя часть втягивается и возникает двустенный глазной бокал, в который по ходу стебелька проникают сосуды. Из наружного листка глазного бокала развивается пигментный эпителий сетчатки, а из внутреннего – светочувствительная нервная часть сетчатки. Эктодерма, прилежащая к главному пузырьку, идет на образование на 4-5 неделе хрусталикового пузырька, который затем внедряется в отверстие глазного бокала и впоследствии преобразуется в хрусталик. На 6 неделе из мезодермы, окружающей глазной бокал, формируется сосудистая оболочка, а позже – склера и роговица.

Наружный эпителиальный слой роговицы развивается из ectoдермы. Нервные волокна, отходящие от ганглиозных клеток сетчатки, растут вдоль сосудов стебелька глазного бокала и превращаются в зрительный нерв. Стекловидное тело и радужка образуются из сосудов и мезенхимы, проникающих в глазной бокал.

Поперечно – полосатые мышцы глазного яблока происходят из мезенхимы первичных головных сомитов. Веки развиваются на 7-й неделе внутриутробного периода в виде участков кожи, растущих над роговицей, которые срастаются друг с другом в конце 9-й недели. Слезные железы появляются на 9-й неделе из многочисленных почек, которые возникают из конъюнктивного эпителия латеральной части верхнего века. В ходе дальнейшего развития

слезная железа частично разделяется сухожилием мышцы, поднимающей верхнее веко, на глазничную и вековые части. Носослезный проток развивается путем замыкания носоглазной борозды, ограниченной боковыми носовым и верхнечелюстным отростками. Нарушение нормального развития элементов глаза приводит к различным врожденным дефектам. Так, если нарушаются нормальные пропорции формы глазного яблока и глазное яблоко оказывается длиннее или короче, то возникает врожденная близорукость или дальнозоркость. При образовании роговицы или хрусталика с неправильной кривизной изображения на сетчатке искажается и развивается стигматизм.

Глазное яблоко - *bulbus oculi*, имеет неправильную шаровидную форму. В нем различают передний полюс, *polus anterior*, и задний полюс, *polus posterior*.

Глазное яблоко состоит из трех оболочек: фиброзной, сосудистой и внутренней, ограничивающих полости, заполненные водянистой влагой, хрусталиком и стекловидным телом.

Фиброзная оболочка глазного яблока, *tunica fibrosa bulbi*, наружная, является основой глазного яблока и выполняет защитную функцию. Она состоит из роговицы, занимающей переднюю треть глазного яблока и склеры, расположенной на остальных.

Роговица, *cornea* представляет собой прозрачную бессосудистую выпукло – вогнутую соединительно-тканную пластинку.

Склера, *sclera* плотная непрозрачная соединительно-тканная оболочка.

Впереди она покрыта конъюнктивой, сзади к склере присоединяются сухожилия мышц глазного яблока.

Сосудистая оболочка глазного яблока, *tunica vasculo* прилежит к фиброзной оболочке и делится на 3 части: радужку, ресничное тело и собственно сосудистую оболочку.

Радужка, *iris* круговая мышечно-эпителиальная пластинка, покрытая с внутренней стороны слоем пигментных клеток, с наружной - эндотелием. Входящие в состав радужки мышечные клетки образуют дилататор и сфинктер зрачка.

Ресничное тело, *corpus ciliare* - имеет форму кольца шириной до 6,3 мм проецируется на склеру. В наружной части ресничного тела находится ресничная мышца. Этой мышцей ресничное тело выполняет вторую важную функцию – аккомодационную – изменение кривизны хрусталика.

Собственно сосудистая оболочка, *chorioidea* – занимает задние 2/3 периферии глазного яблока.

Внутренняя оболочка глазного яблока, *tunica interna bulbi*, состоит из сетчатки, *retina*, ее кровеносных сосудов и зрительного нерва. Сетчатка покрывает изнутри сосудистую оболочку до края зрачка. Задняя зрительная часть прилежит собственно к сосудистой оболочке.

Содержимое глазного яблока представлено влагой передней и задней камер, хрусталиком и стекловидным телом. Эти образования составляют вместе с роговицей преломляющие среды глаза.

Хрусталик, *lens* – прозрачное преломляющее свет тело, имеет форму двояковыпуклой линзы, располагается между радужкой и стекловидным телом. Хрусталик покрыт капсулой; сосудов и нервов не имеет.

Стекловидное тело, *corpus vitreum*, заполняет полость между хрусталиком и сетчаткой. Оно состоит из бесцветного и прозрачного и эластичного коллоидного вещества, покрытого тонкой прозрачной стекловидной мембраной; сосудов и нервов не имеет. Стекловидное тело предохраняет сетчатку, ресничное тело и хрусталик от смещения, создает благоприятные условия для постоянства внутриглазного давления и формы глазного яблока.

Проводящий путь зрительного анализатора. Лучи света, пройдя через роговицу, переднюю камеру, зрачок, заднюю камеру, хрусталик, стекловидное тело попадают на сетчатку, раздражая палочки и колбочки. Раздражение передается через биполярные (второй нейрон) и ганглиозные (третий нейрон) клетки сетчатки к зрительному нерву. В области турецкого седла зрительный нерв образует неполный зрительный перекрест *chiasma opticum*. Перекрещиваются волокна зрительного нерва, происходящие из внутренних отделов сетчатки глаза. После перекреста начинаются зрительный тракт, который содержит волокна от внутренней половины сетчатки противоположного глаза и от наружной половины сетчатки своего глаза. Зрительный тракт заканчивается в подкорковых центрах зрения – в латеральном коленчатом теле, в подушках таламуса и верхних холмиках крыши среднего мозга. Аксоны латерального коленчатого тела и таламуса образуют зрительную лучистость, которая проходит через заднюю часть задней ножки внутренней капсулы и заканчивается в коре шпорной борозды.

Вспомогательные структуры глаза.

Наружные мышцы глазного яблока, представлены 6 поперечно - полосатыми мышцами, из которых 4 прямые и 2 косые. Прямые мышцы: *m. rectus mediales*, *m. rectus superior*, *m. rectus inferior*, *m. rectus lateralis*, верхняя и нижняя косые: *m. obliquus superior*, *m. obliquus inferior*.

Веки, **верхнее и нижнее**: *palpebrae superior et inferior* – подвижные пластинки, которые при смыкании закрывают глазное яблоко и предохраняют его от повреждения.

Конъюнктивa век, *tunica conjunctiva palpebralis* начинается от заднего края век переходит на глазное яблоко.

Слезный аппарат, *apparatus lacrimalis*, представлен слезной железой и слезовыводящими путями – слезными канальцами, слезным мешком и носослезным протоком.

Ухо.

Развитие. В процессе онтогенеза уха первым возникает зачаток внутреннего уха, затем среднего и наружного.

Внутреннее ухо. Раньше всех образований уха в начале 3-й недели развития закрадывается перепончатый лабиринт в виде утолщения эктодермы по обеим сторонам нервной пластинки. В течении 3-й и 4-й недель это утолщение превращается в слуховую ямку и слуховой пузырек с эндолимфатическими протоками. В конце 6 недели в пузырьке появляются выступы – полукружные протоки и происходит разделение слухового пузырька на эллиптический и сферический мешочки. На 6-8 неделе образуется улитковый проток. Дифференцирование спирального органа начинается на 3-м месяце внутриутробного развития. Одновременно с процессом дифференцирования перепончатого лабиринта вокруг него происходит концентрация мезенхимы, которая превращается в хрящ, а затем в кость - возникает костный лабиринт. Развивается перилимфатическое пространство, заполненное жидкостью.

Среднее ухо. На 2-м месяце развития из дистальной части первой жаберной борозды возникает закладка барабанной полости, а из проксимальной слуховой трубы, из производных нижнечелюстной и подъязычной жаберных дуг развиваются слуховые косточки.

Наружное ухо. Развитие ушной раковины, наружного слухового прохода и барабанной перепонки происходит на 2-м месяце внутриутробного периода. Эти образования формируются из мезенхимы, окружающей первую жаберную борозду.

Наружное ухо.

Наружное ухо, *auris externa* состоит из ушной раковины, наружного слухового прохода и барабанной перепонки.

Ушная раковина, *auricula*, представляет собой овальную воронку с развернутыми краями, укрепленную на барабанной части височной кости связками и мышцами.

Наружный слуховой проход, *meatus acusticus externus* – изогнутый канал длиной около 3,5 см, диаметром 0,7-0,9 см, который слепо заканчивается барабанной перепонкой.

Барабанная перепонка, *membrana tympani*, находится на границе наружного и среднего уха. Это соединительно-тканная пластинка округлой формы диаметром 0,9-1,0 см толщиной 0,1-1,5 мм.

Среднее ухо.

Среднее ухо, *auris media*, включает заполненную воздухом барабанную полость объемом около 1 см³ и слуховую (евстахиеву) трубу. Полость среднего уха сообщается с сосцевидной пещерой и сосцевидными ячейками расположенными в толще сосцевидного отростка, также относящиеся к среднему уху.

Барабанная полость, *cavum tympani*, находится в толще пирамиды височной кости. У этой полости выделяют 6 стенок:

1. Верхняя покрывная стенка, образована тонкой костной пластинкой, отделяющую барабанную полость от полости черепа.
2. Нижняя, яремная стенка, соответствует нижней стенке пирамиды в области яремной ямки.
3. Латеральная перепончатая стенка, образована барабанной перепонкой и окружающими ее частями височной кости.
4. Медиальная лабиринтная стенка, устроена сложно. Она отделяет барабанную полость от костного лабиринта внутреннего уха. На этой стенке имеется выступающий в сторону барабанной полости мыс, соответствующий основному завитку улитки. Выше и несколько сзади от мыса располагается овальное окно преддверия, ведущее в преддверие костного лабиринта: оно закрыто основанием стремени. Несколько выше овального окна находится поперечный выступ лицевого канала. Позади и ниже мыса находится окно улитки (круглое окно). Оно закрыто вторичной барабанной перепонкой, отделяющей барабанную полость от барабанной лестницы.
5. Задняя сосцевидная стенка, в нижней части имеет пирамидальное возвышение, внутри которого начинается стремени мышца. В верхней части задней стенки барабанная полость сообщается с сосцевидной пещерой, в которую открываются сосцевидные ячейки одноименного отростка.
6. Передняя сонная стенка в нижней своей части отделяет барабанную полость от сонного канала, в котором проходит внутренняя сонная артерия. В верхней части стенки находится барабанное отверстие слуховой трубы, соединяющее барабанную полость с носоглоткой. В барабанной полости располагаются покрытые слизистой оболочкой 3 слуховые косточки (молоточек, наковальня, стремя), а также связки и мышцы. Слуховые косточки – миниатюрные по размерам, соединяются между собой при помощи суставов. Эти косточки соединяют барабанную перепонку внутреннего уха с овальным окном, ведущим в преддверие. Суставы укреплены миниатюрными связками, регулируют движения косточек и предохраняют их от чрезмерных колебаний при сильном звуке две мышцы, прикрепляющиеся к слуховым косточкам. Мышца, напрягающая барабанную перепонку (*m.tensor tympani*), находится в одноименном полуканале мышечно-трубного канала, ее тонкое и длинное сухожилие прикрепляется к начальной части рукоятки молоточка. Эта мышца подтягивающая рукоятку молоточка, напрягает барабанную перепонку. Стремянная мышца (*m. stapedius*) начинаясь на пирамидальном возвышении, тонким сухожилием прикрепляется к задней ножке стремени, возле его головки. При сокращении стремянной мышцы давление основания стремени в окне преддверия ослабляется.

Слуховая (евстахиева) труба, *tuba auditiva* длиной в среднем 35 мм, шириной 2 мм. Слуховая труба состоит из костной и хрящевой (эластический хрящ) частей. На слуховой части слуховой трубы берут начала мышцы: напрягающая и поднимающая небную занавеску. При их сокращении просвет слуховой трубы расширяется и воздух из глотки поступает в барабанную полость.

Внутреннее ухо.

Внутреннее ухо, *auris interna*, располагается в толще пирамиды височной кости, отделяясь от барабанной полости ее лабиринтной стенкой. Оно состоит из костного и вставленного в него перепончатого лабиринтов.

Костный лабиринт, *labyrinthis osseus*, образован компактным веществом пирамиды височной кости. Величина костного лабиринта по его длинной оси составляет около 20 мм. У костного лабиринта различают преддверие, спереди от него лежит улитка, сзади – полукружные каналы.

Преддверие, *vestibulum*, представляет собой полость небольших размеров, неправильной формы. На латеральной стенке костного лабиринта имеется два окна – овальное и круглое. Овальное сообщает преддверие с барабанной полостью, со стороны которой его закрывает основание стремени. Второе окно улитки, круглое, оно находится между барабанной полостью и спиральным каналом улитки (лестницей преддверия). Это окно закрыто эластичной вторичной барабанной перепонкой. На задней стенке преддверия видны 5 мелких отверстий, которые в преддверие открывают полукружные протоки (каналы). На передней стенке преддверия имеется довольно крупное отверстие, ведущее в канал улитки. На медиальной стенке преддверия расположен гребень преддверия, отделяющий друг от друга две ямки. Передняя из них округлой формы получила название сферического углубления. Задняя ямка

удлиненная, лежит ближе к полукружным каналам. Это – эллиптическое углубление. В эллиптическом углублении находится отверстие водопровода преддверия.

Улитка, *cochea*, является передней частью костного лабиринта. Она представляет собой извилистый спиральный канал улитки (*canalis spiralis ossea*), образующий вокруг оси улитки два с половиной оборота. Основание улитки обращено медиально в сторону внутреннего слухового прохода; вершина – купол улитки направлен к передней части барабанной полости. Ось улитки, которая лежит горизонтально, является костный стержень. Вокруг стержня обвивается костная спиральная пластинка, которая не полностью перегораживает спиральный канал улитки. Стержень улитки пронизан тонкими продольными каналами, в которых располагаются волокна улитковой части преддверно-улиткового нерва. В основании костной спиральной пластинки находится расширение – спиральный канал стержня, где лежит нервный улитковый узел (спиральный узел улитки). В основании улитки, у начала барабанной лестницы располагается внутреннее отверстие канала.

Костные полукружные каналы, *canals semicircular*, представляют собой три дугообразно изогнутых тонких (диаметром до 2 мм) трубки, расположенные в трех взаимноперпендикулярных плоскостях.

1. Передний (сагиттальный верхний) полукружный канал ориентирован перпендикулярно продольной оси пирамиды.
2. Задний (фронтальный) полукружный канал идет параллельно задней поверхности пирамиды.
3. Латеральный (горизонтальный) полукружный канал образует на латеральной стенке барабанной полости выпячивание – выступ латерального полукружного канала.

Три полукружных канала открываются в преддверия 5 отверстиями, поскольку соседние костные ножки переднего и заднего полукружных каналов сливаются в общую костную ножку. Остальные 4 ножки полукружных каналов открываются в преддверие самостоятельно.

Перепончатый лабиринт, *labyrinthus membranaceus*, располагается внутри костного лабиринта и в основном повторяет его очертания. Между внутренней поверхностью костного лабиринта и перепончатым лабиринтом находится узкая щель – перилимфатическое пространство, заполненное жидкостью (перилимфой). Из этого пространства по перилимфатическому протоку, проходящему в канале улитке, перилимфа может оттекает в подпаутинное пространство на нижней поверхности пирамиды височной кости. Перепончатый лабиринт заполнен эндолимфой. Через эндолимфатический проток, проходящий в водопроводе преддверия, эндолимфа может оттекает эндолимфатический мешок, лежащий в толще твердой мозговой оболочке на задней поверхности пирамиды. В перепончатом лабиринте выделяют эллиптический и сферический мешочки, три полукружных протока и улитковый проток. Продолговатый эллиптический мешочек (маточка) располагается в одноименном углублении преддверия, а грушевидной формы сферический мешочек занимает сферическое углубление. Эллиптический и сферический мешочки сообщаются друг с другом при помощи тонкого протока. У эллиптического и сферического мешочков, а также на внутренней поверхности стенок перепончатых ампул полукружных протоков, имеются покрытые желеподобным веществом образования. У эллиптического и сферического мешочков это беловатого цвета пятна – макулы (*maculae*). Пятна, в которых при колебании эндолимфы волосковые клетки воспринимают статистические положения головы и прямолинейные движения. У перепончатых ампул полукружных протоков имеются в виде поперечных складок ампулярные гребешки, улавливающие повороты головы в различных направлениях.

Перепончатый лабиринт улитки – улитковый проток, *ductus cochlearis*, начинается слепо в преддверии, позади впадения в него соединяющего протока, и продолжается вперед внутри спирального канала улитки. В области верхушки улитки улитковый проток заканчивается слепо. На поперечном разрезе он имеет треугольную форму. Наружная стенка улиткового протока срастается со стенкой спирального канала улитки. Другая – барабанная (нижняя) стенка улиткового протока (спиральная мембрана) является продолжением спиральной костной пластинки. Третья (верхняя) преддверная стенка улиткового протока (преддверная мембрана) простирается от свободного края костной спиральной пластинки косо вверх к наружной стенке улиткового протока. Улитковый проток занимает среднюю часть костного спирального канала улитки и отделяет часть его – барабанную лестницу, граничащую со спиральной мембраной, от верхней лестницы преддверия, прилежащей к преддверной мембране. В области купола улитки обе лестницы сообщаются друг с другом при помощи упомянутого ранее отверстия улитки. В основании улитки барабанная лестница заканчивается у круглого окна, закрытого вторичной барабанной перепонкой. Лестница преддверия сообщается с перилимфатическим пространством преддверия, овальное окно которого закрыто основанием стремени. Внутри улиткового канала на спиральной мембране располагается слуховой спиральный (кортиева) орган, *organus spirales*. В основе спирального органа лежит базилярная пластинка (мембрана), которая содержит до 24000 тонких коллагеновых волокон (струн). Колебания базилярной пластинки, эндолимфы и покровной мембраны раздражают восковые сенсорные клетки (рецепторные). В этих клетках механические воздействия трансформируются в нервный импульс. Импульс воспринимается окончаниями биполярных клеток, тела которых лежат в улитковом узле (спиральном узле улитки), а их центральные отростки образуют улитковую часть преддверно-улиткового нерва. Преддверно-улитковый нерв через внутренний слуховой проход проводит импульсы в мозг к переднему (вентральному) и заднему (дорсальному) улитковым ядрам, которые лежат в области вестибулярного поля ромбовидной ямки. Отростки клеток переднего ядра направляются на противоположную сторону, образуя пучок нервных волокон, получивший название трапециевидного тела. Аксоны заднего ядра выходят на поверхность ромбовидной ямки в виде мозговых полосок IV желудочка направляются к срединной борозде ромбовидной ямки, погружаются внутрь вещества мозга и присоединяются к волосам трапециевидного тела. На противоположной стороне моста волокна трапециевидного тела образуют изгиб в латеральную сторону, давая начало латеральной петле, следуют подкорковым центрам слуха – медиальному коленчатому телу и нижнему холмику (бугорку) пластинки четверохолмия. Отростки клеток подкорковых центров (медиального коленчатого центра и нижнего холмика) проходят через заднюю капсулу к слуховому центру коры полушарий – коре верхней височной извилины (извилины Гешля), где осуществляется высший анализ импульсов, поступающих из звуковоспринимающего аппарата. От ядра

нижнего холмика начинается покрывающе - спинномозговой проводящий путь, направляющийся к двигательным ядрам передних рогов спинного мозга.

Кожа, органы обоняния и вкуса.

Кожа, cutis, образует общий покров тела человека. В ней заложены чувствительные нервные окончания (рецепторы) и производные кожи: потовые, сальные, молочные железы, волосы и ногти.

Рецепторы кожи воспринимают болевые, температурные, текстильные раздражения, а также чувство давления и вибрации и передают их по соответствующим чувствительным нервам в спинной (головной) мозг и далее в кору большого мозга.

Наряду с рецепторной функцией кожа выполняет защитную, выделительную функции, регулирует водный баланс и солевой обмен, теплообмен и является депо крови.

Кожа состоит из 2 слоев: поверхностного – эпидермиса и внутреннего – дермы (собственно кожи).

Эпидермис, *epidermis*, представлен многослойным плоским ороговевающим эпителием. Дерма или собственно кожа образована в основном плотной соединительной тканью, коллагеновыми волокнами, а также и эластическими волокнами, а также небольшим количеством гладких мышечных клеток. В собственно коже выделяют более поверхностный сосочковый слой и более глубокий сетчатый. На лице в этот слой вплетаются мимические мышцы.

Потовые железы расположены в сетчатом слое на границе с подкожной основой, их особенно много на ладони, подошве и подмышечной впадине. Они выделяют выделительную функцию и вывода с потом определенное количество тепла, участвуют в поддержании постоянной температуры тела.

Сальные железы залегают на границе сосочкового и сетчатого слоев. Протоки желез открываются в волосяной мешочек, а в местах где отсутствуют волосы – на поверхность кожи.

Орган обоняния.

Орган обоняния у человека закладывается на 4 неделе внутриутробного развития в виде парных утолщений эктодермы выстилающих парную обонятельную ямку. По мере развития головы обонятельные ямки углубляются, сближаются, принимают участие в формировании носа. Зачаток органа обоняния смещается в слизистую оболочку полости носа.

Чувствительные клетки обонятельной ямки посредством отростков соединяются с обонятельными луковицами.

Орган обоняния, *organum olfactorium*, у взрослого человека представлен обонятельными нейросенсорными клетками, заложенными в слизистой оболочке верхней носовой раковины и соответствующей части перегородки носа. Эти клетки составляют рецептор обонятельного анализатора. Их специфическим раздражителем являются газообразные вещества, вдыхаемые с воздухом. Нейроны обонятельных клеток объединяются в 20-40 обонятельных нитей, которые проходят через отверстия решетчатой пластинки решетчатой кости и заканчиваются в обонятельных луковицах. По обонятельному пути раздражение передается в кору головного мозга, достигает коркового конца обонятельного анализатора, который находится в крючке парагиппокампаальной извилины.

Орган вкуса.

Закладка вкусовых почек у человека появляется в сосочках языка на 8 неделе развития в виде клеточных пучков, происходящих из эмбриональной нейроглии. К 4 месяцу устанавливается их связь с нервными волокнами, а к 6 месяцу вкусовые почки обособляются от окружающих тканей, в них формируются вкусовые поры.

Органом вкуса, *organum gustatorium*, является вкусовая почка. Общее число вкусовых почек 2000. Они располагаются главным образом в слизистой оболочке языка. Одинокие вкусовые почки локализируются в слизистой оболочке неба, надгортанника, задней стенки глотки. Вкусовые почки содержат вкусовые клетки, снабженные нервными окончаниями вкусовых волокон VII, IX, X пар черепных нервов. По волокнам барабанной струны IX, X нервов раздражение передается клетками чувствительных узлов VII, IX, X пар черепных нервов, где находятся тела первого нейрона, проводящего пути вкусового анализатора. Тела второго нейрона лежат в продолговатом мозге в ядре одиночного пути. Тела третьего нейрона расположены в таламусе. Корковый конец вкусового анализатора заложены в клетках крючка, парагиппокампаальной извилины.

Возрастные особенности уха.

У новорожденных и детей первых лет жизни барабанная полость сообщается с полостью средней черепной ямки через щель между пирамидой височной кости. Этим объясняется возникновение мозговых симптомов при острых воспалениях среднего уха у детей. У новорожденных слуховые трубы прямые, хрящевая часть развита слабо, перешеек отсутствует.

5) Практическая работа:

Задание № 1 На муляже органа зрения рассмотреть структурные образования глаза. На препарате глаза изучить строение глазного яблока, знать и показать оболочки: фиброзную, сосудистую и внутреннюю, ограничивающих полости, заполненные водянистой влагой, хрусталиком и стекловидным телом. Найдите фиброзную оболочку и покажите ее части, роговицу и склеру. Отпрепарируйте сосудистую оболочку и ее составные части: радужку, ресничное тело и собственно сосудистую оболочку. Найдите в радужке зрачковый и ресничный края. Сзади от радужки найдите хрусталик, ресничное тело. На наружной его части находится ресничная мышца. Найдите на препарате собственно сосудистую оболочку *chorioidea*, которая занимает задние 2/3 периферии глазного яблока. Покажите на препарате внутреннюю оболочку глазного яблока, состоящую из сетчатки, ее кровеносные сосуды и зрительного нерва. Найдите место выхода зрительного нерва и его диск. Содержимое глазного яблока представлено водянистой влагой передней и задней камер, хрусталиком и стекловидным телом. Эти образования составляют вместе с роговицей преломляющей среды. Найдите хрусталик и стекловидное тело.

Задание № 2 На сагитальном распиле головы, вскрыйте верхнюю стенку глазницы, отпрепарируйте и покажите мышцы глазного яблока, зрительный нерв. Покажите надкостницу глазницы. Найдите на препарате слезную железу, слезный аппарат, веки.

Задание № 3 На муляже органа слуха рассмотреть структурные образования уха. На распиле пирамиды височной кости найти составные части среднего и внутреннего уха. Знать периферические отделы, наружное и среднее ухо и их функцию, внутреннее ухо – улитковый лабиринт, содержит рецепторный аппарат, воспринимающий звуковые раздражения. В вестибулярном аппарате находятся рецепторы органа равновесия и поддержания равновесия и ориентировку тела в пространстве. Из каких частей состоит наружное ухо: ушная раковина, наружный слуховой проход, барабанная перепонка. К среднему уху относятся: барабанная полость, слуховые косточки, суставы и мышцы слуховых косточек, слуховая труба. Знать и показать слуховые косточки, их расположение. Показать слуховую трубу, что с чем она сообщает. Какие мышцы начинаются от слуховой части трубы. Где расположено внутреннее ухо, и чем оно образовано. Какие части выделяют в костном лабиринте? Что из себя представляет улитка? Где располагается перепончатый лабиринт? Чем представлен вестибулярный лабиринт, чем представлен улитковый лабиринт?

б) Контрольные вопросы:

1. Какие анатомические структуры входят в фиброзную оболочку глазного яблока?
2. Расскажите путь зрительного анализатора.
3. Что относится к вспомогательным структурам глаза?
4. Какие стенки барабанной полости Вам известны?
5. В каких полостях расположены полукружные каналы? Какова их функция?
6. Из чего состоит перепончатый лабиринт?
7. Как устроен путь слухового анализатора?

7) Учебные задачи:

Задача №1

Больная 45 лет, обратилась к врачу с жалобами на потерю возможности различать цвета, которая появилась после перенесенной электрической травмы. После осмотра сетчатки глаза выявлены поражение рецепторов, которые отвечают за этот вид чувствительности. Что это за рецепторы?

Ответ: Колбочки. Функциональная специализация фоторецепторов (колбочки и палочки) глаза различна. Колбочки отвечают за восприятие тонких деталей объекта и восприятие цвета, а палочки - за восприятие слабоосвещенных предметов (сумеречное зрение).

Задача №2

Больной 18 лет обратился в больницу с жалобами на шум и болевые ощущения в ухе. Объективно - у больного острое респираторное заболевание, ринит. Через какое отверстие в глотке инфекция попала в барабанную полость и вызвала ее воспаление?

Ответ:

Глоточное отверстие слуховой трубы. Барабанная полость сообщается с полостью глотки при помощи слуховой трубы, открывающейся на латеральной стенке носоглотки глоточным отверстием. При остром респираторном заболевании инфекция из носоглотки через ее глоточное отверстие может попасть в слуховую трубу, а далее по ней в барабанную полость.

Задача №3

У больного воспалены стенки наружного слухового прохода (наружный отит). Болезненность резко усиливается при жевательных движениях. Чем с точки зрения анатомии можно это объяснить?

Ответ:

К передней стенке наружного слухового прохода прилегает височно-нижнечелюстной сустав. В связи с этим при жевательных движениях боли могут усиливаться.

Задача №4

В связи с тем, что из-за невесомости в космосе изменяются условия действия вестибулярного анализатора, сохраняется ли в какой-то мере способность космонавта осознавать положение своего тела в пространстве?

Ответ:

Да, сохраняется. В обычных условиях положение тела в пространстве точно оценивается на основе анализа ЦНС, комплекса зрительных проприоцептивных и вестибулярных сигналов, а также кожной чувствительности. В условиях невесомости исчезает информация только со стороны вестибулярного анализатора.

8. Контрольные тесты:

1. Укажите светопреломляющие среды глазного яблока:
 - а) радужка
 - б) ресничное тело
 - в) стекловидное тело
 - г) склера
2. Какие оболочки выделяют у глазного яблока:
 - а) фиброзные
 - б) сосудистые
 - в) сетчатка

- г) надсосудистые
3. Из чего состоит внутреннее ядро глаза:
 - а) стекловидное тело
 - б) хрусталик
 - в) водянистая влага
 - г) петитов канал
 4. Перечислите детали строения слуховой трубы:
 - а) костная часть
 - б) хрящевая часть
 - в) перешеек
 - г) глоточное отверстие
 5. Какие мышцы начинаются от хрящевой части евстахиевой трубы:
 - а) небо-язычная
 - б) подбородочно-язычная
 - в) мышца напрягающая небную занавеску
 - г) мышца языка
 6. Укажите кровеносные сосуды и нервы, проходящие через внутренний слуховой проход:
 - а) глазодвигательный нерв
 - б) преддверно-улитковый нерв
 - в) яремная вена
 - г) наружная сонная артерия
 7. Перечислите детали строения слуховой трубы:
 - а) костная часть
 - б) хрящевая часть
 - в) перешеек
 - г) глоточное отверстие
 8. Укажите анатомические образования, которые находятся в барабанной полости:
 - а) лабиринт
 - б) стремянная мышца
 - в) слуховые косточки
 - г) мышца, напрягающая барабанную перепонку
 9. Укажите анатомические образования которые получают парасимпатическую иннервацию:
 - а) слизистая оболочка барабанной полости
 - б) стремянная мышца
 - в) ресничная мышца
 - г) сфинктер зрачка
 10. Укажите место локализации внутреннего отверстия канала улитки:
 - а) задняя стенка преддверия
 - б) передняя стенка преддверия
 - в) купол улитки
 - г) основная улитка

Ответы:

1	2	3	4	5	6	7	8	9	10
В	А,Б	А,Б,В	А,Б,В	В	Б	А,Б,Г	А,Б,В	А,Б,В	А,Б,В,Г

Латинская транскрипция	Русская транскрипция
Cutis	Кожа
Epidermis	Эпидермис
Corium (dermis)	Собственно кожа
Papillae cutis	Сосочек кожи
Tela subcutanea	Подкожная основа
Pilus	Волос
Ungues	Ногти
Matrix	Ногтевое ложе
Auris externa	Наружное ухо
Auricular	Ушная раковина
Helix	Завиток
Anthelix	Противозавиток
Tragus	Козелок
Antitragus	Противокозелок
Meatus acusticus externus	Наружный слуховой проход
Membrane tympani	Барабанная перепонка
Cerumen	Ушная сера

Umbo membranae tympani	Пупок барабанной перепонки
Auris media	Среднее ухо
Cavitas tympanica	Барабанная полость
Paries membranaceus	Латеральная стенка барабанной полости
Recessus membranae tympani superior	Верхняя куполообразно расширенная часть барабанной полости
Paries labyrinthicus	Лабиринтная барабанная полость
Fenestra cochlea	Окно улитки
Fenestra vestibuli	Окно преддверия
Ostium tympanicum tubae auditivae	Внутреннее отверстие слуховой трубы
Paries tegmentalis	Верхняя стенка барабанной полости
malleus	молоточек
Incus	Наковальня
Stapes	Стремя
Tuba auditiva	Слуховая, или евстахиева, труба
Labyrinthus osseus	Костный лабиринт
Vestibulum	Преддверие
Cochlea	Улитка
Labyrinthus membranaceus	Перепончатый лабиринт
Ductus cochlearis	Улитковый проток
Organon spirale	Спиральный орган
Lamina basilaris	
Organum visus	Орган зрения
Oculus	Глаз
Bulbus oculi	Глазное яблоко
Tunica fibrosa bulbi	Фиброзная оболочка
Sclera	Склера
Cornea	Роговица
Tunica vasculosa bulbi	Сосудистая оболочка глазного яблока
Choroidea	Собственно сосудистая оболочка
Corpus ciliare	Ресничное тело
Iris	Радужная оболочка
Papilla	Зрачок
Retina	Сетчатая оболочка
Corpus vitreum	Стекловидное тело
Lens	Хрусталик
Camera anterior bulbi	Передняя камера глазного яблока
Tunica conjunctiva	Соединительная оболочка глаза
Glandula lacrimalis	Слезная железа
Saccus lacrimalis	Слезный мешок
Organum gustus	Значение органа вкуса
Organum olfactus	Орган обоняния

Методические рекомендации к внеаудиторной самостоятельной работе по теме:
Анатомия и топография органа зрения. Глазное яблоко.
Вспомогательный аппарат глаза.

I Вопросы исходного уровня.

1. Строение стенок и сообщения глазных.
2. Общая характеристика органа зрения.
3. Мышцы и фасции глазного яблока.
4. Вспомогательный аппарат глаза. Пути выведения слезы.

II Целевые задачи

1. СТУДЕНТ ДОЛЖЕН ЗНАТЬ:
<ol style="list-style-type: none">1.Общий план строения органа зрения- глазное яблоко, со зрительным нервом и вспомогательный аппарат.2.Строение глазного яблока – полюса, оси (внутренняя, оптическая) –оболочки. (фиброзная, сосудистая, сетчатка) и ядро (водянистая влага, хрусталик и стекловидное тело)3.Строение и функции отдела фиброзной оболочки – роговица и склера, границу между ними.4. Строение, топография и отделы сосудистой оболочки- собственно сосудистую оболочку ресничное тело (ресничный кружок, ресничный венец , ресничная мышца) и радужки (зрачок, зрачковый край, ресничный край, мышцы суживающие и расширяющие зрачок).5.Строение(слои) , топография и отделы сетчатой оболочки глазного яблока (большую часть –зрительную, содержащую чувствительные клетки- палочки и колбочки и меньшую часть- слепую, лишенную чувствительных клеток, границу между ними –зубчатый край)6. В заднем отделе сетчатке- диск зрительного нерва- место выхода зрительного нерва – слепок пятно- с расположенной в центре центральной артерии сетчатки.7.Расположение латерального диска желтого пятка (macula) с центральной «ямкой» - место наилучшего видения.8.Строение, сообщение и расположение камер глаза- передняя и задняя- и радужно-роговичный угол.9.Строения, топографию и функцию элементов ядра глазного яблока- водянистая влага, хрусталик, стекловидное тело.10.Строение и функцию вспомогательного аппарата глаза (мышцы, слезовыводящие пути, жировое тело, ресницы, веки).11.Строение конъюнктивы и конъюнктивальный мешок.12. Светопреломляющая среда глаза.13. Ход зрительного пути, корковый и подкорковый центры зрения.
2. СТУДЕНТ ДОЛЖЕН УМЕТЬ:
<ol style="list-style-type: none">1.Назвать и показать на препарате составные части органа зрения глазное яблочко и вспомогательный аппарат (мышцы, фасции, слезные пути).2.На вскрытом препарате глазного яблока показать его оболочки (фиброзную, сосудистую и сетчатку) и ядро.3.На вскрытом препарате глаза назвать и показать стекловидное тело, хрусталик камеры глаза, ресничное тело, зрачок с радужкой, центральную ямку и слепое пятно.4.Назвать и показать место выхода зрительного нерва из глазного яблока и из глазницы зрения.5. Назвать и показать на препарате зрительный перекрест и зрительный тракт.6.Назвать и показать на препарате головного мозга подкорковые и корковые центры зрения.7.Объяснить и нарисовать ход зрительного пути.8.Назвать и показать на препарате роговицу, своды, конъюнктиву.

III Задания для самостоятельной работы.

- 1.Составьте схему строения органа зрения.

2. Укажите функции прямых и косых мышц глазного яблока.

3. Составьте схему строения слоев сетчатки.

Продолжите фразы.

4. К светопреломляющим средам глаза относят _____

5. Сосудистая оболочка глаза имеет следующие отделы _____

6. Ресничное тело состоит из мышц _____

7. Роговица представляет _____ часть _____ оболочки глаз.

8. Сетчатка оболочки является _____ оболочкой глаза.

9. В толще радужки располагаются мышцы _____.

IV Вопросы для самоконтроля.

10. Сколько оболочек и какие имеет глазное яблоко?

11. Какие образования являются светопреломляющими средами?

12. Где располагается слепое пятно?

13. Где залегает место наилучшего видения?

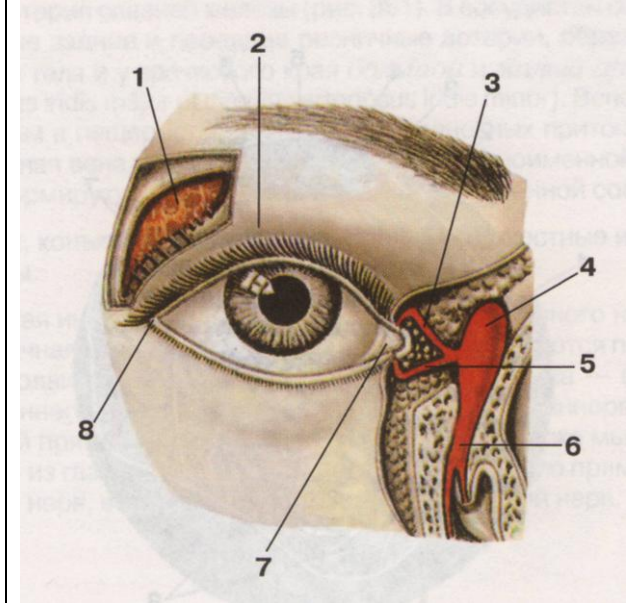
14. Укажите, что отвечает за цвето- и световосприятие?

У Сделайте обозначения к рисункам:

№17	ГЛАЗНОЕ ЯБЛОКО	
1.	11.	
2.	12.	
3.	13.	
4.	14.	
5.	15.	
6.	16.	
7.	17.	
8.	18.	
9.	19.	
10.	20.	
	21.	

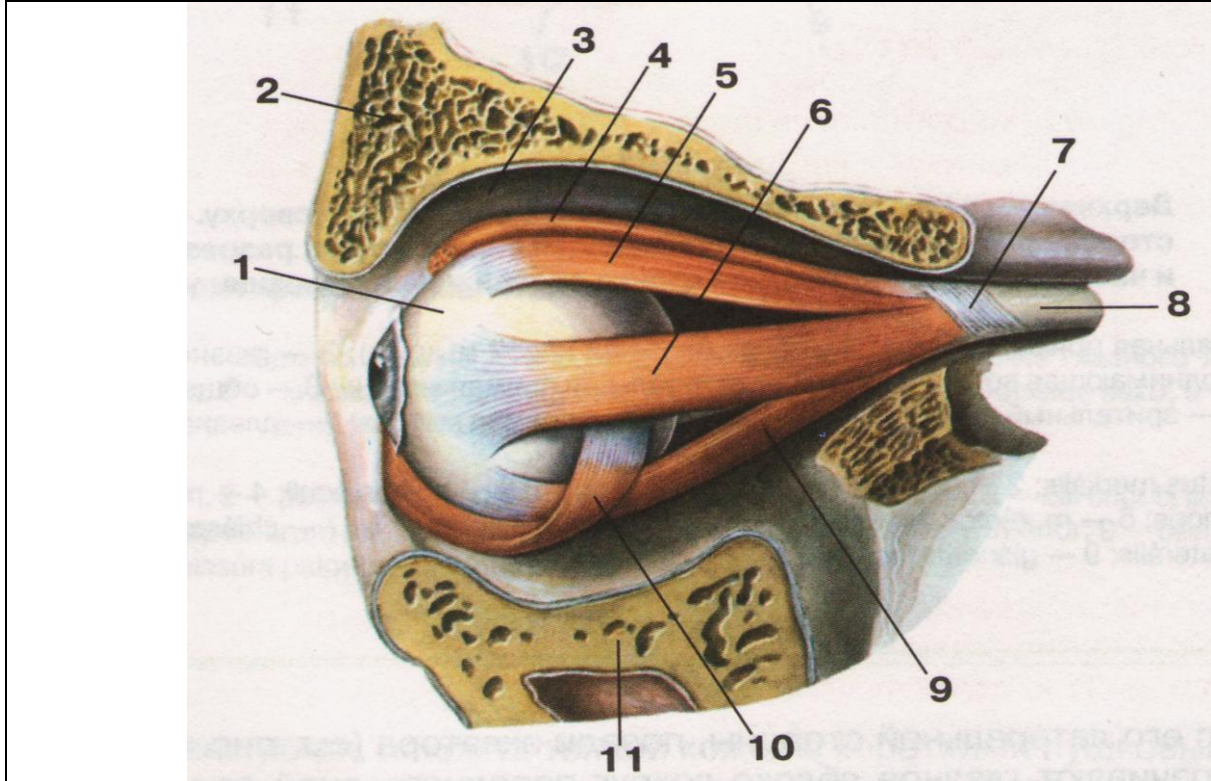
№18	РЕСНИЧНОЕ ТЕЛО	
	1.	
	2.	
	3.	
	4.	
	5.	
	6.	
	7.	
	8.	
	9.	
	10.	
	11.	

№19 ПУТИ ВЫВЕДЕНИЯ СЛЕЗЫ



1.
2.
3.
4.
5.
6.
7.

№20 МЫШЦЫ ГЛАЗА, ВИД СБОКУ



1.	7.
2.	8.
3.	9.
4.	10.
5.	11.
6.	

Методические рекомендации к внеаудиторной самостоятельной работе по теме: Анатомия и топография органа слуха, наружное, среднее и внутреннее ухо.

I Вопросы исходного уровня.

1. Общий план строения уха (преддверно-улиткового органа), его отделы.
2. Сообщения стенки барабанной полости.
3. Строение и каналы пирамиды височной кости.
4. Строение наружного уха.

II Целевые задачи.

1. СТУДЕНТ ДОЛЖЕН ЗНАТЬ:
<ol style="list-style-type: none">1. Топография и расположение органа слуха.2. Составные отделы органа слуха - наружное, средние, внутреннее ухо.3. Строение и отделы наружного уха - ушная раковина, наружный слуховой проход (хрящевая и костная части и барабанная перепонка).4. Строение среднего уха:<ol style="list-style-type: none">а) строение стенок барабанной полости (верхняя, нижняя, передняя, задняя, медиальная и латеральная) и сообщения с носоглоткой и пещерой.б) строение слуховых косточек – молоточек, наковальня и стремечко. (молоточек - головку и рукоятку с отростками; наковальня –тело с суставной поверхностью и двух ножек – короткой и длинной; стремечко- головка, две ножки и основания.)в) топография и соединения слуховых косточек суставы и связки - наковальня, молоточковый сустав и наковальне - стремени сустав связки.г) мышцы среднего уха-<ol style="list-style-type: none">1) мышца, напрягающая барабанную перепонку.2) стремени мышца.5. Строение внутреннего уха - костный и перепончатый лабиринты.<ol style="list-style-type: none">а) костный лабиринт – улитка (основание, купол, стержень, спиральная пластинка и спиральный канал) преддверие и полукружные каналы (передний, задний, латеральный), их ампулы и ножки.б) перепончатый лабиринт - эллиптический и сферический мешочки их протоки, полукружные каналы и улитковый проток, со спиральным - кортиевым органом (покровная мембрана, волосковые и опорные клетки)6. Полукружные каналы, мешочек и маточка относятся к органу равновесия, улитковый проток принадлежит органу слуха.7. Перилимфатическое и эндолимфатическое пространства. Значение пери – и эндолимфы.8. Механизм улавливания и проведения звука.9. Строение барабанной перепонки - расслабленную и натянутую часть.10. Возрастные особенности органа слуха.
2. СТУДЕНТ ДОЛЖЕН УМЕТЬ:
<ol style="list-style-type: none">1. Показать на влажном препарате отделы органа слуха - наружное, среднее и внутреннее ухо.2. Назвать и показать на препарате структурные элементы ушной раковины - завиток, противозавиток, козелок, противокозелок, ладьевидную и треугольную ямку, мочку и мышцы ушной раковины.3. Назвать, показать и объяснить строения наружного слухового прохода, его части – костную и хрящевую.4. На распилах височной кости, на таблицах и препарате показать и назвать барабанную полость стенки и её сообщения.5. Показать, назвать и объяснить строение и соединения слуховых косточек - молоточек, наковальня, стремечко.6. На сагитальном распиле головы показать и назвать глоточное отверстие слуховой трубы.7. Назвать и показать на костном препарате составные части внутреннего уха- преддверие, улитка, полукружные каналы.8. Объяснить принцип работы кортиевого органа и системы звуковосприятия и звукопроводения.

III Задания для самостоятельной работы:

1. Составьте схему строения органа слуха.

2. Изобразите схему строения костного и перепончатого лабиринтов.

Продолжите фразы:

3. Слуховые косточки располагаются в _____.
4. Барабанная полость относится к _____ и имеет _____ стенок.
5. Верхняя стенка барабанной полости представлена _____.
6. К внутреннему уху относятся _____.
7. К мышцам, обеспечивающим движения слуховых косточек относятся _____.

IV Вопросы для самоконтроля:

8. Чем представлено наружное ухо?

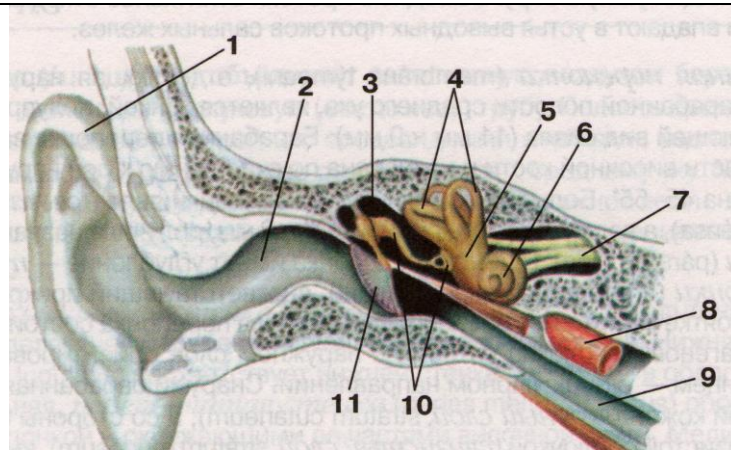
9. Какую функцию выполняют слуховые косточки?

10. Чем образована нижняя и латеральная стенки барабанной полости?

11. Какие образования формируют внутреннее ухо?

12. Что является воспринимающим аппаратом слухового анализатора?

V Сделайте обозначения у рисунку.

№15	СТРОЕНИЕ ОРГАНА СЛУХА	
		1.
		2.
		3.
		4.
		5.
		6.
		7.
		8.
		9.
		10.
		11.
		12.

№16 ВНУТРЕННЕЕ УХО	
	1.
	2.
	3.
	4.
	5.
	6.
	7.
	8.
	9.
	10.
	11.
	12.

ИТОГОВОЕ ЗАНЯТИЕ ПО ПРЕПАРАТАМ ЧЕРЕПНЫХ НЕРВОВ И ОРГАНОВ ЧУВСТВ.

Вопросы к итоговому занятию:

1. Барабанная полость, стенки, сообщение.
2. Блоковый нерв.
3. Ветви головного и шейного отделов n. vagus.
4. Ветви грудного и брюшного отделов n. vagus.
5. Ветви, отходящие от лицевого нерва в canalis facialis.
6. Возрастные особенности органа зрения.
7. Возрастные особенности органа слуха.
8. Глазодвигательный нерв.
9. Добавочный нерв, топография, ядра и область ветвления.
10. Иннервация гортани.
11. Иннервация зубов верхней и нижней челюсти.
12. Иннервация мимических и жевательных мышц.
13. Иннервация мягкого неба и глотки.
14. Иннервация языка.
15. Кровоснабжение органа зрения.
16. Крылонебный узел, топография, ветви.
17. Лицевой нерв, ядра, место выхода на основании мозга и из полости черепа, топография хода в лицевом канале.
18. Мышцы глазного яблока, их иннервация.
19. Наружное ухо.
20. Нервы глазницы.
21. Обонятельный (I) и зрительный (II) нервы.
22. Отводящий нерв.
23. Подъязычный нерв, топография, область ветвления.
24. Преддверно-улитковый нерв.
25. Сетчатка
26. Слезный аппарат глаза.
27. Сосудистая оболочка глаза.
28. Среднее ухо.
29. Строение полукружных каналов.
30. Строение улитки.
31. Топография хода блуждающего нерва.
32. Топография ядер блуждающего нерва.
33. Тройничный нерв, топография, ядра. Вторая ветвь.
34. Тройничный нерв, топография, ядра. Первая ветвь.
35. Тройничный нерв, топография, ядра. Третья ветвь.
36. Фасции глазницы.
37. Фиброзная оболочка глаза
38. Формирование околушного сплетения, его ветви.
39. Языкоглоточный нерв

Методические рекомендации к практическому занятию по теме: Общая анатомия и топография спинномозговых нервов. Анатомия и топография шейного сплетения. Возрастные особенности. Топография хода сосудов и нервов.

Основные симптомы повреждения нервов - выпадение или нарушение двигательной или чувствительной функции отдельных сегментов или всей конечности, вазомоторные, секреторные и трофические изменения в зоне нарушенной иннервации. При повреждении шейного сплетения нарушается двигательная и чувствительная иннервация мышц и кожи соответствующей стороны шеи и частично головы. Повреждение верхних V и IV корешков шейного сплетения вызывает так называемый паралич Эрба-Дюшена (ограничение поднимания плеча и сгибания предплечья и нарушение чувствительности лишь в области наружной поверхности предплечья). Полученные знания важны при обследовании неврологических больных и для топической диагностики чувствительных и двигательных расстройств. Знание этой темы необходимо при изучении соответствующих разделов в курсе терапии, хирургии, неврологии, травматологии и других клинических дисциплин.

1. Цели:

Студент должен знать:	<ol style="list-style-type: none"> 1. Определение спинномозгового нерва. 2. Принцип формирования спинномозгового нерва, его общая характеристика. 3. Характеристику задних ветвей спинномозговых нервов 4. Характеристику передних ветвей спинномозговых нервов. 5. Формирование и топографию шейного сплетения. 6. Классификацию ветвей шейного сплетения по характеру иннервации. 7. Диафрагмальный нерв, топография хода, ветви, область иннервации 8. Топографо-анатомические взаимоотношения хода кровеносных сосудов и ветвей шейного сплетения.
Студент должен уметь:	<ol style="list-style-type: none"> 1. Назвать и показать на трупе кожные ветви шейного сплетения. 2. Назвать и показать на трупе мышечные ветви шейного сплетения. 3. Назвать и показать на трупе «шейную петлю». Объяснить механизм образования и область иннервации. 4. Назвать и показать на трупе и проследить ход диафрагмального нерва. 5. Объяснить значение серых соединительных ветвей для функции мышц.
Студент должен владеть:	<ol style="list-style-type: none"> 3) Медико-анатомическим понятийным аппаратом; 4) Анатомическими знаниями для понимания патологии, диагностики и лечения 5) Простейшими медицинскими инструментами – скальпелем и пинцетом. 6) Техникou препарирования шейного сплетения и его ветвей (под контролем преподавателя).

2. Необходимый исходный уровень знаний:

а) из смежных дисциплин:

1. Филогенез нервной системы
2. Гистологическое строение нервной ткани.
3. Развитие и гистологическое строение нервных волокон.
4. Звенья рефлекторной дуги, их функциональное значение.

б) из предшествующих тем:

1. Строение позвоночного столба.
2. Мышцы шеи, пояса верхней конечности и свободной верхней конечности.
3. Топография хода сосудов в области шеи, в областях пояса верхней конечности и свободной верхней конечности.
4. Строение спинного мозга.

в) из текущего занятия:

1. Определение и принцип формирования спинномозгового нерва, его общая характеристика.
2. Характеристика задних ветвей спинномозговых нервов
3. Характеристика передних ветвей спинномозговых нервов.
4. Принцип формирования сплетений.
5. Формирование и топография шейного сплетения.
6. Классификация ветвей шейного сплетения по характеру иннервации.
7. Формирование шейной петли.
8. Диафрагмальный нерв, топография хода, ветви, область иннервации
9. Топографо-анатомические взаимоотношения хода кровеносных сосудов и ветвей шейного сплетения.

3. Объекты изучения:

Шейное сплетение: мышечные ветви, кожные ветви шейного сплетения (поперечный нерв шеи, большой ушной нерв, малый затылочный нерв, надключичные нервы). Шейная петля. Шейная ветвь лицевого нерва. Диафрагмальный нерв.

4. Информационная часть:

Спинномозговые нервы - парные, расположенные метамерно нервными стволами. У человека 31 пара спинномозговых нервов: 8 пар шейных, 12 пар грудных, 5 пар поясничных, 5 пар крестцовых и 1 пара копчиковых, соответствующих 31 паре сегментов спинного мозга.

Спинномозговой нерв начинается двигательным и чувствительным корешками. Передний (двигательный) корешок образован аксонами двигательных нейронов, тела которых находятся в передних рогах спинного мозга. Задний (чувствительный) корешок формируется центральными отростками псевдоуниполярных клеток, тела которых образуют спинномозговой узел.

У выхода через межпозвоночное отверстие из позвоночного канала передний и задний корешки соединяются, образуя ствол спинномозгового нерва. Каждый спинномозговой нерв содержит как двигательные, так и чувствительные волокна. В составе передних корешков, выходящих из VIII шейного, всех грудных и верхних двух поясничных сегментов, всегда имеются вегетативные (симпатические) преганглионарные волокна, идущие от нейронов боковых рогов спинного мозга.

Спинномозговой нерв после выхода из межпозвоночного отверстия делится на несколько ветвей: переднюю, заднюю, менингеальную, а также белую соединительную ветвь (в груднопоясничном отделе). Белая соединительная ветвь есть только с VIII шейного по II поясничный спинномозговые нервы. Передние и задние ветви спинномозговых нервов являются смешанными. Белые соединительные ветви содержат преганглионарные симпатические волокна, идущие к узлам симпатического ствола.

Ко всем спинномозговым нервам от симпатического ствола проходят серые соединительные ветви. Они представлены симпатическими нервными волокнами, идущими от всех узлов симпатического ствола. В составе всех спинномозговых нервов и их ветвей постганглионарные симпатические волокна направляются к кровеносным и лимфатическим сосудам, коже, скелетным мышцам и другим тканям, что обеспечивает их функции и обменные процессы (трофическая иннервация).

Задние ветви спинномозговых нервов отдают латеральные и медиальные ветви, которые иннервируют глубокие (собственные) мышцы спины, мышцы затылка и кожу задней поверхности головы и туловища. Различают ветви шейных, грудных, поясничных, крестцовых и копчикового нервов.

Задняя ветвь первого спинномозгового нерва называется подзатылочным нервом. Он идет назад между затылочной костью и атлантом, проходит по верхней поверхности задней дуги атланта. Этот нерв почти целиком двигательный, он иннервирует верхнюю и нижнюю косые мышцы головы, задние большую и малую прямые мышцы головы. Небольшое количество чувствительных волокон в его составе иннервирует суставы между атлантом и осевым позвонком, а также капсулу атлантозатылочного сустава. Отмечается постоянная связь подзатылочного нерва с задней ветвью второго шейного спинномозгового нерва.

Задняя ветвь второго шейного спинномозгового нерва - большой затылочный нерв — толстый, отходит от второго шейного спинномозгового нерва у нижнего края нижней косой мышцы (головы). Этот нерв отдает короткие мышечные ветви и длинную кожную ветвь. Мышечные ветви иннервируют полуостистую и длинную мышцы головы, ременные мышцы головы и шеи. Длинная ветвь нерва прободает полуостистую мышцу головы и трапециевидную мышцу, сопровождает затылочную артерию и иннервирует кожу затылочной области. Задние ветви остальных шейных спинномозговых нервов иннервируют кожу задней области шеи. Задние ветви спинномозговых нервов разветвляются в мышцах и коже спины, которые они иннервируют. Задние ветви поясничных спинномозговых нервов иннервируют глубокие мышцы спины и кожу поясничной области. Три верхние латеральные ветви идут вниз и латерально к коже латеральной половины ягодичной области и большого вертела, образуя верхние нервы ягодич.

Задние ветви четырех верхних крестцовых спинномозговых нервов проходят через дорсальные крестцовые отверстия, отдают ветви к крестцово-подвздошному суставу, иннервируют кожу задней поверхности крестца, а также образуют средние нервы ягодич. Эти нервы прободают большую ягодичную мышцу и иннервируют кожу в средней и нижней ягодичных областях..

Передние ветви спинномозговых нервов иннервируют мышцы и кожу передних и боковых отделов шеи, груди, живота и конечностей. Передние ветви шейных, поясничных, крестцовых и копчиковых спинномозговых нервов образуют сплетения. Эти сплетения формируются путем соединения друг с другом соседних спинномозговых нервов. В сплетениях происходит обмен волокнами, принадлежащими соседним сегментам спинного мозга. Благодаря перераспределению чувствительных волокон в сплетениях устанавливается взаимосвязь одного участка кожи с соседними сегментами спинного мозга. Выделяют шейное, плечевое, поясничное, крестцовое и копчиковое сплетения.

Шейное сплетение образовано передними ветвями четырех верхних шейных спинномозговых нервов. Передняя ветвь выходит между передней и латеральной прямыми мышцами головы, остальные передние ветви — между передними и задними межпозвоночными мышцами, позади позвоночной артерии.

Шейное сплетение имеет соединения с подъязычным нервом при помощи передних ветвей первого и второго шейных спинномозговых нервов, с добавочным нервом, с плечевым сплетением (посредством передней ветви четвертого шейного спинномозгового нерва), с верхним шейным узлом симпатического ствола.

Из шейного сплетения выходят мышечные ветви, которые иннервируют длинные мышцы головы и шеи, лестничные мышцы, латеральную и переднюю прямые мышцы головы, мышцу, поднимающую лопатку, а также трапециевидную и грудино-ключично-сосцевидную мышцы. Шейное сплетение отдает волокна, образующие нижний корешок шейной петли. Верхний корешок этой петли образован нисходящей ветвью подъязычного нерва. Волокна, отходящие от шейной петли, иннервируют поверхностные мышцы шеи, расположенные ниже подъязычной кости.

Чувствительными ветвями шейного сплетения являются малый затылочный нерв, большой ушной нерв, поперечный нерв шеи и надключичные нервы. Эти нервы отходят от сплетения, огибают задний край грудино-ключично-сосцевидной мышцы и выходят из-под нее в подкожную клетчатку. Наиболее длинным нервом шейного сплетения является диафрагмальный нерв.

Малый затылочный нерв образуется преимущественно ветвями второго и третьего шейных спинномозговых нервов. Выходит под кожу у заднего края грудино-ключично-сосцевидной мышцы, направляется вверх и кзади и иннервирует кожу позади ушной раковины и над ней.

Большой ушной нерв состоит преимущественно из волокон третьего и в меньшей степени четвертого шейных спинномозговых нервов. Проекция выхода этого нерва на шею приходится на границе между верхней и средней третями заднего края грудино-ключично-сосцевидной мышцы. Большой ушной нерв делится на переднюю и заднюю ветви, которые направляются вверх. Задняя ветвь идет вертикально вверх и иннервирует кожу задней и латеральной поверхностей ушной раковины, кожу мочки уха. Часть волокон прободает хрящ ушной раковины и иннервирует кожу наружного слухового прохода. Передняя ветвь большого ушного нерва идет косо вперед и иннервирует кожу лица в области околоушной слюнной железы.

Поперечный нерв шеи состоит из волокон передней ветви третьего шейного спинномозгового нерва. Нерв выходит из-под заднего края грудино-ключично-сосцевидной мышцы, направляется вперед, отдает верхние и нижние ветви, которые проникают через подкожную мышцу шеи и идут к коже передних отделов шеи. Поперечный нерв шеи анастомозирует с шейной ветвью лицевого нерва, волокна которой приходят в область шеи для иннервации подкожной мышцы шеи.

Надключичные нервы образованы преимущественно ветвями четвертого и частично пятого шейных спинномозговых нервов. Надключичные нервы появляются на поверхности подкожной мышцы шеи на уровне середины заднего края грудино-ключично-сосцевидной мышцы, идут вниз, веерообразно расходятся и иннервируют кожу над ключицей и в верхнепередней области груди (до уровня III ребра). Соответственно расположению различают медиальные, промежуточные и латеральные надключичные нервы.

Диафрагмальный нерв образуется преимущественно передними ветвями третьего и четвертого шейных спинномозговых нервов, спускается отвесно вниз по передней поверхности передней лестничной мышцы, проходит в грудную полость между подключичными артерией и веной, медиальнее внутренней грудной артерии. Далее нерв идет рядом с куполом плевры, кпереди от корня легкого, под средостенной плеврой. Правый диафрагмальный нерв проходит по латеральной поверхности верхней полой вены, примыкает к перикарду, располагается кпереди по сравнению с левым диафрагмальным нервом. Левый диафрагмальный нерв пересекает спереди дугу аорты и проникает в диафрагму на границе сухожильного центра и реберной ее части. Двигательные волокна диафрагмальных нервов иннервируют диафрагму, чувствительные волокна идут к плевре и перикарду (перикардиальная ветвь). Часть ветвей диафрагмального нерва — диафрагмально-брюшные ветви проходит в брюшную полость и иннервирует брюшину, выстилающую диафрагму. Правый диафрагмальный нерв проходит транзитом (не прерываясь) через чревное сплетение к брюшине, покрывающей печень и желчный пузырь.

5. Практическая работа:

Задание № 1. Прежде чем приступить к изучению поверхностных и глубоких нервов шеи, следует на мышечном трупe повторить сосуды мышцы и фасции шеи, а также топографию этой области. Затем приступите к изучению темы.

Задание № 2. На отпрепарированном трупe под подкожной мышцей шеи найдите поперечный нерв шеи и обратите внимание на его соединение с шейной ветвью лицевого нерва. Вслед за этим найдите большой ушной нерв, который поднимается вверх в сторону ушной раковины и наружного слухового прохода. Оба указанных нерва выходят из под латерального края грудино-ключично-сосцевидной мышцы, а чуть выше и кзади от большого ушного нерва найдите малый затылочный нерв. После этого найдите надключичные нервы, которые направляются вниз и иннервируют кожу над большой грудной и дельтовидной мышцами. Затем отыщите нижний корешок шейной петли, который идет вниз спереди внутренней яремной вены под грудино-ключично-сосцевидной мышцей и в этом месте соединяется с верхним корешком, направляющимся к подъязычному нерву, образуя шейную петлю, ветви которой идут к мышцам, расположенным ниже подъязычной кости.

Задание № 3. Найдите диафрагмальный нерв, который лежит на передней поверхности передней лестничной мышцы и проследите его путь до входа в грудную полость. В грудную полость он проходит между подключичными артерией и веной, медиальнее внутренней грудной артерии, а далее идет рядом с куполом плевры, кпереди от корня легкого, под средостенной плеврой. Найдите правый диафрагмальный нерв он проходит по латеральной поверхности верхней полой вены и примыкает к перикарду. Выделите левый диафрагмальный нерв, он пересекает спереди дугу аорты и проникает в диафрагму на границе сухожильного центра и реберной ее части.

6. Контрольные вопросы:

1. Из каких корешков формируются спинномозговые нервы?
2. На какие ветви делится спинномозговой нерв?
3. Как называются задние ветви спинномозговых нервов в разных отделах тела? Какие органы они иннервируют?
4. Что называют сплетением нервов? Как формируется сплетение?
5. Как формируется шейное сплетение?
6. Назовите нервы шейного сплетения и области, где они разветвляются.

7. Учебные задачи:

Задача № 1

У больного в результате травмы повреждены кожные ветви шейного сплетения.

1. Какие ветви шейного сплетения относятся к кожным?
2. Что является областью иннервации этих ветвей?

Ответ:

1. К кожным ветвям шейного сплетения относятся малый затылочный, большой ушной, надключичные нервы, поперечный нерв шеи.
2. Малый затылочный нерв иннервирует кожу латеральной части затылочной области; большой ушной нерв иннервирует ушную раковину и наружный слуховой проход; поперечный нерв шеи – кожу передней поверхности шеи; надключичные нервы – кожу над большой грудной и дельтовидными мышцами.

Задача № 2

У больного, после перенесенной травмы, нарушена иннервация мышц шеи, расположенных ниже подъязычной кости.

1. Чем иннервируется эта группа мышц?
2. Что лежит в основе формирования этого анатомического образования?

Ответы:

1. Группа подподъязычных мышц иннервируется шейной петлей.
2. Шейная петля формируется передними ветвями шейных спинномозговых нервов СII–СIII и нисходящей ветвью подъязычного нерва.

8.Контрольные тесты:

1. Какие анатомические образования относятся к периферической нервной системе:
 1. латеральное промежуточное вещество в боковых столбах спинного мозга
 2. спинномозговые нервы
 3. нервы симпатической части вегетативной нервной системы
 4. узлы спинномозговых нервов
2. Укажите, чем образованы спинномозговые нервы:
 1. отростками нейронов передних рогов спинного мозга
 2. отростками нейронов коры больших полушарий мозга
 3. отростками клеток спинальных ганглиев
 4. отростками нейронов ядер ствола головного мозга
3. Укажите нервные волокна, имеющиеся в составе спинномозговых нервов:
 1. парасимпатические
 2. чувствительные
 3. симпатические
 4. двигательные
4. Укажите анатомические образования, к которым подходят задние ветви спинномозговых нервов:
 1. глубокие мышцы спины
 2. кожа дорсальной поверхности туловища
 3. кожа ягодичной области
 4. задние мышцы бедра
5. Укажите ветви шейного сплетения:
 1. большой ушной нерв (n. auricularis magnus)
 2. поперечный нерв шеи (n. transversus colli)
 3. малый затылочный нерв шеи (n. occipitalis minor)
 4. надключичные нервы (nn. supraclaviculares)
6. Укажите нервы, ветви которых участвуют в образовании шейной петли:
 1. лицевой нерв (n. facialis)
 2. добавочный нерв (n. accessorius)
 3. шейное сплетение (plexus cervicalis)
 4. подъязычный нерв (n. hypoglossus)
7. Укажите анатомические образования, которые иннервирует диафрагмальный нерв:
 1. перикард
 2. брюшина
 3. печень
 4. плевра
8. Укажите анатомические образования, которые иннервирует поперечный нерв шеи:
 1. трапецевидная мышца
 2. грудино-ключично-сосцевидная мышца
 3. кожа передней области шеи
 4. кожа латеральной области шеи
9. Укажите область иннервации надключичных нервов:
 1. кожа над дельтовидной мышцей
 2. кожа над большой грудной мышцей
 3. кожа задней области шеи
 4. кожа передней области шеи
16. Самой большой кожной ветвью шейного сплетения является:
 - 1) поперечный нерв шеи
 - 2) малый затылочный нерв шеи
 - 3) надключичные нервы
 - 4) большой ушной нерв

Ответы:

- 1 2,3,4
- 2 1,3,4
- 3 2,3,4
- 4 1,2,4
- 5 1,2,3,4
- 6 3,4
- 7 1,2,3,4
- 8 3
- 9 1,2
- 10 4

9. Анатомическая терминология:

Русское наименование	Латинское наименование
1. Шейное сплетение	1. plexus cervicalis
2. шейная петля	2. ansa cervicalis
3. верхний корешок	3. radix superior
4. нижний корешок	4. radix inferior
5. большой ушной нерв	5. n. auricularis magnus
6. малый затылочный нерв	6. n. occipitalis minor
7. поперечный нерв шеи	7. n. transversus colli
8. надключичные нервы	8. nn. supraclaviculares
9. медиальные, промежуточные и латеральные надключичные нервы	9. nn. supraclaviculares mediales, intermedii et laterals
10. диафрагмальный нерв	10. n. phrenicus
11. перикардальная ветвь	11. r. pericardiacus
12. диафрагмально-брюшинные ветви	12. rr. phrenicoabdominales

10. Препараты и учебные пособия:

1. Отпрепарированный труп.
2. Учебник анатомии человека.
3. Атлас. Графы.
4. Тесты II уровня и эталоны ответов к ним.

Методические рекомендации к внеаудиторной самостоятельной работе по теме:
 Анатомия спинномозговых нервов. Анатомия и топография шейного сплетения.
 Нервы стенок и органов грудной полости.

I. Вопросы исходного уровня знаний.

1. Общее строение спинномозговых нервов. Рефлекторная дуга. Формирование шейного сплетения, его скелетотопия.
2. Топография передних и задних корешков спинномозговых нервов.
3. Формирование сплетений спинномозговых нервов.
4. Шейный отдел симпатического ствола. Серые соединительные ветви, их топография и значение.

II. Целевые задачи.

СТУДЕНТ ДОЛЖЕН ЗНАТЬ:
<ol style="list-style-type: none"> 1. Образование и скелетотопию ветвей шейного сплетения (кожные, мышечные, смешанные). 2. Диафрагмальный нерв, его зона иннервации. 3. Связи ветвей шейного сплетения с черепно-мозговыми нервами. 4. Функциональное значение нервов шейного сплетения. Серые соединительные ветви. 5. Место выхода кожных ветвей шейного сплетения.
СТУДЕНТ ДОЛЖЕН УМЕТЬ:
<ol style="list-style-type: none"> 1. Назвать и показать на трупе кожные ветви шейного сплетения. 2. Назвать и показать на трупе мышечные ветви шейного сплетения 3. Назвать и показать на трупе «шейную петлю». Объяснить механизм ее образования и область иннервации. 4. Назвать и показать на трупе и проследить ход диафрагмального нерва. 5. Объяснить значение серых соединительных ветвей для функции мышц.

III. Задания для самостоятельной работы.

1. Составьте схему формирования «шейной петли». Определите зону иннервации.

Продолжите фразы:

2. Шейное сплетение образовано _____ сегментов.

3. К кожным ветвям шейного сплетения относится _____

4. Что иннервирует диафрагмальный нерв _____

IV. Вопросы самоконтроля.

5. Как из корешков спинного мозга образуется спинно-мозговой нерв?

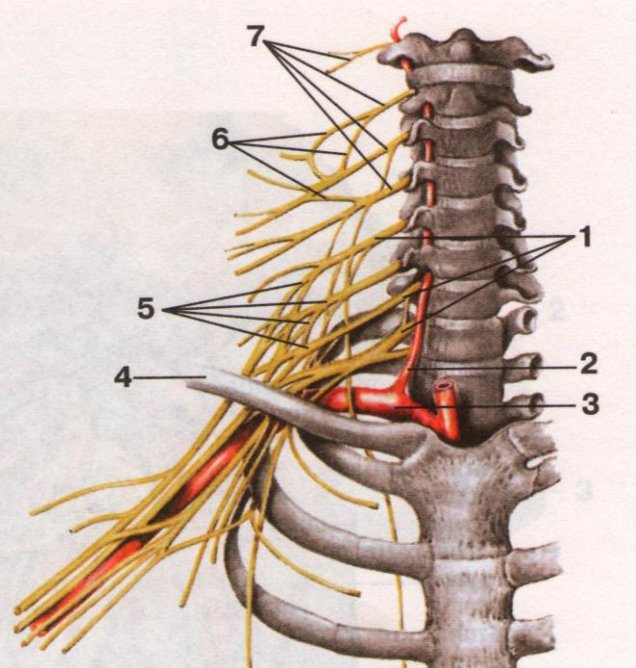
6. Ветвями каких сегментов образуется шейное сплетение? Его топография.

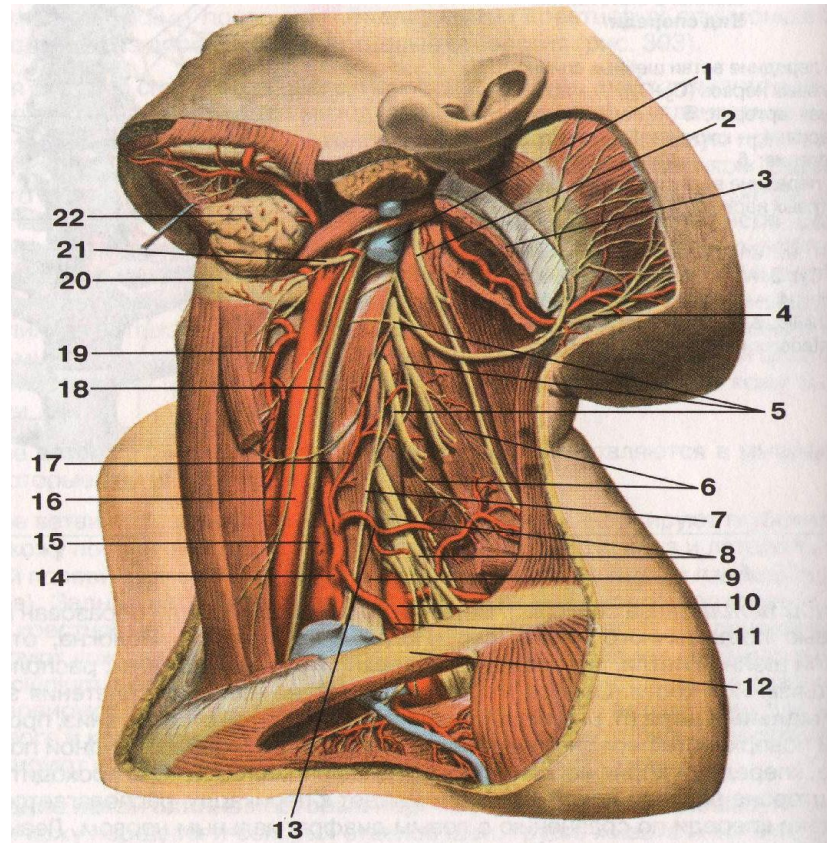
7. Какой нерв шейного сплетения является смешанным? Его ход и топография.

8. Какие мышцы иннервируются двигательными ветвями шейного сплетения?

9. Каким шейным сегментом образуется малый затылочный нерв?

V. Сделайте обозначения на следующих рисунках.

№12	ШЕЙНОЕ СПЛЕТЕНИЕ
	1.
	2.
	3.
	4.
	5.
	6.
	7.

№13	ШЕЙНОЕ СПЛЕТЕНИЕ, ДИАФРАГМАЛЬНЫЙ НЕРВ	
		
	1.	12.
	2.	13.
	3.	14.
	4.	15.
	5.	16.
	6.	17.

7.	18.
8.	19.
9.	20.
10.	21.
11.	22.

**Методические рекомендации к практическому занятию по теме:
Анатомия и топография плечевого сплетения (короткие и длинные ветви).
Топография хода сосудов и нервов.**

Нервы конечностей обладают смешанной двигательной и чувствительной функцией, их полное или частичное повреждение сопровождается как двигательными, так и чувствительными расстройствами. Повреждение плечевого сплетения обуславливает вялый паралич всей верхней конечности и утрату кожной чувствительности в ней, кроме внутренней поверхности плеча, цианоз и похолодание конечности, нарушение потоотделения, в некоторых случаях - синдром Горнера. При повреждении верхней или нижней пар корешков плечевого сплетения (первичных стволов) выпадают отдельные движения верхней конечности и возникают локальные нарушения чувствительности, а повреждение нижнего первичного ствола вызывает нарушение сгибания кисти и пальцев, отведения и приведения пальцев, расстройство чувствительности в зоне иннервации локтевого нерва и по внутренней поверхности конечности. Знание этой темы необходимо при обследовании неврологических больных и для топической диагностики чувствительных и двигательных расстройств, а также при изучении соответствующих разделов в курсе терапии, хирургии, неврологии, травматологии и других клинических дисциплин.

1. Цели:

<u>Студент должен знать:</u>	<ol style="list-style-type: none"> 1) Формирование и топографию плечевого сплетения. 2) Короткие ветви плечевого сплетения, топографию хода и область иннервации. 3) Длинные ветви плечевого сплетения 4) Мышечно-кожный нерв, топографию хода и область иннервации. 5) Срединный нерв, топографию хода и область иннервации. 6) Лучевой нерв, топографию хода и область иннервации. 7) Медиальный кожный нерв плеча и медиальный кожный нерв предплечья, топографию хода и область иннервации. 8) Локтевой нерв, топографию хода и область иннервации. 9) Иннервация кожи кисти.
<u>Студент должен уметь:</u>	<ol style="list-style-type: none"> 1) Показать на нативном препарате и назвать по-латыни плечевое сплетение. 2) Показать на нативном препарате и назвать по-латыни короткие ветви плечевого сплетения. 3) Показать на нативном препарате и назвать по-латыни длинные ветви плечевого сплетения.
<u>Студент должен владеть:</u>	<ol style="list-style-type: none"> 1) Медико-анатомическим понятийным аппаратом; 2) Анатомическими знаниями для понимания патологии, диагностики и лечения 3) Простейшими медицинскими инструментами – скальпелем и пинцетом. 4) Техникou препарирования плечевого сплетения и его ветвей (под контролем преподавателя).

2. Необходимый исходный уровень знаний:

а) из смежных дисциплин:

1. Филогенез нервной системы
2. Гистологическое строение нервной ткани.
3. Развитие и гистологическое строение нервных волокон.
4. Звенья рефлекторной дуги, их функциональное значение.

б) из предшествующих тем:

1. Кости и суставы верхней конечности.
2. Мышцы пояса верхней конечности и свободной верхней конечности.
3. Топография хода сосудов в областях пояса верхней конечности и свободной верхней конечности.
4. Строение спинного мозга.
5. Формирование спинномозговых нервов и сплетений.
6. Топография шейного сплетения.

в) из текущего занятия:

- 1) Формирование и топография плечевого сплетения.
- 2) Короткие ветви плечевого сплетения, топография хода и область иннервации.
- 3) Длинные ветви плечевого сплетения
- 4) Мышечно-кожный нерв, топография хода и область иннервации.

- 5) Срединный нерв, топография хода и область иннервации.
- 6) Лучевой нерв, топография хода и область иннервации.
- 7) Медиальный кожный нерв плеча и медиальный кожный нерв предплечья, топография хода и область иннервации.
- 8) Локтевой нерв, топографию хода и область иннервации.
- 9) Иннервация кожи кисти.

3. Объект изучения:

Плечевое сплетение образовано передними ветвями четырех нижних шейных спинномозговых нервов. В составе сплетения по топографическому признаку различают надключичную и подключичную. В межлестничном промежутке (надключичная часть), плечевое сплетение представлено верхним, средним и нижним стволами плечевого сплетения. На уровне ключицы и ниже стволы плечевого сплетения формируют три пучка (подключичная часть), окружающие в подмышечной полости подмышечную артерию - это медиальный, латеральный и задний пучки. От плечевого сплетения отходят короткие и длинные ветви. *Короткие ветви* идут преимущественно от надключичной части плечевого сплетения. Они иннервируют кости и мягкие ткани плечевого пояса. *Длинные ветви* плечевого сплетения отходят от подключичной части плечевого сплетения и иннервируют свободную часть верхней конечности.

Короткие ветви плечевого сплетения. - это :

1. Дорсальный нерв лопатки
2. Длинный грудной нерв
3. Подключичный нерв
4. Надлопаточный нерв
5. Подлопаточный нерв
6. Грудоспинной нерв
7. Латеральный и медиальный грудные нервы .
8. **Подмышечный нерв**

Длинные ветви плечевого сплетения. Длинные ветви плечевого сплетения отходят от латерального, медиального и заднего пучков подключичной части плечевого сплетения. К ним относятся:

Мышечно-кожный нерв - образован передними ветвями пятого—восьмого шейных спинномозговых нервов. На уровне локтевого сустава, латеральнее конечного отдела сухожилия двуглавой мышцы плеча, мышечно-кожный нерв прободает фасцию плеча и продолжается в **латеральный кожный нерв предплечья**. Латеральный кожный нерв предплечья иннервирует кожу этой области вплоть до возвышения большого пальца.

1. **Срединный нерв** ОТХОДИТ ОТ места слияния латерального и медиального пучков плечевого сплетения, образованных волокнами передних ветвей шестого - восьмого шейных и первого грудного спинномозговых нервов. На плече срединный нерв проходит вначале в одном фасциальном футляре с плечевой артерией, располагаясь латеральнее ее. Срединный нерв часто имеет соединительную ветвь с мышечно-кожным нервом. В нижней части предплечья срединный нерв располагается между сухожилием лучевого сгибателя запястья медиально и длинной ладонной мышцей латерально. На ладонь нерв проходит через канал запястья. На плече и в локтевой ямке срединный нерв ветвей не дает. На предплечье от него отходят мышечные ветви к круглому и квадратному пронаторам, поверхностному сгибателю **пальцев**, длинному сгибателю большого пальца кисти, длинной ладонной мышце, лучевому сгибателю запястья, глубокому сгибателю пальцев (к латеральной части). Срединный нерв иннервирует все мышцы передней группы предплечья, кроме медиальной части глубокого сгибателя пальцев и локтевого сгибателя запястья. Наиболее крупной ветвью срединного нерва на предплечье является **передний межкостный нерв**. На уровне лучезапястного сустава от срединного нерва отходит **ладонная ветвь**. Она проникает сквозь фасцию предплечья и направляется далее между сухожилиями лучевого сгибателя запястья и длинной ладонной мышцы. **Ладонная ветвь срединного нерва** иннервирует кожу латеральной половины запястья и часть кожи возвышения большого пальца.

На кисти срединный нерв иннервирует короткую мышцу, отводящую большой палец; мышцу, противопоставляющую большой палец кисти, поверхностную головку короткого сгибателя большого пальца, 1-ю и 2-ю червеобразные мышцы. Под ладонным апоневрозом срединный нерв разделяется на три общих ладонных пальцевых нерва. Эти нервы проходят вдоль первого, второго и третьего межпальцевых промежутков и иннервируют кожу трех с половиной пальцев на ладонной стороне кисти. Первый общий ладонный нерв иннервирует 1-ю червеобразную мышцу и отдает три кожные ветви - **с о б с т в е н н ы е л а д о н н ы е п а л ь ц е в ы е н е р в ы** . Две из них проходят вдоль лучевой и локтевой сторон большого пальца, третья - вдоль лучевой стороны указательного пальца. Второй и третий общие ладонные нервы отдают по два собственных ладонных пальцевых нерва. Эти нервы идут к коже обращенных друг к другу сторон I, II и III пальцев и к коже тыльных сторон дистальных и средних фаланг II и III пальцев. Второй общий ладонный пальцевый нерв иннервирует также 2-ю червеобразную мышцу. Срединный нерв иннервирует суставы запястья и первых четырех пальцев.

Локтевой нерв отходит от медиального пучка плечевого сплетения. Он состоит из волокон передних ветвей восьмого шейного — первого грудного спинномозговых нервов. Вначале локтевой нерв располагается рядом со срединным нервом и чуть медиальнее плечевой артерии. В средней трети плеча нерв отклоняется в медиальную сторону, затем прободает медиальную межмышечную перегородку плеча и идет вниз до задней поверхности медиального надмыщелка плечевой кости. На плече локтевой нерв ветвей не дает. Ближе к головке локтевой кости от локтевого нерва отходит его **т ы л ь н а я в е т в ь** . На предплечье мышечные ветви нерва иннервируют локтевой сгибатель запястья и медиальную часть глубокого сгибателя пальцев.

Тыльная ветвь локтевого нерва иннервирует кожу тыла кисти с локтевой стороны, кожу проксимальных фаланг IV, V и локтевой стороны III пальца.

Л а д о н н а я в е т в ь локтевого нерва вместе с локтевой артерией проходит на ладонь через щель в медиальной части удерживателя сгибателей, на латеральной стороне гороховидной кости. Возле крючковидного отростка крючковидной кости ладонная ветвь делится на поверхностную и глубокую ветви.

Г л у б о к а я в е т в ь локтевого нерва сопровождает глубокую ветвь локтевой артерии. Затем глубокая ветвь отклоняется в сторону, идет косо между пучками мышцы, отводящей мизинец, под дистальные отделы сухожилий сгибателей пальцев, располагаясь на межкостных ладонных мышцах. Глубокая ветвь локтевого нерва иннервирует все мышцы возвышения мизинца (короткий сгибатель мизинца, отводящую и противопоставляющую мизинец мышцы), тыльные и ладонные межкостные мышцы, а также приводящую мышцу большого пальца кисти и глубокую головку короткого сгибателя большого пальца кисти, 3-ю и 4-ю червеобразные мышцы, кости, суставы и связки кисти.

Медиальный кожный нерв плеча образован волокнами передних ветвей восьмого шейного и первого грудного спинномозговых нервов, отходит от медиального пучка плечевого сплетения и сопровождает плечевую артерию. У основания подмышечной полости медиальный кожный нерв плеча соединяется с латеральными кожными ветвями второго и третьего межреберных нервов и называется межреберно-плечевым нервом.

Медиальный кожный нерв предплечья состоит из волокон передних ветвей восьмого шейного — первого грудного спинномозговых нервов. Выходит из медиального пучка плечевого сплетения и прилежит к плечевой артерии. Вначале нерв располагается глубоко на плече, затем прободает фасцию плеча в месте впадения медиальной под-кожной вены руки в одну из плечевых вен. Ветви медиального кожного нерва предплечья иннервируют кожу медиальной стороны нижнего отдела плеча и заднемедиальной стороны предплечья.

Лучевой нерв является продолжением заднего пучка плечевого сплетения. Он состоит из волокон передних ветвей пятого шейного — первого грудного спинномозговых нервов. Он начинается на уровне нижнего края малой грудной мышцы. Вначале нерв идет позади подмышечной артерии, затем между латеральной и медиальной головками трехглавой мышцы плеча проходит в плечемышечный (спиральный) канал. До входа в этот канал от лучевого нерва отходит задний кожный нерв плеча, который идет назад, прободает длинную головку трехглавой мышцы плеча и фасцию плеча рядом с сухожилием дельтовидной мышцы. Нерв иннервирует кожу заднелатеральной поверхности плеча.

В плечемышечном канале от лучевого нерва отходит задний кожный нерв предплечья, выходит на тыльную сторону предплечья и иннервирует кожу задней его стороны до уровня лучезапястного сустава. На плече лучевой нерв иннервирует трехглавую мышцу плеча и локтевую мышцу.

Выйдя из плечемышечного канала, лучевой нерв прободает латеральную межмышечную перегородку плеча и спускается между плечевой и началом плечелучевой мышц. На уровне локтевого сустава лучевой нерв делится на поверхностную и глубокую ветви. Он проходит между поверхностным и глубоким слоями мышц на тыле предплечья, иннервирует межкостную мембрану и расположенные рядом мышцы.

5 Практическая работа:

1. Изучите короткие ветви плечевого сплетения. По наружной поверхности перед-ней зубчатой мышцы проходит длинный грудной нерв. Надлопаточный нерв идет в сопровождении надлопаточной артерии в нижней части шеи. Медиальный и латеральный грудные нервы входят в большую и малую грудную мышцы с их внутренней поверхности. Подлопаточный нерв в виде нескольких коротких ветвей входит в подлопаточную мышцу и дает грудно-спинной нерв, который вместе с одноименной артерией входит в широчайшую мышцу спины. Подключичный нерв и дорзальный нерв лопатки на учебном препарате не всегда бывают видны. Подмышечный нерв вместе с задней артерией, огибающей плечевую кость, проходит через четырехстороннее отверстие.

2. Изучите длинные ветви плечевого сплетения. От медиального пучка плечевого сплетения отходят: локтевой нерв, находится в медиальной борозде двуглавой мышцы, затем направляется к задней поверхности медиального надмышечка в канал локтевого нерва (ветвей на плече не дает). Медиальный кожный нерв плеча и медиальный кожный нерв предплечья также расположены в медиальной борозде двуглавой мышцы. От латерального пучка плечевого сплетения отходит мышечно-кожный нерв. Он прободает клювоплечевую мышцу, а затем залегает между двуглавой мышцей плеча и плечевой мышцей. От медиального и латерального пучков плечевого сплетения двумя порциями отходит срединный нерв. Он расположен в медиальной борозде двуглавой мышцы. Продолжением заднего пучка является лучевой нерв, который вместе с глубокой артерией плеча уходит в плечемышечный канал.

3. На локтевой стороне передней поверхности предплечья найдите ветви медиального кожного нерва предплечья. Вдоль лучевого края предплечья по передней его поверхности находим латеральный кожный нерв предплечья (продолжение мышечно-кожного нерва), на задней поверхности предплечья обнаруживаем задний кожный нерв предплечья (от лучевого нерва). Раздвиньте плечевую и плечелучевую мышцы и в области передней латеральной локтевой борозды найдите лучевой нерв. Покажите две его ветви: глубокую, прободющую супинатор и поверхностную, которая следует рядом с лучевой артерией в лучевой борозде предплечья. На уровне нижней трети предплечья поверхностная ветвь переходит под сухожилием плечелучевой мышцы на заднюю поверхность и спускается на тыл кисти, отдавая тыльные пальцевые нервы. В нижней трети предплечья между поверхностными и глубокими разгибателями пальцев находим задний межкостный нерв, который сопровождает заднюю межкостную артерию. Локтевой нерв на предплечье проходит вместе с одноименными артерией и венами в локтевой борозде, а затем через локтевой канал запястья проходит на кисть и отдает две ветви: поверхностную, которая делится на общий ладонный пальцевый нерв (расположен под ладонным апоневрозом) и собственный ладонный нерв, а также глубокую ветвь, которая проходит между сгибателем и отводящей мизинец мышцами и сопровождает глубокую ладонную дугу. Срединный нерв на предплечье проходит между поверхностным сгибателем пальцев и лучевым сгибателем запястья в срединной борозде. Его ветвь – передний межкостный нерв следует вместе с передней межкостной артерией на передней поверхности межкостной перепонки к квадратному пронатору. Над лучезапястным суставом срединный

нерв дает тонкую ладонную ветвь. Вместе с сухожилиями длинных сгибателей срединный нерв через канал запястья проникает на кисть, где дает общие ладонные пальцевые нервы, которые делятся на собственные ладонные пальцевые нервы.

4. Разберите иннервацию мышц плечевого пояса. Мышцы плечевого пояса получают иннервацию от коротких ветвей плечевого сплетения. Дорзальный нерв лопатки иннервирует мышцу, поднимающую лопатку и ромбовидные мышцы. Длинный грудной нерв – переднюю зубчатую мышцу, а надлопаточный – надостную и подостную мышцы, а также капсулу плечевого сустава. Медиальные и латеральные грудные нервы иннервируют большую и малую грудные мышцы, подключичный нерв – подключичную мышцу, подлопаточный нерв – подлопаточную мышцу, а грудоспинной нерв – широчайшую мышцу спины. Подмышечный нерв иннервирует дельтовидную и малую круглую мышцу и кожу над ними.

5. Кожа плеча иннервируется следующими нервами: медиальным кожным нервом плеча, латеральными кожными нервами плеча (от подмышечного и лучевого нерва), задним кожным нервом плеча (от лучевого нерва). Задняя группа мышц плеча получает иннервацию от лучевого нерва, а передняя – от мышечно-кожного нерва.

6. Кожа предплечья иннервируется следующими нервами: медиальным кожным нервом предплечья, латеральным кожным нервом предплечья (от мышечно-кожного), задним кожным нервом предплечья (от лучевого нерва). Задняя группа мышц предплечья иннервируется глубокой ветвью лучевого нерва, передняя группа мышц предплечья иннервируется глубокой ветвью лучевого нерва, передняя группа (кроме локтевого сгибателя запястья и половины глубокого сгибателя пальцев) – срединным нервом, локтевой сгибатель запястья и половина глубокого сгибателя пальцев – локтевым нервом.

7. Кожа кисти получает иннервацию следующим образом. Кожу ладонной поверхности I, II, III и лучевой половины IV пальцев иннервирует срединный нерв, локтевую половину IV и V пальцев – локтевой нерв (собственные ладонные нервы). Кожу тыльной поверхности кисти, I, II и лучевой половины III пальца иннервирует лучевой нерв. Локтевой половины III, IV и V пальца – локтевой нерв. Короткую мышцу, отводящую большой палец, мышцу, противопоставляющую большой палец, поверхностную головку короткого сгибателя большого пальца кисти I и II червеобразные мышцы иннервирует срединный нерв. Все остальные мышцы ладонной поверхности кисти иннервирует локтевой нерв. Тыльные межкостные мышцы также иннервирует локтевой нерв.

6. Контрольные вопросы

- 1) Сегменты, формирующие плечевое сплетение.
- 2) Перечислите стволы и пучки плечевого сплетения. Где каждый из этих пучков располагается?
- 3) Перечислите короткие ветви плечевого сплетения. Что каждый из них иннервирует?
- 4) Назовите ветви, разветвляющиеся в коже плеча и в коже предплечья. Какие нервы участвуют в иннервации кожи кисти? Какие пальцы иннервирует каждый из этих нервов?
- 5) Перечислите длинные ветви плечевого сплетения.
- 6) Какие мышцы на предплечье и на кисти иннервирует срединный нерв?
- 7) Какие мышцы на предплечье и на кисти иннервирует локтевой нерв?
- 8) Какие мышцы на предплечье и на кисти иннервирует лучевой нерв?

7. Учебные задачи:

1. У больного после вывиха головки плечевой кости отмечается невозможность отведения верхней конечности. Укажите вероятный механизм симптома с анатомической точки зрения.
2. У больного выявлены паралич двуглавой мышцы плеча, клювовидно-плечевой и плечевой мышц и отсутствие чувствительной иннервации кожи переднебоковой поверхности предплечья. Повреждение какого нерва дает эту симптоматику? Дайте анатомическое обоснование.

Ответы:

№1. Отведение плеча осуществляется преимущественно дельтовидной мышцей, ее иннервирует подмышечный нерв, короткая ветвь плечевого сплетения. Нерв прилегает к капсуле плечевого сустава и при смещении головки плеча может ущемляться, что будет сопровождаться дисфункцией дельтовидной мышцы.

№ 2.

Перечисленные мышцы составляют переднюю группу мышц плеча, иннервируемую одной из длинных ветвей плечевого сплетения мышечно-кожным нервом. Он же посредством своей конечной ветви, латерального кожного нерва предплечья, осуществляет чувствительную иннервацию кожи в указанной области предплечья.

8. Контрольные тесты:

1. Укажите нервы, которые относятся к коротким ветвям плечевого сплетения:

1. длинный грудной нерв (n. thoracicus longus)
2. подмышечный нерв (n. axillaris)
3. латеральный и медиальный грудные нервы (nn. pectorales medialis et lateralis)
4. медиальный кожный нерв плеча (n. cutaneus brachii medialis)

2. Укажите мышцы, которые иннервирует подлопаточный нерв:

1. дельтовидная мышца (m. deltoideus)
2. большая круглая мышца (m. teres major)
3. малая круглая мышца (m. teres minor)
4. подлопаточная мышца плеча (m. subscapularis)

3. Укажите мышцы, которые иннервирует дорсальный нерв лопатки:

1. задняя лестничная мышца (m. scalenus posterior)
2. мышца, поднимающая лопатку (m. levator scapulae)
3. ромбовидная мышца (m. rhomboideus)
4. дельтовидная мышца (m. deltoideus)

4. Какие анатомические образования иннервирует подмышечный нерв:

1. большая круглая мышца
2. малая круглая мышца
3. дельтовидная мышца
4. капсула плечевого сустава

5. Укажите нервы, которые берут начало из медиального пучка плечевого сплетения:

1. локтевой нерв (n. ulnaris)
2. лучевой нерв (n. radialis)
3. мышечнокожный нерв (n. musculocutaneus)
4. медиальный кожный нерв плеча (n. cutaneus brachii medialis)

6. Укажите анатомические образования, которые иннервирует мышечно-кожный нерв:

1. капсула плечевого сустава
2. подлопаточная мышца
3. капсула локтевого сустава
4. клювовидно-плечевая мышца

7. Укажите области предплечья, которые иннервирует латеральный кожный нерв предплечья:

1. область передне-медиальной поверхности предплечья
2. область передне-латеральной поверхности предплечья
3. область задней поверхности предплечья
4. область задней поверхности кисти

8. Укажите анатомические структуры, которые иннервирует локтевой нерв:

1. поверхностный сгибатель пальцев (m. flexor digitorum superficialis)
2. локтевой сгибатель кисти (m. flexor carpi ulnaris)
3. медиальная часть глубокого сгибателя пальцев (pars medialis m. flexor digitorum profundus)
4. локтевой сустав (art. cubiti)

9. Укажите анатомические образования, которые иннервирует срединный нерв:

1. локтевой сустав (art. cubiti)
2. короткая мышца, отводящая большой палец кисти (m. abductor pollicis brevis)
3. короткий сгибатель мизинца (m. flexor digiti minimi brevis)
4. капсула локтевого сустава (capsula art. cubiti)

10. Какие анатомические образования иннервирует лучевой нерв:

1. клювовидно-плечевая мышца
2. плечевая мышца
3. локтевая мышца
4. капсула локтевого сустава

Ответы:

1	123
2	24
3	23
4	234
5	14
6	4
7	2
8	234
9	12
10	34

9. Анатомическая терминология:

Плечевое сплетение.	
Русск.	Лат.
1. Плечевое сплетение	1. plexus brachialis
2. верхний ствол	2. truncus superior
3. средний ствол	3. truncus medius
4. нижний ствол	4. truncus inferior
5. надключичная часть	5. pars supraclavicularis
6. подключичная часть	6. pars infraclavicularis
7. медиальный пучок	7. fasciculus medialis
8. латеральный пучок	8. fasciculus lateralis
9. задний пучок	9. fasciculus posterior

10. дорсальный нерв лопатки	10. n. dorsalis scapulae
11. длинный грудной нерв	11. n. thoracicus longus
12. подключичный нерв	12. n. subclavius
13. надлопаточный нерв	13. n. suprascapularis
14. подлопаточный нерв	14. n. subscapularis
15. грудоспинной нерв	15. n. thoracodorsalis
16. латеральный и медиальный грудные нервы	16. nn. pectorales lateralis et medialis
17. подмышечный нерв	17. n. axillaris
18. верхний латеральный кожный нерв плеча	18. n. cutaneus brachii lateralis superior
19. мышечно-кожный нерв	19. n. musculocutaneus
20. мышечные ветви	20. rr. musculodres
21. латеральный кожный нерв предплечья	21. n. cutaneus antebrachii lateralis
22. срединный нерв	22. n. medianus
23. общие ладонные пальцевые нервы	23. nn. digitales palmis communes
24. собственные ладонные пальцевые нервы	24. nn. digitales palmis proprii
25. локтевой нерв	25. n. ulnaris
26. тыльная ветвь	26. r. dorsalis n. ulnaris
27. ладонная ветвь локтевого нерва	27. r. palmaris n. ulnaris
28. поверхностная ветвь	28. r. superficialis
29. глубокая ветвь	29. r. profundus
30. тыльные пальцевые нервы	30. nn. digitales dorsales
31. собственный ладонный пальцевый нерв	31. n. digitalis palmaris proprius
32. медиальный кожный нерв плеча	32. n. cutaneus brachii medialis
33. межреберно-плечевые нервы	33. nn. Intercostobrachiales
34. медиальный кожный нерв предплечья	34. n. cutaneus antebrachii medialis
35. лучевой нерв	35. n. radialis

10. Препараты и учебные пособия:

1. Отпрепарированный труп с выведенными стволами и их ветвями.
2. Таблицы с изображением плечевого сплетения.
3. Учебник анатомии человека. Атлас. Графы.
4. Тесты 2 уровня.

Методические рекомендации к внеаудиторной самостоятельной работе по теме:
Анатомия и топография плечевого сплетения. Нервы подмышечной области, плеча,
предплечья и кисти. Обзор иннервации кожи и мышц верхней конечности.

I. Вопросы исходного уровня знаний.

1. Общее строение спинномозговых нервов. Рефлекторная дуга. Формирование плечевого сплетения, его скелетотопия.
2. Функциональные мышечные группы и топографические образования верхней конечности (ямки, каналы, борозды).
3. Общая анатомия вегетативной нервной системы. Шейный отдел симпатического ствола, серые (постганглионарные соединительные ветви – значение и функция).


II. Целевые задачи.

СТУДЕНТ ДОЛЖЕН ЗНАТЬ:
<ol style="list-style-type: none"> 1. Количество и строение спинномозговых сегментов. Составные части рефлекторной дуги. 2. Формирование плечевого сплетения, его скелетотопия (C₅-C₈ T₁-T₂) (надключичная и подключичная части, их топография). 3. Взаимоотношение пучков плечевого сплетения с кровеносными сосудами. 4. Топографию ветвей плечевого сплетения в промежутках, бороздах, каналах, ямках. 5. Проекционные линии длинных ветвей плечевого сплетения. 6. Функциональное значение нервов плечевого сплетения. 7. Иннервацию кожи и мышц верхней конечности соответствующих областей.
СТУДЕНТ ДОЛЖЕН УМЕТЬ:

1. Назвать и показать на трупе части плечевого сплетения и их ветви.
2. Назвать и показать на трупе медиальный, латеральный и задний пучки плечевого сплетения. Показать их связи с подкрыльцовой артерией.
3. Назвать и показать нервы, входящие из латерального пучка. Зона иннервации.
4. Назвать и показать на трупе медиальный пучок и его нервы. Отметить их иннервацию.
5. Назвать и показать нервы, выходящие из заднего пучка, зона их иннервации.
6. Показать срединный нерв и объяснить его образование. Зона иннервации.
7. Назвать и показать нервы кисти. Объяснить применительно к кисти слово «UMRU».

III. Задания для самостоятельной работы.

1. Составьте схему формирования спинномозговых нервов.



Продолжите фразы:

2. Плечевое сплетение образуется _____ сегментов.
3. Лучевой нерв при выходе из канала делится на _____
_____ ветви.
4. В области кисти срединный нерв иннервирует следующие нервы _____

5. Нарисуйте проекционные линии длинных ветвей плечевого сплетения.



IV. Вопросы самоконтроля.

6. Какие части различают в плечевом сплетении?

7. Каким нервам дает начало задний пучок?

8. Какие короткие ветви отходят от плечевого сплетения?

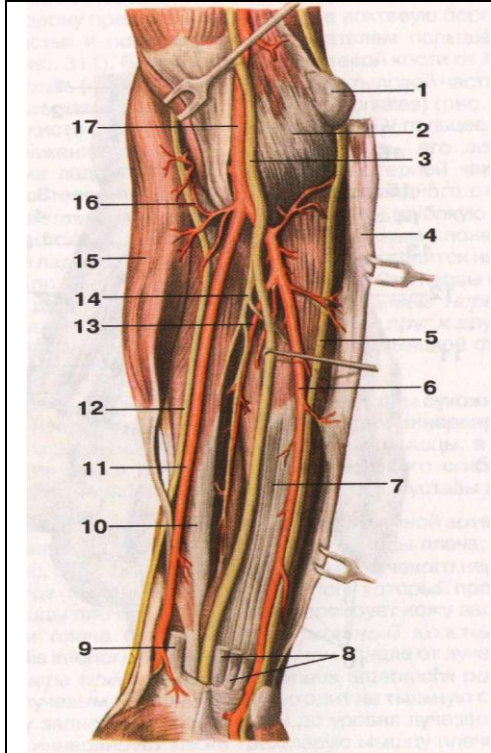
9. Что иннервирует срединный нерв.

V. Сделайте обозначения на следующих рисунках.

№12 ПЛЕЧЕВОЕ СПЛЕТЕНИЕ	
	1.
	2.
	3.
	4.
	5.
	6.
	7.
	8.
	9.
	10.
	11.
	12.
	13.
	14.
	15.
	16.
	17.

№13 СРЕДИННЫЙ И ЛОКТЕВОЙ НЕРВЫ В ОБЛАСТИ ПЛЕЧА	
	1.
	2.
	3.
	4.
	5.
	6.
	7.
	8.
	9.
	10.
	11.
	12.
	13.
	14.
	15.
	16.
	17.
	18.

№14 СРЕДИННЫЙ, ЛОКТЕВОЙ И ЛУЧЕВОЙ НЕРВЫ В ОБЛАСТИ ПРЕДПЛЕЧЬЯ



1.
2.
3.
4.
5.
6.
7.
8.
9.
10.
11.
12.
13.
14.
15.
16.
17.
18.

№15 ИННЕРВАЦИЯ КОЖИ ВЕРХНЕЙ КОНЕЧНОСТИ

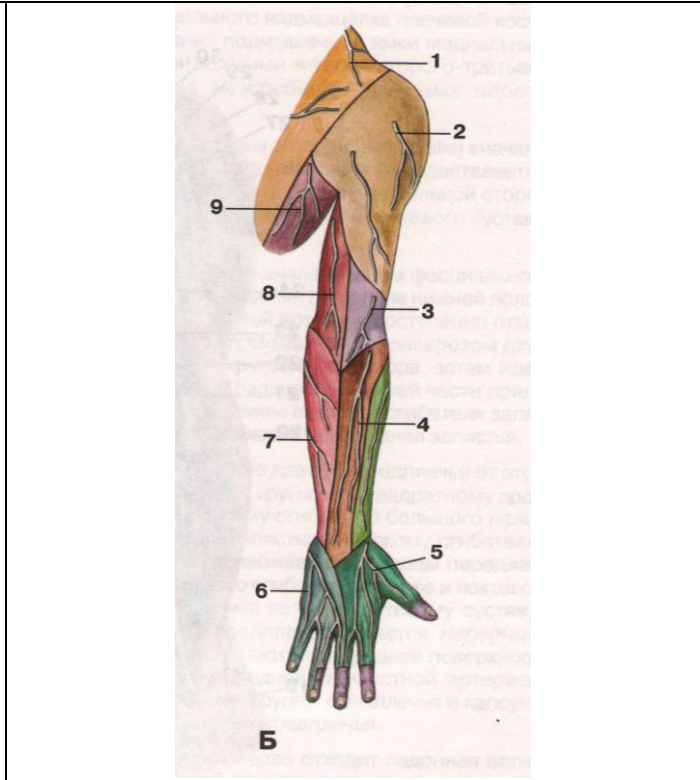
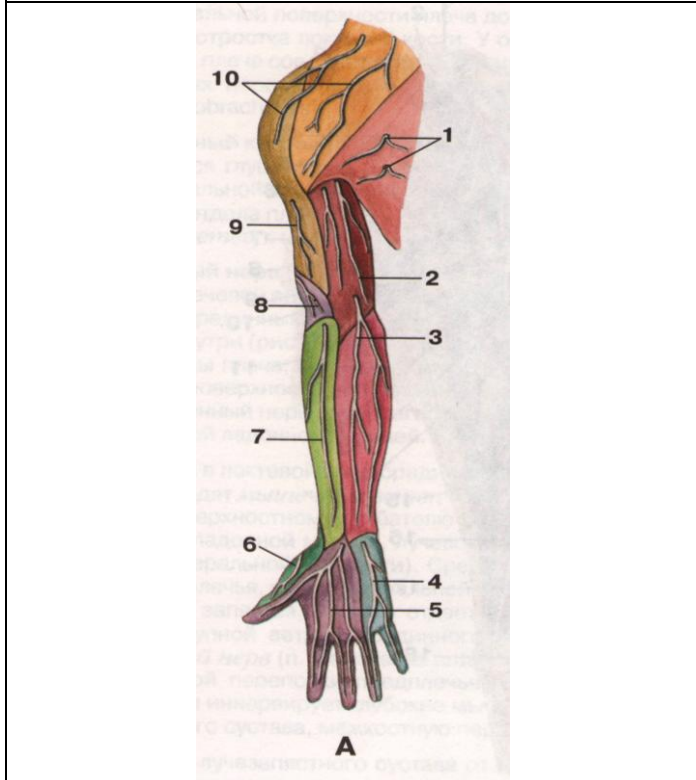


рисунок А:

1.
2.
3.
4.
5.
6.
7.
8.
9.
10.

рисунок Б:

1.
2.
3.
4.
5.
6.
7.
8.
9.

**Методические рекомендации к практическому занятию по теме:
Межреберные нервы. Анатомия и топография поясничного сплетения. Анатомия и топография крестцового сплетения. Анатомия и топография полового и копчикового сплетений. Возрастные особенности. Топография хода сосудов и нервов.**

Нервы конечностей обладают смешанной двигательной и чувствительной функцией, их полное или частичное повреждение сопровождается как двигательными, так и чувствительными расстройствами. При поражении поясничного и крестцового сплетений клиническая картина варьирует в зависимости от локализации патологического процесса, например, при поражении нижних стволов поясничного сплетения наблюдается парез четырехглавой мышцы бедра, ягодичной, близнецовых мышц, что нарушает ходьбу, затрудняет разгибание голени; снижается или исчезает коленный рефлекс. Нарушается чувствительность на передней поверхности бедра, внутренней поверхности голени и стопы. При поражении отдельных ветвей поясничного сплетения возникает гипестезия в нижних отделах передней брюшной стенки, анестезия на наружной поверхности бедра или болезненные проявления нарушением функции седалищного нерва атрофическим, параличом мышц задней группы бедра, голени и стопы, снижением или исчезновением ахиллова рефлекса, анестезией задней поверхности бедра, голени и стопе, вегетативно-трофическими расстройствами на голени и стопе. Поражение полового и копчикового сплетений сопровождается нарушением функций сфинктеров мочевого пузыря и прямой кишки (недержание мочи и кала), гипестезией на внутренней половине ягодицы, области промежности и заднего прохода, задней поверхности половых органов. Знание этой темы необходимо при обследовании неврологических больных и для топической диагностики чувствительных и двигательных расстройств, а также при изучении соответствующих разделов в курсе терапии, хирургии, неврологии, травматологии и других клинических дисциплин.

1. Цели:

<u>Студент должен знать:</u>	<ol style="list-style-type: none"> 1. Принцип формирования межреберного нерва. 2. Топография хода межреберного нерва и область иннервации. 3. Формирование поясничного сплетения. 4. Топография и ветви поясничного сплетения. 5. Топография хода и область иннервации подвздошно-подчревного нерва. 6. Топография хода и область иннервации подвздошно-пахового нерва. 7. Топография хода и область иннервации бедренно-полового нерва. 8. Топография хода и область иннервации латерального кожного нерва бедра. 9. Топография хода и область иннервации запирающего нерва. 10. Топография хода и область иннервации бедренного нерва. 11. Формирование крестцового сплетения. 12. Топография и ветви крестцового сплетения. 13. Топография хода и область иннервации коротких ветвей крестцового сплетения 14. Топография хода и область иннервации заднего кожного нерва бедра. 15. Топография хода и область иннервации седалищного нерва. 16. Топография хода, ветви и область иннервации большеберцового нерва. 17. Формирование, топография, ветви полового и копчикового сплетений.
<u>Студент должен уметь:</u>	<p>Объяснить и показать на препарате скелетопию сегментов спинного мозга, участвующих в формировании межреберных нервов, поясничного и крестцового сплетений; Назвать по-латыни и показать на препарате межреберные нервы; Назвать по-латыни и показать на препарате ветви поясничного сплетения; Назвать по-латыни и показать на препарате ветви крестцового сплетения (короткие и длинные); Объяснить формирование поясничного, крестцового, полового и копчикового сплетений; Показать на препарате и объяснить зоны кожной иннервации ветвями поясничного, крестцового, полового и копчикового сплетений;</p>
<u>Студент должен владеть:</u>	<ol style="list-style-type: none"> 1. Медико-анатомическим понятийным аппаратом; 2. Анатомическими знаниями для понимания патологии, диагностики и лечения 3. Простейшими медицинскими инструментами – скальпелем и пинцетом. 4. Техникou препарирования поясничного, крестцового, полового и копчикового сплетений и их ветвей (под контролем преподавателя).

2. Необходимый исходный уровень знаний:

а) из смежных дисциплин:

1. Филогенез нервной системы
2. Филогенез нижних конечностей
3. Гистологическое строение нервной ткани.
4. Развитие и гистологическое строение нервных волокон.
5. Звенья рефлекторной дуги, их функциональное значение.

б) из предшествующих тем:

1. Кости и суставы таза и нижней конечности.
2. Мышцы пояса нижней конечности и свободной нижней конечности.
3. Топография хода сосудов в областях пояса нижней конечности и свободной нижней конечности.
4. Строение спинного мозга.
5. Формирование спинномозговых нервов и сплетений.

в) из текущего занятия:

1. Принцип формирования межреберного нерва.
2. Топография хода межреберного нерва и область иннервации.
3. Формирование поясничного сплетения.
4. Топография и ветви поясничного сплетения.
5. Топография хода и область иннервации подвздошно-подчревного нерва.
6. Топография хода и область иннервации подвздошно-пахового нерва.
7. Топография хода и область иннервации бедренно-полового нерва.
8. Топография хода и область иннервации латерального кожного нерва бедра.
9. Топография хода и область иннервации запирающего нерва.
10. Топография хода и область иннервации бедренного нерва.
11. Формирование крестцового сплетения.
12. Топография и ветви крестцового сплетения.
13. Топография хода и область иннервации коротких ветвей крестцового сплетения.
14. Топография хода и область иннервации заднего кожного нерва бедра.
15. Топография хода и область иннервации седалищного нерва.
16. Топография хода, ветви и область иннервации большеберцового нерва.
17. Формирование, топография, ветви полового и копчикового сплетений.
18. Иннервация ягодичной области.
19. Иннервация органов малого таза.
20. Иннервация бедра.
21. Иннервация голени и стопы.

3. Объекты изучения: Межреберные нервы, поясничное сплетение (подвздошно-подчревный нерв, подвздошно-паховый нерв, бедренно-половой нерв, латеральный кожный нерв бедра, запирающий нерв, бедренный нерв), крестцовое сплетение (короткие и длинные ветви), половое и копчиковое сплетения.

4. Информационная часть:

Передние ветви, гр. *ventrales (anteriores)*, грудных спинномозговых нервов ($Th_1 - Th_{XI}$) сохраняют метамерное (сегментарное) строение и в количестве 12 пар идут латерально и вперед в межреберных промежутках. Одиннадцать верхних пар передних ветвей называются межреберными нервами, так как находятся в межреберьях, а располагающийся справа и слева под XII ребром получил название подреберного нерва. Передние ветви поясничного и крестцового спинномозговых нервов, соединяясь друг с другом, образуют поясничное и крестцовое сплетения. Связующим звеном между этими сплетениями является пояснично-крестцовый ствол, в результате эти оба сплетения объединяют под названием пояснично-крестцовое сплетение, *plexus lumbosacralis*.

Межреберные нервы, nn. *intercostales*, проходят в межреберных промежутках между наружной и внутренней межреберными мышцами. Идут в борозде у нижнего края ребра вместе с артерией и веной. Верхние 6 межреберных нервов доходят до грудины и под названием передних кожных ветвей, гр. *cutanei anteriores*, заканчиваются в коже передней грудной стенки между внутренней косой и поперечной мышцами живота и, прободая стенку влагалища прямой мышцы живота, иннервируют их.

Каждый межреберный нерв отдает:

- а) латеральную кожную ветвь, гр. *cutaneus lateralis (pectoralis et abdominalis)*
- б) переднюю кожную ветвь, гр. *cutaneus anterior (pectoralis et abdominalis)*, иннервирующие кожу груди и живота.

У женщин латеральные ветви IV, IV, VI, а также передние ветви II, III и IV межреберных нервов иннервируют молочную железу: латеральные и медиальные ветви молочной железы, гр. *mammarii laterals et mediales*.

Поясничное сплетение: *plexus lumbalis*, образовано ветвями трех верхних поясничных ($L_1 - L_{III}$), частью передней ветви XII грудного (Th_{XII}), а также передней ветвью IV поясничного (L_{IV}) спинномозговых нервов. Другая часть передней ветви IV поясничного спинномозгового нерва спускается в полость таза, образуя вместе с передней ветвью V поясничного нерва (L_V) пояснично-крестцовый ствол.

Ветви поясничного сплетения:

- а) *мышечные ветви*, гр. *musculares*, короткие, начинаются от всех передних ветвей и иннервируют квадратную мышцу поясницы, большую и малую поясничные мышцы и межпоперечные латеральные мышцы поясницы
- б) *подвздошно-подчревный нерв*, n. *iliohypogastricus* ($Th_{XII} - L_1$), иннервирует прямую и поперечную мышцы живота, а также кожу в верхнелатеральной части ягодичной области, верхнелатеральной области бедра, куда направляется его латеральная кожная ветвь, гр. *cutaneus lateralis*. Передняя кожная ветвь, гр. *cutaneus*

anterior, прорывает переднюю стенку влагалища прямой мышцы живота в нижней его части и иннервирует кожу передней брюшной стенки над лобковой областью.

- в) *подвздошно-паховый нерв*, n. ilioinguinalis, (Th_{XII} – L_{IV}), идет почти параллельно подвздошно-подчревному нерву, располагаясь книзу от последнего. Он находится между поперечной и внутренней косой мышцами живота, затем заходит в паховый канал, где лежит спереди от семенного канатика или круглой связки матки (у женщин). Выйдя через наружное отверстие пахового канала, нерв заканчивается в коже лобка, мошонки – передние мошоночные нервы, nn. scrotales anteriores, или большой губы – передние губные ветви, nn. labiales anteriores (у женщин). Нерв иннервирует кожу корня полового члена и передних отделов мошонки (кожа больших половых губ).
- г) *бедренно-половой нерв*, n. geniofemoralis (L_I – L_{II}), прорывает большую поясничную мышцу и появляется на передней ее поверхности на уровне III поясничного позвонка. В толще ее делится на 2 ветви:
- а) половую ветвь, располагающуюся вперед наружной подвздошной артерии, затем входит в паховый канал, где проходит позади семенного канатика или круглой связки матки. У мужчин данная ветвь иннервирует мышцу, поднимающую яичко, кожу мошонки и мясистую оболочку, кожу верхнемедиальной поверхности бедра. У женщин ветвь располагается в круглой связке матки, коже большой половой губы и области подкожной щели (наружного кольца) бедренного канала.
- б) бедренная ветвь проходит на бедро через сосудистую лауну, располагаясь на переднелатеральной поверхности бедренной артерии, и иннервирует кожу верхней части бедренного треугольника.
- д) *латеральный кожный нерв бедра*, n. cutaneus femoris lateralis (L_I – L_{II}), выходит из-под латерального края поясничной мышцы, прорывая ее ложится на ее переднюю стенку, следует, располагаясь под fascia iliaca, по передней поверхности m. iliacus к spina iliaca anterior superior и проходит медиальнее последней под паховой связкой на бедро, затем выходит под кожу и делится на конечные ветви. Одна ветвь латерального подкожного нерва бедра иннервирует кожу задненижней поверхности ягодичной области, другая кожу латеральной поверхности бедра до уровня коленного сустава.

6. Запирательный нерв

Является второй по величине ветвью поясничного сплетения. Нерв опускается вниз вдоль медиального края большой поясничной мышцы, пересекает переднюю поверхность крестцово-подвздошного сустава, идет вперед и снаружи в полость малого таза, присоединяется к запирательной артерии, располагаясь над ней. Вместе с одноименной артерией и веной проходит через запирательный канал на бедро, ложится между приводящими мышцами, отдавая к ним мышечные ветви, rami musculares, и делится на конечные ветви:

- а) переднюю ветвь, r. anterior, иннервирующая короткую и длинную приводящие мышцы, а также гребенчатую и тонкую мышцы, и отдает к коже медиальной поверхности бедра кожную ветвь, r. cutaneus.
- б) Заднюю ветвь, r. posterior, идет позади короткой приводящей мышцы бедра и иннервирует наружную запирательную, большую приводящую мышцу и капсулу тазобедренного сустава.

7. Бедренный нерв, n. femoralis

Самая крупная ветвь поясничного сплетения. Начинается обычно тремя корешками, которые в начале идут в толще большой поясничной мышцы. На уровне V поясничного позвонка эти корешки сливаются и образуют ствол бедренного нерва. Далее книзу бедренный нерв располагается под подвздошной фасцией в борозде между большой поясничной и подвздошной мышцами. На бедро нерв выходит через мышечные лакуны, затем в бедренном треугольнике располагается латерально от бедренных суставов, будучи покрыт глубоким листком широкой фасцией бедра. Несколько ниже уровня паховой связки нерв делится на конечные ветви:

- а) Мышечные, r. musculares, иннервируют m. sartorius, m. quadriceps femoris, m. pectineus.
- б) Передние кожные, r. cutanei anteriores, в количестве от 3 до 5 прорывают широкую фасцию бедра и иннервируют кожу переднемедиальной поверхности бедра.
- в) Подкожный нервный, n. saphenus, является наиболее длинной ветвью бедренного нерва. В бедренном треугольнике нерв располагается латерально от бедренной артерии, а далее переходит на ее переднюю поверхность и вместе с артерией входит в приводящий канал. На своем пути n. saphenus дает следующие ветви:
- Соединительные ветви в области медиальной поверхности колена с кожными ветвями запирательного нерва
 - Поднадколенниковая ветвь, r. infrapatellaris, отходит от ствола нерва на уровне медиального надмыщелка бедра, проникает через фасцию под кожу и разветвляется в области надколенника, медиальной поверхности колена и верхних отделах голени.
 - Медиальные кожные ветви голени, r. cutanei cruris mediales, ряд тонких ветвей, отходящих на протяжении n. saphenus к медиальной поверхности голени; часть из них переходит в кожу передней и задней области голени. На стопе нерв идет по ее медиальному краю.

Крестцовое сплетение:

Крестцовое сплетение, plexus sacralis, образовано передними ветвями V поясничного, верхних 4 крестцовых и части передней ветви IV поясничного спинномозговых нервов. Передние ветви 4 и 5 поясничных спинномозговых нервов образуют пояснично-крестцовый ствол, truncus lumbosacralis, крестцовое сплетение находится между 2-мя соединительнотканными пластинками. Сзади от сплетения лежит фасция грушевидной мышцы, а спереди – верхняя тазовая фасция. Ветви plexus sacralis делятся на короткие и длинные.

Короткие ветви:

- а) *Внутренний запирательный нерв*, n. obturatorius internus

- б) *Грушевидный нерв*, n. piriformis
- в) *Нерв квадратной мышцы бедра*, n. musculi quadrati femoris, направляется к одноименным мышцам через подгрушевидное отверстие.
- г) *Верхний ягодичный нерв*, n. gluteus superior, выходит из полости таза через надгрушевидное отверстие, вместе с верхней ягодичной артерией и рядом с одноименной веной в ягодичную область, где проходит между малой и средней ягодичными мышцами. Иннервирует среднюю и малую ягодичные мышцы, а также мышцу, напрягающую широкую фасцию бедра.
- д) *Нижний ягодичный нерв*, n. gluteus inferior (LV, SI-SII), является самым длинным нервом среди коротких ветвей крестцового сплетения. Из полости таза этот нерв выходит через подгрушевидное отверстие, вместе с одноименной артерией и рядом с веной, седалищным нервом, задним кожным нервом бедра, половым нервом бедра.
- е) *Половой нерв*, n. pudendus, покидает полость таза через подгрушевидное отверстие и через малое седалищное отверстие входит в седалищно-прямокишечную ямку, где отдает следующие ветви:
 - Нижние прямокишечные нервы, nn. rectales inferiores, направляющиеся к наружному сфинктеру заднего прохода и к коже в области заднего прохода
 - Промежностные нервы, nn. perinealis, иннервируют mm. ischiocavernosus, bulbospongiosus, transversi perinei, кожу промежности, а также кожу задней поверхности мошонки у мужчин – задние мошоночные ветви, nn. scrotales posteriores, или большие половые губы, задние губные нервы, nn. labiales posteriores у женщин. Конечная ветвь полового нерва – дорсальный нерв полового члена (клитора), n. dorsalis penis (clitoridis), вместе с дорсальной артерией полового члена (клитора) проходит через мочеполовую диафрагму и следует к половому члену (клитору).

Длинные ветви:

- а) *Задний кожный нерв бедра*, n. cutanei femoris posterior, является чувствительной ветвью крестцового сплетения. Выйдя из полости таза через подгрушевидное отверстие, нерв направляется вниз и выходит из под нижнего края большой ягодичной мышцы, где отдает следующие ветви:
 - Нижние нервы ягодицы, nn. clunium inferiores, иннервируют кожу ягодичной области
 - Промежностные ветви, гг. perineales, направляются к коже промежности
- б) *седалищный нерв*, n. ischiadicus, является самым крупным нервом тела человека, формируется из передних крестцовых ветвей и двух нижних поясничных нервов. В ягодичную область из полости таза нерв входит через подгрушевидное отверстие, затем направляется вниз в начале под большую ягодичную мышцу, затем между большой приводящей мышцей и длинной головкой двуглавой мышцы бедра. в нижней части бедра нерв делится на 2 ветви:
 - Лежащую медиально более крупную ветвь – большеберцовый нерв, n. tibialis, в подколенной ямке большеберцовый нерв располагается посередине, позади подколенной вены, непосредственно под фасцией. У нижнего угла подколенной ямки он идет между медиальной и латеральной головками икроножной мышцы, вместе с задней большеберцовой артерией и веной проходит под сухожильной дугой камбаловидной мышцы и направляется в голено-подколенный канал, спускаясь вниз, располагаясь позади медиальной лодыжки и делится на свои конечные ветви:
 - Медиальный подошвенный нерв*, n. plantaris medialis, больше чем латеральный, проходя в медиальной подошвенной борозде вместе с одноименной артерией. На уровне основания плюсневых костей отдает:
 - А) *Первый собственный подошвенный пальцевый нерв*, n. digitalis plantaris proprius
 - Б) *Три общих пальцевых нерва*, n. digitalis plantaris communis.
 - Латеральный подошвенный нерв*, n. lateralis plantaris, проходит в латеральной подошвенной борозде, вместе с одноименной артерией. У проксимального конца четвертого межплюсневое промежутка этот нерв делится на поверхностные и глубокие ветви.
 - Медиальный кожный нерв икры*, n. cutaneus surae medialis, отходит от большеберцового нерва в подколенной ямке, иннервирует кожу латерального отдела пяточной области, латеральный край тыла стопы и кожу боковой стороны мизинца.
 - Общий малоберцовый нерв*, n. peroneus communis, отделившись от седалищного нерва в нижней части бедра спускается вниз, и в подколенной ямке отдает *латеральный кожный нерв икры*, n. cutaneus surae lateralis, иннервирующий кожу латеральной стороны голени. Отдает следующие ветви:
 - Поверхностный малоберцовый нерв, n. peroneus superficialis.
 - Глубокий малоберцовый нерв, n. peroneus profundus, иннервирует только кожу обращенных друг к другу сторон первого и второго пальцев стопы

Половое сплетение (plexus pudendus) представляет собой отдельную часть крестцового сплетения, лежащего в малом тазу на передней поверхности крестца у нижнего края грушевидной мышцы. Образуется оно главным образом из передних ветвей S2-4 спинномозговых (крестцовых) нервов, соединяется с крестцовым и копчиковым сплетениями, а также с симпатическим стволом.

Его ветви: 1. Мышечные ветви иннервируют мышцы, поднимающие прямую кишку и копчиковую мышцу.

2. Внутренностные ветви (гг. splanchnici) чувствительные, начинаются от рецепторов органов малого таза (матка, влагалище, мочевого пузыря, прямая кишка, предстательная железа и семенные пузырьки).

3. Половой нерв (n. pudendus) — наиболее длинная и разветвленная ветвь полового сплетения, располагается в клетчатке седалищно-прямокишечной ямки. Входит в таз через foramen infrapiriformis. Ветви полового нерва:

а) промежностный нерв (n. perinealis) смешанный, помимо двигательных волокон, содержит волокна, контактирующие с рецепторами задней поверхности кожи мошонки или кожи больших половых губ, заднепроходного отверстия. Двигательные нервы иннервируют поверхностную поперечную мышцу промежности, седалищно-пещеристую и седалищно-луковичную мышцы;

б) тыльный нерв полового члена (n. dorsalis penis), тыльный нерв клитора у женщин (n. dorsalis clitoridis) вместе с a. и v. dorsalis penis (clitoridis) после выхода в промежность дают ветви для иннервации глубокой поперечной мышцы промежности, наружного сфинктера мочеиспускательного канала. Большое число рецепторов тыльного нерва имеется в головке, теле полового члена и мочеиспускательном канале или в клиторе (у женщин). Волокна чувствительного нерва собираются на спинке тела полового члена или клитора, сопровождая a. и v. dorsales penis, затем проникают в корень полового члена и промежность, где объединяются с двигательными ветвями тыльного нерва. У женщин тыльный нерв несколько тоньше. Двигательные волокна иннервируют те же мышцы, что и у мужчин. Рецепторы чувствительного нерва располагаются в головке клитора, слизистой оболочке малых половых губ, входа во влагалище и в пещеристой ткани, которая окружает начальный отдел влагалища, мочеиспускательного канала и клитора. Нервные волокна в клиторе располагаются на его тыле, затем через его корень проникают в промежность, где соединяются с двигательными и чувствительными волокнами влагалища, малых половых губ и пещеристой ткани в тыльный нерв. При компрессии полового нерва возникают упорные ноющие боли в аногенитальной зоне и легкие сфинктерные расстройства.

Копчиковое сплетение:

Копчиковое сплетение, plexus coccygeus, образовано передними ветвями 5 крестцового и копчикового нервов. Сплетение располагается в полости малого таза на копчиковой мышце и крестцово-остистой связке. Отходящий от сплетения заднепроходно-копчиковый нерв, n. apococcygei, иннервирует кожу в области копчика и заднепроходного отверстия.

5. Практическая работа:

Задание № 1. Найдите межреберные нервы, которые расположены в межреберных промежутках ниже межреберных вен и артерий (видны сзади). Обратите внимание на то, что межреберные нервы являются передними (вентральными) ветвями грудных спинномозговых нервов.

Задание № 2. Приступая к изучению поясничного сплетения, найдите место его расположения в толще большой поясничной мышцы, ориентируйтесь, при нахождении ветвей поясничного сплетения, на подреберный нерв и латеральный край большой поясничной мышцы. Параллельно подреберному нерву (прощупайте последнее ребро) найдите подвздошно-подчревный нерв, а ниже и параллельно ему подвздошно-паховый нерв. Несколько ниже подвздошную мышцу пересекает латеральный кожный нерв бедра. На большой поясничной мышце проходит бедренно-половой нерв, состоящий из двух ветвей: медиальной (половой) и латеральной (бедренной).

Задание № 3 В малом тазу найдите запирающий нерв, который сопровождается одноименными артерией и веной. Латерально и снизу от большой поясничной мышцы обнаруживается бедренный нерв. Обратите внимание на то, что сосуды забрюшинного пространства оплетены сетью нервных волокон – вегетативными сплетениями.

Задание № 4 Найдите нервы ягодичной области. Это короткие ветви крестцового сплетения. Самые крупные из них это верхний и нижний ягодичные нервы. Первый выходит в ягодичную область через надгрушевидное отверстие, а нижний ягодичный нерв – через подгрушевидное отверстие. Половой нерв выходит через то же отверстие, а затем через малое седалищное отверстие в прямокишечно-седалищную ямку. Нервы бедра являются производными двух сплетений – поясничного и крестцового. Нервы поясничного сплетения: бедренный нерв (выходит на бедро через мышечную лауну вместе с подвздошно-поясничной мышцей) дает мышечные ветви и передние кожные нервы бедра снизу по выходе на бедро. Самая длинная его ветвь – подкожный нерв, следует вдоль бедренной артерии, затем проникает в приводящий канал и покидает его через переднее отверстие вместе с нисходящей коленной артерией. Запирающий нерв выходит на бедро через запирающий канал. Обнаружить нерв можно между приводящими мышцами бедра. Латеральный кожный нерв бедра прободает кнутри фасцию верхней передней подвздошной ости и ветвится в передне-латеральной зоне кожи бедра. Нервы крестцового сплетения: задний кожный нерв бедра появляется на бедре из-под середины нижнего края большой ягодичной мышцы (выходит через подгрушевидное отверстие) и седалищный нерв – самый крупный нерв у человека (выходит через подгрушевидное отверстие), который проходит между мышцами задней группы бедра, отдает по ходу многочисленные мышечные ветви и на уровне подколенной ямки делится на большеберцовый и общий малоберцовый нервы.

Задание № 5 Найдите подкожный нерв (ветвь бедренного нерва), который следует вдоль большой подкожной вены ноги по медиальной поверхности голени. Нервы голени и стопы являются конечными ветвями седалищного нерва. Большеберцовый нерв находится в голенно-подколенном канале с задними большеберцовыми артерией и венами, далее проходит позади медиальной лодыжки и выходя на подошву делится на два нерва: латеральный и медиальный подошвенные нервы. Они проходят вместе с одноименными артериями и венами в латеральной и медиальной подошвенной бороздах. В проксимальном отделе от большеберцового нерва отходит медиальный кожный нерв икры, располагающийся на задней поверхности голени. Общий малоберцовый нерв лежит латерально. Здесь от него отходит латеральный кожный нерв икры, залегающий на задней поверхности голени. На границе между средней и нижней третями голени они соединяются с медиальным кожным нервом икры. При этом образуется икроножный нерв. Далее общий малоберцовый нерв входит в верхний мышечно-малоберцовый канал и там делится на два нерва: поверхностный малоберцовый и глубокий малоберцовый нервы. Поверхностный малоберцовый нерв выходит из канала и прободая фасцию над латеральными мышцами голени примерно на уровне середины голени спускается на тыл стопы двумя ветвями. Глубокий малоберцовый нерв проходит рядом с передней большеберцовой артерией между мышцами передней группы. На стопе он сопровождает тыльную артерию стопы и заканчивается в первом

межпальцевом промежутке. Правильность нахождения перечисленных нервов контролируйте, консультируясь с преподавателем, а также обращаясь к учебнику и атласу.

Задание № 6. Кожа бедра получает иннервацию от запирающего нерва – медиальные кожные ветви бедра (медиальная поверхность), бедренного нерва – передние (передняя поверхность), латерального кожного нерва бедра (передне-латеральная поверхность), заднего кожного нерва бедра (задняя поверхность). Передняя группа мышц бедра иннервируется бедренным нервом, медиальная группа – запирающим, а задняя – седалищным нервами. Кожа голени иннервируется следующими нервами: подкожным нервом (медиальная и передняя поверхность), латеральным и медиальным кожным нервами икры (задняя и латеральная поверхность, икроножным нервом (снизу задняя поверхность), поверхностным малоберцовым нервом (передне-латеральная поверхность). Передняя группа мышц голени иннервируется глубоким малоберцовым нервом, задняя группа мышц голени иннервируется большеберцовым нервом, а латеральная группа мышц голени иннервируется поверхностным малоберцовым нервом. Кожа тыла стопы иннервируется подкожным нервом у медиального края стопы, поверхностным малоберцовым (средняя часть) кроме первого межпальцевого промежутка и прилежащих сторон I и II пальцев, которые иннервируют глубокий малоберцовый нерв и икроножным нервом (латеральный край). Кожа подошвенной поверхности стопы иннервируется латеральным и медиальным подошвенными нервами. Мышцы стопы иннервируют следующие нервы: короткий разгибатель пальцев – глубокий малоберцовый нерв. Мышцы возвышения малого пальца, все межкостные мышцы, квадратную подошвенную мышцу, III и IV червеобразные мышцы, мышцу, приводящую большой палец и латеральную головку короткого сгибателя большого пальца – латеральный подошвенный нерв. Мышцу, отводящую большой палец, медиальную головку короткого сгибателя большого пальца, короткий сгибатель пальцев, а также I и II червеобразные мышцы иннервирует медиальный подошвенный нерв. Сделайте рисунок-схему перечисленных нервов и обозначьте их русские и латинские названия. Правильность нахождения, изучаемых нервов контролируйте, консультируясь с преподавателем.

6. Контрольные вопросы:

1. Как по отношению к ребрам располагаются межреберные нервы? Перечислите ветви этих нервов и назовите зоны их распределения.
2. Расскажите, как образуется поясничное сплетение. Какие нервы являются ветвями этого сплетения?
3. В каких местах и через какие отверстия запирающий и бедренный нервы выходят из полости таза на бедро?
4. Назовите ветви бедренного нерва и зоны их распределения.
5. Назовите нервы, участвующие в образовании крестцового сплетения. Где это сплетение располагается?
6. Назовите короткие ветви крестцового сплетения. Где разветвляется каждый из этих нервов?
7. Перечислите ветви, которые отходят от седалищного нерва в области бедра. К каким органам эти ветви направляются?
8. Назовите нервы, разветвляющиеся в коже бедра и голени. Какие нервы участвуют в иннервации кожи тыла и подошвы стопы?
9. Какие ветви отдают на голени и на стопе большеберцовый и глубокий малоберцовый нервы?

7. Учебные задачи:

Задача №1.

В результате перенесенного полиомиелита у больного оказались пораженными мотонейроны верхних поясничных сегментов спинного мозга, участвующие в формировании бедренного нерва. Как это будет проявляться клинически? Дайте анатомическое обоснование.

Ответ:

Бедренный нерв обеспечивает двигательную иннервацию передней группы мышц бедра. При поражении этих мотонейронов окажется невозможным прежде всего разгибание нижней конечности в коленном суставе – основное действие этой мышечной группы.

Задача №2.

При обследовании больного выявлено отсутствие чувствительности на подошвенной поверхности стопы. О расстройстве какого нерва должен подумать врач? Чем можно подтвердить предположение? Дайте анатомическое обоснование.

Ответ

Кожа указанной области иннервируется ветвями большеберцового нерва – медиальным и латеральным подошвенными нервами, берущими начало от основного ствола позади медиальной лодыжки. Поскольку не указана какая-либо симптоматика со стороны голени, речь идет именно о повреждении конечного отдела большеберцового нерва или его перечисленных конечных ветвей у места их начала, так как затронуты не обе.

8. Контрольные тесты:

1. Укажите, какие анатомические образования иннервирует верхний ягодичный нерв:
 1. большая ягодичная мышца (m. gluteus maximus)
 2. тазобедренный сустав (art. coxae)
 3. средняя ягодичная мышца (m. gluteus medius)
 4. мышца, напрягающая широкую фасцию бедра (m. tensor fasciae latae)

Ответ: 3,4

2. Укажите мышцы голени, которые иннервирует большеберцовый нерв:

1. передняя большеберцовая мышца (m. tibialis anterior)
2. задняя большеберцовая мышца (m. tibialis posterior)
3. длинный сгибатель пальцев стопы (m. flexor digitorum longus)
4. длинный сгибатель большого пальца стопы (m. flexor hallucis longus)

Ответ: 2,3,4

3. Назовите ветви седалищного нерва:

1. к задним мышцам бедра
2. к медиальным мышцам бедра
3. к длинной головке двуглавой мышцы бедра
4. к короткой головке двуглавой мышцы бедра

Ответ: 1,3

4. Поясничное сплетение образуется:

1. передними ветвями 3-х верхних поясничных нервов и верхней частью 4-ого такого же нерва
2. передними ветвями всех поясничных нервов
3. передними ветвями 3-х верхних и задним 2-х нижних поясничных нервов
4. передними ветвями 3-х нижних поясничных и 2-х верхних крестцовых нервов

Ответ: 1,2,3,4

5. Крестцовое сплетение образуется:

1. передними ветвями всех крестцовых нервов
2. задними ветвями всех крестцовых нервов
3. передними ветвями 2-х нижних поясничных и 2-х верхних крестцовых нервов
4. передней ветвью 4-ого поясничного (нижняя часть) и 5-ого поясничного нерва и передними ветвями 4-х верхних крестцовых нервов

Ответ:4

6. Укажите, какие нервы проходят через foramen suprapiriforme:

1. бедренный нерв (n. femoralis)
2. половой нерв (n. pudendus)
3. верхний ягодичный нерв (n. gluteus superior)
4. седалищный нерв (n. ischiadicus)

Ответ:3

7. После травмы бедра у пациента отмечается расстройство кожной чувствительности на передней поверхности бедра и медиальной поверхности голени, невозможно разгибание ноги в коленном суставе, разболтанность надколенника. Повреждение какого нерв можно предположить?

- A. Бедренного.
- B. Запирательного.
- C. Седалищного.
- D. Верхнего ягодичного.
- E. Нижнего ягодичного.

8. При травме таза (перелом костей таза справа после автонаезда) отсутствует кожная чувствительность нижней части медиальной стороны бедра, невозможность приведения правой нижней конечности к средней линии. Какой нерв травмирован?

- A. N. ischiadicus.
- B. N. femoralis.
- C. N. obturatorius.
- D. N. genitofemoralis.
- E. N. ilioinguinalis.

Ответ: C

9. Больной 30 лет обратился к врачу - невропатологу с жалобой на потерю справа чувствительности кожи заднего участка голени средней и нижней ее трети. Поражение какого нерва установил врач?

- A. Задней кожной ветви крестцового сплетения.
- B. Скрытого нерва.
- C. Ветви запирательного нерва.
- D. Большеберцового нерва.
- E. Икроножного нерва.

Ответ: E

10. У больного с резанной раной голени отмечается отсутствие кожной чувствительности в заднее-латеральной и заднее-медиальной областях голени, тыльной и подошвенной поверхности стопы. Укажите предполагаемое место повреждения нервных стволов.

- A. Подколенная ямка.
- B. Под надколенником.
- C. Над голеностопным суставом.
- D. Средняя треть голени спереди
- E. Нижняя треть голени сзади.

Ответ:A

8. Анатомическая терминология:

Русск.	Лат.
Межреберные нервы	nn. Intercostales
передние кожные ветви	rr. cutanei anteriores
латеральная кожная ветвь	r. cutaneus lateralis
латеральные и медиальные ветви молочной железы	rr. mammarii laterales et mediales
подреберный нерв	n. subcostalis
мышечные ветви	rr. musculares
пояснично-крестцовое сплетение	plexus lumbosacralis
поясничное сплетение	plexus lumbalis
подвздошно-подчревный нерв	n. iliohypogastricus
подвздошно-паховый нерв	n. ilioinguinalis
передние мошоночные нервы	nn. scrotales anteriores
передние губные нервы	nn. labiales anteriores
бедренно-половой нерв	n. genitofemoralis
половая ветвь	r. genitalis
бедренная ветвь	r. Femoralis
латеральный кожный нерв бедра	n. cutaneus femoris lateralis
запирательный нерв	n. obturatorius
передняя ветвь	r. anterior
задняя ветвь	r. posterior
кожная ветвь	r. cutaneus
бедренный нерв	n. femoralis
передние кожные ветви	rr. cutaneus anteriores
подкожный нерв	n. saphenus
поднадколенниковая ветвь	r. infrapatellaris
медиальные кожные ветви голени	rr. cutanei cruris mediales

10. Препараты и учебные пособия:

Отпрепарированный труп. Сагиттальный распил таза. Скелет. Таблицы с изображением нервов грудной стенки и средостения. Таблицы с изображением нервов передней брюшной стенки, верхнего этажа брюшной полости, лимфатических узлов среднего и нижнего отделов брюшной полости. Учебник анатомии. Атлас. Графы. Тесты 2 уровня и эталоны ответов к ним.

Методические рекомендации к внеаудиторной самостоятельной работе по теме: Нервы стенок грудной полости. Анатомия и топография поясничного сплетения.

I. Исходный уровень знаний:

1. Мышцы и фасции спины и стенок грудной, брюшной полостей: их строение, классификация и топография.
2. Мышцы нижней конечности.
3. Строение спинномозговых сегментов и формирование спинномозговых нервов и их сплетений.
4. Межреберные мышцы.

II. Целевые задачи:

СТУДЕНТ ДОЛЖЕН ЗНАТЬ:
<ol style="list-style-type: none"> 1. Мышцы груди, живота и спины. 2. Каналы, ямки, лакуны брюшной стенки, их связи. Треугольники бедра. 3. Межреберные нервы их топография, зона иннервации и ветви - кожные, передние, задние и ветви молочной железы. 4. Источники формирования поясничного сплетения и ход его ветвей. 5. Нервы поясничного сплетения, их топографию и область иннервации (подвздошно-подчревный, подвздошно-паховый, латеральный, бедренно-половой, запирательные, бедренные нервы). 6. Иннервации функциональных мышечных групп и отдельных мышц. 7. Знать все нервы в латинской транскрипции. 8. Ход латерального кожного нерва бедра. 9. Мышечные ветви к квадратной мышце поясницы, большой и малой поясничным мышцам, межпоперечным мышцам.
СТУДЕНТ ДОЛЖЕН УМЕТЬ:

1. Назвать и показать на задней грудной стенке межреберные нервы в составе сосудисто-нервного пучка в борозде ребер, объяснить их ход.
2. Назвать и показать в брюшной полости по ходу большой поясничной мышцы порт поясничного сплетения (объяснить зону их иннервации).
3. Назвать и показать на боковой стенке малого таза запирающий нерв, выход его через одноименный канал на область бедра к мышцам медиальной группы.
4. Назвать и показать полости таза, бедренный нерв, выход его через мышечную лакуну в области бедра, область бедренного (скарповского) треугольника.
5. Назвать и показать двигательные ветви и
6. Назвать и показать крупную ветвь бедренного нерва – подкожный нерв – в бедренном треугольнике, в бедренно-подколенном канале, в переднем его отверстии и на передне-медиальных поверхностях голени и стопы.
7. Определить зоны иннервации ветвями поясничного сплетения и показать каждый его нерв.
8. Назвать и показать ход латерального нерва на передней поверхности подвздошно-поясничной мышцы латеральной части паховой связки бедра, выход нерва и его ветвей через широкую фасцию под кожу бедра и его конечные ветви.

III. Задания для самостоятельной работы:

1. Составьте схему строения поясничного сплетения.

Продолжите фразы:

2. В паховом канале проходит _____ нерв поясничного сплетения.
3. Кожу передней брюшной стенки иннервируют _____ нервы.
4. Прямую мышцу живота и её влагалище иннервируют _____ нервы.
5. В мышечной лакуне проходит _____ нерв.
6. Перечислите, какие нервы поясничного сплетения залегают в области бедра?

IV. Вопросы для самоконтроля:

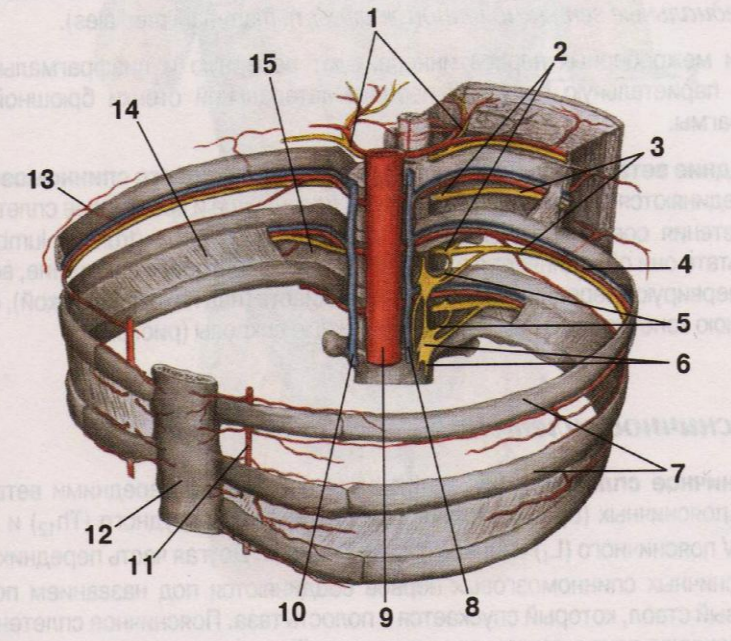
7. Что иннервирует бедренно-половой нерв?

8. Чем образуется поясничное сплетение?

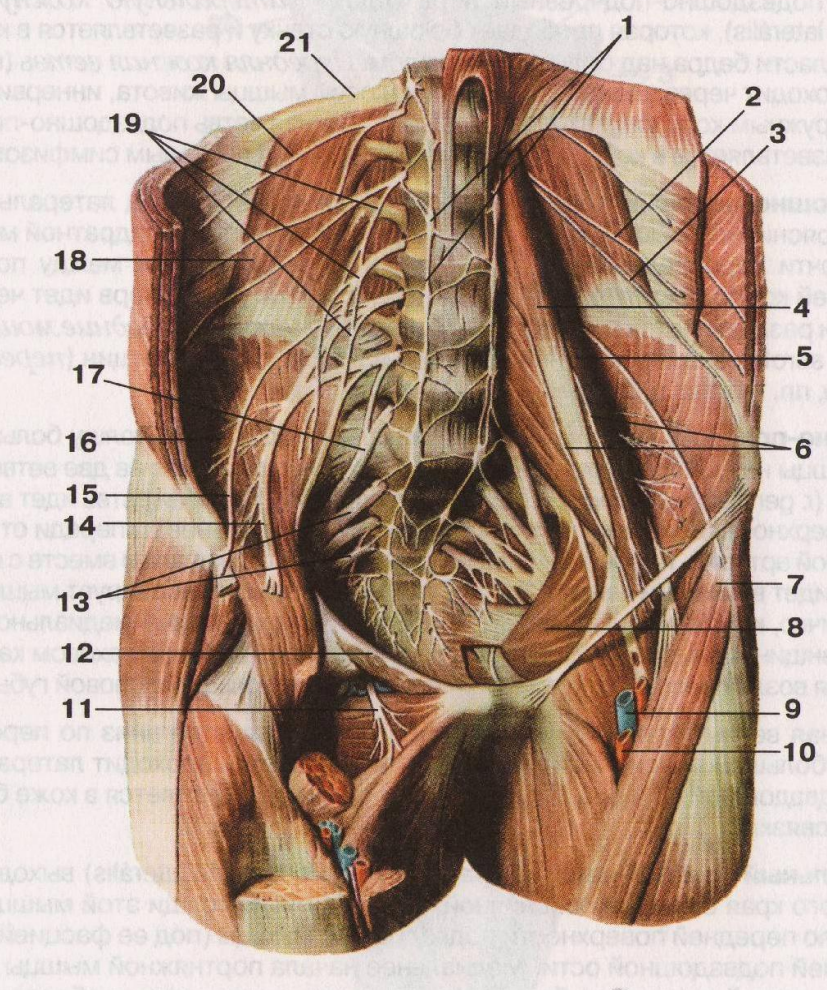
9. Какой нерв иннервирует кожу и мышцу медиальной группы бедра?

У. Сделайте обозначения к рисункам:

№12	МЕЖРЕБЕРНЫЕ НЕРВЫ	<ol style="list-style-type: none"> 1. 2. 3. 4. 5. 6. 7. 8. 9. 10. 11. 12. 13. 14. 15.
-----	--------------------------	--



№13.	ПОЯСНИЧНОЕ И КРЕСТЦОВОЕ СПЛЕТЕНИЕ	<ol style="list-style-type: none"> 1. 2. 3. 4. 5. 6. 7. 8. 9. 10. 11. 12. 13. 14. 15. 16. 17. 18. 19. 20. 21.
------	--	--



Методические рекомендации к внеаудиторной самостоятельной работе по теме: Анатомия и топография крестцового сплетения.

I. Исходный уровень знаний:

1. Формирование крестцового сплетения.
2. Длинные и короткие ветви крестцового сплетения.
3. Топографические образования таза.
4. Каналы, ямки, бороздки и на нижней конечности.

II. Целевые задачи:

СТУДЕНТ ДОЛЖЕН ЗНАТЬ:
<ol style="list-style-type: none">1. Топографические образования таза и свободной нижней конечности (каналы, лакуны, бороздки, ямки).2. Общая характеристика и топография крестцового сплетения.3. Короткие ветви крестцового сплетения - верхний и нижний половой нерв и его ветви. Ягодичные нервы, половой нерв, запирающий, грушевидный, нерв квадратной мышцы, их топографию и области иннервации.4. Длинные ветви крестцового сплетения - седалищный и задний костный нерв бедра.5. Ход и ветви седалищного нерва - малоберцовый, большеберцовый нервы.6. Направление, расположение большеберцового нерва - нижний отдел бедра, подколенная ямка, голеноподколенный канал (грубера) область медиальной лодыжки(позади) стопы –и его ветви: кожный нерв, латеральный и медиальный подошвенные нервы.7. Направление, расположение малоберцового нерва- подколенная ямка, головка малоберцовой кости, длинная малоберцовая мышца – и его ветви кожный нерв поверхностный и глубокий малоберцовый нервы.8. Взаимоотношения нервов крестцового сплетения с кровеносными сосудами. Образование сосудисто-нервных пучков голени и стопы.9. Знать комплексную иннервацию кожи и мышцы таза и свободной нижней конечности..
СТУДЕНТ ДОЛЖЕН УМЕТЬ:
<ol style="list-style-type: none">1. Назвать и показать на препарате мышцы нижней конечности.2. Назвать и показать в полости малого таза основные нервы ствола крестцового сплетения.3. Назвать и показать на препарате короткие ветви крестцового сплетения- верхний и нижний ягодичные нервы соответственно в надгрушевидном и подгрушевидном отверстиях.4. Назвать и показать в подгрушевидном отверстии седалищный, половой, задний костный нерв.5. Показать седалищный нерв и его мышечные ветви на задней поверхности бедра.6. Показать место деления седалищного нерва на большеберцовый и малоберцовый нервы.7. Назвать и показать большеберцовый нерв на голени по ходу голеноподколенного канала и его ветви к мышцам задней группы, поверхностным и глубоким.8. Показать на подошвенной поверхности стопы конечные ветви большеберцового нерва- латеральный и медиальный подошвенные нервы.9. Показать на голени малоберцовый нерв, и его ветви – поверхностную и глубокую- соответственно к мышцам латеральной и передней групп, а также латеральный кожный нерв голени.10. Обобщить и представить в устный форм обзор по иннервации кожи нижней конечности.

III. Задания для самостоятельной работы:

1. Составьте схему строения крестцового сплетения.

Продолжите фразы:

2. Большеберцовый нерв проходит на голени в _____ и около медиальной лодыжки делится на конечные ветви _____.
3. Кожу передней и задней поверхности костей голени иннервируют _____ нервы.
4. Короткие ветви крестцового сплетения иннервируют следующие мышцы _____.
5. Через подгрушевидное отверстие из полости таза выходят _____ нервы.

IV. Вопросы для самоконтроля:

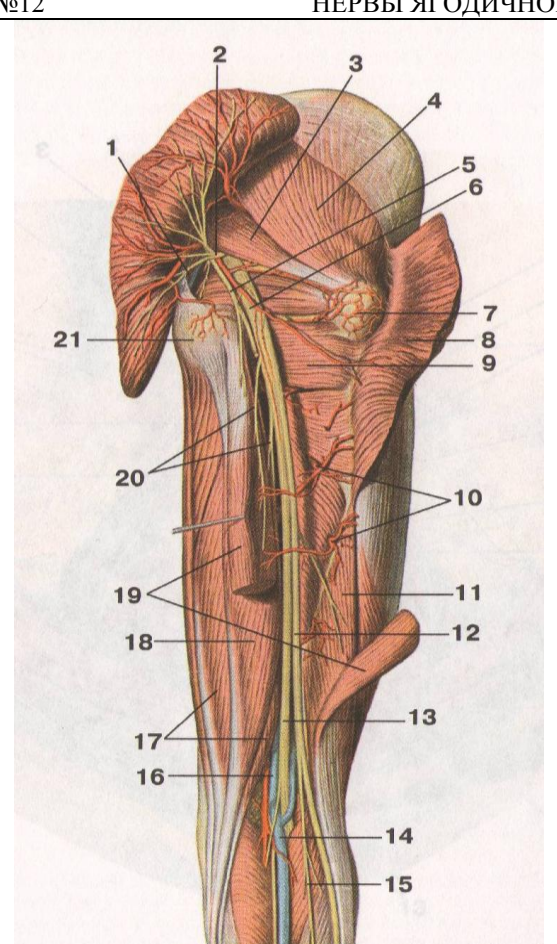
6. Укажите, какой нерв залегает у головки большеберцовой кости.

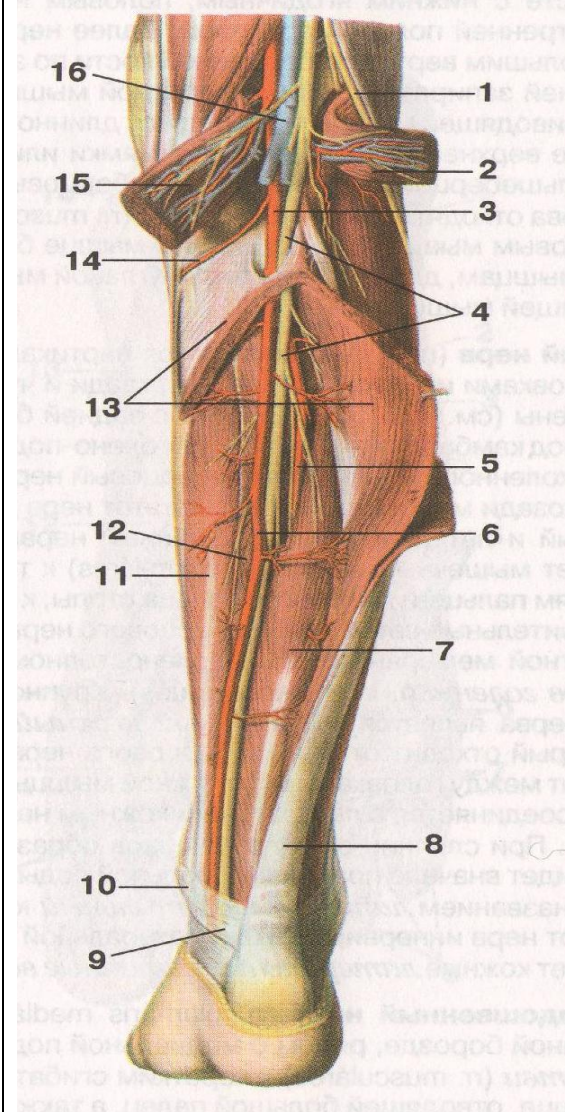
7. Как формируется крестцовое сплетение?

8. Какие мышцы иннервирует поверхностный малоберцовый нерв.

9. Какие мышцы иннервируют нижний ягодичный нерв?

V. Сделайте обозначения к рисункам:

№12	НЕРВЫ ЯГОДИЧНОЙ ОБЛАСТИ И БЕДРА	
		1.
		2.
		3.
		4.
		5.
		6.
		7.
		8.
		9.
		10.
		11.
		12.
		13.
		14.
		15.
		16.
		17.
		18.
		19.
		20.
		21.



1.
2.
3.
4.
5.
6.
7.
8.
9.
10.
11.
12.
13.
14.
15.
16.

Методические рекомендации к практическому занятию по теме: Вегетативная (автономная) нервная система. Вегетативная иннервация органов. Возрастные особенности.

Знание развития и анатомического строения вегетативной (автономной) нервной системы является фундаментальным понятием при изучении, как функционирования, так и при изучении регуляции обменных процессов целостного организма. Вегетативная нервная система обеспечивает иннервацию всех внутренних органов и имеет в своем составе гладкую мышечную ткань. Вместе с тем, она принимает участие в иннервации мускулатуры, регулируя обмен веществ в мышцах.

I. Цели:

Студент должен знать:	<ol style="list-style-type: none"> 1. Общую характеристику вегетативной нервной системы и ее отделы, отличия ее от соматической 2. Анатомическое строение отделов вегетативной нервной системы. 3. Строение симпатического отдела вегетативной нервной системы, центральный и периферические отделы: ядро большого рога, симпатический ствол, ганглии 1 и 2 пары сплетений. 4. Строение парасимпатического отдела вегетативной нервной системы, центральный и периферические отделы 5. Отличия симпатического отдела от парасимпатического отдела. 6. Вегетативная иннервация органов головы, шеи, грудной и брюшной полости, таза.
Студент должен уметь:	<ol style="list-style-type: none"> 8. Объяснить функции вегетативной нервной системы и ее отличия от соматической. 9. Нарисовать рефлекторную дугу соматической и вегетативной нервной системы. 10. Показать на трупном материале симпатический ствол его отделы, и назвать его ветви. 11. Назвать и показать на нативном препарате блуждающий нерв и его отделы. 12. Показать на препарате ромбовидную ямку и проекцию парасимпатических ядер, черепно-мозговых нервов. 13. Показать на трупном материале большой и малый чревные нервы. 14. Показать на разрезе среднего мозга проекцию добавочного ядра. 15. На схемах и таблицах показать отделы вегетативной нервной системы и объяснить их функции, особенности строения и расположения.
Студент должен владеть:	<ol style="list-style-type: none"> 1. Медико-анатомическим понятийным аппаратом; 2. Анатомическими знаниями для понимания патологии, диагностики и лечения. 3. Простейшими медицинскими инструментами – скальпелем и пинцетом.

II. Необходимый уровень знаний:

а) из смежных дисциплин:

1. Миелиновые и безмиелиновые нервные волокна.
2. Строение коры головного мозга.
3. Топография и кровоснабжение внутренних органов.

б) из предшествующих тем:

1. Отличие гладкой мышечной ткани от поперечнополосатой.
2. Внутреннее строение спинного мозга. Серое вещество.
3. Ромбовидная ямка, топография ядер черепно-мозговых нервов, строение.
4. Классификация нервной системы.

в) из текущего занятия:

1. Отделы нервной системы.
2. Строение вегетативной нервной дуги.
3. Серые и белые соединительные ветви.
4. Парасимпатические ядра III, VII, IX, X черепно-мозговых нервов.

III. Объект изучения:

Вегетативная нервная система, ее строение и структура. Рефлекторная дуга. Влияние на функцию различных органов и систем.

IV. Информационная часть:

Симпатические центры заложены компактно в боковых рогах спинного мозга, образуя промежуточно-латеральный тракт, который прослеживается на протяжении от VIII шейного до III поясничного сегмента. Парасимпатические центры представлены отдельными ядрами, которые лежат в стволе головного мозга и крестцовых сегментах спинного мозга.

Симпатические ганглии находятся вблизи позвоночного столба (паравертебральные и превертебральные ганглии). Парасимпатические ганглии располагаются рядом с иннервируемыми органами или в самих органах (параорганные и внутриорганные ганглии).

Ввиду указанных различий в локализации ганглиев преганглионарные симпатические волокна относительно короткие, а постганглионарные относительно длинные. Например, постганглионарные волокна к сосудам, мышцам и коже стопы берут начало в поясничных ганглиях. У парасимпатических волокон отношения обратные: преганглионарные волокна более длинные, а постганглионарные более короткие. Например, преганглионарные парасимпатические волокна блуждающего нерва идут от его ядра в продолговатом мозге до поперечной ободочной кишки, а постганглионарные волокна располагаются в пределах данного отдела кишечника.

Нужно отметить и такую особенность, что симпатические постганглионарные волокна, как правило, образуют сплетения вокруг артерий и в составе этих сплетений распространяются по ходу артерий к иннервируемым органам.

В функциональном отношении симпатическая и парасимпатическая части нервной системы отличаются противоположным действием на иннервируемые органы. Ограничимся двумя примерами. Симпатические нервы учащают сокращения сердца, а парасимпатические замедляют сердечные сокращения. Симпатические волокна иннервируют дилататор зрачка, их раздражение ведет к расширению зрачка, а парасимпатические волокна иннервируют сфинктер зрачка, и при их раздражении зрачок суживается. На этом основании в свое время Ленгли говорил о двойной антагонистической иннервации органов, но более правильно рассматривать взаимоотношение симпатических и парасимпатических нервов не как антагонизм, а как их совместное участие в регуляции функций.

Теперь перейдем к более детальному рассмотрению симпатической и парасимпатической частей нервной системы.

Симпатическая часть. Как уже говорилось, симпатические ядра образуют промежуточно-боковой тракт серого вещества спинного мозга. Многие считают, что заложенные в этих ядрах нейроны аналогичны вставочным нейронам соматических рефлекторных дуг. Здесь берут начало преганглионарные симпатические волокна; они выходят из спинного мозга в составе передних корешков спинномозговых нервов. Их верхней границей являются передние корешки VIII шейного нерва, а нижней границей — передние корешки III поясничного нерва. Из передних корешков эти волокна проходят в стволы нервов, но вскоре покидают их, образуя белые соединительные ветви, *гг. communicantes albi*. Последние подходят к симпатическому стволу. Соответственно локализации симпатических ядер белые соединительные ветви имеются только у грудных и поясничных спинномозговых нервов.

Симпатический ствол, *truncus sympathicus*, состоит из ганглиев, соединяющихся продольными, а в некоторых отделах и поперечными межузловыми ветвями, *гг. interganglio-nares*. В состав симпатического ствола входят 3 шейных ганглия, 10—12 грудных, 2—4 поясничных и 3—4 крестцовых ганглия. Каудально всю цепочку замыкает непарный (копчиковый) ганглий, *gangl. impar*. В ганглиях симпатического ствола заканчивается большая часть преганглионарных симпатических волокон; к шейным ганглиям они идут в восходящем направлении, а к крестцовым ганглиям в нисходящем направлении. Часть преганглионарных волокон проходит через симпатический ствол транзитно, не прерываясь в нем; они идут дальше, к превертебральным ганглиям. От эфферентных нейронов симпатического ствола берут начало постганглионарные волокна. Часть этих волокон из симпатического ствола возвращается в спинномозговые нервы по серым соединительным ветвям, *гг. communicantes grisei*. Последние отличаются от белых соединительных ветвей не только качеством волокон, но и тем, что они идут от всех ганглиев симпатического ствола ко всем спинномозговым нервам, а не только к грудным и поясничным, как белые ветви.

Другая часть постганглионарных волокон входит в висцеральные ветви симпатического ствола, которые образуют сплетения и иннервируют внутренности.

По вопросу о происхождении симпатических ганглиев существуют различные мнения. Большинство эмбриологов считает, что зачатки симпатических нейронов образуются в нервном гребне, из которого развиваются спинномозговые ганглии. На 5-й неделе часть клеток нервного гребня мигрирует вдоль задних корешков спинномозговых нервов, выходит из их стволов и образует скопления латерально и кзади от аорты. Эти скопления соединяются в продольные тяжи, в которых имеются сегментарные утолщения — первичные автономные ганглии. Нейробласты первичных ганглиев дифференцируются в нейроны. На 7-й неделе формируются симпатический ствол, его верхние ганглии перемещаются в краниальном направлении, образуя шейную часть ствола. Формирование превертебральных ганглиев происходит на 8-й неделе эмбрионального периода. Часть нейробластов из первичных ганглиев мигрирует дальше, образуя терминальные ганглии органов груди, живота и таза.

Теперь остановимся на отдельных симпатических ганглиях.

Верхний шейный ганглий, *gangl. cervicale sup.*, располагается на уровне поперечных отростков II—III шейных позвонков. От него отходит целый ряд ветвей: 1) яремный нерв, *п. jugularis*; 2) внутренний сонный нерв, *п. caroticus int.*; 3) наружные сонные нервы, *пп. carotid ext.*; 4) верхний шейный сердечный нерв, *п. cardiacus cervicalis sup.*; 5) гортанно-глоточные нервы, *пп. laryngopharyngei*; 6) соединительные ветви к I—IV шейным спинномозговым нервам.

Яремный нерв подходит к ганглиям языко - глоточного и блуждающего нервов, его волокна распространяются по ветвям этих нервов к глотке, гортани и другим органам шеи.

Внутренний сонный нерв идет к одноименной артерии, образуя вокруг нее внутреннее сонное сплетение, *plexus caroticus int.* Это сплетение продолжается в полость черепа и расходится по ветвям внутренней сонной артерии, обеспечивая симпатическую иннервацию сосудов головного мозга; отдельные веточки идут от него к тройничному ганглию, гипофизу, барабанному сплетению, слезной железе. Одна из ветвей внутреннего сонного сплетения присоединяется к ресничному ганглию, образуя его симпатический корешок, *radix sympathicus*; он содержит волокна, иннервирующие дилататор зрачка. Поэтому при поражении верхнего шейного ганглия наблюдается сужение зрачка на стороне поражения. От внутреннего сонного сплетения берет начало также глубокий каменистый нерв, *п. petrosus profundus*, который проводит симпатические волокна к крыло-небному ганглию; дальше они идут к сосудам и железам слизистых оболочек полости носа и неба. В ресничном, крыло-небном и других ганглиях головы симпатические волокна не прерываются.

Наружные сонные нервы дают начало сплетению вокруг наружной сонной артерии, *plexus caroticus ext.*, которое продолжается на общую сонную артерию в виде *plexus caroticus communis*. Из наружного сонного сплетения получают иннервацию оболочки головного мозга, большие слюнные железы, щитовидная железа.

Верхний шейный сердечный нерв опускается в грудную полость, принимая участие в образовании сердечного сплетения.

Гортанно-глоточные нервы снабжают симпатическими волокнами гортань и глотку.

Средний шейный ганглий, *gangl. cervicale medius*, лежит на уровне поперечного отростка VI шейного позвонка; он имеет небольшие размеры и может отсутствовать. От него отходят ветви к общему сонному сплетению и средний шейный сердечный нерв, *p. cardiacus cervicalis medius*. Последний, как и верхний шейный сердечный нерв, входит в состав сердечного сплетения. Строение этого сплетения рассматривалось в лекции, посвященной сердцу.

Нижний шейный ганглий в большинстве случаев (75-80%) сливается с одним или двумя верхними грудными. В результате образуется шейно-грудной ганглий, *gangl. cervicothoracicum*; этот ганглий часто называют звездчатым, *gangl. stellatum*, так как во всех направлениях от него отходят ветви. Шейно-грудной узел находится между поперечным отростком VII шейного позвонка и шейкой первого ребра. Он соединяется со средним шейным ганглием двумя межузловыми веточками, которые охватывают подключичную артерию. Это образование получило название подключичной петли, *ansa subclavia*.

Ветвями шейно-грудного ганглия являются: 1) нижний шейный сердечный нерв, *p. cardiacus cervicalis inf.*; 2) позвоночный нерв, *p. vertebralis*, который образует вокруг одноименной артерии позвоночное сплетение, *plexus vertebralis*; 3) ветви к подключичной артерии, образующие *plexus subclavius*; 4) серые соединительные ветви к VII-VIII шейным и I-II грудным спинномозговым нервам. На соединительных ветвях шейно-грудного и двух других шейных ганглиев можно обнаружить небольшие промежуточные ганглии (*ganglia intermedia*).

Подключичное сплетение имеет обширную территорию иннервации. Оно отдает ветви к щитовидной, паращитовидным, вилочковой и молочной железам и распространяется на все артерии верхней конечности, давая симпатическую иннервацию сосудам конечности, коже и скелетным мышцам. Симпатические волокна являются преимущественно вазоконстрикторными, то есть сосудосуживающими. В отношении потовых желез они выполняют роль секреторных нервов. Кроме того, симпатическую иннервацию имеют мышцы, поднимающие волосы; при их сокращении на коже появляются небольшие возвышения («гусиная кожа»).

Грудная часть симпатического ствола имеет в своем составе 10 или 11, редко 12 ганглиев. От верхних грудных ганглиев отходят 2-3 грудных сердечных нерва, *nn. cardiaci thoracici*, а также ветви, образующие грудное аортальное сплетение, *plexus aorticus thoracicus*. От этого сплетения происходит вторичное пищеводное сплетение, *plexus oesophageus*, и берут начало легочные ветви, *g. pulmonates*, участвующие в образовании легочного сплетения, *plexus pulmonalis*. Последнее располагается на передней и задней поверхности главных бронхов и продолжается по их разветвлениям в легком, а также по легочным сосудам. Симпатические нервы вызывают расширение бронхов и суживают легочные сосуды. В составе легочного сплетения немало афферентных волокон, окончания которых особенно многочисленны в висцеральной плевре; в центральном направлении эти волокна идут через шейно-грудные узлы.

Нижние грудные ганглии дают начало большому и малому внутренностным нервам. Большой грудной внутренностный нерв, *p. splanchnicus thoracicus major*, отходит от V-IX, а малый грудной внутренностный нерв, *p. splanchnicus thoracicus minor*, от X-XI ганглиев. Оба нерва проходят через промежутки, разделяющий ножки диафрагмы, в брюшную полость, где участвуют в образовании чревного сплетения.

От последнего грудного ганглия отходит почечная ветвь, *g. renalis*, снабжающая почку.

И наконец, нужно помнить, что все грудные ганглии связаны со спинномозговыми нервами посредством белых и серых соединительных ветвей.

Поясничные симпатические ганглии переменны в отношении числа. С каждой стороны их может быть от двух до четырех. Поясничные ганглии соединяются не только продольными, но и поперечными межузловыми ветвями. На соединительных ветвях поясничной части симпатического ствола, как и в его шейной части, часто встречаются промежуточные ганглии. Висцеральные ветви поясничных ганглиев принимают участие в формировании автономных сплетений брюшной полости. От двух верхних ганглиев идут поясничные внутренностные нервы, *nn. splanchnici lumbales*, к чревному сплетению, а ветви нижних ганглиев образуют брюшное аортальное сплетение.

Чревое, или солнечное, сплетение, *plexus coeliacus s. solaris*, является самым мощным из автономных сплетений. Оно располагается на передней поверхности брюшной части аорты, в окружности чревного ствола. В образовании этого сплетения принимают участие большой и малый грудные внутренностные нервы от грудных симпатических ганглиев, поясничные внутренностные нервы от поясничных ганглиев, а также ветви блуждающих и диафрагмальных нервов. В составе чревного сплетения имеются ганглии: чревные, *ganglia coeliaca*, и аортопочечные, *ganglia aortorenalia*. Последние находятся у начала правой и левой почечных артерий. Ганглии чревного сплетения соединяются между собой множеством межузловых ветвей, а его ветви расходятся во всех направлениях подобно солнечным лучам, поэтому сплетение и называли раньше солнечным. По А.Н. Максименкову, имеются две крайние формы чревного сплетения — дисперсная, с большим числом мелких ганглиев и сильно развитыми межузловыми ветвями, и концентрированная, при которой ганглии сливаются между собой.

Чревое сплетение дает начало ряду вторичных сплетений, которые продолжают по ветвям чревного ствола к снабжаемым ими органам. Различают печеночное, селезеночное, желудочные, панкреатическое, точечное и надпочечниковые сплетения. Внизу чревое сплетение продолжается в верхнее брыжеечное сплетение, *plexus mesentericus sup.*, распространяющееся по ветвям одноименной артерии на тонкую и толстую кишку до поперечной ободочной включительно. У начала верхнего брыжеечного сплетения находится верхний брыжеечный ганглий, *gangl. mesentericum sup.*, который, как и ганглии чревного сплетения, относится к числу превертебральных. Здесь происходит перерыв симпатических волокон, иннервирующих брюшные внутренности. Симпатические нервы

тормозят двигательную функцию желудочно-кишечного тракта, ослабляют перистальтику и вызывают замыкание сфинктеров. Они также угнетают секрецию пищеварительных желез и суживают кровеносные сосуды кишечника.

Брюшное аортальное сплетение, *plexus aorticus abdominalis*, образуется вокруг брюшной части аорты ниже чревного сплетения. От него также начинаются вторичные сплетения: нижнее брыжеечное, яичковое (яичниковое). Нижнее брыжеечное сплетение, *plexus mesentericus inf.*, окружает одноименную артерию и участвует в иннервации нисходящей и сигмовидной ободочной и верхнего отдела прямой кишки. По ходу сплетения имеется нижний брыжеечный ганглий, *gangl. mesentericum inf.*, относящиеся к превертебральным. Его значение аналогично значению верхнего брыжеечного ганглия. Верхнее и нижнее брыжеечные сплетения соединяются между собой посредством межбрыжеечного сплетения, *plexus intermesentericus*; последнее играет важную роль в обеспечении нервных связей между различными отделами пищеварительного тракта. В автономных сплетениях брюшной полости выявлены поперечные связи, за счет которых происходит двусторонняя иннервация органов. Яичковое сплетение, *plexus testicularis*, и яичниковое сплетение, *plexus ovaricus*, сопровождают соответствующие артерии и дают симпатическую иннервацию половым железам.

Продолжением брюшного аортального сплетения являются парное подвздошное и непарное верхнее подчревное сплетения. Подвздошное сплетение, *plexus iliacus*, окружает общую и наружную подвздошные артерии и, в свою очередь, переходит в бедренное сплетение, *plexus femoralis*. Это сплетение продолжается на все артерии нижней конечности, оно содержит симпатические волокна, иннервирующие помимо кровеносных сосудов также скелетные мышцы и кожу. Функциональное значение этих волокон было показано, когда речь шла об иннервации верхней конечности подключичным сплетением.

Верхнее подчревное сплетение, *plexus hypogastricus sup.*, является прямым продолжением брюшного аортального сплетения в полость малого таза. Входящие в его состав ветви нередко сливаются в единый ствол, расположенный на тазовой поверхности крестца. Этот ствол, имеющий сплетениевидное строение, называется предкрестцовым нервом, *p. presacralis*. В полости таза верхнее подчревное сплетение переходит в нижнее подчревное сплетение, *plexus hypogastricus inf.*, называемое также тазовым сплетением, *plexus pelvicus*. В образовании нижнего подчревного сплетения участвуют висцеральные ветви крестцовых симпатических ганглиев - крестцовые внутренностные нервы, *nn. splanchnici sacrales*. Нижнее подчревное сплетение парное, оно располагается по ходу внутренней подвздошной артерии, латерально от прямой кишки, шейки матки и мочевого пузыря. От него отходят вторичные сплетения — среднее и нижнее прямокишечные, предстательное, сплетение семявыносящего протока, маточно-влагалищное, мочепузырные, а также пещеристые нервы полового члена и клитора. Все названные сплетения достигают иннервируемых органов по ветвям внутренней подвздошной артерии, снабжающим эти органы. Симпатические нервы вызывают расслабление мускулатуры мочевого пузыря, сужение сосудов тазовых органов. Напротив, они оказывают стимулирующее воздействие на мускулатуру матки. Поэтому, если матка при родах сокращается недостаточно сильно, применяют препараты, повышающие тонус симпатических нервов.

Парасимпатическая часть. Эта часть нервной системы подразделяется соответственно локализации ее ядер на среднемозговой, мостовой, бульбарный и крестцовый отделы.

Среднемозговой отдел представлен добавочным ядром глазодвигательного нерва, *nucl. accessorius n. oculomotorii* (называется также зрачковым ядром, ядром Эдингера-Вестфала или ядром Якубовича в честь описавших его авторов). Преганглионарные волокна идут в составе глазодвигательного нерва и по *radix oculomotoria* подходят к расположенному в глазнице ресничному ганглию, *gangl. ciliare*, где происходит перерыв волокон. Постганглионарные волокна от клеток ресничного ганглия входят в глазное яблоко в составе коротких ресничных нервов, *nn. ciliares breves*; они иннервируют мышцу — суживатель зрачка, а также ресничную мышцу, обеспечивающую аккомодацию глаза. При поражении ядер глазодвигательного нерва или при введении в глаз атропина, который блокирует передачу импульсов по парасимпатическим нервам, происходит расширение зрачка и нарушается аккомодация глаза.

К мостовому отделу относятся парасимпатические ядра лицевого нерва — слезное, *nucl. lacrimalis*, и верхнее слюноотделительное, *nucl. salivatorius sup.* От слезного ядра преганглионарные волокна идут с лицевым нервом до ганглия коленца; здесь они переходят в большой каменистый нерв, который оканчивается в крылонебном ганглии, *ganglion pterygopalatinum*. Отсюда постганглионарные волокна по небным нервам достигают желез мягкого и твердого неба, по задним носовым нервам они подходят к железам слизистой полости носа. Часть постганглионарных волокон из крылонебного ганглия проходит в верхнечелюстной нерв, затем в скуловой нерв и из него по анастомотической веточке — в слезный нерв. Эти волокна иннервируют слезную железу, являясь для нее секреторными.

Верхнее слюноотделительное ядро иннервирует подчелюстную и подъязычную слюнные железы. Преганглионарные волокна сначала идут в составе лицевого нерва, затем переходят в барабанную струну, которая присоединяется к язычному нерву; вместе с последним они достигают поднижнечелюстного ганглия, *gangl. submandibulare*. Постганглионарные волокна от этого ганглия направляются к подчелюстной и подъязычной слюнным железам.

Бульбарный отдел также содержит два парасимпатических ядра. Нижнее слюноотделительное ядро, *nucl. salivatorius inf.*, располагается рядом с двойным ядром. Преганглионарные волокна выходят с языкоглоточным нервом, продолжают в барабанный нерв и его конечную ветвь — малый каменистый нерв, который заканчивается в ушном ганглии, *gangl. oticum*. Постганглионарные волокна входят в нижнечелюстной нерв и далее по ушно-височному нерву подходят к околоушной железе. Парасимпатические нервы являются секреторными для слюнных желез, при их раздражении отделяется большое количество жидкой слюны.

Таким образом, мы видим, что парасимпатические волокна, вышедшие из мозгового ствола вместе с лицевым и языкоглоточным нервом, в дальнейшем переходят в состав ветвей тройничного Нерва, с которым связаны вегетативные ганглии головы. Эта связь не только анатомическая; в эмбриональном развитии нейробласты этих ганглиев мигрируют из первичного тригеминального ганглия. Кроме четырех главных парасимпатических ганглиев на

голове находят многочисленные микроганглии той же природы, расположенные вокруг главных, а также по ходу кровеносных сосудов и нервов.

Дорсальное ядро блуждающего нерва, *nucl. dorsalis n. vagi*, дает начало парасимпатическим волокнам, которые в составе этого нерва идут к большинству внутренностей. Они иннервируют слизистую глотки, гортани, трахеи и бронхов, щитовидную, паращитовидные и вилочковую железы, пищевод, легкие, сердце, желудок и кишечник до нисходящей ободочной кишки. Блуждающий нерв дает парасимпатическую иннервацию печени, поджелудочной железе, селезенке, надпочечникам, почкам и мочеточникам. Перерыв парасимпатических волокон происходит в терминальных ганглиях, в основном внутриорганно.

В стенке пищеварительного тракта парасимпатические нервы вместе с симпатическими образуют кишечное сплетение, *plexus entericus*, которое тянется от начала пищевода до внутреннего сфинктера заднего прохода. Кишечное сплетение подразделяют на подслизистое, *plexus submucosus*, кишечно-мышечное, *plexus myentericus*, и подсерозное, *plexus subserosus*. Во всех частях кишечного сплетения находится множество нейронов, образующих скопления — интрамуральные ганглии. Входящие в их состав клетки происходят из превертебральных ганглиев. Здесь имеются эфферентные нейроны, на которых оканчиваются преганглионарные волокна блуждающего и тазовых нервов, а также собственные афферентные нейроны. Поэтому пищеварительный тракт, особенно кишечник, обладает хорошей способностью к саморегуляции своей деятельности. Более подробно морфология кишечных сплетений излагается в курсе гистологии.

Блуждающий нерв является возбудителем секреции пищеварительных и бронхиальных желез, он усиливает моторную функцию желудка и кишечника, вызывает сокращение мелких бронхов. На сердце блуждающий нерв оказывает тормозящее действие, уменьшает частоту и силу сокращений миокарда, замедляет проведение импульсов предсердно-желудочковой проводящей системой. Блуждающий нерв не иннервирует сосуды брюшных внутренностей.

Крестцовый отдел парасимпатической части нервной системы представлен крестцовыми парасимпатическими ядрами, *nuclei parasymphathici sacrales*, которые локализируются в сером веществе спинного мозга соответственно I-III крестцовым сегментам. Преганглионарные волокна выходят с передними корешками крестцовых спинномозговых нервов и входят в крестцовое сплетение, но затем ответвляются от него в виде тазовых внутренностных нервов, *nn. splanchnici pelvini*. Эти нервы присоединяются к тазовому сплетению, распространяясь далее по его ветвям. Область их иннервации захватывает органы мочеполовой системы, расположенные в малом тазу. Считают, что парасимпатические волокна из тазового сплетения переходят в нижнее брыжеечное сплетение и в его составе проходят к сигмовидной и нисходящей ободочной кишке. Перерыв волокон из крестцовых парасимпатических ядер происходит во внутриорганных ганглиях. Парасимпатические нервы усиливают движения дистальных отделов кишечника, вызывают сокращение мочевого пузыря, расширяют кровеносные сосуды половых органов, повышают кровенаполнение пещеристых тел полового члена и клитора, способствуя их эрекции.

V. Практическая работа:

1. Зарисуйте соматическую рефлекторную дугу и отметьте места расположения I, II и III нейронов.

2. На поперечном срезе спинного мозга и на таблицах найдите места расположения центров симпатической части боковые рога спинного мозга грудного и поясничного отделов. Далее симпатические стволы, лежащие по сторонам от позвоночного столба в виде цепочки узлов, связанных межузловыми ветвями. Выделите в них шейный отдел, грудной отдел, а также поясничный, крестцовый и копчиковый отделы. В шейном отделе лежат 3 узла, грудном — 10-12 узлов, поясничном — 4, крестцовом — 4, копчиковом один непарный узел, лежащий на передней поверхности копчика. Запомните, что в узлах симпатического ствола расположены двигательные нейроны симпатической рефлекторной дуги, здесь происходит переключение импульса с центрального нейрона (II) на двигательный (III). В грудной полости найдите серые соединительные ветви, идущие от узлов симпатического ствола к межреберным нервам — передним ветвям спинномозговых нервов. Соединительные ветви указывают на связь вегетативной нервной системы с соматической.

3. Найдите в грудной полости большой и малый внутренностные нервы, которые проникают в брюшную полость через диафрагму и подходят к узлам чревного сплетения.

4. Сделайте рисунок простой рефлекторной симпатической дуги, обозначьте на нем места расположения чувствительного (I), центрального (II) и двигательного нейронов (III), белых и серых соединительных ветвей

5. На сагитальном разрезе мозга найдите места локализации парасимпатических ядер. На таблице с изображением парасимпатической рефлекторной дуги определите места расположения эффекторных нейронов — в узлах, расположенных либо в стенках органов (интрамуральные) либо рядом с органами (для слезной и слюнных желез). Далее на таблицах и рисунках атласа рассмотрите ход преганглионарных волокон, которые в составе блуждающего нерва направляются к органам грудной и брюшной полостей, переключаясь на постганглионарный нейрон в интрамуральных узлах.

6. Найдите блуждающий нерв в составе сосудисто-нервного пучка шеи (рядом с общей сонной артерией и внутренней яремной веной). Проследите как оба блуждающих нерва, спускаясь вниз обходят сзади корень легкого и сопровождают пищевод (правый — спускается по задней поверхности, а левый — по передней). Оба нерва образуют сплетения на стенках пищевода и проникают в брюшную полость через пищеводное отверстие диафрагмы.

7. Разберите образование сердечных сплетений, за счет которых осуществляется иннервация сердца.

8. Легочные сплетения, иннервирующие легкие, образуются за счет легочных ветвей грудного отдела симпатических стволов и бронхиальных ветвей блуждающих нервов. В связи с малой величиной нервов этих сплетений, показать их на трупе возможно лишь частично. Отметьте для себя, что сплетения образуются чувствительными симпатическими и парасимпатическими волокнами.

9. Пользуясь учебником анатомии и рисунками в атласе, изучите более подробно анатомию вегетативной нервной системы, формирование сплетений грудной полости, иннервацию сердца, легких и пищевода.

Задание №1.

VI. Контрольные вопросы:

1. Какие отделы выделяют в АНС? В чем их функциональное различие?
2. В чем состоят отличия вегетативной рефлекторной дуги от соматической?
3. Объясните, почему блуждающий нерв получил такое название?
4. Опишите строение и положение симпатического ствола.
5. От каких узлов симпатического ствола отходят постганглионарные симпатические волокна к сердцу?
6. В образовании каких висцеральных сплетений участвуют ветви, отходящие от нижних грудных, поясничных и крестцовых узлов симпатического ствола?
7. Где располагается ресничный узел? Куда от него направляются постганглионарные волокна?
8. Где располагаются подъязычный и ушной узлы? Куда от них направляются постганглионарные волокна?
9. Какие висцеральные нервные сплетения имеются в полости таза? Иннервация каких органов осуществляется из этих сплетений?

VII. Учебные задачи:

Задача № 1.

Объясните, почему при промывании желудка больного просят надавить на корень языка?

Ответ: Корень языка и желудка имеют общую иннервацию (X – нерв) и на этом основывается рвотный рефлекс.

Задача № 2.

У больного в опухолевый процесс вовлечен верхний шейный узел симпатического ствола справа. Какой из перечисленных симптомов будет наблюдаться?

Ответ: Стойкое сужение правого зрачка. При правостороннем поражении верхнего шейного узла симпатического ствола будет нарушена симпатическая иннервация соответствующего глазного яблока на фоне преобладания парасимпатического влияния, что приведет к параличу мышцы расширяющей зрачек и стойкому сокращению мышцы суживающей зрачек правого глазного яблока.

Задача № 3.

При постепенно усиливаемом давлении на глазные яблоки (глазо-сердечный рефлекс) в течение 20-30 сек у исследуемого наблюдается замедление пульса на 10-12 уд/мин. Раздражением какого нерва обусловлена такая реакция?

Ответ: Блуждающего, его вегетативной части. Проверкой глазо-сердечного рефлекса определяют возбудимость парасимпатического отдела вегетативной нервной системы. В результате надавливания на глазное яблоко (раздражение I-ой ветви V пары) происходит рефлекторная передача возбуждения с тройничного нерва на блуждающий нерв (с ядра спинномозгового тракта (чувствительное V пары) на заднее ядро вагуса (парасимпатическое X пары), находящееся в непосредственной близости, как бы в пределах одного метамера), что характеризуется указанными симптомами.

VIII. Контрольные тесты:

1. Укажите ветви, которые отходят от грудных узлов симпатического ствола:
 - 1 - позвоночные нервы;
 - 2 - поясничные внутренностные нервы;
 - 3 - крестцовые внутренностные нервы;
 - 4 - грудные сердечные нервы.Ответ: 4
2. Укажите образование симпатической части вегетативной нервной системы:
 - 1 - симпатический ствол;
 - 2 - ядро Якубовича;
 - 3 - ресничный узел;
 - 4 - ушной узел.Ответ: 1
3. Укажите вегетативный узел, от которого постганглионарные нервные волокна направляются к ресничной мышце и сфинктеру зрачка:
 - 1 - крылонебный узел;
 - 2 - ресничный узел;
 - 3 - поднижнечелюстной узел;
 - 4 - ушной узел.Ответ: 2
4. Укажите вегетативный узел, от которого секреторные волокна направляются к слезной железе:
 - 1 - крылонебный узел;
 - 2 - чревный узел;
 - 3 - поднижнечелюстной узел;
 - 4 - ушной узел.Ответ: 1

5. Укажите анатомическое образование, которое относится к периферическому отделу вегетативной нервной системы:

- 1 - симпатический ствол;
- 2 - дорсальное ядро блуждающего нерва;
- 3 - глазодвигательное ядро;
- 4 - промежуточно-латеральные ядра в спинном мозге.

Ответ: 1

6. Укажите место расположения чревного сплетения:

- 1 - вокруг внутренней сонной артерии;
- 2 - вокруг нижней полой вены;
- 3 - вокруг чревного ствола;
- 4 - вокруг наружной сонной артерии.

Ответ: 3

7. Укажите нерв, парасимпатическая часть которого сужает зрачок:

- 1 - глазодвигательный нерв;
- 2 - лицевой нерв;
- 3 - добавочный нерв;
- 4 - блуждающий нерв.

Ответ: 1

8. Укажите нерв, парасимпатическая часть которого иннервирует поднижнечелюстную слюнную железу:

- 1 - глазодвигательный нерв;
- 2 - преддверно-улитковый нерв;
- 3 - лицевой нерв;
- 4 - блуждающий нерв.

Ответ: 3

9. Какой нерв пересекают при ваготомии, использующейся при хирургическом лечении язвенной болезни желудка?

- 1 - блуждающий нерв;
- 2 - языкоглоточный нерв;
- 3 - добавочный нерв;
- 4 - тройничный нерв.

Ответ: 1

IX. Анатомическая терминология:

	Русская терминология	Латинская терминология
1	Вегетативная (автономная) нервная система	Systema nervosum automaticum
2	Симпатический центр	Nuclei intermediolateralis
3	Симпатический ствол	Truncus sympathicus
4	Узлы симпатического ствола	Ganglia trunci sympathici
5	Передний корешок	Radix ventralis
6	Предузловые волокна	Fibrae preganglionares
7	Послеузловые волокна	Fibrae postganglionares
8	Шейная часть симпатического ствола	Pars cervicalis trunci sympathici
9	Крестцовыми парасимпатические ядра	nuclei parasymphathici sacrales
10	Средний шейный узел	Ganglion cervicale medium
11	Позвоночный шейный узел	Ganglion vertebrale
12	Позвоночное сплетение	Plexus vertebralis
13	Брюшная часть симпатического ствола	Pars abdominalis trunci sympathici
14	Чревное сплетение	Plexus celiacus
15	Ресничный ганглий	Ganglion ciliare
16	Верхний шейный ганглий	Ganglion. cervicale sup.
17	Дорсальное ядро блуждающего нерва	nucl. dorsalis n. Vagi
18	Кишечное сплетение	plexus entericus

X. Препараты и учебные пособия:

Отпрепарированный труп. Сагиттальный распил таза. Скелет. Таблицы с изображением нервов грудной стенки и средостения. Таблицы с изображением нервов передней брюшной стенки, верхнего этажа брюшной полости, лимфатических узлов среднего и нижнего отделов брюшной полости. Учебник анатомии. Атлас. Графы. Тесты 2 уровня и эталоны ответов к ним.

ИТОГОВОЕ ЗАНЯТИЕ ПО ПРЕПАРАТАМ НЕРВОВ ТУЛОВИЩА, ГОЛОВЫ И КОНЕЧНОСТЕЙ.

Вопросы к модульному занятию:

1. Короткие ветви плечевого сплетения.
2. Иннервация кожи бедра.
3. Срединный нерв, его топография, область ветвления.
4. Иннервация мышц передней поверхности голени.
5. Мышцы плеча, их иннервация.
6. Топография седалищного нерва.
7. Иннервация мышц кисти.
8. Мышцы задней группы бедра, их иннервация.
9. Мышцы передней поверхности предплечья, их иннервация.
10. Иннервация передней группы мышц голени.
11. Длинные ветви плечевого сплетения.
12. Короткие ветви крестцового сплетения, область ветвления.
13. Мышцы задней группы плеча, их иннервация.
14. Иннервация кожи бедра.
15. Подкрыльцовый нерв, зоны иннервации.
16. Симпатическая нервная система.
17. Шейное сплетение, двигательные ветви.
18. Иннервация мышц передней брюшной стенки.
19. Мышцы передней поверхности бедра, их иннервация.
20. Мышцы передней группы плеча, их иннервация.
21. Запирательный нерв, его топография, зоны иннервации.
22. Лучевой нерв, область ветвления.
23. Спинномозговой нерв, его строение, ветви, образование сплетений.
24. Иннервация диафрагмы.
25. Пограничный симпатический ствол, строение и ветви.
26. Локтевой нерв, область ветвления.
27. Парасимпатический отдел вегетативной нервной системы.
28. Иннервация кожи предплечья.
29. Особенности строения вегетативной и соматической нервной системы.
30. Иннервация мышц стопы.
31. Кожные ветви шейного сплетения.
32. Короткие ветви крестцового сплетения.
33. Мышцы задней группы плеча, их иннервация.
34. Короткие ветви крестцового сплетения, область ветвления.
35. Длинные ветви плечевого сплетения.
36. Иннервация кожи бедра.

ИТОГОВОЕ ЗАНЯТИЕ ПО ПРАКТИЧЕСКИМ НАВЫКАМ

ВОПРОСЫ

ПО ПРАКТИЧЕСКИМ НАВЫКАМ ПО АНАТОМИИ ЧЕЛОВЕКА
ДЛЯ СТУДЕНТОВ 2 КУРСА ЛЕЧ., ПЕД., МЕД.-ПРОФ. ФАКУЛЬТЕТОВ

(показать на макропрепаратах и правильно назвать по-латыни)

ЦНС

1. III желудочек
2. IV желудочек (на сагитальном разрезе)
3. Базилярная борозда (моста)
4. Бледный шар.
5. Блуждающий нерв (место выхода).
6. Боковой желудочек
7. Боковой желудочек, задний рог.
8. Боковой желудочек, нижний рог.
9. Боковой желудочек, передний рог.
10. Боковой канатик спинного мозга
11. Борозда гиппокампа
12. Борозда мозолистого тела
13. Бугорки тонкого и клиновидного ядер.
14. Валик мозолистого тела
15. Верхние холмики крыши среднего мозга
16. Верхний каменистый синус
17. Верхний мозговой парус
18. Верхний сагитальный синус (твердой мозговой оболочки)
19. Верхнюю височную борозду
20. Верхнюю лобную борозду
21. Верхнюю мозжечковую ножку
22. Верхняя височная борозда
23. Верхняя височная извилина
24. Верхняя лобная борозда
25. Верхняя лобная извилина
26. Верхняя мозжечковая ножка
27. Верхняя теменная доля
28. Вестибулярное поле (ромбовидная ямка)
29. Височную долю
30. Внутреннюю капсулу и ее части.
31. Внутритеменная борозда
32. Водопровод мозга.
33. Водопровод среднего мозга
34. Воронка III желудочек
35. Гипоталамическая борозда
36. Гипоталамус.
37. Гиппокамп.
38. Глазничные борозды
39. Головка хвостатого ядра
40. Добавочный нерв (место выхода).
41. Древо жизни мозжечка
42. Заднее продырявленное вещество
43. Задние корешки спинномозговых нервов.
44. Задний канатик спинного мозга
45. Задний рог спинного мозга (на разрезе)
46. Заднюю ножку внутренней капсулы
47. Заднюю срединную борозду спинного мозга
48. Заднюю часть моста
49. Задняя ножка внутренней капсулы
50. Задняя срединная щель спинного мозга
51. Задняя часть (покрышка) среднего мозга
52. Затылочно-височная борозда
53. Затылочную долю
54. Зрительный нерв.
55. Зрительный перекрест
56. Зрительный тракт
57. Зубчатое ядро (на разрезе мозжечка)
58. Извилины островка
59. Канатики спинного мозга.
60. Клин
61. Клюв мозолистого тела
62. Колено внутренней капсулы
63. Колено мозолистого тела
64. Коллатеральная борозда
65. Конский хвост.
66. Концевую нить
67. Кору большого мозга
68. Кору мозжечка
69. Красное ядро (на разрезе среднего мозга)
70. Крыша среднего мозга (пластинка четверохолмия)
71. Крышу среднего мозга
72. Крючок
73. Латеральная борозда полушария большого мозга
74. Латеральная затылочно-височная извилина
75. Латеральная ямка большого мозга
76. Латеральное коленчатое тело.
77. Латеральную борозду
78. Латеральный карман (IV желудочка)
79. Лицевой бугорок (ромбовидная ямка)
80. Лицевой нерв (место выхода).
81. Лобную долю
82. Медиальная затылочно-височная извилина
83. Медиальное возвышение (ромбовидная ямка)
84. Медиальное коленчатое тело.
85. Межжелудочковое отверстие.
86. Межножковая ямка (средний мозг)
87. Метаталамус.
88. Мозговой конус
89. Мозговые полоски (ромбовидная ямка)
90. Мозжечок
91. Мозолистое тело и его части.
92. Мост
93. Надкраевую извилину
94. Намет мозжечка.
95. Наружная капсула (конечный мозг)
96. Нижние холмики крыши среднего мозга
97. Нижний мозговой парус
98. Нижний рог бокового желудочка
99. Нижний сагитальный синус
100. Нижний холмик
101. Нижнюю височную борозду
102. Нижнюю височную извилину
103. Нижнюю лобную борозду
104. Нижнюю лобную извилину
105. Нижнюю мозжечковую ножку
106. Нижняя височная борозда
107. Нижняя височная извилина
108. Нижняя лобная борозда
109. Нижняя лобная извилина
110. Нижняя мозжечковая ножка
111. Нижняя теменная доля
112. Ножку мозга.
113. Ножку свода
114. Обонятельная борозда
115. Обонятельную луковицу.
116. Обонятельный тракт.

117. Обонятельный треугольник
 118. Ограда
 119. Олива продолговатого мозга
 120. Островковая для большого мозга (островок)
 121. Отводящий нерв (место выхода).
 122. Парагиппокампальная извилина
 123. Парагиппокампальную борозду
 124. Парагиппокампальную извилину.
 125. Парацентральная доля
 126. Передний канатик спинного мозга
 127. Переднее продырявленное вещество
 128. Передний канатик спинного мозга (на разрезе или на целом мозге)
 129. Передний рог бокового желудочка
 130. Передний рог спинного мозга (на разрезе)
 131. Переднюю ветвь латеральной борозды.
 132. Переднюю ножку внутренней капсулы
 133. Переднюю спайку.
 134. Переднюю срединную щель спинного мозга
 135. Переднюю часть моста
 136. Передняя ножка внутренней капсулы
 137. Передняя спайка (мозга)
 138. Передняя срединная щель спинного мозга
 139. Передняя часть (основание) среднего мозга
 140. Перекрест пирамид
 141. Перешеек поясной извилины
 142. Пещеристый синус
 143. Пирамида продолговатого мозга
 144. Пирамиды и перекрест пирамид.
 145. Пластинку крыши
 146. Поводки и их спайку.
 147. Пограничная борозда (ромбовидная ямка)
 148. Покрышку среднего мозга.
 149. Полушария большого мозга
 150. Полушария и червь мозжечка.
 151. Полушария мозжечка
 152. Поперечная щель большого мозга
 153. Поперечные височные извилины.
 154. Поперечный синус.
 155. Постцентральная борозда
 156. Постцентральная извилина
 157. Поясная борозда
 158. Поясная извилина
 159. Пояснично-крестцовое утолщение спинного мозга.
 160. Поясную борозду
 161. Поясную извилину
 162. Преддверно-улитковый нерв (место выхода).
 163. Предклинье
 164. Предцентральная борозда
 165. Предцентральная извилина
 166. Продолговатый мозг
 167. Продольная щель большого мозга
 168. Прозрачная перегородка (мозга)
 169. Промежуточный мозг.
 170. Прямая извилина
 171. Прямой синус.
 172. Прямую извилину.
 173. Ромбовидная ямка
 174. Ручка верхнего холмика
 175. Ручка нижнего холмика
 176. Самая наружная капсула (конечный мозг)
 177. Свод мозга
 178. Сводчатую извилину и ее части.
 179. Серп большого мозга
 180. Серый бугор
 181. Сигмовидный синус
 182. Скорлупу
 183. Сосудистое сплетение.
 184. Сосцевидные тела.
 185. Спайки большого мозга.
 186. Спайку поводка
 187. Спинномозговой узел.
 188. Срединная борозда (ромбовидная ямка)
 189. Средний мозг
 190. Среднюю височную извилину
 191. Среднюю лобную извилину
 192. Среднюю мозжечковую ножку
 193. Средняя височная извилина
 194. Средняя лобная извилина
 195. Средняя мозжечковая ножка
 196. Ствол мозолистого тела
 197. Сток синусов.
 198. Столб свода
 199. Таламус.
 200. Твердую оболочку спинного мозга.
 201. Тело свода
 202. Тело хвостатого ядра
 203. Теменно-затылочная борозда
 204. Теменную долю
 205. Терминальную нить.
 206. Трапециевидное тело.
 207. Третий желудочек.
 208. Треугольник подъязычного нерва (ромбовидная ямка)
 209. Треугольники подъязычного и блуждающего нервов.
 210. Тройничный нерв (место выхода).
 211. Угловую извилину
 212. Хвост хвостатого ядра
 213. Хвостатое ядро
 214. Центральная борозда полушария большого мозга
 215. Центральная часть бокового желудочка
 216. Центральную часть желудочка
 217. Червь мозжечка
 218. Черное вещество
 219. Четвертый желудочек
 220. Чечевицеобразное ядро
 221. Шейное утолщение спинного мозга.
 222. Шишковидное тело
 223. Шпорная борозда
 224. Эпиталамическая спайка (задняя спайка промежуточного мозга)
 225. Эпиталамус
 226. Языкоглоточный нерв (место выхода).
 227. Язычная извилина
- Периферическая нервная система**
228. Бедренно-половой нерв.
 229. Бедренный нерв
 230. Бедренный нерв (в брюшной полости)
 231. Бедренный нерв (на бедре).
 232. Блоковой нерв (IV пара)
 233. Блуждающий нерв (X пара)
 234. Блуждающий нерв (на шее).
 235. Большеберцовый нерв
 236. Большой внутренностный нерв.
 237. Большой ушной нерв.
 238. Верхнее брыжеечное сплетение.
 239. Верхнее подчревное сплетение.
 240. Верхнечелюстной нерв
 241. Верхний гортанный нерв.
 242. Верхний ягодичный нерв.
 243. Возвратный гортанный нерв

244. Глазной нерв
 245. Глазодвигательный нерв (III пара)
 246. Глубокий малоберцовый нерв
 247. Глубокую ветвь лучевого нерва.
 248. Грудной отдел симпатического ствола.
 249. Грудоспинной нерв.
 250. Диафрагмальный нерв
 251. Диафрагмальный нерв (в грудной полости).
 252. Диафрагмальный нерв (на шее).
 253. Длинный грудной нерв.
 254. Добавочный нерв (XI пара)
 255. Задний блуждающий ствол
 256. Задний кожный нерв бедра.
 257. Задний пучок плечевого сплетения.
 258. Запирательный нерв
 259. Запирательный нерв (в тазу).
 260. Запирательный нерв (на бедре).
 261. Зрительный нерв (II пара)
 262. Икроножный нерв.
 263. Латеральный кожный нерв бедра
 264. Латеральный кожный нерв голени.
 265. Латеральный кожный нерв предплечья.
 266. Латеральный подошвенный нерв.
 267. Латеральный пучок плечевого сплетения.
 268. Лицевой нерв
 269. Лобный нерв
 270. Локтевой нерв (на плече).
 271. Локтевой нерв (на предплечье).
 272. Лучевой нерв
 273. Лучевой нерв (на плече).
 274. Малый внутренностный нерв
 275. Малый затылочный нерв.
 276. Медиальный кожный нерв голени.
 277. Медиальный кожный нерв плеча.
 278. Медиальный кожный нерв предплечья.
 279. Медиальный подошвенный нерв
 280. Медиальный пучок плечевого сплетения.
 281. Межреберный нерв.
 282. Межузловые ветви симпатического ствола
 283. Мышечно-кожный нерв
 284. Надглазничный нерв.
 285. Надключичные нервы.
 286. Надлопаточный нерв.
 287. Нижнечелюстной нерв
 288. Нижний альвеолярный нерв
 289. Нижний ягодичный нерв.
 290. Носоресничный нерв
 291. Общий малоберцовый нерв
 292. Отводящий нерв (VI пара)
 293. Плечевое сплетение.
 294. Поверхностную ветвь лучевого нерва.
 295. Поверхностный малоберцовый нерв
 296. Подбородочный нерв.
 297. Подвздошно-паховый нерв.
 298. Подвздошно-подчревный нерв.
 299. Подглазничный нерв.
 300. Подкожный нерв.
 301. Подмышечный нерв
 302. Подмышечный нерв
 303. Подъязычный нерв (XII пара)
 304. Поперечный нерв шеи.
 305. Седалищный нерв
 306. Симпатический ствол
 307. Соединительные ветви симпатического ствола
 308. Срединный нерв
 309. Срединный нерв (на плече).
 310. Срединный нерв (на предплечье).
 311. Тройничный нерв (V пара)
 312. Тройничный узел
 313. Узлы симпатического ствола
 314. Ушно-височный нерв
 315. Чревные узлы (чревное сплетение)
 316. Чревный ствол.
 317. Шейное сплетение.
 318. Шейную петлю.
 319. Языкоглоточный нерв (IX пара)
 320. Язычный нерв
- Органы чувств**
321. Барабанная перепонка
 322. Барабанная полость
 323. Верхнее веко
 324. Верхний конъюнктивальный мешок
 325. Евстахиева труба
 326. Желтое пятно
 327. Завиток ушной раковины
 328. Зрачок
 329. Козелок
 330. Костный лабиринт
 331. Латеральная прямая мышца глаза
 332. Мочка ушной раковины
 333. Наружный слуховой проход
 334. Нижнее веко
 335. Нижний конъюнктивальный мешок
 336. Носослезный канал
 337. Полукружные каналы
 338. Преддверие костного лабиринта
 339. Противозавиток
 340. Противокозелок
 341. Радужка (на разрезе глазного яблока)
 342. Ресничное тело (на разрезе глазного яблока)
 343. Роговица
 344. Сетчатка (на разрезе глазного яблока)
 345. Склера глазного яблока
 346. Слезная железа
 347. Стекловидное тело (на разрезе глазного яблока)
 348. Улитка внутреннего уха
 349. Хрусталик (на разрезе глазного яблока)
 350. Верхняя косая мышца глаза
 351. Верхняя прямая мышца глаза

Основная литература:

п/ №	Наименование	Автор (ы)	Год ,место издания
1	2	3	4
1.	Анатомия человека. Учебник в 3-х томах.	М.Р. Сапин , Г.Л. Билич	Москва ,издательская группа «ГЭОТАР-Медиа»,2014.
2.	Анатомия человека. Учебник в 3-х томах	М.Р. Сапин, Г.Л. Билич	Москва, издательская группа «ГЭОТАР-Медиа», 2009
3.	Анатомия человека	Привес М.Г., Лысенков Н.К., Бушкович В.И.	СПб,2010
4.	Атлас анатомии человека . Т. 1-4	Синельников Р.Д.	М.: Медицина, 207-2010.
5.	Атлас нормальной анатомии человека. В 2-х томах	М.Р. Сапин, Д.Б. Никитюк , Э.В. Швецов	Издание 3-е. Москва, «МЕДпресс-информ»,2009
6.	Атлас нормальной анатомии человека	М.Р. Сапин, Д.Б. Никитюк, Э.В. Швецов	4-е издание . Москва. «МЕДпресс-информ»,2009
7.	Атлас анатомии человека: в 4 т.	Синельников Р.Д.	М.: Новая волна : Издатель Умеренков, 2010. -248 с.: ил.
8.	Анатомия человека : учебник	Под ред. Л.Л. Колесникова	М. : ГЭОТАР-Медиа, 2010.- 816 с

Дополнительная литература

п/ №	Наименование	Автор (ы)	Год, место издания
1	2	3	4
1.	Нормальная анатомия человека. В 2т.	Гайваронский И.В.	Изд. 3,перераб. И доп. –СПб.: СпецЛит, 2013.
2.	Анатомия человека:	М.Г. Привес, Н.К. Лысенков, В.И. Бушкович.	Изд. 12-е , перераб. И доп. – СПб.: Изд. Дом С- ПбМАПО,2012.-720С
3.	Атлас анатомии человека	Неттер Ф.	М.: ГЭОТАР-Медиа,2010
4.	Анатомия человека	М.Г. Привес, Н.К. Лысенков, В.И. Бушкович	Изд-во «Медицина»,2009
5.	Анатомия человека в 2-х томах	М.Р. Сапин	Изд-во «Медицина»,1993
6.	Лекции по анатомии человека: учеб. пособие	Л.Е. Этинген	М.: МИА,2007
7.	Лекции по функциональной анатомии человека.	Жданов Д.А.	М.: Медицина,1979 - 315 с.
8.	Контрольные карты по анатомии человека	Сапин М.Р., Волкова Л.И.	Москва,1976
9.	Атлас анатомии человека: в 4 т : учеб. Пособие.:	Р.Д. Синельников, Я.Р. Синельников	М.:Медицина,1990
10.	Учебное пособие : Остеология 2005	И.В. Гайваронский , Г.И. Ничипорук и др.	Санкт-Петербург. «ЭЛБИ-СПб»,2012
11.	Учебное пособие :	И.В. Гайваронский ,	Санкт-Петербург. «ЭЛБИ-СПб»,2012

	Анатомия дыхательной системы	Г.И. Ничипорук и др.	
12.	Учебное пособие: Ангиология	И.В. Гайваронский, Г.И. Ничипорук и др.	Санкт-Петербург. «ЭЛБИ-СПб», 2012
13.	Учебное пособие: Синдесмология	И.В. Гайваронский, Г.И. Ничипорук и др.	Санкт-Петербург. «ЭЛБИ-СПб», 2012
14.	Учебное пособие: Неврология	И.В. Гайваронский, Г.И. Ничипорук и др.	Санкт-Петербург. «ЭЛБИ-СПб», 2012
15.	Учебное пособие: Миология	И.В. Гайваронский, Г.И. Ничипорук и др.	Санкт-Петербург. «ЭЛБИ-СПб», 2012
16.	Учебное пособие: Анатомия соединений костей	И.В. Гайваронский, Г.И. Ничипорук и др.	Санкт-Петербург. «ЭЛБИ-СПб», 2012
17.	Учебное пособие: Спланхнология	И.В. Гайваронский, Г.И. Ничипорук и др.	Санкт-Петербург. «ЭЛБИ-СПб», 2012
18.	Функциональная и клиническая анатомия черепа. Учебное пособие для студентов медицинских вузов.	А.И. Краюшкин, С.В. Дмитриенко, Л.И. Александрова и др.	Волгоград, 2009

Перечень ресурсов информационно-телекоммуникационной сети "Интернет", необходимых для освоения дисциплины

Справочные материалы, электронные библиотеки и журналы:

- wikipedia.org
- anatomy.tj
- <http://anatomiya-atlas.ru/>
- <http://www.anatomcom.ru/>
- <http://www.mednik.com.ua>
- ЭБС "Консультант студента" www.studmedlib.ru
- ЭБС "BookUP" books-up.ru
- Электронная информационно-образовательная система "Анатомия человека. Анатомия МГМСУ".
- www.anatomia.ru
- [MedExplorer](http://medexplorer.com), [MedHunt](http://medhunt.com), [PubMed](http://pubmed.ncbi.nlm.nih.gov/).
- <http://elibrary.ru>

Научные российские журналы по анатомии человека:

- [МОРФОЛОГИЯ \(АРХИВ АНАТОМИИ, ГИСТОЛОГИИ И ЭМБРИОЛОГИИ\)](#)
- [МОРФОЛОГИЧЕСКИЕ ВЕДОМОСТИ](#)
- [КЛИНИЧЕСКАЯ И ЭКСПЕРИМЕНТАЛЬНАЯ МОРФОЛОГИЯ](#)
- [ЖУРНАЛ АНАТОМИИ И ГИСТОПАТОЛОГИИ](#)