

ФЕДЕРАЛЬНОЕ ГОСУДАРСТВЕННОЕ БЮДЖЕТНОЕ ОБРАЗОВАТЕЛЬНОЕ УЧРЕЖДЕНИЕ
ВЫСШЕГО ОБРАЗОВАНИЯ «СЕВЕРО-ОСЕТИНСКАЯ ГОСУДАРСТВЕННАЯ
МЕДИЦИНСКАЯ АКАДЕМИЯ» МИНИСТЕРСТВА ЗДРАВООХРАНЕНИЯ РОССИЙСКОЙ
ФЕДЕРАЦИИ

Кафедра анатомии человека
с топографической анатомией и оперативной хирургией

**СБОРНИК
МЕТОДИЧЕСКИХ ПОСОБИЙ ПО АНАТОМИИ
к практическим занятиям и к внеаудиторной самостоятельной
работе для студентов 1 курса педиатрического факультета
в 1 семестре**

обучающихся по основной профессиональной программе высшего образования -
программе специалитета по специальности 31.05.02 Педиатрия,

ЧАСТЬ II

ФИО студента

группа и факультет

Владикавказ

Методические пособия по анатомии к практическим занятиям и к внеаудиторной самостоятельной работе для студентов 1 курса педиатрического факультета в 1 семестре разработаны сотрудниками кафедры анатомии человека с топографической анатомией и оперативной хирургией ФГБОУ ВО СОГМА Министерства здравоохранения Российской Федерации

Составители: зав. каф., доцент Тотоева О.Н.
доцент, к.м.н., Туаева З.С.
доцент, к.м.н., Бураева З.С.
ассистент Цибирова А.Э.
ассистент Салбиев С.Б.
ассистент Салбиева Б.Т.

Рецензенты:

1. Зав. каф. биологии и гистологии ФГБОУ ВО СОГМА Министерства здравоохранения Российской Федерации проф., д.м.н. **Бибаева Л.В.**
2. Главный врач ФБУЗ «Центр гигиены и эпидемиологии в Республике Северная Осетия – Алания» Бутаев А.К.

Утверждено на заседании ЦКУМС ФГБОУ ВО СОГМА
Министерства здравоохранения Российской Федерации

1-й семестр

Наименование темы	
	Анатомическая терминология. Оси и плоскости. Общий принцип строения позвонка.
	Позвонки (шейные, грудные, поясничные), крестец, копчик, грудина, ребра. Особенности костей туловища у детей и подростков.
	Скелет верхней конечности. Кости плечевого пояса: ключица, лопатка. Рентгеноанатомия.
	Кости свободной верхней конечности: плечевая кость, кости предплечья (локтевая, лучевая), кости кисти (кости запястья, пястья), фаланги пальцев. Особенности у детей и подростков.
	Скелет нижней конечности. Пояс нижней конечности.
	Кости свободной нижней конечности: бедренная кость, кости голени (большеберцовая, малоберцовая), кости стопы (кости предплюсны, плюсны и фаланги пальцев).
	Скелет головы. Кости мозгового черепа: теменная, затылочная, лобная кости. Особенности у детей и подростков.
	Скелет головы. Клиновидная, решетчатая кости. Особенности у детей и подростков.
	Височная кость, ее каналы. Особенности у детей и подростков.
	Кости лицевого черепа: верхняя челюсть, нижняя челюсть, небная кость, носовая кость, сошник, нижняя носовая раковина, скуловая кость, подъязычная кость. Особенности у детей и подростков.
	Череп в целом, крыша черепа. Основание черепа наружное и внутреннее. Височная ямка. Крыловидно-небная ямка. Подвисочная ямка.
	Сагиттальный распил черепа. Скелет полости носа. Скелет полости рта. Глазница, стенки, сообщения. Возрастные, половые и индивидуальные особенности черепа. Рентгеноанатомия.
	ИТОГОВОЕ ЗАНЯТИЕ ПО ТЕМЕ «ОСТЕОЛОГИЯ».
	Общие данные о соединении костей. Соединение костей туловища и плечевого пояса. Позвоночник как целое. Соединение костей черепа. Соединение позвоночника с черепом. Особенности у детей и подростков. Рентген-анатомия.
	Плечевой сустав. Локтевой сустав. Особенности у детей и подростков. Рентген-анатомия.
	Соединение костей предплечья. Лучезапястный сустав. Соединения костей кисти. Рентгеноанатомия суставов туловища и верхних конечностей. Особенности у детей и подростков.
	Соединение костей таза. Таз как целое. Половые различия. Тазобедренный сустав. Рентгеноанатомия суставов нижней конечности. Развитие суставов. Особенности у детей и подростков.
	Коленный сустав. Соединение костей голени. Голеностопный сустав. Соединения костей стопы. Стопа как целое. Рентгеноанатомия суставов нижней конечности. Развитие суставов. Особенности у детей и подростков.
	ИТОГОВОЕ ЗАНЯТИЕ ПО ТЕМЕ «АРТРОЛОГИЯ».
	Мышцы головы. Жевательные, мышцы лица. Фасции и клетчаточные пространства.
	Мышцы шеи: поверхностные, средние, глубокие.
	Топография шеи. Фасции и клетчаточные пространства шеи.
	Диафрагма. Мышцы и фасции груди. Мышцы и фасции спины.
	Мышцы живота. Влагалище прямой мышцы живота. Белая линия живота. Паховый канал. Фасции живота.
	Мышцы верхней конечности. Мышцы плечевого пояса и плеча.
	Мышцы верхней конечности. Мышцы предплечья. Мышцы кисти.
	Мышцы нижней конечности. Мышцы тазового пояса.
	Мышцы нижней конечности. Мышцы бедра. Мышцы голени. Мышцы стопы.
	Фасции верхней конечности. Синовиальные влагалища и каналы. Топографические образования.
	Фасции нижней конечности. Синовиальные влагалища и каналы. Топографические образования.
	ИТОГОВОЕ ЗАНЯТИЕ ПО ТЕМЕ «МИОЛОГИЯ».

Методическое пособие к практическому занятию и внеаудиторной самостоятельной работе по теме: «Соединения костей таза. Таз как целое. Половые различия. Тазобедренный сустав. Коленный сустав. Соединение костей голени. Голеностопный сустав. Соединения костей стопы. Стопа как целое. Особенности у детей и подростков. Рентген-анатомия».

Знание строения и функции соединений костей пояса нижних конечностей и свободной нижней конечности необходимы для понимания статики и динамики человека в процессе жизнедеятельности, являются фундаментальными понятиями при рассмотрении опорно-двигательного аппарата человека, важны для понимания и грамотного подхода к диагностике, профилактики и лечения нарушений строения и функций опорно-двигательного аппарата врожденного или приобретенного генеза. Знания анатомического строения, соединение костей нижней конечности необходимо учитывать при изучении соответствующих разделов в курсе хирургии, травматологии, а также лечебной физкультуре.

I. Цели:

<p><u>Студент должен знать:</u></p>	<ol style="list-style-type: none"> 1. Соединения костей таза. 2. Строение крестцово-подвздошного сустава. 3. Характеристика крестцово-подвздошного сустава согласно анатомической и биомеханической классификациям. 4. Связочный аппарат крестцово-подвздошного сустава. 5. Строение лобкового симфиза. 6. Таз как целое. Большой и малый таз. 7. Размеры таза. Половые отличия. 8. Рентгеноанатомия таза. 9. Строение тазобедренного сустава. 10. Характеристика тазобедренного сустава согласно анатомической и биомеханической классификациям. 11. Связочный аппарат тазобедренного сустава. 12. Биомеханику тазобедренного сустава. 13. Рентгеноанатомия тазобедренного сустава. 14. Строение коленного сустава. 15. Характеристика коленного сустава согласно анатомической и биомеханической классификациям. 16. Связочный аппарат коленного сустава. 17. Биомеханику коленного сустава. 18. Рентгеноанатомия коленного сустава. 19. Особенности строение проксимального и дистального соединений большеберцово-малоберцовых соединений (соединения костей голени). 20. Характеристика проксимального и дистального соединений костей голени согласно анатомической и биомеханической классификациям. 21. Связочный аппарат проксимального и дистального соединений костей голени. 22. Биомеханику проксимального и дистального соединений костей голени. 23. Строение голеностопного сустава. 24. Характеристика голеностопного сустава согласно анатомической и биомеханической классификациям. 25. Связочный аппарат голеностопного сустава. 26. Биомеханику голеностопного сустава. 27. Рентгеноанатомия соединений костей голени и голеностопного сустава. 28. Строение соединений костей стопы. 29. Характеристика суставов предплюсны согласно анатомической и биомеханической классификациям. Связочный аппарат. 30. Поперечный сустав предплюсны (Шопаров сустав), предплюсно-плюсневый сустав (сустав Лисфранка) 31. Плюсневые-фаланговые и межфаланговые суставы стопы 32. Биомеханику суставов стопы. 33. Рентгеноанатомия суставов стопы 34. Особенности у детей и подростков соединений костей нижней конечности.
<p><u>Студент должен уметь:</u></p>	<ol style="list-style-type: none"> 1. Показывать на влажном препарате структурные элементы соединений костей таза. 2. Показывать на влажном препарате структурные элементы (суставные поверхности, связочный аппарат) тазобедренного сустава. 3. Описывать формы суставных поверхностей тазобедренного сустава. 4. Объяснять биомеханику движения в тазобедренном суставе. 5. Показывать на влажном препарате структурные элементы (суставные поверхности, связочный аппарат, вспомогательные структуры) коленного сустава. 6. Описывать формы суставных поверхностей коленного сустава. 7. Объяснять биомеханику движения в коленном суставе. 8. Показывать на влажном препарате структурные элементы (суставные поверхности,

	<p>связочный аппарат, вспомогательные структуры) соединений костей голени.</p> <p>9. Описывать формы суставных поверхностей соединений костей голени.</p> <p>10. Объяснять биомеханику движения в соединениях костей голени.</p> <p>11. Показывать на влажном препарате структурные элементы (суставные поверхности, связочный аппарат, вспомогательные структуры) голеностопного сустава.</p> <p>12. Описывать формы суставных поверхностей голеностопного сустава.</p> <p>13. Объяснять биомеханику движения в голеностопном суставе.</p> <p>14. Показывать на влажном препарате структурные элементы (суставные поверхности, связочный аппарат, вспомогательные структуры) соединений костей стопы.</p> <p>15. Описывать формы суставных поверхностей соединений костей стопы.</p> <p>16. Объяснять биомеханику движения в соединениях костей стопы.</p> <p>17. Объяснять строение и значение поперечного сустава предплюсны (Шопарова сустава) и предплюсно-плюсневого сустава (Лисфранкова сустава).</p> <p>18. Объяснять формирование и значение сводов стопы.</p> <p>19. Отвечать на вопросы тестов.</p> <p>20. Читать рентгенограммы соединений костей нижней конечности.</p> <p>21. Препарировать суставы нижней конечности (под контролем преподавателя).</p>
<u>Студент должен владеть:</u>	<p>1. Медико-анатомическим понятийным аппаратом;</p> <p>2. Анатомическими знаниями для понимания патологии, диагностики и лечения.</p> <p>3. Простейшими медицинскими инструментами – скальпелем и пинцетом.</p> <p>4. Техникou препарирования суставов нижней конечности (под контролем преподавателя)</p>

II. Необходимый уровень знаний:

а) из смежных дисциплин:

- 1) Микроскопическое строение костей.
- 2) Развитие и формирование суставов
- 3) Понятия осей и плоскостей.

б) из предшествующих тем:

- 1) Оси и плоскости тела человека.
- 2) Основные принципы биомеханики суставов.
- 3) Классификация соединения костей.
- 4) Общий план строения суставов.
- 5) Строение и отличительные признаки правой и левой тазовых костей.
- 6) Строение и отличительные признаки правой и левой бедренных костей.
- 7) Строение и отличительные признаки правой и левой большеберцовых и малоберцовых костей.
- 8) Строение и отличительные признаки костей правой и левой стопы.

в) из текущего занятия:

1. Соединения костей таза.
2. Строение и биомеханика крестцово-подвздошного сустава.
3. Таз как целое. Большой и малый таз. Размеры таза. Половые отличия.
4. Рентгеноанатомия таза.
5. Строение и биомеханика тазобедренного сустава.
6. Рентгеноанатомия тазобедренного сустава.
7. Строение и биомеханика коленного сустава.
8. Рентгеноанатомия коленного сустава.
9. Особенности строения проксимального и дистального соединений большеберцово-малоберцовых соединений (соединения костей голени).
10. Строение и биомеханика голеностопного сустава.
11. Рентгеноанатомия соединений костей голени и голеностопного сустава.
12. Строение соединений костей стопы. Характеристика суставов предплюсны согласно анатомической и биомеханической классификациям. Связочный аппарат.
13. Поперечный сустав предплюсны (Шопаров сустав), предплюсно-плюсневый сустав (сустав Лисфранка)
14. Плюсневые-фаланговые и межфаланговые суставы стопы
15. Рентгеноанатомия суставов стопы
16. Особенности у детей и подростков соединений костей нижней конечности.

III. Объект изучения: соединения костей таза, тазобедренный сустав, коленный сустав, соединения костей голени, голеностопный сустав, соединения костей стопы, своды стопы.

IV. Информационная часть:

У пояса нижних конечностей выделяют парный крестцово-подвздошный сустав и лобковый симфиз.

Крестцово-подвздошный сустав образован ушковидными поверхностями тазовой кости и крестца. Связки, укрепляющие сустав: вентральные (передние) крестцово-подвздошные связки, дорсальные (задние) крестцово-подвздошные связки, межкостные крестцово-подвздошные связки, подвздошно-поясничная связка. По форме суставных поверхностей крестцово-подвздошный сустав плоский. Движения в нем практически невозможны

благодаря туго натянутым суставной капсулой и связками. Лобковый симфиз соединяет симфизиальные поверхности двух лобковых костей, между которыми расположен межлобковый диск. Лобковый симфиз укреплен связками: верхняя лобковая связка, дугообразная связка. Тазовые кости соединяются с крестцом с помощью двух мощных внекапсульных связок крестцово-бугорной связки и крестцово-остистой связки. Крестец, расположенный между двумя тазовыми костями, является «ключом» тазового кольца. Сила тяжести туловища не может сместить основание крестца вперед и вниз в крестцово-подвздошных суставах, поскольку эти суставы прочно укреплены межкостными крестцово-подвздошными, а также крестцово-бугорными и крестцово-остистыми связками.

Таз представляет собой костное кольцо, образовано соединяющимися тазовыми костями и крестцом. Большой таз отграничен от расположенного ниже малого таза пограничной линией. Большой таз сзади ограничен телом V поясничного позвонка, с боков — крыльями подвздошных костей. Малый таз сзади ограничен тазовой поверхностью крестца и вентральной поверхностью копчика. Сбоку стенками таза являются внутренняя поверхность тазовых костей, крестцово-остистые и крестцово-бугорные связки. Передней стенкой малого таза являются верхние и нижние ветви лобковых костей, лобковый симфиз. Малый таз имеет верхнюю апертуру таза и нижнюю апертуру таза. В боковых стенках малого таза имеются также большое и малое седалищные отверстия. Большое седалищное отверстие ограничено большой седалищной вырезкой и крестцово-остистой связкой. Малое седалищное отверстие образовано малой седалищной вырезкой, крестцово-бугорной и крестцово-остистой связками.

У свободной части нижней конечности выделяют соединения бедренной кости, костей голени и стопы. Тазобедренный сустав образован полулунной поверхностью вертлужной впадины тазовой кости и головкой бедренной кости. Над вырезкой вертлужной впадины перекидывается поперечная связка вертлужной впадины. На бедренной кости капсула прикрепляется по межвертельной линии, а сзади — на шейке бедренной кости около межвертельного гребня, поэтому вся шейка оказывается в полости сустава. В толще фиброзной мембраны тазобедренного сустава располагается толстая связка - круговая зона, охватывающая шейку бедренной кости в виде петли. Подвздошно-бедренная связка (бертиниева связка), начинается на нижней передней подвздошной ости и прикрепляется к межвертельной линии. Лобково-бедренная связка идет от верхней ветви лобковой кости и тела подвздошной кости к медиальной части межвертельной линии. Седалищно-бедренная связка находится на задней поверхности сустава. Она начинается на теле седалищной кости, идет наружу и почти горизонтально, заканчивается у вертельной ямки большого вертела. В полости сустава имеется связка головки бедренной кости, соединяющая головку бедренной кости и края вырезки вертлужной впадины.

Бедренный сустав по форме суставных поверхностей является чашеобразным суставом. Вокруг фронтальной оси возможны сгибание и разгибание. Вокруг сагитальной оси в тазобедренном суставе осуществляются отведение и приведение конечности. В суставе возможно круговое движение.

На рентгенограмме тазобедренного сустава головка бедренной кости округлая, у ее медиальной поверхности видна в виде углубления ямка головки. Большой вертел находится на линии между верхней передней подвздошной остью и седалищным бугром. Контуры рентгеновской суставной щели четкие.

Коленный сустав образован бедренной, большеберцовой костями и надколенником. Внутри сустава имеются полулунной формы внутрисуставные хрящи — латеральный и медиальный мениски, которые увеличивают конгруэнтность сочленяющихся поверхностей, а также выполняют амортизирующую роль. Передние концы менисков соединяются поперечной связкой колена.

Коленный сустав укреплен связками - малоберцовая коллатеральная связка, большеберцовая коллатеральная связка, косая подколенная связка, дугообразная подколенная связка. Спереди суставная капсула укреплена сухожилием четырехглавой мышцы бедра, которое получило название связки надколенника (*lig. patellae*). Внутренние и наружные пучки сухожилия четырехглавой мышцы бедра, идущие от надколенника к медиальному и латеральному надмыщелкам бедра и к мыщелкам большеберцовой кости, называют медиальной и латеральной поддерживающими связками надколенника. В полости коленного сустава имеются передняя крестообразная связка и задняя крестообразная связка. Коленный сустав является сложным, комплексным, по форме суставных поверхностей мыщелковый.

На рентгенограммах коленного сустава четко видны образующие его суставные поверхности костей. Надколенник наслаивается на дистальный эпифиз бедренной кости. Рентгеновская суставная щель широкая, изогнутая в средней своей части.

Кости голени соединены с помощью межберцового сустава, а также непрерывных фиброзных соединений — межберцового синдесмоза и межкостной мембраны голени. Межберцовый сустав образован сочленением суставной малоберцовой поверхности большеберцовой кости и суставной поверхности головки малоберцовой кости. Суставные поверхности плоские. Суставная капсула туго натянута, спереди укреплена передней и задней связками головки малоберцовой кости. Межберцовый синдесмоз — это фиброзное непрерывное соединение между малоберцовой вырезкой большеберцовой кости и суставной поверхностью основания латеральной лодыжки малоберцовой кости. Спереди и сзади межберцовый синдесмоз укреплен передней и задней межберцовыми связками. Межкостная мембрана голени - непрерывное соединение в виде прочной соединительнотканной мембраны, натянутой между межкостными краями большеберцовой и малоберцовой костей.

Голеностопный сустав сложный по строению, блоковидный по форме, образован суставной поверхностью большеберцовой кости и суставными поверхностями блока таранной кости, а также суставными поверхностями медиальной и латеральной лодыжек. С латеральной стороны сустава находятся передняя и задняя таранно-малоберцовые и пяточно-малоберцовые связки. Все связки начинаются на латеральной лодыжке и веерообразно расходятся. На медиальной поверхности голеностопного сустава расположена медиальная (дельтовидная) связка. Она начинается на медиальной лодыжке, в ней различают четыре части, прикрепляющиеся к ладьевидной, таранной и пяточной костям: большеберцово-ладьевидную часть, большеберцово-пяточную, переднюю и заднюю большеберцово-таранные.

В голеностопном суставе возможны сгибание (движение стопы вниз) и разгибание, при сгибании возможны небольшие колебательные движения в стороны.

Сочленения костей предплюсны представлены подтаранным, таранно-пяточно-ладьевидным, поперечным суставом предплюсны, пяточно-кубовидным, клиноладьевидным и предплюсне-плюсневых суставами, укрепленными туго натянутыми тыльными и подошвенными связками. Межплюсневые суставы образованы обращенными друг к другу основаниями плюсневых костей. Плюснефаланговые суставы образованы головками плюсневых костей и основаниями проксимальных фаланг. Межфаланговые суставы блоковидные по форме, образованы основанием и головкой соседних фаланг пальцев стопы.

Стопа как целое. Стопа приспособлена для выполнения опорной функции, чему способствует наличие «тугих» суставов и мощных связок. Кости стопы соединяются, образуя выпуклые кверху дуги, ориентированные в продольном и поперечном направлениях. Все пять продольных сводов начинаются на пяточной кости, веерообразно идут вперед, вдоль костей предплюсны к головкам плюсневых костей. В поперечном направлении все своды имеют разную высоту. На уровне наиболее высоких точек продольных сводов образуется дугообразный поперечный свод. Своды стопы удерживаются формой соседних костей, связками (так называемыми пассивными «затяжками» сводов) и сухожилиями (активные «затяжки»). Наиболее мощными пассивными затяжками продольных сводов стопы являются длинная подошвенная связка, подошвенная пяточно-ладьевидная и другие связки. Поперечный свод стопы укреплен глубокой и поперечной плюсневой и другими связками, расположенными в поперечном направлении.

V. Практическая работа:

Задание №1. На влажном препарате соединений костей таза покажите парное соединение между подвздошными костями и крестцом - крестцово-подвздошный сустав, образованный плоскими ушковидными суставными поверхностями подвздошных костей и крестца. Сустав плоский, малоподвижный. Покажите связки, укрепляющие сустав: а) межкостные крестцово-подвздошные связки в промежутке между образующими его костями позади сустава; б) дорсальные и вентральные крестцово-подвздошные связки - между задними нижней и верхней осями подвздошной кости и крестцом; в) подвздошно-поясничная связка между поперечным отростком V поясничного позвонка и задним отделом подвздошного гребня. Проследите соединение парных тазовых костей спереди, в котором участвуют симфизальные поверхности лобковых костей. Между ними на фронтальном разрезе найдите межлобковый диск, внутри которого имеется продольная щель (полусустав - гемиартроз). По верхнему и нижнему краям лобкового симфиза покажите верхнюю лобковую связку - между обоими лобковыми бугорками и дугообразную связку лобка - между лобковыми костями по нижнему их краю. Обратите внимание на соединение тазовых костей с крестцом при помощи связок: а) крестцово-бугорной - между наружным краем крестца и копчика и седалищным бугром и б) крестцово-остистой связки - между боковой поверхностью крестца и копчика и седалищной остью, ограничивающих большое и малое седалищные отверстия. Покажите в области запирающего отверстия прикрепляющуюся по его краю соединительнотканную запирающую мембрану, которая ограничивает по нижнему краю верхнюю ветвь лобковой кости запирающий канал.

Задание №2. Таз, образованный соединениями тазовых костей и крестца, представляет собой костное кольцо, подразделяясь на большой и малый таз. Границы большого таза проходят по крыльям обеих подвздошных костей, сзади - по нижним поясничным позвонкам и основанию крестца; малый таз ограничен спереди - лобковыми костями и лобковым симфизом, сзади - тазовой поверхностью крестца и копчика, по бокам - телами подвздошных костей, седалищными костями, крестцово-остистыми и крестцово-бугорными связками. Проследите пограничную линию, отделяющую большой таз от малого, которая проходит по гребням лобковых костей спереди, по дугообразным линиям подвздошных костей сбоку и через мыс сзади. Ветви лобковых костей соединяются между собой, образуя под лобковый угол (у мужчин) и лобковую дугу (у женщин). На костном и влажном препаратах таза дайте характеристику женского таза в отличие от мужского. При измерении большого таза женщины пользуйтесь тремя его поперечными размерами: а) межкостное расстояние - между передними верхними осями подвздошных костей - 25-27 см; б) межгребневой размер - наибольшее расстояние между обоими подвздошными гребнями - 28-29 см; в) межвертельное расстояние - между двумя большими вертелами бедренных костей - 30-32 см. При измерении малого таза определите следующие его размеры: а) прямой диаметр входа в малый таз (анатомическая конъюгата) - 11 см; б) косой диаметр - 12 см; в) поперечный диаметр - 13 см; г) прямой размер выхода из малого таза - 9-11 см; д) поперечный размер выхода малого таза - 11 см; е) гинекологическая или истинная конъюгата - 10 см; ж) диагональная конъюгата - 12 см.

Задание №3. На влажном препарате покажите тазобедренный сустав. Он образован суставной поверхностью головки бедренной кости и полулунной поверхностью вертлужной впадины тазовой кости. Суставные поверхности покрыты гиалиновым хрящом. Обратите внимание, что несмотря на соответствие суставных поверхностей друг другу (их конгруэнтность), по краю вертлужной впадины находится хрящевая вертлужная губа, которая над вырезкой вертлужной впадины переходит в поперечную связку вертлужной впадины. Суставная капсула начинается от этой губы и фиксируется на бедренной кости - по межвертельной линии спереди, а сзади не доходит до межвертельного гребня, захватывая 2/3 шейки бедренной кости. Сустав является по форме разновидностью шаровидного - чашеобразным суставом, отличаясь от него меньшим объемом движений вокруг трех осей. Проведите оси и совершите движения в суставе: вокруг фронтальной оси - сгибание и разгибание бедра, вокруг сагиттальной оси - отведение и приведение бедра и вокруг вертикальной оси - вращение и круговые движения нижней конечностью. Покажите внутрисуставные связки: поперечную связку вертлужной впадины и идущую от нее связку головки бедренной кости. Она покрыта синовиальной оболочкой и прикрепляется на ямке головки бедренной кости.

Покажите связки тазобедренного сустава: а) подвздошно-бедренную связку - укрепляет сустав спереди - между передней нижней подвздошной остью и межвертельной линией; б) лобково-бедренную связку - укрепляет сустав с медиальной стороны - между верхней ветвью лобковой кости и малым вертелом и медиальным отделом межвертельной линии; в) седалищно-бедренную связку - укрепляет сустав сзади, между телом седалищной кости и

вертельной ямкой; г) круговую зону - залегающую в толще суставной капсулы и охватывающую в виде петли шейку бедренной кости, прикрепляясь к передней нижней подвздошной ости.

Задание №4. На влажном препарате вскрытого коленного сустава покажите суставные поверхности костей, которые принимают участие в его образовании: на дистальном конце бедренной кости - мыщелки. На передней поверхности бедренной кости покажите надколенниковую поверхность; на проксимальном эпифизе большеберцовой кости - верхние суставные поверхности и суставную поверхность надколенника на задней его стороне. Сустав сложный, так как в его образовании принимают участие три кости. Обратите внимание, что верхние суставные поверхности мыщелков большеберцовой кости лишь слегка вогнуты и не соответствуют кривизне суставных поверхностей мыщелков бедренной кости. Это несоответствие выравнивается менисками, располагающимися между мыщелками бедренной и большеберцовой костей. Покажите на влажном препарате вскрытого коленного сустава медиальный и латеральный мениски, концы которых прикрепляются спереди и сзади к межмышцелковому возвышению. Каждый мениск представляет трехгранную пластинку, периферический край которой утолщен, а обращенный внутрь сустава - свободен и заострен. Проследите форму менисков: у латерального - круглая, а у медиального имеет вид полулуния. Верхняя поверхность менисков вогнута, нижняя - уплощена.

Задание №5. На влажном препарате невскрытого коленного сустава проследите прикрепление суставной капсулы: на бедренной кости спереди она прикрепляется выше суставного хряща, по бокам почти у хряща - между мыщелками и надмышцелками, оставляя последние свободными, а сзади - по краю хряща. На большеберцовой кости она фиксируется по краю суставной поверхности. На внутренней поверхности суставной капсулы вскрытого сустава покажите блестящую синовиальную оболочку, которая в полости сустава образует синовиальные, ворсинки, синовиальные складки: крыловидные, которые идут по бокам от надколенника в сторону его верхушки - поднадколенниковую синовиальную складку, которая является продолжением крыловидных - от верхушки надколенника к области переднего края межмышцелковой ямки бедра. Капсула коленного сустава образует ряд синовиальных выворотов и синовиальных сумок, сообщающихся и несообщающихся с полостью сустава. Название их соответствует месту расположения, покажите их на препарате; подкожную, подфасциальную и подсухожильную, преднадколенниковые сумки, глубокую поднадколенниковую сумку, наднадколенниковую сумку. Коленный сустав относится к вращательно-блоковидным суставам. Проведите оси и совершите движения вокруг них в коленном суставе: вокруг фронтальной оси - сгибание и разгибание голени, вокруг вертикальной (при сгибании в коленном суставе) - вращательные движения голени.

На вскрытом коленном суставе покажите внутрисуставные связки: а) поперечную связку колена, которая натягивается между менисками спереди; б) переднюю крестообразную связку - между внутренней поверхностью латерального мыщелка бедра и передним межмышцелковым полем; в) заднюю крестообразную связку - между внутренней поверхностью медиального мыщелка бедра и задним межмышцелковым полем. На невскрытом коленном суставе покажите внесуставные связки, укрепляющие сустав: а) по бокам - большеберцовую коллатеральную связку - между медиальным надмышцелком бедренной кости и верхним отделом большеберцовой кости; б) малоберцовую коллатеральную связку - между латеральным надмышцелком бедренной кости и наружной поверхностью головки малоберцовой кости; в) спереди: связку надколенника - между его верхушкой и бугристостью большеберцовой кости; г) по бокам от надколенника - медиальный и латеральный удерживатели надколенника - боковые расширения сухожилия четырехглавой мышцы бедра; д) сзади - дугообразную подколенную и е) косую подколенную связки от латерального надмышцелка бедра, влетаясь в суставную капсулу заднего отдела сустава.

Задание №6. На влажном препарате коленного сустава с латеральной стороны на проксимальных концах костей голени найдите межберцовый сустав, образованный плоскими суставными поверхностями головки малоберцовой кости и латерального мыщелка большеберцовой кости, и покажите укрепляющие его связки - переднюю и заднюю связки головки малоберцовой кости. Проксимальное сочленение берцовых костей относится к малоподвижным. Проследите в межкостном промежутке костей голени прочную соединительнотканную межкостную перепонку. На дистальном конце костей голени найдите межберцовый синдесмоз, образованный латеральной лодыжкой и малоберцовой вырезкой большеберцовой кости, и покажите укрепляющие его передние и задние межберцовые связки.

Задание №7. На влажном препарате рассмотрите голеностопный сустав. Он образован нижней суставной поверхностью большеберцовой кости и суставными поверхностями медиальной и латеральной лодыжек и блоком таранной кости сверху и латеральной и медиальной лодыжковыми поверхностями по сторонам. По форме сустав блоковидный. Проведите фронтальную ось и совершите вокруг нее тыльное сгибание или разгибание; и подошвенное сгибание (или сгибание). Обратите внимание, что при сгибании появляется возможность небольшого отведения и приведения стопы вокруг сагиттальной оси в результате того, что узкая задняя часть блока таранной кости не плотно охватывается вилкой, образованной концами большеберцовой и малоберцовой костей.

Покажите в области голеностопного сустава связки, укрепляющие его: а) медиальную (дельтовидную) связку - между медиальной лодыжкой большеберцовой кости и костями предплюсны; с латеральной стороны; б) переднюю и заднюю таранно-малоберцовые связки; в) пяточно-малоберцовую связку - от латеральной лодыжки малоберцовой кости к таранной и пяточной костям.

Задание №8. Проследите подтаранный сустав (таранно-пяточный) и таранно-пяточно-ладьевидный сустав. Покажите на препарате, что подтаранный сустав образован задней суставной поверхностью пяточной кости и задней пяточной суставной поверхностью таранной кости и укрепляется латеральной и медиальной таранно-пяточными связками и межкостной таранно-пяточной связкой, располагающейся в пазухе предплюсны. Затем покажите на препарате таранно-пяточно-ладьевидный сустав, образованный суставными поверхностями таранной, пяточной и ладьевидной костей (таранная кость образует суставную головку, а пяточная и ладьевидная - суставную ямку и укрепляющие его связки: таранно-ладьевидную и подошвенную пяточно-ладьевидную связки. Эти суставы малоподвижны и, в основном, работают в комбинации с голеностопным суставом: разгибание стопы сочетается с пронацией и отведением, а сгибание с супинацией и приведением стопы. На препарате соединений стопы рассмотрите поперечный сустав предплюсны, который объединяет два сустава: пяточно-кубовидный и таранно-ладьевидный, и

обратите внимание, что линия сустава S-образно искривлена, ее медиальный отдел - выпуклый кпереди, а латеральный - кзади. Найдите на препарате раздвоенную связку, состоящую из двух связок: пяточно-кубовидной и пяточно-ладьевидной. Она является ключом этого сустава, так как удерживает кости в данном сочленении. С подошвенной стороны покажите длинную подошвенную связку между нижней поверхностью пяточного бугра и основанием II-V плюсневых костей, а также подошвенную пяточно-кубовидную связку, лежащую под предыдущей.

Задание №9. На влажном препарате покажите клино-кубо-ладьевидный сустав, в образовании которого принимают участие ладьевидная, кубовидная и три клиновидные кости. Сустав тугоподвижный. На влажном препарате соединений костей стопы рассмотрите и покажите предплюсне-плюсневые суставы (сустав Лисфранка). В них выделите три сустава: а) между медиальной клиновидной и I плюсневой костями; б) между промежуточной и латеральной клиновидными и II-III плюсневыми костями; в) между кубовидной и IV-V плюсневыми костями. Суставы образованы плоскими суставными поверхностями, кроме суставной поверхности между медиальной клиновидной и первой плюсневой костями, которая является седловидной. На распиле стопы через эти суставы проследите, что линия суставной щели неровная. Эти суставы относятся к малоподвижным соединениям. На препарате покажите связки этих суставов: а) тыльные и подошвенные предплюсне - плюсневые связки; б) межкостные плюсневые связки и межкостные клино-плюсневые связки, среди которых выделите медиальную, которая соединяет медиальную клиновидную кость с основанием II плюсневой кости и является «ключом» предплюсне-плюсневых суставов.

Покажите и назовите на препарате плюсне-фаланговые суставы, образованные суставными поверхностями головок плюсневых костей и оснований проксимальных фаланг. Суставы по форме шаровидные. Покажите связки, укрепляющие суставы: подошвенные связки - снизу, коллатеральные связки, - по бокам и глубокую поперечную плюсневую связку между головками плюсневых костей.

Покажите и назовите на влажном препарате соединений стопы межфаланговые суставы, которые соединяют проксимальные фаланги со средними и средние с дистальным, образуя проксимальные и дистальные межфаланговые суставы. Убедитесь, что по форме суставных поверхностей они относятся к блоковидным суставам. Проведите фронтальную ось и осуществите вокруг нее сгибание и разгибание фаланг пальцев. Покажите связки, укрепляющие эти соединения: подошвенные связки, а по бокам - коллатеральные связки.

Задание №10. В сводчатом строении стопы выделите 5 продольных сводов и 1 поперечный. Продольные своды начинаются от пяточной кости снизу и расходятся вперед по выпуклым кверху радиусам так, что в состав каждого продольного свода входит одна плюсневая кость и расположенные между ней и пяточным бугром части костей предплюсны. Самым длинным и самым высоким является второй продольный свод. Важную роль в образовании I (внутреннего) свода играет подпорка таранной кости. Продольные своды в передней части соединены в виде параболы и образуют поперечный свод стопы. Обратите внимание, что костные своды удерживаются формой образующих их костей, связками и мышцами. Связки являются пассивными затяжками сводов, а мышцы - активными.

Среди пассивных затяжек покажите на влажном препарате длинную подошвенную связку, а также поперечные связки подошвы, из активных затяжек - сухожилия задней большеберцовой и длинной малоберцовой мышц, а также поперечную головку приводящей мышцы большого пальца. Действие затяжек сохраняет сводчатую форму стопы, обуславливая ее рессорную и опорную функции.

Задание №11. Правильность найденных на влажных и костных препаратах образований и деталей анатомического строения суставов, главных и вспомогательных их элементов сравните с рисунками в атласе и учебнике. В конце занятия необходимо уметь называть по-русски и по-латыни все вышеуказанные образования и показывать их на препарате. О функциональном значении коленного сустава, соединений костей голени прочитайте в учебнике.

VI. Контрольные вопросы:

1. Какие виды соединений с тазовыми костями образует крестец?
2. Назовите размеры большого и малого таза. Какое практическое значение придается этим размерам?
3. Чем по строению тазобедренный сустав отличается от плечевого сустава?
4. Какие связки укрепляют коленный сустав? Где они располагаются и как влияют на движения в этом суставе?
5. Какой сустав называют подтаранным? Как он построен?
6. Что такое поперечный сустав стопы? Какие связки служат его ключом?
7. Какие образования служат пассивными и активными «затяжками» сводов стопы?
8. Опишите, как происходят развитие, формирование и инволютивные изменения суставов.

VII. Учебные задачи:

Задача № 1.

У больного при обследовании по причине болей в области правого коленного сустава обнаружили воспаление поднадколенниковой сумки (бурсит).

1. Между какими анатомическими образованиями располагается эта сумка?
2. Какие еще синовиальные сумки вам в области коленного сустава Вам известны?

Ответ:

1. Между связкой надколенника и большеберцовой костью.
2. Надколенниковая сумка, подколенное углубление.

Задача № 2.

На экзамене студент не мог назвать правильно особенности конструкции лобкового симфиза. Назовите:

1. Половые отличия лобкового симфиза.
2. Что такое подлобковый угол? Укажите половые различия в величине подлобкового угла?

Ответ:

1. У женщин лобковый симфиз меньше по высоте и содержит более толстый, чем у мужчин, межлобковый диск.
2. Угол схождения ветвей лобковых костей. У мужчин подлобковый угол составляет 70-75, у женщин – 90 и называется лобковой дугой.

VIII. Контрольные тесты:

1. К какому виду соединений относится лобковый симфиз?
 - а) синостозам
 - б) синдесмозам
 - в) гемиартрозом
 - г) синхондрозам
2. Крестцово-остистая связка ограничивает :
 - а) большое седалищное отверстие
 - б) малое седалищное отверстие
 - в) большое и малое седалищное отверстие
 - г) правильных вариантов нет
3. Малоберцовая коллатеральная связка находится между:
 - а) медиальным надмыщелком бедренной кости и верхним отделом большеберцовой кости
 - б) латеральным надмыщелком бедренной кости и верхним отделом головки малоберцовой кости
 - в) медиальным надмыщелком бедренной кости и верхним отделом малоберцовой кости
 - г) латеральным надмыщелком бедренной кости и верхним отделом большеберцовой кости
4. Лисфранков сустав это:
 - а) поперечный сустав предплюсны
 - б) предплюсне-плюсневый
 - в) плюсне-фаланговый
 - г) межфаланговый
5. Голеностопный сустав относится:
 - а) плоским
 - б) седловидным
 - в) эллипсоидным
 - г) шаровидным
6. Межфаланговые суставы по форме относятся:
 - а) блоковидным
 - б) шаровидным
 - в) плоским
 - г) цилиндрическим
7. К каким суставам относится коленный сустав:
 - а) простым
 - б) сложным
 - в) комплексным
 - г) комбинированным
8. Что из перечисленного, обеспечивает конгруэнтность тазобедренному суставу:
 - а) связка головки бедренной кости
 - б) суставная губа
 - в) подвздошно-бедренная связка
 - г) лобково-бедренная связка
9. В образовании коленного сустава участвуют:
 - а) дистальный конец бедренной кости
 - б) проксимальный конец большеберцовой кости
 - в) проксимальный конец малоберцовой кости
 - г) надколенник
10. Сустав Шопара это:
 - а) предплюсне-плюсневый сустав
 - б) поперечный сустав предплюсны
 - в) голеностопный сустав
 - г) коленный сустав

Ответы к тестам:

1-в, 2- а, 3-б, 4-б, 5- б , 6- б , 7- в , 8-б , 9- а,б,г, 10-б

IX. Анатомическая терминология:

Соединения костей таза	
Русск.	Лат.
<ol style="list-style-type: none"> 1. Крестцово-подвздошный сустав 2. Крестцово-подвздошные связки 3. Передняя крестцово-подвздошная связка 4. Задняя крестцово-подвздошная связка 5. Подвздошно-поясничная связка 6. Лобковый симфиз 7. Передняя лобковая связка 8. Крестово-остистая связка 9. Большое седалищное отверстие 10. Малое седалищное отверстие 11. Дугообразная связка лобка 12. Крестцово-бугорная связка 13. Запирательная мембрана 14. Запирательный канал 	<ol style="list-style-type: none"> 1. Art. Sacroiliaca 2. ligg. sacroiliaca interossea 3. lig. sacroiliacum ventral 4. lig. sacroiliacum dorsale 5. lig. Iliolumbale 6. symphysis pubica 7. lig. pubicum superius 8. lig. Sacrospinale 9. foramen ischiadicum majus 10. foramen ischiadicum minus 11. lig. arcuatum pubis 12. lig. Sacrotuberale 13. membrana obturatoria 14. canalis obturatorius
<ol style="list-style-type: none"> 1. Тазобедренный сустав 2. вертлужные губы 3. суставная сумка 4. треугольная связка головки бедренной кости 5. поперечная связка вертлужной впадины 6. круговая зона 7. седалищно-бедренная связка 8. лобково-бедренная связка 9. подвздошно-бедренная связка 10. коленный сустав 11. латеральный и медиальный мениски 12. поперечная связка колена 13. полость сустава 14. крыловидные складки 15. передняя и задняя крестообразные связки 16. большеберцовая коллатеральная связка 17. малоберцовая коллатеральная связка 18. связка надколенника 19. межберцовый сустав 20. передние и задние связки головки малоберцовой кости 21. передняя и задняя межберцовые связки 22. голеностопный сустав 23. дельтовидная связка 24. пяточно-малоберцовая связка 25. передняя таранно-малоберцовая связка 26. задняя таранно-малоберцовая связка 27. подтаранный сустав 28. таранно-пяточная связка 29. межкостная таранно-пяточная связка 30. поперечный сустав предплюсны 31. раздвоенной связкой 32. пяточно-кубовидный сустав 33. таранно-пяточно-ладьевидный сустав 34. клиноладьевидный сустав 35. предплюсне-плюсневые суставы 36. межкостные плюсневые связки 37. межкостной клиноплюсневой связкой 38. плюснефаланговые суставы 39. Межфаланговые суставы стопы 	<ol style="list-style-type: none"> 1. articulatio coxae 2. labrum acetabulare 3. capsula articularis 4. lig. capitis femoris 5. lig. transversum acetabuli 6. zona orbicularis 7. lig. ischiofemorale 8. lig. pubofemorale 9. lig. iliofemorale 10. articulatio genus 11. menisci lateralis et medialis 12. lig. transversum genus 13. cavitas articulare 14. plisa alaris 15. lig. cruciatum anterius et lig. cruciaum posterius 16. lig. collaterale tibiale 17. lig. collaterale fibulare 18. lig. patellae 19. articulatio tibiofibularis 20. ligg. capitis fibulae anterius et posterius 21. ligg. tibiofibularia anterius et posterius 22. articulatio talocruralis 23. lig. deltoideum 24. lig. calcaneofibulare 25. lig. talofibulare anterius 26. lig. talofibulare posterius 27. articulatio subtalaris 28. lig. talocalcaneum laterale 29. lig. talocalcaneum interossum 30. articulatio tarsi transversa 31. lig. bifucatum 32. articulatio calcaneocuboidea 33. articulatio talocalcaneonavicularis 34. articulatio cuneonavicularis 35. articulationes tarsometatarsales 36. ligg. metatarsae interossea 37. lig. cuneometatarsium interosseum 38. articulationes metatarsophalangeales 39. articulationes interphalangeales pedis

X. Препараты и учебные пособия:

Костный таз. Влажный препарат таза и тазобедренных суставов. Фронтальный распил лобкового симфиза. Скелет нижних конечностей. Влажные вскрытые и нескрытые коленные суставы. Препарат соединений костей голени. Влажные препараты голеностопного сустава и суставов стопы. Учебник. Атлас анатомии человека. Тесты. Графы. Таблицы.

ВНЕАУДИТОРНАЯ САМОСТОЯТЕЛЬНАЯ РАБОТА.

ЗАДАНИЯ ДЛЯ САМОСТОЯТЕЛЬНОЙ РАБОТЫ:

1. Заполните таблицы:

Сравнительные половые признаки	Женщины	Мужчины
1. Общий вид таза		
2. Крылья подвздошной кости поставлены		
3. Крестец		
4. Нижние ветви лобковых костей сходятся под углом		
5. Форма полости малого таза		
6. Форма верхнего отверстия или входа в малый таз		

Тазобедренный сустав

1. Суставные поверхности	
2. Классификация сустава по сложности	
3. По форме	
4. По осям движения	
5. По степени подвижности	
6. Вспомогательные элементы	

Коленный сустав

1. Суставные поверхности	
2. Классификация сустава по сложности	
3. По форме	
4. По осям движения	
5. По степени подвижности	
6. Вспомогательные элементы	

Голеностопный сустав

1. Суставные поверхности	
2. Классификация сустава по сложности	

3. По форме	
4. По осям движения	
5. По степени подвижности	
6. Вспомогательные элементы	

Подтаранный сустав	
1. Суставные поверхности	
2. Классификация сустава по сложности	
3. По форме	
4. По осям движения	
5. По степени подвижности	
6. Вспомогательные элементы	

Таранно-пяточно-ладьевидный сустав	
1. Суставные поверхности	
2. Классификация сустава по сложности	
3. По форме	
4. По осям движения	
5. По степени подвижности	
6. Вспомогательные элементы	

ВОПРОСЫ ДЛЯ САМОКОНТРОЛЯ:

1. Каковы виды соединений между костями таза _____

2. На какие отделы подразделяется таз _____

3. Перечислите связки, укрепляющие коленный сустав

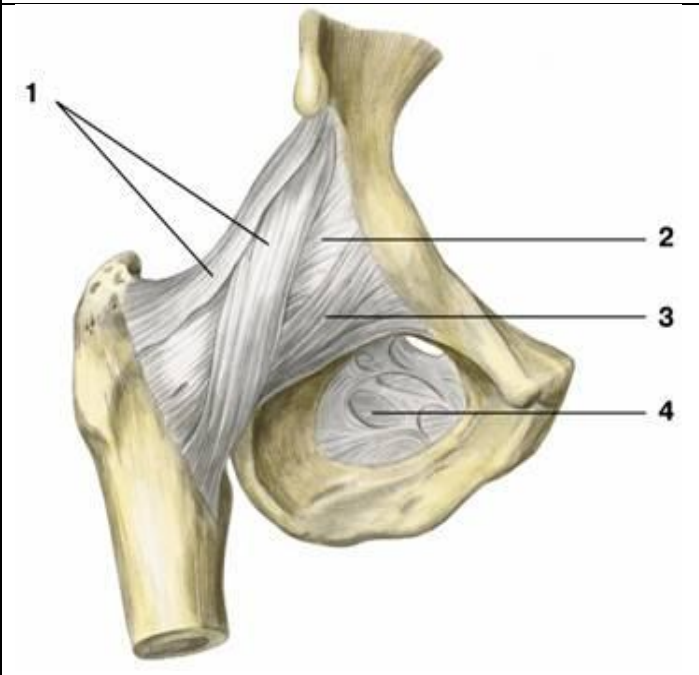
4. Какие суставы образуют поперечный сустав стопы Шопара

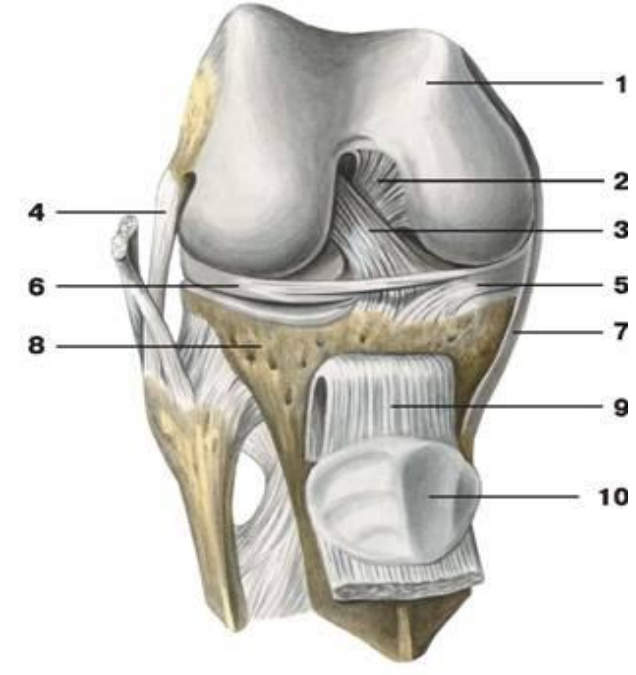
5. Какая связка укрепляет поперечный сустав стопы

6.Какие части выделяют в раздвоенной связке

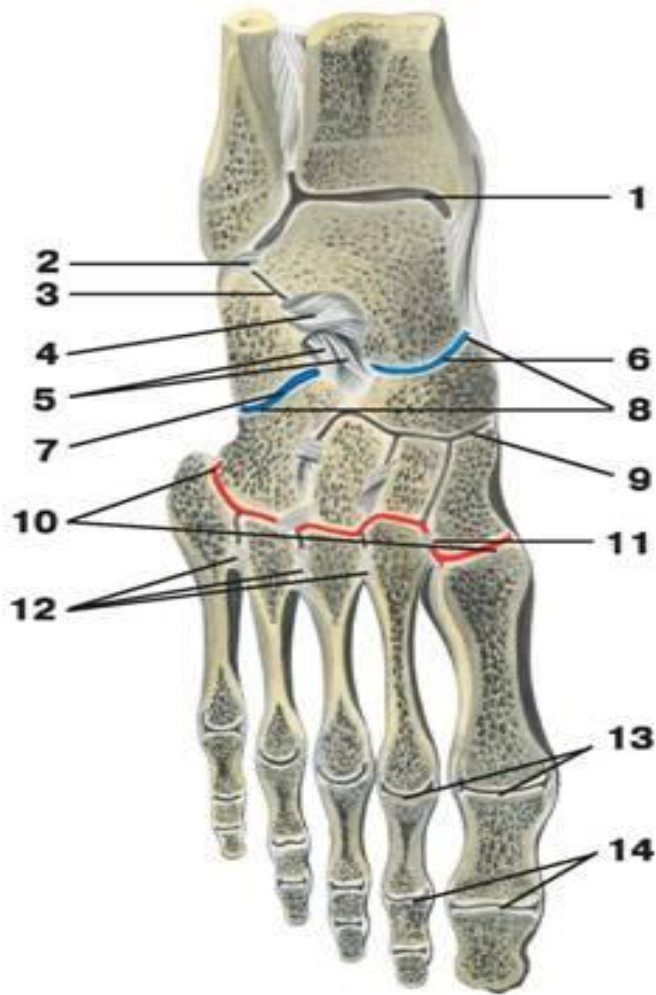
7.Какая форма у предплюсне-плюсневого сустава Лисфранка

СДЕЛАЙТЕ ОБОЗНАЧЕНИЯ К РИСУНКАМ:

ТАЗОБЕДРЕННЫЙ СУСТАВ	
	1
	2
	3
	4

ВНУТРЕННЕЕ СТРОЕНИЕ КОЛЕННОГО СУСТАВА	
	1
	2
	3
	4
	5
	6
	7
	8
	9
	10

СУСТАВЫ СТОПЫ



1

2

3

4

5

6

7

8

9

10

11

12

13

14

а) ИТОГОВОЕ ЗАНЯТИЕ ПО ТЕМЕ: "АРТРОЛОГИЯ"

Вопросы к модульному занятию:

1. Классификация соединения костей.
2. Виды синхондрозов.
3. Синдесмозы.
4. Гемиартрозы. Особенности строения. (Примеры).
5. Классификация суставов.
6. Комбинированный сустав. Общая характеристика.
7. Комплексные суставы.
8. Конгруэнтный и инконгруэнтный сустав.
9. Одноосные суставы. Характеристика, примеры.
10. Двухосные Суставы. Характеристика, примеры.
11. Многоосные суставы. Характеристика. Пример.
12. Простые суставы. (Примеры).
13. Сложные суставы. (Примеры)
14. Общее строение суставов.
15. Соединение позвоночника с черепом.
16. Соединение позвонков.
17. Соединение крестца и копчика.
18. Позвоночный столб в целом.
19. Акромиально-ключичный сустав.
20. Грудино-ключичный сустав.
21. Соединение ребер с грудиной.
22. Соединения ребер с позвонками.
23. Грудная клетка в целом.
24. Височно-нижнечелюстной сустав
25. Плечевой сустав.
26. Локтевой сустав.
27. Лучезапястный сустав.
28. Соединения костей предплечья.
29. Соединения костей кисти.
30. Соединения костей таза. Таз в целом.
31. Соединения костей таза. Размеры мужского и женского таза.
32. Тазобедренный сустав
33. Коленный сустав.
34. Соединение костей голени.
35. Голеностопный сустав.
36. Соединение костей стопы. Стопа как целое.

Методическое пособие к практическому занятию и внеаудиторной самостоятельной работе по теме: «**МЫШЦЫ ГОЛОВЫ. ЖЕВАТЕЛЬНЫЕ И МИМИЧЕСКИЕ МЫШЦЫ. ФАСЦИИ И КЛЕТЧАТОЧНЫЕ ПРОСТРАНСТВА**».

Знания анатомического строения, топографии, функции мышц и фасций головы и шеи, клетчаточных пространств головы и шеи являются фундаментальными понятиями при рассмотрении опорно-двигательного аппарата человека, их необходимо учитывать при изучении соответствующих разделов в курсе терапии, хирургии, неврологии, травматологии, пульмонологии и других клинических дисциплин.

I. Цели:

<u>Студент должен знать:</u>	<ol style="list-style-type: none"> 1. Развитие мышц головы. 2. Развитие мышц шеи. 3. Границы и области головы. 4. Особенности строения и топографии жевательных мышц, их функцию. 5. Особенности строения и топографии мимических мышц. Их классификацию и функции. 6. Фасции головы. 7. Пространства головы, их сообщения и значение. 8. Название анатомических образований мышц головы по-русски и по-латыни;
<u>Студент должен уметь:</u>	<ol style="list-style-type: none"> 1. Показать на муляже и влажном препарате жевательные мышцы головы и объяснить их функцию. 2. Показать на муляже и влажном препарате мимические мышцы головы и объяснить их функцию. 3. Перечислить фасции головы и их функциональное значение. 4. Пользоваться анатомическими инструментами (пинцетом, скальпелем) 5. Препарировать мышцы (под контролем преподавателя).
<u>Студент должен владеть:</u>	<ol style="list-style-type: none"> 1. Медико-анатомическим понятийным аппаратом; 2. Анатомическими знаниями для понимания патологии, диагностики и лечения. 3. Простейшими медицинскими инструментами – скальпелем и пинцетом. 4. Техникou препарирования мышц головы (под контролем преподавателя)

II. Необходимый уровень знаний:

а) из смежных дисциплин:

1. Филогенез черепа.
2. Онтогенез черепа.
3. Филогенез мышечной ткани.
4. Онтогенез мышц головы.

б) из предшествующих тем:

1. Строение шейных позвонков, их соединения.
2. Строение и соединения костей пояса верхних конечностей.
3. Строение соединения ребер, грудная клетка в целом.
4. Строение костей черепа.
5. Топография черепа.

в) из текущего занятия:

1. Жевательные мышцы, их название, строение, место начала, место прикрепления, функция.
2. Классификация мимических мышц.
3. Мимические мышцы, их название, строение, место начала, место прикрепления, функция.
4. Области и фасции головы.
5. Клетчаточные пространства головы.

III. Объект изучения: Мимические и жевательные мышцы. Фасции головы. Межфасциальные клетчаточные пространства головы.

IV. Информационная часть:

Мышцы головы

Мышцы головы в соответствии с их расположением и функцией подразделяют на две группы: *мимические* и *жевательные*.

Мимические мышцы. Располагаются под кожей и группируются в виде сжимателей и расширителей вокруг ротового и носовых отверстий, глазниц, наружного слухового прохода. Поверхностной фасции мимические мышцы не имеют. Начинаются мимические мышцы на костях черепа и вплетаются в соединительнотканную основу кожи. При сокращении мимические мышцы сдвигают кожу, изменяют ее рельеф, образуют ямочки, борозды, складки. Мимические мышцы формируют сложные выразительные движения лица - мимику, закрывают и открывают отверстия, которые они окружают. Мимические мышцы (парные) подразделяют на группы: мышцы свода черепа;

мышцы, окружающие глазные щели; мышцы, окружающие ноздри (отверстия носа); мышцы, окружающие отверстия рта; мышцы ушной раковины.

К **мышцам свода черепа** относятся надчерепная мышца и мышца, сморщивающая бровь. *Надчерепная мышца* имеет два брюшка (лобное и затылочное) и между ними обширный надчерепной апоневроз, прочно сросшийся с кожей волосистой части головы. Затылочное брюшко начинается на затылочной кости, лобное брюшко вплетается в кожу лба. При сокращении лобного брюшка поднимается бровь и образуются поперечные складки кожи лба (мышца удивления, вопросительного внимания). Затылочное брюшко тянет всю мышцу кзади, в результате разглаживаются складки на лбу. *Мышца, сморщивающая бровь*, начинается на носовой части лобной кости, вплетается в кожу брови. При двустороннем сокращении эти мышцы сближают брови, формируют мим боли, страдания, угрюмости. Вокруг глазной щели располагается *круговая мышца глаза*, образованная круговыми пучками, окружающими глазницу (глазничная часть), вплетающимися в кожу век (вековая часть) и прикрепляющимися к слезному мешку (слезная часть). При своем сокращении мышца смыкает веки, зажмурирует глаза, способствует оттоку слезы в носослезный канал.

Вокруг отверстий носа находятся **мышцы, окружающие носовые отверстия**. Эти мышцы, суживающие ноздри, начинаются на передней поверхности верхнечелюстной кости и вплетаются в крыло и хрящевую часть спинки носа.

Мышцы, окружающие отверстия рта, образованы пучками, расположенными в толще губ (*сжимателями*) и радиально ориентированными по отношению к ротовой щели (*расширителями*). Одни расширители находятся выше ротовой щели (*мышцы, поднимающие угол рта и верхнюю губу*, а также *скуловые мышцы*). Эти мышцы не только поднимают верхнюю губу и угол рта, но и формируют мимику улыбки, смеха. Другие мышцы лежат ниже ротовой щели (*мышцы, опускающие угол рта и нижнюю губу*). Здесь же находится *подбородочная мышца*, вплетающаяся в кожу подбородка и образующая здесь ямочку.

К мышцам, вплетающимся в круговую мышцу рта, относится *щечная мышца*, образующая мышечную основу щеки. Эта мышца начинается на задних частях верхней и нижней челюстей. Она участвует в акте сосания, продвижении пищевого комка к глотке, напрягает щеку, в связи с чем получила название мышцы трубочей.

К мимическим мышцам относятся также рудиментарные **мышцы ушной раковины** (*передняя, верхняя и задняя ушные мышцы*), хорошо развитые у животных, а также широкая, плоская *подкожная мышца шеи* и др.

Жевательные мышцы. Образованы четырьмя парами коротких, толстых, сильных мышц, начинающихся на костях основания черепа и прикрепляющихся к единственной подвижной его кости - нижней челюсти. Две мышцы располагаются поверхностно (височная и собственно жевательная), две другие (крыловидные) находятся глубоко, медиально от ветви нижней челюсти, в подвисочной ямке.

Височная мышца, широкая сверху и узкая внизу, начинается на боковой поверхности мозгового отдела черепа, а прикрепляется к венечному отростку нижней челюсти. Мышца действует на передние зубы (резцы, клыки), в связи с чем ее называют кусающей мышцей. Задние пучки этой мышцы тянут нижнюю челюсть назад.

Жевательная мышца начинается на скуловой дуге, следует вниз и кзади и прикрепляется к наружной поверхности угла нижней челюсти, участвует в акте жевания.

Медиальная крыловидная мышца начинается в ямке крыловидного отростка клиновидной кости, идет вниз и прикрепляется к одноименной бугристости на медиальной поверхности угла нижней челюсти. Эта мышца также поднимает угол нижней челюсти, участвует в акте жевания, как и собственно жевательная мышца.

Латеральная крыловидная мышца располагается в подвисочной ямке и имеет иную топографию. Начинается эта мышца на задней поверхности бугра верхнечелюстной кости, идет кзади и прикрепляется к мышечковому отростку (суставному) нижней челюсти. При двустороннем сокращении этих мышц нижняя челюсть выдвигается вперед, при одностороннем поворачивается в противоположную сторону. Возможность совершать нижней челюстью разнообразные движения в височно-нижнечелюстных суставах позволяет назвать весь жевательный механизм человека универсальным. Все жевательные мышцы имеют собственные фасции. Поверхностная фасция имеется у жевательной мышцы, она сращена с капсулой околоушной слюнной железы. Поэтому в научной литературе она получила название *околоушно-жевательной фасции*. Височная мышца снаружи также покрыта плотной *височной фасцией*, которая начинается на боковой поверхности мозгового отдела черепа чуть выше начала этой мышцы и прикрепляется к скуловой дуге.

Костно-фасциальные и межмышечные пространства головы.

На своде черепа:

1. Подапоневротическое пространство-между сухожильным шлемом и надкостницей костей крыши черепа-заполнено рыхлой соединительной тканью.
2. Поднадкостничное пространство-между надкостницей и наружной пластинкой костей свода черепа. В области швов черепа надкостница прочно срастается с костью, поэтому это пространство находится в пределах каждой кости свода черепа.

В височной области:

1. Межапоневротическое пространство -между поверхностным и глубоким листками височной фасции, содержит клетчатку: в нем проходят средние височные артерии и вена.
2. Подапоневротическое пространство -между фасцией и височной мышцей, содержит отросток жирового комка щеки и вены височной мышцы.
3. Глубокое височное пространство-между глубоким слоем височной мышцы и надкостницей. Снизу пространство не замкнуто и сообщается с височно-крыловидным и надкрыловидными пространствами. В нем проходят глубокие височные нервы и сосуды.

В боковой области лица:

1. Жировой комок щеки, *corpus adiposum buccae*, прилежит к переднему краю жевательной мышцы; от него отходят отростки, проникающие в подапоневротическое пространство височной области, крыловидную ямку и крыловидно-челюстное пространство.

2. Пространство околоушной железы - в занижнечелюстной ямке (*fossa retromandibularis*). В нем располагаются околоушная слюнная железа лицевой и ушновисочный нервы, наружная сонная артерия и ее ветви, позадичелюстная вена и околоушные лимфатические узлы.
3. Жевательно-нижнечелюстное пространство - между жевательной мышцей и ветвью нижней челюсти, заполнено клетчаткой, в нем проходит сосудисто-нервный пучок жевательной мышцы. Вверху данное пространство соединяется под скуловой дугой с височно-крыловидным пространством.
4. Височно-крыловидное пространство - между латеральной крыловидной и височной мышцами. В нем проходят верхнечелюстная артерия и венозное крыловидное сплетение. Вверху данное пространство переходит в глубокое височное пространство.
5. Межкрыловидное пространство - между латеральной и медиальной крыловидными мышцами. В пространстве проходят нижнечелюстной нерв и его ветви, верхнечелюстная артерия при медиальном ее положении, глубокая часть крыловидного венозного сплетения.
6. Надкрыловидное пространство - между верхней головкой латеральной крыловидной мышцы и подвисочной поверхностью большого крыла клиновидной кости. В нем проходят жевательный и глубокие височные нервы, венозное сплетение. Сообщается с межкрыловидным, височно-крыловидным и глубоким височным пространствами.
7. Крыловидно-челюстное пространство - между внутренней поверхностью ветви нижней челюсти и медиальной крыловидной мышцей. В нем находятся нижний альвеолярный нерв, артерия и вены. Сообщается с межкрыловидным, височно-крыловидным пространствами и жировым комком щеки.
8. Крыловидно-небная ямка содержит верхнечелюстной нерв, крылонебный узел, верхнечелюстную артерию, ее ветви и венозное сплетение.
9. Межмышечные клетчаточные щели между слоями собственно жевательной мышцы, а также между верхней и нижней головками латеральной крыловидной мышцы. В последнем пространстве располагаются нервы, иннервирующие латеральную крыловидную и височную мышцы, щечный нерв, венозное сплетение, верхнечелюстная артерия при ее медиальном положении сообщается с височно-крыловидным и межкрыловидным пространствами.

V. Практическая работа:

Задание №1. Покажите мимические мышцы на муляже. В области свода черепа отметьте расположение надчерепной мышцы, ее лобное и затылочное брюшки и на боковых поверхностях ушные мышцы; переднюю, верхнюю и заднюю. На влажном препарате найдите эту мышцу. Приступите к изучению мимических мышц лица. Начните изучение с мышц, расположенных в области отверстия глаза. Найдите круговую мышцу глаза, отметьте ее 3 части: глазничная мышца - по краю глазницы, мышца век - на нижнем и верхнем веках, слезная мышца - в медиальном углу глазницы. Сморщиватель бровей и мышцу гордецов по возможности показываем на препарате (видны не всегда).

Затем перейдите к изучению мышц, расположенных в области носа. Вслед за этим перейдите к изучению мышц, расположенных в области ротового отверстия. Отметьте, что часть мышц окружает ротовое отверстие, обуславливая его сжатие (сфинктер) - это круговая мышца рта. Большинство мышц расположено по радиусам, они начинаются от костных выступов и вплетаются в круговую мышцу и кожу угла рта; над верхней губой лежат: мышца, поднимающая верхнюю губу, малая и большая скуловые мышцы, мышца, поднимающая угол рта; почти горизонтально расположены мышца смеха и щечная» мышца, последняя находится глубже и формирует толщу щеки, в этом месте, особенно у детей, жировая клетчатка образует жировое тело, которое вместе с мышцей пронизано протоком околоушной железы. От нижней губы вниз расположены: латеральнее всех мышца, опускающая угол рта, медиальнее от нее - мышца, опускающая нижнюю губу, а на подбородке - подбородочная мышца.

Задание №2. Жевательные мышцы изучите на муляжах и влажном препарате. На той стороне, где снята височная фасция, видна височная мышца. Обратите внимание, что она расположена в височной ямке и заканчивается в нижневисочной ямке на венечном отростке нижней челюсти. Рассмотрите жевательную мышцу, которая находится на переднелатеральной поверхности лица и прикрепляется к углу нижней челюсти (жевательная шероховатость). Крыловидные мышцы изучайте на муляже и влажном препарате. Крыловидные мышцы расположены в нижневисочной ямке. Волокна медиальной крыловидной мышцы идут вниз почти вертикально и прикрепляются к внутренней поверхности угла нижней челюсти (крыловидная шероховатость), на латеральной - горизонтально, заканчиваясь на шейке нижней челюсти.

Задание №3. В височной области найдите фасцию, покрывающую височную мышцу, обратите внимание на ее плотность и сходство с апоневрозом и на то, что она фиксируется к скуловой дуге и вместе с костями черепа образует костно-фиброзное влагалище для височной мышцы. Жевательная фасция прикрывает одноименную мышцу и сзади переходит в фасцию, покрывающую околоушную железу, расположенную в занижнечелюстной ямке. Затем посмотрите фасцию, покрывающую щечную мышцу и переходящую па глотку (щечная мышца - единственная из мимических мышц, имеющая фасцию). Щечно-глоточная фасция продолжается в соединительнотканый покров мышц глотки.

При изучении межфасциальных пространств следует обращать внимание, с чем они сообщаются, т.к. при воспалительных процессах гной может распространиться в места сообщения.

VI. Контрольные вопросы:

1. Классификация мимических мышц
2. Назовите особенности мимических мышц
3. Перечислите мышцы свода черепа

4. Перечислите мышцы, окружающие ротовое отверстие
5. Назовите особенности жевательных мышц
6. Какие мышцы относятся к группе жевательных мышц
7. Где располагается «жировое тело» щеки
8. Перечислите фасции головы
9. Назовите топографические межмышечные пространства головы

VII. Учебные задачи:

Задача № 1.

Мальчик получил травму головы и потерял способность выдвигать нижнюю челюсть вперед.

- а) При поражении каких мышц ограничено такое движение в височно-нижнечелюстном суставе?
- б) Куда прикрепляются эти мышцы?

Ответ:

- а) Поражены латеральные крыловидные мышцы (правая и левая).
- б) К передней поверхности шейки нижней челюсти, суставной капсуле височно-нижнечелюстного сустава и к внутрисуставному диску.

VIII. Контрольные тесты:

1. Вековая часть круговой мышцы глаза начинается:
 - а) от лобного отростка верхней челюсти
 - б) от слезного гребня
 - в) от медиальной связки века
 - г) от латеральной поверхности слезной кости
2. Поверхностная часть жевательной мышцы начинается:
 - а) от сосцевидного отростка височной кости
 - б) от внутренней поверхности скуловой дуги
 - в) от скулового отростка верхней челюсти
 - г) от височной фасции
3. Между поверхностным и глубоким листками височной фасции располагается:
 - а) подапоневротическое пространство
 - б) межапоневротическое пространство
 - в) глубокое височное пространство
 - г) поднадкостничное пространство
4. Крыловидно-челюстное пространство сообщается:
 - а) с надкрыловидным пространством
 - б) с межкрыловидным пространством
 - в) с височно-крыловидным пространством
 - г) с жировым комком щеки
5. Какая из перечисленных мышц участвует в формировании выражения иронии, печали или отвращения:
 - а) мышца, опускающая нижнюю губу
 - б) мышца, опускающая угол рта
 - в) мышца, сморщивающая бровь
 - г) мышца, поднимающая верхнюю губу

Ответы к тестам:

<u>1</u>	<u>2</u>	<u>3</u>	<u>4</u>	<u>5</u>
в	в	б	б, в, г	а

IX. Анатомическая терминология:

Мышцы и фасции головы

	<i>Русск.</i>	<i>Лат.</i>
1.	Надчерепная мышца (затылочно-лобная)	m.epicranius(occipitofrontalis)
2.	Затылочное брюшко (надчерепной мышцы)	venter occipitalis
3.	Лобное брюшко (надчерепной мышцы)	venter frontalis
4.	Надчерепной апоневроз (сухожильный шлем)	aponeurosis epicranialis(galea aponturotica)
5.	Мышца гордецов	m.procerus
6.	Мышца, сморщивающая бровь	m.corrugator supercillii
7.	Височно-теменная мышца	m.temporoparietalis
8.	Верхняя ушная мышца	m.auricularis superior
9.	Передняя ушная мышца	m.auricularis anterior
10.	Задняя ушная мышца	m.auricularis posterior
11.	Круговая мышца глаза	m.orbicularis oculi
12.	Глазничная часть (круговой мышцы глаза)	pars orbitalis
13.	Вековая часть (круговой мышцы глаза)	pars palpebralis
14.	Слезная часть (круговой мышцы глаза)	pars lacrimalis
15.	Носовая мышца	m.nasalis

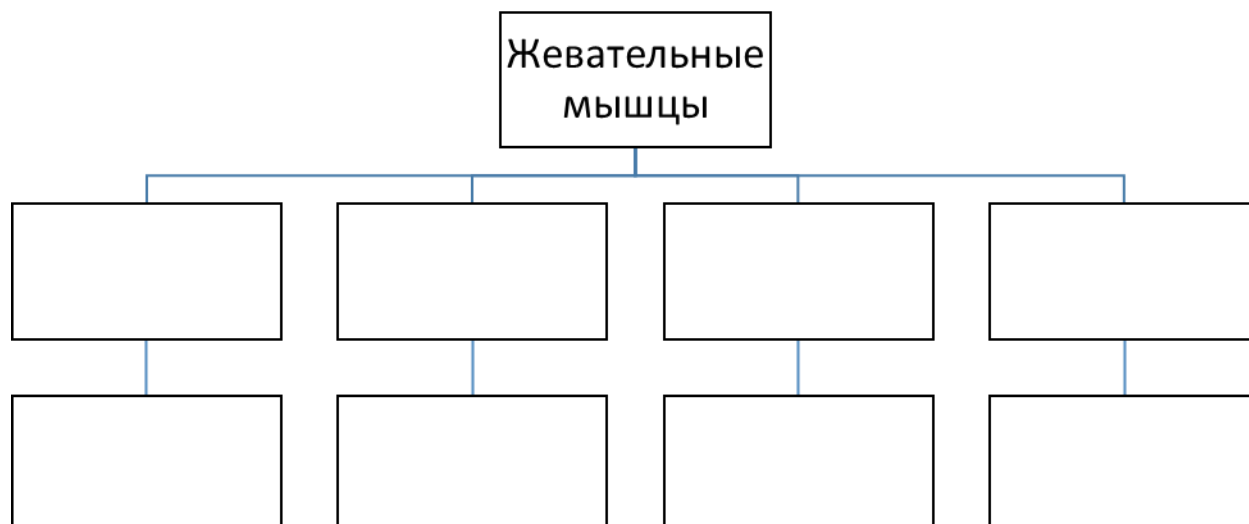
16. Мышца, сжимающая брови (поперечная часть носовой мышцы)	m.depressor nasium(pars transversa)
17. Мышца, поднимающая крыло носа (крыльчатая часть носовой мышцы)	m.levator alae nasi(pars alaris)
18. Мышца, опускающая перегородку носа	m.depressor septi nasi
19. Круговая мышца рта	m.orbicularis oris
20. Мышца, опускающая угол рта	m.depressor anguli oris
21. Мышца, опускающая нижнюю губу	m.depressor labii inferioris
22. Подбородочная мышца	m.mentalis
23. Мышца, поднимающая угол рта	m.levator anguli oris
24. Мышца, поднимающая верхнюю губу	m.levator labii superioris
25. Малая скуловая мышца	m.zygomaticus minor
26. Большая скуловая мышца	m.zygomaticus major
27. Щечная мышца	m.buccinator
28. Мышца смеха	m.risorius
29. Жевательная мышца	m.masseter
30. Височная мышца	m.temporalis
31. Медиальная крыловидная мышца	m.pterygoideus medialis
32. Латеральная крыловидная мышца	m.pterygoideus lateralis
33. Жировое тело щеки	corpus adiposum buccae
34. Височная фасция	fascia temporalis
35. Щечно-глоточная фасция	fascia buccopharyngea
36. Жевательная фасция	fascia masseterica

Х. Препараты и учебные пособия: Череп, муляжи поверхностных и глубоких мышц головы и шеи, влажный препарат мышц головы и шеи. Учебник, атлас, таблицы.

ВНЕАУДИТОРНАЯ САМОСТОЯТЕЛЬНАЯ РАБОТА.

ЗАДАНИЯ ДЛЯ САМОСТОЯТЕЛЬНОЙ РАБОТЫ:

Заполните схему жевательных мышц (начало, прикрепление и функции).



ВОПРОСЫ ДЛЯ САМОКОНТРОЛЯ:

1. Классификация мышц головы:

2. Классификация мимической мускулатуры

3. Особенности мимической мускулатуры

СДЕЛАЙТЕ ОБОЗНАЧЕНИЯ К РИСУНКАМ:

№8	МЫШЦЫ И ФАСЦИИ ГОЛОВЫ.
	1
	2
	3
	4
	5
	6
	7
	8
	9
	10
	11
	12
	13
	14
	15
	16

МЫШЦЫ И ФАСЦИИ ГОЛОВЫ	
	1
	2
	3
	4
	5
	6
	7
	8

Методическое пособие к практическому занятию и внеаудиторной самостоятельной работе по теме: «Мышцы и фасции шеи. Топография шеи. Фасции и клетчаточные пространства шеи. Диафрагма. Мышцы и фасции груди».

Знания анатомического строения, топографии, функции мышц и фасций шеи, клетчаточных пространств шеи являются фундаментальными понятиями при рассмотрении опорно-двигательного аппарата человека, их необходимо учитывать при изучении соответствующих разделов в курсе терапии, хирургии, неврологии, травматологии, пульмонологии и других клинических дисциплин.

I. Цели:

<u>Студент должен знать:</u>	<ol style="list-style-type: none"> 1. Развитие мышц шеи. 2. Границы шеи. 3. Классификацию мышц шеи. 4. Особенности строения и топографии мышц шеи и их функции. 5. Треугольники шеи, значение. 6. Фасции шеи. 7. Клетчаточные пространства шеи, их границы и значение. 8. Межлестничное и предлестничное пространства. 9. Название анатомических образований мышц шеи по-русски и по-латыни; 10. Развитие диафрагмы. 11. Строение диафрагмы, ее части, функции. Слабые места диафрагмы. 12. Развитие мышц груди. 13. Классификация мышц груди. 14. Мышцы, действующие на суставы плечевого пояса, их название, строение, место начала, место прикрепления, функция. 15. Собственные (аутохтонные) мышцы груди, их название, строение, место начала, место прикрепления, функция. 16. Фасции груди. 17. Название анатомических образований диафрагмы, мышц груди по-русски и по-латыни;
<u>Студент должен уметь:</u>	<ol style="list-style-type: none"> 1. Назвать и показать на муляже и влажном препарате поверхностные, глубокие мышцы шеи и объяснить их функцию. 2. Показать на муляже и влажном препарате области и треугольники шеи. 3. Перечислить и объяснить функциональное значение фасций и клетчаточных пространств шеи. 4. Показать на влажном препарате структурные элементы диафрагмы, объяснить их функцию. 5. Назвать и показать влажном препарате мышцы груди, место их начала и место прикрепления и объяснить их функцию. 6. Перечислить фасции груди и их функциональное значение. 7. Пользоваться анатомическими инструментами (пинцетом, скальпелем) 8. Препарировать мышцы (под контролем преподавателя).
<u>Студент должен владеть:</u>	<ol style="list-style-type: none"> 1. Медико-анатомическим понятийным аппаратом; 2. Анатомическими знаниями для понимания патологии, диагностики и лечения. 3. Простейшими медицинскими инструментами – скальпелем и пинцетом. 4. Техникou препарирования мышц головы и шеи (под контролем преподавателя)

II. Необходимый уровень знаний:

а) из смежных дисциплин:

1. Филогенез черепа.
2. Онтогенез черепа.
3. Филогенез мышечной ткани.
4. Онтогенез мышц шеи.

б) из предшествующих тем:

1. Строение шейных позвонков, их соединения.
2. Строение и соединения костей пояса верхних конечностей.
3. Строение соединения ребер, грудная клетка в целом.

в) из текущего занятия:

1. Классификация мышц шеи по генетическому и топографическому признакам.
2. Поверхностные мышцы шеи, их название, строение, место начала, место прикрепления, функция.
3. Мышцы, прикрепляющиеся к подъязычной кости – надподъязычная группа, их название, строение, место начала, место прикрепления, функция.
4. Мышцы, прикрепляющиеся к подъязычной кости – подподъязычная группа, их название, строение, место начала, место прикрепления, функция.
5. Глубокие мышцы шеи (латеральная группа), их название, строение, место начала, место прикрепления, функция.
6. Глубокие мышцы шеи (медиальная группа), их название, строение, место начала, место прикрепления, функция.
7. Шейная фасция – классификация по ВНА и по Шевкуненко.

8. Межфасциальные пространства шеи.
9. Области шеи, значение.
10. Треугольники шеи, значение.
11. Развитие диафрагмы.
12. Строение диафрагмы, ее части, функции. Слабые места диафрагмы.
13. Развитие мышц груди.
14. Классификация мышц груди.
15. Мышцы, действующие на суставы плечевого пояса, их название, строение, место начала, место прикрепления, функция.
16. Собственные (аутохтонные) мышцы груди, их название, строение, место начала, место прикрепления, функция.
17. Фасции груди.

III. Объект изучения: Поверхностные мышцы шеи. Мышцы, расположенные выше подъязычной кости (надподъязычная группа). Мышцы, расположенные ниже подъязычной кости (подподъязычная группа). Глубокие мышцы шеи. Фасции шеи. Треугольники шеи. Межфасциальные клетчаточные пространства головы и шеи. Диафрагма, мышцы и фасции груди.

IV. Информационная часть:

Мышцы шеи

Непосредственно к мышцам шеи относят мышцы, которые располагаются в ее передней и боковых областях, где выделяют поверхностные и глубокие мышцы.

Поверхностные мышцы шеи. К ним относят парную подкожную мышцу шеи, которая по своему происхождению, расположению и функциям принадлежит к мимическим мышцам, грудино-ключично-сосцевидную мышцу, надподъязычные и подподъязычные мышцы. К группе глубоких мышц шеи принадлежат лестничные и предпозвоночные мышцы.

Подкожная мышца шеи, или платизма, тонкая, плоская, расположена непосредственно под кожей. Начинается она на поверхностной фасции груди и в толще кожи ниже ключицы, направляется вверх, вплетается в жевательную фасцию и в ткани угла рта. При своем сокращении мышца тянет угол рта вниз, оттягивает кожу шеи вперед, предохраняя поверхностные вены от сдавливания.

Грудино-ключично-сосцевидная мышца начинается двумя ножками на груди и ключице и прикрепляется к сосцевидному отростку височной кости. При двустороннем сокращении этих мышц голова запрокидывается назад. При одностороннем сокращении мышца наклоняет голову в свою сторону и одновременно поворачивает ее в противоположную сторону.

Надподъязычная группа объединяет парные двубрюшную, шилоподъязычную, подбородочно-подъязычную и челюстно-подъязычную мышцы, которые прикрепляются к подъязычной кости. *Двубрюшная мышца* имеет два брюшка (переднее и заднее) и промежуточное сухожилие между ними. Переднее брюшко начинается в двубрюшной ямке нижней челюсти, заднее брюшко прикрепляется в сосцевидной вырезке височной кости. Промежуточное сухожилие, соединяющее оба брюшка, при помощи сухожильной петли прикрепляется к подъязычной кости. Мышца поднимает подъязычную кость, при фиксированной подъязычной кости опускает нижнюю челюсть.

Шилоподъязычная мышца начинается на шиловидном отростке височной кости. *Подбородочно-подъязычная мышца* имеет начало на подбородочной ости нижней челюсти. *Челюстно-подъязычная мышца* начинается на внутренней поверхности нижней челюсти. Соединяясь с такой же мышцей другой стороны, челюстно-подъязычная мышца образует дно полости рта, ее диафрагму, на которой располагается язык. Все эти мышцы, прикрепляясь к подъязычной кости, фиксируют ее, а при укрепленной подъязычной кости подбородочно-подъязычная и челюстно-подбородочная мышцы опускают нижнюю челюсть.

К подподъязычным мышцам относятся грудино-подъязычная, лопаточно-подъязычная, грудино-щитовидная и щитоподъязычная мышцы. *Грудино-подъязычная мышца* начинается на груди, прикрепляется к подъязычной кости, тянет ее вниз. *Лопаточно-подъязычная мышца* имеет два брюшка (верхнее и нижнее), соединенных промежуточным сухожилием. Начинается мышца на лопатке, прикрепляется к подъязычной кости. *Грудино-щитовидная мышца* начинается на рукоятке грудины, прикрепляется к крыловидному хрящу. Она опускает гортань и подъязычную кость.

Щито-подъязычная мышца идет от щитовидного хряща к подъязычной кости. Эта мышца поднимает гортань. Все надподъязычные и подподъязычные мышцы укрепляют подъязычную кость, а вместе с нею и гортань.

Глубокие мышцы шеи. К ним относятся парные передняя, средняя и задняя лестничные мышцы, а также предпозвоночные-длинные мышцы головы и шеи, передняя и латеральная прямые мышцы головы. **Лестничные мышцы** начинаются на поперечных отростках шейных позвонков, а прикрепляются к ребрам: передняя и средняя-к первому ребру, задняя-ко второму. Лестничные мышцы при своем сокращении поднимают ребра, участвуя в акте вдоха.

Длинные мышцы головы и шеи, а также **передняя прямая мышца головы** наклоняют голову и шейный отдел позвоночника кпереди. **Латеральная прямая мышца головы** наклоняет голову в свою сторону.

Шейная фасция

Различают три пластинки шейной фасции: поверхностную, предтрахеальную, предпозвоночную.

Поверхностная пластинка, lamina superficialis, располагается непосредственно позади подкожной мышцы шеи. Она охватывает шею со всех сторон и формирует фасциальные влагалища для грудино-ключично-сосцевидной и трапециевидной мышц. Спереди и внизу, на уровне границы между шеей и грудью, поверхностная пластинка шейной фасции прикрепляется к передним поверхностям ключицы и рукоятки грудины, сверху к подъязычной кости, выше которой покрывает группу надподъязычных мышц.

Предтрахеальная пластинка, *lamina pretrachealis*, простирается от задних поверхностей рукоятки грудины и ключицы вниз до подъязычной кости вверх, а латерально — до лопаточно-подъязычной мышцы. Эта пластинка образует фасциальные влагалища для лопаточно-подъязычных, грудино-подъязычных, грудино-щитовидных и щито-подъязычных мышц.

Предпозвоночная пластинка, *lamina prevertebralis*, располагается позади глотки, покрывает предпозвоночные и лестничные мышцы, формируя для них фасциальные влагалища.

Предпозвоночная пластинка шейной фасции, продолжаясь вверх, достигает основания черепа. Книзу предпозвоночная пластинка шейной фасции переходит во внутреннюю грудную фасцию.

Между пластинками шейной фасции, а также между ними и органами шеи имеются пространства, заполненные небольшим количеством рыхлой соединительной ткани. Знание этих пространств имеет важное прикладное значение для понимания путей распространения воспалительных процессов, локализующихся в области шеи.

Различают надгрудное межфасциальное пространство, предвисцеральное пространство и позадивисцеральное пространство.

1. **Надгрудное межпозвоночное пространство** локализуется над яремной вырезкой грудины между поверхностной и предтрахеальной пластинками шейной фасции. В нем располагается яремная венозная дуга. Надгрудное межфасциальное пространство, продолжаясь вправо и влево, образует боковые углубления позади начала грудино-ключично-сосцевидной мышцы.
2. **Предвисцеральное пространство**, *spatium previscerale*, находится между предтрахеальной пластинкой шейной фасции спереди и трахеей сзади.
3. **Позадивисцеральное пространство**, *spatium retroviscerale*, определяется между задней стенкой глотки спереди и глубокой пластинкой шейной фасции сзади.

Треугольники шеи

1. **Сонный треугольник**, *trigonum caroticum*, сзади ограничен передним краем грудино-ключично-сосцевидной мышцы, спереди и снизу — верхним брюшком лопаточно-подъязычной мышцы, сверху — задним брюшком двубрюшной мышцы.
2. **Лопаточно-трахеальный треугольник**, *trigonum omotracheale*, располагается между передним краем грудино-ключично-сосцевидной мышцы сзади и снизу, верхним брюшком лопаточно-подъязычной мышцы вверх и латерально, и передней срединной линией медиально.
3. **Лопаточно-трапециевидный треугольник**, *trigonum omotrapezoideum*, ограничен задним краем грудино-ключично-сосцевидной мышцей спереди, латеральным краем трапециевидной мышцы сзади и нижним брюшком лопаточно-подъязычной мышцы снизу.
4. **Лопаточно-ключичный треугольник**, *trigonum omoclaviculare*, значительно меньших размеров; расположен непосредственно над средней третью ключицы, ограничен снизу ключицей, сверху — нижним брюшком лопаточно-подъязычной мышцы, спереди — задним краем грудино-ключично-сосцевидной мышцы.
5. **Поднижнечелюстной треугольник**, *trigonum submandibulare*, ограничен снизу передним и задним брюшками двубрюшной мышцы, сверху — телом нижней челюсти. В области этого треугольника лежит одноименная слюнная железа. В пределах поднижнечелюстного треугольника выделяют небольшой, но очень важный для хирургии **язычный треугольник**, *trigonum linguale*, или треугольник Пирогова. Спереди он ограничен задним краем челюстно-подъязычной мышцы, сзади и снизу — задним брюшком двубрюшной мышцы, сверху — подъязычным нервом. Всю площадь треугольника занимает подъязычно-язычная мышца, раздвинув волокна которой, можно обнаружить язычную артерию.

Диафрагма подвижная мышечно-сухожильная перегородка между грудной и брюшной полостями. Диафрагма — главная дыхательная мышца, которая развивается из вентральных отделов шейных миотомов. Диафрагма имеет куполообразную форму, обусловленную положением внутренних органов и разностью давлений в грудной и брюшной полостях. Выпуклой стороной диафрагма направлена в грудную полость, вогнутой — вниз, в брюшную полость. Диафрагма является главной дыхательной мышцей и важнейшим органом брюшного пресса. Мышечные пучки диафрагмы располагаются по периферии, имеют сухожильное или мышечное начало на костной части нижних ребер или реберных хрящах, окружающих нижнюю апертуру грудной клетки, на задней поверхности грудины и поясничных позвонках. Сходясь кверху, к середине диафрагмы, мышечные пучки переходят в сухожильный центр. Соответственно началу различают поясничную, реберную и грудную части диафрагмы. Мышечные пучки поясничной части диафрагмы начинаются на передней поверхности поясничных позвонков, образуя правую и левую ножки. Медиальная дугообразная связка натянута над большой поясничной мышцей между латеральной поверхностью I поясничного позвонка и верхушкой поперечного отростка II поясничного позвонка. Латеральная дугообразная связка проходит поперечно спереди по квадратной мышце поясницы и соединяет верхушку поперечного отростка I I поясничного позвонка с XII ребром.

Правая ножка поясничной части диафрагмы развита сильнее и начинается на передней поверхности тел I—IV поясничных позвонков. Левая ножка берет начало на первых трех поясничных позвонках. Вверху мышечные пучки этих ножек перекрещиваются впереди тела I поясничного позвонка, ограничивая аортальное отверстие. Через это отверстие проходят аорта и грудной (лимфатический) проток. Выше и левее аортального отверстия мышечные пучки правой и левой ножек диафрагмы вновь перекрещиваются, а затем вновь расходятся, образуя пищеводное отверстие. Через это отверстие пищевод вместе с блуждающими нервами проходит из грудной полости в брюшную. Между мышечными пучками правой и левой ножек диафрагмы проходят соответствующие симпатический ствол, большой и малый чревные нервы, а также непарная вена (справа) и полунепарная вена (слева). В сухожильном центре диафрагмы справа имеется отверстие нижней полой вены, через которое эта вена проходит из брюшной полости в грудную.

Диафрагма имеет «слабые места» — парные пояснично-реберные треугольники и грудино-реберные треугольники. В пределах этих треугольников могут образовываться диафрагмальные грыжи.

Функция: при сокращении диафрагмы ее купол уплощается, что ведет к увеличению грудной полости и уменьшению брюшной. При одновременном сокращении с мышцами живота диафрагма способствует повышению внутрибрюшного давления.

Мышцы груди располагаются в несколько слоев. Более поверхностно лежат мышцы, которые развиваются в связи с закладкой верхней конечности. Глубокие слои мускулатуры груди представлены собственными, аутохтонными, мышцами, развивающимися из вентральных отделов миотомов.

Поверхностные мышцы груди. Большая грудная мышца - различают ключичную, грудино-реберную часть и брюшную часть. Большая грудная мышца отделяется от дельтовидной мышцы хорошо выраженной дельтовидно-грудной бороздой. Функция: поднятую руку опускает и приводит к туловищу, одновременно поворачивая ее внутрь. Если рука укреплена в поднятом кверху положении, поднимает ребра и грудину, способствуя расширению грудной клетки (вспомогательная дыхательная мышца).

Малая грудная мышца располагается непосредственно позади большой грудной мышцы. Начинается мышца на II—V ребрах, вблизи их передних концов. Направляясь кверху и латерально, прикрепляется коротким сухожилием к клювовидному отростку лопатки. Функция: наклоняет лопатку вперед. При укреплённом плечевом поясе поднимает ребра, способствуя расширению грудной клетки.

Подключичная мышца занимает щелевидный промежуток между I ребром и ключицей. Начинается на хряще I ребра, проходит латерально и прикрепляется к нижней поверхности акромиального конца ключицы. Функция: тянет ключицу вниз и вперед, способствуя укреплению грудино-ключичного сустава.

Передняя зубчатая мышца прилежит к грудной клетке сбоку, образует медиальную стенку подмышечной полости. Начинается крупными зубцами на верхних восьми—девяти ребрах и прикрепляется к медиальному краю и нижнему углу лопатки. В промежутки между нижними зубцами передней зубчатой мышцы заходят зубцы наружной косой мышцы живота. Функция: тянет лопатку, особенно нижний угол, вперед и латерально. Нижние пучки мышцы способствуют вращению лопатки вокруг сагиттальной оси, в результате чего латеральный угол лопатки перемещается кверху и медиально — рука поднимается выше горизонтали. При укреплённой лопатке передняя зубчатая мышца поднимает ребра, способствуя расширению грудной клетки.

Глубокие мышцы груди. Наружные межреберные мышцы в количестве 11 на каждой стороне начинаются на нижнем крае вышележащего ребра, снаружы от его борозды, и, направляясь вниз и вперед, прикрепляются к верхнему краю нижележащего ребра. Мышцы занимают межреберные промежутки на протяжении от бугорков ребер сзади до реберных хрящей спереди, где их продолжением до края грудины является наружная межреберная перепонка. На задней стороне грудной клетки пучки этих мышц ориентированы косо вниз и латерально, на боковой и передней стороне — вниз, вперед и медиально. Эти мышцы образуют более толстый слой по сравнению с внутренними межреберными мышцами. Функция: поднимают ребра; задние их части укрепляют реберно-позвоночные суставы.

Внутренние межреберные мышцы располагаются кнутри от наружных межреберных мышц. Они занимают межреберные промежутки, начиная от края грудины (у истинных ребер) и передних концов хрящей ложных ребер и до углов ребер сзади, где продолжением их служит внутренняя межреберная перепонка. Внутренние пучки этих мышц получили название самых внутренних межреберных мышц. Функция: внутренние межреберные мышцы опускают ребра, укрепляют грудино-реберные суставы.

Подреберные мышцы образованы мышечными и сухожильными пучками в нижней части заднего отдела внутренней поверхности грудной стенки. Начинаются на X—XII ребрах вблизи их углов, направляются вверх и латерально, перекидываются через одно—два ребра и прикрепляются к внутренней поверхности вышележащих ребер. Функция: опускают ребра.

Поперечная мышца груди располагается на задней (внутренней) поверхности передней стенки грудной клетки. Функция: имея опору на грудине, эта мышца тянет реберные хрящи вниз, опускает ребра, участвует в акте выдоха.

Топография фасций и клетчаточных пространств груди. На поверхности грудных стенок определяются в виде костных ориентиров яремная вырезка грудины, справа и слева от нее ключицы, внизу — мечевидный отросток грудины, а также ребра и реберные дуги. Яремная вырезка грудины соответствует нижнему краю II грудного позвонка. Нижняя граница тела грудины находится на уровне IX грудного позвонка. Угол грудины проецируется на межпозвоночный диск между IV и V грудными позвонками. На поверхности грудных стенок определяются контуры большой грудной мышцы и дельтовидно-грудная борозда (у мужчин). У женщин на уровне III—VI ребер расположены молочные железы, разделенные промежутком. На боковой поверхности груди видна зубчатая линия, образованная начальными зубцами передней зубчатой мышцы и наружной косой мышцы живота. Кожа груди тонкая, у мужчин в области грудины и лопаток имеется волосистой покров. Потовые и сальные железы наиболее многочисленны в области грудины, лопаток, на боковых поверхностях груди. Подкожная клетчатка выражена умеренно, больше у женщин. В клетчатке проходят поверхностные вены, конечные ветви артерий (внутренней грудной, межреберных, боковых грудных), передних и боковых ветвей межреберных нервов.

Поверхностная фасция, являющаяся частью поверхностной фасции тела, развита слабо. Она участвует в образовании капсулы молочной железы, отдавая в глубь ее соединительнотканые перегородки, разделяющие железу на доли. Пучки фасций, отходящие от соединительнотканной капсулы молочной железы к ключице, получили название связки, поддерживающей молочную железу.

Грудная фасция, лежащая под поверхностной, имеет два листка (пластинки) — поверхностный и глубокий, которые образуют влагалище большой грудной мышцы. Позади малой и большой грудных мышц выделяют три треугольника. Ключично-грудной треугольник находится между ключицей вверху и верхним краем малой грудной мышцы внизу. Этот треугольник соответствует расположению ключично-грудной фасции. Грудной треугольник соответствует очертаниям малой грудной мышцы. Подгрудной треугольник находится между нижними краями малой грудной и большой грудной мышц. В области грудины грудная фасция сростается с надкостницей грудины и образует плотную соединительнотканную пластинку — переднюю мембрану грудины.

Между обеими грудными мышцами, лежащими в фасциальных влагалищах, расположено подгрудное клетчаточное пространство. Под малой грудной мышцей — глубокое подгрудное пространство. Оба они заполнены тонким слоем жировой клетчатки.

Кроме указанных фасций, различают также собственно грудную и внутригрудную фасции. Собственно грудная фасция покрывает снаружи наружные межреберные мышцы, а также ребра, срастаясь с их надкостницей. Внутригрудная фасция выстилает грудную полость изнутри, т.е. прилежит изнутри к внутренним межреберным мышцам, поперечной мышце груди и внутренним поверхностям ребер.

V. Практическая работа:

Задание №1. Покажите на муляже поверхностные мышцы шеи. Самая поверхностная мышца шеи - это подкожная, на муляже ее нет, ее посмотрите на влажном препарате, она лежит в поверхностной фасции и покрывает передне-латеральную поверхность шеи. Остальные мышцы видны на муляже и препарате. Отметьте, что на передней поверхности шеи к подъязычной кости прикрепляются мышцы, лежащие выше и ниже этой кости. Выше подъязычной кости на муляже поверхностных мышц видны 3 мышцы. Обратите внимание, что у одной из них длинная сухожильная перемычка между двумя брюшками, которая фиксирована к подъязычной кости, - это двубрюшная мышца, сзади расположено ее заднее брюшко, а впереди - переднее. Приглядитесь и вы увидите, что над задним брюшком лежит мышца, волокна которой внизу охватывают сухожилие двубрюшной мышцы - это шилоподъязычная мышца. Пространство от нижней челюсти до двубрюшной мышцы занято челюстно-подъязычной мышцей. Подбородочно-подъязычную мышцу можно увидеть на муляже глубоких мышц шеи, где изображен сагиттальный распил головы и шеи, или на влажном препарате. Эта мышца располагается над челюстно-подъязычной.

Задание №2. Мышцы, расположенные, ниже подъязычной кости, сначала посмотрите на муляже. Вы увидите у средней линии шеи грудино-подъязычную мышцу, а под ней лежит грудинощитовидная мышца, ее небольшая часть видна над рукояткой грудины медиальнее грудино-подъязычной мышцы, а большая часть - латеральнее трахеи и в области щитовидного хряща, над нею начинается щито-подъязычная мышца. Лопаточно-подъязычная мышца имеет 2 брюшка: верхнее и нижнее. Между этими брюшками имеется сухожильная перемычка, которая расположена за грудино-ключично-сосцевидной мышцей. Верхнее брюшко лежит рядом с грудино-подъязычной мышцей (латеральнее), а от нижнего брюшка видна небольшая часть над ключицей. Эту мышцу вы сможете хорошо увидеть на влажном препарате, приподняв грудино-ключично-сосцевидную мышцу.

Задание №3. Приглядитесь к передней и боковой областям шеи, и вы различите в них треугольники: в боковой - 2, в передней - 3 парных и 1 непарный. В медиально-нижней части боковой области виден небольшой треугольник - лопаточно-ключичный, ограниченный снизу ключицей, сверху - нижним брюшком лопаточно-подъязычной мышцы, спереди - грудино-ключично-сосцевидной мышцей. Второй треугольник - лопаточно-трапециевидный занимает все остальное пространство боковой области. В передней области вы сможете выделить на муляже и на влажном препарате 3 треугольника с каждой стороны: сонный ограничен сверху задним брюшком двубрюшной мышцы, снизу - верхним брюшком лопаточно-подъязычной мышцы, сзади - передним краем грудино-ключично-сосцевидной мышцы; лопаточно-трахейный треугольник ограничен сверху верхним брюшком лопаточно-подъязычной мышцы, сзади - внутренней ножкой грудино-ключично-сосцевидной мышцы и спереди средней линией шеи; поднижнечелюстной треугольник ограничен сверху нижним краем нижней челюсти, спереди и сзади - передним и задним брюшками двубрюшной мышцы. В последнем треугольнике на влажном препарате вы можете увидеть еще один треугольник - Пирогова, который ограничен задним брюшком двубрюшной мышцы, задним краем челюстно-подъязычной мышцы и подъязычным нервом. Подбородочный треугольник непарный, расположен между передним брюшками двубрюшной мышцы и подъязычной костью

Задание №4. Глубокие мышцы шеи вначале покажите на муляже. Лестничные мышцы видны на муляже поверхностных мышц шеи. Они расположены латеральнее грудино-ключично-сосцевидной мышцы, и их пересекает нижнее брюшко лопаточно-подъязычной мышцы. На муляже глубоких мышц шеи лестничные мышцы видны лучше, но все-таки они частично прикрыты другими мышцами. Из предпозвоночных мышц вы можете увидеть на муляже только длинную мышцу головы и длинную мышцу шеи, передняя и боковая прямые мышцы головы на муляже не видны. Предпозвоночную группу мышц вы можете увидеть на влажном препарате. Длинные мышцы головы и шеи расположены на переднелатеральной поверхности позвоночника, первая выше, а чтобы увидеть переднюю и латеральную прямые мышцы головы лучше убрать переднюю часть черепа - сделать фронтальный распил на уровне ската. Чаще всего эти мышцы на влажном препарате не отпрепарированы, и вы их можете посмотреть в атласе.

Задание №5. Фасции шеи вам лучше всего смотреть, препарируя послойно влажный препарат шеи. Сразу же под кожей залегает поверхностная фасция шеи, в которой лежит подкожная мышца шеи. Эта фасция без перерыва переходит на соседние области тела. Снимите поверхностную фасцию шеи и откиньте подкожную мышцу кверху, под ней поверхностный листок собственной фасции шеи, который охватывает всю шею, образуя фасциальное влагалище для грудино-ключично-сосцевидной и трапециевидной мышц. Спереди этот листок срастается с глубоким, образуя белую линию шеи. Вверху поверхностный листок переходит в жевательную и околоушную фасции, а внизу прикрепляется к грудины и ключице. На мышцах, лежащих ниже подъязычной кости, хорошо виден глубокий листок собственной фасции шеи. Он образует влагалище для этих мышц, по бокам от мышц фасция не выражена. Органы, лежащие в области шеи (гортань, трахея, щитовидная железа, глотка, пищевод, крупные сосуды), охватываются внутренней фасцией шеи, которая в свой поверхностный, парietальный, листок включает все органы, а в глубокий, висцеральный - каждый орган отдельно. Последняя фасция, предпозвоночная, образует влагалище для лестничных и предпозвоночных мышц.

Задание №6. Обратите внимание на то, что между фасциями и некоторыми мышцами имеются пространства, заполненные жировой клетчаткой, в них могут проходить сосуды, нервы. Между передней и средней лестничными мышцами имеется межлестничное пространство, внизу ограниченное 1 ребром. Через это пространство проходят подключичная артерия и плечевое нервное сплетение. Впереди передней лестничной мышцы ограниченное спереди

грудино-щитовидной и грудино-подъязычной мышца ли имеется предлестничное пространство, в нем проходят подключичная вена, надлопаточная артерия и лопаточно-подъязычная мышца.

Между поверхностным и глубоким листками собственной фасции шеи над рукояткой грудины имеется межапоневротическое пространство, заполненное рыхлой клетчаткой, в нем лежит яремная венозная дуга. По бокам это пространство сообщается со слепыми боковыми карманами (позади грудино-ключично-сосцевидных мышц).

Между париетальным и висцеральным листками внутренней фасции шеи имеется предорганное пространство (оно расположено перед органами), в частности, перед трахеей оно называется предтрахеальным.

Между внутренней фасцией шеи и предпозвоночной, позади глотки и пищевода имеется позадиорганная щель, которая сообщается с задним средостением.

При изучении межфасциальных пространств следует обращать внимание, с чем они сообщаются, т.к. при воспалительных процессах гной может распространиться в места сообщения.

Задание №7. На муляже и препарате осмотрите диафрагму и ее части, отличающиеся местами начала, протяженностью, выраженностью и ориентацией. Обратите внимание на более сложную конструкцию поясничной части, фиксированной к позвонкам и XII ребру с помощью ножек и дугообразных связок и пронизанной наибольшим количеством диафрагмальных отверстий и щелей, на форму диафрагмы в целом (правый и левый купола, ориентация диафрагмы по отношению к горизонтальной плоскости). Особо отметьте высоту стояния ее куполов (правый - до 4-го межреберного промежутка по среднелучичной линии). Внимательно осмотрите положение слабых мест диафрагмы, располагающихся на стыках ее частей: правых и левых пояснично-реберных и грудино-реберных треугольников.

Задание №8 Осмотрите область груди и ее ориентиры. Она ограничена сверху яремной вырезкой грудины и ключицами, внизу - реберными дугами. Прощупайте грудину, ключицы, ребра (за первое ребро условно принимается ключица). Осмотрите мышцы плечевого пояса, они составляют поверхностный слой. Большая грудная мышца характеризуется широкой площадью начала, включающей ключицу, грудину, реберные хрящи. Мышца постепенно суживается в латеральном направлении, прикрепляясь к плечевой кости, ее передняя поверхность прикрыта поверхностным листком грудной фасции. После отведения краев перерезанной большой грудной мышцы становится доступной осмотру малая грудная, более узкая и короткая, отделенная от первой глубокой мышцей той же фасции. Ее ход более вертикален, она направляется вверх и латерально, суживаясь к клювовидному отростку лопатки. Подключичная мышца, короткая, но довольно сильная, обнаруживается в пространстве между I ребром и ключицей позади утолщенного фасциального листа.

Передняя зубчатая мышца осматривается на боковой поверхности грудной клетки, ее зубцы чередуются в нижних отделах с зубцами наружной косой мышцы живота. Направляясь кзади, они образуют довольно быстро суживающийся мышечный пласт; прикрепляющийся к медиальному краю и нижнему углу лопатки

Внутренние межреберные мышцы осмотрите в передних отделах межреберных промежутков, где они не прикрыты наружными одноименными мышцами. Последние хорошо видны в средних и задних отделах межреберных промежутков, там, где они не замаскированы прикреплениями более поверхностно расположенных мышц.

Найдите подреберные мышцы в задней части внутренней поверхности грудной клетки, где они перебрасываются между ребрами в виде косо направленных плоских мышечных пластинок. На внутренней поверхности передней грудной стенки (грудины и реберных хрящей) осмотрите веерообразно расположенную поперечную мышцу груди.

VI. Контрольные вопросы:

1. Классификация поверхностных мышц шеи
2. Перечислите мышцы, расположенные выше подъязычной кости
3. Перечислите мышцы, расположенные ниже подъязычной кости
4. Перечислите глубокие мышцы шеи
5. Назовите пластинки шейной фасции
6. Укажите межфасциальные клетчаточные пространства шеи
7. Назовите треугольники шеи
8. На какие группы подразделяются мышцы груди по происхождению и глубине расположения?
9. Назовите мышцы груди, которые действуют на суставы плечевого пояса.
10. Назовите отверстия диафрагмы. Для чего предназначено каждое из этих отверстий?
11. Назовите «слабые» места диафрагмы. Где они находятся и чем образованы?
12. Назовите мышцы, поднимающие ребра. Какие мышцы опускают ребра?
13. Занимают ли наружные и внутренние межреберные мышцы межреберные промежутки на всем протяжении?
Назовите различия в их топографии.
14. Какие фасции имеются в области груди, к каким костям они прикрепляются?
15. Какие борозды и ямки определяются на грудных стенках, какими анатомическими структурами они образованы?

VII. Учебные задачи:

Задача № 1.

Во время осмотра пострадавшего в результате ранения передней области шеи было отмечено, что затронута зона сонного и лопаточно-трахеального треугольника.

- а) Укажите границы этих треугольников.
- б) Какие еще треугольники в передней области шеи вы знаете.

Ответ:

а) **Сонный треугольник** ограничен сверху задним брюшком двубрюшной мышцы, сзади - передним краем грудино-ключично-сосцевидной мышцы, спереди и снизу - верхним брюшком лопаточно-подъязычной мышцы. **Лопаточно-трахеальный треугольник** ограничен сзади и снизу передним краем грудино-ключично-сосцевидной мышцы, сверху и латерально-верхним брюшком лопаточно-подъязычной мышцы и медиально-передней срединной линией.

б) Подподбородочный (непарный) треугольник и парные –поднижнечелюстной и язычный.

VIII. Контрольные тесты:

1. К поверхностным мышцам шеи относятся:
 - а) длинная мышца головы
 - б) длинная мышца шеи
 - в) грудино-ключично-сосцевидная мышца
 - г) передняя лестничная мышца
2. Структуры, участвующие в образовании поднижнечелюстного треугольника:
 - а) шило-подъязычная мышца
 - б) челюстно-подъязычная мышца
 - в) поднижнечелюстная слюнная железа
 - г) двубрюшная мышца
3. Оттягивает угол рта книзу и предохраняет поверхностные вены от сдавливания:
 - а) подкожная мышца шеи
 - б) грудино-ключично-сосцевидная мышца
 - в) средняя лестничная мышца
 - г) длинная мышца шеи
4. Между поверхностной и предтрахеальной пластинками шейной фасции располагается:
 - а) предвисцеральное пространство
 - б) надгрудинное межпозвоночное пространство
 - в) позадивисцеральное пространство
 - г) глубокое височное пространство

Ответы к тестам:

<u>1</u>	<u>2</u>	<u>3</u>	<u>4</u>
в	г	а	б

IX. Анатомическая терминология:

Мышцы и фасции шеи

<i>Русск.</i>	<i>Лат.</i>
1. Подкожная мышца шеи	platysma
2. Грудино – ключично - сосцевидная мышца	m.sternocleidomastoideus
3. Малая подкожная ямка	fossa supraclavicularis minor
4. Двубрюшная мышца	m.digastricus
5. Заднее брюшко (двубрюшной мышцы)	venter posterior
6. Переднее брюшко (двубрюшной мышцы)	venter anterior
7. Шило - подъязычная мышца	m.stylohyoideus
8. Челюстно - подъязычная мышца	m.mylohyoideus
9. Подбородочно - подъязычная мышца	m.geniohyoideus
10. Лопаточно - подъязычная мышца	m.omohyoideus
11. Нижнее брюшко (лопаточно-подъязычной мышцы)	venter inferior
12. Верхнее брюшко (лопаточно-подъязычной мышцы)	venter superior
13. Грудино - подъязычная мышца	m.sternohyoideus
14. Грудино - щитовидная мышца	m.sternothyroideus
15. Щитоподъязычная мышца	m.thyrohyoideus
16. Передняя лестничная мышца	m.scalenus anterior
17. Средняя лестничная мышца	m.scalenus medius
18. Задняя лестничная мышца	m.scalenus posterior
19. Длинная мышца шеи	m.longus cervicis
20. Длинная мышца головы	m.longus capitis
21. Передняя прямая мышца головы	m.rectus capitis anterior
22. Латеральная прямая мышца головы	m.rectus capitis lateralis
23. Шейная фасция	fascia cervicalis
24. Поверхностная пластинка шейной фасции	lamina superficialis
25. Предтрахеальная пластинка	lamina pretrachealis
26. Предпозвоночная пластинка	lamina prevertebralis
27. Выйная фасция	fascia nuchae
28. Передний треугольник шеи	trigonum cervicale anterius
29. Сонный треугольник	trigonum caroticum
30. Мышечный (лопаточно-трахеальный) треугольник	trigonum musculare(omotracheale)
31. Подбородочный треугольник	trigonum submentale
32. Поднижнечелюстной треугольник	trigonum submandibulare
33. Язычный треугольник (треугольник Пирогова)	trigonum linguale
34. Лопаточно - ключичный треугольник	trigonum omoclaviculare
35. Лопаточно - трапециевидный треугольник	trigonum omotrapezoideum

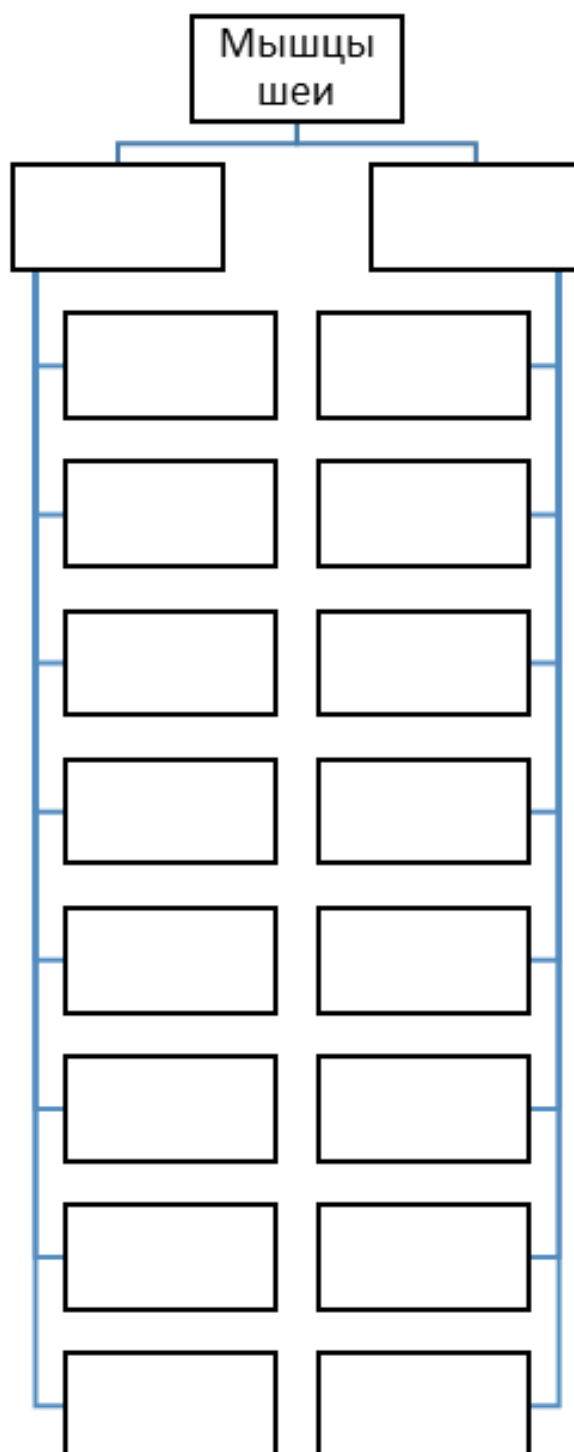
Musculi thoracis	Мышцы груди
M. sternalis	Грудинная мышца
M. pectoralis major	Большая грудная мышца
Pars clavicularis	Ключичная часть
Pars sternocostalis	Грудино-реберная часть
Pars abdominalis	Брюшная часть
M. pectoralis minor	Малая грудная мышца
M. subclavius	Подключичная мышца
M. serratus anterior	Передняя зубчатая мышца
Mm. levatores costarum	Мышцы, поднимающие ребра
Mm. levatores costarum longi	Длинные мышцы, поднимающие ребра
Mm. levatores costarum breves	Короткие мышцы, поднимающие ребра
Mm. intercostales externi	Наружные межреберные мышцы
Membrana intercostalis externa	Наружная межреберная мембрана
Mm. intercostales interni	Внутренние межреберные мышцы
Membrana intercostalis interna	Внутренняя межреберная мембрана
Mm. intercostales intimi	Самые внутренние межреберные мышцы
Mm. subcostales	Подреберные мышцы
M. transversus thoracis	Поперечная мышца груди
Fascia pectoralis	Грудная фасция
Fascia clavipectoralis	Ключично-грудная фасция
Fascia thoracica	Собственная грудная фасция
Fascia endothoracica; Fascia parietalis thoracis	Внутригрудная фасция; париетальная фасция груди
Diaphragma	Диафрагма
Pars lumbalis diaphragmatis	Поясничная часть диафрагмы
Crus dextrum	Правая ножка
Crus sinistrum	Левая ножка
Lig. arcuatum medianum	Срединная дугообразная связка
Lig. arcuatum mediale	Медиальная дугообразная связка
Lig. arcuatum laterale	Латеральная дугообразная связка
Pars costalis diaphragmatis	Реберная часть диафрагмы
Pars sternalis diaphragmatis	Грудинная часть диафрагмы
Hiatus aorticus	Аортальное отверстие
Hiatus oesophageus	Пищеводное отверстие
Lig. phrenicooesophagealis	Диафрагмально-пищеводная связка
Centrum tendineum	Сухожильный центр
Foramen venae cavae	Отверстие нижней полой вены
Trigonum sternocostale	Грудино-реберный треугольник
Trigonum lumbocostale	Пояснично-реберный треугольник
Fascia diaphragmatica	Диафрагмальная фасция

XI. Препараты и учебные пособия: Череп, муляжи поверхностных и глубоких мышц головы и шеи, влажный препарат мышц головы и шеи. Вскрытый мышечный труп. Скелет, отдельные кости скелета. Таблицы, учебник, атлас, методические пособия.

ВНЕАУДИТОРНАЯ САМОСТОЯТЕЛЬНАЯ РАБОТА.

ЗАДАНИЯ ДЛЯ САМОСТОЯТЕЛЬНОЙ РАБОТЫ:

1. Составьте схему расположения мышц шеи.



2. Продолжите фразы:

1. К мышцам, расположенным ниже подъязычной кости относятся _____

2. Межлестничный промежуток образован _____

3. Средняя фасция шеи покрывает мышцы _____ образует парус Рише.

ВОПРОСЫ ДЛЯ САМОКОНТРОЛЯ:

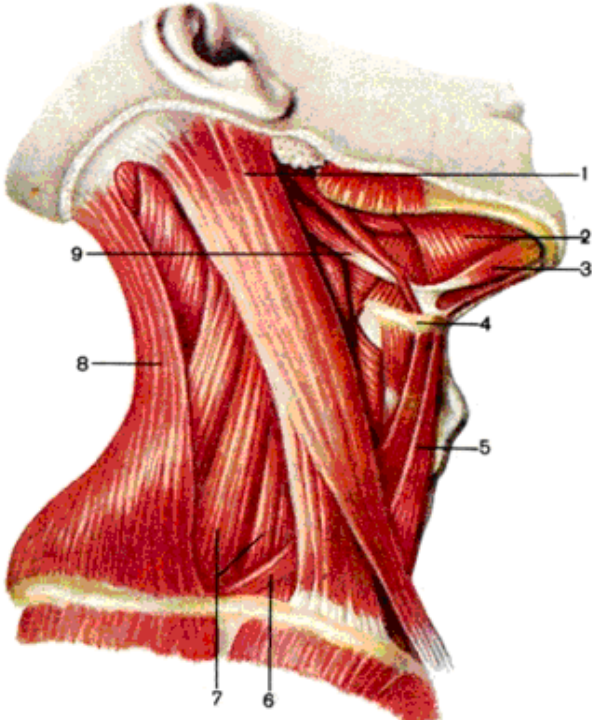
1. Какие мышцы развиваются из I висцеральной дуги?

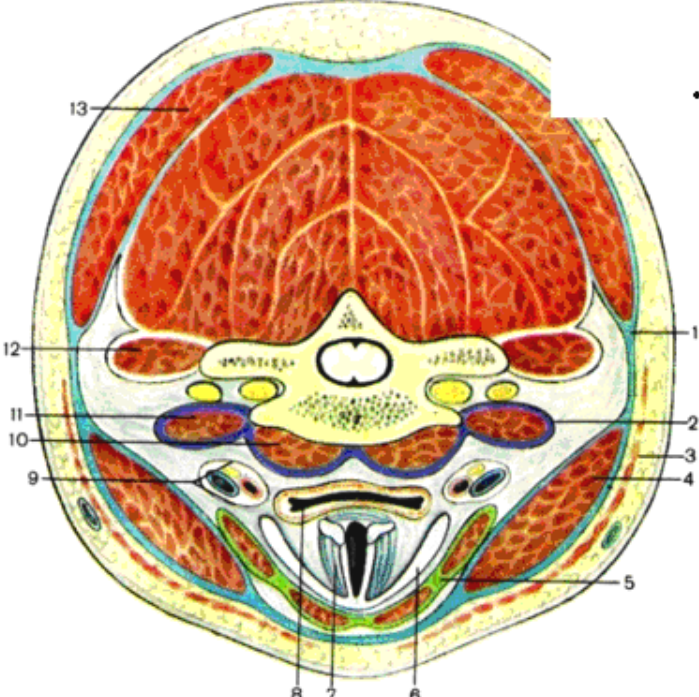
2. Какова топография треугольника Пирогова? Его стенки.

3. Где залегает межлестничный промежуток?

4. Фасции шеи их функциональное значение.

СДЕЛАЙТЕ ОБОЗНАЧЕНИЯ К РИСУНКАМ:

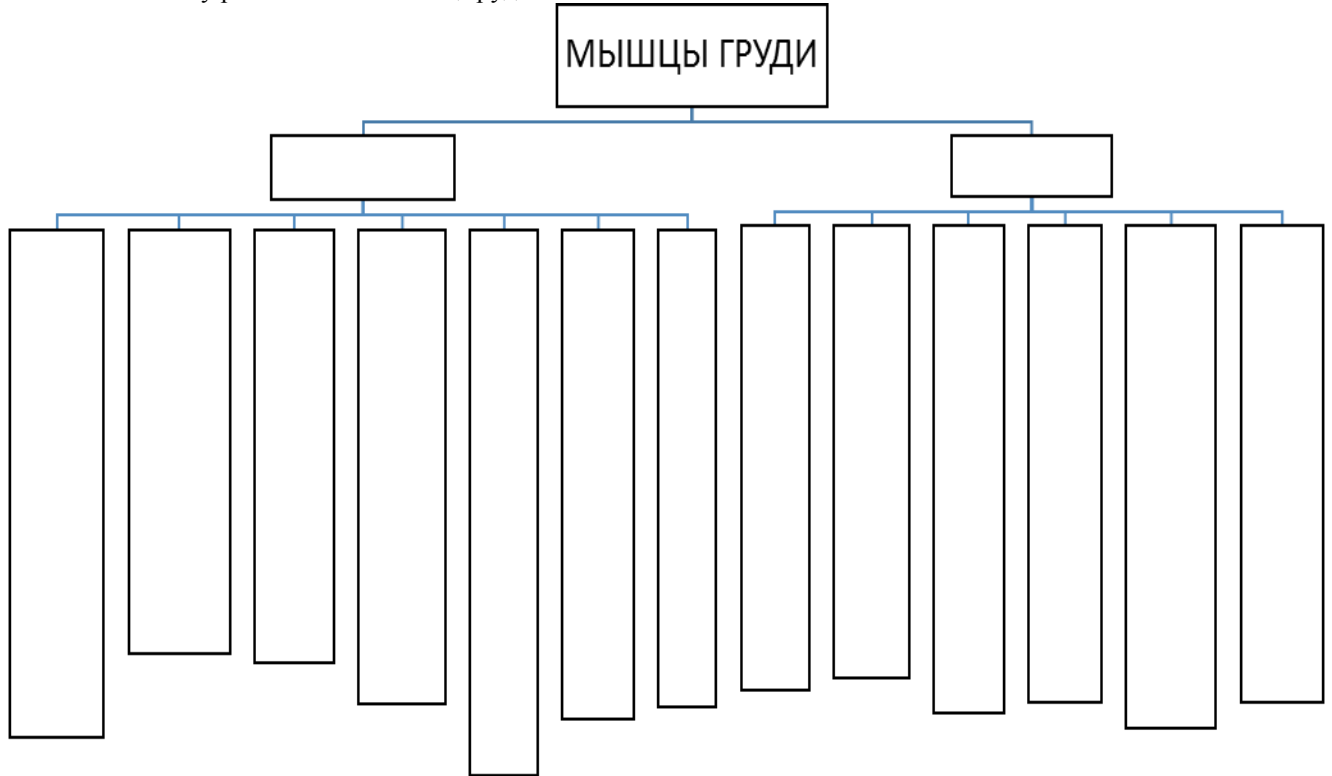
МЫШЦЫ И ФАЦИИ ШЕИ.	
	1
	2
	3
	4
	5
	6
	7
	8
	9

МЫШЦЫ И ФАЦИИ ШЕИ.	
	1
	2
	3
	4
	5
	6
	7
	8
	9
	10
	11
	12
	13

МЫШЦЫ И ФАСЦИИ ГРУДИ. СТРОЕНИЕ ДИАФРАГМЫ.

ЗАДАНИЯ ДЛЯ САМОСТОЯТЕЛЬНОЙ РАБОТЫ:

1. Составьте схему расположения мышц груди.



2. Продолжите фразы

1. К аутохтонным мышцам груди относятся: _____
...
2. Диафрагма это: ... _____
...
3. В диафрагме располагаются следующие отверстия _____

4. Перечислите фасции груди и опишите их расположение. _____

ВОПРОСЫ ДЛЯ САМОКОНТРОЛЯ:

1. Какие слабые места диафрагмы вам известны и где они находятся?

2. Какова топография внутригрудной фасции?

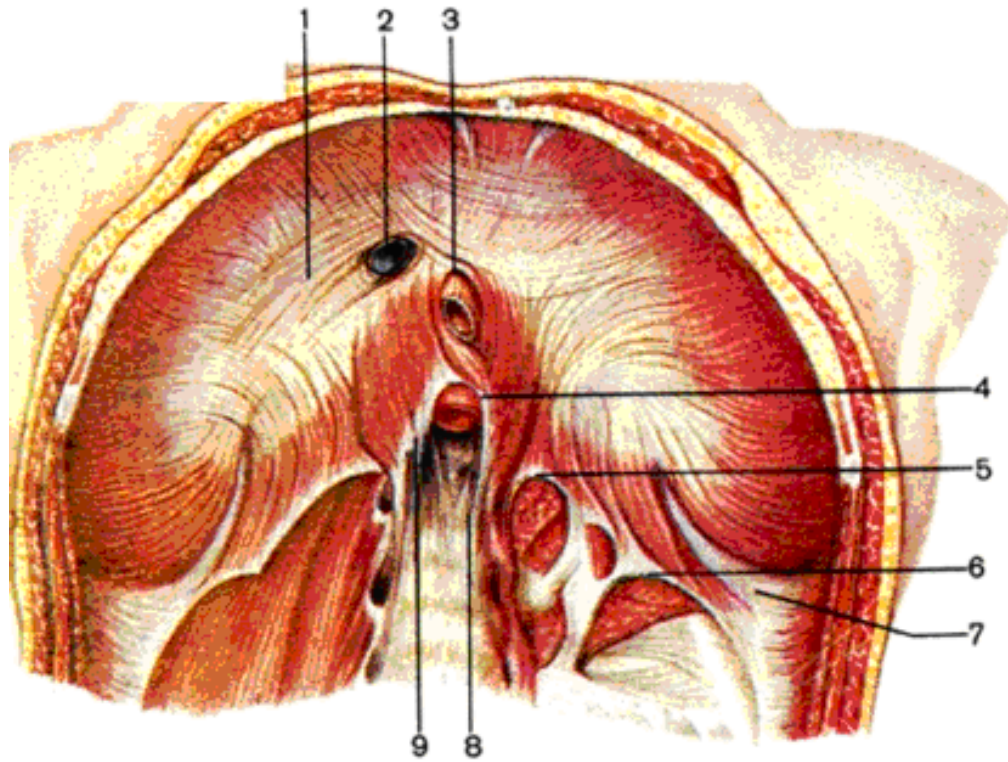
3. Какие мышцы груди действуют на плечевой сустав?

4. Какие мышцы опускают ребра?

5. Обозначьте границы груди?

СДЕЛАЙТЕ ОБОЗНАЧЕНИЯ К РИСУНКУ:

СТРОЕНИЕ ДИАФРАГМЫ.



1	6
2	7
3	8
4	9
5	

Методическое пособие к практическому занятию и внеаудиторной самостоятельной работе по теме: «Мышцы и фасции спины, топографические образования. Мышцы и фасции живота, топографические образования. Влагалище прямой мышцы живота. Белая линия живота. Паховый канал».

В ходе изучения данного раздела должно сложиться целостное и вместе с тем конкретное знание строения и функционирования скелетных мышц – активных элементов опорно-двигательного аппарата. Необходимо отчетливо представлять мышечные группы и составляющие их элементы в различных частях туловища, знать их топографию, отношения к костным элементам и суставам, способы их действия в различных условиях, строение и положение и роль вспомогательных элементов мышц. Знание этого раздела необходимо для формирования представления о механизме движения человеческого тела, для понимания топографии хода сосудов и нервов, ряда действий по оказанию неотложной помощи, а также при изучении соответствующих разделов в курсе терапии, хирургии, неврологии, травматологии, пульмонологии и других клинических дисциплин.

I. Цели:

<u>Студент должен знать:</u>	<ol style="list-style-type: none"> 1. Развитие мышц живота. 2. Границы и области живота. 3. Мышцы боковых стенок брюшной полости, их название, строение, место начала, место прикрепления, функция. 4. Мышцы передней стенки брюшной полости, их название, строение, место начала, место прикрепления, функция. 5. Мышцы задней стенки брюшной полости, их название, строение, место начала, место прикрепления, функция. 6. Фасции живота. 7. Топографические образования передней брюшной стенки – белая линия, влагалище прямой мышцы живота, паховый канал. 8. Развитие мышц спины. 9. Классификация мышц спины. 10. Поверхностные мышцы спины, их название, строение, место начала, место прикрепления, функция. 11. Глубокие мышцы спины, их название, строение, функция. 12. Фасции спины. 13. Название анатомических образований спины, живота по-русски и по-латыни;
<u>Студент должен уметь:</u>	<ol style="list-style-type: none"> 1. Показать на влажном препарате мышцы спины, место их начала и место прикрепления и объяснить их функцию. 2. Перечислить фасции спины и их функциональное значение. 3. Назвать и показать на влажном препарате мышцы живота, место их начала и место прикрепления и объяснить их функцию. 4. Перечислить фасции живота и их функциональное значение. 5. Назвать и показать на влажном препарате топографические образования живота. 6. Объяснить отличия в строении стенок влагалища прямой мышцы живота выше и ниже дугообразной линии. 7. Пользоваться анатомическими инструментами (пинцетом, скальпелем) 8. Препарировать мышцы (под контролем преподавателя).
<u>Студент должен владеть:</u>	<ol style="list-style-type: none"> 1. Медико-анатомическим понятийным аппаратом; 2. Анатомическими знаниями для понимания патологии, диагностики и лечения. 3. Простейшими медицинскими инструментами – скальпелем и пинцетом. 4. Техникou препарирования мышц спины, живота (под контролем преподавателя)

II. Необходимый уровень знаний:

а) из смежных дисциплин:

- 1) Филогенез мышечной ткани.
- 2) Эмбриогенез мышц.
- 3) Гистологическое строение мышечной ткани.

б) из предшествующих тем:

- 1) Развитие и строение костей туловища
- 2) Соединения костей туловища.

в) из текущего занятия:

1. Развитие мышц живота.
2. Границы и области живота.
3. Мышцы боковых стенок брюшной полости, их название, строение, место начала, место прикрепления, функция.
4. Мышцы передней стенки брюшной полости, их название, строение, место начала, место прикрепления, функция.
5. Мышцы задней стенки брюшной полости, их название, строение, место начала, место прикрепления, функция.
6. Фасции живота.

7. Топографические образования передней брюшной стенки – белая линия, влагалище прямой мышцы живота, паховый канал.
8. Развитие мышц спины.
9. Классификация мышц спины.
10. Поверхностные мышцы спины, их название, строение, место начала, место прикрепления, функция.
11. Глубокие мышцы спины, их название, строение, функция.
12. Фасции спины.

III. Объект изучения: мышцы и фасции спины, мышцы и фасции живота.

IV. Информационная часть:

В пределах спины различаются отдельные области: позвоночная, крестцовая, лопаточная, подлопаточная и поясничная. Различают поверхностные и глубокие мышцы спины. Мышцы покрыты фасциями, которые отделяют одну группу мышц от другой. Большинство поверхностных мышц спины развиваются в связи с верхней конечностью. Глубокие мышцы, составляющие большую часть мускулатуры спины, являются производными миотомов — мышечных зачатков первичных сегментов тела — сомитов.

Поверхностные мышцы спины прикрепляются к костям плечевого пояса и плечевой кости и располагаются в два слоя. Первый слой образуют трапециевидная мышца и широчайшая мышца спины, второй — большая и малая ромбовидные мышцы, мышца, поднимающая лопатку, верхняя и нижняя зубчатая мышцы.

Трапециевидная мышца занимает верхнюю часть спины и заднюю область шеи. Начинается короткими сухожильными пучками от наружного затылочного выступа, медиальной трети верхней выйной линии затылочной кости, от выйной связки, остистых отростков VII шейного и всех грудных позвонков и от надости-стой связки и прикрепляются к костям плечевого пояса. Верхние пучки мышцы проходят вниз и латерально, прикрепляются к задней поверхности наружной трети ключицы. Средние пучки ориентированы горизонтально кнаружи и прикрепляются к акромиону и лопаточной ости. Нижние пучки мышцы следуют вверх и латерально, переходят в сухожильную пластинку, которая прикрепляется к лопаточной ости. Функция: при одновременном сокращении всех частей трапециевидной мышцы при фиксированном позвоночнике лопатка приближается к позвоночнику. Верхние пучки мышцы поднимают лопатку. Верхние и нижние пучки мышцы при одновременном сокращении вращают лопатку вокруг сагиттальной оси: нижний угол лопатки смещается вперед и латерально, а латеральный угол — кверху и медиально. При укрепленной лопатке и сокращении с двух сторон трапециевидные мышцы разгибают шейный отдел позвоночника и наклоняют голову назад. При одностороннем сокращении мышца поворачивает лицо в противоположную сторону.

Широчайшая мышца спины занимает нижнюю половину спины на соответствующей стороне, лежит поверхностно, за исключением верхнего края, который скрыт под нижней частью трапециевидной мышцы. Начинается мышца апоневрозом на остистых отростках нижних шести грудных и всех поясничных позвонков, на подвздошном гребне и срединном крестцовом гребне. Пучки мышцы ориентированы кверху и латерально в направлении нижней границы подмышечной ямки. Вверху к мышце присоединяются мышечные пучки, которые начинаются на нижних трех — четырех ребрах и на нижнем углу лопатки. Прикрывая своими нижними пучками нижний угол лопатки сзади, широчайшая мышца спины резко суживается и переходит в плоское толстое сухожилие, которое прикрепляется к гребню малого бугорка плечевой кости. Функция: приводит руку к туловищу и поворачивает ее внутрь (pronatio), разгибает плечо, поднятую руку опускает. Если руки фиксированы на спортивном снаряде, подтягивает к ним туловище (при выполнении упражнений на перекладине, лазании, плавании).

Мышца, поднимающая лопатку начинается сухожильными пучками на задних бугорках поперечных отростков верхних трех или четырех шейных позвонков, направляясь вниз, прикрепляется к медиальному краю лопатки, между верхним ее углом и остью. Функция: поднимает лопатку, одновременно приближая ее к позвоночнику. При укрепленной лопатке наклоняет в свою сторону шейную часть позвоночника.

Малая и большая ромбовидные мышцы часто срастаются и образуют одну мышцу. Малая ромбовидная мышца начинается на нижней части выйной связки, остистых отростках VII шейного и I грудного позвонков и на надостистой связке. Пучки мышцы идут косо сверху вниз и латерально, прикрепляются к медиальному краю лопатки выше уровня ости лопатки. Большая ромбовидная мышца берет начало на остистых отростках II—V грудных позвонков. Прикрепляется мышца к медиальному краю лопатки ниже уровня ее ости, вплоть до ее нижнего угла. Функция: приближают лопатку к позвоночнику, одновременно перемещая ее кверху.

Верхняя задняя зубчатая мышца расположена под ромбовидными мышцами, начинается мышца плоской сухожильной пластинкой на нижней части выйной связки и остистых отростках VI—VII шейных и I—II грудных позвонков. Направляясь косо сверху вниз и латерально, мышца прикрепляется отдельными зубцами к задней поверхности II—V ребер, кнаружи от их углов. Функция: поднимает ребра.

Нижняя задняя зубчатая мышца лежит впереди широчайшей мышцы спины, начинается сухожильной пластинкой на остистых отростках XI—XII грудных и I—II поясничных позвонков. Эта мышца сращена с поверхностной пластинкой пояснично-грудной фасции и началом широчайшей мышцы спины, прикрепляется отдельными мышечными зубцами к четырем нижним ребрам. Функция: опускает ребра.

Глубокие мышцы спины образуют три слоя: поверхностный, средний и глубокий. Поверхностный слой представлен ременной мышцей головы, ременной мышцей шеи и мышцей, выпрямляющей позвоночник. Средний слой образует поперечно-остистая мышца. Глубокий слой образуют межостистые, межпоперечные и подзатылочные мышцы.

Наибольшего развития достигают мышцы поверхностного слоя, относящиеся к типу сильных мышц, выполняющих преимущественно статическую работу. Поэтому при своем сокращении мышцы поверхностного слоя развивают большую силу, удерживая в вертикальном положении позвоночник, который служит опорой для головы,

ребер, внутренностей и верхних конечностей. Мышцы среднего слоя расположены косо, перекидываются от поперечных к остистым отросткам позвонков. Чем поверхностнее лежат мышечные пучки, тем они длиннее и через большее число позвонков перекидываются (от 5 до 6). В самом глубоком, третьем, слое короткие мышцы располагаются не на всех уровнях позвоночника. Эти мышцы хорошо развиты в наиболее подвижных отделах позвоночного столба: шейном, поясничном и нижнем грудном. К третьему слою относятся также мышцы, действующие на атлантозатылочный сустав. Эти мышцы получили название подзатылочных мышц.

Топография фасций и клетчаточных пространств спины У живого человека отчетливо прощупываются наружный затылочный выступ, остистые отростки II и VII шейных, всех грудных и поясничных позвонков, а также средний крестцовый гребень. Определяются шейный и поясничный лордозы, грудной и крестцовый кифозы. По бокам от позвоночного столба прощупываются ребра, лопаточная ость, медиальный край и нижний угол лопатки. По бокам от средней линии определяются мышцы, выпрямляющие позвоночник. Эти мышцы легко прощупываются.

Кожа спины толстая, она спаяна с помощью соединительнотканых пучков с поверхностной фасцией. Подкожная клетчатка хорошо выражена особенно у женщин, в ней проходят задние ветви межреберных кровеносных сосудов, нервов, ветви поперечных артерий шеи и лопатки.

Поверхностная фасция, покрывающая трапециевидную и широчайшую мышцы спины, выражена слабо. В поясничной области под поверхностной фасцией залегает пояснично-ягодичная жировая масса, которая покрывает нижние края широчайших мышц спины. Пояснично-грудная фасция покрывает глубокие мышцы спины, лучше всего представлена в поясничной области, где она четко расщепляется на две пластинки. Поверхностная пластинка пояснично-грудной фасции прикрепляется к остистым отросткам поясничных позвонков, надостистым связкам, срединному крестцовому гребню, наружной губе гребня подвздошной кости и верхней задней подвздошной ости. Латерально поверхностная пластинка срастается с глубокой пластинкой этой фасции, образуя костно-фасциальное ложе для мышцы, выпрямляющей позвоночник. С поверхностной пластинкой прочно сращено сухожильное начало (апоневроз) широчайшей мышцы спины. Глубокая пластинка этой фасции с медиальной стороны прикрепляется к поперечным отросткам поясничных позвонков и межпоперечным связкам, внизу — к подвздошному гребню,верху — к нижнему краю XII ребра. Утолщенный верхний край глубокой пластинки, натянутый между поперечным отростком I поясничного позвонка и XII ребром, называется пояснично-реберной связкой. В поясничной области глубокая пластинка отделяет мышцу, выпрямляющую позвоночник, от квадратной мышцы поясницы. В области груди поверхностная пластинка пояснично-грудной фасции прикрепляется к остистым отросткам грудных позвонков, латерально — к углам ребер. В задней (выйной) области шеи между мышцами имеется выйная фасция, листки которой отделяют друг от друга затылочные мышцы.

Впереди трапециевидной мышцы и широчайшей мышцы спины, которые частично прикрывают лопатку, расположена рыхлая клетчатка, отделяющая эти мышцы от ременных мышц головы и шеи, мышцы, поднимающей лопатку, ромбовидных и зубчатых мышц.

В глубине затылочной области расположен затылочный треугольник, ограниченный большой задней прямой и косыми мышцами головы. На дне этого треугольника, под фасцией и клетчаткой, находится задняя дуга атланта. Между задней дугой атланта и затылочной костью располагается плотная задняя атлантозатылочная мембрана.

Живот является частью туловища, расположенной между грудью сверху и тазом внизу. Верхняя граница живота проходит от основания мечевидного отростка по реберным дугам до XII грудного позвонка. С латеральной стороны границы живота определяются по задней подмышечной линии от реберной дуги сверху до подвздошного гребня внизу. Нижнюю границу живота справа и слева образуют передний отрезок подвздошного гребня и линия, условно проведенная на уровне паховых складок от верхней передней подвздошной ости к лобковому бугорку. Это внешние границы живота. Они не совпадают с границами полости живота, которая сверху (краниально) простирается до купола диафрагмы (уровня IV ребра), а внизу достигает дна полости таза.

Мышцы боковых стенок брюшной полости - наружная косая мышца живота, внутренняя косая мышца живота и поперечная мышца живота. Передние отделы указанных мышц переходят в широкие сухожильные растяжения — апоневрозы, которые, охватив прямую мышцу живота спереди и сзади, формируют для нее апоневротическое влагалище.

Наружная косая мышца живота — начинается крупными зубцами на наружной поверхности восьми нижних ребер. Верхние пять зубцов мышцы входят между зубцами передней зубчатой мышцы, а нижние три — между зубцами широчайшей мышцы спины. Верхние пучки наружной косой мышцы живота начинаются на ребрах вблизи их хрящей и проходят почти горизонтально. Ниже расположенные пучки идут косо сверху вниз и медиально. Пучки самой нижней части мышцы следуют почти вертикально вниз. Мышечные пучки наружной косой мышцы живота, не доходя до края прямой мышцы живота спереди и крыла подвздошной кости внизу, переходят в широкий апоневроз. Функция: при укреплённом тазовом поясе и двустороннем сокращении наружная косая мышца живота опускает ребра, способствуя акту выдоха, а также сгибает позвоночник. При одностороннем сокращении эта мышца поворачивает туловище в противоположную сторону. При свободных, лишенных опоры нижних конечностях (в положении лежа на спине) мышцы поднимают таз. Мышцы входят в состав структур брюшного пресса.

Над подвздошным гребнем, между задним краем наружной косой мышцы живота и нижнепередним краем широчайшей мышцы спины, остается треугольной формы промежутки — поясничный треугольник (петитов). Основание (нижняя сторона) этого треугольника образовано подвздошным гребнем. Поясничный треугольник может служить местом образования грыж.

Внутренняя косая мышца живота располагается внутри от наружной косой мышцы живота, образуя второй слой мышц брюшной стенки. Мышца начинается на промежуточной линии подвздошного гребня, пояснично-грудной фасции и латеральной половине паховой связки. Функция: при двустороннем сокращении внутренние косые мышцы живота сгибают позвоночник. При одностороннем сокращении вместе с наружной косой мышцей живота противоположной стороны внутренняя косая мышца живота поворачивает туловище в свою сторону, опускает ребро. При укреплённой грудной клетке поднимает таз.

Поперечная мышца живота образует самый глубокий, третий слой в боковых отделах брюшной стенки. Пучки поперечной мышцы живота располагаются горизонтально, проходя сзади вперед и медиально. Они берут начало на внутренней поверхности шести нижних ребер (занимают промежутки между зубцами реберной части диафрагмы), на глубокой пластинке пояснично-грудной фасции, передней половине внутренней губы подвздошного гребня и латеральной трети паховой связки. Функция: уменьшает размеры брюшной полости, являясь важной составной частью брюшного пресса; тянет ребра вперед к срединной линии.

Мышцы передней стенки брюшной полости Прямая мышца живота — плоская длинная мышца лентовидной формы, располагается сбоку от срединной линии. Отделена от одноименной мышцы противоположной стороны белой линией живота. Начинается мышца двумя сухожильными частями — на лобковой кости (между лобковым симфизом и лобковым бугорком) и лобковых связках. Направляясь кверху, мышца заметно расширяется и прикрепляется к передней поверхности мечевидного отростка и наружной поверхности хрящей VII, VI и V ребер. Мышечные пучки прерываются тремя или четырьмя поперечно ориентированными сухожильными перемышками. Функция: при укреплённом позвоночнике и тазовом поясе тянет ребра вниз (опускает грудную клетку), сгибает позвоночник (туловище), при фиксированной грудной клетке поднимает таз.

Пирамидальная мышца имеет треугольную форму, располагается впереди нижней части прямой мышцы живота. Начинается мышца на лобковом симфизе. Волокна мышцы направляются снизу вверх и вплетаются в белую линию живота. Функция: натягивает белую линию живота.

Мышцы задней стенки брюшной полости Квадратная мышца поясницы располагается сбоку от поперечных отростков поясничных позвонков. Начинается на подвздошном гребне, подвздошно-поясничной связке и на поперечных отростках нижних поясничных позвонков. Прикрепляется к нижнему краю XII ребра и поперечным отросткам верхних поясничных позвонков. Латеральная часть мышцы проходит косо вверх и медиально. Функция: при двустороннем сокращении способствует удержанию позвоночника в вертикальном положении, при одностороннем сокращении наклоняет позвоночник в свою сторону, тянет XII ребро книзу вместе с мышцей, выпрямляющей туловище, и мышцами брюшного пресса.

Фасции и клетчаточные пространства живота Поверхностная фасция, отделяющая мышцы живота от подкожной клетчатки, в верхних отделах выражена слабо. Собственная фасция соответственно слоям мышц брюшных стенок образует несколько пластинок. Поперечная фасция покрывает переднюю и боковые стенки брюшной полости изнутри и образует, таким образом, большую часть внутренней (внутрибрюшной) фасции живота. Эта фасция, выстилая изнутри стенки брюшной полости, соответствует тем образованиям, которые она покрывает.

Белая линия живота представляет собой фиброзную пластинку, простирающуюся по передней срединной линии от мечевидного отростка до лобкового симфиза. Линия образована перекрещивающимися волокнами апоневрозов широких мышц живота (косых и поперечных) правой и левой сторон. Белая линия отличается большой прочностью. Она содержит лишь тонкие ветви кровеносных сосудов, поэтому при проведении разрезов вдоль белой линии во время операции почти не бывает кровотечений. Этим пользуются хирурги, когда необходимо создать широкие доступы к органам брюшной полости и таза.

Влагалище прямой мышцы живота, его передняя и задняя стенки, формируется апоневрозами трех широких мышц живота. На протяжении верхнего отдела прямой мышцы, выше поперечной линии, проведенной между верхней передней подвздошной остью правой и левой сторон, апоневроз внутренней косой мышцы живота расщепляется на две пластинки — переднюю и заднюю. Передняя пластинка апоневроза вместе с апоневрозом наружной косой мышцы живота образует переднюю стенку влагалища прямой мышцы живота. Задняя пластинка, срастаясь с апоневрозом поперечной мышцы живота, формирует заднюю стенку влагалища прямой мышцы живота.

Ниже этого уровня указанной поперечной линии (на 4—5 см ниже пупка) апоневрозы всех трех мышц живота переходят на переднюю поверхность прямой мышцы живота и формируют переднюю стенку ее влагалища. Поэтому ниже указанной поперечной линии прямая мышца живота сзади покрыта только поперечной фасцией. Ниже дугообразной линии со стороны задней своей поверхности прямая мышца живота представлена только поперечной фасцией, позади которой располагаются забрюшинная клетчатка и брюшина.

Паховый канал - косо расположенный щелевидный промежуток между нижними краями широких мышц, поперечной фасцией и паховой связкой, в котором у мужчин заключен семенной канатик, у женщин — круглая связка. Он проходит в толще передней стенки живота (у нижней ее границы) от глубокого до поверхностного паховых колец. У пахового канала различают четыре стенки; переднюю, заднюю, верхнюю и нижнюю. Передняя стенка пахового канала образована апоневрозом наружной косой мышцы живота, задняя — поперечной фасцией, верхняя — нижними свободно свисающими краями внутренней косой и поперечной мышц живота, нижняя — паховой связкой.

Глубокое паховое кольцо со стороны брюшной полости имеет вид воронкообразного углубления поперечной фасции, расположенного над серединой паховой связки. Глубокое паховое кольцо соответствует месту расположения латеральной паховой ямки.

Поверхностное паховое кольцо располагается над лобковой костью. Оно ограничено сверху медиальной, снизу — латеральной ножками апоневроза наружной косой мышцы живота. Происхождение пахового канала связано с процессом опускания яичка и образованием мошонки в процессе эмбриогенеза.

V. Практическая работа:

Задание №1. Определите на трупе границы выйной области и собственно спины. Первая изолирована вверху горизонтальной линией, идущей по верхней выйной линии затылочной кости, внизу - горизонтальной линией, проходящей по остистому отростку VII шейного позвонка, сбоку - передними краями правой и левой трапециевидных мышц. Область собственно спины расположена ниже, ограничена снизу гребнями подвздошных костей, сбоку - средними подмышечными линиями.

Прощупайте костные ориентиры: лопаточную ость, акромиальный отросток, остистые отростки VII шейного, грудных и поясничных позвонков, гребни подвздошных костей.

Задание №2 Приступите к послойному рассмотрению мышц спины. Поверхностные мышцы становятся доступными осмотру после отведения кожных лоскутов и краев отпрепарированных ранее фасций. Изучите сначала трапециевидную мышцу спины, простирающуюся в форме треугольника с вершиной, направленной латерально, и основанием, расположенным от затылочной кости до XII грудного позвонка. Обратите внимание на протяженность территории начала мышцы, на направление ее волокон, которое существенно различается в верхних и нижних ее отделах.

Широчайшая мышца спины лежит тотчас ниже угла лопатки, направляясь косо вверх и латерально к плечевой кости и обходя ее с медиальной стороны. Подниматель лопатки и ромбовидную мышцу осмотрите после отведения краев перечисленных выше мышц, пересеченных вертикальным разрезом в 4-5-и см. от линии остистых отростков. Первая легко обнаруживается в виде уплощенного мышечного брюшка у места ее прикрепления к верхнему углу лопатки и прослеживается по ходу вверх и медиально к верхним шейным позвонкам. Вторая отчетливо видна между медиальным краем лопатки и остистыми отростками 2-х нижних шейных и 4-х верхних грудных позвонков.

Отведите края пересеченной параллельно позвоночнику ромбовидной мышцы и осмотрите глубокие мышцы спины вентрального происхождения. Верхняя задняя зубчатая м. ища направляется косо вниз и латерально от остистых отростков 2-х нижних шейных и 2-х верхних грудных позвонков в виде плоской мышечной пластинки с широким тонким сухожилием. Значительно ниже, на уровне XI-XII грудных и I-II поясничных позвонков найдите нижнюю заднюю зубчатую мышцу. Обратите внимание на противоположный ход волокон по сравнению с таковым верхней зубчатой мышцы. С остальными мышцами этой группы познакомьтесь по рисункам в атласе.

Задание №3 Приступайте к осмотру глубоких мышц спины дорсального происхождения. Ременные мышцы головы и шеи полностью обнажаются после отведения краев перерезанной вертикально верхней задней зубчатой мышцы. Они хорошо развиты и идут косо вверх и латерально от остистых отростков 5-ти нижних шейных и 6-ти верхних грудных позвонков. В нижнемедиальных отделах они составляют практически единый мышечный пласт, выше часть волокон направляется к костям черепа, составляя ременную мышцу головы, другая следует к поперечным отросткам шейных позвонков (ременная мышца шеи).

Вертикальный разрез этих мышц обнажает остальные глубокие мышцы спины на всем их протяжении. Мышца, выпрямляющая позвоночник, определяется в виде мощного мышечного пласта сбоку от линии остистых отростков. Ее нижний отдел имеет форму вертикального толстого валика, легко пальпируется на препарате и живом человеке, и» заключен во влагалище с крепкими фасциальными стенками, задняя из которых разрезается для осмотра самой мышцы. Проследите ее по ходу вверх, обращая внимание на положение и прикрепление мышечных пучков, что позволит выделить в мышце ее три составные части, разделенные косыми щелями. Найдите латеральную уплощенную и широкую часть мышцы - реберно-подвздошную мышцу, фиксирующуюся, прежде всего, на ребрах. Непосредственно медиальнее ее осмотрите длиннейшую мышцу спины, волокна которой достигают затылочной и височной костей. Она представляется в виде единого тракта, но при внимательном осмотре легко убедиться в прикреплении ее волокон к поперечным отросткам позвонков, к ребрам.

Найдите наиболее медиальную часть выпрямителя туловища - остистую мышцу, отведя в сторону внутренний край предыдущей мышцы в ее грудном отделе. Она состоит из волокон, следующих к остистым отросткам грудных и шейных позвонков.

Пользуясь атласом, рассмотрите положение и ход поперечно-остистых мышц, состоящих из волокон различной длины, на основании чего в них заменяются мышцы полуостистые, многораздельные и вращательные. Обратите внимание на особое развитие этой мышечной группы в верхнем отделе выйной области, где ее действие реализуется через атланта-затылочный и атланта-аксиальные суставы. Для осмотра этих мышц на трупе отведите латерально и вниз поперечно пересеченную полуостистую мышцу головы, протягивающуюся до затылочной кости и лежащую непосредственно кпереди от ременного мускула. В глубокой части выйной области, в пространстве между остистым отростком II шейного позвонка и затылочной костью найдите большую и малую прямые и верхнюю и нижнюю косые мышцы головы. Обретите внимание на значительно большую, по сравнению с другими собственными мышцами спины, степень их индивидуализации.

Осмотрите листки собственной, грудно-поясничной фасции спины. Поверхностный листок покрывает сзади выпрямитель туловища на всем его протяжении, глубокий находится на его передней поверхности и сращен с поверхностным у латерального края мышцы, в результате чего она оказывается заключенной в костно-фасциальное влагалище с плотными стенками.

Задание №4 Изучите границы области живота, простирающейся вниз до паховых складок, идущих к лобковым бугоркам от передних верхних подвздошных остей. Прощупайте эти ости и подвздошные гребни тазовых костей. Осмотрите наружную косую мышцу живота, волокна которой направляются косо вниз и медиально от ребер, грудно-поясничной фасции подвздошного гребня. Они заканчиваются в 10-15 см от срединной линии, переходя в широкое плоское сухожилие (апоневроз). Отметьте, прослеживая его ход, что апоневроз, продолжая ход мышцы, покрывает уплощенный вертикальный валик, протягивающийся с обеих сторон от мечевидного отростка до лобкового бугорка. Рельеф этого возвышения обусловлен прямой мышцей живота. Обратите внимание на расхождение волокон апоневроза в его ниже-медиальной части. Образующееся между его волокнами треугольной формы отверстие является поверхностным паховым кольцом. Осмотрите также нижний край этого апоневроза на протяжении от передней верхней подвздошной ости до лобкового бугорка. Подворачиваясь, он образует здесь паховую связку.

Отведите выкроенный в латеральной части лоскут наружной косой мышцы живота и осмотрите расположенную под нею внутреннюю косую, а еще глубже - поперечную мышцы живота. Обратите внимание на направление хода их волокон, на факт начала их только от наружной части паховой связки (от 2/3 до половины ее длины). Таким образом, кнутри от медиальной части этой связки указанные мышцы отсутствуют на некотором про-

тяжении, что и лежит в основе формирования здесь относительно более слабого участка передней брюшной стенки - пахового канала.

Разведите в стороны края вертикального разреза апоневрозов широких мышц, проходящего в нескольких сантиметрах от срединной линии и осмотрите лежащую за ними прямую мышцу живота. Исследуйте места начала и прикрепления мышцы, разделяющие ее на отдельные фрагменты сухожильные перемычки, сращенные с передней стенкой влагалища, которое образуют для мышцы указанные апоневрозы. В нижнем отделе влагалища найдите треугольной формы пирамидальную мышцу, расположенную впереди прямой.

Осмотрите фасциальные пластинки, покрывающие и разъединяющие мышцы живота, это - листки его собственной фасции. На внутренней поверхности брюшной стенки после удаления пристеночной брюшины видна внутрибрюшная фасция.

Задание №5 Поднимите большую грудную мышцу, входящую в состав передней стенки подмышечной впадины. По отношению к лежащей глубже нее малой грудной мышце эта стенка подразделяется на три треугольника, проекции которых, на полость самой подмышечной ямки позволяют более точно описать топографию содержащихся в ней элементов. Ключично-грудной треугольник ограничен медиальным краем мышцы и ключицей, грудной треугольник очерчен контурами самой мышцы, подгрудной треугольник ограничен контурами латеральных краев большой и малой грудных мышц. Прощупайте костные ориентиры, ограничивающие брюшную стенку: мечевидный отросток, реберные дуги, подвздошные гребни, передние верхние подвздошные ости.

Осмотрите белую линию живота, формирующуюся путем слияния апоневрозов всех его широких мышц. Она протягивается от мечевидного отростка до лобкового бугорка. Обратите внимание на перекрестный ход составляющих ее волокон, на преобладающие в некоторых местах белую линию небольшие сосудисто-нервные пучочки. Осмотрите пупочное кольцо, особенно его внутреннюю поверхность, где оно укрепляется 4-мя фиброзными (у взрослого человека) тяжами, прирастающими к нему: круглой связкой печени - сверху, снизу - заросшим мочевым протоком (урахусом) (по средней линии) и облитерированными пупочными артериями (сбоку).

Изучите конструкцию влагалища прямой мышцы живота. Начните с осмотра передней его стенки, вскрытой вертикальным разрезом. Она уплотнена на всем протяжении и спаяна с сухожильными перемычками мышцы. В верхних двух третях стенка сформирована апоневрозом наружной косой мышцы и наружной пластинкой апоневроза внутренней косой, ниже стенки включает апоневрозы всех 3-х широких мышц. Отведите в медиальном направлении наружный край прямой мышцы и осмотрите заднюю стенку ее влагалища в его верхнем и нижнем отделах. Отчетливо определяется ее истонченность в нижней трети, где в состав стенки входит лишь поперечная фасция. Граница между этими двумя частями имеет вид дугообразной линии.

Особое внимание уделите изучению пахового канала. Над лобковым симфизом сбоку от срединной линии осмотрите поверхностное паховое кольцо и его границы: медиальную и латеральную ножки апоневроза наружной косой мышцы, межжюкковые волокна в верхнелатеральной части отверстия, укрепляющие его в виде нескольких «стежков». Косо вверх и латерально проведите через поверхностное паховое кольцо зонд, его направление укажет ход самого канала. На противоположной стороне тела разведите края рассеченного параллельно паховой связке апоневроза наружной косой мышцы, составляющего переднюю стенку канала, после чего осмотрите остальные его стенки, хорошо различимые на отпрепарированном трупe: паховую связку в виде белесоватого с желобовидным углублением тяжа - внизу; свободные нижние края внутренней косой и поперечной мышц - вверх; поперечную фасцию - сзади, после отведения вниз находящихся в канале семенного канатика (у мужчины) или круглой связки матки (у женщины). Глубокое паховое кольцо следует осмотреть сзади, на внутренней поверхности брюшной стенки после удаления покрывающей ее гладкой серозной оболочки - париетальной брюшины. Оно представляет собой округлой формы дефект поперечной фасции живота и укреплено небольшой фиброзной пластинкой у своего внутреннего края.

VI. Контрольные вопросы:

1. На какие группы подразделяются мышцы спины по происхождению и глубине расположения?
1. Какие части различают у мышцы, выпрямляющей позвоночник?
2. Назовите стороны поясничного треугольника.
3. Какую функцию выполняет группа подзатылочных мышц? Где каждая из этих мышц начинается и где прикрепляется?
4. Назовите стороны затылочного треугольника и его «содержимое».
5. Назовите мышцы, образующие брюшной пресс. Какие функции выполняет брюшной пресс?
6. Какие структуры образуют белую линию живота?
7. Как построены передняя и задняя стенки влагалища прямой мышцы живота?
8. Назовите слабые места в передней и задней стенках брюшной полости.
9. С чем связано наличие сухожильных перемычек у прямой мышцы живота? Каково их происхождение?
10. Назовите фасции живота и опишите их расположение.
11. Какое функциональное значение имеет неодинаковая, взаимно противоположная ориентация пучков наружной и внутренней косых мышц живота?

VII. Учебные задачи:

Задача № 1.

Почему при оперативных вмешательствах на органах брюшной полости осуществленных доступами через переднюю брюшную стенку, нежелательно пересечение сухожильных перемычек прямой мышцы живота? Дайте анатомические обоснования.

Ответ:

Каждая из сухожильных перемычек мышцы содержит сосудисто-нервный пучок, перерезка которого может привести к атрофии мышечной ткани и развитию послеоперационной грыжи. Вместе с тем при необходимости широкого доступа хирург идет на этот риск.

Задача № 2.

Больной был оперирован по поводу паховой грыжи. Проведена пластика стенок пахового канала. После операции были выявлены изменения яичка на стороне операции. Назовите возможную причину. Дайте анатомическое обоснование.

Ответ:

При неудачно проведенной пластике пахового канала возможно сдавление семенного канатика в состав которого входит сосуды и нервы питающие и иннервирующие яичко.

VIII. Контрольные тесты:

- 1) Какие мышцы окружают ребра?
 - а. Наружные межреберные мышцы
 - б. Внутренние межреберные мышцы
 - в. Подреберные мышцы
 - г. Поперечная мышца груди
- 2) Укажите, что образует переднюю стенку пахового канала
 - а. Поперечная мышца
 - б. Поперечная фасция
 - в. Наружная косая мышца
 - г. Внутренняя косая мышца
- 3) Укажите, что образуют заднюю стенку пахового канала
 - а. Поперечная мышца
 - б. Поперечная фасция
 - в. Наружная косая мышца
 - г. Внутренняя косая мышца
- 4) Укажите поверхностные мышцы спины
 - а. Ромбовидная мышца
 - б. Задняя нижняя зубчатая мышца
 - в. Мышца, выпрямляющая позвоночник
 - г. Задняя верхняя зубчатая мышца
- 5) Укажите функции широчайшей мышцы спины
 - а. Отведение плеча
 - б. Приведение плеча
 - в. Супинация плеча
 - г. Пронация плеча
- 6) Укажите глубокие мышцы спины
 - а. М., выпрямляющие позвоночник
 - б. Длиннейшая мышца
 - в. Поперечно-остистая мышца
 - г. Многоразделяющая мышца
- 7) Укажите место прикрепления широчайшей мышцы спины m.lattissimus dorsi
 - а. К большому бугорку плечевой кости
 - б. К малому бугорку плечевой кости
 - в. 7-10 ребрам
 - г. К остистому отростку грудного позвонка
- 8) Укажите место прикрепления большой грудной мышцы
 - а. Акромион
 - б. Клювовидный отросток лопатки
 - в. Большой бугорок плечевой кости
 - г. Малый бугорок плечевой кости
- 9) Укажите место прикрепления передней зубчатой мышцы
 - а. Медиальный край лопатки
 - б. Латеральный край лопатки
 - в. 2-8 ребра
 - г. Остистый отросток грудных позвонков
- 10) Укажите место прикрепления ромбовидной мышцы
 - а. Остистый отросток грудных позвонков
 - б. 2-8 ребра
 - в. Медиальный край лопатки
 - г. Латеральный край лопатки

Ответы к тестам:

1-Б	2-В	3-А	4-А,Г	5-Б,Г	6-А,Б,В,Г	7-Б	8-В	9-А	10-В
-----	-----	-----	-------	-------	-----------	-----	-----	-----	------

IX. Анатомическая терминология:

Musculi dorsi	Мышцы спины
M. trapezius	Трапециевидная мышца
M. latissimus dorsi	Широчайшая мышца спины
M. rhomboideus major	Большая ромбовидная мышца
M. rhomboideus minor	Малая ромбовидная мышца
M. levator scapulae	Мышца, поднимающая лопатку
M. serratus posterior inferior	Нижняя задняя зубчатая мышца
M. serratus posterior superior	Верхняя задняя зубчатая мышца
Mm. intertransversarii anteriores cervicis; Mm. intertransversarii anteriores colli	Передние межпоперечные мышцы шеи
Fascia nuchae	Выйная фасция
Musculi dorsi proprii	Собственные мышцы спины
Musculus erector spinae	Мышца, выпрямляющая позвоночник
Septum intermusculare	Межмышечная перегородка
M. iliocostalis	Подвздошно-реберная мышца
M. iliocostalis cervicis; M. iliocostalis colli	Подвздошно-реберная мышца шеи
M. longissimus	Длиннейшая мышца
M. spinalis capitis	Остистая мышца головы
Musculi spinotransversales	Остисто-поперечные мышцы
M. splenius capitis	Ременная мышца головы
M. splenius cervicis; M. splenius colli	Ременная мышца шеи
Musculi transversospinales	Поперечно-остистые мышцы
M. multifidus lumborum	Многораздельные мышцы поясницы
M. multifidus thoracis	Многораздельные мышцы груди
M. multifidus cervicis; M. multifidus colli	Многораздельные мышцы шеи
M. semispinalis thoracis	Полуостистая мышца груди
M. semispinalis cervicis; M semispinalis colli	Полуостистая мышца шеи
M. semispinalis capitis	Полуостистая мышца головы
Musculi interspinales	Межостистые мышцы
Musculi intertransversarii	Межпоперечные мышцы
Fascia thoracolumbalis	Пояснично-грудная фасция
Musculi abdominis	Мышцы живота
M. rectus abdominis	Прямая мышца живота
Vagina musculi recti abdominis	Влагалище прямой мышцы живота
Linea arcuata	Дугообразная линия
M. pyramidalis	Пирамидальная мышца
M. obliquus externus abdominis	Наружная косая мышца живота
Lig. inguinale; Arcus inguinalis	Паховая связка; паховая дуга
Lig. lacunare	Лакунарная связка
Lig. pectineum	Гребенчатая связка
Lig. reflexum	Загнутая связка
Anulus inguinalis superficialis Crus mediale	Поверхностное паховое кольцо Медиальная ножка
Crus laterale	Латеральная ножка
M. obliquus internus abdominis	Внутренняя косая мышца живота
M. cremaster	Мышца, поднимающая яичко
M. transversus abdominis	Поперечная мышца живота
Falx inguinalis;	Паховый серп;
Anulus inguinalis profundus	Глубокое паховое кольцо
Linea alba	Белая линия
Anulus umbilicalis	Пупочное кольцо
Canalis inguinalis	Паховый канал
M. quadratus lumborum	Квадратная мышца поясницы
Fascia abdominis	Фасция живота
Fascia abdominis visceralis	Висцеральная фасция живота
Fascia propria organ i	Собственная фасция органа
Fascia extraperitonealis	Забрюшинная фасция
Fascia propria organi	Собственная фасция органа
Fascia iliopsoas; Fascia iliaca	Подвздошно-поясничная фасция; подвздошная фасция
Arcus iliopectineus	Подвздошно-гребенчатая дуга
Fascia transversalis	Поперечная фасция

X. Препараты и учебные пособия:

Вскрытый мышечный труп. Скелет, отдельные кости скелета. Таблицы, учебник, атлас, методические пособия.

ВНЕАУДИТОРНАЯ САМОСТОЯТЕЛЬНАЯ РАБОТА.

МЫШЦЫ И ФАСЦИИ СПИНЫ.

ЗАДАНИЯ ДЛЯ САМОСТОЯТЕЛЬНОЙ РАБОТЫ:

1. Продолжите схему послойного расположения мышц спины.



Продолжите фразы:

2. Трапециевидная мышца начинается от _____
и прикрепляется _____.
3. Влагалище мышц, выпрямляющих позвоночник, имеет стенки _____
_____, которые образованы _____.

ВОПРОСЫ ДЛЯ САМОКОНТРОЛЯ:

4. Из каких пучков состоит поперечно – остистая мышца?

5. Какова функция ременной мышцы шеи?

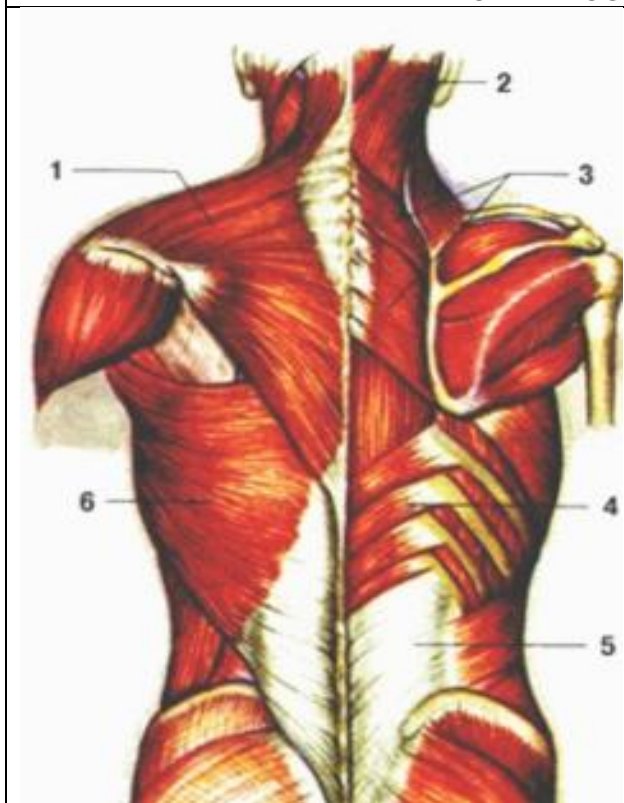
6. Назовите ориентиры границ области спины?

7. Какая мышца залегает под трапециевидной мышцей?

8. Где располагается задняя нижняя зубчатая мышца?

СДЕЛАЙТЕ ОБОЗНАЧЕНИЯ К РИСУНКАМ:

ПОВЕРХНОСТНЫЕ МЫШЦЫ СПИНЫ

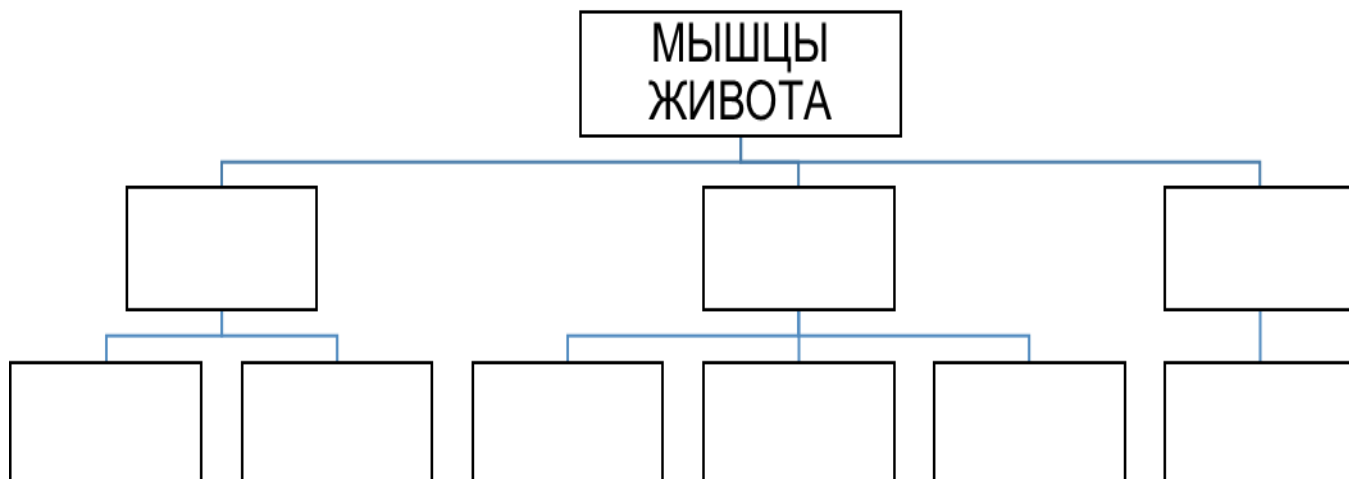


1
2
3
4
5
6

МЫШЦЫ И ФАСЦИИ ЖИВОТА.

ЗАДАНИЯ ДЛЯ САМОСТОЯТЕЛЬНОЙ РАБОТЫ:

1. Продолжите схему послойного расположения мышц



Продолжите фразы

2) Передняя стенка влагалища прямой мышцы живота образована _____

3) К широким мышцам живота относятся _____

4) Паховый канал имеет _____ стенки: _____

5) Внутреннее паховое кольцо представлено _____

_____ и располагается _____

6) Квадратная линия залегает _____

ВОПРОСЫ ДЛЯ САМОКОНТРОЛЯ:

7. Развитие мышц живота и их вспомогательный аппарат.

8. Назовите «слабые» места стенок брюшной полости.

9. С чем связано наличие сухожильных перемычек у прямой мышцы живота?

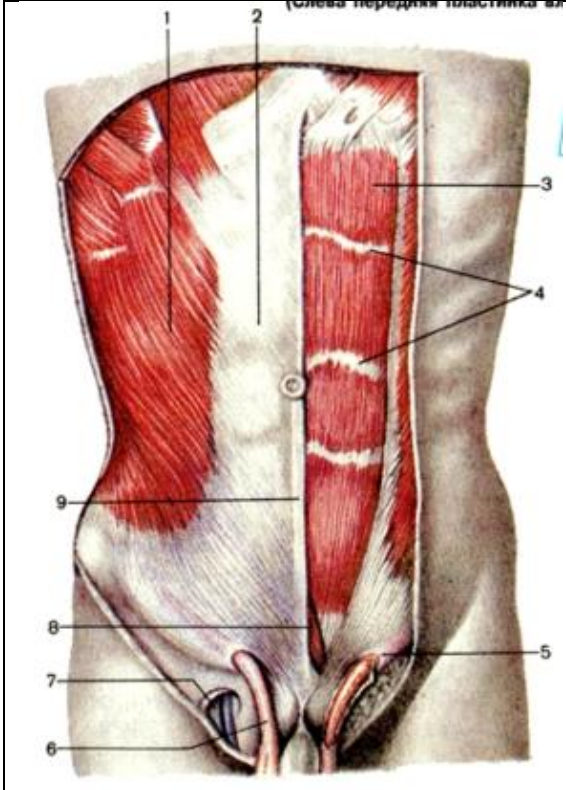
10. Какие мышцы образуют брюшной пресс?

11. Какие функции выполняет брюшной пресс?

12. Какие структуры образуют белую линию живота?

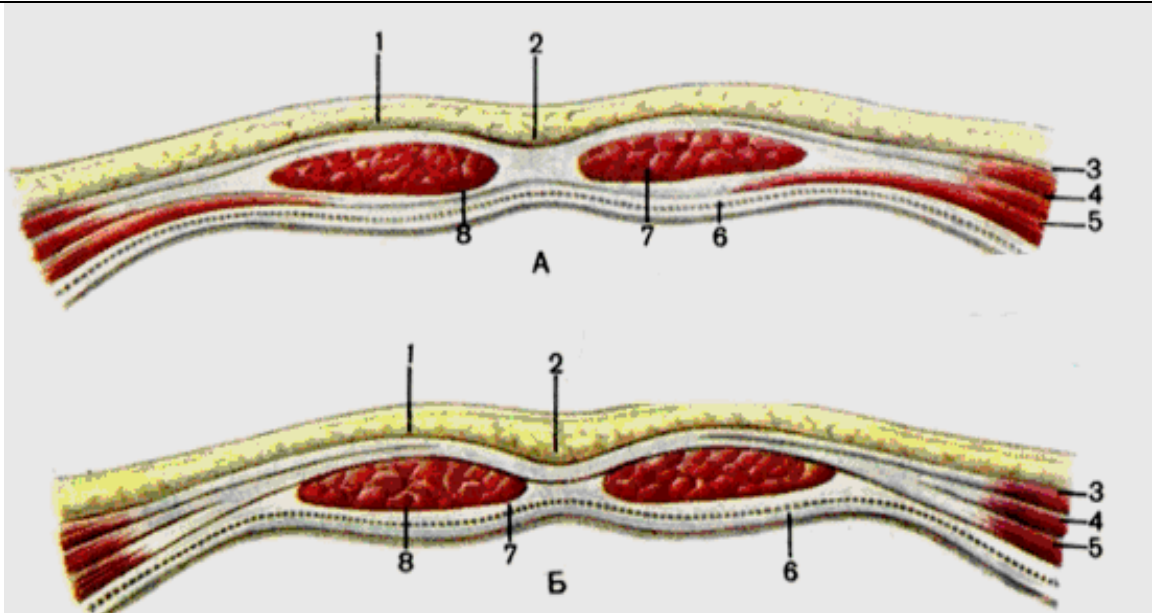
Сделайте обозначения к рисунку:

МЫШЦЫ И ФАСЦИИ ЖИВОТА



1
2
3
4
5
6
7
8
9

ПЕРЕДНЯЯ СТЕНКА ЖИВОТА



1	5
2	6
3	7
4	8

ИТОГОВОЕ ЗАНЯТИЕ ПО ТЕМЕ: "МЫШЦЫ ТУЛОВИЩА, ГОЛОВЫ И ШЕИ".

Вопросы к модульному занятию:

1. Аутохтонные мышцы груди.
2. Аутохтонные мышцы спины.
3. Белая линия живота. Влагалище прямой мышцы живота.
4. Глубокие мышцы груди.
5. Глубокие мышцы спины.
6. Диафрагма.
7. Диафрагма. Фасции груди.
8. Жевательные мышцы. Топография, функция.
9. Зубчатые мышцы, топография, функция.
10. Классификация мышц живота. Мышцы задней группы.
11. Мимические мышцы. Топография, функция.
12. Мышцы груди. Классификация. Большая грудная мышца.
13. Мышцы и фасции живота.
14. Мышцы крыши черепа. Топография, функция. Фасции головы.
15. Мышцы шеи. Топография, функция.
16. Общая анатомия мышц.
17. Паховый канал.
18. Поверхностные мышцы груди.
19. Поверхностные мышцы спины. Топография, функция.
20. Прямая мышца живота. Влагалище прямой мышцы живота.
21. Топография области шеи. Треугольники шеи.
22. Фасции и пространства шеи.
23. Характеристика мимических мышц. Мышцы окружности рта.

Методическое пособие к практическому занятию и внеаудиторной самостоятельной работе по теме: «**МЫШЦЫ И ФАСЦИИ ВЕРХНЕЙ КОНЕЧНОСТИ. СИНОВИАЛЬНЫЕ КАНАЛЫ И ВЛАГАЛИЩА. ЭЛЕМЕНТЫ ТОПОГРАФИЧЕСКОЙ АНАТОМИИ ВЕРХНЕЙ КОНЕЧНОСТИ**».

В процессе развития человека скелет конечностей значительно изменился. Верхние конечности приобрели большую подвижность, стали выполнять функцию органов труда, совершать сложные и обширные движения. Благодаря трудовой деятельности, выделившей человека из среды животных, они превратились в хватательный орган, приспособленный для разнообразных и тонких движений, необходимых во время работы, особенно кисть (способность противопоставлять большой палец четырем другим). Знание этого раздела необходимо для формирования представления о механизме движения человеческого тела, для понимания топографии хода сосудов и нервов, для понимания возможных путей распространения инфекции, а также при изучении соответствующих разделов в курсе терапии, хирургии, неврологии, травматологии и других клинических дисциплин.

I. Цели:

<u>Студент должен знать:</u>	<ol style="list-style-type: none"> 1. Классификацию мышц плеча, предплечья и кисти. 2. Начало, прикрепление и функции мышц плечевого пояса. 3. Начало, прикрепление и функции мышц плеча (передняя и задняя группы). 4. Начало, прикрепление и функции мышц предплечья (передняя и задняя группы). 5. Начало, прикрепление и функции мышц кисти. 6. Фасции верхней конечности (дельтовидная, надостная, подостная, фасция плеча, предплечья и кисти). 7. Удерживатели сгибателей и разгибателей верхней конечности, канал запястья, синовиальные влагалища. 8. Топографические образования верхней конечности (подмышечная ямка, подмышечная полость, канал лучевого нерва (плечемышечный канал), локтевая ямка, борозды предплечья). 9. Костно-фиброзные каналы и синовиальные влагалища кисти. Пространство Пирогова
<u>Студент должен уметь:</u>	<ol style="list-style-type: none"> 1. Назвать и показать влажном препарате мышцы плечевого пояса, место их начала и место прикрепления и объяснить их функцию. 2. Назвать и показать влажном препарате мышцы плеча, место их начала и место прикрепления и объяснить их функцию. 3. Назвать и показать влажном препарате мышцы передней группы предплечья, место их начала и место прикрепления и объяснить их функцию. 4. Назвать и показать влажном препарате мышцы задней группы предплечья, место их начала и место прикрепления и объяснить их функцию. 5. Назвать и показать влажном препарате мышцы кисти, место их начала и место прикрепления и объяснить их функцию. 6. Показать топографические образования верхней конечности (подмышечная ямка, подмышечная полость, канал лучевого нерва (плечемышечный канал), локтевая ямка, борозды предплечья). Объяснять их границы, сообщения и клиническое значение. 7. Объяснять границы, топографию и клиническое значение костно-фиброзных каналов и синовиальных влагалищ кисти. Пространство Пирогова. 8. Пользоваться анатомическими инструментами (пинцетом, скальпелем) 9. Препарировать мышцы (под контролем преподавателя).
<u>Студент должен владеть:</u>	<ol style="list-style-type: none"> 1. Медико-анатомическим понятийным аппаратом; 2. Анатомическими знаниями для понимания патологии, диагностики и лечения. 3. Простейшими медицинскими инструментами – скальпелем и пинцетом.

II. Необходимый уровень знаний:

а) из смежных дисциплин:

- 1) Развитие мышц пояса верхних конечностей и свободной верхней конечности в филогенезе
- 2) Развитие мышц пояса верхних конечностей и свободной верхней конечности в онтогенезе

б) из предшествующих тем:

- 1) Строение костей плечевого пояса
- 2) Строение плечевой кости
- 3) Строение костей предплечья
- 4) Строение костей кисти
- 5) Соединение костей плечевого пояса и верхней конечности

в) из текущего занятия:

1. Мышцы плечевого пояса, место их начала, место прикрепления, функция.
2. Мышцы плеча, место их начала, место прикрепления, функция.
3. Мышцы передней группы предплечья, место их начала, место прикрепления, функция.
4. Мышцы задней группы предплечья, место их начала, место прикрепления, функция.

5. Мышцы кисти, место их начала, место прикрепления, функция.
6. Строение и клиническое значение топографических образований верхней конечности (подмышечная ямка, подмышечная полость, канал лучевого нерва (плечемышечный канал), локтевая ямка, борозды предплечья).
7. Фасции верхней конечности (дельтовидная, надостная, подостная, фасция плеча, предплечья и кисти).
8. Формирование удерживателей сгибателей и разгибателей верхней конечности, канал запястья, синовиальные влагалища.

III. Объект изучения: - мышцы плечевого пояса, мышцы плеча, мышцы передней группы предплечья, мышцы задней группы предплечья, мышцы кисти, топографических образований верхней конечности (подмышечная ямка, подмышечная полость, канал лучевого нерва (плечемышечный канал), локтевая ямка, борозды предплечья). Фасции верхней конечности (дельтовидная, надостная, подостная, фасция плеча, предплечья и кисти), удерживателей сгибателей и разгибателей верхней конечности, канал запястья, синовиальные влагалища.

IV. Информационная часть:

МЫШЦЫ ПЛЕЧЕВОГО ПОЯСА **Дельтовидная мышца** располагается поверхностно, непосредственно под кожей, покрывает плечевой сустав с латеральной стороны, спереди, сверху и сзади, начинается на переднем крае латеральной трети ключицы, наружном крае акромиона, на ости лопатки и прилежащей части подостной фасции. Соответственно различают три части дельтовидной мышцы: ключичную, акромиальную и лопаточную, прикрепляется к дельтовидной бугристости. Под дельтовидной мышцей, между глубокой пластинкой ее фасции и большим бугорком плечевой кости, имеется синовиальная поддельтовидная сумка. Функция: могут сокращаться отдельные части мышцы, а также вся мышца. Передняя (ключичная) часть мышцы сгибает плечо, одновременно поворачивая его кнутри, поднятую руку опускает вниз. Задняя (лопаточная) часть разгибает плечо, одновременно поворачивая его кнаружи, поднятую руку опускает вниз. Средняя (акромиальная) часть мышцы отводит руку.

Надостная мышца располагается в надостной ямке. Начинается на задней поверхности лопатки над лопаточной остью и на надостной фасции, прикрепляется к верхней площадке большого бугорка плечевой кости; часть пучков надостной мышцы вплетается в капсулу плечевого сустава. Функция: отводит плечо; тянет капсулу сустава, предохраняя ее от ущемлений.

Подостная мышца начинается на задней поверхности лопатки ниже ее ости и на одноименной фасции, прикрепляется к средней площадке большого бугорка плечевой кости. Часть пучков вплетается в капсулу плечевого сустава.

Функция: вращает плечо кнаружи (супинация); тянет капсулу сустава кверху, предохраняя ее от ущемления.

Малая круглая мышца начинается на латеральном крае лопатки и подостной фасции; прикрепляется к нижней площадке большого бугорка плечевой кости. Функция: являясь синергистом подлопаточной мышцы и лопаточной части дельтовидной мышцы, вращает плечо кнаружи (супинация); одновременно оттягивает капсулу плечевого сустава.

Большая круглая мышца начинается на нижней части латерального края и нижнего угла лопатки, на подостной фасции. Прикрепляется широким плоским сухожилием к гребню малого бугорка плечевой кости, дистальнее и несколько кзади места прикрепления сухожилия широчайшей мышцы спины. Функция: при фиксированной лопатке разгибает плечо в плечевом суставе, одновременно поворачивая его кнутри (пронация); поднятую руку приводит к туловищу. При укрепленной руке тянет нижний угол лопатки кнаружи и смещает вперед.

Подлопаточная мышца занимает почти всю реберную поверхность лопатки, начинается на поверхности подлопаточной ямки и латеральном крае лопатки, прикрепляется к малому бугорку и гребню малого бугорка плечевой кости. У места прикрепления между сухожилием и капсулой плечевого сустава имеется *подсухожильная сумка подлопаточной мышцы*. Функция: поворачивается плечо внутрь (пронация), одновременно приводит плечо к туловищу.

Мышцы плеча. Передняя группа мышц плеча

Клювовидно-плечевая мышца начинается на верхушке клювовидного отростка лопатки, переходит в плоское сухожилие, которое прикрепляется к плечевой кости ниже гребня малого бугорка на уровне прикрепления сухожилия дельтовидной мышцы. Функция: сгибает плечо в плечевом суставе и приводит его к туловищу. Участвует в повороте плеча кнаружи (если плечо пронировано). Если плечо фиксировано, мышца тянет лопатку вперед и книзу.

Двуглавая мышца плеча имеет две головки — короткую и длинную. Короткая головка начинается вместе с клювовидно-плечевой мышцей на верхушке клювовидного отростка лопатки. Длинная головка берет начало на надсуставном бугорке лопатки длинным сухожилием, которое пронизывает сверху вниз капсулу плечевого сустава и выходит на плечо, где лежит в межбугорковой борозде. На уровне середины плеча обе головки соединяются в общее брюшко веретенообразной формы, которое переходит в сухожилие, прикрепляющееся к бугристости лучевой кости. Функция: сгибает плечо в плечевом суставе; сгибает предплечье в локтевом суставе; повернутое внутрь предплечье поворачивает кнаружи (супинация).

Плечевая мышца начинается на нижних двух третях тела плечевой кости между дельтовидной бугристостью и суставной капсулой локтевого сустава, на медиальной и латеральной межмышечных перегородках плеча. Прикрепляется к бугристости локтевой кости. Пучки глубокой части сухожилия этой мышцы вплетаются в капсулу локтевого сустава. Функция: сгибает предплечье в локтевом суставе.

Задняя группа мышц плеча

Трехглавая мышца плеча занимает всю заднюю поверхность плеча, имеет три головки.

Латеральная головка начинается сухожильными и мышечными пучками на наружной поверхности плечевой кости, между местом прикрепления малой круглой мышцы — проксимально и бороздой лучевого нерва — дистально, а также на задней поверхности латеральной межмышечной перегородки.

Медиальная головка начинается на задней поверхности плеча между местом прикрепления большой круглой мышцы и ямкой локтевого отростка, на медиальной и латеральной межмышечных перегородках ниже борозды лучевого нерва.

Длинная головка начинается сильным сухожилием на подсуставном бугорке лопатки и, продолжаясь в мышечное брюшко, проходит вниз между малой и большой круглыми мышцами до середины задней поверхности плеча, где ее пучки соединяются с пучками латеральной и медиальной головок. Образовавшаяся в результате соединения трех головок мышца переходит в плоское широкое сухожилие, которое прикрепляется к локтевому отростку локтевой кости. Часть пучков вплетается в капсулу локтевого сустава и в фасцию предплечья. Функция: разгибает предплечье в локтевом суставе; длинная головка действует также на плечевой сустав, участвуя в разгибании и приведении плеча к туловищу.

Локтевая мышца начинается на задней поверхности латерального надмышелка плеча; прикрепляется к латеральной поверхности локтевого отростка, задней поверхности проксимальной части локтевой кости и к фасции предплечья. Функция: участвует в разгибании предплечья.

Мышцы предплечья

По анатомическому признаку мышцы предплечья делят на переднюю группу (сгибатели) и заднюю (разгибатели).

Переднюю группу образуют 7 сгибателей кисти и пальцев и 2 пронатора, заднюю — 9 разгибателей кисти и пальцев и 1 мышца — супинатор. Большинство мышц передней группы начинается на медиальном надмышелке плеча и фасции предплечья, тогда как мышцы задней группы берут начало на латеральном надмышелке, а также на фасции предплечья.

По функциям различают: 1) мышцы, обеспечивающие движения в проксимальном и дистальном лучелоктевых суставах, — супинатор, круглый пронатор, квадратный пронатор, плечелучевая мышца; 2) мышцы, обеспечивающие движения в лучезапястном суставе, а также в среднезапястном и запястно-пястных суставах: лучевые и локтевой сгибатели запястья, локтевой разгибатель запястья, длинная ладонная мышца; 3) мышцы — сгибатели и разгибатели пальцев — поверхностный сгибатель пальцев, глубокий сгибатель пальцев, разгибатель пальцев; 4) мышцы отдельных пальцев — длинный сгибатель большого пальца кисти, длинный разгибатель большого пальца кисти, длинная мышца, отводящая большой палец кисти, разгибатель указательного пальца, разгибатель мизинца.

Передняя группа мышц предплечья

Передние мышцы предплечья (сгибатели) располагаются в 4 слоя. Рассматриваются мышцы последовательно со стороны лучевой кости в направлении к локтевой. Первый, поверхностный слой образуют следующие мышцы: плечелучевая мышца, локтевой сгибатель запястья. Во втором слое лежит поверхностный сгибатель пальцев. Третий слой образуют две мышцы: длинный сгибатель большого пальца (со стороны лучевой кости, глубокий сгибатель пальцев (на локтевой стороне). Самый глубокий, четвертый, слой представлен квадратным пронатором.

Первый (поверхностный) слой мышц предплечья

Плечелучевая мышца начинается на латеральном надмышелковом гребне плечевой кости и на латеральной межмышечной перегородке, прикрепляется к латеральной поверхности дистального конца лучевой кости. Плечелучевая мышца ограничивает локтевую ямку с латеральной стороны. Функция: сгибает предплечье в локтевом суставе, поворачивает лучевую кость, устанавливает кисть в среднем между пронацией и супинацией положении.

Круглый пронатор начинается на медиальном надмышелке плеча, фасции предплечья, медиальной межмышечной перегородке и на пластинке фасции, отделяющей мышцу от лучевого сгибателя запястья, на венечном отростке локтевой кости, прикрепляется плоским сухожилием на середине латеральной поверхности лучевой кости. Функция: действуя на проксимальный и дистальный лучелоктевые суставы, поворачивает предплечье вместе с кистью в локтевую сторону (пронация), участвует также в сгибании предплечья в локтевом суставе.

Лучевой сгибатель запястья начинается на медиальном надмышелке плеча, на фасции и медиальной межмышечной перегородке плеча. Приблизительно на середине предплечья мышца продолжается в плоское длинное сухожилие, которое, пройдя под удерживателем сгибателей (*retinaculum flexorum*) в бороздке на кости-трапеции, прикрепляется к основанию II (частично III) пястной кости. Функция: сгибает запястье, действуя вместе с лучевым разгибателем кисти, отводит кисть в латеральную сторону.

Длинная ладонная мышца начинается на медиальном надмышелке плеча, на фасции и прилежащих межмышечных перегородках предплечья. Имеет короткое мышечное брюшко веретенообразной формы, которое на середине предплечья переходит в плоское длинное сухожилие. Сухожилие проходит на кисть над удерживателем сгибателей и вплетается в проксимальный отдел ладанного апоневроза. Иногда мышца отсутствует. Функция: натягивает ладонный апоневроз, одновременно участвует в сгибании кисти.

Локтевой сгибатель запястья начинается двумя головками — плечевой и локтевой. Плечевая головка берет начало на медиальном надмышелке и на медиальной межмышечной перегородке плеча. Локтевая головка начинается глубже — на глубоком листке фасции предплечья, на медиальном крае локтевого отростка и заднем крае локтевой кости.

В области проксимальной трети предплечья обе головки соединяются в общее брюшко, прикрепляется к крючку крючковидной кости и гороховидно-пястной связке, а также к основанию V пястной кости. Функция: сгибает запястье (вместе с лучевым сгибателем запястья); при одновременном сокращении с локтевым разгибателем запястья приводит кисть.

Второй слой мышц предплечья

Поверхностный сгибатель пальцев начинается двумя головками — плечелоктевой и лучевой. Головки соединены в виде мостика сухожильным растяжением, которое спереди пересекают срединный нерв и локтевые кровеносные сосуды.

Плечелоктевая головка начинается на медиальном надмышелке плеча, фасции предплечья, локтевой коллатеральной связке и на медиальном крае венечного отростка локтевой кости. Меньшая — лучевая головка — начинается на проксимальных двух третях переднего края лучевой кости. В проксимальном отделе предплечья обе головки соединяются и образуют общее брюшко мышцы, которое в середине предплечья разделяется на 4 части, в дистальной трети

предплечья переходящие в сухожилия. Эти сухожилия, пройдя вместе с сухожилиями глубокого сгибателя пальцев через канал запястья (под удерживателем сгибателя и ладонным апоневрозом), направляются к ладонной поверхности II—V пальцев и прикрепляются к основанию средних фаланг. Функция: сгибает средние фаланги II—V пальцев (вместе с ними и сами пальцы), участвует в сгибании кисти.

Третий слой мышц предплечья

Глубокий сгибатель пальцев начинается на проксимальных двух третях передней поверхности локтевой кости и на межкостной перепонке предплечья. Четыре сухожилия мышцы вместе с сухожилиями поверхностного сгибателя пальцев проходят через канал запястья. На уровне проксимальных фаланг сухожилия глубокого сгибателя пальцев проходят между расщепленными сухожилиями поверхностного сгибателя пальцев и прикрепляются к основаниям дистальных фаланг II—V пальцев. Функция: сгибает дистальные фаланги II—V пальцев (вместе с ними и сами пальцы); участвует в сгибании кисти в лучезапястном суставе.

Длинный сгибатель большого пальца кисти начинается на передней поверхности лучевой кости и прилежащей части межкостной перепонки предплечья на протяжении от уровня бугристости лучевой кости до верхнего края квадратного пронатора. Сухожилие мышцы проходит через канал запястья в отдельном синовиальном влагалище. На ладони оно проходит между двумя головками короткого сгибателя большого пальца кисти и прикрепляется к основанию дистальной фаланги большого пальца. Функция: сгибает дистальную фалангу большого пальца кисти (вместе с ней и сам палец), участвует в сгибании кисти.

Четвертый слой мышц предплечья

Квадратный пронатор (m. pronator quadratus) (см. рис. 162) — начинается на переднем крае и передней поверхности нижней трети тела локтевой кости. Пройдя в поперечном направлении, мышца прикрепляется к передней поверхности дистальной трети тела лучевой кости. Функция: пронатор предплечья и кисть.

Задняя группа мышц предплечья

К поверхностному слою относятся 5 мышц: длинный лучевой разгибатель запястья, короткий лучевой разгибатель запястья, разгибатель пальцев, разгибатель мизинца, локтевой разгибатель запястья. Глубокий слой образуют также 5 мышц: супинатор, длинная мышца, отводящая большой палец кисти, длинный разгибатель большого пальца кисти, разгибатель указательного пальца.

Поверхностный слой мышц предплечья

Длинный лучевой разгибатель запястья начинается мышечными пучками на латеральном надмышелке плечевой кости и латеральной межмышечной перегородке плеча. Здесь мышца непосредственно прилежит к латеральной поверхности капсулы локтевого сустава. Дистально на всем протяжении предплечья мышца занимает промежуток между плечелучевой мышцей (спереди) и коротким разгибателем запястья (сзади). На середине предплечья мышца переходит в плоское сухожилие, которое, пройдя под удерживателем разгибателей (retinaculum extensorum), прикрепляется к основанию II пястной кости. Функция: сгибает предплечье (незначительно), разгибает кисть; при одновременном сокращении с лучевым сгибателем запястья отводит кисть латерально.

Короткий лучевой разгибатель запястья начинается на латеральном надмышелке плечевой кости, лучевой коллатеральной связке, на фасции предплечья. Прикрепляется к тыльной поверхности основания III пястной кости. Функция: разгибает кисть; при одновременном сокращении вместе с лучевым сгибателем запястья отводит кисть.

Разгибатель пальцев располагается медиальнее лучевых разгибателей, начинается на латеральном надмышелке плечевой кости и на фасции предплечья. Вблизи лучезапястного сустава разделяется на 4 сухожилия, которые проходят под удерживателем разгибателей в общем синовиальном влагалище и прикрепляются к тыльной стороне II—V пальцев, образуя сухожильные растяжения. Средние пучки сухожильного растяжения прикрепляются к основанию средней фаланги, а боковые — к дистальной фаланге. На уровне пястных костей сухожилия разгибателей пальцев соединены друг с другом косо ориентированными фиброзными пучками — межсухожильными соединениями. Функция: разгибает II—V пальцы; участвует в разгибании кисти в лучезапястном суставе.

Разгибатель мизинца имеет общее начало с разгибателем пальцев, прикрепляется на тыльной стороне мизинца к основаниям его средней и дистальной фаланг (пучки сухожилия мышцы сращены с сухожилием разгибателя пальцев). Функция: разгибает мизинец.

Локтевой разгибатель запястья начинается на латеральном надмышелке плечевой кости, капсуле локтевого сустава, фасции предплечья. Прикрепляется к основанию V пястной кости. Сухожилие мышцы проходит отдельно в синовиальном влагалище под удерживателем разгибателей, занимая бороздку на задней поверхности дистального конца локтевой кости. Функция: разгибает кисть. Действуя совместно с локтевым сгибателем запястья, приводит кисть.

Глубокий слой мышц предплечья

Супинатор начинается на латеральном надмышелке плечевой кости, лучевой коллатеральной связке, на кольцевой связке лучевой кости и гребне супинатора на локтевой кости. Мышца проходит косо в латеральном направлении (охватывает лучевую кость сзади и сбоку) и прикрепляется к латеральной поверхности проксимальной трети лучевой кости. Функция: поворачивает наружу (супинатор) лучевую кость вместе с кистью.

Длинная мышца, отводящая большой палец кисти начинается на задней поверхности локтевой кости, задней поверхности лучевой кости и на межкостной перепонке предплечья. Следуя от места своего начала вниз и латерально, мышца огибает снаружи лучевую кость с лежащими на ней сухожилиями лучевых разгибателей запястья. Далее сухожилие этой мышцы проходит вместе с сухожилием короткого разгибателя большого пальца кисти в одном синовиальном влагалище под латеральной частью удерживателя разгибателей и прикрепляется к тыльной поверхности основания I пястной кости. Функция: отводит большой палец кисти; участвует в отведении кисти.

Короткий разгибатель большого пальца кисти имеется только у человека. Начинается на задней поверхности лучевой кости, на межкостной перепонке предплечья. Сухожилие этой мышцы проходит вместе с сухожилием

длинной мышцы, отводящей большой палец кисти в одном синовиальном влагалище под удерживателем разгибателей. Прикрепляется к основанию проксимальной фаланги большого пальца кисти. Функция: разгибает проксимальную фалангу (вместе с ней и палец), отводит большой палец кисти.

Длинный разгибатель большого пальца кисти начинается на латеральной стороне задней поверхности локтевой кости (в пределах средней ее трети), на межкостной перепонке предплечья. Сухожилие длинного разгибателя большого пальца кисти проходит под удерживателем разгибателей в отдельном синовиальном влагалище, в бороздке на задней поверхности лучевой кости. Прикрепляется к основанию дистальной фаланги большого пальца кисти. Функция: разгибает большой палец кисти.

Разгибатель указательного пальца начинается на задней поверхности локтевой кости и на межкостной перепонке предплечья. Сухожилие мышцы проходит вместе с сухожилиями разгибателей пальцев в общем синовиальном влагалище под удерживателем разгибателей. Прикрепляется к задней поверхности проксимальной фаланги указательного пальца (сухожилие мышцы сращено с пучками сухожилий разгибателя пальцев). Функция: разгибает указательный палец.

Мышцы кисти разделяются на 3 группы:

- 1) мышцы большого пальца (латеральная группа), образующие в латеральной области ладони хорошо выраженное возвышение большого пальца;
- 2) мышцы мизинца (медиальная группа), формирующие в медиальной области ладони возвышение мизинца;
- 3) средняя группа мышц кисти, расположенных между указанными двумя группами мышц, а также на тыле кисти.

Мышцы возвышения большого пальца кисти

Короткая мышца, отводящая **большой** палец кисти

Мышца, противопоставляющая большой палец кисти

Короткий сгибатель большого пальца кисти

Мышца, приводящая большой палец кисти

Мышцы возвышения мизинца

Короткая ладонная мышца

Мышца, отводящая мизинец

Мышца, противопоставляющая мизинец

Короткий сгибатель мизинца

Средняя группа мышц кисти

Червеобразные мышцы

Межкостные мышцы

Ладонные межкостные мышцы

ТОПОГРАФИЯ ФАСЦИЙ И КЛЕТЧАТОЧНЫХ ПРОСТРАНСТВ ВЕРХНЕЙ КОНЕЧНОСТИ

Подмышечная область открывается при отведенной верхней конечности. Она имеет форму подмышечной ямки, ограниченной нижним краем большой грудной мышцы (спереди) и широчайшей мышцы спины (сзади). Медиальная граница проходит по линии, соединяющей нижние края этих мышц, что соответствует III ребру. Латерально граница находится на медиальной поверхности плеча по линии, соединяющей края прикрепляющихся к плечевой кости указанных выше мышц. Кожа подмышечной ямки, начиная с периода полового созревания, имеет волосной покров. В коже много потовых и сальных желез. Подкожная клетчатка выражена слабо. В области плеча кожа имеет разную толщину. В латеральной и задней части она толще, чем в медиальной, подкожная клетчатка рыхлая. Толстая кожа имеется на задней поверхности локтевого сустава, а на передней его поверхности — тонкая. Над вершущкой локтевого отростка есть локтевая подкожная синовиальная сумка, которая при травмах или длительном давлении может быть «объектом» заболевания (бурсит). В области передней поверхности предплечья кожа тонкая, подвижная, на задней — более толстая, подвижность ее меньше. На ладони кисти кожа толстая, малоподвижная, лишена волос, подкожная клетчатка имеет ячеистое строение. На тыле кисти кожа тонкая, подвижная, в местах корней волос имеются сальные железы. Подкожная клетчатка рыхлая, что способствует образованию здесь отеков при воспалительных заболеваниях кисти.

Поверхностная фасция верхней конечности является частью поверхностной фасции, покрывающей все тело.

Фасция надостной мышцы толстая (до 2 мм), плотная, сверху она сращена с поперечной связкой лопатки, с клювовидным отростком и капсулой плечевого сустава. Между надостной мышцей и дном надостной ямки имеется тонкий слой клетчатки, в которой располагаются надлопаточный нерв и надлопаточная артерия с прилежащими к ней венами.

Подостная фасция также плотная, имеет сухожильное строение. Эта фасция образует фасциальный футляр и для малой круглой мышцы, а также продолжается на большую круглую мышцу. В рыхлой клетчатке под подостной мышцей находится артерия, огибающая лопатку. У основания акромиального отростка надостные и подостные фасциальные футляры сообщаются друг с другом (по ходу проходящих в подостную ямку кровеносных сосудов и нервов).

В дельтовидной области поверхностная фасция имеет волокнистое строение, особенно над акромиальной частью дельтовидной мышцы.

Дельтовидная фасция образует для дельтовидной мышцы фасциальный футляр. От этой фасции в толщу мышцы отходят соединительнотканые перегородки, особенно на границах лопаточной, акромиальной и ключичной ее частей. От перегородок начинается часть волокон дельтовидной мышцы. Поддельтовидное клетчаточное пространство, соответствующее главным образом акромиальной части мышцы, книзу продолжается до места прикрепления дельтовидной мышцы к плечевой кости. В поддельтовидном пространстве располагаются сухожилие длинной головки

двуглавой мышцы плеча, ветви подмышечного нерва и задней артерии, огибающей плечевую кость, которые проникают в поддельтовидное пространство через четырехстороннее отверстие. В поддельтовидном пространстве проходят также передние артерия и вена, огибающие плечевую кость. Дельтовидная фасция латерально и снизу продолжается в фасцию плеча, спереди — в фасцию груди, сзади срастается с подостной фасцией.

Подмышечная фасция тонкая, рыхлая, имеет многочисленные отверстия, через которые проходят кожные нервы, кровеносные и лимфатические сосуды. У границ подмышечной области фасция утолщается и срастается с фасциями соседних областей — переходит в фасцию груди и фасцию плеча.

После рассечения подмышечной фасции открывается **подмышечная полость**, имеющая форму четырехсторонней пирамиды, вершина которой направлена вверх и медиально, а основание — вниз и латерально. Верхняя апертура подмышечной полости, ограниченная ключицей (спереди), I ребром (медиально) и верхним краем лопатки (сзади), соединяет подмышечную полость с областью шеи. Подмышечная полость имеет 4 стенки. Передняя стенка образована покрытыми фасциями большой и малой грудными мышцами; задняя — широчайшей мышцей спины, большой круглой и подлопаточными мышцами. Медиальная стенка представлена передней зубчатой мышцей, латеральная — двуглавой мышцей плеча и клювовидно-плечевой мышцей.

В области задней стенки подмышечной полости между мышцами имеются две довольно крупные щели (отверстия), закрытые рыхлой клетчаткой. *Трехстороннее отверстие*, расположенное медиальнее, ограничено сверху нижним краем подлопаточной мышцы, снизу — большой круглой мышцей, с латеральной стороны — длинной головкой трехглавой мышцы плеча. Через отверстие проходят артерия и вены, окружающие лопатку. *Четырехстороннее отверстие*, расположенное латеральнее, ограничено хирургической шейкой плеча (латерально), длинной головкой трехглавой мышцы плеча (медиально), нижним краем подлопаточной мышцы (сверху) и большой круглой мышцей (снизу). Через это отверстие проходят задние артерия и вены, окружающие плечевую кость, и подмышечный нерв. В подмышечной полости залегает богатая жировой клетчаткой рыхлая волокнистая соединительная ткань, которая окружает сосуды и нервы (подмышечные артерию и вену, пучки плечевого сплетения и начало отходящих от них нервов), а также подмышечные лимфатические узлы.

На передней стенке подмышечной ямки выделяют 3 треугольника, в пределах которых определяют топографию кровеносных сосудов и нервов, которые здесь располагаются. Это ключично-грудной, грудной и подгрудной треугольники.

Ключично-грудной треугольник, направленный вершиной латерально, ограничен сверху ключицей, а внизу — верхним краем малой грудной мышцы. В его пределах располагаются подмышечные артерия и вена, медиальный пучок плечевого сплетения.

Грудной треугольник соответствует малой грудной мышце. Здесь от подмышечной артерии отходит латеральная грудная артерия и проходит длинный грудной нерв.

В подгрудном треугольнике, который расположен между нижними краями малой и большой грудных мышц, проходят подмышечные артерия и вена, а также срединный, мышечно-кожный, локтевой и другие нервы. В этом же треугольнике от подмышечной артерии отходит ряд крупных ветвей (подлопаточная, передняя и задняя артерии, огибающие плечевую кость).

Фасция плеча образует два костно-фасциальных ложа (переднее и заднее), которые отделены друг от друга медиальной и латеральной межмышечными перегородками. Эти перегородки отходят от фасции плеча и прикрепляются к плечевой кости. В переднем костно-фасциальном ложе мышцы располагаются в два слоя. Более поверхностно расположена двуглавая мышца плеча, а под нею лежат клювоплечевая (проксимально) и плечевая (дистально) мышцы. Оба слоя мышц разделены глубоким листком фасции плеча, под которым проходит мышечно-кожный нерв.

В медиальной борозде двуглавой мышцы плеча проходит сосудисто-нервный пучок, образованный срединным нервом, плечевыми артерией и венами. На задней поверхности плеча собственная фасция образует влагалище трехглавой мышцы плеча. Впереди которой в канале лучевого нерва проходит задний сосудисто-нервный пучок. Канал лучевого нерва, или плечемышечный канал, располагается между задней поверхностью плечевой кости и трехглавой мышцей. Верхнее (входное) отверстие канала, находящееся на уровне границы между верхней и средней третями тела плечевой кости, с медиальной стороны ограничено плечевой костью и двумя головками (латеральной и медиальной) трехглавой мышцы плеча. Нижнее (выходное) отверстие канала расположено на уровне границы между средней и нижней третями плечевой кости на латеральной стороне плеча, между плечевой и плечелучевой мышцами. В этом канале проходит лучевой нерв вместе с глубокими артерией и венами плеча.

В задней локтевой области по сторонам от локтевого отростка видны две борозды. Над самым локтевым отростком под кожей расположена *подкожная локтевая слизистая сумка*. Под сухожилием трехглавой мышцы плеча, прикрепляющиеся к верхнезадней поверхности локтевого отростка, расположена одноименная *сухожильная сумка*. На задней поверхности локтевого сустава фасция утолщена за счет вплетающихся в нее сухожильных волокон трехглавой мышцы плеча. Фасция прочно срастается с задним краем локтевой кости, а также с медиальным и латеральным надмышелкам и плечевой кости. Под фасцией, в задней медиальной локтевой борозде, в костно-фиброзном канале (узкой щели), образованном задней поверхностью медиального надмышелка плечевой кости, локтевым отростком и фасцией, проходит локтевой нерв.

В передней локтевой области видна локтевая ямка, дно и верхняя граница которой ограничены плечелучевой мышцей (с латеральной стороны) и круглым пронатором (с медиальной стороны). В локтевой ямке выделяют латеральную локтевую борозду, ограниченную снаружи плечелучевой мышцей, с медиальной стороны — плечевой мышцей, и медиальную локтевую, расположенную между круглым пронатором (латерально) и плечевой мышцей (медиально). В подкожной клетчатке расположены латеральная и медиальная подкожные вены. Под апоневрозом двуглавой мышцы плеча проходит плечевая артерия, к которой прилежат две одноименные вены и срединный нерв. В передней локтевой области, над сухожилием двуглавой мышцы плеча, фасция тонкая. Медиальнее этого сухожилия фасция утолщается, так как подкрепляется волокнами апоневроза двуглавой мышцы плеча.

По линиям медиальной и латеральной локтевых борозд от фасции отходят вглубь медиальная и латеральная межмышечные перегородки, которые прикрепляются к надмыщелкам плечевой кости и к капсуле локтевого сустава. В результате в передней локтевой области под фасцией образуется 3 фасциальных мышечных ложа (футляра). В медиальном ложе наиболее поверхностно лежат круглый пронатор, лучевой сгибатель запястья, длинная ладонная мышца и локтевой сгибатель запястья. Под этими мышцами во втором слое располагается поверхностный сгибатель пальцев, в латеральном фасциальном ложе находится плечелучевая мышца, а под нею — супинатор. В среднем фасциальном ложе (между двумя локтевыми бороздами) располагаются дистальная часть двуглавой мышцы плеча и ее сухожилие, а под ними — локтевая мышца. Между указанными мышечными группами в расщеплениях мышечных перегородок проходят на предплечье медиальный и латеральный сосудисто-нервные пучки. Дистальнее локтевого сустава медиальная и латеральная фасциальные межмышечные перегородки сближаются и соединяются друг с другом, образуя переднюю лучевую межмышечную перегородку предплечья.

Фасция предплечья В проксимальном отделе предплечья от фасции начинаются мышцы поверхностного слоя. В передней области предплечья на фасции выделяют 3 борозды: лучевую, срединную и локтевую. Лучевая борозда (sulcus radialis) ограничена плечелучевой мышцей латерально и лучевым сгибателем запястья — медиально. В ней проходят лучевая артерия, две одноименные вены и поверхностная ветвь лучевого нерва. Срединная борозда (sulcus medianus) расположена между лучевым сгибателем запястья и поверхностным сгибателем пальцев. В ней залегает локтевая артерия с прилежащими к ней двумя одноименными венами и локтевым нервом. Локтевая борозда (sulcus ulnaris) с латеральной стороны ограничена поверхностным сгибателем пальцев, с медиальной — локтевым сгибателем запястья. В глубине срединной борозды проходят срединный нерв и сопровождающая его локтевая артерия.

От фасции предплечья вглубь отходят две межмышечные перегородки — передняя и задняя, прикрепляющиеся к лучевой кости и разделяющие подфасциальное пространство на 3 фасциальных ложа: переднее, заднее и латеральное (рис. 173). Передняя лучевая межмышечная перегородка проходит вдоль лучевой борозды предплечья, а задняя перегородка — по латеральному краю плечелучевой мышцы.

Переднее фасциальное ложе с латеральной стороны ограничено передней лучевой межмышечной перегородкой, а с медиальной — фасцией предплечья, сросшейся с задним краем локтевой кости. Передней стенкой этого ложа служит фасция пред-плечья, а задней — передняя поверхность локтевой и лучевой костей и межкостная перепонка. Переднее фасциальное ложе разделено на поверхностный и глубокий отделы глубокой пластинкой фасции предплечья. Эта пластинка располагается между поверхностным и глубоким сгибателями пальцев.

Латеральное фасциальное ложе находится между передней лучевой межмышечной перегородкой с медиальной стороны, задней лучевой межмышечной перегородкой сзади и фасцией предплечья — с латеральной стороны.

Заднее фасциальное ложе с латеральной стороны ограничено задней лучевой межмышечной перегородкой. Медиальной границей этого ложа служит фасция предплечья, прикрепляющаяся к заднему краю локтевой кости. Передней стенкой заднего фасциального ложа служат задняя поверхность лучевой и локтевой костей и межкостная перепонка, задней стенкой — фасция предплечья.

В каждом фасциальном ложе предплечья располагаются мышцы, а также нервы и кровеносные сосуды. Наиболее широким является переднее фасциальное ложе, в котором 8 мышц располагаются в 4 слоя. В поверхностном слое находится 4 мышцы: круглый пронатор, лучевой сгибатель запястья, локтевой сгибатель запястья и длинная ладонная мышца. Во втором слое лежит поверхностный сгибатель пальцев; в третьем слое — глубокий сгибатель пальцев и длинный сгибатель большого пальца кисти. В четвертом слое находится одна мышца — квадратный пронатор, занимающий место в дистальном отделе предплечья. В глубине переднего фасциального ложа, между глубоким сгибателем пальцев и длинным сгибателем большого пальца, расположено клетчаточное пространство Пирогова, заполненное рыхлой клетчаткой. Под мышцами, непосредственно на межкостной перепонке предплечья, лежит сосудисто-нервный пучок, образованный передними межкостными артерией, венами и нервом.

В латеральном фасциальном ложе находится только 3 мышцы: более поверхностно лежит плечелучевая мышца, а под нею — длинный и короткий разгибатели запястья.

В заднем фасциальном ложе располагается 10 мышц, образующих два слоя. В поверхностном слое лежит 3 мышцы: лучевой разгибатель запястья, латеральное — разгибатель мизинца, еще латеральное — разгибатель пальцев (кисти). В глубоком слое заднего фасциального ложа располагается 5 мышц: мышца-супинатор (в проксимальной части предплечья), длинная мышца, отводящая большой палец кисти (возле локтевой кости), короткий разгибатель большого пальца кисти (возле лучевой кости), длинная мышца, отводящая большой палец кисти (позади лучевой кости и межкостной перепонки), и разгибатель указательного пальца (возле локтевой кости). Между поверхностным и глубоким слоями мышц находятся заднее клетчаточное пространство предплечья и глубокая пластинка фасции предплечья, которая в проксимальной части тонкая, а в дистальной более плотная. В дистальной части глубокая пластинка срастается с сагиттально ориентированными перегородками под удерживателем разгибателей, отделяющими друг от друга сухожилия мышц — разгибателей кисти и пальцев. Переднее и заднее клетчаточные пространства предплечья сообщаются между собой через отверстия в межкостной перепонке, где проходят межкостные сосуды. В глубине заднего фасциального ложа по межкостной перепонке проходит сосудистый нервный пучок, образованный межкостной артерией, венами и глубокой ветвью лучевого нерва.

В передней и задней областях запястья фасция предплечья достигает значительной толщины, образуя на ладонной и тыльной сторонах удерживатели сухожилий, которые фиксируют их, препятствуя смещению сухожилий при сокращении мышц, направляющихся с предплечья на кисть и к пальцам. Удерживатели создают наиболее благоприятные условия для проявления силы мышц.

Удерживатель сгибателей, или поперечная связка запястья, перекидывается в виде мостика над бороздой запястья, прикрепляясь к гороховидной и крючковидной костям медиально, к ладьевидной и к кости-трапеции — латерально. Благодаря удерживателю между ним и костями запястья, покрытыми глубокими связками, борозда превращается в канал запястья. В этом канале проходят 8 сухожилий поверхностного и глубокого сгибателей пальцев, срединный нерв и сухожилие длинного сгибателя большого пальца кисти. Сухожилия сгибателей пальцев расположены в общем

синовиальном влагалище сгибателей пальцев кисти. Сухожилие длинного сгибателя большого пальца кисти находится в собственном одноименном синовиальном влагалище. Оба синовиальных влагалища простираются на 2—2,5 см проксимальнее удерживателя сгибателей.

В дистальном направлении синовиальное влагалище сухожилия длинного сгибателя большого пальца кисти заканчивается на уровне основания его дистальной фаланги. Общее синовиальное влагалище сгибателей пальцев заканчивается слепо на середине ладони, а с локтевой стороны оно продолжается по ходу сухожилий поверхностного и глубокого сгибателей, идущих к V пальцу и достигающих основания его дистальной (ногтевой) фаланги. Синовиальные влагалища сухожилий I, II, III и IV пальцев обособлены от общего синовиального влагалища и друг от друга. Они идут от уровня пястно-фаланговых суставов до основания дистальных (ногтевых) фаланг II—IV пальцев. На уровне от дистальной части пястных костей и до уровня пястно-фаланговых суставов сухожилия сгибателей II—IV пальцев, лишённые синовиальных влагалищ, проходят под ладонным апоневрозом в рыхлой волокнистой соединительной ткани.

Плотная волокнистая соединительная ткань, образующая удерживатель сгибателей, в медиальной и латеральной его частях расслаивается. Благодаря этому возникают два канала: лучевой и локтевой каналы запястья. В лучевом канале запястья проходит сухожилие лучевого сгибателя запястья, окружённое синовиальным влагалищем, которое простирается на 1—2 см выше удерживателя сгибателей. В локтевом канале запястья находится локтевой нерв, а снаружи от него лежат локтевые артерия и вены.

На тыльной стороне запястья находится удерживатель разгибателей, который представляет собой утолщение фасции на уровне лучезапястного сустава. Это утолщение соединяет передний край дистального конца лучевой кости с латеральной стороны и шиловидный отросток локтевой кости, а также локтевую коллатеральную связку запястья — с медиальной стороны. Пространство под удерживателем разгибателей подразделяется отходящими от удерживателя соединительнотканными перегородками на 6 каналов, в которых проходят сухожилия разгибателей кисти и пальцев, окружённые синовиальными влагалищами. В первом (латеральном) канале проходят сухожилия длинной мышцы, отводящие большой палец кисти, и короткого разгибателя большого пальца кисти. Во втором канале находятся сухожилия длинного и короткого лучевых разгибателей запястья, в третьем канале — сухожилие длинного разгибателя большого пальца кисти, в четвертом канале — сухожилия разгибателей пальцев и указательного пальца, а также задний межкостный нерв предплечья, в пятом канале — сухожилие разгибателя мизинца, в шестом (медиальном) канале — сухожилие локтевого разгибателя запястья. Синовиальные влагалища сухожилий мышц-разгибателей выступают из-под удерживателя разгибателей на 2—3 см выше уровня шиловидного отростка лучевой кости.

В дистальном направлении синовиальные влагалища продолжают до середины пястных костей. Синовиальное влагалище сухожилий разгибателя пальцев и указательного пальца наиболее широкое. Синовиальное влагалище сухожилия локтевого разгибателя запястья расположено на задней поверхности дистального эпифиза локтевой кости, синовиальное влагалище сухожилия — разгибателя мизинца — на задней поверхности лучелоктевого сустава. Все остальные синовиальные влагалища сухожилий разгибателей расположены на задней поверхности дистального эпифиза лучевой кости.

На ладони кисти под кожей находится ладонный апоневроз, являющийся продолжением в этом месте сухожилия длинной ладонной мышцы, подкреплённой продольной и поперечными сухожильными волокнами поверхностной фасции ладони. Вершина ладонного апоневроза соединяется с дистальным краем удерживателя сгибателей и с сухожилием длинной ладонной мышцы, а основание обращено в сторону пальцев. На уровне пястно-фаланговых сочленений ладонный апоневроз разделяется на 4 тяжа, направляющихся к пальцам и участвующих в образовании фиброзных влагалищ пальцев кисти для сухожилий поверхностного и глубокого сгибателей II—IV пальцев. На ладонной поверхности влагалищ пальцев хорошо видны поперечно идущие пучки волокон — кольцевая часть фиброзных влагалищ и косые волокна, перекрещивающиеся с аналогичными волокнами другой стороны, — крестообразная часть фиброзного влагалища. Фиброзные каналы содержат окружённые синовиальными влагалищами сухожилия поверхностного и глубокого сгибателей пальцев.

Соединительнотканые пучки ладонного апоневроза и фиброзных влагалищ пальцев кисти вплетаются в кожу, благодаря чему на поверхности кожи ладони кисти и пальцев образуются борозды. В медиальном и латеральном направлениях от ладонного апоневроза поверхностная фасция покрывает мышцы возвышения большого и малого пальцев (тенара и гипотенара). **Поверхностная фасция** образует на ладони 3 межфасциальных клетчаточных пространства благодаря двум фасциальным перегородкам, отходящим от ладонного апоневроза к III—V пястной кости. В наружном межфасциальном пространстве, расположенном между синовиальным влагалищем сухожилия длинного сгибателя большого пальца, II/ пястной костью и идущей к ней фасциальной перегородкой, залегают мышцы возвышения большого пальца.

Среднее межфасциальное клетчаточное пространство ограничено по бокам упомянутыми двумя фасциальными перегородками. В нем различают два отдела: поверхностный и глубокий. В поверхностном отделе залегают сухожилия поверхностного и глубокого сгибателей пальцев, а также поверхностная ладонная (артериальная) дуга. От этой дуги отходят общие ладонные пальцевые артерии, разделяющиеся на собственные ладонные пальцевые артерии на уровне пястно-фаланговых сочленений. Под поверхностной ладонной дугой проходят ветви срединного и локтевого нервов. Глубокий отдел среднего межфасциального клетчаточного пространства расположен под сухожилиями сгибателей, между ними и глубокой пластинкой ладонной фасции. Здесь залегают глубокая ладонная артериальная дуга, от которой отходят 4 ладонные пястные артерии. Глубокий отдел клетчаточного пространства сообщается через запястный канал с клетчаточным пространством Пирогова, расположенным на передней стороне предплечья. По ходу червеобразных и других глубоких мышц это клетчаточное пространство сообщается с клетчаткой тыла III, IV и V пальцев кисти.

Третье, медиальное, межфасциальное клетчаточное пространство с латеральной стороны ограничено медиальной фасциальной перегородкой и собственной фасцией, которая также прикрепляется к V пястной кости. В этом пространстве залегают мышцы возвышения V пальца. Слаборазвитая глубокая пластина ладонной фасции кисти (межкостная

ладонная фасция) покрывает межкостные мышцы, отделяя их от сухожилий сгибателей пальцев. Проксимальная часть глубокой пластинки ладонной фасции переходит на ладонную поверхность костей запястья. По сторонам от межкостных промежутков эта пластинка срастается с надкостницей пястных костей и с глубокими поперечными пястными связками. В области тенара и гипотенара более тонкая фасция образует фасциальные ложа для соответствующих мышц.

Тыльная фасция кисти состоит из двух пластинок — поверхностной и глубокой. Поверхностная пластинка, слабо выраженная, располагается поверх сухожилий разгибателей пальцев. На тыле пальцев эта пластинка срастается с сухожилиями их разгибателей. Более развитая глубокая пластинка тыльной фасции кисти покрывает тыльные межкостные мышцы и прикрепляется к надкостнице дорсальной поверхности пястных костей. На уровне оснований проксимальных фаланг пальцев глубокая пластинка соединяется с ладонной фасцией.

V. Практическая работа:

Задание №1. Осмотрите заднюю поверхность плечевого пояса (лопаточную область). Напомним, что часть мышц плечевого пояса уже изучалась на занятиях «Мышцы спины» (трапециевидная, широчайшая мышца спины, ромбовидная, подниматель лопатки) и «Мышцы груди» (большая и малая, грудные, подключичная, передняя зубчатая). Мышцы, которые предстоит изучить, не имеют непосредственной связи с туловищем. Они протягиваются от лопатки (иногда и ключицы) к плечевой кости и действуют, таким образом, прямо на плечевой сустав.

Отведите латерально края пересеченной вертикальным разрезом трапециевидной мышцы. Выше и ниже лопаточной ости осмотрите плотные фасциальные пластинки, которые, прикрепляясь к ости и краям лопатки, замыкают надостную и подостную ямки, создавая влагалища для одноименных мышц. Разведите края указанных перерезанных фасций и осмотрите сами мышцы. К нижнелатеральному краю подостного мускула при-мыкает малая круглая мышца, располагающаяся в том же костно-фиброзном футляре.

Большая круглая мышца лежит в непосредственной близости к двум предыдущим, сразу латеральнее и ниже них, но в собственном фасциальном футляре. В виде довольно мощного округлого мышечного брюшка она следует под лежащей более поверхностно широчайшей мышцей спины. У плечевой кости, вблизи их прикрепления к малому бугорку и его гребню, обе мышцы, обходящие ее изнутри, плотно срастаются друг с другом. Осмотрите подлопаточную мышцу, занимающую всю одноименную ямку лопатки, расположенную выше и медиальнее двух предыдущих и прикрытую собственным фасциальным листком. Общее направление всех 3-х мышц сходно. Проследите ход дельтовидной мышцы, начинающейся на широкой площади от ключицы, акромиального отростка и ости лопатки и суживающейся по ходу вниз и латерально к одноименной бугристости плечевой кости. Обратите внимание на различное отношение мышечных волокон к плечевому суставу (спереди, сверху, снизу). Перерезанную у мест начала мышцу отведите вниз и рассмотрите поддельтовидную синовиальную сумку.

Задание №2 Переверните труп (или препарат конечности) и приступите к изучению мышц плеча. При отведенной верхней конечности найдите головки двуглавой мышцы плеча. Короткая головка спускается в виде довольно широкого уплощенного брюшка от клювовидного отростка, длинная головка, проходя после своего начала под фиброзным слоем капсулы плечевого сустава, появляется только в межбугорковой борозде, окруженная собственным синовиальным влагалищем, сообщающимся с суставной полостью. В области локтевой ямки найдите плоское апоневротическое растяжение, отделяющееся от мышцы, направляющееся вниз и медиально и влетающее в фасцию предплечья. Клювовидно-плечевая мышца имеет общее начало с короткой головкой двуглавой мышцы и отделяется от нее только дистальнее. Согнув конечность в локтевом суставе, уменьшите напряжение мышц, отведите в сторону двуглавую и осмотрите лежащую глубже нее плечевую мышцу.

Меняя положение руки, найдите медиальную, латеральную и длинную головки трехглавой мышцы плеча, обращая внимание на их положение, области начала. Первые две отделены от мышц передней группы медиальной и латеральной межмышечными перегородками, отделяющимися от собственной фасции и направляющимися фронтально к плечевой кости. Обратите внимание на ход длинной головки, пересекающей спереди расположенные у плечевой кости участки подлопаточной, широчайшей мышцы спины и большой круглой мышцы. Небольшую короткую локтевую мышцу найдите у латерального надмыщелка плечевой кости.

Задание №3 На передней поверхности отпрепарированного предплечья найдите на уровне локтевого сустава локтевую ямку, в глубину которой уходит сухожилие двуглавой мышцы плеча. Ее латеральный край образован мышцами поверхностного слоя задней группы, медиальный - аналогичным слоем передней группы. Следуя в медиальном направлении, найдите круглый пронатор, за ним - лучевой сгибатель запястья, длинную ладонную мышцу и локтевой сгибатель запястья (у самого края локтевой кости.). Под уплощенным сухожилием длинной ладонной мышцы, волокна которого в значительной мере переходят в расширяющийся на кисти треугольной формы ладонный апоневроз, и с обеих сторон от него осмотрите мощные сухожилия поверхностного сгибателя пальцев. При анализе конструкции этих мышц обратите внимание на точки их начала (в том числе и от внутренней поверхности хорошо выраженной собственной фасции предплечья) и прикрепления: сгибатели запястья фиксируются на пястных костях, сгибатели пальцев достигают фаланг, проходя по передней поверхности целого ряда суставов. Обратите внимание и на мощное утолщение фасции предплечья в области запястья, под которым проходят сухожилия сгибателей. Проследите ход сухожилий, сгибателя пальцев на кисти, выделив одно из них из фиброзного влагалища пальца кисти.

Осмотрите мышцы глубокого слоя той же мышечной группы. Для этого выведите сухожилия поверхностных мышц из костно-фиброзного канала области запястья и разделите сами мышцы. Ближе к лучевой кости найдите длинный сгибатель большого пальца, медиальнее - глубокий сгибатель пальцев, а под ними - плоскую пластинку квадратного пронатора с поперечным ходом волокон.

Аналогичным образом осмотрите мышцы задней группы. Сразу латеральнее локтевой ямки найдите плече-лучевую мышцу, под ней - длинный (поверхностнее) и короткий (глубже) лучевые разгибатели запястья. На задней поверхности предплечья поверхностный слой продолжается разгибателями пальцев (включая разгибатель мизинца) и локтевым разгибателем запястья. Проследите ход сухожилий этих мышц до их прикрепления, обращая внимание на

наличие костно-фиброзных каналов тыльной поверхности запястья, на сухожильные перемычки в области пястья, на различия в способах прикрепления сухожилий разгибателей и сгибателей пальцев к фалангам.

Определите и изучите мышцы глубокого слоя задней группы мышц предплечья. Сухожилия трех из них группируются в области «анатомической табакерки» - углубления, расположенного кзади и латеральнее основания I пястной кости, особо хорошо заметного при отведенном большом пальце. Рельеф его передней стенки определяется ходом сухожилий длинной отводящей мышцы большого пальца и его короткого разгибателя. Сзади «табакерка» ограничена сухожилием косо направленного длинного разгибателя большого пальца. Выше легко определяются уплощенные мышечные брюшки указанных мышц, перебрасывающиеся через локтевую кость. Сухожилие разгибателя указательного пальца сопровождает соответствующую часть разгибателя пальцев. Наконец, найдите супинатор на поверхности проксимальной части лучевой кости после отведения в сторону лучевых разгибателей кисти.

Задание №4 Осмотрите мышцы возвышения большого пальца. Они расположены послойно и достаточно хорошо изолированы друг от друга промежуточными фасциальными пластинками. Короткая отводящая мышца лежит наиболее поверхностно и латерально, под ней рассмотрите короткий сгибатель с его двумя головками, между которыми проходит сухожилие длинного сгибателя большого пальца. Кзади видна широкая мышечная пластинка треугольной формы, суживающаяся по ходу к I пальцу - его приводящая мышца. В глубине этого возвышения, приподняв короткую, отводящую мышцу, найдите противопоставляющую мышцу большого пальца вблизи ее прикрепления к I пястной кости.

Осмотрите мышцы возвышения мизинца, расположенные примерно аналогичным образом (за исключением отсутствующей здесь приводящей мышцы). Наиболее поверхностной из них является короткая ладонная мышца, лежащая в верхней части возвышения и не имеющая отношения к подвижности V пальца. Отводящая мышца, короткий сгибатель и противопоставляющая мышца лежат в той же последовательности, что и аналогичные мышцы I пальца.

Проанализируйте конструкцию мышц ладонной впадины. Для этого отведите вперед и в сторону ладонный апоневроз - плотную сухожильную пластинку треугольной формы с основанием, направленным вниз, и с вершиной, находящейся в связи с удерживателем сгибателей и сухожилием длинной ладонной мышцы. Под апоневрозом найдите сухожилия сгибателей пальцев, а у их латеральных краев осмотрите четыре червеобразные мышцы, следующие вдоль сухожилий в виде небольших мышечных жгутиков. Проследите ход их дистальных отделов, достигающих сухожильной пластинки разгибателя пальцев. В более глубоком слое осмотрите ладонные межкостные мышцы, а на тыльной поверхности запястья - тыльные межкостные мышцы в одноименных промежутках. Ознакомьтесь с действием мышц этой группы, проследив их начала, ход и прикрепления с использованием скелета кисти.

Задание №5 Осмотрите элементы фасциального аппарата предплечья и кисти. Обратите внимание на утолщения фасции предплечья на ладонной и тыльной поверхностях запястья, выполняющие функцию упоминавшихся выше удерживателей сгибателей и разгибателей запястья и пальцев и принимающие, таким образом, участие в формировании ряда костно-фиброзных каналов, число которых увеличивается за счет дополнительных перемычек, отходящих от глубокой поверхности удерживателей. На кисти изучите положение и конструкцию ладонного апоневроза и фасциальные пластинки, покрывающие мышцы возвышений большого пальца и мизинца. Эти производные фасции кисти формируют вместилища для каждой мышечной группы. Осмотрите также фиброзные влагалища ладонных поверхностей пальцев кисти, заключающие в себе сухожилия сгибателей и их синовиальные влагалища, обратите внимание на истончение их передних стенок в области межфаланговых суставов. На поверхности межкостных мышц найдите ладонную и тыльную межкостные фасции. Фасция тыла кисти обнаруживается над сухожилиями разгибателей пальцев.

При отведенной верхней конечности осмотрите стенки и границы подмышечной полости. В области ее задней стенки щель между подлопаточной мышцей, с одной стороны, и большой круглой мышцей (вместе с широчайшим мускулом спины) - с другой, разделяется пересекающей ее длинной головкой трехглавой мышцы плеча на четырехстороннее и трехстороннее отверстия - места прохождения сосудисто-нервных пучков. В состав передней стенки полости входит малая грудная мышца, по отношению к которой выделяются три треугольника {ключично-грудной, грудной, подгрудной}, границы которых необходимо вспомнить (они рассматривались на предыдущих занятиях).

В области плеча осмотрите медиальную и латеральную межмышечные перегородки, составляющие вместе с собственной фасцией плеча и плечевой костью изолированные друг от друга костно-фиброзные влагалища для мышц передней и задней групп. В верхнем отделе средней трети плеча найдите отверстие (щель), которым начинается плече-мышечный канал, формируемый трехглавой мышцей плеча и плечевой костью. Канал спиралеобразно окружает заднюю и латеральную поверхности кости и содержит лучевой нерв с глубокой артерией плеча.

Задание №6 Исследуйте собственную фасцию предплечья, которая вместе с отделяющимися от нее межмышечными перегородками, лучевой и локтевой костями и межкостной мембраной формирует для мышц передней и задней групп предплечья два костно-фиброзных влагалища.

Осмотрите локтевую ямку, расположенную в виде углубления треугольной формы с вершиной, направленной дистально, на передней локтевой области. Ее края образованы плече-лучевой мышцей снаружи и круглым пронатором изнутри, дно и верхний край представлены плечевой мышцей. В ямку косо спускается сухожилие двуглавой мышцы плеча.

Между мышцами поверхностного и глубокого слоев передней группы предплечья найдите три продольные борозды. Латеральная из них {лучевая}, не прикрыта мышцами в нижней части предплечья. Чтобы лучше увидеть медиальную (локтевую), отведите внутрь локтевой сгибатель запястья. Срединную борозду найдите между лучевым сгибателем запястья и поверхностным сгибателем пальцев.

Задание №7 На ладонной поверхности запястья осмотрите мощное утолщение собственной фасции - удерживатель сгибателей, под которым располагаются три костно-фиброзных канала. Самый большой из них, канал

запястья, осмотрите после разведения в стороны краев вертикально рассеченного удерживателя и выведения из-под него сухожилий сгибателей пальцев. Внимательно осмотрите эти отделы сухожилий: они окружены тонким полупрозрачным листком, образующим для них синовиальное влагалище. Отдельно аналогичное влагалище окружает сухожилие длинного сгибателя большого пальца. Степень распространенности этих влагалищ изучите на музейных инъецированных препаратах.

Аналогичным образом осмотрите более узкий и короткий лучевой канал, он лежит более поверхностно и содержит сухожилие лучевого сгибателя запястья с его синовиальным влагалищем. Непосредственно снаружи от гороховидной кости расположен небольшой локтевой канал - место прохождения сосудисто-нервного пучка.

Задание №8 Изучите конструкцию и протяженность влагалищ на ладонной поверхности пальцев. Осмотрите резистентные передние и боковые стенки фиброзных влагалищ, истончающиеся в области суставов. Несколько проксимальнее уровня пястно-фаланговых суставов найдите выступающий из фиброзного влагалища край синовиального влагалища (в области II-IV пальцев). Обратите внимание (при работе с инъецированным музейным препаратом) на непосредственное соединение влагалищ сгибателей V и большого пальцев и синовиальными влагалищами, содержащимися в канале запястья. На одном из пальцев фиброзное влагалище вскрыто продольным разрезом; выведите из него сухожилия поверхностного и глубокого сгибателей и осмотрите стенки влагалища, обратив внимание и на положение в нем синовиальной оболочки. Общую взаимную топографию синовиальных влагалищ кисти исследуйте на инъецированном препарате.

Осмотрите тыльную поверхность кисти: удерживатель разгибателей, костно-фиброзные каналы и синовиальные влагалища, расположенные под ним. Их конструкция аналогична строению подобных элементов ладонной поверхности кисти.

VI. Контрольные вопросы:

1. На какие группы подразделяются мышцы верхней конечности в связи с их развитием, топографией и функцией?
2. Какие мышцы верхней конечности действуют на плечевой сустав и в каком направлении?
3. Опишите взаимоотношения длинной головки двуглавой мышцы плеча с капсулой плечевого сустава.
4. Назовите мышцы-супинаторы и мышцы-пронаторы предплечья. Где эти мышцы начинаются и где прикрепляются? Опишите механизм их действия.
5. Назовите мышцы предплечья, берущие начало на медиальном надмыщелке плечевой кости, и мышцы, начинающиеся на латеральном надмыщелке этой кости.
6. Какие мышцы можно увидеть в первом межпальцевом промежутке с тыльной и с ладонной стороны? Где эти мышцы начинаются и прикрепляются, какие функции выполняют?
7. В связи с какими анатомическими особенностями червеобразные мышцы, расположенные на ладонной стороне кисти, являются разгибателями для средних и дистальных фаланг II-V пальцев кисти?

VII. Учебные задачи:

Задача № 1.

У пострадавшего огнестрельное ранение передней стенки подмышечной ямки. Какие мышцы могут быть повреждены при этом?

Ответ: Большая и малая грудные мышцы

Задача № 2.

В травматологический пункт поступил мужчина 40 лет с травмой левой кисти. При осмотре установлено: резаная рана тыльной поверхности большого пальца, проксимальная фаланга большого пальца не разгибается. Какая мышца повреждена?

Ответ: Короткий разгибатель большого пальца

VIII. Контрольные тесты:

1. Укажите мышцы, которые вращают плечо наружу:
 - а) подостная мышца (m. infraspinatus)
 - б) надостная мышца (m. supraspinatus)
 - в) большая круглая мышца (m. teres major)
 - г) малая круглая мышца (m. teres minor)
2. Какими анатомическими структурами ограничено трехстороннее отверстие в области подмышечной полости:
 - подлопаточная мышца (m. subscapularis)
 - плечевая кость (humerus)
 - большая круглая мышца (m. teres major)
 - трехглавая мышца (m. triceps brachii)
3. Укажите структуры, образующие стенки канала лучевого нерва:
 1. клювовидно-плечевая мышца (m. coracobrachialis)
 2. борозда лучевого нерва (sulcus nervi radialis)
 3. трехглавая мышца плеча (m. triceps brachii)
 4. плечелучевая мышца (m. brachioradialis)
4. Для какого пальца кисти общее синовиальное влагалище не прерывается на середине ладони:
 - 5-й палец (digitus minimus)
 - 4-й палец (digitus annularis)
 - 3-й палец (digitus medius)
 - 2-й палец (index)

5. Укажите мышцы плеча, действующие на локтевой сустав:
 двуглавая мышца (m. biceps brachii)
 клювовидно-плечевая мышца (m. coracobrachialis)
 плечевая мышца (m. brachialis)
 трехглавая мышца (m. triceps brachii)
6. Укажите функции, которые выполняет трехглавая мышца плеча:
 1. пронирует плечо
 2. разгибает предплечье
 3. разгибает плечо
 4. приводит плечо к туловищу
7. Укажите мышцы, образующие поверхностный слой передней группы мышц предплечья:
 1. поверхностный сгибатель пальцев (m. flexor digitorum superficialis)
 2. локтевой сгибатель запястья (m. flexor carpi ulnaris)
 3. круглый пронатор (m. pronator teres)
 4. лучевой сгибатель запястья (m. flexor carpi radialis)
8. Какие мышцы входят в состав задней группы мышц предплечья:
 1. плечелучевая мышца (m. brachioradialis)
 2. супинатор (m. supinator)
 3. локтевой разгибатель запястья (m. extensor carpi ulnaris)
 4. локтевой сгибатель запястья (m. flexor carpi ulnaris)
9. Укажите мышцы возвышения мизинца:
 1. длинная ладонная мышца (m. palmaris longus)
 2. короткая ладонная мышца (m. palmaris brevis)
 3. мышца, отводящая мизинец (m. abductor digiti minimi)
 4. мышца, противопоставляющая мизинец (m. opponens digiti minimi)
10. Укажите функции, которые выполняют червеобразные мышцы кисти:
 разгибают проксимальные фаланги
 сгибают проксимальные фаланги
 разгибают средние фаланги
 сгибают средние фаланги

вопрос №1	вопрос №2	вопрос №3	вопрос №4	вопрос №5	вопрос №6	вопрос №7	вопрос №8	вопрос №9	вопрос №10
1,4	1,3,4	2,3	1	1,3,4	2,3	1,2,3,4	1,2,3	2,3,4	2,3

IX. Анатомическая терминология:

Musculi membri superioris	Мышцы верхней конечности
Compartimenta	Фасциальные ложа
Compartimentum brachii anterioris; Compartimentum brachii flexorum	Переднее фасциальное ложе плеча; фасциальное ложе сгибателей
Compartimentum brachii posterius; Compartimentum brachii extensorum	Заднее фасциальное ложе плеча; фасциальное ложе разгибателей
Compartimentum antebrachii anterioris; Compartimentum antebrachii flexorum	Переднее фасциальное ложе предплечья; фасциальное ложе сгибателей
Compartimentum antebrachii posterius; Compartimentum antebrachii extensorum	Заднее фасциальное ложе предплечья; фасциальное ложе разгибателей
M. deltoideus	Дельтовидная мышца
Pars clavicularis	Ключичная часть
Pars acromialis	Акромиальная часть
Pars spinalis	Остистая часть
M. supraspinatus	Надостная мышца
Fascia supraspinata	Надостная фасция
M. infraspinatus	Подостная мышца
Fascia infraspinata	Подостная фасция
M. teres minor	Малая круглая мышца
M. teres major	Большая круглая мышца
M. subscapularis	Подлопаточная мышца
M. biceps brachii	Двуглавая мышца плеча
Caput longum	Длинная головка
Caput breve	Короткая головка
Aponeurosis musculi bicipitis brachii;	Апоневроз двуглавой мышцы плеча
M. coracobrachialis	Клювовидно-плечевая мышца
M. brachialis	Плечевая мышца
M. triceps brachii	Трехглавая мышца
Caput longum	Длинная головка
Caput laterale	Латеральная головка
Caput mediale	Медиальная головка

M. anconeus	Локтевая мышца
M. articularis cubiti	Суставная мышца локтя
M. pronator teres	Круглый пронатор
Caput humerale	Плечевая головка
Caput ulnare	Локтевая головка
M. flexor carpi radialis	Лучевой сгибатель запястья
M. palmaris longus	Длинная ладонная мышца
M. flexor carpi ulnaris	Локтевой сгибатель запястья
Caput humerale	Плечевая головка
Caput ulnare	Локтевая головка
M. flexor digitorum superficialis	Поверхностный сгибатель пальцев
Caput humeroulnare	Плечелоктевая головка
Caput radiale	Лучевая головка
M. flexor digitorum profundus	Глубокий сгибатель пальцев
M. flexor pollicis longus	Длинный сгибатель большого пальца кисти
M. pronator quadratus	Квадратный пронатор
M. brachioradialis	Плечелучевая мышца
M. extensor carpi radialis longus	Длинный лучевой разгибатель запястья
M. extensor carpi radialis brevis	Короткий лучевой разгибатель запястья
M. extensor digitorum	Разгибатель пальцев
Connexus intertendinei	Межсухожильные соединения
M. extensor digiti minimi	Разгибатель мизинца
M. extensor carpi ulnaris	Локтевой разгибатель запястья
Caput humerale	Плечевая головка
Caput ulnare	Локтевая головка
M. supinator	Супинатор
M. abductor pollicis longus	Длинная мышца, отводящая большой палец кисти
M. extensor pollicis brevis	Короткий разгибатель большого пальца кисти
M. extensor pollicis longus	Длинный разгибатель большого пальца кисти
M. extensor indicis	Разгибатель указательного пальца
M. palmaris brevis	Короткая ладонная мышца
M. abductor pollicis brevis	Короткая мышца, отводящая большой палец кисти
M. flexor pollicis brevis	Короткий сгибатель большого пальца кисти
Caput superficiale	Поверхностная головка
Caput profundum	Глубокая головка
M. opponens pollicis	Мышца, противопоставляющая большой палец кисти
M. adductor pollicis	Мышца, приводящая большой палец кисти
Caput obliquum	Косая головка
Caput transversum	Поперечная головка
M. abductor digiti minimi	Мышца, отводящая мизинец
M. flexor digiti minimi brevis	Короткий сгибатель мизинца
M. opponens digiti minimi	Мышца, противопоставляющая мизинец
Mm. lumbricales	Червеобразные мышцы
Mm. interossei dorsales	Тыльные межкостные мышцы
Mm. interossei palmares	Ладонные межкостные мышцы
Fasciae	Фасции
Fascia axillaris	Подмышечная фасция
Lig. suspensorium axillae	Связка, подвешивающая подмышечную фасцию
Fascia deltoidea	Дельтовидная фасция
Fascia brachii	Фасция плеча
Septum intermusculare brachii mediale	Медиальная межмышечная перегородка плеча
Septum intermusculare brachii laterale	Латеральная межмышечная перегородка плеча
Fascia antebrachii	Фасция предплечья
Fascia dorsalis manus	Тыльная фасция кисти
Retinaculum musculorum extensorum	Удерживатель мышц-разгибателей
Lig. metacarpale transversum superficiale	Поверхностная поперечная пястная связка
Aponeurosis palmaris	Ладонный апоневроз
Retinaculum musculorum flexorum	Удерживатель мышц-сгибателей
Chiasma tendinum	Перекрест сухожилий
Bursae membri superioris	Сумки верхней конечности
Bursa subtendinea musculi trapezii	Подсухожильная сумка трапециевидной мышцы
Bursa subcutanea acromialis	Акромиальная подкожная сумка
Bursa subacromialis	Подакромиальная сумка
Bursa subdeltoidea	Поддельтовидная сумка
Bursa musculi coracobrachialis	Сумка клювоплечевой мышцы

Bursa subtendinea musculi infraspinati	Подсухожильная сумка подостной мышцы
Bursa subtendinea musculi subscapularis	Подсухожильная сумка подлопаточной мышцы
Bursa subtendinea musculi teretis majoris	Подсухожильная сумка большой круглой мышцы
Bursa subtendinea musculi latissimi dorsi	Подсухожильная сумка широчайшей мышцы спины
Bursa subcutanea olecrani	Локтевая подкожная сумка
Bursa intratendinea olecrani	Локтевая внутрисухожильная сумка
Bursa subtendinea musculi tricipitis brachii	Подсухожильная сумка трехглавой мышцы плеча
Bursa bicipitoradialis	Двуглаволучевая сумка
Bursa cubitalis interossea	Межкостная локтевая сумка
Vaginae tendinum membri superioris	Влагалища сухожилий верхней конечности
Vagina tendinis intertubercularis	Межбугорковое влагалище
Vaginae tendinum carpaes	Запястные влагалища
Vaginae tendinum palmares carpaes	Ладонные запястные влагалища
Vagina tendinis musculi flexoris pollicis longi	Влагалище сухожилия длинного сгибателя большого пальца кисти
Vagina tendinis musculi flexoris carpi radialis	Влагалище сухожилия лучевого сгибателя запястья
Vagina communis tendinum musculorum flexorum	Общее влагалище сухожилий сгибателей
Vaginae tendinum carpaes dorsales	Тыльные запястные влагалища сухожилий
Vagina tendinum musculorum abductoris longi et extensoris pollicis brevis	Влагалище сухожилий длинной отводящей мышцы и короткого разгибателя большого пальца кисти
Vagina tendinum musculorum extensorum carpi radialis	Влагалище сухожилий лучевых разгибателей запястья
Vagina tendinis musculi extensoris pollicis Longi	Влагалище сухожилия длинного разгибателя большого пальца кисти
Vagina tendinum musculorum extensoris digitorum et extensoris indicis	Влагалище сухожилий разгибателя пальцев и разгибателя указательного пальца
Vagina tendinis musculi extensoris digiti minimi brevis	Влагалище сухожилия короткого разгибателя мизинца
Vagina tendinis musculi extensoris carpi ulnaris	Влагалище сухожилия локтевого разгибателя запястья
Vaginae fibrosae digitorum manus	Фиброзные влагалища пальцев кисти
Pars annularis vaginae fibrosae	Кольцевая часть фиброзного влагалища
Pars cruciformis vaginae fibrosae	Крестообразная часть фиброзного влагалища
Vaginae synoviales digitorum manus	Синовиальные влагалища пальцев кисти
Vincula tendinum	Связки сухожилий
Vinculum longum	Длинная связка
Vinculum breve	Короткая связка

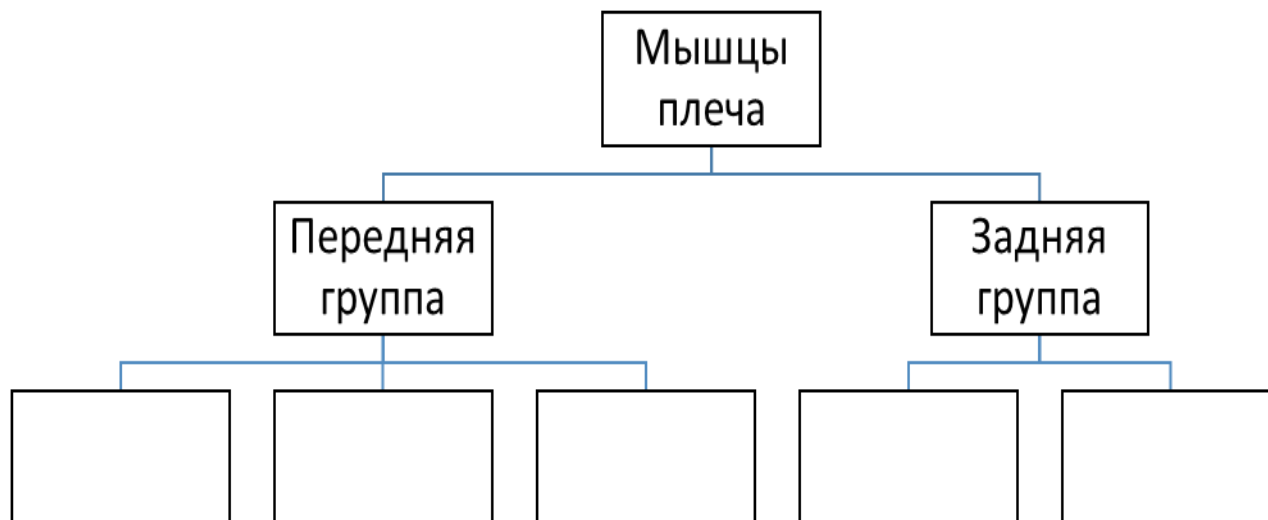
X. Препараты и учебные пособия: Скелет. Кости верхней конечности. Влажные препараты мышц плечевого пояса, плеча, предплечья, кисти. Учебник. Атлас анатомии человека. Тесты. Графы. Таблицы.

ВНЕАУДИТОРНАЯ САМОСТОЯТЕЛЬНАЯ РАБОТА.

МЫШЦЫ, ТОПОГРАФИЧЕСКИЕ ОБРАЗОВАНИЯ И ФАСЦИИ ПЛЕЧЕВОГО ПОЯСА И ПЛЕЧА.

ЗАДАНИЯ ДЛЯ САМОСТОЯТЕЛЬНОЙ РАБОТЫ:

1. Продолжите схему строения мышц плеча.



Продолжите фразы:

2. Четырехстороннее отверстие ограничено _____
3. Канал лучевого нерва располагается _____
4. Локтевая ямка находится между _____ и имеет _____ борозд, расположенные _____
5. Объяснить отличия подмышечной ямки и одноименной впадины. _____
6. Составьте схему мышц лопатки.

ВОПРОСЫ ДЛЯ САМОКОНТРОЛЯ:

7. Какие мышцы плеча производят сгибание в локтевом суставе?

8. Чем образована передняя стенка подмышечной впадины?

9. Какая мышца плечевого пояса сгибает, разгибает, отводит и вращает внутрь и наружу плечо?

10. Где залегают медиальная и латеральная борозды плеча?

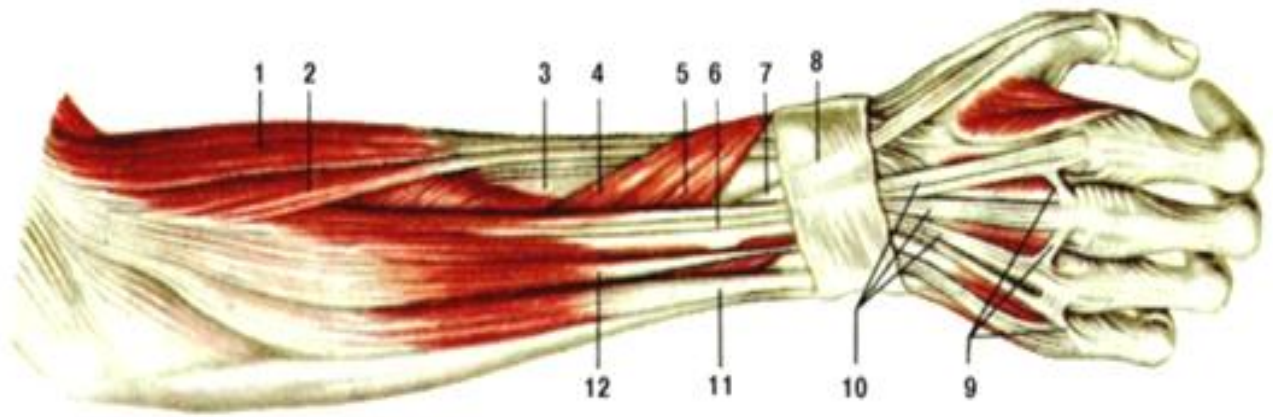
11. Фасции плеча и плечевого пояса и их функциональное значение.

СДЕЛАЙТЕ ОБОЗНАЧЕНИЯ К РИСУНКАМ:

МЫШЦЫ ПЛЕЧЕВОГО ПОЯСА И ПЛЕЧА	
	1
	2
	3
	4
	5
	6
	7
	8
	9
	10
	11

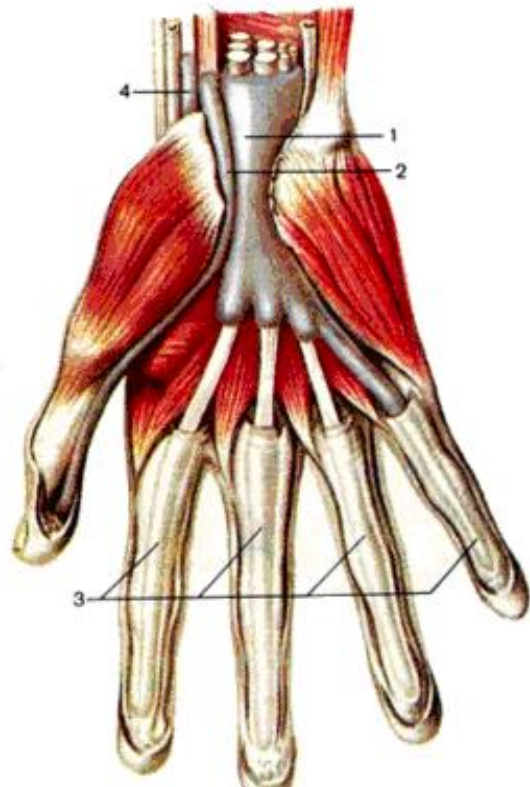
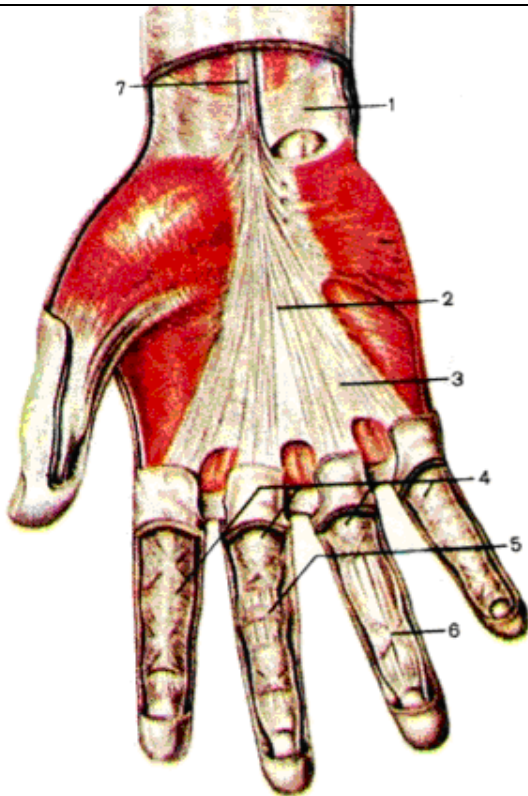
СДЕЛАЙТЕ ОБОЗНАЧЕНИЯ К РИСУНКАМ:

Мышцы и фасции предплечья и кисти.



1	7
2	8
3	9
4	10
5	11
6	12

Мышцы и фасции кисти.



1	1
2	2
3	3
4	4
5	
6	
7	
8	
9	

Методическое пособие к практическому занятию и внеаудиторной самостоятельной работе по теме: «Мышцы и фасции нижней конечности. Синовиальные каналы и влагалища. Элементы топографической анатомии нижней конечности».

Мышца является активным элементом аппарата движения. Мышцы прикрепляются к костям скелета и при своем сокращении приводят костные рычаги в движение. Мышцы удерживают положение тела и его частей в пространстве и перемещают костные рычаги при ходьбе, беге и других движениях. Мышцам нижней конечности характерна веретенообразная форма. Свои функции мышцы выполняют с помощью вспомогательного аппарата, к которому относятся фасции, костно-фиброзные каналы и синовиальные влагалища. В ходе изучения данного раздела у студента складывается целостное представление о строении и функционировании мышц нижних конечностей – активных элементов опорно-двигательного аппарата. Необходимо отчетливо представлять мышечные группы и составляющие их элементы, знать их топографию, отношения к костным элементам и суставам, способы их действия в различных условиях, строение и положение и роль вспомогательных элементов мышц. Знание этого раздела необходимо для формирования представления о механизме движения человеческого тела, для понимания топографии хода сосудов и нервов, для понимания возможных путей распространения инфекции, а также при изучении соответствующих разделов в курсе терапии, хирургии, неврологии, травматологии и других клинических дисциплин.

I. Цели:

<u>Студент должен знать:</u>	<ol style="list-style-type: none"> 1. Классификацию мышц таза и бедра. 2. Классификацию мышц голени и стопы. 3. Начало, прикрепление и функции мышц таза и бедра. 4. Начало, прикрепление и функции мышц голени и стопы. 5. Фасции таза и бедра. Функциональное значение. 6. Фасции голени и стопы. Функциональное значение. 7. Топографические образования нижней конечности. 8. Синовиальные влагалища сухожилий мышц нижней конечности. 9. Название мышц и фасций таза, бедра, голени и стопы по-русски и по-латыни;
<u>Студент должен уметь:</u>	<ol style="list-style-type: none"> 1. Назвать и показать влажном препарате группу наружных мышц таза, место их начала и место прикрепления и объяснить их функцию. 2. Назвать и показать влажном препарате группу внутренних мышц таза, место их начала и место прикрепления и объяснить их функцию. 3. Назвать и показать влажном препарате мышцы передней группы бедра, место их начала и место прикрепления и объяснить их функцию. 4. Назвать и показать влажном препарате мышцы медиальной группы бедра, место их начала и место прикрепления и объяснить их функцию. 5. Назвать и показать влажном препарате мышцы задней группы бедра, место их начала и место прикрепления и объяснить их функцию. 6. Показать широкую фасцию бедра. 7. Показать латеральную и медиальную межмышечные перегородки бедра. 8. Назвать и показать на препарате переднюю группу мышц голени, место их начала и место прикрепления и объяснить их функцию. 9. Назвать и показать на препарате латеральную группу мышц голени, место их начала и место прикрепления и объяснить их функцию. 10. Назвать и показать на препарате заднюю группу мышц голени, место их начала и место прикрепления и объяснить их функцию. 11. Назвать и показать мышцы подошвенной поверхности стопы. 12. Назвать и показать мышцы тыльной поверхности стопы. 13. Показать собственную фасцию голени и ее межмышечные перегородки. 14. Показать удерживатели сухожилий мышц голени и синовиальные влагалища сухожилий мышц стопы. 15. Показать топографические образования бедра, голени и стопы (над- и подгрушевидные отверстия, запирающий канал, мышечную и сосудистую лакуны, бедренный треугольник (треугольник Скарпа), бедренный канал, приводящий канал (Гунтеров канал), подколенная ямка, голеноподколенный канал (Грубера канал), верхний и нижний мышечно-малоберцовые каналы). 16. Пользоваться анатомическими инструментами (пинцетом, скальпелем) 17. Препарировать мышцы (под контролем преподавателя).
<u>Студент должен владеть:</u>	<ol style="list-style-type: none"> 1. Медико-анатомическим понятийным аппаратом; 2. Анатомическими знаниями для понимания патологии, диагностики и лечения. 3. Простейшими медицинскими инструментами – скальпелем и пинцетом. 4. Техникou препарирования мышц конечностей (под контролем преподавателя)

II. Необходимый уровень знаний:

а) из смежных дисциплин:

- 1) Развитие мышц пояса нижних конечностей и свободной нижней конечности в филогенезе.

2) Развитие мышц пояса нижних конечностей и свободной нижней конечности в онтогенезе.

б) из предшествующих тем:

- 1) Строение костей таза.
- 2) Строение бедренной кости.
- 3) Строение костей голени.
- 4) Строение костей стопы.
- 5) Соединение костей таза и нижней конечности.

в) из текущего занятия:

1. Наружная группа мышц таза, место их начала и место прикрепления, их функция.
2. Внутренняя группа мышц таза, место их начала и место прикрепления, их функция.
3. Мышцы передней группы бедра, место их начала и место прикрепления, их функция.
4. Мышцы медиальной группы бедра, место их начала и место прикрепления, их функция.
5. Мышцы задней группы бедра, место их начала и место прикрепления, их функция.
6. Фасции таза.
7. Фасция бедра.
8. Передняя группа мышц голени, место их начала и место прикрепления, их функция.
9. Латеральная группа мышц голени, место их начала и место прикрепления, их функция.
10. Задняя группа мышц голени, место их начала и место прикрепления, их функция.
11. Мышцы подошвенной поверхности стопы.
12. Мышцы тыльной поверхности стопы.
13. Фасция голени.
14. Формирование удерживателей сухожилий нижней конечности.
15. синовиальные влагалища сухожилий мышц голени и стопы.
16. Подошвенный апоневроз.
17. Строение, топография и клиническое значение топографических образований бедра, голени и стопы (над- и подгрушевидные отверстия, запирающий канал, мышечная и сосудистая лакуны, бедренный треугольник (треугольник Скарпа), бедренный канал, приводящий канал (Гунтеров канал), подколенная ямка, голеноподколенный канал (Грубера канал), верхний и нижний мышечно-малоберцовые каналы).

III. Объект изучения: - мышцы таза (передняя и задняя группы); мышцы бедра (передняя, задняя и медиальная группы); фасции таза и бедра; межмышечные перегородки и костно-фиброзные вместилища указанных мышечных групп, мышцы голени (передняя, латеральная и задняя группы); тыльные и подошвенные мышцы стопы; фасции голени и стопы; топографические образования нижней конечности.

IV. Информационная часть:

Мышцы нижней конечности соответственно их топографо-анатомическим особенностям делят на две группы: мышцы таза и мышцы свободной части нижней конечности. При этом мышцы последней группы в свою очередь делят на мышцы бедра, мышцы голени и мышцы стопы.

Мышцы таза

Мышцы, берущие начало на позвоночнике (большая поясничная, грушевидная, большая ягодичная), прикрепляются к бедренной кости, являясь анатомически и функционально мышцами тазобедренного сустава.

Мышцы таза разделяют на внутреннюю и наружную группы мышц таза. К внутренней группе мышц таза относятся:

1. Большая поясничная мышца.
2. Малая поясничная мышца.
3. Подвздошная мышца.
4. Внутренняя запирающая мышца.
5. Грушевидная мышца.
6. Копчиковая мышца.

К наружной группе мышц таза относятся:

1. Большая ягодичная мышца.
2. Средняя ягодичная мышца.
3. Малая ягодичная мышца.
4. Квадратная мышца бедра.
5. Верхняя близнецовая мышца.
6. Нижняя близнецовая мышца.
7. Наружная запирающая мышца.
8. Мышца, напрягающая широкую фасцию бедра.

Мышцы бедра

Мышцы бедра разделяются на переднюю, медиальную и заднюю группу мышц. К первой группе относятся преимущественно разгибатели, ко второй-приводящие мышцы, к третьей-сгибатели.

Имея большую массу и значительную протяженность, они способны развивать большую силу, действуя как на тазобедренный, так и на коленный сустав.

К передней группе мышц относятся:

1. Портняжная мышца.
2. Четырёхглавая мышца бедра.

К задней группе мышц относятся:

1. Двуглавая мышца.
2. Полусухожильная мышца.
3. Полуперепончатая мышца.

К медиальной группе мышц относятся:

1. Гребенчатая мышца.
2. Тонкая мышца.
3. Большая приводящая мышца.
4. Длинная приводящая мышца.
5. Короткая приводящая мышца.

Мышцы голени

Мышцы голени, как и мышцы бедра и тазового пояса сравнительно сильно развиты, развиты также их вспомогательные аппараты, что определяется их нагрузкой в связи с прямохождением, опорно-двигательной ориентацией.

Мышцы голени действуют на коленный, голеностопный суставы и суставы стопы.

Различают переднюю, заднюю и латеральную группы мышц голени.

К передней группе мышц относятся:

1. Передняя большеберцовая мышца.
2. Длинный разгибатель пальцев.
3. Длинный разгибатель большого пальца.

Мышцы задней группы формируют 2 слоя-поверхностный и глубокий.

К поверхностному слою задней группы мышц относятся:

1. Трехглавая мышца. (Она в свою очередь состоит из двух мышц-икроножной и камбаловидной).
2. Подошвенной мышцы.

К глубокому слою задней группы мышц относятся:

1. Подколенная мышца.
2. Длинный сгибатель пальцев.
3. Длинный сгибатель большого пальца стопы.
4. Задняя большеберцовая мышца.

К латеральной группе мышц относятся:

1. Длинная малоберцовая мышца.
2. Короткая малоберцовая мышца.

Мышцы стопы

Наряду с прикрепляющимися к костям стопы сухожилиями мышц голени, стопа имеет собственные (короткие) мышцы. Они разделяются на мышцы тыльной поверхности стопы и мышцы подошвенной поверхности. При этом мышцы тыла стопы главным образом разгибатели, мышцы подошвы преимущественно сгибатели.

Мышцы тыльной поверхности:

1. Короткий разгибатель пальцев.
2. Короткий разгибатель большого пальца.

Мышцы подошвенной поверхности:

Эти мышцы разделяются на три группы:

- а) мышцы возвышения большого пальца (медиальная группа);
- б) мышцы возвышения мизинца (латеральная группа);
- в) мышцы срединного возвышения (средняя группа).

К мышцам возвышения большого пальца относятся:

1. Мышца, отводящая большой палец кисти.
2. Короткий сгибатель большого пальца.
3. Мышца, приводящая большой палец.

К мышцам возвышения мизинца относятся:

1. Мышца, отводящая 5 палец.
2. Короткий сгибатель мизинца.
3. Мышца, противопоставляющая мизинец.

К мышцам срединного возвышения относятся:

1. Короткий сгибатель пальцев.
2. Квадратная мышца подошвы.
3. Червеобразная мышца.
4. Подошвенная межкостная мышца стопы.
5. Тыльная межкостная мышца стопы.

Мышцы нижней конечности покрыты фасциями. **Поясничная фасция** является частью внутрибрюшной фасции, прикрывает большую поясничную мышцу спереди, прикрепляясь со стороны медиального края мышцы к межпозвоночным дискам, выступающим краям тел позвонков и к верхней части крестца. С латеральной стороны, над подвздошным гребнем, она соединяется с фасцией, покрывающей квадратную мышцу поясницы. Утолщенный участок фасции, перекидывающийся от поперечного отростка 2 поясничного позвонка к телу 1 поясничного позвонка, формируя медиальную дугообразную связку. Книзу поясничная фасция продолжается в подвздошную фасцию.

Подвздошная фасция прикрепляется к внутренней губе подвздошного гребня на всем ее протяжении и к дугообразной линии подвздошной кости, а также к подвздошно-лобковому возвышению и к лобковому гребню, где в нее вплетаются пучки сухожилия мышцы. Латерально эта фасция плотно сращена с задним краем паховой связки,

переходя в поперечную фасцию. С медиальной стороны, перекидываясь от паховой связки к подвздошно-лобковому возвышению, фасция значительно утолщается, формируя подвздошно-гребенчатую дугу, которая разделяет сосудистую и мышечную лакуны.

Соответственно соединению поясничной мышцы в единую подвздошно-поясничную мышцу покрывающие их фасции, прикрепляясь на костных поверхностях (позвоночник, тазовые кости), образуют для нее общее костно-фасциальное ложе.

Наружные мышцы таза, а также мышцы наружной свободной конечности имеют *поверхностную (подкожную) фасцию*, которая в ягодичной области называется *ягодичной фасцией*, на бедре-*широкой фасцией (бедро)*, на голени-*фасцией голени*. *Широкая фасция* плотная, толстая, имеет выраженное сухожильное строение. Она покрывает все мышцы бедра снаружи и образует три мышечные перегородки, разграничивающие три группы мышц на бедре. В результате образуются костно-фасциальные ложа для передней, задней и медиальной групп мышц бедра. В верхнемедиальной части бедра (под паховой связкой) в широкой фасции имеется участок, закрывающий наружное (подкожное) кольцо бедренного канала. Фасция голени вместе с двумя межмышечными перегородками отделяет латеральную группу мышц голени (малоберцовые мышцы) от передней и задней групп.

На уровне голеностопного сустава фасция голени образует несколько поперечно ориентированных утолщений-*удерживателей сухожилий*. Эти удерживатели участвуют в образовании трех костно-фиброзных каналов, в которых в синовиальных влагалищах проходят на тыл стопы сухожилия передней большеберцовой мышцы, мышцы-разгибателя большого пальца стопы и мышцы-разгибателя пальцев стопы. Позади медиальной лодыжки под удерживателем сухожилий мышц также имеется костно-фиброзный канал, содержащий синовиальные влагалища для сухожилия длинной малоберцовой мышцы и для сухожилия короткой малоберцовой мышцы. На тыле стопы фасция тонкая, нежная. На подошве стопы фасция толстая, подкреплена толстыми пучками фиброзных волокон. Поэтому подошвенную фасцию называют *подошвенным апоневрозом*.

Фасции и сухожилия мышц на нижней конечности участвуют в образовании бедренного и других каналов, имеющих важное физиологическое и практическое значение.

Бедренный канал, который может быть местом образования бедренных грыж, находится под медиальной частью паховой связки. Стенками бедренного канала, длина которого примерно 2 см, являются паховая связка (спереди), бедренная вена (латерально) и глубокий листок широкой фасции бедра (сзади). *Внутреннее кольцо* (отверстие) бедренного канала находится в полости малого таза под местом прикрепления паховой связки к лобковой кости.

Наружным отверстием канала является участок в широкой фасции бедра с отверстиями для сосудов и нервов.

Приводящий канал (Гунтеров канал) сообщает переднюю область бедра с подколенной ямкой. Медиальной стенкой канала является большая приводящая мышца, латеральной-латеральная широкая мышца бедра, передней-фиброзная пластинка, перекидывающаяся между указанными пластинками. В приводящем канале проходят бедренные артерия и вена и подкожный нерв.

Голениподколенный канал (канал Грубера) располагается в задней области голени, между поверхностными и глубокими мышцами. Простирается от нижней границы подколенной ямки до медиального края начала пяточного сухожилия. Переднюю стенку канала образует задняя большеберцовая мышца и длинный сгибатель большого пальца стопы. Задней стенкой канала является передняя поверхность камбаловидной мышцы. В этом канале залегают задние большеберцовые артерии, вены и большеберцовый нерв.

V. Практическая работа:

Задание №1. На мышечном трупe со вскрытой брюшной полостью найдите сбоку от позвоночного столба примыкающие к его латеральной поверхности большую и малую поясничные мышцы. Взятые вместе, они имеют с каждой стороны форму вытянутого вниз треугольника с широким медиальным основанием, фиксированным к поясничным позвонкам, и вершиной, направляющейся ко входу в малый таз и далее к бедренной кости. Осмотрите малую поясничную мышцу в виде более поверхностного уплощенного пучка мышечных волокон, переходящего в плоское сухожилие, которое вплетается в подвздошную фасцию вблизи крестцово-подвздошного сустава. В подвздошной ямке найдите широкую одноименную мышцу веерообразной формы. Обратите внимание на положение нижних отделов подвздошной и большой поясничной мышц, проходящих под латеральным отделом паховой связки, в результате чего свободной от мышц остается только внутренняя часть пространства между паховой связкой и тазовой костью. Отметьте и косое направление общей подвздошно-поясничной мышцы, которая следуя на бедре к малому вертелу, отклоняется кзади. В результате этого в верхней части бедра формируется глубокая ямка.

Задание №2 Исследуйте мышцы передней и медиальной групп бедра. Портняжная мышца пересекает его переднюю поверхность сверху вниз и с латеральной стороны в медиальную. Ее рельеф хорошо отмечается при любых условиях, но, чтобы увидеть саму мышцу, разведите в стороны вскрытую продольным мышце разрезом плотную переднюю стенку ее влагалища, образованного раздвоенным поверхностным листком собственной фасции бедра. Далее выделите из их фиброзных влагалищ части четырехглавой мышцы бедра: прямую мышцу, ориентированную вертикально в форме четко очерченного продолговатого брюшка, латеральную и медиальную широкие мышцы по сторонам от первой, промежуточную широкую мышцу (под прямой). Обратите внимание на отношение этих мышц к надколеннику. Медиальнее и позади портняжной мышцы осмотрите медиальную мышечную группу. В верхнем отделе бедра найдите косо расположенную плоскую гребенчатую мышцу. Ниже нее залегают длинная приводящая мышца, позади которой располагается короткая приводящая мышца бедра. Большая приводящая мышца является самой задней из мышц этой группы, одновременно - наиболее массивной и длинной. В нижнемедиальной части бедра, следуя по ходу мышцы, найдите ее постепенно суживающееся сухожилие, прикрепляющееся в области медиального надмыщелка бедренной кости. Наконец, осмотрите тонкую мышцу бедра, лежащую поверхностно на медиальной его поверхности в плотном фасциальном влагалище.

Задание №3 Переверните препарат (труп) и приступайте к изучению мышц ягодичной области и задней области бедра. В первой располагается задняя группа мышц таза. Осмотрите большую ягодичную мышцу, наиболее поверхностную из них, мышечные пучки которой идут вниз и кнаружи к ягодичной бугристости бедренной кости. Она пересечена широким дугообразным разрезом. Отведите вниз и латерально периферическую часть мышцы, обратив внимание на слизистую сумку между нею и наружной поверхностью большого вертела и на большую протяженность начала мышцы (это касается всех ягодичных мускулов, но прежде всего - большого). После разведения краев мышцы осмотру доступен более глубокий мышечный слой. В верхней части его найдите среднюю ягодичную мышцу, ниже нее - более узкую грушевидную. Волокна последней, хотя и расположены веерообразно, имеют, в основном, направление, близкое к горизонтальному. Под ней осмотрите мышечную пластинку в форме треугольника, обращенного вершиной к большому вертелу. Его верхняя и нижняя части представлены соответствующими близнецовыми мышцами. Разведите их и в промежутке между ними найдите сухожилие внутренней запирающей мышцы, суживающееся в латеральном направлении. Проследите его ход и в медиальную сторону, где оно перекидывается через тазовую кость в область малой седалищной вырезки, отделяясь от ее поверхности синовиальной сумкой. Под нижней близнецовой мышцей найдите квадратную мышцу бедра, имеющую форму прямоугольной пластинки с почти горизонтальным направлением волокон. Наконец, приподнимите пересеченную поперечно среднюю ягодичную мышцу, чтобы обнаружить лежащую глубже нее малую, более узкую и с более вертикальным направлением мышечных пучков.

В зоне, занимающей промежуточное положение между ягодичными мышцами и мышцами передней группы бедра, осмотрите напрягатель широкой фасции, лежащий в плотном фасциальном футляре и переходящий дистально в широкий фиброзный подвздошно-большеберцовый тракт - значительно уплотненную часть широкой фасции бедра.

Приступите к осмотру задней области бедра. В верхней ее части прощупайте седалищный бугор. В нижнем ее отделе мышцы задней группы расходятся, обрисовывая контуры верхнего угла подколенной ямки. От седалищного бугра вниз идут три мышцы. Медиальную часть этой группы составляют две из них. Найдите располагающуюся несколько поверхностнее полусухожильную мышцу, переходящую в круглое удлиненное сухожилие, глубже - полуперепончатую мышцу, уплощенную, с широким сухожилием в виде пластинки. Латеральная часть задней группы представлена двуглавой мышцей бедра. Отведите кнаружи ее длинную головку и осмотрите хорошо доступную для осмотра короткую головку мышцы.

Задание №4 Заканчивая изучение этой темы, исследуйте фасциальный аппарат тазового пояса и бедра. Подвздошная мышца изолирована в большом тазу хорошо выраженной одноименной фасцией. Ягодичная фасция является частью собственной фасции нижней конечности, ее промежуточные листки отделяют друг от друга одноименные мышцы и покрывают расположенные ниже мышцы (грушевидную и др.). На бедре осмотрите его широкую фасцию, формирующую довольно плотное общее вместилище для бедренных мышц. Отделяющиеся от фасции межмышечные перегородки подразделяют его на ложа, предназначенные передней и медиальной группам с одной стороны, и для мышц задней группы - с другой. Найдите латеральную перегородку впереди двуглавой мышцы бедра и медиальную - позади большой приводящей мышцы. Осмотрите фасциальные влагалища ряда мышц бедра (портняжной, тонкой, напрягателя широкой фасции, стенки которых образуются за счет раздвоения широкой фасции. Особо внимательно осмотрите область углубления между подвздошно-поясничной мышцей (снаружи) и гребенчатой и длинной приводящей мышцами (изнутри). Названные мышцы прикрыты в области ямки глубоким листком широкой фасции бедра. Ее поверхностный листок перекидывается между ними, образуя крышу этой подвздошно-гребенчатой ямки. Так формируется пространство, имеющее на поперечном срезе форму треугольника с основанием, обращенным вперед, содержащее бедренные сосуды и нервы.

Задание №5 Прощупайте костные ориентиры указанных областей: передний край большеберцовой кости, медиальную и латеральную лодыжки, малоберцовую кость в ее нижней четверти, пяточный бугор, бугристости I и V плюсневых костей.

Задание №6 Осмотрите переднюю группу мышц голени, расположенную латеральнее легко пальпирующегося переднего края большеберцовой кости. К нему примыкает передняя большеберцовая мышца. Проследите ход ее сухожилия - в нижней части голени и прилежащем отделе стопы оно теряется из виду, проходя под верхним и нижним удерживателями сухожилий разгибателей (то же происходит и с сухожилиями других мышц передней группы). В последующем оно выходит из формирующегося таким образом костно-фиброзного канала, направляясь к бугристости I плюсневой кости и к медиальной клиновидной кости.

Латеральнее этой мышцы найдите длинный разгибатель пальцев, проследите ход его сухожилий и их отношения к удерживателям сухожилий разгибателей. В нижней трети голени между двумя вышеуказанными образуется расширяющийся книзу промежуток, в котором появляется сухожилие длинного разгибателя большого пальца.

Осмотрите латеральную группу мышц голени, лежащую на латеральной поверхности малоберцовой кости и отделенную от передней и задней групп фасциальными межмышечными перегородками. Найдите расположенную более поверхностно длинную малоберцовую мышцу, проследите ход ее сухожилия: оно спускается, окружая сзади и снизу латеральную лодыжку и проходя здесь в костно-фиброзных каналах, в формировании которых принимают участие утолщенные отделы той же собственной фасции. Сухожилие огибает в последующем латеральный край стопы на уровне кубовидной кости и следует к месту прикрепления на медиальном крае. Отметьте направление хода мышцы - она проходит позади голеностопного сустава и кого пересекает подошвенную поверхность стопы, играя, таким образом, роль подошвенного сгибателя стопы и мышцы, участвующей в удерживании ее сводов. Аналогичным образом проанализируйте ход малой малоберцовой мышцы.

Задание №7 На тыльной поверхности стопы под сухожилиями длинных разгибателей найдите в заднелатеральной ее части треугольной формы уплощенную мышцу. Ее вершина направлена кзади. Спереди и медиальнее она разделяется на пять изолирующихся друг от друга брюшек, переходящих в узкие сухожилия. Самое

медиальное из них выделяется под названием «короткий разгибатель большого пальца», остальные составляют короткий разгибатель пальцев. Проследите ход и прикрепления их сухожилий.

Задание №8 Перевернув труп, приступайте к изучению задней группы мышц голени и мышц подошвы. Первая отчетливо подразделяется на два слоя. Поверхностный расположен под плотной фасцией и состоит из уплощенных широких мышц, быстро суживающихся по ходу вниз, где они переходят в общее мощное пяточное (ахиллово) сухожилие, прикрепляющееся к пяточному бугру. Наиболее поверхностно расположены две головки икроножной мышцы. Осмотрите места их начала у надмышелков бедренной кости. Проходя позади коленного сустава мышца, таким образом, выполняет функцию его сгибателя. Разведите в стороны эти две части икроножной мышцы и осмотрите расположенную несколько глубже камбаловидную мышцу и ее начало в виде косой линии, направленной сверху вниз и снаружи внутрь. Мышца фиксируется на костях голени и не действует на коленный сустав. Ее переднюю, глубокую поверхность, можно осмотреть, оттянув кзади и в сторону (пяточное) ахиллово сухожилие. У внутреннего края латеральной головки икроножной мышцы найдите небольшое удлиненное брюшко подошвенной мышцы, чье тонкое сухожилие, несмотря на название, не доходит до стопы, присоединяясь к формирующемуся пяточному (ахиллову) сухожилию.

Обнажите мышцы глубокого слоя, для чего отведите медиальнее ранее пересеченные латеральную головку икроножной и камбаловидную. Он отделен от поверхностного слоя довольно плотным листком фасции. Под ним, следуя снаружи внутрь, найдите и осмотрите длинный сгибатель большого пальца, заднюю большеберцовую мышцу, расположенную несколько глубже других, и длинный сгибатель пальцев. Проследите ход их сухожилий, внедряющихся позади и ниже медиальной лодыжки в костно-фиброзные каналы, формирующиеся в этой области. На подошвенной поверхности стопы сухожилия этих мышц доступны осмотру после отведения пересеченного подошвенного апоневроза и короткого сгибателя пальцев. При изучении этих мышц обратите внимание на соотношение сухожилий короткого и длинного сгибателей, на степень развития длинного сгибателя большого пальца (особое участие в натяжке продольного свода стопы). Наконец, выше косой линии начала камбаловидной мышцы найдите плоскую укороченную подколенную мышцу, относящуюся к глубокому слою.

Задание №9 Осмотрите общее положение мышц на подошвенной поверхности стопы: медиальная и латеральная группы образуют возвышения по соответствующим краям стопы, фасциальные перегородки отделяют их от мышц средней группы. Последние прикрыты плотным подошвенным апоневрозом, суживающимся по направлению к пяточному бугру.

Задание №10 Найдите в составе медиальной группы мышцу, отводящую большой палец. Она является наиболее поверхностной и следует сзади наперед почти на всем протяжении внутреннего края стопы. В нескольких сантиметрах от головки I плюсневой кости она переходит в хорошо обозначенное уплощенное сухожилие, прикрепляющееся к основанию проксимальной фаланги большого пальца. Несколько глубже этой мышцы, между нею и I плюсневой костью, выходя из-под ее наружного края, расположен короткий сгибатель большого пальца, две головки которого находятся по обе стороны сухожилия длинного его сгибателя.

Согните пальцы стопы, ослабляя натяжение сухожилий их сгибателей, отведите последние кнаружи. Латеральное короткого сгибателя большого пальца найдите его приводящую мышцу, состоящую из 2-х хорошо выраженных головок, из которых косая имеет преимущественно передне-заднее направление. Волокна второй части этой мышцы расположены, в целом, поперечно (поперечная головка - участие в удержании поперечного свода стопы).

Осмотрите латеральную группу мышц подошвы. Отводящая мизинец стопы мышца занимает положение, сходное с таковым аналогичной мышцы большого пальца: она наиболее поверхностна, достаточно изолирована от других и частично прикрывает собой короткий сгибатель этого пальца.

При поднятом подошвенном апоневрозе осмотрите среднюю группу мышц подошвы. Ближе к поверхности найдите короткий сгибатель пальцев в виде уплощенной мышечной пластинки, переходящей впереди в четыре сухожилия, направляющиеся к средним фалангам II-V пальцев. Отведите концы пересеченной мышцы: в более глубоком слое, у наружного края сухожилия длинного сгибателя пальцев, найдите прикрепляющуюся к нему плоскую квадратную мышцу подошвы, а между разветвлениями этого сухожилия осмотрите червеобразные мышцы, направляющиеся вперед к проксимальным фалангам II-IV пальцев. Наконец, отведите указанные мышцы и рассмотрите расположенные в промежутках между плюсневыми костями межкостные мышцы. Одноименные тыльные мышцы найдите на тыльной поверхности стопы, в тех же межкостных промежутках.

Задание №11 Исследуйте фасциальный аппарат голени и стопы. На отпрепарированном трупe поверхностная фасция, как правило, удалена вместе с подкожной клетчаткой. Собственная фасция этих областей хорошо развита. Спереди и сзади от малоберцовых мышц найдите межмышечные перегородки, отделяющиеся от фасции голени и фиксирующиеся к малоберцовой кости. Сама фасция голени прикрепляется впереди вдоль переднего края большеберцовой кости. В результате можно рассмотреть три костно-фиброзных влагалища, каждое из которых предназначено для соответствующей мышечной группы, причем заднее подразделяется глубоким листком фасции на два отдела для каждого из двух слоев этой группы мышц. В области голеностопного сустава и непосредственно выше и ниже него найдите удерживатели мышц - утолщенные участки фасции голени на передней поверхности - верхний и нижний удерживатели разгибателей, позади и ниже латеральной лодыжки - верхний и нижний удерживатели малоберцовых мышц, позади и ниже медиальной лодыжки - удерживатель сгибателей. Между этими удерживателями и костями образуются костно-фиброзные каналы, которые подразделяются перегородками на вторичные каналы, предназначенные для прохождения сухожилий мышц и сосудисто-нервных пучков. По ходу в таком канале каждое мышечное сухожилие снабжено синовиальным влагалищем, общая конструкция которого аналогична строению таких же влагалищ области кисти. На стопе осмотрите подошвенный апоневроз и межмышечные перегородки, посредством которых формируются фиброзные и костно-фиброзные вместилища для мышц этой области.

VI. Контрольные вопросы:

1. Перечислите мышцы и фасции внутренней поверхности таза.
2. Перечислите мышцы и фасции наружной поверхности таза.
3. Перечислите мышцы и фасции передней поверхности бедра.
4. Перечислите мышцы и фасции задней поверхности бедра.
5. Перечислите мышцы и фасции медиальной поверхности бедра.
6. Классификация мышц голени.
7. Перечислите фасции передней и задней поверхности голени.
8. Назовите мышцы и синовиальные влагалища дорзальной поверхности стопы.
9. Классификация подошвенных мышц стопы.
10. Перечислите синовиальные влагалища и каналы подошвенной поверхности стопы.
11. Чем образован бедренный канал?
12. Чем образован приводящий канал (гунтеров канал)?
13. Чем образован голеноподколенный канал (канал Грубера)?
14. Назовите содержимое выше перечисленных каналов.

VII. Учебные задачи:

Задача № 1.

Неудачное выполнение внутримышечной инъекции осложнилось абсцессом в области большой ягодичной мышцы с соответствующими нарушениями функции тазобедренного сустава.

- А. Назовите функции большой ягодичной мышцы.
- Б. Укажите места ее начала и прикрепления.

Ответ:

- А. Большая ягодичная мышца разгибает бедро в тазобедренном суставе, при укрепленных нижних конечностях разгибает туловище, поддерживает равновесие таза и туловища.
- Б. Начинается на наружной поверхности и гребне подвздошной кости, дорсальной поверхности крестца и копчика, прикрепляется к ягодичной бугристости бедренной кости.

Задача № 2.

Пациент подвернул ногу и произошел перелом латеральной лодыжки.

- А. Сухожилия, каких мышц пострадали при этой травме?
- Б. Какие функции выполняют эти мышцы?

Ответ:

- А. Сухожилия длинной и короткой малоберцовых мышц.
- Б. Длинная малоберцовая мышца: сгибание стопы, опускание ее медиального края, укрепляет продольные и поперечные своды стопы; малая малоберцовая мышца: сгибание стопы, поднимает ее латеральный край.

VIII. Контрольные тесты:

1. Какие мышцы поворачивают бедро кнаружи:
 - А) малая ягодичная мышца
 - Б) квадратная мышца бедра
 - В) наружная запирательная мышца
 - Г) внутренняя запирательная мышца
2. Стенки бедренного канала образуют:
 - а) паховая связка
 - б) поперечная фасция
 - в) бедренная вены
 - г) глубокая пластинка широкой фасции бедра
3. Бедро в тазобедренном суставе сгибают:
 - А) полусухожильная мышца
 - Б) портняжная мышца
 - В) квадратная мышца бедра
 - Г) подвздошно-поясничная мышца
4. Подвздошно-поясничная мышца прикрепляется:
 - А) надколенник
 - Б) большой вертел
 - В) малый вертел
 - Г) межвертельный гребень
5. Какие мышцы располагаются на тыле стопы:
 - А) мышца - короткий разгибатель пальцев стопы
 - Б) тыльные межкостные мышцы
 - В) мышца, отводящая мизинец стопы
 - Г) мышца - короткий разгибатель большого пальца стопы
6. Мышцы передней группы голени:
 - А) передняя большеберцовая мышца
 - Б) длинный разгибатель пальцев
 - В) длинный сгибатель пальцев
 - Г) портняжная мышца

7. В группе внутренних мышц таза отсутствует:
- подвздошно-поясничная мышца
 - грушевидная мышца
 - наружная запирающая мышца
 - внутренняя запирающая мышца
8. К средней группе мышц подошвы стопы относятся:
- червеобразные мышцы
 - подошвенные межкостные мышцы
 - короткий сгибатель пальцев
 - квадратная мышца стопы
9. Мышцы, приводящие бедро:
- полуперепончатая мышца
 - гребенчатая мышца
 - тонкая мышца
 - портняжная мышца
10. Стенки приводящего канала образуют:
- большая приводящая мышца бедра
 - латеральная широкая мышца бедра
 - медиальная широкая мышца бедра
 - длинная приводящая мышца бедра

Ответы к тестам:

1	2	3	4	5	6	7	8	9	10
а, б, в, г	а, в, г	б, г	в	а, г	а, б, г	г	а, б, в, г	б, в	а, в

IX. Анатомическая терминология:

Мышцы и фасции нижней конечности

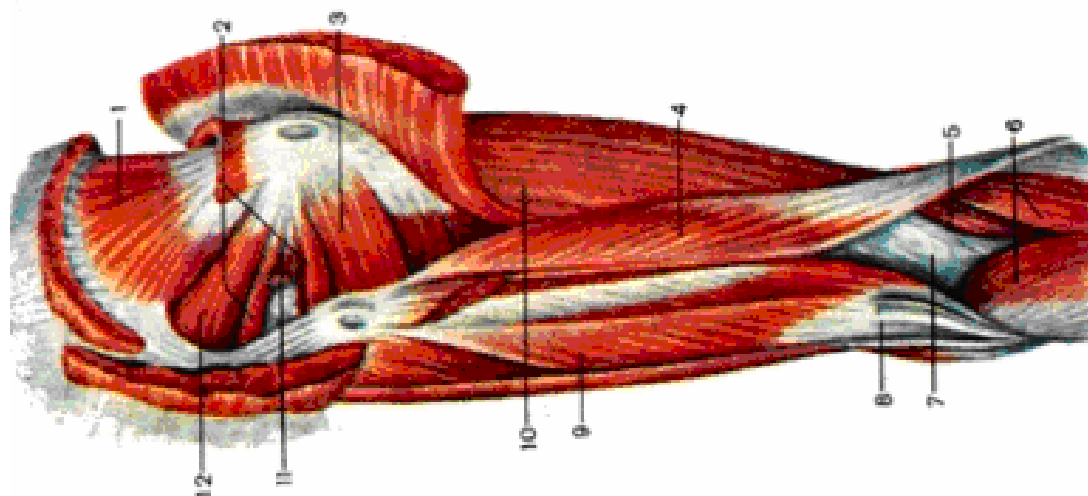
Русск.	Лат.
1. Подвздошно-поясничная мышца	m.iliopsoas
2. Большая поясничная мышца	m.psoas major
3. Подвздошная мышца	m.iliacus
4. Подсухожильная подвздошная сумка	bursa subtendinea iliaca
5. Подвздошно-гребенчатая сумка	bursa tendinea iliaca
6. Малая поясничная мышца	m.psoas minor
7. Внутренняя запирающая мышца	m.obturator internus
8. Подсухожильная сумка внутренней запирающей мышцы	bursa subtendinea m.obturatorii interni
9. Верхняя близнецовая мышца	m.gemellus superior
10. Нижняя близнецовая мышца	m.gemellus inferior
11. Грушевидная мышца	m.piriformis
12. Большая ягодичная мышца	m.gluteus maximus
13. Вертельная сумка большой ягодичной мышцы	bursa trochanterica musculi glutei maximi
14. Средняя ягодичная мышца	m.gluteus medius
15. Вертельная сумка средней ягодичной мышцы	bursa trochanterica musculi glutei medii
16. Малая ягодичная мышца	m.gluteus minimus
17. Вертельная сумка малой ягодичной мышцы	bursa trochanterica musculi glutei minimi
18. Напрягатель широкой фасции	m.tensor fasciae latae
19. Подвздошно-большеберцовый тракт	tractus iliotibialis
20. Квадратная мышца бедра	m.quadratus femoris
21. Наружная запирающая мышца	m.obturatorius externus
22. Портняжная мышца	m.sartorius
23. Поверхностная «гусятая лапка»	pes anserinus superficialis
24. Слизистая сумка	bursa anserinae cruris
25. Четырехглавая мышца бедра	m.quadriceps femoris
26. Подсухожильная преднадколенниковая сумка	bursa prepatellaris subtendinea
27. Глубокая поднадколенниковая сумка	bursa infrapatellaris profunda
28. Прямая мышца бедра	m.rectus femoris
29. Сумка прямой мышцы бедра	bursa musculi recti femoris
30. Латеральная широкая мышца бедра	m.vastus lateralis
31. Промежуточная широкая мышца бедра	m.vastus intermedius
32. Медиальная широкая мышца бедра	m.vastus medialis
33. Суставная мышца колена	m.articularis genus
34. Двуглавая мышца бедра	m.biceps femoris
35. Нижняя подсухожильная сумка двуглавой мышцы бедра	bursa subtendinea m.bicipitis femoris inferior
36. Верхняя сумка двуглавой мышцы бедра	bursa m.bicipitis femoris superior
37. Полусухожильная мышца	m.semitendinosus
38. Полуперепончатая мышца	m.semimembranosus

39. Глубокая «гусиная лапка»	pes anserinus profundus
40. Сумка полуперепончатой мышцы	bursa m.semimembranosi
41. Тонкая мышца	m.gracilis
42. Гребенчатая мышца	m.pectineus
43. Длинная приводящая мышца	m.adductor longus
44. Короткая приводящая мышца	m.adductor brevis
45. Большая приводящая мышца	m.adductor magnus
46. Межмышечная сухожильная пластинка	lamina vastoadductoria
47. Малая приводящая мышца	m.adductor minimus
48. Передняя большеберцовая мышца	m.tibialis anterior
49. Подсухожильная сумка передней большеберцовой мышцы	bursa subtendinea m.tibialis anterioris
50. Длинный разгибатель пальцев	m.extensor digitorum longus
51. Третья малоберцовая мышца	m.peroneus tertius
52. Длинный разгибатель большого пальца стопы	m.extensor hallucis longus
53. Сумка длинного разгибателя большого пальца стопы	bursa m.extensoris hallucis longi
54. Трехглавая мышца голени	m.triceps surae
55. Икроножная мышца	m.gastrocnemius
56. Латеральная и медиальная подсухожильные сумки икроножной мышцы	bursa subtendinea m.gastrocnemii lateralis et bursa subtendinea m.gastrocnemii medialis
57. Камбаловидная мышца	m.soleus
58. Сумка пяточного (ахиллова) сухожилия	bursa tendinis calcanei (Achillis)
59. Подошвенная мышца	m.plantaris
60. Подколенная мышца	m.popliteus
61. Сумка подколенной мышцы	bursa m.poplitei
62. Длинный сгибатель пальцев стопы	m.flexor digitorum longus
63. Длинный сгибатель большого пальца стопы	m.flexor hallucis longus
64. Задняя большеберцовая мышца	m.tibialis posterior
65. Длинная малоберцовая мышца	m.peroneus longus
66. Короткая малоберцовая мышца	m.peroneus brevis
67. Короткий разгибатель пальцев	m.extensor digitorum brevis
68. Короткий разгибатель большого пальца стопы	m.extensor hallucis brevis
69. Мышца, отводящая большой палец стопы	m.abductor hallucis
70. Короткий сгибатель большого пальца стопы	m.flexor hallucis brevis
71. Мышца, приводящая большой палец стопы	m.adductor hallucis
72. Мышца, отводящая мизинец стопы	m.abductor digiti minimi
73. Короткий сгибатель мизинца стопы	m.flexor digiti minimi brevis
74. Мышца, противопоставляющая мизинец	m.opponens digiti minimi
75. Короткий сгибатель пальцев	m.flexor digitorum brevis
76. Квадратная мышца подошвы	m.quadratus plantae
77. Червеобразные мышцы	mm.lumbricales
78. Межкостные мышцы	mm.interossei
79. Подошвенные межкостные мышцы	mm.interossei plantares
80. Тыльные межкостные мышцы	mm.interossei dorsales
81. Поясничная фасция	fascia lumbalis
82. Подвздошная фасция	fascia iliaca
83. Подвздошно-гребенчатая дуга	arcus iliopectineus
84. Подвздошно-поясничная фасция	fascia iliopsoas
85. Ягодичная фасция	fascia glutea
86. Большое седалищное отверстие	foramen ischiadicum major
87. Надгрушевидное отверстие	foramen suprapiriformis
88. Подгрушевидное отверстие	foramen infrapiriformis
89. Бедренный треугольник	trigonum femorale
90. Приводящий (Гунтеров) канал	canalis vastoadductorius
91. Запирательный канал	canalis obturatorius
92. Широкая фасция	fascia lata
93. Решетчатая фасция	fascia cribrosa
94. Бедренный канал	canalis femoralis
95. Подколенная ямка	fossa poplitea
96. Голеноподколенный канал	canalis cruropopliteus
97. Удерживатель сухожилий мышц-сгибателей	retinaculum musclorum flexorum
98. Удерживатель сухожилий мышц-разгибателей	retinaculum musclorum extensorum
99. Фасция стопы	fascia pedis

Х. Препараты и учебные пособия: влажные мышечные препараты таза и нижней конечности, скелет, кости таза и нижней конечности, учебник, атлас, таблицы.

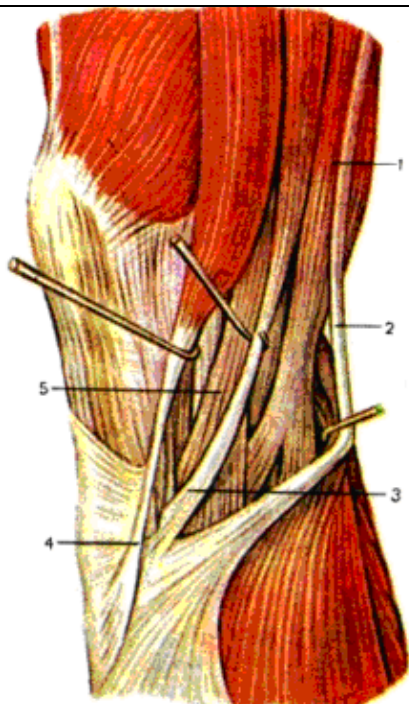
СДЕЛАЙТЕ ОБОЗНАЧЕНИЯ К РИСУНКАМ:

ГЛУБОКИЕ МЫШЦЫ ЯГОДИЧНОЙ ОБЛАСТИ И ЗАДНЕЙ ОБЛАСТИ БЕДРА



1	7
2	8
3	9
4	10
5	11
6	12

МЕДИАЛЬНАЯ ГРУППА МЫШЦ БЕДРА



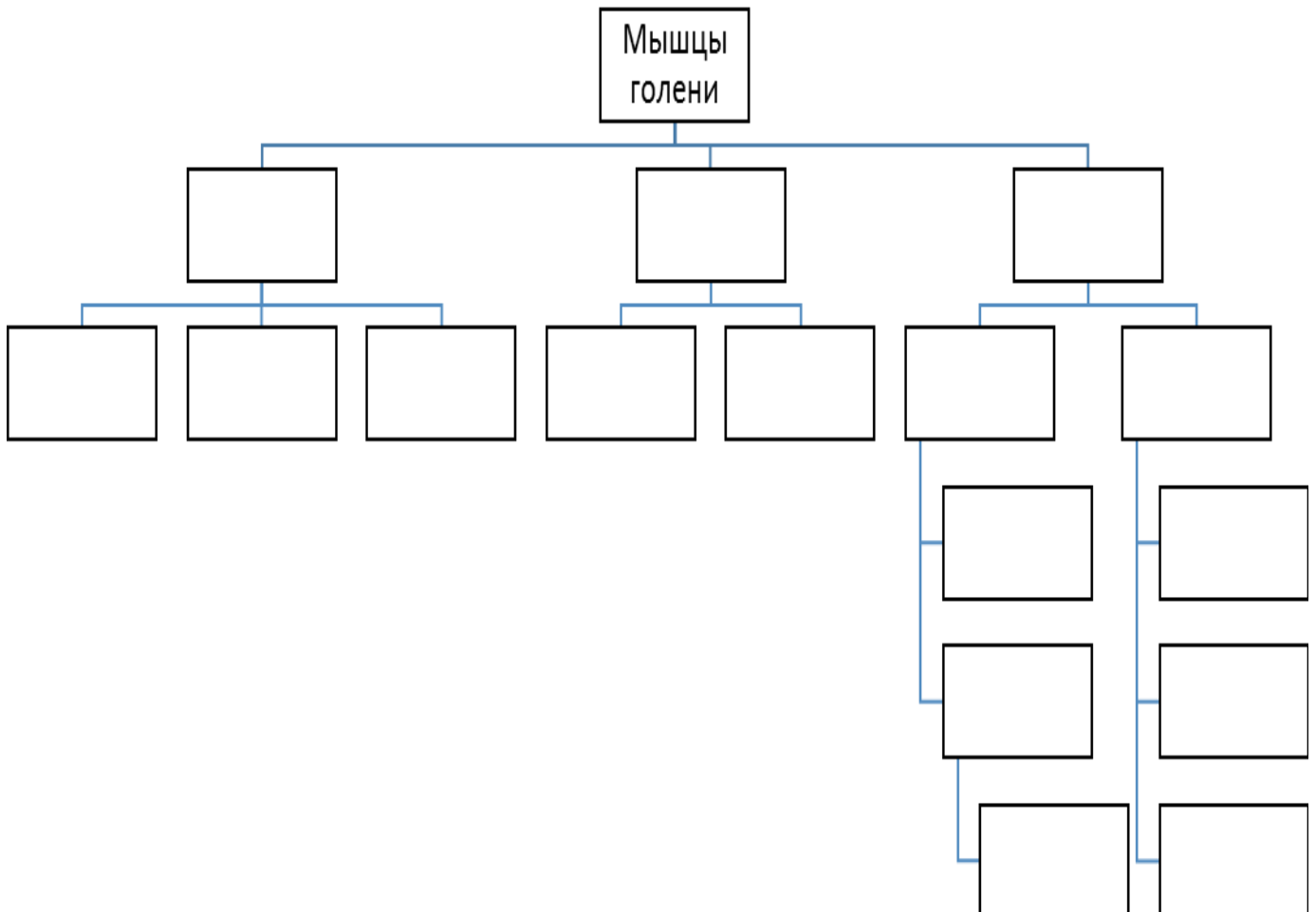
1
2
3
4
5

МЫШЦЫ И ФАСЦИИ ГОЛЕНИ И СТОПЫ.

Задания для самостоятельной работы:

1. Составить схему строения подколенной ямки.

2. Заполните схему строения и топографию мышц голени.



3. Продолжите фразу:

1. Какая группа располагается _____ и имеет _____ стенки.

3. К мышцам, обеспечивающие сгибание пальцев и стопы в целом относятся _____.

4. На подошвенной поверхности стопы залегают _____ борозды.

5. Сколько костно-фиброзных каналов содержат удерживатели сухожилий разгибателей стопы

ВОПРОСЫ ДЛЯ САМОКОНТРОЛЯ:

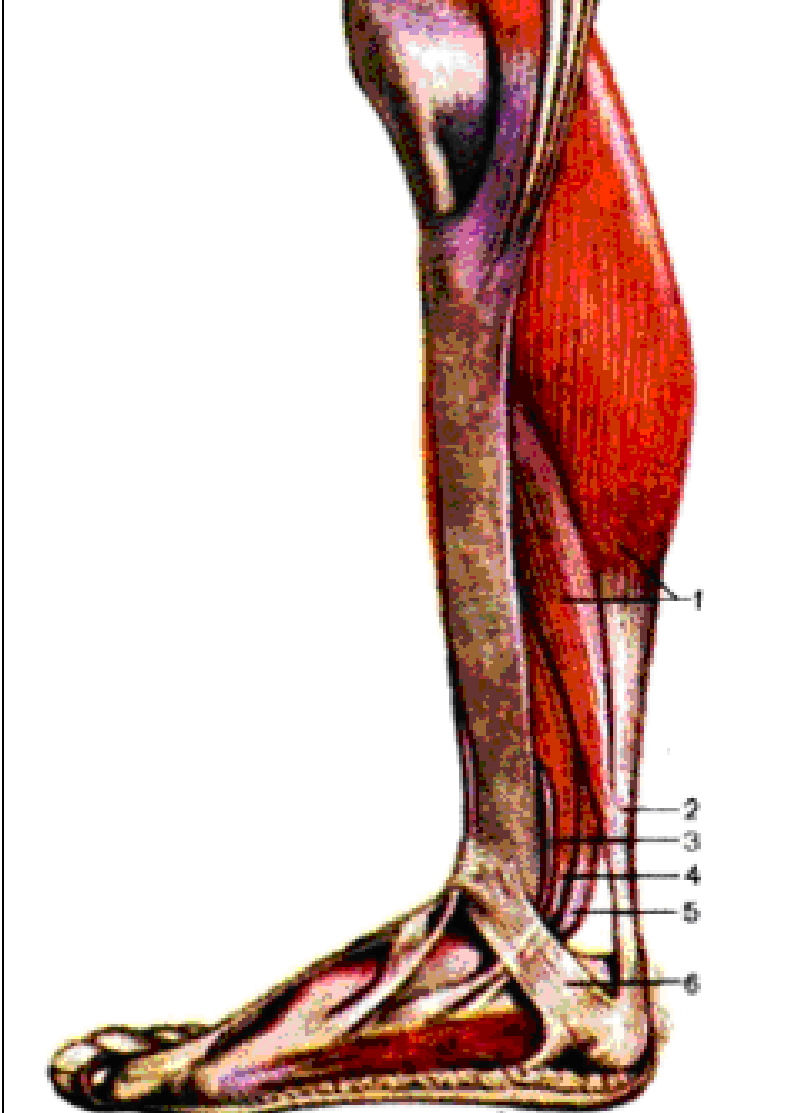
1. Какие мышцы производят разгибание в голеностопном суставе?

2. Чем образован канал Груббера – голено-подколенный канал?

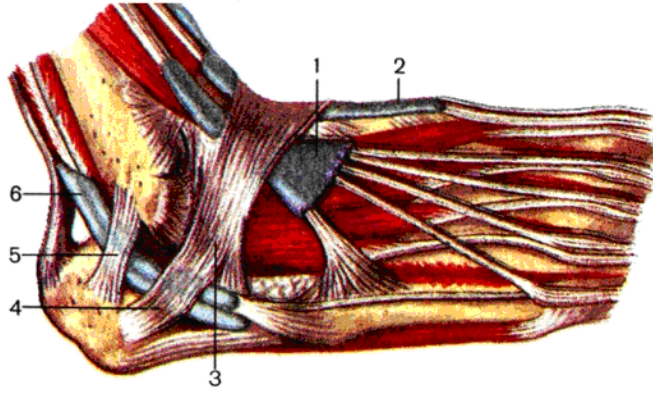
3. Какая мышца производит сгибание пальцев стопы?

СДЕЛАЙТЕ ОБОЗНАЧЕНИЯ К РИСУНКАМ:

МЫШЦЫ И ФАССИИ ГОЛЕНИ И СТОПЫ

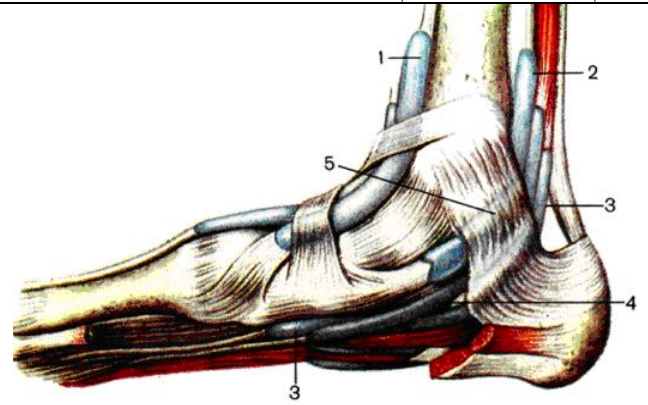
	1
	2
	3
	4
	5
	6

СИНОВИАЛЬНЫЕ ВЛАГАЛИЩА СУХОЖИЛИЙ РАЗГИБАТЕЛЕЙ ПАЛЬЦЕВ СТОПЫ И МАЛОБЕРЦОВЫХ МЫШЦ



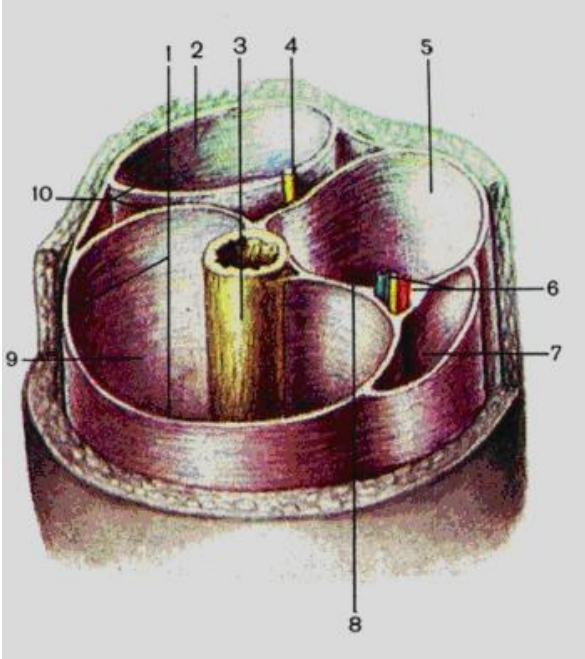
1
2
3
4
5
6

СИНОВИАЛЬНЫЕ ВЛАГАЛИЩА СУХОЖИЛИЙ РАЗГИБАТЕЛЕЙ ПАЛЬЦЕВ СТОПЫ И БОЛЬШЕБЕРЦОВЫХ МЫШЦ



1
2
3
4
5

КОСТНО-ФАСЦИАЛЬНЫЕ И ФАСЦИАЛЬНЫЕ ВЛАГАЛИЩА МЫШЦ НИЖНЕЙ ТРЕТИ БЕДРА



1.
2.
3.
4.
5.
6.
7.
8.
9.
10.

ИТОГОВОЕ ЗАНЯТИЕ ПО ТЕМЕ: "МЫШЦЫ КОНЕЧНОСТЕЙ"

Вопросы к модульному занятию:

1. Мышцы и фасции передней поверхности плеча.
2. Мышцы и фасции плечевого пояса.
3. Мышцы и фасции задней поверхности плеча.
4. Подмышечная впадина, стенки и сообщения.
5. Топография плеча (борозды, каналы).
6. Локтевая ямка - топография, мышцы, бороздки.
7. Мышцы и фасции передней поверхности предплечья.
8. Мышцы и фасции задней поверхности предплечья.
9. Мышцы предплечья, действующие на большой палец.
10. Топография мышц кисти, мышцы возвышения большого пальца.
11. Топография мышц кисти, мышцы возвышения малого пальца и средней группы.
12. Топография верхней конечности – борозды, каналы, ямки.
13. Мышцы, действующие на лучезапястный сустав.
14. Мышцы, действующие на пястно-фаланговые и межфаланговые суставы.
15. Мышцы, действующие на плечевой сустав.
16. Мышцы, действующие на локтевой сустав.
17. Синовиальные каналы и влагалища мышц вентральной поверхности кисти.
18. Синовиальные каналы и влагалища мышц дорзальной поверхности кисти.
19. Мышцы и фасции ягодичной области.
20. Мышцы и фасции передней поверхности таза.
21. Топография нижней конечности – каналы, борозды, ямки.
22. Мышцы и фасции передней поверхности бедра, бедренный канал.
23. Мышцы и фасции медиальной поверхности бедра, Гунтеров канал.
24. Мышцы и фасции задней поверхности бедра, подколенная ямка.
25. Классификация мышц голени. Мышцы и фасции передней группы.
26. Мышцы и фасции задней поверхности голени.
27. Мышцы латеральной поверхности голени. Канал Грубера.
28. Мышцы, синовиальные влагалища и каналы дорзальной поверхности стопы.
29. Фасции и поверхностные мышцы подошвенных отделов стопы. Подошвенный аппоневроз.
30. Фасции и глубокие мышцы подошвенных отделов стопы.
31. Мышцы, действующие на большой палец стопы.
32. Мышцы, действующие на V палец стопы.
33. Синовиальные влагалища и каналы подошвенной поверхности стопы.
34. Мышцы, действующие на тазобедренный сустав.
35. Мышцы, действующие на коленный сустав.
36. Мышцы, действующие на голеностопный сустав.

ВОПРОСЫ ПО ПРАКТИЧЕСКИМ НАВЫКАМ.

(показать на макропрепаратах и правильно назвать по-латыни)

ОСТЕОЛОГИЯ

1. Акромион.
2. Анатомическая шейка плечевой кости
3. Блок плечевой кости.
4. Блок таранной кости.
5. Блоковидную вырезку локтевой кости.
6. Боковые массы атланта.
7. Большая седалищная вырезка
8. Большой бугорок плечевой кости
9. Большой вертел бедренной кости
10. Борозда локтевого нерва плечевой кости
11. Борозда лучевого нерва плечевой кости
12. Борозда подключичной артерии
13. Борозда подключичной вены
14. Борозда ребра
15. Борозду плечевого нерва
16. Борозду подключичной артерии (1-е ребро).
17. Бугорок передней лестничной мышцы
18. Бугорок ребра
19. Бугристость большеберцовой кости.
20. Бугристость локтевой кости
21. Бугристость лучевой кости
22. Венечная ямка плечевой кости
23. Венечный отросток локтевой кости.
24. Вертлужную впадину.
25. Верхний суставной отросток
26. Верхнюю ветвь лобковой кости
27. Верхняя задняя подвздошная ость
28. Верхняя передняя подвздошная ость
29. Верхняя позвоночная вырезка
30. Верхушку крестца
31. Ветвь седалищной кости
32. Вырезка вертлужной впадины тазовой кости
33. Головка бедренной кости
34. Головка локтевой кости
35. Головка лучевой кости
36. Головка ребра
37. Головка таранной кости
38. Головку бедренной кости
39. Головку локтевой кости
40. Головку лучевой кости.
41. Головку малоберцовой кости.
42. Головку плечевой кости
43. Головку плюсневой кости
44. Головчатую кость
45. Гороховидная кость
46. Гороховидную кость кисти
47. Гребенчатую линию.
48. Гребень лобковой кости.
49. Дельтовидная бугристость плечевой кости
50. Десятый грудной позвонок.
51. Дорсальные крестцовые отверстия
52. Дугу позвонка
53. Заднюю дугу атланта
54. Заднюю поверхность лопатки
55. Задняя дуга I шейного позвонка
56. Запирательная борозда
57. Запирательное отверстие тазовой кости
58. Зуб осевого позвонка
59. Истинные ребра
60. Ключовидный отросток лопатки.
61. Ключичную вырезку грудины.
62. Колеблющиеся ребра
63. Конический бугорок ключицы.
64. Кости запястья:
65. Кость-трапецию кисти
66. Кость-трапеция
67. Крестцовую бугристость.
68. Крестцовый канал
69. Крыло подвздошной кости
70. Крючковидная кость
71. Кубовидная кость
72. Ладьевидная кость
73. Ладьевидная кость предплюсны
74. Ладьевидную кость кисти
75. Латеральная клиновидная кость
76. Латеральная лодыжка
77. Латеральную клиновидную кость
78. Латеральную массу атланта
79. Латеральную часть крестца
80. Латеральный мышцелок бедренной кости
81. Латеральный мышцелок большеберцовой кости
82. Латеральный надмышцелок бедренной кости
83. Латеральный надмышцелок плечевой кости
84. Лобковую кость
85. Лобковый бугорок
86. Ложные ребра
87. Локтевой отросток.
88. Локтевую вырезку
89. Малая седалищная вырезка
90. Малый бугорок плечевой кости
91. Малый вертел
92. Медиальная клиновидная кость
93. Медиальная лодыжка
94. Медиальный мышцелок бедренной кости
95. Медиальный мышцелок большеберцовой кости
96. Медиальный мышцелок большеберцовой кости
97. Медиальный надмышцелок бедренной кости
98. Медиальный надмышцелок плечевой кости
99. Межбугорковая борозда плечевой кости
100. Межвертельная линия
101. Межвертельный гребень
102. Межмышцелковое возвышение большеберцовой кости.
103. Мечевидный отросток
104. Мыщелок плечевой кости
105. Надколенник
106. Надостную ямку
107. Надсуставной бугорок лопатки
108. Нижний суставной отросток
109. Нижнюю ветвь лобковой кости
110. Нижняя задняя подвздошная ость
111. Нижняя передняя подвздошная ость
112. Нижняя позвоночная вырезка
113. Одиннадцатый грудной позвонок.
114. Опора таранной кости
115. Основание крестца
116. Основание плюсневой кости
117. Основание, тело и головка плюсневой кости
118. Основание, тело и головка пястной кости
119. Остистый отросток
120. Ость лопатки
121. Отверстие поперечного отростка
122. Первый грудной позвонок.
123. Переднюю дугу атланта
124. Пограничную линию

125. Подвздошно-лобковое возвышение
 126. Подвздошную кость
 127. Подвздошный гребень
 128. Подколенную поверхность бедренной кости.
 129. Подостную ямку
 130. Подсуставной бугорок лопатки
 131. Позвоночное отверстие
 132. Позвоночный канал
 133. Полулунная поверхность тазовой кости
 134. Полулунную кость кисти
 135. Поперечный отросток позвонка
 136. Поясничный позвонок, отверстие позвонка.
 137. Проксимальная, средняя и дистальная фаланги пальцев стопы
 138. Проксимальная, средняя, дистальная фаланги пальцев кисти
 139. Промежуточная клиновидная кость
 140. Пяточную кость
 141. Пяточный бугор
 142. Реберную поверхность лопатки
 143. Рукоятка грудины
 144. Седалищная кость
 145. Седалищная ость
 146. Седалищный бугор
 147. Сонный бугорок VI шейного позвонка
 148. Срединный крестцовый гребень.
 149. Суставная впадина лопатки
 150. Суставная окружность лучевой кости
 151. Суставную впадину лопатки
 152. Тазовые крестцовые отверстия
 153. Таранную кость
 154. Тело большеберцовой кости
 155. Тело грудины
 156. Тело лобковой кости
 157. Тело лучевой кости
 158. Тело малоберцовой кости
 159. Тело плечевой кости
 160. Тело плюсневой кости
 161. Тело подвздошной кости
 162. Тело позвонка
 163. Тело ребра
 164. Тело седалищной кости
 165. Типичное ребро, бугорок ребра.
 166. Типичный грудной позвонок, дугу позвонка.
 167. Типичный шейный позвонок; отверстие поперечного отростка.
 168. Трапециевидная кость
 169. Трехгранная кость кисти
 170. Угол грудины
 171. Ушковидная поверхность крестца
 172. Ушковидная поверхность тазовой кости.
 173. Хирургическая шейка плечевой кости
 174. Шейка бедренной кости
 175. Шейка лопатки
 176. Шейка лучевой кости
 177. Шейка ребра
 178. Шероховатая линия бедренной кости
 179. Шиловидный отросток локтевой кости
 180. Шиловидный отросток лучевой кости
 181. Ягодичную бугристость.
 182. Ямка зуба I шейного позвонка
 183. Ямка локтевого нерва
 184. Ямка локтевого отростка плечевой кости
 185. Яремная вырезка грудины
- ЧЕРЕП**
186. Альвеолярная дуга нижней челюсти
 187. Альвеолярный отросток верхней челюсти
 188. Базилярная часть затылочной кости
 189. Барабанную часть височной кости
 190. Большое затылочное отверстие
 191. Большое крыло клиновидной кости
 192. Большое небное отверстие.
 193. Большой рог подъязычной кости
 194. Борозда верхнего сагиттального синуса
 195. Борозда поперечного синуса
 196. Борозда сигмовидного синуса
 197. Борозду верхнего каменистого синуса.
 198. Борозду нижнего каменистого синуса.
 199. Бугор верхней челюсти
 200. Венечный отросток нижней челюсти
 201. Верхнечелюстную пазуху
 202. Верхнюю носовую раковину
 203. Верхняя глазничная щель
 204. Ветвь нижней челюсти
 205. Височная ямка
 206. Внутреннее отверстие сонного канала
 207. Внутреннее слуховое отверстие и внутренний слуховой проход
 208. Внутреннее затылочное возвышение.
 209. Внутреннее слуховое отверстие
 210. Внутренний затылочный выступ
 211. Вырезка нижней челюсти
 212. Гипофизарная ямка
 213. Глабелла лобной кости
 214. Глазничная пластинка решетчатой кости
 215. Глазничная поверхность верхней челюсти
 216. Глазничную часть лобной кости
 217. Глазничный отросток небной кости
 218. Глоточный бугорок затылочной кости
 219. Головку нижней челюсти
 220. Горизонтальную пластинку небной кости
 221. Грушевидное отверстие.
 222. Двубрюшная ямка нижней челюсти
 223. Дугообразное возвышение.
 224. Жевательная бугристость нижней челюсти
 225. Задняя черепная ямка
 226. Затылочную чешую
 227. Затылочный мышцелок
 228. Зрительный канал
 229. Зубные альвеолы нижней челюсти
 230. Каменисто-барабанную щель.
 231. Каменистую часть височной кости
 232. Канал подъязычного нерва
 233. Клиновидно-небное отверстие.
 234. Клыковую ямку.
 235. Костное небо
 236. Крестообразное возвышение
 237. Круглое отверстие
 238. Крыловидная бугристость нижней челюсти
 239. Крыловидная ямка крыловидного отростка клиновидной кости
 240. Крыловидная ямочка нижней челюсти
 241. Крыловидно-небная ямка
 242. Крыловидную бугристость
 243. Крыловидный канал клиновидной кости
 244. Крыловидный отросток клиновидной кости
 245. Крыша барабанной полости височной кости
 246. Латеральная часть затылочной кости
 247. Лобную чешую
 248. Лобный бугор лобной кости
 249. Лобный отросток верхней челюсти
 250. Малое крыло клиновидной кости
 251. Малый рог подъязычной кости
 252. Мышечно-трубный канал височной кости

253. Мышелковый канал.
 254. Мышелковый отросток нижней челюсти
 255. Надбровную дугу
 256. Надглазничное отверстие (вырезка) лобной кости
 257. Наружное затылочное возвышение.
 258. Наружное отверстие сонного канала
 259. Наружный затылочный выступ
 260. Небный отросток верхней челюсти
 261. Нижнечелюстная ямка височной кости
 262. Нижнечелюстную ямку
 263. Нижний носовой ход.
 264. Нижнюю носовую раковину
 265. Нижняя глазничная щель
 266. Носовая кость
 267. Носовую часть лобной кости
 268. Носослезный канал.
 269. Овальное отверстие
 270. Остистое отверстие
 271. Отверстие нижней челюсти
 272. Пальцевые вдавления на черепе
 273. Передняя черепная ямка
 274. Перпендикулярная пластинка небной кости (на черепе)
 275. Перпендикулярную пластинку решетчатой кости
 276. Петушиный гребень.
 277. Пирамида (каменистая часть) височной кости
 278. Подбородочное отверстие
 279. Подбородочную ость.
 280. Подбородочный бугорок
 281. Подбородочный выступ нижней челюсти
 282. Подвисочная ямка
 283. Подвисочный гребень.
 284. Подглазничная борозда верхней челюсти
 285. Подглазничное отверстие верхней челюсти
 286. Подглазничную борозду
 287. Подглазничный канал.
 288. Подъязычный канал
 289. Продырявленную пластинку решетчатой кости.
 290. Расщелина верхнечелюстной пазухи (вход в Гайморову пазуху)
 291. Расщелину канала большого каменистого нерва.
 292. Расщелину канала малого каменистого нерва.
 293. Рваное отверстие на черепе
 294. Резцовый канал
 295. Скат
 296. Скуловисочное отверстие.
 297. Скуловой отросток верхней челюсти
 298. Скуловой отросток височной кости
 299. Скуловой отросток лобной кости
 300. Скуловую дугу.
 301. Скуловую кость
 302. Скулоглазничное отверстие.
 303. Слезная борозда верхней челюсти
 304. Слезная кость
 305. Сонную борозду.
 306. Сонный канал височной кости
 307. Сосцевидный отросток височной кости
 308. Сошник
 309. Спинка седла клиновидной кости
 310. Средний носовой ход.
 311. Среднюю носовую раковину
 312. Средняя черепная ямка
 313. Твердое небо
 314. Тело верхней челюсти
 315. Тело клиновидной кости
 316. Тело нижней челюсти
 317. Тело подъязычной кости
 318. Теменную кость
 319. Тройничное вдавление пирамиды височной кости
 320. Турецкое седло
 321. Угол нижней челюсти
 322. Хоаны
 323. Челюстно-подъязычная линия нижней челюсти
 324. Челюстно-подъязычную борозду
 325. Чешуйчатую часть височной кости
 326. Шиловидный отросток височной кости.
 327. Шилососцевидное отверстие
 328. Ямка слезной железы лобной кости
 329. Яремное отверстие на черепе
 330. Яремная вырезка
- АРТРОЛОГИЯ**
331. Акромиально-ключичный сустав
 332. Большеберцовая коллатеральная связка (коленного сустава)
 333. Большеберцово-малоберцовая передняя (задняя) связка
 334. Большое седалищное отверстие.
 335. Венечный шов (черепа)
 336. Вертлужная губа тазобедренного сустава
 337. Верхнюю поперечную связку лопатки.
 338. Верхняя лобковая связка
 339. Внутреннюю межреберную мембрану.
 340. Глубокую поперечную связку плюсны.
 341. Глубокую поперечную связку пясти.
 342. Грудино-ключичный сустав.
 343. Грудино-реберный сустав
 344. Грудино-реберный сустав второго ребра.
 345. Дельтовидную связку.
 346. Длинная подошвенная связка
 347. Дугообразную лобковую связку.
 348. Дугообразную подколенную связку.
 349. Дугоотростчатый сустав.
 350. Желтая связка (позвочника)
 351. Задние крестцово-подвздошные связки.
 352. Заднюю атлантозатылочную мембрану.
 353. Заднюю большеберцово-малоберцовую связку.
 354. Заднюю крестообразную связку
 355. Заднюю крестообразную связку.
 356. Заднюю продольную связку.
 357. Заднюю связку головки малоберцовой кости.
 358. Заднюю таранно-малоберцовую связку.
 359. Задняя крестообразная связка колена
 360. Задняя продольная связка (позвочника)
 361. Запирательная мембрана
 362. Запирательный канал
 363. Запястно-пястный сустав первого пальца кисти.
 364. Зубчатый шов черепа
 365. Канал запястья
 366. Клювовидно-акромальная связка
 367. Клювовидно-ключичную связку.
 368. Клювовидно-плечевая связка
 369. Ключично-реберную связку.
 370. Коллатеральную большеберцовую связку.
 371. Коллатеральную локтевую связку.
 372. Коллатеральную лучевую связку.
 373. Коллатеральную малоберцовую связку.
 374. Кольцевая связка лучевой кости
 375. Косую подколенную связку.
 376. Косую хорду.
 377. Крестообразную связку атланта.
 378. Крестцово-бугорная связка
 379. Крестцово-остистая связка
 380. Ламбдовидный шов (черепа)
 381. Латеральная связка голеностопного сустава
 382. Латеральный мениск коленного сустава

383. Лобково-бедренную связку.
384. Лобковой симфиз
385. Локтевая коллатеральная связка запястья
386. Лучевая коллатеральная связка запястья
387. Лучезапястный сустав
388. Малоберцовая коллатеральная связка (коленного сустава)
389. Малое седалищное отверстие
390. Медиальная связка голеностопного сустава
391. Медиальный мениск коленного сустава
392. Межключичная связка
393. Межкостная мембрана голени.
394. Межкостная мембрана предплечья.
395. Межкостистая связка
396. Межпозвоночный диск
397. Межпоперечные связки.
398. Надостная связка (позвочника)
399. Наружную межреберную мембрану.
400. Нижнюю поперечную связку лопатки.
401. Передние крестцово-подвздошные связки.
402. Переднюю атлантозатылочную мембрану.
403. Переднюю большеберцово-малоберцовую связку.
404. Переднюю крестообразную связку
405. Переднюю продольную связку
406. Переднюю связку головки малоберцовой кости.
407. Переднюю таранно-малоберцовую связку.
408. Передняя крестообразная связка колена
409. Передняя продольная связка (позвочника)
410. Плечевой сустав
411. Плоский шов
412. Подвздошно-бедренная связка
413. Подвздошно-поясничная связка.
414. Подошвенную пяточно-ладьевидную связку.
415. Поперечную связку колена.
416. Поперечный сустав предплюсны (Шопаров сустав)
417. Предплюсно-плюсневые суставы (Лисфранков сустав)
418. Пяточно-малоберцовую связку.
419. Раздвоенная связка стопы
420. Реберно-поперечный сустав
421. Сагиттальный шов (черепа)
422. Свод плечевого сустава.
423. Связка головки бедренной кости
424. Связка надколенника
425. Седалищно-бедренную связку.
426. Симфиз рукоятки грудины
427. Синовиальное межбугорковое влагалище.
428. Среднезапястный сустав
429. Студенистое ядро (межпозвоночного диска)
430. Сустав головки ребра
431. Суставная губа плечевого сустава
432. Суставная капсула плечевого сустава
433. Суставную щель запястно-пястного сустава.
434. Суставную щель крестцово-подвздошного сустава.
435. Суставную щель лучезапястного сустава.
436. Суставную щель межфалангового сустава кисти.
437. Суставную щель межфалангового сустава стопы.
438. Суставную щель плюснефаланговых суставов.
439. Суставную щель поперечного сустава предплюсны.
440. Суставную щель предплюсне-плюсневого сустава.
441. Суставную щель среднезапястного сустава.
442. Суставные поверхности голеностопного сустава
443. Суставные поверхности коленного сустава
444. Суставные поверхности локтевого сустава
445. Суставные поверхности лучезапястного сустава
446. Суставные поверхности плечевого сустава
447. Суставные поверхности поперечного сустава предплюсны
448. Суставные поверхности тазобедренного сустава
449. Фиброзное кольцо (межпозвоночного диска)
450. Чешуйчатый шов
451. Сгибание и разгибание
452. Отведение и приведение
453. Вращение и круговое движение
454. Супинация и пронация
455. Оси и плоскости
- МИОЛОГИЯ**
456. Аортальное отверстие диафрагмы
457. Бедренный канал
458. Бедренный треугольник
459. Большая грудная мышца
460. Большая круглая мышца
461. Большая приводящая мышца бедра
462. Большая скуловая мышца
463. Большая ягодичная мышца
464. Большую грудную мышцу.
465. Большую круглую мышцу.
466. Большую скуловую мышцу.
467. Большую ягодичную мышцу
468. Верхний удерживатель сухожилий малоберцовых мышц
469. Височная мышца
470. Внутренняя косая мышца живота
471. Глубокий сгибатель пальцев (кисти)
472. Голено-подколенный канал
473. Голеноподколенный канал.
474. Гребенчатая мышца
475. Грудинная часть диафрагмы
476. Грудино-ключично-сосцевидная мышца
477. Грудино-подъязычная мышца
478. Грудино-щитовидная мышца
479. Грушевидная мышца
480. Двубрюшная мышца
481. Двубрюшную мышцу, заднее брюшко.
482. Двубрюшную мышцу, переднее брюшко.
483. Двуглавая мышца бедра
484. Двуглавая мышца плеча
485. Дельтовидная мышца
486. Длинная головка двуглавой мышцы плеча
487. Длинная малоберцовая мышца
488. Длинная мышца, отводящая большой палец (кисти)
489. Длинная приводящая мышца бедра
490. Длинную малоберцовую мышцу.
491. Длинную мышцу, отводящую большой палец кисти
492. Длинный лучевой разгибатель запястья
493. Длинный лучевой разгибатель запястья
494. Длинный разгибатель большого пальца (кисти)
495. Длинный разгибатель большого пальца (стопы)
496. Длинный разгибатель пальцев (стопы)
497. Длинный сгибатель большого пальца (стопы)
498. Длинный сгибатель большого пальца кисти.
499. Длинный сгибатель пальцев (стопы)
500. Жевательная мышца
501. Заднюю большеберцовую мышцу
502. Задняя лестничная мышца
503. Запястный канал.
504. Икроножная мышца
505. Камбаловидная мышца
506. Квадратную мышцу бедра.
507. Квадратный пронатор
508. Клювовидно-плечевая мышца
509. Короткая малоберцовая мышца
510. Короткая мышца, отводящая большой палец (кисти)
511. Короткий лучевой разгибатель запястья

- 512.Короткий разгибатель большого пальца (кисти)
513.Короткий разгибатель большого пальца (стопы)
514.Короткий разгибатель пальцев стопы
515.Короткий сгибатель большого пальца (кисти)
516.Короткий сгибатель мизинца (кисти)
517.Короткий сгибатель пальцев стопы
518.Короткую малоберцовую мышцу
519.Короткую мышцу, отводящую большой палец кисти.
520.Короткую приводящую мышцу
521.Круглый пронатор
522.Круговая мышца глаза
523.Круговую мышцу рта.
524.Латеральная крыловидная мышца
525.Латеральную широкую мышцу.
526.Лобное брюшко затылочно-лобной мышцы
527.Локтевая мышца
528.Локтевая ямка
529.Локтевая ямка
530.Локтевой разгибатель запястья
531.Локтевой разгибатель пальцев
532.Локтевой сгибатель запястья
533.Локтевую борозду.
534.Локтевую мышцу
535.Лопаточно-подъязычная мышца
536.Лопаточно-подъязычную мышцу, верхнее брюшко.
537.Лопаточно-подъязычную мышцу, нижнее брюшко.
538.Лопаточно-трахеальный треугольник
539.Лопаточно-трахеальный треугольник
540.Лучевой сгибатель запястья
541.Лучевую борозду.
542.Малая грудная мышца
543.Малая круглая мышца
544.Малая ягодичная мышца
545.Малую грудную мышцу
546.Медиальная крыловидная мышца
547.Медиальную широкую мышцу.
548.Межкостные мышцы
549.Местоположение бедренного канала.
550.Мышечная лакуна (на бедре)
551.Мышечную лакуну.
552.Мышца, выпрямляющая позвоночник
553.Мышца, напрягающая широкую фасцию
554.Мышца, поднимающая верхнюю губу
555.Мышца, поднимающая лопатку
556.Мышца, приводящая большой палец (кисти)
557.Мышца, противопоставляющая мизинцу (кисти)
558.Мышцу, опускающую нижнюю губу.
559.Мышцу, опускающую угол рта.
560.Мышцу, приводящую большой палец кисти.
561.Надгрушевидное отверстие.
562.Надостная мышца
563.Надподъязычные мышцы
564.Надчерепной апоневроз (сухожильный шлем)
565.Наружная косая мышца живота
566.Наружные (внутренние) межреберные мышцы
567.Нижний удерживатель сухожилий малоберцовых мышц
568.Нижний удерживатель сухожилий разгибателей стопы
569.Отверстие нижней полой вены
570.Паховая связка
571.Паховый канал
572.Переднюю большеберцовую мышцу
573.Переднюю зубчатую мышцу
574.Переднюю лестничную мышцу.
575.Передняя большеберцовая мышца
576.Передняя зубчатая мышца
577.Передняя лестничная мышца
578.Передняя пластинка влагалища прямой мышцы живота
579.Пищеводное отверстие диафрагмы
580.Плечевую мышцу
581.Плечелучевую мышцу
582.Плече-мышечный канал (лучевого нерва)
583.Поверхностное кольцо пахового канала
584.Поверхностный сгибатель пальцев (кисти)
585.Подвздошно-поясничная мышца
586.Подгрушевидное отверстие
587.Подгрушевидное отверстие.
588.Подкожная щель (бедренного канала)
589.Подкожную мышцу шеи.
590.Подколенная ямка
591.Подлопаточная мышца
592.Подмышечная полость
593.Поднижнечелюстной треугольник
594.Подостная мышца
595.Подошвенный апоневроз
596.Полуперепончатая мышца
597.Полусухожильная мышца
598.Поперечная мышца живота
599.Портняжная мышца
600.Поясничная часть диафрагмы
601.Приводящий канал
602.Приводящий канал
603.Промежуточную широкую мышцу.
604.Прямая мышца бедра (четырёхглавая мышца бедра)
605.Прямая мышца живота
606.Пупочное кольцо
607.Разгибатель пальцев
608.Разгибатель пальцев (кисти)
609.Реберная часть диафрагмы
610.Ромбовидная мышца
611.Сонный треугольник
612.Сосудистая лакуна (на бедре)
613.Срединную борозду.
614.Средняя лестничная мышца
615.Средняя ягодичная мышца
616.Супинатор
617.Тонкая мышца
618.Трапециевидная мышца
619.Треугольники передней стенки подмышечной полости.
620.Трёхглавая мышца голени
621.Трёхглавую мышцу плеча
622.Трёхстороннее отверстие
623.Удерживатель разгибателей
624.Удерживатель сгибателей
625.Челюстно-подъязычная мышца
626.Червеобразные мышцы
627.Четырёхглавая мышца бедра
628.Четырёхстороннее отверстие
629.Шилоподъязычная мышца
630.Широкая фасция бедра
631.Широчайшая мышца спины
632.Щечная мышца
633.Щито-подъязычная мышца
634.Лопаточно-ключичный треугольник

Основная литература:

п/№	Наименование	Автор (ы)	Год ,место издания
1	2	3	4
1.	Анатомия человека. Учебник в 3-х томах.	М.Р. Сапин , Г.Л. Билич	Москва ,издательская группа «ГЭОТАР-Медиа»,2014.
2.	Анатомия человека. Учебник в 3-х томах	М.Р. Сапин, Г.Л. Билич	Москва, издательская группа «ГЭОТАР-Медиа», 2009
3.	Анатомия человека	Привес М.Г., Лысенков Н.К., Бушкович В.И.	СПб,2010
4.	Атлас анатомии человека . Т. 1-4	Синельников Р.Д.	М.: Медицина, 207-2010.
5.	Атлас нормальной анатомии человека. В 2-х томах	М.Р. Сапин, Д.Б. Никитюк , Э.В. Швецов	Издание 3-е. Москва, «МЕДпресс-информ»,2009
6.	Атлас нормальной анатомии человека	М.Р. Сапин, Д.Б. Никитюк, Э.В. Швецов	4-е издание . Москва. «МЕДпресс-информ»,2009
7.	Атлас анатомии человека: в 4 т.	Синельников Р.Д.	М.: Новая волна : Издатель Умеренков, 2010. -248 с.: ил.
8.	Анатомия человека : учебник	Под ред. Л.Л. Колесникова	М. : ГЭОТАР-Медиа, 2010.- 816 с

Дополнительная литература

п/№	Наименование	Автор (ы)	Год, место издания
1	2	3	4
1.	Нормальная анатомия человека. В 2т.	Гайваронский И.В.	Изд. 3,перераб. И доп. –СПб.: СпецЛит, 2013.
2.	Анатомия человека:	М.Г. Привес, Н.К. Лысенков, В.И. Бушкович.	Изд. 12-е , перераб. И доп. – СПб.: Изд. Дом С- ПбМАПО,2012.-720С
3.	Атлас анатомии человека	Неттер Ф.	М.: ГЭОТАР-Медиа,2010
4.	Анатомия человека	М.Г. Привес, Н.К. Лысенков, В.И. Бушкович	Изд-во «Медицина»,2009
5.	Анатомия человека в 2-х томах	М.Р. Сапин	Изд-во «Медицина»,1993
6.	Лекции по анатомии человека: учеб. пособие	Л.Е. Этинген	М.: МИА,2007
7.	Лекции по функциональной анатомии человека.	Жданов Д.А.	М.: Медицина,1979 - 315 с.
8.	Контрольные карты по анатомии человека	Сапин М.Р., Волкова Л.И.	Москва,1976
9.	Атлас анатомии человека: в 4 т : учеб. Пособие.:	Р.Д. Синельников, Я.Р. Синельников	М.:Медицина,1990
10.	Учебное пособие : Остеология 2005	И.В. Гайваронский , Г.И. Ничипорук и др.	Санкт-Петербург. «ЭЛБИ-СПб»,2012
11.	Учебное пособие : Анатомия	И.В. Гайваронский , Г.И. Ничипорук и	Санкт-Петербург. «ЭЛБИ-СПб»,2012

	дыхательной системы	др.	
12.	Учебное пособие: Ангиология	И.В. Гайваронский , Г.И. Ничипорук и др.	Санкт-Петербург. «ЭЛБИ-СПб»,2012
13.	Учебное пособие: Синдесмология	И.В. Гайваронский , Г.И. Ничипорук и др.	Санкт-Петербург. «ЭЛБИ-СПб»,2012
14.	Учебное пособие : Неврология	И.В. Гайваронский , Г.И. Ничипорук и др.	Санкт-Петербург. «ЭЛБИ-СПб»,2012
15.	Учебное пособие: Миология	И.В. Гайваронский , Г.И. Ничипорук и др.	Санкт-Петербург. «ЭЛБИ-СПб»,2012
16.	Учебное пособие: Анатомия соединений костей	И.В. Гайваронский , Г.И. Ничипорук и др.	Санкт-Петербург. «ЭЛБИ-СПб»,2012
17.	Учебное пособие :Спланхнология	И.В. Гайваронский , Г.И. Ничипорук и др.	Санкт-Петербург. «ЭЛБИ-СПб»,2012
18.	Функциональная и клиническая анатомия черепа. Учебное пособие для студентов медицинских вузов.	А.И. Краюшкин, С.В. Дмитриенко, Л.И. Александрова и др.	Волгоград,2009

Перечень ресурсов информационно-телекоммуникационной сети "Интернет", необходимых для освоения дисциплины

Справочные материалы, электронные библиотеки и журналы:

- wikipedia.org
- anatomy.tj
- [http://anatomy-atlas .ru/](http://anatomy-atlas.ru/)
- [http://www .anatomcom.ru/](http://www.anatomcom.ru/)
- <http://www.mednik.com.ua>
- ЭБС "Консультант студента" www.studmedlib.ru
- ЭБС "BookUP" books-up.ru
- Электронная информационно-образовательная система "Анатомия человека. Анатомия МГМСУ".
- www.anatomia.ru
- [MedExplorer](http://MedExplorer.com), [MedHunt](http://MedHunt.com), [PubMed](http://PubMed.com).
- <http://elibrary.ru>

Научные российские журналы по анатомии человека:

- [МОРФОЛОГИЯ \(АРХИВ АНАТОМИИ, ГИСТОЛОГИИ И ЭМБРИОЛОГИИ\)](#)
- [МОРФОЛОГИЧЕСКИЕ ВЕДОМОСТИ](#)
- [КЛИНИЧЕСКАЯ И ЭКСПЕРИМЕНТАЛЬНАЯ МОРФОЛОГИЯ](#)
- [ЖУРНАЛ АНАТОМИИ И ГИСТОПАТОЛОГИИ](#)