

№МПД-17

Федеральное государственное бюджетное образовательное учреждение высшего
образования
«Северо – Осетинская Государственная Медицинская Академия»
Министерства здравоохранения Российской Федерации

Кафедра хирургических болезней № 2

Мильдзихов Г.У., Пагиева М.К.,

Методическая рекомендация

**Клиническая практика «Помощник врача лечебно-
профилактического учреждения»**

основной профессиональной образовательной программы высшего
образования – программы специалитета по специальности 32.05.01 Медико-
профилактическое дело утвержденной 30.03.2022г.

Владикавказ
2022 год

Методическая рекомендация составлена в соответствии с требованиями ФГОС по специальности 32.05.01 «Медико-профилактическое дело» (специалитет)

Авторы:

Мильдзихов Г.У.- д.м.н., профессор кафедры хирургических болезней №2

Пагиева М.К.- к.м.н. ассистент кафедры

Рецензенты:

Кульчиев А.А .- д.м.н., профессор, зав. кафедрой хирургических болезней №3

Беслекоев У.С.-доц. зав. кафедрой хирургических болезней №1 .

Методическая рекомендация рассмотрена и одобрена на заседании кафедры,
от «15» ноября 2020г., протокол № 3

Методическая рекомендация рассмотрена и одобрена на заседании ЦКУМС,
от «04» декабря 2020г., протокол № 3

Дата утверждения на Ученом Совете
«25»декабря 2020г., протокол №12

Симптомы острых хирургических заболеваний:

- **Симптом Волковича-Кохера** (выясняется анамнестически).
Появление болей в начале заболевания в эпигастральной области или по всему животу с последующим смещением в правую подвздошную область.
- **Симптом Воскресенского - симптом острого панкреатита.**
Описание симптома Воскресенского - ослабление пульсации аорты в левом реберно-позвоночном углу.
Причина симптома Воскресенского: инфильтрация забрюшинного пространства в этой области
Клиническое значение: острый панкреатит
- **Симптом Ровзинга - симптом острого аппендицита**
Описание симптома Ровзинга - боли в правой подвздошной области при толчкообразных пальпаторных движениях в левой подвздошной области.
Причина симптома Ровзинга: происходит перераспределение внутрибрюшного давления и раздражение интерорецепторов воспаленного аппендикса
Клиническое значение: симптом острого аппендицита
- **Симптом Ситковского - симптом острого аппендицита**
Описание симптома Ситковского - при повороте больного на левый бок возникает болезненность в правой подвздошной области.
Причина симптома Ситковского: раздражение интерорецепторов в результате натягивания брыжейки воспаленного аппендикса
Клиническое значение: симптом острого аппендицита
- **Симптом Бартемье — Михельсона - симптом острого аппендицита**
Описание симптома Бартемье — Михельсона - усиление болезненности при пальпации в положении больного на левом боку.
Причина симптома Бартемье — Михельсона: натяжение брыжейки аппендикса
Клиническое значение: симптом острого аппендицита
- **Симптом Образцова - симптом острого аппендицита**
Описание симптома Образцова - боль в правой подвздошной области при поднимании больным выпрямленной правой ноги.
Причина симптома Образцова: раздражение рецепторов воспаленного аппендикса при напряжении т. psoas major и мышц передней брюшной стенки
Клиническое значение: симптом острого аппендицита
- **Симптом Щеткина-Блюмберга - симптом раздражения брюшины**
Описание симптома Щеткина-Блюмберга - при пальпации передней брюшной стенки при быстром одергивании пальцев врача у больного возникает резкая болезненность.
Причина симптома Щеткина-Блюмберга: раздражение интерорецепторов париетальной брюшины
Клиническое значение: симптом раздражения брюшины
- **Симптом "падающей капли" и лопающихся пузырьков"** - патологические симптомы; определяются путем аускультации брюшной полости с помощью фонендоскопа.
Симптом "падающей капли" может определяться пальпаторно-аускультативно: при медленном надавливании и медленном отпускании появляется шум "падающей капли".
- **Симптом Валя** - при глубокой пальпации брюшной стенки можно прощупать растянутую петлю кишечника. В некоторых случаях, например, у субтильных пациентов, вздутие можно заметить при осмотре.
Симптом Валя характерен для острой кишечной непроходимости.
- **10. Симптом Кивуля** – при перкуссии можно услышать тимпанический звук с металлическим оттенком над растянутой петлей кишечника.

Симптом Кивуля характерен для острой кишечной непроходимости.

- **Симптом Обуховской больницы (симптом Грекова)** – баланообразное расширение пустой ампулы прямой кишки и слабость сфинктера прямой кишки. Симптом Обуховской больницы (симптом Грекова) характерен для острой кишечной непроходимости.
- **Симптом Склярова** - шум плеска в кишке при легком ее сотрясении (симптом острой кишечной непроходимости)
- **Симптом падающей капли** – звук падающей капли жидкости, определяющийся аускультативно на фоне шумов перистальтики при непроходимости кишечника.
- **Симптом Кера** - усиление болезненности на высоте вдоха при обычной пальпации в правом подреберье (острый холецистит)
- **Симптом Мейо-Робсона - симптом острого панкреатита**
Описание симптома Мейо-Робсона - болезненность при пальпации в левом реберно-позвоночном углу.
Причина симптома Мейо-Робсона:
Клиническое значение: острый панкреатит
- **Симптом Ортнера - симптом острого холецистита**
Описание симптома Ортнера - болезненность при поколачивании по правой реберной дуге
Причина симптома Ортнера: раздражение интерорецепторов воспаленной стенки желчного пузыря
Клиническое значение: симптом острого холецистита
- **Симптом Мюсси-Георгиевского или френикус-симптом - симптом острого холецистита, прободной язвы**
Описание симптома Мюсси-Георгиевского (френикус-симптома) - болезненность при пальпации между ножками кивательной мышцы.
Причина симптома Мюсси-Георгиевского (френикус-симптома): раздражение интерорецепторов диафрагмальной порции брюшины
Клиническое значение: симптом острого холецистита и прободной язвы

Плевральная пункция.

Плевральная пункция-прокол грудной стенки и париетальной плевры полой иглой или троакаром с целью диагностики (диагностическая пункция) и (или) лечения (лечебная пункция). Диагностические задачи часто сочетаются с лечебными.

Показания к пункции плевральной полости: выполняется с целью диагностики, удаления жидкости или воздуха, введения лекарственных веществ или воздуха с лечебной целью.

Принадлежности для пункции плевральной полости: шприц 20 мл с иглой; толстая пункционная игла толщиной не менее 0,1 см и длиной 8-15 см с коротко заостренным концом, с надетой на канюлю резиновой или полихлорвиниловой трубкой, которая плотно соединяется с канюлей 20 мл шприца; кровоостанавливающий зажим; раствор новокаина 0,5% - 50 мл; спирт; тампоны; лейко-пластырь .

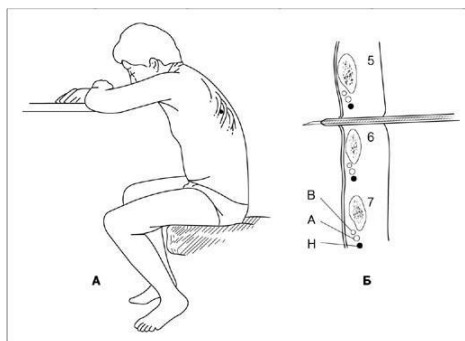
Техника пункции плевральной полости: при наличии воздуха в плевральной полости пункцию проводят во 2-ом межреберье по средне-ключичной линии.

При наличии жидкости или в диагностических целях - пункцию проводят в 7-ом межреберье по задней подмышечной линии. В хирургической практике нередко приходится встречаться с ограниченным пневмо- и гемотораксом, эмпиемой плевры. В этих случаях точку для пункции лучше выбрать на основании клинических (место укорочения перкуторного звука) и рентгенологических данных.

Положение больного сидячее, с отведенной за голову рукой на стороне проведения пункции. Строго соблюдаются правила асептики. Кожные покровы обрабатываются антисептиком (р-р йода 3%, кутасепт, стерилиум). В месте пункции проводится местная инфильтрационная анестезия новокаином с созданием лимонной корочки. Берут стерильную иглу для пункции и ее канюлю соединяют с резиновой или ПВХ-трубкой, которую пережимают зажимом. Иглу проводят на уровне верхнего края ребра, т.к. вдоль нижнего его края проходят сосуды и нервы межреберного промежутка. Учитывая подвижность грудной клетки, перед введением иглы кожу фиксируют к верхнему краю ребра указательным пальцем левой руки. Перпендикулярно к коже иглу проводят вглубь, анестезируя по пути межреберные мышцы. Если игла упрется в ребро, ее слегка подтягивают на себя и вместе с кожей поднимают вверх до верхнего края ребра. Внезапная боль и одновременно чувство проваливания свидетельствуют о прокалывании париетальной плевры. Дальнейшее продвижение иглы недопустимо. Затем свободный конец трубки соединяют с канюлей шприца (20 мл), снимают зажим и аспирируют содержимое плевральной полости. После того, как шприц полностью заполнен содержимым, соединительную трубку пережимают зажимом, отсоединяют и опорожняют шприц. Снова соединяют канюлю шприца с трубкой, снимают зажим и аспирируют содержимое плевральной полости. Данный цикл может выполняться столько раз, сколько в этом есть необходимость. Вместе с тем не рекомендуется однократное удаление из плевральной полости более 1000 мл жидкости из-за смещения средостения и развития коллапса. Исключение составляет кровь, которая должна быть удалена полностью. При наличии показаний, через пункционную иглу можно ввести в плевральную полость антисептики и антибиотики. По окончании пункции игла извлекается. Место пункции обрабатывают антисептиком и заклеивают небольшим тампоном и лейкопластырем.

Полученную из плевральной полости жидкость сливают в стерильную пробирку для дальнейшего исследования - бактериологического, цитологического (атипичные клетки), биохимического или др.

Для контроля за полнотой аспирации содержимого из плевральной полости, наряду с данными перкуссии и аускультации, в обязательном порядке выполняют рентгенологическое исследование. Плевральную пункцию рекомендуется производить на перевязочном или операционном столе, имеющим приспособления для опоры и отведения плеча на стороне пункции.



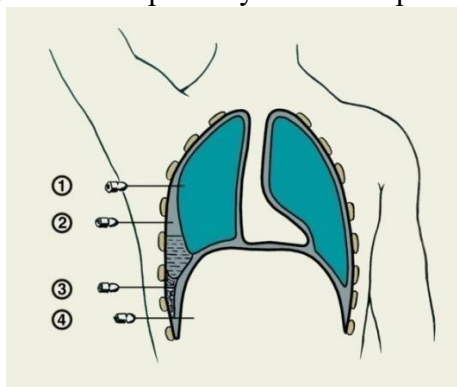
Противопоказания к проведению пункции плевральной полости: облитерация плевральной полости.

Возможные осложнения после проведения пункции плевральной полости: при значительном продвижении иглы в плевральную полость возможно повреждение легкого или органов брюшной полости через диафрагму. Рана легкого, как правило, закрывается самостоятельно без хирургического вмешательства, но если обнаруживается кишечное содержимое в просвете шприца при пункции и динамическое наблюдение в течение ближайшего периода (2-4 часа), обнаруживает явления перитонита - показана лапаротомия с ушиванием дефекта в стенке кишки. Если при травме легкого обнаруживаются явления напряженного пневоторакса, подтвержденного

рентгенологически, показано наложение дренажа с активной аспирацией во втором межреберье по среднеключичной линии.

Кровотечение, возникшее из пункционного канала, даже если оно произошло из-за повреждения межреберных сосудов, останавливается легко путем простого придавливания. При возникновении гемоторакса показан торакоцентез с аспирацией, а при неэффективности — торакотомия.

Если при проведении **пункции плевральной полости** получено непрерывное поступление крови через иглу, нужно немедленно прекратить пункцию и оперировать больного. Проведенная через перикард пункция сердца может вызвать возникновение гемоперикардума и перикардальную тампонаду сердца, что требует оперативного лечения. Повреждение крупных сосудов грудной полости приводит к гемотораксу, требующего рентгенологического контроля и повторного торакоцентеза с аспирацией крови из плевральной полости, а в некоторых случаях и оперативного лечения.



Схематическое изображение возможных вариантов неправильного введения иглы при плевральной пункции: 1 — игла введена в ткань легкого; 2 — игла введена в плевральную полость над уровнем жидкости; 3 — игла введена в сращения между листками плевры реберно-диафрагмального синуса; 4 — игла введена сквозь реберно-диафрагмальный синус и диафрагму в брюшную полость.

Катетеризация мочевого пузыря

Катетеризацию мочевого пузыря производят с целью его опорожнения. Катетеризировать мочевой пузырь чаще приходится у мужчин, так как анатомическое строение женской уретры очень редко ведет к задержке мочи. В мочевой пузырь можно вводить эластические резиновые или металлические катетеры.

Показания. Задержка мочи.

Противопоказания. Свежие повреждения уретры, острый уретрит, острый простатит.

Техника. Прежде чем ввести эластический катетер по уретре в мочевой пузырь, необходимо ватным шариком, смоченным слабым раствором фурацилина или борной кислоты, обработать наружное отверстие мочеиспускательного канала. Катетеризация мочевого пузыря у женщин трудностей не представляет. При катетеризации мочевого пузыря у мужчин половой член берут в левую руку, а в правую — стерильным пинцетом — катетер, смоченный глицерином или вазелиновым маслом. Дистальный конец катетера располагают между IV и V пальцем правой руки, а проксимальный конец медленно, без насилия вводят пинцетом в мочевой пузырь. Катетеризация мочевого пузыря у мужчин металлическим катетером — ответственная манипуляция и должна производиться крайне осторожно.

Больной лежит на спине, врач становится слева. Обработав наружное отверстие уретры, левой рукой приподнимают половой член и слегка натягивают его, правой рукой вводят металлический катетер клювом, обращенным вниз, и осторожно продвигают внутрь до

наружного сфинктера. Здесь обычно встречается препятствие, которое удается преодолеть, расположив член строго по средней линии и постепенно опуская его книзу.

Осложнения. При грубом проведении этой манипуляции можно повредить стенку уретры, вызвать кровотечение из уретры (уретроррагия), создать ложный ход.

Оказание помощи при открытом пневмотораксе.

При открытом пневмотораксе имеется зияющее ранение грудной стенки, сопровождающееся повреждением париетальной плевры и сообщением плевральной полости с внешней средой. Легкое при этом спадается и выключается из дыхания. При рваных лоскутных ранах нередко развивается клапанный превмоторакс: в момент вдоха рана расширяется и воздух поступает в грудную полость, в момент выдоха края раны спадаются и воздух не успевает выйти наружу. Все это приводит к колебаниям средостения, а при развитии большого давления в плевральной полости - к смещению средостения в здоровую сторону. Двусторонний открытый пневмоторакс при отсутствии помощи приводит к смерти.

Неотложная помощь.

- Придание возвышенного положения больному
- наложение окклюзионной повязки
- дача кислорода, сердечных средств.

Накладывают окклюзионную повязку. Обрабатывают края раны 5% настойкой йода и закрывают рану несколькими большими стерильными салфетками, которые черепицеобразно закрывают полосками пластыря. При отсутствии пластыря сверху повязки кладут кусок клеенки, пищевого целлофана, который приointовывают к грудной клетке бинтом.

Необходимо дренирование плевральной полости через рану при клапанном пневмотораксе, переливании кровезаменителей при шоке.

Госпитализация в травматологическое или торакальное отделение.

Дренирование плевральной полости по Бюлау

Показания:

- удаление из плевральной полости жидкого содержимого /воспалительный экссудат, гной, кровь/;
- удаление из плевральной полости воздуха.
- Применяется после операций на легких и органах средостения для профилактики сдавления легких воздухом и удаления раневого экссудата, спонтанном или травматическом пневмотораксе, гидрои гемотораксе, гнойных плевритах.

В основе метода - длительное дренирование по принципу сифона.

Для удаления воздуха дренаж устанавливается в наиболее высокой точке плевральной полости - во 2 межреберье по средней ключичной линии, при тотальной эмпиеме плевры - в наиболее низкой точке /5-7 межреберье по средней подмышечной линии/. Для дренирования ограниченных полостей дренаж вводится в ее проекции. Может одновременно устанавливаться два дренажа - один для удаления воздуха, другой - жидкого содержимого. Или через один дренаж вводится промывная жидкость, а через другой она оттекает.

Дренированию плевральной полости должна предшествовать ее пункция, которая позволяет удостовериться о наличии плеврального содержимого и его характере.

Техника. Больной садится на перевязочный стол, свесив ноги и разместив их на подставке.

Со стороны, противоположной пункции, делается упор для тела /поднятие головного конца панели стола, или кладут табурет, покрытый подушкой с простыней, или больного поддерживают/. Рука со стороны грудной клетки, подлежащей дренированию, забрасывается на здоровое надплечье. Врач в стерильных перчатках и в маске обрабатывает место дренирования как на операцию. Анестезируется кожа, подкожная клетчатка и межреберные мышцы. Сменив иглу, этим же шприцем пунктируют плевральную полость несколько выше верхнего края избранного ребра, чтобы не ранить межреберную артерию. Попадание в плевральную полость определяется по чувству провала. Подтягиванием поршня шприца на себя убеждаются о наличии содержимого в плевральной полости. После этого иглу удаляют и на этом месте делают разрез кожи длиной до 1 см.

Дальнейшее введение дренажной трубки в плевральную полость может проводиться через троакар или с помощью зажима.

Если используется троакар, то он вводится в плевральную полость через ранее выполненный разрез вращательными движениями /до появления чувства провала/. Затем стилет удаляют и через гильзу троакара в плевральную полость вводят дренажную трубку пережатую зажимом.

Это выполняется быстро, чтобы как можно меньше в плевральную полость попало воздуха, который приводит к спадению легкого. Дренаж готовится заранее. Конец дренажа, предназначенный для введения в плевральную полость, косо срезается. Отступя 2-3 см от него делается 2-3 боковых отверстия. На 4-10 см выше верхнего бокового отверстия, что зависит от толщины грудной клетки и определяется при плевральной пункции, вокруг дренажа плотно завязывается лигатура. Это делается для контроля положения дренажа, чтобы последнее его отверстие находилось в плевральной полости и дренаж не перегибался. После удаления гильзы трубку осторожно подтягивают из плевральной полости, пока не появится контрольная лигатура.

Вокруг трубки накладывают П-образный шов, герметизирующий плевральную полость. Шов завязывают бантиком на шариках. Трубку фиксируют к коже 1-2 швами. Обращают внимание на герметичность швов вокруг трубки - она должна плотно охватываться мягкими тканями, не пропуская воздуха при кашле и натуживании.

Введение дренажной трубки зажимом может выполняться несколькими способами.

Один из способов предусматривает пальцевой контроль проникновения в плевральную полость. Для этого под местной анестезией в межреберье /на одно ребро ниже предполагаемого места установки дренажа/ делают разрез кожи длиной до 2 см. Длинным корнцангом с сомкнутыми браншами над вышележащим ребром проникают в плевральную полость. Бранши зажима осторожно раскрывают, расширяют подкожный канал. Затем зажим извлекают и вводят в канал палец в стерильной перчатке. Имеющиеся сращения между легким и плеврой разъединяют, если имеются сгустки крови - их удаляют. Удостоверяются в проникновении в плевральную полость по ощущению раздувающегося при вдохе легкого. В плевральную полость вводят дренажную трубку. Плевральную полость герметизируют, как и при дренировании ее с помощью троакара. Этот метод является менее опасным, чем дренирование плевральной полости с помощью троакара.

При другом способе дренаж вводится в плевральную полость вслепую. Однако, вероятность повреждения легкого маловероятна, так как дренаж устанавливается в полость, в которой нет легочной ткани /легкое поджато/. При этом способе через разрез кожи и подкожной клетчатки в плевральную полость вращательными движениями вводится дренажная трубка, зажата кончиком зажима с острыми браншами. После ощущения чувства провала зажим приоткрывается и дренаж другой рукой проталкивается на необходимую глубину /контрольная метка/. Затем зажим закрывают и осторожно извлекают, удерживая трубку на необходимом уровне.

После введения и герметизации дренажа через него шприцем откачивают плевральный экссудат. На наружном конце дренажной трубки фиксируют предохранительный клапан - палец от резиновой перчатки с разрезом длиной 1,5-2 см.

Этот перчаточный клапан полностью погружают в банку - сборник с антисептическим раствором /фурацилин, риванол/. Трубку фиксируют к банке, чтобы клапан не всплывал и всегда находился в растворе. Клапан предохраняет от попадания воздуха и содержимого банки - сборника в плевральную полость. Во время вдоха из-за отрицательного давления в плевральной полости спадающиеся края клапана будут препятствовать засасыванию в нее раствора. При выдохе содержимое плевральной полости будет беспрепятственно поступать через клапан в емкость для сбора отделяемого.

Наружная часть дренажной системы должна быть достаточной длины, чтобы при перемене положения тела больного дренаж не извлекался из флакона с антисептиком. Эффективно дренаж работает, если банка - сборник располагается на 50 см ниже поверхности тела больного.

Перед извлечением дренажной трубки развязывается П-образный шов, больного просят задержать дыхание, трубка в это время извлекается и вновь завязывается П-образный шов, но уже окончательно на 3 узла и без шарика.

При уходе за плевральным дренажем по Бюлау необходимо следить, чтобы не произошло нарушение его герметичности. Причинами разгерметизации плевральной полости могут быть: частичное выпадение дренажной трубки до появления над кожей одного из боковых отверстий, нарушение целостности трубки, подтягивание перчаточного клапана с расположением его выше уровня антисептического раствора во флаконе, несостоятельность П-образного шва.

При пневмотораксе плевральная полость дренируется во 2 межреберье по средней ключичной линии. Это делается толстой иглой, через просвет которой вводится дренажная трубка диаметром 2-3 мм. При постоянно накапливаемом воздухе через троакар вводится трубка до 5 мм в диаметре.

Пассивное дренирование может сочетаться с периодическим /фракционным/ промыванием плевральной полости. Наиболее эффективно это делать при наличии двух дренажей: через, более тонкий, промывная жидкость вводится, через другой, более широкого диаметра - оттекает. Промывание можно производить шприцем или с подключением системы для внутривенных вливаний. Количество однократно вводимого раствора зависит от объема полости.

Недостатки дренирования плевральной полости по Бюлау

- медленное опорожнение плевральной полости от экссудата, поскольку это дренирование является пассивным;
- фибрин и густой гной нередко закупоривают просвет дренажной трубки; - при узких межреберьях просвет трубки может значительно сдавливаться;
- нахождение в просвете дренажной трубки воздушной пробки
- прекращает функционирование дренажа;
- длительное нахождение дренажа в плевральной полости может привести к образованию вокруг трубки флегмоны грудной стенки.
- Наиболее эффективным методом дренирования плевральной полости является аспирационное. Оно применяется для эвакуации содержимого из больших полостей или быстрой накопывании экссудата.

Трахеостомия.

Трахеотомия — это операция рассечения трахеи для введения в просвет ее специальной металлической канюли. Показана при затруднении дыхания в связи с

сужением просвета трахеи или гортани (стеноз). Различают верхнюю, нижнюю и среднюю трахеотомию по отношению к перешейку щитовидной железы. В связи с анатомическими возрастными особенностями у детей предпочтительна нижняя, а у взрослых — верхняя трахеотомия.

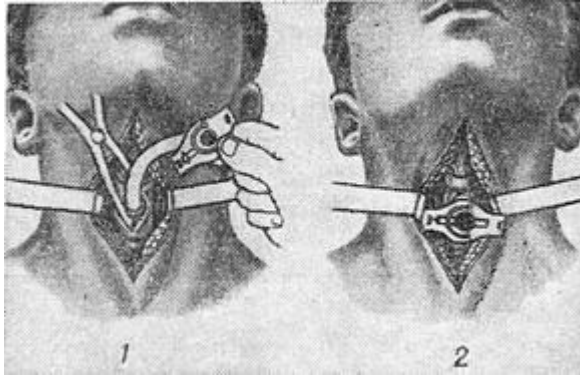
Подготовка к операции. Больного укладывают на спину с запрокинутой головой. Под плечи кладется валик, чтобы шея не западала и доступ к трахее был удобнее. Из специального инструментария требуются однозубые острые крючки для трахеи, тупые крючки, расширитель трахеи и трахеотомические канюли (см. Оториноларингологический инструментарий).

Техника операции (Делается инфильтрационная анестезия 30 мл 0,5—1 % раствором новокаина с добавлением 0,1-% раствора адреналина (по 1 капле на каждый 1 мл раствора новокаина). Разрез строго по средней линии шеи от выступа щитовидного хряща (кадык) вниз на 4—6 см. Рассекают кожу, подкожную клетчатку, апоневроз, тупым путем разделяют белую линию между грудино-подъязычными мышцами. Мышцы раздвигают тупыми крючками. У перстневидного хряща по нижнему его краю надсекают поперечным разрезом фасцию, оттягивают перешеек щитовидной железы книзу. Фиксируют трахею острыми однозубыми крючками с двух сторон и разрезают 2—3 кольца трахеи скальпелем

снизу вверх. В разрез вводят расширитель Труссо и затем канюлю. На разрез накладывают швы. Следят за тщательностью гемостаза. Нижняя трахеотомия более трудна и опасна, т. к. трахея лежит глубже и на ней расположена густая сеть венозных сосудов. Кожный разрез при нижней трахеотомии делают от перстневидного хряща до яремной вырезки. Перешеек щитовидной железы оттягивают

кверху. Одним из вариантов операции является поперечная трахеотомия: трахею вскрывают поперечным разрезом по нижнему краю первого кольца и вводят канюлю. Если при трахеотомии не удастся обойти резко увеличенную щитовидную железу, то перешеек ее пересекают между двумя наложенными предварительно лигатурами или кровоостанавливающими зажимами. Рассечение трахеи на уровне пересеченного перешейка щитовидной железы носит название средней трахеотомии. При возникновении асфиксии во время трахеотомии вводят камфору или кофеин, лобелии. В этих случаях предварительно вскрывают трахею и только тогда приступают к искусственному дыханию. Осложнения трахеотомии — кровотечения, подкожная эмфизема, аспирационная пневмония. Подкожная эмфизема распознается по характерному ощущению похрустывания при пальпации кожи, припуханию. В этом случае надо снять часть швов в ране и ослабить повязку. Восстановление просвета трахеи и гортани делает возможным деканюляцию, т. е. удаление трубки из трахеи с последующим заживлением раны. Если нужно сохранить отверстие в трахее постоянно, делают трахеостомию, подшивая кожу по краям отверстия в трахее к слизистой оболочке. Тогда после удаления трубки отверстие в трахее (трахеостома) сохраняется.

Уход за трахеотомированным больным заключается в контроле за просветом трубки и состоянием кожи вокруг канюли. Несколько раз в день внутренняя трубка канюли вынимается и просвет ее прочищается. Для этого в трубку пропускают кусок марлевого бинта и перемещают его в ту и другую сторону. Затем трубку кипятят и снова вставляют в наружную трубку канюли, находящейся в трахее. Кожа вокруг трубки протирается спиртом, смазывается жиром (эмульсией, маслом), а под трубку подкладывается салфетка, состоящая из 4—6 слоев марли, имеющая форму прямоугольника, разрезанного до половины сверху вниз с тем, чтобы каждая из двух образовавшихся полосок марли могла быть положена с обеих сторон трахеотомической канюли. Канюлю полностью вынимать из трахеи ранее чем через 5—7 дней нельзя, т. к. отверстие трахеи сразу же сузится и ввести обратно канюлю без расширителя не удастся.



Верхняя трахеотомия: 1 – введение трахеотомической трубки; 2 – трахеотомическая трубка введена.

Остановка носового кровотечения:

а) кровотечение из мягких покровов носа останавливают наложением косметических швов или легкой давящей повязки; б) при переломах костей носа — вправить кости, укрепить пелотом и провести переднюю тампонаду, которая осуществляется узкими марлевыми тампонами; в) кровотечение из внутренних стенок передней части полости носа останавливают передней тампонадой носа; г) кровотечение из задних отделов полости носа останавливают тампонадой на всю глубину носового хода, тампон вводят с помощью пуговчатого зонда или проводят переднезаднюю тампонаду по Беллоку (тампон оставить на 48 часов). Кровотечение можно остановить, если ввести в нижний носовой ход резиновую или полихлорвиниловую трубку диаметром 7—8 мм и длиной 12 см (дохоан) или ввести надувные тампоны из резины или полиэтиленовой пленки. Описанными способами останавливают кровотечения из придаточных пазух носа.

Способов остановки носового кровотечения много.

1. Прижатие крыла носа к перегородке быстро останавливает кровотечение из locus Kiesselbachi.

2. Прижигание кровоточащего места. Сначала осмотром полости носа надо установить место кровотечения. На это место накладывается ватка, пропитанная раствором кокаин-адреналина или даже одного адреналина. Через минуту-две, когда сосуды суживаются и кровотечение прекратилось, можно уже точно установить место кровоточившего сосуда и прижечь его. Прижигание производится одним из трех веществ: sol. argenti nitrici 30%, acidum trichloroaceticum, acidum chromicum. Хромовая и трихлоруксусная кислоты являются кристаллическими веществами, впитывающими влагу из воздуха, и скоро превращающимися в раствор. Палочка с намотанным клочком ваты смачивается в одном из прижигающих растворов. Этой палочкой тушируется кровоточащее место. После прижигания на струп накладывается ватка с ментоловой мазью, эта же мазь выписывается больному для введения в нос на ватке 2 раза в день на 10 минут в течение 5 дней. Если этого не сделать, то на месте прижигания потом появляются корочки, которые при отрыве могут привести к новому кровотечению. Прижигание можно сделать и гальванокаутером, раскаленным докрасна, но особой нужды в таком прижигании мы не ощутили ни разу.

3. Тампонирование полости носа применимо всякий раз, когда кровотечение обильно и установить место кровотечения сразу не представляется возможным. Для тампонирования нужны: носовое зеркало, носовой корнцанг или пинцет, стерильная турунда шириной в 1,5 см. Конец турунды вводится в средний носовой ход поглубже, турунда перехватывается корнцангом и вводится в нижний НОСОВОЙ ход, следующий изгиб - снова в средний носовой ходи т. д., пока турунда не заполнит всей полости носа. Излишний конец турунды отрезается. На нос накладывается пращевидная повязка. Тампонирование по Микуличу (введение в нос марлевого мешочка и набивание его турундами), введение в носовую полость резиновых трубок, помимо турунды для

поддерживания равномерного давления, по мнению автора, не имеет ни особого значения, ни особых преимуществ перед простым тампонированием.

Тампон удаляется из носа через 1-2 суток; если при этом **кровотечение** снова появится, то вводят новый тампон, но более рыхлый.

1. Беллоковская тампонада применима почти исключительно после удаления носоглоточной фибромы. Способ заключается в том, что несколько салфеток свертываются в объемистый тампон, приблизительно размеров носоглотки. Тампон перевязывается крепкой шелковой нитью в виде кулька, длинные концы нити остаются. Через нос вводится в носоглотку резиновый катетер, конец его вытаскивается через рот. К концу катетера привязываются нити тампона. Потягиванием за катетер нити тампона выводятся из носа, а за ними втягивается в носоглотку и тампон. Введению тампона помогают пальцем другой руки. Вытащенные из носа концы нитей завязываются над вторым марлевым тампоном. Таким образом, полость носа закрыта и спереди и сзади тампонами. Применение тампонады по Беллоку опасно в смысле частого последующего заболевания ушей, сложно по технике и не имеет никаких преимуществ перед простой тампонадой носа. Вот почему беллоковская тампонада почти не применяется отоларингологами, а беллоковская трубка с часовой пружиной часто служит лишь украшением наших музеев, красноречиво говоря о том, сколько изобретательности было проявлено хирургами старого времени для развития науки.

В 1936 г. ассистент клиники автора М. П. Мезрин придумал тампонаде Беллока совершенно новую форму, предложив свой пневматический тампон.

Пневматический тампон М. П. Мезрина изготавливается из тонкого резинового катетера. На конце его привязывается в двух местах резиновый напальчник. Второй такой же напальчник привязывается на расстоянии 8-10 см от первого (считая от середины до середины напальчников). На месте завязывания нитей в катетер вводятся кусочки стеклянной трубки, чтобы завязки не зажимали катетера. Внутри напальчников в стенке катетера заблаговременно вырезаются небольшие отверстия. Готовые тампоны стерилизуются кипячением и хранятся в стерильной посуде. Когда нужно, тампон извлекается, вводится через ноздрю и по нижнему носовому ходу проталкивается до носоглотки. В свободный конец катетера вдвухается воздух, который через отверстия выходит в полость напальчников и раздувает их в виде двух пузырей. Задний пузырь плотно закрывает хоану сзади, а передний закрывает ноздрю. После раздувания конец катетера зажимается пинцетом или другим каким-либо способом. Дешевизна и простота изготовления тампона, легкая вводимость его через полость носа (он скользит по крови), безопасность применения и надежность его действия, - все это имеет громадное преимущество перед беллоковской тампонадой и делает способ особенно ценным в практике скорой помощи, в походной и боевой обстановке.

Способ проверен в клинике автора, на сотнях больных, тампонирование производили иногда сестры, и ни одной неудачи или осложнения, которое можно было бы **приписать** влиянию тампона, не наблюдалось. Для извлечения тампона достаточно спясть зажим и выпустить воздух, пузыри спадаются, и тампон легко и без травмы выскальзывается из носа.

1. Диатермокоагуляция применима при сильных артериальных кровотечениях, когда простая тампонада или применение пневматического тампона не ведут к остановке кровотечения, короче говоря, в исключительно редких случаях. Действующий электрод в форме шарика 0,5-0,75 см в диаметре. Второй электрод в виде свинцовой пластины прибинтовывается к плечу или к шее сзади. Сила тока 1-1,5 ампера. Марлевый тампон быстро **вытаскивается** из носа, вводится действующий электрод, и пропускается ток. Одного проведения электродом по кровоточащей поверхности уже достаточно, чтобы кровь в сосуде свернулась. После диатермокоагуляции возможны повторные кровотечения вследствие вымывания тромба. Диатермокоагуляция применима также при пониженной свертываемости крови.

2. Переливание крови в небольших дозах (75-100 см³) резко повышает свертываемость крови, возмещая отчасти и ее убыль. Поэтому переливание крови практикуется

при сильных и упорных носовых кровотечениях после того, как проведены все прочие мероприятия.

Наряду с переливанием для повышения свертываемости крови применимы и другие средства (подкожное введение сыворотки, желатины, внутривенное вливание хлористого кальция, введение витамина К, и проч., см. главу о тонзиллектомии).

Кроме вышеприведенных способов остановки носового кровотечения, было предложено много других способов и средств, например, отслойка надхрящницы перегородки на месте кровотечения, впрыскивание под нее различных лекарственных средств (хинин и проч.) и многие другие.

По мнению автора, эти способы и средства по меньшей мере излишни, не говоря уже о том, что после впрыскивания под надхрящницу иногда наступает некроз хряща.

При кровотечениях, кроме местных средств, нельзя забывать и причинного лечения.

Пункция брюшной полости при асците

Пункция Брюшной Полости - Проводится для удаления чрезмерного скопления жидкости (асцит), введения кислорода при лапароскопии, создания пневмоперитонеума с диагностической целью.

Пространства, содержащего воздух, в полости брюшины нет. В норме между органами брюшной полости и на дне малого таза имеется незначительное количество серозной жидкости. Пространство между реберными дугами и краями подвздошных костей занято полыми органами. Между пупком и лонным сочленением расположены преимущественно сальник и тонкая кишка, прикрепленная к задней брюшной стенке брыжейкой. Тонкая кишка почти всегда содержит газы и жидкость. Передняя брюшная стенка в силу сократительной способности оказывает сильное давление на содержимое брюшной полости. Внутрибрюшинное давление обычно положительное, повышается еще больше при переполнении полых органов или увеличении паренхиматозных, а также при скоплении в полости брюшины жидкости. Это сопровождается нарушением крово- и лимфообращения, пищеварения, мочеотделения. При выраженном асците живот напряжен и выпячен, особенно внизу. При вертикальном положении больного перкуссия живота позволяет установить сплошную тупость с верхним горизонтальным уровнем, а выше его - тимпанит. В этом положении жидкость находится непосредственно за передней брюшной стенкой. Петли тонкой кишки и большой сальник «плавают» в этой жидкости. В случае прикосновения колющего инструмента упругие, скользкие и очень подвижные петли тонкой кишки и край сальника, ускользя, остаются неповрежденными. Однако ранение кишечной петли колющим инструментом (стиллеттроакара) вполне возможно при сращении ее с париетальной брюшиной передней стенки живота. Следует помнить, что очень быстрое извлечение большого количества жидкости из брюшины может повлечь за собой резкое падение внутрибрюшного давления с дилатацией кровеносных сосудов и коллапсом.

Противопоказания: спаечная болезнь брюшной полости вследствие перенесенных в прошлом операций, острый перитонит, беременность.

Техника. Для **пункции брюшной полости** можно использовать длинные пункционные иглы, но чаще применяют троакары калибром 4 - 6 мм, снабженные стилетоммандреном. Наиболее удобны и безопасны специальные брюшные троакары с предохранительным щитком и боковым краном. Место прокола - подчревная область по средней линии живота на середине расстояния между пупком и лобком или снаружки от середины расстояния между пупком и левой передневерхней остью (линия Монро - Рихтера). Перед проколом

необходимо опорожнить мочевой пузырь пациента. Накануне с целью максимального опорожнения кишечника дают слабительное. Положение больного - сидя со спущенными ногами с опорой для рук и спины. В намеченной точке тонкой иглой производят местную анестезию всех слоев живота 0,25 % раствором новокаина. Кожный покров обрабатывают, как перед операцией. Для постепенного стягивания живота по мере эвакуации жидкости ниже и выше намеченной точки прокола накладывают длинные полотенца. Оперирующий сидит напротив и справа от больного. После анестезии скальпелем делают надрез кожи длиной 8 - 10 мм. Затем в правую руку берут троакара с надетой на боковую канюлю резиновой трубкой. Рукоятка стилета упирается в ладонь, указательный палец лежит на канюле троакара на расстоянии от его конца, соответствующем предполагаемой толщине передней брюшной стенки. Направление прокола строго перпендикулярно к поверхности кожи. Резким движением троакаром прокалывают брюшную стенку. Момент попадания инструмента в брюшную полость ощущается по внезапному прекращению сопротивления. После этого легким вращательным движением проникают троакаром на нужную глубину. Затем, фиксируя канюлю пальцем левой кисти, правой быстро извлекают стилет. При этом жидкость из брюшной полости сильной струей изливается через резиновую трубку в подставленный заранее сосуд. Скорость удаления жидкости необходимо регулировать путем постепенного стягивания наложенных вокруг живота полотенец. Время от времени истечение внутрибрюшной жидкости надо прерывать на 2 - 4 мин. Если ток жидкости самопроизвольно прекращается, следует изменить положение канюли, наклоняя ее в ту или другую сторону и слегка подвигая глубже. Если и после этого ток жидкости не возобновляется, что обычно связано с присасыванием петли кишечника или сальника к внутреннему отверстию троакара, нужно ввести через его наружное отверстие пугочный зонд или резиновый катетер. Использовать для этой цели стилет троакара нельзя из-за реальной опасности ранения присосавшегося органа. Если процедура проходит гладко и состояние больного остается стабильным, то за один раз можно вывести от 7 до 12 л жидкости. При появлении тахикардии и артериальной гипотензии эвакуацию жидкости следует прервать. Если в течение 2 - 5 мин состояние больного улучшается, процедуру можно продлить. В случаях коллапса процедуру немедленно прекращают. Больного при этом укладывают в горизонтальное положение без подушки. Следует применить сердечные средства и дыхательные analeптики. По окончании процедуры снимают сдавливающие живот полотенца, извлекают канюлю троакара быстрым резким движением. Рану на 1,5 - 2 см сильно сдавливают через стерильную марлевую салфетку, затем обрабатывают йодной настойкой и прикрывают стерильной салфеткой, фиксированной клеолом или лейкопластырем.

Осложнения. Могут иметь место проколы полых и паренхиматозных органов, кровотечения из сосудов передней брюшной стенки. При первых показана немедленная лапаротомия с восстановлением целостности раненых органов. Кровотечение из сосудов передней брюшной стенки обычно останавливают сжатием раневого канала пальцами. Если оно продолжается, надо обнажить кровоточащий сосуд и лигировать его.

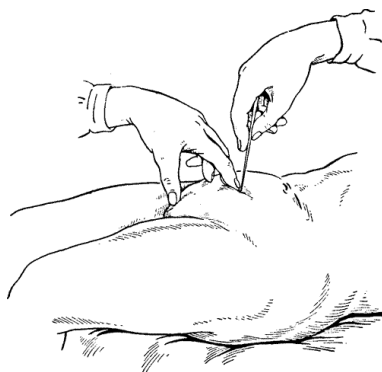Пункция мочевого пузыря надлобковая

Показания: невозможность выпустить мочу из мочевого пузыря с помощью резинового или металлического катетера.

Противопоказания отсутствуют.

Техника. Надлобковую пункцию можно осуществить троакаром или обыкновенной длинной иглой. После определения верхней границы мочевого пузыря, растянутого мочой, производят послойную анестезию 0,25% раствором ново-каина кожи, подкожной клетчатки, апоневроза мышц и предпузырной клетчатки на 2 см выше лонного сочленения. После анестезии под углом 90° послойно пунктируют ткани и переднюю стенку мочевого пузыря. Мочу из мочевого пузыря следует выпускать дробно во избежание осложнений (в том числе кровотечения), связанных с резким изменением внутрипузырного давления. При пункции мочевого пузыря специальным троакаром по нему в мочевой пузырь может быть установлен на нужное время дренаж для постоянного отведения мочи (пункционная эпицистостомия).

Осложнения: при небрежном проведении операции возможно прохождение троакара или иглы в брюшную полость и повреждение кишечника.



Промывание желудка

Промывание желудка — это лечебный приём, основанный на принципе сообщающихся сосудов. Производится для удаления из желудка недоброкачественной пищи, ядов. Эта процедура особенно важна на догоспитальном этапе.

Необходимое оснащение для промывания желудка

- Широкий (диаметр 10–12 мм, 28-36F) желудочный зонд длиной 1–1,5 м.

Желудочный зонд должен соответствовать физическим данным пациента. Самый удобный ориентир — диаметр носового хода. Всё, что входит в нос, спокойно пройдёт в пищевод.

- Воронка ёмкостью около 1 л и просветом трубчатой части не менее 8 мм для надевания на желудочный зонд;

- Ковш (кружка) для наливания воды в воронку.
- Ведро с водопроводной водой комнатной температуры.
- Таз для сливы промывных вод.
- Клеёнчатый фартук (2 шт.), полотенце, перчатки.

Все принадлежности для промывания желудка (трубка, воронка, наконечник) хранятся в запаянном целлофановом пакете с датой о сроках стерилизации.

Техника промывания желудка

Промывание желудка технически нетрудно, но, как и любая медицинская манипуляция, требует внимания и навыка. Промывание желудка относится к сестринским манипуляциям, однако во время выполнения процедуры необходимо участие врача либо постоянный контроль с его стороны. Кроме того, промывание желудка удобнее делать вдвоём.

При коматозных состояниях пациента укладывают на правый бок и предварительно интубируют трахею (профилактика аспирации).

Больной садится на стул¹, расставив ноги, чтобы между ног можно было поставить таз. Зубные протезы удаляют. Грудь больного закрывают клеёнчатый фартуком. Больной не должен сдавливать просвет зонда зубами.

Конец желудочного зонда перед началом процедуры следует смазать вазелиновым маслом (при его отсутствии — смочить водой), а на противоположный конец надеть воронку. При повышенном глоточном рефлексом полезно введение атропина.

Сестра, также одев фартук, стоит справа и несколько сзади от больного, который должен широко раскрыть рот. Быстрым движением ввести зонд за корень языка. Далее больного просят дышать носом и делать глотательные движения, во время которых зонд осторожно продвигают по пищеводу. Зонд вводят на длину, равную расстоянию от пупка до резцов больного плюс 5–10 см.

Стандартные метки на желудочном зонде: 1-я метка — 45-46 см, 2-я метка — 55-56 см, 3-я метка — 65-66 см

При введении зонда до первой метки² на нём (45-46 см от конца) опускают воронку. Воронку следует держать широкой стороной кверху, а не книзу. Если зонд в желудке, то в воронку поступает желудочное содержимое. В противном случае зонд продвигают дальше. Первую порцию нужно собрать для анализа в отдельную бутылочку. После этого начинают собственно промывание желудка.

Когда воронка опустеет, её вновь плавно опускают над тазом до высоты колен больного, держа воронку широкой стороной кверху (а не книзу, как это часто изображают на рисунках), куда выливается содержимое желудка.

Как только жидкость перестанет вытекать из воронки, её вновь наполняют раствором. Процедуру повторяют до чистой промывной воды. В среднем на промывание желудка расходуют 10-20 л воды.

После промывания желудка рекомендуется для сорбции оставшегося в желудке яда через зонд ввести энтеросорбент (активированный уголь, 1 г/кг) и слабительное (предпочтение следует отдавать вазелиновому маслу). Эффективность часто предлагаемых в качестве слабительных солей магния (например, сульфат магния 25-30 г) вызывает сомнения, т. к. они действуют недостаточно быстро (через 5-6 часов), кроме того соли магния противопоказаны при почечной недостаточности. Вазелиновое масло (100-150 мл) не всасывается в кишечнике и активно связывает жирорастворимые токсические вещества (например, дихлорэтан). Введение слабительных противопоказано при отравлении прижигающими жидкостями.

По окончании промывания желудка отсоединяют воронку, быстрым, но плавным движением извлекают зонд через полотенце, поднесённое ко рту больного. Всё (включая промывные воды) дезинфицируют. Желудочный зонд после дезинфекции стерилизуют (если зонд используется многократно) или утилизируют (если используется зонд однократного применения).

Возможные проблемы

- В воронку поступает меньше жидкости, чем было влито в желудок. Значит, часть жидкости успела перейти из желудка в кишечник или осталась в желудке в результате того, что желудочный зонд был введён на недостаточную глубину, либо, наоборот, на излишнюю длину, так что он загнулся кверху. В таком случае надо ввести желудочный зонд несколько глубже или слегка вытянуть его, после чего снова опустить воронку для контроля.
- Прекращается ток жидкости в воронку. Вероятно, образовалась закупорка желудочного зонда в нижних его отверстиях сгустками слизи, крови, пищевыми комками. Следует прекратить промывание желудка, удалить желудочный зонд, чтобы прочистить его.

Возможные осложнения

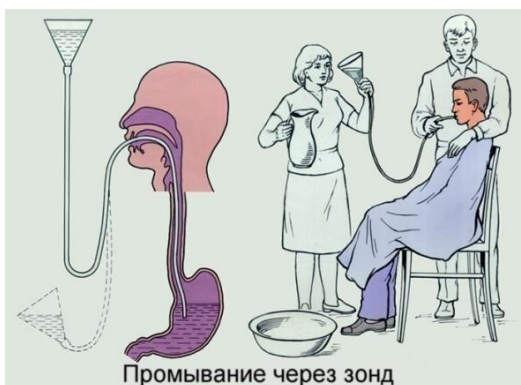- введение зонда в трахею с повреждением голосовых связок (при попадании зонда в гортань больной начинает кашлять, задыхаться, синеть);

- аспирация промывной жидкости, что может вести к острой дыхательной недостаточности и смерти;
- разрывы слизистой оболочки глотки, пищевода, желудка или травма языка, осложнённые кровотечением и аспирацией крови.

Противопоказания к промыванию желудка

- Стенозы глотки и пищевода.
- Судороги или судорожная готовность.
- Недостаточность кровообращения и дыхания в стадии декомпенсации (промывание желудка откладывается до момента улучшения ситуации).
- Сопорозное или бессознательное состояние пациента при невозможности интубации трахеи (промывание желудка откладывается до стационара).
- Сопротивление больного (недопустимо насильственное введение зонда сопротивляющемуся и возбуждённому больному).

Наличие крови в промывных водах не является противопоказанием для продолжения процедуры!



Растворы для промываний желудка:

- Раствор перманганата калия (марганцовки) бледно-розового цвета. Его обязательно нужно профильтровать через бумажный фильтр или просто сложенную в четыре слоя марлю, поскольку мелкие кристаллики перманганата калия, которые не растворились в воде, могут стать причиной ожога слизистой оболочки пищевода или желудка. Недостаток раствора марганцовки — он раздражает слизистую желудка, поэтому его применение нежелательно при острых расстройствах пищеварения.

- Солевой раствор — это вода с добавлением поваренной соли (2-3 ст. ложки на 5-10 л жидкости). Солевой раствор вызывает спазм (сужение) выхода из желудка и предупреждает продвижение яда или токсинов из желудка в кишечник.

- Детям до 3 лет для профилактики нарушений водно-электролитного обмена промывание желудка проводится изотоническим раствором натрия хлорида (его можно приобрести в аптеке).

- Раствор с применением сорбентов является самым эффективным. Сорбенты — это вещества, которые имеют свойство связывать и выводить из организма токсины, яды, микробы, пищевые и бактериальные аллергены. К ним относится активированный уголь. Для раствора для промывания желудка растолките в порошок от 5 до 10 таблеток угля и смешайте их с кипяченой водой.

- Очень эффективно действуют такие энтеросорбенты: энтеросгель или полисорб в виде 1-2-процентной водной суспензии (1ч. ложка препарата с верхом на 100 мл кипяченой воды).

- При отравлении кислотами применяют 2-процентный раствор соды, при отравлении щелочами — раствор лимонной кислоты.

Сердечно-легочная реанимация

Сердечно-легочная

реанимация (СЛР), кардиопульмональное

воскрешение (CPR), сердечно-легочно-мозговая реанимация — система мероприятий, направленных на восстановление жизнедеятельности организма и выведение его из состояния клинической смерти. Включает в себя искусственную вентиляцию лёгких (искусственное дыхание) и непрямой массаж сердца. Решение о начале СЛР принимается при отсутствии реакции на раздражители и отсутствии видимого дыхания в течение 10 секунд

Этап А. Восстановление проходимости дыхательных путей

При возникновении неотложных состояний проходимость дыхательных путей часто нарушена из-за западения языка, который прикрывает вход в гортань и воздух не может попасть в легкие. Кроме того, у больного в бессознательном состоянии всегда существует опасность аспирации и закупорки дыхательных путей инородными телами и рвотными массами [С. В. Васильев и соавт., 1987].

Для восстановления проходимости дыхательных путей необходимо произвести “тройной прием на дыхательных путях” [P. J. F. Baskett et al., 1996]. При этой манипуляции происходит растяжение передних мышц шеи, за счет чего корень языка приподнимается над задней стенкой глотки.

Методика выполнения тройного приема (рис. 3):

- 1) запрокидывание головы);
- 2) выдвижение нижней челюсти вперед;
- 3) открывание рта.

II— V пальцами обеих рук захватывают восходящую ветвь нижней челюсти больного около ушной раковины и выдвигают ее с силой вперед (вверх), смещая нижнюю челюсть таким образом, чтобы нижние зубы выступали впереди верхних зубов.

При обструкции дыхательных путей инородным телом пострадавшему следует придать положение лежа на боку и в межлопаточной области произвести 3—5 резких ударов нижней частью ладони. Пальцем очищают ротоглотку, пытаясь удалить инородное тело, затем делают попытку искусственного дыхания. Если нет эффекта, осуществляют надавливание на живот. При этом ладонь одной руки прикладывают к животу по средней линии между пупком и мечевидным отростком. Вторую руку кладут поверх первой и надавливают на живот быстрыми движениями вверх по средней линии.

В связи с опасностью инфицирования реаниматора при прямом контакте со слизистой рта и носа пострадавшего искусственное дыхание целесообразно проводить с помощью специальных устройств. К простейшим из них относятся воздуховоды, устройство для искусственной вентиляции УДР, “life-key” (“ключ жизни”), лицевые маски и др.

Интубационные трубки и интубация трахеи

Каждый врач скорой медицинской помощи должен безукоризненно уметь проводить интубацию трахеи, так как она остается “золотым стандартом” обеспечения надежной защиты дыхательных путей и вентиляционного контроля в реанимационной практике [И. П. Латто, М. Роузен, 1989]. Интубация трахеи позволяет изолировать дыхательные пути, поддерживать их проходимость, предотвращать аспирацию, проводить вентиляцию, оксигенацию и санацию трахеобронхиального дерева. Ее можно осуществлять через рот или нос. Оротрахеальная интубация более предпочтительна в неотложных ситуациях, так как она может быть произведена быстрее.

Сутью метода является введение эластичного воздуховода (интубационной трубки) в трахею под контролем ларингоскопа. Интубацию трахеи можно провести “слепым методом” (по пальцу). Существует большой выбор интубационных трубок разной длины и диаметра.

Методика проведения оротрахеальной интубации изогнутым клинком Макинтоша [по А. А. Бунятыну, 1984]:

- 1) открыть рот пациента правой рукой;

2) поместить ларингоскоп в левую руку и ввести клинок в правый угол рта пациента, сместив его язык влево таким образом, чтобы можно было осмотреть полость рта больного;

3) провести клинок ларингоскопа вперед по средней линии (делая тракцию по оси рукоятки ларингоскопа), осмотреть рот больного, язычок, глотку и надгортанник;

4) осмотреть черпаловидные хрящи, вход в гортань и голосовые связки, подняв надгортанник клинком ларингоскопа;

5) ввести эндотрахеальную трубку с проводником правой рукой через правый угол рта пациента под контролем зрения, чтобы манжетка расположилась за голосовыми связками;

6) извлечь проводник и начать вентиляцию легких;

7) извлечь ларингоскоп, раздуть манжетку для достижения герметичности, зафиксировать трубку с помощью завязки или лейкопластыря.

Для предотвращения регургитации желудочного содержимого необходимо использовать прием Селлика, который заключается в сдавлении пищевода на перстневидный хрящ.

Интубацию при необходимости можно успешно провести вслепую (по пальцу). При этом безымянным пальцем поднимают надгортанник, а указательный вводят в пищевод. Интубационную трубку проводят между ними в голосовую щель.

Коникотомия

Коникотомия (крикотиреотомия) заключается в вскрытии (проколе) перстнещитовидной мембраны при невозможности интубации трахеи или наличии обструкции в области гортани. Основные достоинства этого метода заключается в простоте технического выполнения и скорости выполнения (по сравнению с трахеостомией).

Перстнещитовидная мембрана располагается между нижним краем щитовидного и верхним краем перстневидного хряща гортани. В этой области отсутствуют крупные сосуды и нервы. Коникотомия выполняется в положении максимального разгибания головы назад. В подлопаточную область лучше положить небольшой валик. Большим и средним пальцем необходимо зафиксировать гортань за боковые поверхности щитовидного хряща. Над перстнещитовидной мембраной делается поперечный разрез кожи. По ногтю указательного пальца скальпелем перфорируют саму мембрану, после чего через отверстие в трахею проводят пластиковую или металлическую канюлю.

Для облегчения коникотомии созданы специальные устройства — коникотомы. Одноразовые наборы “Partex” для коникотомии состоят из ножа для рассечения кожи, троакара и канюли.

ТРАХЕОСТОМИЯ

Трахеостомией принято называть создание соустья трахеи с окружающей средой путем введения канюли или интубационной трубки через рассеченные кольца трахеи (трахеотомия — рассечение колец трахеи) [P. J. F. Baskett et al., 1996]. Трахеостомию производят при непроходимости дыхательных путей в верхних отделах, невозможности интубации трахеи, необходимости проведения длительной искусственной вентиляции легких и т.п. В зависимости от уровня рассечения колец трахеи различают верхнюю, среднюю и нижнюю трахеостомию (по отношению к перешейку щитовидной железы). Взрослым обычно производят верхнюю трахеостомию.

Для облегчения наложения трахеостомы необходимо максимально приблизить гортань и трахею к передней поверхности шеи. Больной при этом лежит на спине, голова запрокинута назад, под плечи подложен небольшой валик. Обычно манипуляцию проводят под местной анестезией новокаином или лидокаином. В экстренных условиях трахеостому накладывают без анестезии. Производят по средней линии разрез кожи, подкожной клетчатки и поверхностной фасции от нижнего края щитовидного хряща до

яремной ямки. Мышцы раздвигают тупым путем. Поперечным надрезом рассекают фасцию, прикрепляющую капсулу щитовидной железы к перстневидному хрящу. Обнажив кольца трахеи выше перешейка, их вскрывают продольным разрезом (между первым-вторым или вторым-третьим). Края разреза разводят расширителем и вводят канюлю или интубационную трубку.

Этап В. Искусственное дыхание

Искусственное дыхание — это вдувание воздуха или обогащенной кислородом смеси в легкие пациента, выполняемое без или с применением специальных устройств, то есть временное замещение функции внешнего дыхания [D.Benson et al., 1996]. Выдыхаемый человеком воздух содержит от 16 до 18% кислорода, что позволяет его использовать для искусственного дыхания при проведении реанимации.

Следует отметить, что у больных с остановкой дыхания и сердечной деятельности происходит спадение легочной ткани, чему в значительной степени способствует проведение непрямого массажа сердца [П. Е. Пеле, 1994]. Поэтому необходимо проводить при массаже сердца адекватную вентиляцию легких. Каждое вдувание должно занимать 1—2 секунды, поскольку при более длительном форсированном вдувании воздух может попасть в желудок. Вдувание надо производить резко и до тех пор, пока грудная клетка пациента не начнет заметно подниматься. На рисунках показана методика проведения искусственной вентиляции рот в рот и рот в нос.

Выдох у пострадавшего при этом происходит пассивно, благодаря создавшемуся повышенному давлению в легких, их эластичности и массе грудной клетки [A.Gilston, 1987]. Пассивный выдох должен быть полным. Частота дыхательных движений должна составлять 12—16 в минуту. Адекватность искусственного дыхания оценивается по периодическому расширению грудной клетки и пассивному выдыханию воздуха.

Следует отметить, что с 1988 года эти методы экспираторного искусственного дыхания не рекомендуются Всемирной ассоциацией анестезиологов в связи с опасностью инфицирования реаниматора при прямом контакте со слизистой рта и носа пострадавшего (показано использование “ключа жизни”, УДР, лицевых масок, воздухопроводов и т.п.) [European Resuscitation Council, 1992].

Вспомогательную вентиляцию используют на фоне сохраненного самостоятельного, но неадекватного дыхания у больного. Синхронно вдоху больного через 1—3 дыхательных движения производится дополнительное вдувание воздуха. Вдох должен быть плавным и по времени соответствовать вдоху больного.

Надо отметить, что восстановление самостоятельного дыхания быстро восстанавливает все остальные функции. Это связано с тем, что дыхательный центр является водителем ритма для мозга.

Этап С. Поддержание кровообращения

После остановки кровообращения в течение 20—30 минут в сердце сохранены функции автоматизма и проводимости, что позволяет его “запустить”. Независимо от механизма остановки сердечной деятельности, немедленно должна быть начата сердечно-легочная реанимация для предупреждения развития необратимого поражения тканей организма (мозга, печени, сердца и др.) и наступления биологической смерти [С. В. Васильев и соавт., 1987]. Основной целью массажа сердца является создание искусственного кровотока. Однако сердечный выброс и кровоток, создаваемый наружным массажем сердца, составляет не более 30 % от нормы [П. Сафар, 1997] и только 5 % нормального мозгового кровотока [П. Марино, 1996]. Как правило, этого бывает достаточно для поддержания жизнеспособности центральной нервной системы во время сердечно-легочной и церебральной реанимации при условии достижения достаточной оксигенации организма на протяжении нескольких десятков минут.

Биофизика искусственного кровотока при массаже сердца в процессе сердечно-легочной реанимации,

Принято считать, что в основе непрямого массажа сердца лежит сдавление сердца спереди грудиной, сзади — позвоночным столбом, в результате чего кровь из полостей сердца поступает в сосуды организма. Это так называемый сердечный насос [N.C. Chandra, 1993]. Но во время проведения непрямого массажа сердца происходит сжатие не только сердца, но и других внутригрудных структур (наибольшее значение имеет сжатие легких, которые содержат значительное количество крови и легко сдавливаются) [J. Peters, P. Ihle., 1990]. Этот механизм принято называть грудным насосом.

С начала восьмидесятых годов рассматривается вопрос, что движет кровь при закрытом (непрямом) массаже сердца — сердечный или грудной насос? Ультразвуковое сканирование и другие методы исследования в эксперименте и клинических условиях показали, что при закрытом массаже работают оба механизма, но у человека преобладает грудной насос, когда при сдавлении грудной клетки движение крови в аорту обеспечивается сжатием всех сосудистых емкостей. Главная емкость — легкие с их малым кругом кровообращения [А. П. Зильбер, 1997].

При открытом массаже сердца работает только сердечный насос. Такое представление о биофизике искусственного кровотока требует внесения корректив в сердечно-легочную реанимацию [N. Bircher et al., 1996].

Остановка кровотечения

Остановка кровотечения также относится к I этапу, так как на фоне продолжающейся и невосполненной кровопотери проведение реанимационных мероприятий будет просто неэффективно.

Для временной остановки артериального наружного кровотечения на догоспитальном этапе используется прижатие артерии выше места повреждения к костному выступу или максимальное сгибание конечности с последующим наложением кровоостанавливающего жгута. Кровотечение из магистральных сосудов при травматических ампутациях конечностей можно остановить путем наложения кровоостанавливающих зажимов. Венозное и капиллярное кровотечение останавливают путем наложения тугей давящей повязки.

Кровотечение в области таза и конечностей можно успешно остановить путем использования пневматической противошоковой одежды (“противошоковые брюки”, “противошоковый костюм”, устройство ЛОД, “браслет”). Этим способом можно провести тампонаду кровоточащих сосудов, пневматическое шинирование переломов и вытеснить из сосудов нижних конечностей и таза до 500—1000 мл крови в центральную циркуляцию.

Этап F. Электрическая дефибриляция

Электрическая дефибриляция сердца заняла прочное место в проведении сердечно-легочной реанимации. Следует помнить, что даже на фоне массажа сердца условия оксигенации фибриллирующего миокарда неблагоприятны и гипоксия миокарда прогрессирует, поэтому, чем раньше выполнена дефибриляция, тем больше шансов на успешное восстановление самостоятельной сердечной деятельности [Н. Л. Гурвич, 1975]. Известно, что сегодня электрическая дефибриляция является единственно эффективным методом восстановления сердечной деятельности при фибрилляции миокарда. Учитывая, что фибрилляция желудочков имеет место в большинстве случаев остановки кровообращения, а нанесение электрического разряда дефибриллятора практически не оказывает вреда при асистолии или терминальных брадиаритмиях, можно провести попытку электрической дефибриляции до уточнения разновидности гемодинамической катастрофы (асистолия или фибрилляция) [P. Martens, Y. Vandekerck-hove, 1996].

Для проведения электрической дефибриляции используются дефибрилляторы как постоянного, так и переменного тока. Первые более эффективны и безопасны.

При проведении наружной дефибриляции один из электродов располагают на передней поверхности грудной клетки ниже ключицы у правого края грудины, а другой — в области верхушки сердца. Электроды должны быть смазаны специальной пастой или

обернуты несколькими слоями марли, смоченной физиологическим или гипертоническим солевым раствором для уменьшения трансторакального сопротивления. Электроды необходимо плотно прижимать к телу больного. Очень важно перед дефибрилляцией сильно сдавить грудную клетку электродами для уменьшения грудного сопротивления. С этой же целью дефибрилляцию следует осуществлять в фазу выдоха, чтобы размеры грудной клетки были минимальными (это обеспечивает снижение трансторакального напряжения на 15—20 %). Величина тока должна быть достаточной силы, чтобы подавить эктопические очаги возбуждения в миокарде. При проведении наружной дефибрилляции начальный разряд составляет 3—3,5 тыс. вольт (около 200 Дж). Если первая попытка не удалась, то ее необходимо повторять, повышая напряжение каждый раз на 0,5 тыс. вольт (предел 5—6 тыс. вольт или 360 Дж). При проведении открытой дефибрилляции первоначальная величина дефибриллирующего напряжения составляет 1,5—1,75 тыс. вольт, а предельное напряжение 2,5—3 тыс. вольт.

После восстановления ритма может развиваться повторная фибрилляция желудочков ввиду электрической нестабильности миокарда, обусловленной острой коронарной недостаточностью и вторичными нарушениями метаболизма. Для стабилизации эффекта рекомендуется нормализация кислотно-щелочного состояния, коррекция метаболического ацидоза. В некоторых случаях повторная электрическая дефибрилляция оказывается неэффективной, обычно это бывает при низкоамплитудной фибрилляции желудочков и неустраненной кислородной задолженности. В таком случае показано введение адреналина, гидрокарбоната натрия, дополнительные усилия по оксигенации организма и после короткого периода массажа сердца вновь провести электрическую дефибрилляцию.

В последнее время некоторыми авторами пересмотрены принципы проведения реанимации при первичной остановке системного кровотока в пользу этапов С и D. Так М. Х. Вейл [1996] полагает, что если основной причиной остановки кровообращения является эктопические нарушения ритма при окклюзивных заболеваниях коронарных артерий при отсутствии асфиксии, то при проведении сердечно-легочной реанимации приоритет отдается дефибрилляции, массажу сердца и медикаментозной терапии.

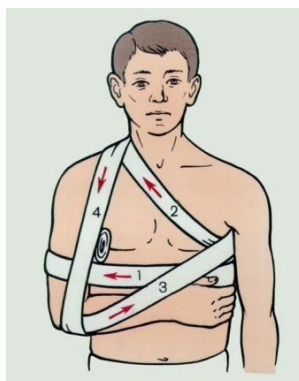
Повязка Дезо

Повязка Дезо накладывается после вправления вывиха плеча, при переломе плеча и ключицы. Перед наложением повязки необходимо осмотреть подмышечную впадину, припудрить ее тальком и вложить ватно-марлевый валик для абсорбции пота и предупреждения мацерации кожи.

Оснащение: 2-3 широких стандартных бинта, ватно-марлевый валик, булавка.

Последовательность действий:

- встать лицом к пациенту;
- положить ватно-марлевый валик в подмышечную впадину и согнуть руку в локтевом суставе под углом 90°;
- сделать первый фиксирующий циркулярный тур через грудную клетку с захватом больного плеча, повторив его дважды;
- второй тур вести со спины из подмышечной впадины здоровой стороны на больное надплечье;
- третий тур (продолжение второго) опустить с надплечья по задней поверхности плеча, охватить снизу предплечье больной руки и, направляясь через здоровую подмышку, вести по спине на больное надплечье;
- четвертый тур опустить вниз по передней поверхности плеча и, охватывая локоть больной руки, вести по спине, возвращаясь на переднюю поверхность груди из-под здоровой подмышки;
- все туры повторить, начиная со второго, 3 раза. Повязку заканчивают циркулярным туром вокруг грудной клетки и фиксируют булавкой. Излишки бинта срезать.



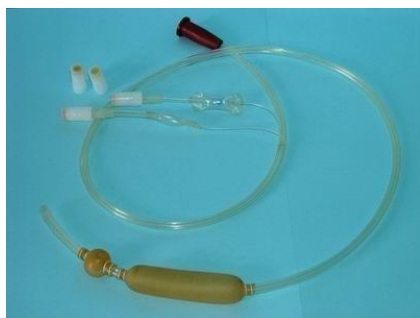Наложение повязки Дезо используется при переломах ключицы и плечевой кости и производится в определенной последовательности. Вложить в подмышечную область ватно-марлевый валик, фиксировать его ходами бинта через противоположное надплечье. Согнуть конечность в локтевом суставе под углом 90° , локоть несколько отвести кзади; плечо прижать к груди, предплечье и кисть передней поверхностью уложить на живот.

Наложить на грудь и среднюю треть плеча несколько циркулярных ходов широкого бинта (у женщин поднять молочные железы и проводить туры под ними); при повреждении слева накладывать туры слева направо, а при повреждении правой стороны — справа налево. Циркулярные ходы вести в направлении сверху вниз, фиксируя и одновременно как бы приподнимая плечо.

Наложить на область перелома ватно-марлевую подушечку. Направить ход бинта из противоположной (здоровой) подмышечной впадины по передней поверхности груди косо на надплечье больной стороны, фиксируя подушечку, затем сзади вдоль плеча книзу под локоть, поднимая плечо кверху, по тыльной поверхности предплечья, отчасти кисти, на переднюю поверхность груди и в противоположную подмышечную впадину; при этом весьма важно натягивать вертикальные части бинта, одновременно несколько приподнимая локоть кверху.

Из подмышечной впадины ход бинта вести по спине косо на надплечье, по передней поверхности, под локоть. Затем снова по спине, косо в подмышечную впадину здоровой стороны, на надплечье больной стороны и т.д. В итоге на груди и на спине образуются два треугольника с основанием на плече больной стороны. При необходимости длительной фиксации конечности после завершения бинтования можно дополнительно наложить циркулярные ходы гипсового бинта вокруг туловища.

Зонд Блэкмора



Зонд Блэкмора - зонд с двумя манжетками, который применяется для остановки кровотечения из варикозно расширенных вен пищевода.

Зонд Блэкмора представляет собой трехпросветную резиновую трубку. На конце этой трубки находится круглый баллон, чуть выше располагается баллон цилиндрический баллон. Два канала зонда Блэкмора служат для раздувания баллонов, третий просвет служит для аспирации желудочного содержимого и контроля эффективности гемостаза.

Техника постановки зонда Блэкмора:

Зонд Блэкмора вводят через нос. После того, как зонд достиг желудка, раздувают дистальный баллон, нагнетая около 60 мл воздуха с помощью шприца. После этого зонд подтягивают до упора. Благодаря этому зонд Блэкмора занимает правильное положение, и второй баллон располагается точно в пищеводе. Затем раздувают второй (проксимальный) баллон, нагнетая 100-140 мл воздуха. Если зонд Блэкмора установлен правильно, по нему прекращается отделение крови. Через пару часов необходимо спустить пищеводный (проксимальный) баллон во избежание образования пролежней пищевода и для контроля гемостаза. Если кровотечение из варикозно расширенных вен пищевода (ВРВ пищевода) продолжается, то проксимальный баллон вновь надувают. Если после того, как пищеводный баллон спустили, кровотечение из ВРВ пищевода не возобновилось, то зонд Блэкмора не убирают, а оставляют в желудке для контроля гемостаза, чтобы в случае рецидиву кровотечения, вновь раздувать проксимальный (пищеводный) баллон.

Ожоги пищевода

Термические ожоги верхних пищевых путей наблюдаются редко. Они объясняются неосторожным приемом слишком горячего чая, супа или другой жидкости. В таком случае страдает слизистая ротовой полости, губ, реже зева или пищевода, поскольку горячая жидкость выплевывается. Повреждения слизистой поверхностные и в течение нескольких дней заживают бесследно.

Химические ожоги пищевода вызываются в основном едкими щелочами, реже кислотами и другими веществами. В последнее время уменьшилось количество ожогов едким натром, а увеличилось число ожогов от уксусной кислоты и силикатного клея.

Большинство пострадавших детей в возрасте 1—4 лет. Недосмотр взрослых позволяет, любознательным детям «попробовать» содержимое бутылки или сосуда. Преобладание пострадавших мальчиков в возрасте 3—6 лет зависит от их активности.

Первая помощь состоит в нейтрализации химических агентов. При ожогах щелочами проводят промывание слабым раствором уксусной кислоты, а при ожогах кислотами - раствором пищевой соды. Обязательно промывают желудок большими количествами жидкости, добиваясь полного удаления химического агента, вызвавшего ожог.

Первая помощь при ожогах пищевода. Эффективным мероприятием является немедленное опорожнение содержимого желудка с последующим промыванием его. Введение мягкого резинового зонда безопасно в это время. С целью нейтрализации едких щелочей к теплой воде для промывания добавляют немного соляной кислоты, менее эффективна уксусная или виннокаменная кислота. При отравлении кислотами следует ограничиться промыванием теплой водой. Добавление бикарбоната натрия или карбоната кальция ведет к образованию углекислоты, которая растягивает желудок и способствует секреции слизистой.

Рвота целесообразна, поскольку с ней выводится часть проглоченного едкого вещества. Ее можно вызвать раздражением неба и глотки (введением пальца и др.). Следует учесть, что рвотные массы могут содержать едкое вещество и вызвать дополнительное повреждение слизистой полости рта и кожи в окружности рта.

Из домашних средств рекомендуется обильное питье, прием молока, дача яичного белка, овсянки, растительного масла.

Лечение в острой стадии сводится к противодействию воспалению ротовой полости, пищевода и желудка, к предупреждению и лечению шока, отека гортани и др.

Повторные промывания желудка мягким резиновым зондом показаны не только в первые часы, но и через 12—24 часа, чтобы удалить и нейтрализовать возможные остатки едкого вещества. Влажные обертывания и компрессы по Присницу приносят субъективное и объективное облегчение. Из лекарственных средств показаны болеутоляющие, спазмолитические, также нейтрализующие. Особое внимание

заслуживает профилактика и борьба с шоком. Показаны антибиотики и сульфаниламиды с целью предупреждения инфекции. В ранней стадии целесообразно также применение препаратов коры надпочечников, однако с достаточной осторожностью

Бужирование следует начинать после затихания острых явлений, т. е. в конце первой или в начале второй недели. При бужировании следует избегать травматизации с обострением воспаления, появлением болей и повышением температуры. При ожогах средней тяжести начинают бужировать не позже 6—10-го дня.

Методика и техника бужирования. Бужирование производится эластическими бужами для расширения пищевода, изготовленными из специальной ткани, пропитанной особой смолистой массой и покрытой особым лаком, наконец бужами из пластмассы.

Буж перед введением опускают в теплую воду или физиологический раствор, чтобы он стал более податливым, и смазывают маслом для облегчения введения. Ребенка накрывают пеленкой или простыней, медицинская сестра, сидя, берет его, прижимает одной рукой к себе, другой — держит его голову. Рот ребенок раскрывает сам или раскрывают шпателем. Ему предлагают спокойно и глубоко дышать.

Врач держит буж правой рукой, как пишущее перо, указательным пальцем (с надетым металлическим защитником) левой руки слегка надавливает на корень языка. Ребенка заставляют глотнуть и в этот момент по средней линии буж легко проскальзывает через глотку в пищевод. Дальше буж вводится без всякого усилия — «легкой рукой». Он оставляется в пищеводе на 3—5 минут. Бужирование повторяется через день.

Более длительное оставление бужа, как это рекомендуется взрослым, а также бужирование ежедневно или даже 2 раза в день для детей нецелесообразно, так как в этих случаях могут развиваться перизофагит и спазмы пищевода.

Эффективность бужирования весьма хорошая, если оно начато сразу после затихания острых явлений и в дальнейшем проводится систематически.

Целью бужирования является предупреждение развития **рубцового сужения пищевода**. Процессы рубцевания начинаются рано, поэтому в ранний период лечения целесообразно применение аденокортикотропного гормона и кортикостероидов, задерживающих рубцевание.

Со временем рубцевание может вызвать серьезные нарушения проходимости пищевода. Сужение в результате развития рубцов может быть трубчатое, кольцевидное, обычна в местах физиологических сужений пищевода, чаще на уровне бифуркации. Отверстие может располагаться в центре или эксцентрически. Над сужением могут наступить расширение пищевода, образоваться карманы. Это затрудняет бужирование и увеличивает риск перфорации при нем.

В случаях со значительным сужением пищевода, с эксцентрическим отверстием и извилистым ходом рубцового сужения «слепое» бужирование трудно, даже невозможно.

Эзофагоскоп используется для осмотра пищевода с целью уточнения имеющихся изменений, а также для бужирования под контролем глаза, в основном при эксцентрическом расположении отверстия стеноза.

В случаях невозможного или трудного бужирования показано бужирование «по нитке» через рот.

Беспрерывное бужирование проводится специальными оливами или бужами, которые протягиваются за нитку, через желудочный свищ. Эффективность такого бужирования хорошая.

В некоторых случаях проведение бужа или нитки сверху не удается. Тогда показано **ретроградное бужирование снизу**.

В желудок через свищ вводят детский ректоскоп, через него вдувают воздух. Желудок раздувается, становится видной кардия и отверстие пищевода. Через последнее снизу вверх вводят мочеточниковый катетер или тонкий буж, а за последний — нитку для последующего непрерывного ретроградного бужирования.

Позднее бужирование, т. е. начало бужирования уже при развившемся рубцовом сужении, спустя менее или более продолжительное время ожога, имеет перед собой гораздо более трудную задачу. Однако и в этих случаях систематическим лечением обычно достигается восстановление проходимости пищевода.