

№ ЛД-16

Федеральное государственное бюджетное образовательное учреждение
высшего образования
«Северо-Осетинская государственная медицинская академия»
Министерства здравоохранения Российской Федерации
(ФГБОУ ВО СОГМА Минздрава России)

Кафедра оториноларингологии с офтальмологией

МЕТОДИЧЕСКИЕ МАТЕРИАЛЫ

по дисциплине

«ОТОРИНОЛАРИНГОЛОГИЯ»

основной профессиональной образовательной программы высшего образования –
программы специалитета по специальности 31.05.01 Лечебное дело,
утвержденной «17» апреля 2024 г.

Владикавказ, 2024

УДК 616.21/28(035)

Методические материалы предназначены для обучения работы студентов 4 курса (8 семестр) лечебного факультета ФГБОУ ВО СОГМА Минздрава России по дисциплине оториноларингология и составлено в соответствии с Учебными планами ОПОП ВО по специальности 31.05.01 Лечебное дело, и на основании ФГОС ВО по специальности 31.05.01 Лечебное дело, утвержденный Министерством образования и науки РФ «9» февраля 2016 г.

Утверждено на заседании ЦУМК ФГБОУ ВО Северо-Осетинской государственной медицинской академии Минздрава России («02» апреля 2024 г., протокол № 4)

Составитель: зав. кафедрой оториноларингологии с офтальмологией ФГБОУ ВО СОГМА Минздрава России, доцент, д. м. н. Э. Т. Гаппоева

Рецензенты:

Заведующая кафедрой фармакологии и клинической фармакологии доктор медицинских наук, профессор Л. З. Болиева

Профессор кафедры внутренних болезней №5 д.м.н., профессор А. С. Цогоев

ФГБОУ ВО «Северо-Осетинская государственная медицинская академия» Минздрава России

Болезни уха, носа, горла (глотки, гортани, трахеи) и пограничных анатомических областей в структуре общей заболеваемости населения составляют 35—40 % (в детском возрасте до 50 %) всех первично обратившихся за медицинской помощью. Такие заболевания, как ангина и хронический тонзиллит, по частоте занимают второе место после гриппа и, кроме того, приводят к многочисленным тяжелым осложнениям со стороны внутренних органов и инвалидности. Поэтому не только оториноларингологии, но и врач любого профиля должен хорошо ориентироваться как в диагностике, так и в неотложной помощи при заболеваниях уха, горла, носа.

При подготовке высококвалифицированных врачей особое значение имеет учебно-методическое пособие, в котором отражена информация по методике изучения учебной дисциплины по оториноларингологии (разделы, темы), содержащее учебную информацию в виде иллюстративного материала (схемы, рисунки, таблицы), так как диагностика заболеваний уха, горла и носа проводится в основном визуально.

Цель учебно-методического пособия — студентам медицинских вузов помочь в изучении дисциплины по оториноларингологии, глубже изучить анатомию, физиологию и образно представить заболевания уха, горла и носа, правильно проводить диагностику и своевременно оказывать специализированную помощь больным.

ОБЩИЕ ПОЛОЖЕНИЯ

Оториноларингология является специальной клинической дисциплиной, занимающейся изучением морфолого-физиологических особенностей и патологии уха, верхних дыхательных путей и смежных с ними областей. К ней относится большая часть анализаторов и, прежде всего — слуховой, играющий важнейшую роль в процессе познания окружающего мира и формирования речевой функции, составляющей деятельность второй сигнальной системы. В компетенцию оториноларингологии входят также вестибулярный, обонятельный и вкусовой анализаторы.

Оториноларингологическая служба занимает важное место в системе здравоохранения, поскольку обеспечивает диагностическую и лечебную помощь 12—15% общего числа больных, причем более 60% обращений приходится на детей и взрослых молодого, наиболее трудоспособного возраста. Ухо и верхние дыхательные пути в первую очередь подвергаются влиянию различных факторов окружающей среды, в том числе, переохлаждения, шума, вибрации, ионизирующего излучения, пыли, различных химических соединений, углового и прямолинейного ускорения, часто во много раз превышающего пороги возбудимости вестибулярного анализатора. ЛОР-органы нередко поражаются при острых и хронических инфекционных заболеваниях. Возникающие кохлеовестибулярные нарушения могут приводить к длительной нетрудоспособности больных. Заболевания уха и верхних дыхательных путей нередко сопровождаются поражением других органов и систем организма. Все это определяет социальную значимость специальности.

Оториноларингология — дисциплина в значительной степени профилактическая, поэтому в снижении ЛОР-заболеваемости большое значение имеет правильная организация работы оториноларинголога по диспансеризации совместно с врачами других специальностей — прежде всего терапевтом, педиатром и стоматологом. Все перечисленное делает очевидным необходимость тщательного изучения основ оториноларингологии студентами медицинских вузов.

Согласно учебному плану на всю дисциплину предусмотрено 108 часов, из них 20 часов лекций, 52 часа практических занятий и 36 часов - самостоятельной работы студентов. Занятия проводятся на кафедре оториноларингологии и в клинике болезней уха, носа и горла, или базовых учреждениях кафедры, отделении опухолей головы и шеи онкологического диспансера, поликлиниках. В течение цикла студенты работают в перевязочной, посещают операционную, аудиологическую и вестибулологическую лаборатории, кабинеты эндоскопической техники и физических методов лечения. Студенты ведут амбулаторный прием больных, заполняют соответствующую медицинскую документацию, выполняют диагностические и лечебные манипуляции.

Предусматривается проведение учебно-исследовательской работы студентов — УИРС с применением различных ее форм. Проводится программированный контроль исходного и конечного уровня знаний; используются ситуационные задачи и компьютерные учебные программы, что

приближает студента к реальной деятельности врача.

Некоторые разделы специальности на практических занятиях не разбираются, они получают освещение в лекционном курсе. Занятия проводятся по следующему плану: организационный этап; программированный контроль исходного уровня знаний; разбор основных вопросов темы; самостоятельная работа студентов;

программированный контроль конечного уровня знаний с решением ситуационных задач и проведением тестирования; подведение итогов занятия.

Практические навыки (методики), подлежащие освоению студентами в течение цикла практических занятий:

- 1) *Передняя риноскопия;*
- 2) *Задняя риноскопия;*
- 3) *Отоскопия;*
- 4) *Непрямая ларингоскопия;*
- 5) *Навертывание ваты на зонд;*
- 6) *Очистка слухового прохода;*
- 7) *Промывание уха;*
- 8) *Продувание уха;*
- 9) *Исследование слуховой функции;*
- 10) *Исследование статокINETической функции*
- 11) *Вдувание порошков*
- 12) *Анестезия слизистой оболочки*
- 13) *Вливание капель в нос, в ухо*
- 14) *Взятие мазков*
- 15) *Диафаноскопия*
- 16) *Наложение повязок: на ухо; на нос;*
- 18) *Уметь подобрать инструментарий для трахеотомии;*
- 19) *Чтение ЛОР - рентгенограмм, МРТ и КТ;*
- 20) *Прием амбулаторных больных.*

ЗАНЯТИЕ №1

Тема №1. МЕТОДИКА И ТЕХНИКА ЭНДОСКОПИЧЕСКОГО ИССЛЕДОВАНИЯ ЛОР-ОРГАНОВ

Актуальность усвоения методики эндоскопического исследования ЛОР-органов обусловлена необходимостью использования её в практической деятельности не только оториноларингологов, но и врачей широкого профиля.

Цель. После изучения темы студент должен:

иметь представление об общих принципах обследования оториноларингологических больных;

знать принципы работы с налобным осветителем и оториноларингологическим инструментарием, методику осмотра уха, носа, глотки, гортани, описание эндоскопической картины;

уметь организовать рабочее место; знать принципы работы с лобным рефлектором и смотровым инструментарием; выработать навыки наружного осмотра ЛОР-органов, умения производить отоскопию, переднюю и заднюю риноскопию, фарингоскопию, непрямую ларингоскопию.

Место проведения занятия – тематическая учебная комната на кафедре ЛОР-болезней.

Оснащение: лобный рефлектор; носовые зеркала; шпатели; ушные воронки; носоглоточные и гортанные зеркала; ушные и носовые пинцеты и зонды; носоглоточные и гортанные зеркала; набор эндоскопических инструментов с холодным освещением (отоскоп, постриноскоп, риноскоп, ларингоскоп и т. д.); таблицы; набор слайдов, препараты и муляжи по анатомии зева и ротового отдела глотки.

КРАТКОЕ СОДЕРЖАНИЕ ЗАНЯТИЯ.

Сообщение преподавателя о плане и условиях проведения практических занятия по оториноларингологии. Обход клиники. Демонстрация преподавателем: лобного рефлектора, инструментов и аппаратов для эндоскопии, студенческих рабочих мест, методики пользования лобным рефлектором при исследовании ЛОР-органов друг на друге с максимальной помощью преподавателя.

Таблица 1

ЗАДАНИЕ НА САМОПОДГОТОВКУ К ПРАКТИЧЕСКОМУ ЗАНЯТИЮ

Вопросы	Цель	Задания для самоконтроля	Источники информации
1. Основные анатомические понятия, необходимые для описания эндоскопической картины ЛОР-органов	Повторить, чтобы использовать при осмотре ЛОР-органов	Схематически нарисовать и обозначить основные анатомические элементы полости носа, ротоглотки, гортани	1) Пальчун В.Т., Магомедов М.М., Лучихин Л.А. Оториноларингология : учебник М.: Медицина 2007 М.: ГЭОТАР-Медиа, 2014
2. Оборудование и инструментарий для выполнения эндоскопических методов	Знать, чтобы использовать в практической работе	Перечислить с описанием применения	2) Palchun V. T., Kryukov A. I., Magomedov M. M. Otorhinolaryngology:

3. Отоскопия	Иметь представление для выработки навыков	Нарисовать барабанную перепонку и обозначить ее опознавательные знаки	textbook M.: Geotar-Media, 2020 3) «Консультант студента» http://www.studmedlib.ru/book/ISBN9785970429495.html 4) Пальчун В. Т. [и др.]. Обследование оториноларингологического больного (Examination of ENT patient). М. : Литтерра, 2014. 5) Лекционный материал кафедры, где обучается студент
4. Передняя риноскопия	Иметь представление для выработки навыков	Назвать позиции, нарисовать и описать нормальную риноскопическую картину	5) Гаппоева Э.Т. Методическое пособие к практическим занятиям по оториноларингологии для студентов
5. Задняя риноскопия		Нарисовать картину носоглотки и обозначить ее анатомические элементы	медицинских вузов: учебное пособие Владикавказ, 2012
6. Фарингоскопия		Назвать два момента, нарисовать и описать нормальную фарингоскопическую картину	
7. Непрямая ларингоскопия		Назвать три момента, нарисовать и описать положение голосовых складок при фонации и дыхании.	

Таблица 2

ПЛАН РАБОТЫ НА ЗАНЯТИИ

Алгоритм деятельности		Ориентировочные признаки		
Последовательные операции	Средства действия	Основания	Критерии контроля	Возможные осложнения
Основные анатомические понятия, необходимые для описания эндоскопической картины ЛОР-органов	Оборудование и инструментарий для выполнения эндоскопических методов исследования	Визуальные, пальпация, перкуссия, данные объективного эндоскопического осмотра ЛОР-органов, данные R-графии ЛОР-органов, МРТ, КТ.	Схематически нарисовать и обозначить основные анатомические элементы полости носа, ротоглотки, гортани и уха.	Травматические повреждения слизистой оболочки полости носа, ротоглотки; кожи наружного слухового прохода; болевые ощущения и т. д., которые могут возникнуть от

				неумелых и неправильных действий во время осмотра ЛОР-органов.
Методика исследования носа и околоносовых пазух – передняя риноскопия	Налобный рефлектор; или автономный источник света; эндоскопы с различным углом зрения; носовое зеркало-носорасширитель	Визуальные, пальпация (наружного носа; передних нижних стенок лобных пазух; передних стенок верхнечелюстных пазух; подчелюстных и шейных лимфатических узлов) перкуссия, данные объективного эндоскопического осмотра носовой полости, данные R-графии придаточных пазух носа, МРТ, КТ.	Преддверие полости носа; цвет слизистой оболочки: розовая; гиперемирована; с белесоватыми пятнами и т. д.; носовая перегородка: по средней линии; деформирована – гребень, шип; носовые раковины (нижние, реже средние): не увеличены; гипертрофированы; атрофированы, покрытые буроватыми или желто-зелеными корками; с гладкой, бугристой или крупнозернистой поверхностью; имеют широкое основание и значительные размеры	Травматическое повреждение слизистой оболочки полости носа; болевые ощущения и т. д., которые могут возникнуть от неумелых и неправильных действий во время осмотра ЛОР-органов.
Задняя риноскопия	Налобный рефлектор; или автономный источник света; эндоскопы с различным углом зрения; носоглоточное зеркало; шпатель	Визуальные, пальцевое исследование носоглотки, данные объективного эндоскопического осмотра носоглотки, данные R-графии носоглотки в аксиальной проекции, МРТ, КТ.	Свод носоглотки: свободный, заполнен аденоидными вегетациями, опухолевидным образованием и т. д.; хоаны, задние концы носовых раковин: гипертрофированы; атрофированы; с гладкой, бугристой или крупнозернистой поверхностью, глоточные отверстия слуховых труб	Травматическое повреждение слизистой оболочки ротоглотки; ожоги мягкого неба, корня языка, болевые ощущения и т. д., которые могут возникнуть от неумелых и неправильных действий во время осмотра ЛОР-органов.

Методика исследования глотки	Налобный рефлектор или автономный источник света; два шпателя	Наружный осмотр, пальпация, эндоскопия глотки	Преддверие рта (слизистая оболочка, выводные протоки околоушных слюнных желез, полость рта, зубы, десны, твердое небо, язык, выводные протоки подъязычных и поднижнечелюстных слюнных желез, дно рта), подвижность и симметричность мягкого неба, небно-язычные и небно-глочные дужки, размер небных миндалин, содержимое лакун, задняя стенка глотки	Травматические повреждения слизистой оболочки ротоглотки; болевые ощущения и т. д., которые могут возникнуть от неумелых и неправильных действий во время осмотра ЛОР-органов.
Методика исследования гортани – непрямая ларингоскопия	Налобный рефлектор; или автономный источник света; гортанное зеркало; эндоскопы	Наружный осмотр, пальпация гортани, хрящей, определяют хруст хрящей, болезненность, пассивную латеральную подвижность, региональные лимфатические узлы: подчелюстные, глубокие шейные, задние шейные, предгортанные, перед- и паратрахеальные, над- и подклюичные, непрямая ларингоскопия - гипофарингоскопия	Корень языка с язычной миндалиной, надгортанник, валекулы, голосовые складки, вестибулярные складки, желудочки гортани, черпаловидные хрящи, межчерпаловидное пространство, черпалонадгортанные складки, грушевидные карманы, оценивается симметричность подвижность обеих половин гортани, подголосовое пространство, верхние кольца передней стенки трахеи	Травматические повреждения слизистой оболочки; ожоги мягкого неба, корня языка, болевые ощущения и т. д., которые могут возникнуть от неумелых и неправильных действий во время осмотра ЛОР-органов.
Методика исследования уха - отоскопия	Налобный рефлектор; или автономный источник света;	Наружный осмотр, пальпация, (козелка,	Кожа наружного слухового прохода, барабанная перепонка (цвет,	Травматические повреждения кожи

	ушная воронка; отоскоп, операционный или диагностический микроскоп	сосцевидного отростка, регионарных лимфатических узлов спереди, снизу, сзади от наружного слухового прохода), отоскопия	короткий отросток, рукоятка молоточка, передняя и задняя молоточковые складки, световой конус, пупок барабанной перепонки)	наружного слухового прохода; болевые ощущения и т. д., которые могут возникнуть от неумелых и неправильных действий во время осмотра ЛОР-органов.
Эзофагоскопия	Бронхоскопы Брюнинга, Мезрина, Фриделя и волоконная оптика, электроотсос, набор щипцов для удаления инородных тел и биопсии	Техника эзофагоскопии	Надгортанник, черпаловидные хрящи, вход в пищевод, слизистая оболочка пищевода, сужения пищевода	Травматические повреждения слизистой оболочки, перфорация стенки пищевода
Трахеобронхоскопия	Бронхоскопы Брюнинга, Мезрина, Фриделя и волоконная оптика, электроотсос, набор щипцов для удаления инородных тел и биопсии	Верхняя и нижняя трахеобронхоскопия	Голосовая щель, стенки трахеи, область бифуркации, главные и долевые бронхи, осмотр трахеобронхиального дерева	Травматические повреждения слизистой оболочки, перфорация стенок трахеи или бронхов.

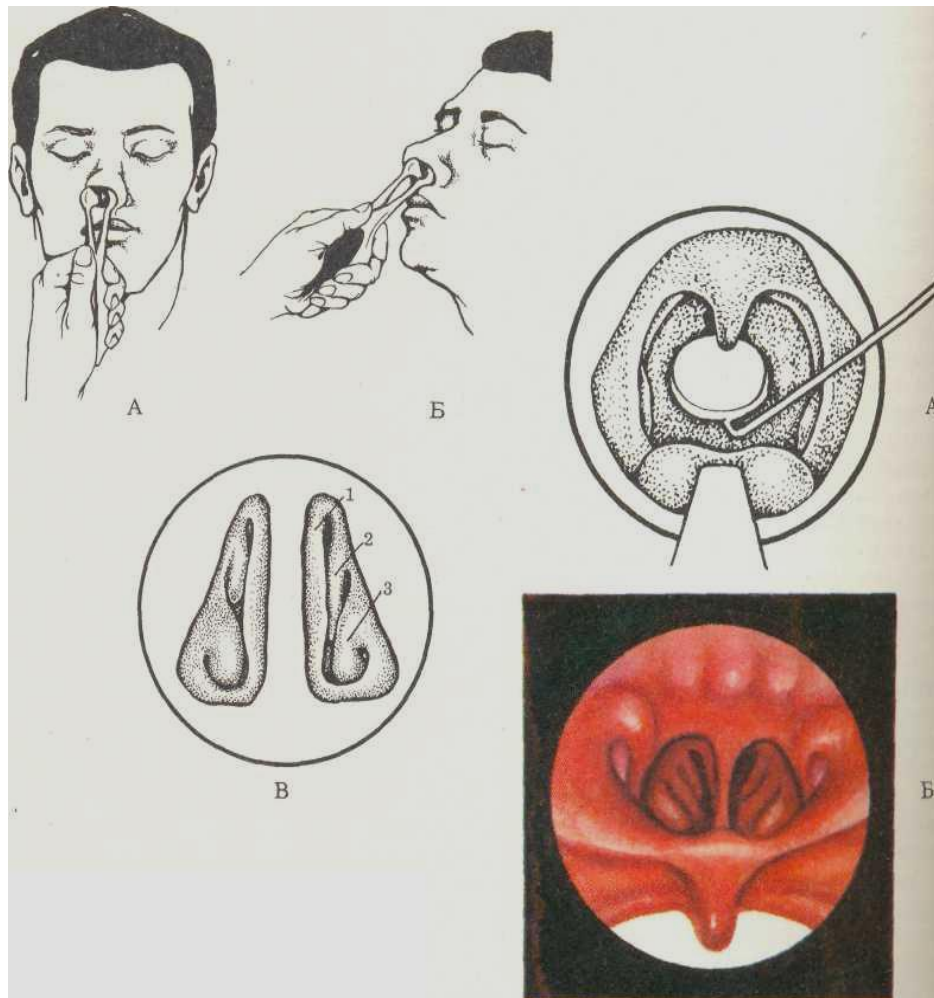


Рис. 1 Передняя риноскопия:

A — I позиция

B — II позиция

B — нормальная риноскопическая картина

(1 — перегородка, 2 — средняя раковина, 3 — нижняя раковина)

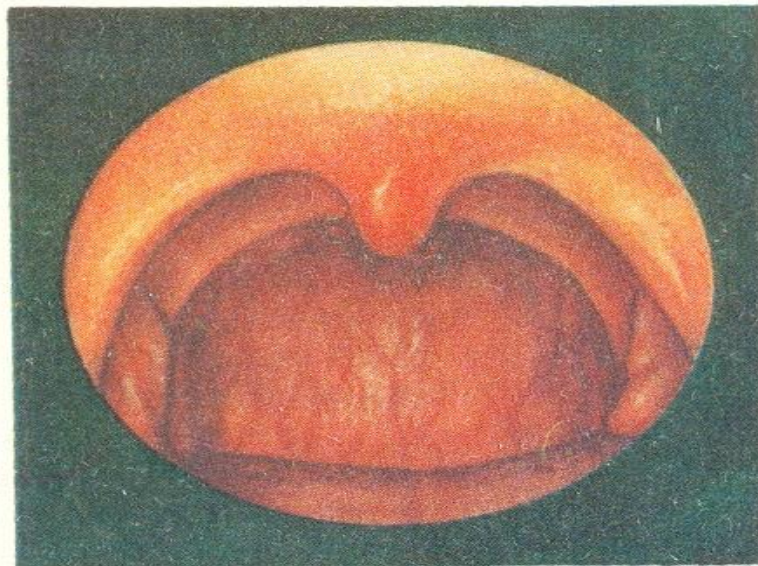
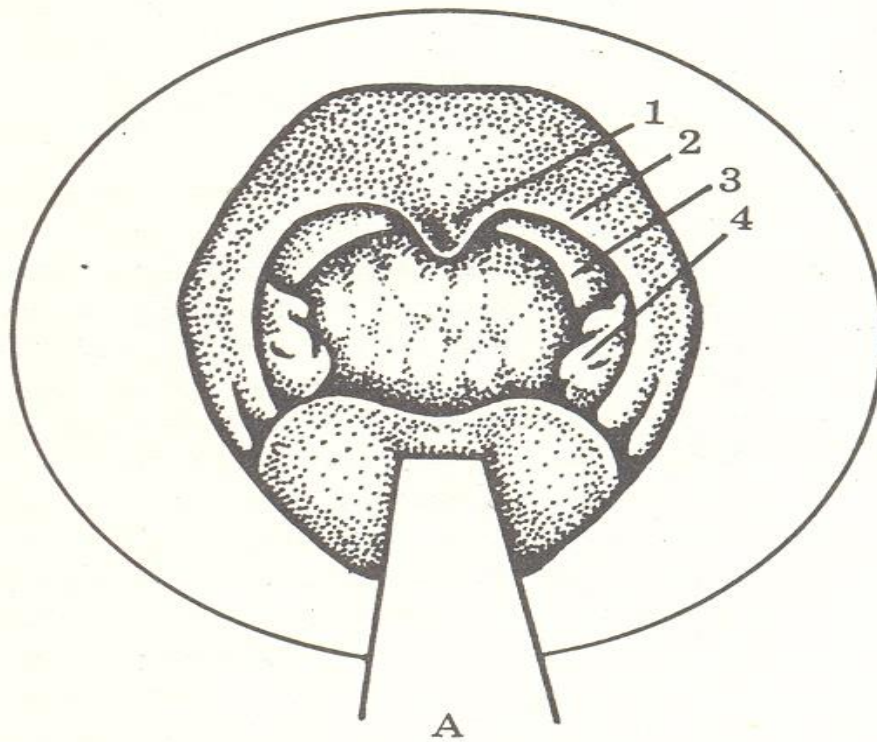
Исследование носовой части глотки:

A — задняя риноскопия

B — нормальная картина

при задней риноскопии

B — пальцевое исследование



Б

Исследование глотки:

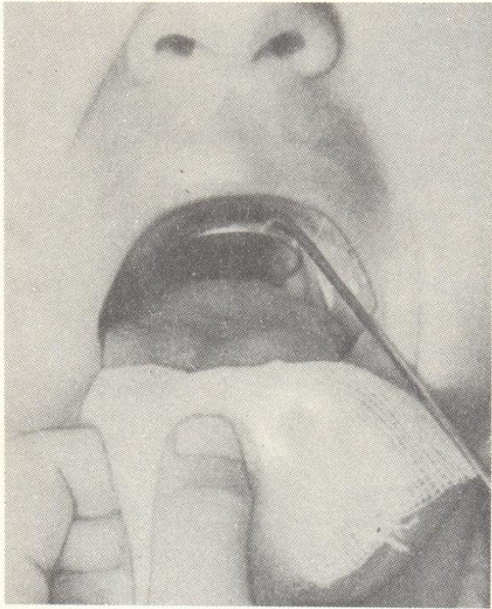
А — орофарингоскопия: 1 — небный язычок;

2 — передняя небная дужка;

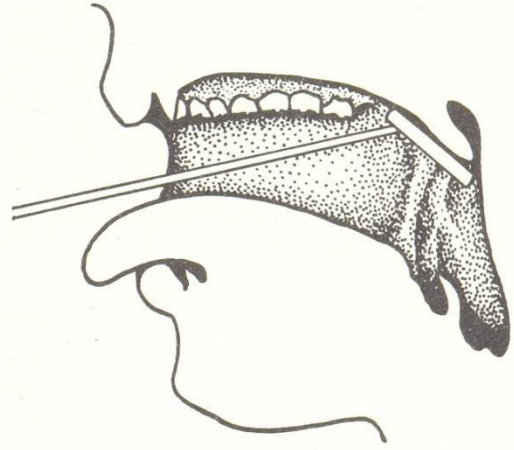
3 — задняя небная дужка;

4 — небная миндалина;

Б — норма.



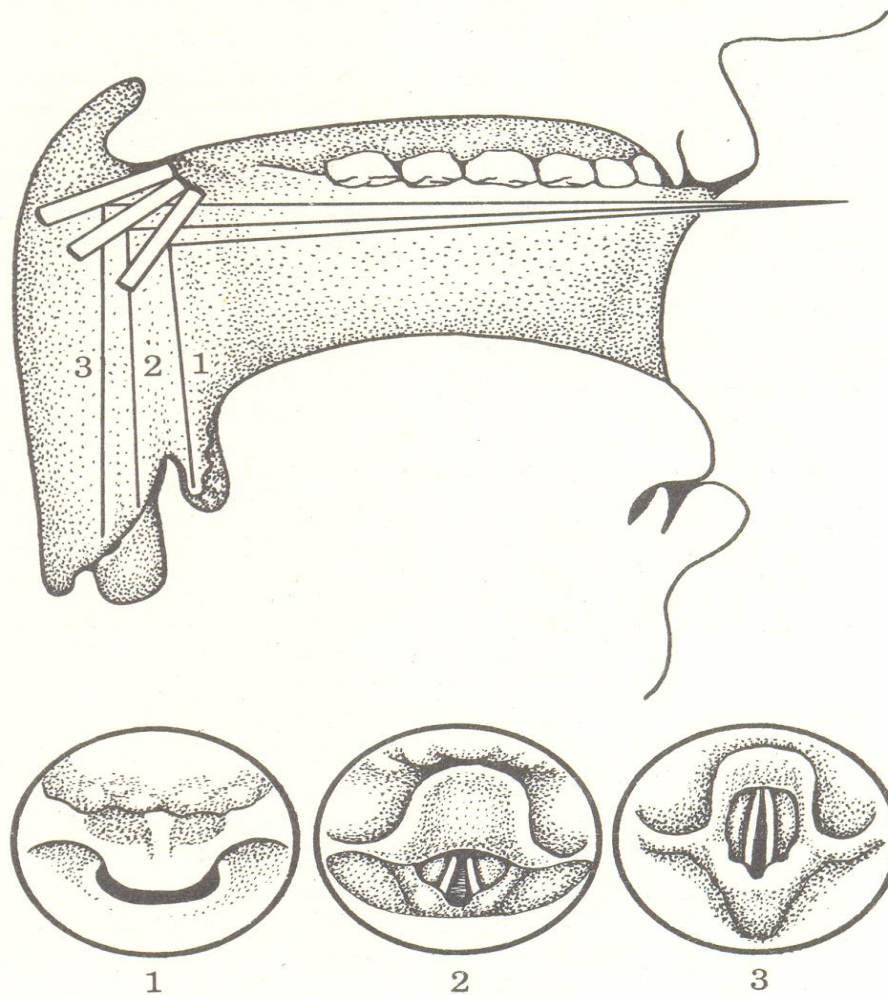
А



Б

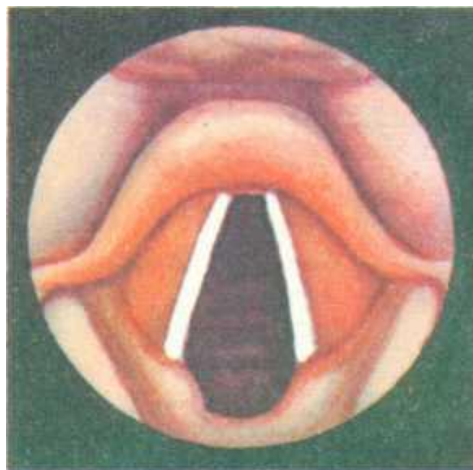
Исследование гортани:
А — непрямая ларингоскопия;
Б — схема введения зеркала.

Рис. 3 Непрямая ларингоскопия

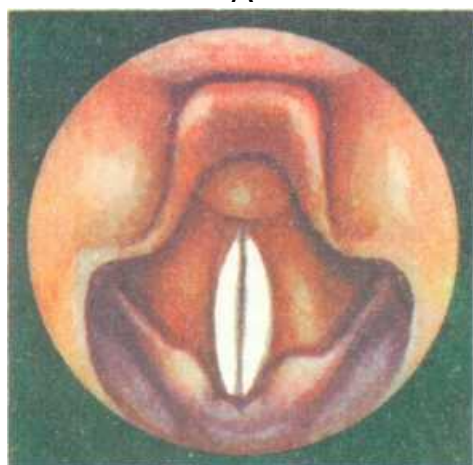


*Последовательное изменение
изображения в зеркале
при неярмой ларингоскопии:
1 — I этап; 2 — II; 3 — III этап.*

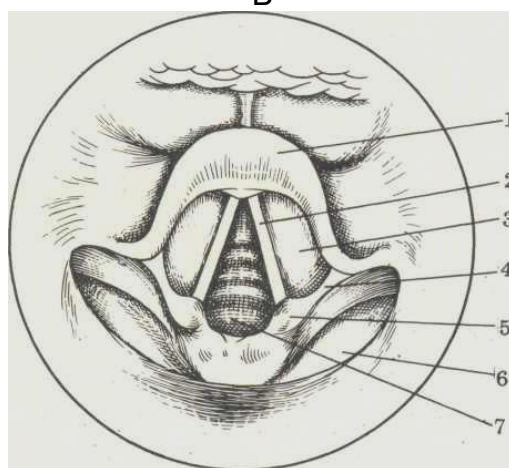
**Рис. Последовательное изменение изображения
при неярмой ларингоскопии**



А

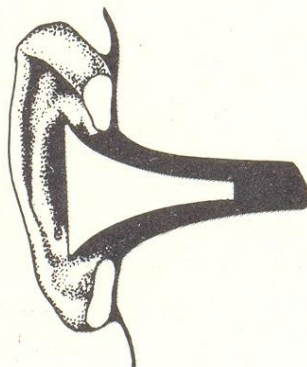
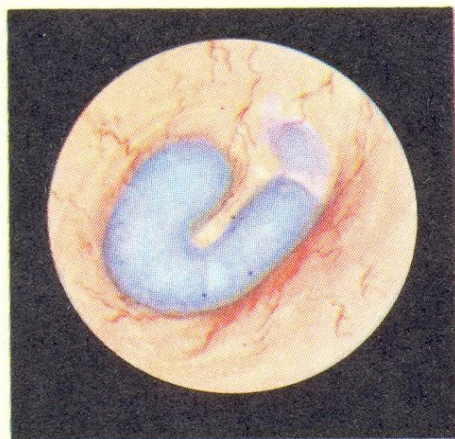


Б



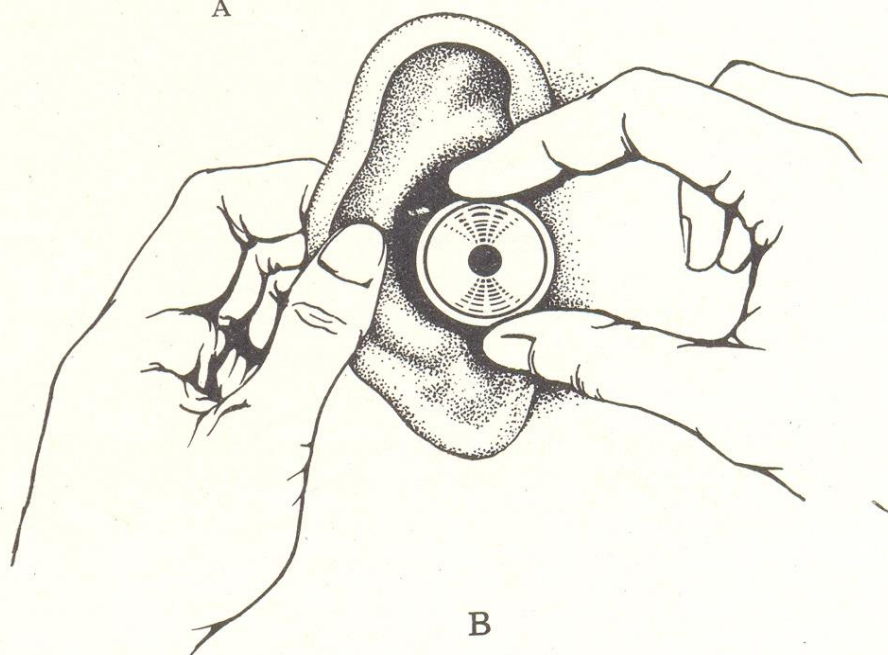
В

Рис. 5. Ларингоскопическая картина:
А — гортань при фонации;
Б — гортань при дыхании;
В — схема (норма): **1** — надгортанник;
2 — голосовые складки;
3 — складки преддверия;
4 — черпалонадгортанные складки;
5 — черпаловидные хрящи;
6 — грушевидные пазухи;
7 — голосовая щель.



Б

А



В

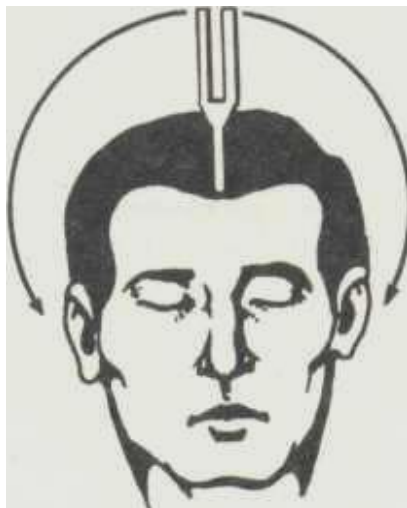Методика отоскопии:

А — отоскопическая картина;

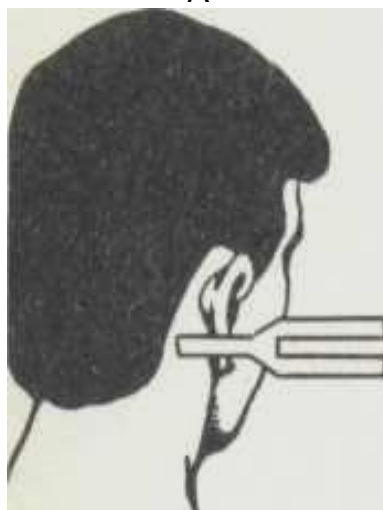*Б — введение ушной воронки
в наружный слуховой проход;*

*В — положение рук и ушной воронки
при отоскопии.*

Рис. 6. Отоскопия



А



Б



В

Рис. 7. Камертональное исследование уха:

***А* — определение латерализации костной проводимости в опыте Вебера;**

***Б* — определение костной проводимости в опыте Швабаха;**

***В* — сравнение воздушной и костной проводимости в опыте Ринне.**

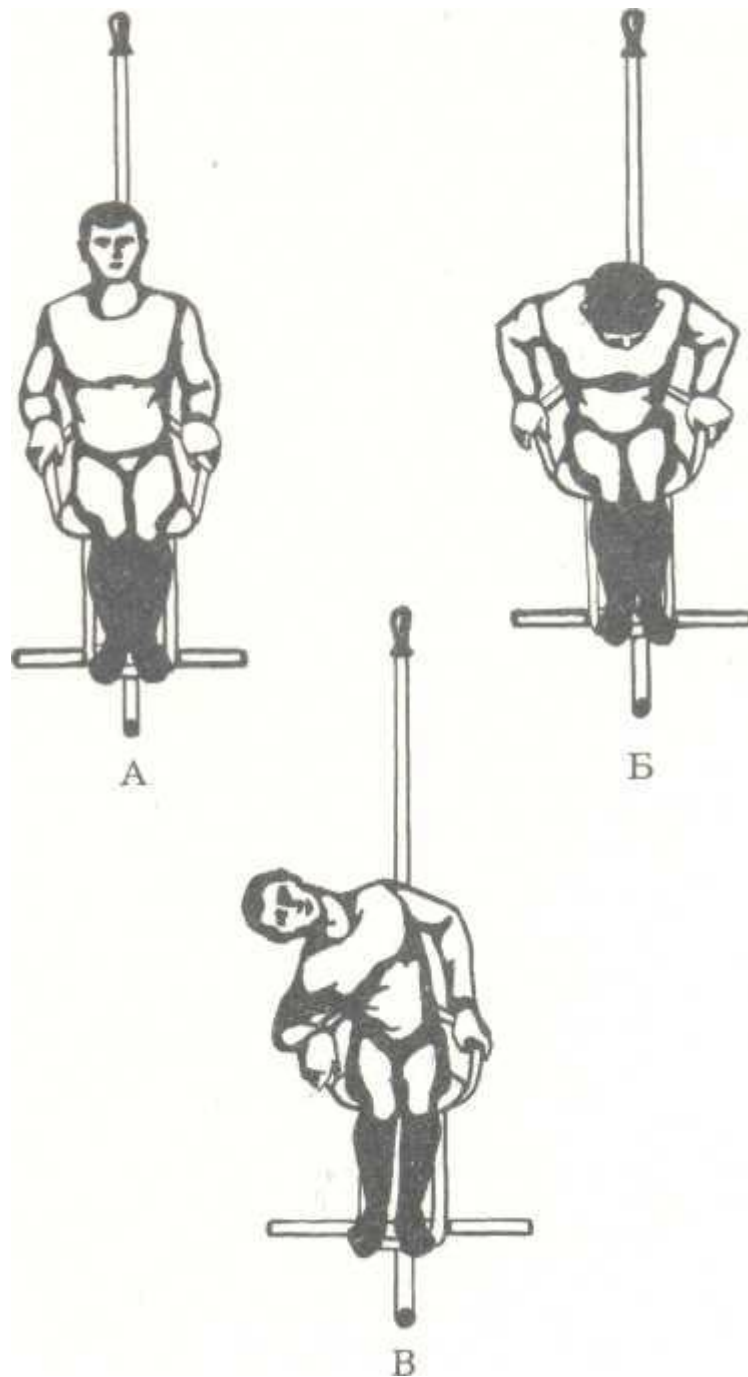


Рис. 8. Положение больного при исследовании полукружных каналов:
А — латерального (наклон головы вперед — 30°);
Б — переднего (наклон головы вперед — 90°);
В — заднего (боковой наклон головы — 90°).

Одним из важнейших этапов комплексного обследования больного является анамнез - расспрос больного о его заболевании, поскольку он основан на жалобах больного не только на болевые ощущения, но и на различные нарушения многочисленных функций ЛОР-органов.

Функциональное исследование ЛОР-органов включает в себя осмотр, ощупывание, простукивание и эндоскопическое обследование (осмотр полостей с помощью специальных инструментов, в том числе с использованием эндотелевизионной техники, а также методы ультразвуковой, термографической диагностики, радионуклидные методы, рентгенография, КТ и МРТ), начинают с определения остроты слуха живой речью. При этом можно получить первые ориентиры для дифференциальной диагностики нарушений со стороны уха, горла и носа. Нарушения слуховой функции исследуют посредством субъективных методов исследования: отоскопии наружного уха и барабанных перепонок, восприятия шепотной и разговорной речи, камертоновой акуметрии (опыт Швабаха, Вебера, опыты Ринне и Федеричи, Желе, проводимыми камертонами C_{128} C_{512}) и объективных методов исследования: пороговая тональная аудиометрия в обычном (125-8000 Гц) и расширенном (10 - 20 кГц) диапазоне частот; тестов надпороговая аудиометрия - наиболее часто исследуют функцию громкости (феномен ускорения нарастания громкости) и определяют время обратной слуховой адаптации; речевая аудиометрия; исследование порогов слышимости ультразвуков и латерализации ультразвука в здоровое или лучше слышащее ухо; измерение акустического импеданса среднего уха; электрокохлеография - регистрация корковых и стволомозговых вызванных слуховых потенциалов, применяемая, при обследовании детей до 5 лет для подтверждения тугоухости или глухоты, при проведении различных видов экспертизы, а также при проведении дифференциальной диагностики с опухолями головного мозга.

ЗАНЯТИЕ №2

Тема: КЛИНИЧЕСКАЯ АНАТОМИЯ, ФИЗИОЛОГИЯ И МЕТОДЫ ИССЛЕДОВАНИЯ СЛУХОВОГО АНАЛИЗАТОРА

Актуальность: слуховой анализатор способствует формированию речевой функции, имеет большую социальную значимость.

Цель. После изучения темы студент должен:

иметь представление об анатомо-топографических взаимоотношениях уха с соседними органами, аудиометрии, тимпанометрии, рентгенологическом исследовании уха, КТ, МРТ;

знать клиническую анатомию и физиологию слухового анализатора;

уметь провести наружный осмотр и пальпацию уха, отоскопию, методы исследования наружного, среднего уха и улитки. Определение подвижности барабанной перепонки, проходимости слуховой трубы, проведение исследования остроты слуха речью, камертонами, тональная пороговая аудиометрия, тимпанометрия.

Место проведения занятия - тематическая учебная комната на кафедре оториноларингологии или в сурдологическом кабинете.

Оснащение: лобный рефлектор, набор ушных воронок, ушной зонд, ушной пинцет, отоскоп, аудиотимпанометр GSI 38, пневматическая воронка Зигле, ушной манометр, набор камертонов, ушные трещотки, баллон Политцера, секундомер, ушной манометр, слайды, рисунки, препараты и муляжи органа слуха, схемы проводящих путей, таблицы слов, таблица акуметрической формулы, аудиограммы, рентгенограммы, КТ, МРТ.

Таблица 3

ЗАДАНИЕ НА САМОПОДГОТОВКУ К ПРАКТИЧЕСКОМУ ЗАНЯТИЮ

Вопросы	Цель	Задание для самоконтроля	Источники информации
Детальное строение наружного, среднего и внутреннего уха	Иметь представление об анатомо-топографических особенностях при изучении патологии уха	Перечислить анатомические образования, входящие в понятие наружное, среднее и внутреннее ухо	1) Пальчун В.Т., Магомедов М.М., Лучихин Л.А. Оториноларингология: учебник М.: Медицина 2007
Анатомо-топографические особенности наружного слухового прохода	Знать, чтобы использовать при изучении заболеваний наружного уха	Назвать два отдела, особенности строения их кожного покрова, клиническое значение топографии стенок наружного слухового прохода	М.: ГЭОТАР-Медиа, 2014 2) Palchun V. T., Kryukov A. I., Magomedov M. M. Otorhinolaryngology: textbook M.: Geotar-Media, 2020
Клиническая анатомия барабанной полости, её отделы и содержимое	Знать, чтобы использовать при изучении заболеваний наружного уха	Назвать стенки, три отдела, перечислить содержимое. Показать опознавательные знаки, разделить барабанную перепонку на квадранты, нарисовать правую и левую барабанную перепонку	3) Пальчун В. Т. Оториноларингология: национальное руководство М. : ГЭОТАР-Медиа, 2008
Строение слуховых косточек	Знать, чтобы использовать при изучении заболеваний среднего уха и их осложнений, а также оперативных	Назвать и показать слуховые косточки, особенности анатомии, суставы	4) Лучихин Л.А. Оториноларингология. Учебник. - Гриф МО РФ. -ГЭОТАР-Медиа. - 2016 г. - 584 с.

	вмешательств		<p>7) Овчинников Ю.М., Гамов В. П. Болезни носа, глотки, гортани и уха: учебник М. : Медицина, 2003</p> <p>8) Комаров М. В. [и др.]. Атлас. Отоскопия. Патология уха в цвете: практическое пособие по оториноларингологии и СПб : Полифорум, 2017</p>
Топография лицевого нерва	Знать, чтобы использовать при изучении заболеваний среднего уха и их осложнений, а также оперативных вмешательств	Назвать два колена лицевого нерва и стенки барабанной полости, в которых они располагаются	
Анатомия слуховой трубы	Знать, чтобы использовать при изучении заболеваний среднего уха	Назвать два отдела, особенности строения их слизистого покрова, клиническое значение	
Сосцевидный отросток и его стенки	То же	Назвать два отдела и локализацию устья, перечислить функции	
Сосцевидный отросток	-//-	Назвать типы строения	
Строение костной и перепончатой улитки	-//-	Знать анатомические особенности строения	
Рецепторный аппарат, проводящие пути и центры слухового анализатора	-//-	-//-	
Адекватный раздражитель и закономерности, свойственные слуховому анализатору	Знать, чтобы использовать при исследовании функции слухового анализатора	Назвать и показать на таблице	
Функциональные отделы слухового анализатора	Знать, чтобы использовать при исследовании функции слухового анализатора	Назвать два отдела	
Механизм звукопроведения	-//-	Перечислить анатомические образования, входящие в состав звукопроводящего аппарата	
Теории слуха	-//-	Перечислить	
Методы исследования слуха	Топическая диагностика поражений слухового анализатора	Назвать методы исследования, перечислить необходимый инструментарий и электроакустическую аппаратуру	
Слуховой паспорт	Топическая диагностика поражений слухового	Начертить схему, усвоить методику выполнения	

	анализатора	камертональных проб
Тональная пороговая аудиометрия	Диагностика звукопроводения и звуковосприятия	Перечислить степени тугоухости, типы аудиограмм
Тимпанометрия	Диагностика звукопроводения	Перечислить типы тимпанограмм (А, В, С...), акустическая рефлексометрия (ипси-, контралатеральная)
Барофункция уха	Знать, чтобы использовать в диагностике и при профессиональном отборе	

ОРГАНИЗАЦИЯ И СОДЕРЖАНИЕ ЗАНЯТИЯ.

При собеседовании обращается внимание на деление органа слуха на звукопроводящие и звуковоспринимающие (звуковой анализатор) системы; на структуру какого из них; на различные способы исследования слуха (речь, камертон, аудиометр, безусловные рефлексы); назначение исследования слуха по костной и воздушной проводимости; на возможность применения не только пороговой, но и надпороговой аудиометрии; на способы записи полученных данных (документация).

После собеседования студенты, пользуясь консультацией преподавателя, знакомятся с набором камертонов и другой аппаратурой для исследования слуха, а также с акуметрической формулой. Затем преподаватель показывает на одном из студентов методику исследования слуха речью и камертонами с заполнением акуметрической формулы.

Таблица 4

Слуховой паспорт		
Правое ухо	Тесты	Левое ухо
	СШ	
	ШР	
	РР	
	С128	
	С2048	
	КС128	
	Р (Ринне)	
	W (Вебер)	
	S (Швабах)	
	F (Федериче)	
	G (Желе)	

I тест – субъективный шум в ушах (СШ). Оценивается по трем степеням: при первой степени (+) ощущение шума выявляется лишь при активном опросе, при второй степени (+ +) жалобы на шум в ушах предъявляются наряду с другими жалобами, при третьей степени (+ + +) ощущение шума в ушах является ведущей жалобой больного.

II тест – шепотная речь (Ш).

Используют набор двузначных чисел и слов таблицы В. И. Воячека с преобладанием в них басовых и дискантовых фонем.

Далее для проведения исследования слуха речью и камертонами преподаватель вызывает трёх студентов, один из которых исследует слух у второго студента, а третий записывает полученные результаты в акуметрическую формулу. По ходу исследования слуха преподаватель задаёт вопросы любому студенту группы. После этого 2 студента исследуют слух больного из стационара и дают трактовку полученным данным.

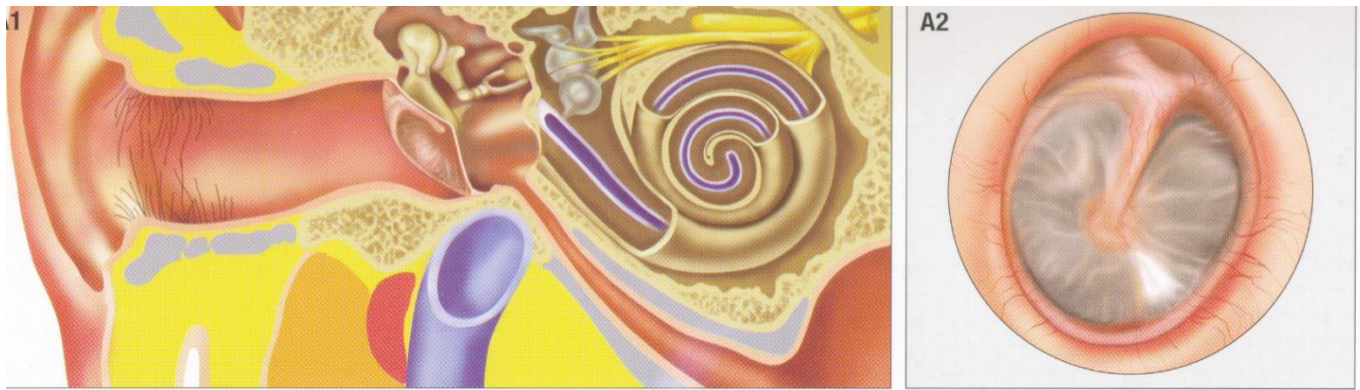


Рис. 9. А 1 Наружное, среднее, внутреннее ухо.
А 2 барабанная перепонка.

Таблица 5

ПЛАН РАБОТЫ НА ЗАНЯТИИ

Алгоритм деятельности		Ориентировочные признаки		
Последовательные операции	Средства действия	Основания	Критерии контроля	Возможные осложнения
Субъективные и объективные методы исследования слуховой функции	Камертоны С128, С512, С2048. Электроакустическая аппаратура – аудиотимпанометр	Исследование слуховой функции живой речью. Исследование костной проводимости (камертон С128, С512) Исследование воздушной проводимости (С128, С512, С2048) Тональная пороговая аудиометрия, тональная надпороговая аудиометрия, исследование слуховой чувствительности и к ультразвуку, речевая аудиометрия, СВП, КСВП, ДСВП, импедансная аудиометрия, акустическая эмиссия	Исследование слуховой функции разговорной (10 м) и шепотной речью (6м). Длительность восприятия звучания камертона по воздуху; продолжительность костного восприятия. Опыты Ринне (R), Вебера (W), Желе (G), Федеричи (F). Наличие субъективного шума в ушах. Пороговые кривые костной и воздушной проводимости, костно-воздушный разрыв. ФУНГ – феномен ускоренного нарастания громкости,	

			<p>метод Люшера – определение дифференциального порога восприятия интенсивности звука, ИМПИ-тест – индекс малых приростов. Восприятие ультразвука при костном проведении в диапазоне частот до 20 кГц.</p> <p>Тимпанометрия – регистрация акустического сопротивления акустической системы наружного, среднего и внутреннего уха, акустическая рефлексометрия - регистрация изменений податливости звукопроводящей системы, происходящей при сокращении стременной мышцы</p>	
--	--	--	--	--

При исследовании слуха необходимо определить сторону и место поражения органа слуха. При рецепторной тугоухости иногда следует определить уровень поражения звукового анализатора. Для ознакомления с методикой аудиометрии преподаватель ведёт студентов в аудиометрический кабинет с сурдокамерой. Демонстрируется тональная пороговая и надпороговая аудиометрия. Результаты исследования заносятся на специальную карту - аудиограмму, преподаватель знакомит студентов с трактовкой аудиометрических данных. Далее преподаватель знакомит студентов со способами обследования уха (осмотр, пальпация), демонстрирует технику отоскопии, пользование пневматической воронкой Зигле, проводит продувание ушей по Политцеру и показывает, как проводить манометрию при исследовании проходимости слуховой трубы, тимпанометрию, аудиометрию.

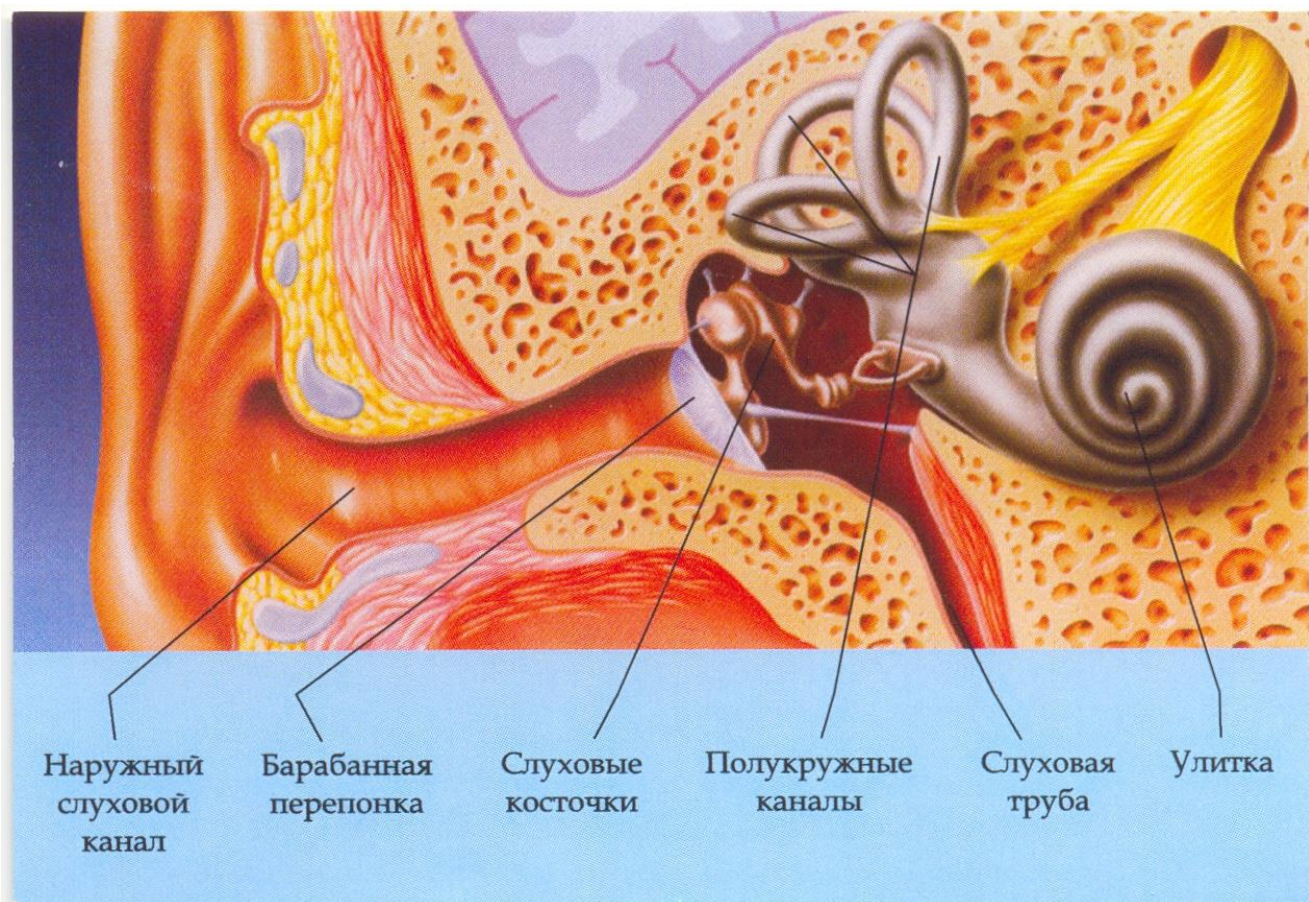
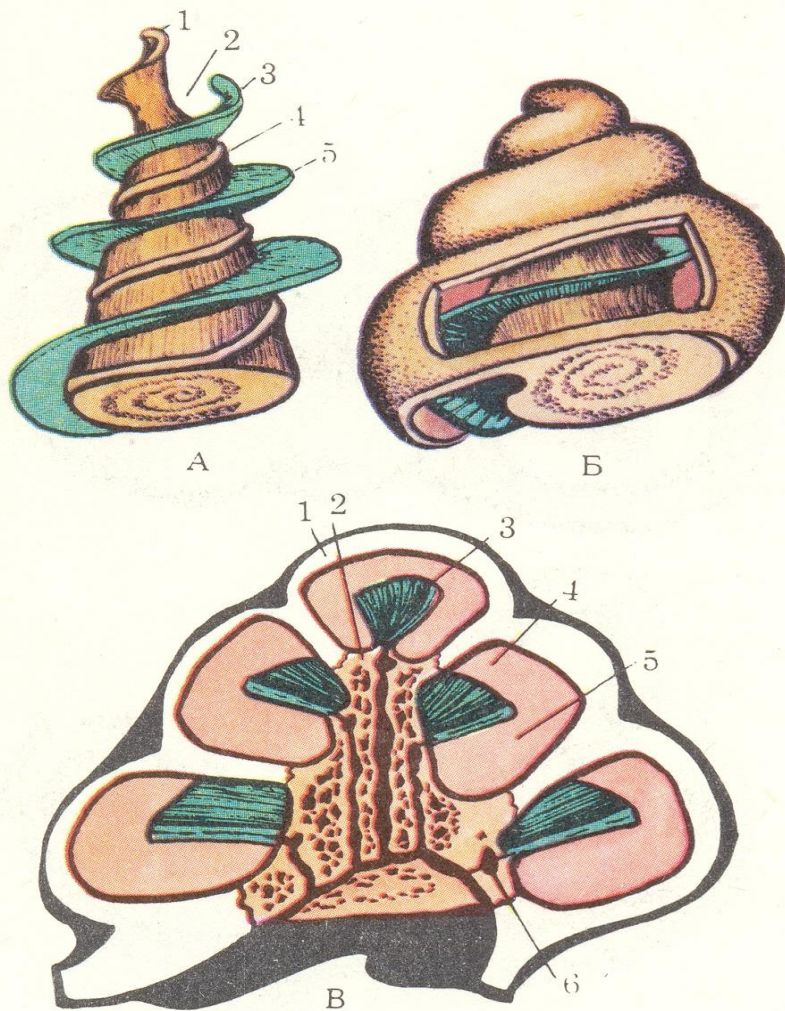


Рис. 10. Слуховой анализатор.



Костная улитка:

A — стержень и костная спиральная пластинка:

- 1 — пластинка стержня;
- 2 — отверстие улитки (геликотрема);
- 3 — крючок спиральной пластинки;
- 4 — стержень;
- 5 — костная спиральная пластинка;

Б — костная улитка

(частично вскрыта);

В — распил костной улитки:

- 1 — верхушечный завиток;
- 2 — стержень;
- 3 — крючок спиральной пластинки;
- 4 — лестница преддверия;
- 5 — барабанная лестница;
- 6 — спиральный канал стержня.

Рис. 11. Костная улитка – передний лабиринт.

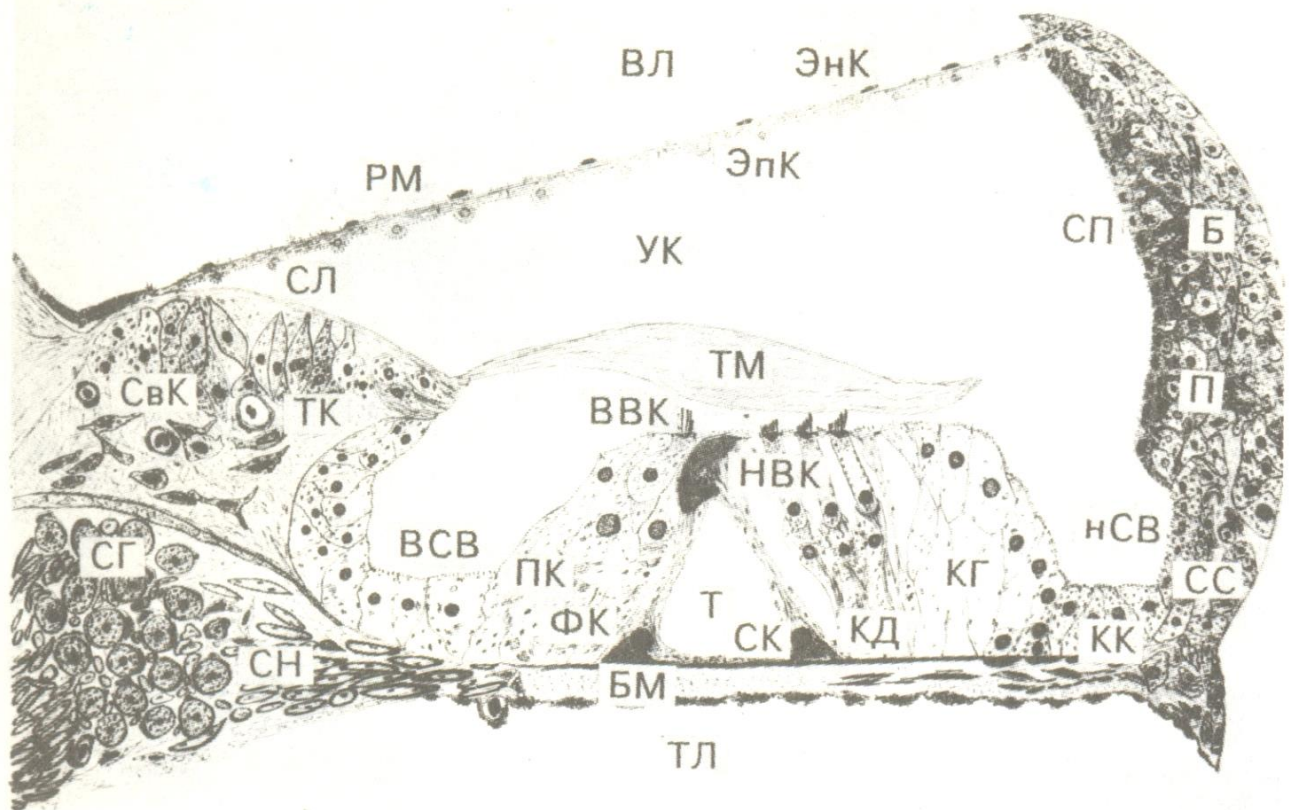


Рис. 12. Структурная организация перепончатой улитки.

Б-базальная клетка; БМ-базальная мембрана; ВВК внутренняя волосковая клетка; ВЛ - вестибулярная лестница; ВСВ-внутренняя спиральная вырезка; КГ-наружные пограничные клетки (клетки Гензена); КД-наружные фаланговые клетки (клетки Дейтерса); КК-наружные поддерживающие клетки (клетки Клаудиуса); М - маргинальные клетки; НВК-наружная волосковая клетка; ПК - пограничные клетки; П - промежуточные клетки; РМ - преддверная мембрана; СГ - спиральный ганглий; СВК-светлые клетки; СЛ спиральный лимб; СК-столбовая клетка; СН-слуховой нерв; СП - сосудистая полоска; СС-спиральная связка; Т - туннель; ТЛ - тимпанальная лестница; ТК - темные клетки; ТМ - покровная мембрана; УК-улитковый канал; ЭнК-эндотелиальные клетки; ЭпК - эпителиальные клетки; ФК - фаланговые клетки; НСВ-наружная спиральная вырезка.

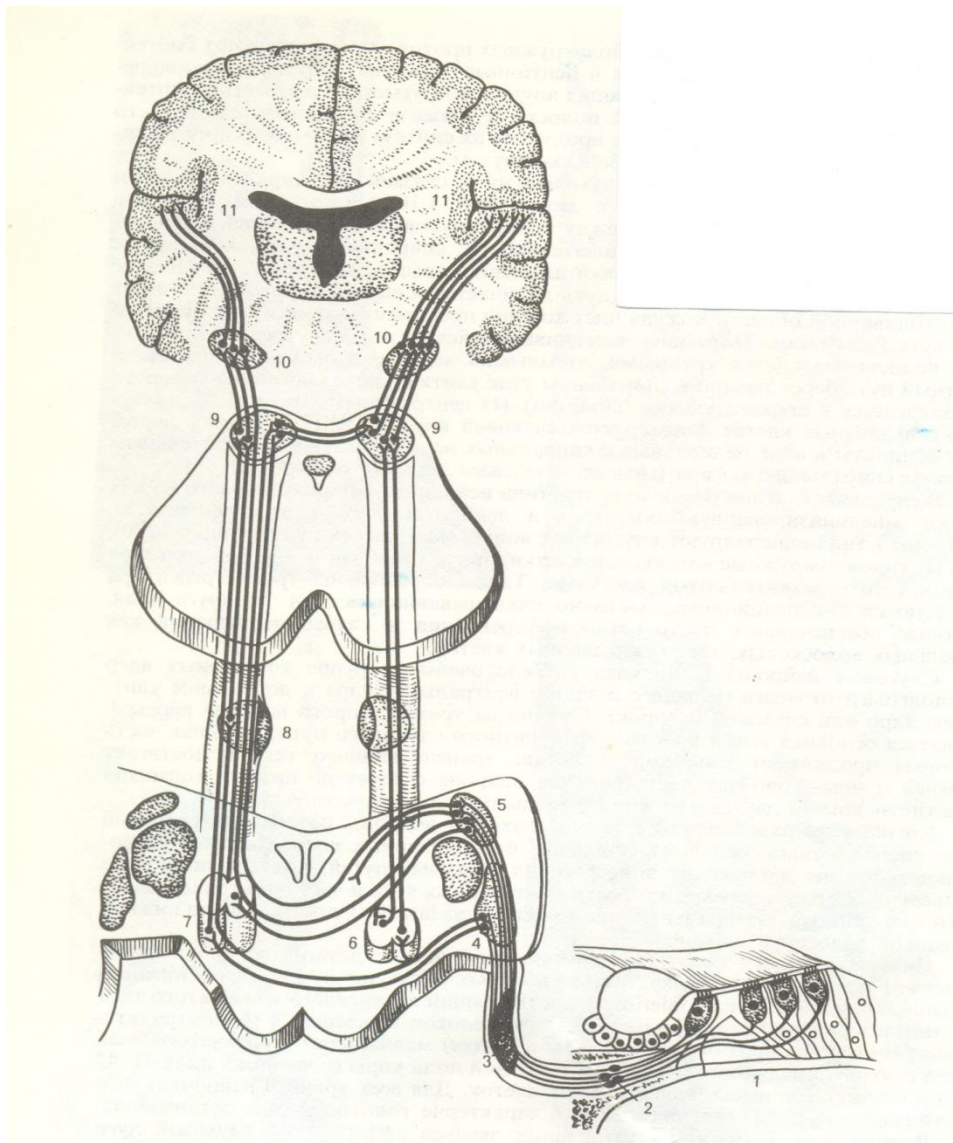


Рис. 13. Проводящие пути слухового анализатора.

1-слуховой рецептор; 2-улитковый (спиральный) узел; 3 - улитковый корешок преддверно-улиткового нерва; 4-заднее вентральное улитковое ядро; 5-переднее вентральное улитковое ядро; 6, 7-дорсальные улитковые ядра; 8-верхняя олива; 9-нижние холмики пластинки крыши; 10-медиальное коленчатое тело; 11-кора височной доли.

Топография лицевого нерва

Лицевой нерв (промежуточно-лицевой, п. *intermedio-facialis*), помимо центробежных двигательных волокон, идущих от нейронов моторного ядра и образующих стременной нерв (п. *stapedius*), барабанную струну (*chorda tympani*) и нервы «гусиной лапки» (*pes anserinus*), содержит чувствительные и секреторные волокна (рис. 16). За счет чувствительных волокон обеспечиваются вкусовые ощущения на передних $\frac{2}{3}$ языка одноименной стороны. Вкусовые афферентные волокна прерываются в узле коленца (*g. geniculi*). Секреторные эфферентные волокна следуют прямо от верхнего слюноотделительного ядра (*nucleus salivatorius superior*) моста мозга (*pons*) и достигают слизистых желез полости носа, неба и слезной железы посредством большого каменистого нерва (п. *retrosus major*), а подъязычной и подчелюстной желез - через барабанную струну (*chorda tympani*). Ствол лицевого нерва формируется в области мостомозжечкового треугольника (*trigonum pontocerebellare*) и направляется вместе с VIII черепным нервом во внутренний слуховой проход. В толще каменистой части височной кости, поблизости от лабиринта, располагается его каменистый ганглий. В этой зоне от ствола лицевого нерва ответвляется большой каменистый нерв, содержащий парасимпатические волокна для слезной железы. Далее основной ствол лицевого нерва проходит через толщу кости и достигает медиальной стенки барабанной полости, где под прямым углом

поворачивает кзади (первое коленце). Костный (фаллопиев) канал нерва (canalis facialis) расположен над окном преддверия, где ствол нерва может быть поврежден при оперативных вмешательствах. Иногда канал имеет дегисценции и со стороны барабанной полости прикрыт лишь слизистой оболочкой. В этих случаях при гнойном воспалении в барабанной полости особенно велика опасность проникновения инфекции в канал и вовлечения в процесс ствола VII черепного нерва.

На уровне входа в пещеру нерв в своем костном канале направляется круто вниз (второе коленце) и выходит из височной кости через шилососцевидное отверстие (foramen stylomastoideum), распадаясь веерообразно на отдельные ветви (pes anserinus), иннервирующие лицевую мускулатуру. На уровне второго коленца от лицевого нерва отходит стременной, а каудальнее, почти при выходе основного ствола из шилососцевидного отверстия, - барабанная струна. Последняя проходит в отдельном канальце, проникает в барабанную полость, направляясь кпереди между длинной ножкой наковальни и рукояткой молоточка, и покидает барабанную полость через каменисто - барабанную (глазерову) щель (inssura retrotympanica). В барабанной струне имеются афферентные вкусовые волокна от передних $\frac{2}{3}$ языка одноименной стороны. Кроме того, она несет преганглионарные эфферентные секреторные парасимпатические волокна для подчелюстной и подъязычной слюнных желез, прерывающихся в g. submandibulare.

Уровень поражения лицевого нерва определяют на основании симптомов выпадения: металлический вкус во рту и отсутствие вкусовой чувствительности на передних $\frac{2}{3}$ языка с одноименной стороны (поражение выше отхождения барабанной струны), болезненное восприятие громких звуков (поражение выше отхождения стременного нерва), сухость глаза (поражение ганглия или зоны отхождения большого каменистого нерва).

G2

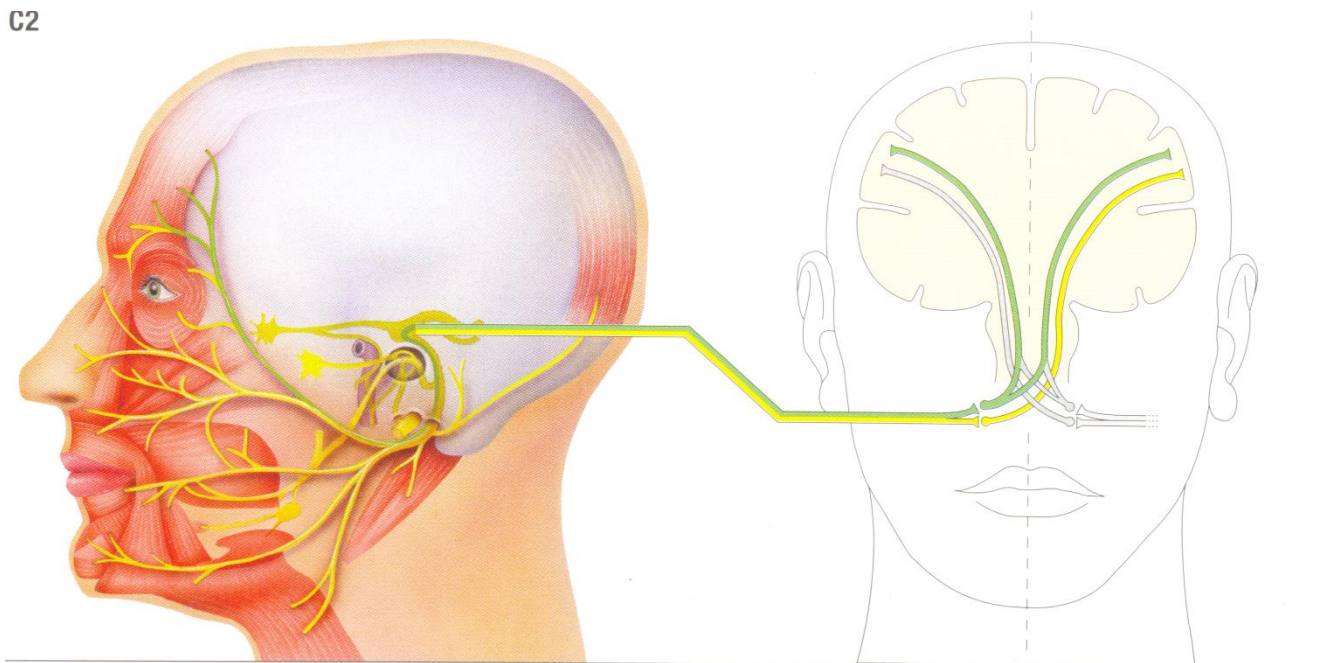


Рис. 14. Топография лицевого нерва

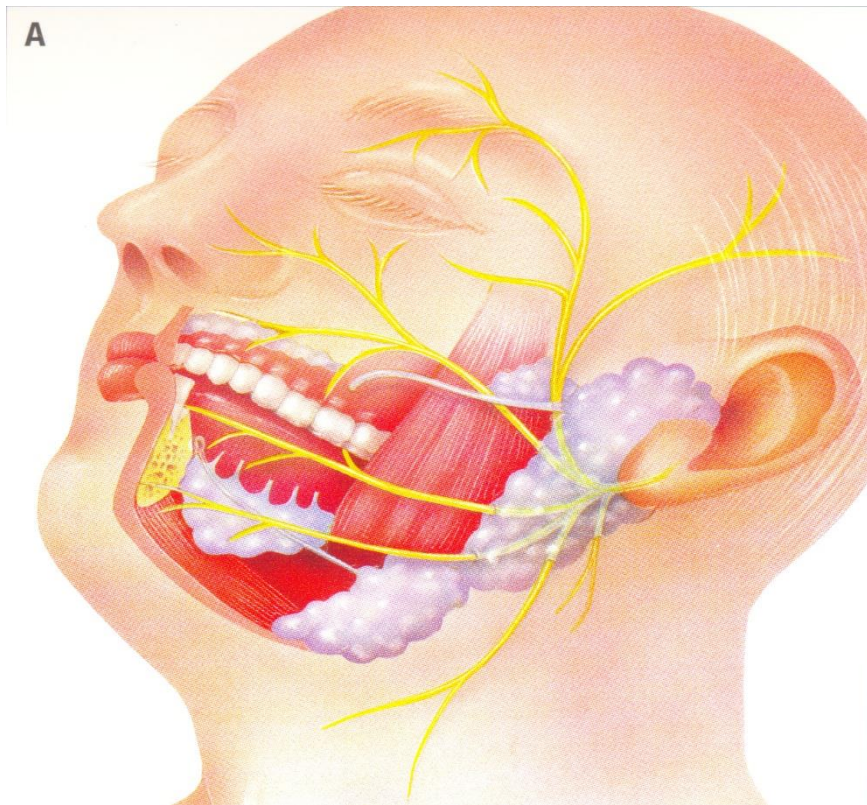


Рис. 15. Иннервация околоушных слюнных желез лицевым нервом

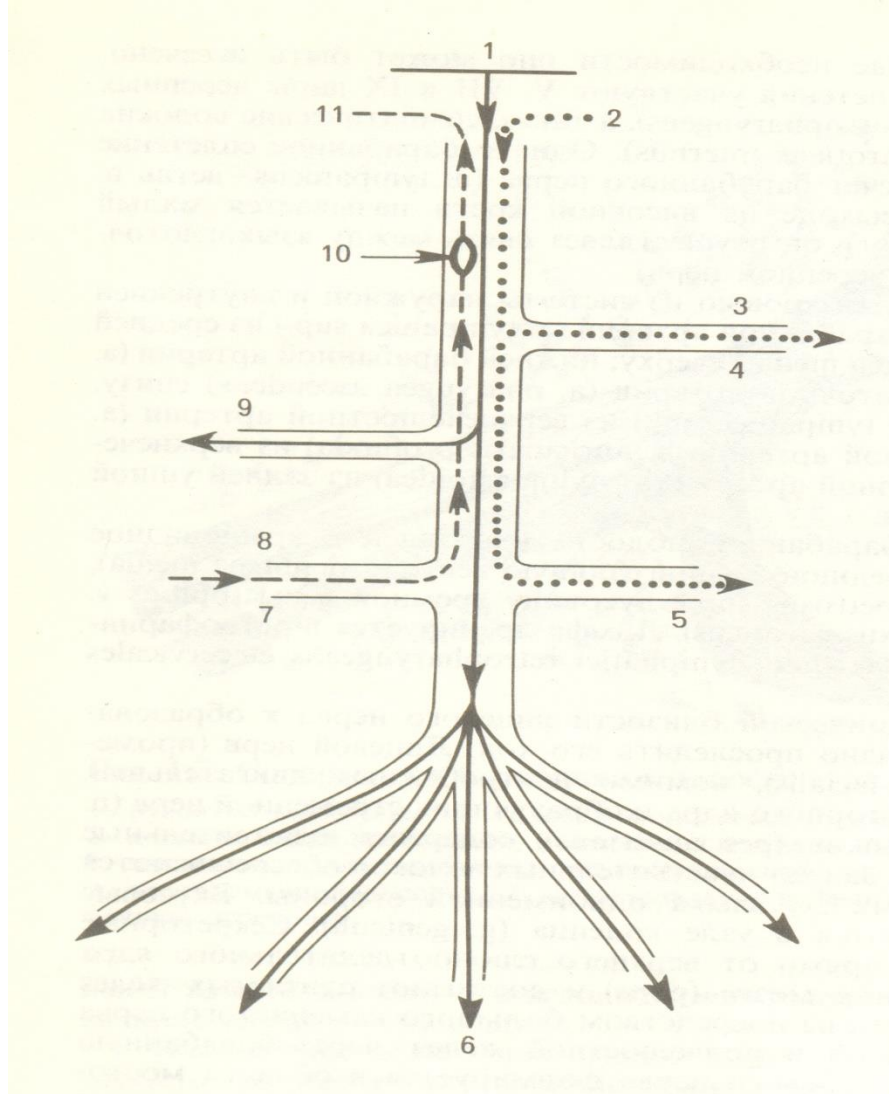


Рис. 16. Структура лицевого нерва (схема).

1-моторное ядро VII черепного нерва; 2-верхнее слюнное ядро (VII, XIII пары); 3-большой каменистый нерв; 4—секреторные волокна к железам полости носа, неба и слезной железе; 5-секреторные волокна к подъязычной и подчелюстной железам; 6-задний ушной нерв, двубрюшная ветвь, височные, скуловые, щечные ветви, краевая ветвь нижней челюсти, шейная ветвь; 7-вкусовая чувствительность передних $\frac{2}{3}$ языка; 8-барабанная струна; 9-стременной нерв; 10-коленчатый узел; 11-ядро одиночного тракта (VII, XIII пары).

Задание на дом: клиническая анатомия, физиология, методы исследования вестибулярного анализатора.

ЗАНЯТИЕ № 3

Тема: КЛИНИЧЕСКАЯ АНАТОМИЯ, ФИЗИОЛОГИЯ И МЕТОДЫ ИССЛЕДОВАНИЯ ВЕСТИБУЛЯРНОГО АНАЛИЗАТОРА

Актуальность. Вестибулярный анализатор относится к интерорецепторам, воспринимает сигналы о положении тела и головы в пространстве, изменении скорости и направлении движения. Знание клинической анатомии и физиологии вестибулярного анализатора позволит понять механизм возникновения вестибулярных нарушений (головокружение, тошнота, рвота, расстройство равновесия и др.), возникающих при его поражении. Изучение функционального состояния вестибулярного анализатора необходимо и для профессионального отбора, особенно для решения вопроса о годности к морской или летной службе, а также в условиях невесомости при космических полетах.

Цель. После изучения темы студент должен:

иметь представление о взаимоотношениях вестибулярного анализатора с другими системами организма, современной вестибулометрии;

знать клиническую анатомию и физиологию вестибулярного анализатора;

уметь выявить спонтанные вестибулярные нарушения, составить вестибулярный паспорт и сделать вывод о состоянии вестибулярной функции.

Место проведения занятия - тематическая учебная комната на кафедре оториноларингологии или в ЛОР-стационаре и вестибулологическая лаборатория.

Оснащение: Слайды, рисунки и муляжи внутреннего уха, статокINETических рецепторов, проводящих путей. Гистологические препараты ампулярного и статокониевого рецепторов; микроскопы. Вращающееся кресло Барани, шприц Жане или кружка Эсмарха для калорической пробы, водяной термометр, секундомер. Оборудование вестибулологической лаборатории. Муляжи, костные препараты, таблицы, наборы слайдов.

ЗАДАНИЕ НА САМОПОДГОТОВКУ К ПРАКТИЧЕСКОМУ ЗАНЯТИЮ

Вопросы	Цель	Задания для самоконтроля	Источники информации
Отделы внутреннего уха, относящиеся к вестибулярному анализатору	Повторить, чтобы использовать при изучении патологии	Назвать два отдела	1) Пальчун В.Т., Магамедов М.М., Лучихин Л.А. Оториноларингология: учебник М.: ГЭОТАР-Медиа, 2014 2) Palchun V. T., Kryukov A. I., Magomedov M. M. Otorhinolaryngology: textbook M.: Geotar-Media, 2020 3) Пальчун В. Т. Оториноларингология: национальное руководство М. : ГЭОТАР-Медиа, 2008
Анатомия полукружных каналов и строение купулярного аппарата	-//-	Нарисовать и обозначить полукружные каналы и место расположения в них рецептора	4) Лучихин Л.А. Оториноларингология. Учебник. - Гриф МО РФ. -ГЭОТАР- Медиа. - 2016 г. - 584 с. 5) Овчинников Ю.М., Гамов В. П. Болезни носа, глотки, гортани и уха: учебник М. : Медицина, 2003
Анатомия преддверия и строение отолитового аппарата	-//-	Назвать составные части перепончатого преддверия Нарисовать строение отолитового аппарата	
Проводящие пути ядра и их анатомические и функциональные связи с центральной нервной системой		Назвать пять основных анатомических и функциональных связей вестибулярного	

		анализатора	
Адекватные раздражители вестибулярного анализатора и пороги их возбудимости	Знать, чтобы использовать при исследовании функции вестибулярного анализатора в клинике и при профессиональном	Перечислить и записать в рабочую тетрадь величину порогов	
Вестибулярные рефлексы	-//-	Назвать три группы	
Механизм возникновения спонтанного нистагма и его характеристика	-//-	Перечислить пять параметров нистагма	
8. Закономерности нистагма	-//-	Сформулировать три закона Эвальда и два «железных» закона В.И.Воячека	
Нагрузочные вестибулярные пробы для исследования функции полукружных каналов	Знать, чтобы использовать при исследовании функции вестибулярного анализатора в клинике и при профессиональном отборе	Записать критерии оценки возбудимости полукружных каналов при калорической и вращательной пробах	
Вестибулярный паспорт	Знать, чтобы использовать при исследовании функции вестибулярного анализатора в клинике и при профессиональном отборе	Начертить схему и усвоить методику выполнения тестов	
Методы исследования функции преддверия	Знать, чтобы использовать при исследовании функции вестибулярного анализатора в клинике и при профессиональном отборе	Усвоить методику выполнения	

Отолитовая проба и её оценка	Знать, чтобы использовать при исследовании функции вестибулярного анализатора в клинике и при профессиональном	Описать методику. Перечислить степени отолитовой реакции по Воячеку В. И.	
------------------------------	--	---	--

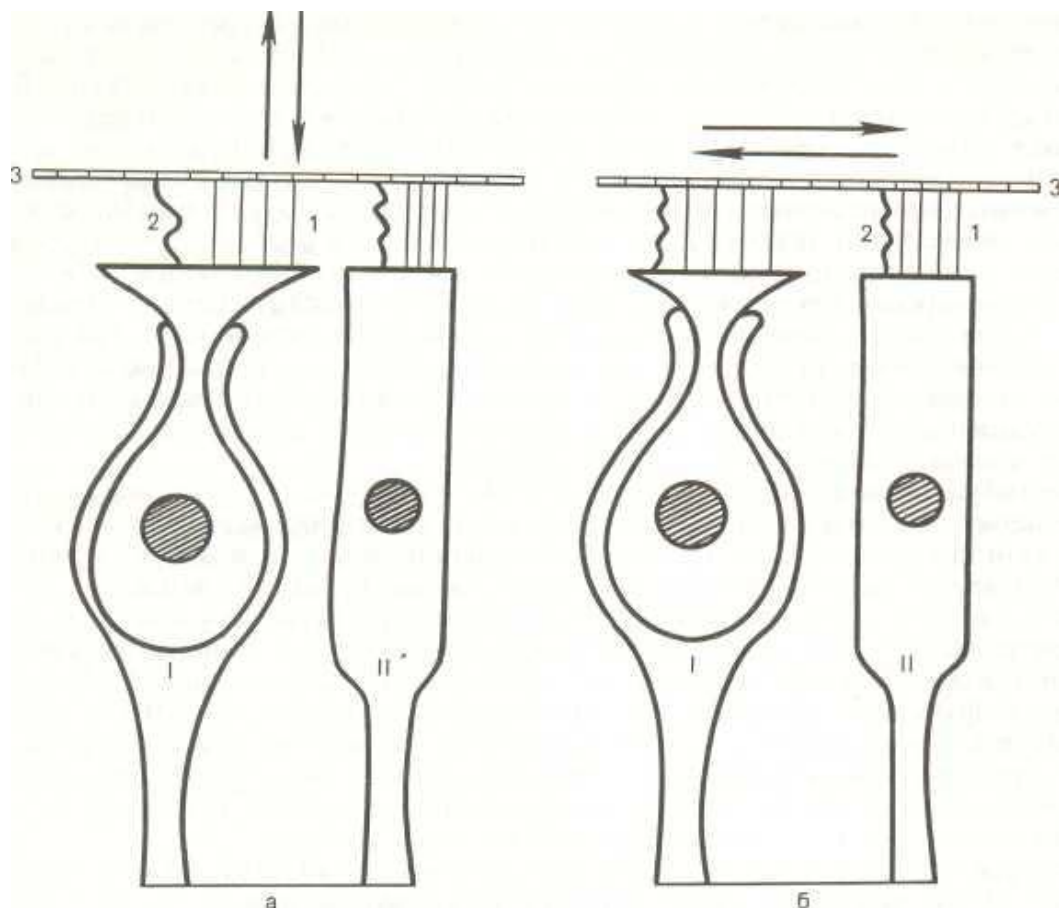


Рис. 17. Основные механизмы работы отолитовых органов (схема).

а—сдавление или растяжение волокон рецепторных клеток отолитовой мембраной, б- изменение угла расположения волосков рецепторных клеток вследствие продольного (скользящего) смещения отолитовой мембраны; I — рецепторные клетки первого типа (филогенетически более молодые), II - рецепторные клетки второго типа (филогенетически более древние); 1 — стереоцилии; 2~киноцилии, 3-жирные стрелки - направление смещения отолитовой мембраны.

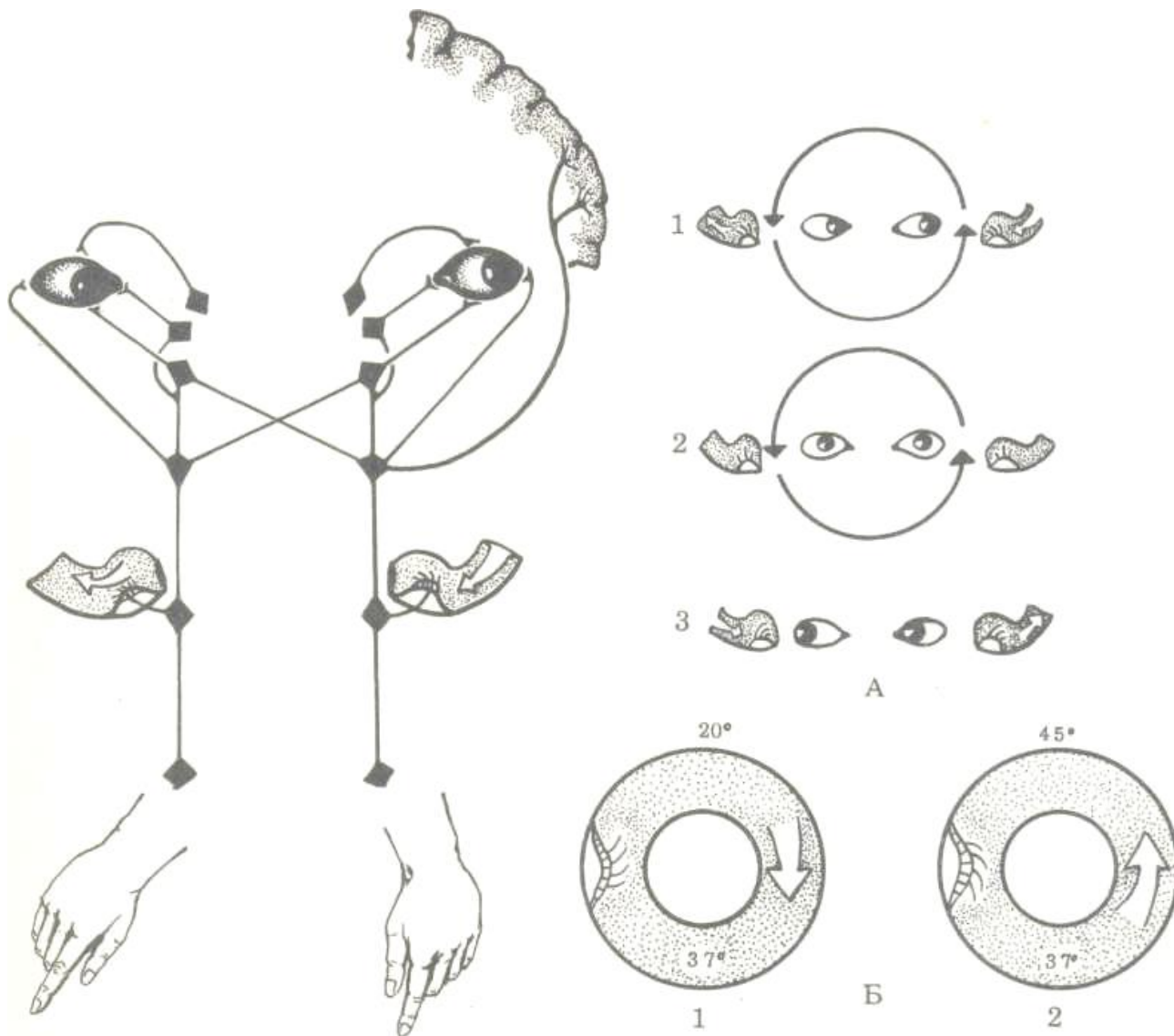


Рис. 18. Схема связей вестибулярного анализатора с мышцами глаз и рук.

Направление движений рук совпадает с направлением тока эндолимфы, нистагм в противоположную сторону.

Схемы перемещения эндолимфы концевого купола:

А — при вращении:

1 — в начале вращения влево — нистагм влево;

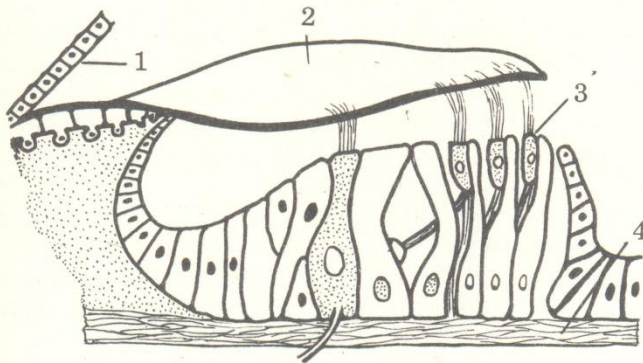
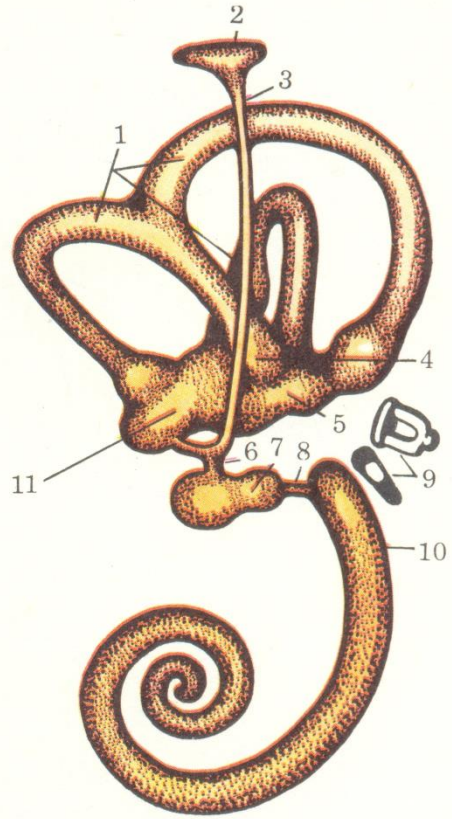
2 — при дальнейшем вращении нистагма нет;

3 — после остановки вращения — нистагм вправо;

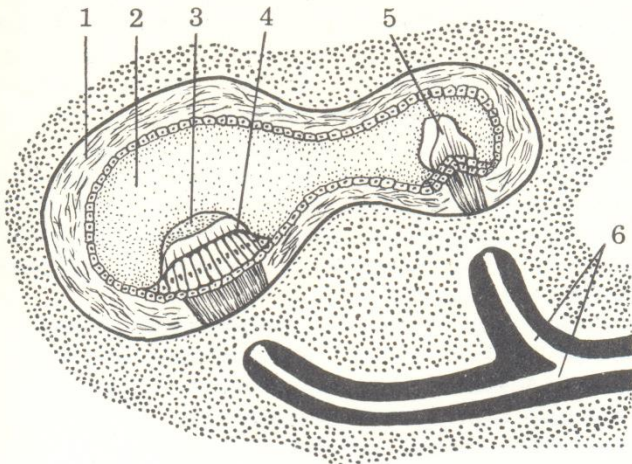
Б — в зависимости от температурного воздействия (калорическая проба) — при вливании воды: 1 — холодной; 2 — горячей.

Перепончатый лабиринт:

- 1 — полукружные каналы;
- 2 — эндолимфатический мешочек;
- 3 — эндолимфатический проток;
- 4 — общая ножка;
- 5 — пятно эллиптического мешочка;
- 6 — проток эллиптического и сферического мешочков;
- 7 — сферический мешочек;
- 8 — соединяющий проток;
- 9 — стремя и окно улитки;
- 10 — улитковый проток;
- 11 — эллиптический мешочек.



А



Б

Рецепторы внутреннего уха:

- А — спиральный орган:
- 1 — преддверная стенка улиткового протока;
- 2 — покровная мембрана;
- 3 — волосковые клетки;
- 4 — базилярная пластинка;
- Б — схема ампулы и преддверия:
- 1 — перилимфа; 2 — эндолимфа;
- 3 — мембрана статоконий;
- 4 — пятно эллиптического мешочка;
- 5 — ампулярный гребешок;
- 6 — ветви вестибулярного нерва.

Рис.19. Ампулярный и отолитовый рецептор

МЕТОДИКА.

Собеседование по заданной тематике.

Ознакомление с рисунками и аппаратурой для исследования статокINETической функции. Демонстрации преподавателем методики исследования статокINETической функции. Освоение студентами этих методик под пристальным наблюдением преподавателя. Посещение вестибулометрического кабинета.

Итоговое собеседование. Заключение. Задание.

При собеседовании обращается внимание на структуру и физиологию ампулярных и статокониевых систем, на связи ядер статокINETического анализатора с другими отделами центральной нервной системы; на значение эффективных путей; на спонтанные; и экспериментальные признаки состояния статокINETического анализатора; на возможность применения не только надпороговых, но и пороговых раздражений, а также адекватных и неадекватных раздражителей на происхождение быстрого и медленного компонента нистагма, виды последнего; на признаки нистагма, определяемые при нистагмоскопическом и нистагмографическом исследовании, на признаки, характерные для раздражения ампулярного и статокониевого рецепторов (сенсорные, соматические, вегетативные).

После собеседования студенты, пользуясь консультацией преподавателя, знакомятся с вестибулометрической формулой, с инструментами и аппаратурой для исследования статокINETической функции, а также с рисунками по трактовке механизма возникновения статокINETических реакций.

Затем преподаватель демонстрирует на 2 - 3-х студентах методику различных способов исследования статокINETической функции с заполнением вестибулометрической формулы.

Таблица 7

Схема исследования вестибулярной функции

Правая сторона	Тесты	Левая сторона
	СО (Субъективные ощущения)	
	Поза Ромберга	
	Походка	
	Нистагм спонтанный	
	Нистагм калорический (t воды, °C)	
	Нистагм поствращательный (10 оборотов за 20 с)	
	Нистагм прессорный	

Вывод

I тест – субъективные ощущения (жалобы). Характер головокружения (ощущения вращения окружающих предметов, мелькание «мушек» перед глазами и др.), характер и степень нарушения походки; усиление головокружения и изменение направления падения при перемене положения головы; наличие тошноты и рвоты во время головокружения.

II тест – поза Ромберга. Исследуемый стоит, носки и пятки сдвинуты вместе, руки вытянуты на уровне груди, пальцы рук раздвинуты, глаза закрыты (исследователю нужно быть готовым к тому, что больной при выполнении этой пробы может упасть).

При нарушении функции лабиринта больной будет падать в сторону, противоположную имеющемуся спонтанному нистагму. Для нарушения функции лабиринта характерно изменение направления падения при перемене положения головы. При заболевании мозжечка перемена положения головы не влияет на направление падения, больной падает только в сторону поражения.

/// *тест* — походка:

- 1) ходьба по прямой — обследуемый пациент проходит пять шагов вперед по прямой линии с закрытыми глазами и пять шагов назад;
- 2) фланговая ходьба — больной отставляет вправо правую ногу, левую — приставляет, так

делает пять шагов. Затем аналогично выполняет фланговую ходьбу в левую сторону.

При нарушении функции лабиринта фланговая походка выполняется в обе стороны. При поражении мозжечка больной не может выполнить фланговую походку в больную сторону.

IV тест — выявление спонтанного нистагма:

- 1) обследующий садится напротив пациента;
- 2) устанавливает свой указательный палец справа (или слева) на расстоянии 60—70 см от глаз пациента под углом 45° и просит его смотреть на палец. Если спонтанный нистагм есть, определяются его характеристики (плоскость, направление, сила, амплитуда, быстрота). Сила оценивается по 3 степеням. Если нистагм отмечается только при взгляде в сторону быстрого компонента нистагма, а при взгляде прямо его нет, но это будет нистагм I степени. Если же имеется нистагм при взгляде в сторону быстрого компонента и при взгляде прямо — это нистагм II степени. Если нистагм выявляется при взгляде в сторону быстрого компонента, прямо и при взгляде в сторону медленного компонента — это нистагм III степени. Пример характеристики нистагма: спонтанный, горизонтальный нистагм вправо (или влево), II степени, мелкоамашистый, живой.

V тест — калорическая проба.

Перед исследованием необходимо выяснить, не было ли у испытуемого заболевания среднего уха, провести отоскопию. При отсутствии перфорации барабанной перепонки можно приступить к калорической пробе:

- 1) врач набирает в шприц Жане 100 мл холодной воды температурой 18°—20°С;
- 2) испытуемый сидит с отклоненной головой назад на 60° и фиксирует взгляд на указательном пальце исследователя, установленном слева (или справа) на расстоянии 60—70 см от глаз испытуемого;
- 3) по задневерхней стенке наружного слухового прохода вливается вода до появления нистагма. При вливании холодной воды - нистагм направлен в противоположную раздражаемому уху сторону.

Калорическая проба с горячей водой ($t = 45^{\circ}\text{C}$) производится аналогично. При вливании горячей воды нистагм направлен в сторону раздражаемого уха. Врач определяет нистагм по плоскости, направлению, силе, амплитуде, быстроте.

Возбудимость лабиринта оценивается по количеству воды, влитой в ухо до появления нистагма. При нормальной возбудимости лабиринта количество воды равно 50—100 мл.

VI тест — вращательная проба:

- 1) испытуемого усадить на вращающееся кресло (кресло Барани) так, чтобы спина плотно упиралась в спинку кресла, ноги находились на подставке, руки — на подлокотниках, глаза должны быть закрыты, голова на 30° вниз;
- 2) вращение производится равномерно — 10 оборотов вправо или влево за 20 с, после чего кресло резко останавливается;
- 3) испытуемый открывает глаза и фиксирует взгляд на пальце врача, который держит его слева или справа на расстоянии 60—70 см от глаз испытуемого под углом в 45°.

Врач определяет нистагм по направлению, плоскости, силе, амплитуде, быстроте.

Возбудимость лабиринта оценивается по продолжительности нистагма. При нормальной возбудимости лабиринта поствращательный нистагм длится 20—30 с. Через 10 мин проводится аналогичное вращение в другую сторону.

VII тест — пневматическая проба:

- 1) испытуемый садится напротив врача и фиксирует взгляд на середине его лба;
- 2) врач указательным пальцем надавливает на козелок испытуемого справа (или слева) или сдувает воздух в наружном слуховом проходе с помощью баллона. Прессорный нистагм выявляется при наличии фистулы в латеральном полукружном канале.

При сдувании воздуха в наружном слуховом проходе (компрессии) нистагм направлен в сторону раздражаемого уха, при разрежении воздуха (декомпрессии) — в противоположную сторону.

Полученные при выполнении тестов данные заносятся в вестибулярный паспорт и оцениваются, после чего делается вывод о возбудимости вестибулярного аппарата (полукружных каналов). Далее студент должен усвоить методику выполнения отолитовой пробы и ее оценку:

1) испытуемый садится в кресло Барани, закрывает глаза и наклоняет голову вместе с туловищем на 90° ;

2) производится вращение вправо (или влево) — 5 оборотов за 10 с и кресло резко останавливается;

3) через 5 с после вращения испытуемому предлагается открыть глаза и выпрямиться.

По отклонению головы и туловища в сторону вращения и вегетативной реакции оценивают состояние функции отолитового аппарата (4 степени отолитовой реакции по В. И. Воячеку).

Таблица 8

ОР (по В. И. Воячку)

Соматическая реакция		Вегетативная реакция
— отсутствие реакции	0	— отсутствие вегетативных расстройств
— незначительное отклонение туловища	1	— субъективные ощущения (головокружение, тошнота)
— значительное отклонение туловища	2	— побледнение или покраснение лица, изменение сердечной и дыхательной деятельности
— падение (исследуемый не может удержаться в кресле)	3	— изменение сердечной и дыхательной деятельности, тошнота и рвота

Результат записывается в виде дроби: в числителе — степень выраженности соматических рефлексов, в знаменателе — вегетативных.

Учитывая, что в современной скоростной авиации и морском флоте резко возрастает нагрузка на вестибулярный аппарат и особенно его отолитовый отдел, однократное исследование при помощи отолитовой реакции оказывается недостаточным. Необходимо определять чувствительность его к кумуляции раздражений, для чего используется укачивание на четырехштанговых качелях. Исследуемый сидит с закрытыми глазами, качание производится в течение 15 мин. Оценка этого метода проводится с учетом быстроты появления вегетативного симптомокомплекса (тошнота, рвота, бледность, холодный пот и т. д.).

Таблица 9

Оценка кумулятивного способа исследования чувствительности отолитового аппарата на четырехштанговых качелях

Степень кумуляции	Вегетативные рефлексy
0-15-минутное качание	Отсутствие вегетативных рефлексy
1-через 11-15 мин качания	Тошнота и рвота
2-через 6-10 мин качания	Тошнота и рвота
3-в первые 5 мин качания	Рвота

Далее для освоения методик исследования статокINETической функции преподаватель вызывает трёх студентов, один из которых проводит исследование второго студента, а третий записывает полученные результаты в вестибулометрическую формулу. По ходу исследования преподаватель задаёт вопросы любому студенту группы. После этого 2 студента исследуют статокINETическую функцию больного из стационара и дают трактовку полученных данных.

По существующему положению исследование начинается с определения спонтанных показателей состояния статокINETического анализатора. При определении состояния равновесия в покое (стояние) и в движении (походка) врач или его помощник обязательно должен быть рядом с исследуемым, чтобы поддержать его в случае тенденции к падению. Желательно испытать как обычную, так и сенсibilизированную пробу Ромберга. Направление падения или отклонения следует сопоставлять с направлением нистагма. Равновесие в походке с открытыми и закрытыми глазами следует проверить не только по сагиттальной, но и фронтальной плоскости (фланговая походка).

При определении спонтанного нистагма надо наблюдать его свыше 5 сек., чтобы установочный нистагм не принять за спонтанный.

Необходимо определить не только наличие и направление нистагма, но также его плоскость и степень. Преподаватель знакомит студентов с нистагмографом и особенностями, которые уточняются способом нистагмографии (амплитуда, частота).

Прежде чем приступить к испытанию калорической и вращательной проб, студенты должны иметь чёткое представление о механизме возникновения экспериментальных нистагмов при этих

пробах, чтобы дать трактовку полученных результатов. В бригадах каждую из этих проб студенты выполняют друг на друге под пристальным наблюдением преподавателя или его помощника, так как неумелое вращение в кресле или вливание воды в ухо может привести к тяжёлым осложнениям. Студенты должны ознакомиться не только с надпороговым, но и пороговым способом вращательной пробы (купулометрия).

Некоторое преимущество имеет калорическая проба, которую следует проводить с применением холодной и лишь в особых случаях тёплой воды при различном положении головы. При этом лучше применять способы минимальных раздражений (10 мл. воды 27° вливать за 10 сек.) и определять не только длительность нистагма, но и латентный период. Может быть применено и массивное промывание (60 мл. воды).

Таблица 10

ПЛАН РАБОТЫ НА ЗАНЯТИИ

Алгоритм деятельности		Ориентировочные признаки		
Последовательные операции	Средства действия	Основания	Критерии контроля	Возможные осложнения
Усвоение основных анатомо-топографических особенностей внутреннего уха (полукружных каналов и преддверия), проводящих путей и центров	Повторение по муляжам, костным препаратам, таблицам, слайдам	Углубить знания для использования при изучении заболеваний уха	Тестирование, опрос, анализ и синтез полученной информации.	
Исследование функции вестибулярного анализатора: а) Исследование функции полукружных каналов и составление вестибулярного паспорта; б) Исследование функции отолитового аппарата	Кресло Барани, шприц Жанне,	Проведение и оценка вестибулометрических проб. А) Выявление студентами друг на друге спонтанных нарушений, проведение нагрузочных вестибулярных проб. Внесение полученных данных в вестибулярный паспорт. Использовать домашние зарисовки. Б) Проведение студентами друг на друге отолитовой пробы с оценкой её результатов по степеням	Вестибулометрия – выявление спонтанной симптоматики (спонтанный нистагм, изменение тонуса мышц конечностей, нарушение походки), проведение и оценка вестибулометрических проб (тонические реакции отклонения рук – указательные, пальце-пальцевые пробы, проба Водака-Фишера, исследование устойчивости в	Вестибуло сенсорные, вестибулосоматические, вестибуло вегетативные реакции

			позу Ромберга, походка по прямой линии и фланговая, адиадохкинез. Вестибулярные пробы – вращательная, калорическая, прессорная пробы, исследование функции отолитового аппарата, отолитовая реакция, методика укачивания на четырехштанговых качелях, стабилметрия).	
--	--	--	--	--

При наличии перфорации барабанной перепонки или у больных хроническим гнойным средним отитом надо проверить ещё прессорную пробу. Сначала применяют щадящий способ путем порывистого надавливания на козелок с таким расчётом, чтобы закрыть козелком слуховой проход и повысить давление как в нём, так и через дефект барабанной перепонки - в среднем ухе. При отрицательном эффекте преподаватель демонстрирует пневматическую пробу баллоном, сначала сгущая воздух в слуховом проходе, а по мере надобности и разряжая. Анализируя данные вестибулометрического паспорта, делают вывод о возбудимости анализатора (повышенная, нормальная, пониженная).

Для решения вопроса о годности к лётной или морской службе определяют у обследуемых также отолитовую реакцию (ОР) или, как ещё называют, "двойной опыт с вращением", так как в этом опыте путём вращения проверяется возбудимость двух рецепторов (ампулярного и статокониевого) и функциональная связь между ними. С учётом полученных соматических и вегетативных реакций даётся заключение по четырёх балльной системе (О, I, II, III степени) о годности или негодности обследуемого к несению лётной или морской службы или рекомендуются ему тренировки для снижения возбудимости статокинетического анализатора.

Учебные пособия: муляжи, рисунки, шприц Жанне, лотки, горячая вода секундомер, водный термометр, кресло Барани, видеомагнитофон, телевизор.

Задание на дом: клиническая анатомия, физиология и методы исследования носа и околоносовых пазух.

ЗАНЯТИЕ №4

Тема: КЛИНИЧЕСКАЯ АНАТОМИЯ И ФИЗИОЛОГИЯ НОСА, ОКОЛОНОСОВЫХ ПАЗУХ И ГЛОТКИ, МЕТОДЫ ИССЛЕДОВАНИЯ

Актуальность. В клинической практике врачам различных специальностей часто приходится встречаться с патологией носа, околоносовых пазух, глотки, в частности её тонзиллярного аппарата и вызванными ими осложнениями. Наружный нос является важнейшей частью косметического ансамбля лица, в связи с чем изменения его формы причиняют пациенту нередко много страданий морального плана. Знание структурных и функциональных особенностей носа и околоносовых пазух, глотки и её тонзиллярного аппарата поможет врачу правильно ориентироваться в клинической картине и лечебной тактике при поражении этих органов. Миндалины известны давно, операция их удаления описана ещё в начале нашей эры. Расположение миндалин в глотке обеспечивает соприкосновение с дыхательным и пищеводным путями, способствует постоянному контакту с огромным количеством разнообразных антигенов.

Цель. После изучения темы студент должен:

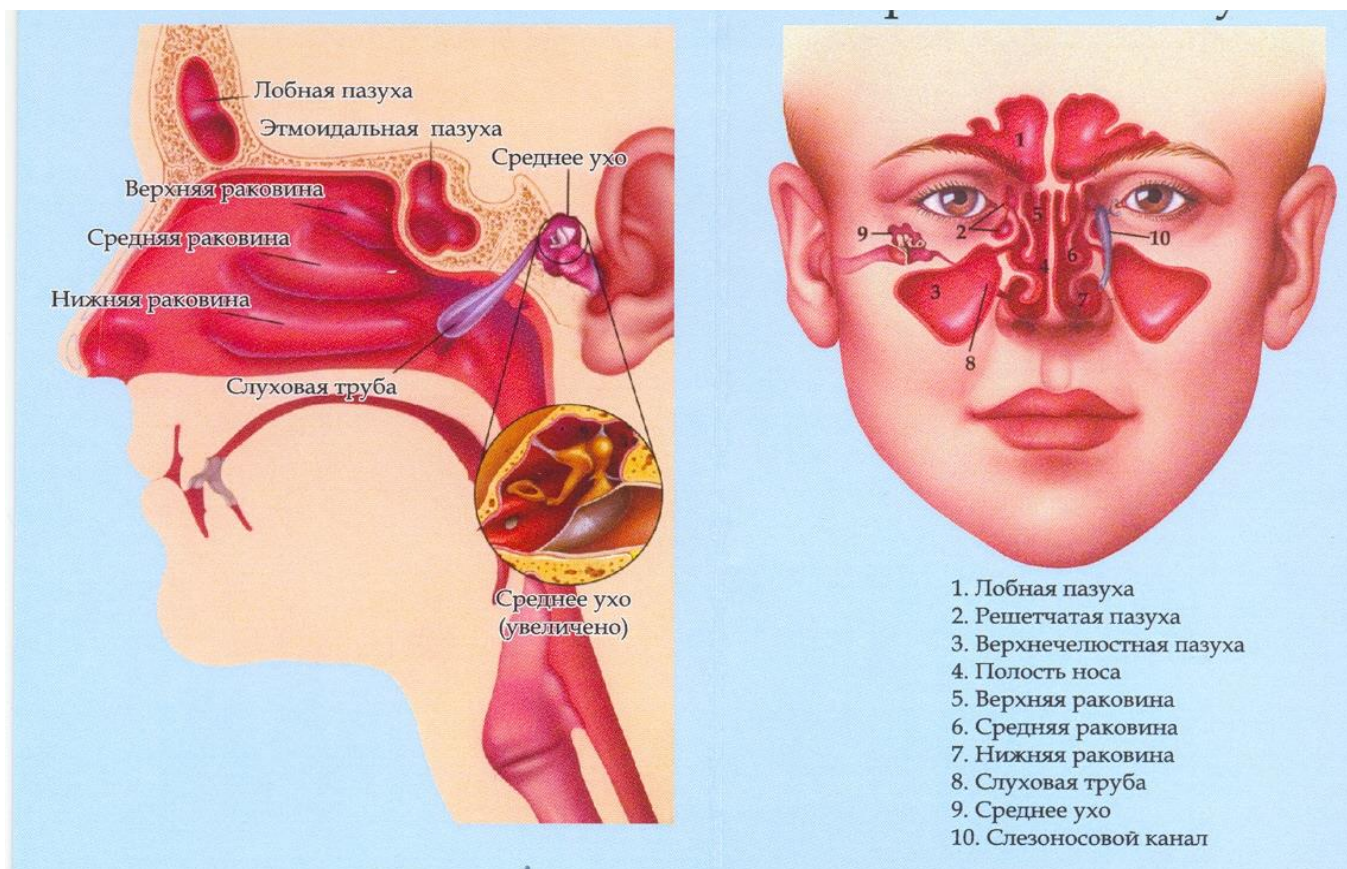
иметь представление об анатомо-топографических взаимоотношениях носа, околоносовых пазух и глотки с соседними органами и иммунной системой, диафаноскопии, рентгенологическом исследовании носа и околоносовых пазух;

знать клиническую анатомию и физиологию носа, околоносовых пазух и глотки, владеть методами исследования;

уметь провести наружный осмотр и пальпацию носа, стенок околоносовых пазух и регионарных лимфатических узлов, переднюю и заднюю риноскопию, мезофарингоскопию, оценить дыхательную и обонятельную функции, описать рентгенограммы, оценить состояние небных, язычной, глоточной миндалин, задней стенки глотки.

Место проведения занятия. Тематическая учебная комната на кафедре оториноларингологии или в ЛОР-стационаре, учебный кабинет эндоскопической техники.

Оснащение. Лобный рефлектор, носовые зеркала для осмотра взрослых и детей, шпатели, носоглоточные зеркала, набор эндоскопических инструментов с холодным освещением УМЗ, набор В. И. Воячека для исследования обоняния, ольфактометр, ринопневмометр, диафаноскоп, набор рентгенограмм. Муляжи, костные препараты, таблицы, наборы слайдов по анатомии носа и глотки, фарингоскопии и непрямой ларингоскопии (гипофарингоскопия). Инструментарий для прямой фарингоскопии, фантом для непрямой ларингоскопии. Томограммы и рентгенограммы гортанного отдела глотки (в том числе и контрастные). Диапроектор. Экран.



Рим. 20. Строение носа и придаточных пазух.

Таблица 11

Задание на самоподготовку к практическому занятию

Вопросы	Цель	Задание для самоконтроля	Источники Информации
Костная и хрящевая основы наружного носа	Повторить, чтобы использовать при изучении патологии носа	Назвать кости и хрящи, образующие наружный нос	1) Пальчун В.Т., Магомедов М.М., Лучихин Л.А.
Стенки полости носа, их строение	Повторить, чтобы использовать при изучении заболеваний носа и околоносовых пазух	Нарисовать схему латеральной стенки полости носа, указать место сообщения околоносовых пазух с полостью носа	Оториноларингология: учебник М.: ГЭОТАР-Медиа, 2014 2) Palchun V. T., Kryukov A. I., Magomedov M. M.
Особенности слизистой оболочки полости носа	Повторить, чтобы использовать при изучении заболеваний носа и околоносовых пазух	На схеме латеральной стенки полости носа указать границу дыхательной и обонятельной области	Otorhinolaryngology: textbook М.: Geotar-Media, 2020 3) Пальчун В. Т.
Клиническая анатомия околоносовых пазух	Повторить, чтобы использовать при изучении заболеваний носа и околоносовых пазух	Перечислить околоносовые пазухи, показать их проекцию на лице	Оториноларингология: национальное руководство М. : ГЭОТАР-Медиа, 2008

	пазух		4) Лучихин Л.А. Оториноларингология. Учебник. - Гриф МО РФ. -ГЭОТАР- Медиа. - 2016 г. - 584 с.
Кровоснабжение полости носа, особенности оттока венозной крови и лимфы	Повторить, чтобы использовать при изучении заболеваний носа и околоносовых пазух	Назвать локализацию кровотоковой зоны полости носа	
Физиология носа	Знать, чтобы использовать при изучении патологии носа и исследовании его функций	Назвать основные функции носа	7) Овчинников Ю.М., Гамов В. П. Болезни носа, глотки, гортани и уха: учебник М. : Медицина, 2003
Методы исследования носа	Знать, чтобы применять при осмотре на занятиях и последующей практике	Назвать инструменты для передней риноскопии.	8) Гюсан А. О. Избранные клинические лекции по оториноларингологии. Мед. книга, 2014
Методы исследования околоносовых пазух	Знать, чтобы использовать в диагностике	Перечислить основные методы исследования околоносовых пазух	9) Лучихин Л. А. Оториноларингология (с курсом видео- и медиалекций). М.: Эксмо, 2008
Клиническая анатомия глотки	Знать, чтобы использовать в диагностике	Глотка, её отделы и слои, паратонзиллярная и фарингеальная клетчатка, заглоточное пространство.	
Лимфаденоидное глоточное кольцо	Знать, чтобы использовать в диагностике	Строение, иннервация, кровоснабжение	
Методы исследования глотки.	Знать, чтобы использовать в диагностике	Перечислить основные методы исследования	

КРАТКОЕ СОДЕРЖАНИЕ ЗАНЯТИЯ.

Собеседование по заданным темам.

Ознакомление с новыми инструментами, аппаратами, рисунками, препаратами и муляжами.

Демонстрация преподавателем методики риноскопии и диафаноскопии. Осваивание студентами методик. Устное описание риноскопической картины.

В последующем каждый новый способ исследования на больном должен быть сначала показан преподавателем, а затем тщательно отработан студентами друг на друге с помощью преподавателя или его помощника.

ПЛАН РАБОТЫ НА ЗАНЯТИИ

Алгоритм деятельности		Ориентировочные признаки	
Последовательные операции	Средства действия	Основания	Критерии контроля
Усвоение основных анатомо-топографических особенностей носа, околоносовых пазух	Повторение по муляжам, костным препаратам, таблицам, слайдам.	Углубить знания для использования при изучении заболеваний носа и околоносовых пазух.	Передняя, средняя, задняя риноскопия; эндоскопическое исследование; рентгенография придаточных пазух носа, МРТ, КТ.
Передняя и задняя риноскопия	Методика осмотра носа и околоносовых пазух	Выработка навыков с анализом риноскопической картины	Передняя, средняя, задняя риноскопия
Исследование основных функций носа	Освоение методик исследования дыхательной и обонятельной функций	Выработка навыков и оценка функционального состояния полости носа	Дыхательная функция – нормальная, затрудненная или отсутствует. Обонятельная функция – нормальная (нормоосмия), пониженная (гипосмия), отсутствует (аносмия), извращенная (какосмия)
Анализ рентгенограмм, МРТ и КТ носа и околоносовых пазух.	Рентгенограммы, МРТ и КТ носа и околоносовых пазух.	Выработка навыков чтения рентгенограмм, МРТ и КТ носа и околоносовых пазух.	Устное описание рентгенограмм, МРТ и КТ носа и околоносовых пазух.
Усвоение основных анатомо-топографических особенностей глотки	Повторение по муляжам, костным препаратам, таблицам, слайдам.	Углубить знания для использования при изучении заболеваний глотки.	Эндоскопическое исследование; рентгенография придаточных пазух носа, МРТ, КТ.
Ороскопия, мезофарингоскопия, эпифарингоскопия, пальцевое	Методика осмотра	Выработка навыков с анализом фарингоскопической картины	Наружный осмотр, пальпация, эндоскопия глотки

исследование носоглотки			
Исследование основных функций глотки	Освоение методик исследования дыхательной, защитной, речевой функций, участие в акте глотания	Выработка навыков и оценка функционального состояния глотки	Дыхательная функция – нормальная, затрудненная или отсутствует. Глотательная, речевая, защитная функция – нормальная, пониженная, отсутствует
Анализ рентгенограмм МРТ и КТ глотки	Рентгенограммы, МРТ и КТ	Выработка навыков чтения рентгенограмм, МРТ и КТ	Устное описание рентгенограмм, МРТ и КТ

Указать локализацию "кровооточивой зоны перегородка носа"; строение слизистой оболочки носовых раковин; структуру латеральной стенки полости носа; толщину наружной стенки нижнего носового хода; обонятельные и дыхательные отделы полости носа; сообщение её с носоглоткой через хоаны; соседство пазух с зубами, с глазницей и черепномозговой полостью; расположение тригеминальных точек на лице.

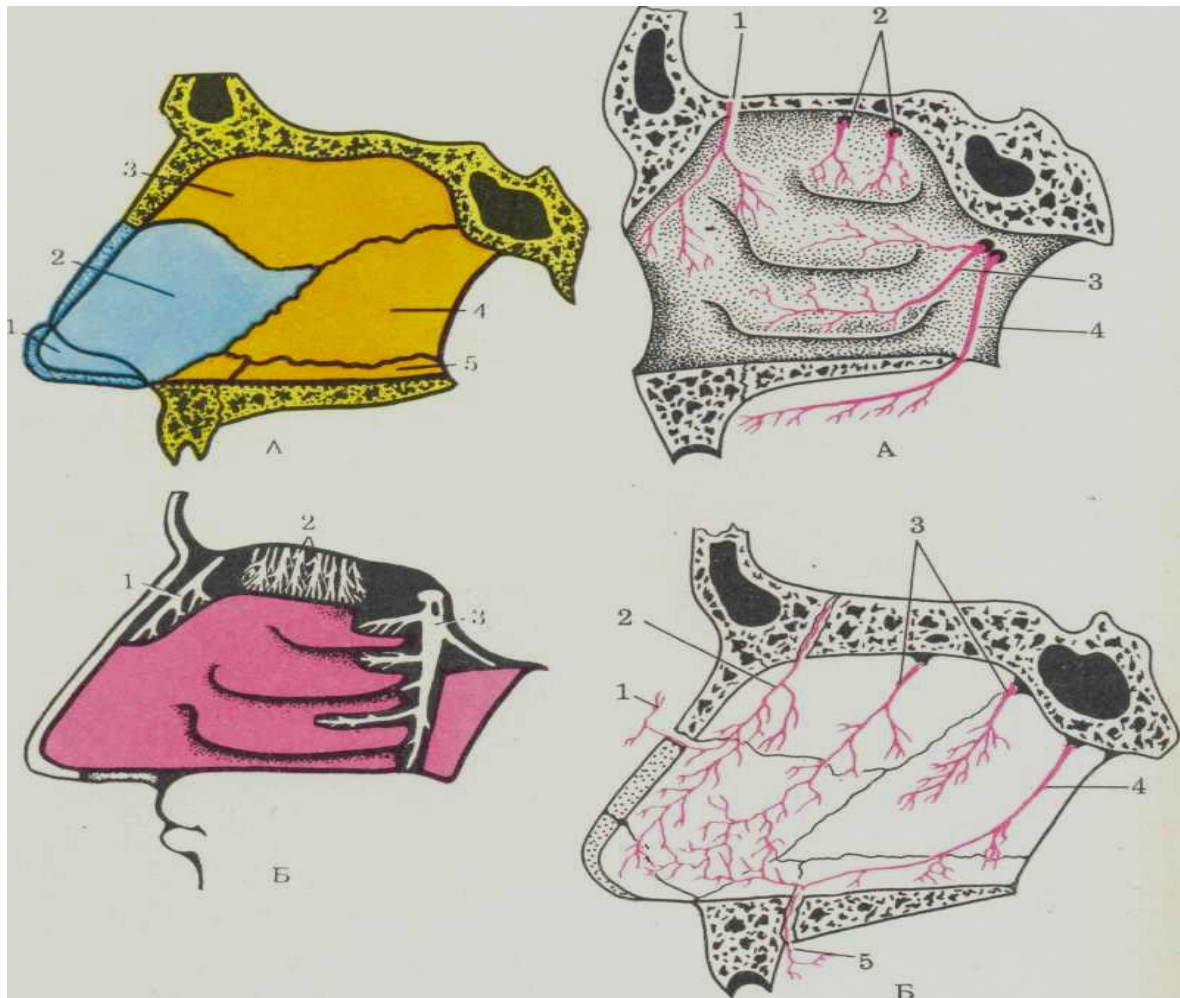


Рис. 21. Полость носа:

A — перегородка носа:

1 — подвижная часть перегородки носа;

2 — четырехугольный хрящ;

3 — перпендикулярная пластинка решетчатой кости;

4 — сошник;

5 — перпендикулярная пластинка небной кости;

Б — нервы латеральной стенки полости носа:

1 — ветви переднего решетчатого нерва;

2 — обонятельный нерв;

3 — крылонебный узел.

Кровеносная система полости носа:

A — артерии латеральной стенки:

1 — передние решетчатые;

2 — задние решетчатые;

3 — задние носовые;

4 — нисходящая небная;

Б — артерии медиальной стенки:

1 — наружная носовая;

2 — передние решетчатые;

3 — задние решетчатые;

4 — задние артерии перегородки носа;

5 — резцовая.

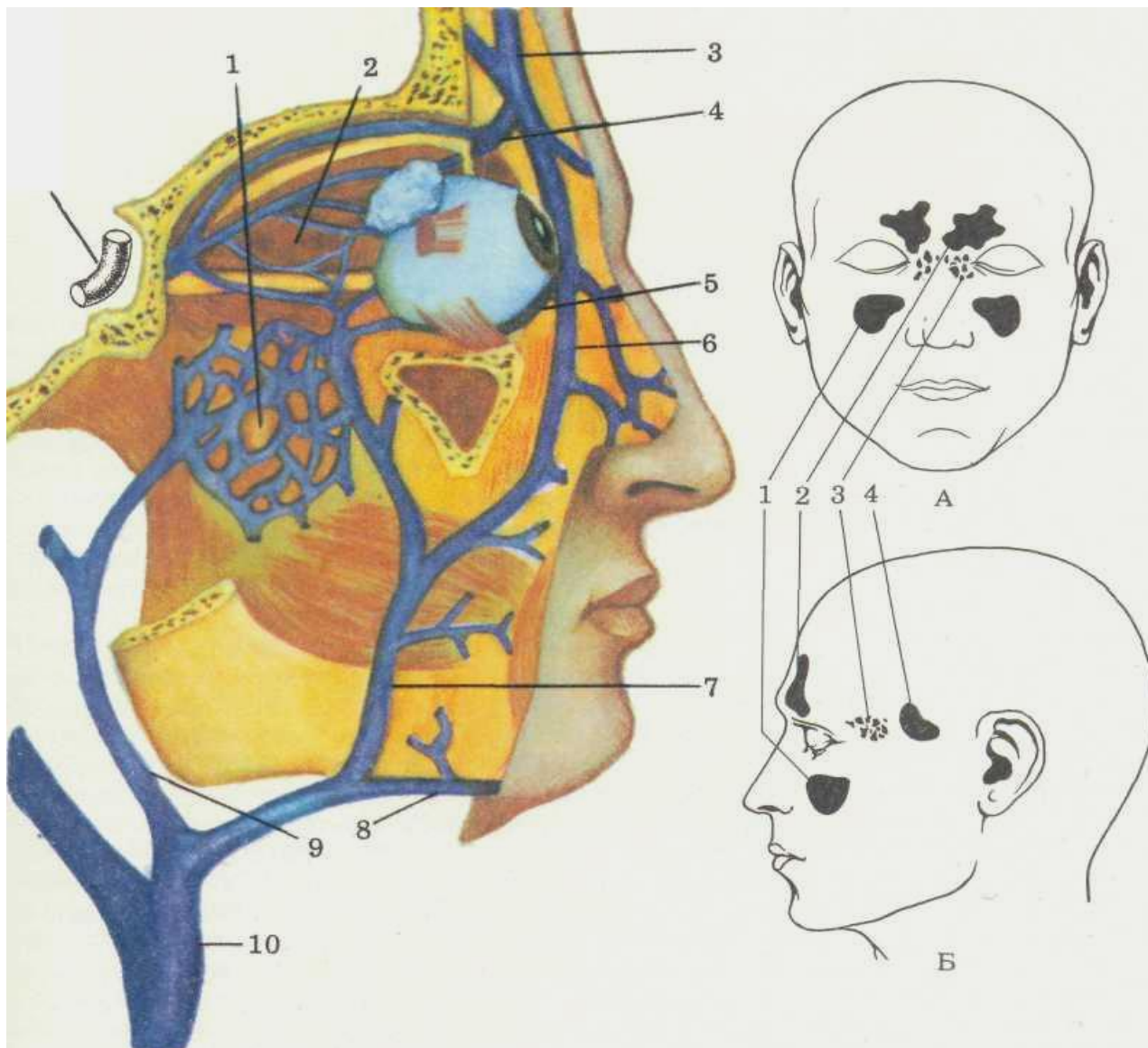


Рис.22. Топография вен лица:

I — крыловидное сплетение;

2,4 — верхняя глазная вена;

3 — носолобная вена;

5 — нижняя глазничная вена;

6 — угловая вена;

7 — передняя лицевая вена;

8 — подподбородочная вена;

9 — задняя лицевая вена;

10 — общая лицевая вена.

II — кавернозный синус.

Схема взаимоотношения околоносовых пазух: А — вид спереди; Б — вид сбоку:

1 — верхнечелюстная (гайморова) пазуха;

2 — лобная пазуха;

3 — решетчатой кости;

4 — клиновидная пазуха.

После собеседования студенты с помощью преподавателя знакомятся со структурой носового и носоглоточного зеркал, а также с другими новыми инструментами и аппаратами. На фантомах студенты знакомятся с техникой пользования этими инструментами. Демонстрация на 2 - 3-х студентах методику исследования носа и придаточных пазух со схематической зарисовкой эндоскопических картин.

Дыхательную функцию носа исследуют попеременным прикрытием одной из ноздрей и поднесением к противоположной ноздре пушинки ваты или ниточки. По шуму выдыхаемой струи или движению ватной пушинки судят о степени проходимости каждой половины носа для воздуха. Можно исследовать дыхательную функцию, выдыхая воздух из обеих ноздрей на зеркальце или металлическую никелированную градуированную пластинку Глатцеля. Размеры площади запотевания более точно указывают на степень проходимости воздуха через каждую половину носа. Следует также узнать о субъективном определении обследуемым проходимости каждой половины носа, прикрывая поочередно одну ноздрю снизу. Наиболее точно можно определить дыхательную функцию носа с помощью ринопневмометра.

Обонятельную функцию исследуют с помощью набора для ольфактометрии, состоящего из флаконов с пахучими веществами 6 групп и оценивают по 5 степеням.

Одориметрический паспорт В. И. Воячека

Правая сторона	Вещество	Левая сторона
	№ 1 – 0,5% раствор уксусной кислоты	
	№ 2 – этиловый спирт	
	№ 3 – настойка корневища валерианы	
	№ 4 - 3% водный раствор аммиака	
	№ 5 - вода	
	№ 6 - бензин	

Бензин, как наиболее летучее и самое «проникающее» вещество из этого набора, В. И. Воячек обозначил № 6. При отсутствии его восприятия обоняние следует считать полностью выключенным.

Правильное проведение качественного исследования обоняния предусматривает определенную стандартизацию опыта, исключение возможности попадания паров пахучего вещества в не обследуемую половину носа, проведение оценки пахучего вещества на вдохе с задержкой дыхания, чтобы исключить ретроградное попадание пахучего вещества во вторую половину носа при выдохе. Укрепленный в расщелине лучины и смоченный в растворе пахучего вещества кусочек фильтровальной бумаги размером 0,5—1 см подносят к одной ноздре, закрыв другую, и просят больного сделать легкий вдох носом, задержать на 3—4 с дыхание и определить, какой запах он ощущает. Результаты исследования оценивают по 5-степенной системе, в зависимости от того, какие запахи воспринимает обследуемый:

- I степень — обследуемый идентифицирует самый слабый запах — № 1;
- II степень — воспринимаются запахи пахучего вещества под № 2, 3, 4, 6;
- III степень — воспринимаются запахи пахучего вещества под № 3, 4, 6;
- IV степень — воспринимаются запахи пахучего вещества под № 4, 6;
- V степень — воспринимается запах пахучего вещества под № 6.

Если ни один из запахов не воспринимается, то устанавливают диагноз *аносмии*.

При *гипосмии* исключают механическую причину ее. Для этого тщательно осматривают верхние отделы полости носа и при необходимости обрабатывают их, однократно смазывая слизистую оболочку раствором адреналина хлорида 1:1000 (но не анестетиком!) и через 5 мин проводят повторное обследование. Появление или улучшение обоняния после этой процедуры указывает на наличие «механической» гипосмии.

В кабинете функциональной диагностики могут быть использованы специальные ольфактометры.

Для исследования резонаторной функции носа надо обследуемого просить считать вслух, в какой-то момент закрыть обе половинки носа и в это время выяснить, нет ли у него открытого или закрытого типа гнусавости. Пользуясь консультацией преподавателя, студенты знакомятся с устройством и работой диафаноскопа, затем осваивают технику диафаноскопии, при помощи которой ориентировочно определяют состояние верхнечелюстных и лобных пазух.

По демонстрируемым преподавателем на негатоскопе рентгенограммам надо возобновить студентам сведения по рентгеноанатомии носа и пазух.

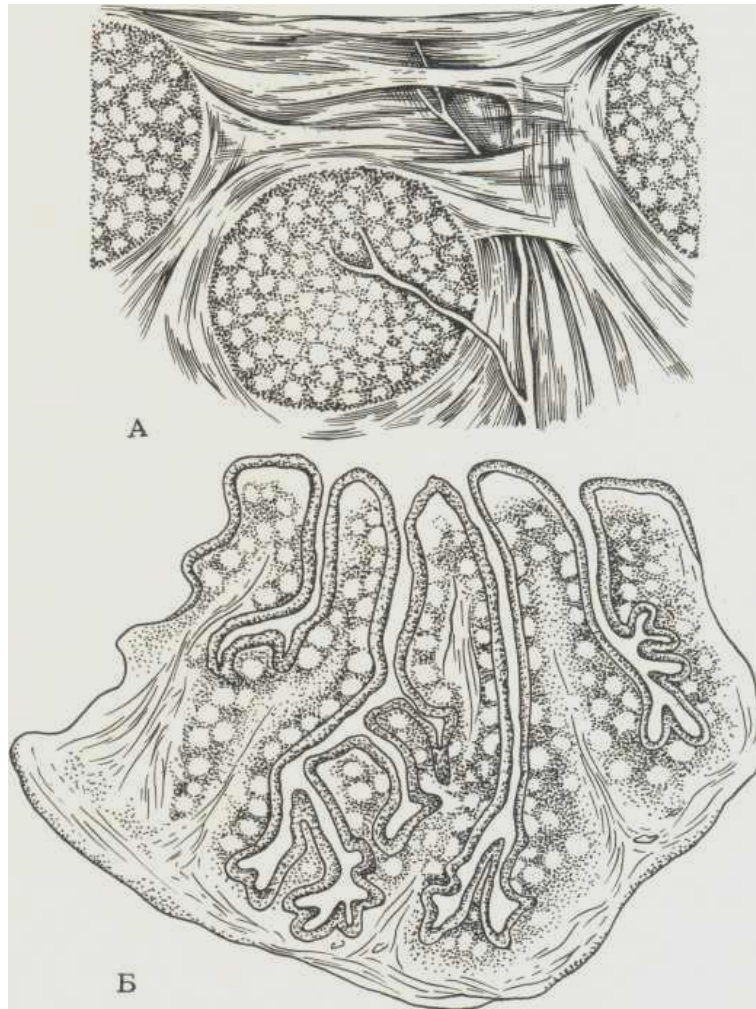


Рис. 23. Небная миндалина:

А — микроскопическое строение:

фолликулы имеют светлые зародышевые (реактивные) центры;

волокно из межфолликулярного нервного сплетения проникает в фолликул;

Б — горизонтальный разрез:

видны глубокие ветвящиеся миндаликовые крипты

с расположенными вокруг них отдельными фолликулами.

Задание на дом: анатомия, физиология и методы исследования гортани, трахеи и пищевода.

ЗАНЯТИЕ № 5

Тема: КЛИНИЧЕСКАЯ АНАТОМИЯ, ФИЗИОЛОГИЯ И МЕТОДЫ ИССЛЕДОВАНИЯ ГОРТАНИ, ТРАХЕИ, БРОНХОВ И ПИЩЕВОДА.

Актуальность. Гортань, являясь частью воздухоносных путей организма, участвует в осуществлении важнейших функций — дыхательной, голосовой и речевой. Нарушения нормальных анатомических и функциональных взаимоотношений в гортани приводят к развитию различных патологических процессов, проявляющихся прежде всего развитием стеноза гортани и голосовой дисфункцией. Знание анатомо-топографических особенностей гортани, нижних дыхательных путей и пищевода необходимы при изучении заболеваний этих органов и ориентации в лечебной тактике.

Цель. После изучения темы студент должен:

иметь представление об анатомо-топографических взаимоотношениях гортани, трахеи, бронхов и пищевода с органами шеи и средостения, современных методах эндоскопического исследования;

знать клиническую анатомию и физиологию гортани, трахеи, бронхов, пищевода;

уметь провести наружный осмотр, пальпацию шеи и непрямую ларингоскопию.

Место проведения занятия. Тематическая учебная комната на кафедре оториноларингологии или в ЛОР-стационаре, учебный кабинет эндоскопической техники.

Оснащение. Лобный рефлектор, набор зеркал для непрямой ларингоскопии, инструментарий для прямых методов исследования. Муляжи, анатомические препараты, таблицы, наборы слайдов, рентгенограмм и томограмм. Контрастные рентгенограммы пищевода. Трахеобронхоскопы различной конструкции. Эзофагоскоп Мезрина. Шпатель Тихомирова. Стробоскоп. Видеофильм по методике исследования ЛОР – органов.

Таблица 13

Задание на самоподготовку к практическому занятию

Вопросы	Цель	Задания для самоконтроля	Источники информации
Анатомо – топографические и структурные особенности гортани:	Повторить, чтобы использовать при изучении патологии гортани		1) Пальчун В.Т., Магамедов М.М., Лучихин Л.А. Оториноларингология: учебник М.: ГЭОТАР-Медиа, 2014 2) Palchun V. T., Kryukov A. I., Magomedov M. M. Otorhinolaryngology: textbook M.: Geotar-Media, 2020 3) Пальчун В. Т.
а) хрящи и связки б) мышцы		Назвать и записать в рабочую тетрадь Назвать наружные и внутренние мышцы	Оториноларингология: национальное руководство М. : ГЭОТАР-Медиа, 2008 4) Лучихин Л.А. Оториноларингология. Учебник. - Гриф МО РФ. -ГЭОТАР- Медиа. - 2016 г. - 584 с.

б) особенности слизистой оболочки		Перечислить	7) Овчинников Ю.М., Гамов В. П. Болезни носа, глотки, гортани и уха: учебник М. : Медицина, 2003 8) Гюсан А. О. Избранные клинические лекции по оториноларингологии. Мед. книга, 2014
в) кровоснабжение и иннервация		Назвать основные сосуды и нервы, особенности иннервации гортани, ее рефлексогенные зоны	9) Лучихин Л. А. Оториноларингология (с курсом видео- и медиалекций). М.: Эксмо, 2008
д) этажи гортани		Перечислить и схематически изобразить в рабочей тетради	
Физиология гортани	Знать, чтобы использовать для оценки функционального состояния гортани	Назвать функции гортани. Перечислить и записать в рабочую тетрадь основные виды певческого детского, мужского и женского голосов	
Методы исследования гортани	Знать, чтобы использовать при обследовании и лечении больных	Перечислить, описать ларингоскопическую картину при дыхании и фонации	
Анатомо-топографические особенности нижних дыхательных путей	Повторить, чтобы использовать при изучении патологии	Показать трахею и главные бронхи	
Анатомо-топографические особенности	Повторить, чтобы использовать при изучении патологии	Назвать анатомические и физиологические сужения пищевода	
Методы исследования нижних дыхательных путей и пищевода	Иметь представление	Перечислить	

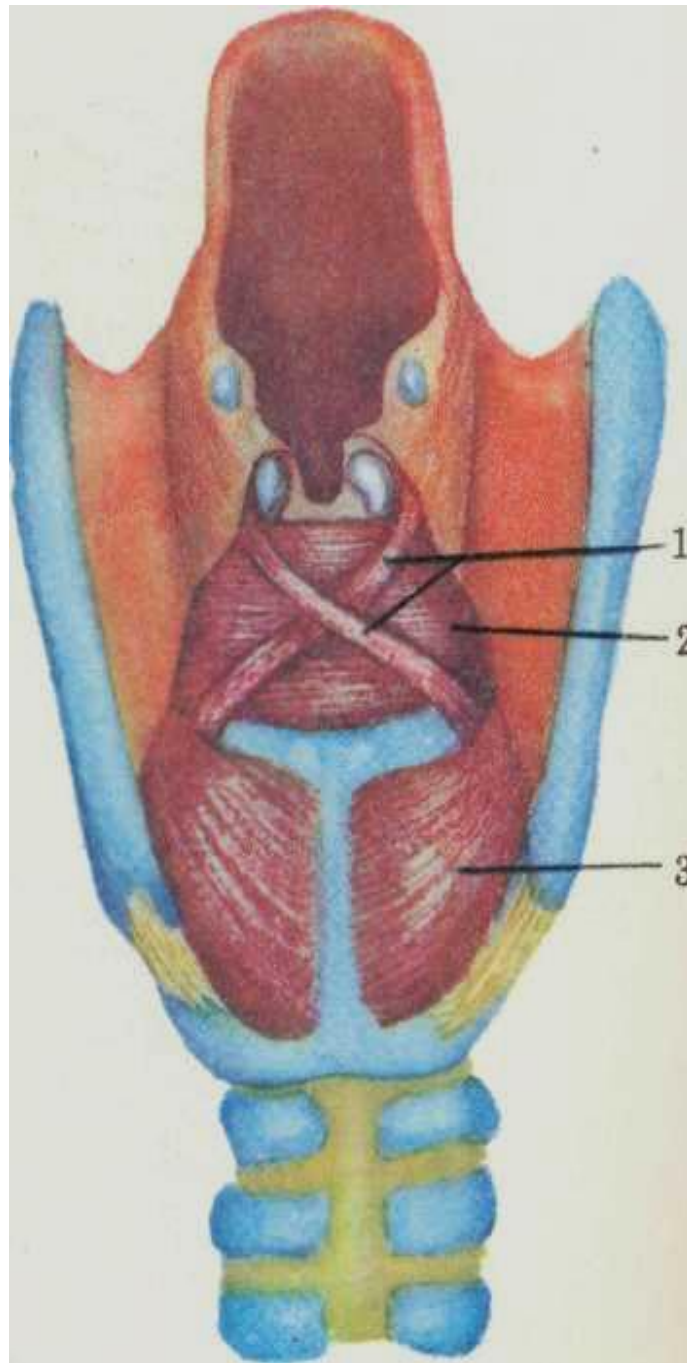


Рис.25. Мышцы гортани (вид сзади):

1 — косая черпаловидная;

2 — поперечная черпаловидная;

3 — задняя перстнечерпаловидная

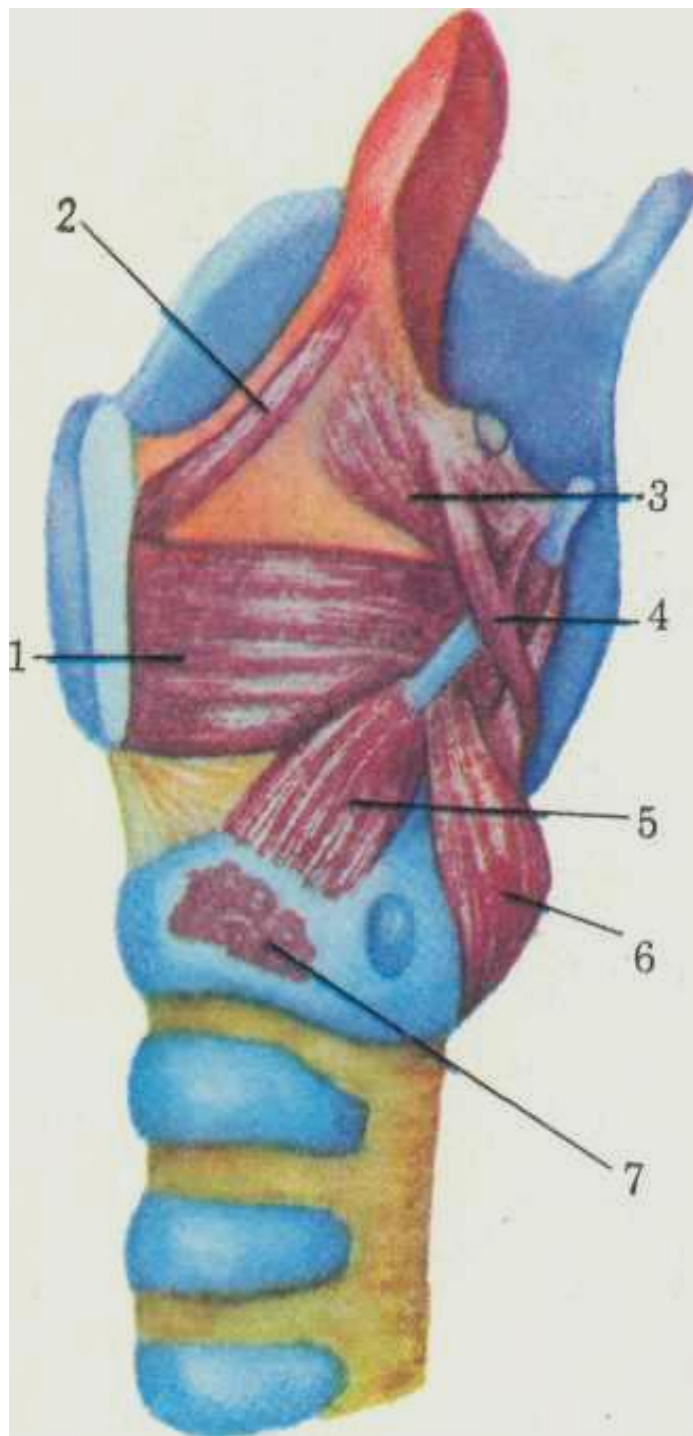


Рис. 24. Мышцы гортани (вид слева):

- 1 — щиточерпаловидная мышца;
- 2 — щитонадгортанная мышца;
- 3 — черпалонадгортанная мышца;
- 4 — косая черпаловидная мышца;
- 5 — боковая перстнечерпаловидная мышца;
- 6 — задняя перстнечерпаловидная мышца;
- 7 — перстнещитовидная мышца.

ПЛАН РАБОТЫ НА ЗАНЯТИИ

Алгоритм деятельности		Ориентировочные признаки	
Последовательные операции	Средства действия	Основания	Критерии контроля
Усвоение основных анатомо-топографических особенностей гортани, трахеи, бронхов и пищевода	Повторение по муляжам, анатомическим препаратам, таблицам, слайдам.	Углубить знания для использования при изучении заболеваний гортани, нижних дыхательных путей и пищевода	Описание эндоскопической и ларингоскопической картины
Непрямая ларингоскопия	Освоение исследования методики исследования гортани	Выработка навыка с анализом ларингоскопической картины	Описание ларингоскопической картины

ОРГАНИЗАЦИЯ И СОДЕРЖАНИЕ ЗАНЯТИЯ.

При собеседовании отмечается, что гортань делится на 3 отдела. Следует обратить внимание на функцию различных групп мышц, иннервацию гортани, особенности лимфатической сети гортани и её регионарных лимфатических узлов, строение трахеи, в частности верхнего отдела, где производятся разрезы при трахеостомии, сужения пищевода и их роль в фиксировании инородных тел у детей и взрослых.

После собеседования студенты с помощью преподавателя знакомятся со строением эзофаго-, трахео-, бронхоскопов различной модификации, с физическим обоснованием стробоскопии. На фантоме и просмотре видеofilьма с техникой пользования этими инструментами. Изучая анатомию по рисункам, препаратам, муляжам, слайдам и видеоматериалам студенты представляют себе картину, видимую при непрямой ларингоскопии, трахеобронхоскопии, эзофагоскопии.

Задание на дом: заболевания наружного уха (отомикоз, серная пробка, экзема, фурункул, разлитое воспаление кожи слухового прохода) и среднего уха (острое гнойное воспаление среднего уха, мастоидит, антрит, катар среднего уха).

ЗАНЯТИЕ №6

Тема: ЗАБОЛЕВАНИЯ НАРУЖНОГО УША (ОТОМИКОЗ, СЕРНАЯ ПРОБКА, ЭКЗЕМА, ФУРУНКУЛ, РАЗЛИТОЕ ВОСПАЛЕНИЕ КОЖИ СЛУХОВОГО ПРОХОДА). ЗАБОЛЕВАНИЯ СРЕДНЕГО УША (ОСТРОЕ ГНОЙНОЕ ВОСПАЛЕНИЕ СРЕДНЕГО УША, МАСТОИДИТ, АНТРИТ, КАТАР СРЕДНЕГО УША).

Актуальность. Острые воспалительные заболевания уха встречаются у лиц различного возраста, значительно распространены и могут быть причиной тугоухости и ряда тяжелых осложнений. Врач любой специальности в своей повседневной работе встречается с патологией уха, в связи, с чем необходимо знать симптомы наружных и средних отитов, тактику и принципы лечения больных с этой патологией.

Цель. После изучения темы студент должен:

иметь представление о причинах, вызывающих заболевания наружного и среднего уха, путях проникновения инфекции, методах хирургического лечения;

знать основные клинические симптомы заболеваний наружного и среднего уха, их осложнения, особенности течения острого гнойного среднего отита при инфекционных заболеваниях и в детском возрасте, принципы консервативного лечения, показания к парацентезу и антромоии;

уметь выполнить отоскопию, оценить данные рентгенографии в укладке по Шюллеру,

провести дифференциальную диагностику заболеваний наружного и среднего уха, своевременно выявить осложнения (прежде всего — мастоидит), выбрать рациональную лечебную тактику, производить некоторые диагностические и лечебные манипуляции.

Место проведения занятия. Тематическая учебная комната на кафедре оториноларингологии, ЛОР-клиника или ЛОР-стационар.

Оснащение. Лобный рефлектор, смотровые инструменты и набор камертонов, шприц Жане, рисунки наружного и среднего уха, барабанной перепонки в норме и при средних отитах. Таблица отостоксических препаратов, муляжи или костные препараты с выполненной антротомией. Актиковый зонд Воячека: актиковая канюля, увеличительное стекло в 9х; баллон Политцера с оливой; ушные манометры; секундомер; ушной пинцет, игла для парацентеза; полипная ушная петля; ушной гранулотом; порошокдуватель, набор инструментов для антротомии. Костные препараты, таблицы, рентгенограммы и слайды. Рентгенограммы и томограммы височных костей в норме и при средних отитах, растворы фурацилина, лидокаина (по требованию). Больные.

Таблица 15

Задание на самоподготовку к практическому занятию

Вопросы	Цель	Задания для самоконтроля	Источники информации
1. Наружный отит: 1) причины и предрасполагающие факторы:	Знать, чтобы использовать в диагностике, уметь поставить правильный диагноз и назначить адекватную терапию	Указать две клинические формы воспаления наружного слухового прохода и перечислить дополнительные методы обследования больного	1) Пальчун В.Т., Магомедов М.М., Лучихин Л.А. Оториноларингология: учебник М.: ГЭОТАР-Медиа, 2014 2) Palchun V. T., Kryukov A. I., Magomedov M. M. Otorhinolaryngology: textbook M.: Geotar-Media, 2020
2) клинические проявления		Назвать симптомы	1) Лопатин А.С., Александрова И.А., Варвянская А.В. Рациональная фармакотерапия заболеваний уха, горла и носа. Руководство для практикующих врачей.- ЛитТерра. - 2013 г. - С. 210-228
3) лечение		Перечислить физические методы воздействия. Выписать рецепт мази для лечения фурункула уха	

2. Отомикоз	Знать, чтобы использовать в диагностике, уметь поставить правильный диагноз и назначить адекватную терапию	Назвать основные симптомы и наиболее частую локализацию процесса	- Пальчун В. Т. Оториноларингология: национальное руководство М. : ГЭОТАР-Медиа, 2008 -Лучихин Л.А. Оториноларингология. Учебник. - Гриф МО РФ. - ГЭОТАР- Медиа. - 2016 г. - 584 с. 7) Овчинников Ю.М., Гамов В. П. Болезни носа, глотки, гортани и уха: учебник М. : Медицина, 2003
3. Серная пробка	Знать, чтобы использовать в диагностике, уметь поставить правильный диагноз и назначить адекватную терапию	Назвать метод удаления и выписать рецепт ушных капель для размягчения серной пробки	8) Гюсан А. О. Избранные клинические лекции по оториноларингологии. Мед. книга, 2014 9) Лучихин Л. А. Оториноларингология (с курсом видео- и медиалекций). М.: Эксмо,
4. Острый гнойный средний отит: 1) пути распространения инфекции	То же	Перечислить	1) Пальчун В.Т., Магамедов М.М., Лучихин Л.А. Оториноларингология учебник. 2007 г. - 468-645 с. 2) Лучихин Л.А.
2) стадии течения		Описать отоскопическую картину при II	Оториноларингология. Учебник. - Гриф МО РФ,- ГЭОТАР- Медиа.-2016 г.- 584 с.
3) клинические симптомы I, II, III стадии		Перечислить. Определить характер тугоухости и внести в слуховой паспорт соответствующие данные	

4) особенности течения в детском возрасте		Перечислить анатомические особенности строения височной кости, определяющие частоту возникновения и клинические проявления у детей грудного возраста. Указать, что в поведении ребенка грудного возраста позволит врачу подозревать воспаление среднего уха	1) Богомильский М.Р.: Детская оториноларингология. - М.: Гэотар-Медиа.-2006 г.-133 с.
5) особенности течения при инфекционных заболеваниях		Назвать заболевания и нарисовать отоскопическую картину при остром воспалении среднего уха гриппозной этиологии	
5. Мастоидит, антрит	Иметь представление для установления диагноза и выбора лечебной тактики	Перечислить симптомы и методы диагностики	1) Косяков С. Я. Избранные вопросы практической отохирургии; монография / - Москва: МЦФЭР. - 2012 г. - 224 с. 2) Лайко А.А., Заболотный Д.И. Рецидивирующий средний отит - 2001 г. - 153 с.
6. Хирургическое лечение (антротомия)	Иметь представление о методике операции	Перечислить показания	

План самостоятельной работы на занятии

Алгоритм деятельности		Ориентировочные признаки	
Последовательные операции	Средства действия	Основания	Критерии контроля
Курация больных	Обследование тематических больных в стационаре. Оценка выявленных изменений, проведение дифференциальной диагностики, установление диагноза и выбор лечебной тактики (использовать схему истории болезни)	Выработка умения обследования больного, анализа и синтеза полученных данных	Жалобы, анамнез заболевания, данные общеклинического обследования, объективного эндоскопического исследования ЛОР-органов, R-графии височной кости по Щуллеру, Майеру, Стенверсу, тональные пороговые аудиограммы, тимпанограммы
Отчет о самостоятельной работе по результатам курации	Студенты докладывают результаты курации больных, согласовывают диагноз и лечение	Выработка умения клинически мыслить	
Выполнение диагностических и лечебных манипуляций	Приготовление ушных вато-держателей, взятие мазка из уха, введение турунд с лекарственными веществами, промывание уха	Выработка и тренировка навыков	Визуальные

Каждая подгруппа в количестве 2 - 3-х студентов обследует одного больного. Студенты знакомятся с жалобами, собирают анамнез, исследуют ЛОР - органы, производят нужный туалет в слуховом проходе и после осмотра уха зарисовывают отоскопическую картину. Преподаватель осматривает больных и даёт указания в отношении необходимых дополнений и уточнении данных исследования или повторного осмотра. После проверки преподаватель разбирает больных со всей группой. Разбор строится таким образом, чтобы студенты принимали в нём активное участие. Путём опроса преподаватель выявляет подготовленность к занятиям.

При разборе больного следует указать, что не всегда они имеют однотипный характер, что кроме выраженного болевого симптома, могут наблюдаться жалобы на чувство давления, заложенности уха. Необходимо отметить назначение для диагноза почти одновременного появления болей и понижения слуха (в отличие от фурункула слухового прохода или от иррадиирующих болей). Необходимо остановиться на значении симптома пульсирующего шума для выявления, начинающегося мастоидита.

При сборе анамнеза и разборе полученных данных обращается особое внимание на предшествовавшие или сопутствующие отиту общие инфекционные заболевания; при этом подчёркивается роль общих заболеваний.

Отметив большое диагностическое значение жалоб больного, следует подчеркнуть, что несомненные данные для диагноза даёт только отоскопическая картина. Перед разбором последней надо остановиться и на некоторых наружных признаках отита и мастоидита, указав на значение

таких симптомов, как болезненность при надавливании на козелок, припухлость за ухом и т. д. Попутно нужно коснуться дифференциальной диагностики между наружным и средним отитом и мастоидитом.

При катаральном отите необходимо отметить форму светового конуса или его отсутствие, втянутость барабанной перепонки. Подвижность её при исследовании воронкой Зигле и продувании. Обязательно проведение ушной манометрии с определением проходимости слуховых труб. Далее исследуют слуховую и статокINETическую функции. После подтверждения диагноза преподавателем студенты намечают план лечебных мероприятий.

Методы лечения необходимо рассматривать по стадиям заболевания, обращая внимание на большое значение общих методов лечения (покой, диета, седативные препараты, сульфамиды, антибиотики) и местного лечения теплом (компрессы, соллюкс) или холодом, туалета наружного уха, продувание ушей, и т.д. Парацентез, показания и техника. При наличии соответствующих больных продемонстрировать парацентез, указать на эффективность дренирования гнойного очага в ухе и применяемые средства для улучшения оттока гноя (расширение разреза, снятая гранулём, сосочков и т.д.), в частности остановиться на необходимости тщательного ухода за наружным ухом, особенно у - детей, для предупреждения заболеваний наружного слухового прохода, которые могут затруднить дренаж среднего уха. С этой точки зрения нужно рассмотреть целесообразность назначения различных ушных капель.

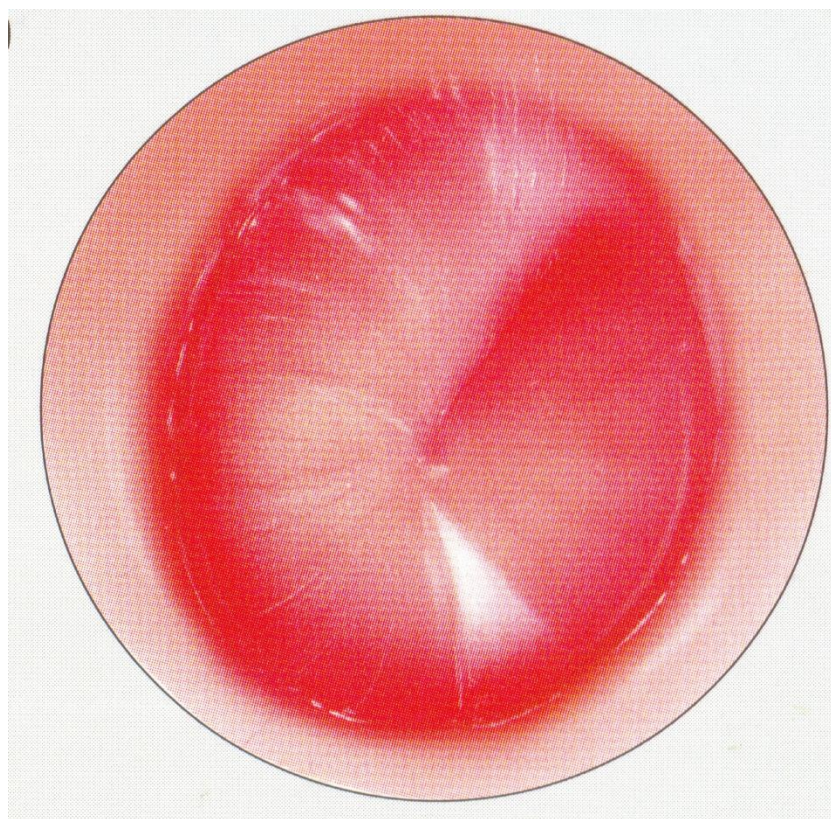


Рис. 25. D – Острый катаральный средний отит

Задание на дом: хронический гнойный средний отит. Отогенные внутричерепные осложнения. Лабиринтит.

ЗАНЯТИЕ №7

Тема: ХРОНИЧЕСКИЙ ГНОЙНЫЙ СРЕДНИЙ ОТИТ. ОТОГЕННЫЕ ВНУТРИЧЕРЕПНЫЕ ОСЛОЖНЕНИЯ. ЛАБИРИНТИТ. НЕГНОЙНЫЕ ЗАБОЛЕВАНИЯ СРЕДНЕГО УХА: КАТАР СРЕДНЕГО УХА, СЕНСОНЕВРАЛЬНАЯ ТУГОУХОСТЬ, ОТОСКЛЕРОЗ, БОЛЕЗНЬ МЕНЬЕРА.

Актуальность. Частота распространенности хронического гнойного воспаления среднего уха, обострения, ведущие к временной, а иногда и стойкой потере трудоспособности, развитие тугоухости и тяжелых жизненно опасных осложнений — определяют социальную значимость этого заболевания. Врач любой специальности должен знать симптоматику хронического гнойного среднего отита и его осложнений, чтобы вовремя предотвратить их развитие, а при возникновении — своевременно направить больного в ЛОР-стационар для оказания экстренной помощи. Отогенные внутричерепные осложнения относятся к тяжелым, жизненно опасным заболеваниям, летальность при которых в структуре оториноларингологической заболеваемости занимает первое место. Они могут возникать в результате проникновения инфекции из уха в полость черепа и составляют в среднем 2—3% от общего числа больных с гнойными заболеваниями среднего уха, значительно чаще — при хроническом гнойном эпитимпаните. Исход заболевания зависит от своевременного распознавания симптомов начинающегося осложнения и правильной ориентации в лечебной тактике, в связи с чем знание этого материала является проверкой зрелости мышления студента и имеет важное значение в практической деятельности. Выраженная тугоухость, затрудняющая общение людей, в 91% наблюдений обусловлена негнойными заболеваниями уха. Потеря слуха, нередко сопровождающаяся мучительным шумом в ушах, отражается на трудоспособности человека, его моральном состоянии. Ребенок, рано потерявший слух, обычно не может научиться говорить и вырастает глухонемым. Не менее тягостны и вестибулярные расстройства, которые приводят к длительной потере трудоспособности и даже инвалидности. Все это и определяет социальную значимость проблемы негнойных заболеваний уха.

Цель. После изучения темы студент должен:

иметь представление о причинах, приводящих к хроническому течению среднего отита, холестеатоме, методах хирургического лечения; о путях проникновения инфекции из среднего и внутреннего уха в полость черепа и этапах ее распространения, методах хирургического лечения;

иметь представление об этиологии и патогенезе негнойных заболеваний уха, методах хирургического лечения; основные клинические симптомы отогенных внутричерепных осложнений (менингита, абсцесса мозга и мозжечка) и отогенного сепсиса, принципы их лечения и профилактики;

знать основные симптомы и клинические формы хронического гнойного среднего отита, его осложнения, принципы консервативного лечения и показания к хирургическому вмешательству, профилактику, диспансеризацию; основные клинические симптомы катара среднего уха, сенсоневральной тугоухости, отосклероза, болезни Меньера, принципы их лечения;

уметь выполнить отоскопию, оценить данные рентгенографии в укладке по Шюллеру и Майеру, поставить диагноз и провести дифференциальную диагностику клинических форм хронического гнойного среднего отита, своевременно распознать симптомы осложнения и выбрать рациональную лечебную тактику.

производить некоторые диагностические и лечебные манипуляции; выполнить отоскопию, описать данные рентгенографии в укладке по Стенверсу, исследовать слуховую и вестибулярную функции и оценить их состояние, выбрать адекватную лечебную тактику, оказать помощь во время приступа болезни Меньера.

Оснащение. Лобный рефлектор, смотровые инструменты, набор камертонов, ушной зонд, ушной пинцет, канюля для промывания аттика, ушная петля, наборы инструментов для радикальной операции уха и тимпаноластики. Костные препараты, таблицы, рентгенограммы и слайды.

Место проведения занятия. Тематическая учебная комната на кафедре оториноларингологии, ЛОР - клиника, ЛОР - стационар.

Задание на самоподготовку к практическому занятию

Вопросы	Цель	Задания для самоконтроля	Источники информации
1. Мезотимпанит: 1) локализация воспалительного процесса, характер перфорации барабанной перепонки и отделяемого из уха 2) клинические проявления	Знать, чтобы использовать в диагностике, уметь поставить диагноз и выбрать лечебную тактику	Нарисовать отоскопическую картину и обозначить локализацию перфорации Перечислить и назвать тип нарушения слуховой функции	1)Пальчун В.Т. Оториноларингология: национальное руководство –М. : ГЭОТАР – Медиа.- 2013 г.-919 с. 2)Лекционный материал кафедры, где обучается студент
2. Эпитимпанит: 1) локализация воспалительного процесса, характер перфорации барабанной перепонки и отделяемого из уха 2) клинические проявления 3) Холестеатома. 4).Консервативное лечение хронического гнойного среднего отита Хирургическое лечение хронического гнойного среднего отита: 5) Радикальная операция тимпаноластика	То же Иметь представление для диагностики Знать, чтобы использовать в практической деятельности Иметь представление о технике операций	Нарисовать отоскопическую картину и обозначить локализацию перфорации Внести в слуховой паспорт данные, характерные для левостороннего хронического гнойного среднего отита Перечислить методы диагностики Назвать принципы и этапы Перечислить показания и назвать типы	1)Пальчун В.Т., Магамедов М.М., Лучихин Л.А. Оториноларингология учебник.-2007г.- 468-645 с. 2)Лекционный материал кафедры, где обучается студент 3) Гуля Э.Дж.:Хирургия уха Гласскока-Шамбо. В 2-х томах (количество томов: 2). -Панфилова.- 2015 г.-864 с. 3)Лайко А.А., Заболотный Д.И.- Рецидивирующий средний отит -2001 г.- 14-82 с.
3. Лабиринтит	То же	Назвать формы и принципы лечения	
4. Пути проникновения инфекции из уха в полость черепа и этапы ее распространения	Иметь представление для профилактики осложнений	Перечислить и записать в рабочую тетрадь	
5. Отогенный разлитой гнойный менингит	Знать, чтобы использовать в диагностике и выбрать адекватную лечебную тактику	Назвать симптомы. Перечислить заболевания, с которыми проводится дифференциальный диагноз	1)Бабияк В. И., Гофман В. Р., Накатис Я. А. Нейрооториноларингология. Руководство для врачей. - 2002 г. – 727 с.
6. Стадии течения абсцесса мозга и мозжечка		Перечислить и записать в рабочую тетрадь	2)Бабияк В.И., Накатис Я.А. Клиническая

7. Абсцесс мозга		Перечислить четыре группы основных клинических симптомов. Записать в рабочую тетрадь план обследования	оториноларингология, руководство для врачей. - 2005 г. - 200 с. 3)Блоцкий А.А., Карпищенко С.А.
8. Абсцесс мозжечка		Назвать клинические симптомы и указать заболевания, с которыми проводится дифференциальный диагноз	Неотложные состояния в оториноларингологии. – СПб.: «Эскулап», 2009. – 175 с.
9. Отогенный сепсис		Назвать две его формы и перечислить общие и очаговые симптомы. Записать в рабочую тетрадь заболевания, с которыми проводится дифференциальный диагноз	Блоцкий А.А., Карпищенко С.А. Неотложные состояния в оториноларингологии. – СПб.: «Эскулап», 2009. – 175 с.
10. Принципы лечения отогенных осложнений	Назвать комплекс лечебных мероприятий, указав их последовательность	Знать, чтобы использовать в практической работе	1) Альтман Я. А., Таварткиладзе Г. А. Руководство по аудиологии. - М.: ДМКПресс, 2003. - 360 с.
11. Катар среднего уха	Знать, чтобы использовать в диагностике, уметь поставить диагноз и выбрать лечебную тактику	Назвать симптомы, Описать отоскопическую картину. Определить тип тугоухости. Перечислить комплекс лечебных мероприятий	2) Бабанов С.А.: Профессиональная нейросенсорная тугоухость. Монография,- Инфра-М, Вузовский учебник. - 2017г.- 98 с. 3) Бабияк В. И., Гофман В. Р., Накатис Я. А. Нейрооториноларингология. Руководство для врачей. - 2002 г. – 727 с. 4) Бобошко М.Ю. Слуховая труба. - СПб.: СпецЛит. - 2003. - 353 с.
12. Сенсоневральная тугоухость		Составить слуховой паспорт больного сенсоневральной тугоухостью. Перечислить комплекс лечебных мероприятий	5)Гаппоева Э. Т. Сенсоневральная тугоухость. Изд. СОГУ. - 2011г. – 232 с.
13. Отосклероз		Назвать основные симптомы. Указать тип тугоухости в начальной стадии заболевания, назвать и оценить камертональный тест, подтверждающий диагноз. Определить лечебную Тактику	

14. Болезнь Меньера	Знать, чтобы использовать в диагностике, уметь поставить диагноз и выбрать лечебную тактику	Назвать и записать в рабочую тетрадь триаду симптомов. Перечислить комплекс лечебных мероприятий, применяемых во время приступа заболевания. Назвать три вида хирургических вмешательств	-Герсдорф М.: Хирургия среднего уха. Атлас,- Бином.-2014.- 28-143 с.
---------------------	---	--	--

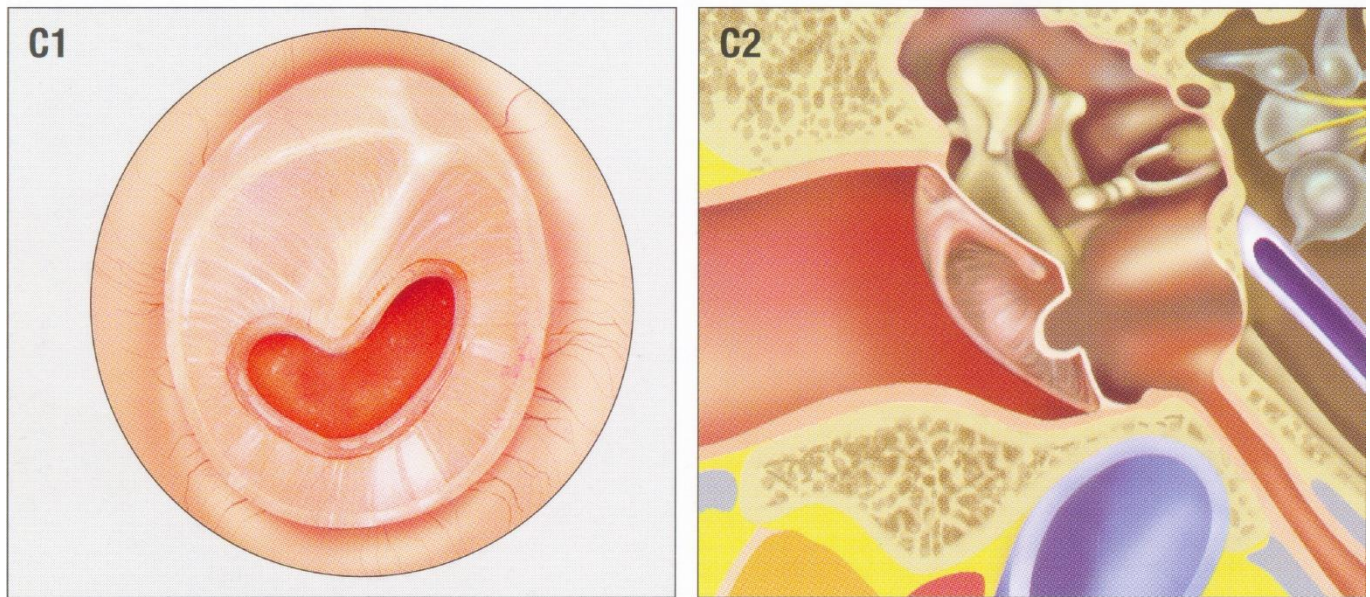


Рис. 26. C1, C2 - Хронический средний отит.

Клинические симптомы хронического гнойного среднего отита:

- 1) оторрея — длительное (6 и более недель) гноетечение из уха, которое может быть постоянным или периодически возобновляющимся;
- 2) стойкая перфорация барабанной перепонки (нередко с оmozолелыми краями);
- 3) понижение слуха.

Другие симптомы (ощущение шума в ухе, головокружение, нарушение равновесия, головная боль) являются непостоянными и во многом зависят от формы и особенностей течения заболевания.

Хронический гнойный средний отит делится на две основные клинические формы — мезотимпанит и эпитимпанит. Обе формы следует рассматривать в зависимости от патоморфологических изменений, клинической картины и тяжести заболевания.

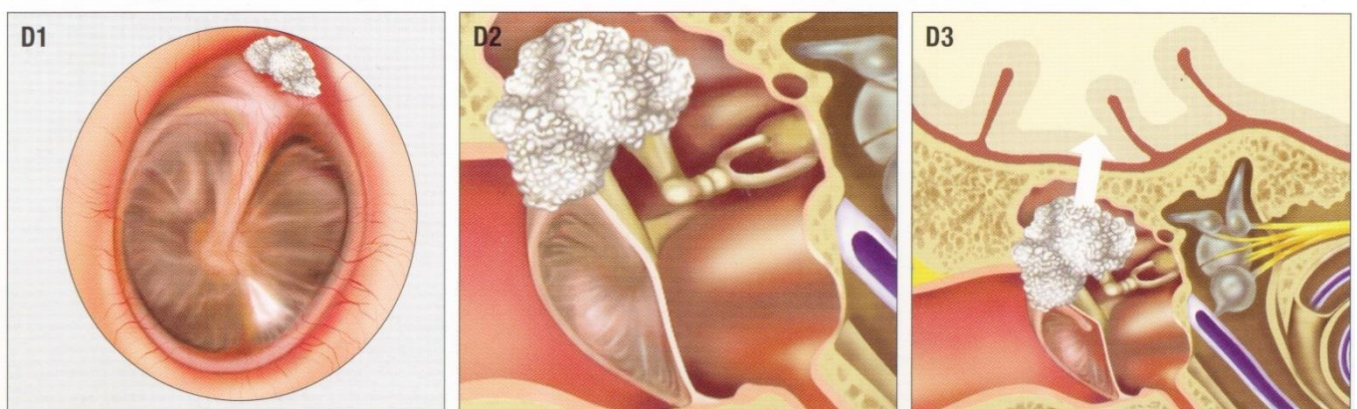
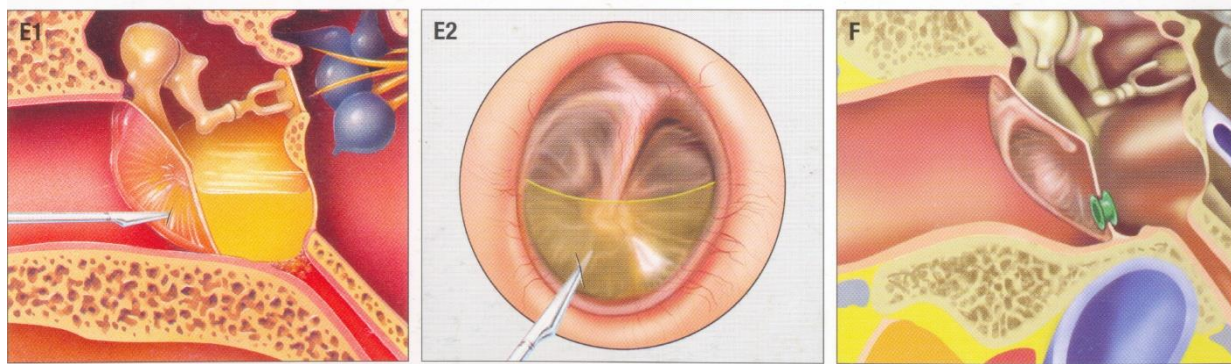


Рис. 27. D1, D2 – Холестеатомный хронический эпитимпанит;

D3 – разрушение покрышечной стенки с формированием внутричерепного осложнения



**Рис. 28. E1. E 2 - экссудативный средний отит.
Парацентез барабанной перепонки. Г – дренажная трубочка в задненижнем квадранте барабанной перепонки.**

Таблица 18

**ДИФФЕРЕНЦИАЛЬНО-ДИАГНОСТИЧЕСКИЕ ПРИЗНАКИ КЛИНИЧЕСКИХ ФОРМ
ХРОНИЧЕСКОГО ГНОЙНОГО СРЕДНЕГО ОТИТА**

Клиническая форма		
Диагностические признаки	Хронический гнойный мезотимпанит	Хронический гнойный эпитимпанит
Локализация процесса в барабанной полости	Средний и нижний отделы	Все отделы с преимущественной локализацией в верхнем отделе – аттике
Глубина распространения процесса	Слизистая оболочка	Слизистая оболочка и костные структуры
Жалобы больного	Гноетечение из уха, понижение слуха, наличие субъективного ушного шума	Гноетечение из уха, понижение слуха, может быть ощущение шума в ухе. Нередко головная боль, головокружение
Характер отделяемого	Слизистое или слизисто-гнойное без запаха	Гнойное с запахом
Тип перфорации	Ободковая (центральная)	Краевая
Патологическое содержимое в барабанной полости	Гной, грануляции, полипы	Гной, грануляции, полипы, холестеатома
Характер тугоухости	Басовая	Смешанная, с преобладанием басовой
Рентгенография височных костей	Склерозирование	Склерозирование, участки разрежения и деструкции в аттикоантральной области

Таблица 19

ПЛАН САМОСТОЯТЕЛЬНОЙ РАБОТЫ НА ЗАНЯТИИ

Алгоритм деятельности		Ориентировочные признаки	
Последовательные операции	Средства действия	Основания	Критерии контроля
Курация больных	Обследование тематических больных в стационаре. Оформление истории болезни.	Выработка умения обследования больного, анализа и синтеза полученных данных	Жалобы, анамнез заболевания, данные общеклинического обследования, объективного эндоскопического исследования ЛОР-органов, Р-графии височной кости по Щуллеру, Майеру, Стенверсу, тональные пороговые аудиограммы, тимпанограммы
Выполнение диагностическ	Определение проходимости	Выработка и тренировка	Визуальные, вербальные

их и лечебных манипуляций	слуховой трубы, продувание уха, введение сосудосуживающих средств в полость носа и носоглотки	навыков	
---------------------------	---	---------	--

При разборе больных следует обратить внимание на необходимость четкого анализа жалоб и анамнестических данных, позволяющих в известной мере, выявить причину длительности воспалительного процесса в ухе, его характер и динамику. При этом учёту; подлежат частота обострений, наличие лабиринтных атак, головных болей и других проявлений, характеризующих динамику течения отита и позволяющих нередко правильно решить диагностическую задачу.

При осмотре уха необходимо обратить внимание на большое дифференциально-диагностическое значение количества и характера (цвет, запах, консистенция) гнойного отделяемого.

В случаях эпитимпанита демонстрируется зондирование надбарабанного пространства (определение величины хода и наличия кариозно изменённых участков костной ткани) и его промывание при помощи канюли.

Студентами осматривается барабанная полость после введения в аттик зонда, после чего ими самостоятельно проводится эта манипуляция. После промывания аттика изучается характер промывной жидкости (наличие плёнок, чешуек, эпидермиса на поверхности жидкости, её мутность, наличие в ней густого гноя, тяжёлой слизи, крошковидного гноя).

При этом отмечается большое диагностическое значение такого изучения жидкости.

Преподаватель проверяет умение студентов пользоваться камертонами и речью (шепотной или разговорной) для определения состояния слуха, а также правильность произведенного выключения здорового уха. Если рентгенологическое исследование височных костей больного уже производилось, то студентам демонстрируются эти рентгенограммы.

Демонстрация рентгенограмм из учебного набора с различными картинками костных изменений. После этого производится разбор больного с учётом всех данных, полученных при его обследовании в целях уточнения диагноза (мезо или эпи тимпанит, осложненный или не осложненный).

Остановившись на характеристике разбираемого поражения уха при эпитимпанитах необходимо активно наблюдать за больным, диспансеризации или госпитализации его.

Особое внимание уделяется возможности развития внутричерепного осложнения.

Задание на дом: заболевания носа и околоносовых пазух: искривление перегородки носа, фурункул, острый и хронический ринит, острый и хронический синусит, полипозный ринисинусит, риногенные осложнения.

ЗАНЯТИЕ №8

Тема. ЗАБОЛЕВАНИЯ НОСА И ОКОЛОНОСОВЫХ ПАЗУХ: ИСКРИВЛЕНИЕ ПЕРЕГОРОДКИ НОСА, ФУРУНКУЛ, ОСТРЫЙ И ХРОНИЧЕСКИЙ РИНИТ, ОСТРЫЙ И ХРОНИЧЕСКИЙ СИНИУИТ, ПОЛИПОЗНЫЙ РИНОСИНИУИТ, РИНОГЕННЫЕ ОСЛОЖНЕНИЯ

Актуальность. Патология носа и околоносовых пазух занимает одно из первых мест в структуре заболеваемости ЛОР-органов и часто является причиной временной утраты трудоспособности. Знание клинической симптоматики и лечения заболеваний носа, а также своевременная диагностика риногенных внутриглазничных и внутричерепных осложнений, приводящих в ряде случаев к летальному исходу, необходимы врачу любой специальности.

Цель. После изучения темы студент должен:

иметь представление об этиологии и патогенезе заболеваний, носа и околоносовых пазух, путях проникновения инфекции, методах хирургического лечения;

знать основные клинические симптомы заболеваний носа и околоносовых пазух, их осложнения, принципы консервативного лечения и показания к хирургическому вмешательству;

уметь выполнять переднюю и заднюю риноскопию, оценить рентгенограммы околоносовых пазух, поставить диагноз и провести дифференциальную диагностику, своевременно выявить риногенные осложнения, выбрать рациональную лечебную тактику, производить некоторые диагностические и лечебные манипуляции.

Место проведения занятия. ЛОР-кабинет в поликлинике.

Оснащение. Лобный рефлектор, набор смотровых инструментов, носовой ватодержатель, штыкообразный пинцет, носовые петли, носовой конхотом, игла для пункции верхнечелюстной пазухи, скальпель, набор В. И. Воячека для исследования обоняния, рентгенограммы, слайды.

Задание на самоподготовку к практическому занятию

Вопросы	Цель	Задания для самоконтроля	Источники информации
1. Искривление перегородки носа	Знать, чтобы использовать в диагностике, уметь поставить диагноз и выбрать лечебную тактику	Нарисовать риноскопическую картину при различных вариантах искривления перегородки носа	1)Пальчун В.Т., Магамедов М.М., Лучихин Л.А. Оториноларингология учебник.-2007г -104-201с.
2. Фурункул носа	- //-	Определить тактику врача и назвать комплекс лечебных мероприятий	2)Пискунов Г. З., Пискунов С. З. Клиническая ринология.- М.: МИА, 2006 г. – 282-407 с. 2)Лекционный материал кафедры, где обучается студент.
3. Острый ринит	Знать, чтобы использовать в диагностике, уметь поставить диагноз и выбрать лечебную тактику	Назвать стадии острого ринита. Выписать рецепты для его лечения	
4. Хронический ринит: а) катаральный б) гипертрофический в) атрофический г) вазомоторный	Знать, чтобы использовать в диагностике, уметь поставить диагноз и выбрать лечебную тактику	Провести дифференциальную диагностику катарального и гипертрофического ринита Назвать формы и методы лечения, нарисовать риноскопическую картину Назвать формы, провести их дифференциальную диагностику. Выписать мазь для лечения. Назвать формы, провести их дифференциальную	1) Лопатин Андрей Станиславович, : Ринит: патогенетические механизмы и принципы фармакотерапии,- ЛитТерра.-2013 г.-368 с. 2)Пальчун В.Т. Оториноларингология: национальное руководство – М. : ГЭОТАР – Медиа.2013 г.- 919 с.
5. Острый синусит		Назвать основные клинические симптомы, методы диагностики. Указать локализацию патологического отделяемого в полости носа при поражении различных околоносовых пазух	1) Семизоров А. Н. Рентгенографическая и компьютерно-томографическая диагностика острых и хронических синуситов, -Видар М.-2012 г.- 104 с.

6. Хронический синусит		Перечислить методы лечения	<p>1) Пискунов Г. З., Пискунов С. З. Клиническая ринология. - М.: МИА. - 2013. – 560 с.</p> <p>2) Пискунов Г. З., Пискунов С. З., Козлов В. С., Лопатин А. С. Заболевания носа и околоносовых пазух: эндомикрохирургия. - М.: Коллекция «Совершенно секретно». - 2003. - 208 с.</p> <p>3) Пискунов Г. З. Полипозный риносинусит. - Москва изд. гр. ГЭОТАР- Медиа. - 2016 г. - 96 с.</p>
7. Риногенные внутриглазные осложнения		Перечислить. Записать в рабочую тетрадь. Определить лечебную тактику	-1) Пискунов И. С., Завьялов Ф. Н., Пискунов В. С., Кузнецов М. В. Диагностика и лечение риносинусогенных орбитальных осложнений.- Курск.-2004г.-112 с.
8. Риногенные внутричерепные осложнения		Перечислить. Указать лечебную тактику	1) Крюков А.И. Руководство по неотложной помощи при заболеваниях уха и верхних дыхательных путей. - ГЭОТАР- Медиа. - 2016 г. - 386 с.

Таблица 21

ПЛАН РАБОТЫ НА ЗАНЯТИИ

№	Алгоритм деятельности		Ориентировочные признаки	
	Последовательные операции	Средства действия	Основания	Критерии контроля
1.	Курация больных	Поликлинический прием больных: 1) с заболеваниями	Подтвердить умение обследования	Оценка выявленных изменений, проведение дифференциальной

		носа и околоносовых пазух; 2) с другими заболеваниями ЛОР-органов.	больного, анализа и синтеза полученных данных	диагностики, установление диагноза и выбор лечебной тактики. Использовать схему истории болезни
2.	Отчет о самостоятельной работе по результатам курации поликлинических больных		Выработка умения клинически мыслить	Студенты докладывают результаты курации больных, согласовывают диагноз и лечение; оформляют медицинскую документацию (амбулаторная карта, направления, рецепты)
3.	Выполнение диагностических и лечебных манипуляций	Приготовление носовых ватодержателей, смазывание полости носа, введение лекарственных веществ на тампонах, взятие мазка из носа, инсуфляция лекарственных средств	Выработка и тренировка навыков	

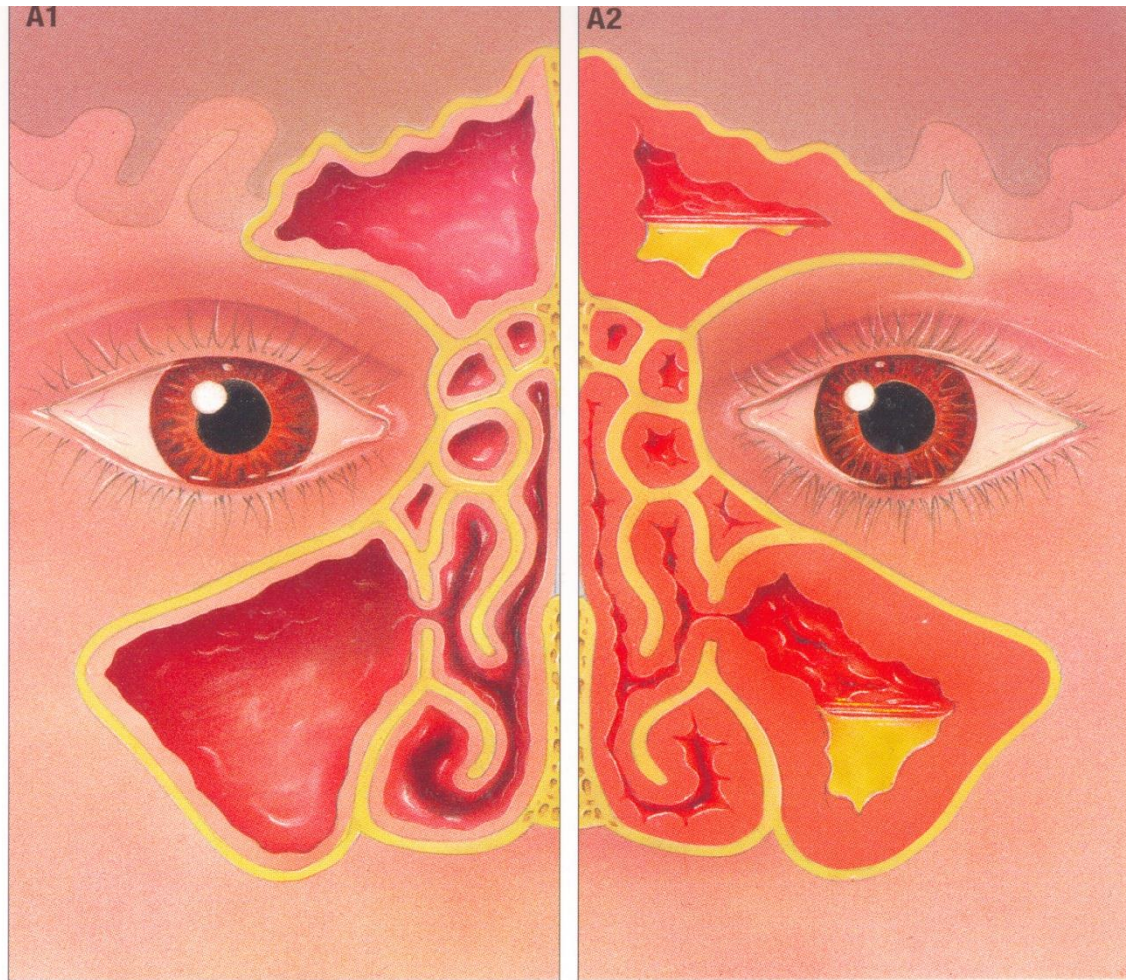


Рис. 29. А1 – Нос и придаточные пазухи в норме. А2 – Острый гемисинуит (фронтит, гайморит, этмоидит).

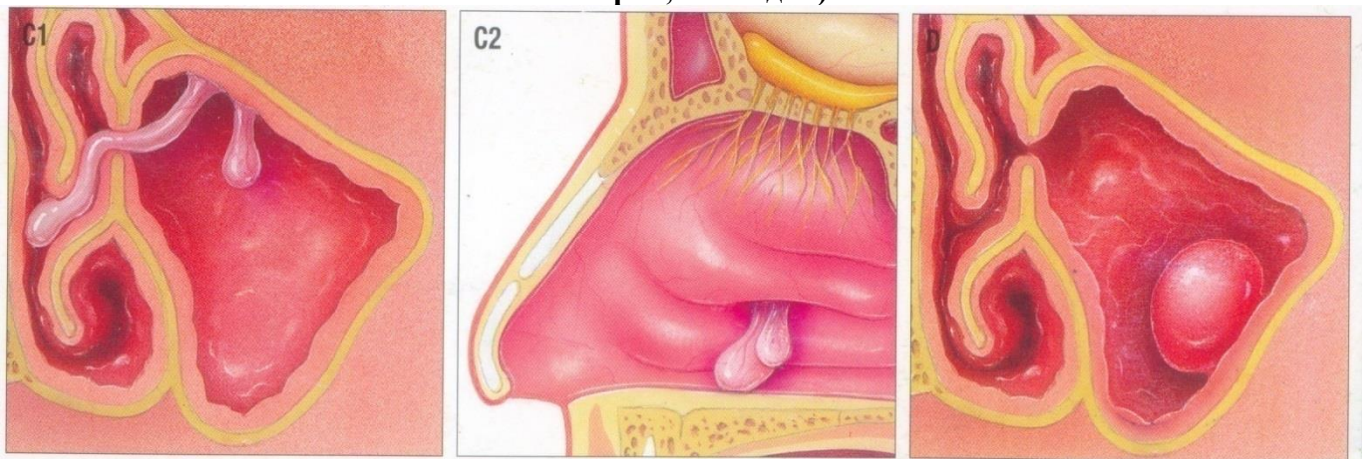


Рис. 30. С1 – Полипозный гайморит. С2 – Полипы полости носа. D – Киста в верхнечелюстной пазухе.

Задание на дом: заболевания глотки: острый и хронический фарингит, фарингомикоз, ангина, дифтерия, паратонзиллярный абсцесс, заглоточный абсцесс, хронический тонзиллит, гипертрофия небных и глоточной миндалин.

ЗАНЯТИЕ №9

Тема. ЗАБОЛЕВАНИЯ ГЛОТКИ: ОСТРЫЙ И ХРОНИЧЕСКИЙ ФАРИНГИТ, ФАРИНГОМИКОЗ, АНГИНА, ДИФТЕРИЯ, ПАРАТОНЗИЛЛЯРНЫЙ АБСЦЕСС, ЗАГЛОТОЧНЫЙ АБСЦЕСС, ХРОНИЧЕСКИЙ ТОНЗИЛЛИТ, ГИПЕРТРОФИЯ НЕБНЫХ И ГЛОТОЧНОЙ МИНДАЛИН

Актуальность. Заболевания глотки встречаются в клинической практике очень часто и могут быть диагностированы врачами любой специальности. Тонзиллярная патология является общемедицинской проблемой, представляющей интерес не только для оториноларингологов, но и терапевтов, инфекционистов, педиатров, ревматологов и др. Социальная значимость ее определяется высоким уровнем заболеваемости ангиной и хроническим тонзиллитом, особенно среди детей и взрослых наиболее трудоспособного возраста. Тонзиллиты могут вызывать тяжелые осложнения, способствовать возникновению и ухудшению течения многих заболеваний, в том числе сердечно-сосудистой системы, дающих наиболее высокую общую смертность.

Цель. После изучения темы студент должен:

иметь представление об этиологии и патогенезе заболеваний глотки, методах хирургического лечения их;

знать классификацию тонзиллитов, основные клинические симптомы острого и хронического тонзиллита, их осложнения и связанные с ними заболевания, принципы консервативного лечения, профилактики и диспансеризации, клинические проявления других заболеваний глотки;

уметь выполнять фарингоскопию, поставить правильно диагноз заболевания глотки, провести дифференциальную диагностику острого первичного тонзиллита с поражениями миндалин при инфекционных заболеваниях и патологии системы крови, своевременно выявить осложнения, выбрать лечебную тактику, производить некоторые диагностические и лечебные манипуляции.

Место проведения занятия. ЛОР - кабинет в поликлинике.

Оснащение. Лобный рефлектор, набор смотровых инструментов, глоточный ватодержатель, стерильный тампон для взятия мазка из ротоглотки, инсуффлятор, пульверизатор для орошения глотки, канюля для промывания лакун небных миндалин, гальванокаутер и криоаппликаторы, скальпель для вскрытия паратонзиллярного и заглоточного абсцессов, носовой корнцанг, тонзиллотом, аденотом, конхотом.

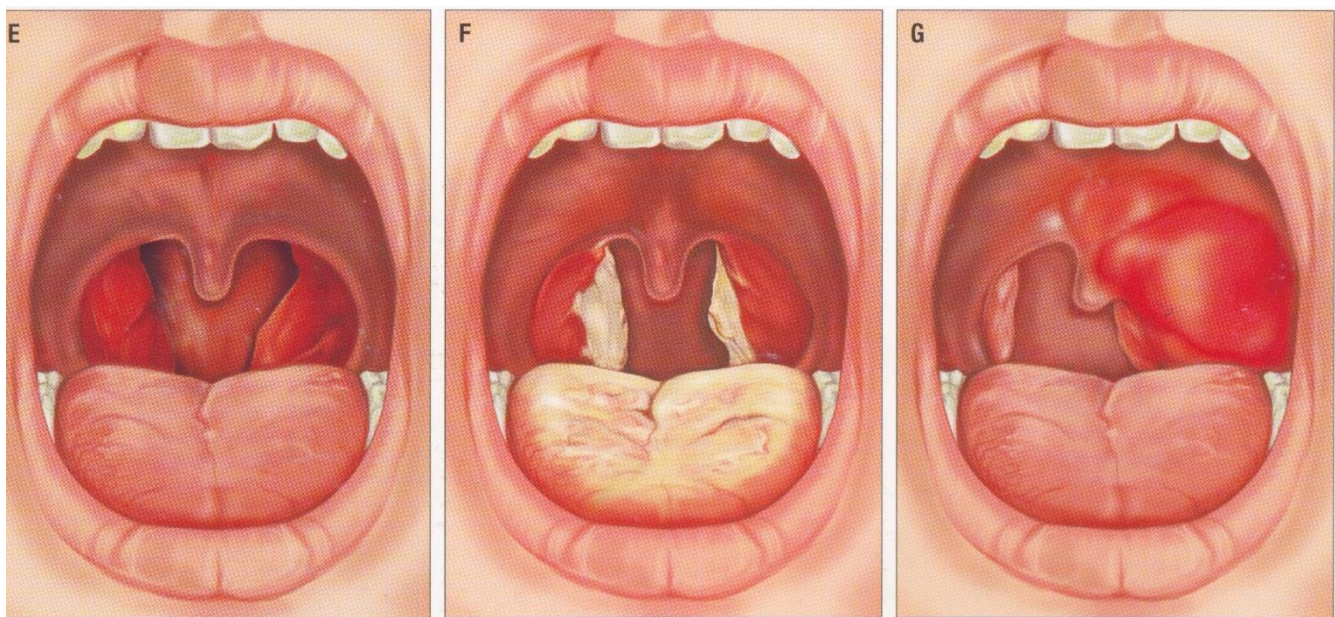
Таблица 22

Задание на самоподготовку к практическому занятию

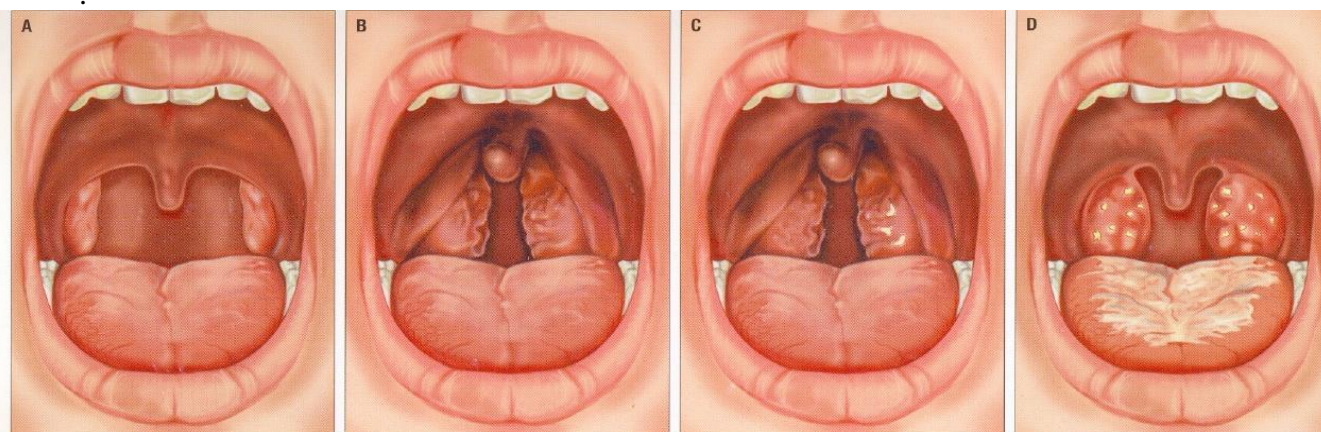
Вопросы	Цель	Задания для самоконтроля	Источники информации
1. Классификация тонзиллитов	Знать, чтобы использовать в диагностике	Начертить схему классификации по И. Б. Солдатову	1)Пальчун В.Т., Магамедов М.М., Лучихин Л.А. Оториноларингология

<p>2. Острый первичный тонзиллит: 1) формы 2) клинические проявления 3) дифференциальная диагностика с вторичным тонзиллитом 4) осложнения 5) лечение</p>	<p>Уметь правильно поставить диагноз, назначить лечение, предупредить осложнения и поражения других органов и систем</p>	<p>Составить дифференциально-диагностическую таблицу лакунарной ангины и дифтерии зева. Перечислить комплекс лечебных мероприятий при остром первичном тонзиллите. Нарисовать фарингоскопическую картину при правостороннем паратонзиллярном абсцессе</p>	<p>учебник.-2007 г.-250-324с. 2)Бербом Ханс, Кашке Оливер, Навка Тадеус Болезни уха, горла и носа. - МЕДпресс-Информ. - 2016 г. - 776 с.</p>
<p>3. Хронический тонзиллит: 1) клинические формы 2) местные признаки 3) методы лечения 4)профилактика и диспансеризация</p>	<p>Знать, чтобы правильно формулировать диагноз хронического тонзиллита в соответствии с классификацией И. Б. Солдатова, и выбрать соответствующую лечебную тактику</p>	<p>Назвать. Перечислить заболевания, связанные с хроническим тонзиллитом Перечислить Назвать, указать сущность диспансеризации, количество диспансерных: осмотров в течение года и сроки их проведения</p>	<p>1)Пальчун В.Т.Лучихин Л.А., Магомедов М.М.: Руководство по практической оториноларингологии. МИА. - 2011 г. - 565 с. Пальчун В.Т.Лучихин Л.А., Магомедов М.М.- МИА. -2011- 344 с. 2)Крюков Андрей Иванович.: Воспалительные заболевания глотки. - ГЭОТАР- Медиа.- 2014.- 102-285 с.</p>
<p>4. Фарингит 1) клинические формы 2) методы лечения</p>	<p>Знать, чтобы правильно поставить диагноз и назначить лечение</p>	<p>Перечислить Назвать. Выписать рецепт для полоскания глотки при атрофическом фарингите</p>	
<p>5. Заглоточный абсцесс</p>	<p>Знать, чтобы правильно поставить диагноз и назначить лечение</p>	<p>Назвать в каком возрасте наиболее часто встречается заглоточный абсцесс, нарисовать фарингоскопическую картину с обозначением локализации процесса</p>	

<p>6. Гипертрофия глоточной миндалины (аденоиды)</p>		<p>Перечислить методы диагностики. Нарисовать картину носоглотки и обозначить локализацию аденоидов</p>	<p>1) Цветков Э.А.: Адено tonsиллиты и их осложнения у детей. - СПб.: ЭЛБИ-СПб.2003 г - 124 с. 2) Лучихин Л.А.; Оториноларингология. Учебник. Гриф МО РФ.-ГЭОТАР-Медиа.- 2016 г - 584 с.</p>
--	--	---	--



**Рис. 31. Е – Ангина катаральная.
 F – Ангина лакунарная.
 G – Паратонзиллярный абсцесс.**



**Рис. 32. А – Глотка в норме.
 B – Гипертрофия небных миндалин.
 C – Хронический тонзиллит, гипертрофия небных миндалин.
 D - Хронический тонзиллит.**

Местные признаки хронического тонзиллита

1. Гиперемия и валикообразное утолщение краев небных дужек.
2. Рубцовые спайки между миндалинами и небными дужками.
3. Разрыхленные или рубцово-измененные и уплотненные миндалины.
4. Казеозно-гнойные пробки или жидкий гной в лакунах миндалин.
5. Регионарный лимфаденит — увеличение зачелюстных лимфатических узлов.

Различаются компенсированная и декомпенсированная формы хронического неспецифического тонзиллита, которые трактуются с учетом главных факторов генеза заболевания — реактивности организма и барьерной функции миндалин.

При первой форме имеются лишь местные признаки хронического воспаления миндалин, барьерная функция которых и реактивность организма еще таковы, что уравновешивают, выравнивают состояние местного воспаления, то есть компенсируют его и поэтому выраженной общей реакции не возникает.

Вторая форма характеризуется не только местными признаками хронического воспаления миндалин, но и проявлениями декомпенсации в виде рецидивирующих острых тонзиллитов (ангин), паратонзиллитов, паратонзиллярных абсцессов, различных патологических реакций, заболеваний отдаленных органов и систем.

Важной особенностью рассматриваемой классификации является принцип формулировки диагноза хронического тонзиллита. В диагнозе необходимо указывать не только клиническую форму заболевания, но если она декомпенсированная, то и конкретный вид или виды декомпенсации. Это позволяет правильно ориентироваться в выборе лечения, которое может быть консервативным и хирургическим.

Таблица 23

ПЛАН РАБОТЫ НА ЗАНЯТИИ

Алгоритм деятельности		Ориентировочные признаки	
Последовательные операции	Средства действия	Основания	Критерии контроля
Курация больных	Поликлинический прием больных: 1) с заболеваниями глотки 2) с другими заболеваниями ЛОР-органов	Оценка выявленных изменений, проведение дифференциальной диагностики и выбор лечебной тактики. Использовать схему истории болезни	Подтвердить умение обследования больного, анализа и синтеза полученных данных
Отчет о самостоятельной работе по результатам курации поликлинических больных		Вырабатывать умение клинически мыслить	Студенты докладывают результаты курации больных, согласовывают диагноз и лечение, оформляют медицинскую документацию (амбулаторная карта, направления, рецепты)
Выполнение диагностических и лечебных манипуляций		Выработка и тренировка навыков	Приготовление глоточных ватодержателей и смазывание глотки, инсуффляция лекарственных веществ, взятие мазка из глотки, промывание лакун небных миндалин

Задание на дом: заболевания гортани: острый и хронический ларингит, острый ларинготрахеит у детей, отек, дифтерия, парезы и параличи мышц гортани, острый и хронический стеноз гортани.

ЗАНЯТИЕ № 10

Тема. ЗАБОЛЕВАНИЯ ГОРТАНИ: ОСТРЫЙ И ХРОНИЧЕСКИЙ ЛАРИНГИТ, ОСТРЫЙ ЛАРИНГО-ТРАХЕИТ У ДЕТЕЙ, ОТЕК, ДИФТЕРИЯ, ПАРЕЗЫ И ПАРАЛИЧИ МЫШЦ ГОРТАНИ, ОСТРЫЙ И ХРОНИЧЕСКИЙ СТЕНОЗ ГОРТАНИ. ОПУХОЛИ И ИНФЕКЦИОННЫЕ ГРАНУЛЕМЫ ВЕРХНИХ ДЫХАТЕЛЬНЫХ ПУТЕЙ И УХА. ТРАВМЫ, ИНОРОДНЫЕ ТЕЛА, КРОВОТЕЧЕНИЯ ИЗ ЛОР-ОРГАНОВ И НЕОТЛОЖНАЯ ПОМОЩЬ ПРИ НИХ

Актуальность. Острые и хронические заболевания гортани, протекающие с нарушением дыхательной и голосовой функций, часто встречаются в клинической практике. Наиболее актуальной является проблема острого ларинготрахеита у детей — одна из ведущих не только в детской оториноларингологии, но и в педиатрии вообще, что обусловлено большой частотой и тяжелым течением заболевания — 99% острого стеноза гортани у детей младшего возраста, возникшего вследствие ларинготрахеита, приходится на острые респираторные вирусные инфекции (ОРВИ). Больные острым стенозом, обусловленным различными заболеваниями гортани, требуют неотложной медицинской помощи, оказанием которой должен владеть врач любой специальности.

Среди причин смертности злокачественные новообразования занимают значительное место. В связи с ростом частоты онкологических заболеваний верхних дыхательных путей и многообразием их клинических проявлений практическому врачу любого профиля необходимо ориентироваться в диагностике и лечении доброкачественных и злокачественных новообразований ЛОР-органов, знать принципы профилактики и диспансеризации этой группы больных. Для дифференциальной диагностики опухолевых поражений необходимо знание эпидемиологии и клиники инфекционных гранулем верхних дыхательных путей и уха.

В мирное и военное время довольно часто встречаются травматические повреждения, инородные тела и кровотечения из ЛОР - органов, требующие неотложной помощи, правилами оказания которой должны владеть врачи любой специальности. От правильного выбора лечебной тактики и своевременного оказания urgentной помощи нередко зависит благоприятный исход заболевания, а иногда и жизнь больного.

Цель. После изучения темы студент должен:

иметь представление о причинах, вызывающих острые и хронические заболевания гортани, динамике дыхательной недостаточности при стенозах гортани;

иметь представление об эпидемиологии опухолей и инфекционных гранулем, классификации опухолей верхних дыхательных путей и уха, методах хирургического лечения;

иметь представление о частоте и характере травм и инородных тел уха, дыхательных путей и пищевода, кровотечений из них;

знать основные клинические симптомы заболеваний гортани, особенности течения стенозов гортани в детском возрасте, принципы консервативного лечения, показания к интубации и трахеостомии;

знать клинические проявления наиболее часто встречающихся новообразований и инфекционных гранулем, принципы их лечения и профилактики;

знать причины, клинические проявления, основные принципы лечения, профилактики, тактику оказания первой врачебной помощи при этих заболеваниях;

уметь выполнять непрямую ларингоскопию, поставить диагноз и провести дифференциальную диагностику, определить стадию стеноза гортани, выбрать соответствующую лечебную тактику, производить некоторые лечебные манипуляции, при показаниях выполнить трахеостомию, а в экстремальной ситуации — крикотомию или крикоконикотомию.

уметь выполнять эндоскопические методы исследования верхних дыхательных путей и уха, своевременно выявлять ранние симптомы новообразований и проводить дифференциальную диагностику их с инфекционными гранулемами и воспалительными заболеваниями, производить

некоторые диагностические и лечебные манипуляции.

уметь выполнять эндоскопические методы исследования, производить первичную обработку ран, удалять инородные тела уха, носа, глотки, выполнять переднюю тампонаду носа.

Место проведения занятия. ЛОР-стационар, специализированное ларингитное отделение, ЛОР-кабинет в поликлинике.

Оснащение. Лобный рефлектор, набор смотровых инструментов, гортанные ватодержатели, скальпель, шприц, ларингоскоп, термопластические трубки для интубации, набор для трахеостомии

Оснащение. Лобный рефлектор, набор смотровых инструментов, пульверизатор для орошения слизистой оболочки глотки и гортани, наборы гортанных кюреток, гортанная петля, набор для трахеостомии, стробоскоп, рентгенограммы, КТ, МРТ.

Таблица 24

Задание на самоподготовку к практическому занятию

Вопросы	Цель	Задания для самоконтроля	Источники информации
1. Острый ларингит	Знать, чтобы суметь поставить правильный диагноз и назначить адекватное лечение	Назвать причины и основные симптомы. Перечислить и записать в рабочую тетрадь комплекс лечебных мероприятий	1) Лучихин Л. А., Оториноларингология. Учебник. Гриф МО РФ.- ГЭОТАР- Медиа -2016. - 584 с. 2) Пальчун В.Т. Оториноларингология: национальное руководство –М. : ГЭОТАР – Медиа , 2013 -919 с.
2. Острый ларинготрахеит у детей	То же	Нарисовать ларингоскопическую картину. Перечислить ведущие симптомы. Назвать и записать в рабочую тетрадь этапы интенсивной терапии при декомпенсированном стенозе. Перечислить и записать в рабочую тетрадь причины	3) Пальчун В.Т., Магамедов М.М., Лучихин Л.А. Оториноларингология учебник.. 355-404 с.
3. Отек гортани	То же	То же	1) Атлас ЛОР-заболеваний. 4-е издание. Булл Т.Р. Под ред. М.Р. Богомильского. - 2007. 180-200 с. 2) Пальчун В.Т. Воспалительные

4. Дифтерия гортани		Перечислить и записать в рабочую тетрадь заболевания, с которыми проводится дифференциальная диагностика	заболевания гортани и их осложнения. Руководство. - Москва изд. Гр. ГЭОТАР - Медиа. - 2013. - 176 с.
5. Хронический ларингит		Назвать основные клинические формы. Нарисовать ларингоскопическую картину одной из форм ограниченного гипертрофического ларингита. Выписать рецепт для ингаляций при атрофическом	3) Марк Ремакль, Ханс Эдмунд Эккель Хирургия гортани и трахеи. - Бином. - 2015 г. - - 31-193 с,
6. Парезы и параличи		Нарисовать ларингоскопическую картину при параличе левого возвратного гортанного нерва и перечислить его причины.	
7. Стеноз гортани	Знать, чтобы оценить степень выраженности дыхательной недостаточности и определить лечебную тактику	Перечислить и записать в рабочую тетрадь формы и стадии, комплекс лечебных мероприятий	1) Янфаза П. Хирургическая анатомия головы и шеи,- Издательство Панфилова / Бином. Лаборатория знаний. - 2014 г. -896 с.
8. Трахеостомия	Знать, чтобы использовать в практической работе	Назвать показания и виды трахеотомии	1) Крюков А.И.: Руководство по неотложной помощи при заболеваниях уха и верхних дыхательных путей. - М: ГЭОТАР-Медиа. - 2016 г. - 31-50 с.

9. Злокачественные опухоли носа	Знать, чтобы использовать в диагностике	Перечислить, назвать основные симптомы	1) Лучихин Л.А. Оториноларингология. Учебник. Гриф МО РФ. - М: ГЭОТАР- Медиа. - 2016 г. - 584 с.
10. Юношеская ангиофиброма носоглотки	Знать, чтобы использовать в диагностике	Перечислить, дать характеристику	2) Пальчун В. Т., Магамедов М.М., Лучихин Л.А.
11. Низкодифференцированные тонзиллярные опухоли	Знать, чтобы использовать в диагностике	Перечислить, дать характеристику	Оториноларингология учебник. - 2011 г. - 690-739 с.
12. Доброкачественные опухоли		Назвать, описать ларингоскопическую картину, перечислить основные симптомы папилломатоза гортани у детей	3) Атлас ЛОР-заболеваний. 4-е издание. Булл Т.Р. Под ред. М.Р. Богомильского. - 2007г. - 272с.
13. Рак гортани	Знать, чтобы использовать в диагностике	Перечислить стадии. Назвать ведущие клинические симптомы при поражении различных этажей гортани. Перечислить и записать в рабочую тетрадь методы лечения	
14. Склерома	Знать, чтобы использовать в диагностике	Назвать наиболее частую локализацию специфических инфильтратов в дыхательных путях. Перечислить стадии развития заболевания	1) Пальчун В.Т. Болезни уха, горла и носа. Учебник для студентов учреждений среднего профессионального образования, обучающихся по специальности 060101.51 "Лечебное дело" по дисциплине "Болезни уха, горла и носа". - ГЭОТАР-Медиа. - 2016 г. - 315 с.
15. Туберкулез гортани	Знать, чтобы использовать в диагностике	Перечислить заболевания, с которыми проводится дифференциальная диагностика.	2) Янфаза П.: Хирургическая анатомия головы и шеи. - Изд. Панфилова / Бином. Лаборатория знаний. - 2014 г. - 896 с.
16. Сифилис верхних дыхательных путей	Знать, чтобы использовать в диагностике	Назвать наиболее частую локализацию процесса в третичном периоде. Перечислить заболевания, с которыми проводится дифференциальная диагностика.	

Вопросы	Цель	Задания для самоконтроля	Источники информации
17. Травмы уха	Знать, чтобы правильно поставить диагноз и определить адекватную лечебную тактику	Перечислить и записать в рабочую тетрадь виды травм	1) Пальчун В. Т. Оториноларингология: национальное руководство – М. : ГЭОТАР – Медиа - 2013. - 919 с.
18. Травмы носа	То же	Назвать виды переломов костей носа	2) Говорун М.И.: Повреждение ЛОР-органов и шеи в мирное и военное время. Руководство для врачей, - СпецЛит - 2010 г. - 126 с.
19. Гематома и абсцесс перегородки носа 20. Травмы гортани и других органов шеи		Назвать основные симптомы и определить лечебную тактику! Записать в рабочую тетрадь последовательность обработки ран при травматических повреждениях органов; шеи, сопровождающихся кровотечением, нарушением дыхания и глотания	3) Крюков А.И.: Руководство по неотложной помощи при заболеваниях уха и верхних дыхательных путей, - М: ГЭОТАР-Медиа. - 2016 г. - 180-192 с.
21. Химические ожоги глотки, гортани, пищевода		Перечислить степени ожога. Назвать клинические симптомы	4) Лучихин Л.А. Оториноларингология. Учебник. Гриф МО РФ. - ГЭОТАР - Медиа. - 2016 г. - 584 с.
22. Инородные тела уха		Назвать метод удаления	
23. Инородные тела носа	Назвать наиболее частую локализацию	Назвать способы удаления инородных тел различной формы	
24. Инородные тела глотки, гортани, трахеи и бронхов	Знать, чтобы правильно поставить диагноз и определить адекватную лечебную тактику	Назвать основные симптомы. Перечислить методы диагностики инородного тела бронха. Определить лечебную тактику	
25. Носовое кровотечение	Назвать наиболее частую локализацию	Назвать способы остановки (консервативные и оперативные)	

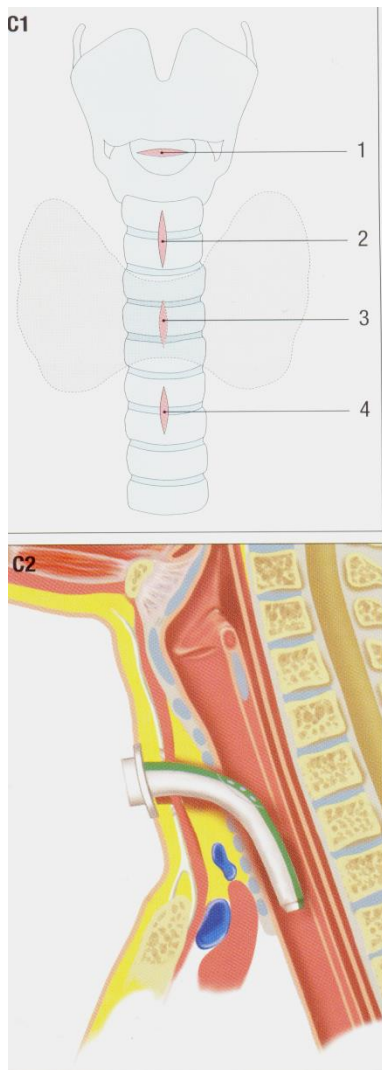
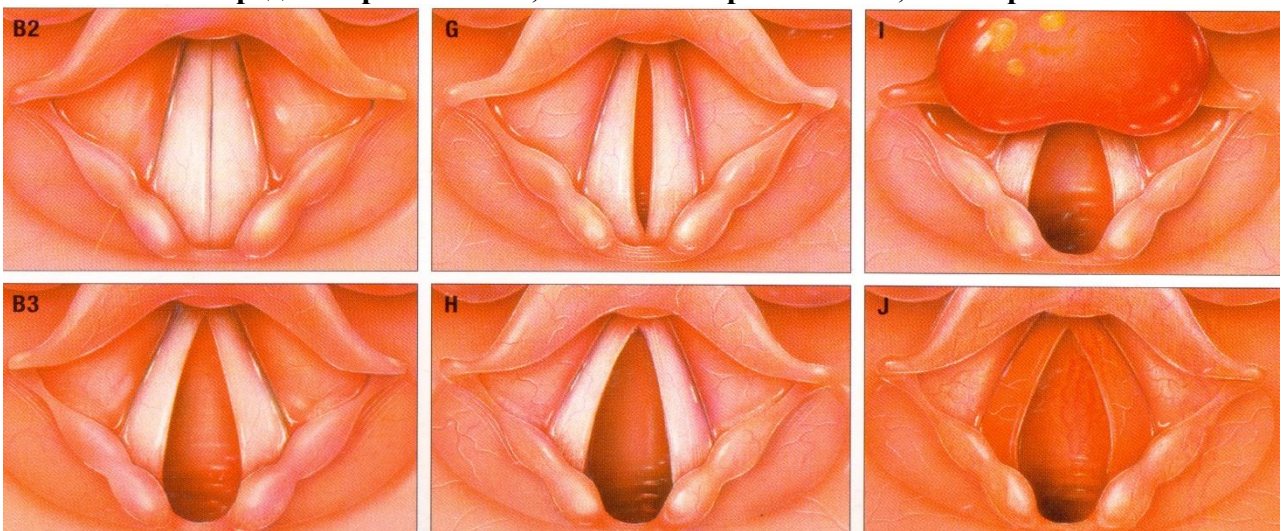


Рис. 33. С1 – 1 – коникотомия, 2 – верхняя трахеотомия, 3 - средняя трахеотомия, 4 - нижняя трахеотомия; С2 – Трахеостомия.



**Рис. 34. В2 – Гортань в норме при фонации.
 В3 – Гортань в норме при дыхании.
 G – Двусторонний паралич голосовой мышцы.
 H – Паралич возвратного гортанного нерва. I – Эпиглотит.
 J – Острый ларинготрахеит.**

ПЛАН РАБОТЫ НА ЗАНЯТИИ

Алгоритм деятельности		Ориентировочные признаки	
Последовательные операции	Средства действия	Основания	Критерии контроля
Курация больных	Обследование тематических больных (взрослых и детей) в стационаре. Поликлинический прием больных: 1) с травмами, инородными телами и кровотечениями из ЛОР-органов 2) с другими заболеваниями ЛОР-органов	Подтвердить умение обследования больного, анализа и синтеза полученных данных. Оценка выявленных изменений, установление диагноза, выбор лечебной тактики и оказание неотложной помощи	Оценка выявленных изменений, проведение дифференциальной диагностики, установление диагноза и выбор лечебной тактики. Использовать схему истории болезни. Закрепить умение обследования больного, анализа и синтеза полученных данных
Отчет о самостоятельной работе по результатам курации	Студенты докладывают результаты курации больных, согласовывают диагноз и лечебную тактику	Выработка умения клинически мыслить. Оформляется медицинская документация (амбулаторная карта, направления, рецепты	Студенты докладывают результаты курации больных. Согласовывают диагноз и лечение. Выработать умение клинически мыслить, ориентироваться в оказании скорой и неотложной помощи
Выполнение диагностических и лечебных манипуляций		Выработка и тренировка навыков. Первичная обработка ран ЛОР-органов, пункция гематомы перегородки носа и ушной раковины. Удаление инородных тел уха, носа, глотки. Остановка носового кровотечения методом	Приготовление гортанных ватодержателей, комплектование набора инструментов для трахеостомии, обработка трахеоканюль

		прижигания сосудов кровоточивой зоны. Выполнение передней тампонады носа. Остановка кровотечения из уха и глотки	
--	--	---	--

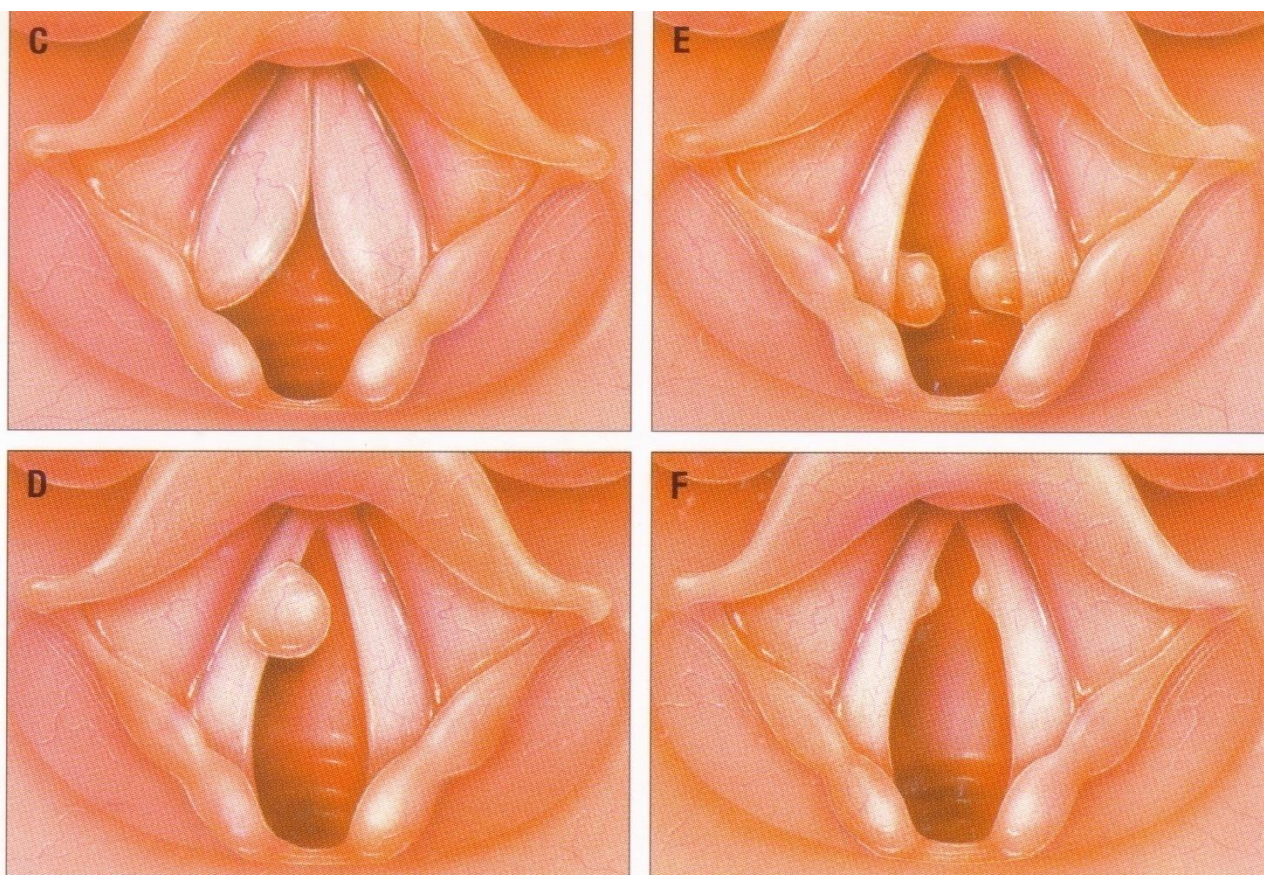


Рис. 35. С –Паралич поперечной черпаловидной мышцы.

Е - Папилломатоз гортани.

Д - Фиброма голосовой складки.

Ф – Певческие узелки.

Классификация опухолей верхних дыхательных путей Карпова

ТИП ОПУХОЛИ

I тип. Высокодифференцированные опухоли.

1-я группа. Доброкачественные опухоли.

2-я группа. Пограничные опухоли (обладают некоторыми свойствами, присущими злокачественным опухолям: склонностью к рецидивированию, к разрушению соседних костных образований и др.).

II тип. Дифференцированные опухоли.

1-я группа. Эпителиальные злокачественные опухоли.

2-я группа. Соединительнотканые злокачественные опухоли.

3-я группа. Нейрогенные (нейроэктодермальные) злокачественные опухоли.

III тип. Низкодифференцированные тонзиллярные высокозлокачественные опухоли.

Классификация предусматривает общепринятое распределение по стадиям с отдельным обозначением трех ингредиентов опухолевого процесса: первичной опухоли — Т (tumor), регионарных метастазов — N (nodulus) и отдаленных метастазов — М. (metastasis), при отсутствии последних применяется обозначение М₀, при наличии — М 1.

Степень распространения первичной опухоли

1-я степень — Т1 — опухоль поражает одну анатомическую часть органа;

2-я степень — Т2 — опухоль поражает не более двух анатомических частей органа;

3-я степень — Т3 — опухоль поражает больше двух анатомических частей органа, не распространяясь за его пределы;

4-я степень — Т4 — опухоль поражает большую часть органа, распространяясь за его пределы.

Степень распространения регионарных метастазов

N₀ — регионарные метастазы не определяются;

N₁ — односторонний подвижный (сдвигаемый и в горизонтальной, и в вертикальной плоскостях) одиночный узел;

N₂ — двусторонние подвижные одиночные узлы; односторонние подвижные множественные узлы; односторонние ограниченно подвижные узлы; односторонние подвижные контрлатеральные узлы;

N₃ — односторонние неподвижные узлы; односторонние ограниченно подвижные контрлатеральные узлы; двусторонние ограниченно подвижные узлы;

N₄ — двусторонние неподвижные узлы; пакеты узлов, спаянных между собой и с ближайшим костным образованием (позвонком, нижней челюстью, сосцевидным отростком, ключицей).

Стадии рака гортани:

I стадия — опухоль занимает ограниченный участок одного этажа гортани.

II стадия — опухоль располагается в пределах одного этажа, локализуясь только на слизистой оболочке и в подслизистом слое, не распространяясь на подлежащие ткани и, следовательно, не вызывая ограничения подвижности этого отдела гортани.

III стадия — опухоль распространяется за пределы одного этажа, включая преднадгортанниковое пространство, или в глубь него. При этой стадии всегда ограничена подвижность соответствующей половины гортани, имеются регионарные метастазы.

IV стадия — опухоль переходит на окружающие ткани и органы: глотку, корень языка, щитовидную железу, трахею. Если имеются несдвигаемые двусторонние регионарные или отдаленные метастазы, независимо от размеров первичной опухоли всегда диагностируется IV стадия рака гортани.

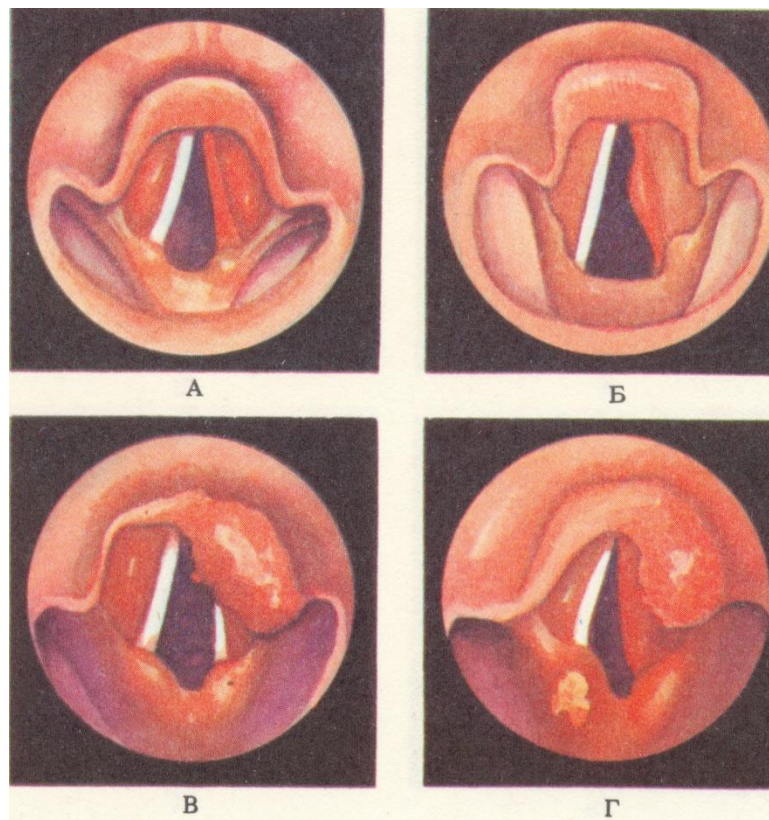


Рис. 36. Туберкулез гортани: А — начальная фаза, гиперемия и инфильтрация левой голосовой складки; Б — гиперемия и срединная (веретенообразная) инфильтрация левой голосовой складки; В — инфильтративная форма поражения надгортанника; Г — инфильтративно-язвенная форма поражения надгортанника, голосовых складок и черпаловидных хрящей.

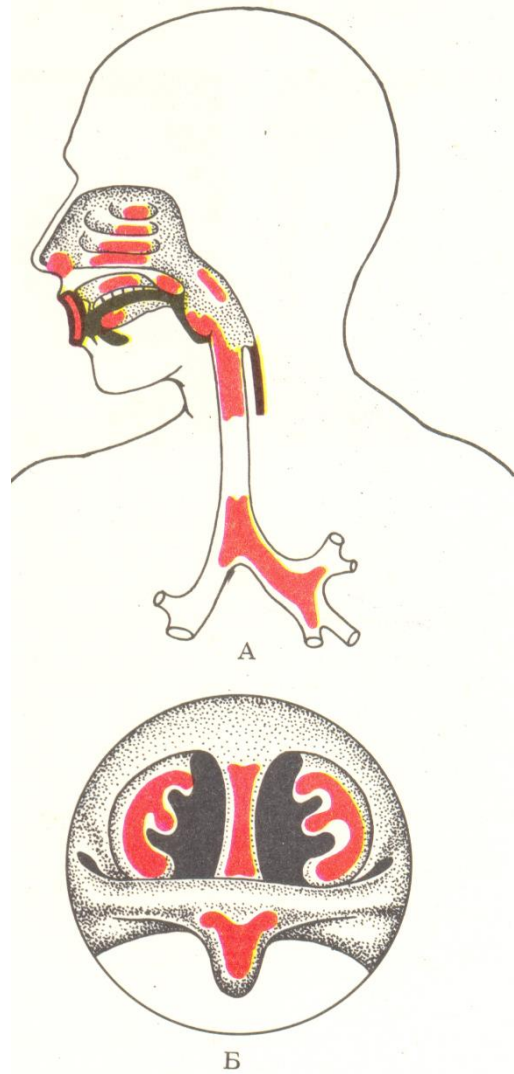


Рис. 37. Типичная локализация склеромных инфильтратов на слизистой оболочке дыхательных путей: А – в полости носа, рта, гортани, трахеи и бронхов; Б – в носовой части глотки, на мягком небе и небном язычке.

Литература:

1. Алексеева Н.С. Головокружение. Отоневрологические аспекты.- [МедПресс-Информ](#). - 2014 г. -184 с.
2. Альтман Я. А., Таварткиладзе Г. А. Руководство по аудиологии. - М.: ДМКПресс, 2003. - 360 с.
3. [Ананьева С.В. Болезни уха, горла, носа. - Ростов на Дону: Феникс. - 2011. - 412 с.](#)
4. [Артюшкин С.А.; Хронический полипозный риносинусит и гипертоническая болезнь, -](#) Наука. - 2009 г. -112 с.
5. Атлас ЛОР-заболеваний. 4-е издание. Булл Т.Р. Под ред. М.Р. Богомильского. - 2007 г. - 272с.
6. [Бабанов С.А. Профессиональная нейросенсорная тугоухость. Монография,- Инфра-М, Увузовский учебник.-](#) 2017 г. - 98 с.
7. Бабияк В. И., Гофман В. Р., Накатис Я. А. Нейрооториноларингология. Руководство для врачей. - 2002 г. – 727 с.
8. Бабияк В.И., Накатис Я.А. Клиническая оториноларингология, руководство для врачей. - 2005 г. - 200 с.
9. Бабияк В. И., Накатис Я. А., Пашинин А. Н., Воронов В. А. Основы отоневрологии. Пособие для врачей. - СПб.: «Знание». - 2015.-720 с.
10. [Бербом Ханс, Кашке Оливер, Навка Тадеус Болезни уха, горла и носа. - МЕДпресс-Информ.](#) - 2016 г. - 776 с.
11. [Блоцкий А.А. Феномен храпа и синдром обструктивного сонного апноэ. - СПб.: СпецЛит. - 2002. - 176 с.](#)
12. Блоцкий А.А., Карпищенко С.А. Неотложные состояния в оториноларингологии. – СПб.: «Эскулап», 2009. – 175 с.
13. [Богомильский М.Р. Детская оториноларингология. - М.: Гэотар-Медиа. - 2006. - 432 с.](#)
14. [Бобошко М.Ю. Слуховая труба. - СПб.: СпецЛит. - 2003. - 353 с.](#)
15. Борк К. Болезни слизистой оболочки рта и губ. Клиника, диагностика и лечение. - М.: [Медицинская литература](#). - 2011 г.448 с.
16. Брандт. Т. Головокружение, - Практика. - 2010 г. - 200 с.
17. Василенко Ю.С. Голос. Фонологические аспекты. - М: Энергоиздат, 2002. - 480 с.
18. Виганд М.Э., Иро Х. Эндоскопическая хирургия околоносовых пазух и переднего отдела основания черепа. - М.: мед. лит. - 2010. - 296 с.
19. Гаппоева Э. Т. Методическое пособие к практическим занятиям по оториноларингологии для студентов медицинских вузов (Издание второе, переработанное, дополненное) Владикавказ 2012 г., 260 с. УМО-584;
20. Гаппоева Э. Т. Сенсоневральная тугоухость. Изд. СОГУ. - 2011г. – 232 с.
21. Гаппоева Э.Т. Учебное пособие по оториноларингологии для студентов, обучающихся по специальности «ЛЕЧЕБНОЕ ДЕЛО» и «МЕДИКО-ПРОФИЛАКТИЧЕСКОЕ ДЕЛО», - УМО - 17-29/481 - 2012 г. – 200с.
22. Герсдорф М., Ж.-М. Жерар Атлас Хирургия среднего уха.- Бинум. - 2014 г. - 152 с.,
23. [Говорун М.И.: Повреждение ЛОР-органов и шеи в мирное и военное время. Руководство для врачей.](#) - СпецЛит. - 2010 г. - 126 с.
24. [Давудов Х.Ш. Клиническая патология гортани. Руководство - атлас для последипломного обучения специалистов научных, лечебных и учебных медицинских учреждений.](#) - МИА. - 2009 г. - 160 с.
25. Дементьев А.С., Журавлёва Н.И., Кочетков С.Ю., Чепанова Е.Ю. Оториноларингология. Стандарты медицинской терапии. - М.: ГЭОТАР-Медиа. - 2016. - 320 с.
26. Дюннебир Э.А. Лучевая диагностика. Оториноларингология. - М.: МЕДпресс-информ. - 2013.- 360 с.
27. Епифанов В.А. Реабилитация при заболеваниях органов дыхания, - ГЭОТАР-Медиа. - 2013 г. - 656 с.

28. [Иммунология и аллергология для ЛОР-врачей. Под редакцией Д. К. Новикова - Медицинское информационное агентство.](#) - 2006 г. - 512 с.
29. [Козорез Е.С. ЛОР - заболевания. - М.: ВЛАДОС-ПРЕСС. - 2005. - 89 с.](#)
30. Косяков С. Я. Избранные вопросы практической отохирургии; монография / - Москва: МЦФЭР. - 2012. - 224 с.
31. Кругликов Г.Г. Патология органов дыхания. Атлас. - ЛитТерра. - 2013 г. - 272 с.
32. [Крюков А.И. Руководство по неотложной помощи при заболеваниях уха и верхних дыхательных путей.](#) - ГЭОТАР- Медиа. - 2016 г. - 386 с.
33. Крюков А.И., Федорова О.К., Антонян Р.Г. и др. Клинические аспекты болезни Менъера. М. - 2006. - 240 с.
34. Лайко А.А., Заболотный Д.И. Рецидивирующий средний отит - 2001 г. - 153 с.
35. [Лопатин А. С. Ринит: патогенетические механизмы и принципы фармакотерапии.](#) - ЛитТерра. - 2013 г. - 368 с.
36. Лопатин А.С., Александрова И.А., Варвянская А.В. Рациональная фармакотерапия заболеваний уха, горла и носа. Руководство для практикующих врачей. - ЛитТерра. - 2013 г. - 816 с.
37. [Лучихин Л. А. Заболевания верхних дыхательных путей и уха. Справочник практикующего врача.](#) - ГЭОТАР-Медиа. - 2016 г. - 256 с.
38. Лучихин Л.А. Оториноларингология. Учебник. - Гриф МО РФ. -ГЭОТАР- Медиа. - 2016 г. - 584 с.
39. Лучихин Л. А. [Обследование оториноларингологического больного.](#) - ГЭОТАР- Медиа. - 2014 г. - 256 с.
40. [Майоров В. А.](#) Запахи. Их восприятие, воздействие, устранение. - [Мир.](#) - 2006 г. - 366 с.
41. [Марк Ремакль, Ханс Эдмунд Эккель Хирургия гортани и трахеи.](#) - Бином. - 2015 г. - 368 с.
42. [Мартов В. Ю. Лекарственные средства в оториноларингологии.](#) - М: [Медицинская литература.](#) - 2009 г. - 496 с.
43. [Носуля Е. В.](#) Пропедевтика в оториноларингологии. - [Медицинское информационное агентство.](#) - 2009 г. -180 с.
44. Овчинников Ю. М., Гамов В. П. Болезни носа, горла и уха. - М.: Медицина. - 2003 г. - 320 с.
45. Оториноларингология национальное руководство / Под ред. чл. кор. РАМН В. Т. Пальчун. - Москва изд. Гр. «ГЭОТАР-Медиа». - 2013 г. – 954 с.
46. [Пальчун В.Т. Болезни уха, горла и носа. Учебник для студентов учреждений среднего профессионального образования, обучающихся по специальности 060101.51 "Лечебное дело" по дисциплине "Болезни уха, горла и носа".](#) - ГЭОТАР- Медиа. - 2016 г. - 315 с.
47. [Пальчун В.Т. Воспалительные заболевания гортани и их осложнения. Руководство.](#) - Москва изд. Гр. ГЭОТАР - Медиа. - 2013. - 176 с.
48. [Пальчун В.Т. Практическая оториноларингология. - М.: Медицинское информационное агентство. - 2006. - 368 с.](#)
49. [Пальчун В. Т., Лучихин Л. А.](#) История болезни в ЛОР-стационаре / Методические рекомендации. - М: [Медицина.](#) - 2004 г. - 32 с.
50. Пальчун В.Т., Лучихин Л.А., Крюков А.И. Воспалительные заболевания глотки. - МИА - 2014 г. - 286 с.
51. [Пальчун В. Т., Лучихин Л. А., Магомедов М. М. Руководство по практической оториноларингологии.](#) - МИА. - 2011 г. - 565 с.
52. Пальчун В. Т., Магомедов М. М., Лучихин Л. А. Оториноларингология учебник. - Москва изд. Гр. ГЭОТАР - Медиа. - 2011 г. - 656 с.
53. [Пальчун В. Т., Магомедов М. М., Крюков А. И. Руководство по очаговой инфекции в оториноларингологии.](#) - Москва изд. гр. ГЭОТАР- Медиа. - 2015 г. - 224 с.
54. Паршин В. Д. Трахеостомия. Показания, техника, осложнения и их лечение. - 2008. - 176 с.

55. [Пискунов Г. З. Полипозный риносинусит.](#) - Москва изд. гр. ГЭОТАР- Медиа. - 2016 г. - 96 с.
56. Пискунов И. С., Завьялов Ф. Н., Пискунов В. С., Кузнецов М. В. Диагностика и лечение риносинусогенных орбитальных осложнений. - Курск. - 2004 г. - 112 с.
57. Пискунов Г.З., Пискунов С.З. Клиническая ринология. Руководство для врачей. - 2-е издание. - М.: ООО «Медицинское информационное агенство». - 2006. - 560 с.
58. Пискунов Г. З., Пискунов С. З. Клиническая ринология. - М.: МИА. - 2013. – 560 с.
59. Пискунов Г. З., Пискунов С. З., Козлов В. С., Лопатин А. С. Заболевания носа и околоносовых пазух: эндомикрохирургия. - М.: Коллекция «Совершенно секретно». - 2003. - 208 с.
60. Погосов В. С. Атлас по оперативной оториноларингологии. - 2003 г. - 413 с.
61. [Потапов А. А., Лопатин А. С., Капитанов Д. Н. Эндоскопическая диагностика и лечение назальной ликвореи.](#) - [Практическая медицина.](#) - 2015 г. - 216 с.
62. Пробст Р., Гревверс Г., Иро Г. Оториноларингология в клинической практике. - М.: Практическая медицина. - 2012. - 384 с.
63. Руководство по аудиологии и слухопротезированию / Под ред. Лятковского Я. Б. [Пер. с польск. под ред. Н. А. Дайхеса]. - М. - 2009.-240с.
64. [Руленкова Л.И. Аудиология и слухопротезирование.](#) - М.: Академия, 208 с., 2003
65. Рязанцев С. В., Науменко Н. Н., Захарова Г. П. Причины этиопатогенетической терапии острых синуситов / Метод реком. – СПб., 2007. - 38 с
66. [Семизоров А. Н. Рентгенографическая и компьютерно-томографическая диагностика острых и хронических синуситов.](#) - Видар М. - 2012 г. - 104 с.
67. [Стратиева О.В. Клиническая анатомия уха.](#) - СПб.: СпецЛит. - 2004 г. - 256 с.
68. Томассин Дж. М. Атлас по оториноларингологии, гортань. - 2002 г. - 29 с.
69. Томассин Дж. М. Атлас по оториноларингологии, наружное и среднее ухо. - 2002 г. - 20с.
70. Томассин Дж. М. Атлас по оториноларингологии, нос и околоносовые пазухи. - 2002г. - 28 с.
71. Тос М. Руководство по хирургии среднего уха. В 4 т. Т. 1. Подходы, мирингопластика, оссикулопластика и тимпанопластика / Пер. с англ А. В. Давыдов/ Под ред. А. В. Старохи - Томск: Сибирский гос. мед. университет. - 2004.- 412 с.
72. [Цветков Э.А.: Аденоtonsиллиты и их осложнения у детей.](#) - СПб.: ЭЛБИ-СПб. - 2003 г. -124 с.
73. Хирургия уха Гласскока-Шамбо: в двух томах - Э. Дж. Гуля, Л. Б. Минор, Д. С. По; пер с англ. Под ред. С. А. Карпищенко - М.: Издательство Панфилова, 2015. Т.1. - 416 с.
74. Хирургия уха Гласскока-Шамбо: в двух томах - Э. Дж. Гуля, Л. Б. Минор, Д. С. По; пер с англ. Под ред. С. А. Карпищенко - М.: Издательство Панфилова, 2015. Т.2. - 448 с.
75. Чиссов В. И., Дарьялова С. Л. Онкология. — Москва изд. Гр. ГЭОТАР - Медиа. - 2007 г. - 600 с.
76. [Чумаков Ф. И., Дерюгина О. В. ЛОР-органы и туберкулез.](#) - Медицина. - 2004 г. - 160 с.
77. [Шеврыгин Б.В. Болезни уха, горла и носа.](#) - Москва изд. Гр. ГЭОТАР - Медиа. - 2002 г. - 480 с.
78. [Янфаза П. Хирургическая анатомия головы и шеи.](#) - [Издательство Панфилова / Бином. Лаборатория знаний.](#) - 2014 г. - 896 с.
79. V Paleri, J Hill: ENT Infections: An Atlas of Investigation and Management, 116 с., 2010