

ОРД-СТОМ.ТЕР-22

Федеральное государственное бюджетное образовательное учреждение
высшего образования
«Северо-Осетинская государственная медицинская академия»
Министерства здравоохранения Российской Федерации
(ФГБОУ ВО СОГМА Минздрава России)

Кафедра Стоматологии №2

МЕТОДИЧЕСКИЕ МАТЕРИАЛЫ

по Онкология челюстно-лицевой области

основной профессиональной образовательной программы высшего образования –
программы ординатуры по специальности
31.08.73 Стоматология терапевтическая
утвержденной 30.03.2022 г.

Владикавказ, 2022

ТЕМА:
**ЗЛОКАЧЕСТВЕННЫЕ ОПУХОЛИ КОЖИ ЛИЦА: ЭТИОЛОГИЯ,
ПАТОГЕНЕЗ, КЛАССИФИКАЦИЯ, ДИАГНОСТИКА, КЛИНИКА,
ЛЕЧЕНИЕ**

АКТУАЛЬНОСТЬ ТЕМЫ

Социальное и медицинское значение проблемы злокачественных новообразований челюстно-лицевой области, как и опухолей других локализаций, продиктовано высокой заболеваемостью и смертностью больных в результате несвоевременной диагностики и недостаточной осведомленности о клинике заболеваний и лечебной тактике, причем эпителиальные злокачественные опухоли этой локализации составляют 97,7%.

ОБЩАЯ ЦЕЛЬ ЗАНЯТИЯ

Уметь выделить основные клинические признаки злокачественных опухолей кожи лица для предварительной диагностики и определения тактики обследования и лечения.

ДЛЯ РЕАЛИЗАЦИИ ОБЩЕЙ ЦЕЛИ ЗАНЯТИЯ ВАМ НУЖНО УМЕТЬ

| Конкретные цели | Цели исходного уровня знаний |
|--|--|
| 1. Определить этиологические и патогенетические факторы развития злокачественных новообразований кожи лица | 1. Интерпретировать анатомо-физиологические особенности строения кожи (кафедра анатомии, кафедра патологической анатомии) |
| 2. Выделить основные экзо- и эндогенные факторы в развитии злокачественных опухолей кожи | 2. Оценивать действия экзогенных и эндогенных факторов на кожу человека (кафедра патологической анатомии, кафедра патологической физиологии, кафедра общей хирургии) |
| 3. Интерпретировать принципы классификации при злокачественных опухолях кожи лица | 3. Целенаправленно оценивать и интерпретировать данные сбора жалоб, анамнеза, общего и местного статуса (кафедра пропедевтической терапии, кафедра общей хирургии) |
| 4. Составить и обосновать план обследования больных со злокачественными опухолями кожи лица | 4. Оценивать и интерпретировать данные дополнительных методов исследования (кафедра пропедевтической терапии, кафедра общей хирургии, кафедра |

| | |
|---|--|
| | рентгенологии, кафедра патологической анатомии) |
| 5. Выделить клинические симптомы злокачественных новообразований кожи лица | 5. Интерпретировать действия фармакологических средств в комплексном лечении онкологических больных (кафедра фармакологии) |
| 6. Составить и обосновать план комбинированного лечения больных со злокачественными опухолями кожи лица | 6. Ориентироваться в принципах действия и методах применения лучевой терапии (кафедра рентгенологии) |
| 7. Применить этические и деонтологические навыки общения с больными злокачественными опухолями | |

ЗАДАНИЯ ДЛЯ САМОКОНТРОЛЯ И САМОКОРРЕКЦИИ ИСХОДНОГО УРОВНЯ ЗНАНИЙ

Задание 1.

Какой слой клеток эпидермиса вырабатывает меланин и содержит эпидермициты?

1. Роговой.
2. Зернистый.
3. Блестящий.
4. Шиповатый.
5. Базальный и шиповатый.

Задание 2.

Какие из ниже перечисленных факторов может вызвать рак кожи?

1. Острая и хроническая травма.
2. Механическое раздражение.
3. Ультрафиолетовое облучение.
4. Ионизирующие излучения (производные угля, дегтя, нефти).
5. Все.

Задание 3.

Какой из ниже перечисленных клинических признаков характеризует злокачественную опухоль?

1. Опухоль появилась после травмы.
2. Быстро растет и инфильтрирует ткани.
3. Опухоль неподвижна, болезненна.
4. Появилось изъязвление кожи над ней и кровотечение.
5. Все.

Задание 4.

Окончательным методом в диагностике злокачественных опухолей является?

1. Клинический анализ крови.
2. Рентгенография.
3. Инцизионная биопсия.
4. УЗИ.
5. Радионуклидное исследование.

Задание 5.

Какой из ниже перечисленных препаратов назначают онкологическому больному, как стимулятор защитных сил организма?

1. Дезинтоксикационной.
2. Витамины группы В, аскорбиновую кислоту.
3. Анаболические гормоны.
4. Стимулирующий.
5. Любой.

Задание 6.

Какой из ниже перечисленных методов лучевой терапии применяется для лечения онкологических больных?

1. Наружный.
2. Контактный.
3. Внутренний (внутриканевой и внутрисполостной).
4. Сочетанный (наружный и внутренний).
5. Любой из выше перечисленных.

Правильные ответы на задания: 1-5; 2-5.

Если обучающийся обнаружил, что он не готов к решению одного или нескольких заданий, он должен пополнить свой уровень знаний по соответствующим источникам информации.

После проверки исходного уровня знаний можно приступить к углубленному изучению темы.

СОДЕРЖАНИЕ ОБУЧЕНИЯ:

ТЕОРЕТИЧЕСКИЕ ВОПРОСЫ, НА ОСНОВАНИИ КОТОРЫХ ВОЗМОЖНО ВЫПОЛНЕНИЕ ЦЕЛЕВЫХ ВИДОВ ДЕЯТЕЛЬНОСТИ

1. Этиология, патогенез злокачественных опухолей кожи лица.
2. Экзогенные и эндогенные причины в этиологии злокачественных опухолей кожи лица.
3. Принципы классификации злокачественных опухолей кожи лица.

4. Методика обследования больных со злокачественными опухолями кожи лица.
5. Клинические проявления злокачественных опухолей кожи лица.
6. Современные принципы лечения больных со злокачественными опухолями лица.
7. Этические и деонтологические аспекты общения с онкологическими больными.

Освоить эти вопросы Вам поможет соответствующая информация

ЗАДАНИЯ ДЛЯ ОПРЕДЕЛЕНИЯ УРОВНЯ УСВОЕНИЯ ИЗУЧАЕМОЙ ТЕМЫ

Задание 1.

Больной З., 58 лет, обратился к хирургу-стоматологу с жалобами на зуд и наличие опухоли на коже подбородка. Болеет в течение восьми лет, когда получил удар по подбородку, затем появилось опухолевидное образование в этой области, которое он постоянно травмировал во время бритья. Работал в шахте в течение 25 лет, в семье от рака умерли отец и мать. Объективно: на коже подбородка имеется инфильтрат с язвой с подрытыми неровными краями, больше пяти сантиметров в диаметре, переходящий в подподбородочную область. Регионарные лимфатические узлы увеличены, несколько болезненны при пальпации. При цитологическом исследовании установлен плоскоклеточный неороговевающий процесс. Какой из указанных факторов мог способствовать развитию рака кожи подбородка?

1. Одномоментная травма.
2. Хроническая травма опухоли.
3. Прижигание опухоли.
4. Наследственный фактор.
5. Все выше перечисленные.

Задание 2.

В хирургический кабинет стоматологической поликлиники обратился больной В., 55 лет, с жалобами на наличие язвы на левой щеке. Ранее на щеке было белое шероховатое пятно, которое во время бритья часто травмировал. Объективно: на коже левой щеки язва кратерообразной формы до 2,0 см в диаметре с подрытыми нечеткими краями, которые по периферии уплотнены. В поднижнечелюстном треугольнике слева увеличенный, подвижный лимфатический узел. Врач предполагает рак кожи левой щеки. Какие основные экзогенные факторы могут вызвать это заболевание?

1. Химический.
2. Механический.
3. Температурный.
4. Биологический.

5. Механический, метеорологический, температурный.

Задание 3.

Больной Г., 60 лет, обратился к хирургу-стоматологу по поводу опухоли на левой щеке. Болеет в течение пяти лет, когда после травмы появилась опухоль, которая росла, а за последние четыре месяца значительно увеличилась и изъязвилась. Объективно: на коже левой щеки имеется язва с приподнятыми плотными краями и инфильтрацией тканей по периферии. Размеры опухоли до 5 см. Поднижнечелюстные регионарные узлы увеличены, подвижные. При цитологическом исследовании установлен плоскоклеточный ороговевающий процесс. Какая стадия рака кожи лица по распространенности по системе TNM?

1. T₁N₀M₀.
2. T₂N₁M₀.
3. T₃N₁M₀.
4. T₁N₃M₀.
5. T₃N₂M₀.

Задание 4.

Больной Ж., 59 лет, обратился к хирургу-стоматологу с жалобами на опухолевидное образование на коже щеки. Со слов больного здесь было родимое пятно, и месяц назад получил травму в эту область и это родимое пятно начало увеличиваться. Объективно: на коже щеки имеется папилломатозное разрастание темного цвета, возвышающееся над кожей, округлой формы до 2,5 см в диаметре. Регионарные лимфатические узлы увеличены как на стороне опухоли, так и на противоположной стороне. Врач предполагает меланому. Какой комплекс исследований нужно провести больному для подтверждения диагноза?

1. Радионуклидное исследование.
2. Термографию.
3. УЗИ.
4. Определение меланомурии.
5. Определение меланомурии, радионуклеидное, цитологическое исследование и биопсия.

Задание 5.

Больной С., 55 лет, обратился к хирургу-стоматологу с жалобами на наличие опухолевидного образования в области скуловой кости. Болеет в течение года, когда получил травму в шахте, после чего появилось опухолевидное образование в этой области, которое стало быстро увеличиваться, затем опухоль изъязвилась, появились боли. Объективно: в скуловой области слева имеется опухоль с изъязвлением, края язвы подрыты по периферии инфильтрация тканей. Опухоль до 4,5 см в диаметре, плотная, неподвижная, болезненная. Глазная щель полностью не закрывается. Регионарные лимфатические узлы слева увеличенные, неподвижные. Рентгенологически определяется деструкция кортикальной пластинки скуловой кости. Врач предполагает язвенно-инфильтративную форму

рака кожи скуловой кости слева. Какие клинические данные подтверждают предположение врача?

1. Наличие травмы, затем появление опухоли.
2. Быстрый рост опухоли за короткое время.
3. Наличие инфильтрата с язвой с подрывными краями.
4. Наличие увеличенных лимфоузлов, пареза лицевого нерва и деструкция кости.
5. Все выше перечисленные данные.

Задание 6.

Больной 3., 45 лет, поступил в клинику стоматологии с жалобами на опухолевидное образование в височной области слева, которое появилось после травмы год назад в виде узла, а затем изъязвилось. Объективно: в височной области слева имеется язва округлой формы до 5 см в диаметре, возвышающаяся над здоровой кожей на 3 см, края язвы подрывны в основании инфильтрат. Увеличенные малоподвижные лимфатические узлы в околоушной и поднижнечелюстной области. При цитологическом исследовании установлен плоскоклеточный ороговевающий процесс. Диагностирована инфильтративная форма рака кожи височной области T₃N₂M₀. Какой метод лечения показан больному?

1. Лучевой - короткофокусная рентгенотерапия в СОД 50-75 Г.
2. Лекарственный – химиотерапия (меюксат, винкристин и др.).
3. Хирургический – радикальные, паллиативные и симптоматические операции.
4. Лучевой – химиотерапевтический.
5. Комбинированный – предоперационная дистанционная гамма-терапия в СОД 45-50 Г. Радикальное удаление опухоли с верхней фасциально-футлярной лимфаденэктомией.

Задание 7.

На каких из ниже перечисленных компонентах морально-этического и психологического аспекта построено доверие больного к врачу?

1. Этическом.
2. Деловом.
3. Психологическом.
4. Эмпатическом.
5. На всех.

Правильные ответы на задания: 1-5; 2-5.

ОРГАНИЗАЦИОННАЯ СТРУКТУРА ПРАКТИЧЕСКОГО ЗАНЯТИЯ

В начале практического занятия проводится контроль и коррекция исходного уровня знаний студентов по тестовым заданиям. Затем занятие продолжается в отделении стационара, где под контролем преподавателя студенты проводят

курацию тематических больных. При курации больных обращают внимание на правильность сбора жалоб, анамнеза, оценку общего и местного статуса больных с опухолями челюстно-лицевой области определяют дополнительные методы обследования таких больных.

Затем студенты с преподавателем оценивают имеющиеся данные клинико-лабораторных, рентгенологических обследований, которые имеют важное значение в постановке диагноза. Студенты составляют план хирургического и медикаментозного лечения таких больных, берут участие в выполнении лечебных и диагностических манипуляций. В операционной и перевязочной обращают внимание на возможные доступы при удалении злокачественных опухолей кожи лица и варианты закрытия дефектов после удаления опухоли, а также осложнения, которые могут возникнуть во время операции и после нее.

Студенты решают клинические ситуационные задачи по теме занятия.

В конце занятия подводится итоговый контроль и коррекция результатов усвоения темы при помощи тестовых заданий. Подводится итог, анализируются действия студентов во время курации больных и выполнения диагностических манипуляций. Дается задание к следующему занятию.

ТЕХНОЛОГИЧЕСКАЯ КАРТА ПРАКТИЧЕСКОГО ЗАНЯТИЯ

| Этапы практического занятия | Время в минутах | Оснащение | Место проведения |
|---|-----------------|---|---|
| Проверка и коррекция исходного уровня знаний | 20 | Набор тестовых заданий для контроля исходного уровня знаний | Учебная комната |
| Участие в курации и обследовании больных под контролем преподавателя, участие в проведении лечебных и диагностических манипуляций, решение ситуационных задач | 180 | Данные клинико-лабораторных и рентгенологических обследований, набор инструментария, муляжи, ситуационные задачи. Граф логической структуры темы. | Стационар, учебная комната, хирургический кабинет поликлиники |
| Разбор и коррекция усвоения изучаемой темы. Итоговый тестовый контроль. | 30 | Тестовые задания для контроля усвоения темы занятия | Учебная комната |
| Подведение итогов занятия | 15 | | Учебная комната |

Рекомендуемая литература:

Основная:

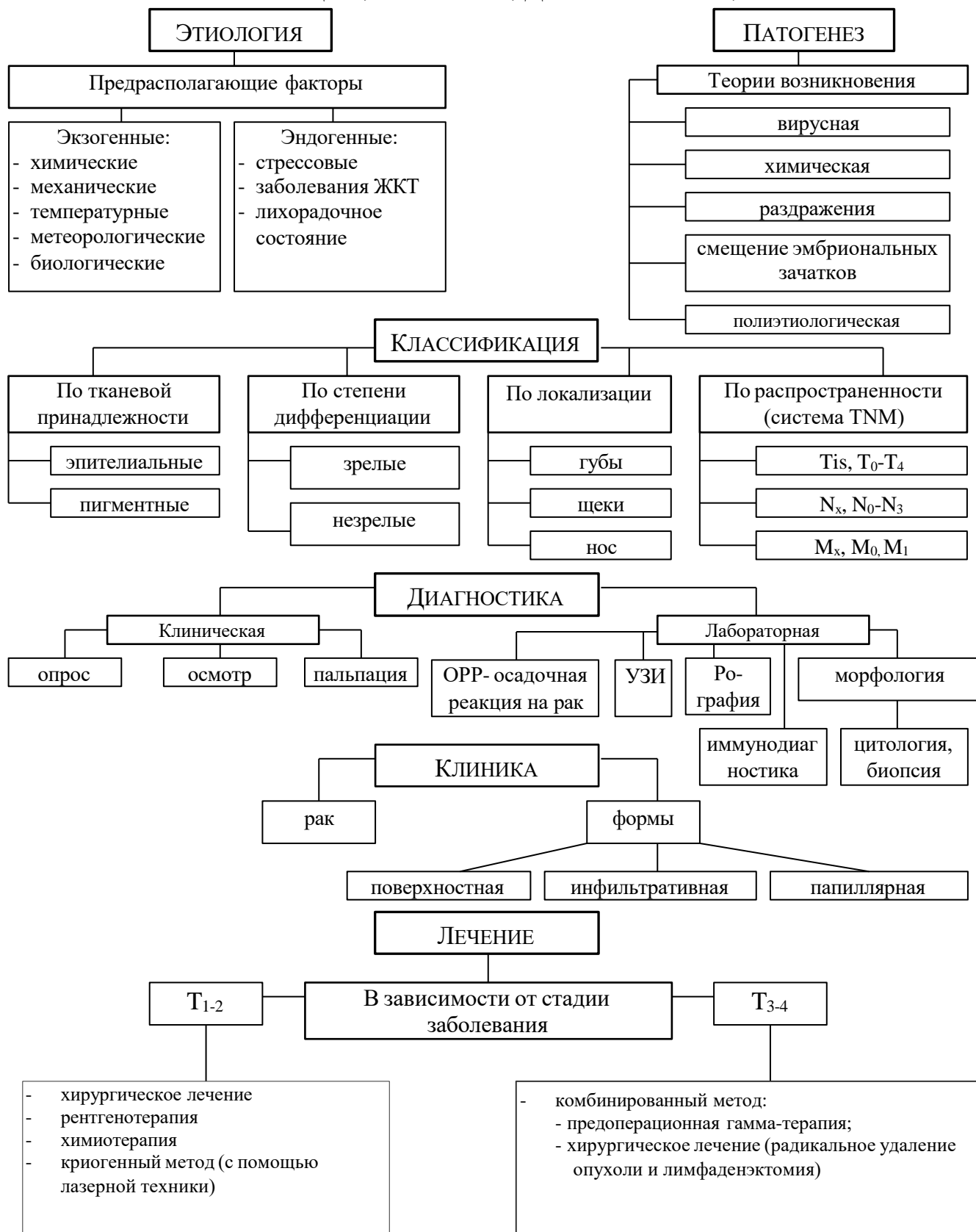
1. Стоматология. Учебник. Н.Н. Бажанов. ГЭОТАР-Медиа, 2008.
2. Хирургическая стоматология. Учебник под ред. Т.Г. Робустовой. М. 2008
3. Хирургическая стоматология и челюстно-лицевая хирургия: национальное руководство. Под ред. А.А. Кулакова, Т.Г. Робустовой, А.И. Неробеева. ГЭОТАР-Медиа. 2010
4. Атлас заболеваний полости рта. Р.П. Лангле. ГЭОТАР-Медиа. 2010.
5. Граф логической структуры темы.

Дополнительная:

1. Рентгенодиагностика в стоматологии. М.М. Расулов. Мед.книга. 2007.
2. Болезни слизистой оболочки полости рта и губ. Клиника. Диагностика и лечение. Атлас и руководство. М. 2011.
3. Заболевания, повреждения и опухоли челюстно-лицевой области. Под ред А.К. Иорданишвили. СПб, СпецЛит. 2007
4. Злокачественные опухоли челюстно-лицевой области. И.М. Федяев и др. Мед.Книга. Н.Новгород, 2000
5. Опухоли головы и шеи. А.И. Пачес. М.Медицина. 2000

ГРАФ ЛОГИЧЕСКОЙ СТРУКТУРЫ ТЕМЫ

ЗЛОКАЧЕСТВЕННЫЕ ОПУХОЛИ КОЖИ ЛИЦА: ЭТИОЛОГИЯ, ПАТОГЕНЕЗ, КЛАССИФИКАЦИЯ, КЛИНИКА, ДИАГНОСТИКА, ЛЕЧЕНИЕ



**Кафедра хирургической стоматологии и стоматологии
детского возраста**

**ЗЛОКАЧЕСТВЕННЫЕ ОПУХОЛИ НИЖНЕЙ
ГУБЫ: ЭТИОЛОГИЯ, ПАТОГЕНЕЗ,
КЛАССИФИКАЦИЯ, ДИФФЕРЕНЦИАЛЬНАЯ
ДИАГНОСТИКА, ПУТИ МЕТАСТАЗИРОВАНИЯ,
КЛИНИКА**

**УЧЕБНО-МЕТОДИЧЕСКАЯ РАЗРАБОТКА ПРАКТИЧЕСКОГО
ЗАНЯТИЯ ДЛЯ ПРЕПОДАВАТЕЛЯ**

ПРЕДМЕТ – СТОМАТОЛОГИЯ

ФАКУЛЬТЕТ – ЛЕЧЕБНЫЙ, МЕДИКО-ПРОФИЛАКТИЧЕСКИЙ

КУРС – 4

ВЛАДИКАВКАЗ

ТЕМА:

ЗЛОКАЧЕСТВЕННЫЕ ОПУХОЛИ НИЖНЕЙ ГУБЫ: ЭТИОЛОГИЯ, ПАТОГЕНЕЗ, КЛАССИФИКАЦИЯ, ДИФФЕРЕНЦИАЛЬНАЯ ДИАГНОСТИКА, ПУТИ МЕТАСТАЗИРОВАНИЯ, КЛИНИКА

АКТУАЛЬНОСТЬ ТЕМЫ

Высокая заболеваемость и смертность больных со злокачественными новообразованиями вызваны, в том числе, несвоевременной диагностикой и недостаточной осведомленностью врачей стоматологов о клинике заболеваний и лечебной тактике, причем рак губы составляет 3% по отношению ко всем злокачественным заболеваниям.

ОБЩАЯ ЦЕЛЬ ЗАНЯТИЯ

Уметь выделить основные клинические признаки злокачественных опухолей нижней губы для предварительной диагностики и определения тактики обследования и лечения.

ДЛЯ РЕАЛИЗАЦИИ ОБЩЕЙ ЦЕЛИ ЗАНЯТИЯ ВАМ НУЖНО УМЕТЬ

| Конкретные цели | Цели сходного уровня знаний |
|---|---|
| 1. Выделить основные этиологические и патогенетические факторы возникновения злокачественных опухолей нижней губы | 1. Интерпретировать анатомо-топографические особенности лимфо- и кровоснабжения нижней губы (кафедра анатомии, кафедра топографической анатомии и оперативной хирургии) |
| 2. Определить роль предрасполагающих факторов в развитии злокачественных опухолей нижней губы | 2. Интерпретировать действия неблагоприятных факторов на кожу и слизистую оболочку губы (кафедра патологической анатомии, кафедра патологической физиологии, кафедра общей хирургии) |
| 3. Интерпретировать принципы классификации злокачественных опухолей нижней губы | 3. Целенаправленно оценивать и интерпретировать данные сбора жалоб, анамнеза, общего и местного статуса больного (кафедра пропедевтической терапии, кафедра общей хирургии, кафедра хирургической стоматологии) |

| | |
|--|--|
| 4. Распознавать клинические симптомы злокачественных опухолей нижней губы | 4. Оценивать и интерпретировать данные дополнительных методов исследования (кафедра пропедевтической терапии, кафедра общей хирургии, кафедра патологической анатомии) |
| 5. Применить клинические и лабораторные методы для предварительной диагностики и дифференциальной диагностики злокачественных опухолей нижней губы | 5. Интерпретировать действия фармакологических средств в комплексном лечении онкологических больных (кафедра фармакологии) |
| 6. Интерпретировать пути и особенности метастазирования при злокачественных опухолях нижней губы | 6. Ориентироваться в общих принципах диспансеризации онкологических больных (кафедра общей хирургии, кафедра гигиены) |
| 7. Составить и обосновать план комбинированного лечения рака нижней губы | |
| 8. Применить этические и деонтологические навыки общения с онкологическими больными | |

ЗАДАНИЯ ДЛЯ САМОКОНТРОЛЯ И САМОКОРРЕКЦИИ ИСХОДНОГО УРОВНЯ ЗНАНИЙ

Задание 1.

В какие группы лимфатических узлов происходит отток лимфы от нижней губы?

1. В подбородочные.
2. В поднижнечелюстные.
3. В глубокие шейные (позадичелюстные по ходу внутренней яремной и сонной артерии).
4. Надключичные.
5. Во все выше перечисленные.

Задание 2.

Какой из ниже перечисленных патологических процессов в слизистой полости рта может произойти под влиянием эндогенных факторов?

1. Гиперкератоз.
2. Дискератоз.
3. Паракератоз.
4. Акантоз.

5. Любой.

Задание 3.

Больной Б., 65 лет, обратился к врачу с предположительным диагнозом злокачественная опухоль губы. Какой из ниже перечисленных признаков, выявленных врачом в результате обследования, подтверждают предположение врача?

1. Опухоль появилась на фоне хронической травмы протезом.
2. Быстро растет и инфильтрирует ткани.
3. Опухоль неподвижна, болезненна.
4. Появилось изъязвление кожи над ней.
5. Все.

Задание 4.

Окончательным методом в диагностике злокачественных опухолей является?

1. Рентгенография.
2. УЗИ.
3. Компьютерная томография.
4. Радионуклидное исследование.
5. Инцизионная биопсия.

Задание 5.

К какой из ниже перечисленных групп противоопухолевых препаратов относится оливолсицин?

1. Аккилирующей.
2. Антиметаболитам.
3. Алкалоидам.
4. Антибиотикам.
5. Гормональным.

Задание 6.

Сколько выделяют групп среди всех больных с онкологическими заболеваниями для учета и обеспечения диспансерного наблюдения?

1. Одну.
2. Две.
3. Три.
4. Четыре.
5. Пять.

Правильные ответы на задания: 1-5, 2-5.

Если обучающийся обнаружил, что он не готов к решению одного или нескольких заданий, он должен пополнить свой уровень знаний по соответствующим источникам информации.

После проверки исходного уровня знаний можно приступить к углубленному изучению темы.

СОДЕРЖАНИЕ ОБУЧЕНИЯ:

ТЕОРЕТИЧЕСКИЕ ВОПРОСЫ, НА ОСНОВАНИИ КОТОРЫХ ВОЗМОЖНО ВЫПОЛНЕНИЕ ЦЕЛЕВЫХ ВИДОВ ДЕЯТЕЛЬНОСТИ

1. Этиология и патогенез злокачественных опухолей нижней губы.
2. Роль предрасполагающих эндо- и экзофакторов в развитии злокачественных новообразований нижней губы.
3. Классификация злокачественных опухолей нижней губы.
4. Клинические проявления злокачественных опухолей нижней губы.
5. Методы диагностики и дифференциальной диагностики злокачественных опухолей нижней губы.
6. Особенности метастазирования злокачественных опухолей нижней губы.
7. Современные принципы комбинированного лечения злокачественных опухолей нижней губы.
8. Этические и деонтологические аспекты общения с онкологическими больными.

Освоить эти вопросы Вам поможет соответствующая информация

ЗАДАНИЯ ДЛЯ ОПРЕДЕЛЕНИЯ УРОВНЯ УСВОЕНИЯ ИЗУЧАЕМОЙ ТЕМЫ

Задание 1.

К хирургу-стоматологу обратился больной С., 50 лет, с жалобами на наличие язвы на нижней губе слева. Двадцать пять лет работает на стройке, а с 16 лет курит. Ранее замечал, что на губе было белое шероховатое пятно, после чего появилась язва. Язва неправильной формы, с неровным дном, до 2,0 см в диаметре. Края язвы приподняты над уровнем губы, вывернуты и инфильтрированы. Увеличенный, одиночный, подвижный, безболезненный поднижнечелюстной лимфатический узел. Какие этиологические и патогенетические факторы могли повлечь появление у больного рака нижней губы?

1. Химический фактор (курение табака).
2. Температурный фактор (прижигание).
3. Метеорологический фактор (солнечная радиация, пыль, ветер).
4. Рак развился на фоне предракового состояния (шероховатое белое пятно).
5. Все выше перечисленные.

Задание 2.

В хирургический кабинет обратился больной В., 52 лет, с жалобами на наличие язвы на нижней губе слева. Язва неправильной формы с неровными краями, до 2,5 см в диаметре. Края язвы приподняты над уровнем губы, вывернуты и инфильтрированы. Увеличены поднижнечелюстные узлы слева. Болеет гиперацидным гастритом, псориазом, на работе часто подвержен стрессовым ситуациям. Врач предполагает рак нижней губы. Что, вероятнее всего, является основным предрасполагающим фактором в развитии данного заболевания?

1. Наличие у больного гиперацидного гастрита.
2. Наличие у больного псориаза.
3. Наличие у больного частых стрессовых ситуаций.
4. Наличие у больного гастрита и псориаза.
5. Все выше перечисленные факторы.

Задание 3.

Больной З., 60 лет, обратился к хирургу-стоматологу с жалобами на наличие язвы на нижней губе справа. Болеет в течение 4 лет, когда после травмы появилась опухоль, которая стала быстро расти. Язва неправильной формы с неровными краями, приподнятыми над уровнем губы, вывернутыми и инфильтрированными. Увеличены и подвижны два лимфатических узла в правом поднижнечелюстном треугольнике. При цитологическом исследовании установлен плоскоклеточный ороговевающий процесс. Классифицируйте процесс согласно тканевой принадлежности степени дифференцировки локализации и распространенности процесса.

1. Плоскоклеточный ороговевающий рак нижней губы, язвенно-инфильтрированная форма, $T_2N_1M_0$.
2. Плоскоклеточный ороговевающий рак нижней губы, бородавчатая форма, $T_3N_2M_0$.
3. Плоскоклеточный ороговевающий рак нижней губы, папиллярная форма, $T_2N_1M_0$.
4. Плоскоклеточный ороговевающий рак нижней губы, инфильтративная форма, $T_1N_1M_0$.
5. Плоскоклеточный ороговевающий рак нижней губы, язвенная форма, $T_2N_1M_0$.

Задание 4.

К хирургу стоматологу обратился больной К., 60 лет, по поводу язвы на нижней губе. Болеет в течение трех лет, когда после травмы появилась опухоль, которая стала быстро увеличиваться, а особенно за последние полгода. На нижней губе справа имеется язва с приподнятыми краями, вывернутыми наружу, по краю язвы инфильтрат, дно язвы неровное, язва поражает и мышечный слой, инфильтрация губы справа переходит на левую сторону, пальпируются увеличенные, несколько подвижные лимфатические узлы - поднижнечелюстные с двух сторон, подподбородочные и яремно-двубрюшные справа. Врач предполагает рак нижней губы в запущенной стадии. Какой из ниже

перечисленных клинических симптомов может подтвердить предположение врача?

1. Опухоль появилась после травмы и быстро росла.
2. Инфильтрация губы с появлением язвы.
3. Язва с подрытыми краями и инфильтратом по краям, глубокая с неровным дном.
4. Наличие увеличенных лимфатических узлов в области дна полости рта и средних отделов шеи справа.
5. Все перечисленные.

Задание 5.

Больной З., 37 лет, обратился к стоматологу с жалобами на наличие болезненной язвы на слизистой оболочке нижней губы. Объективно: на слизистой оболочке нижней губы имеется болезненная язва с подрытыми мягкими краями размером 1,0 см. Дно покрыто серо-желтыми бугорками. Регионарные лимфатические узлы не увеличены. Врач предполагает злокачественную опухоль. На основании каких методов диагностики можно верифицировать и дифференцировать диагноз?

1. Клинических.
2. Лабораторных.
3. Иммунодиагностики.
4. Радионуклеидного исследования.
5. Клинических и морфологических исследований.

Задание 6.

Больной П., 58 лет, обратился к хирургу-стоматологу с распадающейся язвой на нижней губе слева. Увеличенные лимфатические узлы под нижней челюстью и на шеи слева и справа. Цитологическое исследование плоскоклеточный неороговевающий процесс. Диагностирован рак нижней губы, T₃N₃₋₄M₀. В каких группах регионарных лимфатических узлов возможны метастазы при этой стадии заболевания?

1. В поднижнечелюстных в подподбородочных.
2. В зачелюстных, лицевых.
3. В верхних средних и нижних яремных.
4. В надключичных.
5. Во всех выше перечисленных.

Задание 7.

На каких из ниже перечисленных компонентах морально-этического и психологического аспекта построено доверие больного к врачу?

1. Когда он убежден в бескорыстной добросовестной помощи больному (этический компонент).
2. Убежден в высокой квалификации врача.

3. Больной убежден, что врач понимает его (психологический компонент).
4. Убежден, что врач относится к нему с участием (эмпатический компонент).
5. На всех выше перечисленных.

Правильные ответы на задания: 1-5; 2-5.

ОРГАНИЗАЦИОННАЯ СТРУКТУРА ПРАКТИЧЕСКОГО ЗАНЯТИЯ

В начале практического занятия проводится контроль и коррекция исходного уровня знаний студентов по тестовым заданиям.

Затем занятие продолжается в отделении стационара, где под контролем преподавателя студенты проводят курацию тематических больных. При курации больных преподаватель обращает внимание на правильность сбора жалоб, анамнеза, оценку общего и местного статуса больного с опухолями челюстно-лицевой области. Определяют дополнительные методы обследования таких больных. Затем студенты с преподавателями оценивают имеющиеся данные клинико-лабораторных, рентгенологических исследований, которые имеют важное значение в постановке диагноза. Студенты составляют план хирургического и медикаментозного лечения таких больных, берут участие в выполнении лечебных и диагностических манипуляциях. В операционной и перевязочной обращают внимание на возможные доступы при удалении злокачественных опухолей лица и варианты закрытия дефектов после удаления опухолей, а также осложнения, которые могут возникнуть во время операции и после нее. Студенты решают клинические ситуационные задачи по теме занятия.

В конце занятия подводится итоговый контроль и коррекция результатов усвоения темы при помощи тестовых заданий. Подводится итог, анализируются действия студентов во время курации больных и выполнение диагностических манипуляций. Дается задание к следующему занятию.

ТЕХНОЛОГИЧЕСКАЯ КАРТА ПРАКТИЧЕСКОГО ЗАНЯТИЯ

| Этапы практического занятия | Время в минутах | Оснащение | Место проведения |
|--|-----------------|---|---|
| Проверка и коррекция исходного уровня знаний | 20 | Набор тестовых заданий для контроля исходного уровня | Учебная комната |
| Участие в курации и обследовании больных под контролем преподавателя в стационаре, участие в проведении лечебных и диагностических манипуляций, решение ситуационных задач | 180 | Данные клинико-лабораторных и рентгенологических обследований. Набор инструментария, муляжи, ситуационные задачи. Граф логической структуры темы. | Стационар, учебная комната, хирургический кабинет поликлиники |
| Разбор и коррекция усвоения изучаемой темы. Итоговый тестовый контроль. | 30 | Тестовые задания для контроля усвоения темы занятия | Учебная комната |
| Подведение итогов занятия | 15 | | Учебная комната |

Рекомендуемая литература:

Основная:

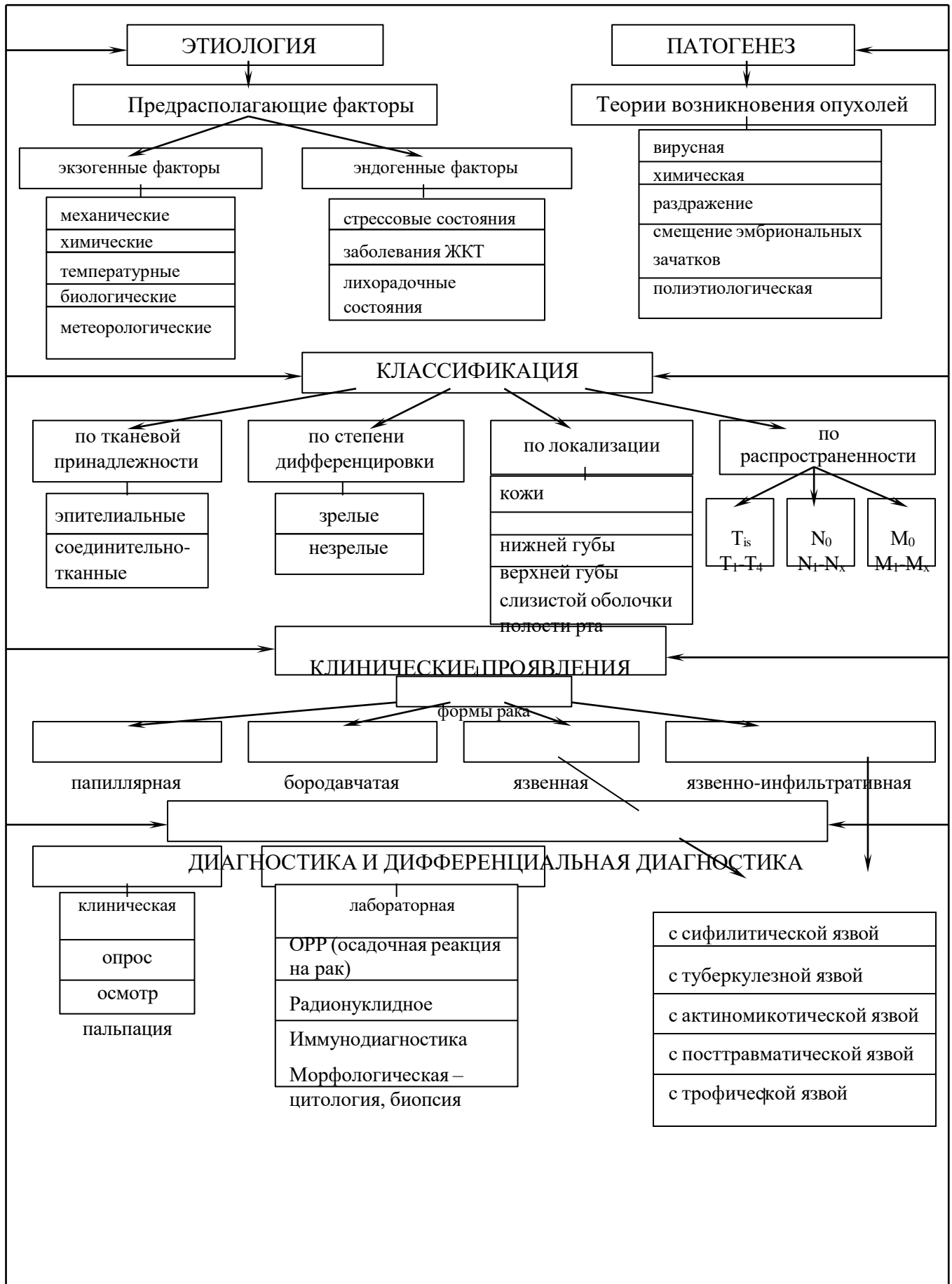
1. Стоматология. Учебник. Н.Н. Бажанов. ГЭОТАР-Медиа, 2008.
2. Хирургическая стоматология. Учебник под ред. Т.Г. Робустовой. М. 2008
3. Хирургическая стоматология и челюстно-лицевая хирургия: национальное руководство. Под ред. А.А. Кулакова, Т.Г. Робустовой, А.И. Неробеева. ГЭОТАР-Медиа. 2010
4. Атлас заболеваний полости рта. Р.П. Лангле. ГЭОТАР-Медиа. 2010.
5. Граф логической структуры темы.

Дополнительная:

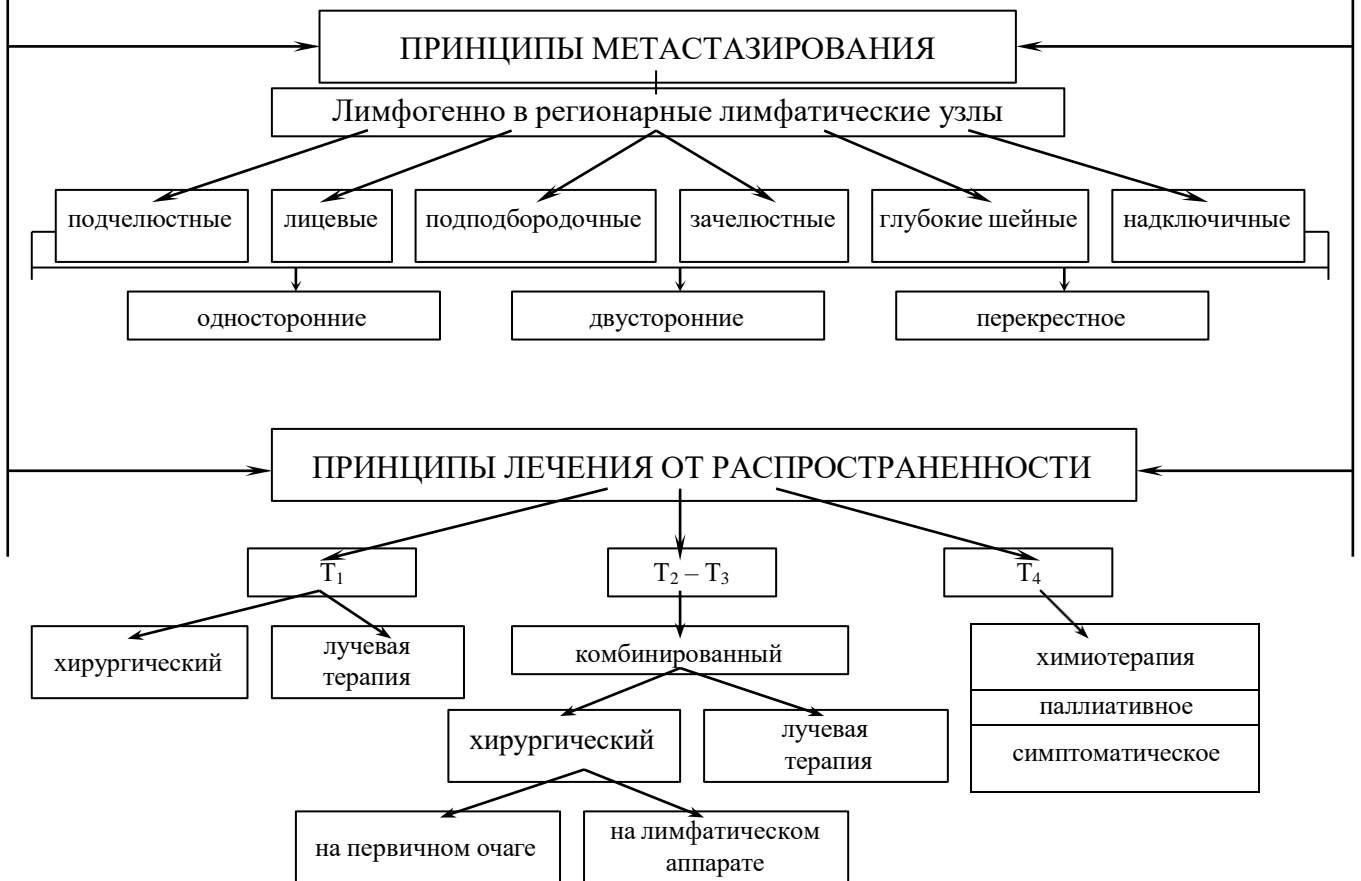1. Рентгенодиагностика в стоматологии. М.М. Расулов. Мед.книга. 2007.
2. Болезни слизистой оболочки полости рта и губ. Клиника. Диагностика и лечение. Атлас и руководство. М. 2011.
3. Заболевания, повреждения и опухоли челюстно-лицевой области. Под ред А.К. Иорданишвили. СПб, СпецЛит. 2007
4. Злокачественные опухоли челюстно-лицевой области. И.М. Федяев и др. Мед.Книга. Н.Новгород, 2000
5. Опухоли головы и шеи. А.И. Пачес. М.Медицина. 2000

ГРАФ ЛОГИЧЕСКОЙ СТРУКТУРЫ ТЕМЫ

ЗЛОКАЧЕСТВЕННЫЕ ОПУХОЛИ НИЖНЕЙ ГУБЫ: ЭТИОЛОГИЯ, ПАТОГЕНЕЗ, КЛАССИФИКАЦИЯ, ДИФФЕРЕНЦИАЛЬНАЯ ДИАГНОСТИКА, ЛЕЧЕНИЕ



ГРАФ ЛОГИЧЕСКОЙ СТРУКТУРЫ ТЕМЫ (ПРОДОЛЖЕНИЕ)



**Кафедра хирургической стоматологии и стоматологии
детского возраста**

**ЗЛОКАЧЕСТВЕННЫЕ ОПУХОЛИ ТКАНЕЙ И
ОРГАНОВ ПОЛОСТИ РТА: ЭТИОЛОГИЯ,
ПАТОГЕНЕЗ, КЛАССИФИКАЦИЯ,
ДИАГНОСТИКА, ПУТИ МЕТАСТАЗИРОВАНИЯ,
ЛЕЧЕНИЕ**

**УЧЕБНО-МЕТОДИЧЕСКАЯ РАЗРАБОТКА ПРАКТИЧЕСКОГО
ЗАНЯТИЯ ДЛЯ ПРЕПОДАВАТЕЛЯ**

ПРЕДМЕТ – СТОМАТОЛОГИЯ

ФАКУЛЬТЕТ – ЛЕЧЕБНЫЙ, МЕДИКО-ПРОФИЛАКТИЧЕСКИЙ

КУРС – 4

ВЛАДИКАВКАЗ

ТЕМА:

ЗЛОКАЧЕСТВЕННЫЕ ОПУХОЛИ ТКАНЕЙ И ОРГАНОВ ПОЛОСТИ РТА: ЭТИОЛОГИЯ, ПАТОГЕНЕЗ, КЛАССИФИКАЦИЯ, ДИАГНОСТИКА, ПУТИ МЕТАСТАЗИРОВАНИЯ, ЛЕЧЕНИЕ

АКТУАЛЬНОСТЬ ТЕМЫ

Высокая заболеваемость и смертность больных со злокачественными новообразованиями вызвана несвоевременной диагностикой и недостаточной осведомленностью о клинике заболеваний и лечебной тактике, причем злокачественные опухоли полости рта составляют 2-4% от общего числа злокачественных опухолей человека.

ОБЩАЯ ЦЕЛЬ ЗАНЯТИЯ

Уметь выделить основные клинические признаки злокачественных опухолей слизистой оболочки и органов полости рта для предварительной диагностики и определения тактики обследования и лечения.

ДЛЯ РЕАЛИЗАЦИИ ОБЩЕЙ ЦЕЛИ ЗАНЯТИЯ ВАМ НУЖНО УМЕТЬ

| Конкретные цели | Цели исходного уровня знаний |
|--|---|
| 1. Выделить основные этиологические и патогенетические факторы злокачественных опухолей тканей и органов полости рта | 1. Интерпретировать анатомо-топографические особенности крово- и лимфообращения органов полости рта (кафедра анатомии, кафедра топографической анатомии и оперативной хирургии) |
| 2. Интерпретировать принципы классификаций злокачественных опухолей тканей и органов полости рта | 2. Интерпретировать действия неблагоприятных факторов на слизистую оболочку человека (кафедра патологической анатомии, кафедра патологической физиологии, кафедра общей хирургии) |
| 4. Применить клинические и лабораторные методы для предварительной диагностики злокачественных опухолей тканей и органов полости рта | 4. Оценивать и интерпретировать данные дополнительных методов исследования (кафедра пропедевтической терапии, кафедра общей хирургии, кафедра рентгенологии, кафедра патологической анатомии) |

| | |
|---|--|
| 5. Интерпретировать пути и особенности метастазирования при злокачественных опухолях тканей и органов полости рта | 5. Интерпретировать действия фармакологических средств в комплексном лечении онкологических больных (кафедра фармакологии) |
| 6. Составить и обосновать план комбинированного лечения | 6. Ориентироваться в принципах механизма действия и методах применения лучевой терапии (кафедра рентгенологии) |
| 7. Применить этические и деонтологические навыки общения с онкобольными | |

ЗАДАНИЯ ДЛЯ САМОКОНТРОЛЯ И САМОКОРРЕКЦИИ ИСХОДНОГО УРОВНЯ ЗНАНИЙ

Задание 1.

Какой из ниже перечисленных признаков лимфообращения языка относится к его особенностям?

1. Густая лимфатическая система.
2. Большое количество лимфовенозных анастомозов между сосудами обеих половин языка.
3. Большая связь лимфатической системы языка с регионарными лимфатическими узлами.
4. Прямое впадение лимфатических сосудов дистальных отделов языка в глубокие лимфатические узлы шеи.
5. Все выше указанные.

Задание 2.

Какой из ниже перечисленных патологических процессов в слизистой полости рта может произойти под влиянием экзо- и эндофакторов.

1. Дискератоз.
2. Гиперкератоз.
3. Паракератоз.
4. Акантоз.
5. Любой.

Задание 3.

При наличии какого из ниже перечисленных клинических признаков можно предположить злокачественную опухоль у больного?

1. Опухоль появилась на фоне хронической травмы.
2. Опухоль быстро росла и привела к неподвижности языка.
3. Появилась опухоль под челюстью.
4. Больной практически перестал питаться, похудел.

5. Все.

Задание 4.

Из какой ткани развивается плоскоклеточный ороговевающий рак?

1. Мышечной.
2. Эпителиальной.
3. Нервной.
4. Сосудистой.
5. Соединительной.

Задание 5.

Какой из ниже перечисленных препаратов назначают онкологическому больному, как стимулятор защиты сил организма?

1. Пирогенал.
2. Зимозан.
3. Женьшень.
4. Пантокрин.
5. Любой.

Задание 6.

Какой из ниже перечисленных методов лучевой терапии применяется для лечения онкологических больных?

1. Лучевая терапия и гипертермия.
2. Дистанционная гамма-терапия.
3. Внутриволостная и внутритканевая гамма-терапия.
4. Короткофокусная гамма-терапия.
5. Любой.

Правильные ответы на задания: 1-5; 2-5.

Если обучающийся обнаружил, что он не готов к решению одного или нескольких заданий, он должен пополнить свой уровень знаний по соответствующим источникам информации.

После проверки исходного уровня знаний можно приступить к углубленному изучению темы.

СОДЕРЖАНИЕ ОБУЧЕНИЯ:

ТЕОРЕТИЧЕСКИЕ ВОПРОСЫ, НА ОСНОВАНИИ КОТОРЫХ ВОЗМОЖНО ВЫПОЛНЕНИЕ ЦЕЛЕВЫХ ВИДОВ ДЕЯТЕЛЬНОСТИ

1. Этиология и патогенез злокачественных опухолей ткани и органов полости рта.
2. Классификация злокачественных опухолей тканей и органов полости рта.

3. Клинические проявления злокачественных опухолей тканей и органов полости рта.

4. Методы диагностики злокачественных опухолей слизистой оболочки и органов полости рта.

5. Особенности метастазирования злокачественных опухолей слизистой оболочки и органов полости рта.

6. Современные принципы комбинированного лечения злокачественных опухолей слизистой оболочки и органов полости рта.

7. Этические и деонтологические аспекты общения с онкологическими больными.

Освоить эти вопросы Вам поможет соответствующая информация

ЗАДАНИЯ ДЛЯ ОПРЕДЕЛЕНИЯ УРОВНЯ УСВОЕНИЯ ИЗУЧАЕМОЙ ТЕМЫ

Задание 1.

К хирургу-стоматологу обратился больной З., 59 лет, с жалобами на наличие язвы под языком. В течение 20 лет работает на стройке. В шестнадцать лет стал курить, уже десять лет носит съемные протезы, которые травмируют слизистую под языком, болен хроническим гастритом. Под языком на уровне лунок 43 и 33 зубов язва с приподнятыми инфильтрированными краями до 2,0 см в диаметре, инфильтрат переходит на слизистую альвеолярного отростка. В поднижнечелюстной области слева пальпируются увеличенные, болезненные неподвижные лимфоузлы. Врач предполагает у больного рак дна полости рта. Какие этиологические факторы могли способствовать появлению этого заболевания у больного?

1. Метеорологические.
2. Температурные.
3. Химические.
4. Механические.
5. Все выше перечисленные.

Задание 2.

К хирургу-стоматологу обратился больной К., 63 лет, по поводу язвы на боковой поверхности языка слева, которая появилась после того, как стал носить съемные протезы, о которые постоянно травмировал язык. Объективно: на боковой поверхности языка слева, в среднем отделе, имеется язва продолговатой формы с приподнятыми инфильтрированными краями, продолговатой формы до 2,0 см длиной, язык у основания плотный. В поднижнечелюстном треугольнике и в верхних отделах шеи пальпируются увеличенные болезненные лимфатические узлы. Цитологически определяется плоскоклеточный неороговевающий рак. Установите диагноз согласно системе TNM.

1. Плоскоклеточный неороговевающий рак языка, язвенно-инфильтративная форма, T₂N₃M₀.

2. Плоскоклеточный неороговевающий рак языка, папиллярная форма, T₃N₃M₀.
3. Плоскоклеточный низкодифференцированный рак языка, язвенная форма, T₂N₃M₀.
4. Плоскоклеточный неороговевающий рак языка, инфильтративная форма, T₃N₃M₀.
5. Плоскоклеточный ороговевающий рак языка, папиллярная форма T₂N₃M₀.

Задание 3.

К хирургу-стоматологу обратился больной В., 55 лет, с жалобами на наличие язвы на языке. Больной работает сталеваром, курит. Местно: на боковой поверхности средней трети языка слева язва неправильной формы с неровными подрывными краями, окружающие ткани уплотнены, хрящевидной консистенции, дно язвы покрыто грязно-серым налетом, в проекции язвы имеются разрушенные 38, 37 зубы, о которые больной травмирует язык. Левые поднижнечелюстные лимфоузлы увеличены, плотные, ограниченной подвижности. Каков наиболее вероятный диагноз?

1. Рак языка.
2. Сифилитическая язва языка.
3. Туберкулезная язва языка.
4. Язвенно-некротический стоматит.
5. Актиномикотическая язва языка.

Задание 4.

Больной И., 55 лет, обратился к хирургу-стоматологу с жалобами на наличие незаживающей язвы слизистой щеки и боль при приеме пищи. Больной в течение двух лет лечился у стоматолога с применением прижигающих средств, однако состояние продолжало ухудшаться. Объективно: на слизистой правой щеки на уровне 18, 17 зубов имеется язва размером до 1 см в диаметре, конусовидной формы с вывернутыми валикоподобными краями, дно язвы при дотрагивании кровоточит, коронки 18, 17 зубов разрушены и травмируют щеку, пальпируются увеличенные и болезненные околоушные и поднижнечелюстные лимфоузлы, рентгенологически изменений нет. Реакция Манту и реакция крови на RW отрицательна. Врач предполагает злокачественную опухоль слизистой. На основании каких методов исследования врач может верифицировать диагноз?

1. Клинических.
2. Лабораторных.
3. Иммунодиагностики.
4. Радионуклеидного исследования.
5. Клинического и морфологического.

Задание 5.

Больной П., 60 лет, обратился к хирургу-стоматологу с жалобами на опухолевидное образование на шее слева, которое заметил недавно. Объективно:

по передней поверхности кивательной мышцы слева пальпируется плотное, болезненное, малоподвижное, округлой формы до 0,7 см в диаметре опухолевидное образование. При обследовании полости рта в задних отделах языка, на его боковой поверхности, обнаружена язва с приподнятыми плотными валикообразными краями до 0,9 см в диаметре. Ткани у основания язвы инфильтрированы, 17 и 18 зубы разрушены и травмируют язык. Произведено цитологическое исследование пунктата опухоли на шее, обнаружен метастатический плоскоклеточный неороговевающий процесс. В какие регионарные лимфатические узлы одновременно могут метастазировать опухолевые клетки при раке корня языка?

1. В поднижнечелюстные и подподбородочные лимфоузлы.
2. В подчелюстные и верхние шейные яремные лимфоузлы.
3. В поднижнечелюстные и верхние, средние и нижние яремные лимфоузлы.
4. В подподбородочные и глубокие шейные лимфоузлы.
5. В верхние глубокие шейные лимфоузлы.

Задание 6.

Больной О., 50 лет, обратился к хирургу-стоматологу с жалобами на наличие язвы на языке, болей при приеме пищи. Объективно: на среднебоковой поверхности языка слева имеется язва округлой формы до 2 см в диаметре с вывернутыми и инфильтрированными краями, по периферии язвы ткани языка инфильтрированы. Верхние шейные яремные лимфатические узлы увеличены, несколько болезненны при пальпации. При цитологическом исследовании определяется плоскоклеточный неороговевающий рак. Выставлен диагноз: рак корня языка слева с метастазами в регионарные лимфатические узлы, T₂N₂M₀. Какое лечение показано больному?

1. Хирургическое.
2. Лучевое.
3. Химиотерапия.
4. Хирургическое и химиотерапия.
5. Комбинированный метод: рентгенотерапия (СОД 30-40 Гр), хирургический (половинная резекция языка и фасциально-фулярное иссечение клетчатки).

Задание 7.

Кого из ниже перечисленных лиц касается медицинская деонтология в условиях стационара больницы – клиники?

1. Врача.
2. Фельдшера.
3. Медицинской сестры.
4. Санитарки.
5. Всех вышеуказанных.

Правильные ответы на задания: 1-5; 2-5; 3-1.

ОРГАНИЗАЦИОННАЯ СТРУКТУРА ПРАКТИЧЕСКОГО ЗАНЯТИЯ

В начале практического занятия проводится контроль и коррекция исходного уровня знаний студентов по тестовым заданиям. Затем занятие продолжается в отделении стационара, где студенты под контролем преподавателя проводят курацию тематических больных. При курации больных преподаватель обращает внимание на правильность сбора жалоб, анамнеза, оценки общего и местного статуса больных с опухолями челюстно-лицевой области, определяет дополнительные методы обследования таких больных, затем студенты с преподавателем оценивают данные клинико-лабораторных, рентгенологических исследований, которые имеют важное значение в постановке диагноза. Студенты составляют план хирургического и медикаментозного лечения таких больных, берут участие в выполнении лечебных и диагностических манипуляций. В операционной и перевязочной обращают внимание на возможные доступы при удалении злокачественных опухолей лица и варианты закрытия дефектов после удаления опухолей, а также осложнения, которые могут во время операции и после нее. Студенты решают клинические ситуационные задания по теме занятия.

В конце занятия подводится итоговый контроль и коррекция результатов усвоения темы при помощи тестовых заданий. Подводится итог, анализируются действия студентов во время курации больных и выполнения диагностических манипуляций. Дается задание к следующему занятию.

ТЕХНОЛОГИЧЕСКАЯ КАРТА ПРАКТИЧЕСКОГО ЗАНЯТИЯ

| Этапы практического занятия | Время в минутах | Оснащение | Место проведения |
|--|-----------------|---|---|
| Проверка исходного уровня знаний и их коррекция | 20 | Набор тестовых заданий для контроля исходного уровня знаний | Учебная комната |
| Участие в курации и обследовании больных под контролем преподавателя в стационаре, участие в проведении лечебных и диагностических манипуляций, решение ситуационных заданий | 180 | Данные клинико-лабораторных обследований, набор инструментария, муляжи, ситуационные задачи. Граф логической структуры темы. | Стационар, учебная комната, хирургический кабинет поликлиники |
| Разбор и коррекция усвоения изучаемой темы, Итоговый тестовый контроль. | 30 | Тестовые задания для контроля усвоения темы занятия | Учебная комната |
| Подведение итогов занятия | 15 | | Учебная комната |

Рекомендуемая литература:

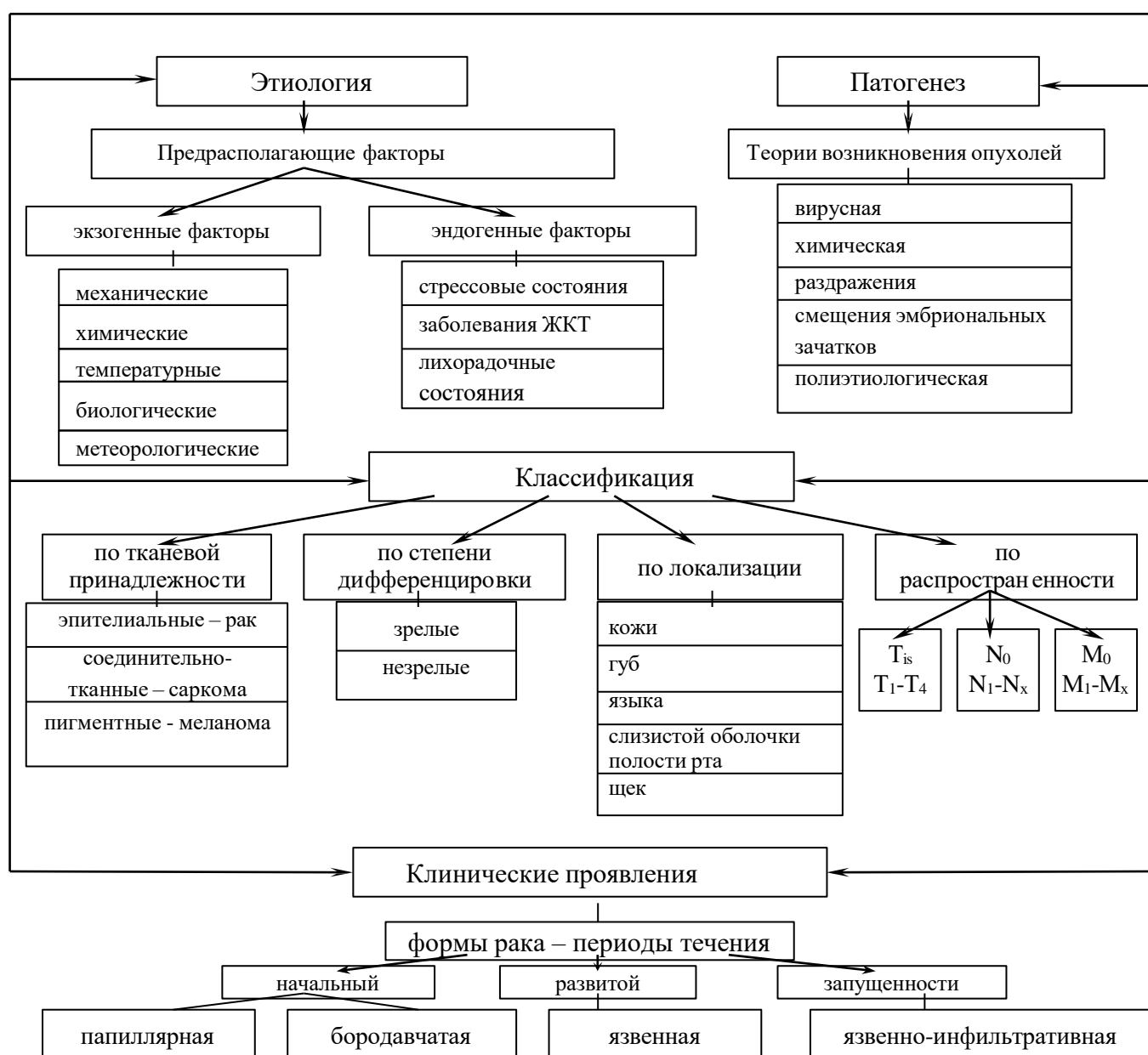
Основная:

1. Стоматология. Учебник. Н.Н. Бажанов. ГЭОТАР-Медиа, 2008.
2. Хирургическая стоматология. Учебник под ред. Т.Г. Робустовой. М. 2008
3. Хирургическая стоматология и челюстно-лицевая хирургия: национальное руководство. Под ред. А.А. Кулакова, Т.Г. Робустовой, А.И. Неробеева. ГЭОТАР-Медиа. 2010
4. Атлас заболеваний полости рта. Р.П. Лангле. ГЭОТАР-Медиа. 2010.
5. Граф логической структуры темы.

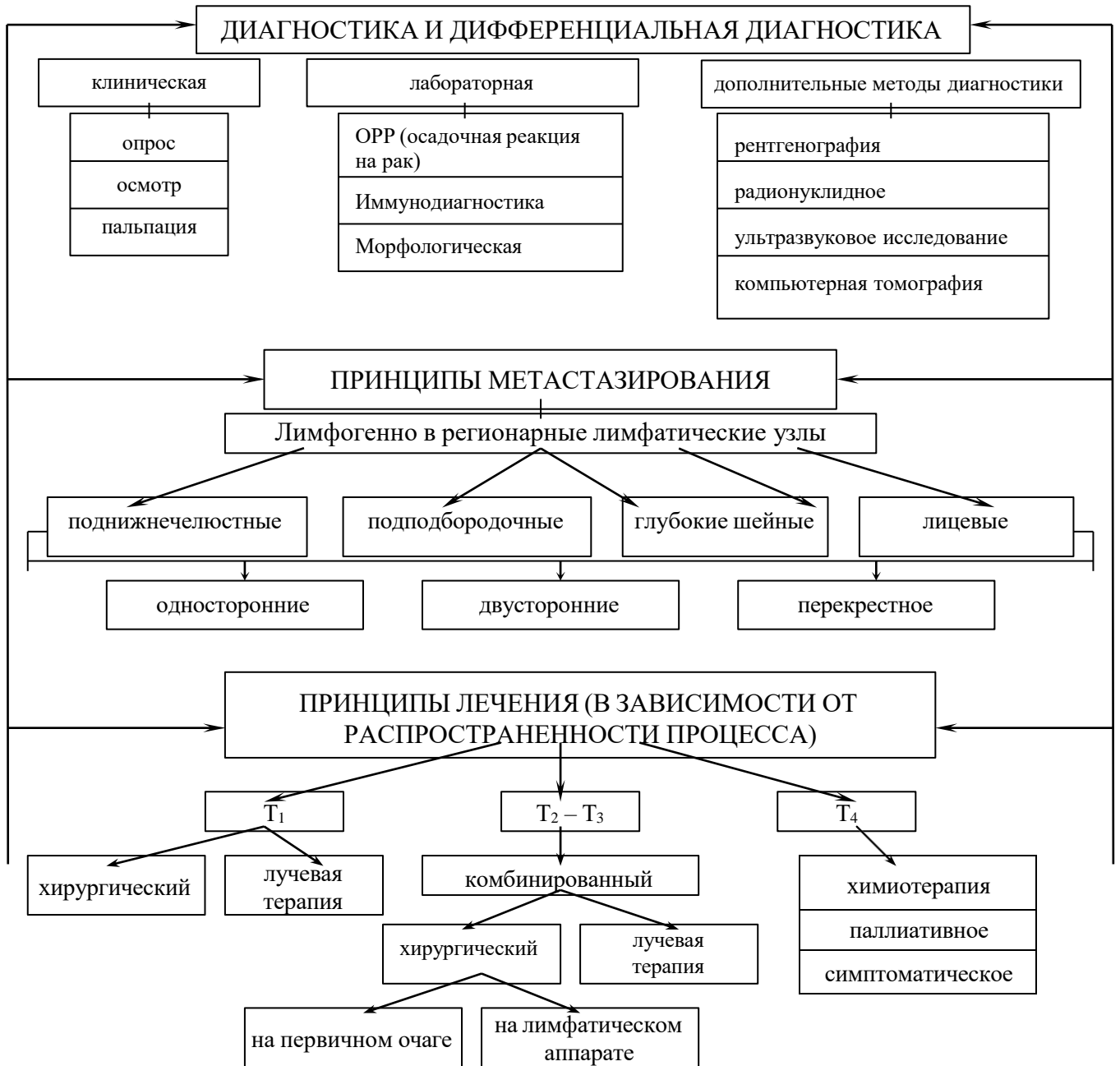
Дополнительная:

1. Рентгенодиагностика в стоматологии. М.М. Расулов. Мед.книга. 2007.
2. Болезни слизистой оболочки полости рта и губ. Клиника. Диагностика и лечение. Атлас и руководство. М. 2011.
3. Заболевания, повреждения и опухоли челюстно-лицевой области. Под ред А.К. Иорданишвили. СПб, СпецЛит. 2007
4. Злокачественные опухоли челюстно-лицевой области. И.М. Федяев и др. Мед.Книга. Н.Новгород, 2000
5. Опухоли головы и шеи. А.И. Пачес. М.Медицина. 2000

ГРАФ ЛОГИЧЕСКОЙ СТРУКТУРЫ ТЕМЫ
ЗЛОКАЧЕСТВЕННЫЕ ОПУХОЛИ ТКАНЕЙ И ОРГАНОВ ПОЛОСТИ РТА:
ЭТИОЛОГИЯ, ПАТОГЕНЕЗ, КЛАССИФИКАЦИЯ, КЛИНИКА,
ДИАГНОСТИКА, ЛЕЧЕНИЕ



ГРАФ ЛОГИЧЕСКОЙ СТРУКТУРЫ ТЕМЫ (ПРОДОЛЖЕНИЕ)



**Кафедра хирургической стоматологии и стоматологии
детского возраста**

**ЗЛОКАЧЕСТВЕННЫЕ ОПУХОЛИ ЧЕЛЮСТЕЙ:
КЛАССИФИКАЦИЯ, ОСОБЕННОСТИ
МЕТАСТАЗИРОВАНИЯ, КЛИНИКА,
ДИФФЕРЕНЦИАЛЬНАЯ ДИАГНОСТИКА,
ЛЕЧЕНИЕ**

**УЧЕБНО-МЕТОДИЧЕСКАЯ РАЗРАБОТКА ПРАКТИЧЕСКОГО
ЗАНЯТИЯ ДЛЯ ПРЕПОДАВАТЕЛЯ**

ПРЕДМЕТ – СТОМАТОЛОГИЯ

ФАКУЛЬТЕТ – ЛЕЧЕБНЫЙ, МЕДИКО-ПРОФИЛАКТИЧЕСКИЙ

КУРС – 4

ВЛАДИКАВКАЗ

ТЕМА:**ЗЛОКАЧЕСТВЕННЫЕ ОПУХОЛИ ЧЕЛЮСТЕЙ: КЛАССИФИКАЦИЯ, ОСОБЕННОСТИ МЕТАСТАЗИРОВАНИЯ, КЛИНИКА, ДИФФЕРЕНЦИАЛЬНАЯ ДИАГНОСТИКА, ЛЕЧЕНИЕ****АКТУАЛЬНОСТЬ ТЕМЫ**

Злокачественные опухоли челюстей составляют до 4% всех злокачественных новообразований. Несмотря на то, что область верхней и нижней челюстей хорошо доступна для осмотра, пальпации и рентгенологического обследования, частота диагностических ошибок в амбулаторных условиях при первичной обращаемости больных со злокачественными опухолями челюстных костей остается высокой. Это объясняется, с одной стороны, неярко выраженными симптомами развития злокачественных опухолей, с другой – сходностью принципов опухолевого процесса с воспалительными заболеваниями, ранним присоединения вторичного воспаления, наконец, недостаточным знакомством врачей с основными признаками новообразования челюстей.

ОБЩАЯ ЦЕЛЬ ЗАНЯТИЯ

Уметь выделить основные клинические признаки опухолей челюстей для предварительной диагностики и определения тактики обследования и лечения

ДЛЯ РЕАЛИЗАЦИИ ОБЩЕЙ ЦЕЛИ ЗАНЯТИЯ ВАМ НУЖНО УМЕТЬ

| Конкретные цели | Цели исходного уровня знаний |
|--|---|
| 1. Выделить основные этиологические и патогенетические факторы возникновения злокачественных опухолей челюстей | 1. Интерпретировать механизм возникновения злокачественных опухолей (кафедра патологической физиологии, кафедра патологической анатомии) |
| 2. Ориентироваться в принципах классификации злокачественных опухолей челюстей | 2. Определять особенности строения лимфатической системы челюстно-лицевой области (кафедра топографической анатомии и оперативной хирургии) |
| 3. Выделить основные клинические симптомы злокачественных опухолей челюстей | 3. Оценивать жалобы, общий и местный статус больного со злокачественными опухолями (кафедра хирургических болезней) |
| 4. Обосновать основные принципы лечебных мероприятий при злокачественных опухолях челюстей | 4. Определять объем и последовательность методов обследования (кафедра внутренних болезней) |

ЗАДАНИЯ ДЛЯ САМОКОНТРОЛЯ И САМОКОРРЕКЦИИ ИСХОДНОГО УРОВНЯ ЗНАНИЙ

Задание 1.

Каков механизм возникновения злокачественных опухолей (теория опухолей)?

1. Теория Конгейма.
2. Теория канцерогенных видов.
3. Вирусная теория.
4. Иммунологическая теория.
5. Все выше перечисленные.

Задание 2.

В какие лимфатические узлы осуществляется лимфоотток из области нижней челюсти?

1. В околоушные.
2. В глубокие шейные.
3. В подчелюстные.
4. В подчелюстные и подподбородочные.
5. В щечные.

Задание 3.

С чего начинается обследование больного при первичном обращении в клинику?

1. С назначения дополнительных методов обследования.
2. С составлением карты диспансерного наблюдения.
3. Со сбора жалоб и анамнеза заболевания.
4. С рентгенологического обследования.
5. С лабораторного обследования.

Задание 4.

На что акцентирует внимание врач при сборе анамнеза у больного с опухолью?

1. Локализацию опухоли.
2. Протяженность опухоли.
3. Активность процесса.
4. Время возникновения.
5. Характер боли.

Правильные ответы на задания: 1-5.

Если обучающийся обнаружил, что он не готов к решению одного или нескольких заданий, он должен пополнить свой исходный уровень знаний по соответствующим источникам информации.

После проверки исходного уровня знаний можно приступить к углубленному изучению настоящей темы.

СОДЕРЖАНИЕ ОБУЧЕНИЯ:

ТЕОРЕТИЧЕСКИЕ ВОПРОСЫ, НА ОСНОВАНИИ КОТОРЫХ ВОЗМОЖНО ВЫПОЛНЕНИЕ ЦЕЛЕВЫХ ВИДОВ ДЕЯТЕЛЬНОСТИ

1. Частота, этиология и патогенез злокачественных новообразований челюстей.
2. Классификация злокачественных опухолей челюстей.
3. Клиническая симптоматика злокачественных опухолей челюстных костей.
4. Принципы и последовательность комбинированного лечения больных со злокачественными опухолями челюстей.
5. Закономерности метастазирования злокачественных опухолей челюстей по лимфатическим и кровеносным сосудам.
6. Принципы лечения метастазов при злокачественных опухолях челюстных костей.
7. Деонтологические основы общения с больными.

Освоить эти вопросы Вам поможет соответствующая информация.

ЗАДАНИЯ ДЛЯ ОПРЕДЕЛЕНИЯ УРОВНЯ УСВОЕНИЯ ИЗУЧАЕМОЙ ТЕМЫ

Задание 1.

У больного К., 43 лет, горнорабочего, имеется деформация верхней челюсти справа, гнойно-кровеносное выделение из носа, затрудненное носовое дыхание, онемение кожи подглазничной области, подвижность 14, 15, 16, 17 зубов. На рентгенограмме придаточных пазух носа отмечается затемнение гайморовой пазухи и резорбция ее наружной стенки. Из анамнеза выяснено, что больной несколько лет страдает правосторонним гайморитом, по поводу чего ЛОР-врачом проводилось лечение путем промывания верхнечелюстной пазухи. Поставьте предварительный диагноз.

1. Хронический правосторонний гайморит.
2. Фолликулярная киста верхней челюсти.
3. Злокачественная опухоль верхней челюсти.
4. Остеобластокластома верхней челюсти.
5. Адамантинома верхней челюсти.

Задание 2.

К какой стадии, согласно классификации TNM, следует отнести плоскоклеточный ороговевающий рак нижней челюсти с наличием язвы на альвеолярном отростке до 2,0 см в диаметре и одностороннего подвижного лимфоузла до 1,0 см?

1. T₁N₀M₀.

2. T₂N₀M₀.
3. T₂N₁M₀.
4. T₃N₂M₀.
5. T₄N₃M₀.

Задание 3.

У больного Н., 28 лет, имеется веретенообразное утолщение тела нижней челюсти и онемение нижней губы слева. Опухоль появилась около 4 месяцев назад. За последний месяц значительно увеличилась в размерах. Год назад был ушиб левой половины нижней челюсти. На рентгенограмме нижней челюсти слева в области тела определяется деструкция костной ткани 3,5х2,0 см без четких границ по типу «тающего сахара». Зубы находятся в образовании, интактны, подвижны III степени. Поставьте предварительный диагноз.

1. Остеобластокластома нижней челюсти.
2. Адамантинома нижней челюсти.
3. Радикулярная киста.
4. Злокачественная опухоль нижней челюсти.
5. Хронический одонтогенный остеомиелит нижней челюсти.

Задание 4.

Мужчина 56 лет жалуется на подвижность моляров верхней челюсти слева, периодические боли, ощущение тяжести и кровянистое отделяемое из левой половины носа. Болеет 5 месяцев. На протяжении последнего месяца похудел, появилась слабость. На рентгенограмме: гайморова пазуха слева затемнена, костная ткань в области альвеолярного отростка на уровне моляров слева разрушена. Выставлен диагноз: рак верхней челюсти слева. Укажите принципы лечения данной опухоли?

1. Лучевая терапия.
2. Химиотерапия.
3. Резекция верхней челюсти слева.
4. Комбинированное лечение.
5. Электрокоагуляция.

Задание 5.

Больной К., 46 лет, болеет около 8 месяцев. Объективно: асимметрия лица вследствие деформации верхней челюсти слева, кожные покровы над деформированными участками не изменены. В подглазничной области слева имеется онемение кожных покровов. Из носа - гнойно-кровянистое отделяемое. В полости рта: 25, 26, 27 зубы подвижные. Пальпируются одиночные, подвижные регионарные лимфоузлы. На рентгенограмме придаточных пазух носа отмечается затемнение гайморовой пазухи слева с резорбцией ее внешней стенки. Выставлен диагноз: рак верхней челюсти слева с метастазами в регионарные лимфоузлы. Укажите сущность и последовательность комплексного лечения регионарных метастазов.

1. Удаление увеличенных лимфоузлов.

2. Лучевая терапия.
3. Лучевая терапия и верхняя шейная эксцизия.
4. Лучевая терапия и фасциально-футлярная эксцизия.
5. Операция Крайля.

Правильные ответы на задания: 1-3, 2-3.

ОРГАНИЗАЦИОННАЯ СТРУКТУРА ПРАКТИЧЕСКОГО ЗАНЯТИЯ

В начале практического занятия проводится контроль и коррекция исходного уровня знаний студентов по тестовым заданиям для определения исходного уровня знаний. Затем занятия продолжаются в клиническом зале (отделение стационара), где студенты принимают участие (совместно с преподавателем) в приеме или курации больных. Во время обследования обращают внимание на важность правильного сбора анамнеза и характера жалоб больного. Под контролем преподавателя студенты определяют необходимые методы дополнительных исследований. Преподаватель должен подчеркнуть, что клиническая симптоматика злокачественных опухолей челюстей очень многообразна, сходна с симптомами ряда других заболеваний, особенно воспалительного характера, что значительно затрудняет диагностику. При рассмотрении вопросов лечения злокачественных опухолей челюстей следует обратить внимание студентов на то, что успех лечения злокачественных опухолей зависит от клинической стадии опухолевого роста, гистологической структуры опухоли, общего состояния организма и наличия метастазов.

Студенты в связи с клинической ситуацией решают задачи. В конце занятия проводится итоговый контроль результатов усвоения изучаемой темы при помощи тестовых заданий. Подводится итог, анализируются действия студентов во время обследования больных. Дается задание к следующему занятию.

ТЕХНОЛОГИЧЕСКАЯ КАРТА ПРАКТИЧЕСКОГО ЗАНЯТИЯ

| Этапы практического занятия | Время в минутах | Оснащение | Место проведения |
|--|-----------------------|---|---|
| Проверка исходного уровня знаний студентов | 20 | Набор тестовых заданий для контроля исходного уровня знаний | Учебная комната |
| Участие в приеме больных. Обследование (под контролем преподавателя) больных со злокачественными опухолями с проведением дифференциальной диагностики. Участие в решении вопросов лечения больных с указанной патологией. Решение клинических ситуационных задач | 180 | Набор для обследования больных. Таблицы, слайды, муляжи, набор рентгенограмм, данные клинических и лабораторных исследований. Ситуационные задачи. Граф логической структуры темы. | Хирургическое стоматологи- ческое отделение |
| Разбор и коррекция усвоения изучаемой темы. Итоговый тестовый контроль. | 30 | Тестовые задания для контроля усвоения темы занятия | Учебная комната |
| Подведение итогов занятия | 15 | | Учебная комната |

Рекомендуемая литература:

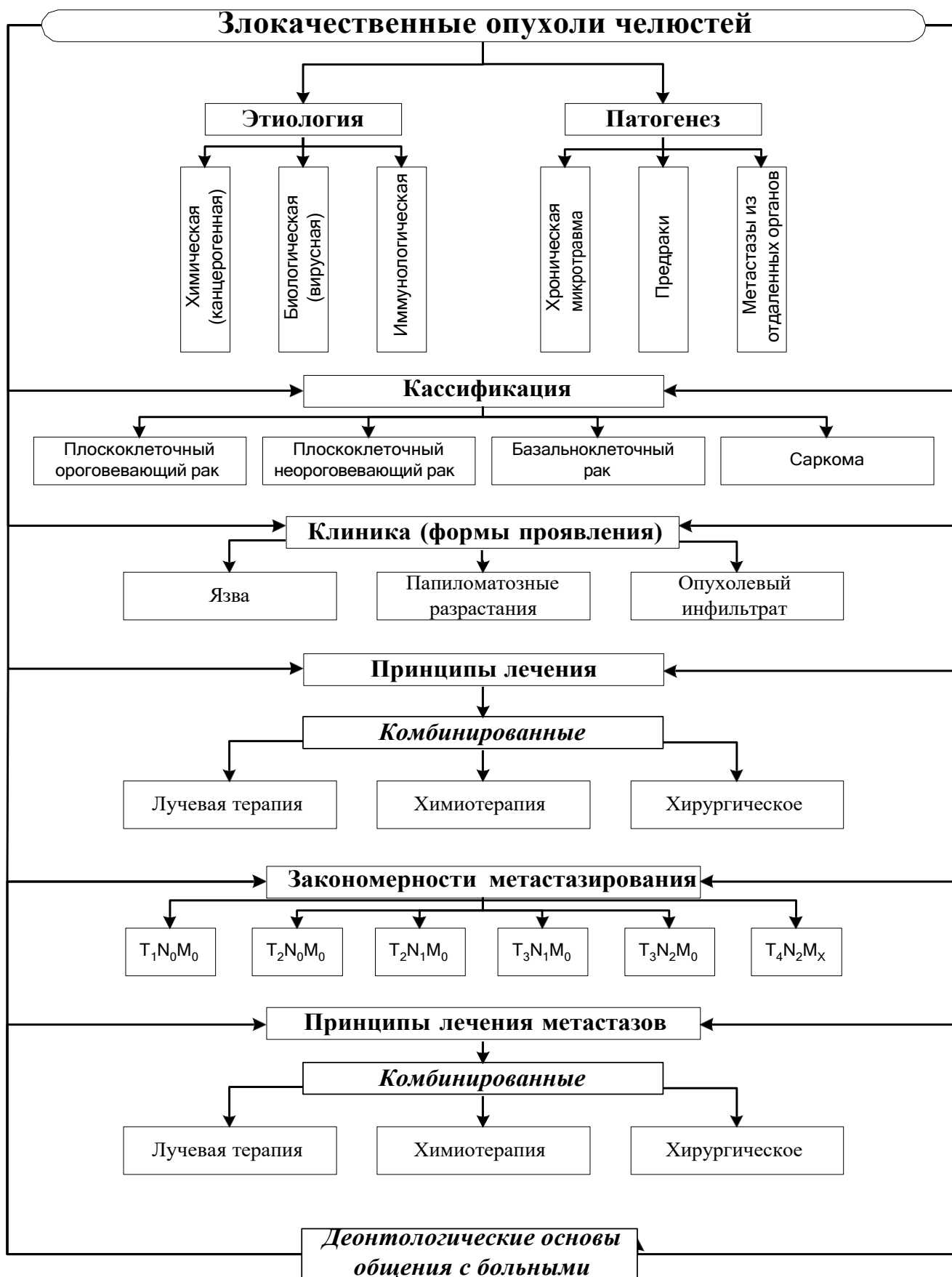
Основная:

1. Стоматология. Учебник. Н.Н. Бажанов. ГЭОТАР-Медиа, 2008.
2. Хирургическая стоматология. Учебник под ред. Т.Г. Робустовой. М. 2008
3. Хирургическая стоматология и челюстно-лицевая хирургия: национальное руководство. Под ред. А.А. Кулакова, Т.Г. Робустовой, А.И. Неробеева. ГЭОТАР-Медиа. 2010
4. Атлас заболеваний полости рта. Р.П. Лангле. ГЭОТАР-Медиа. 2010.
5. Граф логической структуры темы.

Дополнительная:

1. Рентгенодиагностика в стоматологии. М.М. Расулов. Мед.книга. 2007.
2. Болезни слизистой оболочки полости рта и губ. Клиника. Диагностика и лечение. Атлас и руководство. М. 2011.
3. Заболевания, повреждения и опухоли челюстно-лицевой области. Под ред А.К. Иорданишвили. СПб, СпецЛит. 2007
4. Злокачественные опухоли челюстно-лицевой области. И.М. Федяев и др. Мед.Книга. Н.Новгород, 2000
5. Опухоли головы и шеи. А.И. Пачес. М.Медицина. 2000

ГРАФ ЛОГИЧЕСКОЙ СТРУКТУРЫ ТЕМЫ
ЗЛОКАЧЕСТВЕННЫЕ ОПУХОЛИ ЧЕЛЮСТЕЙ: КЛАССИФИКАЦИЯ,
ОСОБЕННОСТИ МЕТАСТАЗИРОВАНИЯ, КЛИНИКА,
ДИФФЕРЕНЦИАЛЬНАЯ ДИАГНОСТИКА, ЛЕЧЕНИЕ



**Кафедра хирургической стоматологии и стоматологии
детского возраста**

**ЗЛОКАЧЕСТВЕННЫЕ ОПУХОЛИ СЛЮННЫХ
ЖЕЛЕЗ: КЛАССИФИКАЦИЯ, КЛИНИКА,
ДИАГНОСТИКА, ЛЕЧЕНИЕ, ДИСПАНСЕРИЗАЦИЯ**

**УЧЕБНО-МЕТОДИЧЕСКАЯ РАЗРАБОТКА ПРАКТИЧЕСКОГО
ЗАНЯТИЯ ДЛЯ ПРЕПОДАВАТЕЛЯ**

ПРЕДМЕТ – СТОМАТОЛОГИЯ

ФАКУЛЬТЕТ – ЛЕЧЕБНЫЙ, МЕДИКО-ПРОФИЛАКТИЧЕСКИЙ

КУРС – 4

ВЛАДИКАВКАЗ

ТЕМА:

ЗЛОКАЧЕСТВЕННЫЕ ОПУХОЛИ СЛЮННЫХ ЖЕЛЕЗ: КЛАССИФИКАЦИЯ, КЛИНИКА, ДИАГНОСТИКА, ЛЕЧЕНИЕ, ДИСПАНСЕРИЗАЦИЯ

АКТУАЛЬНОСТЬ ТЕМЫ

Злокачественные опухоли слюнных желез представляют большой практический интерес в силу чрезвычайного разнообразия гистологических форм, неясности гисто- и цитогенеза, сложности диагностики и лечения. Это обусловлено многообразными функциями и особенностями микроскопического строения слюнных желез, их топографо-анатомическими взаимоотношениями с окружающими органами и тканями.

Наиболее сложно дифференцировать между собой различные типы опухолей слюнных желез, что связано со сходством их клинических проявлений. Дифференциальную диагностику приходится проводить как между различными опухолями слюнных желез, так и другими заболеваниями, протекающими непосредственно в железе и рядом с нею. Знание этих вопросов необходимо для успешного лечения больных опухолями слюнных желез.

Чаще всего хирургическое лечение больных злокачественными опухолями этой локализации проводят в стоматологическом отделении, а лучевую терапию, химиотерапию – в специализированном онкологическом. В связи с этим особую актуальность приобретают вопросы диспансеризации населения с онкостоматологическими заболеваниями, в том числе и со злокачественными опухолями слюнных желез.

ОБЩАЯ ЦЕЛЬ ЗАНЯТИЯ

Уметь выделять основные клинические признаки злокачественных опухолей слюнных желез для предварительной диагностики и определения тактики обследования и лечения.

ДЛЯ РЕАЛИЗАЦИИ ОБЩЕЙ ЦЕЛИ ЗАНЯТИЯ ВАМ НУЖНО УМЕТЬ

| Конкретные цели | Цели исходного уровня знаний |
|---|--|
| 1. Ориентироваться в основных принципах классификации злокачественных опухолей слюнных желез | 1. Интерпретировать клиническую анатомию, морфологию, иннервацию и секреторные механизмы слюнных желез (кафедра топографической анатомии, кафедра патологической физиологии) |
| 2. Выделить основные клинические симптомы, свидетельствующие о злокачественном характере опухолевого процесса в слюнной железе в зависимости от его | 2. Провести целенаправленный опрос, осмотр, проверить функцию слюнных желез и лицевого нерва, пальпацию лимфоузлов челюстно-лицевой области (кафедра хирургической стоматологии) |

| локализации | |
|--|--|
| 3. Составить схему диагностического поиска для постановки предварительного диагноза. | 3. Характеризовать состояние первичного очага опухоли, региональных лимфоузлов, обследовать больного по органам и системам, интерпретировать результаты цитологических методов исследования (кафедра общей хирургии и патологической анатомии) |
| 4. Составить принципиальную схему комбинированного лечения злокачественных опухолей слюнных желез в зависимости от локализации и стадии процесса | 4. Интерпретировать данные жалоб, анамнеза заболевания, клинических проявлений, общего состояния больного и других методов исследования (кафедра общей хирургии) |
| 5. Ориентироваться в вопросах диспансеризации и реабилитации больных со злокачественными опухолями слюнных желез | 5. Руководствоваться общими принципами диспансеризации (кафедра общей хирургии) |
| 6. Руководствоваться общими принципами деонтологии в онкостоматологии | 6. Интерпретировать общие принципы деонтологии в медицине (кафедра общей хирургии) |

ЗАДАНИЯ ДЛЯ САМОКОНТРОЛЯ И САМОКОРРЕКЦИИ ИСХОДНОГО УРОВНЯ ЗНАНИЙ

Задание 1.

В какой анатомической области располагается околоушная слюнная железа?

1. В подчелюстном треугольнике.
2. В сонном треугольнике.
3. В зачелюстной ямке.
4. В подбородочном треугольнике.
5. В щечной области.

Задание 2.

Где открывается устье главного выводного протока околоушной слюнной железы?

1. В области мягкого неба.
2. В области твердого неба.
3. На слизистой оболочке щеки в проекции коронки первого моляра верхней челюсти.
4. На слизистой оболочке дна полости рта.
5. На слизистой оболочке нижнего свода преддверия полости рта.

Задание 3.

У больного Н., 48 лет, диагностирована опухоль левой околоушной слюнной железы. Дополнительно имеется сопутствующее заболевание щитовидной железы. Совместно с врачом какой специальности в первую очередь решается вопрос обследования больного на догоспитальном этапе?

1. Терапевтом.
2. Хирургом.
3. Невропатологом.
4. Эндокринологом.
5. Фтизиатром.

Задание 4.

Больному Р., 65 лет, выставлен предварительный диагноз: аденокарцинома правой околоушной слюнной железы. Какие методы исследования необходимо использовать для окончательной постановки диагноза?

1. Радиоизотопное исследование.
2. Термография.
3. Пункционная биопсия, инцизионная биопсия.
4. Рентгенография, термография.
5. Эхография, УЗИ.

Задание 5.

Больной Л., 40 лет, прооперирован по поводу злокачественной опухоли челюстно-лицевой области. Послеоперационный период проходил без осложнений. Выписан из клиники в удовлетворительном состоянии. Нуждается ли больной в дальнейшем диспансерном наблюдении?

1. В диспансерном наблюдении нет необходимости.
2. Диспансерное наблюдение в течение 1 месяца.
3. Диспансерное наблюдение в течение 3-х месяцев.
4. Диспансерное наблюдение в течение 1 года.
5. Диспансерное наблюдение в течение 3-х лет.

Правильные ответы на задания: 1-3, 3-4, 4-3.

Если обучающийся обнаружил, что он не готов к решению одного или нескольких заданий, он должен пополнить свой исходный уровень знаний по соответствующим источникам информации.

После проверки исходного уровня знаний можно приступить к углубленному изучению настоящей темы.

СОДЕРЖАНИЕ ОБУЧЕНИЯ:

ТЕОРЕТИЧЕСКИЕ ВОПРОСЫ, НА ОСНОВАНИИ КОТОРЫХ ВОЗМОЖНО ВЫПОЛНЕНИЕ ЦЕЛЕВЫХ ВИДОВ ДЕЯТЕЛЬНОСТИ

1. Классификация злокачественных опухолей слюнных желез.

2. Клиническая характеристика злокачественных опухолей больших и малых слюнных желез.

3. Принципы и методы диагностики злокачественных опухолей больших и малых слюнных желез в зависимости от клинической стадии опухолевого процесса.

4. Современные принципы комбинированного лечения злокачественных опухолей слюнных желез.

5. Диспансеризация и реабилитация больных со злокачественными опухолями слюнных желез.

6. Деонтологические аспекты при лечении больных со злокачественными опухолями слюнных желез.

Освоить эти вопросы Вам поможет соответствующая информация

ЗАДАНИЯ ДЛЯ ОПРЕДЕЛЕНИЯ УРОВНЯ УСВОЕНИЯ ИЗУЧАЕМОЙ ТЕМЫ

Задание 1.

Больной К., 68 лет, госпитализирован в челюстно-лицевое отделение с предварительным диагнозом: смешанная опухоль левой околоушной железы. Проведена биопсия. Паталого-гистологический диагноз: карцинома в полиморфной аденоме. К какой группе по классификации В.В. Паникоровского относится данный вид опухоли?

1. Классифицированные.
2. Эпителиальные.
3. Неэпителиальные.
4. Соединительные.
5. Лимфогенные.

Задание 2.

Больной М., 63 лет, жалуется на боль в правой околоушно-жевательной области, прогрессирующую асимметрию лица, которую заметил месяц назад. При осмотре определяется парез мимических мышц лица справа. Впереди мочки уха с этой же стороны имеется опухолевой узел без четких границ, размером до 5 см в диаметре. Кожа над ним синюшна, напряжена. Увеличены шейные лимфоузлы справа. Открывание рта ограничено до 2,5 см. Из протока правой околоушной слюнной железы слюна не отделяется. На что следует обратить внимание при сборе анамнеза?

1. На отсутствие слюны из протока железы.
2. На ограниченное открывание рта.
3. На наличие увеличенных лимфоузлов шеи.
4. На парез мимических мышц лица справа.

5. На прогрессирующую асимметрию лица, парез мимических мышц лица справа, ограниченное открывание рта, увеличенные лимфоузлы шеи справа.

Задание 3.

Больной И., 65 лет, жалуется на боль в левой околоушно-жевательной области, на прогрессирующую асимметрию лица, которую заметил месяц назад. При осмотре: парез мимических мышц слева. Впереди мочки уха имеется инфильтрат без четких размеров 6х6 см. Кожа над ним синюшна, натянута. Увеличены шейные лимфоузлы. Из протока левой околоушной слюнной железы слюна не отделяется. Выставлен предварительный диагноз – карцинома левой околоушной слюнной железы. Какие изменения на сиалограмме слюнной железы наблюдаются при карциноме?

1. Деформация и фрагментация протоков, скопление рентгенконтрастной массы в железе в виде пятен.
2. Скопление рентгенконтрастной массы в паренхиме железы в виде «гроздьев винограда».
3. Деформация протоков при сохранении их непрерывности.
4. Сужение всех протоков, паренхима железы не определяется.
5. Рентгенконтрастная масса в железе не определяется.

Задание 4.

У больного С., 58 лет, после клинического и цитологического исследования выставлен диагноз: мукоэпидермоидная опухоль левой околоушной слюнной железы. Функция левого лицевого нерва не нарушена, регионарные лимфоузлы не определяются. Больной получил курс лучевой терапии на первичный очаг опухолевого процесса. Показано хирургическое лечение первичного очага. Какой вариант хирургического лечения показан больному?

1. Экскохлеация опухоли.
2. Частичная резекция железы.
3. Субтотальная резекция железы с сохранением ветвей лицевого нерва.
4. Тотальная резекция железы с пересечением главного ствола лицевого нерва.
5. Операция Крайля.

Задание 5.

Больному со злокачественной опухолью околоушной слюнной железы показано оперативное лечение в условиях челюстно-лицевого стационара. Диагноз подтвержден морфологическим исследованием. Наметьте мероприятия по подготовке больного к операции у стоматолога на догоспитальном этапе.

1. Провести предоперационную медикаментозную подготовку, санацию полости рта.
2. Санацию полости рта, общее обследование больного.
3. Исследовать функцию околоушной слюнной железы.

4. Провести пункцию опухоли.
5. Провести открытую биопсию.

Правильные ответы на задания: 1-2; 3-1.

ОРГАНИЗАЦИОННАЯ СТРУКТУРА ПРАКТИЧЕСКОГО ЗАНЯТИЯ

В начале занятия проводится контроль исходного уровня знаний студентов по тестовым заданиям. После контроля исходных знаний и их коррекции занятие продолжается в клиническом зале (отделение стационара), где студенты принимают участие (совместно с преподавателем) в приеме или курации больных. Во время курации больных обращают внимание на важность правильного сбора анамнеза и характера жалоб больного. Под контролем преподавателя студенты проводят обследование больного со злокачественной опухолью слюнной железы и назначают дополнительные методы обследования. Преподаватель представляет данные клинического обследования больного, студенты их оценивают, в частности: функцию слюнных желез, мимических мышц, характеризуют состояние кожных покровов (цвет, смещаемость, наличие язвы) размеры, консистенцию, болезненность и соотношение с окружающими тканями опухолевого узла, состояние региональных лимфоузлов.

При опросе о злокачественных опухолях надлежит выяснить, понимает ли студент характерные черты этих опухолей: быстрый рост, рецидивы после их удаления, а также метастазы.

После оценки данных ультразвукового исследования железы и других дополнительных методов студенты высказывают мнение по поводу диагноза, составляют план комбинированного лечения злокачественных новообразований слюнных желез. Преподаватель выполняет операцию частичной паротидэктомии, фиксируя внимание студентов на каждом ее этапе. После операции студенты оценивают общее состояние больного и местные изменения, составляют план социально-медикаментозной реабилитации и диспансеризации больного. Далее студенты решают ситуационные клинические задачи.

В конце занятия проводится итоговый контроль и коррекция результатов усвоения изучаемой темы при помощи тестовых заданий. Подводится итог, анализируются действия студентов во время курации больных. Дается задание к следующему занятию.

ТЕХНОЛОГИЧЕСКАЯ КАРТА ПРАКТИЧЕСКОГО ЗАНЯТИЯ

| Этапы практического занятия | Время в минутах | Оснащение | Место проведения |
|---|-----------------|--|---|
| Проверка исходного уровня знаний студентов | 20 | Набор тестовых заданий для контроля и исходного уровня знаний | Учебная комната |
| Под контролем преподавателя студенты принимают участие в обследовании и приеме больных в поликлинике (стационаре, санпропускнике) | 180 | Набор для обследования больных. Таблицы, слайды, муляжи, набор рентгенограмм, данные клинических и лабораторных исследований. Ситуационные задачи. Граф логической структуры темы. | Поликлиника, стационар, учебная комната |
| Разбор и коррекция усвоения изучаемой темы. Итоговый тестовый контроль. | 30 | Тестовые задания для контроля усвоения темы | Учебная комната |
| Подведение итогов занятия | 15 | | Учебная комната |

Рекомендуемая литература:

Основная:

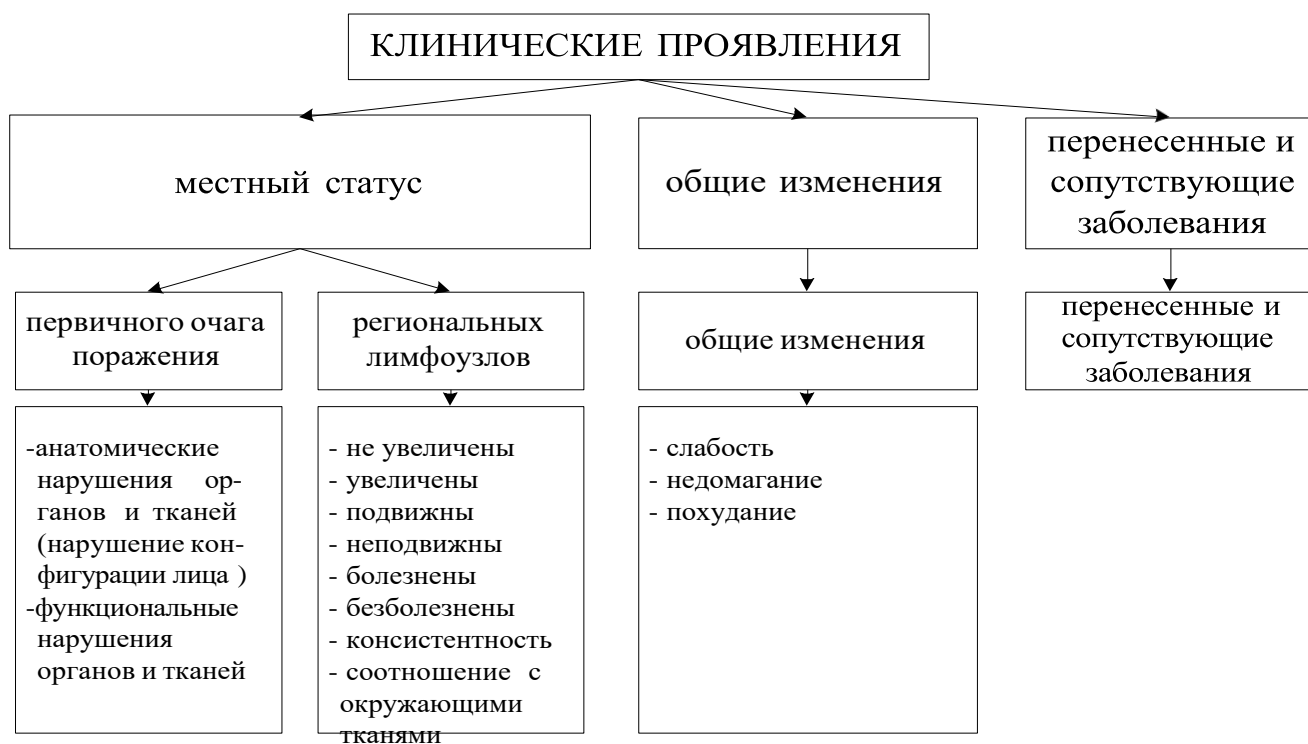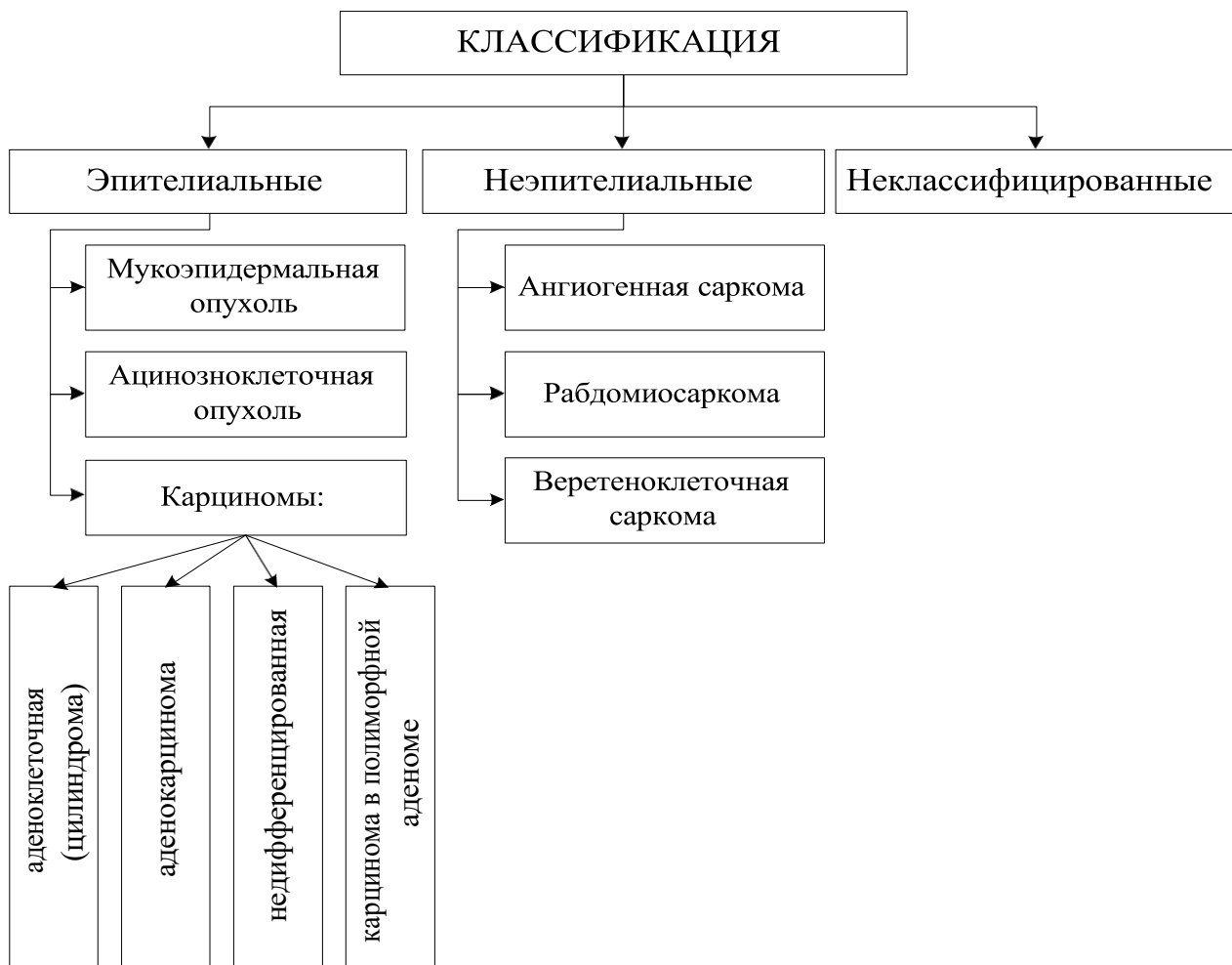1. Стоматология. Учебник. Н.Н. Бажанов. ГЭОТАР-Медиа, 2008.
2. Хирургическая стоматология. Учебник под ред. Т.Г. Робустовой. М. 2008
3. Хирургическая стоматология и челюстно-лицевая хирургия: национальное руководство. Под ред. А.А. Кулакова, Т.Г. Робустовой, А.И. Неробеева. ГЭОТАР-Медиа. 2010
4. Атлас заболеваний полости рта. Р.П. Лангле. ГЭОТАР-Медиа. 2010.
5. Граф логической структуры темы.

Дополнительная:

1. Рентгенодиагностика в стоматологии. М.М. Расулов. Мед.книга. 2007.
2. Болезни слизистой оболочки полости рта и губ. Клиника. Диагностика и лечение. Атлас и руководство. М. 2011.
3. Заболевания, повреждения и опухоли челюстно-лицевой области. Под ред А.К. Иорданишвили. СПб, СпецЛит. 2007
4. Злокачественные опухоли челюстно-лицевой области. И.М. Федяев и др. Мед.Книга. Н.Новгород, 2000
5. Опухоли головы и шеи. А.И. Пачес. М.Медицина. 2000

ГРАФ ЛОГИЧЕСКОЙ СТРУКТУРЫ ТЕМЫ

ЗЛОКАЧЕСТВЕННЫЕ ОПУХОЛИ СЛЮННЫХ ЖЕЛЕЗ: КЛАССИФИКАЦИЯ, КЛИНИКА, ДИАГНОСТИКА, ЛЕЧЕНИЕ



ГРАФ ЛОГИЧЕСКОЙ СТРУКТУРЫ ТЕМЫ (ПРОДОЛЖЕНИЕ)

