

Федеральное государственное бюджетное образовательное
учреждение высшего образования
«СЕВЕРО-ОСЕТИНСКАЯ ГОСУДАРСТВЕННАЯ МЕДИЦИНСКАЯ АКАДЕМИЯ»
Министерства здравоохранения Российской Федерации

КАФЕДРА ХИРУРГИЧЕСКИХ БОЛЕЗНЕЙ № 2

Калицова М.В., Тотиков В.З., Тотиков З.В., Медоев В.В.

Острый аппендицит

Учебное пособие для студентов 4-5 курсов
педиатрического факультета по госпитальной хирургии

Владикавказ 2020 г.

УДК 616.346.2-002

Калицова М.В., Тотиков В.З., Тотиков З.В., Медоев В.В.

Острый аппендицит: учебно-методическое пособие для студентов, обучающихся по специальности «Лечебное дело». – Северо-Осетинская государственная медицинская академия. – Владикавказ, 2020 – 60 с.

В учебном пособии освещены основные вопросы этиологии, патогенеза, клинической картины, лабораторной и инструментальной диагностики, осложнениям острого аппендицита.

Учебное пособие «Острый аппендицит» разработано по дисциплине «Госпитальная хирургия» в соответствии с требованиями ФГОС ВО, предназначено для студентов медицинских ВУЗов и факультетов, обучающихся по специальности **31.05.02 Педиатрия (специалитет)**.

УДК 616.346.2-002

Рецензенты:

Хестанов А.К. – доктор медицинских наук, профессор кафедры хирургических болезней № 3 ФГБОУ ВО СОГМА Минздрава России

Беслекоев У.С. – доцент, кандидат медицинских наук, заведующий кафедрой общей хирургии ФГБОУ ВО СОГМА Минздрава России Минздрава России

Утверждено и рекомендовано к печати Центральным координационным учебно-методическим советом ФГБОУ ВО СОГМА Минздрава России (протокол № 6 от 6 июля 2020 г)

© Северо – Осетинская Государственная Медицинская Академия, 2020

© Калицова М.В., Тотиков В.З., Тотиков З.В., Медоев В.В., 2020

Оглавление

Мотивационная характеристика темы	4
Анатомия слепой кишки и червеобразного отростка	5
Этиопатогенез ОА.....	8
Классификация аппендицита	10
Клиника и диагностика ОА.....	11
Особенности клиники ОА в зависимости от расположения ЧО.....	16
Особенности клиники ОА у детей	18
Особенности клиники ОА у беременных	20
Особенности клиники ОА у пожилых и стариков	23
Догоспитальный этап	25
Ультразвуковая диагностика ОА.....	25
Лапароскопическая диагностика ОА.....	25
Дифференциальная диагностика	26
Лечение	27
Осложнения ОА.....	32
Осложнения в п/о периоде	38
Хронический аппендицит	39
Самоконтроль усвоения темы.....	45
Тестовые задания.....	45
Ситуационные задачи.....	52
Ответы на тестовые задания.....	56
Ответы на ситуационные задачи.....	57
Литература	60

Мотивационная характеристика темы

Проблема лечения пациентов с острым аппендицитом (ОА) сохраняет свою актуальность и в настоящее время. ОА является наиболее частым хирургическим заболеванием органов брюшной полости. Из всех экстренных операций на органах брюшной полости доля аппендэктомий составляет 61,5 %, а частота осложнений достигает 5,0–21,0 %. Преимущественно страдает трудоспособное население в возрасте 20–40 лет.

Цель занятия: изучить этиопатогенез, классификацию, клинические особенности, диагностику, дифференциальную диагностику, лечение ОА и его осложнений.

Задачи занятия:

1. Усвоить анатомо-физиологические сведения из раздела «Ободочная кишка и червеобразный отросток (ЧО)».
2. Приобрести навыки сбора анамнеза и выявления наиболее типичных и информативных симптомов ОА и его осложнений.
3. Освоить тактические особенности обследования больных с ОА.
4. Интерпретировать данные клинического обследования и лабораторных методов исследования.
5. Знать особенности современных способов лечения ОА и его осложнений.

Требования к исходному уровню знаний. Для полного освоения темы необходимо повторить следующий материал:

1. Нормальная и топографическая анатомия — анатомические особенности илеоцекального угла и ЧО, расположение, строение, кровоснабжение, иннервации.
2. Нормальная и патологическая физиология — функция ЧО в процессах гомеостаза организма.
3. Гистология — особенности гистологического строения слепой кишки и ЧО.

Контрольные вопросы по теме занятия:

1. Какие симптомы наблюдаются при ОА?
2. Какими дополнительными методами пользуются для подтверждения диагноза ОА?
3. Какая лечебная тактика оправдана при ОА?
4. С какими заболеваниями чаще всего приходится дифференцировать ОА?
5. Какие цели преследует ректальное исследование при ОА?
6. Какие типичные доступы применяются при аппендэктомии?
7. Каковы особенности хирургического лечения ОА у беременных?
8. Что такое аппендикулярный инфильтрат?
9. При какой форме ОА чаще встречается пилефлебит?

10. Каковы основные причины развития тазового абсцесса при ОА?
11. Какой комплекс мероприятий наиболее целесообразен при аппендикулярном инфильтрате в первые 3 суток заболевания?
12. Какие встречаются варианты расположения ЧО?

АНАТОМИЯ СЛЕПОЙ КИШКИ И ЧЕРВЕОБРАЗНОГО ОТРОСТКА

Слепой кишкой (саесум) называется начальный отдел толстой кишки, который располагается ниже впадения в нее конечного отдела подвздошной кишки. Длина слепой кишки колеблется от 1 до 13 см, составляя в среднем около 5-7 см, её поперечный диаметр в среднем равен 6-8 см, в ряде случаев может достигать 12-14 см. Форма слепой кишки чрезвычайно вариабельна и зависит от перистальтики, степени наполнения каловыми массами и газами, может быть: мешковидной, полусферической, бухтообразной, конической или воронкообразной. Наиболее часто встречается полусферическая форма, реже - мешкообразная или бухтообразная. Воронкообразная форма наблюдается редко, возникает вследствие задержки роста слепой кишки в период эмбрионального развития и характеризуется постепенным сужением кишки в направлении от основания к вершине. Слепая кишка обычно находится в правой подвздошной ямке и лишь в редких случаях располагается высоко в области правого подреберья или опускается ниже правой подвздошной ямки в малый таз. У молодых людей слепая кишка располагается выше, чем у пожилых. Вершина слепой кишки чаще проецируется на середину паховой 7 связки, реже она располагается на 2-3 см выше её. Слепая кишка покрыта брюшиной со всех сторон и поэтому может свободно смещаться относительно своего основания. Между задней стенкой кишки и пристеночной брюшиной располагается recessus retrocaecalis, который ограничен снаружи складкой брюшины - plicae retrocaecalis. Иногда между слепой кишкой и пристеночной брюшиной имеется брыжейка. В отдельных случаях задняя поверхность кишки сращена с пристеночной брюшиной, вследствие чего слепая кишка теряет подвижность и её практически невозможно вывести в операционную рану. Спереди, а также слева к слепой кишке прилежат петли тонкой кишки, справа от нее располагается латеральный канал. В тех случаях, когда слепая кишка переполнена содержимым, она оттесняет петли тонкой кишки медиально и соприкасается с передней брюшной стенкой. При наличии долихоколон петля сигмовидной кишки может смещаться в правую подвздошную ямку и соприкасаться со слепой кишкой. Задняя стенка кишки прикрывает подвздошно-поясничную мышцу и отделена от нее пристеночной брюшиной, забрюшинной клетчаткой и подвздошной фасцией. Нередко, особенно если кишка раздута газами, она прикрывает мочеточник и внутренние семенные сосуды. Мочеточник может располагаться непосредственно у внутренней

стенки слепой кишки или на 3-4 см медиальнее от нее. В отдельных случаях слепая кишка опускается в полость малого таза и соприкасается с прямой кишкой, мочевым пузырем, а у женщин, кроме того, с широкой маточной связкой, маткой и её придатками. Червеобразный отросток (*appendix vermiformis*) чаще всего отходит от заднемедиальной стенки слепой кишки, значительно реже - от её вершины. Расстояние между основанием отростка и местом перехода тонкой кишки в толстую колеблется в пределах 0,6-5 см; длина его составляет 4-12 см, наиболее часто бывает равна 8-10 см; диаметр отростка достигает 0,4-1,2 см. Проекция основания отростка на переднюю брюшную стенку весьма непостоянна. Наиболее часто основание проецируется на границе средней и 8 правой трети *lin. biiliaca* (точка Ланца) или на границе нижней и средней трети линии, соединяющей пупок с передней верхней остью подвздошной кости (точка МакБурнея). Значительно реже основание отростка проецируется на переднюю брюшную стенку в других точках надчревной, чревной и подчревной областей. В одних случаях эта проекционная точка находится на различных уровнях срединной линии живота, в других - у правого подреберья, на уровне паховой связки. Непостоянство положения червеобразного отростка, который может занимать различное положение по отношению к слепой кишке, является одной из причин диагностических ошибок при верификации диагноза. В одних случаях он располагается медиально от слепой кишки и вершиной свисает в полость малого таза. При этом спереди и медиально от него лежат петли тонкой кишки, а иногда и сальник, а сзади - большая поясничная мышца, мочеточник и подвздошные сосуды. В области малого таза он может соприкасаться с дном мочевого пузыря, прямой кишкой, маткой, яичниками, маточными трубами. В других случаях червеобразный отросток расположен выше, может быть припаян к брыжейке тонкой кишки. Иногда отросток лежит спереди или сзади от слепой кишки. В последнем случае он может располагаться внутрибрюшинно или забрюшинно (ретроцекальное и ретроперитонеальное положение). В редких случаях червеобразный отросток располагается под печенью.

Ретроперитонеальное положение червеобразного отростка затрудняет его удаление, так как при этом он располагается глубоко в ране, позади слепой кишки, а иногда позади восходящей кишки, часто бывает окружен сращениями и припаян к задней брюшной стенке. При таком положении отростка воспалительный процесс может распространяться на жировую клетчатку и органы забрюшинного пространства, что может привести к возникновению поддиафрагмального или околопочечного абсцессов. Брюшинный покров, брыжейка. Червеобразный отросток покрыт брюшиной со всех сторон, имеет свою брыжейку, *mesenteriolum appendicis 9 vermiformis*, которая в большинстве случаев представляет собой дубликатуру брюшины треугольной формы. Одна сторона брыжейки фиксирована к червеобразному отростку, другая - к слепой

кишке и терминальной части подвздошной кишки. В свободном крае брыжейки проходят основные лимфатические и кровеносные сосуды, а также нервные сплетения. Брыжейка может быть длинной или короткой, ширина ее у основания достигает 3-4 см. Иногда брыжейка сморщивается, что ведет к изменению формы отростка. Жировая клетчатка, заключенная между листками брыжейки, может быть различно выражена. В одних случаях в брыжейке имеется довольно значительная прослойка жировой клетчатки, толщина которой достигает 0,5-1 см. В других случаях клетчатка выражена слабо, так что между листками брыжейки довольно отчетливо определяются кровеносные сосуды, направляющиеся к стенке отростка. Кровоснабжение червеобразного отростка. *A. appendicis vermiformis*, отходит от подвздошно-ободочной артерии. Место отхождения артерии червеобразного отростка может располагаться выше деления подвздошно-ободочной артерии на подвздошную и ободочную ветви (наиболее частый вариант) или у места этого деления. Артерия червеобразного отростка может также отходить от подвздошной или ободочной ветви, а также от *a. ilei*. Артерия червеобразного отростка вначале располагается кзади от конечного отдела подвздошной кишки, затем проходит в свободном крае брыжейки червеобразного отростка и отдает к нему 4-5 ветвей. Лимфатическая система. Лимфоотток от слепой кишки и червеобразного отростка происходит в лимфатические узлы, расположенные по ходу подвздошно-ободочной артерии. Различают нижнюю, верхнюю и среднюю группы лимфатических узлов этой области. Нижняя группа узлов находится у места деления подвздошно-ободочной артерии на ее ветви, т. е. вблизи илеоцекального угла; верхняя располагается у места отхождения подвздошно-ободочной артерии; средняя лежит примерно на середине расстояния между нижней и верхней группой узлов по ходу 10 подвздошно-ободочной артерии. Лимфа от этих узлов поступает в центральную группу брыжеечных лимфатических узлов. Лимфатические сосуды и узлы илеоцекального угла имеют многочисленные анастомозы с лимфатическими узлами почки, печени, желчного пузыря, двенадцатиперстной кишки, желудка. Обширная сеть анастомозов может способствовать распространению инфекции на эти органы при воспалении червеобразного отростка. Лимфоотток от ободочной кишки осуществляется в надободочные и околоободочные узлы. Надободочные узлы лежат по ходу отдельных отводящих лимфатических сосудов слепой и ободочной кишки, они также могут располагаться в жировых подвесках. Выносящие сосуды этих узлов направляются к околоободочным лимфатическим узлам (20-50 узлов). Последние располагаются между периферическими артериальными дугами и стенкой толстой кишки. Околоободочные лимфатические узлы восходящей и нисходящей ободочной кишки располагаются в брыжеечных пазухах, а поперечной ободочной и сигмовидной - в соответствующих брыжейках. Выносящие сосуды этих

лимфатических узлов направляются к центральным группам брыжеечных лимфатических узлов по ходу соответствующих сосудов (a.ileocolica, a.colica dextra, a.colica media, a.colica sinistra, aa.sigmoideae). На пути оттока лимфы к центральным лимфатическим узлам имеются промежуточные лимфатические узлы, которые располагаются примерно на середине расстояния между началом основных артерий и кишкой. Иннервация толстой кишки осуществляется ветвями верхнего и нижнего брыжеечных сплетений, а также ветвями чревного сплетения. Нервные ветви верхнего брыжеечного сплетения иннервируют червеобразный отросток, слепую кишку, восходящую и поперечную ободочную кишку. Эти ветви подходят к кишечной стенке, располагаясь в периваскулярной клетчатке основных артериальных стволов (a.ileocolica, a.colica dextra, a.colica media), вблизи кишечной стенки они делятся на более мелкие ветви, которые анастомозируют между собой. Стенка червеобразного отростка представлена серозной, мышечной и слизистой оболочками. Мышечная оболочка имеет два слоя: наружный - продольный, и внутренний - циркулярный. Важен в функциональном отношении подслизистый слой, который пронизан крестообразно перекрещивающимися коллагеновыми и эластическими волокнами. Между ними располагаются множественные лимфатические фолликулы. У взрослых число фолликулов на 1 см² достигает 70-80, а общее их количество достигает 1200-1500 при диаметре фолликула 0,5-1,5 мм. Слизистая оболочка образует складки и крипты. В глубине крипт располагаются клетки Панета, а также клетки Кульчицкого, продуцирующие серотонин. Эпителий слизистой оболочки однорядный призматический с большим числом бокаловидных клеток, вырабатывающих слизь. Благодаря мощному лимфоидному аппарату аппендикс становится постоянным и активным участником всех процессов в организме, сопровождающихся сколько-нибудь выраженной иммунной реакцией. Клинические наблюдения показали, что у людей с удалённым аппендиксом отторжение трансплантированных органов встречается реже. Особенно быстро реагирует фолликулярный аппарат отростка при воспалительных процессах в слепой кишке: число лимфоидных клеток возрастает, активность их увеличивается, они начинают продуцировать антитела. Поэтому аппендикс и называют «кишечной миндалиной».

Этиопатогенез

Острый аппендицит – воспаление червеобразного отростка слепой кишки, обусловленное внедрением в его стенку патогенной микробной флоры. Основным путем инфицирования стенки отростка является энтерогенный.

Наиболее частое возникновение ОА связывают со следующими теориями:

Инфекционная — сторонники данной теории считают основной причиной воспаления условно-патогенную микрофлору, обитающую в здоровом кишечнике (кишечная палочка, стафилококк, стрептококк). При этом значительное место отводится предрасполагающим факторам (травмы слизистой оболочки инородными телами, каловыми массами, кусочками твердой пищи и др).

Аллергическая — развитие ОА связано с тем, что аллергены вызывают в определенное время закономерную реакцию в ЧО. При этом гипериммунную реакцию чаще всего вызывают белковосодержащие продукты, мясная пища. Люди, питающиеся преимущественно растительной пищей, болеют аппендицитом значительно реже.

Нервно-рефлекторная — возникновение ОА обусловлено потоком патологических импульсов в ЦНС вследствие воздействия факторов внешней и внутренней среды (В. Н. Шапов, В. И. Русаков). ЧО (или т. н. «зрачок» брюшной полости) реагирует на эти регуляторные нарушения ЦНС за счет концентрации большого количества нервных окончаний. При нарушении двигательной иннервации развивается ОА с преобладанием болевого синдрома без значительных изменений в подслизистой ЧО, при ухудшении кровообращения образуется некроз участка с гнойно-воспалительными изменениями, при преобладании трофических нарушений развиваются преимущественно хронические формы аппендицита.

Современные представления. Процесс начинается с функциональных расстройств со стороны илеоцекального угла (баугиноспазм), слепой кишки и червеобразного отростка. К возникновению спастических явлений ведут нарушения пищеварения (усиление гнилостных процессов в кишечнике, атония и др.), в результате чего плохо опорожняется толстая кишка и червеобразный отросток. Провоцировать спазм могут находящиеся в отростке инородные тела, каловые камни, глисты. Спазм гладкой мускулатуры отростка приводит также к регионарному сосудистому спазму и локальному нарушению трофики слизистой оболочки (первичный аффект Ашоффа).

Нарушение эвакуации, застой кишечного содержимого способствуют повышению вирулентности кишечной микрофлоры, которая при наличии первичного аффекта легко проникает в стенку отростка и вызывает в нем типичный воспалительный процесс. Вначале наступает лейкоцитарное пропитывание только слизистой оболочки и подслизистого слоя, а затем всех слоев червеобразного отростка. Инфильтрация сопровождается также

перестройкой лимфоидной ткани (гиперплазия). Возникновение зон ишемии и некроза способствует образованию патологических ферментов (цитокиназы, калликреина и др.), обладающих высокой протеолитической активностью, что приводит к дальнейшей деструкции стенки отростка, вплоть до ее перфорации и развития гнойного перитонита.

Классификация

Выделяют следующие формы острого аппендицита:

1. *Острый неосложненный аппендицит:*

а) катаральный (простой, поверхностный)

б) деструктивный (флегмонозный, гангренозный)

2. *Острый осложненный аппендицит:* перфорация отростка, аппендикулярный инфильтрат, абсцессы (тазовый, поддиафрагмальный, межкишечный), перитонит, забрюшинная флегмона, сепсис, пилефлебит.

3. *Хронический аппендицит* (первично-хронический, резидуальный, рецидивирующий)

При катаральном аппендиците — отросток умеренно утолщен, слегка напряжен, гиперемирован, сосуды его инъецированы. Выпот в брюшной полости незначительный, без запаха. При бакпосеве выпота микрофлора не высевается.

При флегмонозном аппендиците воспаление со стороны слизистой распространяется на все слои отростка. Экссудат в брюшной полости вначале серозный, а затем становится гнойным. Отросток резко утолщен и напряжен, гиперемирован, покрыт фибрином. В просвете — гной. Если устье отростка перекрыто, то гной скапливается. Отросток приобретает булавидную форму— образуется эмпиема отростка.

При гангренозном аппендиците стенки отростка омертвевают, становятся грязно-зеленого цвета, в полости его гной с резким неприятным колибацелярным запахом, стенка отростка истончена. Гангренозная форма аппендицита не всегда является переходом из флегмоны. При тромбозе аппендикулярной артерии (первичный тромбоз) может сразу развиваться некроз отростка.

При флегмонозной и гангренозной формах аппендицита часто происходит перфорация стенки отростка с развитием перитонита.

Согласно международной **статистической** классификации болезней (МКБ–10) аппендицит шифруется по кодам (K35–K38):

1. К35 ОА.
2. К35.0 ОА с генерализованным перитонитом.
3. К35.1 ОА с перитонеальным абсцессом.
4. К35.9 ОА неуточненный.
5. К36 Другие формы аппендицита.
6. К37 Аппендицит неуточненный.
7. К38.1 Аппендикулярная колика.

Клиника и диагностика

При наличии разных проявлений ОА имеющиеся симптомы можно свести к следующим синдромам:

- болевой;
- диспептический;
- воспалительный;
- перитонеальный.

Если к этим синдромам присоединяются характерные для ОА симптомы, то это указывает на типичную картину заболевания.

Болевой синдром. Боль — это важный, постоянный и обязательный симптом ОА. Возникает внезапно среди полного благополучия и без видимой причины. Боли в большинстве случаев имеют ноющий характер и умеренную интенсивность, беспокоят постоянно и усиливаются при ходьбе, кашле, изменении положения тела. Как правило, боли возникают и сохраняются в правой подвздошной области. Приблизительно у 20–50% больных боль вначале локализуется в эпигастральной (*симптом Кохера–Волковича*) или околопупочной (*симптом Кюммеля*) области; через несколько часов (2–6 ч) перемещается в правую подвздошную область. Этот симптом считается патогномоничным для ОА. В дальнейшем после перемещения боли в правую подвздошную область (в зону расположения ЧО) она остается там постоянно. Возможно самостоятельное стихание боли вследствие гангрены отростка (гибель нервных окончаний) — период мнимого благополучия, — после чего происходит усиление боли и ее распространение во все отделы живота, что объясняется развитием перитонита. При стихании боли в период мнимого благополучия сохраняются другие признаки ОА. При анатомических особенностях расположения отростка боль может носить атипичный характер.

Диспептический синдром. В первые часы заболевания у 30–40 % больных может наблюдаться одно-двукратная рвота, которая носит рефлекторный характер, редко бывает обильной и многократной. Рвота более характерна для свободного расположения отростка в брюшной полости и для деструктивного

процесса в нем. Тошнота и рвота могут возникнуть после начала болевого синдрома на фоне отсутствия аппетита. Тошнота возникает в среднем у 70 % больных и связана с рефлекторным раздражением рвотного центра. Для ОА характерна последовательность развития симптомов: сначала исчезает аппетит, затем появляются боли в животе и только потом рвота, не приносящая облегчения, расстройства стула. Учащение рвоты в более поздние сроки свидетельствует о прогрессирующем парезе ЖКТ на фоне перитонита. Задержка стула — симптом, не характерный для ОА, чаще встречается у пожилых людей и при деструктивных формах из-за развивающегося пареза кишечника. Отсутствие отхождения газов и стула в более поздние сроки бывает при прогрессирующем парезе кишечника на фоне перитонита. Однократный жидкий стул и тенезмы после приступа боли характерны для тазового расположения (прилежит к сигмовидной или прямой кишке) деструктивно воспаленного аппендикса или наличия выпота в полости малого таза — «защитный понос».

Воспалительный синдром. При ОА воспалительный синдром проявляется повышением температуры тела и изменениями со стороны крови. Чаще всего температура тела остается субфебрильной и не является характерным симптомом ОА. Гипертермия может наблюдаться при прогрессировании деструкции (инфильтрат, абсцесс, перитонит). Симптом, на который врач обязан обратить внимание, — это несоответствие температуры тела и частоты сердечных сокращений, который А. А. Русанов (1979 г.) назвал «*токсические ножницы*». Температуре тела 36,6 °С соответствует частота сердечных сокращений в 70 уд./мин, а при повышении температуры тела на 1 °С пульс должен учащаться на 10 уд./мин. В общем анализе крови отмечается лейкоцитоз, обусловленный нейтрофилезом со сдвигом лейкоцитарной формулы влево за счет увеличения количества палочкоядерных нейтрофилов и появления юных форм. Развитие воспалительного процесса также сопровождается увеличением скорости оседания эритроцитов (СОЭ).

Перитонеальный синдром (ПС). Для ПС характерна сухость во рту как симптом, развивающийся в ответ на интоксикацию при вовлечении в воспалительный процесс брюшины. «Степень сухости языка отражает тяжесть воспалительного процесса в брюшной полости» (В. И. Колесов).

При осмотре живота у большинства больных с ОА определяется отставание правой половины живота от левой в акте дыхания, что связано с напряжением мышц правой половины живота. Это особенно выражено при деструктивной форме воспаления. Однако у некоторых пациентов может наблюдаться вздутие живота в правой подвздошной области за счет пареза слепой кишки и терминального отдела тонкой кишки. По мере нарастания перитонита увеличивается вздутие живота.

Перед началом **пальпации** живота следует попросить пациента покашлять и указать пальцем место, где боль наиболее интенсивна. При поверхностной пальпации наблюдается кожная гиперестезия в правой подвздошной области и определяется симптом, свидетельствующий о воспалительном процессе в брюшной полости, — напряжение мышц живота (*defans musculare*). Х. Мондор назвал его сверхпризнаком всех абдоминальных катастроф.

Сочетание кожной гиперестезии, боли и выраженного мышечного напряжения в правой подвздошной области известно как триада Делафуа.

Там же отмечается слабopоложительный или положительный *симптом Щеткина–Блюмберга*. Этот симптом раздражения брюшины характерен для перитонита в 98 % случаев. При надавливании рукой в правой подвздошной области больной отмечает боль, которая резко усиливается при быстром отнятии руки врача от передней брюшной стенки, так как сотрясение органов вызывает дополнительное раздражение воспаленной брюшины.

При **перкуссии** передней брюшной стенки может определяться наличие притуплений в отлогих местах живота справа (*симптом Кервена*), что обусловлено наличием выпота. В правой подвздошной области возможно определение локального тимпанита, что связано со вздутием слепой кишки.

Поколачивание пальцами или молоточком по передней брюшной стенке вызывает усиление боли в правой подвздошной области за счет сотрясения воспаленной брюшины, провоцирующей усиление боли в очаге воспаления— *симптом Менделя–Мерфи–Раздольского*.

При **аускультации** живота наблюдается ослабление перистальтических шумов кишечника.

При прогрессировании заболевания отмеченные выше перитонеальные симптомы нарастают: увеличивается интоксикация и появляются признаки распространения симптомов перитонита на другие области брюшной полости, при этом может наблюдаться мертвенно бледная с синюшным оттенком кожа лица, глубоко запавшие глаза, тусклые роговицы, заостренный нос— симптом, известный как «лицо Гиппократа».

При ретроцекальном и ретроперитонеальном расположении отростка ПС не наблюдается.

Исследование брюшной полости при подозрении на аппендицит предполагает обязательное выявление типичных для этого заболевания симптомов.

Симптом Воскресенского (симптом скольжения, симптом рубашки). Больной лежит на спине. Его рубашка натягивается на передней брюшной стенке живота левой рукой врача. Кончиками пальцев правой руки врач делает скользящие по рубашке движения из эпигастральной области в правую подвздошную область и обратно. В конце скользящего движения врач не

отрывает пальцы от передней брюшной стенки. То же делают и в левой подвздошной области. При скользящих движениях снизу вверх боль отсутствует, а при движениях сверху вниз возникает в правой подвздошной области. В. М. Воскресенский говорит о различном кровенаполнении вен брюшной полости, а приток венозной крови к очагу воспаления вызывает усиление боли. Симптом положителен в 60–90% случаев.

Симптом Бартомье–Михельсона. В положении больного на левом боку болезненность при пальпации слепой кишки усиливается.

Симптом Крымова. Исследование пальцем поверхностного пахового кольца справа вызывает боль в правой подвздошной области.

Симптом Ситковского. При повороте больного на левый бок возникает или усиливается болезненность в правой подвздошной области (рис. 1). Причина: раздражение интерорецепторов в результате натягивания брыжейки воспаленного аппендикса.

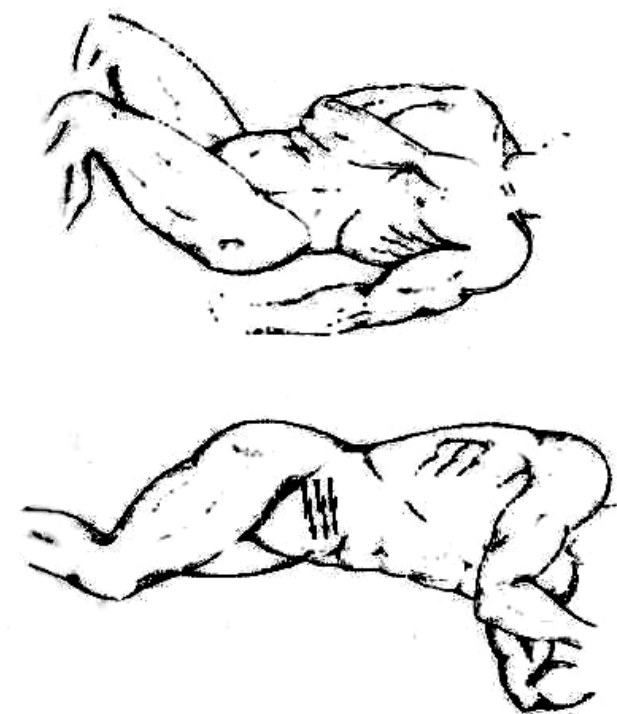


Рис. 1. Определение симптома Ситковского.

Симптом Ровзинга — боли в правой подвздошной области при толчкообразных пальпаторных движениях в левой подвздошной области (рис.

2). Причина: происходит перераспределение внутрибрюшного давления и раздражение интерорецепторов воспаленного аппендикса.

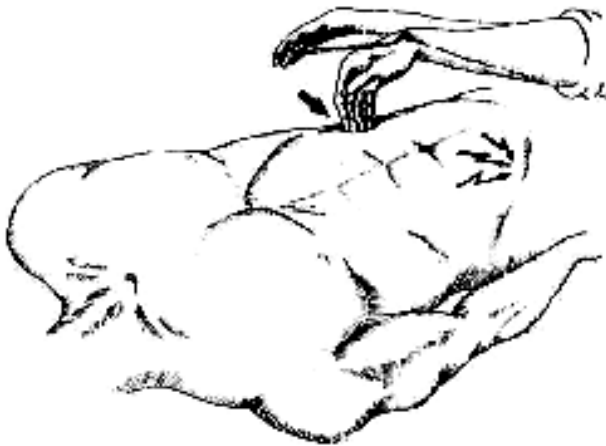

Рис. 2. Определение симптома Ровзинга.

Симптом Образцова — боль в правой подвздошной области при поднимании больным выпрямленной правой ноги (рис. 3). Причина: раздражение рецепторов воспаленного аппендикса при напряжении *m. psoas major* и мышц передней брюшной стенки.

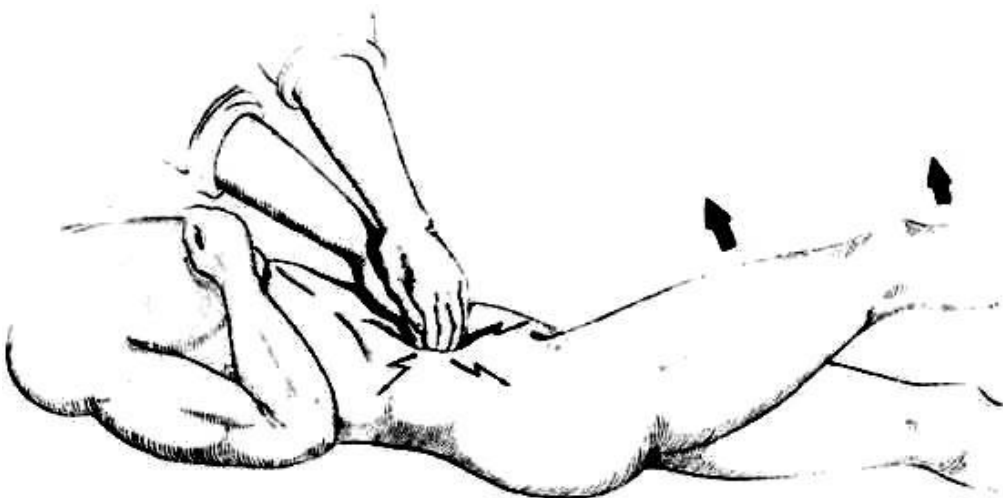

Рис. 3. Определение симптома Образцова.

В клинически неясных ситуациях возникает необходимость проведения ректального или вагинального исследования. При пальцевом ректальном исследовании обращают внимание на тонус сфинктера прямой кишки, наличие патологических образований на стенках прямой кишки, болезненность стенок и их нависание. По мнению некоторых авторов при ОА болезненность стенок прямой кишки появляется значительно раньше, чем напряжение мышц передней брюшной стенки. Пальцевое ректальное исследование

сопровождается более выраженным болевым синдромом при ОА, чем при гинекологических заболеваниях. Для диагностики ОА проверяют ректальные симптомы, характерные для этого заболевания (симптом Роттера и др.). В литературе именно они описываются как эндоректальные симптомы Щеткина (В. М. Мельник).

Симптом Роттера. При ректальном исследовании палец достигает прямокишечно-маточного или прямокишечно-пузырного углубления напротив передней стенки прямой кишки сверху и справа, определяя болезненность брюшины, отсутствовавшую при пальпации живота (рис. 4).

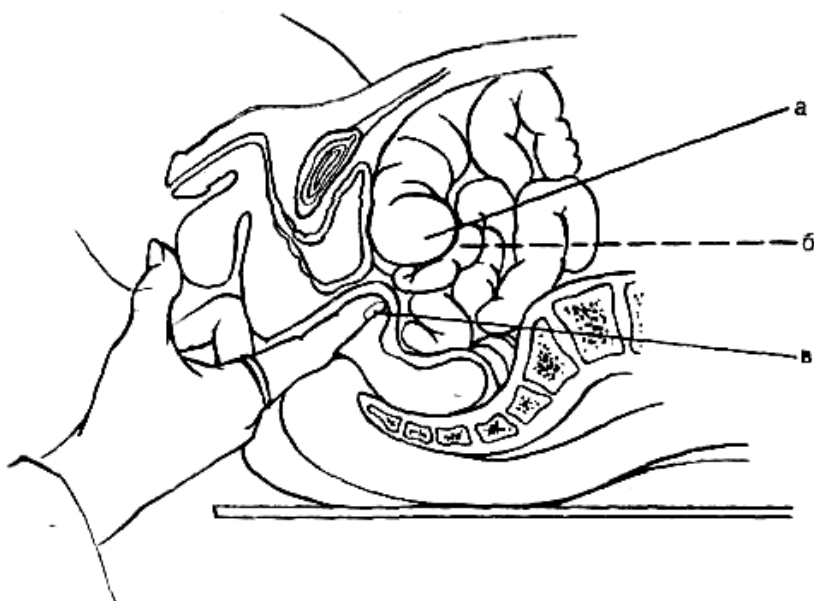


Рис. 4. Схема ректального исследования: а— купол слепой кишки; б— аппендикс; в— указательный палец при надавливании на переднюю стенку прямой кишки

На клинические проявления ОА могут влиять: расположение ЧО, длительность заболевания, возраст, беременность, сопутствующая патология и другие факторы.

Особенности Клиники ОА в зависимости от расположения ЧО

В случаях незавершенного поворота кишечника или *situs inversus* неправильно расположенный ния необычной локализации. Клиническая картина атипичных форм чаще всего определяется расположением ЧО в брюшной полости:

- «нормальным» (правая подвздошная область) (рис. 5);
- ретроцекальным;
- нисходящим (в сторону таза);

- медиальным (к средней линии живота) (рис. 6);
- латеральным;
- высоким (в области печени) (рис. 7);
- левосторонним;
- забрюшинным.

При *ретроцекальном* и *латеральном* расположении ЧО отсутствует напряжение мышц в правой подвздошной области при поверхностной пальпации; симптом Щеткина–Блюмберга, как правило, отрицательный. Для уточнения диагноза необходимо продолжить исследование с определением симптомов Габая, Пунина, Варламова–Барышникова, Яуре-Розанова, Пастернацкого справа, Барона.

Тазовый аппендицит сопровождается болью внизу живота, над лонем, иногда слева. При переходе воспалительного процесса контактным путем на стенку мочевого пузыря отмечается учащенное и болезненное мочеиспускание, в осадке мочи выявляется большое количество лейкоцитов. Установить диагноз помогает ректальное исследование (болезненность передней стенки прямой кишки).

При *медиальном* расположении отростка боль при пальпации и напряжение мышц определяются около пупка, ближе к белой линии живота. Нередки поносы в связи с переходом воспалительного процесса на брыжейку тонкой кишки.

Клиническая картина *подпеченочного* аппендицита подобна таковой при остром холецистите (рис. 7). В правом подреберье при пальпации отмечается болезненность, напряжение мышц, здесь же определяется *симптом Щеткина–Блюмберга*.

Левостороннее расположение аппендикса и, соответственно, изменение в локализации характерных симптомов будут наблюдаться при обратном расположении внутренних органов (*situs viscerus inversus*) и при подвижной слепой кишке (*caecum mobile*).

Забрюшинное расположение отростка встречается редко. Характерна боль в поясничной области, иррадиация ее в половые органы, вынужденное положение в постели со сгибанием бедра в тазобедренном суставе. Клиническая картина сходна с таковой при паранефрите.

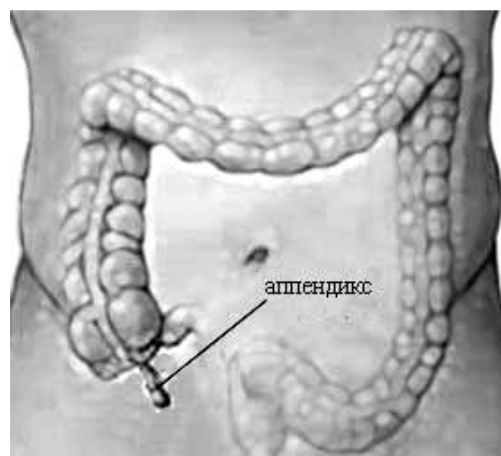


Рис. 5. Вариант наиболее частого «нормального» расположения аппендикса в брюшной полости.

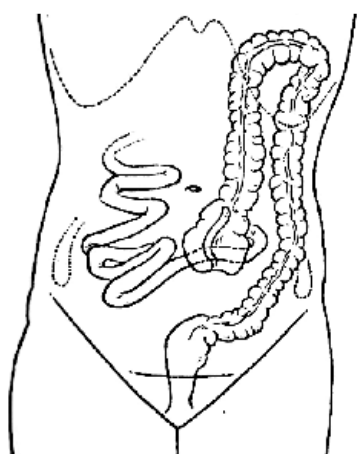


Рис. 6. Медиальное расположение ЧО
расположение ЧО

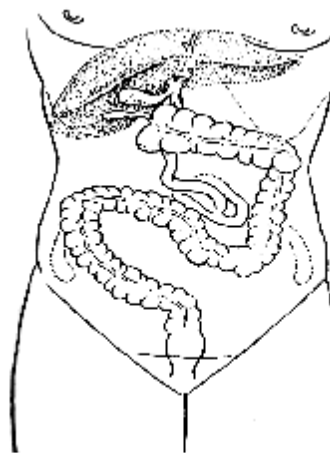


Рис. 7. Подпеченочное

ОСОБЕННОСТИ КЛИНИЧЕСКОГО ТЕЧЕНИЯ И ЛЕЧЕНИЯ ОСТРОГО АППЕНДИЦИТА У ДЕТЕЙ

Анатомическое строение слепой кишки и червеобразного отростка у детей имеет целый ряд особенностей. Червеобразный отросток имеет конусовидную форму, его стенка тонкая, эластические волокна в мышечной оболочке появляются к 10 году жизни. Слепая кишка по форме напоминает воронку. По мере роста ребёнка её форма изменяется и к 7 годам становится как у взрослого человека. До двухлетнего возраста у детей нет чёткой границы в зоне перехода слепой кишки в червеобразный отросток. Отверстие входа в просвет аппендикса со стороны слизистой слепой кишки круглое, широкое, зияющее. Заслонка Герлаха формируется к концу первого, началу второго года жизни. Количество лимфоидной ткани во много раз больше чем у взрослых. Большой сальник у маленьких детей развит слабо, следовательно, он редко

принимает участие в отграничении воспалительного процесса в брюшной полости. К 12-14 годам топографо-анатомические взаимоотношения органов в брюшной полости у детей становятся такими же, как и у взрослых. Редкое возникновение острого воспаления червеобразного отростка у грудных детей обусловлено характером пищи и строением отростка. Анатомически созданы условия, при которых пища не задерживается в его просвете: 1) нет заслонки Герлаха, 2) отверстие аппендикса широкое и зияющее, 3) отросток имеет конусовидную форму; 4) лимфоидная ткань в стенке отростка развита слабо. Особенности клиники. Острый аппендицит у детей возникает в любом возрасте, даже у новорожденных. Пик заболеваемости наблюдается среди детей в возрасте 10-15 лет. Приступ боли возникает постепенно. Ребёнок жалуется на ноюще-тянущие боли в животе. Часто приступу боли предшествует запор. Локализация боли неопределенная, иррадирует в пупок. Позже боль перемещается в правую подвздошную область и приобретает приступообразный характер. В начале заболевания боль сильная, затем, из-за гибели внутривисцеральных нервных окончаний, постепенно стихает. Повторно боль усиливается после деструкции отростка и переходе гнойно-воспалительного процесса на брюшину (двуфазность течения болевого синдрома). У детей старше трех лет из анамнеза заболевания возможно выявление симптома Кохера-Волковича. Характерно положение больного: сидя, нагнувшись вперед или лежа на правом боку с подтянутыми ногами к животу. Дети вялы, апатичны, у новорожденных может быть повышенная раздражительность. Больные жалуются на присутствие чувства тошноты, отказываются от еды. Как правило, наблюдается однократная рвота. Черты лица заостряются, у новорожденных западает родничок - симптомы интоксикации (перитонита). Язык сухой и обложен, возможны катаральные явления в верхних дыхательных путях. При пальпации живота отмечается напряжение мышц в правой подвздошной области, положительный симптом Филатова - усиление боли в животе при пальпации правой подвздошной области. Кроме этого, при пальпации живота обнаруживаются симптом «подтягивания ножки» (при пальпации правой подвздошной области ребенок из-за боли подтягивает правую ногу к животу) и симптом «отталкивающей ручки» (ребенок отталкивает руку врача). При развитии перитонита выявляется симптом Драхтера (врач одной рукой держит стопу ребенка, а другой перкутируют пятку) - ребенок, защищаясь от боли, подносит обе руки к нижним отделам живота. Надавливание на брюшную стенку вдоль гребня подвздошной кости вне зоны слепой кишки приводит к возникновению в животе у ребёнка боли (симптома Трояна-Хомича) - признак вовлечения в воспалительный процесс париетальной брюшины. Для определения локализации аппендикса Френкель предложил специальный прием. Ребенку в положении лежа на спине пальпируется правая подвздошная область, затем

пальпация проводится в колено-локтевом положении. Усиление боли свидетельствует о внутрибрюшном расположении аппендикса, ослабление боли - о забрюшинном его расположении. Беспокойных детей рекомендуется осматривать во время сна. Для этого вызывают медикаментозный сон путем введения 3% хлоралгидрата (в настоящее время не используется - снят с производства) в прямую кишку (до 1 года - 10-15 мл; до 2 лет - 15-20 мл; от 2 до 3 лет - 20-25 мл) или 0,5% раствора реланиума внутримышечно в дозе 0,1-0,2 мг/год жизни. Появление боли внизу живота и в правой подвздошной области у девочек 8-9 и 12-14 лет могут вызывать нормальные физиологические процессы, связанные с цикличностью функции яичников. Следовательно, необходимо уточнить менструальный анамнез. В клиническом анализе крови также как и у взрослых будут изменения, но необходимо помнить об отличии нормальных цифр показателей содержания лейкоцитов для каждой возрастной группы.

47 У новорожденных в клинической картине острого аппендицита наблюдается преобладание общих неспецифических симптомов над местными. Новорожденные имеют склонность к гиперэргическим реакциям и быстрой генерализации патологического процесса. Чем меньше возраст, тем стремительнее развитие заболевания. Для диагностики заболевания необходимо применение всех доступных дополнительных методов: УЗИ, термографии, лапароскопии. Особенности тактики. Обязательным условием является ранняя госпитализация, так как острый аппендицит протекает у детей тем тяжелее, чем младше ребенок. При этом возможно, что общее состояние ребенка при самых тяжелых формах острого аппендицита будет относительно удовлетворительным. Все дети поступившие в стационар с установленным диагнозом острый аппендицит должны быть оперированы. Аппендикулярный инфильтрат у детей до 12-14 летнего возраста образуется редко из-за недоразвития большого сальника. Плотные, четко отграниченные и малоблезненные инфильтраты лечат консервативно при общем удовлетворительном состоянии и нормальной температуре. Лечение проводится по тем же правилам, что и у взрослых. Операция и послеоперационный период ведутся по тем же правилам, что и у взрослых. В 85% наблюдений у детей используется лигатурный метод аппендэктомии. Следует помнить, что у детей при остром аппендиците развивается вторичное иммунодефицитное состояние, которое наиболее выражено на третьи сутки после операции. В связи с возникшим иммунодефицитом необходимо назначать иммуномоделирующую и общеукрепляющую терапию.

ОСОБЕННОСТИ КЛИНИЧЕСКОГО ТЕЧЕНИЯ И ЛЕЧЕНИЯ ОСТРОГО АППЕНДИЦИТА У БЕРЕМЕННЫХ

Частота возникновения острого аппендицита у беременных составляет 0,5-4,0% от всех женщин с острым аппендицитом, чаще всего заболевание встречается

на 5-12 и 32 неделях беременности. Опасность происходящего для беременных заключается в возможности развития тяжелой интоксикации, преждевременных родов, гибели плода. Своеобразное клиническое течение острого аппендицита обеспечивается анатомическими изменениями в организме беременной и изменением положения отростка в различные сроки беременности. Приступ острого аппендицита начинается с жалоб на внезапные режущие постоянные боли в животе. Наиболее часто боль локализуется в правой подвздошной области, хотя в поздние сроки беременности возможно смещение локальной болезненности выше, в зависимости от местонахождения купола слепой кишки. В первой половине беременности боль может иррадиировать вниз живота и поясницу, во второй - в правое подреберье. Температура тела повышается до субфебрильных цифр, при этом определяется значительная разность ректальной и подмышечной температуры. Тошнота, рвота наблюдаются редко. При их возникновении следует провести дифференциальную диагностику с токсикозом беременных. Живот, как правило, не принимает участия в акте дыхания, определяется локальная болезненность в его правых отделах. Мышечное напряжение в правой подвздошной области во второй половине беременности определяется хуже из-за растяжения мышц, особенно у первородящих. Пальпировать живот у беременных лучше в положении на левом боку, так как матка смещается влево, илеоцекальный отдел кишечника открывается и становится доступным для обследования. Дифференцировать мышечное напряжение и напряжение матки можно следующим способом: кончиками пальцев массируется область дна матки, возникающие при этом периодические сокращения матки легко отличить от мышечного дефанса передней брюшной стенки. Симптомы аппендицита характерные для беременных: - симптом Брендо - появление боли справа при надавливании на матку с левой стороны; - симптом Тараненко - усиление боли в положении на правом боку; - симптом Иванова - «симптом отраженных болей» - производится пальпация правой подвздошной области (в первой половине беременности в положении больной на спине, во второй половине беременности - на левом боку), при этом пациентка отмечает боль в области матки, пупка, сверху и снизу от пупка, в левой подвздошной области за счет рефлекторной передачи возбуждения с воспаленного аппендикса на брюшину и корень брыжейки тонкой кишки, на матку; - симптом Тараненко-Богдановой определяется в положении беременной на левом боку, при этом боль в правой подвздошной области ослабевает из-за ослабления давления матки на очаг воспаления, так как матка отклоняется влево; в положении на правом боку - боль в правой подвздошной области усиливается (авторы назвали его «обратным симптомом Ситковского»). При диагностике острого аппендицита необходимо все клинические симптомы учитывать с позиции функциональных изменений в организме при беременности и с учетом возможных

патологических процессов, развивающихся в период беременности (токсикоз, нефропатия). Для уточнения диагноза возможно применение дополнительных методов обследования: УЗИ, термографии. Рентгенологические методы диагностики, как правило, не используются. Оперировать беременных необходимо под общим обезболиванием с применением миорелаксантов и ИВЛ, так как необходима достаточная оксигенация тканей матери и плода. При современных возможностях анестезиологии оперативное пособие вполне безопасно. Аппендэктомия производится обычным способом с погружением перевязанной культи в кисетный и Z-образные швы. Профилактика прерывания беременности. При остром аппендиците у 50 беременных прерывание беременности и гибель плода происходят в 4-6% случаев. Причины преждевременных родов: а) метастатическая инфекция, лихорадка; б) распространяющаяся инфекция; в) психоэмоциональная травма; г) повышение внутрибрюшного давления; д) механическое раздражение (рефлекторная передача раздражения по брюшине; операционная травма; тампонирование брюшной полости; инструментальная травма матки). Выписка беременной из стационара происходит через 7-10 дней после операции при отсутствии признаков угрозы прерывания беременности и общем удовлетворительном состоянии. Ведение после операции в первом триместре беременности: психотерапия и бромиды 3 раза в день в течение 2-3 суток; 2% промедол 1 мл в/м 3 раза в день 1-3 дня, далее при необходимости переходят на введение ненаркотических анальгетиков; спазмолитики (но-шпа 2 мл в/м 2 раза в день, потом 1 таблетка 3 раза в день, или 25% раствор магния сульфата 10 мл/сут в/м до 5 дней, или свечи с папаверином в прямую кишку 2 раза в сутки); витамины; антибиотики (только пенициллинового ряда). Необходимо помнить, что беременная должна получать достаточное количество жидкости в сутки - до 3-4 литров (в первые дни после операции необходимо парентеральное введение). Клизмы нельзя применять в течение 3 суток. При угрозе прерывания беременности назначают дюфастон по 10 мг 2-4 раза в сутки или утрожестан по 100 мг 2-3 раза в сутки. Ведение после операции во втором и третьем триместрах беременности: психотерапия и бромиды 3 раза в день - 2-3 суток; 2% промедол 1 мл в/м 3 раза в день 1-3 дня, далее при необходимости переходят на введение ненаркотических анальгетиков; спазмолитики (но-шпа 2 мл в/м 2 раза в день, потом 1 таблетка 3 раза в день, или 25% раствор магния сульфата 10 мл/сут в/м до 5 дней, или 2% папаверин в/м 2-3 раза в сутки); витамины; 51 антибиотики (пенициллины, цефалоспорины). При угрозе прерывания беременности назначают гинипрал 10 мкг на 200 мл физиологического раствора NaCl в/в или партусистен 0,5 мг на 200 мл физиологического раствора NaCl в/в медленно. По окончании парентерального введения возможен переход на пероральное применение препарата. При выраженных явлениях перитонита и эндогенной интоксикации оперированные

беременные должны находиться в отделении реанимации и интенсивной терапии.

ОСОБЕННОСТИ КЛИНИЧЕСКОГО ТЕЧЕНИЯ И ЛЕЧЕНИЯ ОСТРОГО АППЕНДИЦИТА У ПОЖИЛЫХ ЛИЦ И СТАРИКОВ

Количество случаев острого аппендицита у пожилых людей уменьшается с возрастом пациентов. Чаще острый аппендицит возникает у пожилых женщин, что может быть обусловлено опущением внутренних органов (спланхноптоз). У пожилых людей и стариков острый аппендицит развивается редко. Это обусловлено облитерацией червеобразного отростка и атрофией фолликулов. Эти изменения не столько влияют на частоту развития острого аппендицита, сколько изменяют клиническое течение воспалительного процесса, который протекает чаще бессимптомно. По адаптационно- регуляторной теории старения наблюдается закономерное ослабление реактивности организма и сигнализации периферических рецепторов вследствие угнетения энергетических процессов в нервных клетках при старении. Ответная реакция ЦНС будет также ослаблена, замедлена, а нередко и извращена. Причины неблагоприятных исходов при остром аппендиците у пожилых лиц и стариков связаны с: а) поздней госпитализацией и, как следствие этого, диагностическими ошибками; б) особым течением деструктивного процесса из-за облитерации и деформации структур отростка; в) своеобразным клиническим развитием заболевания из-за атрофии лимфатического аппарата и уменьшения защитных возможностей тканей, т.е. ранней деструкцией аппендикса; г) склероза сосудов червеобразного отростка; д) спланхноптозом; е) дефектами слизистой и ее пролежнями от каловых камней, которые чаще образуются у основания отростка вследствие тифлитов, паратифлитов; ж) нивелировкой клинической картины острого аппендицита домашним арсеналом лекарственных средств, принимаемых больными самовольно; з) неадекватностью субъективных ощущений из-за низкой реактивности стареющего организма - больные не всегда правильно оценивают свое состояние; и) обострением сопутствующих хронических заболеваний, которые дополняют или сглаживают клинику острого аппендицита (атония кишечника, нарушение дезинтоксикационной функции печени). Особенности клиники. Общее состояние пожилых пациентов и стариков долгое время остается относительно удовлетворительным. При поступлении в стационар они, как правило, предъявляют жалобы на боль в животе, тошноту, рвоту, витальные функции при этом компенсированы. Изменение характеристик пульса не служит определяющим диагностическим критерием, так как больше зависит от

заболеваний сердечно-сосудистой системы. Выражение лица, походка и положение тела теряют свою диагностическую ценность у стариков, так как связаны скорее с возрастными изменениями и сопутствующими заболеваниями, чем с развитием острого аппендицита. Тошнота отмечена у 50-70%, многократная рвота - у 50% больных. Чем чаще рвота, тем вероятнее деструктивная форма воспаления. Считается, что изнурительная рвота без предшествующей тошноты - признак перитонита у пожилых и стариков. У этой категории пациентов отмечена слабая температурная реакция на гнойные осложнения из-за низкой реактивности организма, но при этом почти в 70% случаев сохранена разница между подмышечной и ректальной температурой. Сухость языка - частый, но не патогномичный для дифференциальной диагностики симптом, так как в тканях стареющего организма находится меньше воды, чем необходимо в норме, из-за чего обезвоживание при любом воспалении наступает быстрее и более выражено. Боль в животе остается постоянным симптомом острого аппендицита у пожилых людей, однако чаще она носит разлитой характер, а локализация боли в правой подвздошной области занимает небольшой промежуток времени из-за снижения рефлексов брюшины и быстрого развития перитонита (процесс воспаления прогрессирует, а его проявления запаздывают; патоморфологические изменения намного опережают клинические проявления). Описан также симптом биполярности боли при остром аппендиците у лиц пожилого возраста: наслоение боли из сопутствующего очага хронического воспаления на боль, обусловленную воспалением аппендикса. Напряжение мышц передней брюшной стенки наблюдается при простом аппендиците у 15-57%, а при деструктивном аппендиците - у 63- 84% больных. Это обусловлено дряблостью кожи, избытком подкожной жировой клетчатки, ослаблением рефлексов, общим истощением организма. Мышечное напряжение лучше определить при проведении скользящей пальпации обеими руками симметричных участков брюшной стенки. Из классических симптомов острого аппендицита чаще положительны симптомы Ровзинга и Воскресенского. Симптомы острого аппендицита легче выявить, если предварительно объяснить больному суть исследования, тогда он сосредотачивает свое внимание на ощущениях, которые может при этом испытать. Симптом Щеткина-Блюмберга положителен при остром аппендиците у лиц пожилого возраста в 50-75% случаев. При исследовании живота у 45% больных пожилого возраста наблюдается парез кишечника, что проявляется вздутием живота - ранним признаком «абдоминальной катастрофы». Хороший анамнестический эффект от клизмы не должен успокаивать врача и отвлекать его от дальнейшего наблюдения за больным. Рекомендуется обязательное проведение всем больным ректального, а у женщин вагинального исследования. Операцию необходимо проводить под общим обезболиванием. Оперативный доступ и

непосредственно аппендэктомия выполняются по общим требованиям. Однако при инфильтрации стенки слепой кишки перитонизацию культи червеобразного отростка легче проводить отдельными серо-серозными узловыми или П-образными швами - это менее опасно, чем выполнять перитонизацию кисетным швом. Особенности послеоперационного периода. Больные пожилого и старческого возраста требуют более тщательной корректировки режима питания, физических нагрузок, медикаментозного лечения. Кожные швы снимают не ранее 8-10 суток, так как у пожилых людей снижена регенеративная способность. В связи с этим больным после операции рекомендуется ходить в бандаже для предотвращения образования послеоперационных вентральных грыж. Больным старческого возраста более длительное время рекомендуется диетическое жидкое питание как профилактика осложнений, приводящих к повышению внутрикишечного давления. При назначении медикаментозной терапии в послеоперационном периоде следует обратить особое внимание на борьбу с инфекцией и интоксикацией, устранение болей, нормализацию функции внутренних органов, профилактику неспецифических осложнений.

Догоспитальный этап

На догоспитальном этапе больным с подозрением на ОА никаких лечебных процедур не производится. Назначение обезболивающих, седативных препаратов и антибиотиков запрещается. Исключается также прием пищи и воды. Нельзя греть живот с помощью грелки или теплой ванны. Не применять клизмы, так как клизма может вызвать сильные болевые спазмы и привести к перфорации кишки. Транспортировка больного осуществляется на носилках в положении лежа. При вынужденной задержке с транспортировкой в стационар показано применение холода на живот (пузырь со льдом).

При подозрении на ОА необходима срочная госпитализация в хирургический стационар.

В стационаре для диагностики трудных случаев ОА, наряду с клинической картиной, важное значение придается вспомогательным инструментальным методам — ультразвуковому исследованию и диагностической видеолапароскопии (ДВЛС).

Ультразвуковая диагностика ОА

Преимуществами метода являются возможность многократного применения и отсутствие противопоказаний. Играет важную роль в дифференциально-диагностических ситуациях. УЗИ позволяет выявить увеличение диаметра ЧО, слоистость его стенок, наличие инфильтрата и абсцесса, а также другие УЗ признаки ОА.

Ограничивает возможности метода наличие газа в ЖКТ, что не позволяет получить качественное изображение. УЗИ играет важную роль в диагностике ОА, весьма перспективно и подлежит дальнейшему изучению и внедрению в клиническую практику.

Лапароскопическая диагностика ОА

Наиболее информативным и доступным из всех дополнительных методов диагностики в стационаре является ДВЛС. Эту инвазивную диагностику следует проводить всем пациентам с подозрением на ОА, у которых клиника и динамическое наблюдение (до 6 часов) не позволяют исключить ОА. При отсутствии четкой клинической картины ДВЛС позволяет разрешить диагностические сомнения и при необходимости может быть завершена лапароскопической аппендэктомией.

Дифференциальная диагностика

ОА необходимо дифференцировать с целым рядом других острых хирургических заболеваний органов брюшной полости, которые могут давать сходные симптомы.

1. Прободная язва желудка и 12-перстной кишки. Боли при прободной язве тоже могут смещаться в правую подвздошную область (симптом Кервена). Отличается от ОА внезапным появлением резких, кинжальных болей, «доскообразным» напряжением мышц передней брюшной стенки.

Положение больного при прободной язве вынужденное: больной лежит на спине с приведенными к животу ногами и боится шевелиться, т. к. боли могут усилиться. При перкуссии исчезает печеночная тупость, на обзорной рентгенограмме живота выявляется свободный воздух в виде серпа под правым куполом диафрагмы (в 70% случаев).

2. Острый холецистит отличается от ОА локализацией болей в правом подреберье с иррадиацией в правое плечо или ключицу (френикус-симптом), многократной рвотой. Нередко больные мечутся в постели. Боли чаще возникают вечером после еды или ночью. Иногда удается пропальпировать

увеличенный напряженный желчный пузырь.

Положительны симптомы Ортнера, Лепена, Мерфи, Караванова («кашлевой толчок»). Однако надо помнить, что аппендикс может также располагаться возле печени и дать типичную картину холецистита. В сомнительных случаях показаны лапароскопия, УЗИ.

3. Острый панкреатит. При панкреатите боли обычно опоясывающие, на уровне пупка (симптом Блисса). Рвота многократная, температура тела вначале нормальная. Отмечается умеренное напряжение живота в верхних отделах или вздутие его в результате пареза кишечника. При пальпации живота выше пупка не определяется пульсация аорты вследствие отека поджелудочной железы (симптом Воскресенского). В крови и моче повышена амилаза. Для полного подтверждения диагноза острого панкреатита показано УЗИ живота.

4. Острый аднексит. Боли при аднексите локализуются внизу живота. Необходимо обратить внимание на состояние языка. При гинекологической патологии он влажный, при деструктивных аппендицитах — сухой.

Основным моментом в дифференцировке является чрезвлагалищное исследование органов малого таза. Наличие резкой болезненности матки при отодвигании ее пальцами кверху говорит о воспалении придатков (симптом Промтова). При пельвиоперитоните показана пункция заднего свода, УЗИ малого таза.

5. Мочекаменная болезнь. ОА необходимо дифференцировать с правосторонней почечной коликой. Для почечной колики характерны интенсивные, приступообразные боли в поясничной области. Положительный симптом Пастернацкого. В анализах мочи свежие эритроциты, при пиелонефрите — белок, лейкоциты, цилиндры. Для уточнения диагноза иногда приходится проводить УЗИ почек, хромоцистоскопию.

6. Мезаденит (воспаление лимфоузлов брыжейки тонкой кишки). Он возникает при перенесенной респираторной инфекции, воспалительных заболеваниях кишки (энтерите). В отличие от ОА при пальпации живота болезненность отмечается по ходу брыжейки тонкой кишки. Обычно мезаденит устанавливают во время операции (аппендэктомии).

Необходимо также дифференцировать с дивертикулумом Меккеля, правосторонней нижнедолевой пневмонией, инфарктом миокарда, дизентерией, гастроэнтеритами.

Лечение.

Единственным методом лечения при установленном диагнозе ОА является экстренная операция. Больной после небольшой подготовки (бритье, туалет кожи, снижение гипертермии, если принимал пищу — зондирование желудка и т. п.) в течение 1–2 часов должен быть прооперирован. Производится аппендэктомия.

Противопоказанием к операции считают аппендикулярный инфильтрат без признаков абсцедирования и перитонита. При аппендикулярном инфильтрате, склонном к рассасыванию, проводится консервативное лечение. Операция производится через 2–3 месяца в плановом порядке. Если инфильтрат нагноился (т. е. образовался периаппендикулярный абсцесс) необходимо вскрытие и дренирование гнойника.

В зависимости от технических возможностей (оснащения) выполняется открытое или лапароскопическое удаление аппендикса. Аппендэктомию производят кистетным, лигатурным и инвагинационным способами. Лапароскопическое удаление аппендикса предпочтительно у больных с ожирением, а также в случаях неясного диагноза, когда после ДВЛС диагноз подтвержден и логично завершение аппендэктомии лапароскопическим методом. Объем и характер предоперационной подготовки, выбор операционного доступа и анестезии, ведение послеоперационного периода могут зависеть от локализации, распространенности и стадии аппендикулярного перитонита, осложняющего течение ОА.

Доступы:

1. Косой переменный разрез в правой подвздошной области (по Мак-Бурнею, по Волковичу-Дьяконову)
2. Парамедианный по Леннандеру
3. Лапароскопический
4. Срединно-срединная лапаротомия

Переменный доступ Волковича—Дьяконова.

Косым разрезом длиной 9—10 см в правой паховой области послойно вскрывают переднюю стенку живота. Середина разреза должна проходить на границе средней и наружной третьей линии, соединяющей переднюю верхнюю ость подвздошной кости с пупком (точка Мак-Барнея). Рассекают кожу, подкожную клетчатку и поверхностную фасцию. Обнажают апоневроз наружной косой мышцы живота и с помощью желобоватого зонда или изогнутыми ножницами отслаивают его от мышц и рассекают на всю длину

кожной раны по направлению к верхнему, а затем к нижнему ее углу (в верхнем углу раны рассекают мышцу).

С помощью тупоконечных ножниц тупо по ходу мышечных волокон расслаивают внутреннюю косую и поперечную мышцы живота. При этом края мышечной раны располагаются почти перпендикулярно краям кожного разреза. Поперечную фасцию живота рассекают, приподняв пинцетом. Брюшину поднимают в ране в виде конуса анатомическим пинцетом, проверяют, не захвачен ли какой-либо орган вместе с ней, и надсекают ее ножницами или скальпелем. Края брюшины захватывают зажимами Микулича, приподнимают и рассекают брюшину на всю длину раны.

Этапы аппендэктомии.

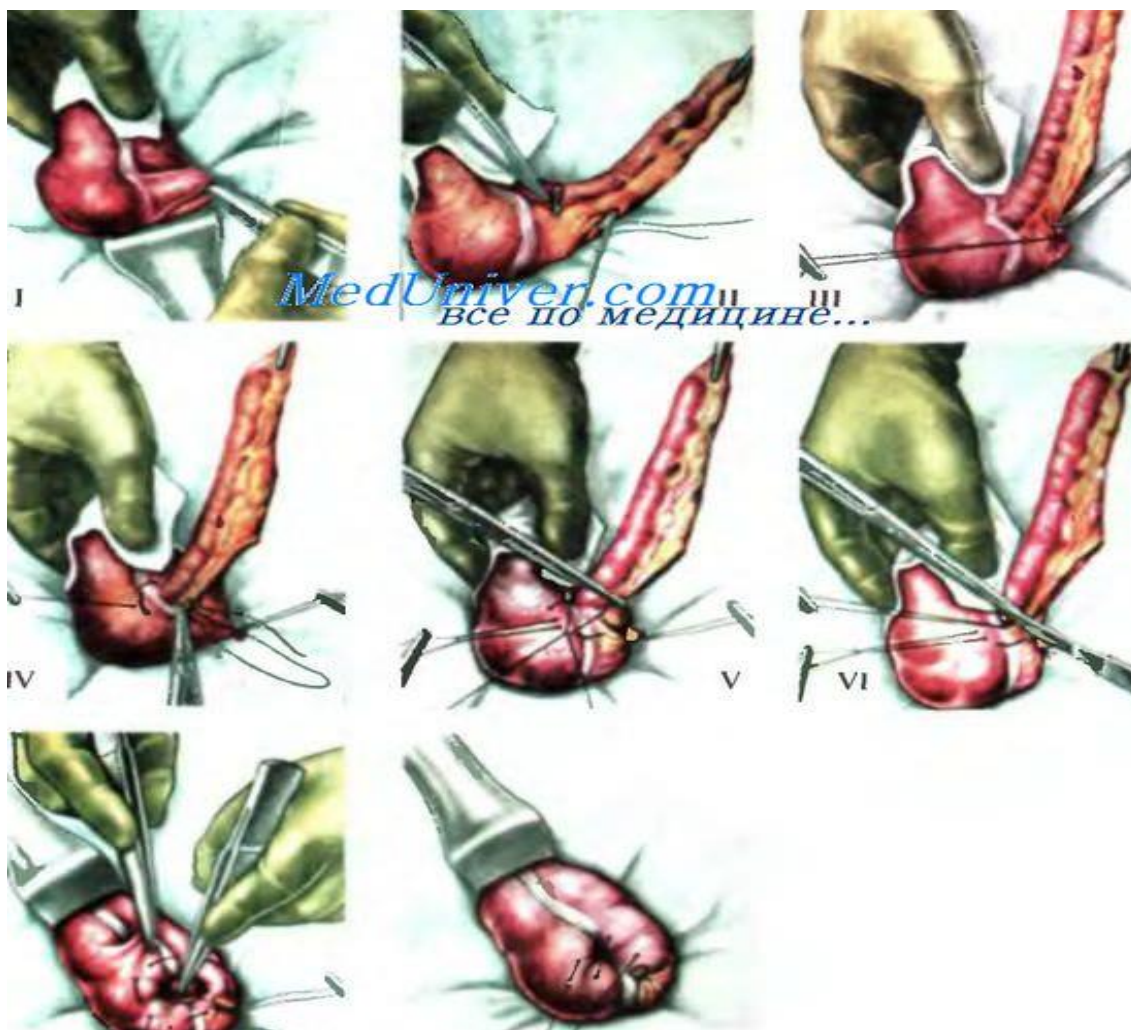
Выведение слепой кишки при аппендэктомии. Отыскивают слепую кишку, ориентируясь по ее сероватому цвету, лентам, отсутствию брыжейки и сальниковых отростков со стороны правой боковой борозды. Захватывают слепую кишку пальцами с помощью марлевой салфетки, осторожно выводят ее вместе с червеобразным отростком из разреза, обкладывают марлевыми салфетками и приступают к той части операции, которая проводится вне брюшной полости.

Отсечение брыжейки отростка при аппендэктомии. Захватывают зажимом брыжейку червеобразного отростка у его верхушки (в брыжейку можно ввести 15-20 мл 0,25% раствора новокаина). На брыжейку отростка накладывают кровоостанавливающие зажимы, брыжейку отсекают.

Удаление отростка при аппендэктомии. Подтягивая мобилизованный отросток вверх с помощью зажима, наложенного на брыжейку у его верхушки, накладывают на стенку слепой кишки серозно-мышечный кисетный шов шелком или капроном вокруг основания червеобразного отростка. Шов не затягивают. В этом месте отросток пережимают кровоостанавливающим зажимом, затем зажим снимают и по образовавшейся бороздке перевязывают отросток кетгутом. Выше лигатуры, лежащей на основании отростка, накладывают кровоостанавливающий зажим и между ним и лигатурой отросток отсекают скальпелем и удаляют. Слизистую оболочку культы отростка обрабатывают спиртовым раствором йода, отсекают концы кетгутовой нити и с помощью ранее наложенного кисетного шва погружают культю в стенку слепой кишки. Удерживая концы затянутого кисетного шва, накладывают Z-образный шов и затягивают его после отсечения концов нити кисетного шва. Затем отсекают концы нитей Z-образного шва.

Слепую кишку при аппендэктомии осторожно погружают в брюшную полость. Полость живота послойно закрывают. Париемальную брюшину зашивают непрерывным швом. Края мышц сближают 2—3 узловыми швами.

Апоневроз наружной косой мышцы живота, а также кожу сшивают узловыми шелковыми швами.



I — выведение слепой кишки и червеобразного отростка; II — перевязка брыжейки; III — отсечение отростка от брыжейки; IV — наложение кисетного шва вокруг основания отростка; V — перевязка червеобразного отростка кетгутовой лигатурой; VI — отсечение отростка, обработка его культи; VII — погружение культи отростка в кисетный шов; VIII — наложение Z-образного шва.

Лапароскопическая аппендэктомия обладает всеми преимуществами малотравматичных вмешательств – снижением сроков реабилитации и нахождения в стационаре, косметическим эффектом, меньшим числом послеоперационных осложнений. В то же время, для лапароскопического варианта операции существует ряд ограничений: операция трудно выполнима при осложненных формах острого аппендицита (развитие инфильтрата, периаппендикулярного абсцесса и перитонита), ретроцекальном и ретроперитонеальном расположении червеобразного отростка. Показания к лапароскопической аппендэктомии обычно появляются в клинической ситуации, требующей выполнения диагностической лапароскопии - в таком

случае при выявлении острого аппендицита, логично выполнить вмешательство лапароскопически. Помимо этого лапароскопическая аппендэктомия оправдана: при ожирении II-IV степени, когда для выполнения адекватного лапаротомного доступа требуется значительной длины разрез (до 25 см) - это существенно увеличивает операционную травму и частоту осложнений; при необходимости выполнить операцию на фоне сахарного диабета (из-за опасности гнойных осложнений со стороны раны); при наличии желания больного получить хороший косметический эффект. Лапароскопическая аппендэктомия противопоказана: при выявлении выраженного тифлита, когда велик риск несостоятельности культи червеобразного отростка при лигатурном способе ее обработки; при наличии распространенного гнойного перитонита с формированием множественных гнойных конгломератов; при наличии декомпенсации сопутствующих заболеваний сердечно-сосудистой системы; на поздних сроках беременности. Следует отметить, что с развитием лапароскопических технологий, некоторые противопоказания все чаще являются условными: так, при явлениях тифлита возможна обработка культи аппендикса с помощью лапароскопического сшивающего аппарата, а технология лапаролифтинга исключает повышение внутрибрюшного давления у больных с тяжелыми заболеваниями сердечно-сосудистой системы. Основные этапы лапароскопической аппендэктомии. Первый троакар вводят в параумбиликальную, второй - в левой подвздошной области, третий - в правом мезогастрii по среднеключичной линии на уровне пупка. После выполнения ревизии и верификации воспаления червеобразного отростка последний с помощью зажима приподнимают по направлению к передней брюшной стенке. Брыжейку обрабатывают с помощью электрокоагуляции, клипирования, лигирования или с помощью сшивающего аппарата, после чего на основание червеобразного отростка накладывают две лигатуры и отсекают его. Слизистую культи червеобразного отростка коагулируют. Лигатурный способ обработки культи отростка применяют чаще всего, иногда применяют сшивающие аппараты. Далее червеобразный отросток извлекают из брюшной полости через 10 или 12-мм троакар, и после контрольной ревизии брюшной полости и извлечения троакаров раны ушивают.

Лапароскопически ассистированную аппендэктомию из минилапаротомного доступа выполняют в ситуациях, когда по каким-либо причинам невозможно выполнить лапароскопическую операцию. Под контролем эндоскопа, введенного через троакар в околопупочной области, в правой подвздошной области выполняют минилапаротомию длиной 3-4 см, в которую выводят купол слепой кишки с червеобразным отростком, производят аппендэктомию, культи червеобразного отростка обрабатывают как при традиционной операции.

Осложнения ОА

К осложненным формам ОА относятся: аппендикулярный инфильтрат, аппендикулярный абсцесс, гангренозно-перфоративный аппендицит с местным или распространенным перитонитом, забрюшинная флегмона, абдоминальный сепсис (пилефлебит, абсцессы печени).

Диагностика **рыхлого инфильтрата** возможна с конца первых суток или начала вторых суток заболевания. При опросе больного выявляется «аппендикулярный» анамнез. При осмотре наблюдаются скованные и осторожные движения больного. Язык сухой, обложен у корня белесоватым налетом. Отмечается тахикардия. Температура повышена до субфебрильных цифр. Живот больного, как правило, не вздут. При пальпации определяется мягкое опухолевидное образование в правой подвздошной области, несколько болезненное, без четких границ. При пальпации отмечаются незначительное мышечное напряжение и боль в правой подвздошной области. Симптом Щеткина–Блюмберга положителен в правой подвздошной области. В лабораторных показателях определяется лейкоцитоз со сдвигом формулы влево. Проведение УЗИ, компьютерной томографии позволяет определить рыхлый инфильтрат в случаях сомнения в постановке правильного диагноза.

Плотный аппендикулярный инфильтрат следует рассматривать как течение острого воспаления ЧО. Эпицентр аппендикулярного инфильтрата— аппендикс. Частота встречаемости составляет 0,3–12,0 %. В основном возникает у женщин, особенно в пожилом возрасте. Аппендикулярный инфильтрат появляется на 3–5-е сутки от начала заболевания, следовательно, больной будет иметь «аппендикулярный» анамнез 3–5-суточной давности с сохранением всех характерных анамнестических симптомов.

При осмотре больного отмечают скованные движения, вялость, адинамию, потерю аппетита. Язык суховат, обложен у корня белесоватым налетом. Отмечается незначительная тахикардия. Температура нормальная или несколько повышена до субфебрильных цифр. Живот больного, как правило, не вздут. При его пальпации определяются незначительное мышечное напряжение и несильная боль в правой подвздошной области. В покое боль может вообще не беспокоить пациента. При пальпации определяется отграниченное опухолевидное образование в правой подвздошной области, несколько болезненное, плотное, чаще неподвижное. При перкуссии инфильтрата —

тупой звук. Симптом Щеткина–Блюмберга отрицателен. Аппендикулярные симптомы отрицательны или сомнительны.

При исследовании per rectum обращает на себя внимание наличие плотного инфильтрата в правой половине брюшной полости.

В общем анализе крови нарастает лейкоцитоз со сдвигом формулы влево.

УЗИ позволяет четко описать опухолевидное образование. В диагностике может помочь и магнитная резонансная компьютерная томография, и рентгеновская спиралевидная томография.

При установлении диагноза плотного отграниченного инфильтрата очень важна динамика наблюдения. Больной подлежит консервативному лечению. Обратное развитие инфильтрата до его полного исчезновения длится от 8 до 16 суток.

При прогрессирующем инфильтрате общее состояние больного со временем прогрессивно ухудшается, положительная динамика не наблюдается. В анамнезе заболевания присутствует приступ ОА до развития инфильтрата. Боль в правой подвздошной области сохраняется и усиливается, приобретая временами пульсирующий характер. Температура тела повышена, со временем имеет гектический характер. Тахикардия. Пульс не соответствует температуре тела. Симптомы интоксикации становятся более выраженными (сухость и обложенность языка, жажда, заторможенность, апатия, адинамия, ознобы и др.). Живот не участвует в дыхании. При его пальпации определяется мышечное напряжение или ригидность мышц (при развитии перитонита). Появляются симптомы раздражения брюшины, которые с каждым часом становятся более выраженными. При пальпации живота отмечается увеличение границ инфильтрата, его размягчение в центре. В течение некоторого времени возникает впечатление, что инфильтрат подходит к передней брюшной стенке — это характерный признак абсцедирования Нифантьева. В клиническом анализе крови нарастает лейкоцитоз со сдвигом формулы влево, появляется токсическая зернистость нейтрофилов.

Аппендикулярные абсцессы - развиваются в позднем периоде чаще являясь следствием нагноения аппендикулярного инфильтрата (до операции) или отграничение процесса при перитоните (чаще после операций). Развивается на 8-12 сутки после начала заболевания. В 2% следствие осложненных форм. По локализации различают: 1/ илеоцекальный (парааппендикулярный), 2/ тазовый (абсцесс дугласова пространства), 3/ подпеченочный, 4/ поддиафрагмальный, 5/ межкишечный. Все они подлежат операции - вскрытию, санации и дренированию по общим правилам хирургии (*ubi pus ibi evasuo*)

Общие признаки абсцедирования- а/ ухудшение общего состояния, б/ повышение температуры тела и ее гектический характер, иногда с ознобами, ж/

нарастание лейкоцитоза и сдвига лейкоцитарной формулы влево, лейкоцитарного индекса интоксикации.

1. Илеоцекальный абсцесс- развивается в большинстве случаев при неудаленном отростке в результате абсцедирования аппендикулярного инфильтрата. Признаками абсцедирования, помимо общих явлений, является увеличение в размерах инфильтрата или отсутствие уменьшения его, Нельзя рассчитывать на появление флюктуации, как это рекомендуется рядом авторов!

Вскрывается под кратковременным наркозом внебрюшинно разрезом Пирогова: кнаружи от точки Мак-Бурнея почти у гребня подвздошной кости, в полость абсцесса входят со стороны боковой стенки, полость осушают, обследуют пальцем (возможно наличие каловых камней, которые нужно удалить) и дренируют. Рана заживает вторичным натяжением. Отросток удаляют спустя 2-3 месяца. При ретроцекальном расположении отростка абсцесс локализуется забрюшинно кзади - псоас-абсцесс.

Все остальные локализации абсцесса наблюдаются обычно после аппендэктомий при деструктивных формах с явлениями перитонита.

2. Тазовый абсцесс- наблюдается 0.2-3,2% по Кузину, по материалам нашей клиники - в 3,5% при гангренозном аппендиците. Помимо общих явлений характеризуется учащенным жидким стулом со слизью, тенезмами, зиянием ануса или учащением мочеиспускания, иногда с режями (из-за вовлечения в процесс околопрямокишечной или околопузырной клетчатки).

Характерна разница в температуре между подмышечной впадиной и ректальной 1-1,5 при 0,2-0,5 в норме), Необходимо ежедневное ректальное или вагинальное исследование, при котором вначале определяется нависание сводов и плотный инфильтрат, затем размягчение, зыбление.

Лечение. Вначале, в стадии инфильтрата- антибиотики, теплые клизмы 41-50°, спринцевание; при абсцедировании - появлении размягчения - вскрытие.

Предварительно обязательно опорожнение мочевого пузыря катетером!!

Обезболивание общее. Положение на столе как на гинекологическом кресле.

Прямая кишка или влагалище раскрываются зеркалами, пальцем определяется участок размягчения - на передней стенке кишки или заднем своде влагалища.

Здесь производится пункция толстой иглой и при получении гноя, не вынимая иглы, абсцесс вскрывается по игле небольшим разрезом, который тупо расширяется, после чего полость промывается и дренируется. Дренаж подшивается к коже ануса или малой половой губе.

3. Подпеченочный абсцесс - вскрывается в области правого подреберья, имеющийся инфильтрат предварительно отгораживают от брюшной полости салфетками, после чего вскрывают и дренируют.

4. Поддиафрагмальный абсцесс -(встречается относительно редко - в 0,2% случаев) - скопление гноя между правым куполом диафрагмы и печенью. Инфекция сюда попадает по лимфатическим путям забрюшинного пространства. Наиболее тяжелая форма абсцессов, летальность при которой достигает 30-40%.

Клиника: одышка, боли при дыхании в правой половине грудной клетки, сухой кашель (симптом Троянова). При осмотре - отставание правой половины грудной клетки в дыхании, болезненность при поколачивании; при перкуссии - высокое стояние верхней границы печени и опускание нижней границы, печень становится доступной пальпации, выбухание межреберных промежутков, френикус-симптом справа. Общее состояние тяжелое, высокая температура с ознобами, потами, иногда желтушность кожных покровов.

При рентгеноскопии- высокое стояние и ограничение в подвижности правого купола диафрагмы, выпот в синусе - "сотружественный эксудативный плеврит". При формировании абсцесса горизонтальный уровень жидкости с газовым пузырем (за счет наличия газообразующих форм флоры).

Лечение- хирургическое. Доступ затруднителен, ввиду опасности инфицирования плевры или брюшной полости.

1. **Внеплевральный доступ** (по Мельникову) - по ходу одиннадцатого ребра с резекцией его, рассекается задний листок надкостницы, отыскивается переходная складка плевры (синус), который тупо отслаивается от верхней поверхности диафрагмы кверху, рассекается диафрагма и вскрывается гнойник, который дренируется.

2. **Внебрюшинный** (по Клермону) - по краю реберной дуги через все слои доходят до поперечной фасции, которая вместе с брюшиной отслаивается от нижней поверхности диафрагмы, после чего гнойник вскрывается. Оба эти способа опасны возможностью инфицирования плевры или брюшной полости из-за наличия инфильтрата и спаек, затрудняющих выделение.

3. **Трансабдоминальный** - вскрытие брюшной полости в правом подреберье, отграничение ее салфетками с последующим проникновением в полость абсцесса по наружному краю печени.

4. **Трансторакальный** - через грудную стенку в области 10-11 межреберья или с резекцией 10-11 ребра а) *одномоментное*, если при достижении плевры она оказывается непрозрачной, экскурсия легкого не видно, синус запаян; производится пункция толстой иглой и вскрытие по игле, б) *двухмоментное*- если плевра прозрачна - видны экскурсия легкого - синус не запаян, плевра смазывается спиртом и йодом, -/химическое раздражение и туго тампонируется - (механическое раздражение) (1-ый этап) Через 2-3 дня тампон удаляется и,

убедившись что синус запаян, производится пункция и вскрытие с дренированием абсцесса (2-й этап). В некоторых случаях, при нежелательности отсрочки, вскрытие абсцесса синус подшивается к диафрагме по окружности диаметром около 3 см стебельчатым швом атравматической иглой и в центре подшитого участка абсцесс вскрывается.

5. По Литтману.

Перитониты аппендикулярного происхождения.

Яркая клиническая картина острого аппендицита, вызванного перфорацией отростка, хорошо известна. Перитониты аппендикулярного происхождения занимают первое место среди перитонитов различной этиологии.

Причинами таких перитонитов являются поздняя госпитализация, атипичность и стертость клинических проявлений острого аппендицита. Перитонит после аппендэктомии не дает бурной клинической картины, поэтому своевременная диагностика и лечение иногда запаздывают. В борьбе с послеоперационным перитонитом фактор времени имеет первостепенное значение для прогноза.

При этом в клинической картине перитонита самым постоянным является симптом боли. Боль, которая держится в животе дольше вторых-третьих суток после операции, всегда должна настораживать хирургов. Почти всегда встречается тошнота, рвота и отрыжка. А далее в зависимости от иммунной реакции организма и вирулентности микрофлоры разыгрывается той или иной степени тяжести клиническая картина перитонита. Все же перитонит чаще прогрессирует в результате плохой санации брюшной полости и при недостаточном лечении уже имевшегося до операции перитонита, а также при прорезывании швов в инфильтрированной стенке слепой кишки, прошивании всех слоев стенки её, несостоятельности культи отростка и других технических дефектах. Иногда воспалительный процесс в брюшной полости отграничивается с образованием гнойников разной локализации, топическая диагностика которых трудна, а вскрытие требует определенных навыков.

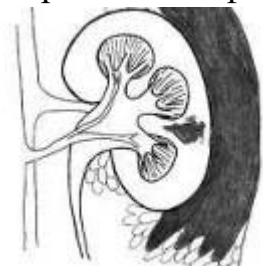При разлитом перитоните брюшную полость тщательно saniруют, промывают анти-септическими растворами с антибиотиками широкого спектра действия и по показаниям налаживают фракционный перитонеальный диализ по методике И.И. Дерябина. Под фракционным перитонеальным диализом понимают периодическое введение в брюшную полость дозированных количеств диализующего раствора, который удаляется через определенный промежуток времени. Катетер для перитонеального диализа вводят в малый таз. Проксимальный его конец выводят на переднюю брюшную стенку сбоку от раны и соединяют через тройник с флаконами с диализующим раствором. В брюшную полость самотеком вводят 2-3 литра жидкости в течение 15-20 минут.

Для профилактики закупорки катетера фибрином на каждые два литра диализирующего раствора добавляют 1000 ЕД гепарина. Через 1-1,5 часа диализирующий раствор удаляют наружу через тот же катетер самотеком. Антибактериальную терапию осуществляют путем введения в брюшную полость антибиотиков направленного -действия, чаще всего канамицина. Среднее количество дней диализа на одного больного в большинстве случаев 3-4, а сеансов - от 9 до 30. Проведение повторных сеансов такого диализа обуславливается степенью общей интоксикации, выраженностью симптомов раздражения брюшины, функциональным состоянием кишечника, характером содержимого брюшной полости.

Пилефлебит представляет собой гнойный тромбофлебит портальной системы. Чаще всего инфекционным возбудителем служит стрептококк или кишечная палочка. Пилефлебит и абсцессы печени крайне редко встречаются при воспалении ЧО, поэтому их диагностика довольно трудна. Как правило, возникает на 2–3-й день от начала заболевания. Чаще наблюдается при деструктивных формах аппендицита, особенно при ретроперитонеальном расположении отростка.

Процесс начинается в венах ЧО, распространяется выше по подвздошно-ободочной и верхней брыжеечной венам на вне- и внутриорганные ветви портальной системы с образованием множественных абсцессов печени («аппендикулярная печень»). К клинике абдоминальной катастрофы (клиника перитонита, абсцесса, инфильтрата, забрюшинной флегмоны) присоединяются следующие симптомы: проливной пот; ранние ознобы и гипертермия до 40–41°С, слабость, адинамия; боль в правом подреберье с иррадиацией в поясницу и правую ключицу; печень увеличена, мягкая, болезненная; желтуха; асцит; нарушение дыхания; понос; бледность кожных покровов. В анализах крови: гиперлейкоцитоз со сдвигом формулы влево, анемия, гиперфибриногенемия; гипербилирубинемия. На рентгенограмме ОГК — реактивный плеврит справа (ранний признак). На УЗИ — множественное очаговое поражение печени. Состояние больного крайне тяжелое, обусловленное полиорганной недостаточностью, эндогенной интоксикацией, абдоминальной катастрофой.

Забрюшинная флегмона



Забрюшинная флегмона – это разлитой гнойный процесс, локализованный в клетчатке ретроперитонеального пространства. Заболевание проявляется

лихорадкой, недомоганием, тянущим умеренным или интенсивным болевым синдромом в пояснице и животе, усиливающимся при перемене положения тела. Для подтверждения диагноза проводят хирургический осмотр, УЗИ забрюшинного пространства, рентгенографию органов брюшной полости, анализ крови. Консервативное лечение предполагает назначение антибиотиков. Во время операции осуществляют вскрытие флегмоны и дренирование ретроперитонеального пространства.

Осложнения в послеоперационном периоде.

В основу классификации послеоперационных осложнений при остром аппендиците положен клинико-анатомический принцип:

1. Осложнения со стороны операционной раны:

- 1) гематома;
- 2) нагноение;
- 3) инфильтрат;
- 4) расхождение краев без эвентрации;
- 5) расхождение краев с эвентрацией;
- 6) лигатурный свищ;
- 7) кровотечение из раны брюшной стенки.

2. Острые воспалительные процессы в брюшной полости:

- 1) инфильтраты и абсцессы илеоцекальной области;
- 2) абсцессы дугласова пространства;
- 3) межкишечные;
- 4) забрюшинные;
- 5) поддиафрагмальные;
- 6) подпеченочные;
- 7) местный перитонит;
- 8) разлитой перитонит.

3. Осложнения со стороны желудочно-кишечного тракта:

- 1) динамическая кишечная непроходимость;
- 2) острая механическая кишечная непроходимость;
- 3) кишечные свищи;
- 4) желудочно-кишечные кровотечения.

4. Осложнения со стороны сердечно-сосудистой системы:

- 1) сердечно-сосудистая недостаточность;
- 2) тромбофлебит;
- 3) пилефлебит;

- 4) эмболия легочной артерии;
- 5) кровотечение в брюшную полость.

5. Осложнения со стороны дыхательной системы:

- 1) бронхит;
- 2) пневмония;
- 3) плеврит (сухой, экссудативный);
- 4) абсцессы и гангрена легких;
- 4) ателектаз легких.

6. Осложнения со стороны выделительной системы:

- 1) задержка мочи;
- 2) острый цистит;
- 3) острый пиелит;
- 4) острый нефрит;
- 5) острый пиелостит.

ХРОНИЧЕСКИЙ АППЕНДИЦИТ

Различают следующие виды хронического аппендицита:

1. *Первично-хронический аппендицит*. В этом случае причины возникновения воспаления точно не установлены, и ряд авторов вообще считают такую форму заболевания несуществующей. Такой диагноз устанавливается лишь после тщательного обследования и исключения какой-либо другой патологии органов живота.
2. *Вторично-хронический аппендицит*. Он может быть:
 - резидуальным — возникает после острого аппендицита, который не был прооперирован,
 - рецидивирующим — периодически возникают повторные приступы острого аппендицита с минимальным количеством симптомов между ними.

Рецидивирующий аппендицит может развиваться даже после удаления аппендикса по поводу острого аппендицита, если осталась его культя более 2 см длиной.

Развитию хронического воспаления в аппендиксе способствуют кисты, спайки, гиперплазия лимфоидной ткани, перегибы аппендикса, нарушение кровообращения в данном органе.

Симптомы хронического аппендицита

1. *Боль.* Как правило, это периодические жалобы со стороны пациента на боли в подвздошной или околопупочной области. Эти боли могут быть периодическим или постоянными, чаще всего носят умеренный характер и иррадируют в правое бедро, пах, поясницу. Усиление болей происходит при повышенной физической нагрузке, кашле, чихании, дефекации, погрешностях в диете.
2. *Диспепсические расстройства.* Во время обострения могут быть тошнота, рвота.
3. *Нарушение стула.* При хроническом аппендиците часто наблюдается понос или запор.
4. *Нормальная температура тела.* Хронический аппендицит, как правило, не сопровождается повышением температуры или достигает субфебрильных значений по вечерам.
5. *Относительно хорошее общее состояние.* Обычно отсутствуют такие симптомы, как общая слабость, повышенная утомляемость и т. п.
6. *Дискомфорт и тяжесть справа внизу живота.*
7. *Наличие синдромов органов малого таза:*



- мочепузырный — частое и болезненное мочеиспускание,
- ректальный — болезненность в области прямой кишки, особенно при ректальном исследовании,
- вагинальный — боли при половом акте, гинекологическом обследовании.

Во время осмотра хирург может обнаружить при пальпации живота небольшое раздражение брюшины, выявить положительный симптом Образцова (усиление болей при поднятии в положении лежа выпрямленной в колене правой ноги).

Во время обострения может развиваться классическая картина острого аппендицита. Тогда появляются:

- Интенсивные боли в животе.
- Повышение температуры.
- Белый, обложенный налетом язык.
- Сухость во рту, тошнота.

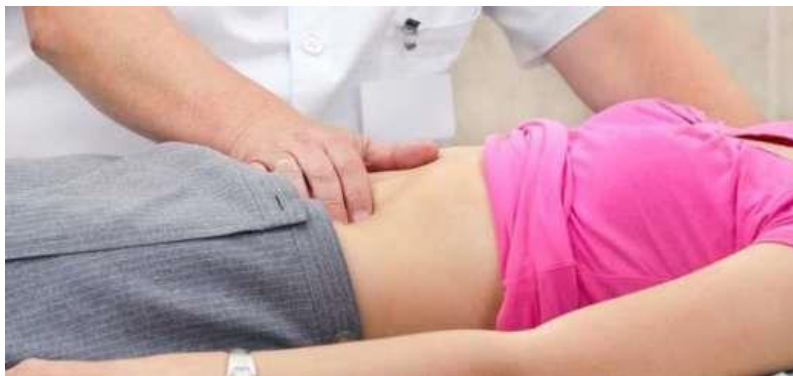- Положительные симптомы Аарона, Бартомье-Михельсона, Басслера и т. д.

Диагностика

Диагноз хронического аппендицита ставится на основании клинической картины, характерных жалоб, а также дополнительного лабораторно-инструментального обследования:

- Анализ крови (общий)— незначительное повышение лейкоцитов.
- Анализ мочи (общий) — норма (необходим для исключения патологии со стороны мочевыделительной системы).
- УЗИ брюшной полости — обнаружение абсцесса или кист аппендикса, исключение патологии органов малого таза и т. д.
- Компьютерная томография — исключение опухолей данной области.
- Диагностическая лапароскопия — визуальная оценка состояния аппендикса.
- Рентгеноконтрастная ирригоскопия — диагностика деформации, формы отростка, сужения его просвета.

Дифференциальную диагностику проводят с такими заболеваниями, как:



- язва желудка или 12-перстной кишки,
- спастический колит,
- хронический холецистит,
- болезнь Крона,
- иерсиниоз,
- илеотифлит,
- цистит,
- проктит,
- вагинит.

Лечение хронического аппендицита

Лечением острого и хронического аппендицита занимаются преимущественно абдоминальные хирурги или хирурги общего профиля.

Если острый аппендицит лечится преимущественно хирургическим путем, то относительно хронического аппендицита единой тактики пока не разработано, поэтому хронический аппендицит лечат как консервативным способом, так и с помощью операции.

Консервативное лечение

Заключается в приеме противовоспалительных, антибактериальных препаратов, а также противоспастических средств.

Хирургическое лечение

Дает хороший эффект в случае развития вторично-хронических форм хронического аппендицита, однако может оказаться неэффективным при первично-хронической форме заболевания. Особенно рекомендуют удалять воспаленный отросток при наличии спаек, рубцовых изменений в стенке аппендикса, а также в первом триместре беременности.

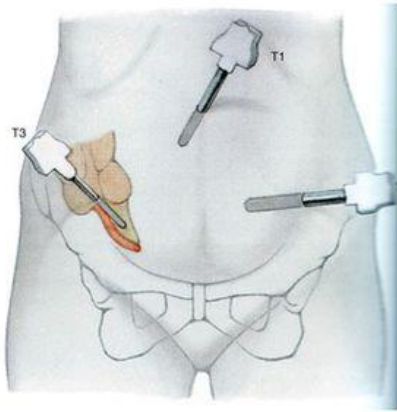
В настоящее время аппендицит удаляют классическим и эндоскопическим способом.

Подготовка к операции

Нельзя греть область живота, употреблять наркотики, слабительные средства, алкоголь. Накануне рекомендуется легко поужинать и ничего не есть в день проведения операции.

Виды аппендэктомии

Типичная аппендэктомия. Хирургом в правой подвздошной области делается разрез, затем червеобразный отросток выводится в операционную рану, перевязывается его брыжейка, а дальше отсекается сам аппендикс. Культия отростка зашивается специальным видом швов (кисетный, Z-образный) и погружается в слепую кишку.



Ретроградная аппендэктомия. Данная операция

используется в тех случаях, когда из-за спаек невозможно вывести отросток в операционную рану. В этом случае сначала аппендикс отсекается от прямой кишки, затем ушивается его культя и погружается в прямую кишку, а после этого хирург поэтапно выделяет отросток, перевязывает его брыжейку и удаляет наружу.

Лапароскопическая аппендэктомия. В стенке живота делаются небольшие проколы, через которые затем вводятся эндоскопические инструменты и производится отсечение аппендикса и извлечение его наружу.

Транслюминальная аппендэктомия. Это относительно новый способ удаления червеобразного отростка, когда эндоскопические инструменты вводятся через разрез:

- в стенке желудка — трансагстральная аппендэктомия,
- в стенке влагалища — трансвагинальная аппендэктомия.

В этом случае отсутствуют швы на коже, а выздоровление проходит намного быстрее.

Послеоперационный период

После операции на рану накладываются швы, которые снимаются на 10-е сутки или рассасываются самостоятельно. Первые дни возможна болезненность в области послеоперационной раны, которая проходит после приема обезболивающих средств. Также после операции на некоторое время назначаются антибиотики, дезинтоксикационные препараты, проводятся перевязки.

Как правило, рекомендации хирургов сводятся к следующему:

1. Постельный режим и голод первые 12 часов после операции.
2. Разрешается сидеть после 12 часов с момента операции и мизерными глотками пить воду с лимоном.
3. Через сутки можно вставать и ходить.

Очень важно в первые дни после удаления аппендикса придерживаться специальной диеты:

1–2 день после операции (№0а). Пища жидкая, желеобразная, полностью исключаются кашицеобразные и пюреобразные блюда, сметана, цельное молоко, виноградный и овощные соки, газированные напитки. Разрешается обезжиренный ненаваристый мясной бульон, фруктовый кисель, сладкий отвар шиповника, желе. Прием пищи небольшими порциями (до 300 г), 7–8 раз за сутки.

3–4 день. Разрешается употреблять слизистые супы из крупы, жидкую протертую рисовую или овсяную кашу, паровой омлет из белка, нежирное мясное или рыбное пюре, сырое яйцо.

С 5–7 день (стол №1). Можно протертые супы, мясные и рыбные протертые блюда, овощное и фруктовое пюре, кисломолочные напитки, белые сухари, печеные яблоки.

С 8-го дня пациенту разрешается перейти на общий стол №15 (исключаются острые, слишком жирные продукты, алкоголь).

Восстановительный период

Срок, когда можно вернуться к привычному образу жизни зависит от вида аппендэктомии и характера течения послеоперационного периода: после эндоскопических вмешательств заживление проходит быстрее. В среднем физическая нагрузка ограничивается на 2 месяца, затем разрешается бег, плавание, верховная езда, а поднятие тяжестей — лишь через 3–6 месяцев. От посещения бани или сауны воздержаться минимум 3–4 недели.

Дифференцировать хронический аппендицит необходимо от гинекологических заболеваний, заболеваний правых мочевых путей, язвенной болезни двенадцатиперстной кишки, хронического холецистита, спастического колита, глистной инвазии (у детей-аппенд. охуитiа), туберкулеза и рака слепой кишки.

При установленном диагнозе хронического аппендицита лечение только оперативное, однако отдаленные результаты после операций по поводу хронических аппендицитов хуже, чем после острых аппендицитов (Спайки после удаления неизмененного отростка отмечаются у 25% больных, после деструктивных форм с нагноением брюшной полости- в 5,5% наблюдений).

Самоконтроль усвоения темы

1. Что включает в себя понятие «перитонеальный синдром» при ОА?
2. Как определяется симптом Кохера-Волковича?
3. В каких возрастных группах людей возможно развитие ОА?
4. Что в большинстве случаев имеет значение в патогенезе ОА?
5. Как расположение ЧО влияет на клинические проявления ОА?
6. Если у пациента количество лейкоцитов в периферической крови не превышает норму, свидетельствует ли это об отсутствии ОА?
7. Назовите наиболее распространенные заболевания ЖКТ, которые следует исключать при проведении дифференциальной диагностики при подозрении на ОА.
8. С какими гинекологическими заболеваниями проводить дифференциальную диагностику при подозрении на ОА?
9. Возможен ли в настоящее время летальный исход при ОА?

10. Есть ли какие-либо преимущества у эндоскопической аппендэктомии перед традиционной открытой аппендэктомией?
11. Укажите признаки аппендикулярного инфильтрата.
12. Какая тактика применяется в амбулаторных условиях при подозрении на ОА?

ТЕСТОВЫЕ ЗАДАНИЯ

1. Для острого аппендицита не характерен симптом: а) Ровзинга; б) Воскресенского, в) Мерфи, г) Образцова, д) Бартомье-Михельсона

1. а.
2. б.
3. в.
4. г.
5. д.

2. К перитонеальным симптомам при остром аппендиците относят симптомы: а) Воскресенского (синдром "рубашки"), б) Щеткина-Блюмберга, в) Раздольского, г) все названные симптомы, д) ни один из них.

- 1) а.
- 2) б.
- 3) в.
- 4) г.
- 5) д.

3. Острый аппендицит следует дифференцировать со всеми перечисленными заболеваниями, кроме: а) гломерулонефрита, б) острого панкреатита, в) острого аднексита, г) острого гастроэнтерита, д) правосторонней почечной коликой

1) а.

2) б.

3) в.

4) г.

5) д.

4. Клинически острый аппендицит может быть принят: а) за сальпингит, б) за острый холецистит, в) за дивертикулит Меккеля, г) за внематочную беременность, д) за любую из этих видов патологии

1) а.

2) б.

3) в.

4) г.

5) д.

5. Неверным для острого аппендицита является утверждение, что:

а) ригидность брюшной стенки может отсутствовать при ретроцекальном расположении отростка

б) ригидности может не быть при тазовом расположении

в) рвота всегда предшествует боли

г) боль может начинаться в области пупка

д) боль чаще начинается в эпигастральной области

1) а.

2) б.

3) в.

4) г.

5) д.

6. Для перфоративного аппендицита характерно:

а) симптом Раздольского

- б) нарастание клинической картины перитонита
- в) внезапное усиление болей в животе
- г) напряжение мышц передней брюшной стенки
- д) все перечисленное

1) а.

2) б.

3) в.

4) г.

5) д.

7. Решающим в дифференциальной диагностике острого аппендицита с нарушенной внематочной беременностью является:

а) симптом Кохера-Волковича

б) симптом Промптова

в) головокружение и обмороки

г) симптом Бартомье-Михельсона

д) пункция заднего свода влагалища

1) а.

2) б.

3) в.

4) г.

5) д.

8. Для диагностики острого аппендицита не применяют:

а) пальпацию брюшной стенки

б) клинический анализ крови

в) пальцевое ректальное исследование

г) ирригоскопию

д) влагалищное исследование

1) а.

2) б.

3) в.

4) г.

5) д.

9. Противопоказанием к экстренной аппендэктомии является:

а) плотный аппендикулярный инфильтрат

б) инфаркт миокарда

в) вторая половина беременности

г) геморрагический диатез

д) разлитой перитонит

1) а.

2) б.

3) в.

4) г.

5) д.

10. Оптимальная длина кожного разреза при аппендэктомии у взрослого человека составляет:

а) 2-2,5 см

б) 3-4 см

в) 5-6 см

г) 6-8 см

д) 10-12см

1) а.

2) б.

3) в.

4) г.

5) д.

11. При разлитом гнойном перитоните аппендикулярного происхождения применяются:

а) срединная лапаротомия

- б) аппендэктомия
- в) промывание брюшной полости
- г) дренирование брюшной полости
- д) все перечисленное

1) а.

2) б.

3) в.

4) г.

5) д.

12. Типичными осложнениями острого аппендицита являются все, кроме:

- а) аппендикулярного инфильтрата
- б) парааппендикулярного абсцесса
- в) местного перитонита
- г) разлитого перитонита
- д) воспаления дивертикула Меккеля

1) а.

2) б.

3) в.

4) г.

5) д.

13. Для диагностики острого аппендицита используются методы:

- а) лапароскопия
- б) клинический анализ крови
- в) ректальное исследование
- г) термография
- д) все перечисленное верно

1) а.

2) б.

3) в.

4) г.

5) д.

14. Для дифференциальной диагностики между нижнедолевой правосторонней пневмонией и острым аппендицитом нужно учитывать все, кроме:

а) данных аускультации органов дыхания

б) данных лапароскопии

в) данных рентгеноскопии органов грудной клетки

г) количества лейкоцитов крови

д) данных термографии брюшной полости

1) а.

2) б.

3) в.

4) г.

5) д.

15. При остром флегмонозном аппендиците не наблюдается симптом:

а) Щеткина-Блюмбсрга

б) Бартомье-Михельсона

в) Кохера-Волковича

г) Георгиевского-Мюсси

д) Крымова

1) а.

2) б.

3) в.

4) г.

5) д.

СИТУАЦИОННЫЕ ЗАДАЧИ

Ситуационная задача № 1

Больной 36 лет обратился в поликлинику к хирургу с жалобами на боли в животе, больше в области правого мезогастрия, по вечерам отмечает подъем температуры до 37,5 °С. Из анамнеза установлено, что заболевание началось 6 суток назад с появления болевого синдрома в правой половине живота, в основном около пупка. Была тошнота, рвота. На третьи сутки боли уменьшились. За медицинской помощью не обращался, поскольку находился в командировке. За период болезни четыре раза был стул, дважды жидкий.

Объективно; язык влажный, кожные покровы обычной окраски, пульс 80 в минуту, в легких везикулярное дыхание, хрипов нет. Живот участвует в акте дыхания, мягкий. При пальпации в правой подвздошной области определяется образование до 10 см в диаметре, умеренно болезненное при пальпации, малоподвижное. Перитонеальных симптомов нет. Лейкоцитоз 9,0 тысяч, НБ - 140 г/л.

1. Ваш диагноз?
2. Дополнительные методы обследования для уточнения диагноза?
3. Какова дальнейшая тактика лечения?

4. Каков арсенал консервативной терапии?
5. Показания к операции?
6. Суть и объем операции?
7. Оптимальные сроки для выполнения операции в отдаленном периоде?

Ситуационная задача № 2

Больной С, 39 лет, доставлен через двое суток от начала заболевания с жалобами на боли внизу живота. Состояние средней степени тяжести, в сознании, кожа с землистым оттенком, черты лица заострены, Т 38,5, ЧДД 24, пульс 118 в минуту, АД 100/60 мм.рт.ст., язык сухой, живот равномерно вздут, напряжен и болезнен больше в нижних отделах, там же определяются перитонеальные симптомы. Перистальтика вялая, перкуторно - притупление в боковых отделах живота. В анализе крови: Эр.-3,9 x 10⁹/л, гемоглобин - 120 г/л, лейкоциты - 17,5 x 10⁹/л, выражен сдвиг лейкоцитарной формулы влево, токсическая зернистость нейтрофилов. Лейкоцитарный индекс интоксикации равен 4.

Удалось выяснить, что заболевание началось с возникновения болей в эпигастральной области с последующим их перемещением в течение нескольких часов в правую подвздошную область. Больной занимался самолечением, за медицинской помощью не обращался.

1. Ваш диагноз.
2. Объем дополнительного обследования.
3. Какова возможная причина развития данной патологии в конкретном случае?
4. Тактика хирурга. Обоснование выбора оперативного доступа и объема операции
5. Необходимость и объем предоперационной подготовки.
6. Особенности ведения послеоперационного периода.

Ситуационная задача № 3

Мужчина 45 лет, болен в течение 4 суток, когда появились боли в желудке, которые затем локализовались справа. Беспокоят боли в правой подвздошной области, температура 37,2. При осмотре: Язык влажный. Живот не вздут, участвует в акте дыхания, мягкий, болезненный в правой подвздошной области. Перитонеальные симптомы неубедительны. В правой подвздошной области пальпируется опухолевидное образование 10x12 см, болезненное, малоподвижное. Стул регулярный. Лейкоцитоз - 12 тыс.

1. Ваш диагноз?
2. Этиология и патогенез данного заболевания?
3. С какой патологией следует провести дифференциальную патологию?
4. Дополнительные методы обследования?
5. Тактика лечения этого заболевания?
6. Лечение больного на этой стадии заболевания?
7. Возможные осложнения заболевания?

Ситуационная задача № 4

Больной 30 лет находится в хирургическом отделении по поводу острого аппендицита в стадии аппендикулярного инфильтрата. На 3 сутки после госпитализации и на 7 сутки от начала заболевания боли внизу живота и особенно в правой подвздошной области усилились, температура приняла гектический характер. Объективно: Пульс 96 в минуту. Дыхание не затруднено. Живот правильной формы, резко болезненный при пальпации в правой подвздошной области, где определяется положительный симптом Щеткина-Блюмберга. Инфильтрат в правой подвздошной области несколько увеличился в размерах. Лейкоцитоз увеличился по сравнению с предыдущим анализом.

1. Сформулируйте клинический диагноз в данном случае?
2. Тактика лечения больного?
3. Характер, объем и особенности хирургического пособия при данной патологии?
4. Особенности ведения послеоперационного периода?
5. Рекомендации при выписке.

Ситуационная задача № 5

Больной 32 лет 5 дней назад был оперирован по поводу прободной язвы желудка через 7 часов с момента перфорации. Произведено ушивание прободной язвы. На момент осмотра его беспокоят боли в нижних отделах живота, болезненность в конце акта мочеиспускания, частые позывы на дефекацию. Гипертермия носит гектический характер. Живот принимает участие в акте дыхания, мягкий, болезненный в нижних отделах. Симптомов раздражения брюшины нет. В области раны воспалительной реакции нет. Со стороны легких патологии нет. Лейкоциты - 18 тыс.

1. О каком осложнении следует думать в данном случае?
2. Какие следует применить методы обследования для уточнения диагноза?
3. Причины развития подобного осложнения и меры профилактики при подобных операциях?
4. Тактика влечения этой патологии?
5. Объем и особенности пособия при этом осложнении?
6. Сделайте назначения в послеоперационном периоде.

ОТВЕТЫ НА ТЕСТОВЫЕ ЗАДАНИЯ

ВОПРОС	1	2	3	4	5	6	7	8	9	10	11	12	13	14	15
ОТВЕТ	3	4	1	5	3	5	5	4	1	5	5	5	5	5	4

ОТВЕТЫ НА СИТУАЦИОННЫЕ ЗАДАЧИ

ЭТАЛОНЫ ОТВЕТОВ К ЗАДАЧЕ 1

Диагноз: Аппендикулярный инфильтрат. Уточнить диагноз, особенно при подозрении на абсцедирование, поможет УЗИ.

Тактика консервативно-выжидательная. При эффективности консервативного лечения больному рекомендуют плановую аппендэктомию через 6 месяцев после рассасывания инфильтрата.

При абсцедировании инфильтрата - вскрытие и дренирование абсцесса. После выздоровления больного - плановая аппендэктомия.

ЭТАЛОНЫ ОТВЕТОВ К ЗАДАЧЕ 2

Диагноз: Острый деструктивный аппендицит, перитонит (местный???)

С целью дифференциальной диагностики могут быть применены обзорная рентгенография брюшной полости, УЗИ, ФЕДС, лапароскопия.

Больному показана экстренная операция; предоперационная подготовка не должна занимать много времени. Доступ - лапаротомия. Объем вмешательства:

Аппендэктомия, санация и дренирование брюшной полости, по показаниям - трансназальная интубация кишечника. Нетрудоспособен 10 дней после стационарного лечения.

ЭТАЛОНЫ ОТВЕТОВ К ЗАДАЧЕ 3

1. Острый аппендицит, осложненный аппендикулярным инфильтратом.
2. Неспецифический воспалительный процесс, причиной которого является воспаление червеобразного отростка. Представляет конгломерат спаянных между собой вокруг деструктивно измененного червеобразного отростка петель тонкой и толстой кишки, большого сальника, матки с придатками, мочевого пузыря, париетальной брюшины, отграничивающих проникновение инфекции в свободную брюшную полость. В его развитии выделяют две стадии - раннюю (формирования рыхлого инфильтрата) и позднюю (плотного инфильтрата).
3. Опухоли слепой и восходящей кишки, придатков матки, гидропиосальпинкс.
4. Лабораторная диагностика, ректальное и вагинальное исследование, УЗИ и КТ брюшной полости, ирригография (скопия), колоноскопия с биопсией.
5. В стадию плотного инфильтрата тактика консервативно - выжидательная, при его абсцедировании – срочное оперативное вмешательство.
6. Комплексное консервативное лечение, включая постельный режим, щадящую диету, в ранней фазе - холод на область инфильтрата, а после нормализации температуры физиолечение (УВЧ). Антибактериальная, противовоспалительная терапия, внутритазовая блокада по Школьникову, лечебные клизмы, иммуностимуляторы и т.д.
7. Абсцедирование, вскрытие абсцесса в свободную брюшную полость, перитонит, кишечная непроходимость, сепсис.
8. Абсцедирование аппендикулярного инфильтрата. Вскрытие абсцесса внебрюшинным доступом по Н. И. Пирогову. Внебрюшинное вскрытие позволяет избежать попадания гноя в свободную брюшную полость. После санирования гнойника в его полость подводят тампон и дренаж, рану ушивают до дренажей.

ЭТАЛОНЫ ОТВЕТОВ К ЗАДАЧЕ 4

1. Основной: острый аппендицит. Осложнения: абсцедирующий аппендикулярный инфильтрат (периаппендикулярный абсцесс).
2. При абсцедировании инфильтрата показано оперативное вмешательство в срочном порядке.

3. Операция - вскрытие абсцесса внебрюшинным доступом по Н. И. Пирогову. Внебрюшинное вскрытие позволяет избежать попадания гноя в свободную брюшную полость. Червеобразный отросток не удаляется. После санирования гнойника в его полость подводят тампон и дренаж, рану ушивают до дренажей. В случае плотного прилегания абсцесса к передней брюшной стенке может использоваться доступ Волковича – Дьяконова или внебрюшинная пункционная санация и дренирование аппендикулярного абсцесса под контролем УЗИ.

4. Посев экссудата на микрофлору для подбора антибиотиков, полупостельный режим, диета ОВД 1, ежедневные перевязки с промыванием полости абсцесса растворами антисептиков и ферментных препаратов, последующее применение мазевых турунд с целью заживления вторичным натяжением.

5. Соблюдение диеты, ограничение физических нагрузок до 3х месяцев, госпитализация для плановой аппендэктомии через 6 месяцев.

ЭТАЛОНЫ ОТВЕТОВ К ЗАДАЧЕ 5

1. Тазовый абсцесс. (абсцесс Дугласова пространства).

2. Ректальное исследование, УЗИ, КТ малого таза, диагностическая пункция полости абсцесса через переднюю стенку прямой кишки.

3. Возникновение гнойников в малом тазу связано с плохой санацией брюшной полости и неадекватным дренированием полости малого таза во время операции. Меры профилактики - интраоперационная эффективная санация брюшной полости при местном перитоните путем осушивания марлевыми салфетками, при микробном диффузном перитоните промывание брюшной полости асептическими растворами (фурациллин, 0,3 %, 0,06 % раствор гипохлорита натрия) не менее 6 - 8 литров; адекватное дренирование отложившихся мест брюшной полости, обоснованная антибактериальная терапия.

4. В стадию плотного инфильтрата малого таза тактика консервативная, при абсцедировании – срочное оперативное вмешательство.

5. Вскрытие абсцесса под наркозом внебрюшинным доступом через переднюю стенку прямой кишки после поисковой пункции с последующим промыванием и дренированием полости гнойника трубкой.

6. Бесшлаковая диета, полупостельный режим, антибактериальная терапия с учетом посева экссудата на флору и чувствительность к антибиотикам, противовоспалительная терапия, ежедневные перевязки с промыванием

полости абсцесса растворами антисептиков, удаление дренажной трубки на 2-3 сутки.

Литература

Основная

1. Хирургические болезни / под ред. М. И. Кузина. М., 2005. С. 621–646.
2. Клиническая хирургия: Нац. рук-во, 2 т. Под ред. Савельева В.С. Кириенко А.И. - М.: ГЭОТАР-Медиа, 2010.
3. Неотложная абдоминальная хирургия : справ. пособие для врачей / под ред. А.А. Гринберга. М. : Триада-Х, 2000. С. 100–146.
4. Острый аппендицит/под ред. Колесова В.И., 2012. –266с

Дополнительная

1. Острый аппендицит/ под ред. Пугаева А.В., Е.Е.Ачкасов.-М.: Триада-Х, 2011.-168с
2. Диагностические и тактические ошибки при остром аппендиците/ под ред И.Л. Роткова .- М.: Медицина, 1980.-208с.