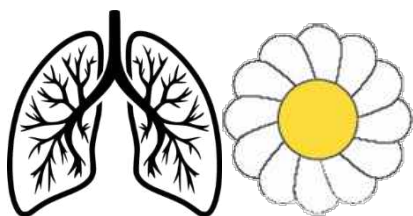


**ФГБОУ ВО «СЕВЕРО-ОСЕТИНСКАЯ
ГОСУДАРСТВЕННАЯ МЕДИЦИНСКАЯ
АКАДЕМИЯ» МИНИСТЕРСТВА
ЗДРАВООХРАНЕНИЯ РОССИИ**

КАФЕДРА ФТИЗИОПУЛЬМОНОЛОГИИ



Плевриты

**УЧЕБНОЕ ПОСОБИЕ
ДЛЯ САМОСТОЯТЕЛЬНОЙ ВНЕАУДИТОРНОЙ
ПОДГОТОВКИ**

Для студентов 6 курса лечебного, педиатрического
и медико-профилактического факультетов, 4 курса
стоматологического факультета

Владикавказ – 2023

УДК 616.24+616.25

ББК 55.4+ 54.12

О.З.Басиева, З.К.Джагаева

Методические рекомендации по фтизиатрии для выполнения внеаудиторной самостоятельной работы Для студентов 6 курса лечебного, педиатрического и медико-профилактического факультетов, 4 курса стоматологического факультета, Северо-Осетинская государственная медицинская академия. Владикавказ. 2023. 29 с.

Методические рекомендации составлены в соответствии с ФГОС по специальности 31.08.51 Фтизиатрия и предназначены для выполнения внеаудиторной самостоятельной работы по курсу фтизиатрии

Рецензенты:

М.М.Теблов – к.м.н., профессор, заведующий кафедрой внутренних болезней №2 ФГБОУ ВО СОГМА Минздрава России.

© Северо-Осетинская государственная медицинская академия. 2023.

ПЛАН ПОДГОТОВКИ

Тема	Часы
Заболевания плевры. Дифференциальный диагноз при наличии жидкости в плевральной полости	6 ч.
Клиническая и рентгенологическая картина при плевральном выпоте.	1
Дополнительные методы исследования: ультразвуковое исследование, компьютерная томография	0,5
Техника проведения и трактовка результатов плевральной пункции. Осложнения плевральной пункции	0,5
Дифференциальный диагноз при плевральном выпоте. Тактика	1
Осумкованный плеврит. Эмпиема плевры.	1
Спонтанный пневмоторакс: диагностика, неотложная помощь. Тактика ведения пациентов	1
Лечение заболеваний плевры	1

ЗАБОЛЕВАНИЯ ПЛЕВРЫ. ДИФФЕРЕНЦИАЛЬНЫЙ ДИАГНОЗ ПРИ НАЛИЧИИ ЖИДКОСТИ В ПЛЕВРАЛЬНОЙ ПОЛОСТИ.

Плевральный выпот – результат скопления жидкости в плевральной полости, его появление означает наличие патологии лёгких, плевры или внелегочной патологии. Он возникает в результате 1) воспаления, 2) нарушения крово- и лимфообращения, 3) снижения коллоидно-осмотического давления плазмы крови, 4) обструкция лимфотических путей оттока (опухоли), 5) нарушения целостности плевральных листков, снижения отрицательного внутриплеврального давления.

КЛИНИЧЕСКИЕ ВАРИАНТЫ ПЛЕВРАЛЬНЫХ ВЫПОТОВ

- I. Воспалительные выпоты (плевриты)
 1. При гнойно-воспалительных процессах в организме (в прилежащих или отдаленных органах и тканях):
 - инфекционные (бактериальные, вирусные, риккетсиозные, микоплазматические, грибковые);
 - паразитарные (амебиаз, филяриатоз, парагонимоз, эхинококкоз и др.)
 - ферментогенные (панкреатогенные).
 2. Аллергические и аутоиммунные выпоты (экзогенный аллергический альвеолит, лекарственная аллергия, постинфарктный синдром Дресслера и т. д.).
 3. При диффузных заболеваниях соединительной ткани (ревматизм, ревматоидный артрит, системная красная волчанка, склеродермия и т. д.).
 4. Посттравматические выпоты (закрытая травма грудной клетки, электроожоги, лучевая терапия).
- II. Застойные выпоты (нарушения крово- и лимфообращения).
 1. Сердечная недостаточность различного генеза.
 2. Тромбоэмболия легочной артерии.
- III. Диспротеинемические выпоты (снижение коллоидно-осмотического давления плазмы крови).
 1. Нефротический синдром (гломерулонефрит, липоидный нефроз, амилоидоз почек).
 2. Цирроз печени.
 3. Микседема и др.
- IV. Опухолевые выпоты.
 1. Первичная опухоль плевры (мезотелиома).
 2. Метастатические опухоли.
 3. Лейкозы.
- V. Выпоты при прочих заболеваниях (асбестоз, синдром «желтого ногтя», уремия и т. д.).
- VI. Выпоты при нарушении целостности плевральных листков.
 1. Спонтанный пневмоторакс.
 2. Спонтанный хилоторакс.
 3. Спонтанный гемоторакс.

Плевральный выпот разделяется на *транссудат* и *экссудат*. Экссудат появляется при воспалительных процессах в листках плевры и прилежащих органах, при нем повреждается поверх-

ность плевры и нарушается проницаемость местных капилляров. Наиболее частые причины его появления: туберкулёз, пневмонии, злокачественные заболевания лёгких, плевры, метастазы из других органов (рак молочной железы, рак матки и яичников, рак ж.-к. тракта), инфаркт лёгкого, ревматоидный артрит, панкреатит, постинфарктный синдром.

Транссудат возникает в результате нарушения соотношения между гидростатическим давлением в капиллярах и коллоидно-осмотическим давлением плазмы крови. В этом случае гидростатический баланс, влияющий на образование и абсорбцию плевральной жидкости, меняется в сторону накопления. Проницаемость капилляров для белка остаётся нормальной. Наиболее частые причины плевральных транссудатов: левожелудочковая недостаточность, цирроз печени, гипоальбуминемия, перитонеальный диализ. Менее частые причины: гипотиреоз, нефротический синдром, митральный стеноз, ТЭЛА, констриктивный перикардит, нефротический синдром..

Клиническая картина вышеперечисленных заболеваний, отсутствия признаков интоксикации, часто даёт возможность идентифицировать транссудат. Для дифференциального диагноза транссудата и экссудата необходимо исследование плевральной жидкости, полученной после плевральной пункции.

Транссудат представляет собой прозрачную, желтоватого цвета, иногда он бывает геморрагическим, прозрачен, не свёртывается при стоянии, имеет щелочную реакцию, жидкость с относительной плотностью менее 1,015, проба Ривальта отрицательная, осадок беден клетками, низкое содержанием белка менее 30 г/л; отношение белка выпота к белку сыворотки крови ниже 0,5. Отношение ЛДГ выпота/ЛДГ сыворотки крови ниже 0,6. Накопление транссудата в плевральной полости носит название гидроторакса.

Плевральный экссудат представляет собой смесь в различных пропорциях нормальной плевральной жидкости и экссудата, проникающего в плевральную полость из зоны воспаления. Все экссудаты отличаются большой относительной плотностью (более 1,018), большим содержанием белка (30г/л и более), соотношением белка плевральной жидкости и сывороточного белка более 0,5, соотношением ЛДГ плевральной жидкости и сы-

вороточной ЛДГ более 0,6, также экссудаты содержат большое количество фибриногена, часто свёртываются при стоянии. Различают 2 основных вида экссудата – серозный и гнойный, а также их подвиды и варианты: серозно-фибринозный, серозно-геморрагический, эозинофильный, серозно-гнойный, гнойно-геморрагический, гнилостный, хилёзный (с большой примесью лимфы).

Специальные методы обследования

Плевральная пункция – один из основных методов диагностики при заболеваниях плевры, входит в обязательный диагностический минимум, а также лечебный метод у больных с дыхательной недостаточностью при большом количестве выпота, когда эвакуация выпота должна быть выполнена сразу же при поступлении больного в стационар в порядке оказания неотложной помощи. При отсутствии срочных показаний плевральную пункцию выполняют в ходе обследования больного, в первый 1-2 дня пребывания в стационаре.

Пункцию производят в процедурном кабинете, перевязочной, а у нетранспортабельных больных – в палате. Положение больного – сидя верхом на стуле с укладкой предплечий на спинку стула. Пункцию целесообразно проводить по лопаточной линии в 8-ом межреберье. При осумковании выпота, а также при малом его объёме место пункции определяется по данным перкуссии, рентгенологического метода, а в последнее время в таких случаях большую помощь оказывает ультразвуковое исследование. Плевральная пункция под ультразвуковым контролем является безопасным и точным методом получения жидкости. Также ультразвуковое исследование является методом контроля эвакуации, а также её накопления, методом визуализации фиброзных перемычек и утолщения плевры.

Плевральную пункцию осуществляют в выбранной точке по верхнему краю нижележащего ребра. Кожу обрабатывают 5% р-ром йода. Шприцем проводят послеиную анестезию (0,25% р-р новокаина, 2% р-р лидокаина), мягких тканей межреберья. Эвакуируют выпот в стерильные пробирки: для цитологического исследования 10 мл, биохимического -10 мл, бактериологического (в том числе с окраской по Граму) – 25 мл. Большое

количество выпота желателно эвакуировать с помощью электроотсосов.

При проведении плевральной пункции необходимо учитывать возможность ранения лёгкого с образованием травматического пневмоторакса, появлением кровохарканья или воздушной эмболии. Применение тонких игл и учёт анатомических особенностей места пункции позволяют избежать осложнений. При появлении симптомов коллапса (побледнение, пот, тахикардия) во время проведения местной анестезии больного переводят в горизонтальное положение с приподнятыми ногами. Подкожно вводят 1-2 мл кордиамина. Если после прокола париетальной плевры возникает головокружение, в первую очередь следует думать о возможности воздушной эмболии. Пункцию прекращают и больного укладывают в горизонтальное положение с опущенной головой. При тяжёлом состоянии больного в связи с воздушной эмболией внутривенно вводят оксибутират натрия (10 мл 20% р-ра), применяют симптоматические средства, кислородотерапию. После аспирации плевральной жидкости следует оценить её внешний вид и запах. Если плевральный выпот имеет гнилостный неприятный запах, то предполагается анаэробная эмпиема плевры. Плевральная жидкость может быть серозной, с примесью крови либо полностью геморрагической или гнойной. Молочный цвет выпота – признак хилоторакса. Выраженный геморрагический характер обычно встречается при злокачественных поражениях, ТЭЛА с инфарктом лёгкого, травме, при асбестозе. Лабораторное исследование жидкости включает в себя определение относительной плотности, содержание белка, проба Ривальта, ЛДГ, уровня глюкозы, амилазы (при подозрении на панкреатогенный генез), холестерина (при хилотораксе, который возникает при разрыве грудного протока, злокачественном заболевании – лимфоме); определение кислотоустойчивых бактерий (МБТ).

Торакоскопия – эндоскопическое исследование плевральной полости с помощью торакоскопа, производится после замены экссудата воздухом и позволяет осмотреть значительную часть легочной и париетальной плевры, выявить характерные изменения неспецифического, туберкулезного или опухолевого характера, получить материал для биопсии.

Биопсия плевры производится при торакоскопии, при малой торакотомии (из небольшого разреза в соответствующем межреберье и методом пункции с помощью специальных игл).

Воспалительные выпоты (плевриты) – скопление патологической жидкости при воспалительных процессах в листках плевры различной этиологии. Большинство плевритов возникает при наличии гнойно-воспалительных процессов в легких или в прилежащих, или отдаленных органах и тканях (пневмония, медиастенит, абсцесс печени, поддиафрагмальный абсцесс, паранефрит, панкреатит, остеомиелит, отит и т.д.).

По локализации плевриты подразделяются на костальные, косто-диафрагмальные, парамедиастинальные, междольевые.

По наличию или отсутствию выпота плевриты разделяют на сухие и экссудативные.

Сухой (фибринозный) плеврит (СП)

В зависимости от характера основного заболевания может быть ограниченным (в результате перифокального воспаления), распространенным и двусторонним (при обширных диссеминациях в листках плевры или массивных воспалительных процессах в легких).

СП свидетельствует о выраженных воспалительных изменениях в листках плевры. Наблюдается при пневмониях (плевропневмониях), инфаркте легкого, медиастините, нагноении кист средостения, поддиафрагмальном абсцессе.

Часто рецидивирующий без видимой причины, в большинстве случаев обусловлен гематогенной диссеминацией туберкулеза.

Клиника. При острых воспалительных заболеваниях легких внезапно появляется сильная боль при дыхании в соответствующей половине грудной клетки, часто иррадирует в шею, плечо, имитируя невралгию, миозит. Боль усиливается при кашле, движении, давлении на межреберье. Плевральная боль нарастает при наклоне в здоровую сторону, а при межреберной невралгии усиление боли отмечается при наклоне в больную сторону.

При диафрагмальном сухом плеврите боли могут иррадиировать в область передней стенки живота имитируя боль при остром аппендиците, холецистите, язвенной болезни желудка и 12п.кки.

Больной щадит пораженную сторону предпочитая лежать на здоровом боку. Из-за боли дыхание поверхностное, из-за чего аускультативно выслушивается ослабленное везикулярное дыхание.

Решающее значение для диагностики СП имеет выслушивание шума трения плевры. Он может быть нежным или грубым (типа хруста снега, скрипа новой подошвы). Шум трения плевры прослушивается в течение всего вдоха и выдоха неравномерными рывками, не меняется после кашля.

Р-признаки. СП – высокое стояние купола диафрагмы, ограничение подвижности нижних легочных границ, легкое помутнение части легочного поля.

Течение и исходы СП определяются характером основного заболевания. При благоприятной динамике он подвергается обратному развитию с образованием в зоне воспаления различной протяженности плевральных сращений. Течение «изолированного» сухого плеврита обычно непродолжительно (от нескольких дней до 2-3 недель). Помимо этиотропной терапии необходимы симптоматические средства, направленные на купирование боли и одышки (анальгетики, противовоспалительные и десенсибилизирующие средства).

Экссудативные плевриты (ЭП)

При воспалительных процессах (пневмония, туберкулез и др.) начало заболевания чаще острое, по типу сухого плеврита (сухой кашель, боль, озноб, повышение температуры тела и др.). По мере накопления экссудата, два листка плевры отдаляются друг от друга, из-за чего боль уменьшается и исчезает, уступая место чувству тяжести в груди и нарастающей одышке. Большинство воспалительных заболеваний плевры сопровождаются выраженной температурной реакцией, иногда с ознобами, профузными потами.

У больных с опухолевыми, кардиогенными и диспротеинемическими выпотами начало накопления жидкости установить трудно.

Появление тяжести в боку и нарастающая одышка свидетельствует о накоплении значительного количества жидкости. Больной предпочитает лежать на больном боку, уменьшая тем самым

давление выпота на легкое и средостение. При очень больших выпотах больные принимают полусидячее положение.

При осмотре отмечается отставание в акте дыхания с пораженной стороны, увеличение объема нижнего отдела грудной клетки, расширение и выбухание межреберных промежутков.

При перкуссии (можно определить не менее 300-400 мл жидкости) над областью выпота определяется тупой перкуторный звук, голосовое дрожание ослаблено.

При аускультации в зоне тупого перкуторного звука отмечается ослабление везикулярного дыхания, а при значительных объемах выпота оно не прослушивается.

Рентгенологическое исследование при подозрении на плевральный выпот позволяет уточнить наличие и локализацию выпота, состояние органов грудной полости. Для этого выполняется Р-грамма органов грудной клетки в прямой и боковой проекциях. Характерные изменения на прямой Р-грамме появляются при наличии в плевральной полости 200-250 мл жидкости, что проявляется тенью над куполом диафрагмы. При накоплении большого количества свободной жидкости купол диафрагмы опускается, снижается прозрачность нижнее-бокового отдела легочного поля и возникает треугольная паракостальная тень с косой внутренней границей, средостение смещается в здоровую сторону. На Р-граммах в боковой проекции тень располагается в заднем реберно-диафрагмальном синусе

В настоящее время большую помощь в выявлении выпота и определении его количества помогает УЗИ исследование и КТ.

ТУБЕРКУЛЁЗНЫЙ ПЛЕВРИТ – клиническая форма туберкулёза органов дыхания, Его патоморфологической основой является гранулематозный процесс в плевральных листках, развившийся в результате лимфогематогенной диссеминации микобактерий туберкулёза. Туберкулёзный плеврит может проявляться как самостоятельная клиническая форма и как осложнение др. форм туберкулёза любой локализации. Резервуаром инфекции в организме считаются внутригрудные лимфатические узлы или реактивация процесса в зоне остаточных туберкулёзных изменений. Он может проявляться в виде подостро возникшего сухого плеврита с малой субфебрильной температурой. Основной диагностический признак при нём – шум трения плев-

ры. В пользу туберкулёзной этиологии сухого плеврита говорят: молодой возраст, наличие контакта в анамнезе, положительная проба Манту (особенно выраж), отсутствие др. причин плевральных изменений, стойкость клинических симптомов, склонность к рецидивам, умеренные изменения в гемограмме. Улучшение состояния под влиянием противовоспалительной терапии не исключает туберкулёзную этиологию заболевания. Для постановки диагноза проводятся провокационные пробы и пробный курс противотуберкулёзной терапии. Исходом сухого плеврита являются плевральные сращения, верхушечные, плевральные шапки,.

ТУБЕРКУЛЁЗНЫЙ ЭКССУДАТИВНЫЙ ПЛЕВРИТ – клиническому проявлению заболевания способствуют: охлаждение, операции, беременность, роды, аборт. В большинстве случаев болезнь начинается остро, реже подостро. При остром начале в течение 1-2 сут. Т тела повышается до 38-39°C, появляется сухой кашель, резкая боль в груди при дыхании, в течение последующих суток сменяющаяся чувством тяжести и нарастающей одышки. Подострое начало отличается меньшей выраженностью клинических проявлений в первые дни заболевания. Несколько реже заболевание может начаться постепенно в течение 2-3 нед. с нарастанием интоксикации. В дальнейшем для заболевания характерны клинико-рентгенологические черты экссудативного плеврита. У больных туберкулёзным плевритом отмечается преобладание серозного выпота, редко встречаются геморрагические экссудаты (4,5%). Эозинофильный экссудат (10% и более эозинофилов) установлен у 18% больных. Острая туберкулёзная эмпиема наблюдается у 1,5% больных, характеризуется гектической лихорадкой, интоксикацией, резко выраженными изменениями в крови.

Экссудат, полученный при пункции, имеет удельный вес 1015 и выше, реакция Ривальта «положительная» белок выше 25-30 г/л, уровень глюкозы менее 3,3 ммоль/л, в осадке преобладают лимфоциты, МБТ выявляются редко. Диагноз подтверждается при игловой биопсии (45%), при биопсии плевры в ходе торакоскопии (у 93% больных).

ПАРАПНЕВМОНИЧЕСКИЕ ПЛЕВРИТЫ – часто осложняют течение бактериальных, реже вирусных пневмоний, развиваются параллельно с ними. Для них характерна высокая частота гнойных экссудатов, возможны геморрагические, они обычно не отягощают течение пневмонии, редко достигают больших размеров и после эвакуации на фоне антибактериальной терапии обычно не рецидивируют.

ОПУХОЛЕВЫЕ ПЛЕВРИТЫ – возникают при первичной опухоли плевры мезотелиоме, а также при центральном раке, реже при периферическом раке лёгкого и при метастазах опухолей др. локализации: рак молочной железы, рак матки и яичников, рак ж.-к. тракта. Обычно выпот накапливается постепенно медленно, с дальнейшим прогрессированием основного заболевания количество экссудата резко нарастает. Больные отмечают слабость, похудание, нарастающую одышку, кашель сухой или с отделением мокроты, нередко кровохарканье. В крови лейкоцитоз, повышение СОЭ. Выпот может быть серозным или геморрагическим, в 23-26% случаев при цитологическом исследовании плевральной жидкости выявляют злокачественные клетки. Пункция биопсия, торакоскопия позволяют в большей степени верифицировать диагноз опухоли. При бронхоскопии в 54% случаев диагностируется опухоль бронха. При злокачественной мезотелиоме плевральный выпот часто является ранним признаком. В следствие разрастания опухоли по плевре с коллабированием лёгкого эвакуация экссудата (а он часто имеет серозно-геморрагический или геморрагический характер) не уменьшает интенсивность боли и одышки, по прежнему сохраняется тупость легочного звука, ослабленное дыхание. Биопсия плевры, торакоскопия, цитологическое исследование экссудата, КТ позволяют правильно установить диагноз.

ПАНКРЕАТОГЕННЫЙ ПЛЕВРИТ – наблюдается у 20-30% больных острым или обострением хр.панкреатита. Возникает в результате повреждающего действия панкреатических ферментов, поступающих в плевральную полость по лимфатическим сосудам через диафрагму. Характерна преимущественно левосторонняя локализация. Выпот имеет серозный или серозно-геморрагический характер с высоким содержанием амилазы, превышающим уровень амилазы крови. Имеет склонность к

хроническому течению. Необходимо лечение панкреатита, регулярные аспирации экссудата.

ПОСТТРАВМАТИЧЕСКИЙ ПЛЕВРИТ – возникает обычно через несколько дней после закрытой механической травмы грудной клетки. Больных беспокоит слабость, потливость, повышение T тела, боль, одышка при физической нагрузке. В крови небольшой лейкоцитоз и повышение СОЭ. Геморрагический экссудат наблюдается у 40% больных, эозинофильный – у 14% и гнойный – у 14%. Состав преимущественно лимфоцитарный. Раннее начало антибактериальной терапии обеспечивает асептический характер воспаления до прекращения экссудации, не даёт развиться эмпиеме плевры. Показаны регулярные пункции с максимальной эвакуацией экссудата.

ТРОМБОЭМБОЛИЯ ЛЕГОЧНЫХ АРТЕРИЙ (ТЭЛА)

При массивной ТЭЛА плевральный выпот по составу относится к трансудату, как проявление остро возникшей правожелудочковой недостаточности. С развитием инфаркта лёгкого плевральный выпот приобретает характер экссудата. Диагноз выставляется на основании клинических данных: внезапно возникшей и нарастающей одышке, появления цианоза, резкого снижения АД до коллапса, нарушения сознания, боли в груди, кашля, кровохарканья, лихорадки, шума трения плевры, рентгенологической картины, инфильтратов в базальных отделах лёгких, высокого стояния диафрагмы на стороне поражения, дисконидных ателектазов, плеврального выпота, возможно изменений на ЭКГ в виде нагрузки на правые отделы сердца и (или) резкого изменения оси сердца, появления правограммы. Нередко у таких больных имеет место флеботромбоз вен конечностей или таза, сердечная недостаточность, ревмокардит, эндокардит, а также оперативные вмешательства.

ПОСТИНФАРКТНЫЙ СИНДРОМ, СИНДРОМ ДРЕССЛЕРА – развивается в сроки от 7-10 дней до 1 года от начала инфаркта миокарда. Одновременное сочетание перикардита, плеврита и пневмонии встречается редко. Выпот имеет характер серозного или серозно-геморрагического экссудата, односторонний или двухсторонний. Хороший эффект от назначения глюкокортикостероидов.

Гидроторакс – скопление в плевральной полости выпота невоспалительного происхождения (транссудата, чаще бывает двусторонним. Гидроторакс может быть обусловлен застойной сердечной недостаточностью различного происхождения (декомпенсированные пороки сердца, сдавливающий перикардит, поражение сердечной мышцы), заболеваниями, характеризующимися выраженной гипопроотеинемией (нефротический синдром, цирроз печени, алиментарная дистрофия, тяжёлая анемия, опухолями средостеня, сдавливающими верхнюю полую вену, микседемой).

Застойная сердечная недостаточность (левожелудочковая недостаточность). При ней отмечается увеличение размеров сердца, застойное увеличение печени, асцит, холодные отёки ног, инспираторная одышка, мерцание предсердий, отсутствие симптомов интоксикации позволяют клинически, при рентгенологическом подтверждении выпота, поставить правильный диагноз без анализа плевральной жидкости, если только нет атипичных или выпот не отвечает на терапию.

Цирроз печени с портальной гипертензией. Проявляется желтушностью, асцитом, варикозным расширением вен пищевода, передней брюшной стенки, часто увеличение селезёнки, геморрагический с-м. Плевральный выпот развивается постепенно, часто правосторонний, при прогрессировании может стать обширным и обусловить выраженную дыхательную недостаточность, требующую выполнения лечебной плевральной пункции.

Нефротический синдром – клинико-лабораторный симптомокомплекс, включающий массивную протеинурию (более 3,5- до 50 г белка в сутки), нарушение белково-липидного обмена (гипоальбуминемия, диспротеинемия, гиперлипидемия), а также отёки вплоть до анасарки.

Развивается при многих заболеваниях: гломерулонефриты, нефропатии, амилоидоз, волчаночный нефрит, сахарный диабет, опухолях различной локализации, при лекарственных поражениях.

Клиника: жалобы на отёки, плохой аппетит, слабость. Отёки иногда достигают степени анасарки, нередко с гидротораксом, асцитом, реже с гидроперикардом. Ведущий признак – массивная протеинурия, всвязи с этим развивается гипоальбуминемия

до 10-20 г/л и ниже, уровень общего белка в сыворотке крови может снижаться до 30-25 г/л. Повышено содержание холестерина, триглицеридов. Наблюдается гиперкоагуляция вплоть до тромбоза, гипокальциемия, гипокалиемия. Высокая относительная плотность мочи до 1030-1050, в осадке значительное количество эритроцитов или лейкоцитов

ГЕМОТОРАКС - спонтанное или посттравматическое кровоизлияние в плевральную полость.

Этиология и патогенез. Причинами развития могут быть травматические повреждения плевры и легкого (при переломах ребер, проникающих ранениях), разрывы расположенных под плеврой кист, некротические очаги туберкулезного происхождения в легких или ребрах, новообразования, болезни крови с явлениями геморрагического диатеза, расслаивающая аневризма аорты с прорывом в плевральную полость.

Клиническая картина. Определяется причиной кровотечения и объемом излившейся крови. При массивном кровоизлиянии развивается коллаптоидное состояние (бледность кожных покровов, падение АД, частый малый пульс, обморок). При физическом обследовании выявляются признаки наличия жидкости в плевральной полости; тупой перкуторный звук, ослабленное дыхание, смещение органов средостения.

Диагностика. **Диагноз спонтанного гемоторакса** решает пункция плевральной полости. Важное значение имеет рентгенологическое исследование, которое при травмах нужно проводить повторно через 24 ч, желательно в вертикальном положении. В отличие от геморрагического выпота показатель гематокрита плевральной жидкости при гемотораксе составляет не менее 50% от гематокрита периферической крови.

Лечение. Направлено на борьбу с коллапсом, кровотечением. Показано массивное переливание крови. При угрожающем кровотечении необходимы хирургические вмешательства вплоть до торакотомии с перевязкой сосуда. После остановки кровотечения производят плевральную пункцию с эвакуацией излившейся крови. Прогноз в отсутствие активной терапии плохой.

ХИЛОТОРАКС И ПСЕВДОХИЛОТОРАКС

Хилоторакс образуется при разрыве грудного лимфатического протока и поступлении лимфы в плевральную полость. За сутки

образуется 1,5-2,5 л лимфы, содержащей нерасщепленный жир в виде хиломикронов, белок в концентрации 30 г/л, клеточные элементы (в основном малые лимфоциты). Более половины случаев хилоторакса обусловлено опухолью, обычно лимфомой (может быть первым проявлением опухоли). Другой частой причиной служит травма: хирургические вмешательства на сердце и сосудах, проникающие ранения грудной клетки и шеи, ушибы грудной клетки и др. Идиопатический хилоторакс у взрослых может развиваться после кашля, икоты, зевка. Редкими причинами являются тромбоз подключичной вены, лимфангиомиоматоз легких, лимфангит грудного протока, аневризма аорты и др. Клиническая картина. Симптомы хилоторакса определяются объемом выпота, так как лимфа не раздражает плевру и не инфицируется. При травме наблюдается латентный период, когда лимфа накапливается экстраплеврально в средостении, формируя хилому. Прорыв хиломы в плевральную полость сопровождается одышкой, иногда коллапсом. После дренирования хилоторакса со временем развиваются истощение больного, лимфопения и инфекционные осложнения вследствие иммунодефицита.

Содержимое хиломы представляет собой молочно-белую или мутную жидкость, может содержать примесь крови, но супернатант после центрифугирования всегда остается мутным, содержание триглицеридов в нем обычно превышает 1,5 г/л, а обнаружение хиломикронов подтверждает диагноз.

Лечение. При хилотораксе назначают постельный режим, голод, больного переводят на парентеральную гиперalimentation. Плевральную полость дренируют методом торакостомии для поддержания легкого в расправленном состоянии, что при травматическом хилотораксе может привести к спонтанному закрытию дефекта грудного лимфатического протока. При неэффективности такого лечения прибегают к плевродезу или торакотомии с лигированием грудного лимфатического протока. Если хилоторакс обусловлен лимфомой или метастатическим раком, проводятся облучение средостения и химиотерапия.

Псевдохилоторакс формируется при хроническом плевральном выпоте (в среднем через 5 лет), обычно у больных ревматоидным артритом или туберкулезом, особенно лечившихся с нало-

жением искусственного пневмоторакса с развитием ателектаза легкого. В псевдохилезной жидкости содержится большое количество холестерина (иногда более 10 г/л), кристаллы которого можно обнаружить при микроскопии, и лецитинглобулиновых комплексов, хиломикроны отсутствуют, а содержание триглицеридов обычно ниже, чем в хилусе. Плевра при псевдохилотораксе утолщена, может быть кальцифицирована. При эмпиеме выпот может напоминать лимфу за счет взвешенных в нем лейкоцитов, но супернатант после центрифугирования будет прозрачным.

При выявлении псевдохилоторакса в первую очередь необходимо исключить туберкулез, может быть показано специфическое лечение. Если больной с хроническим плевральным выпотом нуждается в повторных плевральных пункциях, решается вопрос о декортикации.

ПЛЕВРИТ ГНОЙНЫЙ, ИЛИ ЭМПИЕМА ПЛЕВРЫ, - скопление гноя в плевральной полости.

Этиология и патогенез. Чаще всего вызывается стрептококками, реже стафилококками, пневмококками, микобактериями туберкулеза или другими патогенными микроорганизмами. Обычно ему предшествует серозно-фибринозный экссудативный плеврит. Гнойный плеврит, как правило, является осложнением гнойного процесса в соседних органах или тканях: пневмонии, абсцесса легкого, нагноившейся эхинококковой кисты легкого, гнойных кист легкого, рака легкого с распадом, нагноившегося инфаркта легкого, бронхоэктазов; может быть следствием нагноительных процессов в брюшной полости (поддиафрагмальный абсцесс, нагноившаяся эхинококковая киста печени, гнойный аппендицит, перфорация язвы желудка), травм, ранений. Очень редко (при сепсисе, пиемии, гнойном тонзиллите, отите, остеомиелите, когда инфекция попадает на плевру по лимфатическим или кровеносным путям) гнойный плеврит бывает первичным. Гнойные плевриты могут быть разлитыми или осумкованными.

Клиническая картина. Начало заболевания может быть как острым, так и скрытым, однако общие расстройства при гнойном плеврите выражены обычно сильнее, чем при серозно-фибринозном. Остро протекающие гнойные плевриты начина-

ются высокой лихорадкой (до 39-40°C) с ознобом, проливным потом, болью в груди, общей слабостью и другими проявлениями интоксикации. При накоплении большого количества гноя в плевральной полости легкое сдавливается, органы средостения смещаются в противоположную сторону, что ведет к одышке, бледности кожных покровов, цианозу видимых слизистых оболочек.

Особенно тяжелая и бурная картина развивается при внезапном прорыве каверны или абсцесса в плевральную полость, а также при прорыве гноя в легкие. Больной может погибнуть от быстро развившейся дыхательной и сердечной недостаточности.

При физическом обследовании больного выявляются характерные для плеврального выпота симптомы: отставание соответствующей половины грудной клетки при дыхании, расширение и выбухание межреберных пространств при большом количестве экссудата, притупление перкуторного звука и ослабление дыхания над местом расположения эмпиемы. В периферической крови отмечаются высокий нейтрофильный лейкоцитоз со сдвигом лейкоцитарной формулы влево (вплоть до юных форм и даже миелоцитов), увеличение СОЭ, часто - анемия.

Диагностика. Диагноз ставят на основании анализа клинической картины, результатов рентгенологического исследования и плевральной пункции. Рентгенологическое исследование особенно важно при диагностике осумкованных гнойных плевритов. Большое значение для доказательства бронхоплевральных свищей имеет бронхография. Наиболее надежна плевральная пункция. Место прокола лучше определять под рентгенологическим контролем, а в отсутствие такой возможности пункцию проводят в месте максимального притупления перкуторного звука. Полученный гной подвергают бактериологическому исследованию, определяют чувствительность микрофлоры к антибиотикам.

Лечение. Наиболее эффективным методом лечения больных с острыми эмпиемами плевры, не сообщающимися с окружающей средой, являются ежедневные аспирации гнойного экссудата с тщательным промыванием плевральной полости антисептическими растворами и протеолитическими ферментами и вливаниями в плевральную полость антибиотиков. Выбор препарата

определяется чувствительностью микрофлоры гноя. При кокковой флоре, чувствительной к пенициллину, в полость плевры вводят ежедневно по 500 000-1 000 000 ЕД этого препарата, при туберкулезной эмпиеме - 0,5 г стрептомицина, 15-20 мл 10-20%-ного водного раствора ПАСК. Проводят общую антибактериальную терапию (с внутримышечным или внутривенным введением соответствующих бактериограмме препаратов). Необходима общеукрепляющая и дезинтоксикационная терапия.

Если при пункционном методе лечения в течение 5-7 дней интоксикация не уменьшается, сохраняется обильный гнойный экссудат, то переходят к дренированию плевральной полости.

В отсутствие эффекта от дренирования в течение 7-10 дней выполняют торакотомию, ревизию плевральной полости, ликвидацию дефекта в висцеральной плевре, обработку стенок эмпиемы или декортикацию.

ПЛЕВРАЛЬНЫЙ ФИБРОЗ И ФИБРОТОРАКС. Плевральный фиброз является обычно следствием плеврального выпота, даже в отсутствие соответствующего анамнеза. Он может быть одно- или двусторонним, различным по распространенности и локализации; иногда толстый слой фиброзной ткани на висцеральной плевре окутывает все легкое (фиброторакс). Распространенный плевральный фиброз и фиброторакс могут быть причиной одышки - формируется синдром внелегочной рестрикции. Физические симптомы при локализованном плевральном фиброзе соответствуют проявлениям плеврального выпота, при фибротораксе размеры соответствующего гемоторакса уменьшены, сужены межреберья, средостение смещено в ипсилатеральную сторону. Кальцифицированный плевральный фиброз обычно является следствием эмпиемы, гемоторакса, асбестоza, туберкулезного выпота или искусственного пневмоторакса. Двустороннее диффузное кальцифицированное утолщение плевры наблюдается при ревматоидном артрите, системной красной волчанке, при длительном лечении бета-адреноблокаторами

Прогрессирование плеврального фиброза свидетельствует об активности процесса (при ревматических болезнях, асбестозе, длительном приеме лекарственных препаратов).

Лечение. Вопрос о декорткации решается с учетом выраженности функциональных нарушений, состояния легочной ткани, возраста больных.

ПНЕВМОТОРАКС - патологическое состояние, характеризующееся появлением воздуха между висцеральной и париетальной плеврой.

Выделяют **травматический пневмоторакс**, вызываемый проникающими ранениями грудной клетки, **ятрогенный и спонтанный** (первичный и вторичный). Пневмоторакс может быть право- или левосторонним и даже двусторонним, полным (тотальным) и частичным (ограниченным). Развитие частичного пневмоторакса обусловлено наличием плевральных сращений, препятствующих равномерному коллабированию легких. Условиями возникновения полного спадения легкого являются сохранение эластических свойств паренхимы легких, наличие большого дефекта ткани или образование пневмоторакса с клапанным механизмом даже при небольшом дефекте ткани. По способу сообщения плевральной полости с атмосферным (альвеолярным) воздухом принципиально выделяют **3 типа пневмоторакса**: закрытый, открытый и клапанный (напряженный).

Каждый вид пневмоторакса может быть неосложненным и осложненным. При закрытом пневмотораксе дренажное отверстие в легком закрывается за счет спадения или смещения окружающей легочной ткани в месте ранения. Поступивший в плевральную полость воздух в дальнейшем рассасывается. В плевральной полости на высоте вдоха давление в этом случае остается отрицательным.

Открытый пневмоторакс характеризуется наличием постоянно открытого дренажного дефекта в висцеральной плевре во время вдоха и выдоха. Отверстие в легочной ткани не спадает из-за ригидности легочной ткани и плевральных спаек. При значительном дефекте внутриплевральное давление будет равняться атмосферному во всех фазах дыхания вследствие имеющегося сообщения плевральной полости с атмосферным воздухом.

При напряженном пневмотораксе дренажное отверстие в легких или раневой канал открывается на вдохе и остается закрытым в фазу выдоха; внутриплевральное давление с каждым вдохом непрерывно возрастает и становится выше атмосферного (кла-

панный, или вентиляный, механизм пневмоторакса). В этом случае может произойти опасное смещение органов средостения.

Этиология и патогенез. Травматический пневмоторакс. Проникающие ранения грудной стенки с повреждением висцеральной плевры колющим или режущим оружием приводят к развитию закрытого или открытого пневмоторакса. При проникающих ранениях в плевральную полость наряду с воздухом может поступать кровь, и тогда развивается гемопневмоторакс. Более частой причиной закрытого пневмоторакса является тупая травма грудной клетки. Разрыв альвеол, висцеральной плевры и выход альвеолярного воздуха в плевральную полость возникают в момент закрытой (тупой) травмы грудной клетки при закрытой голосовой щели вследствие внезапного повышения интраальвеолярного давления. Подобный механизм развития пневмоторакса наблюдается у спортсменов при выполнении ими значительных силовых упражнений. Причиной закрытого пневмоторакса может быть прямое повреждение легкого сломанными ребрами или ключицей.

Ятрогенный пневмоторакс. Может быть преднамеренным, неизбежным или случайным следствием лечебных и диагностических мероприятий. Ятрогенным преднамеренным пневмотораксом является искусственный диагностический пневмоторакс, используемый для уточнения расположения внутригрудных патологических образований, а также лечебный искусственный пневмоторакс с целью создания условий, способствующих спадению пораженного легкого (метод коллапсотерапии) при лечении больных с деструктивными формами туберкулеза легких.

Случайный ятрогенный пневмоторакс развивается вследствие небрежно выполненных лечебных и диагностических мероприятий (катетеризация подключичной вены, блокада нервных сплетений надключичной области новокаином, плевральная пункция, ИВЛ под положительным давлением).

Спонтанный пневмоторакс. Первичный спонтанный пневмоторакс характеризуется самопроизвольным развитием без клинических проявлений болезни на фоне видимого полного здоровья. Его возникновение не связано с механическими травмами грудной клетки, диагностическими или лечебными манипуляциями. Синонимами первичного спонтанного пневмоторакса яв-

ляются "идиопатический", "доброкачественный", "простой", "нетравматический пневмоторакс". В основе его лежит разрыв субплевральных эмфизематозных булл.

Эмфизематозные буллы формируются при воспалительных и рубцовых процессах в легких, ведущих к нарушению проходимости терминальных отделов респираторного тракта и повышению внутриальвеолярного давления. Ограниченная, буллезная эмфизема возникает в результате разрыва перерастянутых и истонченных межальвеолярных перегородок. В основе образования субплевральных булл могут лежать также врожденные дефекты эластических структур легочной ткани. Наиболее часто буллы локализируются в области верхушек легких, но могут быть обнаружены и в других сегментах. Имеются данные, что спонтанный пневмоторакс не менее чем в 60% случаев связан с хроническими неспецифическими заболеваниями легких.

Легочные эмфизематозные буллы, однако, не могут считаться единственной причиной спонтанного пневмоторакса. К его развитию нередко приводит разрыв висцеральной плевры в области спаек или локального участка субплеврального фиброза. Следствием нарушения бронхиальной проводимости и субплевральной деструкции альвеол может быть скопление свободного воздуха под висцеральной плеврой, что приводит к дальнейшей ее отслойке с образованием значительных субплевральных пузырей (блейбс). Свободный субплевральный воздух может проникнуть в средостение (медиастинальная эмфизема) или плевральную полость. К идиопатическому спонтанному пневмотораксу относят пневмоторакс, наблюдаемый у спортсменов при выполнении ими силовых упражнений.

Первичный наследственный (семейный) спонтанный пневмоторакс встречается при некоторых наследственных заболеваниях, характеризующихся различными дефектами развития соединительной ткани с развитием первичной эмфиземы легких (синдром Марфана, наследственный дефицит альфа1-ингибитора протеаз, синдром Черногубова-Элерса-Данло, прогерия, муковисцидоз).

Врожденные кисты легких обычно редко приводят к возникновению спонтанного пневмоторакса. Врожденные кисты формируются из аномально развившихся терминальных бронхиол, и в

отличие от булл их полость выстлана покровным эпителием, что имеет дифференциально-диагностическое значение. Кроме того, в стенке булл почти всегда определяются изменения, характерные для хронического воспалительного процесса. Некоторые исследователи относят пневмоторакс, развившийся вследствие прорыва врожденных кист легких и кистозных образований различного происхождения, к вторичным формам спонтанного пневмоторакса.

Вторичный (симптоматический) спонтанный пневмоторакс осложняет течение ряда неспецифических и специфических заболеваний легких. Саркоидоз, идиопатический фиброзирующий альвеолит, некоторые редкие заболевания легких (гистиоцитоз Х, лейомиоматоз, сотовое легкое как исход диссеминированных легочных заболеваний) могут осложниться развитием симптоматического пневмоторакса. Его возникновение обычно обусловлено разрывом эмфизематозных булл или других полостных образований, нередко диагностируемых при этих патологических состояниях. У больных с деструктивными процессами легких вторичный спонтанный пневмоторакс возникает при прорыве патологического очага, расположенного субплеврально (острый и хронический абсцессы, гангренозный абсцесс, гангрена), разрыве плевры при инфаркте легкого или некротизированной ткани при опухоли легкого.

ЛИТЕРАТУРА

1. Болезни органов дыхания под ред. Н.Р. Палеева - М., Медицина 1990.- т. №2.- С. 339-386.
2. Рекомендации Британского Торакального общества (BTS) по обследованию взрослых больных с односторонним плевральным выпотом // Пульмонология – 2006 – №2 С. 13-24.
3. Окорочков А.Н. Диагностика болезней внутренних органов - М. – 2000 – т. №3 С. 406-418.
4. Справочник по нефрологии И.Е.Тареева, С.О.Андросова, В.М.Ермоленко и др. М.; Медицина, 1986

Тестовые задания для самостоятельной подготовки

11.1. Плевральный выпот можно наблюдать при:

- а) пневмонии
- б) компенсированном стенозе устья аорты
- в) системной красной волчанке
- г) туберкулезе
- д) гипертонической форме хронического гломерулонефрита

11.2. Транссудат в плевральной полости характерен для:

- а) системной красной волчанки
- б) мезотелиомы плевры
- в) пневмонии
- г) нефротического синдрома
- д) хронической сердечной недостаточности

11.3. На экссудативный характер выпота указывают:

- а) наличие мезотелиальных клеток
- б) мутный характер жидкости
- в) удельный вес 1018
- г) содержание белка 4‰
- д) отрицательная проба Ривальта

11.4. Для клинической картины плеврита характерно:

- а) выслушивание шума трения плевры при массивном плевральном выпоте
- б) исчезновение пространства Траубе при левостороннем плевральном выпоте
- в) уменьшение болей в грудной клетке при трансформации сухого плеврита в экссудативный
- г) усиление бронхофонии при наличии экссудата
- д) смещение средостения в здоровую сторону

11.5. При проведении плевральной пункции следует помнить, что:

- а) за один раз не рекомендуется эвакуировать более 1500 мл жидкости
- б) вмешательство выполняют в положении больного на боку
- в) пункционную иглу вводят по верхнему краю ребра
- г) вмешательство всегда проводят под ультразвуковым наведением
- д) наиболее частым осложнением при пункции правой плевральной полости является повреждение печени

11.6. Установить этиологию плеврита чаще всего помогает: 1. исследование плеврального экссудата; 2. изучение гематологических показателей; 3. биопсия плевры; 4. рентгенологическое исследование органов грудной клетки.

- а) если правильный ответ 1,2 и 3;
- б) если правильный ответ 1 и 3;
- в) если правильный ответ 2 и 4;
- г) если правильный ответ 4;
- д) если правильный ответ 1,2,3 и 4;

11.7. Основными признаками экссудативного плеврита являются: 1. притупление перкуторного легочного звука в области, соответствующей локализации плеврального экссудата; 2. ослабление дыхательных шумов при аускультации легких в зоне притупления перкуторного звука; 3. смещение органов средостения в сторону, противоположную пораженному легкому; 4. усиление дыхательных шумов при аускультации легких в зоне притупления перкуторного звука.

- а) если правильный ответ 1,2 и 3;
- б) если правильный ответ 1 и 3;
- в) если правильный ответ 2 и 4;
- г) если правильный ответ 4;
- д) если правильный ответ 1,2,3 и 4;

11.8. Туберкулезная этиология плеврита доказывается: 1. обнаружением микобактерий туберкулеза в плевральном экссудате и мокроте; 2. обнаружением клеток туберкулезной гранулемы в биоптате плевры; 3. обнаружением признаков туберкулеза легких, бронхов или внутригрудных лимфатических узлов; 4. наличием контакта с больным туберкулезом.

- а) если правильный ответ 1,2 и 3;
- б) если правильный ответ 1 и 3;
- в) если правильный ответ 2 и 4;
- г) если правильный ответ 4;
- д) если правильный ответ 1,2,3 и 4;

11.9. Сухой плеврит сопровождается: 1. болью в груди; 2. сухим кашлем; 3. потливостью; 4. субфебрилитетом.

- а) если правильный ответ 1,2 и 3;
- б) если правильный ответ 1 и 3;
- в) если правильный ответ 2 и 4;
- г) если правильный ответ 4;
- д) если правильный ответ 1,2,3 и 4;

11.10. Транссудат от экссудата в плевральной полости отличается: 1. количеством жидкости; 2. клеточным составом; 3. наличием включений (холестериновых кристаллов и т.п.); 4. содержанием белка.

- а) если правильный ответ 1,2 и 3;
- б) если правильный ответ 1 и 3;
- в) если правильный ответ 2 и 4;
- г) если правильный ответ 4;
- д) если правильный ответ 1,2,3 и 4;

11.11. Быстрое повторное накопление жидкости в плевральной полости после ее эвакуации является типичным признаком:

- а) хронической недостаточности кровообращения;
- б) опухоли плевры;
- в) аденокарциномы бронха;
- г) туберкулеза легких;
- д) системной красной волчанки.

11.12. На дому диагностирован экссудативный плеврит, этиология которого не вполне ясна. Общее состояние больного относительно удовлетворительное. Ваша тактика:

- а) проведение лечения на дому антибиотиками широкого спектра действия и кортикостероидными гормонами;
- б) госпитализация пациента в терапевтическое отделение в порядке очередности;
- в) немедленная госпитализация пациента в пульмонологическое отделение;
- г) амбулаторное лечение плевральными пункциями с введением антибиотиков в плевральную полость;
- д) проведение лечения на дому антибиотиками широкого спектра действия и наблюдение за больным.

11.13. На дому диагностирован экссудативный плеврит, этиология которого не вполне ясна. Общее состояние больного относительно удовлетворительное. Ваш предварительный диагноз:

- а) пневмоторакс;
- б) инфаркт миокарда;
- в) эмпиема плевры;
- г) пиопневмоторакс;
- д) тромбоэмболия легочной артерии.

11.14. На дому диагностирован экссудативный плеврит, этиология которого не вполне ясна. Общее состояние больного относительно удовлетворительное. В поликлинике для подтверждения диагноза больному необходимо провести:

- а) рентгеноскопию органов грудной клетки;
- б) электрокардиографию;
- в) плевральную пункцию;

- г) общие анализы крови и мочи;
- д) биохимическое исследование крови.