

Федеральное государственное бюджетное образовательное учреждение  
высшего образования

«Северо-Осетинская государственная медицинская академия»

Министерства здравоохранения Российской Федерации

(ФГБОУ ВО СОГМА Минздрава России)

---

Кафедра лучевой диагностики с лучевой терапией и онкологией

**МЕТОДИЧЕСКИЕ РЕКОМЕНДАЦИИ  
ДЛЯ ВЫПОЛНЕНИЯ САМОСТОЯТЕЛЬНОЙ  
ВНЕАУДИТОРНОЙ РАБОТЫ СТУДЕНТОВ  
ПО ЦИКЛУ ЛУЧЕВОЙ ДИАГНОСТИКИ**

Владикавказ, 2021

## СОДЕРЖАНИЕ:

ТЕМА: ФИЗИЧЕСКИЕ ОСНОВЫ ЛУЧЕВОЙ ДИАГНОСТИКИ И ЛУЧЕВОЙ ТЕРАПИИ. ....	4
ТЕМА: ЛУЧЕВАЯ ДИАГНОСТИКА ЗАБОЛЕВАНИЙ ЛЕГКИХ И СРЕДОСТЕНИЯ. ....	11
ТЕМА: ЛУЧЕВАЯ ДИАГНОСТИКА ЗАБОЛЕВАНИЙ СЕРДЦА И КРУПНЫХ СОСУДОВ. ....	20
ТЕМА: ЛУЧЕВАЯ ДИАГНОСТИКА ЗАБОЛЕВАНИЙ ПИЩЕВОДА, ЖЕЛУДКА, КИШЕЧНИКА. ....	28
ТЕМА: ЛУЧЕВАЯ ДИАГНОСТИКА ЗАБОЛЕВАНИЙ ОПОРНО-ДВИГАТЕЛЬНОЙ СИСТЕМЫ. ....	38
ТЕМА: ЛУЧЕВАЯ ДИАГНОСТИКА ЗАБОЛЕВАНИЙ МОЧЕВЫДЕЛИТЕЛЬНОЙ СИСТЕМЫ. ....	48
ТЕМА: ЛУЧЕВАЯ ДИАГНОСТИКА ЗАБОЛЕВАНИЙ ПЕЧЕНИ И ЖЕЛЧЕВЫВОДЯЩИХ ПУТЕЙ. ....	56

## Тема: **Физические основы лучевой диагностики и лучевой терапии.**

**Цель занятия:** Изучить физику ионизирующих и неионизирующих излучений, используемых в медицине. Иметь представление о методах лучевой диагностики, основанных на этих излучениях.

### **I. Вопросы для проверки исходного (базового) уровня знаний:**

1. Когда и кем были открыты рентгеновские лучи?
2. Что собой представляют рентгеновские лучи, их получение и свойства?
3. Что такое радиоактивность, виды радиоактивных излучений, их характеристика.
4. Что собой представляют ультразвуковые измерения, принципы получения изображения?
5. Принципы и методика компьютерной томографии.
6. Принципы и методика магнитно-резонансной томографии.
7. Что такое радионуклидная диагностика?

### **II. Целевые задачи:**

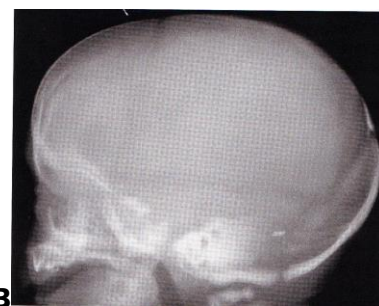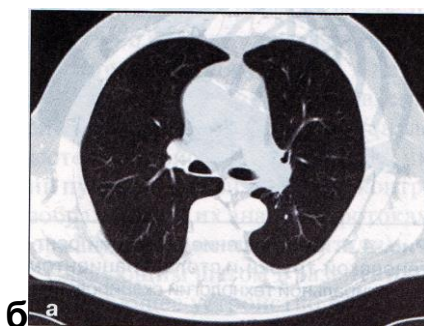
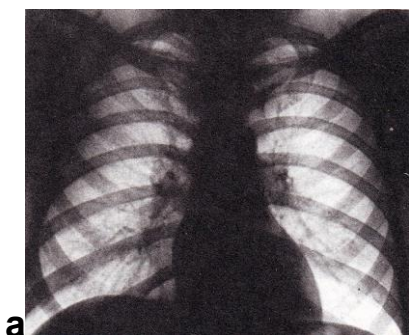
<p><u>Студент должен знать:</u></p> <ol style="list-style-type: none"><li>1. Предмет, структуру и задачи лучевой диагностики.</li><li>2. Физические основы термографии и ультразвуковой диагностики.</li><li>3. Строение атома.</li><li>4. Радиоактивность и её характеристику.</li><li>5. Принципы получения изображения с помощью рентгеновских и радиоактивных излучений.</li><li>6. Получение рентгеновских лучей, устройство рентгеновской трубки и рентгеновских аппаратов.</li><li>7. Понятие о дозе рентгеновского излучения, единицах дозы, основных принципах дозиметрии.</li><li>8. Методы рентгенологического исследования: основные, дополнительные, специальные.</li><li>9. Неионизирующие излучения, используемые в лучевой диагностике, их характеристику.</li><li>10. Физические основы магнит-</li></ol>	<p>Литература:</p> <ol style="list-style-type: none"><li>1. Линденбратен Л.Д., Королюк И.П., «Медицинская радиология и рентгенология», М. «Медицина», 2000</li><li>2. Г.Е. Труфанов «Лучевая диагностика и лучевая терапия», СПб, 2005.</li><li>3. Т.Н. Трофимова «Лучевая анатомия человека», СПб «СПБ-МАПО», 2005.</li><li>4. Л.Д. Линденбратен, Л.Б.Наумов «Медицинская рентгенология», М., «Медицина», 1984.</li><li>5. Дуглас С. Кац, Кейвин Р. Мас, Стюарт А. Гроскин «Секреты рентгенологии», М. «БИНОМ», 2003.</li><li>6. Матиас Хофер «Компьютерная томография. Базовое руководство», М.: Мед.лит., 2006.</li><li>7. Клиническая рентгенодиагностика. Руководство в пяти томах (под ред. акад. Зедгенидзе Г.А.), М., «Медицина», 1983г.</li></ol>
--	--

<p>но-резонансной томографии.</p> <p>11. Радионуклидную диагностику. Радиофармацевтические препараты и требования к ним.</p> <p>12. Методы радионуклидной визуализации.</p>	<p>8. Лучевая диагностика. Учебник для вузов. Под ред. проф. Труфанова Г.Е. М., «ГЭОТАР-Медиа», 2007г.</p>
<p><u>Студент должен уметь:</u></p> <ol style="list-style-type: none"> <li>1. Распознать метод лучевого исследования.</li> <li>2. знать диагностические возможности каждого из методов лучевой диагностики.</li> <li>3. основываясь на данных клинического обследования, анамнеза определить показания к проведению нужного метода лучевой диагностики и оформить направление на исследование.</li> <li>4. Определить показания к радионуклидному исследованию.</li> <li>5. Рассчитать активность радионуклида по паспорту радиофармпрепарата.</li> <li>6. Оценить клиническую значимость проведенного радионуклидного исследования.</li> </ol>	

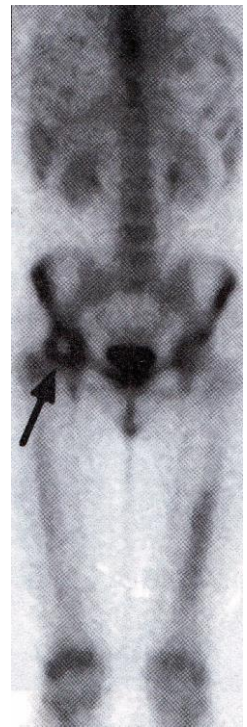
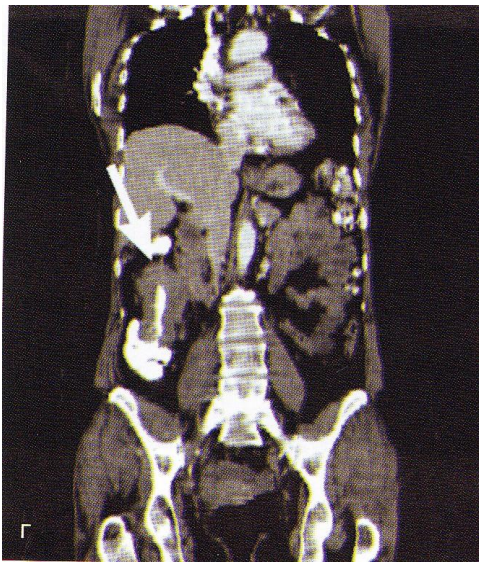
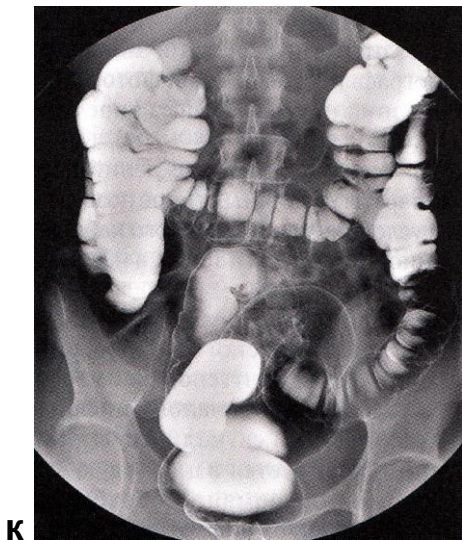
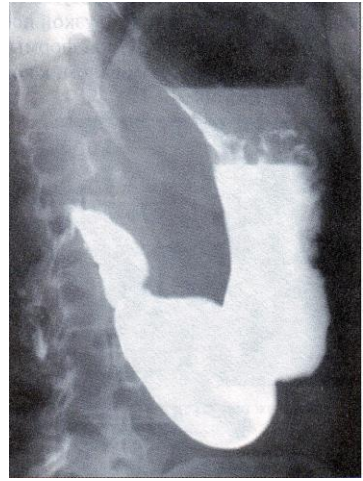
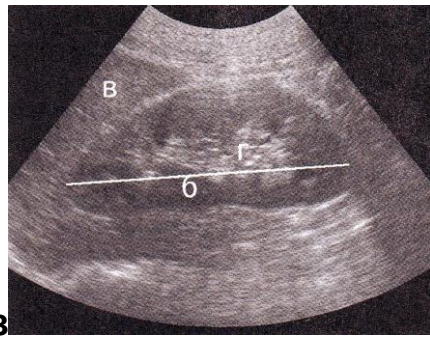
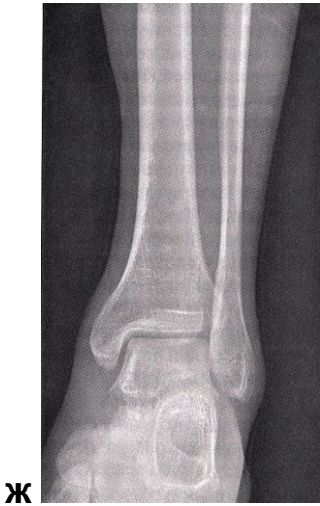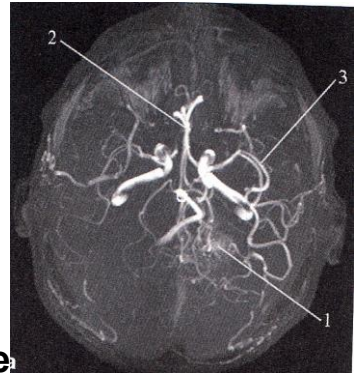
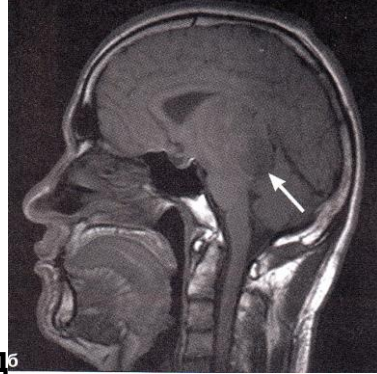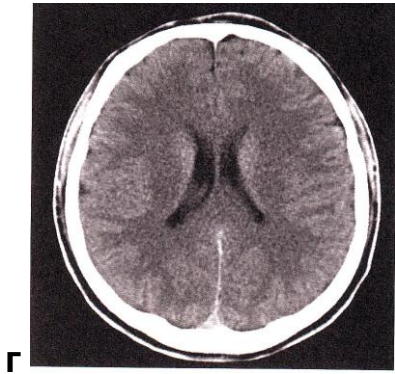
Восполнить недостающие знания поможет изучение специальной литературы, указанной выше.

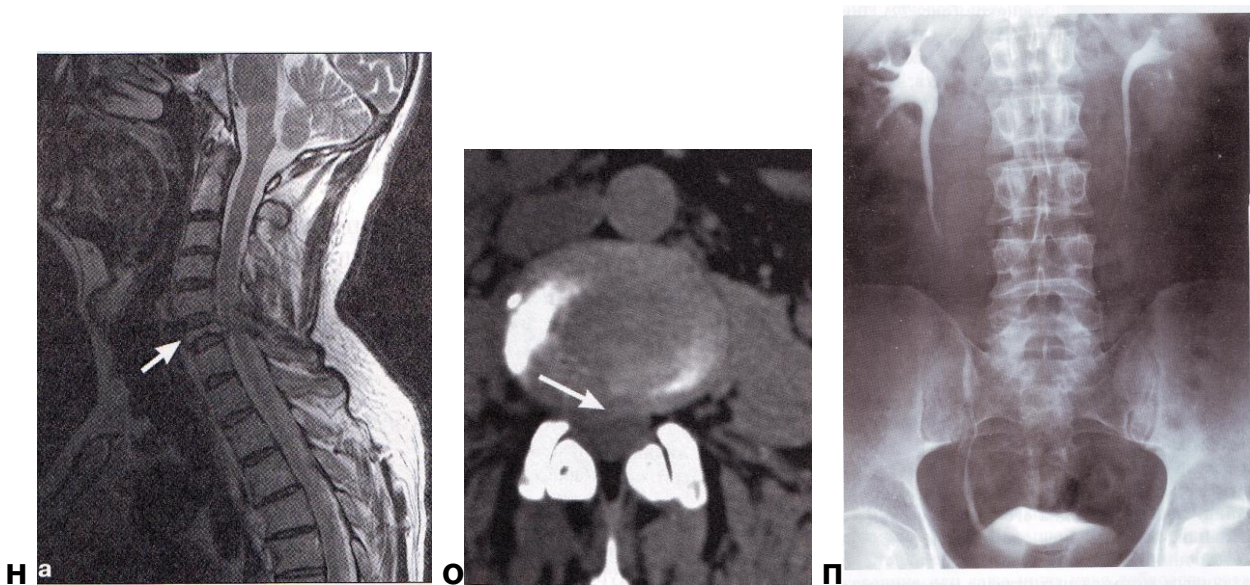
### III. Задания для внеаудиторной самостоятельной работы по изучаемой теме.

1. Определите метод лучевой диагностики и плоскость исследования.









2. На предыдущих снимках определите анатомическую область применения метода лучевой диагностики.
3. Составьте схему взаимодействия ионизирующих излучений с веществом.
4. Какие превращения происходят с радиоактивными веществами в результате их распада?

#### IV. Тестовые задания для самопроверки:

##### 1. Медицинская радиология – наука об использовании излучений в медицинских целях. Ее основными разделами являются

А. распознавание болезней (лучевая диагностика)	Г
Б. лечение болезней (лучевая терапия)	
В. массовые проверочные исследования для выявления скрыто протекающих заболеваний (лучевой скрининг)	
Г. все перечисленное в целом	

##### 2. Ослабление рентгеновского излучения веществом связано

А. с фотоэлектрическим эффектом	В
Б. с комптоновским рассеянием	
В. оба ответа правильны	
Г. правильного ответа нет	

##### 3. Поглощенная доза – это:

А. доза, полученная за время, прошедшее после поступления радиоактивных веществ в организм.	В
Б. произведение средней эффективной дозы на N-ую группу людей на число людей в данной группе.	



В. средняя энергия, переданная ионизир. излучением массе вещества в элементарном объеме	
---	--

**4. Область рентгеновского излучения лежит между**

А. радиоволнами и магнитным полем	В
Б. инфракрасным и ультрафиолетовым излучениями	
В. ультрафиолетовым излучением и гамма излучением	
Г. радиоволнами и инфракрасным излучением	

**5. Какое свойство рентгеновского излучения является определяющим в его биологическом действии?**

А. проникающая способность	Г
Б. преломление в биологических тканях	
В. скорость распространения излучения	
Г. способность к ионизации атомов	

**6. Для искусственного контрастирования в рентгенологии применяются**

А. сульфат бария	Г
Б. органические соединения йода	
В. газы (кислород, закись азота, углекислый газ)	
Г. все перечисленное	

**7. Наибольшую лучевую нагрузку дает:**

А. рентгенография	В
Б. флюорография	
В. рентгеноскопия с люминесцентным экраном	
Г. рентгеноскопия с УРИ	

**8. Изображение, получаемое на рентгеновской пленке**

А. позитивное	Б
Б. негативное	
В. световое	
Г. флюоресцирующее	

**9. Классическая линейная томография заключается:**

А. в перемещении снимочного стола относительно пленки	Г
Б. в перемещении пленки относительно стола	
В. в перемещении рентгеновской трубки относительно пациента	
Г. в перемещении трубки и пленки в противоположных	

направлениях без перемещения пациента	
Д. то же, но с одновременным перемещением пациента	

**10. К методам лучевой диагностики не относятся:**

А. рентгенография	Г
Б. термография	
В. радиосцинтиграфия	
Д. сонография	

**11. Ультразвуковая сонограмма (сканограмма) является отображением**

А. всего органа	Б
Б. одного слоя органа	
В. функции органа	

**12. Основой изображения органов на РКТ является:**

А. естественная контрастность	В
Б. плотность органов	
В. построение изображения на основе шкалы плотности Хаунсфильда	

**13. Бронхография позволяет изучить состояние**

А. легочной паренхимы	Б
Б. бронхов	
В. легочной паренхимы и бронхов	
Г. легочной паренхимы, бронхов и плевры	

**14. Ангиопульмонография имеет решающее значение в диагностике патологии**

А. паренхимы легкого	Б
Б. сосудов малого круга кровообращения	
В. трахеобронхиального дерева	
Г. сосудов малого круга кровообращения и трахеобронхиального дерева	

**15. Радиофармпрепарат (РФП) - это:**

А. разрешенное к применению с диагностической целью химическое соединение, в молекуле которого содержится радионуклид;	А
Б. парамагнетик;	
В. йодсодержащий водорастворимый препарат;	
Г. бариевая взвесь.	



**16. Радионуклидный (радиоизотопный) метод визуализации основан на:**

А. накоплении во внутренних органах РФП	А
Б. способности органов пропускать или поглощать ультразвуковые волны	
В. способности пропускать или поглощать рентгеновское излучение	
Г. возбуждении протонов в магнитном поле	

**17. Для позитронно-эмиссионной томографии применяют радионуклиды:**

А. долгоживущие	Г
Б. среднеживущие	
В. короткоживущие	
Г. ультракороткоживущие	

**18. Участок ткани, в котором не накапливается РФП называется:**

- А. "холодный очаг"(гипофиксация)
- Б. "горячий очаг"(гиперфиксация)
- В. затемнение А
- Г. просветление

**19. Для изучения скорости кровотока в сосудах используют:**

А. рентгеноскопию	Б
Б. доплерографию	
В. магнитно-резонансную томографию	
Г. ультразвуковое исследование в В-режиме	
Д. ультразвуковое исследование в М-режиме	

**20. В МР-томографии регистрация сигнала происходит от ядер, обладающих:**

А. спином	Г
Б. магнитным моментом	
В. свободными протонами	
Г. спином и магнитным моментом	
Д.дробным спиновым квантовым числом	

## Тема: Лучевая диагностика заболеваний легких и средостения.

**Цель занятия:** Изучить лучевую анатомию легких и средостения, способы и возможности их лучевого исследования.

### I. Вопросы для проверки исходного (базового) уровня знаний:

1. Нормальная анатомия легких
2. Нормальная анатомия органов средостения
3. Нормальная анатомия костей, формирующих каркас грудной клетки
4. Нормальная физиология легких
5. Нормальная физиология органов средостения
6. Этиология, патогенез и клиническая картина заболеваний легких и плевры: острая пневмония, абсцесс легких, бронхоэктатическая болезнь, пневмокониозы, туберкулез легких, рак легкого, доброкачественные опухоли легких, экссудативный плеврит, пневмоторакс.

### II. Целевые задачи:

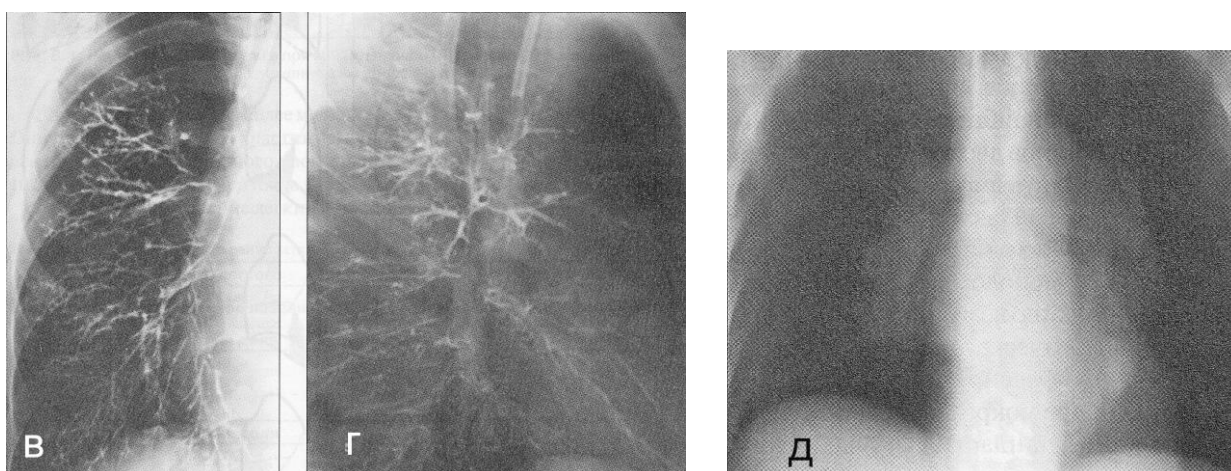
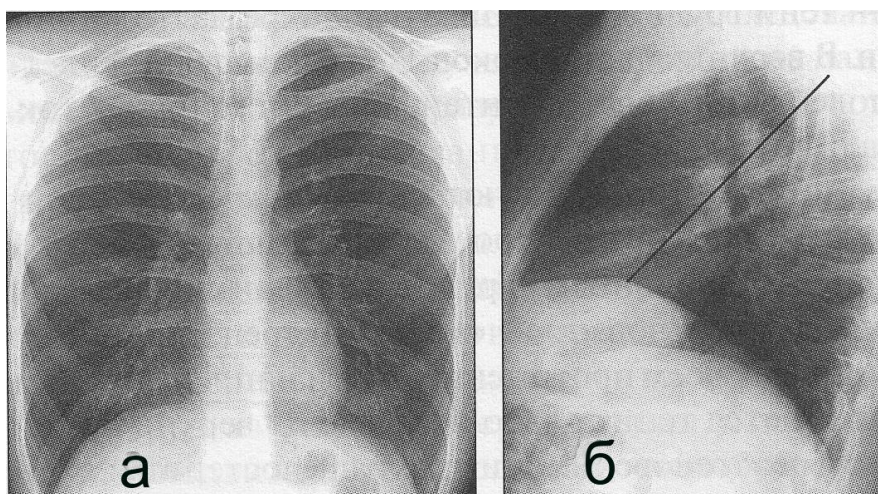
<p><u>Студент должен знать:</u></p> <ol style="list-style-type: none"><li>1. Лучевую анатомию органов грудной клетки.</li><li>2. Принципы подготовки пациента к исследованию легких и средостения.</li><li>3. Возможности различных лучевых диагностических методов в исследовании органов грудной клетки.</li><li>4. Основные лучевые синдромы при заболеваниях легких и средостения.</li><li>5. Лучевую семиотику основных заболеваний легких и средостения.</li></ol>	<p>Литература:</p> <ol style="list-style-type: none"><li>1. Линденбрaten Л.Д., Королук И.П., «Медицинская радиология и рентгенология», М. «Медицина», 2000</li><li>2. Г.Е. Труфанов «Лучевая диагностика и лучевая терапия», СПб, 2005.</li><li>3. Т.Н. Трофимова «Лучевая анатомия человека», СПб «СПБМАПО», 2005.</li><li>4. Л.Д. Линденбрaten, Л.Б.Наумов «Медицинская рентгенология», М., «Медицина», 1984.</li><li>5. Дуглас С. Кац, Кейвин Р. Мас, Стюарт А. Гроскин «Секреты рентгенологии», М. «БИНOM», 2003.</li><li>6. Матиас Хофер «Компьютерная томография. Базовое руководство», М.: Мед.лит., 2006.</li><li>7. Клиническая рентгено-радиология. Руководство в пяти томах (под ред. акад. Зедгенидзе Г.А.), М., «Медицина», 1983г.</li><li>8. Лучевая диагностика. Учебник для вузов. Под ред. проф. Труфанова Г.Е. М., «ГЭОТАР-Медиа», 2007г.</li></ol>
<p><u>Студент должен уметь:</u></p> <ol style="list-style-type: none"><li>1. Распознавать метод лучевого исследования легких (обзорная рентгенография, флюорография, послойная томография, компьютерная томография, магнитно-резонансная томография, сцинтиграфия, бронхография, ангиопульмонография).</li><li>2. Определять анатомию легких и средостения при различных методах лучевой диагностики.</li><li>3. Находить и интерпретировать морфологические и функциональные изменения легких на рентгенограммах, томограммах, компьютерных томограм-</li></ol>	

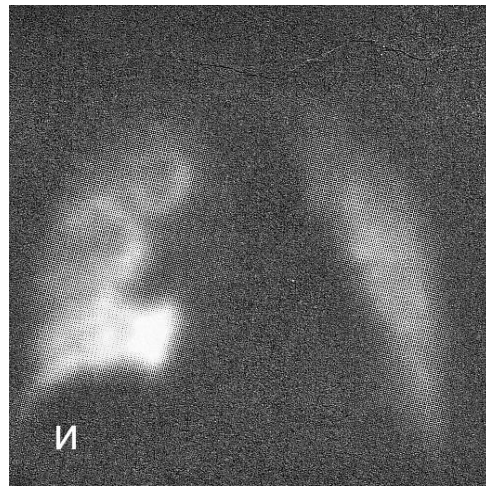
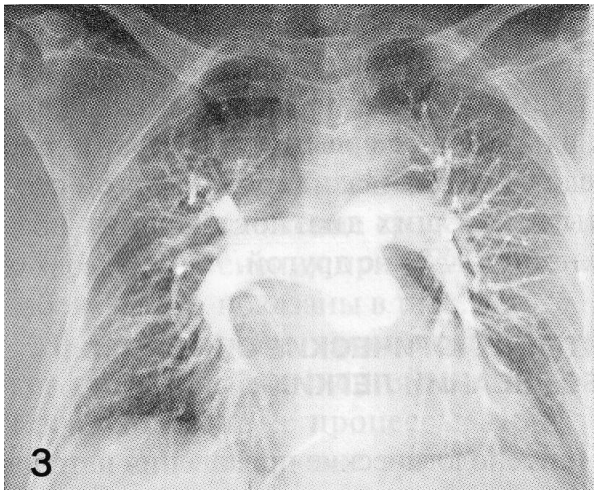
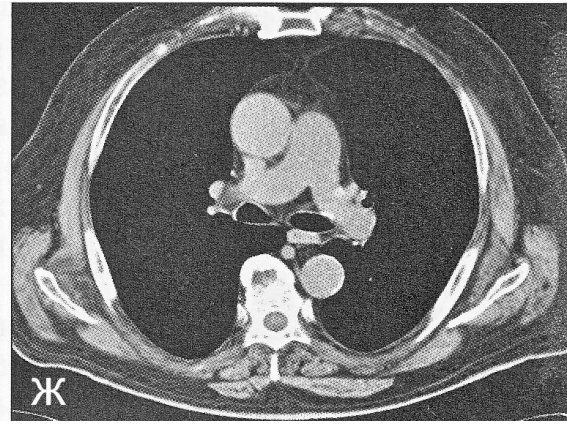
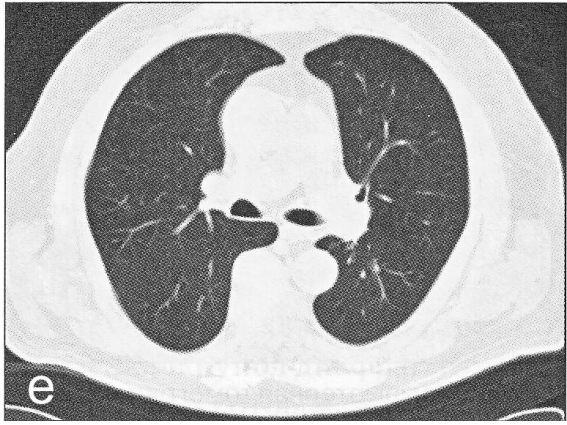
мах, магнитно-резонансных томограммах, сцинтиграммах, бронхограммах, ангиограммах, используя протокол лучевого обследования пациента.

Восполнить недостающие знания поможет изучение специальной литературы, указанной выше.

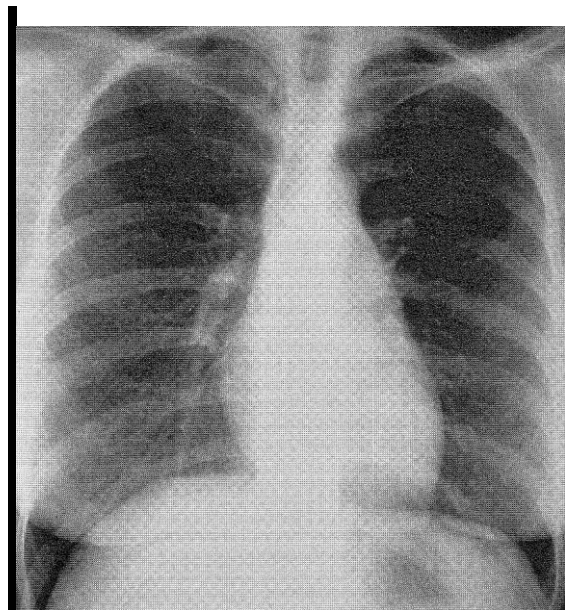
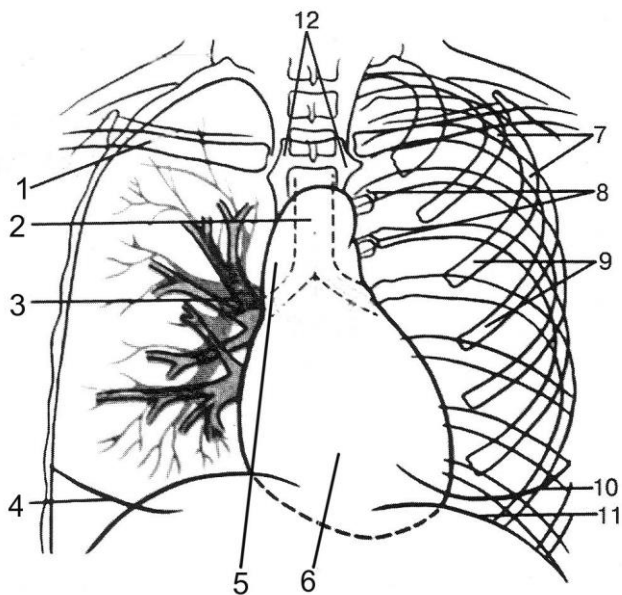
### III. Задания для внеаудиторной самостоятельной работы по изучаемой теме.

1. Определите метод лучевого исследования и плоскость его проведения.





2. Назовите, указанные цифрами структуры на схеме, и найдите их на нормальной рентгенограмме грудной клетки в передней проекции.

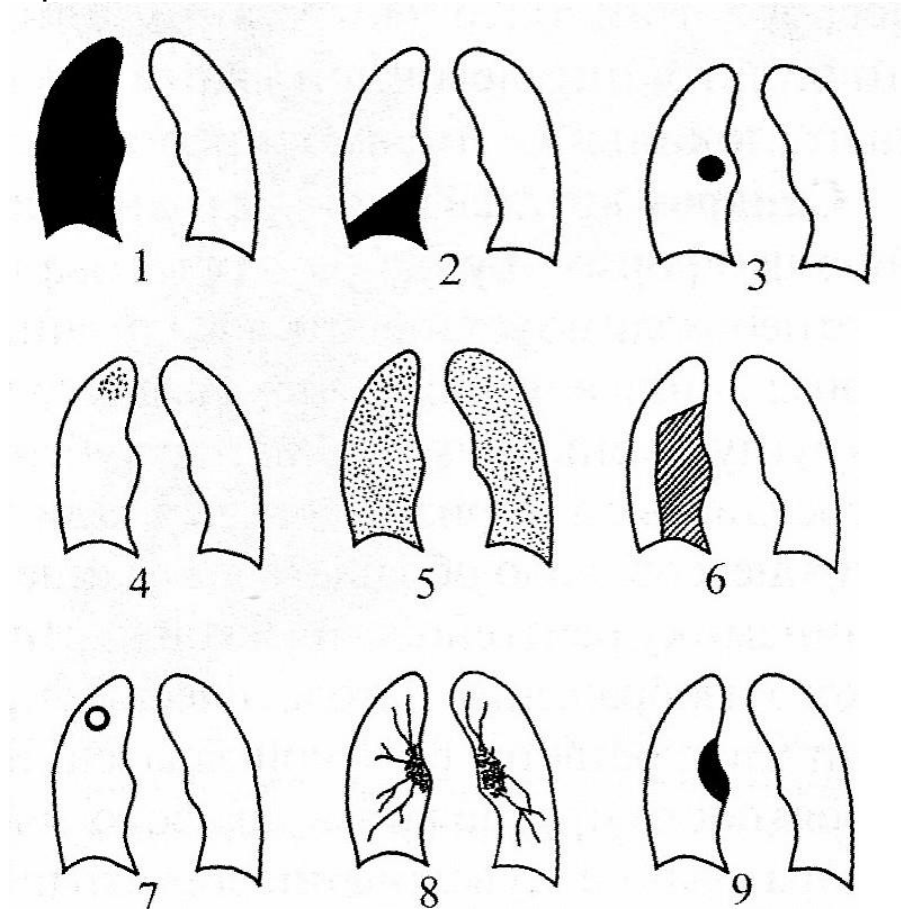


3. Определите под каждой цифрой важнейшие рентгенологические синдромы патологических состояний легких:

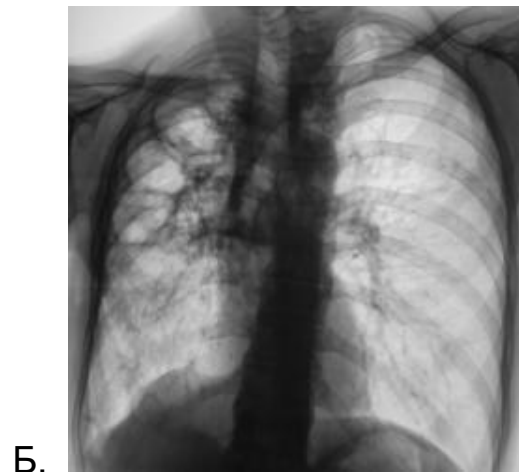
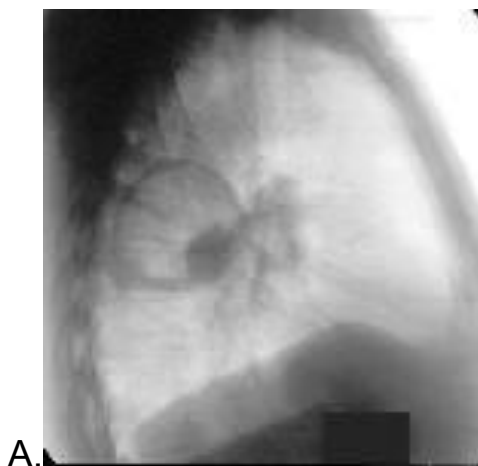- Выпишите их в тетрадь.



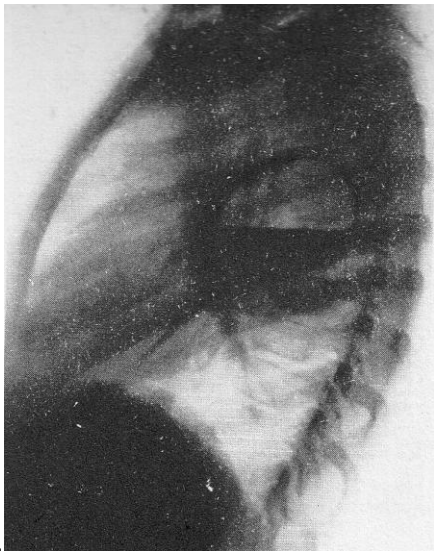- Для каждого из синдромов составьте перечень патологических состояний (заболеваний), обуславливающих этот синдром.



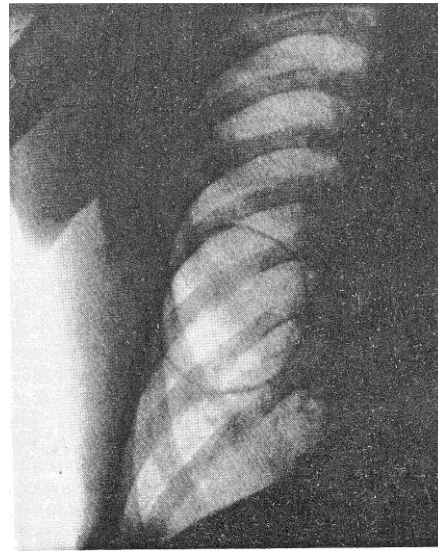4. Изучите внимательно представленные рентгенограммы.







В.



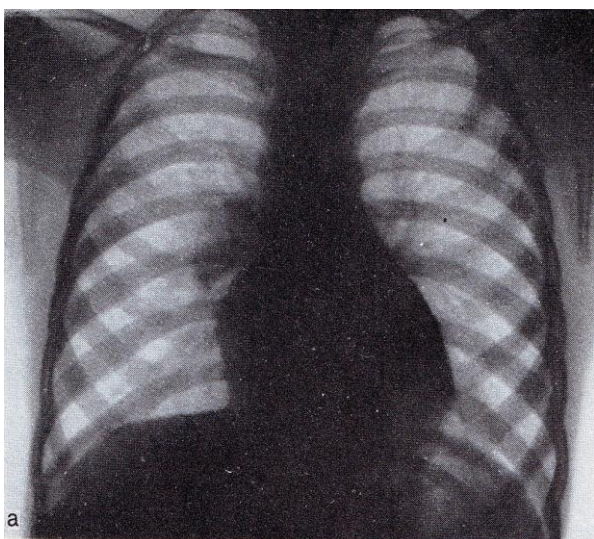
Г.

- a) определите ведущий рентгенологический синдром.
- b) проведите письменно внутрисиндромную дифференциальную диагностику с определением конкретной нозологической формы заболевания в каждом случае.

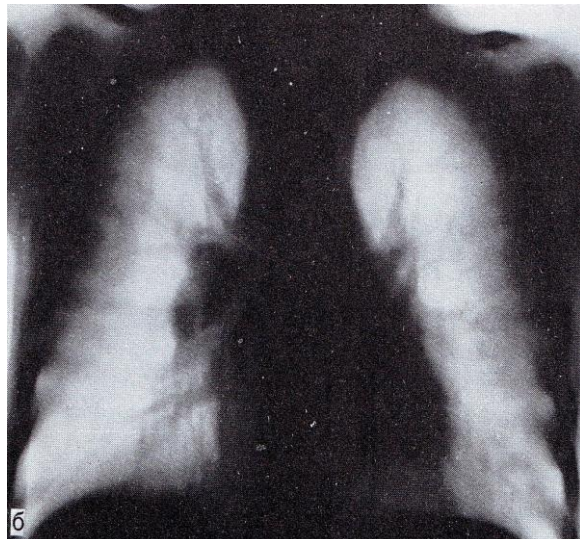
5. Прочтите ситуационную задачу и ответьте на каждый пункт письменно.

Задача: Ребенок 5 лет. В последние месяцы мать отмечает нарастающую вялость, снижение аппетита, субфебрильную температуру по вечерам, повышенную потливость по ночам.

- a) Какие методы исследования использовались, в какой проекции?
- b) Определите ведущий рентгенологический синдром
- c) Опишите патологический процесс, представленный на снимках
- d) Дайте свое заключение

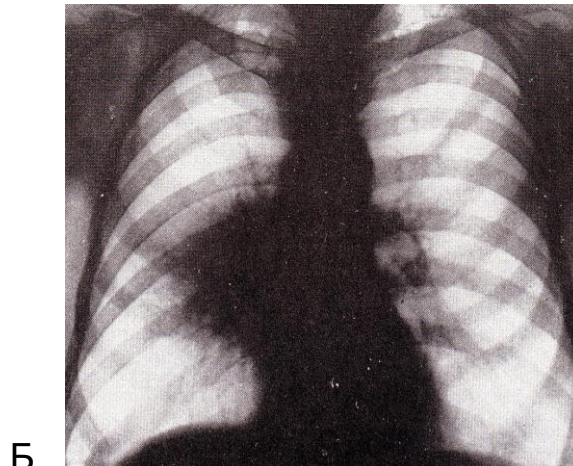
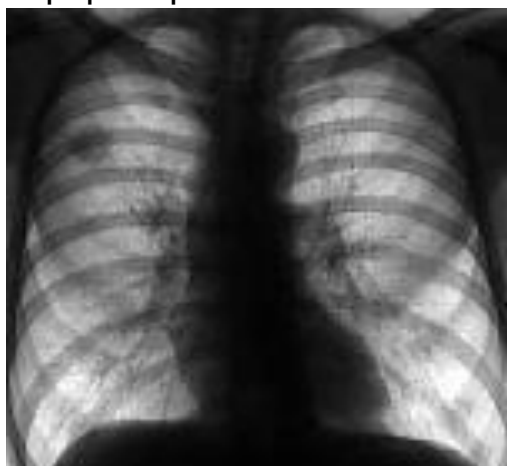

а



б

6. На снимках представлены разные формы рака легкого. Определите их и напишите рентгенологические признаки, характерные для каждой формы рака легкого.

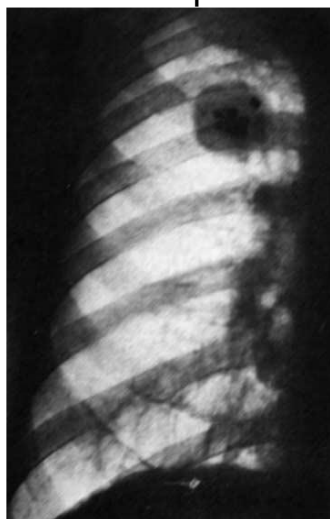


7. Составьте три тестовых задания по рентгенодиагностике заболеваний желудочно-кишечного тракта по следующему образцу:

Смещение средостения в здоровую сторону характерно для:

- А. рака легкого
- Б. экссудативного плеврита
- В. прогрессирующей легочной дистрофии
- Г. хронической пневмонии

8. Определите метод, область и плоскость исследования. Опишите обнаруживаемую патологию и дайте своё заключение. Какие рентгено-семиотические признаки вас привели к правильному диагнозу?



9. Составьте две ситуационные задачи по следующей схеме:

- А. жалобы больного
- Б. анамнез больного

- В. подробное описание рентгеносемиотической картины проведенного исследования
- Г. дифференциальная диагностика
- Д. ваше заключение

#### IV. Тесты для проверки знаний по изучаемой теме:

##### 1. Анатомический субстрат легочного рисунка в норме – это:

А. бронхи	В
Б. бронхи и легочные артерии	
В. легочные артерии и вены	
Г. бронхи, легочные артерии и вены	

##### 2. Рентгеноскопия дает возможность изучить

А. состояние корней легких	Г
Б. легочный рисунок	
В. междольевые щели	
Г. подвижность диафрагмы	

##### 3. В дифференциальной рентгенодиагностике множественных образований в легких имеет значение

А. локализация	Г
Б. структура	
В. контуры	
Г. все перечисленное правильно	

##### 4. Бронхографию применяют при:

А. нагноительных процессах в легких	А
Б. остром бронхите	
В. легочных кровотечениях	
Г. выраженной эмфиземе	

##### 5. Корень легкого расширен при:

А. центральном раке	Г
Б. коллагенозах	
В. пневмонии и коллагенозах	
Г. при всех этих заболеваниях	

##### 5. Контуры тени в легком нечеткие при:

А. периферической аденоме	Г
Б. гамартоме	
В. кистозном образовании	
Г. очаговой пневмонии	

##### 6. Неосложненный эхинококк легких имеет структуру и контуры:

А. гомогенную и четкие	А
Б. негомогенную и нечеткие	
В. гомогенную и нечеткие	
Г. негомогенную и четкие	

**7. Туберкулезный инфильтрат характеризуется:**

А. неоднородным треугольным по форме затемнением сегмента или доли легкого	Б
Б. затемнением с нечетким контуром и очагами отсева	
В. затемнением сегмента с уменьшением его объема	
Г. круглым фокусом с распадом и уровнем жидкости	

**8. Наибольший объем информации при увеличении лимфатических узлов бифуркации трахеи имеет:**

А. эзофагография	В
Б. томография	
В. компьютерная томография	
Г. УЗИ	

**9. Дифференциальная диагностика туберкулемы легкого и периферического рака основывается на анализе:**

А. характера контура	А
Б. локализации опухоли	
В. размерах	
Г. изменении плевры	

**10. На рентгенограмме интенсивность тени в легком зависит от:**

А. размеров	Б
Б. морфологического субстрата	
В. локализации	
Г. размеров и локализации	

**11. При пневмотораксе легкое спадается**

А. кверху	Г
Б. книзу	
В. вверх и медиально	
Г. вниз и медиально	

**12. Для дифференциальной диагностики туберкулезной каверны с другими полостями имеет значение**

А. локализация	Г
----------------	---

Б. толщина стенок полости	
В. количество жидкого содержимого	
Г. оценка процесса в динамике	

**13. Вокруг периферического рака легкого имеется**

А. дорожка к корню	А
Б. лучистость	
В. очаговые тени	
Г. лучистость и очаговые тени	

**14. Смещение средостения в здоровую сторону характерно для**

А. рака легкого	Б
Б. экссудативного плеврита	
В. прогрессирующей легочной дистрофии	
Г. хронической пневмонии	

**15. Под правой (левой) ключицей определяется очаговая тень малой интенсивности, округлой или овоидной формы с нечеткими и, чаще всего, неровными контурами. Иногда в ее окружности заметны мелкие нежные очажки. Тень эта соединена с корнем нежной тяжистой «дорожкой»**

А. первичный туберкулёзный комплекс	Г
Б. эндобронхиальный рак	
В. хронический диссеминированный туберкулез	
Г. туберкулезный инфильтрат	
Д. центральный рак	

**16. Диффузное просветление латеральной зоны правого (левого) легочного поля, на фоне которого легочный рисунок отсутствует. Медиальная граница просветления четкая. Средостение несколько смещено в здоровую сторону.**

А. периферический рак легкого	Д
Б. пневмокониоз I стадии	
В. туберкулезный бронхаденит	
Г. метастазы злокачественной опухоли	
Д. пневмоторакс	

**17. В одном из легочных поясов тень интенсивного образования шаровидной формы с совершенно четкими контурами. Легочная ткань в окружности без изменений.**

А. последствия адгезивного плеврита	Г
Б. долевая пневмония	
В. экссудативный плеврит	
Г. эхинококк легкого	
Д. бронхоэктатическая болезнь	



## Тема: Лучевая диагностика заболеваний сердца и крупных сосудов.

**Цель занятия:** Изучить лучевую анатомию сердца и крупных сосудов, способы и возможности их лучевого исследования.

### I. Вопросы для проверки исходного (базового) уровня знаний:

1. Нормальная анатомия сердца и крупных сосудов
2. Нормальная физиология сердца
3. Макроморфологические признаки заболеваний сердца и крупных сосудов

### II. Целевые задачи:

<p><u>Студент должен знать:</u></p> <ol style="list-style-type: none"><li>1. Лучевую анатомию сердца и крупных сосудов.</li><li>2. Принципы подготовки пациента к исследованию сердца и крупных сосудов.</li><li>3. Диагностические возможности различных лучевых методов исследования при обследовании сердечно-сосудистой системы.</li><li>4. Основные лучевые синдромы при заболеваниях легких и средостения.</li><li>5. Основные симптомы и синдромы поражения сердца.</li><li>6. Рентгенологические признаки различных заболеваний сердца и сосудов</li></ol>	<p><u>Литература:</u></p> <ol style="list-style-type: none"><li>1. В.Н. Артюшков «Атлас рентгенологических схем сердца и магистральных сосудов в норме и патологии», М. «Медицина», 1968.</li><li>2. Линденбратен Л.Д., Королюк И.П., «Медицинская радиология и рентгенология», М. «Медицина», 2000</li><li>3. Г.Е. Труфанов «Лучевая диагностика и лучевая терапия», СПб, 2005.</li><li>4. Т.Н. Трофимова «Лучевая анатомия человека», СПб «СПБМАПО», 2005.</li><li>5. Л.Д. Линденбратен, Л.Б.Наумов «Медицинская рентгенология», М., «Медицина», 1984.</li><li>6. Дуглас С. Кац, Кейвин Р. Мас, Стюарт А. Гроскин «Секреты рентгенологии», М. «БИНОМ», 2003.</li><li>7. Матиас Хофер «Компьютерная томография. Базовое руководство», М.: Мед.лит., 2006.</li><li>8. Клиническая рентгенорадиология. Руководство в пяти томах (под ред. акад. Зедгенидзе Г.А.), М., «Медицина», 1983г.</li><li>9. Лучевая диагностика. Учебник</li></ol>
<p><u>Студент должен уметь:</u></p> <ol style="list-style-type: none"><li>1. Распознавать метод лучевого исследования сердца и крупных сосудов (обзорная рентгенография, УЗИ, компьютерная томография, магнитно-резонансная томография, сцинтиграфия, ангиография).</li><li>2. Определять анатомию сердца и крупных сосудов при различных методах лучевой диагностики.</li><li>3. Находить и интерпретировать морфологические и функцио-</li></ol>	

нальные изменения сердечно-сосудистой системы на рентгенограммах, компьютерных томограммах, магнитно-резонансных томограммах, сцинтиграммах, ангиограммах, используя протокол лучевого обследования пациента.

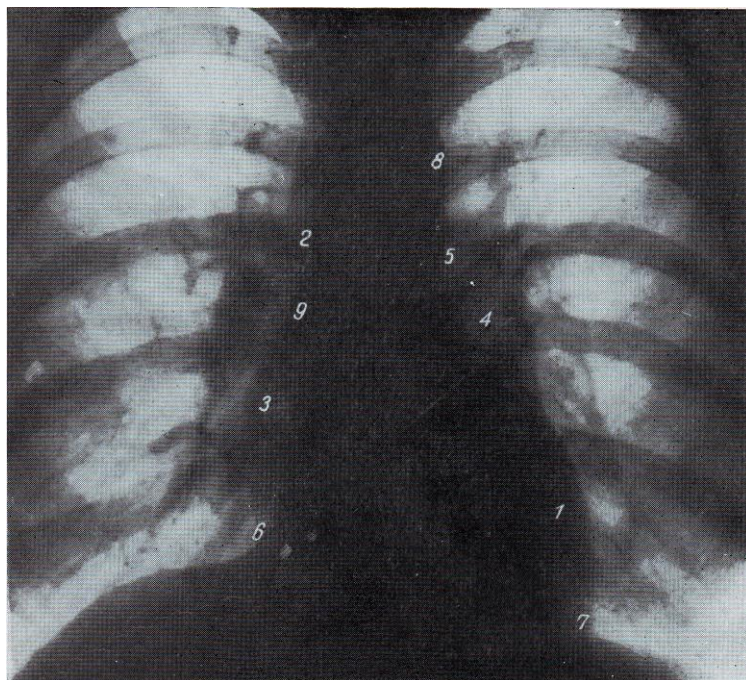
4. Определять показания к проведению различных методов лучевой диагностики.
5. Составить протокол описания R-снимка.

для вузов. Под ред. проф. Труфанова Г.Е. М., «ГЭОТАР-Медиа», 2007г.

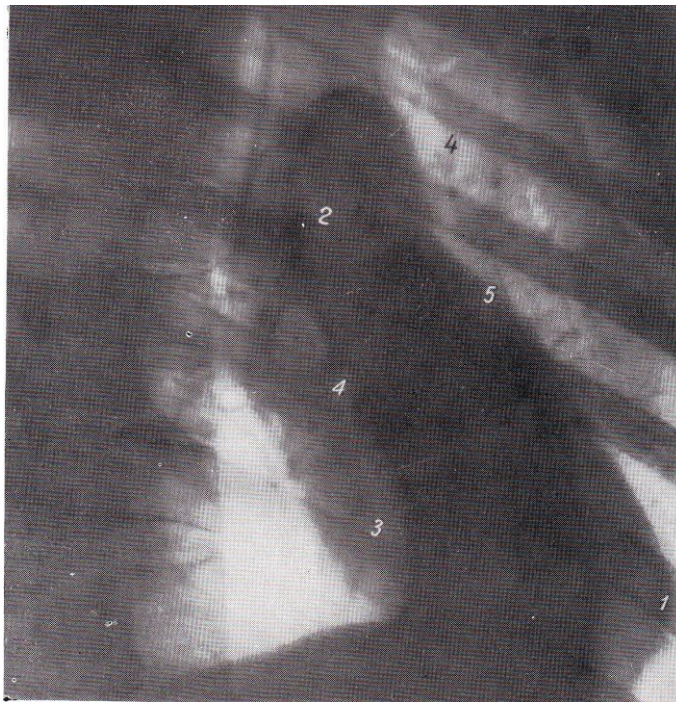Восполнить недостающие знания поможет изучение специальной литературы, указанной выше.

### III. Задания для внеаудиторной самостоятельной работы по изучаемой теме.

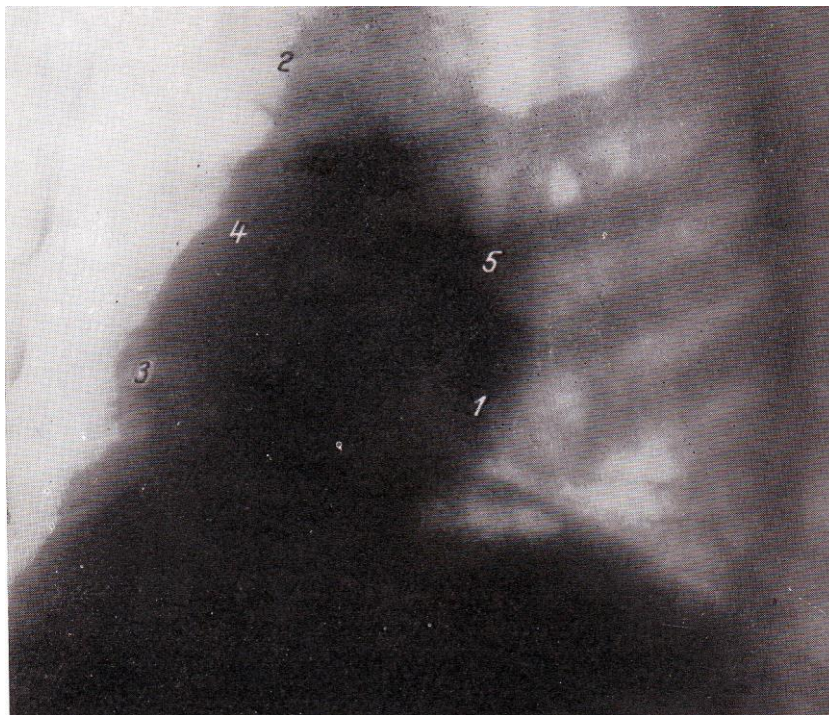
1. Перечислите основные методы исследования сердечно-сосудистой системы.
2. Определите метод и проекцию исследования сердца.



A.



Б.



В.

3. На предыдущих снимках определите структуры указанные на рентгенограммах цифрами.
4. Допишите недостающие сведения в нижеследующих пунктах:
  - Правый контур сердца на рентгенограмме в прямой проекции состоит из ..... дуг (перечислите их)
  - Левый контур сердца на рентгенограмме в прямой проекции состоит из ..... дуг (перечислите их)

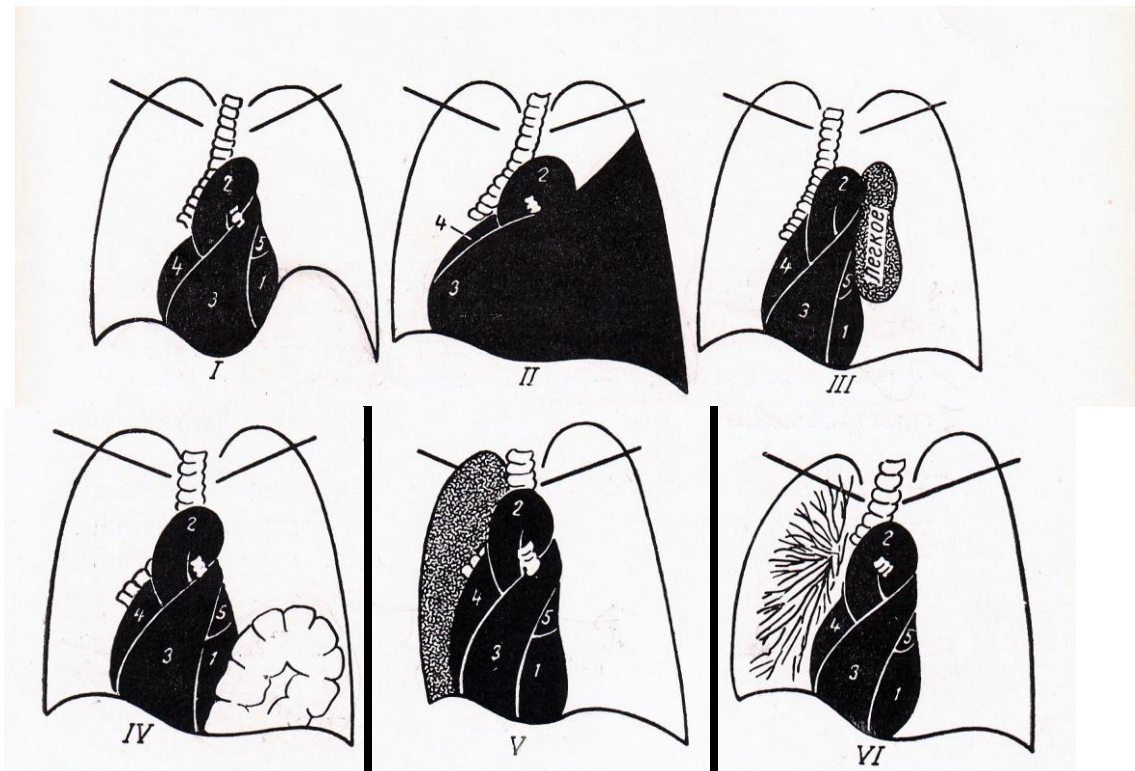


5. Составьте три тестовых задания по диагностике заболеваний сердца и сосудов по следующему образцу:

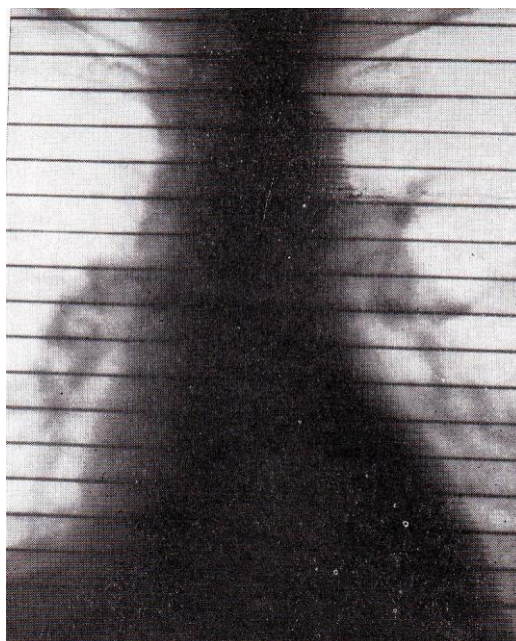Нарушение гемодинамики в малом круге кровообращения при затрудненном оттоке из него характеризуется:

- а) Венозным застоем
- б) Гиперволемией
- в) Нормальным кровотоком

6. На рисунке схематично изображены патологические состояния, при которых происходит смещение сердца вправо. Определите эти состояния.

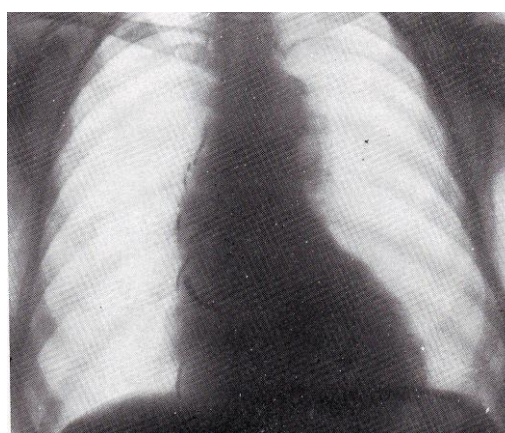


7. Определите метод исследования. Поставьте диагноз. Перечислите рентгенологические признаки, характерные для данного патологического состояния.



8. Рассмотрите внимательно рентгенограмму и допишите недостающие сведения в предложение:

- На рентгенограмме больного с ..... стенки аорты..... отдела атеросклеротической этиологии определяется .....



9. Какой метод позволяет с высокой точностью установить аневризму : рентгенография или МР-аортография? Перечислите лучевые признаки аневризмы при использовании этих методов.

#### IV. Тестовые задания для самопроверки:

1. Базовым (начальным) рентгенологическим исследованием сердца является:

А. полипозиционная рентгеноскопия грудной клетки	Г
Б. флюорография в прямой проекции	
В. рентгенография грудной клетки в трех стандартных проекциях	



Г. рентгенография грудной клетки в прямой и левой боковой проекциях с контрастированием пищевода	
--	--

**2. Правый желудочек в норме не является краеобразующим**

А. в прямой проекции	А
Б. в правой косо́й проекции	
В. в левой косо́й проекции	
Г. в левой боковой проекции	

**3. Соотношение высоты сердечной тени к высоте сосудистого пучка по правому контуру в прямой проекции в норме**

А. 2:1	В
Б. 1:2	
В. 1:1	
Г. 3:1	

**4. Если при введении контрастного вещества в левый желудочек контрастируется левое предсердие, то это:**

А. аортальная недостаточность	Г
Б. открытый артериальный проток	
В. тетрада Фалло	
Г. митральная недостаточность	

**5. Для выпотного перикардита характерно:**

А. увеличение амплитуды пульсации	Б
Б. уменьшение амплитуды пульсации	
В. пульсация не изменена	
Г. парадоксальная пульсация	

**6. Увеличение левого предсердия является обязательным признаком:**

А. стеноза правого атриовентрикулярного отверстия	Б
Б. стеноза левого атриовентрикулярного отверстия	
В. недостаточности аортального клапана	
Г. стеноза устья аорты	

**7. При дилатации (диастолической перегрузке) левого предсердия радиус отклонения контрастированного пищевода**

А. малый	Б
Б. большой	
В. средний	
Г. отклонения пищевода нет	

**8. При диффузном поражении мышцы сердца кардиодиафрагмальные углы**

А. острые	Б
Б. тупые	
В. не изменены	
Г. правый кардиодиафрагмальный угол острый	

**9. Гемодинамика малого круга кровообращения при митральном стенозе характеризуется**

А. гиповолемией	Б
Б. гипертензией	
В. гиперволемией	
Г. не изменена	

**10. Перегородочные линии Керли наиболее характерны:**

А. при нормальном легочном кровотоке	Б
Б. при венозном застое в малом круге кровообращения	
В. при гиповолемии	
Г. при гиперволемии	

**11. Сердце поперечно расположено. Сердечная талия хорошо выражена. Значительное увеличение левого желудочка. Аорта диффузно расширена. Пульсация левого желудочка и аорты учащенная, глубокая (возбужденная).**

А. инфаркт миокарда	Г
Б. аневризма аорты	
В. стеноз левого венозного отверстия	
Г. недостаточность аортального клапана	
Д. стеноз устья аорты	

**12. Умеренное увеличение обоих желудочков, больше правого. Левое предсердие не увеличено. Значительное выпячивание и усиленная пульсация II лучевой дуги (легочной артерии). Усиление легочного рисунка с обеих сторон.**

А. незаращение баталова протока	А
Б. миокардиопатия	
В. митральная недостаточность	
Г. склероз аорты	
Д. экссудативный плеврит	

**13. Для недостаточности митрального клапана в правой косой проекции характерен радиус дуги отклонения контрастированного пищевода**

А. малый	В
Б. средний	
В. большой	
Г. отклонения пищевода нет	

**14. Сердце приближается к поперечному положению. Небольшое увеличение левого желудочка. Аорта расширена и значительно удлинена. Дуга ее значительно выступает влево. Контуры дуги как бы подчеркнуты.**

А. незаращение баталова протока	Г
Б. миокардиопатия	
В. митральная недостаточность	
Г. склероз аорты	
Д. экссудативный перикардит	

**15. Размеры сердца умеренно увеличены, главным образом за счет увеличения левого желудочка. Пульсация учащенная, неглубокая. Тонус понижен.**

А. незаращение баталова протока	Б
Б. миокардиопатия	
В. митральная недостаточность	
Г. аортальная недостаточность	
Д. экссудативный перикардит	

## Тема: Лучевая диагностика заболеваний пищевода, желудка, кишечника.

**Цель занятия:** Научить студентов ориентироваться в методиках лучевой диагностики заболеваний желудочно-кишечного тракта (ЖКТ), уметь правильно обосновывать целесообразность назначаемого обследования, а также верно интерпретировать полученные данные.

### I. Вопросы для проверки исходного (базового) уровня знаний:

1. Нормальная анатомия пищеварительной системы
2. Нормальная физиология пищеварительной системы

### II. Целевые задачи:

<p><u>Студент должен знать:</u></p> <ol style="list-style-type: none"><li>1. Лучевую анатомию пищевода, желудка, кишечника.</li><li>2. Анатомо-физиологические особенности пищеварительной трубки.</li><li>3. Виды контрастных веществ, применяемых при исследовании ЖКТ.</li><li>4. Принципы подготовки больного к рентгенологическим исследованиям ЖКТ, особенности этих исследований.</li><li>5. Методики рентгенологического исследования пищевода, желудка, кишечника.</li><li>6. Рентгеносемиотику неопухолевых заболеваний пищевода, желудка, кишечника.</li><li>7. Дифференциально-диагностические рентгеносемиотические признаки неопухолевых заболеваний пищеварительной трубки.</li><li>8. Рентгеносемиотику опухолевых заболеваний пищевода, желудка, кишечника.</li><li>9. Дифференциально-диагностические рентгеносемиотические признаки опухолевых заболеваний ЖКТ.</li></ol>	<p><u>Литература:</u></p> <ol style="list-style-type: none"><li>1. Клиническая рентгенорадиология. Руководство в пяти томах (под ред. акад. Зедгенидзе Г.А.), М., «Медицина», 1983г.</li><li>2. Лучевая диагностика. Учебник для вузов. Под ред. проф. Труфанова Г.Е. М., «ГЭОТАР-Медиа», 2007г.</li><li>3. Л.Д.Линденбрaten, И.П.Королюк. Медицинская радиология (основы лучевой диагностики и лучевой терапии). М., «Медицина», 2000г.</li><li>4. Л.Д.Линденбрaten, Л.Б.Наумов. Медицинская рентгенология. М., «Медицина», 1984г.</li><li>5. Л.Д.Линденбрaten, И.П.Королюк. Медицинская радиология и рентгенология. М. «Медицина». 1993 г.</li><li>6. Т.Н.Трофимова «Лучевая анатомия человека», СПб «СПб-МАПО», 2005.</li><li>7. Дуглас С. Кац, Кейвин Р. Мас, Стюарт А. Гроскин «Секреты рентгенологии», М. «БИНOM», 2003.</li><li>8. Матиас Хофер «Компьютерная томография. Базовое руководство», М.: Мед.лит., 2006.</li></ol>
<p><u>Студент должен уметь:</u></p> <ol style="list-style-type: none"><li>7. Распознавать метод лучевого</li></ol>	

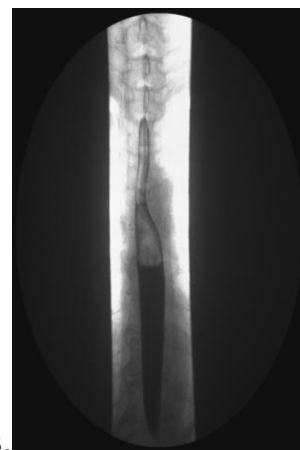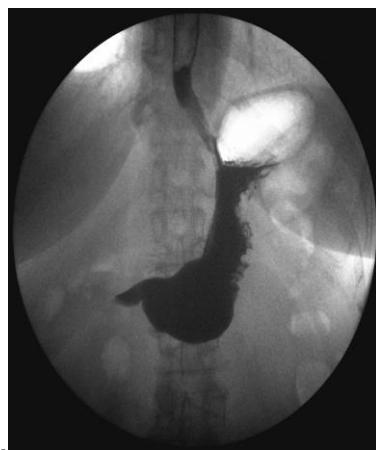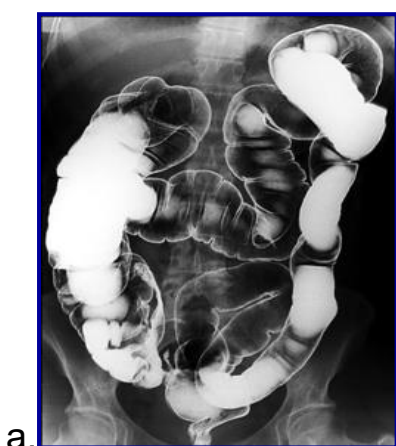исследования ЖКТ (обзорная рентгенография, эзофагография, контрастная рентгенография желудка, ирригография компьютерная томография, сцинтиграфия, магнитно-резонансная томография, ангиография).

8. Определять анатомию пищеварительной системы при различных методах лучевой диагностики.
9. Находить и интерпретировать анатомические, морфологические и функциональные изменения пищеварительной системы на рентгенограммах, компьютерных томограммах, магнитно-резонансных томограммах, ангиограммах, сцинтиграммах, используя протокол лучевого обследования пациента.

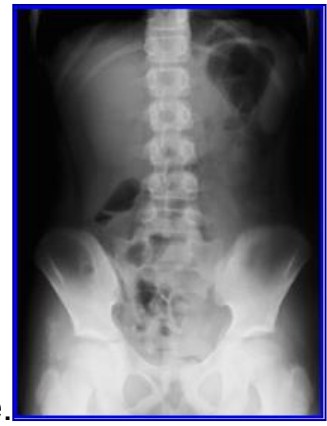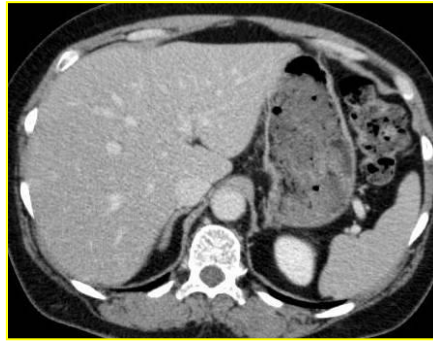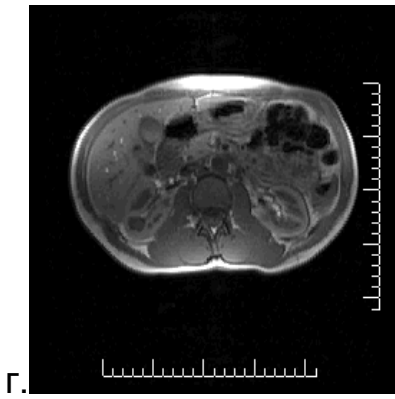
Восполнить недостающие знания поможет изучение специальной литературы, указанной выше.

### III. Задания для внеаудиторной самостоятельной работы по изучаемой теме.

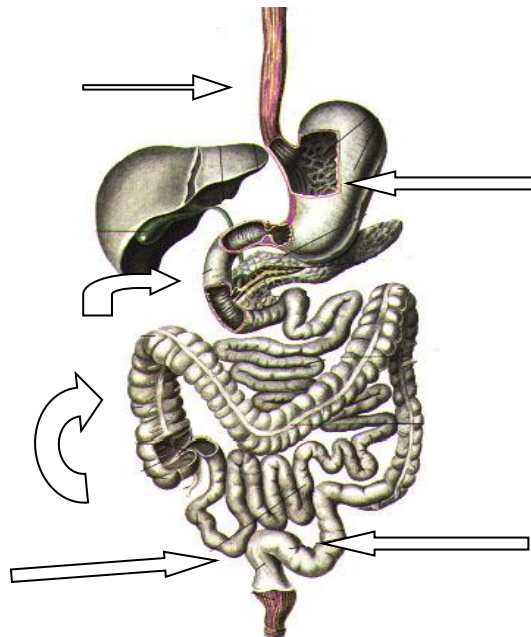
1. Определите метод лучевого исследования.



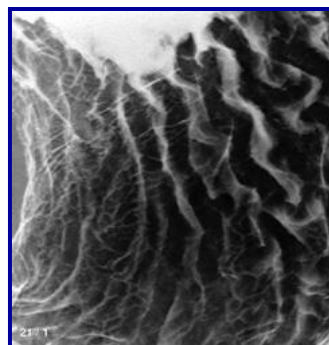




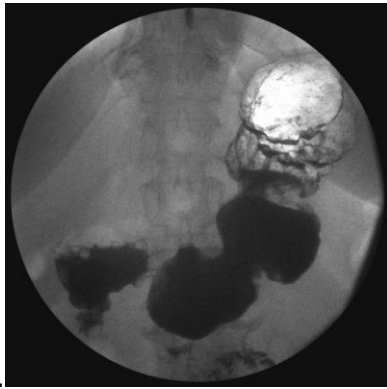
2. Назовите указанные стрелками отделы ЖКТ



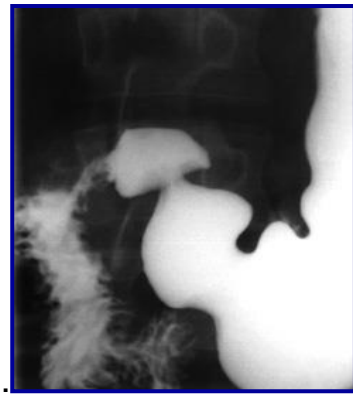3. Определите что изображено на рентгенограмме?



4. Какая фаза контрастирования, какого отдела пищеварительной трубки и в каком изображении представлены на рентгенограммах?

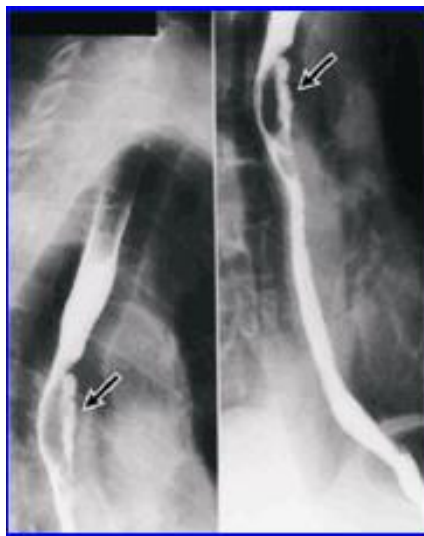

а.

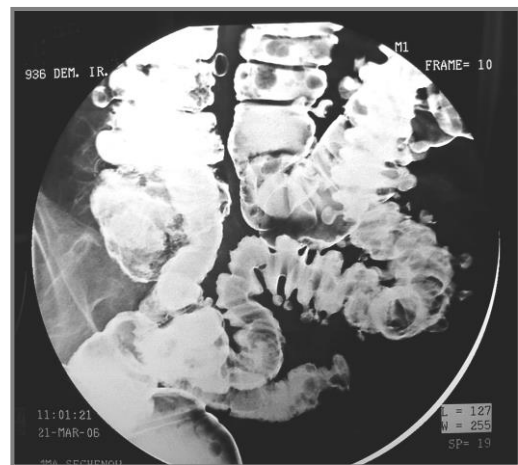
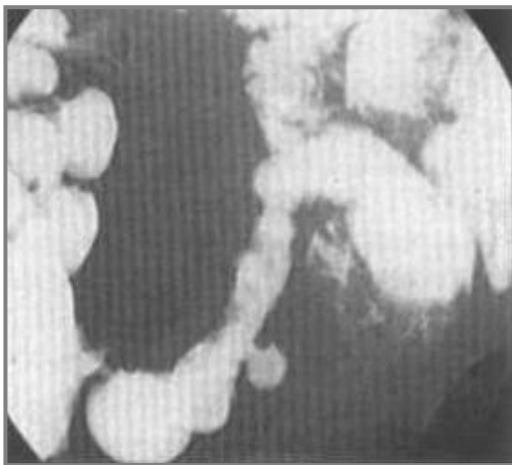


б.

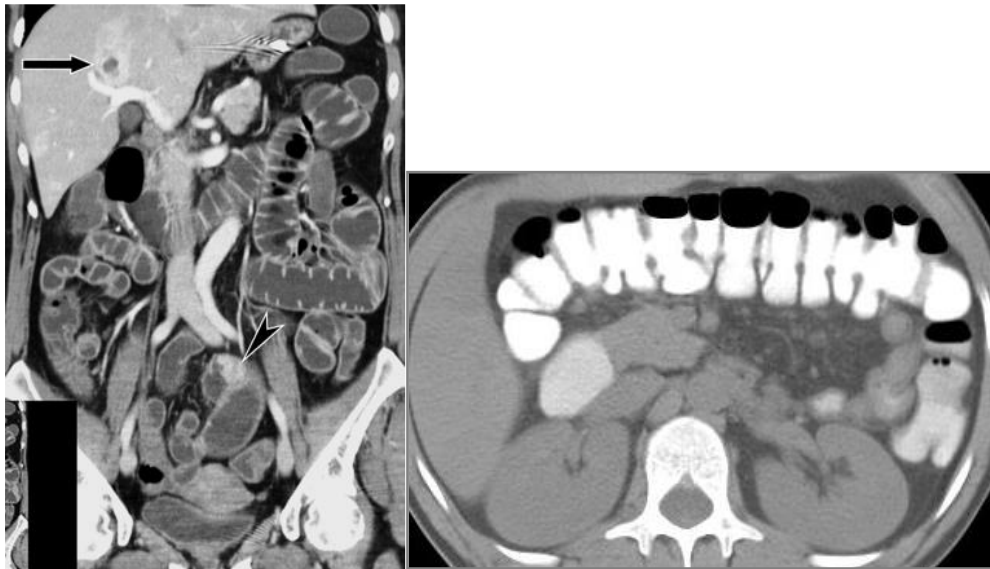1. Как называется данное исследование и на что указывают стрелки?



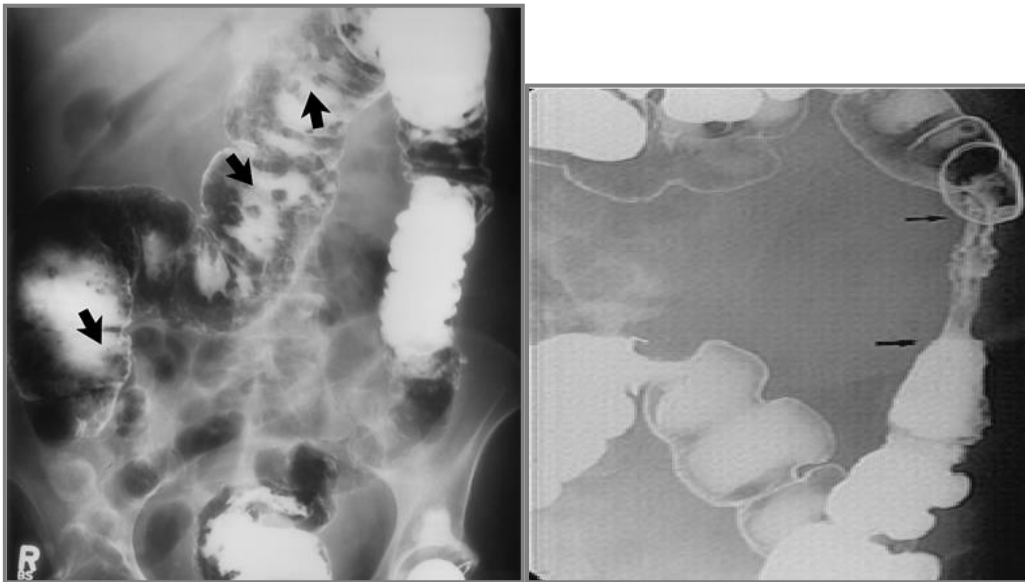
6. Как называются одиночные или множественные округлые ограниченные выпячивания стенки пищеварительной трубки?



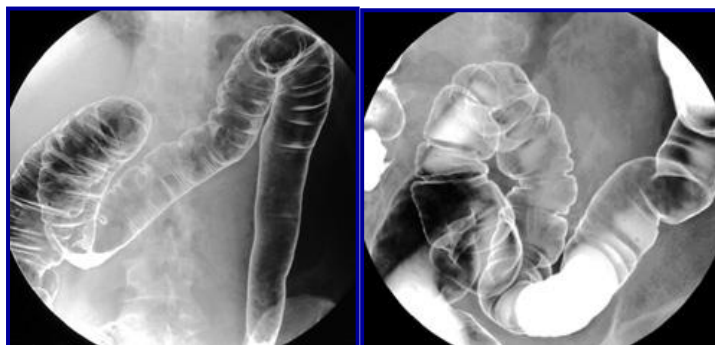
7. Назовите метод лучевого исследования и плоскости его проведения



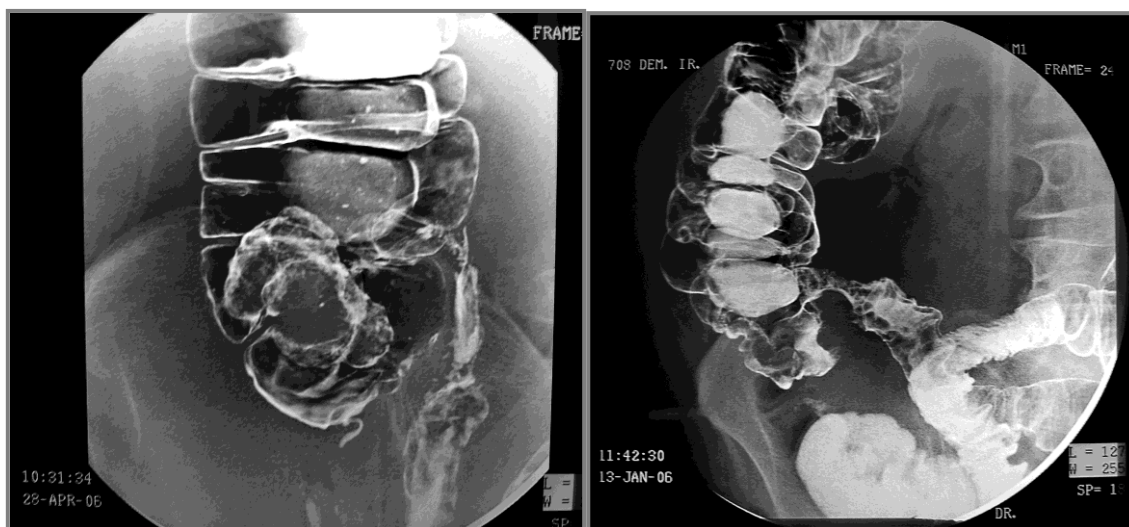8. На что указывают стрелки, и какие рентгеносемиотические признаки характеризуют данную патологию? Назовите её.



9. О каком заболевании говорит отсутствие гаустрации, выпрямленность стенки в определенном отделе толстого кишечника?



10. Назовите характер роста злокачественной опухоли слепой кишки.



а.

б.

11. Составьте таблицу соответствия 3-х нозологических форм (задание преподавателя) и рентгеносемиотических признаков по следующему образцу:

Нозология	Рентгеносемиотические признаки
Доброкачественная опухоль пищевода	Сужение пищевода на ограниченном участке с ровными четкими контурами, отсутствие (или сглаженность) рельефа слизистой оболочки, ослабление перистальтики

12. Составьте три тестовых задания по рентгенодиагностике заболеваний желудочно-кишечного тракта по следующему образцу:

Достоверным рентгенологическим симптомом нарушения целостности пищеварительной трубки является:

- А. нарушение положения и функции диафрагмы
- Б. свободный газ в брюшной полости
- В. свободная жидкость в отлогах местах брюшной полости
- Г. метеоризм

13. Составьте две ситуационные задачи по следующей схеме:

- a) жалобы больного
- b) подробное описание рентгеносемиотической картины проведенного исследования
- c) дифференциальная диагностика
- d) ваше заключение

#### IV. Тестовые задания для самопроверки:

##### 1. Подготовка больного к рентгенологическому исследованию желудка:

А. диета	Б
Б. голод	
В. клизма утром	
Г. клизма вечером и утром	

##### 2. Основной методикой рентгенологического исследования ободочной кишки является:

А. пероральное заполнение	Б
Б. ирригоскопия	
В. водная клизма и супервольтная рентгенография	
Г. методика Шерижье	

##### 3. При экзофитных образованиях желудочно-кишечного тракта наиболее информативной методикой является:

А. стандартное рентгенологическое исследование в фазу полутугого и тугого заполнения	А
Б. первичное двойное контрастирование	
В. пневмография	
Г. пневмоперитонеум	

##### 4. Наиболее простым способом введения газа в пищевод для его двойного контрастирования является:

А. введение через тонкий зонд	В
Б. проглатывание больным воздуха	
В. проглатывание больным воздуха вместе с бариевой взвесью (в виде нескольких следующих друг за другом глотков)	
Г. прием больным содового раствора и раствора лимонной кислоты	

##### 5. Парадоксальная дисфагия (задержка жидкой пищи) может встретиться

А. при дивертикуле пищевода	Г
-----------------------------	---

Б. при ожоге пищевода	
В. при эзофагокардиальном раке	
Г. при ахалазии кардии	

**6. При химических ожогах пищевода рубцовое сужение просвета чаще наблюдается:**

А. в верхней трети	Г
Б. в средней трети	
В. в дистальной трети	
Г. в местах физиологических сужений	

**7. Рентгенологические признаки язвы:**

А. язвенная «ниша», воспалительный вал, конвергенция, гиперсекреция, регионарный спазм, ускоренное продвижение бариевой взвеси в зоне язвы, локальная болезненность	А
Б. язвенная «ниша», воспалительный вал, конвергенция складок слизистой, заход складок слизистой в «нишу», гиперсекреция, регионарный спазм, ускоренное продвижение бариевой взвеси в зоне язвы, локальная болезненность	
В. язвенная «ниша», воспалительный вал, ригидность стенки, заход складок слизистой в «нишу», гиперсекреция, регионарный спазм в зоне язвы, локальная болезненность	

**8. Трехслойная ниша, выступающая за контур желудка, рубцовая деформация желудка и воспалительная перестройка рельефа слизистой характерны:**

А. для острой язвы	Б
Б. для пенетрирующей язвы	
В. для озлокачествленной язвы	
Г. для инфильтративно-язвенного рака	

**9. Для любого вида механической кишечной непроходимости общими рентгенологическими признаками являются:**

А. свободный газ в брюшной полости	В
Б. свободная жидкость в брюшной полости	
В. арки и горизонтальные уровни жидкости в кишечнике	
Г. нарушение топографии желудочно-кишечного тракта	



**10. Стойкое циркулярное сужение ободочной кишки с подрывными краями и неровными контурами наблюдается**

А. при дивертикулезе	Б
Б. при стенозирующем раке	
В. при язвенном колите	
Г. при болезни Гиршпрунга	

**11. Компьютерную томографию толстой кишки применяют как дополнительную методику у больных**

А. с неспецифическим язвенным колитом	В
Б. с общей брыжейкой кишечника	
В. с опухолевыми заболеваниями	
Г. с болезнью Гиршпрунга	

**12. При обзорной рентгеноскопии брюшной полости (без контрастирования) в правой ее половине определяется большое количество воздушных пузырей полукруглой или полуовальной формы, ограниченных снизу горизонтальными уровнями жидкости, колеблющимися при перемене положения тени.**

А. рак пищевода	В
Б. язва 12-перстной кишки	
В. непроходимость кишечника	
Г. чашеобразный рак желудка	
Д. ожог пищевода	

**13. В препилорическом отделе желудка вблизи малой кривизны определяется дефект выполнения в виде полукруглого вала шириной около 1,0 см с неровным внутренним и ровным наружным контуром. Этот вал окружает полукруглое депо контрастной взвеси. Перистальтика малой кривизны на этом уровне отсутствует. Складки слизистой у края описанного вала обрываются.**

А. рак пищевода	Г
Б. язва 12-перстной кишки	
В. непроходимость кишечника	
Г. чашеобразный рак желудка	
Д. ожог пищевода	

**14. Свод желудка утолщен до 2-3 см. Воздушный пузырь малого размера, ассиметричен. На фоне воздушного пузыря вблизи кардии определяется тень мягкотканевого образования неправильной формы. При приеме больным контрастной взвеси, видно, что последняя обтекает это образование.**

А. гипертрофический гастрит	Б
Б. рак кардиального отдела желудка	

В. дивертикул пищевода	
Г. язва желудка	
Д. кардиоспазм, атония пищевода	

**15. Желудок разворачивается нормотонически, имеет форму крючка. После приема двух-трех глотков контрастной взвеси при дозированной компрессии определяется значительная деформация складок слизистой в теле желудка – они извилисты, непараллельны, широки. Местами образуются полушарообразные утолщения слизистой.**

А. гипертрофический гастрит	А
Б. рак желудка	
В. дивертикул пищевода	
Г. язва желудка	
Д. кардиоспазм, атония пищевода	

**16. Одиночный дефект наполнения желудка размерами 2 см и более неправильно округлой формы, со структурной поверхностью и широким основанием – рентгенологические симптомы, характерные**

А. для полипа	В
Б. для неэпителиальной опухоли	
В. для полипозного рака	
Г. для безоара	

**17. В средней трети пищевода просвет его на протяжении 6-7 см неравномерно сужен, причем контуры суженного участка неровные, фестончатые. Перистальтика на этом уровне полностью отсутствует. Прохождение даже жидкой контрастной взвеси замедленно. Выше – просвет пищевода значительно расширен.**

А. рак пищевода	А
Б. язва 12-перстной кишки	
В. непроходимость кишечника	
Г. чашеобразный рак желудка	
Д. ожог пищевода	

## Тема: Лучевая диагностика заболеваний опорно-двигательной системы.

**Цель занятия:** Изучить лучевую анатомию костей и суставов, способы и возможности их лучевого исследования.

### I. Вопросы для проверки исходного (базового) уровня знаний:

1. Нормальная анатомия костей и суставов
2. Макроморфологические признаки заболеваний опорно-двигательной системы

### II. Целевые задачи:

<p><u>Студент должен знать:</u></p> <ol style="list-style-type: none"><li>1. Лучевую анатомию костей и суставов.</li><li>2. Принципы подготовки пациента к исследованию костей и суставов.</li><li>3. Диагностические возможности различных лучевых методов исследования при обследовании опорно-двигательной системы.</li><li>4. Основные лучевые синдромы при заболеваниях костей и суставов.</li><li>5. Основные симптомы и синдромы поражения опорно-двигательной системы.</li><li>6. Рентгенологические признаки различных заболеваний костей и суставов.</li></ol>	<p>Литература:</p> <ol style="list-style-type: none"><li>1. Линденбратен Л.Д., Королук И.П., «Медицинская радиология и рентгенология», М. «Медицина», 2000</li><li>2. Г.Е. Труфанов «Лучевая диагностика и лучевая терапия», СПб, 2005.</li><li>3. Т.Н. Трофимова «Лучевая анатомия человека», СПб «СПБМА-ПО», 2005.</li><li>4. Л.Д. Линденбратен, Л.Б.Наумов «Медицинская рентгенология», М., «Медицина», 1984.</li><li>5. А.Г. Веснин, И.И. Семенов «Атлас лучевой диагностики опухолей опорно-двигательного аппарата», М., «БИНОМ», 2003г.</li><li>6. Дуглас С. Кац, Кейвин Р. Мас, Стюарт А. Гроскин «Секреты рентгенологии», М. «БИНОМ», 2003.</li><li>7. Матиас Хофер «Компьютерная томография. Базовое руководство», М.: Мед.лит., 2006.</li><li>8. Клиническая рентгенодиагностика. Руководство в пяти томах (под ред. акад. Зедгенидзе Г.А.), М., «Медицина», 1983г.</li><li>9. Лучевая диагностика. Учебник для вузов. Под ред. проф. Труфанова Г.Е. М., «ГЭОТАР-Медиа», 2007г.</li></ol>
<p><u>Студент должен уметь:</u></p> <ol style="list-style-type: none"><li>1. Распознавать метод лучевого исследования опорно-двигательной системы (обзорная рентгенография, УЗИ, компьютерная томография, магнитно-резонансная томография, сцинтиграфия).</li><li>2. Определять анатомию костей и суставов при различных методах лучевой диагностики.</li><li>3. Находить и интерпретировать морфологические и функциональ-</li></ol>	

ные изменения опорно-двигательной системы на рентгенограммах, компьютерных томограммах, магнитно-резонансных томограммах, сцинтиграммах, используя протокол лучевого обследования пациента.

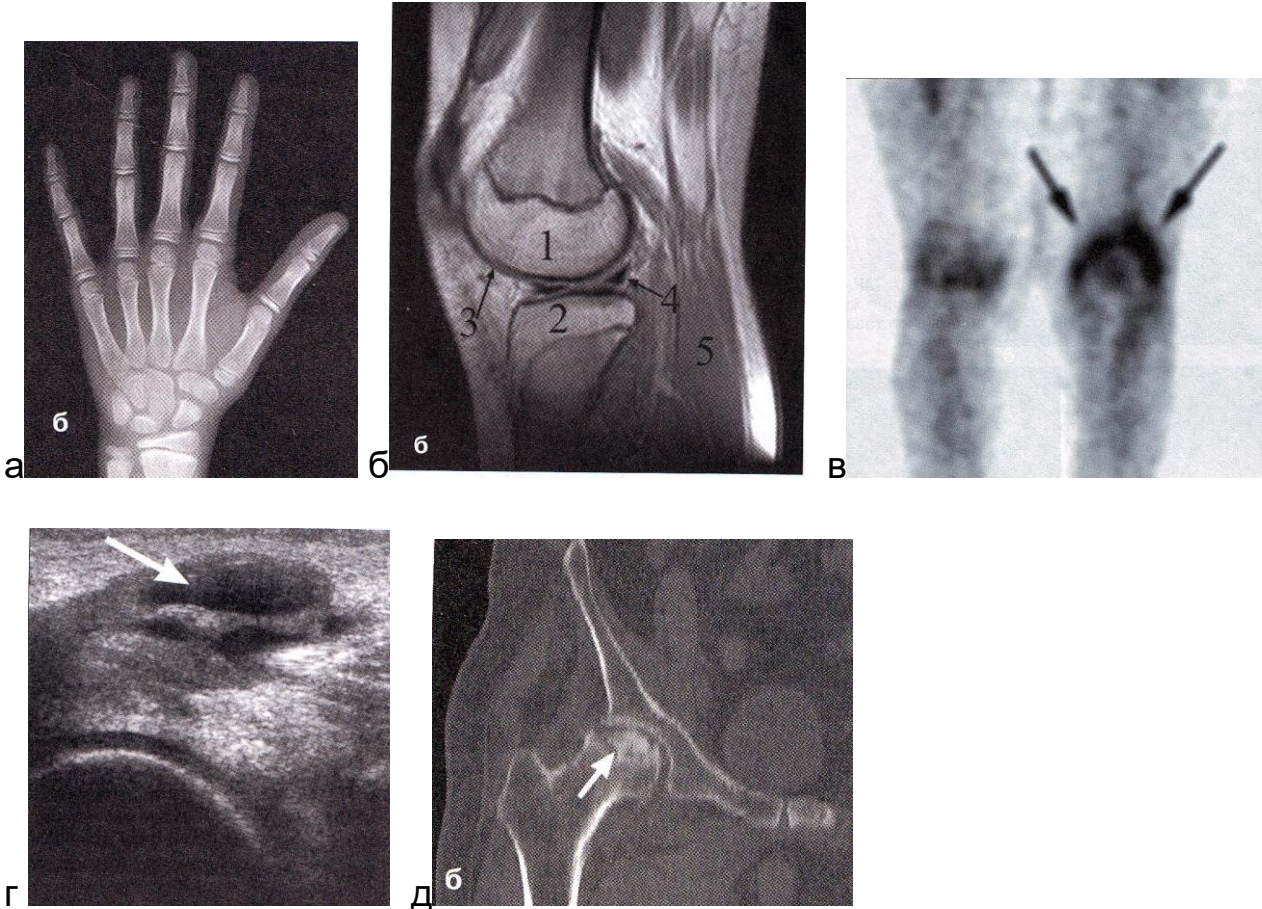
4. Определять показания к проведению различных методов лучевой диагностики.

5. Составить протокол описания Р-снимка.

Восполнить недостающие знания поможет изучение специальной литературы, указанной выше.

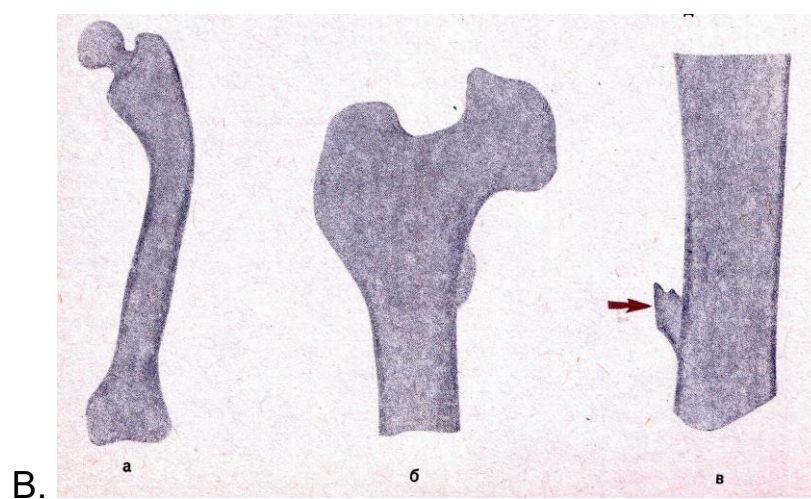
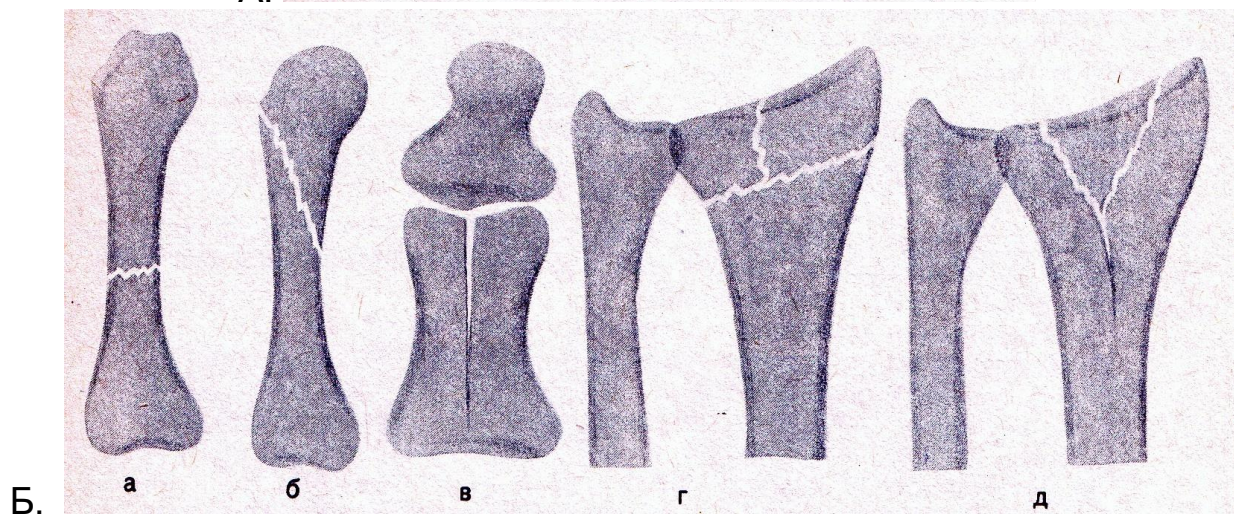
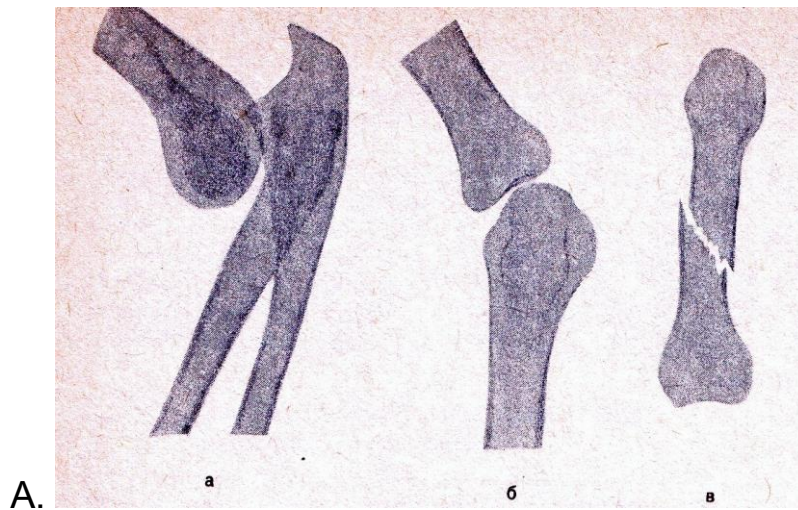
**III. Задания для внеаудиторной самостоятельной работы по изучаемой теме.**

1. Определите метод и плоскость лучевого исследования.

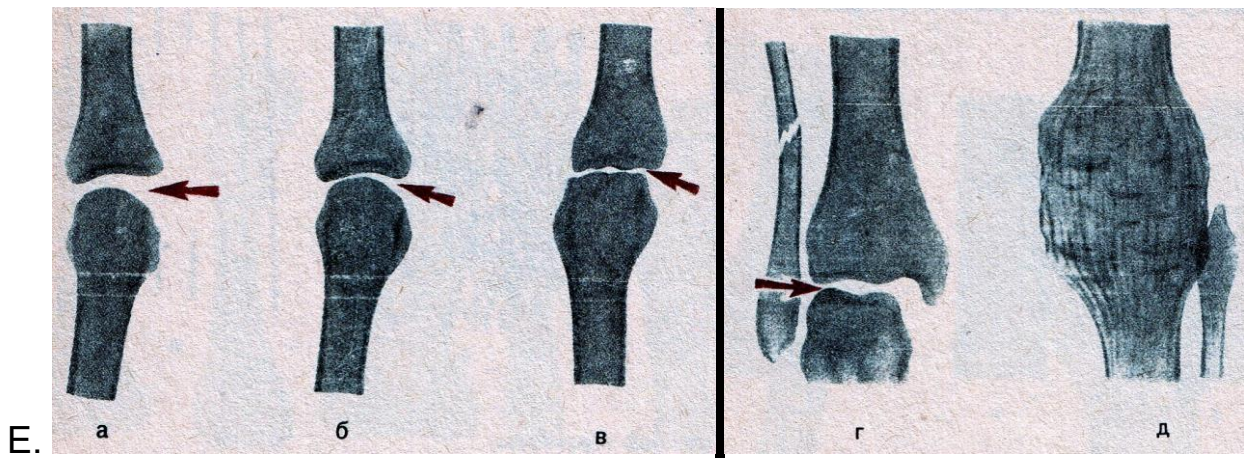
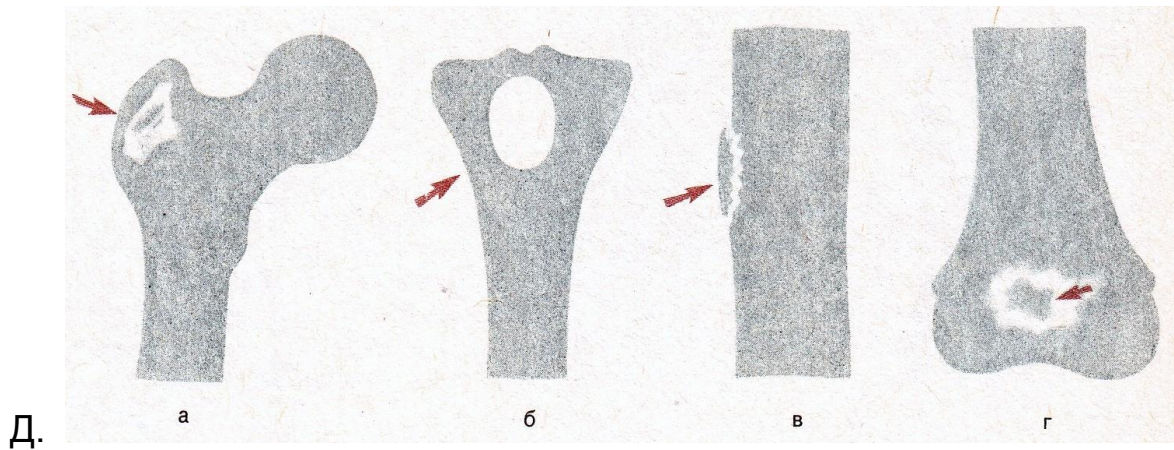
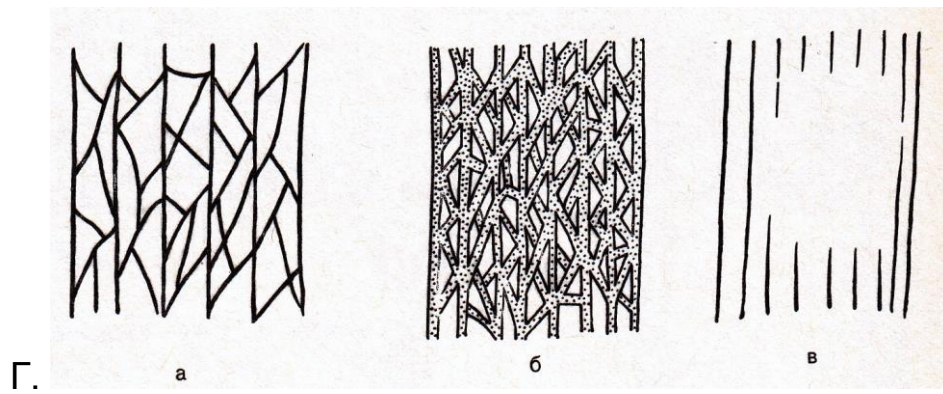




2. Определите рентгенологический синдромы поражения костей и суставов и их разновидности.

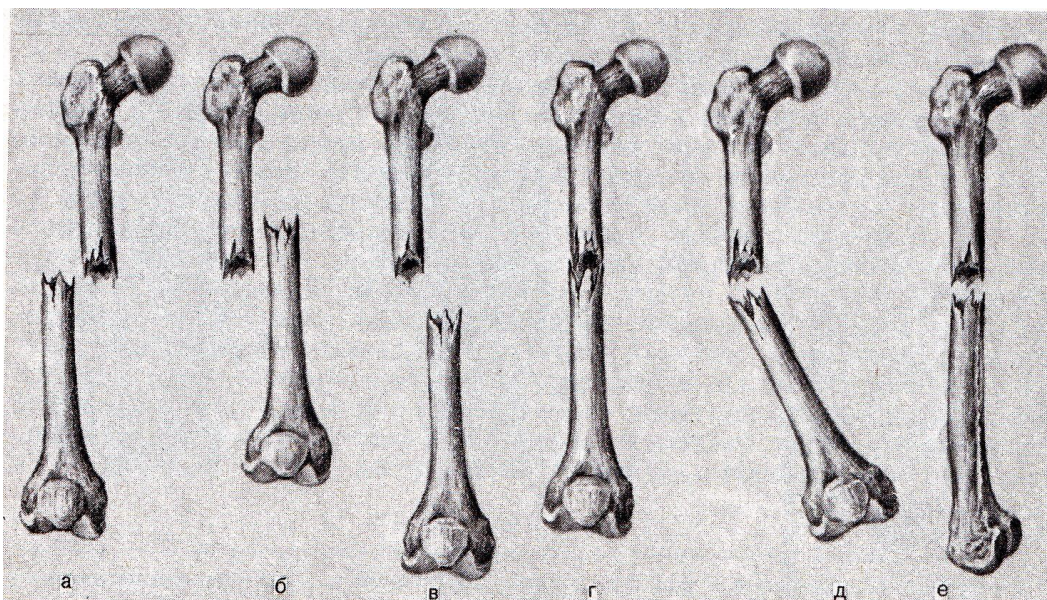




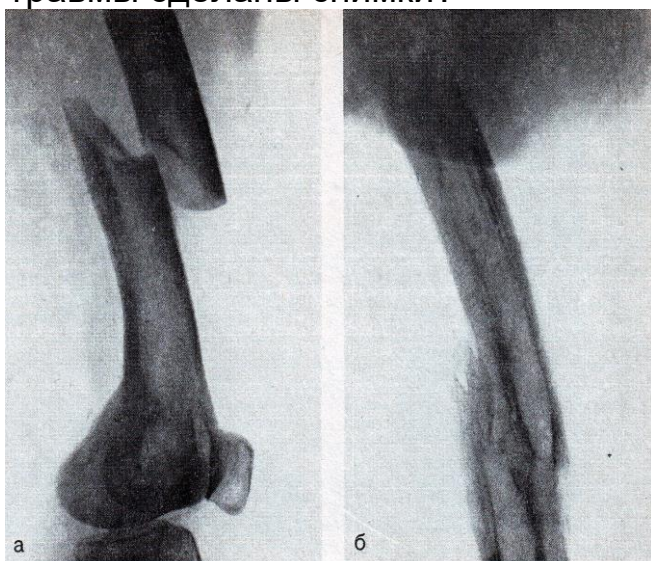


3. Определите различные виды смещения отломков при переломах костей.

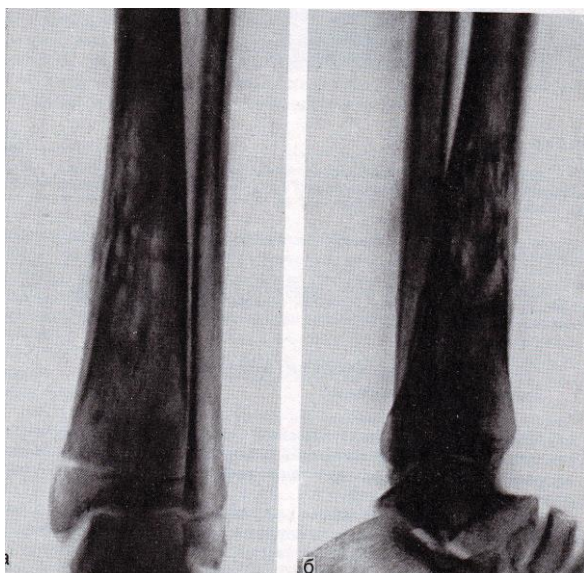




4. Изучите рентгенограммы. Определите какая кость изображена на них? В какой проекции произведены рентгенограммы? Опишите видимую патологию и определите, через какой примерно срок после травмы сделаны снимки?



5. Решите ситуационную задачу: Мужчина 23 лет. Заболевание началось остро 3 недели назад; резко повысилась температура, появились сильные боли в левой голени. Определите, какие симптомы поражения костей имеются на данных снимках и опишите их. Дайте заключение.



6. Составьте три тестовых задания по рентгенодиагностике заболеваний опорно-двигательной системы по следующему образцу:

Костный секвестр рентгенологически характеризуется:

- А. повышением интенсивности тени
- Б. уменьшением интенсивности тени
- В. хотя бы частичным отграничением от окружающей костной ткани
- Г. обязательным отграничением от окружающей костной ткани на всем протяжении
- Д. правильно А и Г

7. Составьте две ситуационные задачи по следующей схеме:

- а) жалобы больного
- б) анамнез больного
- с) подробное описание рентгеносемиотической картины проведенного исследования
- д) дифференциальная диагностика
- е) ваше заключение

#### IV. Тестовые задания для самопроверки:

1. У первого шейного позвонка (атланта) отсутствует:

А. тело	А
Б. дуга	
В. боковые массы	
Г. поперечные отростки	

**2. На правильные соотношения в плечевом суставе указывает**

А. равномерная ширина рентгеновской суставной щели	А
Б. неравномерная ширина рентгеновской суставной щели	
В. расположение нижнемедиального квадранта головки ниже нижнего полюса суставной впадины	
Г. правильно Б и В	

**3. Нормальная головка бедренной кости имеет:**

А. правильную круглую форму	А
Б. неправильную круглую форму	
В. овальную форму	
Г. грибовидную форму	

**4. Наиболее убедительным симптомом при распознавании переломов костей является:**

А. уплотнение костной структуры	В
Б. деформация кости	
В. перерыв коркового слоя	
Г. линия просветления	

**5. К вариантам переломов костей черепа относятся:**

А. по типу «зеленой ветки»	В
Б. поперечный	
В. вдавленный	
Г. косой с расхождением отломков	

**6. Наиболее ранним проявлением костной мозоли при диафизарных переломах является:**

А. нежная облаковидная параоссальная тень	А
Б. сглаженность краев отломков	
В. уплотнение краев отломков	
Г. ухудшение видимости линии перелома	

**7. Для ложного сустава не характерны:**

- А. сглаженность и закругление концов отломков
- Б. склероз по краям отломков
- В. длительно прослеживающаяся щель между отломками
- Г. зазубренность концов отломков

**8. Для гематогенного гнойного остеомиелита в длинных костях характерно поражение**

А. диафиза	В
------------	---

Б. эпифиза	
В. метафиза	
Г. диафиза и эпифиза	

**9. Ранняя периостальная реакция при гематогенном остеомиелите имеет вид**

А. линейной тени	А
Б. слоистый	
В. спикулоподобный	

**10. Костный секвестр рентгенологически характеризуется:**

А. повышением интенсивности тени	Д
Б. уменьшением интенсивности тени	
В. хотя бы частичным отграничением от окружающей костной ткани	
Г. обязательным отграничением от окружающей костной ткани на всем протяжении	
Д. правильно А и Г	

**11. Наиболее частым осложнением гематогенного остеомиелита является:**

А. эпифизеолиз	Г
Б. гнойный артрит	
В. озлокачествление	
Г. свищ	

**12. Гиперостоз характерен для:**

А. острой стадии остеомиелита	В
Б. подострой стадии остеомиелита	
В. хронической стадии остеомиелита	

**13. Из перечисленных отделов скелета излюбленно поражаются асептическим некрозом**

А. метафизы длинных костей	В
Б. апофизы	
В. суставные головки	
Г. суставные впадины	

**13. Для какой группы заболеваний скелета типичен симптом спикулообразного периостита**

А. остеомиелит	Б
Б. злокачественные опухоли	
В. доброкачественные опухоли	
Г. фиброзная остеодисплазия	

**14. Для злокачественных опухолей костей не характерен:**

А. участок разрушения с нечеткими контурами	Д
Б. участок разрушения с четкими контурами	
В. участок уплотнения с нечеткими контурами	
Г. участок разрушения со склеротическим ободком	
Д. правильно Б и Г	

**15. Небольшой кифоз нижнегрудного и верхне-поясничного отдела позвоночника, тела Д-12 – приближаются к клиновидной форме. Контурные смежных горизонтальных поверхностей неровные поверхности изъеденные. Межпозвоночные щели сужены. На уровне пораженных позвонков веретенообразная паравертебральная тень.**

А. туберкулез	А
Б. хронический остеомиелит	
В. компрессионный перелом	
Г. остеолитическая саркома	
Д. остеохондрома	

**16. На наружной поверхности дистального метафиза бедренной кости определяется костное разрастание на ножке, имеющее неправильную округлую форму с четкими полициклическими контурами, переходящими в кортикальный слой кости. Структура его неравномерная с прозрачными включениями.**

А. туберкулез	Д
Б. хронический остеомиелит	
В. компрессионный перелом	
Г. остеолитическая саркома	
Д. остеохондрома	

**17. Костная структура XII грудного позвонка имеет мелкоячеистый характер. Такую же структуру имеют поперечные отростки. Позвонок представляется несколько вздутым. Контурные его сохранены. Межпозвоночные щели не сужены.**

А. туберкулёз	Б
Б. гемангиома	
В. миеломная болезнь	
Г. остеобластическая саркома	
Д. острый остеомиелит	

**18. Остеопороз проксимального отдела бедренной кости, в особенности головки и свода вертлужной впадины неровны и нечетки. Суставная щель резко сужена.**

А. туберкулез	А
Б. гемангиома	
В. миеломная болезнь	
Г. остеобластическая саркома	
Д. острый остеомиелит	

**19. Проксимальный отдел левой большеберцовой кости слегка утолщен, структура его склерозированна. Контуры волнистые за счет обызвествленных периостальных наслоений. На фоне уплотненной структуры видны очаги разряжения, часть которых хорошо ограничена.**

А. туберкулез	Б
Б. хронический остеомиелит	
В. компрессионный перелом.	
Г. остеолитическая саркома	
Д. остеохондрома	



## Тема: Лучевая диагностика заболеваний мочевыделительной системы.

**Цель занятия:** Изучить лучевую анатомию печени и желчных путей, почек и мочевыводящих путей, репродуктивной системы и молочной железы; способы и возможности их лучевого исследования.

### I. Вопросы для проверки исходного (базового) уровня знаний:

1. Нормальная физиология органов мочевыделительной системы
2. Нормальная анатомия органов мочевыделительной системы

### II. Целевые задачи:

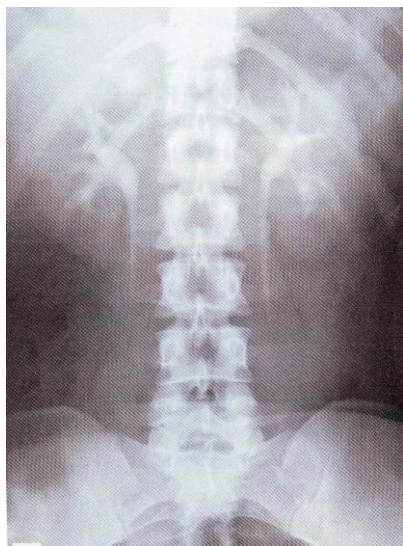
<p><u>Студент должен знать:</u></p> <ol style="list-style-type: none"><li>1. Лучевую анатомию почек и мочевыводящих путей.</li><li>2. Принципы подготовки пациента к исследованию мочевыделительной системы.</li><li>3. Возможности различных лучевых диагностических методов в исследовании почек и мочевыводящей системы.</li><li>4. Основные лучевые синдромы при заболеваниях почек и мочевыводящей системы.</li></ol>	<p><u>Литература:</u></p> <ol style="list-style-type: none"><li>1. Линденбрaten Л.Д., Королук И.П., «Медицинская радиология и рентгенология», М. «Медицина», 2000</li><li>2. Г.Е.Труфанов «Лучевая диагностика и лучевая терапия», СПб, 2005.</li><li>3. В.Н.Демидов, Ю.А.Пытель, А.В.Амосов «УЗ-диагностика в уронефрологии», М. «Медицина», 1989.</li><li>4. Т.Н.Трофимова «Лучевая анатомия человека», СПб «СПбМАПО», 2005.</li><li>5. Л.Д.Линденбрaten, Л.Б.Наумов «Медицинская рентгенология», М., «Медицина», 1984.</li><li>6. Б.И.Ищенко «Рентгенологическое исследование органов мочевой системы», Спб. «ЭЛ-БИ-СПб», 2004.</li><li>7. Дуглас С. Кац, Кейвин Р. Мас, Стюарт А. Гроскин «Секреты рентгенологии», М. «БИНОМ», 2003.</li><li>8. Матиас Хофер «Компьютерная томография. Базовое руководство», М.: Мед.лит., 2006.</li></ol>
<p><u>Студент должен уметь:</u></p> <ol style="list-style-type: none"><li>6. Распознавать метод лучевого исследования почек (УЗИ, обзорная рентгенография, урография, компьютерная томография, сцинтиграфия, магнитно-резонансная томография, ангиография).</li><li>7. Определять анатомию мочевыделительной системы при различных методах лучевой диагностики.</li><li>8. Находить и интерпретировать морфологические и функциональные изменения мочевыделительной системы на рентгенограммах, компьютерных томограммах, магнитно-резонансных томограммах,</li></ol>	

ангиограммах, сцинтиграммах, используя протокол лучевого обследования пациента.

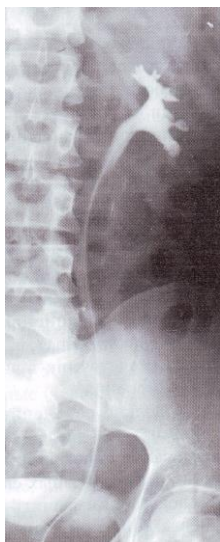Восполнить недостающие знания поможет изучение специальной литературы, указанной выше.

### III. Задания для внеаудиторной самостоятельной работы по изучаемой теме.

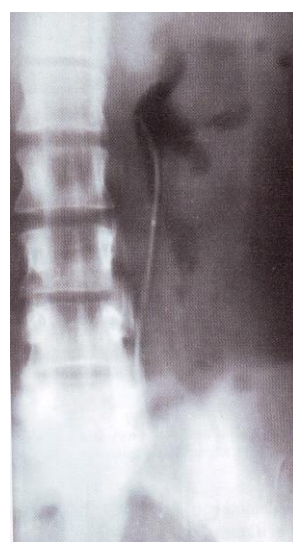
1. Определите в каждом рисунке метод лучевого исследования и выпишите в тетрадь.



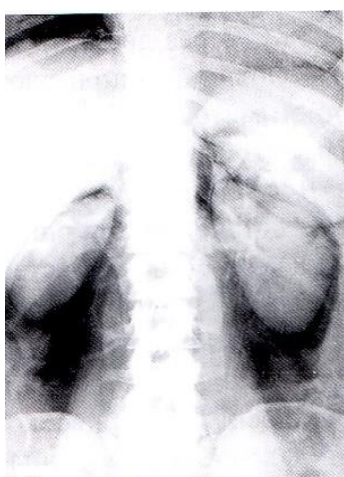
а.



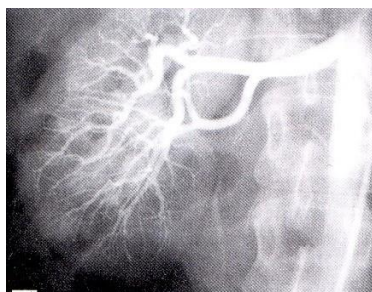
б.



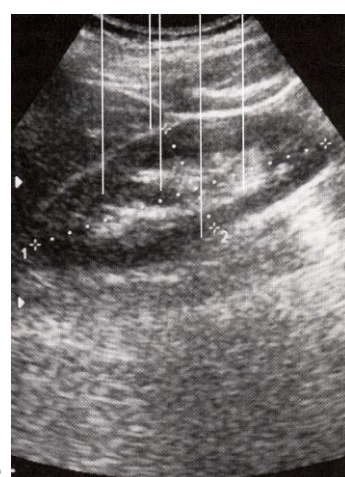
в.



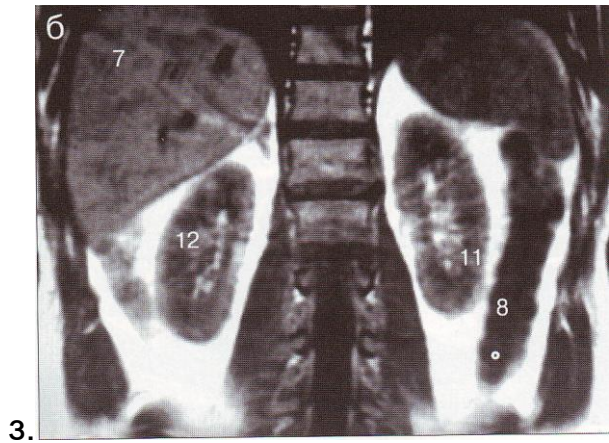
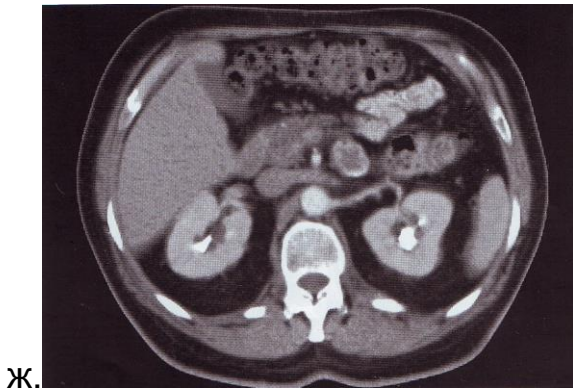
г.



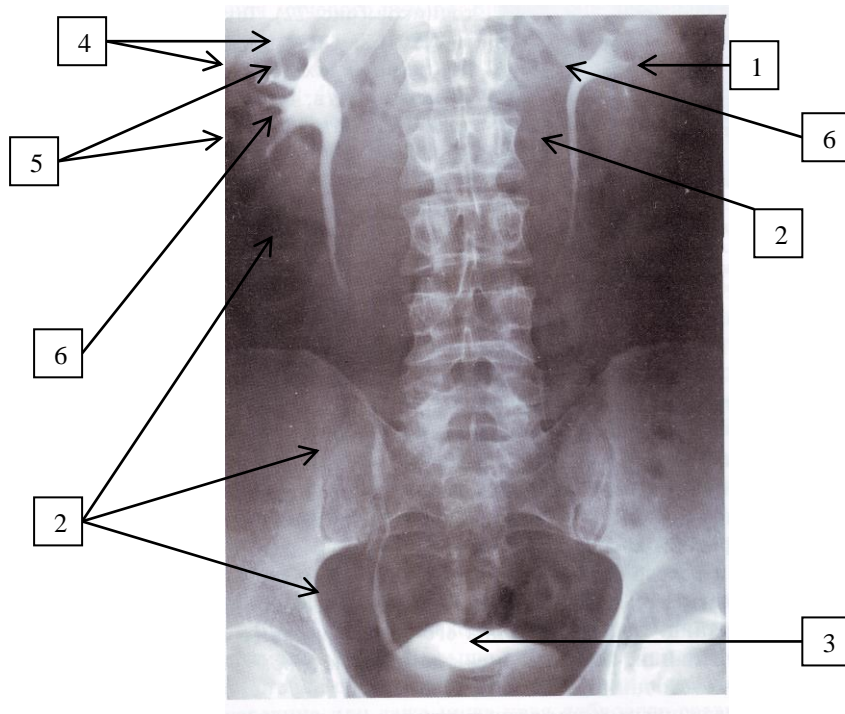
д.



е.



2. Определите на нормальной урограмме структуры, указанные стрелками с цифрами: Выпишите их в тетрадь.



3. Составьте таблицу, которая отражает лучевую семиотику заболеваний органов мочевыделительной системы по следующему образцу:

Нозология	Обзорная R-графия	Контрастные методы исследования	Компьютерная томография (КТ)	УЗИ	Радионуклидные методы исследования
<b>Мочекаменная болезнь</b>	Тени конкрементов в каких-либо отделах	<b>Урография:</b> дефект наполнения мочевых путей с чет-	Тени конкрементов в каких-либо отделах мочевых путей,	Гиперэхогенная структура в мочевых путях, дающая аку-	<b>Ренография:</b> на стороне пораженной почки обструктивный тип

	мочевых путей, (чашки, лоханка, мочеточник, мочевого пузыря)	кими контурами, расширение чашечно-лоханочной системы	расширение ЧЛС	стическую тень.	кривой.
--	--	---	----------------	-----------------	---------

4. Составьте три тестовых задания по диагностике заболеваний мочевыделительной системы по следующему образцу:

Наибольшее значение в дифференциальной диагностике дистопии и нефроптоза имеет:

- Уровень расположения лоханки
- Длина мочеточника
- Уровень отхождения почечной артерии
- Расположение мочеточника
- Длина мочеточника и уровень отхождения почечной артерии

5. Перечислите методы исследования почек, которые дают сведения

- О функциональном состоянии почек:.....
- О строении, морфологии органов мочевыделительной системы:.....

6. Продолжите характеристику R-признаков острого пиелонефрита при проведении внутривенной экскреторной урографии:

- Контрастное вещество выводится пораженной почкой слабо и медленно
- Расширение и деформация чашечек
- .....

7. Перечислите методы лучевой диагностики мочевыделительной системы, для проведения которых используются следующие контрастные средства:

- Йодсодержащие растворы органических соединений (урографин, омнипак, визипак, ультравист...)
- Газы (закись азота, обычный воздух)

8. Найдите и подчеркните ошибки в заключении УЗИ, не соответствующие диагнозу: киста почки. Составьте правильное заключение УЗИ.

Заключение: При УЗ-исследовании отмечается округлое эхонегативное образование (диаметром до 6мм) в паренхиме почки, дающее акустическую тень. Это образование резко очерчено, имеет бугристые контуры. Образование деформирует ЧЛС.

9. Допишите недостающие сведения в нижеследующих пунктах:
- При аплазии почки прямым доказательством врожденного отсутствия почки является отсутствие.....на стороне аномалии
  - При гипоплазии почка имеет уменьшенные размеры, .....форму,.....ЧЛС. Функция гипоплазированной почки.....
  - Полное удвоение почки – удвоение ЧЛС и мочеточников. Мочеточники входят в мочевой пузырь..... При неполном удвоении мочеточники.....
  - При поясничной дистопии почка находится на уровне....., при подвздошной дистопии – на уровне....., при тазовой дистопии – на уровне....., при перекрестной дистопии – на уровне.....

10. Составьте две ситуационные задачи по лучевой диагностике заболеваний мочевыделительной системы по следующей схеме:

- жалобы больного
- анамнез больного
- подробное описание рентгеносемиотической картины проведенного исследования
- дифференциальная диагностика
- ваше заключение

#### IV. Тестовые задания для самопроверки:

**1. В норме верхний полюс правой почки по сравнению с левой располагается ниже**

А. на 1-2 см	А
Б. на 3-4 см	
В. на 5-6 см	
Г. на 10 см	

**2. Длинные оси почек у здорового человека располагаются:**

А. параллельно позвоночнику	Б
Б. пересекаются друг с другом под углом, открытым книзу	
В. пересекаются друг с другом под углом, открытым кверху	
Г. левая параллельна, правая под углом	

**3. Ведущим лучевым методом при исследовании функциональной способности почек является:**

А. динамическая сцинтиграфия	
------------------------------	--



Б. ультразвуковое исследование	А
В. урография	
Г. компьютерная томография	

**4. На обзорной рентгенограмме мочевыводящих путей тень мочевого пузыря**

А. выявляется редко	А
Б. выявляется всегда	
В. никогда не выявляется	
Г. отлично выявляется	

**5. Какие из перечисленных показателей позволяет определить дуплексная сонография почек:**

А. величину почечного кровотока	Г
Б. функцию почечных клубочков и почечных канальцев	
В. размеры, форму, локализацию чашечно-лоханочной системы	
Г. размеры, форму, локализацию чашечно-лоханочной системы и величину почечного кровотока	

**6. На интенсивность изображения мочевых путей влияют следующие экстраренальные факторы:**

А. количество контрастного вещества	А
Б. концентрация контрастного вещества	
В. возраст пациента	
Г. сопутствующие заболевания	

**7. К наиболее частым заболеваниям почек относятся:**

А. гломерулонефрит	Б
Б. пиелонефрит	
В. нефроптоз	
Г. опухоли	

**8. При нефроптозе ведущим видом исследования является**

А. ультразвуковое исследование в вертикальном положении	Б
Б. экскреторная урография	
В. ретроградная пиелография	
Г. обзорная рентгенография	

**9. Из вышеперечисленных образований наиболее часто поражают почки**

А. киста	А
Б. рак	

В. папиллома	
Г. саркома	
Д. смешанные опухоли	

**10. Высокому тону́су моче́вых пу́тей способствую́т:**

А. пожилой возраст	Д
Б. гипертоническая болезнь	
В. острый воспалительный процесс в почках и мочевых путях	
Г. препятствие оттоку из верхних мочевых путей	
Д. правильно Б и В	

**11. Заражение туберкулезным процессом почек и мочевых путей происходит чаще всего**

А. лимфогенным путем	Б
Б. гематогенным путем	
В. восходящая инфекция	
Г. нисходящая инфекция	

**12. При рентгенонегативных камнях верхних мочевых путей наиболее информативно применение**

А. экскреторной урографии	Г
Б. обзорной рентгенографии	
В. томографии	
Г. ультразвукового исследования	

**13. Для обнаружения гипоплазии почки наиболее достоверной методикой является**

А. ультразвуковое исследование	Г
Б. экскреторная урология	
В. ретроградная пиелография	
Г. ангиография	

**14. Наиболее достоверные данные об аплазии почки дает:**

А. обзорная рентгенография	В
Б. экскреторная урология	
В. ангиография	
Г. ультразвуковое исследование	

**15. Наибольшее значение в дифференциальной диагностике дистопии и нефроптозе имеют:**

А. уровень расположения лоханки	Д
Б. длина мочеточника	
В. уровень отхождения почечной артерии	

Г. расположение мочеточника	
Д. длина мочеточника и уровень отхождения почечной артерии	

**16. К симптомам, которые расцениваются как латентно протекающий пиелонефрит, относятся:**

А. дискинезия верхних мочевых путей	А
Б. псоас-симптом	
В. дилатация лоханки	
Г. увеличение тени почки	

**17. При гидронефрозе наиболее рациональны:**

А. экскреторная урография	Г
Б. ангиография	
В. ретроградная пиелография	
Г. ультразвуковое исследование	
Д. антеградная пиелография	

Тема: **Лучевая диагностика заболеваний печени и желчевыводящих путей.**

**Цель занятия:** Изучить лучевую анатомию печени и желчных путей, способы и возможности их лучевого исследования.

**I. Вопросы для проверки исходного (базового) уровня знаний:**

1. Нормальная анатомия печени.
2. Нормальная анатомия желчевыводящих путей.
3. Нормальная физиология печени и желчевыводящих путей.
4. Этиология, патогенез, клиническая картина диффузных заболеваний печени: гепатиты, цирроз печени, жировой гепатоз печени.
5. Этиология, патогенез, клиническая картина очаговых заболеваний печени: кисты, абсцессы печени, доброкачественные опухоли печени, злокачественные опухоли печени.
6. Этиология, патогенез, клиническая картина заболеваний желчных путей: ЖКБ, камни во внепеченочных желчных протоках, острый холецистит, хронический холецистит.

**II. Целевые задачи:**

<p><u>Студент должен знать:</u></p> <ol style="list-style-type: none"><li>1. Лучевую анатомию печени и желчных путей.</li><li>2. Принципы подготовки пациента к исследованию печени и желчных путей.</li><li>3. Возможности лучевых методов в исследовании печени и желчных путей.</li><li>4. Лучевую семиотику основных заболеваний печени и желчных путей.</li></ol>	<p><u>Литература:</u></p> <ol style="list-style-type: none"><li>1. Линденбрaten Л.Д., Королюк И.П., «Медицинская радиология и рентгенология», М. «Медицина», 2000</li><li>2. Г.А.Зубовский «Лучевая и ультразвуковая диагностика заболеваний печени и желчевыводящих путей», М. «Медицина», 1988.</li><li>3. Г.Е.Труфанов «Лучевая диагностика и лучевая терапия», СПб, 2005.</li><li>4. Т.Н.Трофимова «Лучевая анатомия человека», СПб «СПБМАПО», 2005.</li><li>5. Л.Д.Линденбрaten, Л.Б.Наумов «Медицинская рентгенология», М., «Медицина», 1984.</li><li>6. Дуглас С. Кац, Кейвин Р. Мас, Стюарт А. Гроскин «Секреты рентгенологии», М. «БИНOM», 2003.</li></ol>
<p><u>Студент должен уметь:</u></p> <ol style="list-style-type: none"><li>1. Распознавать метод лучевого исследования печени и желчных путей (УЗИ, обзорная рентгенография, холецистография, холеграфия, холангиография, компьютерная томография, гепатобилисцинтиграфия, гепатосцинтиграфия, магнитно-резонансная томография, ангиография).</li></ol>	

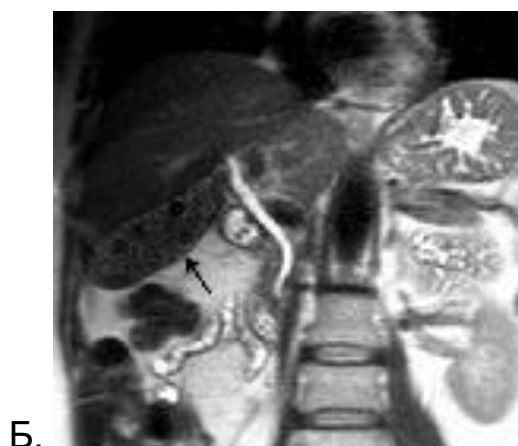2. Определять основные анатомические структуры на различных лучевых изображениях печени и желчных путей.
3. Находить и интерпретировать морфологические и функциональные изменения печени и желчных путей на рентгенограммах, компьютерных томограммах, магнитно-резонансных томограммах, ангиограммах, сцинтиграммах, используя протокол лучевого обследования пациента.

7. Матиас Хофер «Компьютерная томография. Базовое руководство», М.: Мед.лит., 2006.

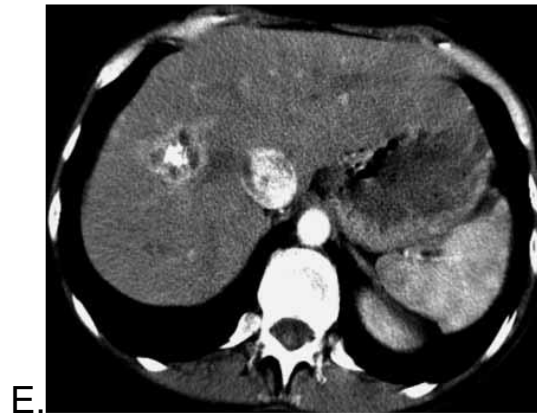
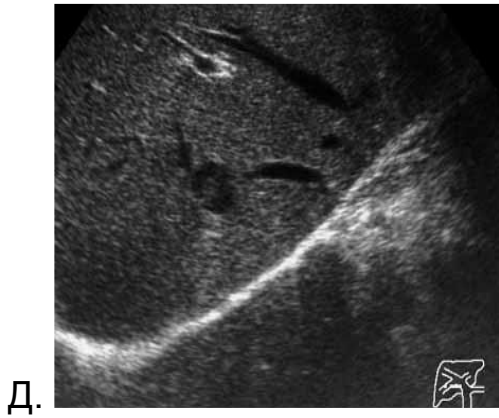
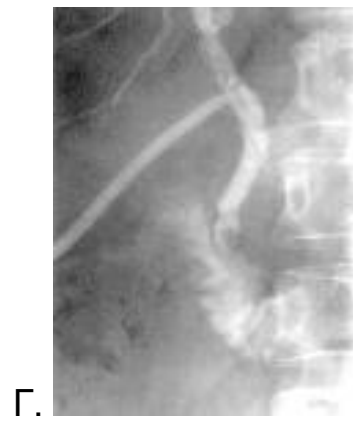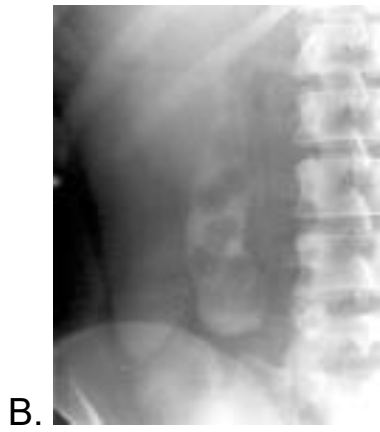Восполнить недостающие знания поможет изучение специальной литературы, указанной выше.

### III. Задания для внеаудиторной самостоятельной работы по изучаемой теме.

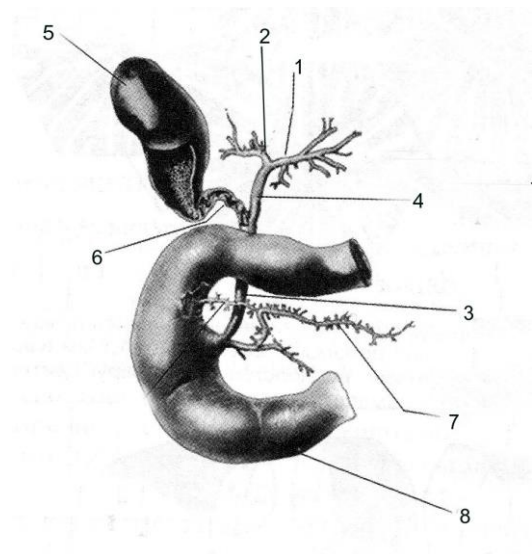
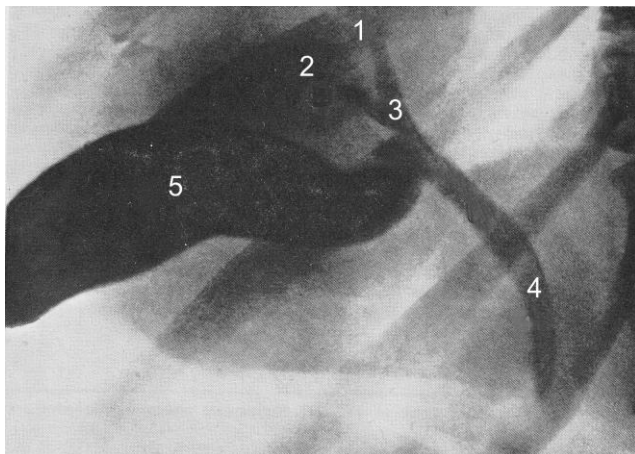
1. Определите в каждом рисунке метод лучевого исследования и выпишите в тетрадь.







2. Различные отделы желчных путей обозначены цифрами на рисунке и на схеме. Определите эти отделы и выпишите обозначения в тетрадь.



3. Составьте таблицу, которая отражает лучевую семиотику заболеваний печени и желчевыводящих путей по следующему образцу:

Нозология	Обзорная R-графия	Контрастные методы исследования	Компьютерная томография (КТ)	УЗИ	Радионуклидные методы исследования
<b>Желчекаменная болезнь</b>	Тени конкрементов в проекции желчного пузыря	<b>Холецистография:</b> дефект наполнения в контрастированном пузыре с четкими контурами	Тени конкрементов (от 1мм) в желчном пузыре	Эхопозитивное образование, дающее акустическую тень.	<b>Ренография:</b> на стороне пораженной почки обструктивный тип кривой.

4. Составьте три тестовых задания по диагностике заболеваний печени и желчевыводящих путей по следующему образцу:

Для ультразвуковой картины кисты печени не характерно

- а) Образование с пониженной эхогенностью
- б) Овальная форма
- в) Округлая форма
- г) Наличие тени позади образования

5. Выработайте тактику лучевого исследования (выбор лучевых методов и последовательность их применения) больного с подозрением на механическую желтуху.

6. Продолжите характеристику УЗ-признаков острого калькулезного холецистита:

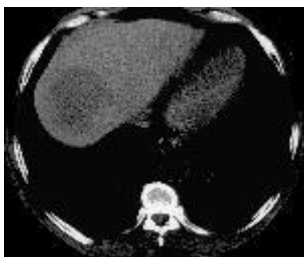- Увеличение размеров желчного пузыря
- .....
- .....

7. Какому органу в норме соответствует следующее описание УЗИ?

На УЗ-исследовании определяется эхонегативное образование овальной формы с четкими ровными контурами размерами от 6 до 12 см в длину и от 2,5 до 4 см в поперечнике. Толщина его стенки – от 2 мм в области дна и тела до 3 мм у воронки и шейки.

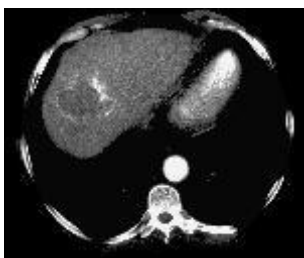8. На представленной ниже серии компьютерных томограмм последовательных фаз контрастного усиления определяется КТ-картина очаго-

вого поражения печени. Дайте заключение, чему соответствуют описанные изменения?



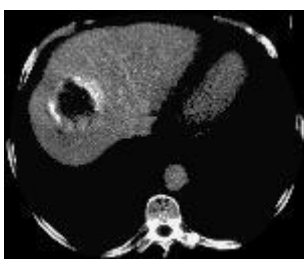
**Рентгеновская компьютерная томография**

При нативном исследовании определяется гиподенсный очаг в куполе печени.



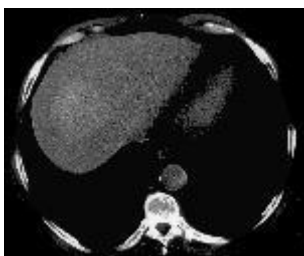
**Рентгеновская компьютерная томография**

При контрастном усилении в артериальную фазу отмечается периферический шаровидный тип накопления контрастного вещества.



**Рентгеновская компьютерная томография**

В фазу воротной вены увеличивается накопление контрастного вещества.



**Рентгеновская компьютерная томография**

В отсроченную фазу все образование накопило контрастное вещество.

9. Составьте две ситуационные задачи по лучевой диагностике заболеваний печени и желчевыводящих путей по следующей схеме:

- a) жалобы больного
- b) анамнез больного
- c) подробное описание рентгеносемиотической картины проведенного исследования
- d) дифференциальная диагностика
- e) ваше заключение

#### IV. Тестовые задания для самопроверки:

1. Образование камней желчного пузыря обусловлено процессами

А. механическими	В
Б. химическими	
В. физико-химическими	
Г. инфекционными	

2. Наиболее информативной методикой исследования билиарной системы при желчекаменной болезни является:

А. ЭРХПГ	Б
Б. УЗИ	
В. внутривенная холецистохолангиография	
Г. инфузионная холеграфия	

3. Для ультразвуковой картины кисты печени не характерно:

А. образование с пониженной эхогенностью	Г
Б. овальная форма	
В. округлая форма	
Г. наличие тени позади образования	

4. До 80% камней желчного пузыря состоит:

А. из холестерина	Г
Б. из углекислого кальция	
В. из билирубина кальция	
Г. смешанные	

5. Для искусственного контрастирования желчевыводящих путей в рентгенологии применяются

А. сульфат бария	Б
Б. органические соединения йода	
В. газы (кислород, закись азота, углекислый газ)	
Г. все перечисленное	

6. Обнаружение необызвествленных камней желчного пузыря и протоков на рентгенограммах без контрастирования билиарной системы

А. невозможно	А
Б. возможно в любом случае	
В. возможно при множественных мелких конкрементах	
Г. возможно при размерах конкремента с гранью или диаметром более 1 см	

**7. Наиболее достоверное изображение селезенки получается при использовании**

А. рентгенологического метода	В
Б. радиоизотопного метода	
В. ультразвукового метода	
Г. ангиографического исследования	

**8. Анализ ангиографической картины печени основывается на изучении трех последовательных фаз:**

А. артериальной, паренхиматозной, венозной	А
Б. паренхиматозной, артериальной, венозной	
В. артериальной, венозной, паренхиматозной	

**9. Конкременты желчного пузыря при ультразвуковом исследовании определяются как:**

А. гипозоногенные образования с четким контуром и акустической тенью	Б
Б. гиперэхогенные образования с четким контуром и акустической тенью	
В. многокамерные неоднородные эхоструктуры	
Г. образования с четким контуром, деформирующие контуры желчного пузыря	

**10. Эхографическая диагностика кист печени основывается на:**

А. определении округлых анэхогенных образований с четкими контурами, располагающимися в паренхиме печени	А
Б. определении солидных структур в паренхиме печени	
В. определении неоднородных образований полиморфных эхоструктур с четкими контурами	
Г. определении инфильтративных изменений с различной степенью плотности	

**11. При остром панкреатите важным ультразвуковым признаком является**

А. увеличение размеров желчного пузыря	Б
Б. снижение эхогенности перипанкреатической клетчатки	

**12. Оптимальный промежуток между пероральным приемом контрастного вещества и рентгенологическим исследованием желчного пузыря составляет:**

А. 8-10 ч	Б
-----------	---



Б. 10-12 ч	
В. 12-15 ч	
Г. 15-20 ч	

**13. Желчный пузырь больших размеров, тень малоинтенсивная, после приема желчегонного завтрака через 3-4 часа в нем остается 70-80% контрастированной желчи. Имеет место**

А. гипертоническая, гиперкинетическая дискинезия	Б
Б. гипотоническая, гипокинетическая дискинезия	
В. спазм сфинктера Одди	
Г. водянка желчного пузыря	

**14. Округлый краевой дефект наполнения контрастированного желчного пузыря 1,5 x 2 см, не меняющий своего положения в различных проекциях, является симптомом**

А. конкремента	В
Б. перихолецистита	
В. доброкачественной опухоли	
Г. рака	