

**СТОМ-16**

Федеральное государственное образовательное учреждение высшего образования  
«Северо-Осетинская государственная медицинская академия»  
Министерства здравоохранения Российской Федерации

**Кафедра анатомии человека  
с топографической анатомией и оперативной хирургией**

**УТВЕРЖДЕНО**

Протоколом заседания Центрального  
координационного учебно-методического совета  
от «28» августа 2020 г. № 1

**ФОНД ОЦЕНОЧНЫХ СРЕДСТВ**

по дисциплине «Анатомия человека – анатомия головы и шеи»

основной профессиональной образовательной программы высшего образования –  
программы специалитета по специальности 31.05.03 Стоматология  
утвержденной 31.08.2020 г.

для студентов 1-2 курсов

по специальности 31.05.03 Стоматология

Рассмотрено и одобрено на заседании кафедры  
от «26» августа 2020 г. (протокол № 1)

**Заведующая кафедрой**

доцент



О.Н. Тотоева

г. Владикавказ, 2020 г.

## СТРУКТУРА ФОС

1. Титульный лист
2. Структура ФОС
3. Рецензия на ФОС
4. Паспорт оценочных средств
5. Комплект оценочных средств:
  - экзаменационные вопросы к экзамену,
  - экзаменационные вопросы к практическим навыкам
  - экзаменационные тесты

**РЕЦЕНЗИЯ**  
**на фонд оценочных средств**

по дисциплине «Анатомия человека – анатомия головы и шеи» для студентов 2 курса,  
обучающихся по специальности 31.05.03 – СТОМАТОЛОГИЯ

Фонд оценочных средств составлен на кафедре анатомии человека с топографической анатомией и оперативной хирургией на основании рабочей программы учебной дисциплины и соответствует требованиям ФГОС ВО.

Фонд оценочных средств включает в себя билеты для оценки практических навыков, банк тестовых заданий, экзаменационные билеты.

Билеты для оценки практических навыков позволяют адекватно оценить уровень практической подготовки студентов по дисциплине.

Количество билетов составляет 42. Вопросы в билетах разнообразны и отражают весь объем практических навыков по дисциплине «Анатомия человека – анатомия головы и шеи».

Банк тестовых заданий включает в себя следующие элементы: тестовые задания, варианты тестовых заданий, шаблоны ответов. Все задания соответствуют рабочей программе дисциплины «Анатомия человека – анатомия головы и шеи» и охватывают все её разделы. Количество тестовых заданий составляет 1071 ед. Сложность заданий варьируется. Количество заданий по каждому разделу дисциплины достаточно для проведения контроля знаний и исключает многократное повторение одного и того же вопроса в различных вариантах. Банк содержит ответы ко всем тестовым заданиям и задачам.

Количество экзаменационных билетов составляет 42, что достаточно для проведения экзамена и исключает неоднократное использование одного и того же билета во время экзамена в одной академической группе в один день. Экзаменационные билеты выполнены на бланках единого образца по стандартной форме, на бумаге одного цвета и качества. Экзаменационный билет включает в себя 4 вопроса. Формулировки вопросов совпадают с формулировками перечня вопросов, выносимых на экзамен. Содержание вопросов одного билета относится к различным разделам программы, позволяющее более полно охватить материал учебной дисциплины.

Дополнительно к теоретическим вопросам предлагаются 42 рентгенограммы, включенные в экзаменационный билет, что также позволяет объективно оценить уровень усвоения студентом теоретического материала.

Количество экзаменационных билетов по практическим навыкам составляет 42, что достаточно для проведения экзамена и исключает неоднократное использование одного и того же билета во время экзамена в одной академической группе в один день. Экзаменационные билеты выполнены на бланках единого образца по стандартной форме, на бумаге одного цвета и качества. Экзаменационный билет по практическим навыкам включает в себя 23 наименования, которые студент должен перевести на латынь и показать на нативном препарате.

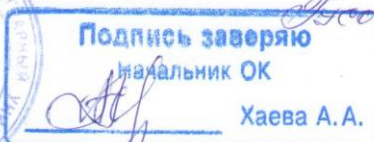
Сложность вопросов в экзаменационных билетах распределена равномерно. Замечаний к рецензируемому фонду оценочных средств нет. В целом, фонд оценочных средств дисциплины «Анатомия человека – анатомия головы и шеи» способствует качественной оценке уровня владения обучающимися общекультурными и профессиональными компетенциями.

Рецензируемый фонд оценочных средств по дисциплине «Анатомия человека – анатомия головы и шеи» может быть рекомендован к использованию для промежуточной аттестации на стоматологическом факультете у студентов 2 курса.

Рецензент:

Доцент кафедры нормальной и патологической анатомии и физиологии факультета ветеринарной медицины и ветеринарно-санитарной экспертизы  
ФГБОУ ВО ГОРСКИЙ ГАУ, к.м.н.

« 16 » 08 2020 г.



Б.Д. Гусова

ФЕДЕРАЛЬНОЕ ГОСУДАРСТВЕННОЕ БЮДЖЕТНОЕ ОБРАЗОВАТЕЛЬНОЕ УЧРЕЖДЕНИЕ ВЫСШЕГО  
ОБРАЗОВАНИЯ «СЕВЕРО-ОСЕТИНСКАЯ ГОСУДАРСТВЕННАЯ МЕДИЦИНСКАЯ АКАДЕМИЯ»  
МИНИСТЕРСТВА ЗДРАВООХРАНЕНИЯ РОССИЙСКОЙ ФЕДЕРАЦИИ

**РЕЦЕНЗИЯ**  
**на фонд оценочных средств**

по дисциплине «Анатомия человека – анатомия головы и шеи» для студентов 2 курса,  
обучающихся по специальности 31.05.03 – СТОМАТОЛОГИЯ

Фонд оценочных средств составлен на кафедре анатомии человека с топографической анатомией и оперативной хирургией на основании рабочей программы учебной дисциплины и соответствует требованиям ФГОС ВО.

Фонд оценочных средств включает в себя билеты для оценки практических навыков, банк тестовых заданий, экзаменационные билеты.

Билеты для оценки практических навыков позволяют адекватно оценить уровень практической подготовки студентов по дисциплине.

Количество билетов составляет 42. Вопросы в билетах разнообразны и отражают весь объем практических навыков по дисциплине «Анатомия человека – анатомия головы и шеи».

Банк тестовых заданий включает в себя следующие элементы: тестовые задания, варианты тестовых заданий, шаблоны ответов. Все задания соответствуют рабочей программе дисциплины «Анатомия человека – анатомия головы и шеи» и охватывают все её разделы. Количество тестовых заданий составляет 1071 ед. Сложность заданий варьируется. Количество заданий по каждому разделу дисциплины достаточно для проведения контроля знаний и исключает многократное повторение одного и того же вопроса в различных вариантах. Банк содержит ответы ко всем тестовым заданиям и задачам.

Количество экзаменационных билетов составляет 42, что достаточно для проведения экзамена и исключает неоднократное использование одного и того же билета во время экзамена в одной академической группе в один день. Экзаменационные билеты выполнены на бланках единого образца по стандартной форме, на бумаге одного цвета и качества. Экзаменационный билет включает в себя 4 вопроса. Формулировки вопросов совпадают с формулировками перечня вопросов, выносимых на экзамен. Содержание вопросов одного билета относится к различным разделам программы, позволяющее более полно охватить материал учебной дисциплины.

Дополнительно к теоретическим вопросам предлагаются 42 рентгенограммы, включенные в экзаменационный билет, что также позволяет объективно оценить уровень усвоения студентом теоретического материала.

Количество экзаменационных билетов по практическим навыкам составляет 42, что достаточно для проведения экзамена и исключает неоднократное использование одного и того же билета во время экзамена в одной академической группе в один день. Экзаменационные билеты выполнены на бланках единого образца по стандартной форме, на бумаге одного цвета и качества. Экзаменационный билет по практическим навыкам включает в себя 23 наименования, которые студент должен перевести на латынь и показать на нативном препарате.

Сложность вопросов в экзаменационных билетах распределена равномерно. Замечаний к рецензируемому фонду оценочных средств нет. В целом, фонд оценочных средств дисциплины «Анатомия человека – анатомия головы и шеи» способствует качественной оценке уровня владения обучающимися общекультурными и профессиональными компетенциями.

Рецензируемый фонд оценочных средств по дисциплине «Анатомия человека – анатомия головы и шеи» может быть рекомендован к использованию для промежуточной аттестации на стоматологическом факультете у студентов 2 курса.

Рецензент:  
Зав. кафедрой биологии и гистологии ФГБОУ ВО  
СОГМА Минздрава России, проф. д.м.н.

" 26 " 08 20 20 г.



**Паспорт фонда оценочных средств**  
 по учебной дисциплине «Анатомия человека – анатомия головы и шеи»  
 специальность **31.05.03 Стоматология (специалитет)**

№№	Наименование контролируемого раздела (темы ) дисциплины /модуля	Код формируемой компетенции (этапа)	Наименование оценочного средства
1	2	3	4
Вид контроля	Промежуточный		
1.	Введение	ОПК-7, ОПК-9	- экзаменационные билеты к практическим навыкам - экзаменационные тесты - экзаменационные билеты к экзамену
2.	Опорно-двигательный аппарат	ОПК-7, ОПК-9	- экзаменационные билеты к практическим навыкам - экзаменационные тесты - экзаменационные билеты к экзамену
3.	Спланхнология	ОПК-7, ОПК-9	- экзаменационные билеты к практическим навыкам - экзаменационные тесты - экзаменационные билеты к экзамену
4.	Органы иммунной системы. Эндокринные железы.	ОПК-7, ОПК-9	- экзаменационные билеты к практическим навыкам - экзаменационные тесты - экзаменационные билеты к экзамену
5.	Ангиология: сердце, артерии, вены, лимфатические сосуды	ОПК-7, ОПК-9	- экзаменационные билеты к практическим навыкам - экзаменационные тесты - экзаменационные билеты к экзамену
6.	Неврология.	ОПК-7, ОПК-9	- экзаменационные билеты к практическим навыкам - экзаменационные тесты - экзаменационные билеты к экзамену
7.	Эстеziология	ОПК-7, ОПК-9	- экзаменационные билеты к практическим навыкам - экзаменационные тесты - экзаменационные билеты к экзамену
8.	Анатомия черепа	ОПК-7, ОПК-9	- экзаменационные билеты к практическим навыкам - экзаменационные тесты

			- экзаменационные билеты к экзамену
9.	Мышцы головы и шеи	ОПК-7, ОПК-9	- экзаменационные билеты к практическим навыкам - экзаменационные тесты - экзаменационные билеты к экзамену
10.	Полость рта и глотка	ОПК-7, ОПК-9	- экзаменационные билеты к практическим навыкам - экзаменационные тесты - экзаменационные билеты к экзамену
11.	Зубы	ОПК-7, ОПК-9	- экзаменационные билеты к практическим навыкам - экзаменационные тесты - экзаменационные билеты к экзамену
12.	Сосуды головы и шеи	ОПК-7, ОПК-9	- экзаменационные билеты к практическим навыкам - экзаменационные тесты - экзаменационные билеты к экзамену
13.	Нервы головы и шеи	ОПК-7, ОПК-9	- экзаменационные билеты к практическим навыкам - экзаменационные тесты - экзаменационные билеты к экзамену
14.	Топографическая анатомия головы и шеи	ОПК-7, ОПК-9	- экзаменационные билеты к практическим навыкам - экзаменационные тесты - экзаменационные билеты к экзамену

Вопросы к экзамену  
по дисциплине «Анатомия человека – анатомия головы и шеи»  
для студентов, обучающихся  
по специальности 31.05.03 Стоматология

1. Анатомическая и биомеханическая классификация соединений костей. Виды непрерывных соединений, их строение.
2. Анатомия ягодичной области. Топография мышц, кровеносные сосуды, нервы.
3. Аорта и ее отделы. Ветви дуги аорты. Подключичная артерия.
4. Артериальные дуги стопы.
5. Артерии верхней конечности.
6. Артерии нижней конечности.
7. Базальные ядра полушарий головного мозга. Внутренняя капсула.
8. Бедренная артерия, топография, ветви.
9. Бедренный канал, его стенки и кольца.
10. Блуждающий нерв.
11. Вегетативная иннервация органов малого таза.
12. Вегетативная нервная система, ее отделы, топография, симпатический ствол.
13. Вегетативная нервная система, характеристика, отличие от соматической нервной системы.
14. Вены головного мозга. Венозные пазухи твердой мозговой оболочки. Венозные выпускники (эмиссарии) в диплоэтические вены.
15. Верхняя челюсть, ее строение, кровоснабжение.
16. Ветви брюшной аорты. Особенности, ход, ветвления, анастомозы.
17. Ветви грудной аорты.
18. Виды соединения костей. Тазобедренный сустав.
19. Височная кость, ее строение, каналы и развитие.
20. Внутреннее основание черепа.
21. Внутреннее строение спинного мозга. Схема рефлекторной дуги.
22. Внутренние женские половые органы
23. Внутренняя яремная вена.
24. Воротная вена, ее корни, ход и анастомозы.
25. Вспомогательный аппарат глаза.
26. Вторая ветвь тройничного нерва
27. Глотка, строение, кровоснабжение, иннервация. Миндалины, кольцо Пирогова.
28. Глубокие вены шеи.
29. Голеностопный сустав, строение, кровоснабжение и иннервация.
30. Диафрагма, ее части, кровоснабжении и иннервация.
31. Жевательно-речевой аппарат. Зубочелюстной сегмент.
32. Жевательные мышцы, строение, функции, кровоснабжение, иннервация.
33. Жевательные мышцы, строение, функция, кровоснабжение, иннервация.
34. Желудочки мозга, строение и сообщения.
35. Зад челюстная вена, топография, притоки.
36. Задний мозг, отделы, топография серого и белого вещества.
37. Задний мозг.
38. Задняя группа мышц бедра, их функции, иннервация, кровоснабжение, регионарные лимфатические узлы.
39. Зрительный путь.
40. Зубная формула. Признаки зубов.
41. Зубные альвеолярные и базальные дуги. Строение нижней челюсти.
42. Зубы нижней челюсти, строение, кровоснабжение, иннервация.
43. Иннервация мышц глаза.
44. Кава- и портокавальные анастомозы.
45. Кава-кавальные анастомозы. Значение.
46. Камеры и клапанный аппарат сердца.
47. Классификация мышц шеи. Средняя группа.
48. Классификация проводящих путей. Пирамидный путь.
49. Коленный сустав, строение и кровоснабжение.
50. Конгруэнтные и инконгруэнтные суставы. Атланта-затылочный и атланта-осевой суставы – строение, биомеханика.
51. Конечный мозг. Борозды и извилины. Локализация корковых центров.
52. Контрфорсы верхней челюсти.
53. Контрфорсы нижней челюсти.
54. Короткие ветви плечевого сплетения, топография, области иннервации.
55. Кости лицевого черепа. Строение верхней и нижней челюстей.
56. Крестцовое сплетение, топография, ветви, области иннервации.

57. Кровеносные сосуды кисти. Артериальные дуги.
58. Кровоснабжение и иннервация кожи лица.
59. Кровоснабжение органов малого таза. Венозный отток, анастомозы.
60. Кровоснабжение сердца.
61. Крыло-небная ямка, ее сообщения.
62. Крыло-небная, височная и подвисочная ямки, их стенки и сообщения.
63. Лимфатические сосуды и узлы шеи.
64. Лимфатический узел как орган, строение и функция.
65. Лицевая вена, топография и притоки.
66. Лицевой нерв и его составная часть – промежуточный нерв. Области иннервации.
67. Медиальная группа мышц бедра, их функция, иннервация, кровоснабжение, регионарные лимфатические узлы.
68. Мимические мышцы, строение, функция, кровоснабжение, иннервация.
69. Мозолистое тело. Базальные ядра. Внутренняя капсула. Строение, топография, значение.
70. Мочевые органы, функция, кровоснабжение, иннервация.
71. Мышцы бедра, функция, кровоснабжение, иннервация.
72. Мышцы гортани, их иннервация.
73. Мышцы и нервы глазницы.
74. Мышцы и фасции голени, строение, кровоснабжение и иннервация.
75. Мышцы и фасции живота. Паховый канал. Влагалище прямой мышцы живота.
76. Мышцы и фасции промежности.
77. Мышцы плеча, строение, кровоснабжение, иннервация.
78. Мышцы плечевого пояса и плеча.
79. Мышцы стопы. Классификация, функции, кровоснабжение, иннервация.
80. Мышцы, действующие на височно-нижнечелюстной сустав.
81. Наружная сонная артерия, ее положение и ветви.
82. Наружная сонная артерия, ее положение и ветви.
83. Наружная яремная вена, топография, притоки.
84. Начальные стадии эмбриогенеза человека. Учение о зародышевых листках.
85. Небо, отделы. Зев.
86. Непарная и полунепарная вены.
87. Нижняя полая вена, топография, притоки.
88. Нижняя челюсть. Ее строение, возрастные особенности.
89. Оболочки головного мозга и межоболочечные пространства.
90. Общая анатомия и классификация мышц.
91. Общая анатомия лимфатической системы.
92. Общая анатомия сосудов. Микроциркуляторное русло.
93. Общая характеристика и отличительные признаки клыковых зубов.
94. Общая характеристика малых и больших коренных зубов. Прикус.
95. Общая характеристика резцовых зубов. Диастемы. Тремы.
96. Общая характеристика серозных оболочек и полостей. Отношение к органам.
97. Общая, наружная и внутренняя подвздошная артерия, топография, ход, ветви.
98. Общее строение зубов. Дентин, цемент, эмаль.
99. Общий обзор черепа. Наружное основание черепа.
100. Общий план строение лимфатической системы. Грудной лимфатический проток, образование, топография и место впадения.
101. Околоносовые пазухи, их значение, развитие, вариации и аномалии.
102. Онтогенез костей черепа человека. Особенности строения черепа новорожденного.
103. Пародонт. Периодонт.
104. Первая ветвь тройничного нерва.
105. Поверхностные вены верхней конечности.
106. Поверхностные вены нижней конечности.
107. Поверхностные вены нижней конечности.
108. Поверхностные вены шеи.
109. Поверхностные мышцы шеи. Топография, функция, кровоснабжение, иннервация.
110. Пограничный симпатический ствол.
111. Поджелудочная железа, развитие, положение, выводные протоки, внутрисекреторная часть, иннервация, кровоснабжение, регионарные лимфатические узлы.
112. Подключичная артерия, ее топография и ее ветви.
113. Подмышечная впадина, строение стенок, сообщения и содержимое.
114. Подмышечная и плечевая артерии, топография хода и области ветвления.
115. Поднижнечелюстная и подъязычная слюнные железы, их строение, топография.
116. Подъязычный и добавочный черепно-мозговые нервы. Их ядра, ход, ветви, область иннервации.
117. Позвонки, их строение и соединения между собой и с ребрами.
118. Позвоночный столб, строение, отделы и кровоснабжение.
119. Полость носа, строение ее стенок, сообщения с полостями черепа.
120. Полость рта, строение зева, нёба.
121. Поясничное сплетение, топография, ветви и область иннервации.



122. Преддверно-улитковый нерв и проводящий путь слухового анализатора.
123. Предстательная железа, строение, топография.
124. Промежуточный мозг, топография и отделы, серое вещество.
125. Проприоцептивные проводящие пути.
126. Пути зрачкового рефлекса.
127. Синусы твердой мозговой оболочки
128. Синусы твердой оболочки головного мозга. Значение.
129. Слуховой путь.
130. Слюнные железы, особенности их строения и иннервации.
131. Средняя черепная ямка, границы, отверстия, каналы, борозды.
132. Строение и кровоснабжение желудка.
133. Строение и кровоснабжение матки.
134. Строение и кровоснабжение сердца.
135. Строение и соединение костей туловища - позвонков, ребер, грудины.
136. Строение и сообщения грудной клетки.
137. Строение и топография печени. Отношение к брюшине и особенности кровоснабжения.
138. Строение и функция височно-нижнечелюстного сустава.
139. Строение среднего мозга
140. Строение среднего уха.
141. Строение стенок и сообщения глазницы.
142. Строение сустава. Классификация по форме суставных поверхностей и по функции. Височно-нижнечелюстной сустав – строение, биомеханика.
143. Строение таза. Половые отличия, размеры.
144. Строение трахеи, бронхов, легкого.
145. Строение яичка, его оболочки. Семенной канатик и семенные пузырьки. Пути выведения семени.
146. Строение, кровоснабжение и иннервация зубов. Зубная формула.
147. Строение, кровоснабжение и иннервация локтевого и лучезапястного суставов.
148. Строение, кровоснабжение и иннервация мышц гортани.
149. Строение, положение, функция мягкого неба.
150. Толстая кишка, ее отделы, строение и кровоснабжение.
151. Тонкая кишка, отделы, топография, отношение к брюшине, строение стенки, иннервация, кровоснабжение.
152. Топографические образования верхней конечности – ямки, борозды, каналы.
153. Топографические образования нижней конечности – лакуны, борозды, треугольники, каналы.
154. Топография брюшины выше поперечно-ободочной кишки. Малый сальник.
155. Топография и внутреннее строение почек.
156. Третья ветвь тройничного нерва.
157. Треугольники и пространства шеи.
158. Тройничный нерв, его ядра и топография. Вторая ветвь тройничного нерва.
159. Хрящи, суставы и связки гортани.
160. Четвертый желудочек.
161. Шейное сплетение, его положение и ветви.
162. Шейное сплетение, топография и ветви.
163. Экстроцепные проводящие пути.
164. Эндокринные органы.
165. Язык, строение, кровоснабжение, иннервация.
166. Языкоглоточный нерв.

**Вопросы по практическим навыкам**  
**по дисциплине «Анатомия человека – анатомия головы и шеи»**  
**для студентов, обучающихся**  
**по специальности 31.05.03 Стоматология**

*Перечень органов, их частей и деталей строения (анатомических образований),  
которые каждый студент должен уметь найти и показать на трупе или отдельных препаратах  
и назвать их по латыни.*

**АНАТОМИЯ КОСТЕЙ (ОСТЕОЛОГИЯ)**

1. Тело позвонка
2. Дуга позвонка
3. Верхняя позвоночная вырезка
4. Нижняя позвоночная вырезка
5. Позвоночное отверстие
6. Остистый отросток
7. Поперечный отросток
8. Верхний суставной отросток
9. Нижний суставной отросток
10. Передняя дуга I шейного позвонка
11. Ямка зуба I шейного позвонка
12. Задняя дуга I шейного позвонка
13. Зуб осевого позвонка
14. Сонный бугорок VI шейного позвонка
15. Основание крестца
16. Ушковидная поверхность крестца
17. Верхушка крестца
18. Тазовые крестцовые отверстия
19. Дорсальные крестцовые отверстия
20. Крестцовый канал
21. Головка ребра
22. Шейка ребра
23. Бугорок ребра
24. Борозда ребра
25. Бугорок передней лестничной мышцы (I ребро)
26. Борозда подключичной артерии (I ребро)
27. Борозда подключичной вены (I ребро)
28. Рукоятка грудины
29. Яремная вырезка грудины
30. Тело грудины
31. Мечевидный отросток
32. Угол грудины
33. Лобный бугор лобной кости
34. Глабелла лобной кости
35. Надглазничное отверстие (вырезка) лобной кости
36. Скуловой отросток лобной кости
37. Ямка слезной железы лобной кости
38. Тело клиновидной кости
39. Турецкое седло
40. Гипофизарная ямка
41. Спинка седла клиновидной кости
42. Малое крыло клиновидной кости
43. Зрительный канал
44. Большое крыло клиновидной кости
45. Круглое отверстие
46. Овальное отверстие
47. Остистое отверстие
48. Слезная кость
49. Сошник
50. Носовая кость
51. Крыловидный отросток клиновидной кости
52. Крыловидный канал клиновидной кости
53. Крыловидная ямка крыловидного отростка клиновидной кости
54. Базилярная часть затылочной кости
55. Глоточный бугорок затылочной кости
56. Латеральная часть затылочной кости
57. Затылочный мыщелок
58. Канал подъязычного нерва
59. Наружный затылочный выступ
60. Внутренний затылочный выступ
61. Большое затылочное отверстие
62. Пирамида (каменистая часть) височной кости
63. Сосцевидный отросток височной кости
64. Крыша барабанной полости височной кости
65. Тройничное вдавление пирамиды височной кости
66. Внутреннее слуховое отверстие и внутренний слуховой проход
67. Скуловой отросток височной кости
68. Нижнечелюстная ямка височной кости
69. Сонный канал височной кости
70. Наружное отверстие сонного канала
71. Внутреннее отверстие сонного канала
72. Мышечно-трубный канал височной кости
73. Глазничная пластинка решетчатой кости
74. Верхняя глазничная щель
75. Нижняя глазничная щель
76. Тело верхнечелюстной кости
77. Глазничная поверхность верхнечелюстной кости
78. Подглазничная борозда верхнечелюстной кости
79. Подглазничное отверстие верхнечелюстной кости
80. Бугор верхнечелюстной кости
81. Слезная борозда верхнечелюстной кости
82. Расщелина верхнечелюстной пазухи (вход в Гайморову пазуху)
83. Лобный отросток верхнечелюстной кости
84. Скуловой отросток верхнечелюстной кости
85. Небный отросток верхнечелюстной кости
86. Перпендикулярная пластинка небной кости (на черепе)
87. Горизонтальная пластинка небной кости (на черепе)
88. Тело нижней челюсти
89. Подбородочный выступ нижней челюсти
90. Двубрюшная ямка нижней челюсти
91. Челюстно-подъязычная линия нижней челюсти
92. Альвеолярная дуга нижней челюсти
93. Зубные альвеолы нижней челюсти
94. Угол нижней челюсти
95. Ветвь нижней челюсти
96. Жевательная бугристость нижней челюсти
97. Крыловидная бугристость нижней челюсти
98. Вырезка нижней челюсти
99. Мыщелковый отросток нижней челюсти
100. Крыловидная ямочка нижней челюсти
101. Венечный отросток нижней челюсти
102. Отверстие нижней челюсти
103. Тело подъязычной кости
104. Малый рог подъязычной кости
105. Большой рог подъязычной кости
106. Рваное отверстие на черепе
107. Яремное отверстие на черепе
108. Передняя черепная ямка

109. Пальцевые вдавления на черепе
110. Средняя черепная ямка
111. Задняя черепная ямка
112. Скаты на черепе
113. Борозда верхнего сагиттального синуса
114. Борозда поперечного синуса
115. Борозда сигмовидного синуса
116. Хоаны
117. Твердое небо
118. Резцовый канал
119. Крыловидно-небная ямка
120. Подвисочная ямка
121. Височная ямка
122. Акромион
123. Суставная впадина лопатки
124. Надсуставной бугорок лопатки
125. Подсуставной бугорок лопатки
126. Шейка лопатки
127. Клювовидный отросток лопатки
128. Анатомическая шейка плечевой кости
129. Большой бугорок плечевой кости
130. Малый бугорок плечевой кости
131. Межбугорковая борозда плечевой кости
132. Хирургическая шейка плечевой кости
133. Дельтовидная бугристость плечевой кости
134. Борозда лучевого нерва плечевой кости
135. Латеральный надмыщелок плечевой кости
136. Медиальный надмыщелок плечевой кости
137. Борозда локтевого нерва плечевой кости
138. Блок плечевой кости
139. Ямка локтевого отростка плечевой кости
140. Венечная ямка плечевой кости
141. Головка лучевой кости
142. Суставная окружность лучевой кости
143. Шейка лучевой кости
144. Шиловидный отросток лучевой кости
145. Локтевой отросток локтевой кости
146. Венечный отросток локтевой кости
147. Бугристость локтевой кости
148. Головка локтевой кости
149. Шиловидный отросток локтевой кости
150. Кости запястья:
151. - ладьевидная кость
152. - полулунная кость
153. - трехгранная кость
154. - кость-трапеция
155. - гороховидная кость
156. - трапециевидная кость
157. - головчатая кость
158. - крючковидная кость
159. Основание, тело и головка пястной кости
160. Проксимальная, средняя и дистальная фаланги пальцев кисти
161. Запирательное отверстие тазовой кости
162. Вертлужная впадина тазовой кости
163. Полулунная поверхность тазовой кости
164. Вырезка вертлужной впадины тазовой кости
165. Подвздошный гребень
166. Верхняя передняя подвздошная ость
167. Нижняя передняя подвздошная ость
168. Верхняя задняя подвздошная ость
169. Нижняя задняя подвздошная ость
170. Большая седалищная вырезка
171. Малая седалищная вырезка
172. Седалищный бугор
173. Седалищная ость
174. Лобковый бугорок
175. Подвздошно-лобковое возвышение
176. Запирательная борозда
177. Головка бедренной кости
178. Шейка бедренной кости
179. Малый вертел бедренной кости
180. Большой вертел бедренной кости
181. Межвертельный гребень
182. Межвертельная линия
183. Шероховатая линия бедренной кости
184. Медиальный мыщелок бедренной кости
185. Медиальный надмыщелок бедренной кости
186. Латеральный мыщелок бедренной кости
187. Латеральный надмыщелок бедренной кости
188. Надколенник
189. Медиальный мыщелок большеберцовой кости
190. Латеральный мыщелок большеберцовой кости
191. Бугристость большеберцовой кости
192. Медиальная лодыжка большеберцовой кости
193. Латеральная лодыжка малоберцовой кости
194. Пяточный бугор
195. Головка таранной кости
196. Опора таранной кости
197. Ладьевидная кость предплюсны
198. Кубовидная кость
199. Медиальная клиновидная кость
200. Промежуточная клиновидная кость
201. Латеральная клиновидная кость
202. Основание, тело и головка плюсневой кости
203. Проксимальная, средняя и дистальная фаланги пальцев стопы

## АНАТОМИЯ СОЕДИНЕНИЙ КОСТЕЙ (АРТРОЛОГИЯ)

1. Венечный шов (черепа)
2. Сагиттальный шов (черепа)
3. Ламбдовидный шов (черепа)
4. Межпозвоночный диск
5. Фиброзное кольцо (межпозвоночного диска)
6. Студенистое ядро (межпозвоночного диска)
7. Передняя продольная связка (позвоночника)
8. Задняя продольная связка (позвоночника)
9. Межостистая связка
10. Желтая связка (позвоночника)
11. Надостная связка (позвоночника)
12. Сустав головки ребра
13. Реберно-поперечный сустав
14. Грудино-реберный сустав
15. Акромиально-ключичный сустав
16. Межключичная связка
17. Клювовидно-акромиальная связка
18. Суставная капсула плечевого сустава
19. Суставная губа плечевого сустава
20. Клювовидно-плечевая связка
21. Локтевая коллатеральная связка
22. Лучевая коллатеральная связка
23. Кольцевая связка лучевой кости
24. Межкостная перепонка предплечья
25. Лучезапястный сустав
26. Среднезапястный сустав
27. Лучевая коллатеральная связка запястья
28. Локтевая коллатеральная связка запястья
29. Канал запястья
30. Запирательная мембрана
31. Запирательный канал
32. Крестцово-бугорная связка

33. Крестцово-остистая связка
34. Большое седалищное отверстие
35. Малое седалищное отверстие
36. Лобковый симфиз
37. Верхняя лобковая связка
38. Вертлужная губа тазобедренного сустава
39. Подвздошно-бедренная связка
40. Связка головки бедренной кости
41. Малоберцовая коллатеральная связка (коленного сустава)
42. Большеберцовая коллатеральная связка (коленного сустава)
43. Связка надколенника
44. Поперечная связка колена
45. Латеральный мениск коленного сустава
46. Медиальный мениск коленного сустава
47. Передняя крестообразная связка колена
48. Задняя крестообразная связка колена
49. Межкостная перепонка голени
50. Большеберцово-малоберцовая передняя/задняя связка
51. Медиальная связка голеностопного сустава
52. Латеральная связка голеностопного сустава
53. Поперечный сустав предплюсны (Шопаров сустав)
54. Раздвоенная связка стопы
55. Предплюсно-плюсневые суставы (Лисфранков сустав)
56. Длинная подошвенная связка

## АНАТОМИЯ МЫШЦ (МИОЛОГИЯ)

1. Трапециевидная мышца
2. Широчайшая мышца спины
3. Ромбовидная мышца
4. Мышца, поднимающая лопатку
5. Мышца, выпрямляющая позвоночник
6. Большая грудная мышца
7. Малая грудная мышца
8. Передняя зубчатая мышца
9. Наружные/внутренние межреберные мышцы
10. Поясничная часть диафрагмы
11. Реберная часть диафрагмы
12. Грудинная часть диафрагмы
13. Аортальное отверстие диафрагмы
14. Пищеводное отверстие диафрагмы
15. Отверстие нижней полой вены
16. Передняя пластинка влагалища прямой мышцы живота
17. Прямая мышца живота
18. Паховая связка
19. Поверхностное кольцо пахового канала
20. Наружная косая мышца живота
21. Внутренняя косая мышца живота
22. Поперечная мышца живота
23. Грудино-ключично-сосцевидная мышца
24. Поднижнечелюстной треугольник
25. Челюстно-подъязычная мышца
26. Шило-подъязычная мышца
27. Двубрюшная мышца
28. Грудино-подъязычная мышца
29. Грудино-щитовидная мышца
30. Щито-подъязычная мышца
31. Лопаточно-подъязычная мышца
32. Сонный треугольник
33. Лопаточно-трахеальный треугольник
34. Передняя лестничная мышца
35. Средняя лестничная мышца
36. Задняя лестничная мышца
37. Лобное брюшко затылочно-лобной мышцы
38. Надчерепной апоневроз (сухожильный шлем)
39. Круговая мышца глаза
40. Большая скуловая мышца
41. Мышца, поднимающая верхнюю губу
42. Щечная мышца
43. Височная мышца
44. Жевательная мышца
45. Латеральная крыловидная мышца
46. Медиальная крыловидная мышца
47. Дельтовидная мышца
48. Надостная мышца
49. Подостная мышца
50. Подлопаточная мышца
51. Малая круглая мышца
52. Большая круглая мышца
53. Длинная головка двуглавой мышцы плеча
54. Клювовидно-плечевая мышца
55. Подмышечная полость
56. Трехстороннее отверстие
57. Четырехстороннее отверстие
58. Плече-мышечный канал (лучевого нерва)
59. Локтевая ямка
60. Локтевая мышца
61. Лучевой сгибатель запястья
62. Круглый пронатор
63. Локтевой сгибатель запястья
64. Поверхностный сгибатель пальцев (кисти)
65. Глубокий сгибатель пальцев (кисти)
66. Длинный сгибатель большого пальца
67. Квадратный пронатор
68. Удерживатель сгибателей
69. Длинный лучевой разгибатель запястья
70. Короткий лучевой разгибатель запястья
71. Разгибатель пальцев (кисти)
72. Локтевой разгибатель запястья
73. Супинатор
74. Длинная мышца, отводящая большой палец (кисти)
75. Короткий разгибатель большого пальца (кисти)
76. Длинный разгибатель большого пальца (кисти)
77. Короткая мышца, отводящая большой палец (кисти)
78. Короткий сгибатель большого пальца (кисти)
79. Мышца, приводящая большой палец (кисти)
80. Короткий сгибатель мизинца (кисти)
81. Мышца, противопоставляющая мизинец (кисти)
82. Червеобразные мышцы
83. Межкостные мышцы
84. Удерживатель разгибателей
85. Подвздошно-поясничная мышца
86. Мышечная лакуна (на бедре)
87. Сосудистая лакуна (на бедре)
88. Бедренный канал
89. Мышца, напрягающая широкую фасцию
90. Большая ягодичная мышца
91. Средняя ягодичная мышца
92. Малая ягодичная мышца
93. Грушевидная мышца
94. Надгрушевидное отверстие
95. Подгрушевидное отверстие
96. Портняжная мышца
97. Прямая мышца (четырёхглавая мышца)
98. Длинная приводящая мышца бедра
99. Тонкая мышца
100. Большая приводящая мышца бедра
101. Гребенчатая мышца

102. Широкая фасция бедра
103. Подвздошно-большеберцовый тракт
104. Приводящий канал
105. Подкожная щель (бедренного канала)
106. Двуглавая мышца бедра
107. Полусухожильная мышца
108. Полуперепончатая мышца
109. Передняя большеберцовая мышца
110. Длинный разгибатель пальцев (стопы)
111. Длинный разгибатель большого пальца (стопы)
112. Длинная малоберцовая мышца
113. Короткая малоберцовая мышца
114. Трехглавая мышца голени
115. Икроножная мышца
116. Камбаловидная мышца

117. Длинный сгибатель пальцев (стопы)
118. Длинный сгибатель большого пальца (стопы)
119. Верхний удерживатель сухожилий разгибателей (стопы)
120. Нижний удерживатель сухожилий разгибателей (стопы)
121. Удерживатель сухожилий сгибателей (стопы)
122. Верхний удерживатель сухожилий малоберцовых мышц
123. Нижний удерживатель сухожилий малоберцовых мышц
124. Короткий разгибатель пальцев (стопы)
125. Короткий разгибатель большого пальца (стопы)
126. Короткий сгибатель пальцев (стопы)
127. Подошвенный апоневроз

## АНАТОМИЯ ВНУТРЕННИХ ОРГАНОВ (СПЛАНХНОЛОГИЯ)

### Пищеварительная система

1. Подъязычная слюнная железа
2. Поднижнечелюстная слюнная железа
3. Околоушная слюнная железа
4. Околоушный проток
5. Коронка зуба
6. Шейка зуба
7. Корень зуба
8. Резцы
9. Клыки
10. Малые коренные зубы
11. Большие коренные зубы
12. Зуб мудрости
13. Тело языка
14. Корень языка
15. Спинка языка
16. Грибовидные сосочки языка
17. Желобовидные сосочки языка
18. Листовидные сосочки языка
19. Слепое отверстие языка
20. Язычная миндалина
21. Мягкое небо
22. Небно-язычная дужка
23. Небно-глоточная дужка
24. Трубный валик
25. Свод глотки
26. Глоточная миндалина
27. Глоточное отверстие слуховой трубы
28. Верхний констриктор глотки
29. Средний констриктор глотки
30. Нижний констриктор глотки
31. Шило-глоточная мышца
32. Шейная часть пищевода
33. Грудная часть пищевода
34. Брюшная часть пищевода
35. Передняя стенка желудка
36. Задняя стенка желудка
37. Большая кривизна желудка
38. Малая кривизна желудка
39. Кардиальная часть желудка
40. Дно желудка
41. Тело желудка
42. Привратниковая часть желудка
43. Привратниковый сфинктер
44. Круговые складки тонкой кишки
45. Верхняя часть двенадцатиперстной кишки
46. Нисходящая часть двенадцатиперстной кишки
47. Двенадцатиперстно-тощекишечный изгиб
48. Большой сосочек двенадцатиперстной кишки
49. Малый сосочек двенадцатиперстной кишки
50. Тощая кишка
51. Подвздошная кишка
52. Слепая кишка
53. Подвздошно-слепокишечное отверстие
54. Червеобразный отросток
55. Восходящая ободочная кишка
56. Правый изгиб ободочной кишки
57. Поперечная ободочная кишка
58. Левый изгиб ободочной кишки
59. Нисходящая ободочная кишка
60. Сигмовидная ободочная кишка
61. Гаустры
62. Сальниковые отростки
63. Брыжеечная лента ободочной кишки
64. Сальниковая лента ободочной кишки
65. Свободная лента ободочной кишки
66. Полулунные складки ободочной кишки
67. Прямая кишка
68. Диафрагмальная поверхность печени
69. Висцеральная поверхность печени
70. Ямка желчного пузыря
71. Ворота печени
72. Желудочное вдавление (на печени)
73. Почечное вдавление (на печени)
74. Правая доля печени
75. Левая доля печени
76. Квадратная доля печени
77. Хвостатая доля печени
78. Борозда нижней полой вены (печени)
79. Щель круглой связки (печени)
80. Круглая связка печени
81. Общий печеночный проток
82. Правый печеночный проток
83. Левый печеночный проток
84. Дно желчного пузыря
85. Тело желчного пузыря
86. Шейка желчного пузыря
87. Пузырный проток
88. Общий желчный проток
89. Головка поджелудочной железы
90. Тело поджелудочной железы
91. Хвост поджелудочной железы
92. Брыжейка тонкой кишки
93. Брыжейка сигмовидной кишки
94. Большой сальник
95. Малый сальник
96. Сальниковое отверстие

97. Брыжейка аппендикса
98. Печеночная сумка
99. Преджелудочная сумка
100. Сальниковая сумка
101. Правый брыжеечный синус (брюшины)
102. Левый брыжеечный синус (брюшины)
103. Правый латеральный канал (правая околоободочно-кишечная борозда)

#### **Дыхательная система**

1. Перегородка носа
2. Верхняя носовая раковина
3. Средняя носовая раковина
4. Нижняя носовая раковина
5. Верхний носовой ход
6. Средний носовой ход
7. Нижний носовой ход
8. Хоаны
9. Гортань (на трупе)
10. Выступ гортани
11. Щитовидный хрящ гортани
12. Верхний рог щитовидного хряща
13. Нижний рог щитовидного хряща
14. Дуга перстневидного хряща
15. Пластинка перстневидного хряща
16. Черпаловидный хрящ
17. Мышечный отросток черпаловидного хряща
18. Голосовой отросток черпаловидного хряща
19. Верхушка черпаловидного хряща
20. Надгортанник
21. Щито-подъязычная мембрана
22. Срединная щито-подъязычная связка
23. Перстне-щитовидный сустав
24. Перстне-щитовидная связка
25. Перстне-трахеальная связка
26. Перстне-черпаловидный сустав
27. Межчерпаловидная вырезка
28. Вход в гортань
29. Преддверие гортани
30. Голосовая складка (гортани)
31. Складка преддверия (гортани)
32. Желудочек гортани
33. Подголосовая полость гортани
34. Голосовая щель
35. Межперепончатая часть голосовой щели
36. Межхрящевая часть голосовой щели

#### **Мочевыделительные органы**

1. Почка (правая и левая)
2. Почечные ворота
3. Почечная пазуха
4. Фиброзная капсула почки
5. Корковое вещество почки
6. Мозговое вещество почки
7. Почечная пирамида
8. Почечный сосочек
9. Почечные столбы
10. Почечная лоханка

#### **Мужские половые органы**

1. Яичко
2. Белочная оболочка яичка
3. Придаток яичка
4. Головка придатка яичка
5. Тело придатка яичка
6. Семявыносящий проток
7. Ампула семявыносящего протока
8. Семенной пузырек

104. Левый латеральный канал (левая околоободочно-кишечная борозда)
105. Верхнее подвздошно-слепокишечное углубление
106. Прямокишечно-маточное углубление
107. Пузырно-маточное углубление
108. Прямокишечно-пузырное углубление

37. Перстне-щитовидная мышца
38. Задняя перстне-черпаловидная мышца
39. Поперечная черпаловидная мышца
40. Косая черпаловидная мышца
41. Трахея
42. Хрящи трахеи
43. Кольцевые связки трахеи
44. Перепончатая стенка трахеи
45. Бифуркация трахеи
46. Правый главный бронх
47. Левый главный бронх
48. Основание легкого
49. Верхушка легкого
50. Реберная поверхность легкого
51. Медиальная поверхность легкого
52. Диафрагмальная поверхность легкого
53. Передний край легкого
54. Язычок левого легкого
55. Сердечная вырезка левого легкого
56. Нижний край левого легкого
57. Ворота легкого
58. Корень легкого
59. Верхняя доля легкого (правого, левого)
60. Средняя доля правого легкого
61. Нижняя доля легкого (правого, левого)
62. Косая щель легкого
63. Горизонтальная щель правого легкого
64. Плевральная полость
65. Купол плевры
66. Висцеральная (легочная) плевра
67. Parietalная плевра
68. Медиастинальная плевра
69. Диафрагмальная плевра
70. Реберно-диафрагмальный синус
71. Реберно-медиастинальный синус

11. Большая почечная чашка
12. Малая почечная чашка
13. Мочеточник (правый, левый)
14. Мочевой пузырь
15. Дно мочевого пузыря
16. Шейка мочевого пузыря
17. Мочепузырный треугольник
18. Мочеточниковое отверстие
19. Внутреннее отверстие мочеиспускательного канала

9. Семенной бугорок
10. Семенной канатик
11. Предстательная железа
12. Правая (левая) доля предстательной железы
13. Перешеек предстательной железы (средняя доля)
14. Головка полового члена
15. Крайняя плоть полового члена
16. Пещеристое тело полового члена

17. Губчатое тело полового члена
18. Предстательная часть мужского мочеиспускательного канала
19. Перепончатая часть мужского мочеиспускательного канала
20. Губчатая часть мужского мочеиспускательного канала
21. Мошонка
22. Сухожильный центр промежности
23. Диафрагма таза
24. Седалищно-прямокишечная ямка
25. Седалищно-пещеристая мышца
26. Луковично-губчатая мышца
27. Мышца, поднимающая задний проход
28. Наружный сфинктер заднего прохода

### **Женские половые органы**

1. Яичник
2. Свободный край яичника
3. Брыжеечный край яичника
4. Трубный конец яичника
5. Маточный конец яичника
6. Собственная связка яичника
7. Поддерживающая связка яичника
8. Маточная труба
9. Бахромки маточной трубы
10. Воронка маточной трубы
11. Ампула маточной трубы
12. Перешеек маточной трубы
13. Тело матки
14. Дно матки
15. Шейка матки
16. Надвлагалищная часть шейки матки
17. Влагалищная часть шейки матки
18. Широкая связка матки
19. Круглая связка матки
20. Задний свод влагалища
21. Большая половая губа
22. Малая половая губа
23. Преддверие влагалища
24. Клитор
25. Наружное отверстие женского мочеиспускательного канала

### **Эндокринные железы**

1. Гипофиз
2. Правая доля щитовидной железы
3. Левая доля щитовидной железы
4. Перешеек щитовидной железы
5. Околощитовидные железы
6. Надпочечник (левый, правый)
7. Шишковидное тело
8. Поджелудочная железа

### **Иммунная система**

1. Костный мозг
2. Тимус
3. Небная миндалина
4. Трубная миндалина
5. Глоточная миндалина
6. Язычная миндалина
7. Аппендикс
8. Селезенка
9. Одиночные лимфоидные узелки
10. Лимфоидные бляшки тонкой кишки
11. Лимфатические узлы

### **Лимфатическая система**

1. Грудной лимфатический проток
2. Поднижнечелюстные лимфатические узлы
3. Подбородочные лимфатические узлы
4. Глубокие шейные лимфатические узлы
5. Бронхо-легочные лимфатические узлы
6. Окологрудные лимфатические узлы
7. Поясничные лимфатические узлы
8. Левые желудочные лимфатические узлы
9. Правые желудочные лимфатические узлы
10. Левые желудочно-сальниковые лимфатические узлы
11. Правые желудочно-сальниковые лимфатические узлы
12. Верхние брыжеечные лимфатические узлы
13. Подмышечные лимфатические узлы
14. Подвздошные лимфатические узлы
15. Паховые лимфатические узлы (поверхностные, глубокие)
16. Подколенные лимфатические узлы

## **СЕРДЕЧНО-СОСУДИСТАЯ СИСТЕМА (АНГИОЛОГИЯ)**

### **Сердце**

1. Основание сердца
2. Верхушка сердца
3. Грудно-реберная (передняя) поверхность сердца
4. Диафрагмальная (нижняя) поверхность сердца
5. Правое предсердие
6. Левое предсердие
7. Правое ушко сердца
8. Левое ушко сердца
9. Венечная борозда сердца
10. Передняя межжелудочковая борозда
11. Правый желудочек сердца
12. Левый желудочек сердца
13. Правое предсердно-желудочковое отверстие
14. Левое предсердно-желудочковое отверстие
15. Отверстие аорты (в сердце)
16. Клапан аорты
17. Отверстие легочного ствола (в сердце)
18. Клапан легочного ствола
19. Гребенчатые мышцы (предсердий)
20. Овальная ямка (предсердия)
21. Отверстие верхней полой вены (в сердце)
22. Отверстие нижней полой вены (в сердце)
23. Мясистые трабекулы
24. Сосочковые мышцы
25. Сухожильные хорды
26. Перикард
27. Поперечный синус перикарда
28. Косой синус перикарда

### **Кровеносные сосуды (артерии)**

1. Правая венечная артерия
2. Левая венечная артерия
3. Передняя межжелудочковая ветвь
4. Задняя межжелудочковая ветвь
5. Легочный ствол
6. Правая легочная артерия
7. Левая легочная артерия
8. Луковица аорты
9. Восходящая часть аорты
10. Дуга аорты
11. Плечеголовной ствол
12. Левая общая сонная артерия
13. Правая общая сонная артерия
14. Наружная сонная артерия
15. Верхняя щитовидная артерия
16. Язычная артерия
17. Лицевая артерия
18. Затылочная артерия
19. Задняя ушная артерия
20. Восходящая глоточная артерия
21. Поверхностная височная артерия
22. Верхнечелюстная артерия
23. Нижняя альвеолярная артерия
24. Средняя менингеальная артерия
25. Внутренняя сонная артерия
26. Глазная артерия
27. Передняя мозговая артерия
28. Средняя мозговая артерия
29. Подключичная артерия
30. Позвоночная артерия
31. Базиллярная артерия
32. Задняя мозговая артерия
33. Артериальный (виллизиев) круг большого мозга
34. Внутренняя грудная артерия
35. Щито-шейный ствол
36. Нижняя щитовидная артерия
37. Надлопаточная артерия
38. Реберно-шейный ствол
39. Поперечная артерия шеи
40. Подмышечная артерия
41. Латеральная грудная артерия
42. Подлопаточная артерия
43. Грудо-спинная артерия
44. Артерия, огибающая лопатку
45. Задняя артерия, огибающая плечевую кость
46. Передняя артерия, огибающая плечевую кость
47. Плечевая артерия
48. Глубокая артерия плеча
49. Правая венечная артерия
50. Верхняя локтевая коллатеральная артерия
51. Нижняя локтевая коллатеральная артерия
52. Лучевая артерия
53. Локтевая артерия
54. Поверхностная ладонная дуга
55. Глубокая ладонная дуга
56. Общие ладонные пальцевые артерии
57. Артерия большого пальца кисти
58. Ладонные пястные артерии
59. Грудная часть аорты
60. Задние межреберные артерии
61. Брюшная часть аорты
62. Поясничные артерии
63. Нижняя диафрагмальная артерия
64. Чревный ствол
65. Селезеночная артерия
66. Левая желудочно-сальниковая артерия
67. Левая желудочная артерия
68. Общая печеночная артерия
69. Собственная печеночная артерия
70. Желудочно-двенадцатиперстная артерия
71. Правая желудочно-сальниковая артерия
72. Верхняя брыжеечная артерия
73. Тощекишечные и подвздошнокишечные артерии
74. Подвздошно-ободочно-кишечная артерия
75. Правая ободочно-кишечная артерия
76. Средняя ободочно-кишечная артерия
77. Нижняя брыжеечная артерия
78. Левая ободочно-кишечная артерия
79. Сигмовидно-кишечные артерии
80. Верхняя прямокишечная артерия
81. Средняя надпочечниковая артерия
82. Почечная артерия
83. Нижняя надпочечниковая артерия
84. Яичковая (яичниковая) артерия
85. Общая подвздошная артерия
86. Внутренняя подвздошная артерия
87. Верхняя ягодичная артерия
88. Пупочная артерия
89. Запирательная артерия
90. Маточная артерия
91. Мочепузырные артерии
92. Наружная подвздошная артерия
93. Нижняя надчревная артерия
94. Бедренная артерия
95. Глубокая артерия бедра
96. Медиальная артерия, огибающая бедренную кость
97. Латеральная артерия, огибающая бедренную кость
98. Нисходящая коленная артерия
99. Подколенная артерия
100. Средняя артерия колена
101. Задняя большеберцовая артерия
102. Латеральная подошвенная артерия
103. Медиальная подошвенная артерия
104. Передняя большеберцовая артерия
105. Тъльная артерия стопы
106. Тъльная артериальная дуга (стопы)

## **Вены**

1. Венечный синус сердца
2. Верхняя полая вена
3. Непарная вена
4. Полунепарная вена
5. Задние межреберные вены
6. Правая плечеголовная вена
7. Левая плечеголовная вена
8. Внутренняя яремная вена
9. Наружная яремная вена
10. Подключичная вена
11. Латеральная подкожная вена руки
12. Медиальная подкожная вена руки
13. Подмышечная вена
14. Плечевая вена
15. Локтевая вена
16. Лучевая вена
17. Нижняя полая вена
18. Поясничные вены
19. Яичковая (яичниковая) вена
20. Почечная вена
21. Надпочечниковая вена
22. Воротная вена (печени)
23. Верхняя брыжеечная вена
24. Нижняя брыжеечная вена



25. Селезеночная вена
26. Общая подвздошная вена
27. Внутренняя подвздошная вена
28. Наружная подвздошная вена
29. Большая подкожная вена ноги

30. Малая подкожная вена ноги
31. Бедренная вена
32. Подколенная вена
33. Передняя большеберцовая вена
34. Задняя большеберцовая вена

## **НЕРВНАЯ СИСТЕМА**

### **Центральная нервная система**

1. Передняя срединная щель спинного мозга
2. Задняя срединная щель спинного мозга
3. Передний канатик спинного мозга (на разрезе или на целом мозге)
4. Боковой канатик спинного мозга (на разрезе или на целом мозге)
5. Задний канатик спинного мозга (на разрезе или на целом мозге)
6. Передний рог спинного мозга (на разрезе)
7. Задний рог спинного мозга (на разрезе)
8. Серп большого мозга (твёрдая оболочка головного мозга)
9. Намет мозжечка
10. Верхний сагиттальный синус (твёрдой мозговой оболочки)
11. Нижний сагиттальный синус (твёрдой мозговой оболочки)
12. Поперечный синус (твёрдой мозговой оболочки)
13. Сигмовидный синус (твёрдой мозговой оболочки)
14. Верхний каменистый синус (твёрдой мозговой оболочки)
15. Пещеристый синус (твёрдой мозговой оболочки)
16. Пирамида продолговатого мозга
17. Перекрест пирамид
18. Олива продолговатого мозга
19. Базилярная борозда (моста)
20. Средняя мозжечковая ножка
21. Нижняя мозжечковая ножка
22. Верхняя мозжечковая ножка
23. Задняя часть моста (покрышка моста на поперечном разрезе)
24. Трапециевидное тело (на поперечном разрезе моста)
25. Передняя (базилярная) часть моста на поперечном разрезе
26. IV желудочек мозга (на сагиттальном разрезе)
27. Ромбовидная ямка
28. Латеральный карман (IV желудочка)
29. Срединная борозда (ромбовидная ямка)
30. Медиальное возвышение (ромбовидная ямка)
31. Лицевой бугорок (ромбовидная ямка)
32. Пограничная борозда (ромбовидная ямка)
33. Вестибулярное поле (ромбовидная ямка)
34. Мозговые полоски (ромбовидная ямка)
35. Треугольник подъязычного нерва (ромбовидная ямка)
36. Треугольник блуждающего нерва (ромбовидная ямка)
37. Верхний мозговой парус
38. Нижний мозговой парус
39. Полушарие мозжечка
40. “Древо жизни” (на разрезе мозжечка)
41. Зубчатое ядро (на разрезе мозжечка)
42. Ножка мозга
43. Межножковая ямка (средний мозг)
44. Заднее продырявленное вещество
45. Передняя часть (основание) среднего мозга
46. Задняя часть (покрышка) среднего мозга
47. Крыша среднего мозга (пластинка четверохолмия)
48. Верхние холмики крыши среднего мозга
49. Нижние холмики крыши среднего мозга
50. Ручка нижнего холмика
51. Ручка верхнего холмика
52. Водопровод среднего мозга (на разрезе среднего мозга)
53. Красное ядро (на разрезе среднего мозга)
54. Черное вещество (на разрезе среднего мозга)
55. Промежуточный мозг
56. Эпиталамическая спайка (задняя спайка промежуточного мозга)
57. Шишковидное тело
58. Таламус
59. Медиальное коленчатое тело
60. Латеральное коленчатое тело
61. Зрительный перекрест
62. Сосцевидное тело
63. Серый бугор
64. Воронка (промежуточного мозга)
65. III желудочек
66. Гипоталамическая борозда
67. Межжелудочковое отверстие
68. Продольная щель большого мозга
69. Поперечная щель большого мозга
70. Латеральная ямка большого мозга
71. Центральная борозда полушария большого мозга
72. Латеральная борозда полушария большого мозга
73. Предцентральная борозда
74. Верхняя лобная борозда
75. Нижняя лобная борозда
76. Постцентральная борозда
77. Внутритеменная борозда
78. Верхняя височная борозда
79. Нижняя височная борозда
80. Борозда мозолистого тела
81. Поясная борозда (мозга)
82. Теменно-затылочная борозда
83. Шпорная борозда
84. Борозда гиппокампа
85. Коллатеральная борозда (мозга)
86. Затыльно-височная борозда
87. Обонятельная борозда
88. Глазничные борозды
89. Предцентральная извилина
90. Верхняя лобная извилина
91. Средняя лобная извилина
92. Нижняя лобная извилина
93. Постцентральная извилина
94. Верхняя теменная долька
95. Нижняя теменная долька
96. Верхняя височная извилина
97. Средняя височная извилина
98. Нижняя височная извилина
99. Извилины островка (мозга)
100. Островковая доля большого мозга (островок)
101. Поясная извилина
102. Перешеек поясной извилины
103. Парацентральная долька

104. Предклинье (мозга)
105. Клин (мозга)
106. Парагиппокампальная извилина
107. Крючок (мозга)
108. Язычная извилина (мозга)
109. Медиальная затылочно-височная извилина
110. Латеральная затылочно-височная извилина
111. Прямая извилина (мозга)
112. Обонятельная луковица (мозга)
113. Обонятельный тракт (мозга)
114. Обонятельный треугольник (мозга)
115. Переднее продырявленное вещество
116. Мозолистое тело
117. Валик мозолистого тела
118. Ствол мозолистого тела
119. Колено мозолистого тела
120. Клюв мозолистого тела
121. Передняя спайка (мозга)

122. Свод мозга
123. Прозрачная перегородка (мозга)
124. Центральная часть бокового желудочка
125. Передний рог бокового желудочка
126. Задний рог бокового желудочка
127. Нижний рог бокового желудочка
128. Коллатеральное возвышение бокового желудочка
129. Головка хвостатого ядра
130. Тело хвостатого ядра
131. Хвост хвостатого ядра
132. Чечевицеобразное ядро
133. Ограда (мозг)
134. Самая наружная капсула (конечный мозг)
135. Наружная капсула (конечный мозг)
136. Внутренняя капсула (конечный мозг)
137. Передняя ножка внутренней капсулы
138. Колено внутренней капсулы
139. Задняя ножка внутренней капсулы

### **Периферическая нервная система**

1. Зрительный нерв (II пара)
2. Глазодвигательный нерв (III пара)
3. Блоковой нерв (IV пара)
4. Тройничный нерв (V пара)
5. Тройничный узел
6. Глазной нерв
7. Верхнечелюстной нерв
8. Нижнечелюстной нерв
9. Ушно-височный нерв
10. Язычный нерв
11. Нижний альвеолярный нерв
12. Отводящий нерв (VI пара)
13. Лицевой нерв (промежуточно-лицевой нерв, VII пара)
14. Языкоглоточный нерв (IX пара)
15. Блуждающий нерв (X пара)
16. Верхний гортанный нерв
17. Возвратный гортанный нерв
18. Передний блуждающий ствол
19. Задний блуждающий ствол
20. Добавочный нерв (XI пара)
21. Подъязычный нерв (XII пара)
22. Диафрагмальный нерв

23. Подмышечный нерв
24. Мышечно-кожный нерв
25. Срединный нерв
26. Локтевой нерв
27. Лучевой нерв
28. Латеральный кожный нерв бедра
29. Бедренный нерв
30. Запирательный нерв
31. Седалищный нерв
32. Общий малоберцовый нерв
33. Глубокий малоберцовый нерв
34. Поверхностный малоберцовый нерв
35. Большеберцовый нерв
36. Медиальный подошвенный нерв
37. Латеральный подошвенный нерв
38. Симпатический ствол
39. Узлы симпатического ствола
40. Межузловые ветви симпатического ствола
41. Соединительные ветви симпатического ствола
42. Большой внутренностный нерв
43. Малый внутренностный нерв
44. Чревные узлы (чревное сплетение)

### **Органы чувств**

1. Склера глазного яблока
2. Роговица
3. Ресничное тело (на разрезе глазного яблока)
4. Радужка (на разрезе глазного яблока)
5. Зрачок
6. Сетчатка (на разрезе глазного яблока)
7. Хрусталик (на разрезе глазного яблока)
8. Стекловидное тело (на разрезе глазного яблока)
9. Латеральная прямая мышца глаза
10. Верхняя прямая мышца глаза
11. Верхнее веко
12. Нижнее веко
13. Верхний конъюнктивальный мешок
14. Нижний конъюнктивальный мешок
15. Слезная железа
16. Завиток ушной раковины
17. Противозавиток
18. Козелок
19. Противокозелок
20. Мочка ушной раковины

**Тестовые задания**  
по дисциплине «Анатомия человека – анатомия головы и шеи»  
для студентов, обучающихся  
по специальности 31.05.03 Стоматология

**КОСТИ ТУЛОВИЩА И КОНЕЧНОСТЕЙ**

1. В составе скелета взрослого человека имеется костей около:
  - а - 100
  - б - 200
  - в - 300
  - г - 400
  
2. Основной структурно-функциональной единицей кости является:
  - а - Остеон (гаверсова система)
  - б - Наружная окружающая (генеральная) пластинка
  - в - Внутренняя окружающая (генеральная) пластинка
  - г - Вставочная (промежуточная) пластинка.
  
3. Живая кость содержит в процентном отношении больше всего:
  - а - Органических веществ
  - б - Неорганических веществ
  - в - Воды
  - г - Жира
  
4. В высушенной кости неорганические и органические вещества составляют соответственно:
  - а - Одну треть и две трети
  - б - Примерно поровну (50% и 50%)
  - в - Две трети и одну треть
  - г - Две трети и одну треть
  
5. В составе позвоночного столба человека имеется позвонков в количестве:
  - а - 29-30
  - б - 31-31
  - в - 33-34
  - г - 35-36.
  
6. Каждый свободный (истинный) позвонок состоит из основных частей:
  - а - Тела и дуги
  - б - Тела и отростков
  - в - Дуги и отростков
  - г - Дуги, позвоночных вырезок и отростков.
  
7. Отверстия в поперечных отростках, через которые проходит позвоночная артерия к головному мозгу, и раздвоение на конце остистых отростков характерны для позвонков:
  - а - Грудных
  - б - Поясничных
  - в - Шейных
  - г - Крестцовых.
  
8. Наиболее длинным и легко прощупываемым под кожей у живого человека является остистый отросток шейного позвонка:
  - а - IV
  - б - V
  - в - VI
  - г - VII.

9. Сонный бугорок, где легко может быть пережата общая сонная артерия для временной остановки кровотечения, находится на передней поверхности поперечных отростков позвонка:

- а - IV шейного
- б - V шейного
- в - VI шейного
- г - VII шейного

10. Дистальный утолщенный конец плечевой кости в целом носит название:

- а - Надмыщелка
- б - Блока
- в - Мыщелка
- г - Головки.

11. На предплечье наиболее часто подвергается перелому кость:

- а - Лучевая - в верхней трети
- б - Локтевая - в верхней трети
- в - Лучевая - в нижней трети, нередко с одновременным отрывом шиловидного отростка локтевой кости
- г - Локтевая - в нижней трети, нередко с одновременным отрывом шиловидного отростка лучевой кости.

12. На дистальном конце лучевой кости отсутствует:

- а - Локтевая вырезка
- б - Запястная суставная поверхность
- в - Головка
- г - Шиловидный отросток

13. В проксимальном ряду костей запястья отсутствует кость:

- а - Ладьевидная
- б - Полулунная
- в - Крючковидная
- г - Трехгранная

14. Типичным местом перелома бедренной кости является:

- а - Верхний эпифиз (головка)
- б - Шейка
- в - Тело
- г - Нижний эпифиз.

15. Малый вертел расположен у нижнего края шейки бедренной кости:

- а - Спереди
- б - Вверху и латерально
- в - Медиально и сзади
- г - Внизу и латерально.

16. На надколеннике отсутствует:

- а - Основание
- б - Тело
- в - Верхушка
- г - Суставная поверхность.

17. На дистальном конце большеберцовой кости отсутствует:

- а - Малоберцовая вырезка
- б - Латеральная лодыжка
- в - Медиальная лодыжка

- г - Суставная поверхность для соединения с таранной костью.

18. Укажите за счет, каких анатомических образований кость растёт в длину?

- а - Надкостница
- б - Метаэпифизарный хрящ
- в - Эндоост
- г - Суставной хрящ

19. Какие кости образуют проксимальный ряд запястья?

- а - Головчатая кость
- б - Ладьевидная кость
- в - Полулунная кость
- г - Трёхгранная кость

20. Какие из костей запястья участвуют в образовании сустава с первой пястной кости (большого пальца) ?

- а - Кость трапеция
- б - Крючковидная кость
- в - Трапецевидная кость
- г - Ладьевидная кость

21. Какие кости предплюсны образуют её дистальный ряд?

- а - Медиальная клиновидная кость
- б - Ладьевидная кость
- в - Латеральная клиновидная кость
- г - Кубовидная кость
- д – Таранная кость

22. Большинство костей скелета свободной верхней и нижней конечностей относится к костям:

- а - Трубочатым
- б - Смешанным
- в - Плоским
- г - Воздухоносным

23. Тело и утолщенный конец длинной (трубчатый) кости - это соответственно:

- а - Апофиз и метафиз
- б - Метафиз и диафиз
- в - Диафиз и эпифиз
- г - Эпифиз и апофиз

24. Участок длинной (трубчатой) кости между утолщенным концом и телом - это:

- а - Метафиз
- б - Апофиз
- в - Эпифиз
- г - Диафиз.

25. Возвышение, выступающее над поверхностью кости, - это:

- а - Метафиз
- б - Диафиз
- в - Эпифиз
- г - Апофиз

26. Не имеет тела и остистого отростка, а содержит только две дуги и латеральные массы шейный позвонок:

- а - 1-й - атлант
- б - II-й - осевой

- в - III-й шейный
- г - IV-й шейный

27. Позвонок, на теле которого возвышается зубовидный отросток зуб, вокруг которого происходит вращение головы, - это:

- а - шейный - атлант
- б - II шейный - осевой
- в - III шейный
- г - IV шейный

28. Самые длинные остистые отростки, направленные книзу, имеют позвонки:

- а - Шейные
- б - Грудные
- в - Поясничные
- г - Крестцовые

29. Широкие остистые отростки в форме четырехугольных пластинок, направленных прямо назад, имеют позвонки:

- а - Грудные
- б - Грудные
- в - Поясничные
- г - Поясничные

30. Реберные ямки на телах и поперечных отростках для соединения с головками и бугорками ребер имеются в основном только у позвонков:

- а - Поясничных
- б - Шейных
- в - Крестцовых
- г - Грудных.

31. Спиральная борозда лучевого нерва проходит по поверхности средней трети плечевой кости:

- а - Медиальной
- б - Медиальной
- в - Передней
- г - Задней.

32. Борозда локтевого нерва на плечевой кости находится:

- а - Впереди латерального надмыщелка
- б - Позади латерального надмыщелка
- в - Впереди медиального надмыщелка
- г - Позади медиального надмыщелка.

33. На проксимальном конце лучевой кости отсутствует:

- а - Головка
- б - Суставная ямка
- в - Суставная окружность
- г - Венечный отросток.

34. Кости запястья включают короткие (губчатые) кости в форме неправильного куба или многогранника в количестве:

- а - Шести
- б - Семи
- в - Восьми
- г - Девяти.

35. На проксимальном конце бедренной кости отсутствует:

- а - Большой вертел
- б - Малый вертел
- в - Мыщелки
- г - Головка.

36. Межвертельная линия и межвертельный гребень находятся на бедренной кости соответственно:

- а - Медиально и латерально
- б - Латерально и медиально
- в - Спереди и сзади
- г - Сзади и спереди.

37. Типичным местом перелома костей голени является:

- а - Верхний эпифиз большеберцовой кости
- б - Тело большеберцовой кости
- в - Тело малоберцовой кости
- г - Медиальная и латеральная лодыжки.

38. В составе костей стопы отсутствуют:

- а - Кости предплюсны
- б - Плюсовые кости
- в - Пястные кости
- г - Кости пальцев (фаланги).

39. Где проходит на первом ребре борозда подключичной артерии ?

- а - Позади бугорка передней лестничной мышцы
- б - Впереди бугорка передней лестничной мышцы
- в - На бугорке передней лестничной мышцы
- г - Впереди бугорка ребра

40. Какие кости образуют пояс верхней конечности ?

- а - Грудина
- б - Ключица
- в - Лопатка
- г - Первое ребро

41. Какие кости относятся к поясу нижней конечности ?

- а - Крестец
- б - Лобковая кость
- в - Бедренная кость
- г - Подвздошная кость

42. Какие структуры входят в состав пограничной линии, отделяющей большой таз от малого?

- а - Мыс крестца
- б - Дугообразная линия подвздошной кости
- в - Нижний край лобкового симфиз
- г - Верхушка крестца

43. Кости запястья, предплюсны по форме и строению относятся к костям:

- а - Трубчатым
- б - Губчатым
- в - Смешанным
- г - Плоским.

44. В губчатом веществе многих костей между костными пластинками в ячейках содержатся:

- а - Минеральные соли

- б - Органические вещества
  - в - Красный костный мозг (кровотворная ткань)
  - г - Желтый костный мозг (жировая ткань)
45. Лопатка, ребра, грудина, тазовые кости, кости свода (крыши) черепа относятся к костям:
- а - Трубчатым
  - б - Губчатым
  - в - Плоским
  - г - Смешанным.
46. Позвонки по форме и строению относятся к костям:
- а - Губчатым
  - б - Смешанным
  - в - Воздухоносным
  - г - Трубчатым
47. Крестцовые позвонки срастаются в одну монолитную крестцовую кость (крестец) в возрасте:
- а - 10 лет
  - б - 15 лет
  - в - 20 лет
  - г - 25 лет.
48. В грудине отсутствует следующая часть:
- а - Головка
  - б - Рукоятка
  - в - Тело
  - г - Мечевидный отросток.
49. Окостенение хряща между рукояткой грудины и телом происходит в возрасте:
- а - 10-20 лет
  - б - 20-30 лет
  - в - 30-40 лет
  - г - 40-50 лет
50. Для взятия костного мозга в целях прижизненной диагностики заболеваний крови применяется костномозговая пункция:
- а - Лопатки
  - б - Грудины
  - в - Ребер
  - г - Позвонков.
51. В ребре отсутствует следующая часть:
- а - Тело
  - б - Головка
  - в - Шейка
  - г - Шейка
52. Дельтовидная бугристость располагается на поверхности плечевой кости
- а - Медиальной передней
  - б - Задней
  - в - Латеральной передней
  - г - Медиальной.
53. Ямка локтевого отростка на дистальном эпифизе плечевой кости расположена:
- а - На медиальном надмыщелке
  - б - На медиальном надмыщелке



- в - На передней поверхности
- г - На передней поверхности

54. Локтевая кость на предплечье по отношению к лучевой расположена:

- а - Спереди
- б - Сзади
- в - Медиально
- г - Латерально.

55. На дистальном конце локтевой кости отсутствует:

- а - Бугристость
- б - Головка
- в - Суставная окружность
- г - Шиловидный отросток

56. Большой вертел па бедренной кости расположен:

- а - Вверху и латерально
- б - Внизу и медиально
- в - Спереди
- г - Сзади

57. Шероховатая линия находится на теле бедренной кости:

- а - Спереди
- б - Сзади
- в - Медиально
- г - Латерально.

58. Большеберцовая кость на голени по отношению к малоберцовой расположена:

- а - Впереди
- б - Сзади
- в - Медиально
- г - Латерально.

59. Самая большая из костей предплюсны - это:

- а - Таранная кость
- б - Ладьевидная кость
- в - Кубовидная кость
- г - Пяточная кость.

60. Укажите части, принадлежащие второму шейному позвонку (осевому)?

- а - Тело
- б - Дуга
- в - Зуб (зубовидный отросток)
- г - Боковые массы

61. Какие возвышения имеются на поверхности ключицы?

- а - Малый бугорок
- б - Трапециевидная линия
- в - Конусовидный бугорок
- г - Венечный бугорок

62. Какое анатомическое образование разделяет большую и малую седалищную вырезки?

- а - Седалищный бугор
- б - Седалищная ость
- в - Лонный бугорок
- г - Задняя нижняя подвздошная ость

63. Какие анатомические образования располагаются на дистальном конце большеберцовой кости?

- а - Бугристость большеберцовой кости
- б - Медиальная лодыжка
- в - Латеральная лодыжка
- г - Малоберцовая вырезка

64. Лобная, клиновидная, решетчатая, височная и верхнечелюстная кости по строению относятся к костям:

- а - Губчатым
- б - Трубчатым
- в - Смешанным
- г - Воздухоносным

65. Рост трубчатой кости в длину осуществляется за счет:

- а - Надкостницы
- б - Эндооста
- в - Гиалинового хряща эпифизов
- г - Метафизарного (эпифизарного) хряща.

66. Полное замещение эпифизарных хрящей костной тканью в длинных трубчатых костях и прекращение роста скелета у мужчин и женщин наступает соответственно в возрасте:

- а - 14-16 лет и 25-26 лет
- б - 17-19 лет и 23-24 года
- в - 20-22 года и 21-22 года
- г - 23-25 лет и 18-20 лет.

67. Рост кости в толщину и формирование костной мозоли после переломов происходит за счет:

- а - Надкостницы (периоста)
- б - Эндооста
- в - Гиалинового хряща эпифизов
- г - Метафизарного (эпифизарного) хряща.

68. Борозда ребра - след залегания сосудов и нервов находится:.

- а - На наружной поверхности ребра
- б - На наружной поверхности вдоль верхнего края
- в - На внутренней поверхности вдоль верхнего края
- г - На внутренней поверхности вдоль нижнего края.

69. Истинными ребрами называют:

- а - Все ребра
- б - Верхние семь пар
- в - Следующие три пары
- г - Последние две пары.

70. К ложным ребрам относятся:

- а - Все ребра
- б - Верхние семь пар
- в - Следующие три пары
- г - Последние две пары.

71. Колеблющимися ребрами являются:

- а - Все ребра
- б - Верхние семь пар
- в - Следующие три пары

- г - Последние две пары

72. Хирургическая шейка плечевой кости располагается:

- а - По краю головки
- б - Ниже большого и малого бугорков
- в - Ниже дельтовидной бугристости
- г - Возле надмыщелков.

73. Венечная и лучевая ямки на дистальном эпифизе плечевой кости находятся:

- а - На задней поверхности
- б - На передней поверхности
- в - На медиальном надмыщелке
- г - На латеральном надмыщелке.

74. Лучевая кость на предплечье по отношению к локтевой расположена:

- а - Медиально
- б - Латерально
- в - Спереди
- г - Сзади.

75. На проксимальном конце локтевой кости отсутствует:

- а - Локтевой отросток
- б - Шиловидный отросток
- в - Венечный отросток
- г - Блоковидная вырезка.

76. В дистальном ряду костей запястья отсутствует кость:

- а - Трапециевидная
- б - Полулунная
- в - Головчатая
- г - Крючковидная

77. Вертельная ямка расположена на большом вертеле:

- а - Медиально
- б - Латерально
- в - Спереди
- г - Сзади

78. На дистальном конце бедренной кости отсутствуют:

- а - Два мыщелка
- б - Два надмыщелка
- в - Межмыщелковая ямка
- г - Межвертельный гребень

79. На проксимальном конце большеберцовой кости отсутствует:

- а - Медиальный мыщелок
- б - Латеральный мыщелок
- в - Медиальная лодыжка
- г - Межмыщелковое возвышение.

80. Плюсневые кости и фаланги пальцев стопы относятся к костям:

- а - Длинным трубчатым
- б - Коротким трубчатым
- в - Плоским
- г - Губчатым.

81. Где проходит борозда ребра?

- а - На внутренней поверхности ребра
- б - Вдоль верхнего края ребра
- в - На наружной поверхности ребра
- г - Вдоль нижнего края ребра

82. Какие анатомические образования располагаются на дистальном конце лучевой кости?

- а - Локтевая вырезка
- б - Головка
- в - Шейка
- г - Шиловидный отросток

83. Какие анатомические образования принадлежат подвздошной кости?

- а - Запирательная борозда
- б - Тело
- в - Симфизиальная поверхность
- г - Крыло

84. Какие анатомические образования располагаются на дистальном конце бедренной кости?

- а - Межвертельный гребень
- б - Медиальный надмыщелок
- в - Головка
- г - Подколенная поверхность

## ЧЕРЕП

1. Наружная поверхность чешуи лобной кости содержит:
  - а - височную линию
  - б - лобный бугор
  - в - носовую ость, решетчатый лабиринт
  - г - глабеллу, скуловые отростки.
  
2. На задней поверхности пирамиды располагается:
  - а - внутреннее слуховое отверстие
  - б - борозда большого каменистого нерва
  - в - дугообразное возвышение
  - г - крыша барабанной полости
  
3. Какие части различают в затылочной кости:
  - а-базиллярную
  - б-затылочную чешую
  - в-латеральные
  - г-глазничные.
  
4. Какие края имеет теменная кость
  - а - лобный
  - б - затылочный
  - в - сагиттальный
  - г - чешуйчатый.
  - д - небный
  
5. Укажите кости черепа, внутри которых имеется воздухоносная полость.
  - а - клиновидная кость;
  - б - затылочная кость;
  - в - решетчатая кость;
  - г - небная кость
  
6. В височной кости имеется короткий и широкий канал, который называется:
  - а - canalis hypoglossi
  - б - canalis caroticus
  - в - canalis facialis
  - г - canalis palatums.
  
7. Подглазничная борозда переходит в подглазничный канал, на нижней стенке которого открывается:
  - а - слезная борозда
  - б - верхнечелюстная расщелина
  - в - носослезный канал
  - г - передние и средние верхнечелюстные альвеолярные отверстия.
  
8. Сзади альвеолярный отросток верхней челюсти переходит:
  - а - в небный отросток верхней челюсти
  - б - в бугор верхней челюсти
  - в - в лобный отросток верхней челюсти
  - г - в скуловой отросток верхней челюсти
  
9. Жевательная бугристость расположена на нижней челюсти:
  - а - на наружной поверхности угла нижней челюсти
  - б - на внутренней поверхности угла нижней челюсти
  - в - на наружной поверхности тела нижней челюсти
  - г - на внутренней поверхности середины тела нижней челюсти

10. Какие поверхности имеет тело верхней челюсти:

- а - переднюю, подвисочную
- б - глазничную и носовую
- в - латеральную и медиальную
- г - заднюю.

11. В верхнечелюстной пазухе различают следующие стенки :

- а - верхнюю, медиальную
- б - передне-латеральную, задне-латеральную
- в - нижнюю
- г - переднюю и заднюю.

12. Бугор верхней челюсти расположен:

- а - на подвисочной поверхности
- б - на носовой поверхности
- в - на носовой поверхности
- г - на лицевой поверхности.

13. Небная кость:

- а - участвует в образовании стенок полости рта
- б - участвует в образовании стенок полости носа
- в - участвует в образовании стенок глазницы
- г - состоит из горизонтальной и перпендикулярной пластинок.
- д - участвует в образовании средней черепной ямки

14. Чем образована средняя черепная ямка:

- а - лобной костью и большими крыльями клиновидной кости
- б - малыми и большими крыльями клиновидной кости, височной костью
- в - большими крыльями и телом клиновидной кости, пирамидами и чешуей височных костей
- г - решетчатой костью, малыми и большими крыльями клиновидной кости.

15. Куда открывается круглое отверстие, берущее начало от средней черепной ямки:

- а - в глазницу
- б - в полость носа
- в - в крыловидно-небную ямку
- г - в подвисочную ямку.

16. Посредством чего подвисочная ямка сообщается с крыловидно-небной ямкой:

- а - нижней глазничной щели
- б - верхней глазничной щели
- в - овального отверстия
- г - крыловидно-верхнечелюстной щели.

17. Чем образована латеральная стенка глазницы:

- а - глазничной поверхностью большого крыла клиновидной кости, глазничной поверхностью скуловой кости и лобной костью
- б - глазничной поверхностью большого крыла клиновидной кости, глазничной частью лобной кости, и глазничной поверхностью скуловой кости
- в - глазничной поверхностью большого крыла клиновидной кости, глазничной поверхностью решетчатой кости и лобной костью
- г - глазничной поверхностью скуловой кости, глазничной поверхностью верхней челюсти, лобной костью.

18. Где находятся переднее и заднее решетчатые отверстия:

- а - на границе верхней и латеральной стенок глазницы
- б - на границе нижней и латеральной стенок глазницы

- в - на границе верхней и медиальной стенок глазницы
- г - на границе медиальной и нижней стенок глазницы.

19. Височно-нижнечелюстной сустав образован:

- а - каменистой частью височной кости и нижней челюстью
- б - головкой нижней челюсти и нижнечелюстной ямкой
- в - венечным отростком нижней челюсти и височной костью
- г - венечным отростком.

20. В основании больших крыльев клиновидной кости располагаются:

- а - круглое и рваное отверстия
- б - овальное, клиновидно-небное отверстия
- в - круглое, овальное, остистое отверстия
- г - яремное и отверстие наружного сонного канала.

21. Дном турецкого седла является:

- а - овальное отверстие
- б - бугорок седла
- в - малые крылья
- г - гипофизарная ямка.

22. На теменной кости борозда верхнего сагиттального синуса проходит вдоль:

- а - чешуйчатого края теменной кости
- б - лобного края
- в - сагиттального края теменной кости
- г - затылочного края.

23. На базилярной части затылочной кости находятся:

- а - яремный отросток
- б - скат
- в - глоточный бугорок
- г - наружный затылочный выступ.

24. У больших крыльев клиновидной кости различают поверхности:

- а - мозговую
- б - височную
- в - глазничную
- г - верхнечелюстную.

25. У больших крыльев клиновидной кости различают поверхности:

- а - мозговую
- б - височную
- в - глазничную
- г - верхнечелюстную.

26. В височной кости различают каналы:

- а - мышечно-трубный и сонный каналы
- б - канал лицевого нерва и барабанный канал
- в - канал барабанной струны и сосцевидной
- г - небный и клиновидно-небный каналы.

27. Какие углы имеет теменная кость:

- а - клиновидный
- б - сосцевидный
- в - затылочный
- г - лобный.

28. Подглазничный канал располагается:

- а - на носовой поверхности верхней челюсти
- б - на подвисочной поверхности верхней челюсти
- в - на передней поверхности верхней челюсти
- г - на глазничной поверхности верхней челюсти

29. На какой поверхности верхней челюсти находятся верхние задние альвеолярные отверстия:

- а - на передней
- б - на подвисочной
- в - на носовой
- г - на глазничной.

30. Где расположено отверстие нижней челюсти:

- а - на середине внутренней поверхности тела
- б - на середине внутренней поверхности ветви
- в - на середине наружной поверхности ветви
- г - на середине наружной поверхности тела.

31. Крылья сошника охватывают:

- а - киль клиновидной кости
- б - петушинный гребень
- в - гребень нижней раковины
- г - заднюю носовую ость.

32. Нижняя челюсть имеет:

- а - тело и ветви
- б - венечный и мышцелковый отростки
- в - основание
- г - альвеолярный отросток

33. Перпендикулярная пластинка небной кости:

- а - участвует в образовании боковой стенки полости носа
- б - имеет глазничный и клиновидный отростки
- в - большая небная борозда пластинки участвует в образовании большого небного канала
- г - отростки пластинки разделены клиновидно-небной вырезкой, которая участвует в образовании клиновидно-небного отверстия
- д - участвует в образовании твердого неба

34. Какими костями образована задняя черепная ямка:

- а - большими крыльями клиновидной кости, затылочной чешуей
- б - затылочной костью, задними поверхностями пирамид височных костей, телом клиновидной кости
- в - передними поверхностями пирамид височных костей, затылочной костью, телом клиновидной кости
- г - задними поверхностями пирамид височных костей, большими крыльями клиновидной

35. Какое из перечисленных отверстий находится в средней черепной ямке:

- а - слепое
- б - яремное
- в - большое затылочное
- г - овальное

36. Крыловидно-небная ямка:

- а - ограничена бугром верхней челюсти, крыловидным отростком клиновидной кости и вертикальной пластинкой небной кости
- б - относится к внутреннему основанию черепа
- в - составляет участок костного неба



- г - ограничена только пластинками крыловидного отростка.

37. Чем образована медиальная стенка глазницы:

- а - глазничной частью лобной кости, глазничной поверхностью решетчатой кости, слезной костью и лобным отростком верхней челюсти
- б - глазничной поверхностью верхней челюсти, глазничной поверхностью решетчатой кости, глазничным отростком небной кости, слезной костью
- в - глазничной пластинкой решетчатой кости, слезной костью, лобным отростком верхней челюсти, лобной костью и телом клиновидной кости
- г - глазничной поверхностью скуловой кости, глазничной поверхностью решетчатой кости, слезной костью, лобной костью, клиновидной костью.

38. Куда открывается носослезный канал

- а - в верхний носовой ход
- б - в средний носовой ход
- в - в нижний носовой ход
- г - в общий носовой ход.

39. В височно-нижнечелюстном суставе возможны следующие виды движений:

- а - опускание и поднятие нижней челюсти, движение вперед и назад
- б - опускание и поднятие нижней челюсти, боковые движения, движение нижней челюсти вперед и назад;
- в - опускание нижней челюсти, поднятие нижней челюсти, движение вперед и назад
- г - боковые движения нижней челюсти, движение ее вперед и назад.

40. Капсула височно-нижнечелюстного сустава:

- а - прикрепляется сверху по корню скуловой дуги, по каменисто-барабанной щели, клиновидной ости, по переднему скату суставного бугорка
- б - прикрепляется сверху к заднему скату суставного бугорка, по краю скуловой дуги, по барабанной части височной кости
- в - прикрепляется сверху по краю скуловой дуги и внизу по шейке суставного отростка нижней челюсти
- г - прикрепляется сверху только по каменисто-барабанной щели.

41. Какую часть костной перегородки носа образует перпендикулярная пластинка решетчатой кости:

- а - латеральную
- б - нижнюю
- в - переднюю
- г - заднюю.

42. Нижняя поверхность глазничной части лобной кости содержит.

- а - блоковую ямку
- б - мозговые возвышения
- в - ямку слезной железы
- г - пальцевидные вдавления.

43. На наружной поверхности затылочной кости имеются:

- а - наружный затылочный бугор
- б - верхняя и нижняя выйные линии
- в - крестообразное возвышение
- г - наружный затылочный выступ.

44. На больших крыльях клиновидной кости имеются отверстия:

- а - яремное
- б - круглое
- в - овальное

- г - остистое.

45. Решетчатая пластинка соединяется:

- а - спереди с лобной костью
- б - спереди со слезной костью
- в - сзади с клиновидной костью
- г - сзади с височной костью.

46. Суставной бугорок на височной кости находится:

- а - у корня скуловой дуги
- б - у наружного слухового прохода
- в - в нижнечелюстной ямке
- г - на нижней поверхности пирамиды.

47. Скуловая кость имеет поверхности:

- а - латеральную
- б - глазничную
- в - подвисочную
- г - височную

48. Где расположена челюстно-подъязычная линия:

- а - на наружной поверхности тела нижней челюсти
- б - на внутренней поверхности тела нижней челюсти
- в - на наружной поверхности ветви нижней челюсти
- г - на внутренней поверхности ветви нижней челюсти

49. Носовая кость имеет поверхность.

- а - наружную
- б - медиальную
- в - внутреннюю
- г - латеральную.

50. Глазничная поверхность верхней челюсти впереди имеет:

- а - носовую вырезку
- б - скуло-альвеолярный гребень
- в - подглазничный край
- г - скуловой отросток.

51. Какими отростками заканчивается ветвь нижней челюсти:

- а - венечным и мышцелковым
- б - венечным и скуловым
- в - скуловым и мышцелковым
- г - венечным и скуловым.

52. Нижняя челюсть имеет на внутренней поверхности тела:

- а - подъязычную и поднижнечелюстную ямки
- б - жевательную бугристость
- в - подбородочное отверстие
- г - двубрюшные ямки.

53. Горизонтальная пластинка небной кости:

- а - образует все твердое небо
- б - передний край ее соединен с небным отростком верхней челюсти
- в - передний край ограничивает грушевидное отверстие носа
- г - задний край ограничивает хоаны.

54. Какое из перечисленных отверстий располагается в передней черепной ямке:

- а - слепое
- б - круглое
- в - овальное
- г - рваное.

55. Какое из перечисленных отверстий находится в средней черепной ямке:

- а - остистое
- б - слепое
- в - яремное
- г - большое затылочное.

56. Где в глазнице располагается ямка слезного мешка:

- а - переднелатеральном отделе
- б - в переднемедиальном отделе
- в - в верхнелатеральном отделе
- г - в верхнемедиальном отделе

57. Где в глазнице располагается ямка слезного мешка:

- а - в переднемедиальном отделе
- б - в переднемедиальном отделе
- в - в верхнелатеральном отделе
- г - в верхнемедиальном отделе

58. С помощью каких отверстий или щелей глазница сообщается с крыловидно-небной и подвисочной ямками:

- а - верхней глазничной щели
- б - нижней глазничной щели
- в - зрительного канала и скуло-глазничного отверстия
- г - нижней глазничной щели и скуло-глазничного отверстия

59. Чем ограничена височная ямка:

- а - височной линией костей мозгового черепа
- б - подвисочным гребнем
- в - пирамидой височной кости
- г - телом нижней челюсти.

60. Какие стенки имеет крыловидно-небная ямка:

- а - переднюю
- б - заднюю
- в - медиальную
- г - нижнюю.

61. Канал лицевого нерва заканчивается:

- а - в рваном отверстии
- б - в шилососцевидном отверстии
- в - в каменисто-барабанной щели
- г - в каменисто-чешуйчатой

62. Зрительный канал располагается:

- а - в больших крыльях клиновидной кости
- б - в малых крыльях
- в - в крыловидных отростках
- г - в теле клиновидной кости

63. В крыловидных отростках клиновидной кости имеются:

- а - медиальная пластинка
- б - латеральная пластинка
- в - крыловидная ямка
- г - крыловидный крючок.
- д – круглое отверстие

64. Какие части различают в решетчатой кости:

- а - основание
- б - решетчатая пластинка
- в - перпендикулярная пластинка
- г - решетчатый лабиринт.

65. На передней поверхности тела клиновидной кости находятся:

- а - клиновидный гребень
- б - клиновидный клюв
- в - апертура клиновидной пазухи
- г - сонная борозда.

66. В основании крыловидного отростка клиновидной кости проходит:

- а - canalis opticus
- б - sulci arteriosi
- в - canalis pterygoideus;
- г - canalis hypoglossis.

67. Носовая поверхность верхней челюсти принимает участие в образовании:

- а - латеральной стенки полости носа
- б - медиальной стенки полости носа
- в - верхней стенки полости носа
- г - нижней стенки полости носа.

68. Крыловидная бугристость нижней челюсти расположена:

- а - на наружной поверхности угла нижней челюсти
- б - на середине протяжения внутренней поверхности ветви нижней челюсти
- в - на середине наружной поверхности ветви нижней челюсти
- г - на внутренней поверхности угла нижней челюсти.

69. Перпендикулярная пластинка небной кости имеет отросток:

- а - слезный
- б - глазничный
- в - клиновидный
- г - крыловидный.

70. Какая поверхность верхней челюсти входит в состав подвисочной и крыловидно-небной ямок:.

- а - передняя поверхность
- б - глазничная поверхность
- в - подвисочная поверхность
- г - носовая поверхность.

71. Где расположена двубрюшная ямка:

- а - медиальнее подбородочного отверстия
- б - на наружной поверхности тела нижней челюсти латеральнее подбородочного выступа
- в - на внутренней поверхности тела нижней челюсти и латеральнее подбородочной ости
- г - на внутренней поверхности нижней челюсти

72. Какие части различают у лобной кости?

- а - чешуя

- б - тело
- в - глазничная часть
- г - решетчатая вырезка

73. На передней поверхности верхней челюсти имеется отверстие, которое по-латыни называется:

- а - foramen infraorbitale
- б - foramina alveolaria.
- в - hiatus maxillaris
- г - foramen mentale

74. Какое из перечисленных образований имеется в передней черепной ямке:

- а - скат
- б - петушинный гребень
- в - верхняя глазничная щель
- г - борозда сигмовидного синуса.

75. Что является границей между височной и подвисочной ямками:

- а - подвисочный гребень
- б - скуловая дуга
- в - скуловой отросток височной кости
- г - суставной бугорок.

76. На верхней стенке подвисочной ямки находятся следующие отверстия:

- а - овальное и остистое
- б - шилососцевидное
- в - яремное
- г - большое небное.

77. Чем образована нижняя стенка глазницы:

- а - слезной костью
- б - глазничной поверхностью верхней челюсти, скуловой и слезными костями
- в - глазничной поверхностью верхней челюсти, скуловой костью и глазничным отростком небной кости
- г - глазничной поверхностью верхней челюсти, глазничной частью лобной кости и глазничным отростком небной кости.

78. Где располагается верхняя глазничная щель:

- а - между латеральной и верхней стенками глазницы
- б - между латеральной и верхней стенками глазницы
- в - между нижней и медиальной стенками глазницы
- г - между верхней и медиальной стенками глазницы

79. Чем образовано костное небо:

- а - лобным, небным и альвеолярным отростками верхней челюсти
- б - сошником и решетчатой костью
- в - небным отростком верхней челюсти и перпендикулярной пластинкой небной кости.
- г - небным отростком верхней челюсти и горизонтальной пластинкой небной кости.

80. Чем образована медиальная стенка крыловидно-небной ямки:

- а - медиальной пластинкой крыловидного отростка
- б - перпендикулярной пластинкой небной кости
- в - носовой поверхностью верхней челюсти
- г - подвисочной поверхностью верхней челюсти.

## СОЕДИНЕНИЕ КОСТЕЙ

1. Укажите, при каких анатомических факторах возможна большая величина размаха движений в суставах.

- а - наличие большой разницы в величине сочленяющихся поверхностей
- б - наличие просторной капсулы;
- в - наличие туго натянутых связок;
- г - наличие внутрисуставных связок.

2. Какие анатомические структуры имеются у каждого сустава?

- а - суставная полость;
- б - суставная губа
- в - суставной хрящ;
- г - синовиальная жидкость.

3. Какие связки соединяют дуги позвонков?

- а - желтые связки;
- б - покровная мембрана;
- в - задняя продольная связка
- г - вейная связка.

4. Какие движения возможны в срединном атлanto-осевом суставе?

- а - сгибание и разгибание;
- б - отведение головы;
- в - приведение головы;
- г - вращение.

5. Укажите суставы, внутри которых имеется внутрисуставной диск.

- а - грудино-ключичный сустав
- б – крестцово-подвздошный сустав;
- в - лучезапястный сустав;
- г - подтаранный сустав.

6. К каким суставам (по строению) относится плечевой сустав.

- а - к сложным суставам;
- б - к простым суставам;
- в - к комбинированным суставам;
- г - к комплексным суставам.

7. Назовите связки локтевого сустава?

- а - локтевая коллатеральная связка;
- б - лучевая коллатеральная связка;
- в - кольцевая связка лучевой кости;
- г - медиальная связка.

8. Какие кости участвуют в образовании лучезапястного сустава?

- а - гороховидная кость;
- б - трехгранная кость;
- в - ладьевидная кость;
- г - лучевая кость.

9. К каким суставам (по строению) относятся запястно-пястные суставы II- V пальцев кисти ?

- а - к сложным суставам;
- б - к простым суставам;
- в - к комплексным суставам;
- г - к комбинированным суставам.

10. Какие суставы нижней конечности относятся к многоосным.

- а - тазобедренный сустав;
- б - коленный сустав;
- в - голеностопный сустав;
- г - предплюсно-плюсневые суставы.

11. Укажите, какая связка тазобедренного сустава из числа названных является наиболее прочной.

- а - лобково-бедренная связка;
- б - седалищно-бедренная связка;
- в - круговая связка;
- г – подвздошно-бедренная связка.

12. Какие движение возможны в коленном суставе?

- а - сгибание и разгибание;
- б - отведение и приведение;
- в - круговые движения;
- г - вращение.

13. Какие кости участвуют в образовании коленного сустава.

- а – бедренная кость
- б - малая берцовая кость;
- в - большая берцовая кость;
- г - надколенник.

14. Какие движения возможны в голеностопном суставе?

- а - вращение малоберцовой кости;
- б - вращение большеберцовой кости;
- в - сгибание и разгибание;
- г - круговые движения.

15. Укажите связки, расположенные в пазухе предплюсны.

- а - подошвенная пяточно-ладьевидная связка;
- б - межкостная таранно-пяточная связка;
- в - таранно-ладьевидная связка;
- г - раздвоенная связка.

16. Какие связки укрепляют поперечный сустав предплюсны?

- а - таранно-ладьевидная связка;
- б - пяточно-ладьевидная связка;
- в - пяточно-кубовидная связка;
- г - межкостная таранно-пяточная связка.

17. Среди каких связок находится связки, являющаяся ключом предплюсно-плюсневых суставов (Лисфранкова сустава)?

- а - тыльные предплюсно-плюсневые связки
- б - подошвенные предплюсно-плюсневые связки;
- в - межкостные клино-плюсневые связки;
- г - тыльные плюсневые связки.

18. По форме сочленяющихся поверхностей грудино-ключичный сустав приближается к суставу:

- 1. Блоковидному
- 2. Седловидному и плоскому
- 3. Цилиндрическому
- 4. Мыщелковому

19. Локтевой сустав по сравнению относится к суставам:

- а - простым;
- б - сложным;
- в - комбинированным;
- г - комплексным;

20. Из вспомогательных элементов сустава в тазобедренном суставе имеются:

- а - синовиальные сумки;
- б - суставные диски;
- в - вертлужная губа и круглая связка;
- г - суставные мениски;

21. Какие из перечисленных видов соединений костей относятся к непрерывным?

- а - хрящевые соединения;
- б - костные соединения;
- в - синовиальные соединения;
- г - фиброзные соединения.

22. Какие суставы (по форме) относятся к одноосным?

- а - седловидный сустав;
- б - цилиндрический сустав;
- в - эллипсоидный сустав;
- г - блоковидный сустав.

23. К каким суставам (по строению) относится атлanto-затылочный сустав?

- а - к сложным суставам;
- б - к комбинированным суставам;
- в - к комплексным суставам;
- г - к простым суставам.

24. К каким суставам (по строению) относятся реберно-поперечные суставы?

- а - к сложным суставам;
- б - к комбинированным суставам;
- в - к простым суставам;
- г - к комплексным суставам.

25. Какие движения возможны в грудино-ключичном суставе.

- а - поднятие и опускание ключицы;
- б - движение ключицы вперед и назад;
- в - вращательные движения ключицы;
- г - круговые движения

26. Какие связки укрепляют плечевой сустав?

- а - клювовидно-акромиальная связка;
- б - клювовидно-ключичная связка;
- в - верхняя поперечная связка лопатки;
- г - клювовидно-плечевая связка.

27. Какие движения возможны в локтевом суставе?

- а - отведение и приведение предплечья;
- б - сгибание и разгибание предплечья;
- в - вращение лучевой кости;
- г - круговые движения.

28. Какие движения возможны в лучезапястном суставе?

- а - вращение лучевой кости;



- б - вращение локтевой кости;
- в - сгибание и разгибание кисти;
- г - отведение и приведение кисти.

29. Какие из перечисленных суставов относятся к комбинированным суставам.

- а - межпозвоночные суставы;
- б - атлантозатылочные суставы;
- в - реберно-позвоночные суставы;
- г - проксимальный и дистальный лучелоктевой суставы.
- д - лучезапястный и среднезапястный суставы

30. Какие анатомические образования ограничивают большое седалищное отверстие?

- а - крестцово-бугорная связка;
- б - крестцово-остистая связка;
- в - запирающая мембрана;
- г - большая седалищная вырезка.

31. Какие структуры входят в состав пограничной линии, отделяющей большой таз от малого?

- а - мыс крестца;
- б - дугообразная линия подвздошной кости;
- в - нижний край лобкового симфиза;
- г - верхушка крестца.

32. Назовите внутрисуставные связки коленного сустава ?

- а - косая подколенная связка;
- б - передняя крестообразная связка;
- в - задняя крестообразная связка;
- г - поперечная связка колена.

33. К каким суставам (по строению) относится межберцовый сустав.

- а - к простым суставам;
- б - к сложным суставам;
- в - к комплексным суставам;
- г - к комбинированным суставам.

34. Укажите кости, образующие первый (медиальный) свод стопы.

- а - таранная кость;
- б - промежуточная клиновидная кость;
- в - кубовидная кость;
- г - первая плюсневая кость.

35. К каким суставам (по форме) относится пяточно-кубовидный сустав?

- а - к шаровидным суставам;
- б - к эллипсоидным суставам;
- в - к мыщелковым суставам;
- г - к седловидным суставам.

36. Укажите кость, на которой начинается раздвоенная связка?

- а – таранная кость;
- б - большеберцовая кость;
- в - пяточная кость;
- г - ладьевидная кость.

37. К каким суставам (по форме) относятся предплюстно-фаланговые суставы.

- а - к седловидным суставам;
- б - к эллипсоидным суставам;

- в - к плоским суставам;
- г - к мышечковым суставам.

38. Грудно-ключичный сустав имеет в полости сустава:

- а - связку;
- б - мениск;
- в - суставной диск;
- г - синовиальную сумку.

39. Плечелоктевой и плечелучевой суставы по форме сочленяющихся поверхностей относятся соответственно к суставам:

- а - шаровидным и седловидным;
- б - седловидным и винтообразным;
- в - винтообразным и шаровидным;
- г - цилиндрическим и мышечковым.

40. Из вспомогательных элементов сустава в коленном суставе отсутствует:

- а - суставная губа;
- б - медиальный мениск;
- в - латеральный мениск;
- г - крестообразные связки.

41. Какие виды соединений относятся к фиброзным?

- а - швы;
- б - вколачивания;
- в - симфизы;
- г - межкостные перепонки.

42. Какие суставы (по форме) относятся к двуосным?

- а - мышечковый сустав;
- б - плоский сустав;
- в - шаровидный сустав;
- г - блоковидно-вращательный.

43. К каким суставам (по форме) относится срединный атланта-осевой сустав?

- а - к блоковидным суставам;
- б - к цилиндрическим суставам;
- в - к шаровидным суставам;
- г - к плоским суставам.

44. Какие виды соединений характерны для сочленения II-VII ребер с грудиной?

- а - фиброзные соединения;
- б - полусуставы;
- в - прерывные соединения;
- г - хрящевые соединения.

45. Укажите анатомические образования, которые ограничивают отведение верхней конечности в плечевом суставе.

- а - дельтовидная мышца;
- б - подлопаточная мышца;
- в - клювовидно-плечевая связка;
- г - клювовидно-акромиальная связка.

46. К каким из перечисленных суставов (по строению) относится локтевой сустав?

- а - к простым суставам;
- б - к комплексным суставам;

- в - к сложным суставам;
- г - к комбинированным, суставам.

47. К каким суставам (по форме) относится дистальный луче-локтевой сустав?

- а - к блоковидным суставам;
- б - к плоским суставам;
- в - к цилиндрическим суставам;
- г - к шаровидным суставам.

48. Какие кости участвуют в образовании среднезапястного сустава?

- а - ладьевидная кость;
- б - головчатая кость;
- в - гороховидная кость;
- г - крючковидная кость.

49. К каким суставам (по форме) относятся межфаланговые суставы кисти.

- а - к цилиндрическим суставам;
- б - к шаровидным суставам;
- в - к блоковидным суставам;
- г - к плоским суставам.

50. Укажите анатомические образования, ограничивающие малое седалищное отверстие.

- а - крестцово-остистая связка;
- б - крестцово-бугорная связка;
- в - малая седалищная вырезка;
- г - запирающая мембрана.

51. Какие движения возможны в тазобедренном суставе?

- а - круговые движения;
- б - вращение головки бедренной кости;
- в - сгибание и разгибание;
- г - отведение и приведение.
- г - пронация и супинация

52. Укажите внесуставные связки коленного сустава.

- а - поперечная связка колена;
- б - косая подколенная связка;
- в - дугообразная подколенная связка;
- г - задняя крестообразная связка.

53. К каким суставам (по строению) относится голеностопный сустав.

- а - к простым суставам;
- б - к сложным суставам;
- в - к комплексным суставам;
- г - к комбинированным суставам.

54. Назовите анатомические структуры, являющиеся пассивными затяжками продольных сводов стопы.

- а - подошвенный апоневроз;
- б - раздвоенная связка;
- в - длинная подошвенная связка;
- г - межкостные плюсневые связки.

55. Какая связка является самой мощной связкой на стопе?

- а - длинная подошвенная связка;
- б - подошвенная пяточно-кубовидная связка;

- в - таранно-ладьевидная связка;
- г - раздвоенная связка.

56. К каким суставам (по форме) относятся предплюсно-плюсневые суставы?

- а - к плоским суставам;
- б - к шаровидным суставам;
- в - к седловидным суставам;
- г - к эллипсоидным суставам.

57. Укажите связки, укрепляющие предплюстно-фаланговые суставы.

- а - коллатеральные связки;
- б - подошвенные связки;
- в - глубокая поперечная плюсневая связка;
- г - тыльные предплюсно-плюсневые связки.

58. Плечевой сустав по форме сочленяющихся поверхностей относится к суставам:

- а - плоским
- б - эллипсоидным
- в - седловидным
- г - шаровидным

59. В образовании лучезапястного сустава принимают участие кости:

- а - локтевая и 3 кости запястья
- б - лучевая и 3 кости запястья
- в - лучевая, локтевая, 4 кости запястья
- г - локтевая, частично лучевая и 4 кости запястья

60. Лобковые кости таза соединяются между собой при помощи:

- а - симфиза
- б - сустава
- в - синостоза
- г - синдесмоза

61. Какие соединения относятся к хрящевым?

- а - соединение тазовой кости с крестцом;
- б - соединение позвоночника с черепом;
- в - соединение двух нижних ребер с грудиной;
- г - соединение тел позвонков.

62. К каким суставам (по форме) относится височно-нижнечелюстной сустав?

- а - к блоковидным;
- б - к чашеобразным;
- в - к эллипсоидным;
- г - к плоским.

63. Какие анатомические структуры удерживают зуб осевого позвонка в суставе?

- а - связка верхушки зуба;
- б - передняя атланта-затылочная мембрана;
- в - крестообразная связка атланта;
- г - крыловидные связки.

64. Какие суставы верхней конечности являются одноосными?

- а - плечевой сустав;
- б - проксимальный лучелоктевой сустав;
- в - плечелоктевой сустав;
- г - межфаланговые суставы кисти..

65. Какие связки являются собственными связками лопатки.

- а - клювовидно-акромиальная связка;
- б - верхняя поперечная связка лопатки;
- в - нижняя поперечная связка лопатки;
- г - клювовидно-ключичная связка.

66. К каким суставам (по форме) относится плече-лучевой сустав?

- а - к шаровидным суставам;
- б - к блоковидным суставам;
- в - к цилиндрическим суставам;
- г - к седловидным суставам.

67. К каким суставам (по строению) относятся проксимальный и дистальный луче-локтевой суставы (вместе)?

- а - к комплексным суставам;
- б - к сложным суставам;
- в - к комбинированным суставам;
- г - к простым суставам.

68. Укажите связки, укрепляющие межзапястные суставы?

- а - лучистая связка запястья;
- б - ладонные межзапястные связки;
- в - тыльные межзапястные связки;
- г - межкостные межзапястные связки.
- д - межкостная мембрана

69. Какие движения возможны в 2-5-х запястно-пястных суставах.

- а - сгибание и разгибание;
- б - приведение и отведение;
- в - круговое движение;
- г - противопоставление.

70. Укажите суставы, в которых имеются внутрисуставные связки.

- а - плечевой сустав;
- б - грудино-ключичный сустав;
- в - тазобедренный сустав;
- г - крестцово-подвздошный сустав.

71. К каким суставам (по строению) относится коленный сустав?

- а - к прочным суставам;
- б - к сложным суставам;
- в - к комплексным суставам;
- г - к комбинированным суставам.

72. Укажите синовиальные сумки, принадлежащие коленному суставу.

- а - надколенниковая сумка;
- б - глубокая поднадколенниковая сумка;
- в - подкожная преднадколенниковая сумка;
- г - подсухожильная сумка портняжной мышцы.
- д - межбугорковое синовиальное влагалище

73. Какие кости участвуют в образовании голеностопного сустава.

- а - пяточная кость;
- б - большеберцовая кость;
- в - малоберцовая кость;

- г - таранная кость.

74. Укажите анатомические структуры, являющиеся пассивными затяжками поперечного свода стопы.

- а - подошвенный апоневроз;
- б - глубокая поперечная плюсневая связка;
- в - опора таранной кости;
- г - межкостная таранно-пяточная связка.

75. Какие суставы участвуют в образовании поперечного сустава предплюсны (Шопарова сустава)?

- а - пяточно-кубовидный сустав;
- б - подтаранный сустав;
- в - клино-ладьевидный сустав;
- г - таранно-ладьевидный сустав.

76. Какие кости участвуют в образовании предплюсно-плюсневых суставов?

- а - кубовидная кость;
- б - ладьевидная кость;
- в - клиновидные кости;
- г - плюсневые кости.

77. Укажите основные точки опоры на подошвенной поверхности стопы.

- а - пяточный бугор;
- б - головка I-ой плюсневой кости;
- в - головка II-ой плюсневой кости;
- г - головка V-ой плюсневой кости.
- д - кубовидная кость

78. Наличие внутрисуставного диска в полости грудино-ключичного сустава обеспечивает возможность движения пояса верхней конечности вокруг:

- а - одной оси
- б - двух осей
- в - трех осей
- г - четырех осей

79. Пястно-фаланговые суставы кости по форме являются:

- а - эллипсоидными (шаровидными)
- б - блоковидными
- в - цилиндрическими
- г - плоскими

80. Коленный сустав по форме сочленяющихся поверхностей и строению относится соответственно к суставам:

- а - шаровидным, простым
- б - эллипсоидным, комбинированным
- в - блоковидным, комбинированным
- г - мышечковым, сложным, комплексным

## МЫШЦЫ ТУЛОВИЩА, ГОЛОВЫ И ШЕИ

1. Укажите общую массу скелетных мышц у взрослого человека (в % от всей массы тела).
  - а - 20 - 22%;
  - б - 23 - 30%;
  - в - 75 - 80%;
  - г - 40 - 45%.
  
2. Укажите кости, на которых берет начало трапецевидная мышца.
  - а - остистые отростки нижних грудных позвонков;
  - б - остистые отростки шейных позвонков;
  - в - ключица;
  - г - поперечные отростки шейных позвонков.
  
3. Укажите части мышцы, выпрямляющих позвоночник.
  - а - подвздошно-реберная мышца
  - б - ременная мышца головы и шеи
  - в - поперечно-остистая мышца
  - г - остистая мышца.
  
4. Укажите анатомические образования, к которым прикрепляется поверхностная пластинка пояснично-грудной фасции.
  - а - подвздошный гребень;
  - б - надостистая связка;
  - в - остистые отростки поясничных позвонков
  - г - срединный крестцовый гребень
  
5. Укажите кости, к которым прикрепляется передняя зубчатая мышца.
  - а - медиальный край лопатки;
  - б - гребень большого бугорка плечевой кости;
  - в - латеральный край лопатки;
  - г - гребень лопатки.
  
6. Укажите анатомические образования, к которым прикрепляется внутренняя косая мышца живота.
  - а - паховая связка;
  - б - лобковая кость;
  - в - хрящи нижних ребер;
  - г - мечевидный отросток грудины.
  
7. Укажите слабые места в стенках брюшной полости.
  - а - белая линия живота;
  - б - пупочное кольцо;
  - в - медиальная паховая ямка
  - г - латеральная паховая ямка.
  - д - верхние отделы влагалища прямой мышцы живота
  
8. Укажите анатомические структуры на задней поверхности брюшной стенки, соответствующие поверхностному (подкожному) кольцу – месту прохождения прямой паховой грыжи.
  - а - внутреннее бедренное кольцо,
  - б - надпузырная ямка;
  - в - мышечная лакуна;
  - г - медиальная паховая ямка.
  
9. Укажите, из каких структур развивается двубрюшная мышца.
  - а - из дорсальной части миотомов

- б - из мезенхимы 1-й висцеральной дуги;
- в - из вентральной части миотомов;
- г - из мезенхимы 2-й висцеральной дуги.

10. Укажите функции, которые выполняют лестничные мышцы.

- а - тянут подъязычную кость книзу;
- а - тянут подъязычную кость книзу;
- в - наклоняют шейную часть позвоночника в свою сторону;
- г - поднимают 1-е и 2-е ребра.

11. Какие мышцы одновременно оттягивают угол рта кнаружи и кверху.

- а - мышца, поднимающая верхнюю губу;
- б - большая скуловая мышца
- в - мышца, поднимающая угол рта;
- г - мышца смеха.

12. Укажите мышцы, отводящие верхнюю конечность выше горизонтального уровня.

- а - большая круглая мышца;
- б - передняя зубчатая мышца;
- в - подлопаточная мышца;
- г - трапециевидная мышца.

13. Поднимает нижнюю челюсть, действуя главным образом на угол нижней челюсти («раздавливающая мышца»).

- а – височная мышца
- б – жевательная мышца
- в – щечная мышца
- г – латеральная крыловидная мышца

14. При двустороннем сокращении больше всего выдвигает нижнюю челюсть вперед, а при одностороннем - смещает ее в противоположную сторону мышцы:

- а – жевательная
- б – височная
- в – латеральная крыловидная
- г – медиальная крыловидная

15. К группе неподъязычных мышц относится мышца:

- а – щитоподъязычная
- б – шилоподъязычная
- в – лопаточно-поясничная
- г – передняя лестничная

16. К поверхностным мышцам груди относятся:

- а – наружные межреберные мышцы
- б – внутренние межреберные мышцы
- в – передняя зубчатая мышца
- г – мышцы, поднимающие ребра

17. Опускают ребра, участвуя в акте выдоха, мышцы груди:

- а – наружные межреберные
- б – внутренние межреберные
- в – передняя зубчатая мышца
- г – задняя нижняя зубчатые мышцы

18. В составе мышц живота отсутствует мышца:

- а – подвздошно-поясничная



- б – квадратная мышца головы
- в – наружная и внутренняя косые
- г – поперечная и прямая

19. Небольшой, непостоянной мышцей, заключенной во влагалище прямой мышцы живота, является:

- а – малая поясничная мышца
- б – мышца, поднимающая яичко
- в – поперечная мышца живота
- г – пирамидальная мышца.

20. Верхняя стенка пахового канала образована:

- а – поперечно фасцией
- б – апоневрозом наружной косой мышцы живота
- в – желобом паховой связки
- г – нижними краями внутренней косой и поперечной мышц живота...

21. Какие из перечисленных мышц имеют два брюшка, соединенных промежуточным сухожилием.

- а - двуглавая мышца плеча;
- б - двуглавая мышца бедра;
- в - прямая мышца живота;
- г - лопаточно-подъязычная мышца

22. Укажите место прикрепления широчайшей мышцы спины.

- а - медиальный край лопатки;
- б - гребень малого бугорка плечевой кости;
- в - анатомическая шейка плечевой кости;
- г - гребень большого бугорка плечевой кости.

23. Какие из подзатылочных мышц начинаются от атланта и прикрепляются к затылочной кости?

- а - большая задняя прямая мышца головы
- б - малая задняя прямая мышца головы
- в – нижняя косая мышца головы
- г - верхняя косая мышца головы

24. Укажите анатомические образования, к которым прикрепляется глубокая пластинка пояснично – грудной фасции.

- а - тела поясничных позвонков
- б - поперечные отростки поясничных по ним
- в - подвздошный гребень;
- г - межпоперечные связки.

25. Укажите мышцы поднимающие ребра (участвующие в акте вдоха).

- а - верхняя задняя зубчатая мышца;
- б - передняя зубчатая мышца;
- в - поперечная мышца груди;
- г - наружные межреберные мышцы.

26. Укажите слабые места в диафрагме - места образования диафрагмальных грыж.

- г - наружные межреберные мышцы.
- б - грудинная часть диафрагмы;
- в – пояснично-реберный треугольник;
- г – грудинно-реберный треугольник;

27. Укажите структуры, участвующие в образовании стенок пахового канала.

- а - внутренняя косая мышца живота;
- б - прямая мышца живота;
- в - поперечная фасция;
- г - паховая связка.

28. Какие мышцы из числа названных запрокидывают голову?

- а - трапециевидная мышца;
- б - длинная мышца шеи;
- в - грудино-ключично-сосцевидная мышца
- г - полуостистые мышцы головы.

29. Укажите структуры, участвующие в образовании сонного треугольника.

- а - лопаточно-подъязычная мышца;
- б - двубрюшная мышца;
- в - нижняя челюсть;
- г - грудино-ключично-сосцевидная мышца.

30. Укажите функции, которые выполняет подкожная мышца шеи.

- а - предохраняет подкожные вены от сдавления;
- б - опускает нижнюю челюсть;
- в - оттягивает угол рта книзу;
- г - тянет вверх грудную клетку.

31. Укажите мышцы, которые участвуют в выдвигении нижней челюсти.

- а – жевательная мышца;
- б - височная мышца;
- в - медиальная крыловидная мышца;
- г - латеральная крыловидная мышца

32. Укажите анатомические образования, к которым прикрепляется латеральная крыловидная мышца.

- а - внутренняя поверхность угла нижней челюсти
- б – суставной диск височно-нижнечелюстного сустава;
- в - язычок нижней челюсти;
- г - шейка суставного отростка нижней челюсти;

33. Поднимает нижнюю челюсть, действуя преимущественно на передние зубы («кусающая мышца»):

- а – большая скуловая мышца
- б – латеральная крыловидная мышца
- в – жевательная мышца
- г – височная мышца

34. К поверхностным мышцам шеи относится:

- а – длинная мышца головы
- а – длинная мышца головы
- в – грудино-ключично-сосцевидная мышца
- г – передняя лестничная мышца

35. К группе подъязычных мышц относится мышца:

- а – грудино-щитовидная
- б – двубрюшная
- в – шилоподъязычная
- г – челюстно-подъязычная

36. К глубоким мышцам груди относится:

- а – большая грудная мышца
- б – малая грудная мышца
- в – подключичная мышца
- г – поперечная мышца груди

37. В диафрагме отсутствует следующая часть:

- а – позвоночная
- б – грудинная
- в – реберная
- г – поясничная

38. В образовании задней стенки живота главное участие принимает:

- а – наружная косая мышца
- б – поперечная мышца
- в – квадратная мышца поясницы
- г – прямая мышца живота

39. Мышцей живота, которая на своем протяжении прерывается тремя – четырьмя поперечными сухожильными перемычками (остатками миосепт между миотомами) является:

- а – поперечная мышца
- б – прямая мышца
- в – наружная косая мышца
- г – внутренняя косая мышца

40. Самым слабым местом передней брюшной стенки, где могут возникать грыжи, является:

- а – область пахового канала
- б – верхний отдел белой линии живота
- в – нижний отдел белой линии живота
- г – пупочное кольцо

41. Укажите роль сесамовидных костей в функциях скелетных мышц.

- а - устраняют трение мышц друг о друга;
- б - изменяют направление мышечной тяги;
- в - увеличивают угол прикрепления мышцы к
- г - способствуют увеличению мышечной силы;

42. Укажите функцию широчайшей мышцы спины.

- а - приведение плеча;
- б - вращение плеча кнаружи;
- в - отведение плеча;
- г - вращение плеча кнутри.

43. К каким костям прикрепляется нижняя задняя зубчатая мышца?

- а - 6-8 ребра;
- б - 9-12 ребра;
- в - гребень подвздошной кости
- г - нижний угол лопатки.

44. Назовите стенки поясничного треугольника – место возможного образования поясничных грыж.

- а - латеральный край широчайшей мышцы спины
- б - мышца-разгибатель спины;
- в - гребень подвздошной кости;
- г - поперечные отростки поясничных позвонков

45. Укажите мышцы, которые прикрепляются к медиальному краю и нижнему углу лопатки,

образуя при этом своеобразную мышечную петлю.

- а - передняя зубчатая мышца;
- б - верхняя задняя зубчатая мышца;
- в - верхняя задняя зубчатая мышца;
- г - малая и большая ромбовидные мышцы.

46. Укажите анатомические структуры, которые проходят через отверстия в сухожильном центре диафрагмы.

- а - грудной лимфатический проток;
- б - аорта;
- в - нижняя полая вена;
- г - пищевод.

47. Укажите анатомические структуры на задней поверхности передней брюшной стенки, соответствующие глубокому паховому кольцу.

- а - медиальная паховая ямка;
- б - надпузырная ямка;
- в - латеральная паховая ямка,
- г - сосудистая лакуна.

48. Из каких структур развивается подкожная мышца шеи?

- а - из вентральной части миотомов;
- б - из мезенхимы 1-й висцеральной дуги;
- в - из мезенхимы 2-й висцеральной дуги
- г - из дорсальной части миотомов.

49. Укажите структуры, участвующие в образовании поднижнечелюстного треугольника.

- а - шило-подъязычная мышца;
- б - челюстно-подъязычная мышца;
- в - поднижнечелюстная слюнная железа;
- г - двубрюшная мышца,

50. Укажите клетчаточные пространства шеи, сообщающиеся со средостением.

- а - позадивисцеральное пространство;
- б - предвисцеральное пространство;
- в - надгрудинное межфасциальное пространство;
- г - межлестничное пространство.

51. Укажите мышцы, являющиеся антагонистами круговой мышцы рта.

- а - мышца гордецов;
- б – мышца, опускающая угол рта
- в - большая скуловая мышца
- г - мышца смеха.

52. В круговой мышце глаза отсутствует:

- а – глазничная часть
- б – носовая часть
- в – вековая часть
- г – слезная часть

53. Височная мышца прикрепляется в нижней челюсти к:

- а – наружной поверхности угла
- б – внутренней поверхности угла
- в – венечному отростку
- г – мышелковому отростку

54. При двустороннем сокращении запрокидывает голову назад:

- а – двубрюшная мышца
- б – грудино-ключично-сосцевидная мышца
- в – подкожная мышца шеи
- г - длинная мышца шеи

55. В группу глубоких мышц шеи входят:

- а – лестничные мышцы
- б – надподъязычные мышцы
- в – подподъязычные мышцы
- г – ременные мышцы головы и шеи

56. Главной дыхательной мышцей является:

- а – большая грудная мышца
- б – диафрагма (грудобрюшная преграда)
- в – передняя зубчатая мышца
- г – малая грудная мышца

57. В сухожильном центре диафрагмы справа имеется отверстие:

- а - аортальное
- б - нижней полой вены
- в - пищеводное
- г - грудного (лимфатического) протока

58. Ход волокон наружной косой мышцы живота соответствует направлению пучков мышц:

- а - наружной межреберной
- б - поперечной
- в - внутренних межреберных
- г - прямой

59. Паховая связка образована нижним краем апоневроза мышцы живота:

- а - наружной косой
- б - внутренней косой
- в - поперечной
- г - прямой

60. Передняя стенка пахового канала образована:

- а - желобом паховой связки
- б - нижними краями внутренней косой и поперечной мышц живота
- в - апоневрозом наружной косой мышцы живота
- г - поперечной фасцией

61. Укажите элементы синовиального влагалища сухожилий мышц.

- а - париетальная пластинка;
- б - брыжейка сухожилия;
- в - сухожилие;
- г - висцеральная пластинка.

62. Обозначьте кости, к которым прикрепляется большая ромбовидная мышца.

- а - угол 2-5 ребер;
- б - тело плечевой кости;
- в - медиальный край лопатки;
- г - латеральный край лопатки.

63. Укажите части поперечно – остистой мышцы.

- а - мышцы - вращатели;

- б - многораздельные мышцы;
- в - остистая мышца;
- г - полуостистая мышца.

64. Укажите кости, к которым прикрепляется малая грудная мышца.

- а - гребень малого бугорка плечевой кости;
- б - гребень большого бугорка плечевой кости,
- в - акромион;
- г - клювовидный отросток лопатки.

65. Укажите мышцы, участвующие в акте дыхания.

- а - верхняя задняя зубчатая мышца;
- б - передняя лестничная мышца;
- в - ременная мышца
- г - малая грудная мышца.

66. Какие анатомические структуры участвуют в образовании передней стенки влагалища прямой мышцы живота?

- а - грудино-поясничная фасция;
- б - апоневроз наружной косой мышцы живота;
- в - апоневроз внутренней косой мышцы живота;
- г - поперечная фасция

67. Укажите структуры, участвующие в образовании поверхностного кольца пахового канала.

- а - паховая связка;
- б - загнутая связка;
- в - гребенчатая связка;
- г - межножковые волокна.

68. Обозначьте надподъязычные мышцы.

- а - челюстно-подъязычная мышца;
- б - двубрюшная мышца;
- в - щито-подъязычная мышца;
- г - шило-подъязычная мышца.

69. Укажите глубокие мышцы шеи, которые прикрепляются к 1-му ребру.

- а - средняя лестничная мышца;
- б - задняя лестничная мышца;
- в - длинная мышца шеи;
- г - длинная мышца шеи;

70. Укажите мышцы, при сокращении которых образуются поперечные складки на лбу, придавая лицу выражение удивления.

- а - мышца "гордецов"
- б - круговая мышца глаза;
- в - мышца, сморщивающая бровь
- г - затылочно-лобная мышца.

71. На каких костях начинается собственно жевательная мышца?

- а - крыловидный отросток клиновидной кости
- б - скуловой отросток верхней челюсти
- в - скуловая кость;
- г - альвеолярная дуга верхней челюсти

72. Поднимает бровь, образует поперечные складки на лбу, а также расширяет глазную щель:

- а - круговая мышца глаза

- б - мышца, сморщивающая бровь
- в - затылочно-лобная мышца
- г - верхняя ушная мышца

73. Латеральная крыловидная мышца прикрепляется в нижней челюсти к:

- а - наружной поверхности угла нижней челюсти
- б - внутренней поверхности угла нижней челюсти
- в - венечному отростку
- г - мышцелковому отростку, суставной капсуле и диску

74. Приподнимает кожу шеи, предохраняет поверхностные вены от сдавления и оттягивает угол рта книзу мышца:

- а - грудино-ключично-сосцевидная
- б - длинная мышца шеи
- в - средняя лестничная мышца
- г - подкожная мышца шеи (платизма)

75. Приподнимают I и II ребра, а при фиксированных ребрах сгибают шейную часть позвоночника кпереди:

- а - надподъязычные мышцы
- б - подподъязычные мышцы
- в - лестничные мышцы
- г - подкожная мышца шеи (платизма)

76. Приподнимают ребра, участвуя в акте вдоха, глубокие мышцы груди:

- а - наружные межреберные
- б - внутренние межреберные
- в - поперечная мышца груди
- г - подреберные

77. В диафрагме нет отдельного специального отверстия для прохода:

- а - аорты
- б - нижней полой вены
- в - пищевода
- г - грудного (лимфатического) протока

78. Ход волокон внутренней косой мышцы живота соответствует направлению пучков мышц:

- а - наружной косой
- б - поперечной
- в - наружных межреберных
- г - внутренних межреберных

79. Задняя стенка пахового канала образована:

- а - желобом паховой связки
- б - поперечной фасцией
- в - апоневрозом наружной косой мышцы живота
- г - нижними краями внутренней косой и поперечной мышц живота

80. Нижняя задняя зубчатая мышца прикрепляется к:

- а - медиальному краю
- б - нижнему углу лопатки
- в - VI-VIII ребрам
- г - IX-XII ребрам

## МЫШЦЫ КОНЕЧНОСТЕЙ

1. Укажите мышцы, с которыми граничит дельтовидная мышца.
  - а – подлопаточная мышца;
  - б - надостная мышца;
  - в - большая грудная мышца;
  - г - грудино-ключично-сосцевидная мышца..
  
2. Укажите мышцы, которые отводят плечо.
  - а - подостная мышца;
  - б - надостная мышца;
  - в - подлопаточная мышца;
  - г - дельтовидная мышца.
  
3. Укажите, какими анатомическими структурами ограничено трехстороннее отверстие в области подмышечной полости.
  - а - подлопаточная мышца;
  - б - плечевая кость;
  - в - большая круглая мышца;
  - г - трехглавая мышца.
  
4. Укажите мышцы плеча, действующие на локтевой сустав.
  - а - двуглавая мышца плеча;
  - б - клювовидно плечевая мышца;
  - в - круглый пронатор;
  - г - трехглавая мышца.
  
5. Укажите, к каким костям прикрепляются мышцы - длинный и короткий лучевые разгибатели запястья.
  - а - ладьевидная кость,
  - б - первая пястная кость,
  - в - вторая пястная кость,
  - г - третья пястная кость.
  
6. Какие части имеет мышца - короткий сгибатель большого пальца кисти?
  - а - косая головка.
  - б - поверхностная головка,
  - в - поперечная головка,
  - г - глубокая головка.
  
7. Укажите, на каких структурах начинаются червеобразные мышцы кисти.
  - а - удерживатель мышц-сгибателей пальцев;
  - б - сухожилие поверхностного сгибателя пальцев;
  - в - сухожилие глубокого сгибателя пальцев;
  - г - пястные кости.
  
8. Укажите функции, которые выполняют ладонные межкостные мышцы кисти.
  - а - приводят 3-й, 4-й, 5-й пальцы к среднему;
  - б - отводят 1-й, 2-й, 4-й пальцы от среднего;
  - в - сгибают 2-й, 3-й, 4-й, 5-й пальцы;
  - г - разгибают 2-й - 5-й пальцы.
  
9. Укажите мышцы, которые поворачивают бедро кнаружи.
  - а - малая ягодичная мышца;
  - б - квадратная мышца бедра;
  - в - наружная запирательная мышца;



- г - внутренняя запирательная мышца.
- д - полуперепончатая мышца

10. Укажите структуры, образующие стенки бедренного канала.

- а - паховая связка;
- б - поперечная фасция;
- в - бедренная вена;
- г - глубокая пластинка широкой фасции бедра.

11. Какие анатомические структуры проходят через мышечную лакуну.

- а - сухожилие прямой мышцы бедра;
- б - подвздошно-поясничная мышца;
- в - латеральный кожный нерв бедра;
- г - бедренный нерв

12. Укажите каналы, открывающиеся в подколенную ямку.

- а - бедренный канал
- б - приводящий канал;
- в - голеноподколенный канал;
- г - верхний мышечно-малоберцовый

13. Укажите мышцы, участвующие в разгибании стопы в голеностопном суставе.

- а - длинный разгибатель пальцев;
- б - длинный разгибатель большого пальца стопы;
- в - длинная малоберцовая мышца;
- г - передняя большеберцовая мышца

14. Укажите, с каким каналом сообщается голеноподколенный канал.

- а - нижний мышечно-малоберцовый канал;
- б - приводящий канал;
- в - верхний мышечно-малоберцовый канал;
- г - бедренный канал

15. Укажите мышцы, относящиеся к средней группе мышц подошвы стопы.

- а - червеобразные мышцы;
- б - подошвенные межкостные мышцы;
- в - короткий сгибатель пальцев;
- г - квадратная мышца стопы.
- д - короткий сгибатель мизинца стопы

16. Одной из наиболее крупных мышц плечевого пояса является мышца.

- а – надостная
- б - подостная
- в – малая круглая
- г – дельтовидная

17. Опускает поднятую руку, опущенную руку вращает внутрь мышца.

- а – малая круглая
- б – подлопаточная
- в – надостная
- г – подостная

18. Сгибает плечо, предплечье, вращая последние наружу (супинация предплечья), мышца.

- а – подлопаточная
- б – локтевая
- в – трехглавая

- г – двуглавая

19. Сгибает средние фаланги II-IV пальцев, а с ними сами пальцы и кисть мышца.

- а – длинная ладонная
- б – плечелучевая
- в – поверхностный сгибатель пальцев
- г – круглый пронатор

20. В поверхностном слое задней группы мышц предплечья отсутствует мышца.

- а – разгибатель пальцев
- в – локтевой разгибатель запястья
- в – локтевой разгибатель запястья
- г – супинатор предплечья

21. Определите истинность каждого утверждения и оцените наличие связи между первым и вторым утверждением в вопросе: «Клювовидно-плечевая мышца относится к передней группе мышц плеча, потому что она участвует в повороте плеча кнутри».

	1-е утверждение	2-е утверждение	связь
а	верно	верно	верна
б	верно	верно	неверна
в	верно	неверно	неверна
г	неверно	верно	неверна
д	неверно	неверно	неверна

- а - верно --- верно --- верна
- б - верно --- верно --- неверна
- в - верно --- неверно --- неверна
- г – неверно --- верно --- неверна
- д - неверно --- неверно --- неверна

22. Бедро в тазобедренном суставе сгибают:

- а - подвздошно-поясничная мышца
- б - портняжная мышца
- в - большая приводящая мышца
- г - полусухожильная мышца

23. Бедро в тазобедренном суставе.

- а - подвздошно-поясничная мышца
- б - портняжная мышца
- в - большая приводящая мышца
- г - полусухожильная мышца

24. Участвуют в образовании поверхностной гусиной лапки.

- а - подвздошно-поясничная мышца
- б - портняжная мышца
- в - большая приводящая мышца
- г - полусухожильная мышца

25. Какие мышцы одновременно поворачивают плечо внутрь (пронация) и приводят его к туловищу.

- а - дельтовидная мышца;
- б - клювовидно-плечевая мышца;
- в - большая круглая мышца;
- г – подлопаточная мышца.

26. На каких костях начинается двуглавая мышца плеча?

- а - акромион;
- б - надсуставной бугорок лопатки;
- в - клювовидный отросток лопатки;
- г - подсуставной бугорок лопатки.

27. Укажите структуры, образующие стенки канала лучевого нерва.

- а - клювовидно-плечевая мышца;
- б - плечевая кость;
- в - трехглавая мышца плеча;
- г - плечелучевая мышца.

28. Укажите мышцы, образующие поверхностный слой передней группы мышц предплечья.

- а - поверхностный сгибатель пальцев кисти;
- б - локтевой сгибатель запястья;
- в - круглый пронатор;
- г - лучевой сгибатель запястья.

29. Укажите мышцы, приводящие кисть в медиальную сторону.

- а - поверхностный сгибатель запястья;
- б - разгибатель пальцев;
- в - локтевой сгибатель запястья;
- г - локтевой разгибатель запястья.

30. Укажите сухожилия мышц, которые проходят в общем синовиальном влагалище сгибателей запястья.

- а - сухожилие длинного сгибателя большого пальца кисти;
- б - сухожилие лучевого сгибателя запястья;
- в - сухожилие поверхностного сгибателя пальцев;
- г - сухожилие глубокого сгибателя пальцев.

31. Укажите анатомические образования, к которым прикрепляется подвздошно-поясничная мышца.

- а - надколенник
- б - большой вертел
- в - малый вертел
- г - межвертельный гребень

32. Укажите мышцы, которые приводят бедро.

- а - полуперепончатая мышца
- б - гребенчатая мышца
- в - тонкая мышца
- г - портняжная мышца

33. Укажите анатомические образования, ограничивающие поверхностное кольцо бедренного канала.

- а - глубокая пластинка широкой фасции бедра
- б - подвздошно-гребенчатая дуга
- в - паховая связка
- г - серповидный край решетчатой фасции

34. Укажите структуры, образующие стенки приводящего канала.

- а - большая приводящая мышца бедра
- б - латеральная широкая мышца бедра
- в - медиальная широкая мышца бедра
- г - длинная приводящая мышца бедра

35. Укажите мышцы, которые одновременно разгибают бедро, сгибают голень и вращают последнюю вовнутрь.

- а - двуглавая мышца бедра
- б - полусухожильная мышца
- в - четырехглавая мышца бедра
- г - полуперепончатая мышца

36. Укажите мышцы, участвующие в сгибании (подошвенном сгибании) стопы.

- а - длинный сгибатель пальцев
- б - длинный сгибатель большого пальца стопы
- в - задняя большеберцовая мышца
- г - короткая малоберцовая мышца
- д - передняя большеберцовая мышца

37. Укажите структуры, участвующие в образовании стенок нижнего мышечно-малоберцового канала.

- а - малоберцовая кость
- б - длинный сгибатель пальцев
- в - длинный сгибатель большого пальца
- г - короткая малоберцовая мышца

38. Укажите мышцы, расположенные на тыле стопы.

- а – мышца – короткий разгибатель пальцев стопы
- б – тыльные межкостные мышцы
- в – мышца, отводящая мизинец стопы
- г – мышца – короткий разгибатель большого пальца стопы

39. Надостная, подостная и малая круглая мышцы прикрепляются на плечевой кости к:

- а – малому бугорку
- б – большому бугорку
- в – гребню малого бугорка
- г – гребню большого бугорка

40. В передней группе мышц плеча отсутствует мышца.

- а – двуглавая (бицепс)
- б – клювовидно-плечевая
- в – локтевая
- г – плечевая

41. Разгибает предплечье, плечо и приводит его к туловищу мышца:

- а – плечевая
- б – двуглавая
- в – трехглавая
- г – подостная

42. Сгибает дистальные фланги II-IV пальцев, а с ними сама пальцы и всю кисть мышца.

- а – лучевой сгибатель запястья
- б – локтевой сгибатель запястья
- в – круглый пронатор
- г – глубокий сгибатель пальцев

43. В глубоком слое задней группы мышц предплечья отсутствует мышца.

- а – разгибатель пальцев
- б – длинная мышца, отводящая большой палец кисти
- в – короткий и длинный разгибатели большого пальца
- г – разгибатель указательного пальца

44. Какую функцию выполняет надостная мышца.

- а - отводит плечо
- б - вращает плечо кнаружи
- в - приводит плечо
- г - оттягивает капсулу плечевого сустава

45. Укажите топографические образования, имеющиеся на передней стенке подмышечной полости.

- а - ключично-грудной треугольник
- б - трехстороннее отверстие
- в - грудной треугольник
- г - подгрудный треугольник

46. Укажите пальцы руки, где сухожилия сгибателей пальцев имеют собственное, изолированное от общего, синовиальное влагалище.

- а - 5-й палец
- б - 4-й палец
- в - подгрудный треугольник
- г - 2-й палец

47. Укажите, на каких костях начинается мышца - круглый пронатор.

- а - медиальный надмыщелок плеча
- б - латеральный надмыщелок плеча
- в - медиальная межмыщелковая перегородка плеча
- г - венечный отросток локтевой кости.

48. Укажите мышцы, которые одновременно сгибают проксимальные фаланги и разгибают средние и дистальные фаланги II-V пальцев кисти.

- а - ладонные межкостные мышца
- б - тыльные межкостные мышцы
- в - плечелучевая мышца
- г - червеобразные мышцы

49. Укажите сухожилия мышц - разгибателей, которые находятся в четвертом костно-фиброзном канале запястья (счет от латерального края кисти).

- а - сухожилие длинного разгибателя большого пальца кисти
- б - сухожилие разгибателя мизинца
- в - сухожилие разгибателя пальцев
- г - сухожилие разгибателя указательного пальца

50. Укажите мышцы-разгибатели, сухожилия которых проходят в первом костно-фиброзном канале запястья.

- а - длинная мышца, отводящая большой палец кисти
- б - мышца - длинный лучевой разгибатель запястья
- в - мышца - длинный разгибатель, большого пальца кисти
- г - мышца - короткий разгибатель большого пальца кисти

51. Укажите мышцы, которые одновременно разгибают бедро и поворачивают его кнаружи.

- а - средняя ягодичная мышца
- б - малая ягодичная мышца
- в - большая ягодичная мышца
- г - квадратная мышца бедра

52. Укажите мышцы задней группы мышц бедра.

- а - большая ягодичная мышца

- б - двуглавая мышца бедра
- в - полусухожильная мышца
- г - тонкая мышца.

53. Укажите структуры, образующие границы бедренного треугольника.

- а - паховая связка
- б - портняжная мышца
- в - прямая мышца бедра
- г - длинная приводящая мышца

54. Укажите анатомические образования, проходящие через приводящий канал.

- а - бедренная артерия
- б - запирательный нерв
- в - подкожный нерв
- г - нисходящая коленная артерия

55. Укажите мышцы передней группы голени.

- а - передняя большеберцовая мышца
- б - длинный разгибатель пальцев
- в - длинный сгибатель пальцев
- г - третья малоберцовая мышца

56. Укажите мышцы участвующие в пронации стопы.

- а - передняя большеберцовая мышца
- б - задняя большеберцовая мышца
- в - длинная малоберцовая мышца
- г - короткая малоберцовая мышца

57. Укажите структуры, участвующие в образовании стенок верхнего мышечно-малоберцового канала.

- а - большеберцовая мышца
- б - малоберцовая кость
- в - длинный сгибатель пальцев
- г - длинная малоберцовая мышца

58. Укажите мышцы, которые поворачивают стопу кнаружи.

- а – трехглавая мышца голени
- б – длинный сгибатель пальцев
- в – передняя большеберцовая мышца
- г – задняя большеберцовая мышца

59. Отводит плечо, являясь синергистом средних пучков дельтовидной мышцы.

- а – надостная мышца
- б – подостная мышца
- в – малая круглая мышца
- г – большая круглая мышца

60. Односуставной мышцей плеча, сгибающей предплечье в локтевом суставе, является мышца.

- а – клювовидно-плечевая
- б – плечевая
- в – трехглавая
- г – локтевая

61. В глубоком слое передней группы мышц предплечья отсутствует мышца:

- а – квадратный пронатор
- б – круглый пронатор

- в – глубокий сгибатель пальцев
- г – длинный сгибатель большого пальца

62. Разгибает II-IV пальцы и кисть мышца.

- а – круглый пронатор
- б – супинатор предплечья
- в – квадратный пронатор
- г – разгибатель пальцев

63. Укажите мышцы плечевого пояса, которые вращают плечо кнаружи.

- а - малая круглая мышца
- б - большая круглая мышца
- в - подостная мышца
- г - подлопаточная мышца

64. На каких костях начинается трехглавая мышца плеча.

- а - клювовидный отросток лопатки
- б - задняя поверхность плечевой кости
- в - надсуставной бугорок лопатки
- г - подсуставной бугорок лопатки

65. Укажите мышцы, которые отводят кисть в латеральную сторону.

- а - короткий лучевой разгибатель запястья
- б - длинная мышца, отводящая большой палец кисти
- в - лучевой сгибатель запястья
- г - длинный лучевой разгибатель запястья
- д – локтевой сгибатель запястья

66. Укажите мышцы возвышения большого пальца кисти.

- а - мышца, противопоставляющая большой палец кисти
- б - короткий сгибатель большого пальца кисти
- в - первая тыльная межкостная мышца
- г - короткий разгибатель большого пальца кисти

67. Укажите мышцы возвышения мизинца.

- а - латеральная червеобразная мышца
- б - короткая ладонная мышца
- в - мышца, отводящая мизинец
- г - мышца, противопоставляющая мизинец

68. Укажите мышцы, сухожилия которых проходят в третьем костно-фиброзном канале запястья.

- а - сухожилия мышцы - длинного разгибателя большого пальца кисти
- б - сухожилие разгибателя пальцев
- в - сухожилие разгибателя указательного пальца
- г - сухожилие локтевого разгибателя запястья

69. Укажите мышцы, которые одновременно приводят и сгибают бедро.

- а - гребенчатая мышца
- б - большая приводящая мышца
- в - длинная приводящая мышца
- г - тонкая мышца

70. Какая мышца проходит через малое седалищное отверстие?

- а - малая ягодичная мышца
- б - внутренняя запирательная мышца
- в - грушевидная мышца

- г - наружная запирающая мышца

71. Укажите место расположения мышечной лакуны.

- а - большое седалищное отверстие
- б - малое седалищное отверстие
- в - позади медиальной части паховой связки
- г - позади латеральной части паховой связки

72. Укажите мышцы, которые одновременно сгибают голень в коленном суставе и вращают ее наружу.

- а - портняжная мышца
- б - двуглавая мышца бедра
- в - полусухожильная мышца
- г - полуперепончатая мышца

73. Укажите мышцы, образующие глубокий слой задней группы мышц голени.

- а - подколенная мышца
- б - длинный сгибатель пальцев
- в - подошвенная мышца
- г - задняя большеберцовая мышца

74. Укажите мышцы, образующие стенки колено-подколенного канала.

- а - камбаловидная мышца
- б - икроножная мышца
- в - задняя большеберцовая мышца
- г - длинная малоберцовая мышца

75. Назовите мышцы медиальной группы на подошве.

- а - короткий сгибатель большого пальца
- б - мышца, приводящая большой палец
- в - подошвенная мышца
- г - квадратная мышца подошвы

76. Укажите мышцы, которые сгибают проксимальные и разгибают средние и дистальные фаланги II-IV пальцев стопы.

- а – червеобразные мышцы
- б – квадратная мышца подошвы
- в – подошвенные межкостные мышцы
- г – тыльные межкостные мышцы

77. Вращает плечо наружу, являясь синергистом подостной мышцы.

- а – надостная мышца
- б – подлопаточная мышца
- в – малая круглая мышца
- г – большая круглая мышца

78. Занимает заднюю поверхность плеча на всем протяжении мышц.

- а – двуглавая (бицепс)
- б – трехглавая (трицепс)
- в – плечевая
- г – локтевая

79. В поверхностном слое передней группы мышц предплечья отсутствует мышца.

- а – плечелучевая
- б – круглый пронатор
- в – лучевой сгибатель запястья



- г – квадратный пронатор

80. В глубоком слое передней группы мышц предплечья отсутствует мышца.

- а – квадратный пронатор

- б – круглый пронатор

- в – глубокий сгибатель пальцев

- г – длинный сгибатель большого пальца

81. В группе внутренних (передних) мышц таза отсутствует мышца.

- а – подвздошно-поясничная

- б – грушевидная

- в – наружная запирающая

- г – внутренняя запирающая

## ПИЩЕВАРИТЕЛЬНАЯ СИСТЕМА

1. Укажите мышцы, суживающие зев.

- а - мышца, напрягающая небную занавеску;
- б - небно-язычная мышца;
- в - средний констриктор (сжиматель) глотки;
- г - небно-глоточная мышца.

2. Укажите вкусовые сосочки, располагающиеся на боковых поверхностях языка.

- а- грибовидные сосочки;
- б - желобовидные сосочки;
- в - листовидные сосочки;
- г - нитевидные сосочки

**3. Какие анатомические образования ограничивают позадиглоточное пространство?**

- а - передняя поверхность тел шейных позвонков;
- б - предпозвоночные мышцы;
- в - задняя поверхность глотки;
- г - глубокая пластинка шейной фасции

4. Укажите место начала мышцы - нижнего констриктора глотки

- а - подъязычная кость;
- б - перстневидный хрящ;
- в - нижняя челюсть;
- г - клиновидная кость

**5. Укажите анатомические образования, расположенные позади желудка.**

- а - сальниковая сумка;
- б - поперечная ободочная кишка и ее брыжейка;
- в - левая почка;
- г - поджелудочная железа.
- д – желчный пузырь

**6. Укажите основные формы желудка, которые выделяют у взрослого человека.**

- а - форма рога;
- б - форма крючка;
- в - форма чулка;
- г - форма веретена.

**7. Укажите отдел двенадцатиперстной кишки, в который открываются общий желчный проток и проток поджелудочной железы.**

- а - восходящая часть;
- б - нисходящая часть;
- в - верхняя часть;
- г - горизонтальная часть.

**8. Укажите отделы брыжеечной части тонкой кишки.**

- а – восходящая часть 12-перстной кишки
- б - подвздошная кишка;
- в – тощая кишка;
- г - нисходящая часть 12-перстной кишки.

**9. Укажите структуры, характерные для поперечной ободочной кишки.**

- а – лимфоидные бляшки
- б – мышечные ленты
- в – гаустры

- г – сальниковые отростки

**10. Укажите, на уровне, каких позвонков располагается поджелудочная железа.**

- а - XII-го грудного позвонка;
- б - XI-го грудного позвонка;
- в - II-го поясничного позвонка;
- г - I-го поясничного позвонка.

**11. Укажите, в какую часть двенадцатиперстной кишки открывается проток поджелудочной железы.**

- а - верхняя часть двенадцатиперстной кишки;
- б - нисходящая часть двенадцатиперстной кишки;
- в - восходящая часть двенадцатиперстной кишки;
- г - горизонтальная часть двенадцатиперстной кишки

**12. Укажите борозды, ограничивающие хвостатую долю печени.**

- а - щель круглой связки
- б - ямка желчного пузыря;
- в - ворота печени;
- г - щель венозной связки.

**13. Какие органы брюшной полости относятся к брюшине мезоперитонеально?**

- а - поджелудочная железа;
- б - нисходящая ободочная кишка;
- в - селезенка;
- г - сигмовидная кишка.

**14. Какие органы брюшной полости располагаются по отношению к брюшине интраперитонеально?**

- а - сигмовидная ободочная кишка;
- б - поперечная ободочная кишка;
- в - червеобразный отросток;
- г - желудок.
- д - матка

**15. Укажите структуры, участвующие в образовании большого сальника.**

- а - диафрагмально-селезеночная связка;
- б - желудочно-ободочная связка;
- в - желудочно-диафрагмальная связка;
- г - брыжейка желудка.

**16. Кишечные ворсинки имеются в слизистой оболочке:**

- а - прямой кишки
- б - подвздошной кишки
- в - восходящей ободочной кишки
- г - тощей кишки
- д - поперечной ободочной кишки

**17. Лимфоидные бляшки находятся в слизистой оболочке:**

- а - прямой кишки
- б - подвздошной кишки
- в - восходящей кишки
- г - тощей кишки
- д - поперечной ободочной кишки

18 Свободная лент находится на поверхности:

- а - прямой кишки
- б - подвздошной кишки
- в - восходящей ободочной кишки
- г - поперечной ободочной кишки

19. В составе каждого зуба отсутствует следующая часть:

- а – коронка
- б – головка
- в – шейка
- г – корень

20. В составе толстого кишечника отсутствует кишка:

- а – ободочная
- б – слепая
- в – подвздошная
- г – прямая

21. Глотка переходит в пищевод у взрослых людей на уровне:

- а - IV-V шейных позвонков
- б - VI-VII шейных позвонков
- в - I-II грудных позвонков
- г - III-IV грудных позвонков

22. Основной структурно-функциональной единицей печени является:

- а - доля
- б - сегмент
- в - долька
- г - печеночная клетка (гепатоцит)

23. Какие структуры образуют нёбо?

- а - слизистая оболочка;
- б - небный апоневроз;
- в - мышца языка;
- г - небные миндалины.

24. В каком месте ротовой полости открывается проток поднижнечелюстной слюнной железы?

- а - уздечка языка;
- б - уздечка нижней губы;
- в - подъязычный сосочек;
- г - подъязычная складка.

25. Укажите мышцы, которые тянут язык назад и вниз.

- а - шило-язычная мышца;
- б - подбородочно-язычная мышца;
- в - подъязычно-язычная мышца;
- г - небно-язычная мышца.

26. Укажите анатомические образования, с которыми соприкасается передняя поверхность желудка.

- а - диафрагма;
- б - поперечная ободочная кишка;
- в - печень;
- г - передняя брюшная стенка

**27. Укажите направления мышечных пучков в мышечной оболочке желудка**

- а - циркулярное (круговое);
- б - косое;
- в - спиральное;
- г - продольное

**28. Укажите форму желудка, характерную для людей мезоморфного типа телосложения.**

- а - форма рога;
- б - форма крючка;
- в - форма чулка;
- г - форма веретена.

**29. Укажите анатомические образования, находящиеся на месте перехода желудка в двенадцатиперстную кишку.**

- а - заслонка привратника;
- б - угловая вырезка;
- в - сфинктер привратника;
- г - косые волокна.

**30. Укажите отделы кишечника, имеющие в своих стенках лимфоидные бляшки (Пейеровы).**

- а - слепая кишка;
- б - подвздошная кишка;
- в - тощая кишка;
- г - сигмовидная киш

**31. Укажите наиболее часто встречающееся положение червеобразного отростка.**

- а - восходящее;
- б - горизонтальное;
- в - медиальное;
- г - нисходящее.

**32. Укажите образования, которые видны на внутренней поверхности прямой кишки**

- а - круговые складки;
- б - анальные ( заднепроходные) столбы;
- в - анальные (заднепроходные) пазухи;
- г - поперечные складки.

**33. Укажите, с какими органами соприкасается головка поджелудочной железы.**

- а - брыжейка поперечной ободочной кишки;
- б - желудок;
- в - правая почка;
- г - двенадцатиперстная кишка.

**34. Укажите связки печени, расположенные на ее висцеральной поверхности.**

- а - серповидная связка;
- б - круглая связка;
- в - венечная связка;
- г - левая треугольная связка.

**35. Укажите борозды, ограничивающие квадратную долю печени.**

- а - борозда нижней полой вены;
- б - ворота печени;
- в - ямка желчного пузыря;
- г - щель круглой связки.

**36. Укажите, какие впадения имеются на левой доле печени.**

- а - двенадцатиперстно-кишечное,
- б-желудочное,
- в - пищеводное,
- г - почечное.

**37. Укажите стенки правого брыжеечного синуса (брюшины).**

- а - передняя стенка брюшной полости;
- б - восходящая ободочная кишка;
- в - корень брыжейки тонкой кишки
- г - правая доля печени.

**38. Определите истинность каждого утверждения и оцените наличие связи между первым и вторым утверждением в вопросе: «Сальниковая лента находится на задней поверхности поперечной ободочной кишки, потому что к ней прикрепляется большой сальник».**

	1-е утверждение	2-е утверждение	связь
а	верно	верно	верна
б	верно	верно	неверна
в	верно	неверно	неверна
г	неверно	верно	неверна
д	неверно	неверно	неверна

- а - верно --- верно --- верна
- б - верно --- верно --- неверна
- в - верно --- неверно --- неверна
- г – неверно --- верно --- неверна
- д - неверно --- неверно --- неверна

**39. В период с 6 месяцев до 2,5 лет количество молочных зубов у ребенка достигает:**

- а – 20
- б – 24
- в – 28
- г – 32

**40. В составе тонкого кишечника отсутствует:**

- а – слепая кишка
- б – двенадцатиперстная кишка
- в – тощая кишка
- г – подвздошная кишка

**41. Имеет собственную брыжейку отдел толстого кишечника:**

- а – слепая кишка
- б – восходящая ободочная кишка
- в – нисходящая ободочная кишка
- г – сигмовидная кишка

**42. Носовая часть глотки сообщается с полостью носа через:**

- а – Евстахиевы трубы
- б – зев
- в – носослезный проток
- г – хоаны

**43. Укажите анатомические структуры, образующие стенки полости рта.**

- а – зубы;
- б - щеки;

- в - мышцы диафрагмы рта;
- г-небо.

**44. К каким железам по характеру ветвления относится околоушная слюнная железа.**

- а-простая трубчатая;
- б - простая альвеолярная;
- в – сложная трубчатая
- г - сложная альвеолярная

**45. Укажите место расположения язычной миндалины**

- а - кончик языка;
- б - тело языка;
- в – боковая поверхность языка
- г – корень языка

**46. Укажите место начала мышцы - верхнего констриктора глотки.**

- а - щитовидный хрящ;
- б - крыловидный отросток клиновидной кости;
- в - ветвь нижней челюсти;
- г - подъязычная кость.

**47. Укажите позвонки, на уровне которых находится вход в желудок.**

- а - IX - й грудной позвонок;
- б - X-й грудной позвонок;
- в - XII-й грудной позвонок;
- г – I-ый поясничный позвонок.

**48. Укажите слои мышечной оболочки желудка.**

- а - наружный круговой слой;
- б - внутренние косые волокна;
- в - средний круговой слой;
- г - наружный продольный слой.

**49. Укажите форму желудка, характерную для людей брахиморфного типа телосложения.**

- а - форма крючка;
- б - форма веретена;
- в - форма чулка;
- г - форма рога.

**50. Укажите части двенадцатиперстной кишки, расположенные на уровне XII-го грудного - I-го поясничного позвонков.**

- а - горизонтальная часть;
- б – верхняя часть;
- в - нисходящая часть;
- г - восходящая часть.

**51. Укажите места локализации сальниковых отростков толстой кишки.**

- а - вдоль свободной ленты;
- б - вдоль сальниковой ленты; !
- в - вдоль брыжеечной ленты;
- г - на стенках прямой кишки.

**52. В слизистой оболочке каких органов располагаются групповые лимфоидные узелки?**

- а - тощая кишка;
- б - прямая кишка;
- в - подвздошная кишка;

- г – червеобразный отросток

**53. Укажите поверхности, которые имеет поджелудочная железа.**

- а - передняя поверхность;
- б - задняя поверхность;
- в - нижняя поверхность;
- г - верхняя поверхность.

**54. Укажите, какие поверхности выделяют у печени.**

- а - передняя поверхность;
- б - висцеральная поверхность;
- в - задняя поверхность;
- г - диафрагмальная поверхность

**55. Укажите вдавления, имеющиеся на висцеральной поверхности печени.**

- а - желудочное;
- б - пищеводное;
- в - почечное;
- г - сердечное.

**56. Укажите анатомические образования, соответствующие нижней границе печени.**

- а - десятое ребро по правой средней подмышечной линии;
- б - нижний край правой реберной дуги;
- в – четвертое межреберье по правой среднеключичной линии
- г – основание мечевидного отростка грудины

**57. Укажите структуры, участвующие в образовании малого сальника.**

- а - печеночно-почечная связка;
- б - печеночно-желудочная связка;
- в - желудочно-ободочная связка;
- г – печеночно - двенадцатиперстная связка.

**58. Определите истинность каждого утверждения и оцените наличие связи между первым и вторым утверждением в вопросе: «Околоушная слюнная железа является большой слюнной железой, потому что она располагается под кожей спереди и книзу от ушной раковины».**

	1-е утверждение	2-е утверждение	связь
а	верно	верно	верна
б	верно	верно	неверна
в	верно	неверно	неверна
г	неверно	верно	неверна
д	неверно	неверно	неверна

- а - верно --- верно --- верна
- б - верно --- верно --- неверна
- в - верно --- неверно --- неверна
- г – неверно --- верно --- неверна
- д - неверно --- неверно --- неверна

**59. Роль мягкого скелета глотки выполняет оболочка:**

- а - слизистая
- б - фиброзная
- в - мышечная
- г - адвентициальная

**60. Для тонкого кишечника характерно отсутствие:**



- а - кишечных ворсинок
- б - круговых складок
- в - микроворсинок
- г - сальниковых отростков.

**61. В воротах печени отсутствует:**

- а - воротная вена
- б - печеночная артерия
- в - печеночные вены
- г - общий печеночный проток

**62. К 18-25 годам у человека, как правило, количество постоянных зубов составляет:**

- а – 20
- б – 24
- в – 28
- г – 32

**63. Укажите анатомические образования, образующие стенки зева.**

- а - мягкое небо;
- б – трубный валик;
- в - надгортанник;
- г - небно-язычные дужки.

**64. Какие мышцы одновременно напрягают небную занавеску в поперечном направлении и расширяют просвет слуховой трубы.**

- а - мышца язычка;
- б - мышца, напрягающая небную занавеску;
- в - мышца, поднимающая небную занавеску;
- г - небно-глочная мышца.

**65. Укажите анатомические образования на черепе, к которым прикрепляется глотка.**

- а - глоточный бугорок затылочной кости;
- б - пирамида височной кости;
- в - медиальная пластинка крыловидного отростка;
- г - основание черепа.
- д - большое затылочное отверстие

**66. Укажите анатомические сужения пищевода.**

- а - диафрагмальное отверстие пищевода;
- б - переход пищевода в желудок;
- в - на уровне дуги аорты;
- г - глоточно-пищеводный переход.

**67. Укажите, какие складки располагаются в области дна и тела желудка.**

- а - поперечные складки;
- б – кольцевидные складки;
- в - косые складки;
- г - продольные складки.

**68. Укажите связки, берущие начало от большой кривизны желудка.**

- а - желудочно-диафрагмальная;
- б - печеночно-желудочная;
- в - желудочно-ободочная;
- г - желудочно-селезеночная.

**69. Какая форма двенадцатиперстной кишки встречается наиболее часто?**

- а - форма кольца;
- б - форма петли;
- в - переходная форма;
- г - подковообразная форма.

**70. Укажите протоки, открывающиеся на большом сосочке двенадцатиперстной кишки.**

- а - главный проток поджелудочной железы;
- б - добавочный проток поджелудочной железы;
- в - общий желчный проток;
- г - общий печеночный проток.

**71. Укажите части толстой кишки, имеющие брыжейку.**

- а - сигмовидная кишка;
- б - поперечная ободочная кишка;
- в - восходящая ободочная кишка;
- г - слепая кишка.

**72. Укажите части, выделяемые у прямой кишки.**

- а - нисходящая часть;
- б - ампула;
- в - перешеек;
- г - заднепроходной канал.

**73. Укажите положение поджелудочной железы по отношению к брюшине.**

- а - интраперитонеальное положение;
- б - мезоперитонеальное положение;
- в - экстраперитонеальное положение
- г - интраперитонеальное положение, при наличии брыжейки

**74. Укажите борозды на висцеральной поверхности печени.**

- а - ворота печени;
- б - щель венозной связки;
- в - круглой связки;
- г - борозда нижней полой вены

**75. Укажите анатомические образования, которые входят в ворота печени.**

- а - собственная печеночная артерия;
- б - воротная вена;
- в - общая печеночная артерия;
- г - пупочная вена.

**76. Укажите, какие вдавления имеются на правой доле печени.**

- а - ободочно-кишечное.
- б - двенадцатиперстно-кишечное,
- в - почечное,
- г – желудочное

**77. Укажите стенки левого брыжеечного синуса (брюшины),**

- а - передняя стенка брюшной полости;
- б - желудочно-селезеночная связка;
- в - корень брыжейки тонкой кишки;
- г - нисходящая ободочная кишка.

**78. Нижняя граница глотки находится на уровне**

- а - У - У шейного позвонка
- б - Х-Х грудного позвонка

- в - IV - V грудного позвонка
- г - бифуркации трахеи
- д - перехода глотки в пищевод находится на уровне:

79. Глоточное сужение пищевода находится на уровне:

- а - У - У шейного позвонка
- б - X-X грудного позвонка
- в - IV - V грудного позвонка
- г - бифуркации трахеи
- д - перехода глотки в пищевод находится на уровне

80. Бифуркационное сужение пищевода:

- а - У - У шейного позвонка
- б - X-X грудного позвонка
- в - IV - V грудного позвонка
- г - бифуркации трахеи
- д - перехода глотки в пищевод находится на уровне:

**81. Самой твердой тканью зуба является:**

- а – дентин
- б – эмаль
- в – пульпа
- г – цемент

**82. В толстом кишечнике в отличие от тонкого отсутствуют:**

- а – сальниковые
- б – гаустры
- в – три продольные мышечные ленты
- г – кишечные ворсинки

**83. Аппендикс выполняет функцию:**

- а – пищеварительную
- б – депонирующую
- в – защитную
- г – выделительную

**84. В глотке отсутствует следующая часть:**

- а - носовая
- б - ротовая
- в - пищеводная
- г - гортанная

## ДЫХАТЕЛЬНАЯ СИСТЕМА

**1.** Укажите анатомические образования, находящиеся позади трахеи:

- а - пищевод;
- б - блуждающий нерв;
- в - дуга аорты;
- г - тимус.

**2.** Назовите хрящи, участвующие в образовании спинки наружного носа.

- а - латеральный хрящ;
- б - хрящ перегородки носа;
- в - большой хрящ крыла носа;
- г - малые хрящи крыла носа.

**3.** Укажите, какие из перечисленных образований сообщаются с нижним носовым ходом.

- а - средние ячейки решетчатой кости;
- б - носослезный канал;
- в - верхнечелюстная пазуха;
- г - задние ячейки решетчатой кости

**4.** Укажите места прикрепления эластического конуса гортани:

- а - мышечные отростки черпаловидных хрящей;
- б - голосовые отростки черпаловидных хрящей;
- в - четырехугольная пластинка перстневидного хряща;
- г - внутренняя поверхность черпаловидного хряща.

**5.** Укажите какие образования входят в состав легочного ацинуса:

- а - голосовые отростки черпаловидных хрящей;
- б - мышечные отростки черпаловидных хрящей;
- в - верхний край дуги перстневидного хряща;
- г - внутренняя поверхность щитовидного хряща.

**6.** Укажите анатомические образования, имеющиеся на щитовидном хряще,

- а - пластинка;
- б - верхние рога;
- в - голосовые отростки;
- г - основание.

**7.** Укажите эпителий, выстилающий слизистую оболочку трахеи:

- а - многослойный;
- б - простой сквамозный (плоский);
- в - реснитчатый;
- г - переходной,

**8.** Укажите анатомические образования, ограничивающие сердечную вырезку левого легкого снизу:

- а - язычок;
- б - косая щель;
- в - ворота легкого;
- г - горизонтальная щель

**9.** Укажите правильное топографо-анатомическое взаимоотношение главного бронха и кровеносных сосудов (в направлении сверху вниз) в воротах левого легкого:

- а - легочная артерия, главный бронх, легочные вены;
- б - главный бронх, легочная артерия, легочные вены;
- в - главный бронх, легочные вены, легочная артерия;

- г - легочные вены, легочная артерия, главный бронх.

**10.** Укажите доли легких, в которых выделяют 5 сегментов:

- а - нижняя доля правого легкого;
- б - верхняя доля левого легкого;
- в - нижняя доля левого легкого;
- г - верхняя доля правого легкого.

**11.** Укажите сегментарные бронхи, образующиеся при ветвлении левого верхнедолевого бронха:

- а - нижний язычковый;
- б - верхушечно-задний;
- в - передний;
- г - верхний язычковый

**12.** Укажите, при ветвлении, каких структур образуются дыхательные бронхиолы:

- а - сегментарные бронхи;
- б - дольковые бронхи;
- в - концевые бронхиолы;
- г - долевые бронхи.

**13.** Укажите анатомические образования, которые располагаются в среднем отделе средостения:

- а - трахея;
- б - главные бронхи;
- в - легочные вены;
- г - внутренние грудные артерии и вены.

**14.** Укажите место расположения верхнего межплеврального поля:

- а - позади перикарда;
- б - над грудиной;
- в - позади рукоятки грудины;
- г - возле позвоночника.

**15.** Укажите места совпадений проекций границ легких и плевры:

- а - купол плевры и верхушка легкого;
- б - задняя граница легкого и плевры;
- в - передняя граница легкого и плевры справа;
- г - передняя граница легкого и плевры слева.

**16.** Укажите анатомические образования, к которым фиксирован купол плевры:

- а - предтрахеальная пластинка фасции шеи;
- б - предпозвоночная пластинка фасции шеи;
- в - длинная мышца шеи;
- г - головка первого ребра.

**17.** Укажите, какие анатомические образования ограничивают вход в гортань:

- а - надгортанник;
- б - черпало-надгортанные складки;
- в - перстневидный хрящ;
- г - черпаловидные хрящи.

**18.** Какие из перечисленных хрящей относятся к наружному носу?

- а - малые хрящи крыла носа;
- б - латеральный хрящ носа;
- в - хрящ перегородки носа;
- г - сошниково-носовой хрящ.

**19.** Укажите, какие придаточные пазухи сообщаются со средним носовым ходом:

- а - лобная пазуха;
- б - верхнечелюстная пазуха;
- в - клиновидная пазуха;
- г - средние ячейки решетчатой кости

**20.** Укажите мышцы гортани, которые при своем сокращении суживают вход в гортань.

- а - черпало-надгортанная мышца;
- б - латеральная перстне-черпаловидная мышца;
- в - щито-черпаловидная мышца;
- г - косые черпаловидные мышцы

**21.** Укажите с какими анатомическими образованиями соприкасается гортань сзади:

- а - подъязычные мышцы
- б - грудной лимфатический проток
- в - глотка;
- г - предпозвоночная пластинка шейной фасции

**22.** Укажите хрящи гортани, построенные из гиалинового хряща,

- а - клиновидный хрящ;
- б - щитовидный хрящ;
- в - перстневидный хрящ;
- г - черпаловидный хрящ.

**23.** Укажите анатомические образования, имеющиеся на перстневидном хряще,

- а - дуга;
- б - мышечный отросток;
- в - верхушка;
- г - пластинка;

**24.** Укажите мышцы, прикрепляющиеся к косой линии щитовидного хряща:

- а - грудино-щитовидная мышца;
- б-щито-подъязычная мышца;
- в - щито-черпаловидная мышца
- г – перстне – щитовидная мышца

**25.** Укажите на уровне, какого позвонка находится начало трахеи у взрослого человека:

- а - IV-й шейный позвонок;
- б - VI-й шейный позвонок;
- в - V-й шейный позвонок;
- г – I-й грудной позвонок.

**26.** Укажите анатомические образования, имеющиеся в слизистой оболочке трахеи:

- а - трахеальные железы
- б - лимфоидные узелки;
- в - кардиальные железы;
- г - лимфоидные бляшки.

**27.** Укажите анатомические образования, располагающиеся над правым главным бронхом:

- а - полунепарная вена;
- б - дуга грудного лимфатического протока;
- в - непарная вена;
- г-бифуркация легочного ствола.

**28.** Укажите анатомические образования, занимающие самое верхнее положение в воротах правого легкого:

- а - легочная артерия;
- б - легочная вена;
- в - нервы;
- г - главный бронх

**29.** Укажите сегментарные бронхи, образующиеся при ветвлении правого верхнедолевого бронха:

- а - передний базальный;
- б - верхушечный;
- в - задний;
- г - передний.

**30.** Скажите сегментарные бронхи, образующиеся при ветвлении левого нижнедолевого бронха.

- а - задний базальный;
- б - латеральный базальный
- в - нижний язычковый;
- г - медиальный базальный

**31.** Укажите структурные элементы легких, в которых происходит газообмен между воздухом и кровью:

- а - альвеолярные ходы;
- б - альвеолы;
- в - дыхательные бронхиолы;
- г - альвеолярные мешочки

**32.** Укажите органы, которые расположены в заднем отделе средостения:

- а - главные бронхи;
- б - блуждающие нервы;
- в - непарная и полунепарная вена;
- г - трахея.

**33.** Укажите анатомические образования, которые находятся позади купола плевры:

- а - длинная мышца шеи;
- б - задняя лестничная мышца;
- в - головка 1 -го ребра;
- г - подключичная артерия

**34.** Укажите отделы средостения, в которых располагается тимус:

- а - переднее средостение
- б - верхнее средостение;
- в - среднее средостение;
- г - заднее средостение

**35.** Полости, каких анатомических образований непосредственно сообщаются с носоглоткой?

- а - полость рта
- б - барабанная полость
- в - гортанная часть глотки
- г - трахея

**36.** Укажите анатомические образования, лежащие спереди от гортани:

- а - претрахеальная пластинка шейной фасции;
- б - поверхностная пластинка шейной фасции
- в - лопаточно-подъязычная мышца;
- г - подъязычная кость.

**37.** Укажите, какие из перечисленных анатомических образований прикрывают гортань спереди:

- а - двубрюшная мышца;

- б - предтрахеальная пластинка шейной фасции;
- в - грудино-щитовидная мышца;
- г - челюстно – подъязычная мышца.

**38.** Укажите анатомические образования, между которыми натянуты голосовые связки.

- а – голосовые отростки черпаловидных хрящей;
- б – мышечные отростки черпаловидных хрящей;
- в – верхний край дуги перстневидного хряща;
- г – внутренняя поверхность щитовидного хряща.

**39.** В какую сторону обращена дуга перстневидного хряща.

- а - кпереди;
- б - кзади;
- в - вверх;
- г - вниз;

**40.** Укажите правильное топографо-анатомическое взаимоотношение главного бронха и кровеносных сосудов (в направлении сверху вниз) в воротах правого легкого

- а - легочная артерия, легочные вены, главный бронх;
- б - легочные вены, легочная артерия, главный бронх;
- в - главный бронх, легочные вены, легочная артерия;
- г - главный бронх, легочная артерия, легочные вены.

**41.** Укажите мышцы, суживающие голосовую щель:

- а - латеральная перстне-черпаловидная мышца;
- б - грудино-щитовидная мышца;
- в - поперечная черпаловидная мышца;
- г - косая черпаловидная мышца.

**42.** Укажите анатомические образования, находящиеся впереди трахеи:

- а - непарная вена;
- б - предтрахеальная пластинка шейной фасции;
- в - грудино-подъязычная мышца;
- г - грудной лимфатический проток

**43.** Укажите анатомические образования, располагающиеся над корнем левого легкого:

- а - дуга аорты;
- б - непарная вена;
- в - полунепарная вена;
- г - тимус

**44.** Укажите место локализации горизонтальной щели на легких:

- а - реберная поверхность правого легкого;
- б - реберная поверхность левого легкого;
- в - средостенная поверхность левого легкого;
- г - диафрагмальная поверхность правого легкого

**45.** Укажите анатомические образования, которые входят в ворота легкого:

- а - легочная артерия;
- б - легочная вена;
- в - главный бронх;
- г - лимфатические сосуды.

**46.** Укажите сегментарные бронхи, образующиеся при ветвлении правого нижнего долевого бронха:

- а - медиальный базальный;



- б - передний базальный;
- в - верхний;
- г - задний базальный.

**47.** Укажите проекцию верхушки правого легкого на поверхность тела:

- а - над ключицей на 3-4 см;
- б - на уровне остистого отростка VII-го шейного позвонка;
- в - над первым ребром на 3-4 см;
- г - над ключицей на 2 см.

**48.** Укажите анатомические образования, с которыми граничит медиастинальная плевра слева:

- а - пищевод;
- б - верхняя полая вена;
- в - грудная аорта;
- г - непарная вена.

**49.** Укажите структуры, ограничивающие реберно-диафрагмальный синус:

- а - реберная и диафрагмальная плевра;
- б - висцеральная и реберная плевра;
- в - реберная и медиастинальная плевра;
- г - диафрагмальная и медиастинальная плевра.

**50.** На уровне какого ребра по среднключичной линии проецируется нижняя грань правого легкого:

- а - IX-е ребро;
- б - VII-е ребро;
- в - VIII-е ребро;
- г - VI-е ребро.

**51.** Ворота обоих легких располагаются на поверхности:

- а - Позвоночной
- б - Медиальной
- в - Диафрагмальной
- г - Реберной.

**52.** Укажите место расположения клиновидно-решетчатого углубления, в которое открывается апертура клиновидной пазухи.

- а - позади средней носовой раковины;
- б - позади нижней носовой раковины;
- в - позади верхней носовой раковины;
- г - сверху от верхней носовой раковины.

**53.** Укажите, какие придаточные пазухи сообщаются с верхним носовым ходом:

- а - задние ячейки решетчатой кости;
- б - клиновидная пазуха;
- в - верхнечелюстная пазуха;
- г - лобная пазуха.

**54.** Укажите функции гортани:

- а - голосообразовательная;
- б - дыхательная;
- в - защитная;
- г - секреторная.

**55.** Укажите анатомические образования, ограничивающие вход в желудочек гортани:

- а - складки преддверия;

- б - голосовые складки;
- в - черпало-надгортанные складки;
- г - слезная кость;

**56.** Укажите структуры, между которыми находится межхрящевая часть голосовой щели:

- а - между складками преддверия гортани;
- б - между черпаловидными хрящами;
- в - между преддверной и голосовой складками;
- г - между клиновидными хрящами.

**57.** Укажите анатомические образования, располагающиеся в грудной полости впереди трахеи.

- 
- а - грудино-щитовидная мышца;
- б - тимус;
- в - грудной лимфатический проток;
- г - дуга аорты.

**58.** Укажите мышцы, расширяющие голосовую щель:

- а - щито-черпаловидная мышца;
- б - поперечная черпаловидная мышца;
- в - латеральная перстне-черпаловидная мышца;
- г - задняя перстне-черпаловидная мышца.

**59.** Укажите анатомическое образование, на уровне которого находится бифуркация трахеи у взрослого человека:

- а - угол грудины;
- б - V-й грудной позвонок;
- в - яремная вырезка грудины;
- г - верхний край дуги аорты.

**60.** Укажите характеристики, присущие правому главному бронху по сравнению с левым:

- а - наиболее вертикальное положение;
- б - более широкий;
- в - более короткий;
- г - более длинный.

**61.** Укажите место локализации кривой щели на легких:

- а - задний край правого легкого;
- б - задний край левого легкого;
- в - нижний край левого легкого;
- г - нижний край правого легкого
- д - верхушка легкого

**62.** Укажите анатомические образования, занимающие самое верхнее положение в воротах левого легкого:

- а - легочная артерия;
- б - нервы;
- в - главный бронх;
- г - легочные вены

**63.** Укажите сегментарные бронхи, образующиеся при ветвлении правого среднедолевого бронха.:

- а - медиальный базальный
- б - передний базальный;
- в - латеральный;
- г - медиальный.

**64.** Укажите анатомические образования, расположенные в центре легочного сегмента

- а - сегментарная вена;
- б - сегментарная артерия;
- в - сегментарный бронх;
- г - долевая вена.

**65.** Укажите анатомические образования, с которыми граничит медиастинальная плевра справа:

- а - грудная аорта;
- б - верхняя полая вена;
- в - непарная вена;
- г - пищевод.

**66.** Укажите отделы средостения, в которых проходит диафрагмальный нерв:

- а - верхний отдел;
- б - передний отдел;
- в - задний отдел;
- г - средний отдел

**67.** На каждом легком отсутствует поверхность:

- а.- Реберная;
- б.- Медиальная;
- в.- Диафрагмальная;
- г.- Латеральная.

**68.** Укажите анатомические образования, входящие в состав верхних дыхательных путей.

- а – задняя стенка трахеи
- б – носовая полость
- в – бронхи
- г – средостение

## МОЧЕПОЛОЛОВАЯ СИСТЕМА

1. Укажите анатомические образования, расположенные в почечной пазухе:
  - а - кровеносные сосуды;
  - б - мочеточник;
  - в - большие почечные чашки;
  - г - малые почечные чашки,
2. Какие сегменты выделяют в составе почки?
  - а - средний;
  - б - верхний передний;
  - в - задний;
  - г - нижний передний.
3. Укажите структуры, располагающиеся в лучистой части почки:
  - а - почечные тельца;
  - б - прямые почечные канальцы;
  - в - начальные отделы собирательных трубочек;
  - г - проксимальный извитой каналец.
4. Укажите части почки, в которых формируются звездчатые венулы.
  - а - мозговое вещество;
  - б - самые поверхностные слои коркового вещества;
  - в - глубокие слои коркового вещества;
  - г - фиброзная капсула.
5. Укажите анатомические образования, к которым прилежит брюшная часть мочеточника.
  - а - большая поясничная мышца;
  - б - яичниковые (или яичковые) артерии и вены;
  - в - селезенка (слева);
  - г - париетальная брюшина
6. Обозначьте органы, к которым прилежит задняя поверхность мочевого пузыря у женщин.
  - а - мочеполовая диафрагма
  - б - тело матки;
  - в - шейка матки;
  - г - влагалище.
7. Укажите имеющиеся у яичка поверхности и края.
  - а - медиальная поверхность;
  - б - передняя поверхность;
  - в - задний край;
  - г - нижний край.
8. Какая составная часть семявыносящего протока находится позади и медиальнее придатка яичка?
  - а - канатиковая часть;
  - б - паховая часть
  - в - тазовая часть;
  - г - яичковая часть.
9. Какая составная часть семявыносящего протока образует его ампулу?
  - а - тазовая часть;
  - б - яичковая часть;
  - в - паховая часть;
  - г - канатиковая часть.

10. Укажите анатомические образования, из которых произошла мышца, поднимающая яичко

- а - наружная косая мышца живота
- б - прямая мышца живота;
- в - поперечная мышца живота
- г - внутренняя косая мышца живота.

11. Укажите связки, фиксирующие половой член.

- а - працевидная связка;
- б - лобково-предстательная связка;
- в - поверхностная подвешивающая связка;
- г - глубокая подвешивающая связка

12. Укажите связки, соединяющие яичник со стенкой таза.

- а - собственная связка яичника;
- б - брызжеевка яичника;
- в - связка, подвешивающая яичник;
- г - круглая связка матки

13. Укажите составные части матки.

- а - дно;
- б - тело;
- в - перешеек;
- г - шейка
- д - основание

14. Укажите анатомические образования, служащие границами промежности.

- а - нижние ветви лобковых костей;
- б - седалищные бугры;
- в - верхние ветви лобковых костей;
- г - верхушка копчика.

15. Укажите поверхностные мышцы диафрагмы таза.

- а - копчиковая мышца;
- б - мышца, поднимающая задний проход;
- в - наружный сфинктер заднего прохода;
- г - сфинктер мочеиспускательного канала

16. В мочевом пузыре отсутствует следующая часть:

- а - верхушка
- б - тело
- в - головка
- г - дно и шейка

17. В состав нефронов не входят:

- а - почечное тельце
- б - извитые канальцы I-II порядка
- в - петля Генле
- г - собирательные трубки.

18. Непроизвольный сфинктер мочевого пузыря находится в области:

- а - верхушки пузыря
- б - тела
- в - дна
- г - шейки

19. Укажите, где располагаются почечные чашечки.

- а - в корковом веществе почки;
- б - в мозговом веществе почки;
- в - в почечной пазухе;
- г - медиальнее почечной лоханки

20. Укажите анатомические образования, относящиеся к фиксирующему аппарату почки.

- а - оболочки почки
- б - внутрибрюшное давление
- в - почечная ножка
- г - почечное ложе.
- д - диафрагма

21. Укажите структуры, располагающиеся в корковой части почки.

- а - почечные тельца
- б - прямые почечные канальцы;
- в - проксимальный извитой каналец;
- г - дистальный извитой каналец

22. Укажите положение тазовой части правого мочеточника по отношению к подвздошным кровеносным сосудам.

- а - позади общей подвздошной артерии;
- б - впереди внутренней подвздошной артерии;
- в - позади внутренней подвздошной вены;
- г - впереди внутренней подвздошной вены.

23. Обозначьте органы, к которым прилежит задняя поверхность мочевого пузыря у мужчин.

- а - прямая кишка;
- б - семенные пузырьки
- в - предстательная железа;
- г - сигмовидная кишка

24. Укажите железы, которые являются одновременно железами внутренней и внешней секреции у мужчин.

- а - яичко;
- б - предстательная железа;
- в - бульбоуретральные железы;
- г - семенные пузырьки

25. Укажите канальцы, впадающие непосредственно в проток придатка яичка.

- а - канальцы сети яичка
- б - прямые семенные канальцы яичка;
- в - извитые канальцы яичка;
- г - выносящие канальцы яичка

26. Укажите место расположения предстательной железы.

- а - в задненижней части малого таза;
- б - в передненижней части малого таза;
- в - на мочеполовой диафрагме;
- г - на диафрагме таза

27. Укажите место расположения произвольного сфинктера мочеиспускательного канала у мужчин.

- а - вокруг внутреннего отверстия мочеиспускательного канала
- б - в области мочеполовой диафрагмы;
- в - вокруг губчатой части мочеиспускательного канала;

- г - вокруг перепончатой части мочеиспускательного канала.

28. Какие составные части выделяют в составе полового члена?

- а - ножки;
- б - головка
- в - спинка;
- г - корень
- д - дно

29. Укажите место расположения везикулярных яичниковых фолликулов (граафовых пузырьков).

- а - в мозговом веществе;
- б - в корковом веществе;
- в - в белочной оболочке
- г - в воротах яичника.

30. Укажите слои стенки матки

- а - периметрии;
- б - параметрий;
- в - эндометрий
- г - миометрий.

31. Укажите анатомические образования, расположенные позади влагалища.

- а - сигмовидная кишка
- б - прямая кишка;
- в - круглая связка матки;
- г - брюшина.

32. Укажите место расположения наружного отверстия мочеиспускательного канала у женщин.

- а - впереди клитора;
- б - позади отверстия влагалища;
- в - спереди отверстия влагалища;
- г - позади клитора

33. Укажите глубокие мышцы диафрагмы таза.

- а - луковично-губчатая мышца;
- б - копчиковая мышца;
- в – мышца, поднимающая задний проход
- г - наружный сфинктер заднего прохода.

34. В придатке яичка отсутствует:

- а - головка
- б - шейка
- в - тело
- г - хвост

35. По форме и величине предстательная железа напоминает:

- а - голубиное яйцо
- б - грецкий орех
- в - каштан
- г - сливу

36. Укажите поверхностные мышцы мочеполовой диафрагмы.

- а - луковично-губчатая
- б - седалищно-пещеристая
- в - сфинктер мочеиспускательного канала
- г - глубокая поперечная мышца промежности

37. Укажите анатомические образования, входящие в состав почечной ножки.

- а - почечная лоханка;
- б - почечная вена;
- в - лимфатические сосуды;
- г - капсула почки.

38. Укажите органы, прилежащие к передней поверхности левой почки.

- а - тощая кишка;
- б - ободочная кишка
- в - селезенка;
- г - сигмовидная кишка.

39. Укажите анатомические структуры, к которым прикрепляется позадипочечный листок почечной фасции.

- а - аорта;
- б - нижняя полая вена;
- в - позвоночник;
- г - париетальная брюшина

40. Укажите структуры, входящие в состав форникального аппарата почки.

- а - соединительная ткань, охватывающая почечный сосочек;
- б - мышечная оболочка стенок почечной лоханки;
- в - кольцеобразный мышечный слой стенок малых чашечек;
- г - дистальный извитой каналец

41. Назовите части мочеточника.

- а - почечная часть;
- б - брюшная часть;
- в - тазовая часть;
- г - внутривульварная часть

42. Укажите положение тазовой части мочеточника по отношению к внутренним половым органам мужчины.

- а - кнутри от семявыносящего протока;
- б - кнаружи от семявыносящего протока;
- в - пересекает семявыносящий проток;
- г - проходит вдоль семявыносящего протока;

43. Укажите части мочевого пузыря.

- а - верхушка;
- б - шейка;
- в - дно
- г - тело
- д - перешеек

44. В каких канальцах яичка образуются сперматозоиды?

- а - выносящие канальцы;
- б - извитые семенные канальцы;
- в - прямые семенные канальцы;
- г - канальцы сети яичка

45. Укажите место расположения семенного пузырька.

- а - латерально от ампулы семявыносящего протока
- б - медиально от ампулы семявыносящего протока;
- в - сверху от предстательной железы;



- г - сзади и сбоку от дна мочевого пузыря.

46. Укажите место расположения бульбоуретральных желез.

- а - в толще поверхностной поперечной мышцы промежности;
- б - в толще глубокой поперечной мышцы промежности;
- в - в мышце, поднимающей задний проход;
- г - в толще наружного сфинктера заднего

47. Укажите анатомические образования, из которых образовалась фасция мышцы, поднимающей яичко.

- а - фасция наружной косой мышцы живота;
- б - апоневроз внутренней косой мышцы живота;
- в - апоневроз наружной косой мышцы живота;
- г - фасция поперечной мышцы живота.

48. Укажите анатомические образования, которые входят в состав яичника.

- а - белочная оболочка;
- б - везикулярные привески;
- в - околяичник
- г - мозговое вещество

49. Укажите место расположения везикулярных привесков.

- а - латеральнее яичника
- б - возле латеральной части маточной трубы;
- в - возле медиальной части маточной трубы;
- г - медиальнее яичника.

50. Укажите части маточной трубы.

- а - маточная часть;
- б - ампула маточной трубы;
- в - перешеек маточной трубы;
- г - воронка маточной трубы.
- д – яичниковая часть

50. Укажите место расположения малых преддверных желез.

- а - основание больших половых губ;
- б - в толще стенок преддверия влагалища;
- в - спереди луковицы преддверия;
- г - впереди клитора.

51. Укажите глубокие мышцы мочеполовой диафрагмы.

- а - седалищно-пещеристая мышца;
- б - глубокая поперечная мышца промежности
- в - сфинктер мочеиспускательного канала;
- г – мышца, поднимающая прямую кишку

52. Сперматозойды образуются в:

- а - извитых семенных канальцах яичка
- б - семенных пузырьках
- в - куперовых железах
- г - прямых семенных канальцах яичка

53. Укажите анатомические образования, служащие границами промежности.

- а - нижние ветви лобковых костей
- б - седалищные бугры
- в - верхние ветви лобковых костей

- г - верхушка копчика

54. Укажите уровень проекции верхнего полюса левой почки.

- а - нижний край XI грудного позвонка;
- б - середина XI грудного позвонка;
- в - верхний край XI грудного позвонка;
- г - нижний край XII грудного позвонка

55. Укажите анатомические образования, прилежащие к латеральному краю левой почки.

- а - селезенка;
- б - поджелудочная железа;
- в - левый изгиб ободочной кишки;
- г - левый надпочечник

56. Укажите составные части юкстамедулярного (коркового) нефрона, которые располагаются в корковом веществе.

- а - почечное тельце;
- б - петля нефрона;
- в - проксимальный извитой каналец;
- г - дистальный извитой каналец

57. Обозначьте структуры, входящие в состав нефрона.

- а - капсула клубочка
- б - капиллярный клубочек почечного тельца;
- в - собирательная трубочка;
- г - дистальный извитой каналец

58. Какие анатомические образования соответствуют фетальной форме почечной лоханки?

- а - малые почечные чашки впадают непосредственно в почечную лоханку;
- б - не сформированы малые почечные чашки;
- в - не сформирована лоханка;
- г - обычное число малых почечных чашечек

59. Укажите положение тазовой части мочеточника по отношению к внутренним половым органам у женщин.

- а - позади яичника;
- б - латерально от шейки матки;
- в - впереди яичника
- г - между передней стенкой влагалища и мочевым пузырем

60. Укажите место расположения треугольника мочевого пузыря.

- а - в области верхушки мочевого пузыря;
- б - в области шейки мочевого пузыря;
- в - в области дна мочевого пузыря;
- г - в области тела мочевого пузыря.

61. Укажите место расположения в яичке извитых семенных канальцев.

- а - долька яичка;
- б - средостение яичка;
- в - белочная оболочка;
- г - перегородки яичка

62. Какие составные части выделяют в предстательной железе?

- а - верхняя доля;
- б - нижняя доля;
- в - средняя доля;

- г - на диафрагме таза.

63. Укажите органы, к которым прилежит основание предстательной железы.

- а - дно мочевого пузыря;
- б - семенные пузырьки;
- в - ампула семявыносящих протоков;
- г - верхушка мочевого пузыря

64. Укажите места сужений мужского мочеиспускательного канала, которые могут повреждаться при диагностических и лечебных мероприятиях.

- а - область внутреннего отверстия мочеиспускательного канала;
- б - область луковицы полового члена;
- в - область мочеполовой диафрагмы;
- г - область наружного отверстия мочеиспускательного

65. Укажите анатомические образования, которые входят в состав полового члена.

- а - одно пещеристое тело;
- б - два пещеристых тела;
- в - два губчатых тела;
- г - одно губчатое тело.

66. Укажите связки матки.

- а - працевидная связка;
- б - широкая связка;
- в - круглая связка;
- г - кардинальные связки.

67. Укажите места расположения у матки и влагалища столбов складок.

- а - шейка матки;
- б - тело матки;
- в - задняя стенка влагалища;
- г - передняя стенка влагалища.

68. Укажите место расположения луковицы преддверия.

- а - основание больших половых губ;
- б - между клитором и наружным отверстием мочеиспускательного канала;
- в - выше клитора;
- г - основание малых половых губ.

69. Средостение яичка находится на:

- а - медиальной поверхности;
- б - латеральной поверхности;
- в - переднем крае;
- г - заднем крае.

70. В состав семенного канатика не входят:

- а - семявыносящий проток
- б - сосуды
- в - нервы
- г - семявыбрасывающий проток

71. В почечной пазухе отсутствует

- а - лоханка
- б - почечные чашки
- в - сосуды и нервы
- г - нефроны

## СЕРДЕЧНО-СОСУДИСТАЯ СИСТЕМА

1. Укажите поверхности, выделяемые у сердца.
  - а - диафрагмальная;
  - б - средостенная;
  - в- аортальная;
  - г - грудиино-реберная.
  
2. Укажите кровеносные сосуды, открывающиеся в правое предсердие.
  - а - легочные вены;
  - б - венечный синус;
  - в - верхняя полая вена;
  - г - нижняя полая вена.
  
3. Какая камера сердца имеет наибольшую толщину стенок?
  - а - правое предсердие;
  - б - левое предсердие;
  - в - правый желудочек;
  - г - левый желудочек.
  
4. Укажите элементы проводящей системы сердца.
  - а - ножки предсердно-желудочкового пучка;
  - б - синусно-предсердный узел;
  - в - предсердно-желудочковый узел;
  - г - завиток сердца.
  
5. Укажите заслонки клапана аорты.
  - а - правая;
  - б-левая;
  - в - задняя;
  - г - передняя.
  
6. Укажите заслонки клапана легочного ствола.
  - а - задняя;
  - б - передняя;
  - в - правая;
  - г - левая.
  
7. Назовите наиболее крупные ветви правой венечной артерии.
  - а - передняя межжелудочковая ветвь;
  - б - огибающая ветвь;
  - в - задняя межжелудочковая ветвь;
  - г - передняя перегородочная ветвь.
  
8. Укажите отделы сердца, которые кровоснабжает правая венечная артерия.
  - а - задняя часть межжелудочковой перегородки;
  - б - передняя часть межжелудочковой перегородки;
  - в - задняя сосочковая мышца правого желудочка;
  - г - задняя сосочковая мышца левого желудочка.
  
9. Укажите ветви легочной артерии в верхней доле левого легкого.
  - а – язычковая ветвь;
  - б - верхушечная ветвь;
  - в - медиальная ветвь;
  - г - задняя ветвь.

10. Укажите ветви лёгочной артерии в нижней доле правого легкого.

- а - медиальная ветвь
- б - латеральная ветвь;
- в - передняя ветвь;
- г - задняя ветвь
- д – диафрагмальная ветвь

11. Укажите анатомические образования, лежащие впереди от общей сонной артерии.

- а - внутренняя яремная вена;
- б - блуждающий нерв;
- в - грудино-ключично-сосцевидная мышца;
- г - лопаточно-подъязычная мышца

12. Какие анатомические образования находятся кнаружи от общей сонной артерии?

- а - гортань;
- б - внутренняя яремная вена;
- в - пищевод;
- г - блуждающий нерв.

13. Укажите место деления наружной сонной артерии на ее конечные ветви.

- а - на уровне верхнего края щитовидного хряща;
- б - на уровне шейки нижней челюсти;
- в - в толще околоушной железы;
- г – кнутри от шило-подъязычной мышцы.

14. Укажите места расположения лицевой артерии.

- а - впереди жевательной мышцы;
- б - в толще подъязычно-язычной мышцы;
- в - в толще поднижнечелюстной железы;
- г - в сонном треугольнике.

15. Укажите отверстие, через которое глазничная артерия проходит в глазницу.

- а - верхняя глазничная щель;
- б - нижняя глазничная щель;
- в - круглое отверстие;
- г - зрительный канал.

16. Укажите ветви глазной артерии.

- а - слезная артерия;
- б - центральная артерия сетчатки;
- в - надблоковая артерия;
- г - подглазничная артерия.

17. Укажите артерии, образующие артериальный круг мозга.

- а - передняя соединительная артерия;
- б - передние мозговые артерии;
- в - задние мозговые артерии;
- г - передние ворсинчатые артерии.

18. Укажите места расположения подключичной артерии после ее выхода из грудной полости.

- а - межлестничном промежутке между передней и средней лестничными мышцами;
- б- промежутке между средней и задней лестничными мышцами;
- в - между первым ребром и ключицей;
- г - под первым ребром.

19. Укажите артерии, образующие поверхностную ладонную дугу:

- а - лучевая артерия;
- б - поверхностная ладонная ветвь лучевой артерии;
- в - локтевая артерия;
- г - глубокая ладонная ветвь локтевой артерии
- д - между поверхностными и глубокими сгибателями пальцев.

20. Укажите место деления чревного ствола на три артерии.

- а - под нижним краем тела поджелудочной железы;
- б - на уровне I поясничного позвонка;
- в - панкреатические ветви;
- г - пищеводные ветви.

21. Обозначьте ветви собственной печеночной артерии.

- а - правая желудочная артерия;
- б - правая желудочно-сальниковая артерия;
- в - желудочно-дуоденальная артерия;
- г - левая желудочная артерия.

22. Назовите кровеносные сосуды, отходящие от пупочной артерии.

- а - верхние мочепузырные артерии;
- б - артерия семявыносящего протока;
- в - нижние мочепузырные артерии;
- г - мочеточниковые артерии.

23. Укажите кровеносные сосуды, образующие анастомозы в области коленного сустава.

- а - передняя возвратная большеберцовая артерия;
- б - нисходящая коленная артерия;
- в - средняя коленная артерия;
- г - задняя возвратная большеберцовая артерия.

24. Укажите артерии, от которых отходят возвратные ветви к суставам.

- а - лучевая артерия;
- б - локтевая артерия;
- в - большеберцовая передняя артерия;
- г - большеберцовая задняя артерия.

25. Укажите стенку полости сердца, на которой четко выражена овальная ямка.

- а - стенка ушка правого предсердия;
- б - межжелудочковая перегородка;
- в - стенка ушка левого предсердия;
- г - межпредсердная перегородка

26. Укажите отверстия в стенках левого предсердия.

- а - отверстие верхней полой вены;
- б - отверстия легочных вен;
- в - отверстия легочного ствола;
- г - отверстие аорты.

27. Укажите места расположения синусно-предсердного узла проводящей системы сердца.

- а - межжелудочковая перегородка;
- б - межпредсердная перегородка;
- в - в стенке правого предсердия справа от устья верхней полой вены;
- г - в стенке правого предсердия слева от его ушка.

28. Укажите слои миокарда, общие для обоих желудочков сердца.

- а - наружный слой косо ориентированных волокон;

- б - средний слой круговых волокон;
- в- поверхностный слой поперечных волокон;
- г-внутренний слой продольных волокон.

29. Укажите место проекции на переднюю грудную стенку верхушки сердца у взрослого человека.

- а - хрящ 4-го левого ребра;
- б-левое 4-е ребро по средне-ключичной линии;
- в - левое 5-е межреберье 1,5 см кнутри от средне-ключичной линии;
- г - левое 5-е ребро по средне-ключичной линии.

30. Укажите положение, которое занимает сердце у людей брахиморфного типа телосложения.

- а - вертикальное;
- б - косое;
- в - горизонтальное (сагиттальное);
- г - горизонтальное (поперечное).

31. Укажите кровеносные сосуды, отходящие от левой венечной артерии.

- а - задняя межжелудочковая ветвь;
- б - тимусные ветви;
- в - огибающая ветвь;
- г - передняя межжелудочковая ветвь.

32. Укажите места локализации огибающей ветви левой венечной артерии.

- а - задняя межжелудочковая борозда;
- б - по задней поверхности сердца;
- в - венечная борозда;
- г - передняя межжелудочковая борозда.

33. Укажите ветви дуги аорты.

- а - левая подключичная артерия;
- б - правая подключичная артерия;
- в - левая общая сонная артерия;
- г - плечеголовной ствол.

34. Укажите ветви грудной части аорты.

- а - передние межреберные артерии;
- б - задние межреберные артерии;
- в - висцеральные ветви;
- г - нижние диафрагмальные артерии.

35. Укажите ветви язычной артерии.

- а -дорсальные ветви;
- б - глубокая артерия языка;
- в - надподъязычная ветвь;
- г - подъязычная артерия.
- д – верхняя щитовидная артерия

36. Укажите задние ветви наружной сонной артерии.

- а- поверхностная височная артерия;
- б- грудино-ключично-сосцевидная артерия;
- в - затылочная артерия;
- г- задняя ушная артерия.

37. Какие анатомические образования находятся спереди от наружной сонной артерии?

- а- грудино-ключично-сосцевидная мышца;
- б- лопаточно-подъязычная мышца;

- в- поверхностная пластинка фасции шеи;
- г- предтрахеальная пластинка фасции шеи.

38. Укажите ветви верхней щитовидной артерии.

- а- верхняя гортанная артерия;
- б- нижняя гортанная артерия;
- в- передняя ветвь;
- г- задняя ветвь.

39. Укажите артерии, которые соединяет передняя соединительная артерия.

- а - передняя и средняя мозговые артерии;
- б - средняя и задняя мозговые артерии;
- в - правая и левая передние мозговые артерии;
- г - правая и левая внутренние сонные артерии.

40. Какие части различают у средней мозговой артерии.

- а - пещеристая;
- б - клиновидная;
- в - островковая;
- г - конечная (корковая).

41. Укажите ветви подключичной артерии в межлестничном промежутке.

- а - поверхностная шейная артерия;
- б - надключичная артерия;
- в - реберно-шейный ствол;
- г - щито-шейный ствол.

42. Укажите расположение внутренней грудной артерии.

- а - впереди первого ребра;
- б- позади первого ребра;
- в - медиальнее края грудины;
- г - латеральнее края грудины.

43. Укажите кровеносные сосуды, образующие анастомоз на ладонной поверхности кисти.

- а - ладонная запястная ветвь лучевой артерии;
- б - поверхностная ладонная ветвь лучевой артерии;
- в - локтевая артерия;
- г - задняя межкостная артерия.

44. Укажите место расположения лучевой артерии.

- а - между круглым пронатором и плечелучевой артерией;
- б - в первом межпястном промежутке;
- в - в канале запястья;
- г - в межкостной перепонке.

45. Какие из перечисленных кровеносных сосудов участвуют в образовании анастомоза в области кардии желудка?

- а - левая желудочная артерия;
- б - правая желудочная артерия;
- в - левая желудочно-сальниковая артерия;
- г - пищеводные ветви грудной части аорты.

46. Укажите места расположения начала верхней брыжеечной артерии.

- а - в корне брыжейки тонкой кишки;
- б - над верхним краем тела поджелудочной железы;
- в- между головкой поджелудочной железы и нижней частью двенадцатиперстной кишки;



- г - позади тела поджелудочной железы.

47. Назовите ветви, отходящие от нижней надчревной артерии.

- а - артерия круглой связки матки (у женщин);
- б - лобковая ветвь;
- в - яичковая артерия;
- г - кремастерная артерия (у мужчин).

48. Укажите артерии, кровоснабжающие мениски и крестообразные связки коленного сустава.

- а - латеральная нижняя коленная артерия;
- б - медиальная нижняя коленная артерия;
- в - средняя коленная артерия;
- г - нисходящая коленная артерия.

49. Укажите расположение передней большеберцовой артерии.

- а - на передней поверхности межкостной мембраны;
- б - в голеноподколенном канале;
- в - в переднем отверстии голеноподколенного канала;
- г - в верхнем мышечно-малоберцовом канале

50. Какие артерии образуют подошвенную дугу?

- а - глубокая подошвенная ветвь;
- б - медиальная подошвенная артерия;
- в - латеральная подошвенная артерия;
- г - дугообразная артерия.

51. Укажите части межжелудочковой перегородки.

- а - мышечная часть;
- б - серозная часть;
- в - эндокардиальная часть;
- г - перепончатая часть.

52. Укажите анатомические образования, выделяемые в составе межжелудочковой перегородки.

- а - миокард;
- б - эпикард;
- в - эндокард;
- г - перикард

53. Укажите название клапана, закрывающего правое предсердно-желудочковое отверстие сердца.

- а - аортальный клапан;
- б - митральный клапан;
- в - трехстворчатый клапан
- г - двустворчатый клапан.

54. Укажите створки левого предсердно-желудочкового клапана сердца.

- а - задняя;
- б - перегородочная;
- в - латеральная;
- г - передняя.

55. Укажите положение, которое занимает сердце у людей мезоморфного типа телосложения.

- а - вертикальное;
- б - горизонтальное (поперечное);
- в - косое;
- г - горизонтальное (сагиттальное)

56. Укажите место проекции на переднюю грудную стенку отверстия легочного ствола у взрослого человека.

- а - над местом прикрепления III-го левого ребра к груди;
- б - над местом прикрепления IV-го левого ребра к груди;
- в - грудина на уровне III-х ребер;
- г - грудина на уровне IV-х ребер.

57. Укажите тип кровоснабжения сердца преобладающий у человека.

- а- правовенечный;
- б- среднеправый;
- в- средний (равномерный);
- г- левовенечный.

58. Укажите вены сердца, впадающие в венечный синус.

- а - средняя вена сердца;
- б - задняя вена левого желудочка;
- в - косая вена левого предсердия;
- г - малая вена сердца.
- д – полунепарная вена

59. Укажите ветви грудной части аорты.

- а- передние межреберные артерии;
- б- задние межреберные артерии;
- в- висцеральные ветви;
- г- нижние диафрагмальные артерии.

60. Укажите источники кровоснабжения перикарда.

- а- правая, венечная артерия;
- б- перикардальные ветви грудной аорты;
- в- ветви верхних диафрагмальных ветвей;
- г- ветви межреберных артерий.

61. Укажите медиальные ветви наружной сонной артерии.

- а - язычная артерия;
- б - верхнечелюстная артерия;
- в - восходящая глоточная артерия;
- г - восходящая небная артерия.

62. Укажите конечные ветви наружной сонной артерии.

- а - поверхностная височная артерия;
- б - верхнечелюстная артерия;
- в - надглазничная артерия;
- г - подглазничная артерия.

63. Укажите место расположения сонного гломуса.

- а - позади внутренней сонной артерии;
- б - позади наружной сонной артерии;
- в - впереди общей сонной артерии;
- г - в области бифуркации общей сонной артерии.

64. Укажите ветви поверхностной височной артерии.

- а - ветви околоушной железы;
- б - лобная ветвь;
- в - надглазничная ветвь;
- г - теменная ветвь.

65. Укажите кровеносный сосуд, соединяющий внутреннюю сонную артерию с задней мозговой артерией.

- а - передняя мозговая артерия;
- б - передняя соединительная артерия;
- в - средняя мозговая артерия;
- г - задняя соединительная артерия.

66. Укажите части выделяемые у позвоночной артерии.

- а - внутричерепная часть;
- б - атлантовая часть;
- в - поперечно-отростковая (шейная) часть;
- г - предпозвоночная часть.
- д – подключичная часть

67. Укажите артерии, ветви которых образуют анастомозы в области задней поверхности лопатки.

- а - поперечная артерия шеи;
- б - задняя артерия огибающая плечевую кость;
- в – грудно-акромиальная артерия;
- г - артерия огибающая лопатку.

68. Укажите ветви подмышечной артерии на уровне подгрудного треугольника.

- а - задняя артерия, огибающая плечевую кость;
- б - передняя артерия, огибающая плечевую кость;
- в - подлопаточная артерия;
- г - грудно-акромиальная артерия.

69. Укажите артерии, являющиеся ветвями брюшной части аорты.

- а - поясничные артерии;
- б - нижние надчревные артерии;
- в - верхние надпочечниковые артерии;
- г - верхние диафрагмальные артерии.

70. Укажите парные артерий, являющиеся висцеральными ветвями брюшной части аорты.

- а - средние надпочечниковые артерии;
- б - панкреато-дуоденальные артерии;
- в - яичковые артерии;
- г - нижние диафрагмальные артерии.

71. Какие из перечисленных кровеносных сосудов участвуют в образовании анастомоза в брыжейке поперечной ободочной кишки?

- а - правая ободочная артерия;
- б - левая ободочная артерия;
- в - подвздошно-ободочная артерия;
- г - средняя ободочная артерия.

72. Укажите ветви нижней брыжеечной артерии.

- а - средняя ободочная артерия;
- б - левая ободочная артерия;
- в - правая ободочная артерия;
- г - верхняя прямокишечная артерия.

73. Укажите кровеносные сосуды, образующие анастомоз в толще латеральной стенки брюшной полости.

- а - поверхностная надчревная артерия;
- б - поверхностная артерия, огибающая подвздошную кость;
- в - глубокая артерия, огибающая подвздошную кость;

- г - подвздошно-поясничная артерия.

74. Укажите анатомические образования, через которые проходит бедренная артерия.

- а - бедренный треугольник;
- б - подвздошно-гребенчатая борозда;
- в - сосудистая лакуна;
- г - приводящий канал.
- д - паховый канал

75. Укажите ветви, которые отходят от передней большеберцовой артерии в области голеностопного сустава.

- а - медиальная подошвенная артерия;
- б - медиальная передняя лодыжковая артерия;
- в - латеральная передняя лодыжковая артерия;
- г - передняя большеберцовая возвратная артерия.

76. Укажите ветви, которые отдает задняя большеберцовая артерия в области голеностопного сустава.

- а - латеральная предплюсневая артерия;
- б - дугообразная артерия;
- в - медиальная подошвенная артерия;
- г - латеральная подошвенная артерия.

77. Укажите наружные границы правого желудочка сердца.

- а - венечная борозда;
- б - передняя межжелудочковая борозда;
- в - задняя межжелудочковая борозда;
- г - пограничная борозда.

78. Укажите анатомические образования, входящие в состав мягкого скелета сердца.

- а - правый фиброзный треугольник;
- б - левый фиброзный треугольник;
- в - правое фиброзное кольцо;
- г - левое фиброзное кольцо.
- д - перикард

79. Укажите название клапана, закрывающего левое предсердно-желудочковое отверстие сердца.

- а - двухстворчатый клапан;
- б - митральный клапан;
- в - трехстворчатый клапан;
- г - клапан лёгочного ствола.

80. Какие пластинки имеет серозный перикард?

- а - медиастинальная;
- б - париетальная;
- в - висцеральная;
- г - диафрагмальная.

81. Укажите проекцию на переднюю грудную стенку верхней границы сердца у взрослого человека.

- а - линия, соединяющая хрящи правого и левого V-х ребер;
- б - линия, соединяющая хрящи правого и левого II-х ребер;
- в - линия, соединяющая хрящи правого и левого III-х ребер;
- г - линия, соединяющая хрящи правого и левого IV-х ребер.

82. Укажите место начала венечных артерий сердца.

- а - дуга аорты;
- б - легочный ствол;
- в - левый желудочек;
- г - луковица аорты.

83. Укажите проекцию места деления легочного ствола на правую и левую легочные артерии.

- а - на уровне II-го левого реберного хряща;
- б - на уровне II-го правого реберного хряща;
- в - на уровне IV-го грудного позвонка;
- г - на уровне III-го грудного позвонка.

84. Укажите ветви легочной артерии в верхней доле правого легкого.

- а - верхушечная ветвь;
- б - латеральная ветвь;
- в - медиальная ветвь;
- г - нисходящая ветвь

85. Укажите позвонок, на уровне которого располагается бифуркация аорты.

- а - третий поясничный;
- б - четвертый поясничный;
- в - пятый поясничный;
- г - первый крестцовый.

86. Укажите места прохождения наружной сонной артерии.

- а - под грудино-ключично-сосцевидной мышцей;
- б - под поверхностной пластинкой фасции шеи;
- в - в толще околоушной железы;
- г - кнутри от шило-подъязычной мышцы.
- д - под передней лестничной мышцей

87. Укажите ветви верхнечелюстной артерии в ее челюстном отделе.

- а - подглазничная артерия;
- б - нижняя альвеолярная артерия;
- в - средняя менингеальная артерия;
- г - восходящая небная артерия.

88. Укажите ветви верхнечелюстной артерии в ее крыловидном отделе.

- а - жевательная артерия;
- б - крыловидные ветви;
- в - глубокая височная артерия;
- г - щечная артерия
- д - язычная артерия

89. Укажите части внутренней сонной артерии.

- а - мозговая часть;
- б - пещеристая часть;
- в - каменистая часть;
- г - шейная часть
- д - нижнечелюстная часть

90. Укажите анатомические образования, расположенные позади и медиально от внутренней сонной артерии.

- а - блуждающий нерв;
- б - языкоглоточный нерв;
- в - подъязычный нерв;
- г - симпатический ствол.

91. Укажите ветви внутричерепной части позвоночной артерии.

- а - передняя спинномозговая артерия;
- б - средняя мозговая артерия;
- в - задняя нижняя мозжечковая артерия;
- г - верхние мозжечковые артерии.

92. Укажите конечные ветви базилярной артерии.

- а - средние мозговые артерии;
- б - задние мозговые артерии;
- в - мозжечковые артерии;
- г - спинномозговые артерии.

93. Укажите ветви подмышечной артерии, участвующие в кровоснабжении плечевого сустава.

- а - передняя артерия, огибающая плечевую кость;
- б - задняя артерия, огибающая плечевую кость;
- в - латеральная грудная артерия;
- г - грудоспинальная артерия.

94. Укажите кровеносные сосуды, образующие анастомозы в области локтевого сустава.

- а - возвратная локтевая артерия;
- б - межкостная возвратная артерия;
- в - верхняя локтевая коллатеральная артерия;
- г - нижняя локтевая коллатеральная артерия.

95. Укажите непарные висцеральные артерии, отходящие от брюшной части аорты.

- а - чревный ствол;
- верхняя прямокишечная артерия;
- в - нижняя брыжеечная артерия;
- г - средняя ободочная артерия.

96. Обозначьте ветви чревного ствола.

- а - левая желудочная артерия;
- б - правая желудочная артерия;
- в - верхняя брыжеечная артерия;
- г - селезеночная артерия.

97. Укажите место отхождения нижней брыжеечной артерии от брюшной части аорты.

- а - на уровне II поясничного позвонка;
- б - от правой полуокружности аорты;
- в - на уровне III поясничного позвонка;
- г - от левой полуокружности аорты.

98. Укажите источник происхождения прямокишечных артерий.

- а - брюшная часть аорты;
- б - общая подвздошная артерия;
- в - внутренняя подвздошная артерия;
- г - нижняя брыжеечная артерия.

99. Какие из перечисленных кровеносных сосудов участвуют в образовании анастомоза в области тазобедренного сустава.

- а - запиральная артерия;
- б - медиальная артерия, огибающая бедренную кость;
- в - верхняя ягодичная артерия;
- г - нижняя ягодичная артерия.

100. Укажите какие мышцы кровоснабжает медиальная артерия, огибающая бедренную кость.

- а- гребенчатая мышца;
- б- наружная запирающая мышца;
- в- внутренняя запирающая мышца;
- г- квадратная мышца бедра.

101. Какие кровеносные сосуды образуют анастомозы в области латеральной лодыжки?

- а- латеральная передняя лодыжковая артерия;
- б- прободающая ветвь малоберцовой артерии;
- в- латеральные лодыжковые ветви малоберцовой артерии;
- г- тыльная артерия стопы.

102. Укажите места расположения тыльной артерии стопы.

- а- между сухожилием длинного разгибателя пальцев стопы;
- б- в общем с сухожилиями фиброзном канале;
- в- прилежит ко второму межкостному промежутку;
- г- прилежит к первому межкостному промежутку.

## ВЕНЫ И ЛИМФА

1. Укажите проекцию на поверхность тела места слияния правой и левой плечеголовных вен.
  - а - позади места соединения первого левого ребра с грудиной;
  - б - на уровне второго левого реберного хряща;
  - в - на уровне второго правого реберного хряща;
  - г - позади места соединения первого правого ребра с грудиной.
  
2. Укажите анатомические образования, прилежащие к верхней полой вены справа..
  - а - восходящая часть аорты;
  - б - тимус;
  - в - передняя поверхность корня правого легкого;
  - г - медиастинальная плевра.
  
3. Укажите место расположения внутреннего позвоночного венозного сплетения.
  - а - поверхности спинного мозга;
  - б - между твердой и паутинными оболочками спинного мозга;
  - в - внутри позвоночного канала;
  - г - между твердой мозговой оболочкой и надкостницей позвонков.
  
4. Укажите места расположения передней яремной вены.
  - а - в межфасциальном надгрудном пространстве;
  - б - на передней поверхности шеи;
  - в - впереди от подкожной мышцы шеи;
  - г - позади подкожной мышцы шеи.
  
5. Укажите места расположения подключичной вены на ее пути от подмышечной полости.
  - а - в межлестничном промежутке позади передней лестничной мышцы;
  - б - впереди от передней лестничной мышцы;
  - в - позади от грудино-ключичного сустава;
  - г - между первым и вторым ребром
  
6. Укажите притоки, формирующие наружную яремную вену.
  - а - лицевая вена;
  - б - занижнечелюстная вена;
  - в - затылочная вена;
  - г - задняя ушная вена.
  
7. Укажите сосуды, с которыми анастомозируют пищеводные вены.
  - а - правая желудочная вена;
  - б - левая желудочно-сальниковая вена; .
  - в - правая желудочно-сальниковая вена;
  - г - левая желудочная вена.
  
8. Укажите, на уровне какого позвонка берет начало нижняя полая вена.
  - а - третий поясничный позвонок;
  - б - первый крестцовый позвонок;
  - в - четвертый поясничный позвонок;
  - г - пятый поясничный позвонок.
  
9. Укажите анатомические образования, которые располагаются позади нижней полой вены.
  - а - головка поджелудочной железы;
  - б - симпатический ствол;
  - в - двенадцатиперстная кишка;
  - г - правая почечная артерия.



10. Укажите вены, расположенные в толще круглой связки печени.

- а - околопупочные вены;
- б - пищеводные вены;
- в - печеночные вены;
- г - желчно-пузырные вены.

11. Укажите притоки верхней брыжеечной вены.

- а - панкреатические вены;
- б - правая желудочно-сальниковая вена;
- в - левая желудочно-сальниковая вена;
- г - вена червеобразного отростка,

12. Укажите вены, в которые венозная кровь оттекает от левого надпочечника.

- а - левая почечная вена;
- б - нижняя полая вена;
- в - верхняя диафрагмальная вена;
- г - поясничная вена.

13. Укажите вены, в которые венозная кровь оттекает от прямой кишки.

- а - нижняя брыжеечная вена;
- б - внутренняя подвздошная вена;
- в - верхняя брыжеечная вена;
- г - наружная подвздошная вена.

14. Укажите места расположения большой подкожной вены ноги на ее пути к устью.

- а - впереди медиальной лодыжки;
- б - на задней поверхности голени;
- в - позади медиального надмыщелка бедра;
- г - на переднемедиальной поверхности бедра.

15. Укажите притоки большой подкожной вены ноги.

- а - малая подкожная вена;
- б - поверхностная надчревная вена;
- в - поверхностная дорсальная вена полового члена;
- г - передние мошоночные вены

16. Укажите вену, в которую впадает малая подкожная вена.

- а - большая подкожная вена;
- б - бедренная вена;
- в - задняя большеберцовая вена;
- г - подколенная вена

17. Укажите проекцию на переднюю грудную стенку места впадения верхней полой вены в правое предсердие.

- а - на уровне соединения третьего правого реберного хряща с грудиной;
- б - на уровне соединения третьего левого реберного хряща с грудиной;
- в - на уровне соединения второго правого реберного хряща с грудиной;
- г - на уровне соединения второго левого реберного хряща с грудиной.

18. Укажите вены, впадающие непосредственно в верхнюю полую вену.

- а - задние межреберные вены;
- б - перикардальные вены;
- в - непарная вена;
- г - передние межреберные вены.

19. Укажите вены, имеющие клапаны.

- а - непарная вена;
- б - верхняя полая вена;
- в - внутренняя яремная вена;
- г - плечеголовная вена.

20. Укажите какие вены попарно сопровождают одноименные артерии (вены-спутницы).

- а - подключичная вена;
- б - локтевая вена;
- в - плечевая вена;
- г - подмышечная вена.

21. Укажите место расположения нижней глазной вены на ее пути из глазницы.

- а - над зрительным нервом;
- б - под зрительным нервом;
- в - на нижней стенке глазницы;
- г - на медиальной стенке глазницы.

22. Укажите отверстие, через которое выходят из внутреннего уха вены лабиринта.

- а - яремное отверстие;
- б - мышечное отверстие;
- в - внутренний слуховой проход;
- г - рваное отверстие.

23. Укажите кровеносные сосуды, образующие венозные анастомозы на задней стенке живота.

- а - восходящие поясничные вены;
- б - нижние надчревные вены;
- в - верхние межреберные вены;
- г - первые и левые поясничные вены.

24. Какие из перечисленных кровеносных сосудов участвуют в образовании венозного анастомоза в толще передней стенки живота?

- а - глубокая вена огибающая подвздошную кость
- б - околопупочные вены;
- в - нижние надчревные вены;
- г - поверхностные надчревные вены.

25. Укажите вены, впадающие в нижнюю полую вену.

- а - поясничные вены;
- б - нижняя брыжеечная вена;
- в - почечная вена;
- г - селезеночная вена.

26. Укажите вены, относящиеся к висцеральным притокам нижней полой вены.

- а - надпочечниковые вены;
- б - нижние диафрагмальные вены;
- в - яичковая (яичниковая) вена;
- г - почечные вены.

27. Укажите притоки нижней брыжеечной вены.

- а - подвздошно-ободочная вена;
- б - верхняя прямокишечная вена;
- в - левая ободочная вена;
- г - правая ободочная вена.

28. Укажите притоки селезеночной вены.

- а - правая желудочно-сальниковая вена;

- б - нижняя диафрагмальная вена;
- в - левая желудочно-сальниковая вена;
- г - короткие желудочные вены.

29. Укажите вены, в которые венозная кровь оттекает от поджелудочной железы.

- а - селезеночная вена;
- б - нижняя полая вена;
- в - нижняя брыжеечная вена;
- г - печеночные вены.

30. Укажите вены, в которые кровь оттекает от слепой-кишки.

- а - нижняя брыжеечная вена;
- б - нижняя полая вена;
- в - общая подвздошная вена;
- г - верхняя брыжеечная вена.

31. Укажите вену, в которую впадает малая подкожная вена.

- а - большая подкожная вена;
- б - бедренная вена;
- в - задняя большеберцовая вена;
- г - подколенная вена.

32. Укажите места расположения малой подкожной вены ноги на ее пути к устью.

- а - позади латеральной лодыжки;
- б - впереди латеральной лодыжки;
- в - в борозде между латеральной и медиальной головками икроножной мышцы;
- г - на латеральной поверхности голени.

33. Укажите притоки плечеголовных вен.

- а - непарная вена;
- б - нижняя щитовидная вена;
- в - глубокая вена шеи;
- г - наивысшая межреберная вена.

34. Укажите анатомические образования, располагающиеся позади от полунепарной вены..

- а - внутригрудная фасция;
- б - левые задние межреберные артерий;
- в - грудная часть аорты;
- г - задние межреберные вены.

35. Укажите место расположения внутренней яремной вены.

- а - впереди наружной сонной артерии;
- б - позади внутренней сонной артерии;
- в - латерально от внутренней сонной артерии;
- г - позади общей сонной артерии.

36. Укажите возможные варианты впадения наружной яремной вены.

- а - место слияния подключичной и внутренней яремной вен (венозный угол);
- б - подключичная вена;
- в - передняя яремная вена;
- г - плечеголовная вена.

37. В какой венозный синус непосредственно впадают вены лабиринта?

- а - сигмовидный синус;
- б - краевой синус;
- в - верхний каменистый синус;

- г - нижний каменистый синус.

38. Укажите эмиссарные вены.

- а - затылочная вена;
- б - теменная вена;
- в - задняя височная вена;
- г - сосцевидная вена.

39. Укажите места расположения медиальной подкожной вены руки.

- а - тыльная поверхность кисти;
- б - передняя поверхность лучевого края предплечья;
- в - локтевая вена;
- г - подмышечная вена

40. Укажите места локализации латеральной подкожной вены руки.

- а - в борозде между дельтовидной и большой грудной мышцами;
- б - в латеральной борозде двуглавой мышцы плеча;
- в - в канале запястья
- г - под ключицей.

41. Укажите органы, от которых венозная кровь оттекает в воротную вену.

- а - диафрагма;
- б - печень;
- в - кишечник;
- г - правая почка.

42. Укажите кровеносные сосуды, по которым кровь поступает в печеночные дольки.

- а - междольковая вена;
- б - поддольковая вена;
- в - центральная вена;
- г - междольковая артерия.

43. Укажите органы, от которых венозная кровь оттекает в нижнюю брыжеечную вену.

- а - прямая кишка;
- б - мочевого пузыря;
- в - сигмовидная кишка;
- г - нисходящая ободочная кишка.

44. Укажите возможные варианты впадения нижней брыжеечной вены.

- а - нижняя полая вена;
- б - селезеночная вена;
- в - воротная вена;
- г - верхняя брыжеечная вена.

45. Укажите анатомические образования, на уровне которых происходит слияние внутренней и наружной подвздошных вен.

- а - четвертый поясничный позвонок;
- б - пятый поясничный позвонок;
- в - крестцово-подвздошный сустав;
- г - первый крестцовый позвонок.

46. Укажите париетальные притоки внутренней подвздошной вены.

- а - верхние ягодичные вены;
- б - нижние прямокишечные вены;
- в - нижние ягодичные вены;
- г - боковые крестцовые вены.

47. Укажите в какую вену оттекает кровь из подошвенной венозной дуги.

- а - в большую подкожную вену ноги;
- б - в переднюю большеберцовую вену;
- в - в латеральную подошвенную вену;
- г - в малоберцовую вену.

48. Укажите вену, несущую кровь от плаценты к плоду.

- а - нижняя надчревная вена;
- б - плацентарные вены;
- в - маточная вена;
- г - пупочная вена.

49. Укажите вены, впадающие в полунепарную вену.

- а - правая верхняя межреберная вена;
- б - пищеводные вены;
- в - медиастинальные вены;
- г - левая восходящая поясничная вена.

50. Укажите вену, в которую впадает полунепарная вена.

- а - верхняя полая вена;
- б - левая плечеголовная вена;
- в - непарная вена;
- г - правая плечеголовная вена.

51. Укажите места расположения наружной яремной вены на ее пути подключичной вене.

- а - впереди от поверхностной пластинки шейной фасции;
- б - сзади от поверхностной пластинки шейной фасции;
- в - впереди от подкожной мышцы шеи;
- г - на передней поверхности грудино-ключично-сосцевидной мышцы.

52. Укажите вену, в которую впадает передняя яремная вена.

- а - внутренняя яремная вена;
- б - подключичная вена;
- в - плечеголовная вена;
- г - яремная венозная дуга.

53. Укажите сосуды, в которые впадают диплоические вены.

- а - верхний сагиттальный синус;
- б - наружная яремная вена;
- в - внутренняя яремная вена;
- г - поперечный синус.

54. Укажите внечерепные притоки внутренней яремной вены.

- а - язычная вена;
- б - глоточные вены;
- в - лицевая вена;
- г - верхняя щитовидная вена.
- д - надлопаточная вена

55. Укажите, в какие вены впадают вены поверхностной ладонной венозной дуги.

- а - плечевая вена;
- б - лучевая вена;
- в - локтевая вена;
- г - подмышечная вена.

56. Укажите, в какие вены впадают вены глубокой ладонной венозной дуги.

- а - лучевая вена;
- б - локтевая вена;
- в - плечевая вена;
- г - подмышечная вена.

57. Укажите место расположения воротной вены на ее пути к воротам печени.

- а - впереди от сальникового отверстия сальниковой сумки;
- б - сзади от сальникового отверстия сальниковой сумки;
- в - позади печеночной артерии;
- г - позади общего желчного протока.

58. Укажите сосуд, в который впадают печеночные вены.

- а - нижняя брыжеечная вена;
- б - непарная вена;
- в - селезеночная вена;
- г - нижняя полая вена.

59. Укажите вены, в которые венозная кровь оттекает от большого сальника.

- а - верхняя брыжеечная вена;
- б - селезеночная вена;
- в - нижняя брыжеечная вена;
- г - воротная вена.

60. Укажите кровеносные сосуды, образующие венозный анастомоз в области кардии желудка.

- а - левая желудочная вена;
- б - пищеводные вены;
- в - левая желудочно-сальниковая вена;
- г - правая желудочно-сальниковая вена.

61. Укажите висцеральные притоки внутренней подвздошной вены,

- а - нижние ягодичные вены;
- б - верхняя прямокишечная вена;
- в - нижняя прямокишечная вена;
- г - верхние ягодичные вены.

62. Укажите вены, впадающие в наружную подвздошную вену;

- а - нижняя надчревная вена;
- б - верхняя надчревная вена;
- в - глубокая вена, огибающая подвздошную кость;
- г - боковые крестцовые вены.

63. Укажите в какое анатомическое образование превращается пупочная вена после рождения.

- а - круглая связка печени;
- б - правая латеральная пупочная связка;
- в - левая латеральная пупочная связка;
- г - венозная связка

64. Укажите места расположения пупочной вены у плода.

- а - в толще печеночно-двенадцатиперстной связки;
- б - в толще нижнего края вентральной брыжейки желудка;
- в - в борозде нижней полой вены;
- г - в борозде пупочной вены печени.

65. Укажите место впадения лимфатических протоков в кровеносное русло.

- а - плечеголовная вена;

- б - венозный угол;
- в - наружная яремная вена;
- г - внутренняя яремная вена.

66. Укажите лимфатические узлы, относящиеся к париетальным лимфатическим узлам.

- а - общие подвздошные лимфатические узлы;
- б - брыжеечные лимфатические узлы;
- в - верхние диафрагмальные лимфатические узлы
- г - нижние надчревные лимфатические узлы

67. Укажите места, где располагаются поверхностные лимфатические узлы.

- а - на трапецевидной мышце;
- б - в задней области шеи;
- в - возле наружной яремной вены;
- г - возле передней яремной вены.
- д - в передней области шеи перед гортанью

68. Укажите место локализации околоматочных лимфатических узлов.

- а - между прямой кишкой и маткой;
- б - в листках широкой связки матки;
- в - в периметрии;
- г - в мышечном слое матки.

69. Укажите органы, лимфатические сосуды которых могут впадать непосредственно в грудной проток.

- а - желудок;
- б - сердце;
- в - пищевод;
- г - печень.

70. Укажите место локализации нижнечелюстных лимфатических узлов.

- а - на наружной поверхности тела нижней челюсти;
- б - в области угла нижней челюсти;
- в - в области ветвей нижней челюсти;
- г - в поднижнечелюстном треугольнике.

71. Укажите анатомические образования, от которых лимфа оттекает к паховым лимфатическим узлам.

- а - наружные половые органы;
- б - кожа ягодичной области;
- в - нижняя часть передней стенки живота;
- г - нижняя конечность.
- д - околопупочная область

72. Укажите группы лимфатических узлов, к которым направляются лимфатические сосуды от яичников.

- а - общие подвздошные лимфатические сосуды;
- б - наружные подвздошные лимфатические сосуды;
- в - паховые лимфатические сосуды;
- г - поясничные лимфатические узлы.

73. Какие факторы способствуют продвижению лимфы?

- а - наличие клапанов в лимфатических сосудах;
- б - сокращение скелетных мышц
- в - изменение давления в грудной полости при дыхании;
- г - сократительные движения сердца.

74. Укажите места расположения грудного протока на его пути к левому венозному углу.

- а - аортальное отверстие
- б - отверстие нижней полой вены;
- в - на передней поверхности пищевода;
- г - между грудной частью аорты и непарной веной

75. Укажите места формирования поверхностных лимфатических сосудов медиальной группы на нижней конечности.

- а - кожа подошвенной поверхности стопы;
- б - кожа медиального края тыла стопы;
- в - кожа латерального края стопы;
- г - кожа заднемедиальной поверхности голени.

76. Какие группы лимфатических узлов принимают лимфу от молочной железы?

- а - межгрудные;
- б - окологрудные;
- в - глубокие шейные. латеральные;
- г - подмышечные.
- д - верхние диафрагмальные лимфатические узлы

77. Укажите лимфатические узлы, относящиеся к висцеральным узлам.

- а - нижние диафрагмальные узлы;
- б - средостенные узлы;
- в - окологрудные узлы;
- г - нижние надчревные лимфатические узлы.

78. Укажите органы, которые прилежат к грудному протоку в верхнем средостении.

- а - подключичная артерия;
- б - пищевод;
- в - плевра;
- г - позвоночный столб.

79. Укажите органы, лимфатические сосуды которых впадают в передние средостенные лимфатические узлы.

- а - перикард;
- б - вилочковая железа;
- в - сердце;
- г - пищевод.

80. Укажите анатомические образования, в которых нет лимфатических капилляров.

- а - паренхима селезенки;
- б - плацента
- в - фасции;
- г - печень.

81. Определите истинность каждого утверждения и оцените наличие связи между первым и вторым утверждением в вопросе: «Непарная вена проходит в заднем отделе средостения, потому что она является непосредственным продолжением правой восходящей поясничной вены».

	1-е утверждение	2-е утверждение	связь
а	верно	верно	верна
б	верно	верно	неверна
в	верно	неверно	неверна
г	неверно	верно	неверна
д	неверно	неверно	неверна



- а - верно --- верно --- верна
- б - верно --- верно --- неверна
- в - верно --- неверно --- неверна
- г – неверно --- верно --- неверна
- д - неверно --- неверно --- неверна

82. В образовании стенок пазухи поперечной перикарда участвуют

- а - нижняя полая вена!
- б - верхняя полая вена
- в - легочные вены
- г - пищевод
- д - аорта

83. В образовании стенок косой пазухи перикарда участвуют

- а - нижняя полая вена
- б - верхняя полая вена
- в - легочные вены
- г - пищевод
- д - аорта

84. К средостенной части перикарда прилежат

- а - нижняя полая вена
- б - верхняя полая вена
- в - легочные вены
- г - пищевод
- д - аорта

85. В плечевую вену впадают:

- а - пищеводные вены
- б – передняя вена, окружающая плечевую кость
- в – глубокая вена плеча
- г - глоточные вены
- д - мышечно-диафрагмальные вены

86. В непарную вену впадают:

- а – внутренняя грудная вена
- б - эмиссарные вены
- в - бронхиальные вены
- г - глоточные вены
- д – пищеводные вены

87. Во внутреннюю грудную вену:

- а - пищеводные вены
- б - эмиссарные вены
- в - бронхиальные вены
- г - глоточные вены
- д - мышечно-диафрагмальные вены

88. К париетальным притокам нижней полой вены относятся:

- а - яичковая вена
- б - воротная вена
- в – поясничные вены
- г – надпочечниковая вена

89. Полунепарная вена впадает в:

- а – в добавочную полунепарную вену
- б – в нижнюю полую вену
- в – в непарную вену
- г – в верхнюю полую вену

## ЦЕНТРАЛЬНАЯ НЕРВНАЯ СИСТЕМА

1. Укажите анатомические образования, которые входят в состав простейшей рефлекторной дуги.
  - а - афферентный нейрон;
  - б - вставочный нейрон;
  - в - кондукторный нейрон
  - г - эфферентный нейрон
  
2. Укажите части серого вещества спинного мозга, в которой располагаются тела двигательных соматических нейронов.
  - а - передние рога;
  - б - боковые рога;
  - в - центральное промежуточное вещество
  - г - задние рога.
  
3. Укажите ядра, имеющиеся в составе задних рогов:
  - а - грудное ядро.
  - б - центральное ядро
  - в - задне-латеральное ядро
  - г - собственное ядро.
  
4. Укажите анатомические образования, которые входят в состав конечного мозга.
  - а - задняя спайка;
  - б - базальные ядра
  - в - внутренняя капсула;
  - г - свод
  
5. Укажите извилины, находящиеся на нижней поверхности полушария большого мозга.
  - а - предклинье
  - б - прямая извилина
  - в - глазничная извилина
  - г - угловая извилина
  
6. Укажите извилины полушария большого мозга, между которыми располагается коллатеральная борозда
  - а - язычная извилина
  - б - парагипокампальная извилина
  - в - медиальная затылочно-теменная извилина;
  - г - затылочно-височная извилина.
  
7. Укажите место локализации коркового центра общей чувствительности.
  - а - средняя лобная извилина;
  - б - затылочная доля;
  - в - постцентральная извилина;
  - г - покрышечная часть
  
8. Укажите извилины входящие в состав височной доли полушария большого мозга
  - а - надкраевая извилина;
  - б - поперечная височная извилина;
  - в - угловая извилина
  - г - треугольная извилина
  
9. Укажите анатомические образования, относящиеся к базальным ядрам полушария большого мозга.
  - а - красное ядро;
  - б - полосатое тело

- в - миндалевидное тело
- г - ограда.

10. Укажите анатомические структуры, которые участвуют в образовании стенок нижнего рога бокового желудочка.

- а - бахромка гиппокампа;
- б - мозолистое тело;
- в - таламус
- г - гиппокамп.

11. Укажите анатомические образования, входящие в состав заталамической области

- а - гипофиз.
- б - шишковидное тело.
- в - медиальное коленчатое тело.
- г - латеральное коленчатое тело

12. Укажите анатомические структуры, участвующие в образовании лимбической системы.

- а - зубчатая извилина
- б - переднее продырявленное вещество
- в - гиппокамп
- г - обонятельная луковица.
- д - эпифиз

13. Укажите анатомические образования головного мозга, которые являются подкорковыми центрами зрения.

- а - медиальное коленчатое тело
- б - латеральное коленчатое тело
- в - заднее продырявленное вещество
- г - верхние холмики среднего мозга

14. Укажите черепные нервы, ядра которых располагаются в мосту

- а - VII пара черепных нервов
- б - IX пара черепных нервов
- в - VI пара черепных нервов
- г - X пара черепных нервов

15. Укажите отделы головного мозга, которые соединяют нижние ножки мозжечка:

- а - мост;
- б - продолговатый мозг
- в - мозжечок
- г - верхние сегменты спинного мозга

16. Укажите отделы мозга, в которых располагается ядро одиночного пути

- а - средний мозг
- б - мост
- в - верхние сегменты спинного мозга
- г – продолговатый мозг

17. Укажите черепные нервы, для которых двигательное ядро (двойное) является общим.

- а - нерв VII-й пары;
- б - нерв X-й пары
- в - нерв IX-й пары
- г - нерв XII-й пары

18. Укажите проводящий путь, волокна: которого образуют дорсальный перекрест покрывки среднего мозга.

- а - красноядерно-спинномозговой путь
- б - покрышечно-спинномозговой путь
- в - пирамидный путь
- г - путь болевой и температурной чувствительности

19. Укажите проводящие пути (пучки нервных волокон) в составе задних канатиков спинного мозга.

- а - задний продольный пучок
- б - тонкий пучок (пучок Голля);
- в - задний (дорсальный) спинно-мозжечковый путь (пучок Флексига);
- г - клиновидный пучок (пучок Бурдаха).

20. Укажите проводящие пути, входящие в состав внутренней капсулы мозга.

- а - длинные ассоциативные волокна;
- б - комиссуральные волокна
- в - проекционные волокна
- г - короткие ассоциативные волокна

21. Укажите ядра мозга, отростки клеток которых образуют медиальную петлю.

- а - собственное ядро заднего рога спинного мозга;
- б - ядро клиновидного пучка;
- в - ядро тонкого пучка;
- г - двигательное ядро тройничного нерва.

22. Укажите из какой полости мозга спинномозговая жидкость оттекает в подпаутинное пространство.

- а - из четвертого желудочка
- б - из третьего желудочка;
- в - из боковых желудочков
- г - из водопровода мозга

23. Укажите отростки твердой оболочки головного мозга.

- а - серп мозга
- б - серп мозжечка;
- в - намет мозжечка
- в - диафрагма седла

24. Какие синусы и вены впадают в прямой синус?

- а - верхний сагиттальный синус
- б - нижний сагиттальный синус
- в - малая мозговая вена
- г - большая мозговая вена

25. Укажите анатомические образования, которые формируют спинномозговой нерв.

- а - задний канатик спинного мозга
- б - боковой канатик спинного мозга
- в - передний корешок спинномозгового нерва;
- г - задний корешок спинномозгового нерва

26. Укажите анатомические образования, имеющиеся в промежуточной зоне спинного мозга.

- а - центральное ядро
- б - грудное ядро
- в - центральное (медиальное) вещество
- г - ретикулярная формация

27. Укажите части головного мозга, относящиеся к большому мозгу

- а - островок;
- б - мозолистое тело;
- в - обонятельный мозг;
- г - базальные ядра.

28. Между какими анатомическими образованиями мозга располагается борозда мозолистого тела?

- а - язычная извилина
- б - поясничная извилина
- в - верхняя лобная извилина
- г - большая спайка мозга

29. Укажите извилины, входящие в состав лобной доли полушария большого мозга.

- а - покрышечная часть;
- б - треугольная часть;
- в - надкраевая извилина;
- г - предцентральная извилина.

30. Укажите области коры большого мозга, относящегося к зрительному анализатору.

- а - затылочная доля;
- б - верхняя теменная извилина;
- в - нижняя лобная извилина;
- г - нижняя теменная извилина.

31. Укажите борозды большого мозга расположенные в теменной доле.

- а - прецентральная борозда;
- б - постцентральная борозда;
- в - центральная борозда;
- г - поясная борозда.

32. Укажите место локализации миндалевидного тела

- а - островок;
- б - затылочная доля
- в - височная доля
- г - теменная доля

33. Укажите анатомические образования, которые формируют стенки центральной части бокового желудочка.

- а - таламус;
- б - тело свода;
- в - мозолистое тело;
- г - хвостатое ядро.

34. Укажите анатомические образования, входящие в состав надталамической области.

- а - треугольник поводка;
- б - медиальное коленчатое тело;
- в - межталамическое сращение;
- г - шишковидное тело.

35. Укажите отверстия, соединяющие полость III желудочка с IV-м и боковым желудочками.

- а - срединная апертура;
- б - латеральная апертура;
- в - отверстие водопровода мозга;
- г - межжелудочковые отверстия.

36. Укажите проводящие пути, проходящие в покрышке среднего мозга

- а - боковой спинно-таламический путь;
- б - боковой корково-спинно-мозговой путь;
- в - слуховой путь;
- г - зрительный путь.

37. Укажите анатомические образования, разделяющие мост на покрывку и основание.

- а - медиальная петля;
- б- трапециевидное тело;
- в - спинномозговая петля;
- г - поперечные волокна моста.

38. Укажите отделы головного мозга., которые соединяют средние ножки мозжечка.

- а - средний мозг;
- б - продолговатый мозг;
- в - мозжечок;
- г - мост.

39. Укажите отделы мозга, в которых располагается двигательное ядро тройничного нерва.

- а - мост;
- б - средний мозг;
- в - продолговатый мозг;
- г - перешеек ромбовидного мозга.

40. Укажите отделы мозга, в которых располагается нижнее слюноотделительное ядро.

- а – спинной мозг
- б - средний мозг;
- в - продолговатый мозг;
- г - промежуточный мозг.

41. Укажите проводящий путь, волокна которого образуют вентральный перекрест покрывки среднего мозга,

- а - задний продольный пучок;
- б - корково-спинномозговой путь;
- в - краснойдерно-спинномозговой путь;
- г - медиальная петля.

42. Какие части мозга соединяют ассоциативные нервные волокна?

- а - полушария большого мозга с мозжечком;
- б - правое и левое полушария большого мозга;
- в - таламус и кору большого полушария;
- г - соседние извилины, расположенные в пределах

43. Укажите отделы головного и спинного мозга, через которые проходит преддверно-спинномозговой путь.

- а - передний канатик спинного мозга;
- б - боковой канатик спинного мозга;
- в - задний продолговатый пучок;
- г - ножка мозга.

44. Укажите отделы головного мозга через которые проходит корково-ядерный путь.).

- а - задняя ножка внутренней капсулы;
- б- колена внутренней капсулы;
- в - покрывка среднего мозга;
- г - передняя часть (основание моста).

45. Укажите структуры мозга, секретирующие спинномозговую жидкость

- а - паутинная оболочка;
- б - сосудистое сплетение боковых желудочков;;
- в - сосудистое сплетение третьего желудочка;
- г - сосудистая основа четвертого желудочка.

46. Укажите анатомические образования обеспечивающие отток спинномозговой жидкости из подпаутинного пространства.

- а - зубчатые связки;
- б - цистерны паутинной оболочки;
- в - грануляции паутинной оболочки;
- г - отростки твердой оболочки головного мозга.

47. Укажите в какой из синусов впадает нижний сагиттальный синус?

- а - верхний сагиттальный синус;
- б - сигмовидный синус;
- в - прямой синус;
- г - поперечный синус

48. Укажите черепной нерв, который выходит из мозга на медиальной поверхности ножки мозга.

- а - отводящий нерв;
- б - блоковый нерв;
- в - тройничный нерв;
- г - глазодвигательный нерв.

49. К таламической области промежуточного мозга относят:

- а - зрительный бугор
- б - латеральное и медиальное коленчатые тела
- в - поводки, эпифиз
- г - ножки мозга

50. Укажите проекцию места расположения верхней границы спинного мозга:

- а - уровень верхнего края первого шейного позвонка;
- б - уровень нижнего края большого затылочного отверстия;
- в - уровень нижнего края первого шейного позвонка;
- г - место выхода корешков первой пары спинномозговых

51. Укажите сегменты спинного мозга, в которых имеются боковые столбы

- а - верхние шейные сегменты;
- б - верхние грудные сегменты;
- в - нижние грудные сегменты;
- г - верхние поясничные сегменты.

52. Какие анатомические образования соединяет передняя (белая) спайка?

- а - столбы свода и терминальную пластику.
- б - ножки свода и терминальную пластику;
- в - полушария большого мозга.
- г - таламусы.

53. Какие доли большого мозга соединяются между собой мозолистым телом?

- а - лобные доли;
- б - височные доли;
- в - теменные доли;
- г - затылочные доли.

54. Укажите, возле какой борозды располагается надкраевая извилина

- а - верхняя височная борозда



- б - латеральная борозда;
- в - центральная борозда;
- г - шпорная борозда

55. Укажите к какой борозде снизу прилежит обонятельный тракт

- а - глазничная борозда;
- б - носовая борозда;
- в - обонятельная борозда;
- г - коллатеральная борозда.

56. Укажите, между какими бороздами полушария большого мозга располагается предклинье.

- а - теменно-затылочная борозда;
- б - поясная борозда;
- в - борозда мозолистого тела;
- г - затылочно-височная борозда.

57. Укажите анатомические образования, ограничивающие внутреннюю капсулу мозга.

- а - головка хвостатого ядра;
- б - таламус;
- в - чечевицеобразное ядро;
- г - ограда.

58. Укажите структуры, которые входят в центральный отдел обонятельного мозга.

- а - зубчатая извилина;
- б - обонятельный треугольник;
- в - гиппокамп;
- г - обонятельная луковица.

59. Укажите анатомические образования, относящиеся к промежуточному мозгу.

- а - олива;
- б - прозрачная перегородка;
- в - сосцевидное тело;
- г - зрительный перекрест.

60. Укажите части головного мозга, участвующие в образовании стенок третьего желудочка.

- а - гипоталамус;
- б - столбы свода;
- в - таламус;
- г - мозолистое тело.

61. Укажите анатомические образования, входящие в состав среднего мозга.

- а - черное вещество;
- б - ножки мозга;
- в - трапециевидное тело;
- г - верхний мозговой парус.

62. Укажите анатомические образования, которые являются подкорковыми центрами слуха.

- а - латеральное коленчатое тело;
- б - подушка таламуса;
- в - медиальное коленчатое тело;
- г - нижние холмики среднего мозга.

63. Укажите область расположения волокон латеральной (слуховой) петли.

- а - верхние ножки мозжечка;
- б - верхний мозговой парус;
- в - нижние ножки мозжечка;

- г - треугольник петли.

64. Укажите анатомические образования, составляющие крышу IV желудочка.

- а - верхний мозговой парус;
- б - нижний мозговой парус;
- в - свод мозга;
- г - верхние сегменты спинного мозга.

65. Укажите черепные нервы, для которых ядро одиночного пути является общим ядром.

- а - нерв XII-й пары;
- б - нерв IX-й пары;
- в - нерв XI-й пары;
- г - нерв X-й пары.

66. Укажите анатомические образования, в которых проходят комиссуральные проводящие пути.

- а - мозолистое тело;
- б - передняя спайка мозга;
- в - внутренняя капсула;
- г - эпиталамическая спайка.

67. Укажите проводящие пути, проходящие через колесо внутренней капсулы

- а - спинно-таламический передний путь;
- б - корково-таламический путь;
- в - лобно-мостовой путь;
- г - корково-ядерный путь.

68. Укажите проводящие пути (пучки нервных волокон) в составе боковых канатиков спинного мозга.

- а - латеральная продольная полоска;
- б - латеральная петля;
- в - преддверно-спинномозговой путь;
- г - красноядерно-спинномозговой путь.

69. Укажите головного и спинного мозга, через которые проходит задний спинно-мозжечковый путь (пучок Флексига).

- а - боковой канатик спинного мозга;
- б - нижняя ножка мозжечка;
- в - верхняя ножка мозжечка;
- г - задний канатик спинного мозга.

70. Укажите структуры мозга, в которых заканчиваются волокна латеральной петли.

- а - ядра медиального колленчатого тела;
- б - ядра верхних холмиков;
- в - двигательное ядро глазодвигательного нерва;
- г - ядра нижних холмиков

71. Укажите отверстия, соединяющие полость IV желудочка и подпаутинное пространство.

- а - отверстие водопровода мозга;
- б - латеральные апертуры;
- в - срединная апертура;
- г - межжелудочковые отверстия.

72. Укажите особенности, характеризующие строение твердой оболочки спинного мозга

- а - тесное сращение с костями основания черепа;
- б - наличие венозных синусов;
- в - наличие выростов (отростков);

- г - наличие зубчатых связок.

73. Укажите анатомические образования, обеспечивающие анастомозы между синусами твердой мозговой оболочки головного мозга и венами головы,

- а - эмиссарные вены
- б - затылочные вены;
- в - диплоические вены;
- г - венозные сплетения.

74. Укажите уровни расположения крестцовых и копчиковых сегментов в позвоночном канале.

- а - уровень тел X-XI грудных позвонков;
- б - уровень тела XII грудного позвонка;
- в - уровень тела первого поясничного позвонка;
- г - уровень тела первого крестцового позвонка..

75. Укажите ядра, имеющиеся в составе передних рогов спинного мозга

- а - центральное ядро;
- б - грудное ядро;
- в - передне-медиальное ядро;
- г - задне-латеральное ядро.

76. Укажите отдел головного мозга, к которому относятся ножки мозга

- а - средний мозг;
- б- промежуточный мозг
- в - конечный мозг;
- г - задний мозг.

77. Укажите борозды, находящиеся на дорсолатеральной поверхности полушария большого мозга.

- а - обонятельная борозда;
- б - центральная борозда;
- в - нижняя лобная борозда;
- г - поясная борозда.

78. Укажите борозду полушария головного мозга, задней частью которой является подтеменная борозда.

- а - теменно-затылочная борозда;
- б-борозда гипокампа;
- в - шпорная борозда;
- г - поясная борозда.

79. Укажите извилину, в которой локализуется двигательный корковый центр.

- а - верхняя лобная извилина;
- б - постцентральная извилина;
- в - средняя височная извилина;
- г - предцентральная извилина.

80. Укажите части полушария головного мозга, которые относятся к ядру обонятельного анализатора.

- а - островок;
- б - надкраевая извилина;
- в - крючок;
- г -гиппокамп

81. Какие анатомические образования граничат с оградой?

- а - наружная капсула;
- б - внутренняя капсула;

- в - скорлупа;
- г - самая наружная капсула.

82. Какие стенки переднего рога бокового желудочка образует мозолистое тело?

- а - верхняя стенка;
- б - нижняя стенка;
- в - латеральная стенка;
- г - передняя стенка.

83. Укажите анатомические образования, относящиеся к гипоталамусу

- а - серый бугор;
- б - надзрительное ядро;
- в - терминальная пластинка;
- г - задняя спайка,

84. Укажите ядра гипоталамической области,

- а - хвостатое ядро;
- б - наджелудочковое ядро;
- в - надзрительное ядро;
- г - красное ядро.

85. Какие анатомические образования относятся к экстрапирамидной системе

- а - черное вещество;
- б - медиальная петля;
- в - красное ядро;
- г - промежуточное ядро.

86. Укажите анатомические образования, относящиеся к перешейку ромбовидного мозга.

- а - верхний мозговой парус;
- б - треугольник петли;
- в - верхние ножки мозжечка;
- г - ручки нижних, холмиков.

87. Укажите ядра имеющиеся у мозжечка

- а - пробковидное ядро;
- б - ядра ретикулярной формации;
- в - ядро шатра;
- г - заднее ядро трапецевидного тела.

88. Укажите отделы где располагается двигательное ядро добавочного нерва

- а - средний мозг;
- б - продолговатый мозг;
- в - мост
- г - верхние сегменты спинного мозга.

89. Укажите отделы мозга, в которых располагается верхнее слюноотделительное ядро

- а – мост;
- б - промежуточный мозг;
- в - средний мозг;
- г - продолговатый мозг.

90. Укажите проводящие пути (волокна) в составе нижних мозжечковых ножек

- а - волокна заднего спинозадного пути;
- б - задний продольный пучок;
- в - внутренние дуговые волокна;
- г - наружные дуговые волокна.

91. Укажите проводящие пути, проходящие через заднюю ножку внутренней капсулы.

- а - слуховой путь;
- б - корково-спинномозговой;
- в - лобно-мостовой;
- г - спинно-таламический латеральный путь.

92. Укажите отделы головного и спинного мозга, через которые проходит красноядерно-спинномозговой путь.

- а - передний канатик;
- б - боковой канатик;
- в - задняя часть;
- г - боковые отделы продолговатого мозга.

93. Укажите части спинного мозга, в которых проходят волокна пирамидного пути.

- а - боковой канатик;
- б - передний канатик;
- в - задний канатик;
- г - белая (передняя) спайка.

94. Укажите анатомические образования, располагающиеся в эпидуральном пространстве позвоночного канала.

- а - спинномозговая жидкость;
- б - жировая клетчатка;
- в - венозное сплетение;
- г - спинномозговые нервы.

95. Укажите подпаутинные цистерны, располагающиеся на базальной поверхности мозга.

- а - межножковая цистерна;
- б - мозжечково-спинномозговая цистерна;
- в - цистерна мозолистого тела;
- г - цистерна перекреста

96. Укажите анатомические образования, с которыми сращен серп большого мозга.

- а - лобная кость;
- б - петушинный гребень;
- в - намет мозжечка;
- г - внутренний затылочный гребень.

97. Укажите синусы твердой мозговой оболочки, которые сливаются в области внутреннего затылочного возвышения и образуют синусный сток,

- а - поперечный синус;
- б - сигмовидный синус;
- в - верхний сагиттальный синус;
- г - прямой синус.

98. К центральному отделу обонятельного мозга относятся:

- а - периферический отдел обонятельного мозга
- б - гиппокамп
- в - предклинье
- г - зубчатая извилина
- д - парагиппокампальная

99. В состав сводчатой извилины входят:

- а - периферический отдел обонятельного мозга
- б - гиппокамп

- в - предклинье
- г - зубчатая извилина
- д - парагиппокампальная

100. К лимбической системе относятся:

- а - периферический отдел обонятельного мозга
- б - гиппокамп
- в - предклинье
- г - зубчатая извилина
- д - парагиппокампальная

## ЧЕРЕПНО-МОЗГОВЫЕ НЕРВЫ

### 1. Укажите мышцы, которые иннервирует верхняя ветвь глазодвигательного нерва:

- а - мышца, поднимающая верхнее око;
- б - нижняя прямая мышца глаза;
- в - медиальная прямая мышца глаза;
- г - верхняя прямая мышца глаза.

### 2. Укажите ветви тройничного нерва, которые иннервируют кожу скуловой и щечной области лица:

- а - подглазничный нерв
- б - носоресничный нерв;
- в - скулолицевая ветвь скулового нерва;
- г - скуловисочная ветвь скулового нерва.

### 3. Укажите нервы, которые своими ветвями участвуют в образовании глоточного сплетения:

- а – блуждающий нерв
- б – языкоглоточный нерв
- в – тройничный нерв
- г – симпатический ствол

### 4. Укажите - отводящий нерве черепной нерв, который выходит из мозга на медиальной поверхности ножки мозга:

- а - отводящий нерв
- б - блоковый нерв;
- в - тройничный нерв;
- г - глазодвигательный нерв.

### 5. Укажите черепные нервы, выходящие из мозга на границе моста и продолговатого мозга:

- а - IV-я пара черепных нервов;
- б - III-я пара черепных нервов;
- в - VI-я пара черепных нервов;
- г - V-я пара черепных нервов.

### 6. Укажите места прохождения глазодвигательного нерва:

- а - боковая стенка пещеристого синуса;
- б - зрительный канал;
- в - верхняя глазничная щель;
- г - нижняя глазничная щель.

### 7. Укажите мышцы, которые иннервирует отводящий нерв:

- а - медиальная прямая мышца глаза;
- б - нижняя косая мышца глаза;
- в - латеральная прямая мышца глаза;
- г - верхняя косая мышца глаза.

### 8. Укажите ветви, которые отходят от глазного нерва:

- а - слезный нерв;
- б - подглазничный нерв;
- в - лобный нерв;
- г – носоресничный нерв.

### 9. Укажите нервы, участвующие в образовании нерва крыловидного канала:

- а - малый каменистый нерв;
- б - барабанная струна;

- в - большой каменистый нерв;
- г - глубокий каменистый нерв.

**10. Укажите отверстие, через которое барабанная струпа выходит из черепа:**

- а - шилососцевидное отверстие;
- б - каменисто-барабанная щель;
- в - остистое отверстие;
- г - каменисто-чешуйчатая щель.

**11. Укажите органы, которые иннервируют ветви переднего ствола блуждающего нерва:**

- а - почка;
- б - червеобразный отросток;
- в - печень;
- г - желудок.

**12. Укажите анатомические структуры, которые иннервирует ушная ветвь блуждающего нерва:**

- а - задняя ушная мышца;
- б - кожа наружной поверхности ушной раковины;
- в - кожа задней стенки наружного слухового прохода;
- г - верхняя ушная мышца.

**13. Укажите анатомические образования, которые относятся к периферическому отделу вегетативной нервной системы:**

- а - большой чревной узел;
- б - крыло - небный нервный узел;
- в - узлы симпатического ствола;
- г - промежуточно-латеральные ядра в спинном мозге.

**14. Укажите место локализации верхнего шейного симпатического узла:**

- а - впереди тел II-III шейных позвонков;
- б - впереди поперечных отростков II-III шейных позвонков;
- в - позади внутренней сонной артерии;
- г - латеральнее блуждающего нерва.

**15. Укажите нервы, которые подходят к чревному сплетению:**

- а - большие внутренностные нервы;
- б - подчревные нервы;
- в - малые внутренностные нервы;
- г - поясничные внутренностные нервы.

**16. Укажите сосуды и нервы перикарда:**

- а - ветви нижних диафрагмальных артерий;
- б - ветви верхних диафрагмальных артерий;
- в - ветви диафрагмальных нервов;
- г - чревные нервы.

**17. Укажите сосуды и нервы, проходящие через верхнюю глазничную щель:**

- а - подглазничная артерия;
- б - глазная вена
- в - блоковый нерв;
- г - отводящий нерв.

**18. Укажите кровеносные сосуды и нервы, проходящие через внутренний слуховой проход:**

- а - лицевой нерв;
- б - преддверно-улитковый нерв;



- в - внутренняя слуховая артерия;
- г - внутренняя слуховая вена.
- д – тройничный нерв

**19. Обонятельные нервы проникают из полости черепа в полость носа через:**

- а - верхний носовой ход;
- б - клиновидно-небное отверстие;
- в - переднее и заднее решетчатые отверстия;
- г - решетчатую пластинку.

**20. Зрительный нерв проходит в:**

- а - верхней глазничной щели;
- б - зрительном канале;
- в - надглазничной вырезке (отверстии);
- г - нижней глазничной щели.

**21. Укажите ветви, которые отходят от глазного нерва:**

- а – слезный нерв;
- б – подглазничный нерв;
- в – небный нерв;
- г – носоресничный нерв.

**22. Укажите отверстие, через которое из черепа выходит вторая ветвь тройничного нерва:**

- а – рваное отверстие;
- б – круглое отверстие;
- в – овальное отверстие;
- г – верхняя глазничная щель.

**23. Укажите черепные нервы, выходящие из мозга на дорсальной поверхности его ствола:**

- а - III-я пара черепных нервов;
- б - IV-я пара черепных нервов;
- в - V-я пара черепных нервов;
- г - VI-я пара черепных нервов.

**24. Укажите черепные нервы, которые выходят из мозга между пирамидой и оливой:**

- а - IX-я пара черепных нервов;
- б - XI-я пара черепных нервов;
- в - XII-я пара черепных нервов;
- г - X-я пара черепных нервов.

**25. Укажите анатомические образования, относящиеся к периферической нервной системе:**

- а - черепные нервы;
- б - спинномозговые нервы;
- в - чревные нервы;
- г - чувствительные узлы спинномозговых нервов.

**26. Укажите анатомические образования, к которым подходят задние ветви спинномозговых нервов: а анатомические образования, к которым подходят задние ветви спинномозговых нервов:**

- а - глубокие мышцы спины;
- б - кожа дорсальной поверхности туловища;
- в – поверхностные мышцы шеи;
- г - мышцы затылка

**27. Укажите мышцы, которые иннервирует нижняя ветвь глазодвигательного нерва:**

- а - мышца, поднимающая верхнее веко;

- б - нижняя прямая мышца глаза;
- в - медиальная прямая мышца глаза;
- г - верхняя прямая мышца глаза.

**28. Укажите ветви тройничного нерва, которые иннервируют слизистую оболочку полости носа:**

- а - подглазничный нерв;
- б - носоресничный нерв;
- в - скулолицевая ветвь сг - скуловисочная ветвь скулового нерва.кулового нерва;
- г - скуловисочная ветвь скулового нерва.

**29. Укажите ветви, которые отходят от нижнечелюстного нерва:**

- а - щечный нерв;
- б - ушно-височный нерв;
- в - язычный нерв;
- г - нижний альвеолярный нерв.

**30. Укажите нервы, отходящие от крыло - небного узла:**

- а - большие и малые небные ветви;
- б - нижние задние носовые ветви;
- в - короткие ресничные ветви;
- г - медиальные и латеральные верхние задние носовые ветви

**31. Укажите ветви, отходящие от языкоглоточного нерва:** а - глоточные ветви;

- а - глоточные ветви;
- б - миндаликовые ветви;
- в - барабанный нерв;
- г - височные ветви.

**32. Укажите органы, которые иннервируют ветви заднего ствола блуждающего нерва:**

- а - прямая кишка;
- б - печень;
- в - тощая кишка;
- г - желудок.

**33. Укажите ветви, которые отходят от добавочного нерва:**

- а - передняя ветвь;
- б - наружная ветвь;
- в - внутренняя ветвь;
- г - задняя ветвь.

**34. Укажите анатомические структуры, относящиеся к симпатической нервной системе:**

- а - белые соединительные ветви;
- б - глубокий каменистый нерв;
- в - поверхностный каменистый нерв;
- г - добавочное ядро глазодвигательного нерва.

**35. Укажите ветви, которые отходят от шейно-грудного (звездчатого) узла симпатического ствола:**

- а - яремный нерв;
- б - позвоночный нерв;
- в - нижний шейный сердечный нерв;
- г - наружные сонные нервы.

**36. Укажите место расположения чревного сплетения:**

- а - на передней поверхности аорты;

- б - на передней поверхности нижней полой вены;
- в - вокруг чревного ствола;
- г - на уровне XII грудного позвонка.

**37. Укажите анатомические образования, проходящие через межпозвоночные отверстия грудного отдела позвоночного столба:**

- а - симпатические волокна;
- б - парасимпатические волокна;
- в - чувствительные волокна;
- г - ветви задних межреберных артерий.

**38. Укажите нервы, кровеносные сосуды, которые проходят через нижнюю глазничную щель:**

- а - подглазничный нерв;
- б - подглазничная артерия и вена;
- в - скуловой нерв;
- г - центральная артерия сетчатки.

**39. Какие анатомические образования проходят через мышечно-трубный канал?**

- а - барабанная струна;
- б - мышца, напрягающая барабанную перепонку;
- в - стремянная мышца;
- г - слуховая труба.

**40. Через яремное отверстие из полости черепа выходят:**

- а - блуждающий, добавочный, подъязычный нервы;
- б - языкоглоточный, блуждающий, подъязычный нервы;
- в - языкоглоточный, блуждающий, добавочный нервы;
- г - языкоглоточный, добавочный, подъязычный нервы.

**41. Укажите ветви лицевого нерва, отходящие от него в лицевом канале:**

- а - малый каменистый нерв; г - стременной нерв.
- б - большой каменистый нерв;
- в - барабанная струна;
- в - барабанная струна;

**42. Укажите органы, которые иннервируют ветви переднего ствола блуждающего нерва:**

- а - почка;
- б - червеобразный отросток;
- в - печень;
- г - желудок.

**43. Укажите отверстия, через которые из черепа выходят ветви тройничного нерва:**

- а - рваное отверстие;
- б - круглое отверстие;
- в - овальное отверстие;
- г - верхняя глазничная щель

**44. Укажите черепные нервы, которые выходят из продолговатого мозга позади оливы:**

- а - XI-я пара черепных нервов;
- б - X - я пара черепных нервов;
- в - XII - я пара черепных нервов;
- в - XII - я пара черепных нервов;

**45. Укажите нервные волокна, имеющиеся в составе спинномозговых нервов:**

- а - постганглионарные парасимпатические;

- б - чувствительные;
- в - преганглионарные симпатические;
- г - двигательные.

**46. Укажите ветви спинномозговых нервов, участвующих в соматических сплетениях:**

- а - передние ветви шейных спинномозговых (I-VIII) нервов
- б - передние ветви грудных спинномозговых (I-X) нервов;
- в - передние ветви поясничных спинномозговых (I-V) нервов;
- г - задние ветви поясничных спинномозговых (I-V) нервов.

**47. Укажите мышцы, которые иннервирует блоковый нерв:**

- а - верхняя косая мышца глаза;
- б - нижняя косая мышца глаза;
- в - медиальная прямая мышца глаза;
- г - латеральная прямая мышца глаза.

**48. Укажите нерв, чувствительные волокна которого направляются к ресничному узлу:**

- а - носоресничный нерв;
- б - лобный нерв;
- в - слезный нерв;
- г - глазодвигательный нерв.

**49. Укажите отверстие, через которое большой каменистый нерв выходит из лицевого канала:**

- а - расщелина канала малого каменистого нерва;
- б - шилососцевидное отверстие;
- в - внутреннее отверстие сонного канала;
- г - расщелина канала большого каменистого нерва.

**50. Укажите места прохождения лицевого нерва:**

- а - латерально от оливы;
- б - у заднего края моста;
- в - позади оливы;
- г - шилососцевидное отверстие.

**51. Укажите нервы, которые своими ветвями участвуют в образовании глоточного сплетения:**

- а - блуждающий нерв;
- б - языкоглоточный нерв;
- в - тройничный нерв;
- г - симпатический ствол.

**52. Укажите анатомические структуры, которые иннервирует нижний гортанный нерв:**

- а - слизистая оболочка гортани;
- б - перстне - щитовидная мышца;
- в - черпало - надгортанная мышца;
- г - задняя перстнечерпаловидная мышца

**53. Укажите мышцы, которые иннервирует добавочный нерв:**

- а - ромбовидная мышца;
- б - грудино-ключично-сосцевидная мышца;
- в - двубрюшная мышца;
- г - трапецевидная мышца.

**54. Укажите ветви, которые подходят к симпатическому стволу:**

- а - белые соединительные ветви;

- б - серые соединительные ветви;
- в - межузловые ветви;
- г - малый внутренностный нерв

**55. Укажите ветви, которые отходят от внутреннего сонного сплетения:**

- а - барабанный нерв;
- б - гортанно-глоточные ветви;
- в - сонно-барабанные нервы;
- г - глубокий каменистый нерв.

**56. Укажите вегетативный узел, от которого секреторные волокна направляются к слезной железе.**

- а – крыло - небный узел;
- б - ресничный узел;
- в - поднижнечелюстной узел;
- г - ушной узел.

**57. Укажите анатомические образования, проходящие через остистое отверстие:**

- а - менингеальная добавочная ветвь (артерия);
- б - задняя менингеальная артерия;
- в - средняя менингеальная артерия;
- г - менингеальная ветвь (нерв).

**58. Укажите, какие анатомические образования находятся в одном соединительнотканном влагалище вместе с блуждающим нервом в области шеи:**

- а - общая сонная артерия;
- б - внутренняя яремная вена;
- в - глубокие латеральные шейные лимфатические узлы;
- г - добавочный нерв.

**59. Какие анатомические образования проходят через сонный канал?**

- а - внутренняя сонная артерия;
- б - позвоночная артерия;!
- в - симпатические нервы;
- г – сонно-барабанные нервы.

**60. Лицевой нерв выходит из полости черепа на его основание через:**

- а - круглое отверстие;
- б - овальное отверстие;
- в - сосцевидное отверстие;
- г - шилососцевидное отверстие.

**61. Укажите ядра тройничного нерва:**

- а - ядро одиночного пути;
- б - ядро среднемозгового пути; в - ядро спинномозгового пути;
- в - ядро спинномозгового пути;
- г - двигательное ядро.

**62. Укажите ветви лицевого нерва, отходящее от него в лицевом канале;**

- а - скуловые ветви;
- б - большой каменистый нерв;
- в - барабанная струна
- г - стременной нерв

**63. Укажите анатомические структуры, которые иннервируют нижний гортанный нерв:**

- а - слизистая оболочка гортани;

- б - перстне – щитовидная мышца;г
- в - черпало – надгортанная мышца;
- г - задняя перстне – черпаловидная мышца

**64. Укажите черепные нервы, выходящие из мозга на границе между мостом и средней мозжечковой ножкой:**

- а - нерв девятой пары;
- б - нерв пятой пары;
- в - нерв седьмой пары;
- г - нерв шестой пары.

**65. Укажите кровеносные сосуды спинного мозга:**

- а - ветви позвоночной артерии;
- б - ветви реберно-шейного ствола;
- в - ветви латеральных крестцовых артерий;
- г - вены, впадающие во внутреннее позвоночное сплетение.

**66. Какие органы получают иннервацию от передних ветвей спинномозговых нервов?**

- а - кожа шеи;
- б - кожа живота;
- в - мышцы щей;
- г - мышцы груди.

**67. Укажите спинномозговые нервы, от которых отходят белые соединительные ветви:**

- а - грудные (I-XII) спинномозговые нервы;
- б - шейные (I-VII) спинномозговые нервы;
- в - верхние поясничные спинномозговые (I-II) нервы;
- г - крестцовые спинномозговые нервы.

**68. Укажите мышцы, которые иннервирует отводящий нерв:**

- а - медиальная прямая мышца глаза;
- б - нижняя косая мышца глаза;
- в - латеральная прямая мышца глаза;
- г - верхняя косая мышца глаза.

**69. Укажите состав нервных волокон язычного нерва до вступления в него барабанной струны:**

- а - волокна общей чувствительности;
- б - вкусовые волокна;
- в - двигательные волокна;
- г - парасимпатические волокна.

**70. Укажите анатомические образования, иннервируемые щечным нервом:**

- а - щечная мышца;
- б - слизистая оболочка щеки;
- в - зубы;
- г - кожа угла ротовой полости.

**71. Укажите ветви лицевого нерва, отходящие от него в лицевом канале:**

- а - скуловые ветви;
- б - большой каменистый нерв;
- в - барабанная струна;
- г - стременной нерв.

**72. Укажите места прохождения языкоглоточного нерва:**

- а - между шилоглоточной и шилоязычной мышцей;

- б - позади наружной сонной артерии;
- в - позади оливок;
- г - между внутренней сонной артерией и внутренней яремной веной.

**73. Укажите места прохождения блуждающего нерва:**

- а - задняя боковая борозда продолговатого мозга;
- б - позади корней легких;
- в - на предтрахеальной пластинке шейной фасции;
- г - на предпозвоночной пластинке шейной фасции.

**74. Укажите кожные ветви шейного сплетения:**

- а - большой ушной нерв;
- б - поперечный нерв шеи;
- в - малый затылочный нерв;
- г - надключичный нерв.

**75. Укажите ветви, которые отходят от симпатического ствола:**

- а - белые соединительные ветви;
- б - самый малый внутренностный нерв низший;
- в - менингеальные ветви;
- г - серые соединительные ветви.

**76. Укажите ветви, которые отходят от грудных узлов симпатического ствола:**

- а - легочные нервы;
- б - пищеводные нервы;
- в - диафрагмальные нервы;
- г - грудные сердечные нервы.

**77. Укажите место локализации поднижнечелюстного узла:**

- а - на медиальной поверхности поднижнечелюстной слюнной железы;
- б - возле язычного нерва;
- в - на передней поверхности поднижнечелюстной слюнной железы;
- г - возле подъязычного нерва.

**78. Укажите сосуды и нервы, проходящие через зрительный канал:**

- а - глазной нерв;
- б - глазная артерия;
- в - подглазничная артерия;
- г - зрительный нерв.

**79. Укажите нервы, кровеносные сосуды, проходящие через шилососцевидное отверстие:**

- а - языкоглоточный нерв;
- б - ветвь задней ушной артерии;
- в - лицевой нерв;
- г - ветвь затылочной артерии.

**80. Укажите нервы и кровеносные сосуды, проходящие через каменисто - барабанную щель височной кости:**

- а - барабанная струна;
- б - ушная ветвь блуждающего нерва;
- в - нижняя барабанная артерия;
- г - передняя барабанная артерия

## СПИННО-МОЗГОВЫЕ НЕРВЫ

1. Укажите нервные волокна, имеющиеся в составе спинномозговых нервов,
  - а - постганглионарные парасимпатические
  - б - чувствительные;
  - в - преганглионарные симпатические;
  - г - двигательные.
  
2. Укажите анатомические образования к которым подходят задние ветви спинномозговых нервов.
  - а - глубокие мышцы спины;
  - б - кожа дорсальной поверхности туловища;
  - в – поверхностные мышцы шеи;
  - г - мышцы затылка.
  
3. Укажите кожные ветви шейного сплетения.
  - а - большой ушной нерв;
  - б - поперечный нерв шеи;
  - в - малый затылочный нерв;
  - г - надключичный нерв.
  
4. Укажите анатомические структуры, которые иннервирует поперечный нерв шеи.
  - а – трапецевидная мышца;
  - б - грудино-ключично-сосцевидная мышца;
  - в - кожа передней области шеи;
  - г - кожа латеральной области шеи.
  
5. Укажите нервы, которые относятся к коротким ветвям плечевого сплетения.
  - а - длинный грудной нерв;
  - б - подмышечный нерв;
  - в - латеральный и медиальный грудные нервы;
  - г - медиальный нерв плеча.
  
6. Укажите нервы, которые не дают ветвей в области плеча.
  - а – мышечно кожный нерв;
  - б - локтевой нерв;
  - в - лучевой нерв;
  - г - срединный нерв.
  
7. Укажите области кожи, которые иннервирует латеральный кожный нерв предплечья. - а - область передне-медиальной поверхности предплечья;
  - б - область передне-латеральной поверхности предплечья;
  - в - область задней поверхности предплечья;
  - г - область задней поверхности кисти.
  
8. Укажите мышцы, который иннервирует срединный нерв на кисти.
  - а - мышца сгибающая мизинец;
  - б - короткий разгибатель большого пальца;
  - в - короткая мышца, отводящая большой палец кисти;
  - г - мышца противопоставляющая большой палец кисти.
  
9. Укажите нервы, являющиеся ветвями поясничного сплетения.
  - а - подвздошно-подчревный нерв;
  - б - подреберный нерв;
  - в - запирательный нерв;
  - г - латеральный кожный нерв бедра.



10. Бедренный нерв проходит.

- а - через мышечную лакуну
- б - в приводящем канале
- в - через сосудистую лакуну проходит:
- г - в подвздошно-гребенчатой борозде.
- д - в подколенной ямке

11. Укажите нервы, участвующие в иннервации четырехглавой мышцы бедра.

- а - бедренный нерв;
- б - седалищный нерв;
- в - запирающий нерв;
- г - общий малоберцовый нерв.

12. Укажите нервы проходящие через подгрушевидное отверстие.

- а - внутренний запирающий нерв;
- б - грушевидный нерв
- в - седалищный нерв;
- г - нерв квадратной мышцы бедра.

13. Укажите мышцы, которые иннервирует поверхностный малоберцовый нерв.

- а - передняя большеберцовая мышца;
- б - длинная малоберцовая мышца;
- в - короткая малоберцовая мышца;
- г - задняя большеберцовая мышца.

14. Укажите мышцы которые иннервирует медиальный подошвенный нерв.

- а - длинный сгибатель большого пальца стопы;
- б - короткий сгибатель большого пальца стопы;
- в - мышца, отводящая большой палец стопы;
- г - короткий сгибатель пальцев стопы.

15. Укажите ветви, которые отходят от симпатического ствола.

- а - белые соединительные ветви;
- б - самый малый внутренностный нерв (низший).;
- в - менингеальные ветви;
- г - серые соединительные ветви.

16. Укажите нервы, которые подходят к чревному сплетению.

- а - большие внутренностные нервы;
- б - подчревные нервы;
- в - малые внутренностные нервы;
- г - поясничные внутренностные нервы.

17. Укажите, какие анатомические образования находятся в одном соединительнотканном влагалище вместе с блуждающим нервом в области шеи.

- а - общая сонная артерия;
- б - внутренняя яремная вена;
- в - глубокие латеральные шейные лимфатические узлы;
- г - добавочный нерв.

18. Определите истинность каждого утверждения и оцените наличие связи между первым и вторым утверждением в вопросе: «Передние и задние ветви спинномозговых нервов имеют чувствительные и двигательные волокна, потому что эти нервы выходят из позвоночного канала через межпозвоночные отверстия».

	1-е утверждение	2-е утверждение	связь
--	-----------------	-----------------	-------

а	верно	верно	верна
б	верно	верно	неверна
в	верно	неверно	неверна
г	неверно	верно	неверна
д	неверно	неверно	неверна

- а - верно --- верно --- верна
- б - верно --- верно --- неверна
- в - верно --- неверно --- неверна
- г – неверно --- верно --- неверна
- д - неверно --- неверно --- неверна

19. Укажите анатомические образования, относящиеся к периферической нервной системе.

- а - черепные нервы;
- б - спинномозговые нервы;
- в - чревные нервы;
- г - чувствительные узлы спинномозговых нервов.

20. Укажите ветви спинномозговых нервов, участвующих в соматических сплетениях.

- а - передние ветви шейных спинномозговых (I-VIII) нервов;
- б - передние ветви грудных спинномозговых (I-X) нервов;
- в - передние ветви поясничных спинномозговых (I-V) нервов;
- г - задние ветви поясничных спинномозговых (I-V) нервов.

21. Укажите мышцы, которые иннервируются ветвями шейного сплетения.

- а - лестничные мышцы;
- б - длинные мышцы головы и шеи;
- в - передняя прямая мышца головы;
- г - мышца, поднимающая лопатку

22. Укажите анатомические структуры, которые иннервируют надключичные нервы.

- а - кожа над дельтовидной мышцей;
- б - кожа над большой грудной мышцей;
- в - кожа латеральной области шеи;
- г - кожа передней области шеи.

23. Укажите мышцы, которые иннервируют подмышечный нерв.

- а – передняя лестничная мышца;
- б-дельтовидная мышца;
- в - малая грудная мышца;
- г - большая грудная мышца.

24. Укажите какие нервы обеспечивают кожную чувствительность в области задней поверхности предплечья.

- а - локтевой нерв;
- б - лучевой нерв;
- в - срединный нерв;
- г - подмышечный нерв.

25. Укажите анатомические структуры, которые иннервирует локтевой нерв.

- а - лучевой сгибатель запястья;
- б - локтевой сгибатель запястья;
- в - медиальная часть глубокого сгибателя пальцев;
- г - локтевой сустав.

26. Укажите места прохождения лучевого нерва.

- а - между подмышечной артерией и подлопаточной мышцей;
- б - через медиальную мышечную перегородку;
- в - через латеральную мышечную перегородку;
- г - между плечевой мышцей и началом плечевой мышцы.

27. Укажите места прохождения запирающего нерва.

- а - по передней поверхности большой поясничной мышцы;
- б - вдоль медиального края большой поясничной мышцы;
- в - над запирающей артерией;
- г - позади запирающей артерии.

28. Укажите места прохождения бедренного нерва.

- а - в сосудистой лакуне;
- б - в мышечной лакуне;
- в - под подвздошной фасцией;
- г - под глубоким листком широкой фасции бедра.

29. Укажите ветви, отходящие от полового нерва.

- а - нижние прямокишечные нервы
- б - промежностные нервы
- в - задние мошоночные нервы
- г - нижние нервы ягодиц

30. Укажите места прохождения глубокого малоберцового нерва.

- а - в верхнем мышечно-малоберцовом канале
- б - между началом длинной малоберцовой мышцы и малоберцовой костью
- в - прорободает переднюю мышечную перегородку голени
- г - на передней поверхности межкостной перегородки голени

31. Укажите анатомические образования, которые относятся к периферическому отделу вегетативной нервной системы.

- а - большой чревной узел;
- б - крыло-небный нервный узел;
- в - узлы симпатического ствола;
- г - промежуточно-латеральные ядра в спинном мозге.

32. Укажите место локализации верхнего шейного симпатического узла.

- а - впереди тел II-III шейных позвонков;
- б - впереди поперечных отростков II-III шейных позвонков;
- в - позади внутренней сонной артерии;
- г - латеральнее блуждающего нерва.

33. Укажите место расположения чревного сплетения.

- а - на передней поверхности аорты;
- б - на передней поверхности нижней полой вены,
- в - вокруг чревного ствола;
- г - промежуточно-латеральные ядра в спинном мозге.

34. В плечемышечном канале проходят.

- а - лучевая артерия
- б - лучевой нерв
- в - срединный нерв
- г - глубокая артерия плеча
- д - лучевая возвратная артерия

35. Подмышечный нерв иннервирует:

- а - трехглавую мышцу плеча
- б - капсулу плечевого сустава
- в - кожу над большой грудной мышцей
- г - большую круглую мышцу
- д - ромбовидную мышцу

36. Лучевой нерв иннервирует:

- а - трехглавую мышцу плеча
- б - капсулу плечевого сустава
- в - кожу над большой грудной
- г - большую круглую мышцу
- д - ромбовидную мышцу

37. Надключичные нервы иннервируют.

- а - трехглавую мышцу плеча
- б - капсулу плечевого сустава
- в - кожу над большой грудной
- г - большую круглую мышцу
- д - ромбовидную мышцу

38. Какие органы получают иннервацию от передних ветвей спинномозговых нервов?

- а – кожа шеи;
- б – кожа живота;
- в – мышцы шей;
- г – мышцы груди.

39. Укажите спинномозговые нервы, от которых отходят белые соединительные ветви.

- а – грудные (I-XII) спинномозговые нервы;
- б – шейные (I-VII) спинномозговые нервы;
- в – верхние поясничные спинномозговые (I-II) нервы;
- г - крестцовые спинномозговые нервы.

40. В каких анатомических образованиях проходит большой затылочный нерв?

- а – в большом затылочном отверстии;
- б – между затылочной костью и атлантом;
- в – между дугой атланта и осевым позвонком;
- г – через трапецевидную мышцу.

41. Укажите источник иннервации кожи передней и латеральной области шеи.

- а – добавочный нерв;
- б – подъязычный нерв;
- в – лицевой нерв;
- г – поперечный нерв шеи.

42. Укажите мышцы, которые иннервирует длинный грудной нерв.

- а – подлопаточная мышца;
- б - передняя зубчатая мышца;
- в – широчайшая мышца спины;
- г – парные межреберные мышцы.

43. Укажите нервы, которые берут начало от медиального пучка плечевого сплетения.

- а – локтевой нерв
- б – лучевой нерв;
- в – медиальный грудной нерв;
- г – медиальный кожный нерв плеча.

44. Укажите мышцы кисти, которые иннервирует локтевой нерв.

- а – короткий сгибатель мизинца;
- б- мышца, отводящая мизинец;
- в – мышца, противопоставляющая мизинец;
- г – ладонные межкостные мышцы.

45. Укажите мышцы, которые иннервирует лучевой нерв.

- а – трехглавая мышца плеча;
- б – плечевая мышца;
- в – локтевая мышца;
- г – круглый пронатор.

46. Укажите мышцы, которые иннервируют подвздошно-паховый нерв.

- а – прямая мышца живота;
- б – поперечная мышца живота;
- в – внутренняя косая мышца живота;
- г – наружная косая мышца живота.

47. Укажите анатомические структуры, которые иннервирует подкожный нерв.

- а – кожа передней поверхности голени;
- б – кожа латерального края стопы;
- в – кожа медиальной поверхности коленного сустава;
- г - кожа медиального края стопы.

48. Укажите нерв, который иннервирует большую ягодичную мышцу.

- а – седалищный нерв;
- б – нижний ягодичный нерв;
- в – верхний ягодичный нерв;
- г - бедренный нерв.

49. Укажите анатомические структуры, которые иннервирует большеберцовый нерв.

- а – трехглавая мышца голени;
- б – подошвенная мышца;
- в – подколенная мышца;
- г – коленный сустав.

50. Укажите анатомические структуры, относящиеся к симпатической нервной системе.

- а - белые соединительные ветви;
- б – глубокий каменистый нерв;-
- в – поверхностный каменистый нерв; ,
- г – добавочное ядро глазодвигательного нерва.

51. Укажите ветви, которые отходят от шейно-грудного (звездчатого) узла симпатического ствола.

- а – яремный нерв;
- б – позвоночный нерв;
- в – нижний шейный сердечный нерв;
- г – наружные сонные нервы.

52. Укажите сосуды и нервы перикарда.

- а – ветви нижних диафрагмальных артерий;
- б – ветви верхних диафрагмальных артерий;
- в – ветви диафрагмальных нервов;
- г – чревные нервы.

53. Укажите, какие сосуды и нервы следуют вдоль латерального края лопатки?

- а – артерия огибающая лопатку; .

- б – латеральная грудная артерия и вена;
- в – грудоспинная артерия и вена;
- г – грудоспинной нерв

54. Определите истинность каждого утверждения и оцените наличие связи между первым и вторым утверждением в вопросе: «Глубокая артерия плеча и лучевой нерв проходят в плечемышечном канале, потому что этот канал спирально огибает плечевую кость».

	1-е утверждение	2-е утверждение	связь
а	верно	верно	верна
б	верно	верно	неверна
в	верно	неверно	неверна
г	неверно	верно	неверна
д	неверно	неверно	неверна

- а - верно --- верно --- верна
- б - верно --- верно --- неверна
- в - верно --- неверно --- неверна
- г – неверно --- верно --- неверна
- д - неверно --- неверно --- неверна

55. Определите истинность каждого утверждения и оцените наличие связи между первым и вторым утверждением в вопросе: «Бедренная артерия и вена проходят через сосудистую лакуну, потому что сосудистая лакуна располагается латеральнее мышечной лакуны».

	1-е утверждение	2-е утверждение	связь
а	верно	верно	верна
б	верно	верно	неверна
в	верно	неверно	неверна
г	неверно	верно	неверна
д	неверно	неверно	неверна

- а - верно --- верно --- верна
- б - верно --- верно --- неверна
- в - верно --- неверно --- неверна
- г – неверно --- верно --- неверна
- д - неверно --- неверно --- неверна

56. Укажите нервы направляющиеся к молочной железе.

- а - медиальные нервы четвертого - шестого межреберных нервов;
- б - латеральные ветви четвертого - шестого межреберных нервов;
- в - передние ветви второго - четвертого межреберных нервов;
- г - передние ветви пятого - шестого межреберных нервов.

57. Укажите мышцы, которые иннервируют ветви шейной петли.

- а - грудино-подъязычная мышца;
- б - грудино-щитовидная мышца;
- в - лопаточно-подъязычная мышца;
- г - щито-подъязычная мышца.

58. Укажите анатомические структуры, которые иннервирует поперечный нерв шеи.

- а – трапециевидная мышца;
- б - грудино-ключично-сосцевидная мышца;
- в - кожа передней области шеи;
- г - кожа латеральной области шеи.

59. Укажите анатомические образования, которые иннервируются диафрагмальным нервом.

- а - печень;
- б - перикард;
- в - плевра;
- г - брюшина.

60. Укажите места прохождения диафрагмального нерва,

- а - в верхнем средостении;
- б - по передней поверхности передней лестничной мышцы;
- в - между подключичной артерией и веной;
- г - впереди корня легкого.

61. Укажите мышцы, которые иннервирует дорсальный нерв лопатки.

- а - задняя лестничная мышца;
- б - мышца, поднимающая лопатку;
- в - ромбовидная мышца;
- г - большая грудная мышца.

62. Укажите мышцы, которые иннервирует мышечно-кожный нерв,

- а - клювовидно-плечевая мышца;
- б - двуглавая мышца;
- в - трехглавая мышца;
- г - круглый пронатор.

63. Укажите места прохождения срединного нерва,

- а - над апоневрозом двуглавой мышцы плеча;
- б - под апоневрозом двуглавой мышцы плеча;
- в - между двумя головками круглого пронатора;
- г - между поверхностным и глубоким сгибателями мышц запястья.

64. Укажите мышцы, которые иннервируют передние ветви грудных спинномозговых нервов.

- а - подреберные мышцы;
- б - поперечная мышца груди;
- в - мышцы, поднимающие ребра;
- г - прямая мышца живота.

65. Укажите мышцы, которые иннервируют подвздошно-подчревный нерв.

- а - поперечная мышца живота;
- б - внутренняя косая мышца живота;
- в - диафрагма;
- г - прямая мышца живота.

66. Укажите нервы, являющиеся короткими ветвями крестцового сплетения,

- а - половой нерв;
- б - бедренно-половой нерв;
- в - верхний ягодичный нерв;
- г - нижний ягодичный нерв.

67. Укажите места расположения общего малоберцового нерва.

- а - в голено-подколенном канале;
- б - вдоль медиального края бедра;
- в - медиально вдоль головки малой берцовой кости;
- г - между сухожилием двуглавой мышцы бедра и латеральной головкой икроножной мышцы.

68. Укажите места расположения большеберцового нерва.

- а - между поясничной и латеральной головками икроножной мышцы;

- б - позади подколенной вены;
- в - впереди подколенной вены;
- г - позади латеральной лодыжки.

69. Укажите ветви, которые подходят к симпатическому стволу.

- а - белые соединительные ветви;
- б - серые соединительные ветви;
- в - межузловые ветви;
- г - малый внутренностный нерв.

70. Укажите ветви, которые отходят от грудных узлов симпатического ствола.

- а - легочные нервы;
- б - пищеводные нервы;
- в - диафрагмальные нервы;
- г - грудные сердечные нервы.

71. Укажите анатомические образования, проходящие через межпозвоночные отверстия грудного отдела позвоночного столба.

- а - симпатические волокна;
- б - парасимпатические волокна;
- в - чувствительные волокна;
- г - ветви задних межреберных артерий.

72. Определите истинность каждого утверждения и оцените наличие связи между первым и вторым утверждением в вопросе: «Нижняя ягодичная артерия и седалищный нерв выходят из полости таза под грушевидной мышцей, потому что эти артерия и нерв проходят между средней и малой ягодичной мышцами».

	1-е утверждение	2-е утверждение	связь
а	верно	верно	верна
б	верно	верно	неверна
в	верно	неверно	неверна
г	неверно	верно	неверна
д	неверно	неверно	неверна

- а - верно --- верно --- верна
- б - верно --- верно --- неверна
- в - верно --- неверно --- неверна
- г - неверно --- верно --- неверна
- д - неверно --- неверно --- неверна