

№ Пед-15

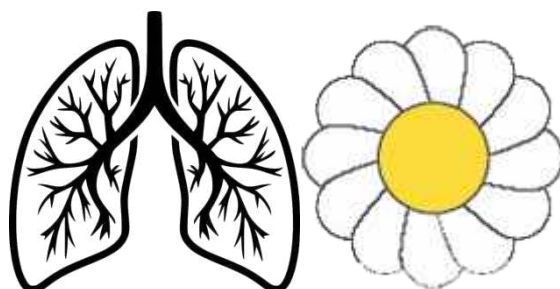
Федеральное государственное бюджетное образовательное учреждение  
высшего образования

«Северо-Осетинская государственная медицинская академия»

Министерства здравоохранения Российской Федерации

(ФГБОУ ВО СОГМА Минздрава России)

Кафедра фтизиопульмонологии



## **СИНДРОМ КРОВОХАРКАНИЯ В ПУЛЬМОНОЛОГИЧЕСКОЙ И ФТИЗИАТРИЧЕСКОЙ ПРАКТИКЕ**

УЧЕБНОЕ ПОСОБИЕ

ДЛЯ САМОСТОЯТЕЛЬНОЙ ВНЕАУДИТОРНОЙ ПОДГОТОВКИ

Для студентов 6 курса лечебного, педиатрического и медико-профилактического  
факультетов, 4 курса стоматологического факультета

Владикавказ, 2023

Методические рекомендации предназначены для внеаудиторной самостоятельной работы студентов 6 курса (11 семестр) лечебного факультета  
ФГБОУ ВО СОГМА Минздрава России

по дисциплине «Фтизиатрия»

**Составители:**

Зав. кафедрой фтизиопульмонологии  
ФГБОУ ВО СОГМА Минздрава России,  
доцент, к.м.н.

О.З.Басиева

Ассистент кафедры, фтизиопульмонологии  
ФГБОУ ВО СОГМА Минздрава России,  
доцент, к.м.н.

З.К.Джагаева

**Рецензенты:**

Доцент кафедры ортопедической стоматологии, пропедевтики и постдипломного образования ФГБОУ ВО «СОГУ им. К.Л. Хетагурова» к.м.н.- Т.В. Азиев.

Зав. кафедрой внутренних болезней №1 д.м.н., проф. И.Н.Тотров  
ФГБОУ ВО СОГМА Минздрава России

## СПИСОК СОКРАЩЕНИЙ

АС астматический статус

АПФ ангиотензинпревращающий фермент

БА бронхиальная астма

ГКС глюкокортикостероиды

ДН дыхательная недостаточность ЛС лекарственное средство

НПВС нестероидные противовоспалительные средства ОДН острая дыхательная недостаточность

ОРДС острый респираторный дистресс-синдром ОРИТ отделение реанимации и интенсивной терапии ОФВ<sub>1</sub> объем форсированного выдоха за 1-ю секунду ПОС, ПСВ пиковая объемная скорость выдоха

ФВД функция внешнего дыхания

ХДН хроническая дыхательная недостаточность ХОБЛ хроническая обструктивная болезнь легких


$p_aO_2$  парциальное напряжение кислорода в артериальной крови  $p_aCO_2$  парциальное напряжение двуокиси углерода в артериальной крови

SatO<sub>2</sub> насыщение артериальной крови кислородом

Кровохарканье - это респираторный симптом, характеризующийся экспекторацией крови из нижних дыхательных путей. Это распространенный тревожный признак, на долю которого приходится от 10 до 15% всех обращений за медицинской помощью. Даже если кровохарканье может быть вызвано широким спектром причин ([111](#)), а количество отхаркиваемой крови невелико, необходимо провести тщательную диагностику, для того чтобы начать лечение до возникновения массивного кровохарканья. Менее чем в 5% случаев кровохарканье может представлять угрозу для жизни, а смертность достигает 50-80% при отсутствии адекватного и раннего лечения ([30](#), [34](#), [137](#), [146](#), [166](#)), что может существенно снизить смертность ниже 20% ([55](#), [90](#), [102](#), [109](#), [132](#), [187](#)).

## ПАТОГЕНЕЗ КРОВОХАРКАНЬЯ

---

Легкие снабжаются двойной системой кровообращения: система легочной артерии представляет собой контур низкого давления (систолическое давление от 15 до 20 мм рт. ст.), предназначенный для осуществления газообмена, тогда как бронхиальные артерии имеют режим высокого давления и обеспечивают питание легких (38). Бронхиальные артерии в основном возникают из нисходящей части аорты между позвонками T5 и T6 либо непосредственно, либо из межреберного ствола. Было описано несколько вариантов (например, отклоняющиеся артерии могут исходить из дуги аорты, внутренней молочной артерии, нижней диафрагмальной артерии) (32). Кроме того, во время эмболизации бронхиальной артерии могут быть повреждены крупные коллатерали, такие как передняя спинномозговая артерия или нижняя артерия пищевода. Правый бронхо-интеркостальный ствол (RBICT) присутствует до 80% пациентов, которым задеты правая межреберная артерия и правые бронхиальные артерии. Передняя спинномозговая артерия может вытекать из межреберной артерии этого RBICT, что приводит к эмболизации с высоким риском. Нижняя пищеводная артерия может вытекать из левой нижней бронхиальной артерии, что делает эмболизацию левой нижней артерии опасной. Наконец, описаны соединения между бронхиальными и легочными артериями, а также между бронхиальными и легочными венами (38). Ремоделирование сосудов и неоангиогенез могут развиваться в системных бронхиальных и небронхиальных сосудах, в отличие от легочных сосудов (127). Это разрастание сосудов может возникать в следующих клинических условиях: (i) после снижения проксимального легочного кровотока (например, врожденный стеноз легких, тромбоэмболия легочной артерии, легочный васкулит в виде артериита Такаясу или болезни Бехчета (120, 122, 138); (ii) после разрушения хрящевой основы стенки бронха, вызванного хроническим воспалительным процессом (например, бронхоэктазией  ) (12); (iii) при раке легкого (38, 104).

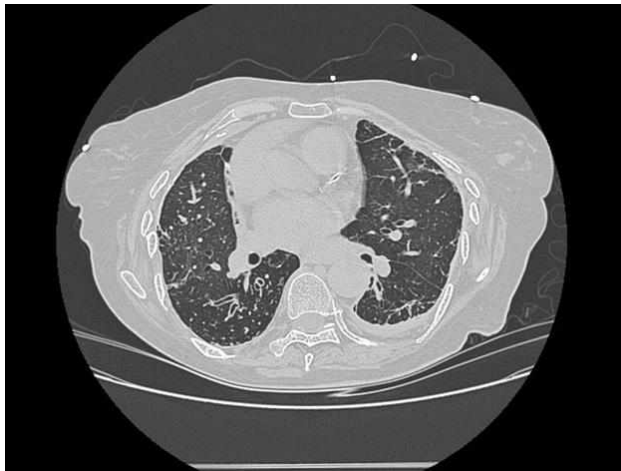
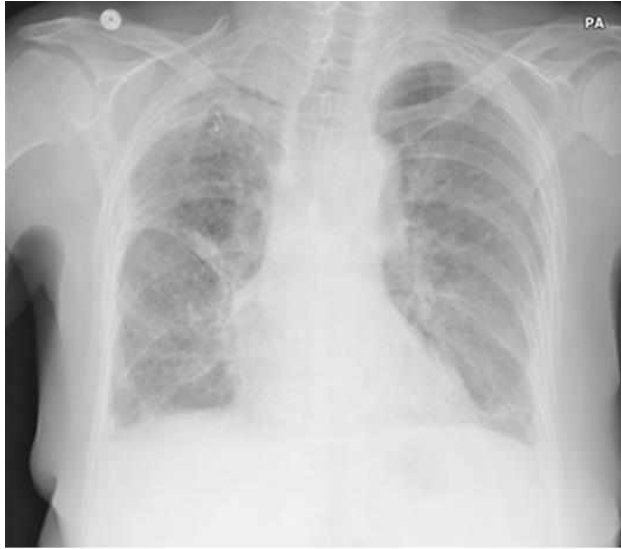

Рис.1. 86-летняя женщина с идиопатической бронхоэктазией.

За исключением травматических повреждений, точные механизмы, ответственные за кровохарканье, до сих пор неизвестны; в качестве триггерных факторов разрыва сосуда предполагаются постоянное воспаление дыхательных путей, инфекция и высокое давление. В большинстве случаев (90%) кровохарканье связано с системным поражением бронхиальных или небронхиальных артерий. В противном случае кровохарканье возникает из легочных артерий (98). В редких случаях кровохарканье возникает из легочных микрососудов на альвеолярном уровне. Повреждение альвеолярно-капиллярного барьера может быть связано со многими состояниями. Диapedез эритроцитов в альвеолы является основным процессом, вызывающим диффузное альвеолярное кровотечение. В меньшинстве случаев могут быть вовлечены легочные вены (например, стеноз легочных вен, склерозирующий медиастинит) (194). В исключительных случаях кровохарканье связано с поражением аорты (например, аортобронхиальный свищ) или врожденным пороком

развития (например, бронхо-легочная секвестрация). Диагноз сосудистого источника кровохарканья должен быть уточнен из-за различных специфических методов лечения, которые необходимо начать: эмболизация бронхиальной артерии при кровохарканье, исходящем из бронхиальных артерий; вазокклюзия легочной артерии при кровохарканье, связанном с поражением легочной артерии. В меньшинстве случаев (например, активный туберкулез), кровохарканье может исходить как из системных, так и из легочных сосудов (аневризма Расмуссена) ([141](#)). В таблице 1 описаны различные механизмы кровохарканья, основным механизмом является вовлечение бронхиальных и небронхиальных артерий.

Таблица 1.

**Механизмы кровохарканья**

Механизм	Частота	Лечение
Небронхиальные и Бронхиальные артерии	+++++	Эмболизация бронхиальной артерии Лечение причины
Легочные артерии	++	Вазокклюзия легочной артерии Лечение причины
Легочные вены	+	Хирургия Лечение причины
Альвеоларно-капиллярный барьер	+	Лечение причины

## КЛИНИЧЕСКАЯ ДИАГНОСТИКА

В настоящее время описано более 100 причин кровохарканья ([111](#)). Наиболее распространенные из них перечислены в [таблице 2](#).

Таблица 2. Основные причины кровохарканья.

НОВООБРАЗОВАНИЯ	ЛЕГОЧНЫЕ ПРИЧИНЫ
Рак бронхов Метастатический <a href="#">рак легких</a>	Тромбоэмболия легочной артерии Аневризма легких и псевдоаневризма легочной артерии Легочные артериовенозные мальформации
ДОБРОКАЧЕСТВЕННЫЕ ОПУХОЛИ	Легочная артериальная гипертензия Пороки развития легких
Карциноидная опухоль	
ИНФЕКЦИИ	СЕРДЕЧНО-СОСУДИСТЫЕ ПРИЧИНЫ
Туберкулез Мицетома; инвазивный аспергиллез легких Некротизирующая паренхиматозная пневмония Паразитарная инфекция	Врожденные пороки сердца Легочная венозная гипертензия Аорто-бронхиальный свищ
БРОНХИАЛЬНЫЕ ПРИЧИНЫ	ТРАВМА / ИНОРОДНОЕ ТЕЛО
Бронхоэктазы Муковисцидоз Острый и хронический бронхит	Аспирированное инородное тело Трахео сосудистая фистула Псевдоаневризма легких, вызванная катетеризацией легочной артерии
Разное	
Саркоидоз Эндометриоз Нарушения свертываемости крови	КРИПТОГЕННОЕ КРОВОХАРКАНЬЕ

Рак легких, бронхит, [туберкулез](#) (активный и осложненный) и пневмония составляют 80% всех причин кровохарканья. Выявление и распределение причин зависят от времени публикации, географического района, популяции обследованных пациентов (т.е. амбулаторных, стационарных, пациентов, поступивших в отделение интенсивной терапии), а также от используемых инструментов диагностики. В исследованиях, опубликованных между 1930 и 1960 годами, туберкулез был основной причиной кровохарканья (2). В странах третьего мира, где туберкулез имеет высокую распространенность, это состояние по-прежнему остается наиболее частой причиной кровохарканья (1, 192). В западных странах кровохарканье, связанное с туберкулезом, снизилось (<10%) с переходом на хронические воспалительные заболевания легких (80, 152). И наоборот, у пациентов, нуждающихся в госпитализации в отделение интенсивной терапии, туберкулез остается основной причиной кровохарканья, а также рака легких, бронхоэктазов и мицетома (54, 118, 132, 155). У амбулаторных пациентов бронхит может быть основной причиной кровохарканья (152). Использование компьютерной томографии у пациентов с кровохарканьем

увеличило диагностику бронхоэктазов, тогда как бронхит, а также кровохарканье неизвестного происхождения уменьшились ([155](#)).

## ЛЕГОЧНЫЕ ПРИЧИНЫ

### Инфекционные причины

#### Туберкулез

Кровохарканье может выявить активный туберкулез ([Рис.3](#)) в 10% случаев ([125](#)). Ночные поты, лихорадка, потеря веса, кавитация на рентгенограмме грудной клетки наводят на мысль о диагнозе.

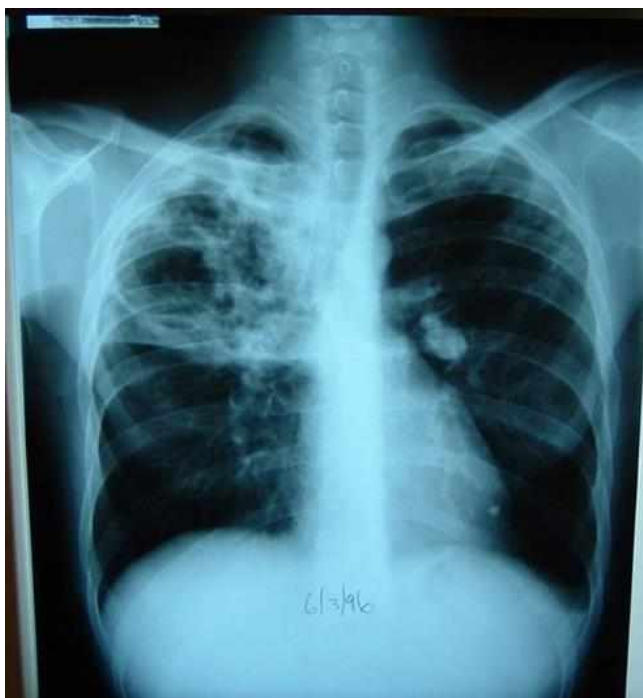

Рис.3. 45-летний пациент ГБУЗ РКЦФП, социально неблагополучная группа.

Кислотоустойчивые бактерии обычно обнаруживаются в мазках мокроты ([рисунок 1](#)).



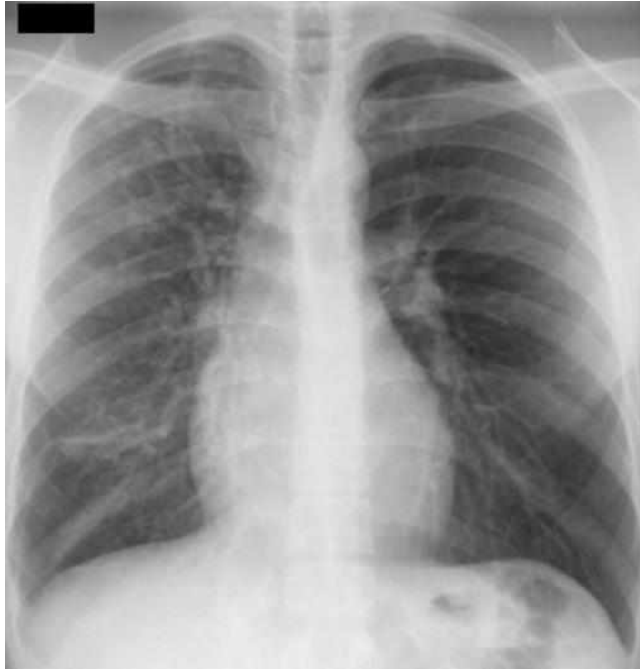

Рис.4. Рентгенография грудной клетки показала инфильтрацию паренхимы правого легкого микроузлами.

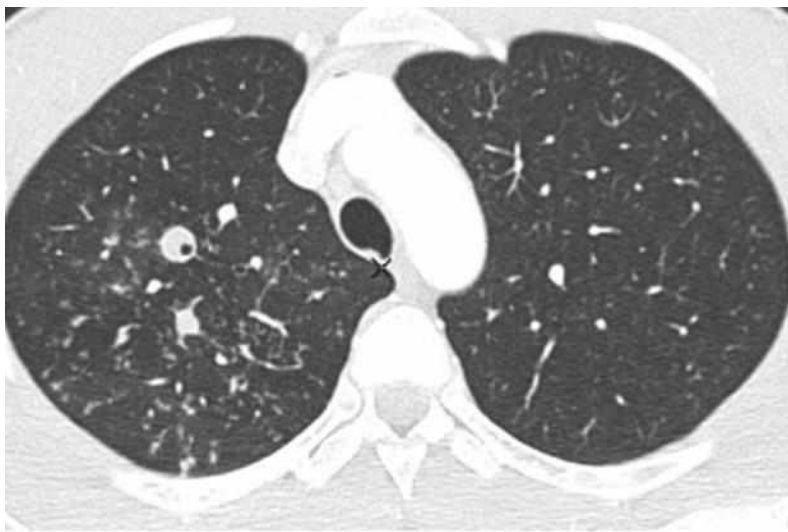

Рис.5. подтвердил наличие микроузлов и кавитации в правой верхней доле.

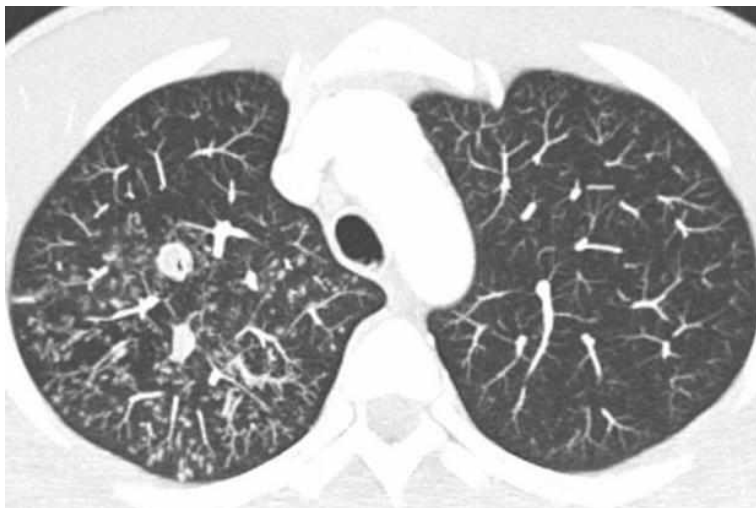

Рис. 6. Срез толщиной 1С- 5 мм показал центрлобулярное распределение этих микроузлов в виде почки на дереве в связи с распространением аэрации. Через два дня у пациента появилось массивное кровохарканье объемом 200 мл за один раз. Кроме того, бронхоскопия четко показала активное кровотечение из правой верхней доли.

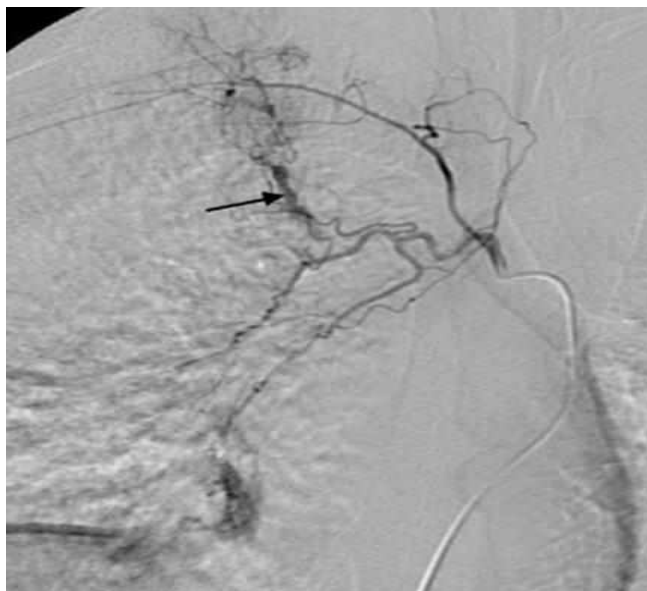

Рис.7. Правый бронхо-межреберный ствол показал аномальную гипervasкуляризацию правой верхней части с экстравазацией контрастного вещества (стрелка) в бронхиальном дереве. Во время этой инъекции у пациента произошел эпизод кровохарканья.

Кровохарканье также может возникать как позднее осложнение предшествующей туберкулезной инфекции, поэтому следует учитывать следующие диагнозы. Во-первых, кровохарканье может быть связано с рецидивом инфекции, вызванной *микобактериями туберкулеза*, или с инфекцией, вызванной нетуберкулезными микобактериями. Кислотоустойчивые бактерии обнаруживаются либо в мокроте и / или идентифицируются при посеве. Во-вторых, рубцовые поражения - бронхоэктазы, тонкостенные полости, узелки и / или фиброзные рубцы - могут быть причиной кровохарканья. Иногда бронхоэктазы локализируются в ателектазированной доле, вторичной по отношению к увеличению лимфатического узла. Очень редко кровохарканье может быть связано с эрозией кальцинированного очага в просвет бронха (бронхолитиаз). Бронхолит может отхаркиваться. У курильщиков следует опасаться

рака рубца. Наконец, кровохарканье может быть вторичным по отношению к грибковой инфекции, особенно *Aspergillus* sp, остаточной полости (мицетомы).

В большинстве случаев эпизоды кровохарканья, связанные с туберкулезом, контролируются противотуберкулезным лечением. Источник легочного кровотечения в основном связан с системными бронхиальными или небронхиальными артериями. Тем не менее, до 10% случаев кровохарканье может быть вызвано аневризмой легочной артерии (аневризмой Расмуссена), которая описана как при активном, так и при неактивном туберкулезе (10).

### Мицетома

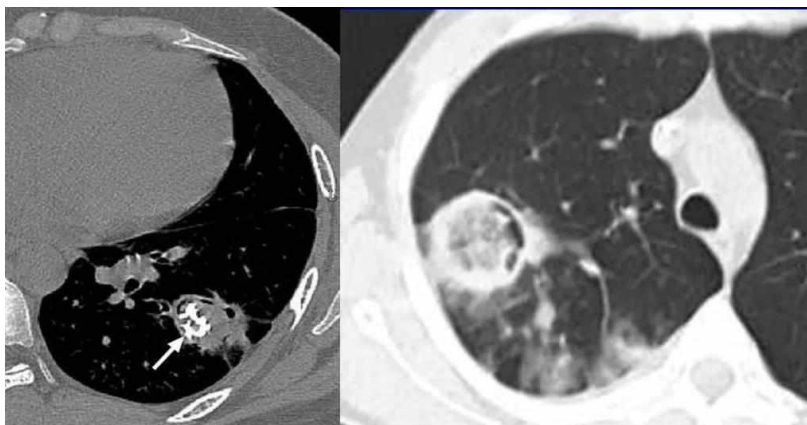


Рис.8. Кавернозный туберкулез. Мицетома.

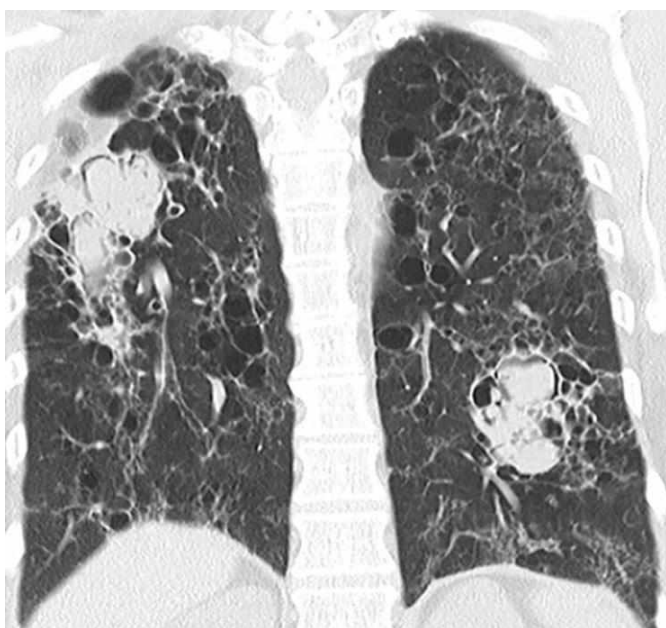
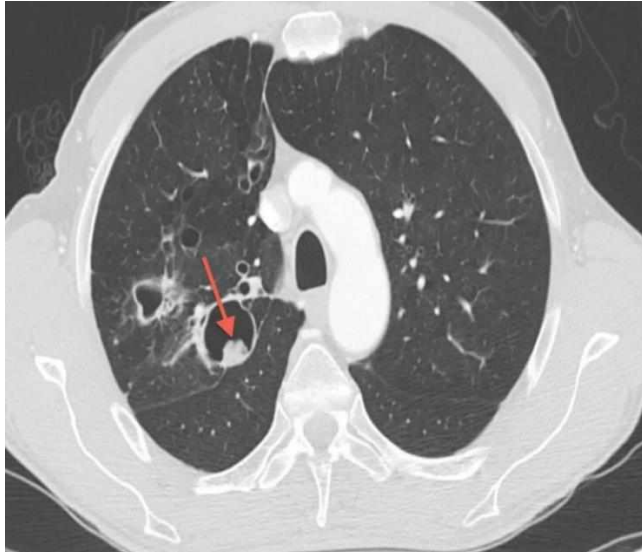


Рис.9. Буллезная болезнь легких. Мицетома.

Мицетома (грибковый шар, узел) определяется как конгломерат грибкового мицелия, воспалительных клеток, фибрина, слизи и остатков тканей, обычно развивающихся в предварительно сформированной полости легкого (173). Хотя причиной могут быть другие грибы (фузариоз, зигомицеты), *Aspergillus* spp на сегодняшний день является наиболее распространенным этиологическим агентом (171). Туберкулез является основной причиной полостных поражений, даже если мицетома также была зарегистрирована при заболеваниях полостей, связанных с саркоидозом, раком легких, инфарктом легкого, буллезной эмфиземой, бронхоэктазами и фиброзно-буллезной болезнью, связанной с ревматоидным артритом (25 181). Диагноз обычно основывается на сочетании клинических данных и рентгенологических признаков грудной клетки, связанных с серологическими признаками *Aspergillus* sp. Рентгенологические признаки могут свидетельствовать о твердой округлой массе, которая иногда подвижна внутри полости. Эта масса отделена от стенки полости воздушным пространством переменного размера, которое часто имеет форму полумесяца. Обычно описывается прилегающая утолщенная плевра. Компьютерная томография может быть полезной для визуализации мицетомы. Тем не менее, вышеуказанные рентгенологические признаки не являются специфическими для мицетомы, и дифференциальные диагнозы включают образование тромбов, кавитирующий рак или инфекцию другими грибами. Поэтому диагноз должен быть подтвержден исследованием мокроты, которое может выявить *Aspergillus* spp в половине случаев, и сывороточными антителами IgG к *Aspergillus* spp, которые являются положительными примерно в 90% случаев (173,181, 186). Кровохарканье является причиной смерти до 26% пациентов с мицетомой.

### **Инвазивный аспергиллез легких**

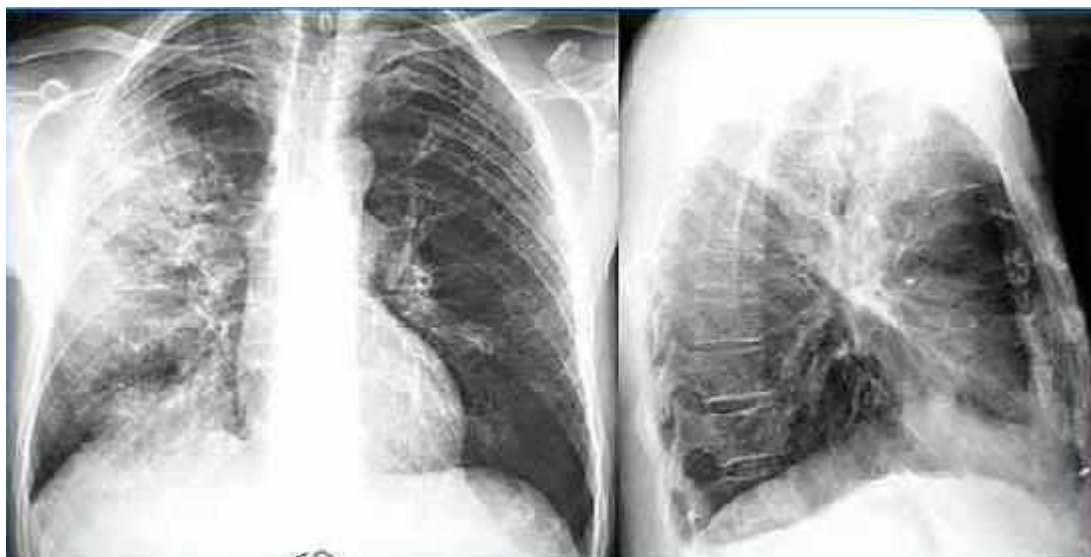

**Рис.10. Аспергиллома.**

Инвазивный [аспергиллез](#) легких является тяжелым заболеванием, которое наблюдается у пациентов с ослабленным иммунитетом, особенно у пациентов со злокачественными гематологическими заболеваниями во время фазы индукции или консолидации химиотерапии при остром нелимфоцитарном лейкозе ([43](#), [65](#), [133](#), [168](#)). Однако сообщалось о нескольких случаях инвазивного аспергиллеза легких у, по-видимому, нормальных хозяев ([31](#), [172](#)). При отсутствии лечения инвазивный аспергиллез легких часто протекает быстро и со смертельным исходом. Кровохарканье, [боль в груди](#), постоянная лихорадка, несмотря на антибиотики, длительная нейтропения, узелковые помутнения и плевральные инфильтраты на рентгенограмме грудной клетки указывают на диагноз. Незначительное кровохарканье обычно регистрируется у 60% пациентов с инвазивным аспергиллезом легких. Риск смертельного кровохарканья особенно высок на этапе восстановления костного мозга ([5](#)). Мультидетекторная спиральная компьютерная томография (MDCT) имеет важное значение как для диагностики, так и для лечения. Во-первых, MDCT-ангиография может выявить 2 признака, сильно указывающих на инвазивный аспергиллез легких: знак ореола, массивный инфильтрат с окружающим ореолом затухания матового стекла, который появляется на ранних стадиях заболевания, и знак воздушного полумесяца, который представляет типичные легочные кавитации на более поздней стадии. Во-вторых, ангиография MDCT может показать, развиваются ли поражения вблизи легочной артерии или ее ветвей, что может привести к хирургическому вмешательству для предотвращения смертельного кровохарка-

нья. В целом, результат зависит не только от назначения интенсивной противогрибковой терапии, но и от восстановления основных защитных сил организма.

### Некротизирующая паренхиматозная пневмония



**Рис.11. Некротизирующая пневмония верхней доли правого легкого (Пациент 58 лет, после аспирации на фоне эпилептического приступа).**

Пневмония может составлять 10% причин кровохарканья. Кровохарканье обычно легкое ([80](#), [152](#)). Иногда инфекционный процесс связан с некрозом легких, приводящим к некротизирующей пневмонии, абсцессу легкого и гангрене легкого. Эти три состояния представляют собой разрушение паренхимы, которое определяется степенью воспаления, некроза, течением времени, степенью [сепсиса](#) и рентгенографическими картинами ([150](#)). С развитием противомикробной терапии о некротизирующих паренхиматозных инфекциях сообщалось редко. В недавней серии хирургических вмешательств из 35 пациентов с острой некротической инфекцией легких кровохарканье присутствовало у 5 пациентов на момент лечения ([150](#)). Айед и др. сообщалось о продольной когортной серии из 53 последовательных пациентов, перенесших экстренную или плановую резекцию легких по поводу массивного кровохарканья, у 10 из которых была некротизирующая пневмония и абсцесс легкого ([11](#)). Кровохарканье, связанное с некротизирующей паренхиматозной инфекцией, следует подозревать в случае острого заболевания легких с кашлем, выделением мокроты и болью в груди, лихорадкой, хотя начало заболевания может быть более коварным у ослабленного хозяина (например, у пациента-алкоголика с

плохим зубным рядом) с потерей веса, субфебрильной температурой и общим недомоганием. Незначительное кровохарканье является распространенным симптомом, но может возникнуть сильное кровохарканье (140). Несмотря на клинические признаки сепсиса, посевы мокроты и крови могут быть отрицательными до 50% случаев. Рентген грудной клетки обычно недооценивает разрушение паренхимы, подчеркивая полезность компьютерной томографии в этой ситуации. При выделении преобладающими микроорганизмами являются *Klebsiella pneumoniae*, *Pseudomonas aeruginosa*, золотистый стафилококк, *Streptococcus pneumoniae*, другие виды *Streptococcus* sp. и *Actinomyces* sp. (71, 113, 139, 150). Хотя противомикробное лечение имеет ограниченную способность изменять клиническое течение тяжелых инфекций, рекомендуются ранние и адекватные антибиотики (96). Имеются ограниченные данные об эффективности эмболизации бронхиальной артерии в этих условиях, и хирургическое вмешательство может оставаться методом выбора.

Литературные источники сообщают об увеличении случаев смертельной пневмонии из-за лейкоцидина (цитотоксина) Panton Valentine (PVL), секретирующегося метициллинрезистентным штаммом золотистого стафилококка. При патологоанатомическом исследовании легких часто выявляется некротизирующая пневмония с обширными некротическими изъязвлениями слизистой оболочки трахеи и бронхов и массивным геморрагическим некрозом межальвеолярных перегородок, вероятно, вызванным токсином PVL (20, 105). У ранее здоровых детей и у лиц молодого возраста симптомы, указывающие на диагноз, включают гриппоподобный синдром, токсический шок, характеризующийся лихорадкой > 39 ° C, тахикардией (обычно выше 140 ударов в минуту), гипотензией, кровохарканьем от умеренной до тяжелой степени, выраженной лейкопенией, многодольчатыми инфильтратами на рентгенограмме грудной клетки, обычно сопровождающимися выпотами, часто выявляется кавитация, очень высокий уровень СРБ, при окраске выделений дыхательных путей по Граму, обнаруживаются стафилококки (20, 62, 129). Эпизод кровохарканья, независимо от степени, выявляющий или осложняющий внебольничную пневмонию (ВП), должен предупредить врача о возможности наличия штамма, секретирующего PVL, поскольку текущие рекомендации по эмпирической антимикробной терапии ВП могут быть неактуальными в конкретном лечебном учреждении.

## Кожные инфекции

Сообщалось об эпизодах кровохарканья, связанных с различными паразитарными инфекциями, такими как парагонимоз и эхинококковая киста (19, 189). Кровохарканье также может быть связано с вирусными инфекциями (17, 112).

## Острый и хронический бронхит

Острый и хронический бронхит являются частой причиной кровохарканья в западных странах (80, 152). Кровохарканье часто протекает в легкой форме и сопровождается гнойной мокротой, низкой температурой и нормальной рентгенограммой грудной клетки. В этой клинической ситуации, особенно у пациентов с курением, следует уделять пристальное внимание, чтобы не поставить неверный диагноз рака легких. Поэтому мы рекомендуем выполнить фиброоптическую бронхоскопию и / или компьютерную томографию.

## Неинфекционные причины

### Рак легких

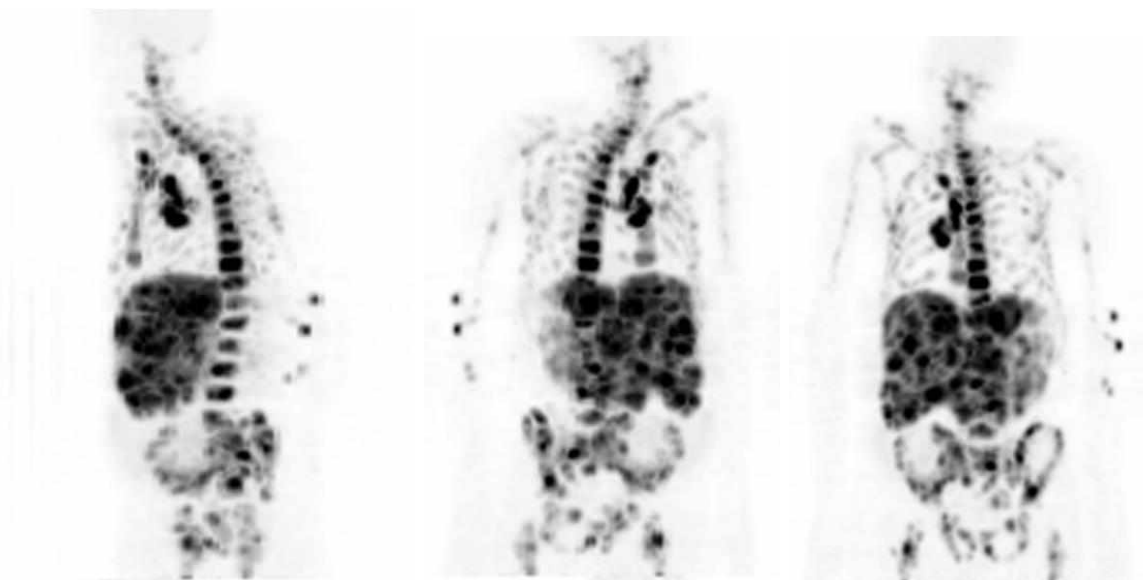
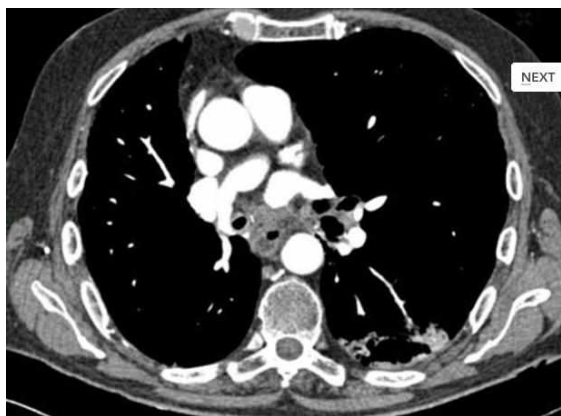

Рис.12. 82-летний курильщик поступил с жалобами на кровохарканье. Диагноз выявил метастатическую аденокарциному легкого. Результат ПЭТ-сканирования, демонстрирующий множественные поражения в легких, печени и костях. Фото Steven Berdett.

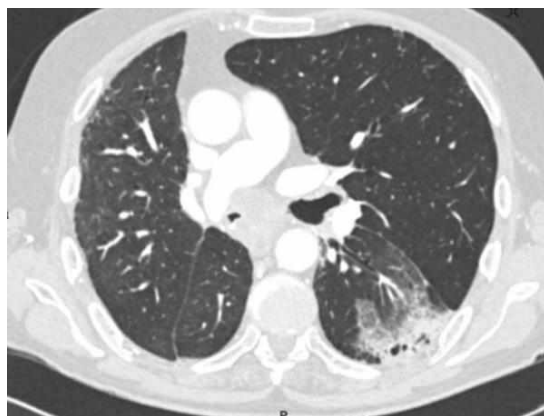

Кровохарканье может выявить рак легких (Рис.12) в 7-10% случаев и обычно протекает в легкой форме (56, 80, 104, 135). Механизмы кровохарканья обычно связаны с локальным некрозом и воспалением кровеносных сосудов внутри опухоли, а не с прямой инвазией сосудов опухолью (135). Пациент-курильщик с необъяснимой потерей веса и помутнением рентгенограммы грудной клетки указывают на диагноз. Тем не менее, рентгенография грудной клетки может быть нормальной (92, 161). Необходима волоконно-оптическая бронхоскопия. В 2 недавних эпидемиологических исследованиях основным типом рака легких была мелкоклеточная карцинома (80, 183). И наоборот, плоскоклеточный рак, скорее всего, связан с эпизодами массивного кровохарканья, особенно когда он возникает из главного бронха и представляет собой кавитирующее поражение (25, 126, 133).

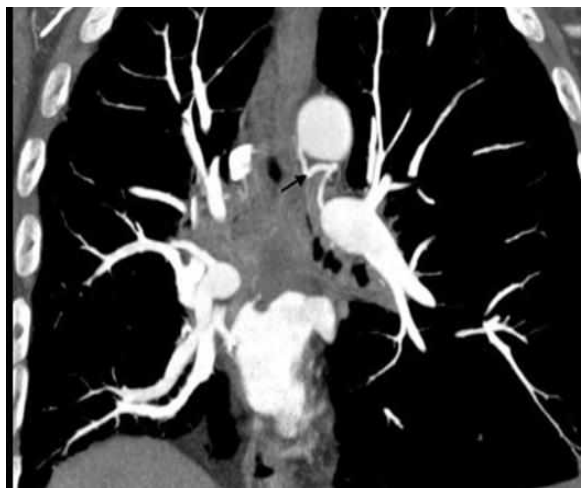Кровохарканье может также осложнить течение известного рака легких в следующих ситуациях: прогрессирование опухоли, которая иногда может поражать легочные сосуды, тромбоэмболия легочной артерии или некроз опухоли после химиотерапии и /или лучевой **РЛТ** терапии (рисунок 13).



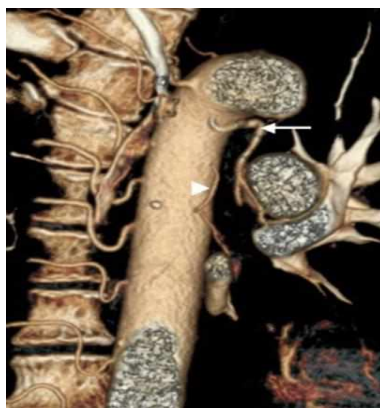А.



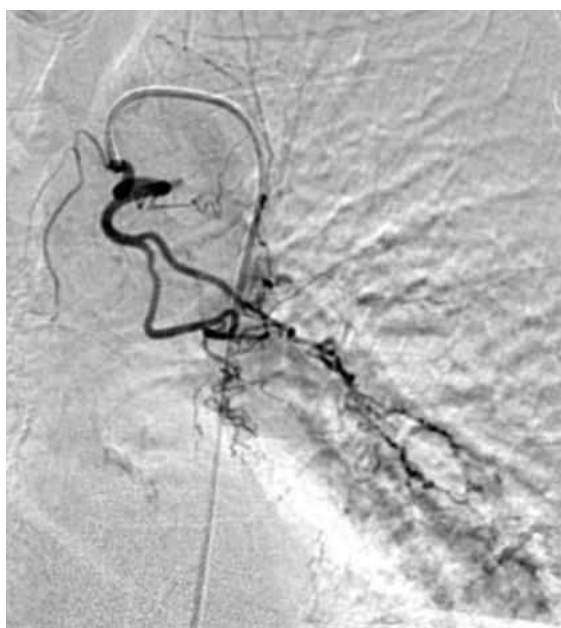
Б.



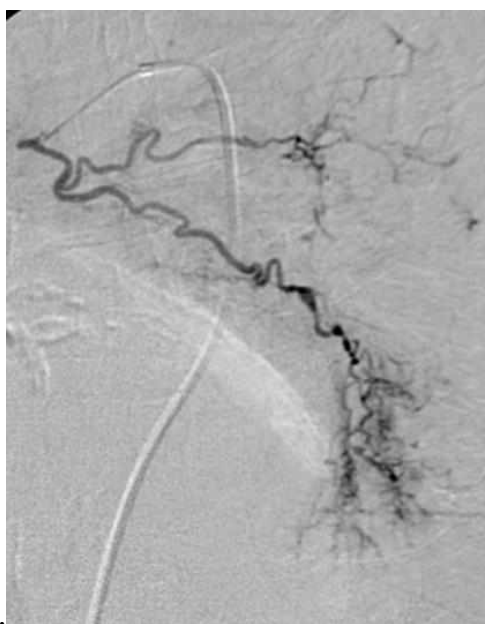
В.



Г.



Д.



Е.

Рис.13. А.

А- МСКТ на уровне нижних долей показала некротическую опухоль на средостенном окне левой нижней доли и некротические аденопатии средостения.

Б - В окне паренхимы, МСКТ выявил участок «матового стекла», связанный с кровохарканьем.

В- Корональное тонкое срезы (6 мм) четко показали левую бронхиальную артерию, исходящую из нижней части дуги аорты (стрелка).

Г. Объемные изображения в формате 2D-3D показали левую бронхиальную артерию верхней доли (стрелка) и левую бронхиальную артерию нижней доли (стрелка), исходящую из передней части нисходящей грудной аорты.

Д,Е. - селективные ангиограммы бронхиальных артерий левого легкого. Левая артерия верхней доли, выходящая из дуги аорты (Д), и левая бронхиальная артерия нижней доли, вытекающая из передней части нисходящей аорты (Е).

Кровохарканье может быть результатом легочных метастазов, особенно эндобронхиальных метастазов от внепульмональных злокачественных новообразований (4, 25).

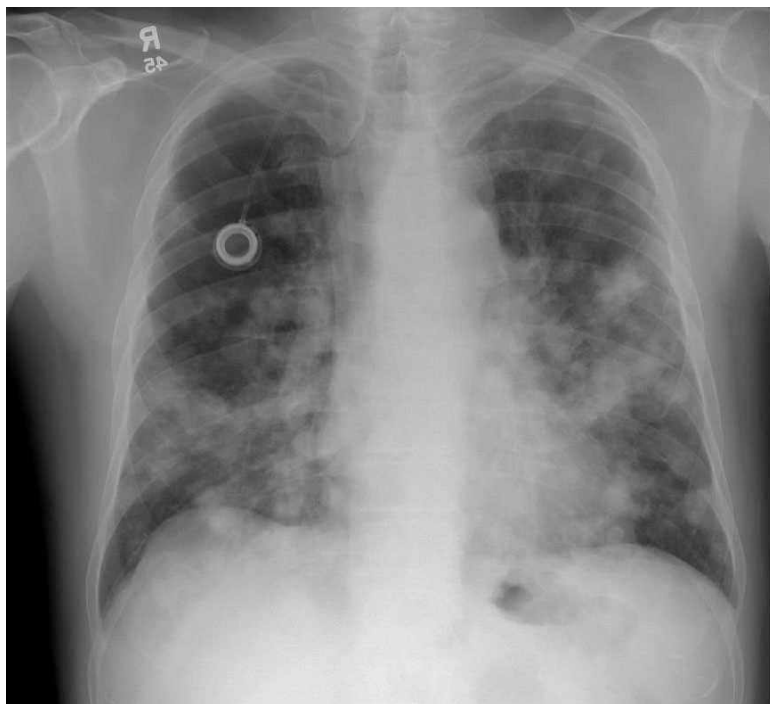


Рис. 14. Легочное метастазирование при первичной опухоли в желудке.

Кровохарканье редко является показательным симптомом. Наиболее распространенные первичные опухоли с легочными метастазами включают рак молочной железы, гортани, почек, колоректальный рак, рак щитовидной железы и меланому (4, 80).

Сообщалось, что доброкачественные опухоли, такие как карциноидная опухоль или гамартохондрома, связаны с кровохарканьем (69, 144, 190).

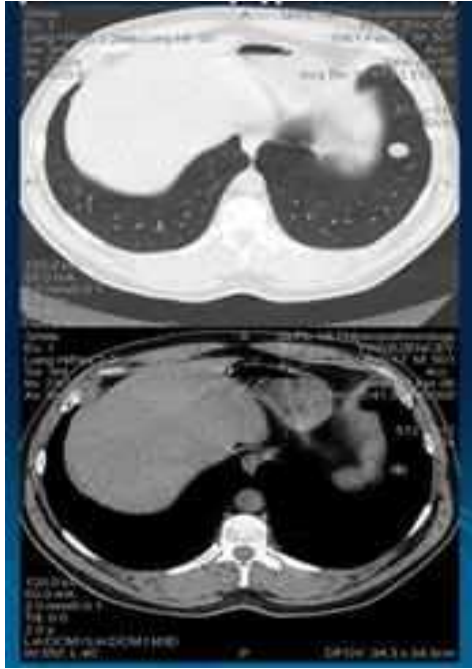


Рис.15. Гамартохондрома.

### Бронхоэктазы

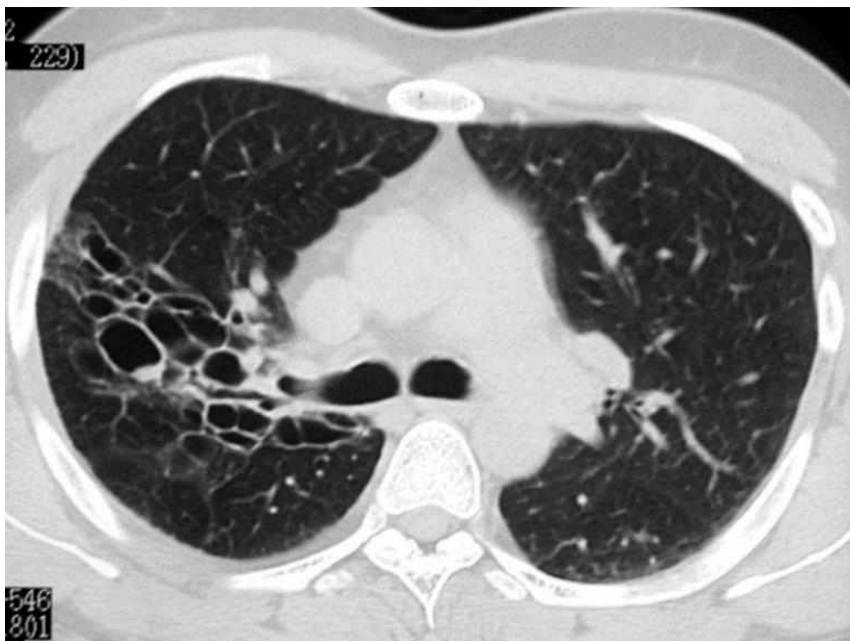


Рис. 16. Бронхоэктатическая болезнь легких у пациента 66 лет.

Бронхоэктазы являются очень частой причиной эпизодов легкого или тяжелого кровохарканья (13). Диагноз часто подозревается на основании ассоциации хронического кашля и мокроты. Компьютерная томография высокого разрешения является методом выбора для диагностики бронхоэктазов. Кроме того, компьютерная томография может определить локализацию и степень заболевания. Существует множество причин бронхоэктазов, включая врожденные заболевания (например,

первичная дискинезия ресничек, муковисцидоз), иммунодефицит (например, дефицит подкласса IgG), постинфекционные состояния (например, *Микобактерии туберкулеза*, аденовирус, корь), а также системные заболевания (например, ревматоидный артрит, заболевания кишечника, такие как болезнь Крона) (13). Почти у половины пациентов причина не установлена (136). Пусковой фактор кровохарканья может быть связан как с инфекцией, так и с воспалением. Хроническое воспаление приводит к развитию аномальных бронхиальных и небронхиальных артерий, которые становятся гипертрофированными с образованием новых сосудов. Разрыв таких сосудов при высоком системном давлении может привести к массивному кровохарканью.

### Муковисцидоз

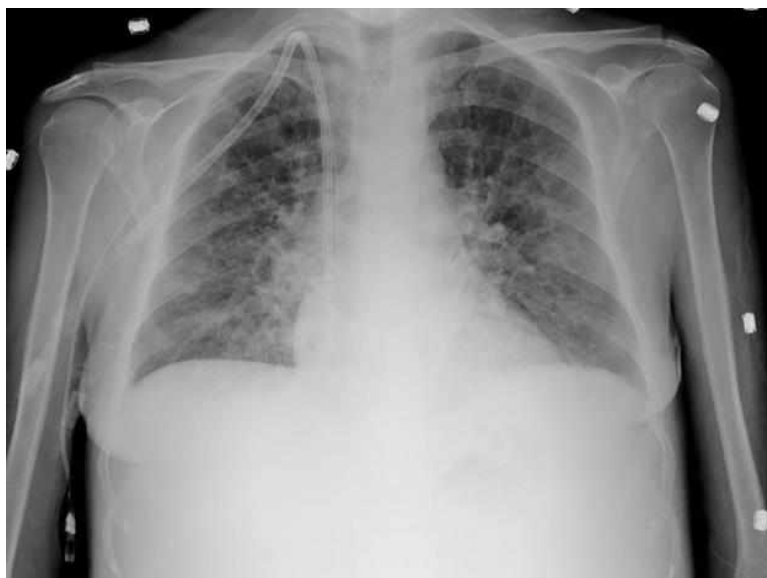

Рис. 17. Муковисцидоз у пациента 18 лет.

Эпизоды обычно легкого или умеренного кровохарканья могут возникать у 60% пациентов старше 18 лет с муковисцидозом (МВ) (39). Массивное кровохарканье рассматривается как позднее осложнение МВ и встречается в среднем в 5% случаев. Большинство эпизодов кровохарканья связаны с острым инфекционным обострением заболевания (48). В недавнем исследовании присутствие золотистого *стафилококка* в посевах мокроты было предиктором массивного кровохарканья (57). Настоятельно рекомендуются антибиотики, особенно у пациентов с массивным кровохарканьем, и эмпирические антибиотики должны быть эффективными против *синегнойной* палочки и золотистого *стафилококка* до получения результатов

посева. Антонелли и др. рекомендуется использовать эмболизацию бронхиальной артерии у пациентов с МВ с немассивным кровохарканьем, поскольку это может уменьшить количество обострений, что связано с улучшением качества жизни (8).

### Саркоидоз легких

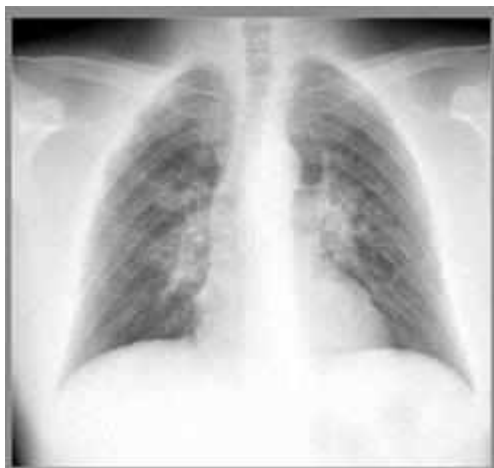

Рис. 18. Саркоидоз легких у пациента 44 лет.

Кровохарканье является редким событием, осложняющим течение саркоидоза, и выявляет это состояние менее чем в 4% случаев (110 [158](#)). Тем не менее, это опасное осложнение, поскольку оно является второй причиной смерти среди пациентов с этим заболеванием ([84](#)). Сообщалось о нескольких причинах кровохарканья, наиболее распространенными из которых являются бронхоэктазы и мицетомы на стадии фиброза. Иногда кровохарканье может быть связано с раздражающим кашлем, вызванным эндобронхиальными гранулемами. В редких случаях кровохарканье может возникнуть после эрозии ветви легочной артерии в полостной саркоидоз ([47](#)).

### Тромбоэмболия легочной артерии

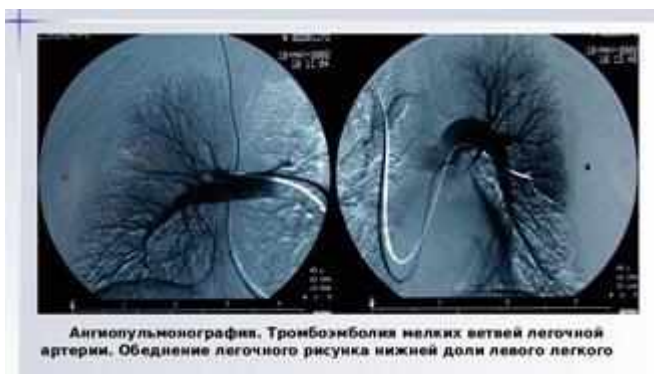

Рис. 19. ТЭЛА мелких ветвей легочной артерии.

Кровохарканье является распространенным симптомом острой тромбоэмболии легочных вен и является результатом инфаркта легкого (14,35, 130). Плевральная боль в груди и внезапная одышка убедительно указывают на диагноз тромбоэмболии легочной артерии при отсутствии лихорадки.

На поздней стадии легочной эмболии гипертрофия бронхиальных артерий может возникнуть в течение первой недели после начального эпизода в качестве сопутствующей компенсации и полностью развивается через месяц (120, 179). Могут возникать эпизоды массивного кровохарканья, которым способствуют антикоагулянты (26). Может потребоваться временное прекращение приема антикоагулянтов, и следует рассмотреть возможность эмболизации бронхиальной артерии.

### Аневризма и псевдоаневризма сосудов легких

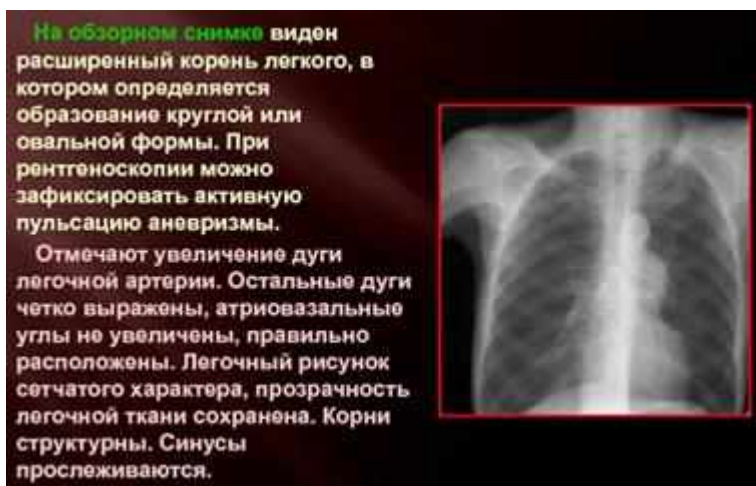

Рис. 20. Аневризма легочной артерии.

Аневризмы легких и псевдоаневризмы встречаются редко (138). Аневризмы легких могут быть связаны с врожденным пороком сердца или легочной артериальной гипертензией (160, 188). Этот тревожный симптом связан с высоким уровнем смертности, который может достигать 90%, если не лечить своевременно (145, 167). Псевдоаневризмы легких в основном связаны с инфекционными процессами, в том числе бактериальными (например, туберкулез, некротизирующая пневмония, сепсис при абсцессе легкого, эндокардит) или грибковой инфекцией (91, 165, 167). Также были описаны псевдоаневризмы легких, связанные с васкулитом (например, болезнь Бехчета). В редких случаях псевдоаневризмы легких могут осложнить рак легких или инвазивные исследования (например, катетерирование

легочной артерии). При кровохарканье, связанном с инфекционными процессами, следует тщательно проводить оценку состояния легочных артерий с помощью MDCT-ангиографии. При псевдоаневризмах, связанных с болезнью Бехчета, кровохарканье является одной из основных причин (до 30%) смерти (51). Поражение легких, которое присутствует у 5% пациентов, возникает на поздней стадии заболевания (50). У большинства пациентов псевдоаневризмы легких множественные. Со временем кровохарканье может выявить это состояние. Рецидивирующие изъязвления полости рта и / или гениталий, поражения глаз или кожи, предшествующий тромбоз периферических вен должны указывать на диагноз.

### Легочные артериовенозные мальформации

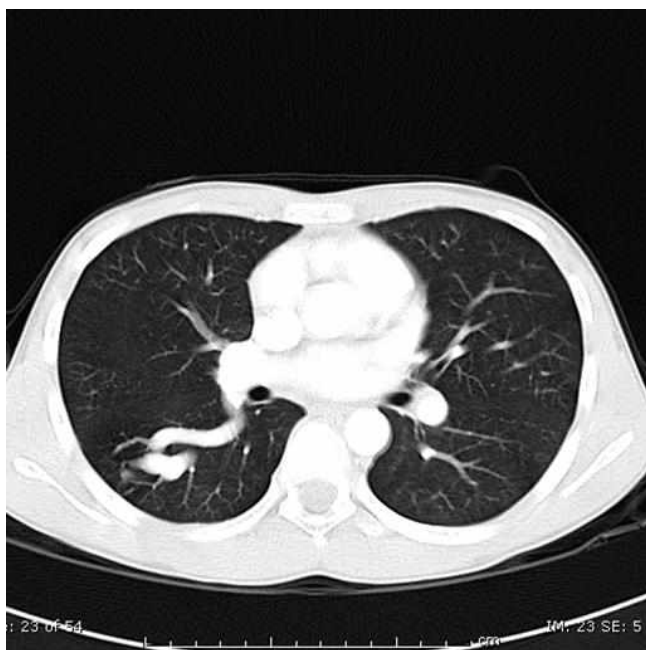

Рис. 21. Артериовенозная мальформация у 54-летнего пациента.

Большинство пациентов с легочными артериовенозными пороками развития имеют наследственную геморрагическую телеангиэктазию (138). Легочные осложнения, такие как кровохарканье, встречаются у 10% этих пациентов (66). Кровохарканье может быть связано с разрывом самой артериовенозной мальформации или разрывом эндобронхиальной телеангиэктазии. Симптомы, включая носовое кровотечение, телеангиэктазии, одышку и покалывание, указывают на диагноз.

### Легочная артериальная гипертензия



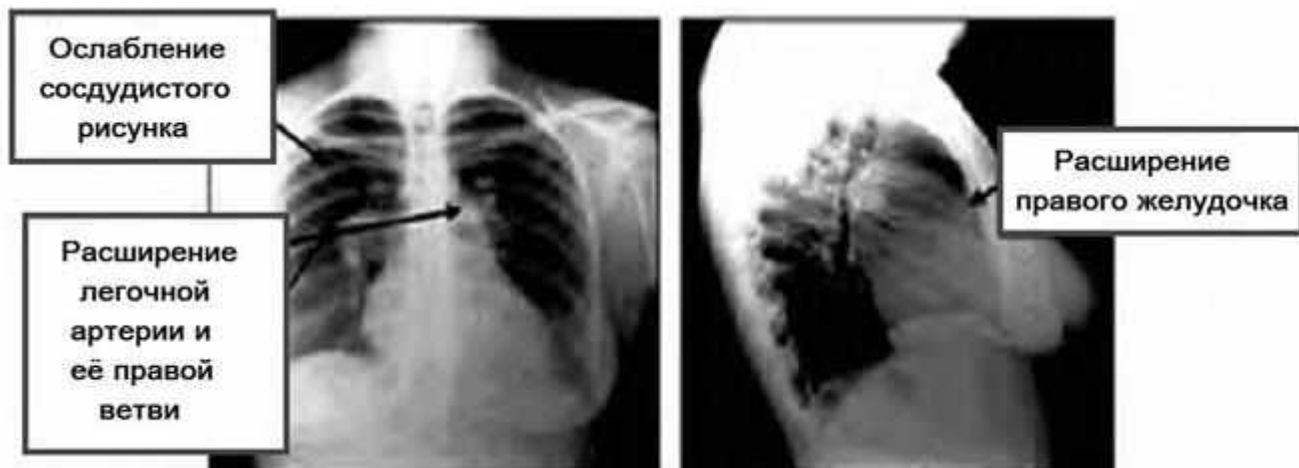

Рис. 22. Прямая и боковая рентгенограммы органов грудной клетки при идиопатической легочной гипертензии.

Легочная артериальная гипертензия может быть связана с эпизодами обычно необильного кровохарканья.

### Пороки развития легких

Кровохарканье может быть результатом различных пороков развития легких (например, односторонней агенезии легочной артерии, отсутствия легочной артерии, секвестрации легких) ([9](#), [53](#), [180](#)).

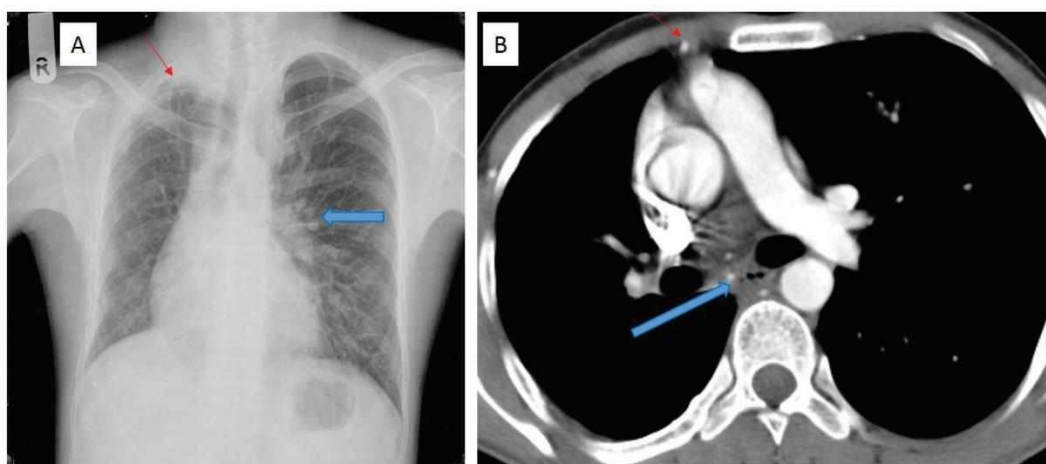


Рис. 23. У 27-летнего пациента мужского пола с основным врожденным пороком сердца (субаортальный порок, умеренная аортальная регургитация и умеренная митральная регургитация), диагностированным на эхокардиографии, было кровохарканье продолжительностью 3 месяца. Рентгенограмма грудной (рис.23) показала потерю объема правого легкого со скудными отметками. Имелись линейные помут-

нения и утолщение плевры в правой верхней зоне. Левое легкое показало повышенную трансрадиантность и гиперинфляцию, с выступанием левой рубчатой кости. КТ (Рис. 23.) грудной клетки с контрастированием продемонстрировала потерю объема правого легкого, отсутствие визуализации правой легочной артерии и ее ветвей, а также коллатералей из бронхиального и небронхиального системного кровотока в субплевральном и межреберном пространствах. Были различия в калибре внутривенных ветвей легочной артерии в правом и левом легких. Утолщение правой плевры и рубцевание паренхимы присутствовали. Мазок КУМ был отрицательным, а посев мокроты показал множественные грамположительные бактерии. Пациент лечился антибиотиками, и при первом наблюдении кровохарканья не было. Ему была рекомендована эмболизацию в случае повторения кровохарканья.

## СЕРДЕЧНО-СОСУДИСТЫЕ ПРИЧИНЫ

---

### Врожденные пороки сердца

В ряде исследований сообщалось об эпизодах кровохарканья, связанных с различными врожденными пороками сердца, особенно с синдромом Айзенменгера (23, 42). Обычно кровохарканье протекает в легкой форме. Источник кровотечения связан с поражением легочных или системных бронхиальных или небронхиальных артерий (25).

### Легочная венозная гипертензия

Митральный стеноз является наиболее распространенной причиной кровохарканья, связанного с легочной венозной гипертензией (ПВГ), что приводит к шунтированию крови из легочной вены в бронхиальную вену (40). Кровохарканье может быть результатом отека легких, инфаркта легких, а также разрыва бронхиальных вен. Другие причины ПВГ включают склерозирующий медиастинит, миксому предсердий, врожденное сужение легочных вен и рак легких. Недавно сообщалось о венозном стенозе легких после радиочастотной абляции при фибрилляции предсердий (159). Инфекции являются наиболее распространенными причинами склерозирующего медиастинита, особенно грибковые инфекции, включая [гистоплазмоз](#), [аспергиллез](#), мукормикоз, [криптококкоз](#) и микобактерии (128, 156). Эхокардиограмма играет решающую роль в диагностике митрального стеноза. При отсутствии последнего турбулентный поток в основании левого пред-

сердця может указывать на диагноз обструкции легочных вен ([157](#)). Далее следует выполнить МDCT-ангиографию и магнитно-резонансную томографию ([156](#)).

### **Аортобронхиальный свищ**

Аортобронхиальный свищ может быть причиной массивного кровохарканья. Кровохарканье возникает в результате аневризмы грудной клетки, вторичной по отношению к инфекции, атеросклерозу, а также осложнению операции на аорте ([27](#)). Боли в груди и спине указывают на диагноз. Лечение включает экстренную операцию или эндоваскулярное лечение ([103](#), [142](#)).

## **КРОВОХАРКАНЬЕ ПРИ ИНФАРКТЕ МИОКАРДА**

Переполнение легочных сосудов на фоне острой и подострой левожелудочковой сердечной недостаточности формирует условия для выхода эритроцитарного компонента через стенки бронхов в просвет. Диагноз подразумевает характерную (а также атипическую) картину инфаркта миокарда, подтверждаемую методами диагностики этого заболевания.

---

### **Нарушения свертываемости крови**

Нарушения свертываемости крови редко являются основной причиной кровохарканья. Следует провести поиск основного заболевания. Часто пациенты имеют соответствующий анамнез заболевания (гемофилия, длительный и бесконтрольный прием антикоагулянтов и пр.).

### **Эндометриоз**

Эндометриоз является редкой причиной кровохарканья. Периодические кровохарканья, возникающие во время менструации, указывают на диагноз ([178](#)). Тазовый эндометриоз может быть неизвестен почти у половины пациенток. Компьютерную томографию и ФБС следует проводить во время менструации.

### **Травма и ятрогенные причины**

Сообщалось о кровохарканье, связанном с биопсией бронхов, перфорацией легочной артерии, а также травмой грудной клетки ([25](#), [36](#), [93](#)). Следует рассмотреть возможность разрыва безымянной артерии в случае массивного кровохарканья, возникающего у пациента с трахеостомией. Баллон трахеостомы должен быть перепол-

нен, чтобы избежать утолщения дыхательных путей. Впоследствии следует провести экстренную операцию.

### **Криптогенное кровохарканье**


Несмотря на полные исследования, включающие клиническое обследование, ФБС и компьютерную томографию, причина кровохарканья не выявлена примерно в 10 - 25% ([1](#), [80](#), [118](#), [155](#), [163](#)). Иногда используется термин криптогенный для этой неизвестной этиологии ([3](#), [163](#)). Сообщалось о случаях от умеренных до угрожающих жизни ([163](#)). Рекомендуется последующее наблюдение ([78](#))  ([Рис.24.](#))

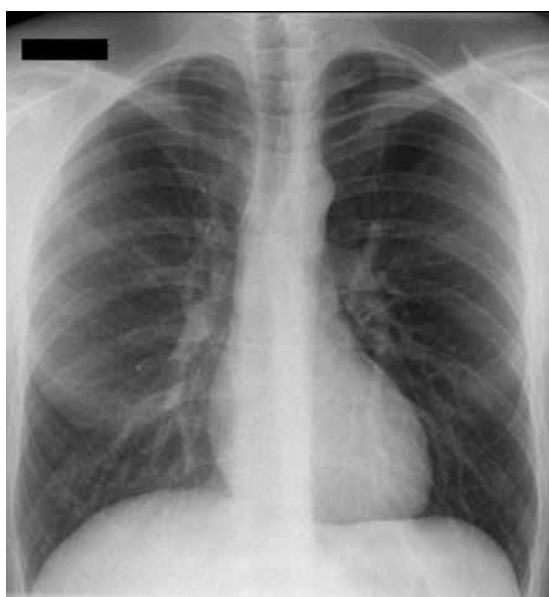

Рис.24. Пациент 34 лет, криптогенное кровохарканье.

### **Легочное альвеолярное кровотечение**

В редких случаях кровохарканье может быть связано с повреждением альвеолярно-капиллярного барьера. Диффузное альвеолярное кровотечение следует подозревать в случае кровохарканья, анемии и диффузных двусторонних инфильтратов на рентгенограмме грудной клетки. Альвеолярное кровоизлияние в основном связано с иммунными нарушениями и сердечной дисфункцией, хотя несколько случаев могут быть вызваны инфекционными заболеваниями ([таблица 3](#)) ([28](#), [108](#), [169](#)).

Иммунологическая патология	Кардиальная патология
Васкулиты	Митральный стеноз
Микроскопическая полиангиит	Левожелудочковая недостаточность
Грануломатоз Вегенера	Легочная вено-окклюзионная болезнь
Смешанная Криоглобулинемия	
Пурпура Шенляйна-Геноха	

Изолированный легочный ангиит (капиллярит) Системная красная волчанка Синдром Гудпасчера	
<b>Нарушения коагуляции</b>	<b>Легочное метастазирование</b>
Прием антикоагулянтов, антиагрегантов, антитромбоцитарных агентов, тромболитиков. Тромботическая тромбоцитопеническая пурпура (болезнь Мошковица-Грейвса)	Ангиосаркома
<b>Инфекции</b>	<b>Лекарства и токсические агенты</b>
Лептоспироз Ангиоинвазивный аспергиллез Цитомегаловирусная инфекция	Пеницилламин Кордарон Пропилтиоурация Кокаин
<b>Другие причины</b>	
Целиакия Идиопатический легочный фиброз Отек легких при отрицательном давлении (обструкция ДП, ларингоспазм)	Антифосфолипидный синдром

Лептоспироз является наиболее часто регистрируемым патогеном, связанным с альвеолярным кровотечением. Его следует заподозрить в случае гриппоподобного синдрома (острая головная боль, миалгия, лихорадка), нарушения функции печени и почек и серьезных геморрагических осложнений ([20](#), [85](#), [115](#)). Тяжелое легочное кровотечение может возникать при других бактериальных заболеваниях (например, *Plasmodium falciparum*), септицемии с диссеминированным внутрисосудистым свертыванием крови), а также при вирусных инфекциях ([100](#)), таких как цитомегаловирус, у людей с ослабленным иммунитетом, а также у иммунокомпетентных хозяев ([77](#), [117](#)).

Основными иммунными причинами альвеолярного кровотечения являются микроскопический полиангиит ([106](#)), гранулематоз Вегенера ([75](#), [182](#)), системная красная волчанка ([162](#), [198](#)), заболевание антител к базальной мембране клубочков (синдром Гудпасчера) ([107](#)). Сообщалось о большем количестве анекдотических иммунных альвеолярных кровотечений, связанных с антифосфолипидным синдромом ([37](#)), ограниченным иммунным легочным капилляритом ([87](#)), целиакией ([119](#)) или болезнями, вызванными лекарствами ([28](#)) ([169](#)). Альвеолярное кровотечение может указывать на эти последние состояния. Иммунное альвеолярное кровоте-

ние, вероятно, связано с поражением почек (т.е. протеинурией, гематурией, снижением скорости клубочковой фильтрации). Легочно-почечный синдром, а также наличие артралгий, миалгий, симптомов носа, уха и горла и кожных поражений указывают на иммунную причину. Иммунное альвеолярное кровотечение является тяжелым заболеванием. Сообщалось о смертности в диапазоне от 20 до 100% ([15](#), [60](#), [198](#)). У пациентов с микроскопическим полиангиитом, ассоциированным с ANCA, относительный риск смерти увеличивается в 9 раз при наличии легочного кровотечения ([81](#)). Кроме того, гломерулонефрит может привести к необратимой почечной недостаточности, особенно при высоком исходном значении креатинина ([81](#)). Поэтому, из-за тяжести как альвеолярного кровотечения, так и гломерулонефрита, большинство авторов подчеркивали важность ранней диагностики и раннего этиологического лечения.

## ЛЕЧЕНИЕ - ОБЗОР

Врачи должны иметь в виду, что течение кровохарканья непредсказуемо. Поэтому лечение должно быть стандартизировано, включая несколько этапов ([таблица 4](#)).

**Таблица 4: Диагноз и терапевтическая тактика.**

<p><b>1- Does the blood originate from the respiratory tract ?</b></p> <p>НЕТ = псевдокровохарканье</p> <p>Да = Откуда?</p> <p><input type="radio"/> Бронхи</p> <p><input type="radio"/> Альвеолы</p>
<p><b>2- Является ли кровохарканье опасным для жизни?\</b></p> <p>Объем/скорость кровотечения +++++</p> <p>Частота дыхания, SaO<sub>2</sub>, PaO<sub>2</sub>, ИВЛ++++</p> <p>Уровень гемоглобина</p> <p>Артериальное давление</p> <p>Основное заболевание: рак легких, миcetома, хронические респираторные заболевания (ОФВ1 &lt; 30%).</p> <p>Коагулопатия (антикоагулянты)</p> <p>Применение системных сосудосуживающих средств (терлипрессин, вазопрессин)</p>
<p><b>3- Где находится кровотечение и какова причина?</b></p>
<p><b>4- Какое лечение является наиболее подходящим?</b></p>

Первый шаг направлен на подтверждение диагноза кровохарканья. На втором этапе следует оценить тяжесть кровохарканья. На третьем этапе следует попытаться локализовать место и диагностировать причину кровохарканья. Наконец, последний шаг должен быть направлен на наиболее подходящее лечение. В случае интенсивного кровохарканья определение местоположения места кровотечения и назначение специального лечения, включая поддержание свободных дыхательных путей, следует выполнять одновременно с определением причины кровотечения. Поэтому рентген грудной клетки, компьютерная томография и ФБС должны быть выполнены в течение нескольких часов в клинических условиях массивного кровохарканья.

### Подтверждение диагноза

Перед началом обширной диагностики кровохарканья крайне важно определить, что кровь поступает из дыхательных путей ([таблица 5](#)) ([17,111,174](#)).

**Таблица 5. Различия между кровохарканьем и псевдокровохарканьем**

Особенности	Haemoptysis	Гематомезис (рвота кровью)	Кровотечение из носа/глотки
<b>Clinical clues</b>	История легочного заболевания (легочный анамнез) Ощущение бульканья в груди	Анамнез цирроза печени Абдоминальный дискомфорт Тошнота, рвота	Анамнез орофарингеальной карциномы Носовое кровотечение Лирингеальное диспноэ
<b>Clinical presentation</b>	Кашель	Рвота	Отрыжка до кашля или без кашля
<b>Sputum examination</b>	Ярко-красная, алая Гнойная мокрота	Темно-красная Частицы пищи	Ярко-красная

Диагноз кровохарканья обычно легко установить, даже если врач не присутствовал во время эпизода. Тем не менее, особенно когда кровохарканье активно, этот испуганный симптом может имитировать желудочно-кишечное или носоглоточное кровотечение. Пациент, описывающий событие, может сомневаться в том, что кровь откашливается, аспирируется, а затем откашливается или проглатывается и впоследствии вызывает рвоту ([41](#)). Поэтому первым шагом является отличие кровохарканья от псевдокровохарканья (кровотечения и кровотечения из верхних дыхательных путей). Частота псевдокровохарканья колеблется от 3 до 10% ([41](#), [88](#), [189](#)). Кровь обычно откашливается и обычно ярко-красная, пенная и иногда смешивается с гнойной мокротой при эпизодах кровохарканья. И наоборот, при

рвоте выделяется кровь, обычно темно-красного цвета, смешанная с частицами пищи при кровотечении. Иногда следует рассмотреть возможность желудочно-кишечного кровотечения в случае падения артериального давления, контрастирующего с отсутствием дыхательной недостаточности. Чаще всего, самый сложный диагноз, который можно исключить, - это носоглоточное кровотечение, особенно когда оно обильное. У заядлого курильщика следует заподозрить заболевание носоглотки, у которого в анамнезе был рак ротоглотки, носовые кровотечения или кровохарканье. У пациентов с искусственной вентиляцией легких отсутствие активного или рецидивирующего кровотечения после очистки дыхательных путей от крови должно приводить к подозрению на носоглоточное, а не бронхиальное происхождение. В сомнительных случаях дальнейшие и быстрые исследования могут решить эту проблему, включая тщательное обследование глотки и / или шеи с помощью компьютерной томографии или эндоскопии и гастроскопии.

После установления диагноза кровохарканья остается определить, происходит ли кровь из бронхов или из альвеол, потому что этиологические и терапевтические подходы сильно различаются. Альвеолярное кровотечение следует подозревать в случае кровохарканья, анемии и диффузных двусторонних инфильтратов на рентгенограмме грудной клетки. Бронхо-альвеолярный лаваж, выявляющий все более кровавистый возврат промывной жидкости и / или сидерофагический альвеолит, является краеугольным камнем диагноза. Следует отметить, что диффузные инфильтраты могут также возникать в результате вдыхания при массивном кровохарканье. Внегрудные признаки такое поражение почек может быть полезным для дифференциации альвеолярного кровотечения от вдыхания, связанного с массивным кровохарканьем.

### **Оценка тяжести**

Тяжесть кровохарканья в основном оценивается по количеству кровотечения или величине дыхательных и/или кровеносных эффектов кровотечения ([таблица 4](#)).

Количество кровотечений тесно связано со смертностью ([34](#), [80](#), [166](#)). Сообщалось о смертности в 71%, если объем кровотечения составлял в среднем 600 мл в течение 4 часов, по сравнению со смертностью менее 25% при 600 мл в течение 4-16 часов и смертностью 5% при 600 мл в течение 16-48 часов



(34). Тем не менее, не существует общепринятых определений количества кровотечения для определения тяжести кровохарканья. Сообщалось о количестве кровотечений от 100 мл / 24 часа до более 1000 мл / 48 часов (7, 18, 30, 54, 61, 132). Определить количество кровотечения не всегда легко. Пациенту могут быть представлены несколько градуированных контейнеров известного объема, чтобы оценить количество кровотечения. В клинической практике чаще используют следующую шкалу (рисунок 4): столовая ложка, стакан и 0,5 литровая стеклянная банка, соответствующие 5 мл, 120-150 и 400-500 мл кровопотери соответственно. В некоторых случаях оценка объема отхаркиваемой жидкости является незначительной, и существует риск недооценки фактической кровопотери, особенно в следующих ситуациях: (I) кровь была проглочена пациентом; (II) кровь задержалась в легких из-за затруднения отхаркивания из-за снижения мышечной силы (пожилой пациент). В этой клинической ситуации рентген грудной клетки может выявить ателектаз; (III) кровь заполнила ранее существовавшее полостное поражение. Иногда объем завышен из-за смеси гнойных или слюнных выделений. Может быть полезным исследование мокроты. Риск смерти возникает в основном из-за обструкции дыхательных путей. Поскольку мертвое пространство основных дыхательных путей составляет в среднем 200 мл, острая дыхательная недостаточность может развиваться быстро (174). Поэтому в каждом случае следует измерять частоту дыхания и насыщение кислородом.

Гемодинамическая недостаточность и анемия должны рассматриваться как критерии тяжести кровохарканья. Тем не менее, по нашему опыту, объем отхаркиваемой крови и респираторные последствия кровотечения выявляют большинство пациентов с тяжелым кровохарканьем (54), у которых стабильное гемодинамическое состояние. Кроме того, шок, а также значительное падение уровня гемоглобина обычно возникают после дыхательной недостаточности и необходимости искусственной вентиляции легких и могут отражать основное заболевание, а не потерю крови. В сомнительных случаях, если вышеуказанные критерии не имеют отношения к делу, тяжесть кровохарканья следует оценивать следующим образом: I) основное заболевание: рак легких и мицетома обычно связаны с плохими исходами (30, 187); II) нарушения свертываемости крови приводят к массивному кровохарка-

нью (6, 80); III) использование сосудосуживающего лечения (118); IV) и степень долевого поражения на компьютерной томографии высокого разрешения, особенно если способность пациента кашлять снижена (99).

### **Топографическая и этиологическая диагностика**

Цель этого этапа - определить сторону и, в лучшем случае, локализацию кровотечения, а также этиологию и механизм (механизмы) кровохарканья, особенно при массивном кровохарканье. Таким образом, если известна латерализация (правая или левая) кровотечения, пациента следует уложить на сторону кровотечения, чтобы предотвратить асфиксию. При необходимости может быть выполнена односторонняя интубация для защиты не кровотокающего легкого. Всякий раз, когда существует возможность хирургического вмешательства, местоположение кровохарканья имеет важное значение. Ангиография МДКТ может изменить первоначальное лечение, если она выявляет легочный источник кровотечения, такой как аневризма легкого, вторичная по отношению к туберкулезу (98), что может привести к эндоваскулярному лечению легочной артерии. Если источник кровотечения исходит из системных артерий и сторона кровотечения известна, будет выполнена селективная эмболизация (22, 82).

### **История**

**Сторона кровотечения может быть выявлена по симптомам пациента, состоящим из бульканья или странного ощущения (22).** Бринсон и др. сообщает, что 47% пациентов с МВ смогли обеспечить сторону кровотечения, тогда как Pursel et al. сообщалось о 10% случаев у невыбранных пациентов (22 146). Обследование пациента с кровохарканьем должно включать подробный анамнез. Следует отметить ранее существовавшее заболевание. Например, туберкулез в анамнезе может уменьшить количество возможных причин кровохарканья (рецидив инфекции, рубцовое поражение, мицетома). Курильщик с потерей веса подвержен риску рака легких. Характер кровотечения также может дать полезные подсказки для постановки диагноза. Повторяющиеся эпизоды кровохарканья с гнойной мокротой или во время менструации предполагают диагноз бронхоэктазов или эндометриоза. Темная кровь может быть в большей степени связана с источником кровотечения из легочной артерии, тогда как ярко-красное кровотечение указы-

вает на происхождение кровотечения из бронхиальной артерии. Пеннистая розовая мокрота наблюдается при левожелудочковой недостаточности. Острая боль в груди повышает вероятность тромбоэмболии легочной артерии. Следует отметить поездки. Например, кровохарканье паразитарного происхождения может развиться после поездки в Азию или Южную Америку. Системная красная волчанка в анамнезе, поражение верхних дыхательных путей в анамнезе, такое как ринит или [синусит](#), артралгия или артрит в анамнезе, а также макроскопическая гематурия позволяют предположить диагноз альвеолярного кровоизлияния.

### **Физикальный осмотр**

Сторона кровотечения после физического осмотра достигается в 43% случаев ([146](#)). Тщательное физическое обследование может предоставить информацию о причинах кровохарканья. Врачи должны регистрировать жизненно важные показатели и документировать лихорадку. Септическое состояние предполагает диагноз пневмонии. Телеангиэктазии, особенно на губах или слизистой оболочке щек, могут повысить диагноз наследственной геморрагической телеангиэктазии. Удары клюшкой могут быть признаком бронхоэктазов или рака легких. Пальпируемые лимфатические узлы указывают на диагноз рака легких. Изъязвления полости рта или гениталий могут быть начальным проявлением болезни Беш. Болезненность икр может указывать на диагноз тромбоэмболии легочной артерии. У пациентов с альвеолярным кровотечением следует уделять пристальное внимание внелегочным проявлениям. Например, перфорация перегородки носа предполагает диагноз гранулематоза Вегенера. Поражения кожи, такие как [пурпура](#), предполагают воспалительный васкулит.

### **Рентген грудной клетки**

Рентген грудной клетки может выявить сторону кровотечения в 46-82% случаев ([82](#), [132](#), [146](#), [155](#)). Большое количество кровотечений может снизить эффективность рентгенографии грудной клетки при локализации кровотечения ([155](#)). Кроме того, некоторые результаты рентгенографии грудной клетки могут указывать на конкретные диагнозы: полостное поражение повышает диагноз туберкулеза или рака легких; внутриполостное образование, отделенное от окружающей полости, наводит на мысль об аспергилломе; образование опухоли указывает на рак; трубча-

тые или кольцевые помутнения указывают на бронхоэктазию. Рентген грудной клетки может быть нормальным или нелокализирующим в 20-40% случаев (121). Необходимо провести дальнейшие исследования. Kallenbach et al. сообщалось, что бронхоскопия выявила рак легких почти у четверти пациентов с необъяснимым кровохарканьем после физического осмотра и “нормальной” рентгенографии грудной клетки (92).

### **Волоконно-оптическая бронхоскопия**

Волоконно-оптическая бронхоскопия (ФБС) может быть полезной по нескольким причинам. Во-первых, ФБС может визуализировать кровотечение и подтвердить диагноз кровохарканья. Во-вторых, ФБС может, по крайней мере, латерализовать (правое или левое легкое) и локализовать источник кровотечения. Оперативная ценность ФБС при определении места кровотечения может варьироваться от 34 до 93% при раннем выполнении, в отличие от 11-50% при более позднем выполнении (64, 146, 170). И наоборот, оперативная ценность снижается при массивном кровохарканье (30, 64). Наконец, ФБС может определить причину кровохарканья: 1) эритема и отек слизистой оболочки, а также слизисто-гнойные выделения указывают на диагноз бронхита; 2) эндобронхиальная опухоль указывает на доброкачественную опухоль или рак легких; 3) инородное тело или бронхол могут быть диагностированы бронхоскопически. Впоследствии ФБС разрешает проведение микробиологических проб и биопсии тканей, если это указано. ФБС и КТ следует рассматривать как взаимодополняющие процедуры, а не конкурирующие. Преимущество ФБ или компьютерной томографии следует рассматривать в свете каждой клинической ситуации.

### **Мультидетекторная рядная компьютерная томография (МДКТ) Ангиография**

В настоящее время ангиография MDCT имеет важное значение в начальном лечении кровохарканья (таблица 6). Во-первых, аномалии компьютерной томографии, отражающие заполнение дыхательных путей или просвета альвеол кровью, а именно помутнения матового стекла, уплотнение альвеол, ателектаз или одностороннее поражение (например, опухоль или аспергиллома), могут помочь в локализации кровотечения. Иногда ангиография MDCT может показать экстравазацию

контрастного вещества в просвет бронхов (24, 97). В целом, ангиография MDCT может выявить кровотечение в 70-80% случаев (72, 99, 155). Интерпретация результатов MDCT-ангиографии должна учитывать возможное перераспределение крови в зависимые участки легкого у пациентов с массивным кровохарканьем. Во-вторых, MDCT-ангиография может с высокой чувствительностью диагностировать причину кровохарканья (123). Основные состояния, такие как рак легких, бронхоэктазы, мицетома, активный туберкулез, легко диагностируются. Тромбоэмболия легочной артерии должна быть диагностирована путем тщательного анализа легочных артерий. Оценка сосудистой сети грудной клетки должна включать малое кровообращение, а также системное бронхиальное и небронхиальное кровообращение. Наконец, ангиография MDCT предоставляет подробную дорожную карту сосудистой сети грудной клетки и возможные механизмы кровохарканья. Кровотечение из легочной артерии возникает в 6,9 -11% случаев (98, 165). Признаками, указывающими на кровотечение из легочной артерии при MDCT-ангиографии, могут быть аневризма легкого, псевдоаневризма легкого, легочная ветвь во внутренней части стенки полости в той же области, что и место кровотечения. Поскольку MDCT-ангиография обеспечивает точное изображение системных бронхиальных и небронхиальных артерий, их неидентификация обычно приводит к неудаче процедуры эмболизации.

До применения MDCT-ангиографии было продемонстрировано, что компьютерная томография была очень полезна для определения и диагностики причины кровотечения (72). С другой стороны, несколько авторов утверждали, что КТ оказывает ограниченное клиническое влияние на терапевтические решения (25, 72). Однако недавние публикации предполагают влияние на лечение (74, 98). По нашему мнению, MDCT следует рассматривать в качестве первичного диагностического исследования у пациентов с кровохарканьем. У пациентов с раком ротоглотки в анамнезе рентгенологическое исследование должно включать области шеи и глотки.

### **Лабораторные исследования**

Необходимо провести дальнейшие исследования, связанные с историей болезни, симптомами пациентов, а также данными визуализации. Например, если у пациента сепсис, следует провести посев крови и образцов мокроты для окраски и посева

[на рам](#). Мокроту следует отправить на микробиологическое исследование, включая окрашивание и посев на микобактерии, если это показано. В случаях применения антикоагулянтов рекомендуется исследовать профиль свертывания крови.

У пациентов с альвеолярным кровотечением необходимы анализы мочи, а также эхокардиограмма ([рисунок 5](#)). Следует сделать анализ сыворотки ANCA (антитела к цитоплазме нейтрофильных клеток), антигломерулярной базальной мембраны, антинуклеарных и антифосфолипидных антител. Следует выполнить биопсию ткани, направленную на клиническое поражение. И наоборот, у пациентов с диагнозом известного иммунного заболевания первой целью является исключение инфекции, прежде чем делать вывод об обострении иммунного заболевания. [Back to Top](#)

## Лечение

Лечение кровохарканья зависит от основного заболевания, количества кровотечений, а также от оснащения центра и опыта врачей и рентгенологов. Требуется консультация специалиста по легочным заболеваниям.

Какой бы ни была тяжесть кровохарканья, лечение основного заболевания имеет важное значение. Очевидные причины следует устранять с помощью конкретных мер. Например, у пациентов с подозрением на туберкулез следует начинать противотуберкулезное лечение, а у онкологических больных - химиотерапию и так далее. Антибиотики следует назначать, по крайней мере, в случае документально подтвержденной инфекции. У пациентов с бронхоэктазами все пациенты должны получать лечение антибиотиками, включая антибиотики, эффективные против *синегнойной* палочки, а также золотистого *стафилококка* ([22](#), [57](#)). Впоследствии антибиотики должны быть направлены на посев образцов дыхательных путей. Показания к применению антибиотиков при бронхите остаются неясными. Некоторые авторы выступают за рутинное применение антибиотиков пациентам с кровохарканьем, чтобы ограничить инфекционные осложнения аспирации и дальнейшего кровотечения ([137](#)). В случае некротической пневмонии следует как можно скорее начать прием адекватных антибиотиков. Задержка в назначении соответствующих антибиотиков при тяжелой инфекции может быть опасной для жизни. К сожалению, текущие рекомендации по эмпирическому противомикробному лечению ВП могут быть неадекватными в данной клинической ситуации, особенно при

пневмонии, связанной с PVL, продуцирующими штаммы золотистого *стафилококка*. Более того, некоторые авторы рекомендуют введение иммуноглобулинов или антибиотиков, отключающих выработку токсинов (например, [клиндамицина](#) и [линезолида](#)), в качестве дополнительного лечения ([44](#), [124](#), [129](#)). Кроме того, линезолид эффективен против всех штаммов золотистого *стафилококка*. Поэтому первоначальное микробиологическое исследование (например, образцы дыхательных путей для окраски по граму и посева, посев крови) имеет важное значение. Недавно были разработаны новые методы в виде ПЦР-анализа в реальном времени, позволяющие быстро идентифицировать штаммы *стафилококка*, продуцирующие PVL ([151](#), [177](#)), в течение нескольких часов. Кроме того, эти методы предоставляют информацию о моделях чувствительности к противомикробным препаратам ([177](#)).

[Back to Top](#)

## ЛЕЧЕНИЕ В ОТДЕЛЕНИИ ИНТЕНСИВНОЙ ТЕРАПИИ ИЛИ НЕОТЛОЖНОЙ ПОМОЩИ

Массивное кровохарканье является неотложной медицинской помощью, и его следует сначала лечить в отделении интенсивной терапии или отделении неотложной помощи, прежде чем направлять пациента в центр, способный выполнять как бронхиальную ангиографию, так и хирургию ([25](#), [54](#), [70](#), [86](#), [137](#), [193](#)). Врач должен иметь возможность обсудить варианты лечения с опытным пневмологом, рентгенологом и торакальным хирургом. Первоначальное медицинское лечение включает общие меры, методы контроля кровотечения и защиту дыхательных путей, если это показано.

### Общие меры ([таблица 7](#))

Первоначальное медицинское лечение включает введение широкополосной внутривенной канюли, постельный режим, при этом пациент укладывается сбоку от предполагаемого источника кровотечения ([54](#), [90](#)). Кислород должен подаваться для достижения насыщения артерии выше 90%. Лечение, связанное с повышенным риском кровотечения, такими антикоагулянтами следует прекратить. Следует обсудить коррекцию нарушений свертывания крови. При наличии системной гипертензии следует контролировать ([114](#)). Подавление кашля остается спорным

([46](#), [54](#), [86](#), [94](#), [174](#), [196](#)). Если кашлевой рефлекс полностью подавлен, кровь будет задерживаться в легких, и тяжесть кровохарканья может быть недооценена, а также может возникнуть ателектаз. И наоборот, сильный кашель может привести к массовому рецидиву кровохарканья ([18](#), 83, [174](#)).

## **Методы контроля кровотечения**

### **Бронхоскопические методы**

В случае продолжающегося кровотечения, несмотря на применение общих мер, состояние пациента следует стабилизировать с помощью эндобронхиальных методов или системных средств или обоих.

При наличии возможности необходима гибкая волоконно-оптическая бронхоскопия для контроля кровотечения, а также для отсасывания крови и удаления сгустков, которые могут закупоривать дыхательные пути. Локализованный сгусток не следует удалять, поскольку он может привести к массивному и смертельному кровохарканью. По сравнению с гибкой волоконно-оптической бронхоскопией, жесткая бронхоскопия может обеспечить более эффективное всасывание для поддержания свободных дыхательных путей. Тем не менее, операция обычно проводится под общим наркозом и требует участия опытного бронхоскописта ([114](#)). Кроме того, способность идентифицировать периферические поражения ограничена. Поэтому за последние десятилетия использование жесткой бронхоскопии сократилось ([73](#)). Для остановки кровотечения можно использовать несколько гибких волоконно-оптических методов. Промывание холодным солевым раствором или инстилляцией адреналина просты и могут быть успешными ([29](#), [45](#), [191](#)). Промывание солевым раствором со льдом с последовательным введением аликвот по 50 мл контролировало кровохарканье у 12 пациентов с массивным кровохарканьем (> 600 мл/24 часа) ([29](#)). Объем промывания составил в среднем 500 мл на пациента. Этот метод, используемый при жесткой бронхоскопии, может быть адаптирован к гибкой бронхоскопии. Если кровотечение не контролируется, могут быть использованы местные сосудосуживающие средства, такие как терлипрессин или орнипрессин, а также механическая тампонада (например, катетер Форгарти) ([21](#), [164](#), [185](#)). Сообщалось о других случаях местной гемостатической тампонады, требующих либо жесткой бронхоскопии, либо гибкой бронхоскопии, либо и того, и



другого ([16](#), [184](#), [191](#)). Tsukamoto и др. утверждал, что местное лечение имело такую же эффективность, как эмболизация бронхиальной артерии. ([184](#)). Тем не менее, необходимы дальнейшие исследования. Более того, средства, используемые для местной тампонады, нелегко доступны, за исключением холодного физиологического раствора или растворов адреналина и местных сосудосуживающих средств.

### **Системные сосудосуживающие средства**

Если бронхоскопические методы недоступны или неэффективны для контроля кровотечения, следует вводить системные сосудосуживающие средства, такие как вазопрессин или терлипрессин ([90](#), [149](#), [174](#)). Эти фармакологические средства следует применять с осторожностью у пациентов с ишемической болезнью сердца и системной гипертензией. Они могут снизить эффективность бронхиальной ангиографии из-за сужения сосудов бронхиальных артерий. Следует отметить, что ни одно контролируемое исследование с использованием этих препаратов не проводилось у пациентов с массивным кровохарканьем.

### **Защита дыхательных путей**

В случае активного кровотечения или нарушения проходимости дыхательных путей пациенты должны быть интубированы эндотрахеальной трубкой с большим отверстием, позволяющей осуществлять последующее адекватное всасывание, с использованием ФБС. Для защиты не кровоточащего легкого и остановки кровотечения можно использовать несколько стратегий. Во-первых, если кровотечение латерализовано, следует выполнить одностороннюю интубацию. Если кровотечение латерализуется вправо, длинная эндотрахеальная трубка может быть введена в левый основной ствол. В случае кровотечения слева выборочная интубация правого легкого может привести к закупорке верхней правой доли. Альтернативой является введение эндотрахеальной трубки в трахею и закупорка левого главного бронха бронхиальным блокаторм. Во-вторых, если сторона кровотечения неизвестна, может быть вставлен двойной люмен. Его должен устанавливать опытный оператор. Неправильно установленная трубка может привести к аспирации и смерти ([68](#)). Кроме того, двухпросветные трубки легко закупориваются тромбами и не пропускают бронхоскопы достаточного размера, чтобы можно было беспрепятственно ходить в туалет. Наконец, изоляция кровоточащего бронха может быть достигнута с

помощью баллонной тампонады, такой как катетер Арти или эндобронхиальные блокаторы ([59](#), [67](#), [79](#), [89](#), [94](#)). Этот последний подход проще и, кроме того, обеспечивает больше легких для газообмена ([59](#), [191](#)). Эти устройства для блокации бронхов могут также использоваться у неинтубированных пациентов.

Недавно сообщалось об успешном применении рекомбинантного фактора VII у пациента с массивным кровохарканьем, связанным с пневмонией, до перевода в специализированный центр ([116](#)). Такое лечение следует рассматривать как временную меру у пациентов с массивным кровохарканьем.

[Back to Top](#)

## МЕДИЦИНСКИЙ ЦЕНТР

---

Как только состояние здоровья стабилизируется, в специализированном центре следует рассмотреть дальнейшие методы лечения.

### **Интервенционная радиология**

Интервенционная радиология произвела революцию в лечении массивного кровохарканья. В настоящее время перед эндоваскулярным лечением следует проводить ангиографию MDCT, учитывая предоставленные полезные данные (т.е. локализацию и механизм кровотечения, визуализацию системных бронхиальных и небронхиальных артерий). Тем не менее, если MDCT-ангиография недоступна, эмболизацию бронхиальной артерии следует рассматривать как процедуру первой линии для пациентов с опасным для жизни кровохарканьем, поскольку бронхиальные и небронхиальные системные артерии являются источником кровотечения более чем в 90% случаев ([54](#)). Следует отметить, что прямой рентгенологический признак кровохарканья, заключающийся в экстравазации среднего контраста в просвет бронхов, встречается менее чем в 10% случаев ([82](#), [148](#)). Локализация кровотечения, предполагаемая по результатам MDCT-ангиографии и бронхоскопии, в сочетании с результатами ангиографии (т.е. гипертрофией и извилистостью бронхиальных артерий, неоваскуляризацией, гиперваскуляризацией, шунтированием в легочную артерию или вену), может идентифицировать сосуд для эмболизации.

Бронхиальная артериография с эмболизацией является эффективным методом. Немедленный контроль кровохарканья достигается в 75-91% случаев ([33](#), [54](#), [132](#), [147](#), [153](#), [175](#), [195](#)). Вероятность немедленного успеха может быть уве-

личена за счет использования микрокатетера для супраселективной эмболизации. [Сообщалось о рецидиве кровотечения в 20-45% случаев \(46\)](#) и может быть связано со следующими факторами: предыдущее применение сосудосуживающих средств; кровотечение из других системных артерий, таких как внутренняя артерия молочной железы; основное заболевание (например, муковисцидоз, мицетома или рак) ([12, 76, 95, 135,176 ,187](#)). Часто сообщалось о нескольких незначительных осложнениях (например, боль в груди, дисфагия, субинтимальная диссекция аорты) ([187,197](#)). Наиболее опасным осложнением эмболизации бронхиальной артерии является непреднамеренная эмболизация спинномозговой артерии, вызывающая ишемическое повреждение спинного мозга. Распространенность ишемии спинного мозга низкая (<8%). Другие серьезные побочные эффекты включают инфаркт бронхов, бронхо-пищеводный свищ и ишемический колит ([197](#)). Уровень осложнений снижается благодаря опыту рентгенолога и использованию микрокатетера, который позволяет проводить супраселективную катетеризацию бронхиальных артерий ([118](#)).

Если кровотечение происходит из легочной артерии, легочная ангиография с закупоркой сосудов с помощью спиралей может остановить кровотечение и избежать традиционного хирургического лечения. Следовательно, транскатетерная окклюзия легочного артериального кровообращения может позволить окончательное и нехирургическое лечение этих сосудистых поражений у отдельных пациентов ([138, 154](#)). Следует отметить, что у пациентов с псевдоаневризмами легочной артерии кровохарканье также может быть связано с системными бронхиальными артериями, которые появляются вблизи этих поражений. Таким образом, со временем требуется эмболизация бронхиальной артерии. Недавно у онкологических больных для остановки кровотечения стали использовать стент-трансплантат ([134](#)).

### **Хирургия**

Хирургия - это лечение кровохарканья по выбору. К сожалению, около половины пациентов с кровохарканьем не являются кандидатами на операцию из-за их низкого сердечно-легочного резерва ([90, 109](#)). Кроме того, сообщалось о высокой смертности, от 23% до 50%, при неотложной хирургии ([25, 68, 90, 102](#)). В настоящее время торакальная хирургия для оперированных пациентов должна быть зарезервирована в экстренных случаях, когда бронхиальная ангиография недоступна, тех-

нически невозможна (например, нестабильный катетер, наличие спинномозговой артерии), а также в случае постоянного активного кровотечения после эмболизации (46,94). У пациентов с массивным кровохарканьем, связанным с очаговым поражением, следует попытаться провести интервенционную радиологию, чтобы остановить кровотечение, и операцию следует отложить. Впоследствии следует рассмотреть возможность резекции легких (т.е. сегментэктомии, лобэктомии и пневмонэктомии) при очаговых поражениях, особенно если они связаны с высокой вероятностью повторного кровотечения (например, мицетома) (49). Польза всегда должна быть сопоставлена с риском осложнений и смертности. Распространенными являются серьезные послеоперационные осложнения, такие как кровотечение, эмпиема, респираторные инфекции, раневые инфекции, дыхательная недостаточность и бронхоплевральные свищи (101). Оперативная смертность составляет около 6% (90, 102). В исключительных случаях выполнялась перевязка бронхиальной артерии (12, 143).

Другие методы контроля кровохарканья Для контроля массивного кровохарканья использовались другие подходы, такие как внутрисосудистое введение противогрибковой терапии или лучевой терапии при мицетоме и лазерная фотокоагуляция при раке легкого, но опыт применения этих методов невелик (52, 63,94).

### **Легочное альвеолярное кровотечение**

Лечение зависит от причины. При иммунном альвеолярном кровотечении краугольным камнем лечения является введение высоких доз стероидов, часто связанных с циклофосфамидом (58). За исключением синдрома Гудпасчера, польза плазмафереза остается неясной при иммунном альвеолярном кровотечении. Операция обязательна при альвеолярном кровотечении, связанном с митральным стенозом.

[Back to Top](#)

## **С ИСКЛЮЧЕНИЕ**

Поскольку дифференциальные диагнозы кровохарканья обширны, следует проводить тщательный подход. Рекомендуется консультация специалиста по легочным заболеваниям. Ранняя диагностика причины кровохарканья - лучший способ профилактики массивного кровохарканья. В случае массивного кровохарканья обязательно мультидисциплинарное лечение (пневмолог, реаниматолог, радиолог, хи-

рург). Эндоваскулярное лечение является методом выбора из-за более низких показателей заболеваемости и смертности по сравнению с неотложной хирургией.

[Back to Top](#)

## РЕКОМЕНДАЦИИ

1. Abal AT, Nair PC, Cherian J. Haemoptysis: aetiology, evaluation and outcome--a prospective study in a third-world country. *Respir Med* 2001;95:548-552. [\[PubMed\]](#)
2. Abbott OA. The clinical significance of pulmonary hemorrhage; a study of 1316 patients with chest disease. *Dis Chest* 1948;14:824-842. [\[PubMed\]](#)
3. Adelman M, Haponik EF, Bleecker ER, Britt EJ. Cryptogenic hemoptysis. Clinical features, bronchoscopic findings, and natural history in 67 patients. *Ann Intern Med* 1985;102:829-834. [\[PubMed\]](#)
4. Akoglu S, Ucan ES, Celik G, Sener G, Sevinc C, Kilinc O, Itil, O. Endobronchial metastases from extrathoracic malignancies. *Clin Exp Metastasis* 2005;22:587-591. [\[PubMed\]](#)
5. Albelda SM, Talbot GH, Gerson S., Miller WT, Cassileth, PA. Pulmonary cavitation and massive hemoptysis in invasive pulmonary aspergillosis. Influence of bone marrow recovery in patients with acute leukemia. *Am Rev Respir Dis* 1985;131:115-120. [\[PubMed\]](#)
6. Alobeidy ST, Mehth R, Niederman M. Etiology and outcome of hemoptysis in patients on anticoagulation therapy. *Am J Respir Crit Care Med* 2001:163.
7. Amirana M, Frater R, Tirschwell P, Janis M, Bloomberg A, State D. An aggressive surgical approach to significant hemoptysis in patients with pulmonary tuberculosis. *Am Rev Respir Dis* 1968;97:187-192. [\[PubMed\]](#)
8. Antonelli M, Midulla F, Tancredi G, Salvatori FM, Bonci E, Cimino G, Flaishman I. Bronchial artery embolization for the management of nonmassive hemoptysis in cystic fibrosis. *Chest* 2002;121:796-801. [\[PubMed\]](#)
9. Arsalane A, Parrot A, Assouad J, Tchanderli R, Bazelly B. [Spontaneous hemothorax: a rare but serious complication of intralobular pulmonary sequestration]. *Rev Pneumol Clin* 2006;62: 30-33. [\[PubMed\]](#)
10. Auerbach O. Pathology and pathogenesis of pulmonary arterial aneurysm in tuberculosis cavities. *Am Rev Tuberc* 1939;39: 99-115.
11. Ayed A. Pulmonary resection for massive hemoptysis of benign etiology. *Eur J Cardiothorac Surg* 2003;24: 689-693. [\[PubMed\]](#)
12. Barben J, Robertson D, Olinsky A, Ditchfield M. Bronchial artery embolization for hemoptysis in young patients with cystic fibrosis. *Radiology* 2002;224:124-130. [\[PubMed\]](#)
13. Barker AF. Bronchiectasis. *N Engl J Med* 2002;346:1383-1393. [\[PubMed\]](#)
14. Bell WR, Simon TL, DeMets DL. The clinical features of submassive and massive pulmonary emboli. *Am J Med* 1977;22:355-360. [\[PubMed\]](#)
15. Benoit FL, Rulon DB, Theil GB, Doolan PD, Watten RH. Goodpasture's Syndrome: a Clinicopathologic Entity. *Am J Med* 1964;47:424-444. [\[PubMed\]](#)
16. Bhattacharyya P, Dutta A, Samanta AN, Chowdhury SR. New procedure: bronchoscopic endobronchial sealing; a new mode of managing hemoptysis. *Chest* 2002;121: 2066-2069. [\[PubMed\]](#)
17. Bidwell JL, Pachner RW. Hemoptysis: diagnosis and management. *Am Fam Physician* 2005;72:1253-1260. [\[PubMed\]](#)
18. Bobrowitz ID, Ramakrishna S, Shim YS. Comparison of medical v surgical treatment of major hemoptysis. *Arch Intern Med* 1983;143:1343-1346. [\[PubMed\]](#)
19. Boe DM, Schwarz MI. A 31-year-old man with chronic cough and hemoptysis. *Chest* 2007;132:721-726. [\[PubMed\]](#)
20. Boussaud V, Parrot A, Mayaud C, Wislez M, Antoine M, Picard C, Delisle F, Etienne, J, Cadranel J. Life-threatening hemoptysis in adults with community-acquired pneumonia due to Panton-Valentine leukocidin-secreting *Staphylococcus aureus*. *Intensive Care Med* 2003; 29:1840-1843. [\[PubMed\]](#)
21. Breuer HW, Charchut S, Worth H, Trampisch HJ, Glanzer K. Endobronchial versus intravenous application of the vasopressin derivative glypressin during diagnostic bronchoscopy. *Eur Respir J* 1989;2:225-228. [\[PubMed\]](#)
22. Brinson GM, Noone PG, Mauro MA, Knowles MR, Yankaskas JR, Sandhu JS, Jaques PF. Bronchial artery embolization for the treatment of hemoptysis in patients with cystic fibrosis. *Am J Respir Crit Care Med* 1998;157:1951-1958. [\[PubMed\]](#)
23. Broberg C, Ujita M, Babu-Narayan S, Rubens M, Prasad, SK, Gibbs JS, Gatzoulis MA. Massive pulmonary artery thrombosis with haemoptysis in adults with Eisenmenger's syndrome: a clinical dilemma. *Heart* 2004; 90:e63. [\[PubMed\]](#)

24. Bruzzi JF, Remy-Jardin M, Delhaye D, Teisseire A, Khalil C, Remy J. Multi-detector row CT of hemoptysis. *Radiographics* 2006;26:3-22. [\[PubMed\]](#)
25. Cahill BC, Ingbar DH. Massive hemoptysis. Assessment and management. *Clin Chest Med* 1994;15:147-167. [\[PubMed\]](#)
26. Chang JC, Cregler LL. Hemoptysis in a patient with congestive heart failure and pulmonary emboli. *J Natl Med Assoc* 1994;86:383-386. [\[PubMed\]](#)
27. Clarot C, Leleu O, Touati G, Reix T, Jounieaux V. [Aortobronchial fistulas.]. *Rev Mal Respir* 2004;21:943-949. [\[PubMed\]](#)
28. Collard HR, Schwarz MI. Diffuse alveolar hemorrhage. *Clin Chest Med* 2004; 25:583-592, vii. [\[PubMed\]](#)
29. Conlan AA, Hurwitz SS. Management of massive haemoptysis with the rigid bronchoscope and cold saline lavage. *Thorax* 1980;35:901-904. [\[PubMed\]](#)
30. Corey R, Hla KM. Major and massive hemoptysis: reassessment of conservative management. *Am J Med Sci* 1987;294:301-309. [\[PubMed\]](#)
31. Cornillet A, Camus C, Nimubona S, Gandemer V, Tattevin P, Belleguic C, Chevrier S, Meunier C, Lebert C, Aupee M, et al. Comparison of epidemiological, clinical, and biological features of invasive aspergillosis in neutropenic and nonneutropenic patients: a 6-year survey. *Clin Infect Dis* 2006;43:577-584. [\[PubMed\]](#)
32. Cowling MG, Belli AM. A potential pitfall in bronchial artery embolization. *Clin Radiol* 1995;50:105-107. [\[PubMed\]](#)
33. Cremaschi P, Nascimbene C, Vitulo P, Catanese C, Rota L, Barazzoni GC, Cornalba GP. Therapeutic embolization of bronchial artery: a successful treatment in 209 cases of relapse hemoptysis. *Angiology* 1993;44:295-299. [\[PubMed\]](#)
34. Crocco JA, Rooney JJ, Fankushen DS, DiBenedetto RJ, Lyons HA. Massive hemoptysis. *Arch Intern Med* 1968;121:495-498. [\[PubMed\]](#)
35. Dalen JE, Haffajee CI, Alpert J, Howe JP, Ockene IS, Paraskos JA. Pulmonary embolism, pulmonary hemorrhage and pulmonary infarction. *N Engl J Med* 1977;296:1431-1435. [\[PubMed\]](#)
36. Davis SD, Neithamer CD, Schreiber TS, Sos TA. False pulmonary artery aneurysm induced by Swan-Ganz catheter: diagnosis and embolotherapy. *Radiology* 1987;164:741-742. [\[PubMed\]](#)
37. Deane KD, West SG. Antiphospholipid antibodies as a cause of pulmonary capillaritis and diffuse alveolar hemorrhage: a case series and literature review. *Semin Arthritis Rheum* 2005;35:154-165. [\[PubMed\]](#)
38. Deffebach ME, Charan NB, Lakshminarayan S, Butler J. The bronchial circulation. Small, but a vital attribute of the lung. *Am Rev Respir Dis* 1987;135:463-481. [\[PubMed\]](#)
39. di Sant'agnese PA, Davis PB. Cystic fibrosis in adults. 75 cases and a review of 232 cases in the literature. *Am J Med* 1979;66:121-132. [\[PubMed\]](#)
40. Diamond, M. A., and Genovese, P. Life-threatening hemoptysi in mitral stenosis. Emergency mitral valve replacement resulting in rapid, sustained cessation of pulmonary bleeding. *JAMA* 1971; 215:441-444. [\[PubMed\]](#)
41. DiLeo MD, Amedee RG, Butcher RB. Hemoptysis and pseudo-hemoptysis: the patient expectorating blood. *Ear Nose Throat J* 1995;74:822-824, 826, 828, passim. [\[PubMed\]](#)
42. Diller GP, Gatzoulis MA. Pulmonary vascular disease in adults with congenital heart disease. *Circulation* 2007;115:1039-1050. [\[PubMed\]](#)
43. Dohen-Becue F, Salez F, Ramon P, Leblond-Tillie I, Wallaert B, Bauters A, Tonnel AB. [Management of hemoptysis in invasive pulmonary aspergillosis]. *Rev Mal Respir* 1998;15:791-796. [\[PubMed\]](#)
44. Dumitrescu O, Boisset S, Badiou C, Bes M, Benito Y, Reverdy ME, Vandenesch F, Etienne J, Lina G. Effect of antibiotics on *Staphylococcus aureus* producing Panton-Valentine leukocidin. *Antimicrob Agents Chemother* 2007;51:1515-1519. [\[PubMed\]](#)
45. Dupree HJ, Lewejohann JC, Gleiss J, Muhl E, Bruch HP. Fiberoptic bronchoscopy of intubated patients with life-threatening hemoptysis. *World J Surg* 2001;25:104-107. [\[PubMed\]](#)
46. Dweik RA, Stoller JK. Role of bronchoscopy in massive hemoptysis. *Clin Chest Med* 1999;20:89-105. [\[PubMed\]](#)
47. Edelman RR, Johnson TS, Jhaveri HS, Kim D, Kasdon E, Frank HA, Simon M. Fatal hemoptysis resulting from erosion of a pulmonary artery in cavitory sarcoidosis. *AJR Am J Roentgenol* 1985;145:37-38. [\[PubMed\]](#)
48. Efrati O, Harash O, Rivlin J, Bibi H, Meir MZ, Blau H, Mussaffi H, Barak A, Levy I, Vilozni D, et al. Hemoptysis in Israeli CF patients - Prevalence, treatment, and clinical characteristics. *J Cyst Fibros.* 2008. [\[PubMed\]](#)
49. Endo S, Otani S, Saito N, Hasegawa T, Kanai Y, Sato Y, Sohara Y. Management of massive hemoptysis in a thoracic surgical unit. *Eur J Cardiothorac Surg* 2003;23:467-472. [\[PubMed\]](#)
50. Erkan F, Cavdar T. Pulmonary vasculitis in Behcet's disease. *Am Rev Respir Dis* 1992;146:232-239. [\[PubMed\]](#)
51. Erkan F, Gul A, Tasali E. Pulmonary manifestations of Behcet's disease. *Thorax* 2001;56:572-578. [\[PubMed\]](#)

52. Falkson C, Sur R, Pacella J. External beam radiotherapy: a treatment option for massive haemoptysis caused by mycetoma. *Clin Oncol (R Coll Radiol)* 2002;14:233-235. [\[PubMed\]](#)
53. Farghly E, Bousamra M. Hemoptysis resulting from unilateral pulmonary artery agenesis. *Ann Thorac Surg* 2002;74: 255-257. [\[PubMed\]](#)
54. Fartoukh M, Khalil A, Louis L, Carette MF, Bazelly B, Cadranel J, Mayaud C, Parrot A. An integrated approach to diagnosis and management of severe haemoptysis in patients admitted to the intensive care unit: a case series from a referral centre. *Respir Res* 2007;8:11. [\[PubMed\]](#)
55. Fernando HC, Stein M, Benfield JR, Link DP. Role of bronchial artery embolization in the management of hemoptysis. *Arch Surg* 1998;133:862-866. [\[PubMed\]](#)
56. Fidan A, Ozdogan S, Oruc O, Salepci B, Ocal Z, Caglayan B. (2002). Hemoptysis: a retrospective analysis of 108 cases. *Respir Med* 2002;96:677-680. [\[PubMed\]](#)
57. Flume PA, Yankaskas JR, Ebeling M, Hulsey T, Clark LL. Massive hemoptysis in cystic fibrosis. *Chest* 2005;128:729-738. [\[PubMed\]](#)
58. Frankel SK, Cosgrove GP, Fischer A, Meehan, R. T., and Brown, K. K. (2006). Update in the diagnosis and management of pulmonary vasculitis. *Chest* 129, 452-465. [\[PubMed\]](#)
59. Freitag L, Tekolf E, Stamatis G, Montag M, Greschuchna D. Three years experience with a new balloon catheter for the management of haemoptysis. *Eur Respir J* 1994;7:2033-2037. [\[PubMed\]](#)
60. Gallagher H, Kwan JT, Jayne DR. Pulmonary renal syndrome: a 4-year, single-center experience. *Am J Kidney Dis* 2002;39:42-47. [\[PubMed\]](#)
61. Garzon AA, Cerruti MM, Golding ME. Exsanguinating hemoptysis. *J Thorac Cardiovasc Surg* 1982;84:829-833. [\[PubMed\]](#)
62. Gillet Y, Vanhems P, Lina G, Bes M, Vandenesch F, Floret D, Etienne J. (2007). Factors predicting mortality in necrotizing community-acquired pneumonia caused by *Staphylococcus aureus* containing Panton-Valentine leukocidin. *Clin Infect Dis* 2007;45:315-321. [\[PubMed\]](#)
63. Giron J, Poey C, Fajadet P, Sans N, Fourcade D, Senac JP, Railhac JJ. CT-guided percutaneous treatment of inoperable pulmonary aspergillomas: a study of 40 cases. *Eur J Radiol* 1998;28:235-242. [\[PubMed\]](#)
64. Gong H, Salvatierra C. Clinical efficacy of early and delayed fiberoptic bronchoscopy in patients with hemoptysis. *Am Rev Respir Dis* 1981;124:221-225. [\[PubMed\]](#)
65. Gorelik O, Cohen N, Shpirer I, Almozni-Sarafian D, Alon I, Koopfer M, Yona R, Modai D. (2000). Fatal haemoptysis induced by invasive pulmonary aspergillosis in patients with acute leukaemia during bone marrow and clinical remission: report of two cases and review of the literature. *J Infect* 2000;41:277-282. [\[PubMed\]](#)
66. Gossage JR, Kanj G. Pulmonary arteriovenous malformations. A state of the art review. *Am J Respir Crit Care Med* 1998;158:643-661. [\[PubMed\]](#)
67. Gottlieb LS, Hillberg R. (1975). Endobronchial tamponade therapy for intractable hemoptysis. *Chest* 1975;67:482-483. [\[PubMed\]](#)
68. Gourin A, Garzon AA. Operative treatment of massive hemoptysis. *Ann Thorac Surg* 1974;18:52-60. [\[PubMed\]](#)
69. Gungor S, Damadoglu E, Aybatli A, Yilmaz A, Kir A, Akkaya E. Typical pulmonary carcinoid tumors: presentation and outcome of 24 cases. *Med Sci Monit* 2006;12:CR315-318. [\[PubMed\]](#)
70. Hakanson E, Konstantinov IE, Fransson SG, Svedjeholm R. Management of life-threatening haemoptysis. *Br J Anaesth* 2002;88:291-295. [\[PubMed\]](#)
71. Hamer DH, Schwab LE, Gray R. Massive hemoptysis from thoracic actinomycosis successfully treated by embolization. *Chest* 1992;101:1442-1443. [\[PubMed\]](#)
72. Haponik EF, Britt EJ, Smith PL, Bleecker ER. Computed chest tomography in the evaluation of hemoptysis. Impact on diagnosis and treatment. *Chest* 1987;91:80-85. [\[PubMed\]](#)
73. Haponik EF, Fein A, Chin R. (2000). Managing life-threatening hemoptysis: has anything really changed? *Chest* 2000;118:1431-1435. [\[PubMed\]](#)
74. Hartmann IJ, Remy-Jardin M, Menchini L, Teisseire A, Khalil C, Remy J. Ectopic origin of bronchial arteries: assessment with multidetector helical CT angiography. *Eur Radiol* 2007;17:1943-1953. [\[PubMed\]](#)
75. Haworth SJ, Savage CO, Carr D, Hughes JM, Rees AJ. Pulmonary haemorrhage complicating Wegener's granulomatosis and microscopic polyarteritis. *Br Med J (Clin Res Ed)* 1985;290:1775-1778. [\[PubMed\]](#)
76. Hayakawa K, Tanaka F, Torizuka T, Mitsumori M, Okuno Y, Matsui A, Satoh Y, Fujiwara K, Misaki T. Bronchial artery embolization for hemoptysis: immediate and long-term results. *Cardiovasc Intervent Radiol* 1992;15:154-158; discussion 158-159. [\[PubMed\]](#)
77. Herry I, Cadranel J, Antoine M, Mehrarzi J, Michelson S, Parrot A, Rozenbaum W, Mayaud C. Cytomegalovirus-induced alveolar hemorrhage in patients with AIDS: a new clinical entity? *Clin Infect Dis* 1996;22:616-620. [\[PubMed\]](#)

78. Herth F, Ernst A, Becker HD. Long-term outcome and lung cancer incidence in patients with hemoptysis of unknown origin. *Chest* 2001;120:1592-1594. [\[PubMed\]](#)
79. Hiebert CA. Balloon catheter control of life-threatening hemoptysis. *Chest* 1974;66: 308-309. [\[PubMed\]](#)
80. Hirshberg B, Biran I, Glazer M, Kramer MR. Hemoptysis: etiology, evaluation, and outcome in a tertiary referral hospital. *Chest* 1997;112:440-444. [\[PubMed\]](#)
81. Hogan SL, Nachman PH, Wilkman AS, Jennette JC, Falk RJ. Prognostic markers in patients with antineutrophil cytoplasmic autoantibody-associated microscopic polyangiitis and glomerulonephritis. *J Am Soc Nephrol* 1996;7:23-32. [\[PubMed\]](#)
82. Hsiao EI, Kirsch CM, Kagawa FT, Wehner JH, Jensen WA, Baxter RB. Utility of fiberoptic bronchoscopy before bronchial artery embolization for massive hemoptysis. *AJR Am J Roentgenol* 2001;177:861-867. [\[PubMed\]](#)
83. Imgrund SP, Goldberg SK, Walkenstein MD, Fischer R, Lippmann ML. Clinical diagnosis of massive hemoptysis using the fiberoptic bronchoscope. *Crit Care Med* 1985;13: 438-443. [\[PubMed\]](#)
84. Israel HL, Lenchner GS, Atkinson GW. Sarcoidosis and aspergilloma. The role of surgery. *Chest* 1982;82:430-432. [\[PubMed\]](#)
85. Jaureguiberry S, Roussel M, Brinchault-Rabin G, Gacouin A, Le Meur A, Arvieux C, Michelet C, Tattevin P. Clinical presentation of leptospirosis: a retrospective study of 34 patients admitted to a single institution in metropolitan France. *Clin Microbiol Infect* 2005; 11:391-394. [\[PubMed\]](#)
86. Jean-Baptiste E. Clinical assessment and management of massive hemoptysis. *Crit Care Med* 2000;28:1642-1647. [\[PubMed\]](#)
87. Jennings CA, King TE, Tuder R, Cherniack RM, Schwarz MI. Diffuse alveolar hemorrhage with underlying isolated, pauciimmune pulmonary capillaritis. *Am J Respir Crit Care Med* 1997;155: 1101-1109. [\[PubMed\]](#)
88. Johnston H, Reisz G. Changing spectrum of hemoptysis. Underlying causes in 148 patients undergoing diagnostic flexible fiberoptic bronchoscopy. *Arch Intern Med* 1989; 149:1666-1668. [\[PubMed\]](#)
89. Jolliet P, Soccal P, Chevrolet JC. Control of massive hemoptysis by endobronchial tamponade with a pulmonary artery balloon catheter. *Crit Care Med* 1992;20:1730-1732. [\[PubMed\]](#)
90. Jougon J, Ballester M, Delcambre F, Mac Bride T, Valat P, Gomez F, Laurent F, Velly JF. Massive hemoptysis: what place for medical and surgical treatment. *Eur J Cardiothorac Surg* 2002;22:345-351. [\[PubMed\]](#)
91. Kalina M, Giberson F. Hemoptysis secondary to pulmonary artery pseudoaneurysm after necrotizing pneumonia. *Ann Thorac Surg* 2007;84:1386-1387. [\[PubMed\]](#)
92. Kallenbach J, Song E, Zwi S. Haemoptysis with no radiological evidence of tumour - the value of early bronchoscopy. *S Afr Med J* 1981;59:556-558. [\[PubMed\]](#)
93. Karak P, Dimick R, Hamrick KM, Schwartzberg M, Saddekni S. Immediate transcatheter embolization of Swan-Ganz catheter-induced pulmonary artery pseudoaneurysm. *Chest* 1997;111:1450-1452. [\[PubMed\]](#)
94. Karmy-Jones R, Cuschieri J, Vallieres E. Role of bronchoscopy in massive hemoptysis. *Chest Surg Clin N Am* 2001;11:873-906. [\[PubMed\]](#)
95. Katoh O, Kishikawa T, Yamada H, Matsumoto S, Kudo S. Recurrent bleeding after arterial embolization in patients with hemoptysis. *Chest* 1990;97:541-546. [\[PubMed\]](#)
96. Kerem E, Bar Ziv Y, Rudenski B, Katz S, Kleid D, Branski D. Bacteremic necrotizing pneumococcal pneumonia in children. *Am J Respir Crit Care Med* 1994;149:242-244. [\[PubMed\]](#)
97. Khalil A, Fartoukh M, Tassart M, Parrot A, Marsault C, Carette MF. Role of MDCT in identification of the bleeding site and the vessels causing hemoptysis. *AJR Am J Roentgenol* 2007;188:W117-125. [\[PubMed\]](#)
98. Khalil A, Parrot A, Nedelcu C, Fartoukh M, Marsault C, Carette MF. Severe hemoptysis of pulmonary arterial origin: signs and role of multidetector row CT angiography. *Chest* 2008;133:212-219. [\[PubMed\]](#)
99. Khalil A, Soussan M, Mangiapan G, Fartoukh M, Parrot A, Carette MF. Utility of high-resolution chest CT scan in the emergency management of haemoptysis in the intensive care unit: severity, localization and aetiology. *Br J Radiol* 2007;80:21-25. [\[PubMed\]](#)
100. Kim EA, Lee KS, Primack SL, Yoon HK, Byun HS, Kim TS, Suh GY, Kwon OJ, Han J. Viral pneumonias in adults: radiologic and pathologic findings. *Radiographics* 2002;22:Spec No, S137-149. [\[PubMed\]](#)
101. Kim YT, Kang MC, Sung SW, Kim JH. Good long-term outcomes after surgical treatment of simple and complex pulmonary aspergilloma. *Ann Thorac Surg* 2005;79:294-298. [\[PubMed\]](#)
102. Knott-Craig CJ, Oostuizen JG, Rossouw G, Joubert JR, Barnard PM. Management and prognosis of massive hemoptysis. Recent experience with 120 patients. *J Thorac Cardiovasc Surg* 1993;105:394-397. [\[PubMed\]](#)
103. Kokotsakis J, Misthos P, Athanasiou T, Romana C, Skouteli E, Lioulias A, Kaskarelis I. Endovascular stenting for primary aortobronchial fistula in association with massive hemoptysis. *Tex Heart Inst J* 2007;34:369-372. [\[PubMed\]](#)



104. Kvale PA, Selecky PA, Prakash UB. Palliative care in lung cancer: ACCP evidence-based clinical practice guidelines (2nd edition). *Chest* 2007;132:368S-403S. [\[PubMed\]](#)
105. Labandeira-Rey M, Couzon F, Boisset S, Brown EL, Bes M, Benito Y, Barbu EM, Vazquez V, Hook M, Etienne J, et al. Staphylococcus aureus Panton-Valentine leukocidin causes necrotizing pneumonia. *Science* 2007;315:1130-1133. [\[PubMed\]](#)
106. Lauque D, Cadranet J, Lazor R, Pourrat J, Ronco P, Guillevin L, Cordier JF. Microscopic polyangiitis with alveolar hemorrhage. A study of 29 cases and review of the literature. *Groupe d'Etudes et de Recherche sur les Maladies "Orphelines" Pulmonaires (GERM"O"P). Medicine (Baltimore)* 2000;79:222-233. [\[PubMed\]](#)
107. Lazor R, Bigay-Game L, Cottin V, Cadranet J, Decaux O, Fellrath JM, Cordier JF. Alveolar hemorrhage in anti-basement membrane antibody disease: a series of 28 cases. *Medicine (Baltimore)* 2007;86:181-193. [\[PubMed\]](#)
108. Leatherman JW, Davies SF, Hoidal JR. Alveolar hemorrhage syndromes: diffuse microvascular lung hemorrhage in immune and idiopathic disorders. *Medicine (Baltimore)* 1984;63:343-361. [\[PubMed\]](#)
109. Lee TW, Wan S, Choy DK, Chan M, Arifi A, Yim AP. Management of massive hemoptysis: a single institution experience. *Ann Thorac Cardiovasc Surg* 2000;6: 232-235. [\[PubMed\]](#)
110. Lemay V, Carette MF, Parrot A, Bazelly B, Grivaux M, Milleron B. (1995). [Hemoptysis in sarcoidosis. Apropos of 6 cases including 4 with fatal outcome]. *Rev Pneumol Clin* 1995;51:61-70. [\[PubMed\]](#)
111. Lenner R, Schilero GJ, Lesser M. Hemoptysis: diagnosis and management. *Compr Ther* 2002;28:7-14. [\[PubMed\]](#)
112. Lewis M, Kallenbach J, Kark P, Zaltzman M, Hockman M, Zwi S. Severe haemoptysis associated with viral tracheitis. *Thorax* 1982;37:869. [\[PubMed\]](#)
113. Lopez Alvarez JM, Valeron Lemaun ME, Consuegra Llapur E, Urquia Marti L, Moron Saen de Casas A, Gonzalez Jorge R. [Lethal streptococcal toxic shock syndrome in pediatrics. Presentation of 3 cases]. *Med Intensiva* 2007;31:100-103. [\[PubMed\]](#)
114. Lordan JL, Gascoigne A, Corris PA. The pulmonary physician in critical care \*Illustrative case 7: Assessment and management of massive haemoptysis. *Thorax* 2003;58: 814-819. [\[PubMed\]](#)
115. Luks AM, Lakshminarayanan S, Hirschmann JV. Leptospirosis presenting as diffuse alveolar hemorrhage: case report and literature review. *Chest* 2003;123:639-643. [\[PubMed\]](#)
116. Macdonald JA, Fraser JF, Foot CL, Tran K. Successful use of recombinant factor VII in massive hemoptysis due to community-acquired pneumonia. *Chest* 2006;130:577-579. [\[PubMed\]](#)
117. Magro C, Ali N, Williams JD, Allen JN, Ross P. Cytomegalovirus-associated pulmonary septal capillary injury sine inclusion body change: a distinctive cause of occult or macroscopic pulmonary hemorrhage in the immunocompetent host. *Appl Immunohistochem Mol Morphol* 2005;13:268-272. [\[PubMed\]](#)
118. Mal H, Rullon I, Mellot F, Brugiére O, Sleiman C, Menu Y, Fournier M. Immediate and long-term results of bronchial artery embolization for life-threatening hemoptysis. *Chest* 1999;115:996-1001. [\[PubMed\]](#)
119. Malhotra P, Aggarwal R, Aggarwal AN, Jindal SK, Awasthi A, Radotra BD. Coeliac disease as a cause of unusually severe anaemia in a young man with idiopathic pulmonary haemosiderosis. *Respir Med* 2005;99:451-453. [\[PubMed\]](#)
120. Malik AB, Tracy SE. Bronchovascular adjustments after pulmonary embolism. *J Appl Physiol* 1980;49:476-481. [\[PubMed\]](#)
121. Marshall TJ, Flower CD, Jackson JE. The role of radiology in the investigation and management of patients with haemoptysis. *Clin Radiol* 1996;51:391-400. [\[PubMed\]](#)
122. Matsuda A. Bronchial arteriography in patients with pulmonary embolism. *Chest* 1984;85:767-773. [\[PubMed\]](#)
123. McGuinness G, Beacher J, Harkin TJ, Garay SM, Rom WN, Naidich DP. Hemoptysis: prospective high-resolution CT/bronchoscopic correlation. *Chest* 1994;105:1155-1162. [\[PubMed\]](#)
124. Micek ST, Dunne M, Kollef MH. Pleuropulmonary complications of Panton-Valentine leukocidin-positive community-acquired methicillin-resistant Staphylococcus aureus: importance of treatment with antimicrobials inhibiting exotoxin production. *Chest* 2005;128:2732-2738. [\[PubMed\]](#)
125. Middleton JR, Sen P, Lange M, Salaki J, Kapila R, Louria DB. Death-producing hemoptysis in tuberculosis. *Chest* 1977;72:601-604. [\[PubMed\]](#)
126. Miller RR, McGregor DH. Hemorrhage from carcinoma of the lung. *Cancer* 1980;46:200-205. [\[PubMed\]](#)
127. Mitzner W, Wagner EM. Vascular remodeling in the circulations of the lung. *J Appl Physiol* 2004;97:1999-2004. [\[PubMed\]](#)
128. Mole TM, Glover J, Sheppard MN. Sclerosing mediastinitis: a report on 18 cases. *Thorax* 1995;50:280-283. [\[PubMed\]](#)
129. Morgan MS. Diagnosis and treatment of Panton-Valentine leukocidin (PVL)-associated staphylococcal pneumonia. *Int J Antimicrob Agents* 2007;30:289-296. [\[PubMed\]](#)
130. Moser KM. Venous thromboembolism. *Am Rev Respir Dis* 1990;141:235-249. [\[PubMed\]](#)

131. O'Neil KM, Lazarus AA. Hemoptysis. Indications for bronchoscopy. *Arch Intern Med* 1991;151:171-174. [\[PubMed\]](#)
132. Ong TH, Eng P. Massive hemoptysis requiring intensive care. *Intensive Care Med* 2003;29:317-320. [\[PubMed\]](#)
133. Panos RJ, Barr LF, Walsh TJ, Silverman HJ. Factors associated with fatal hemoptysis in cancer patients. *Chest* 1988;94:1008-1013. [\[PubMed\]](#)
134. Park A, Cwikiel W. Endovascular treatment of a pulmonary artery pseudoaneurysm with a stent graft: report of two cases. *Acta Radiol* 2007;48:45-47. [\[PubMed\]](#)
135. Park HS, Kim YI, Kim HY, Zo JI, Lee JH, Lee JS. Bronchial artery and systemic artery embolization in the management of primary lung cancer patients with hemoptysis. *Cardiovasc Intervent Radiol* 2007;30:638-643. [\[PubMed\]](#)
136. Pasteur MC, Helliwell SM, Houghton SJ, Webb SC, Foweraker JE, Coulden RA, Flower CD, Bilton D, Keogan MT. An investigation into causative factors in patients with bronchiectasis. *Am J Respir Crit Care Med* 2000;162:1277-1284. [\[PubMed\]](#)
137. Patel U, Pattison CW, Raphael M. Management of massive haemoptysis. *Br J Hosp Med* 1994;52:74-78. [\[PubMed\]](#)
138. Pelage JP, El Hajjam M, Lagrange C, Chinnet T, Vieillard-Baron A, Chagnon S, Lacombe P. Pulmonary artery interventions: an overview. *Radiographics* 2005;25:1653-1667. [\[PubMed\]](#)
139. Pfitzner J, Peacock MJ, Tsirgiotis E, Walkley IH. Lobectomy for cavitating lung abscess with haemoptysis: strategy for protecting the contralateral lung and also the non-involved lobe of the ipsilateral lung. *Br J Anaesth* 2000;85:791-794. [\[PubMed\]](#)
140. Philpott NJ, Woodhead MA, Wilson AG, Millard FJ. Lung abscess: a neglected cause of life threatening haemoptysis. *Thorax* 1993;48:674-675. [\[PubMed\]](#)
141. Picard C, Parrot A, Boussaud V, Lavole A, Saidi F, Mayaud C, Carette MF. Massive hemoptysis due to Rasmussen aneurysm: detection with helicoidal CT angiography and successful steel coil embolization. *Intensive Care Med* 2003;29:1837-1839. [\[PubMed\]](#)
142. Pirrelli S, Bozzani A, Arici V, Odero A. Endovascular treatment of acute haemoptysis secondary to aortobronchial fistula. *Eur J Vasc Endovasc Surg* 2006;32:366-368. [\[PubMed\]](#)
143. Planquette B, Bagan P, Cox A, Valcke J, Riquet M. Massive hemoptysis: Successful treatment with surgical ligation of the thyrocervical artery. *J Thorac Cardiovasc Surg* 2007;133:1106-1108. [\[PubMed\]](#)
144. Plantier L, Saidi F, Choukroun G, Boussaud V, Parrot A, Bazelly B, Mayaud C. [Moderately abundant hemoptysis revealing endobronchial hamartochondroma]. *Rev Pneumol Clin* 2003;59:49-51. [\[PubMed\]](#)
145. Plessinger VA, Jolly PN. Rasmussen's aneurysms and fatal hemorrhage in pulmonary tuberculosis. *Am Rev Tuberc* 1949;60:589-603, illust. [\[PubMed\]](#)
146. Pursel SE, Lindskog GE. Hemoptysis. A clinical evaluation of 105 patients examined consecutively on a thoracic surgical service. *Am Rev Respir Dis* 1961;84:329-336. [\[PubMed\]](#)
147. Rabkin JE, Astafjev VI, Gothman LN, Grigorjev YG. Transcatheter embolization in the management of pulmonary hemorrhage. *Radiology* 1987;163:361-365. [\[PubMed\]](#)
148. Ramakantan R, Bandekar VG, Gandhi MS, Aulakh BG, Deshmukh HL. Massive hemoptysis due to pulmonary tuberculosis: control with bronchial artery embolization. *Radiology* 1996;200:691-694. [\[PubMed\]](#)
149. Ramon P, Wallaert B, Derollez M, D'Odemont JP, Tonnel AB. [Treatment of severe hemoptysis with terlipressin. Study of the efficacy and tolerance of this product]. *Rev Mal Respir* 1989;6:365-368. [\[PubMed\]](#)
150. Reimel BA, Krishnadasen B, Cuschieri J, Klein MB, Gross J, Karmy-Jones R. Surgical management of acute necrotizing lung infections. *Can Respir J* 2006;13:369-373. [\[PubMed\]](#)
151. Reischl U, Tuohy MJ, Hall GS, Procop GW, Lehn N, Linde H. Rapid detection of Panton-Valentine leukocidin-positive *Staphylococcus aureus* by real-time PCR targeting the lukS-PV gene. *Eur J Clin Microbiol Infect Dis* 2007;26:131-135. [\[PubMed\]](#)
152. Reisz G, Stevens D, Boutwell C, Nair V. The causes of hemoptysis revisited. A review of the etiologies of hemoptysis between 1986 and 1995. *Mo Med* 1997;94:633-635. [\[PubMed\]](#)
153. Remy J, Arnaud A, Fardou H, Giraud R, Voisin C. Treatment of hemoptysis by embolization of bronchial arteries. *Radiology* 1977;122:33-37. [\[PubMed\]](#)
154. Remy J, Lemaitre L, Lafitte JJ, Vilain MO, Saint Michel J, Steenhouwer F. Massive hemoptysis of pulmonary arterial origin: diagnosis and treatment. *AJR Am J Roentgenol* 1984;143:963-969. [\[PubMed\]](#)
155. Revel MP, Fournier LS, Hennebicque AS, Cuenod CA, Meyer G, Reynaud P, Fria G. Can CT replace bronchoscopy in the detection of the site and cause of bleeding in patients with large or massive hemoptysis? *AJR Am J Roentgenol* 2002;179:1217-1224. [\[PubMed\]](#)
156. Rossi SE, McAdams HP, Rosado-de-Christenson ML, Franks TJ, Galvin JR. Fibrosing mediastinitis. *Radiographics* 2001;21:737-757. [\[PubMed\]](#)

157. Routsis C, Charitos C, Rontogianni D, Daniil Z, Zakyntinos E. Unilateral pulmonary edema due to pulmonary venous obstruction from fibrosing mediastinitis. *Int J Cardiol* 2006;108:418-421. [\[PubMed\]](#)
158. Rubinstein I, Baum GL, Hiss Y, Solomon A. Hemoptysis in sarcoidosis. *Eur J Respir Dis* 1985;66, 302-305. [\[PubMed\]](#)
159. Saad EB, Rossillo A, Saad CP, Martin DO, Bhargava M, Erciyes D, Bash D, Williams-Andrews M, Beheiry S, Marrouche NF, et al. Pulmonary vein stenosis after radiofrequency ablation of atrial fibrillation: functional characterization, evolution, and influence of the ablation strategy. *Circulation* 2003;108, 3102-3107. [\[PubMed\]](#)
160. Sakuma M, Demachi J, Suzuki J, Nawata J, Takahashi T, Sugimura K, Oikawa M, Takase K, Hoshino K, Souma S, Shirato K. Peripheral pulmonary artery aneurysms in patients with pulmonary artery hypertension. *Intern Med* 2007;46:979-984. [\[PubMed\]](#)
161. Santiago SM, Lehrman S, Williams AJ. Bronchoscopy in patients with haemoptysis and normal chest roentgenograms. *Br J Dis Chest* 1987;81:186-188. [\[PubMed\]](#)
162. Santos-Ocampo AS, Mandell BF, Fessler BJ. Alveolar hemorrhage in systemic lupus erythematosus: presentation and management. *Chest* 2000;118:1083-1090. [\[PubMed\]](#)
163. Savale L, Parrot A, Khalil A, Antoine M, Theodore J, Carette MF, Mayaud C, Fartoukh M. Cryptogenic hemoptysis: from a benign to a life-threatening pathologic vascular condition. *Am J Respir Crit Care Med* 2007;175, 1181-1185. [\[PubMed\]](#)
164. Saw EC, Gottlieb LS, Yokoyama T, Lee BC. Flexible fiberoptic bronchoscopy and endobronchial tamponade in the management of massive hemoptysis. *Chest* 1976;70: 589-591. [\[PubMed\]](#)
165. Sbano H, Mitchell AW, Ind PW, Jackson JE. Peripheral pulmonary artery pseudoaneurysms and massive hemoptysis. *AJR Am J Roentgenol* 2005;184:1253-1259. [\[PubMed\]](#)
166. Sehhat S, Oreizie M, Moinedine K. Massive pulmonary hemorrhage: surgical approach as choice of treatment. *Ann Thorac Surg* 1978;25:12-15. [\[PubMed\]](#)
167. Shin TB, Yoon SK, Lee KN, Choi JS, Kim YH, Sung CG, Kim YJ, Kim CW. The role of pulmonary CT angiography and selective pulmonary angiography in endovascular management of pulmonary artery pseudoaneurysms associated with infectious lung diseases. *J Vasc Interv Radiol* 2007;18:882-887. [\[PubMed\]](#)
168. Silveira F, Paterson DL. Pulmonary fungal infections. *Curr Opin Pulm Med* 2005;11:242-246. [\[PubMed\]](#)
169. Silverman ES, Mark EJ. Case records of the Massachusetts General Hospital. Weekly clinicopathological exercises. Case 36-2002. A 32-year-old man with hemoptysis of nearly three decades' duration. *N Engl J Med* 2002;347:1693-1701. [\[PubMed\]](#)
170. Smiddy JF, Elliott RC. (1973). The evaluation of hemoptysis with fiberoptic bronchoscopy. *Chest* 1973;64:158-162. [\[PubMed\]](#)
171. Soubani AO, Chandrasekar PH. The clinical spectrum of pulmonary aspergillosis. *Chest* 2002;121:1988-1999. [\[PubMed\]](#)
172. Stergiopoulou T, Meletiadis J, Roilides E, Kleiner DE, Schaufele R, Roden M, Harrington S, Dad L, Segal B, Walsh TJ. Host-dependent patterns of tissue injury in invasive pulmonary aspergillosis. *Am J Clin Pathol* 2007;127:349-355. [\[PubMed\]](#)
173. Stevens DA, Kan VL, Judson MA, Morrison VA, Dummer S, Denning DW, Bennett JE, Walsh TJ, Patterson TF, Pankey GA. Practice guidelines for diseases caused by *Aspergillus*. Infectious Diseases Society of America. *Clin Infect Dis* 2000;30:696-709. [\[PubMed\]](#)
174. Stoller JK. Diagnosis and Management of Massive Hemoptysis. *Respiratory care* 1992;37:564-581.
175. Swanson KL, Johnson CM, Prakash UB, McKusick MA, Andrews JC, Stanson AW. Bronchial artery embolization: experience with 54 patients. *Chest* 2002;121:789-795. [\[PubMed\]](#)
176. Tamura S, Kodama T, Otsuka N, Kihara Y, Nisikawa K, Yuki Y, Samejima M, Uwada O, Watanabe K, Minoda S. Embolotherapy for persistent hemoptysis: the significance of pleural thickening. *Cardiovasc Intervent Radiol* 1993;16:85-88. [\[PubMed\]](#)
177. Tang, Y. W., Kilic, A., Yang, Q., McAllister, S. K., Li, H., Miller, R. S., McCormac, M., Tracy, K. D., Stratton, C. W., Han, J., and Limbago, B. (2007). StaphPlex system for rapid and simultaneous identification of antibiotic resistance determinants and Panton-Valentine leukocidin detection of staphylococci from positive blood cultures. *J Clin Microbiol* 45, 1867-1873. [\[PubMed\]](#)
178. Terada Y, Chen F, Shoji T, Itoh H, Wada H, Hitomi S. A case of endobronchial endometriosis treated by subsegmentectomy. *Chest* 1999;115:1475-1478. [\[PubMed\]](#)
179. Thomas CS, Endrys J, Abul A, Cherian G. Late massive haemoptyses from bronchopulmonary collaterals in infarcted segments following pulmonary embolism. *Eur Respir J* 1999;13:463-464. [\[PubMed\]](#)
180. Thomas P, Reynaud-Gaubert M, Bartoli JM, Auge A, Garbe L, Giudicelli R, Fuentes P. Exsanguinating hemoptysis revealing the absence of left pulmonary artery in an adult. *Ann Thorac Surg* 2001;72:1748-1750. [\[PubMed\]](#)
181. Tomlinson JR, Sahn SA. Aspergilloma in sarcoid and tuberculosis. *Chest* 1987;92:505-508. [\[PubMed\]](#)
182. Travis WD, Carpenter HA, Lie JT. Diffuse pulmonary hemorrhage. An uncommon manifestation of Wegener's granulomatosis. *Am J Surg Pathol* 1987;11:702-708. [\[PubMed\]](#)

183. Tsumakidou M, Chrysofakis G, Tsiligianni I, Maltezakos G, Siafakas NM, Tzanakis N. A prospective analysis of 184 hemoptysis cases: diagnostic impact of chest X-ray, computed tomography, bronchoscopy. *Respiration* 2006;73: 808-814. [\[PubMed\]](#)
184. Tsukamoto T, Sasaki H, Nakamura H. Treatment of hemoptysis patients by thrombin and fibrinogen-thrombin infusion therapy using a fiberoptic bronchoscope. *Chest* 1989;96, 473-476. [\[PubMed\]](#)
185. Tuller C, Tuller D, Tamm M, Brutsche M. Hemodynamic effects of endobronchial application of ornipressin versus terlipressin. *Respiration* 2004;71:397-401. [\[PubMed\]](#)
186. Uffredi ML, Mangiapan G, Cadranel J, Kac G. Significance of *Aspergillus fumigatus* isolation from respiratory specimens of nongranulocytopenic patients. *Eur J Clin Microbiol Infect Dis* 2003;22:457-462. [\[PubMed\]](#)
187. Uflacker R, Kaemmerer A, Neves C, Picon PD. Management of massive hemoptysis by bronchial artery embolization. *Radiology* 1983;146:627-634. [\[PubMed\]](#)
188. Ungaro R, Saab S, Almond CH, Kumar S. Solitary peripheral pulmonary artery aneurysms. Pathogenesis and surgical treatment. *J Thorac Cardiovasc Surg* 1976;71:566-571. [\[PubMed\]](#)
189. Unsal E, Koksall D, Cimen F, Taci Hoca N, Sipit T. Analysis of patients with hemoptysis in a reference hospital for chest diseases. *Tu-berk Toraks* 2006;54:34-42. [\[PubMed\]](#)
190. Vadasz P, Kotsis L, Egervary M, Palfy G. Radicality and prognosis of surgical treatment of thoracal carcinoid tumors: a review of 152 operated cases. *Thorac Cardiovasc Surg* 1999;47:235-239. [\[PubMed\]](#)
191. Valipour A, Kreuzer A, Koller H, Koessler W, Burghuber OC. Bronchoscopy-guided topical hemostatic tamponade therapy for the management of life-threatening hemoptysis. *Chest* 2005;127:2113-2118. [\[PubMed\]](#)
192. van Kralingen KW, van Kralingen-Heijboer AC, Zimmerman M, Postmus PE. Management of hemoptysis in a Third World city hospital: a retrospective study. *Tuber Lung Dis* 1995;76:344-348. [\[PubMed\]](#)
193. Wedzicha JA, Pearson MC. Management of massive haemoptysis. *Respir Med* 1990;84:9-12. [\[PubMed\]](#)
194. Williamson WA, Tronic BS, Levitan N, Webb-Johnson DC, Shahian DM, Ellis FH. Pulmonary venous infarction. *Chest* 1992;102:937-940. [\[PubMed\]](#)
195. Wong, M. L., Szkup, P., and Hopley, M. J. (2002). Percutaneous embolotherapy for life-threatening hemoptysis. *Chest* 2002;121:95-102. [\[PubMed\]](#)
196. Yeoh CB, Hubaytar RT, Ford JM, Wylie RH. Treatment of massive hemorrhage in pulmonary tuberculosis. *J Thorac Cardiovasc Surg* 1967;54:503-510. [\[PubMed\]](#)
197. Yoon W, Kim JK, Kim YH, Chung TW, Kang HK. Bronchial and nonbronchial systemic artery embolization for life-threatening hemoptysis: a comprehensive review. *Radiographics* 2002;22:1395-1409. [\[PubMed\]](#)
198. Zamora MR, Warner ML, Tuder R, Schwarz MI. Diffuse alveolar hemorrhage and systemic lupus erythematosus. Clinical presentation, histology, survival, and outcome. *Medicine (Baltimore)* 1997;76:192-202. [\[PubMed\]](#)