

ФЕДЕРАЛЬНОЕ ГОСУДАРСТВЕННОЕ БЮДЖЕТНОЕ ОБРАЗОВАТЕЛЬНОЕ
УЧРЕЖДЕНИЕ ВЫСШЕГО ОБРАЗОВАНИЯ «СЕВЕРО-ОСЕТИНСКАЯ
ГОСУДАРСТВЕННАЯ МЕДИЦИНСКАЯ АКАДЕМИЯ» Министерства
здравоохранения Российской Федерации



Кафедра стоматологии №2

МЕТОДИЧЕСКИЕ РЕКОМЕНДАЦИИ ДЛЯ СТУДЕНТОВ

**УЧЕБНО-МЕТОДИЧЕСКАЯ РАЗРАБОТКА ПРАКТИЧЕСКОГО
ЗАНЯТИЯ ДЛЯ СТУДЕНТОВ**

СТОМАТОЛОГИЯ

МЕДИКО-ПРОФИЛАКТИЧЕСКИЙ

Владикавказ

ТЕМА:

**БОЛЕЗНИ ПРОРЕЗЫВАНИЯ ЗУБОВ,
ОСЛОЖНЕНИЯ ПРОРЕЗЫВАНИЯ ЗУБОВ МУДРОСТИ,
ОДОНТОГЕННЫЙ ПЕРИОСТИТ ЧЕЛЮСТЕЙ**

АКТУАЛЬНОСТЬ ТЕМЫ

Болезни прорезывания зубов являются весьма частой патологией, а абсцессы и флегмоны челюстно-лицевой области как осложнения затрудненного прорезывания нижнего зуба мудрости встречаются у 15-20% больных и отличаются тяжелым клиническим течением, поскольку в воспалительный процесс вовлекаются ткани дистальных отделов дна полости рта, ротоглотки и нижняя челюсть.

Периостит челюстей - одна из самых частых нозологических единиц, с которой хирург-стоматолог встречается ежедневно на приеме в поликлинике. Поэтому своевременно и правильно поставленный диагноз выше указанных заболеваний позволяет проводить адекватное хирургическое и медикаментозное лечение, а также предупредить развитие тяжелых осложнений общего и местного характера.

ОБЩАЯ ЦЕЛЬ ЗАНЯТИЯ

Уметь выделить основные признаки затрудненного прорезывания зубов мудрости, а также одонтогенного периостита челюстей, их осложнений, составить схему обследования и лечения больных этими заболеваниями.

ДЛЯ РЕАЛИЗАЦИИ ОБЩЕЙ ЦЕЛИ ЗАНЯТИЯ ВАМ НУЖНО УМЕТЬ

Конкретные цели	Цели исходного уровня знаний
1. Выявить основные этиологические, патогенетические факторы и анатомические предпосылки затрудненного прорезывания зуба мудрости.	1. Интерпретировать сроки прорезывания зубов мудрости, топографо-анатомические соотношения мягких тканей и ветви нижней челюсти в области нижнего зуба мудрости (кафедра анатомии, кафедра топографической анатомии, кафедра рентгенологии).
2. Определить клинические признаки затрудненного прорезывания зуба мудрости.	2. Интерпретировать данные жалоб и анамнеза для выявления симптомов острого воспалительного процесса (кафедра пропедевтики внутренних болезней, кафедра общей хирургии, кафедра хирургической стоматологии)

3. Выявить клинические признаки острого и хронического периостита челюстей, использовать классификацию для постановки диагноза.	3. Интерпретировать данные клинико-лабораторных и рентгенологических методов обследования (кафедра внутренних болезней, кафедра рентгенологии).
4. Провести дифференциальную диагностику острого и хронического периостита на основании данных клинического и рентгенологического обследования.	4. Ориентироваться в методах клинического и рентгенологического обследования челюстно-лицевой области (кафедра внутренних болезней, кафедра рентгенологии).
5. Составить схему обследования больных с затрудненным прорезыванием зуба мудрости, острым и хроническим периоститом.	5. Использовать знания методов местного обезболивания при оперативных вмешательствах на лице и челюстях, методик операций удаления зубов (кафедра хирургической стоматологии).
6. Определить показания к видам хирургического и консервативного лечения затрудненного прорезывания зуба мудрости, одонтогенного периостита.	

ЗАДАНИЯ ДЛЯ САМОКОНТРОЛЯ И САМОКОРРЕКЦИИ ИСХОДНОГО УРОВНЯ ЗНАНИЙ

Задание 1.

Назовите сроки прорезывания зубов мудрости.

1. 10-15 лет.
2. 18-33 года.
3. 34-40 лет.
4. 41-45 лет.
5. 46-50 лет.

Задание 2.

Назовите величину периодонтальной щели зубов.

1. 0,05-0,10 мм
2. 0,15-0,25 мм
3. 0,26-0,30 мм
4. 0,31-0,35 мм
5. 0,36-0,40 мм

Задание 3.

Для хронического неспецифического воспалительного процесса характерно:

1. Выраженная гиперемия, отек в области поражения.
2. Наличие свищей.
3. Высокая температура тела.

4. Резкая боль в зоне поражения.
5. Резко выраженные функциональные расстройства.

Задание 4.

Укажите процент количества сегментоядерных нейтрофилов крови здорового человека.

1. 20-30%.
2. 1-3%.
3. 45-70%.
4. 12-20%.
5. 70-80%.

Задание 5.

Выберите из ниже перечисленных наиболее оптимальную рентгенологическую укладку для выявления патологического процесса в области ветви нижней челюсти.

1. Окклюзионная рентгенография.
2. Аксиальная рентгенография.
3. Полуаксиальная рентгенография.
4. Обзорная рентгенография в прямой и боковой проекциях.
5. Рентгенография по Коваленко.

Задание 6.

Укажите, на какие сутки лечения раны наблюдается переход от макрофагальной фазы к фибробластической.

1. На 1-2 сутки.
2. На 4-5 сутки.
3. На 6-10 сутки.
4. На 9-10 сутки.
5. В течение первых суток.

Задание 7.

Укажите глубину продвижения иглы при внеротовом подчелюстном методе мандибулярной анестезии.

1. 0,5 см.
2. 1,5-2 см.
3. 3,5-4 см.
4. 5-6 см.
5. 5,5-6,6 см.

Задание 8.

Существуют ли абсолютные противопоказания к удалению зубов?

1. Да, существуют.
2. Существуют только у пожилых людей.
3. Существуют только у детей.
4. Нет абсолютных противопоказаний.

5. Существуют, но их количество крайне ограничено.

Правильные ответы на задания: 5-4; 6-3.

Если обучающийся обнаружил, что он не готов к решению одного или нескольких заданий, он должен пополнить свой исходный уровень знаний по соответствующим источникам информации.

После проверки исходного уровня знаний можно приступить к углубленному изучению настоящей темы.

СОДЕРЖАНИЕ ОБУЧЕНИЯ:

ТЕОРЕТИЧЕСКИЕ ВОПРОСЫ, НА ОСНОВАНИИ КОТОРЫХ ВОЗМОЖНО ВЫПОЛНЕНИЕ ЦЕЛЕВЫХ ВИДОВ ДЕЯТЕЛЬНОСТИ

1. Затрудненное прорезывание зубов мудрости: этиология, патогенез, клиника, методы диагностики.
2. Принципы лечения затрудненного прорезывания зубов мудрости.
3. Осложнения прорезывания зубов мудрости: клиника, диагностика, лечение.
4. Острый одонтогенный периостит челюстей: клиника, диагностика, лечение и профилактика.
5. Хронический одонтогенный периостит челюстей: клиника, диагностика, лечение и профилактика.

Освоить эти вопросы Вам поможет соответствующая информация.

ЗАДАНИЯ ДЛЯ ОПРЕДЕЛЕНИЯ УРОВНЯ УСВОЕНИЯ ИЗУЧАЕМОЙ ТЕМЫ

Задание 1.

Больной Н., 22 лет, обратился к хирургу-стоматологу с жалобами на боль в области левого угла нижней челюсти, ограниченное открывание полости рта, боль при глотании. После обследования больного установлен рецидивирующий характер перикоронита, сопровождающего затрудненное прорезывание 38 зуба. Какова тактика хирурга-стоматолога?

1. Радикальное иссечение десневого капюшона.
2. Проведение курса антибактериальной терапии.
3. Удаление зуба мудрости.
4. Рассечение десневого капюшона.
5. Промывание подкапюшонного пространства антисептическими растворами.

Задание 2.

Больной С., 20 лет, обратился к хирургу-стоматологу по поводу затрудненного прорезывания 48 зуба. При рентгенологическом обследовании обнаружена

резорбция костной ткани в области межзубной перегородки между 47 и 48 зубами. Какова тактика хирурга-стоматолога?

1. Удаление 47, 48 зубов.
2. Удаление 48 зуба, динамическое наблюдение за 47 зубом.
3. Проведение курса антибактериальной терапии, стимуляция остеогенеза.
4. Удаление 48 зуба, выскабливание участка деструкции до плотной кости и заполнение образовавшегося дефекта производными гидроксиапатита.
5. Депульпирование 47, удаление 48 зубов.

Задание 3.

Парестезия нижней губы наблюдается при периодонтите с локализацией воспалительного процесса в области:

1. Резцов.
2. Моляров.
3. Клыков.
4. Индивидуально.
5. Премоляров.

Задание 4.

Причиной рарефицирующего периостита чаще всего является:

1. Травма.
2. Периодонтитный зуб.
3. Кисты челюстей.
4. Воспалительные процессы в мягких тканях.
5. Воспалительные процессы в лимфатических узлах.

Задание 5.

Больной Н., 45 лет, обратился к врачу-стоматологу с жалобами на асимметрию лица за счет отека правой подглазничной области, умеренную боль в области 13 зуба, повышенную температуру тела - до 37,7°C. 13 зуб давно разрушен, не лечен, накануне стал резко болезненным, особенно при прикосновении. Сегодня утром боль в области 13 зуба значительно уменьшилась, но появился отек правой подглазничной области. Какой диагноз наиболее вероятен?

1. Острый серозный периодонтит 13 зуба.
2. Острый гнойный периодонтит 13 зуба.
3. Обострение хронического периодонтита 13 зуба.
4. Острый серозный периостит верхней челюсти от 13 зуба.
5. Острый гнойный периостит верхней челюсти от 13 зуба.

Задание 6.

Больной Р., 47 лет, обратился к врачу-стоматологу с жалобами на пульсирующую боль в области левых боковых зубов верхней челюсти, асимметрию лица, повышенную до 38°C температуру тела. 25 зуб разрушен давно, неделю тому назад стал резко болезненным, особенно при дотрагивании.

Три дня тому назад боль в области зуба значительно уменьшилась, но появился отек в области левой щеки. Затем боль стала вновь нарастать, отек увеличился, повысилась температура тела. При осмотре обнаружено, что коронка 25 зуба разрушена, зуб подвижен, переходная складка с вестибулярной стороны на уровне левых верхних премоляров сглажена, флюктуирует, резко болезненна при пальпации. Значительно выражен отек мягких тканей в левой подглазничной и щечной области. Какой диагноз наиболее вероятен?

1. Острый серозный периодонтит 25 зуба.
2. Острый гнойный периодонтит 25 зуба.
3. Обострение хронического периодонтита 25 зуба.
4. Острый серозный периостит верхней челюсти от 25 зуба.
5. Острый гнойный периостит верхней челюсти от 25 зуба.

Задание 7.

Больной Л., 35 лет, обратился к врачу-стоматологу с жалобами на наличие участка уплотнения в области 35 зуба. 35 зуб депульпирован, слабо болезненный при перкуссии. На уровне этого зуба по переходной складке пальпируется слегка болезненное уплотнение, округлой формы с гладкой поверхностью. Слизистая оболочка в этой области слегка гиперемирована. Лимфатические узлы в левом поднижнечелюстном треугольнике увеличены, уплотнены, подвижны, безболезненны. Какой диагноз Вы считаете наиболее вероятным?

1. Острый серозный периостит нижней челюсти от 35 зуба.
2. Острый гнойный периостит нижней челюсти от 35 зуба.
3. Хронический простой периостит нижней челюсти от 35 зуба.
4. Хронический оссифицирующий периостит нижней челюсти от 35 зуба.
5. Хронический рарефицирующий периостит нижней челюсти от 35 зуба.

Задание 8.

В результате проведенного обследования больному Н., 34 лет, выставлен диагноз: острый гнойный периостит верхней челюсти от 15 зуба с локализацией поднадкостничного абсцесса со стороны твердого неба. Каким методом вскрывают поднадкостничный абсцесс на твердом небе?

1. Линейным разрезом параллельно альвеолярному отростку.
2. Линейным разрезом параллельно срединному шву.
3. Разрезом с иссечением небольшого участка тканей.
4. Разрезом с выкраиванием лоскута на ножке.
5. Линейным разрезом перпендикулярным срединному шву.

Правильные ответы на задания: 3-2, 4-1.

ОРГАНИЗАЦИОННАЯ СТРУКТУРА ПРАКТИЧЕСКОГО ЗАНЯТИЯ

В начале занятия проводится контроль исходного уровня знаний по тестовым заданиям для определения исходного уровня знаний.

После подведения итогов контроля исходного уровня знаний студенты под контролем преподавателя приступают к курации больных с осложнениями прорезывания зубов мудрости, одонтогенным периоститом челюстей, обратившихся в поликлинику или находящихся в стационаре; принимают участие в выполнении отдельных диагностических и лечебных манипуляций; анализируют данные клинических и лабораторных методов обследования больных, решают ситуационные клинические задания.

В конце занятия подводится итоговый тестовый контроль усвоения изучаемой темы. Анализируются действия студентов во время курации больных. Подводится итог. Дается задание к следующему занятию.

ТЕХНОЛОГИЧЕСКАЯ КАРТА ПРАКТИЧЕСКОГО ЗАНЯТИЯ

Этапы практического занятия	Время в мин.	Оснащение	Место проведения
Проверка исходного уровня знаний студентов	20	Набор тестовых заданий для контроля исходного уровня знаний	Учебная комната
Под контролем преподавателя курация студентами больных с осложнениями прорезывания зубов мудрости, выполнение с помощью преподавателя отдельных лечебных и диагностических манипуляций; анализ данных клинических и лабораторных методов обследования больных.	155	Медицинская документация поликлиники и стационара, ситуационные задания. Граф логической структуры темы.	Челюстно-лицевое отделение или хирургический кабинет поликлиники.
Разбор и коррекция усвоения изучаемой темы. Итоговый тестовый контроль.	30	Тестовые задания для контроля усвоения темы	Учебная комната
Подведение итогов занятия	15		Учебная комната

Рекомендуемая литература:

Основная:

1. Стоматология. Учебник. Н.Н. Бажанов. ГЭОТАР-Медиа, 2008.
2. Хирургическая стоматология. Учебник под ред. Т.Г. Робустовой. М. 2008
3. Хирургическая стоматология и челюстно-лицевая хирургия: национальное руководство. Под ред. А.А. Кулакова, Т.Г. Робустовой, А.И. Неробеева. ГЭОТАР-Медиа. 2010
4. Граф логической структуры темы.

Дополнительная:

1. Хирургическая стоматология. Учебник. Под ред. В.В. Афанасьева. ГЭОТАР-Медиа. 2010
2. Рентгенодиагностика в стоматологии. М.М. Расулов. Мед.книга. 2007.
3. Заболевания, повреждения и опухоли челюстно-лицевой области. Под ред А.К. Иорданишвили. СПб, СпецЛит. 2007
4. Атлас заболеваний полости рта. Р.П. Лангле. ГЭОТАР-Медиа. 2010.

ГРАФ ЛОГИЧЕСКОЙ СТРУКТУРЫ РАЗДЕЛА ТЕМЫ ОСЛОЖНЕНИЯ ПРОРЕЗЫВАНИЯ НИЖНЕГО ЗУБА МУДРОСТИ

ОСЛОЖНЕНИЯ ПРОРЕЗЫВАНИЯ НИЖНЕГО ЗУБА МУДРОСТИ

ПАТОГЕНЕЗ

первичное воспаление слизистой оболочки над зубом мудрости.	неблагоприятные топографо-анатомические взаимоотношения нижнего зуба мудрости с окружающими тканями в связи с недостатком места в челюсти для его прорезывания
---	--

КЛАССИФИКАЦИЯ ВОСПАЛИТЕЛЬНЫХ ОСЛОЖНЕНИЙ

Перикоронарит	Ретромолярный периостит	Ретромолярный (перикоронарный) остеомиелит	Флегмоны и абсцессы
---------------	-------------------------	--	---------------------

ЛЕЧЕНИЕ ВОСПАЛИТЕЛЬНЫХ ОСЛОЖНЕНИЙ

<ol style="list-style-type: none"> 1. Консервативное 2. Консервативно-ортопедическое 3. Радикально-хирургическое 	<ol style="list-style-type: none"> 1. Удаление зуба мудрости 2. Периостотомия 4. Антибактериальная терапия 5. Физиолечение 	<ol style="list-style-type: none"> 1. Удаление зуба мудрости 2. Антибактериальная терапия 3. Физиолечение 	<ol style="list-style-type: none"> 1. Удаление зуба мудрости, вскрытие абсцесса или флегмоны 2. Медикаментозная терапия 3. Физиолечение
---	--	--	--

ГРАФ ЛОГИЧЕСКОЙ СТРУКТУРЫ РАЗДЕЛА ТЕМЫ ОСТРЫЙ ОДОНТОГЕННЫЙ ПЕРИОСТИТ ЧЕЛЮСТЕЙ: КЛИНИКА, ДИАГНОСТИКА, ЛЕЧЕНИЕ

ОСТРЫЙ ГНОЙНЫЙ ПЕРИОСТИТ ЧЕЛЮСТЕЙ

МЕТОДЫ ОБСЛЕДОВАНИЯ

клинические	лабораторные
1. Жалобы 2. Анамнез 3. Обследование: - осмотр - перкуссия - пальпация	1. Общий анализ крови 2. Посев отделяемого из раны 3. Рентгенография

СИМПТОМЫ

клинические	лабораторные
1. Перемещение боли от причинного зуба 2. Ограниченный инфильтрат на альвеолярном отростке 3. Регионарный лимфаденит 4. Повышенная температура тела 5. Общее недомогание	1. Умеренный лейкоцитоз в крови 2. Деструкция кости в области верхушки корня причинного зуба

ДИФФЕРЕНЦИАЛЬНАЯ ДИАГНОСТИКА

Обострение хронического периодонтита	Острый одонтогенный остеомиелит челюстей
--------------------------------------	--

ЛЕЧЕНИЕ

хирургическое	медикаментозное	физиотерапевтическое
1. Удаление причинного зуба 2. Вскрытие абсцесса	1. Антибактериальное 2. Обезболивающее 3. Противовоспалительное	1. АСБ 2. УВЧ 3. Компрессы

ТЕМА:**ОСТРЫЙ ОДОНТОГЕННЫЙ ОСТЕОМИЕЛИТ ЧЕЛЮСТЕЙ:
ЭТИОЛОГИЯ, ПАТОГЕНЕЗ, КЛИНИКА, ДИАГНОСТИКА И ЛЕЧЕНИЕ****АКТУАЛЬНОСТЬ ТЕМЫ**

Среди одонтогенных воспалительных процессов одонтогенный остеомиелит занимает особое место в связи с тяжестью клинического течения. Для развития острого одонтогенного остеомиелита челюстей необходимо состояние сенсibilизации организма, нейротрофические расстройства челюстных костей, нарушение кровообращения с тромбозом питающих их кровеносных сосудов и др. Тяжесть клинического течения острого одонтогенного остеомиелита челюстей усугубляется тем, что на основе указанного выше патофизиологического фона организма происходит гнойное воспаление всех слоев кости: костного мозга, вещества кости, надкостницы с обязательным некротическим компонентом.

Своевременно и правильно поставленный диагноз острого одонтогенного остеомиелита позволяет проводить адекватное лечение и предупредить развитие тяжелых осложнений общего и местного характера.

ОБЩАЯ ЦЕЛЬ ЗАНЯТИЯ

Уметь выявить и оценить основные признаки острого одонтогенного остеомиелита челюстей, составить схему обследования и лечения больного.

ДЛЯ РЕАЛИЗАЦИИ ОБЩЕЙ ЦЕЛИ ЗАНЯТИЯ ВАМ НУЖНО УМЕТЬ

Конкретные цели	Цели исходного уровня знаний
1. Выявить основные этиологические и патогенетические факторы развития острого одонтогенного остеомиелита челюстей	1. Интерпретировать клинические и морфологические признаки острого воспаления (кафедра патологической физиологии, кафедра патологической анатомии)
2. Определить клинические признаки острого одонтогенного остеомиелита челюстей.	2. Интерпретировать жалобы больного, анамнез заболевания, данные объективного обследования (кафедра внутренних болезней, кафедра хирургических болезней, кафедра хирургической стоматологии).
3. Выявить и интерпретировать особенности течения острого одонтогенного остеомиелита верхней и нижней челюстей.	3. Интерпретировать особенности анатомического строения, кровоснабжения и иннервации челюстных костей (кафедра нормальной анатомии).

<p>4. Составить схему обследования больного с острым одонтогенным остеомиелитом верхней или нижней челюсти, оценить данные дополнительные методов обследования.</p>	<p>4. Интерпретировать данные клинических и биохимических анализов крови, мочи, микрофлоры полости рта и раневого содержимого, ориентироваться в рентгенологических методах исследования челюстно-лицевой области и интерпретировать данные обследования (кафедра биохимии, кафедра патологической физиологии, кафедра микробиологии)</p>
<p>5. Составить и обосновать план хирургического и медикаментозного лечения больного с острым одонтогенным остеомиелитом челюстей.</p>	<p>5. Выбрать и обосновать метод обезболивания при лечении больных с острым одонтогенным воспалительным процессом, интерпретировать фармакокинетику лекарственных препаратов, используемых при лечении острых воспалительных процессов (кафедра хирургической стоматологии, кафедра фармакологии).</p>

ЗАДАНИЯ ДЛЯ САМОКОНТРОЛЯ И САМОКОРРЕКЦИИ ИСХОДНОГО УРОВНЯ ЗНАНИЙ

Задание 1.

Выберите признаки, которые при сборе анамнеза характеризуют острый воспалительный процесс.

1. Быстрое повышение температуры тела и местной температуры, быстрое развитие гиперемии и отека.
2. Медленное развитие заболевания, субфебрилитет.
3. Формирование свищевого хода.
4. Появление язвы на месте распадающегося инфильтрата.
5. Формирование секвестров.

Задание 2.

Какие особенности анатомического строения челюстных костей имеют определяющее значение в развитии остеомиелита?

1. Количество отростков на челюстной кости.
2. Соотношение губчатого и кортикального вещества.
3. Высота альвеолярного отростка.
4. Наличие костных швов.

5. Наличие каналов.

Задание 3.

Укажите количество эозинофилов в мазке крови здорового человека.

1. 0-5%.
2. 10-12%.
3. 0-15%.
4. 12-23%.
5. 20-30%.

Задание 4.

Укажите, при каких условиях не развивается бактериоидная инфекция.

1. При гипоксии, нарушении микроциркуляции.
2. При снижении резистентности слизистой оболочки.
3. При гиперкапнии, аэрации тканей.
4. При выработке бактериями β -лактозы.
5. При локальной гипертермии тканей.

Задание 5.

При каком рентгенологическом исследовании наиболее полно можно оценить патологические изменения в нижней челюсти?

1. Аксиальная рентгенография костей лицевого скелета.
2. Рентгенография по Шуллеру.
3. Рентгенография по Коваленко.
4. Обзорная рентгенография в прямой и боковой проекциях.
5. Полуаксиальная рентгенография костей лицевого скелета.

Задание 6.

При недостатке какого из перечисленных веществ усиливаются симптомы интоксикации новокаином?

1. Витамина В1.
2. Витамина В6.
3. Витамина Е.
4. Аскорбиновой кислоты.
5. Никотиновой кислоты.

Задание 7.

Какую концентрацию хлоргексидина используют для лечения гнойных ран?

1. 5-6% раствор.
2. 0,1-0,2% раствор.
3. 1-2% раствор.
4. 10% раствор.
5. 0,5-1% раствор.

Правильные ответы на задания: 3-1, 6-4.

Если обучающийся обнаружил, что он не готов к решению одного или нескольких заданий, он должен пополнить свой исходный уровень знаний по соответствующим источникам информации.

После проверки исходного уровня знаний можно приступить к углубленному изучению настоящей темы.

СОДЕРЖАНИЕ ОБУЧЕНИЯ:

ТЕОРЕТИЧЕСКИЕ ВОПРОСЫ, НА ОСНОВАНИИ КОТОРЫХ ВОЗМОЖНО ВЫПОЛНЕНИЕ ЦЕЛЕВЫХ ВИДОВ ДЕЯТЕЛЬНОСТИ

1. Этиология и патогенез остеомиелита: сущность теорий Лексера-Боброва, С.М. Дерижанова, Г.И. Семенченко, Г.А. Васильева, Я.М. Снежко.
2. Особенности клинического течения острого одонтогенного остеомиелита верхней и нижней челюсти.
3. Методы диагностики острого одонтогенного остеомиелита челюстей.
4. Дифференциальная диагностика острого одонтогенного остеомиелита челюстей с острым гнойным периодонтитом и периоститом.
5. Принципы оперативного и медикаментозного лечения острого одонтогенного остеомиелита челюстей.
6. Возможные осложнения острого одонтогенного остеомиелита челюстей, их профилактика.

Освоить эти вопросы Вам поможет соответствующая информация.

ЗАДАНИЯ ДЛЯ ОПРЕДЕЛЕНИЯ УРОВНЯ УСВОЕНИЯ ИЗУЧАЕМОЙ ТЕМЫ

Задание 1.

Больной 30 лет в течение длительного времени страдает от боли в области 38 зуба. 38 зуб давно разрушен, не лечен, периодически боль обостряется. Три дня тому назад, после переохлаждения, боль в области 38 зуба резко усилилась. Температура тела поднялась до 39°C, появилась потливость, слабость. На следующий день появилось онемение нижней губы и подбородка на стороне поражения, ограниченное открывание рта до 1 см, иррадиация боли в ухо и шею. При осмотре определяется выраженная асимметрия лица за счет отека и воспалительного инфильтрата в области левого угла нижней челюсти, регионарный лимфаденит, воспалительная контрактура нижней челюсти III ст., веретенообразное вздутие нижней челюсти в области левого ее угла. Коронка 38 зуба с глубокой кариозной полостью, зуб подвижен III ст., подвижны интактные 36 и 37 зубы. Переходная складка сглажена. Укажите наиболее вероятный диагноз.

1. Острый гнойный периодонтит 38 зуба.
2. Обострение хронического периодонтита 38 зуба.
3. Перикоронарит в области 38 зуба.

4. Острый гнойный периостит нижней челюсти от 38 зуба.
5. Острый остеомиелит нижней челюсти от 38 зуба.

Задание 2.

Больной 25 лет, страдающий хроническим периодонтитом 46 зуба с периодическими обострениями воспалительного процесса, обратился в стоматологическую поликлинику с жалобами на слабость, резкую боль в области тела нижней челюсти справа, асимметрию лица, невозможность жевания из-за боли и ограниченного открывания полости рта, температуру тела 38,5°C. Заболевание началось три дня тому назад, после перенесенной больным психологической травмы, и его клинические проявления имеют тенденцию к нарастанию. Осмотрев больного, врач-стоматолог решил направить его в стоматологический стационар с диагнозом: Острый одонтогенный остеомиелит нижней челюсти. На каком основании устанавливается такой диагноз?

1. На основании данных электроодонтометрии.
2. На основании данных УЗИ.
3. На основании оценки клинического течения заболевания.
4. На основании рентгенологического исследования, проведенного в первые три дня с начала заболевания.
5. На основании данных лабораторных исследований.

Задание 3.

Больной 40 лет обратился в стоматологическую поликлинику с жалобами на высокую температуру тела (до 39,5°C), слабость, головокружение, резкую боль в правой половине верхней челюсти с иррадиацией в висок и глаз, асимметрию лица за счет отека и воспалительного инфильтрата правой щеки. Развитие заболевания связывает с разрушенным 16 зубом. Врач установил диагноз: острый одонтогенный остеомиелит верхней челюсти от 16 зуба, флегмона правой щеки. Какова тактика лечения и ведения больного?

1. Консервативное лечение зуба, вскрытие и дренирование флегмоны в амбулаторных условиях.
2. Вскрытие и дренирование флегмоны в амбулаторных условиях.
3. Удаление "причинного" зуба, вскрытие и дренирование флегмоны в амбулаторных условиях.
4. Вскрытие и дренирование флегмоны, трепанация "причинного" зуба с последующим его консервативным лечением в амбулаторных условиях.
5. Удаление "причинного" зуба, вскрытие и дренирование флегмоны в условиях стационара.

Задание 4.

Больной 30 лет поступил в челюстно-лицевое отделение по поводу острого одонтогенного остеомиелита нижней челюсти (деструктивная форма). Наряду с удалением "причинного" зуба и периостотомией предполагается проведение остеоперфорации и лаважа нижней челюсти. Остеоперфорация и лаваж челюсти осуществляется, прежде всего, с целью:

1. Уменьшения болевого синдрома.
2. Проведения антибактериальной терапии в очаге воспаления.
3. Снижения внутрикостного давления в пораженной челюсти.
4. Для подтверждения диагноза (с диагностической целью).
5. Аэрации кости.

Задание 5.

Больной 45 лет обратился в стоматологическую поликлинику по поводу острого одонтогенного остеомиелита нижней челюсти, флегмоны поджевательного пространства. Сопутствующее заболевание – сахарный диабет. Каковы действия хирурга-стоматолога поликлиники?

1. Удаление "причинного" зуба, дренирование флегмоны.
2. Удаление "причинного" зуба, дренирование флегмоны, направление больного на консультацию к эндокринологу.
3. Консультация эндокринолога, затем удаление "причинного" зуба и дренирование флегмоны.
4. Госпитализация больного в челюстно-лицевое отделение.
5. Удаление "причинного" зуба, госпитализация больного в стационар.

Задание 6.

Больной 35 лет поступил в челюстно-лицевое отделение по поводу острого одонтогенного остеомиелита нижней челюсти, осложненного флегмоной субмассетериального и крыловидно-нижнечелюстного пространств. Какова, по Вашему мнению, локализация воспалительного процесса в нижней челюсти?

1. Альвеолярный отросток.
2. Тело.
3. Угол.
4. Подбородочный отдел.
5. Мыщелковый отросток.

Задание 7.

Больной 45 лет поступил в челюстно-лицевое отделение с жалобами на высокую температуру тела (41°C), спутанность сознания, асимметрию лица за счет воспалительного инфильтрата, занимающего всю правую его половину. При осмотре врач установил острый одонтогенный остеомиелит в области правого бугра верхней челюсти с распространением воспалительного процесса в глазницу, подвисочную и височную ямки. Обращает на себя внимание низкое АД - 90/60 мм.рт.ст., пульс 120 ударов в минуту, аритмичный, слабого наполнения и напряжения; влажные хрипы при аускультации легких и отсутствие дыхательных шумов над нижней долей правого легкого, а также воспалительные инфильтраты в икроножных мышцах. Какое осложнение острого одонтогенного остеомиелита верхней челюсти произошло?

1. Флебит и тромбоз вен лица.
2. Флебит и тромбоз вен пещеристого синуса.
3. Сепсис.

4. Гайморит.
5. Паротит.

Правильные ответы на задания: 6-3, 7-3.

ОРГАНИЗАЦИОННАЯ СТРУКТУРА ПРАКТИЧЕСКОГО ЗАНЯТИЯ

В начале занятия проводится контроль исходного уровня знаний по тестовым заданиям для определения исходного уровня знаний.

После подведения итогов контроля исходного уровня знаний и их коррекции студенты под контролем преподавателя приступают к курации больных с острым одонтогенным остеомиелитом челюстей, находящихся в стационаре; принимают участие в выполнении отдельных диагностических и лечебных манипуляций; анализируют данные клинических и лабораторных методов обследования больных; решают ситуационные клинические задания.

В конце занятия подводится итоговый тестовый контроль усвоения изучаемой темы. Анализируются действия студентов во время курации больных. Подводится итог. Дается задание к следующему занятию.

ТЕХНОЛОГИЧЕСКАЯ КАРТА ПРАКТИЧЕСКОГО ЗАНЯТИЯ

Этапы практического занятия	Время в мин.	Оснащение	Место проведения
Проверка и коррекция исходного уровня знаний студентов	20	Набор тестовых заданий для контроля исходного уровня знаний	Учебная комната
Под контролем преподавателя курация студентами больных острым одонтогенным остеомиелитом челюстей, выполнение с помощью преподавателя отдельных лечебных и диагностических манипуляций; анализ данных клинического и лабораторного обследования больных; составление схемы лечения больных острым одонтогенным остеомиелитом; решение ситуационных заданий.	155	Медицинская документация поликлиники и стационара, ситуационные задания. Граф логической структуры темы.	Челюстно-лицевое отделение или хирургический кабинет поликлиники.
Разбор и коррекция усвоения изучаемой темы. Итоговый тестовый контроль.	30	Тестовые задания для контроля усвоения темы	Учебная комната
Подведение итогов занятия	15		Учебная комната

Рекомендуемая литература:

Основная:

1. Стоматология. Учебник. Н.Н. Бажанов. ГЭОТАР-Медиа, 2008.
2. Хирургическая стоматология. Учебник под ред. Т.Г. Робустовой. М. 2008
3. Хирургическая стоматология и челюстно-лицевая хирургия: национальное руководство. Под ред. А.А. Кулакова, Т.Г. Робустовой, А.И. Неробеева. ГЭОТАР-Медиа. 2010
4. Граф логической структуры темы.

Дополнительная:

1. Хирургическая стоматология. Учебник. Под ред. В.В. Афанасьева. ГЭОТАР-Медиа. 2010
2. Рентгendiагностика в стоматологии. М.М. Расулов. Мед.книга. 2007.
3. Заболевания, повреждения и опухоли челюстно-лицевой области. Под ред А.К. Иорданишвили. СПб, СпецЛит. 2007
4. Атлас заболеваний полости рта. Р.П. Лангле. ГЭОТАР-Медиа. 2010.

ГРАФ ЛОГИЧЕСКОЙ СТРУКТУРЫ ТЕМЫ ОСТРЫЙ ОДОНТОГЕННЫЙ ОСТЕОМИЕЛИТ ЧЕЛЮСТЕЙ: ЭТИОЛОГИЯ, ПАТОГЕНЕЗ, КЛИНИКА, ДИАГНОСТИКА И ЛЕЧЕНИЕ

ОСТРЫЙ ОСТЕОМИЕЛИТ ЧЕЛЮСТЕЙ

ЭТИОЛОГИЯ	ПАТОГЕНЕЗ
<ol style="list-style-type: none"> 1. Одонтогенный 2. Посттравматический 3. Гематогенный 4. Специфический 	<ol style="list-style-type: none"> 1. Сенсibilизация 2. Нарушение нейротрофики кости 3. Нарушение кровоснабжения кости 4. Снижение общей резистентности организма

ОБСЛЕДОВАНИЕ БОЛЬНОГО

	<ol style="list-style-type: none"> 1. Анамнез заболевания 2. Осмотр лица и челюстей 3. Пальпация и перкуссия зубов 4. Рентгенография зубов и челюстей 5. Клинические и биохимические исследования крови и мочи 6. Посев раневого содержимого 	
--	--	--

СИМПТОМЫ

Местные	Общие
<ol style="list-style-type: none"> 1. Сильные иррадиирующие боли 2. Разлитая воспалительная припухлость альвеолярного отростка 3. Положителен симптом Венсана 4. Подвижность и боль в зубах рядом с причинными зубами 5. Развитие флегмон, абсцессов 	<ol style="list-style-type: none"> 1. Слабость, головная боль, бессонница 2. Высокая температура тела, озноб 3. Липкий пот 4. Падение гемоглобина, уменьшение количества эритроцитов, увеличение количества лейкоцитов, ускорение СОЭ 5. Появление белка в моче

ОСЛОЖНЕНИЯ

- | |
|---|
| <ol style="list-style-type: none"> 1. Переход в хроническую форму 2. Сепсис |
|---|

ПРОФИЛАКТИКА

- | |
|---|
| <ol style="list-style-type: none"> 1. Своевременное удаление сенсibilизирующего фактора 2. Вскрытие флегмон и абсцессов |
|---|

ЛЕЧЕНИЕ

Хирургическое	Консервативное
<ol style="list-style-type: none"> 1. Удаление причинного зуба 2. Широкое вскрытие абсцессов и флегмон около челюстей 3. Остеоперфорация, лаваж кости 	<ol style="list-style-type: none"> 1. Новокаиновые блокады 2. Антибактериальная терапия 3. Детоксикация

ТЕМА:**ХРОНИЧЕСКИЙ ОДОНТОГЕННЫЙ ОСТЕОМИЕЛИТ ЧЕЛЮСТЕЙ:
ЭТИОЛОГИЯ, ПАТОГЕНЕЗ, КЛИНИКА, ДИАГНОСТИКА, ЛЕЧЕНИЕ****АКТУАЛЬНОСТЬ ТЕМЫ**

Знание различных клинических форм хронического одонтогенного остеомиелита челюстей необходимо при проведении дифференциальной диагностики с такими заболеваниями, как актиномикоз, туберкулез, злокачественные опухоли челюстно-лицевой области. Внимание студентов должно быть направлено на то, что при хроническом остеомиелите на фоне мнимого общего благополучия и улучшения самочувствия больного могут быть изменения в почках, печени, миокарде и других органах как следствие нахождения хронических очагов воспаления в периодонте зубов и костной ткани челюстей.

ОБЩАЯ ЦЕЛЬ ЗАНЯТИЯ

Уметь распознать клинические симптомы, обосновать и составить план диагностического обследования и лечения больных с хроническим одонтогенным остеомиелитом верхней и нижней челюсти.

ДЛЯ РЕАЛИЗАЦИИ ОБЩЕЙ ЦЕЛИ ЗАНЯТИЯ ВАМ НУЖНО УМЕТЬ

Конкретные цели	Цели исходного уровня знаний
1. Выявить основные этиологические и патогенетические факторы развития хронического одонтогенного остеомиелита челюстей	1. Интерпретировать анатомо-топографические особенности верхней и нижней челюсти и прилегающих к ним мягких тканей интерпретировать механизм развития хронического воспаления в костях (кафедра нормальной анатомии, кафедра топографической анатомии и оперативной хирургии, кафедра патологической физиологии, кафедра патологической анатомии).
2. Распознавать клинические симптомы хронического одонтогенного остеомиелита верхней и нижней челюстей.	2. Интерпретировать данные жалоб, анамнеза, местного и общего статуса больного с воспалительным заболеванием костей (кафедра пропедевтической терапии, кафедра общей хирургии, кафедра хирургической стоматологии).

3. Составить и обосновать план обследования больных с хроническим одонтогенным остеомиелитом.	3. Интерпретировать данные клинико-лабораторных и рентгенологических исследований у больных с воспалительными заболеваниями костей (кафедра пропедевтической терапии, кафедра общей хирургии, кафедра микробиологии, кафедра рентгенологии, кафедра хирургической стоматологии).
4. Определить показания и противопоказания к хирургическим методам лечения хронического остеомиелита; составить и обосновать план общего лечения и профилактики осложнений у больных с хроническими одонтогенными остеомиелитами челюстей.	4. Интерпретировать фармакологическую характеристику применяемых препаратов при лечении хронических воспалительных процессов костей (кафедра фармакологии, кафедра хирургической стоматологии)

ЗАДАНИЯ ДЛЯ САМОКОНТРОЛЯ И САМОКОРРЕКЦИИ ИСХОДНОГО УРОВНЯ ЗНАНИЙ

Задание 1.

Выберите из ниже перечисленных наиболее значимые анатомо-топографические особенности строения нижней челюсти и прилежащих мягких тканей, которые влияют на продолжительность и тяжесть течения воспалительного процесса.

1. Массивные кортикальные пластинки с большим количеством губчатого вещества.
2. Плохая васкуляризация нижней челюсти (много участков с "замкнутым" кровоснабжением).
3. Хорошо развитая лимфатическая система с разнообразным и множественным оттоком в регионарные лимфатические узлы.
4. Большое количество замкнутых мышечных пространств вокруг нижней челюсти.
5. Все вышеперечисленные факторы.

Задание 2.

Какие из приведенных ниже данных жалоб, анамнеза и объективного обследования больного свидетельствуют о наличии хронического воспаления в челюсти?

1. Наличие причинного зуба.
2. Острое начало воспаления в кости, перешедшее в продолжительный хронический процесс.

3. Утолщение всей кости.
4. Появление свищевых ходов.
5. Все перечисленные данные.

Задание 3.

Какой вид воспаления преобладает в кости при хроническом течении?

1. Альтеративный.
2. Экссудативный.
3. Экссудативный и пролиферативный.
4. Альтеративный и экссудативный.
5. Пролиферативный.

Задание 4.

Какие из приведенных ниже данных клинико-лабораторных и рентгенологических исследований могут свидетельствовать о хроническом остеомиелите челюсти?

1. Наличие причинного зуба.
2. Продолжительность заболевания.
3. Наличие секвестров на рентгенограмме.
4. В крови выраженный лейкоцитоз и повышенное СОЭ.
5. Все выше перечисленные данные.

Задание 5.

Какие из приведенных ниже групп медикаментозных средств назначают больному с хроническим остеомиелитом?

1. Антибактериальные остеотропные препараты.
2. Десенсибилизирующие препараты.
3. Витамины.
4. Иммунокорректирующие средства.
5. Все выше перечисленные средства.

Правильные ответы на задания: 1-5, 5-5.

Если обучающийся обнаружил, что он не готов к решению одного или нескольких заданий, он должен пополнить свой исходный уровень знаний по соответствующим источникам информации.

После проверки исходного уровня знаний можно приступить к углубленному изучению темы.

СОДЕРЖАНИЕ ОБУЧЕНИЯ:

ТЕОРЕТИЧЕСКИЕ ВОПРОСЫ, НА ОСНОВАНИИ КОТОРЫХ ВОЗМОЖНО ВЫПОЛНЕНИЕ ЦЕЛЕВЫХ ВИДОВ ДЕЯТЕЛЬНОСТИ

1. Этиология и патогенез хронических одонтогенных остеомиелитов челюстей.

2. Хронический одонтогенный остеомиелит верхней челюсти: особенности клинического течения, методы диагностики,
3. Хронический одонтогенный остеомиелит нижней челюсти: особенности клинического течения, методы диагностики,
4. Хирургические методы лечения хронического остеомиелита челюстей: показания и противопоказания, принципы лечения.
5. Местные осложнения хронического одонтогенного остеомиелита челюстей: клиника, методы диагностики и принципы лечения.

Освоить эти вопросы Вам поможет соответствующая информация.

ЗАДАНИЯ ДЛЯ ОПРЕДЕЛЕНИЯ УРОВНЯ УСВОЕНИЯ ИЗУЧАЕМОЙ ТЕМЫ

Задание 1.

Больной Б., 56 лет обратился к хирургу-стоматологу с жалобами на припухлость в области нижней челюсти слева. Заболевание началось с острых болей в 36 зубе, который спустя два месяца был удален. Объективно: асимметрия лица за счет муфтообразного утолщения нижней челюсти в области 35 и 37 зубов. В поднижнечелюстном треугольнике слева имеются два свищевых хода с гнойным отделяемым. Рентгенологически - на уровне лунки 36 зуба очаг деструкции костной ткани полуовальной формы размерами 2,0x1,0 см с четкими границами, в середине секвестр, но меньших размеров, по периферии его полоска склероза. Диагностирован остеомиелит нижней челюсти слева. Какая клиническая форма остеомиелита имеется у больного?

1. Острый одонтогенный остеомиелит нижней челюсти.
2. Хронический одонтогенный диффузный остеомиелит нижней челюсти.
3. Хронический одонтогенный очаговый остеомиелит нижней челюсти.
4. Хронический одонтогенный гиперостозный остеомиелит нижней челюсти.
5. Хронический одонтогенный ограниченный остеомиелит нижней челюсти.

Задание 2.

Больного В., 50 лет обследует хирург-стоматолог по поводу заболевания челюсти. Объективно: асимметрия лица за счет утолщения половины нижней челюсти. В поднижнечелюстном треугольнике имеются пять свищевых ходов с выбуханием грануляций и скудным гнойным отделяемым. Рот открывает ограничено. Слизистая оболочка всей половины челюсти с синюшным оттенком, из некоторых лунок удаленных зубов выступают грануляции. На рентгенограммах определяется деструкция костной ткани от уровня 42 зуба до мышцелкового отростка в виде мелких полостей с мелкими секвестрами внутри.

Какому патологическому состоянию наиболее соответствует данная клиническая картина?

1. Острый одонтогенный остеомиелит нижней челюсти.
2. Хронический одонтогенный ограниченный остеомиелит нижней челюсти.
3. Хронический одонтогенный очаговый остеомиелит нижней челюсти.
4. Актиномикоз нижней челюсти.
5. Хронический одонтогенный диффузный остеомиелит нижней челюсти.

Задание 3.

Хирург-стоматолог обследовал больного М., 45 лет, с обострением хронического разлитого одонтогенного остеомиелита верхней челюсти слева. Объективно: асимметрия лица за счет плотной припухлости в подглазничной области слева. Рот открывает ограничено. Альвеолярный отросток на уровне лунок 24-28 зубов утолщен. На слизистой переходной складки имеется три свищевых хода с разрастаниями грануляционной ткани и гнойным отделяемым. Рентгенологически определяется деструкция костной ткани альвеолярного отростка на уровне лунок 24-28 зубов, передней стенки гайморовой пазухи и нижнего края глазницы в виде разных по форме фигур с наличием секвестров, по периферии которых очаги склероза. Когда и каким подходом показана операция секвестрэктомиа.

1. Нужно подождать, назначить противовоспалительное лечение, а затем оперировать внутриротовым доступом.
2. Нужно подождать, пока секвестры не отойдут самостоятельно.
3. Нужно оперировать сразу и внеротовым доступом.
4. Нужно подождать, назначить противовоспалительное лечение, а затем оперировать внеротовым доступом.
5. Нужно оперировать сразу и внутриротовым доступом.

Задание 4.

Хирург-стоматолог обследовал больного Н., 38 лет, с хроническим одонтогенным ограниченным остеомиелитом верхней челюсти справа. Объективно: асимметрия лица за счет припухлости в подглазничной области справа. Рот открывает несколько ограничено. На уровне лунки удаленного 15 зуба свищевой ход с грануляциями и гноем, альвеолярный отросток утолщен. На рентгенограммах: в области 14-16 зубов определяется деструкция костной ткани полуовальной формы размерами 2,0x1,5 см, внутри секвестр, по периферии которого склероз ткани. Составьте план лечения больного.

1. Оперативное лечение - секвестрэктомиа.
2. Консервативное лечение - медикаментозная терапия.
3. Физиотерапевтическое лечение.
4. Медикаментозное и физиотерапевтическое лечение.
5. Оперативное (секвестрэктомиа), медикаментозное (стимулирующая терапия) и физиотерапевтическое лечение.

Задание 5.

Больной В., 50 лет, обратился к хирургу-стоматологу по поводу хронического одонтогенного разлитого остеомиелита нижней челюсти справа. Рентгенологически определяется деструкция костной ткани от уровня 42 зуба до суставного отростка в виде мелких полостей с мелкими внутри секвестрами и участками склероза. По нижнему краю челюсти полоска здоровой ткани. Больному планируется операция секвестрэктомия. Какое наиболее вероятное осложнение может возникнуть во время операции?

1. Перелом нижней челюсти.
2. Кровотечение.
3. Образуется дефект костной ткани нижней челюсти.
4. Дислокационная асфиксия.
5. Стенотическая асфиксия.

Задание 6.

На прием к хирургу-стоматологу обратился больной С., 40 лет, с жалобами на периодическое выделение гноя из носового хода и тупые боли в верхней челюсти справа. Год назад лечен 16 зуб, после чего появилась припухлость десны, выделение гноя из носа и в области 16 зуба. Объективно: асимметрия лица за счет припухлости мягких тканей в подглазничной области слева. Рот открывает ограничено. Альвеолярный отросток в области 15, 16, 17 зубов утолщен. На слизистой оболочке альвеолярного отростка имеются два свищевых хода с гнойным отделяемым. Рентгенологически выявлена деструкция костной ткани на уровне 15, 16, 17 зубов с очагами склероза по периферии. Периодонтальные щели 15,16,17 зубов расширены. Диагностирован хронический очаговый одонтогенный остеомиелит верхней челюсти справа. Выберите оптимальный метод лечения данного больного.

1. Хирургический (секвестрэктомия).
2. Медикаментозное лечение.
3. Иммунотерапия.
4. Физиолечение.
5. Все указанные методы.

Правильные ответы на задания: 1- 2, 6-5.

ОРГАНИЗАЦИОННАЯ СТРУКТУРА ПРАКТИЧЕСКОГО ЗАНЯТИЯ

В начале занятия проводится контроль исходного уровня знаний студентов по тестовым заданиям. После контроля исходных знаний и их коррекции занятие продолжается в клиническом зале (отделении стационара), где студенты принимают участие (совместно с преподавателем) в приеме или курации больных. Во время курации больных обращают внимание на важность правильного сбора анамнеза и характера жалоб больного. Под контролем преподавателя студент проводит обследование больного, выделяет основные симптомы хронического остеомиелита и назначает дополнительные методы обследования. Преподаватель

представляет данные клинического обследования больного, студенты их оценивают, в частности описывают рентгенологическую картину заболевания, высказывают мнение по поводу диагноза, составляют план местного лечения. Преподаватель выполняет операцию секвестрэктомия, фиксируя внимание студентов на каждом ее этапе. После операции студенты наблюдают за больным, оценивают его общее состояние и местные изменения, составляют план медикаментозного лечения. Студенты решают ситуационные клинические задачи.

В конце занятия подводится итоговый тестовый контроль усвоения изучаемой темы. Анализируются действия студентов во время курации больных. Подводится итог. Дается задание к следующему занятию.

ТЕХНОЛОГИЧЕСКАЯ КАРТА ПРАКТИЧЕСКОГО ЗАНЯТИЯ

Этапы практического занятия	Время в мин.	Оснащение	Место проведения
Проверка исходного уровня знаний студентов	20	Набор тестовых заданий для контроля исходного уровня знаний	Учебная комната
Под контролем преподавателя студенты принимают участие в обследовании и приеме больных в поликлинике (стационаре, санпропускнике).	155	Набор для обследования больных. Таблицы, слайды, муляжи, набор рентгенограмм, данные клинических и лабораторных исследований. Ситуационные задачи Граф логической структуры темы.	Поликлиника, стационар, учебная комната.
Разбор и коррекция усвоения изучаемой темы. Итоговый тестовый контроль.	30	Тестовые задания для контроля усвоения темы	Учебная комната
Подведение итогов занятия	15		Учебная комната

Рекомендуемая литература:

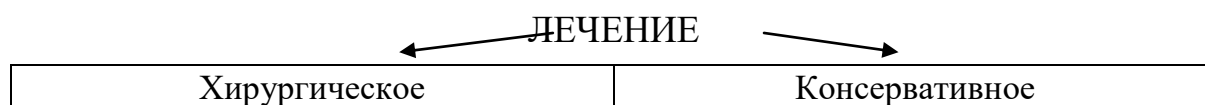
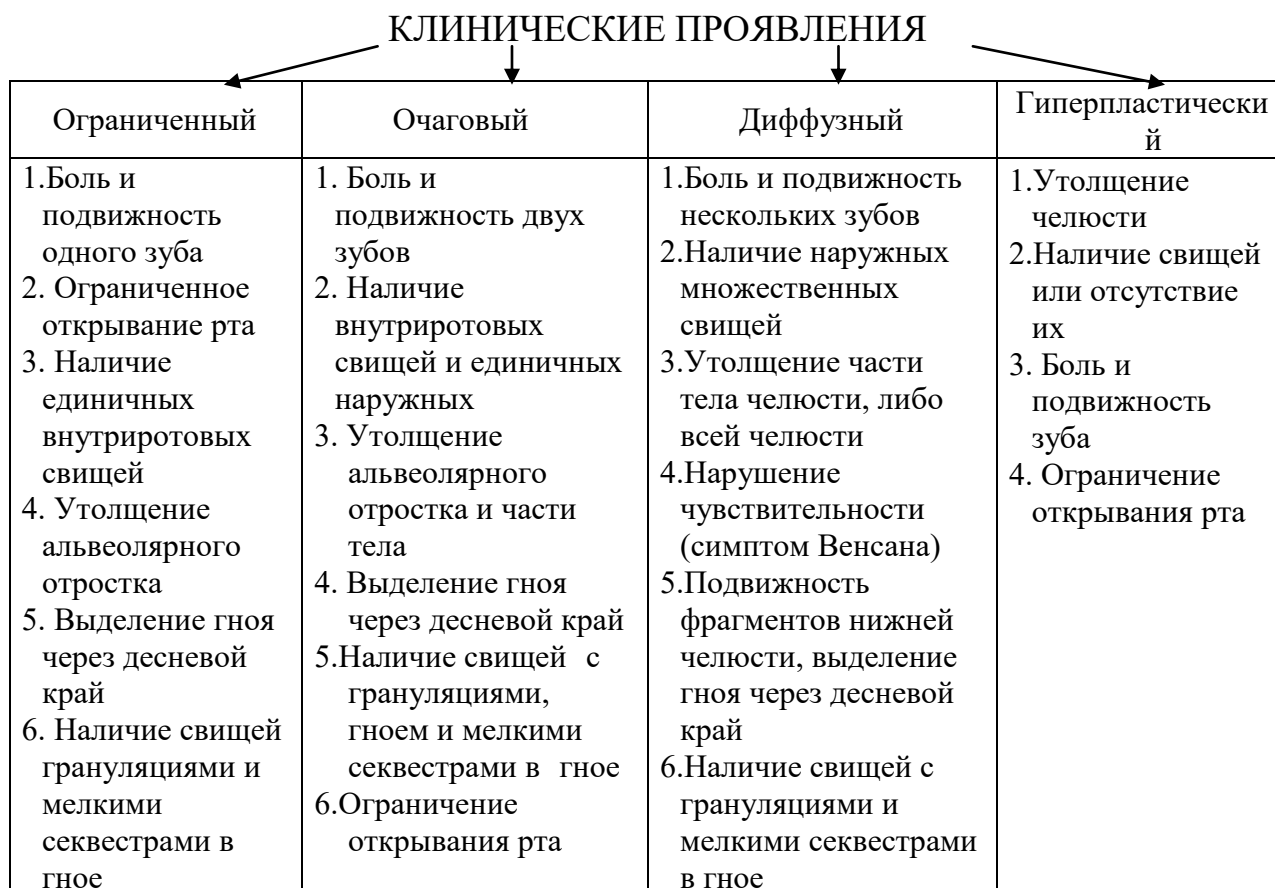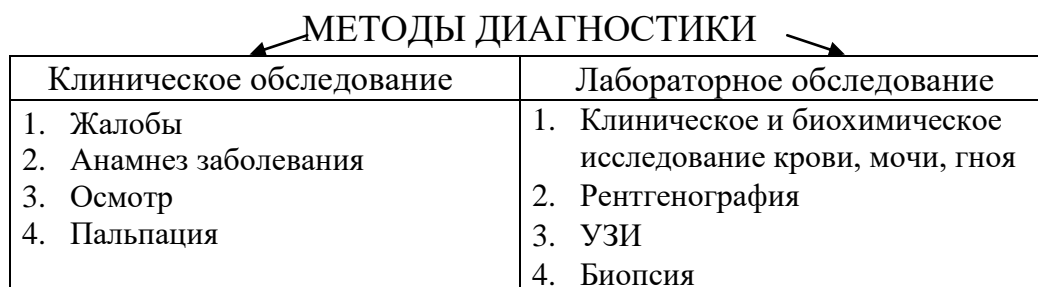
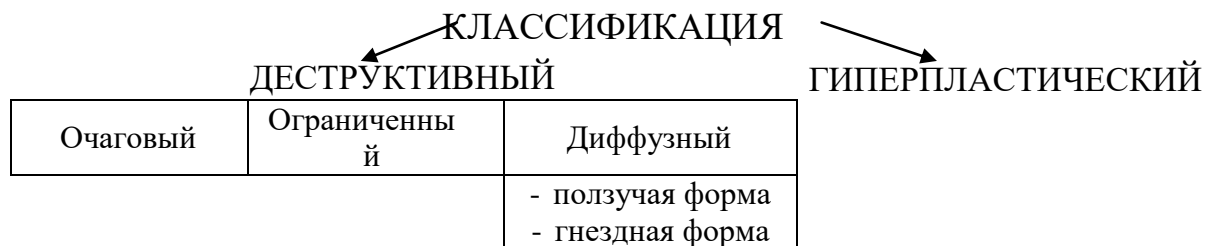
Основная:

1. Стоматология. Учебник. Н.Н. Бажанов. ГЭОТАР-Медиа, 2008.
2. Хирургическая стоматология. Учебник под ред. Т.Г. Робустовой. М. 2008
3. Хирургическая стоматология и челюстно-лицевая хирургия: национальное руководство. Под ред. А.А. Кулакова, Т.Г. Робустовой, А.И. Неробеева. ГЭОТАР-Медиа. 2010
4. Граф логической структуры темы.

Дополнительная:

1. Хирургическая стоматология. Учебник. Под ред. В.В. Афанасьева. ГЭОТАР-Медиа. 2010
2. Рентгениягностика в стоматологии. М.М. Расулов. Мед.книга. 2007.
3. Заболевания, повреждения и опухоли челюстно-лицевой области. Под ред А.К. Иорданишвили. СПб, СпецЛит. 2007
4. Атлас заболеваний полости рта. Р.П. Лангле. ГЭОТАР-Медиа. 2010.

ГРАФ ЛОГИЧЕСКОЙ СТРУКТУРЫ ТЕМЫ ХРОНИЧЕСКИЙ ОДОНТОГЕННЫЙ ОСТЕОМИЕЛИТ ЧЕЛЮСТЕЙ: ЭТИОЛОГИЯ, ПАТОГЕНЕЗ, КЛИНИКА, ДИАГНОСТИКА, ЛЕЧЕНИЕ



1. Удаление причинного зуба	1. Антибактериальное
2. Пломбирование полости зуба с резекцией верхушки корня.	2. Десенсибилизирующее
3. Реплантация зуба	3. Общеукрепляющее
4. Секвестрэктомия	4. Иммунокорректирующее
5. Устранение (вскрытие) затеков	5. Физиотерапевтическое
	6. ЛФК. Механотерапия
	4. Ортопедическое

ТЕМА:

**АБСЦЕССЫ И ФЛЕГМОНЫ КЛЕТЧАТОЧНЫХ
ПРОСТРАНСТВ, ПРИЛЕЖАЩИХ К ВЕРХНЕЙ ЧЕЛЮСТИ:
КЛИНИКА, ДИАГНОСТИКА, ЛЕЧЕНИЕ**

АКТУАЛЬНОСТЬ ТЕМЫ

Знание клиники флегмон клетчаточных пространств, прилежащих к верхней челюсти необходимо для дифференциальной диагностики периоститов, остеомиелитов, флебита лица. В процессе занятия необходимо обратить внимание студентов на такие осложнения как: сепсис, тромбофлебит лицевых вен, тромбоз пещеристого синуса, внутричерепные осложнения.

ОБЩАЯ ЦЕЛЬ ЗАНЯТИЯ

Уметь распознать клинические признаки, обосновать и составить план диагностического обследования и лечения больных с флегмонами клетчаточных пространств, прилежащих к верхней челюсти, предупредить их осложнения.

ДЛЯ РЕАЛИЗАЦИИ ОБЩЕЙ ЦЕЛИ ЗАНЯТИЯ ВАМ НУЖНО УМЕТЬ

Конкретные цели	Цели исходного уровня знаний
1. Выделить и интерпретировать основные этиологические факторы развития абсцессов и флегмон лица и шеи.	1. Интерпретировать анатомо-топографические данные клетчаточных пространств в области верхней челюсти, интерпретировать механизм развития острого воспалительного процесса в мягких тканях (кафедра нормальной анатомии, кафедра топографической анатомии и оперативной хирургии, кафедра патологической физиологии, кафедра патологической анатомии).
2. Распознать основные клинические симптомы абсцессов и флегмон, прилежащих к верхней челюсти.	2. Интерпретировать данные анамнеза, жалоб, местного и общего статуса больных с воспалительными процессами мягких тканей (кафедра пропедевтической терапии, кафедра общей хирургии, кафедра хирургической стоматологии).
3. Составить и обосновать план обследования больных с абсцессами и флегмонами в области верхней челюсти, использовать классификацию флегмон для постановки диагноза.	3. Интерпретировать данные клинико-лабораторных и рентгенологических методов исследования при острых воспалительных процессах (кафедра рентгенологии, кафедра пропедевтической терапии, кафедра

	общей хирургии, кафедра хирургической стоматологии, кафедра микробиологии).
4. Составить и обосновать план хирургического лечения больных с флегмонами в области верхней челюсти, ориентироваться в хирургических доступах, используемых при вскрытии флегмон данной локализации, составить и обосновать план общего лечения с учетом тяжести состояния больного.	4. Интерпретировать фармакологические характеристики препаратов, используемых для лечения гнойных процессов (кафедра фармакологии, кафедра общей хирургии, кафедра хирургической стоматологии).

ЗАДАНИЯ ДЛЯ САМОКОНТРОЛЯ И САМОКОРРЕКЦИИ ИСХОДНОГО УРОВНЯ ЗНАНИЙ

Задание 1.

Укажите анатомические границы подглазничного клетчаточного пространства.

1. Сверху - нижний край глазницы, внутри - боковая стенка носа, снизу - альвеолярный отросток верхней челюсти, снаружи - скуло-челюстной шов.
2. Сверху - нижний край орбиты, снаружи - скуло-челюстной шов, снизу - передневерхний отдел щечной области, сзади - скуло-височный шов.
3. Сверху - нижний край глазницы, изнутри - боковая стенка носа, снизу - альвеолярный отросток верхней челюсти, снаружи - передний край жевательной мышцы.
4. Сверху - нижний край глазницы, изнутри - боковая стенка носа, снизу - передний отдел щечной области, снаружи - внутренняя поверхность ветви нижней челюсти.
5. Сверху - нижний край глазницы, изнутри - боковая стенка носа, снизу - альвеолярный отросток верхней челюсти, снаружи - скуловая дуга.

Задание 2.

Назовите анатомические границы щечной области.

1. Сверху - нижний край скуловой кости; спереди - линия, соединяющая скуло-челюстной шов с углом рта; снизу - нижний край нижней челюсти; сзади - передний край жевательной мышцы.

2. Сверху - нижнеглазничный край; спереди - линия, соединяющая скуло-челюстной шов с углом рта; снизу - нижний край нижней челюсти; сзади - передний край жевательной мышцы.
3. Сверху - нижний край скуловой кости; спереди - преддверие полости рта; снизу - нижний край нижней челюсти; сзади - передний край жевательной мышцы.
4. Сверху - нижний край скуловой кости; спереди - преддверие полости рта; снизу - нижний край нижней челюсти; сзади - ветвь нижней челюсти.
5. Сверху - нижний край скуловой кости; спереди - преддверие полости рта; снизу - альвеолярный отросток нижней челюсти; сзади - ветвь нижней челюсти.

Задание 3.

Имеется ли взаимосвязь возникновения и особенностей клинического течения острых одонтогенных воспалительных процессов с микробной сенсibilизацией больного?

1. Нет, не имеется.
2. Имеется, но в редких случаях.
3. Имеется только у пожилых больных.
4. Да, имеется.
5. Имеется только у ослабленных больных.

Задание 4.

Какой процент палочкоядерных нейтрофилов от общего числа лейкоцитов в крови здоровых людей?

1. 1-2%.
2. 2-5%
3. 5-18%
4. 10-20%
5. 25-30%

Задание 5.

Признаком благоприятного течения раневого процесса при цитологическом исследовании является:

1. Появление эозинофилов.
2. Появление нейтрофилов.
3. Появление лейкоцитов.
4. Появление моноцитов.
5. Появление плазматических клеток.

Задание 6.

При дезинтоксикационной терапии при гнойных воспалительных заболеваниях вводят:

1. Вначале растворы, содержащие поливинилпирролидон, а затем глюкозу.

2. Вначале растворы, содержащие поливинилпирролидон, а затем растворы, содержащие декстран.
3. Вначале растворы, содержащие декстран, а затем растворы, содержащие поливинилпирролидон.
4. Вначале растворы, содержащие декстран, а затем глюкозу.
5. Нет разницы в последовательности введения растворов.

Задание 7.

Выберите из перечисленных ниже препарат с высокой активностью по отношению к бактероидам.

1. Пенициллин.
2. Канамицин.
3. Метронидозол.
4. Олететрин.
5. Нистатин.

Правильные ответы на задания: 1-1, 6-3.

Если обучающийся обнаружил, что он не готов к решению одного или нескольких заданий, он должен пополнить свой исходный уровень знаний по соответствующим источникам информации.

После проверки исходного уровня знаний можно приступить к углубленному изучению данной темы.

СОДЕРЖАНИЕ ОБУЧЕНИЯ:

ТЕОРЕТИЧЕСКИЕ ВОПРОСЫ, НА ОСНОВАНИИ КОТОРЫХ ВОЗМОЖНО ВЫПОЛНЕНИЕ ЦЕЛЕВЫХ ВИДОВ ДЕЯТЕЛЬНОСТИ

1. Этиология абсцессов и флегмон клетчаточных пространств, прилежащих к верхней челюсти.
2. Классификация абсцессов и флегмон клетчаточных пространств в области верхней челюсти.
3. Абсцессы и флегмоны поверхностных клетчаточных пространств, прилежащих к верхней челюсти: клиника, методы диагностики, принципы хирургического лечения.
4. Абсцессы и флегмоны глубоких клетчаточных пространств, прилежащих к верхней челюсти: клиника, методы диагностики, принципы хирургического лечения.
5. Принципы медикаментозной терапии острых гнойных воспалительных процессов. Профилактика общих и местных осложнений при флегмонах клетчаточных пространств в области верхней челюсти.

Освоить эти вопросы Вам поможет соответствующая информация.

ЗАДАНИЯ ДЛЯ ОПРЕДЕЛЕНИЯ УРОВНЯ УСВОЕНИЯ ИЗУЧАЕМОЙ ТЕМЫ

Задание 1.

Больной К., 30 лет, обратился к хирургу-стоматологу с жалобами на асимметрию лица, боль в области правой щеки, повышенную температуру тела до 38°C. При осмотре больного врач выявил разлитой, резко болезненный инфильтрат в области правой щеки с признаками флюктуации, кожа над инфильтратом гиперемирована, в складку не берется. В полости рта обнаружен разрушенный 16 зуб, перкуссия которого резко болезненная. На рентгенограмме 16 зуба определяется очаг деструкции костной ткани в области верхушек щечных корней с нечеткими контурами, размером до 0,7 см. На основании жалоб, объективного осмотра и данных дополнительного метода обследования выставлен диагноз: флегмона щеки справа. Какова этиология этой флегмоны?

1. Одонтогенная.
2. Стоматогенная.
3. Остеогенная.
4. Аденогенная.
5. Риногенная.

Задание 2.

Больному Н., 30 лет, вскрыта одонтогенная флегмона щеки справа. Взят мазок отделяемого из раны, отправлен на бактериологическое исследование. Какие группы микробной флоры, вероятнее всего, будут выделены в данном случае?

1. Монокультуры аэробных грамм-положительных микроорганизмов.
2. Аэробные грамм-отрицательные микроорганизмы.
3. Анаэробные грамм-отрицательные микроорганизмы.
4. Анаэробные грамм-положительные микроорганизмы.
5. Смешанная микрофлора.

Задание 3.

Больной Б., 40 лет, обратился в клинику челюстно-лицевой хирургии по поводу острого гнойно-воспалительного процесса в правой подглазничной области. После осмотра и обследования выставлен диагноз: одонтогенная флегмона подглазничной области справа. Каковы основные симптомы флегмон данной локализации?

1. Инфильтрат в подглазничной области, слаженность носогубной складки, приподнятость крыла носа, отек нижнего и верхнего века, кожа гиперемирована, в складку не берется, отсутствие выбухания слизистой оболочки по переходной складке.
2. Ограниченный, резко болезненный инфильтрат в подглазничной области, отсутствие выбухания слизистой оболочки по переходной складке.
3. Разлитой инфильтрат в подглазничной области, кожа гиперемирована, не берется в складку, выбухание слизистой оболочки по переходной складке.

4. Разлитой инфильтрат в подглазничной области, кожа гиперемирована, берется в складку, выбухание слизистой оболочки по переходной складке, ограниченное открывание рта.
5. Инфильтрат в подглазничной области, сглаженность носогубной складки, отек нижнего и верхнего века, кожа гиперемирована, в складку не берется, отсутствие выбухания слизистой оболочки по переходной складке, резкое ограничение открывания рта.

Задание 4.

Больной К., 60 лет, доставлен в приемное отделение клиники челюстно-лицевой хирургии в тяжелом состоянии. После осмотра и обследования больного выставлен диагноз: одонтогенная флегмона височной области и подвисочной ямки справа. После вскрытия флегмоны отделяемое из очага воспаления было отправлено на бактериологическое исследование. Назначьте наиболее рациональную комбинацию медикаментозных средств при лечении гнойно-воспалительных процессов.

1. Антибактериальные вещества с учетом индивидуальной переносимости и с учетом антибиотикограммы, противовоспалительные препараты, дезинтоксикационные препараты, иммуностимулирующие вещества, витамины, диуретики.
2. Антибактериальные вещества, противогнилостные препараты, дезинтоксикационные препараты, иммуностимулирующие вещества, витамины, диуретики.
3. Антибактериальные средства, дезинтоксикационные препараты, иммуностимулирующие средства, витамины, диуретики.
4. Антибактериальные средства с учетом индивидуальной переносимости и с учетом антибиотикограммы, противогнилостные вещества, иммуностимулирующие вещества, витамины, диуретики.
5. Антибактериальные вещества, противогнилостные препараты, витамины, иммуностимулирующие препараты.

Задание 5.

Больной В., 65 лет, доставлен в клинику челюстно-лицевой хирургии в тяжелом состоянии с флегмоной нескольких клетчаточных пространств в области верхней челюсти слева. Врач принял решение о проведении больному предоперационной медикаментозной терапии. Необходима ли предоперационная медикаментозная терапия при острых гнойно-воспалительных процессах, и, если необходима, то какая?

1. Необходима.
2. Нет необходимости.
3. Необходима: антибиотики с учетом индивидуальной переносимости и с учетом антибиотикограммы, противогнилостные препараты.

4. Необходима, с учетом показателей гемодинамики: вещества нормализующие кровяное давление; дезинтоксикационная терапия, противогнилостные препараты, диуретики.
5. Необходима, с учетом показателей гемодинамики: вещества нормализующие кровяное давление, дыхательные анальгетики.

Задание 6.

В приемном покое больному Б., 40 лет, была вскрыта флегмона правой щеки. В послеоперационном периоде возникло такое осложнение, как паралич веточек лицевого нерва справа. Какая ошибка была допущена врачом при вскрытии флегмоны?

1. Неправильный выбор подхода при вскрытии флегмоны.
2. Недостаточная длина разреза.
3. Глубокий разрез.
4. Разрыв мягких тканей.
5. Направление разреза выбрано без учета топографии лицевого нерва.

Правильные ответы на задания: 1-1, 6-5.

ОРГАНИЗАЦИОННАЯ СТРУКТУРА ПРАКТИЧЕСКОГО ЗАНЯТИЯ

В начале занятия проводится контроль исходного уровня знаний студентов по тестовым заданиям.

После контроля исходных знаний и их коррекции занятие продолжается в клиническом зале (отделении стационара, санпропускнике), где студенты принимают участие (совместно с преподавателем) в приеме или курации больных. Во время курации больных обращают внимание на важность правильного сбора анамнеза и характера жалоб больных. Под контролем преподавателя студенты проводят обследование больного, выделяют основные симптомы и назначают дополнительные методы обследования. Преподаватель представляет данные клинического обследования больного, студенты их оценивают, в частности, описывают рентгенологическую картину заболевания. Отмечают важность данного исследования, затем высказывают мнение по поводу диагноза, составляют план местного лечения. Преподаватель выполняет операцию вскрытия абсцесса или флегмоны, фиксируя внимание студентов на каждом этапе операции. После операции студенты наблюдают за больным, оценивают его общее состояние и местные изменения, составляют план медикаментозного лечения. Студенты в связи с клинической ситуацией решают задачи.

В конце занятия подводится итоговый тестовый контроль усвоения изучаемой темы. Анализируются действия студентов во время курации больных. Подводится итог. Дается задание к следующему занятию.

ТЕХНОЛОГИЧЕСКАЯ КАРТА ПРАКТИЧЕСКОГО ЗАНЯТИЯ

Этапы практического занятия	Время в мин.	Оснащение	Место проведения
Проверка и коррекция исходного уровня знаний студентов	20	Набор тестовых заданий для контроля исходного уровня знаний	Учебная комната
Под контролем преподавателя обследование больных в поликлинике, стационаре, санпропускнике.	155	Набор для обследования больных. Таблицы, слайды, муляжи, набор рентгенограмм, ситуационные задания. Граф логической структуры темы.	Поликлиника, стационар, санпропускник, учебная комната
Разбор и коррекция усвоения изучаемой темы. Итоговый тестовый контроль.	30	Тестовые задания для контроля усвоения темы	Учебная комната
Подведение итогов занятия	15		Учебная комната

Рекомендуемая литература:

Основная:

1. Стоматология. Учебник. Н.Н. Бажанов. ГЭОТАР-Медиа, 2008.
2. Хирургическая стоматология. Учебник под ред. Т.Г. Робустовой. М. 2008
3. Хирургическая стоматология и челюстно-лицевая хирургия: национальное руководство. Под ред. А.А. Кулакова, Т.Г. Робустовой, А.И. Неробеева. ГЭОТАР-Медиа. 2010
4. Граф логической структуры темы.

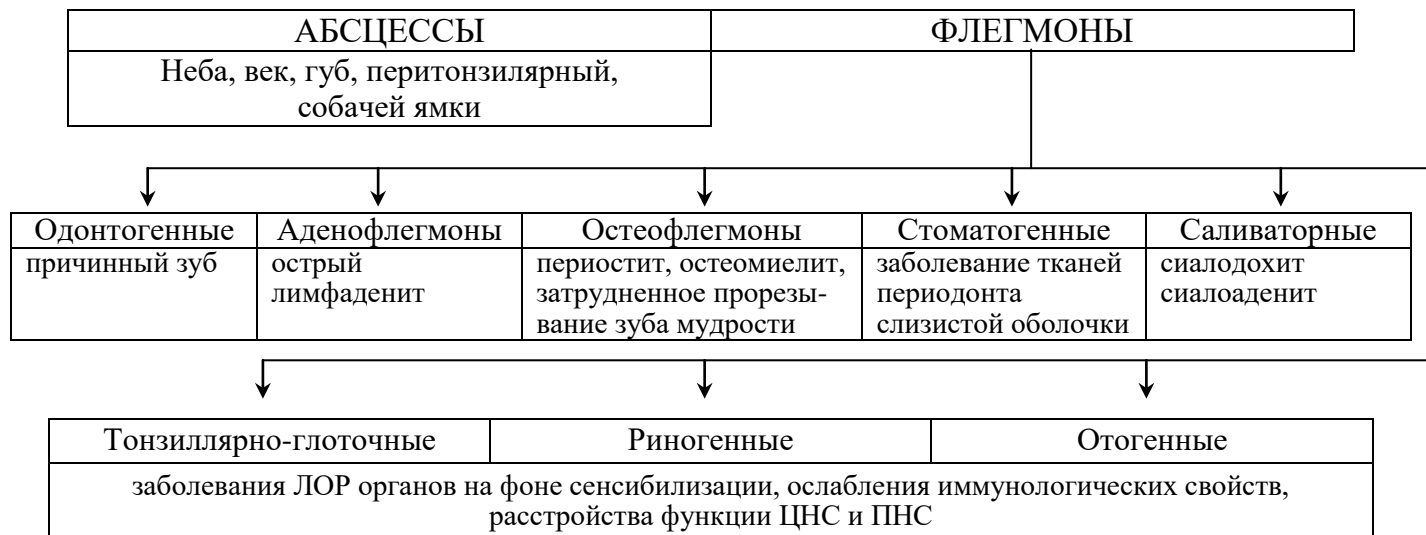
Дополнительная:

1. Хирургическая стоматология. Учебник. Под ред. В.В. Афанасьева. ГЭОТАР-Медиа. 2010
2. Рентгенодиагностика в стоматологии. М.М. Расулов. Мед.книга. 2007.
3. Заболевания, повреждения и опухоли челюстно-лицевой области. Под ред А.К. Иорданишвили. СПб, СпецЛит. 2007
4. Атлас заболеваний полости рта. Р.П. Лангле. ГЭОТАР-Медиа. 2010.

ГРАФ ЛОГИЧЕСКОЙ СТРУКТУРЫ ТЕМЫ АБСЦЕССЫ И ФЛЕГМОНЫ КЛЕТЧАТОЧНЫХ ПРОСТРАНСТВ, ПРИЛЕЖАЩИХ К ВЕРХНЕЙ ЧЕЛЮСТИ: КЛИНИКА, ДИАГНОСТИКА, ЛЕЧЕНИЕ

АБСЦЕССЫ И ФЛЕГМОНЫ В ОБЛАСТИ ВЕРХНЕЙ ЧЕЛЮСТИ

← КЛАССИФИКАЦИЯ →



← КЛИНИКА →

ОЧАГ ВОСПАЛЕНИЯ	В ОРГАНАХ И ТКАНЯХ
<ul style="list-style-type: none"> - Самопроизвольная боль - Гиперемия - Инфильтрат - Воспалительная контрактура - Нарушение функции жевания, речи 	<ul style="list-style-type: none"> - Слабость, потливость, озноб - Повышение температуры - Лейкоцитоз, ускорение СОЭ - Повышение свертываемости крови - Изменения со стороны ССС, печени, почек, кишечника

← ОСЛОЖНЕНИЯ →

<ul style="list-style-type: none"> - Сепсис - Флебит и тромбоз вен лица, глазницы 	<ul style="list-style-type: none"> - Энцефалит, - Менингит, - Тромбоз кавернозного синуса
---	--

ДИФФЕРЕНЦИАЛЬНАЯ ДИАГНОСТИКА

<p>ОСНОВАНА НА:</p> <p>1. Локализации инфильтрата. 2. Расстройстве функции дыхания, жевания, зрения.</p> <p>3. Степени гиперемии кожи, слизистой.</p>

← ЛЕЧЕНИЕ →

Хирургическое	Консервативное
<ul style="list-style-type: none"> - Удаление причинного зуба - Вскрытие флегмоны, абсцесса - Активное дренирование ран 	<ul style="list-style-type: none"> - Антибактериальное - Десенсибилизирующее - Дезинтоксикационное, общеукрепляющее - Физиотерапевтическое, ЛФК

ПРОФИЛАКТИКА

<p>Ранняя обращаемость, своевременная диагностика, рациональное лечение, соблюдение сан.-гиг. мероприятий, санация полости рта, сан.-просвет. работа среди населения.</p>

ТЕМА:**АБСЦЕССЫ И ФЛЕГМОНЫ КЛЕТЧАТОЧНЫХ ПРОСТРАНСТВ, ПРИЛЕЖАЩИХ К НИЖНЕЙ ЧЕЛЮСТИ: КЛИНИКА, ДИАГНОСТИКА, ЛЕЧЕНИЕ****АКТУАЛЬНОСТЬ ТЕМЫ**

Знание клиники флегмон клеточных пространств, прилежащих к нижней челюсти, необходимо для дифференциальной диагностики периоститов, остеомиелитов, флебита лица. В процессе занятия необходимо обратить внимание студентов на грозные осложнения: сепсис, флегмоны шеи, медиастинит.

ОБЩАЯ ЦЕЛЬ ЗАНЯТИЯ.

Уметь распознавать клинические признаки, обосновать и составить план диагностического обследования и лечения больных с флегмонами в области нижней челюсти, предупреждать их осложнения.

ДЛЯ РЕАЛИЗАЦИИ ОБЩЕЙ ЦЕЛИ ЗАНЯТИЯ ВАМ НУЖНО УМЕТЬ

Конкретные цели	Цели исходного уровня знаний
1. Распознать общие и местные проявления флегмон в области нижней челюсти с учетом локализации гнойного процесса.	1. Интерпретировать анатомо-топографические данные клетчаточных пространств в области нижней челюсти (кафедра нормальной анатомии, кафедра топографической анатомии и оперативной хирургии).
2. Составить и обосновать план обследования больных с флегмонами в области нижней челюсти.	2. Интерпретировать данные жалоб, анамнеза, местного и общего статуса больного с заболеваниями воспалительного генеза (кафедра пропедевтики внутренних болезней, кафедра общей хирургии, кафедра хирургической стоматологии).
3. Провести дифференциальную диагностику флегмон нижней челюсти по локализации с учетом классификации.	3. Интерпретировать механизм развития остро воспалительного процесса в мягких тканях (кафедра патологической физиологии, кафедра патологической анатомии).
4. Составить и обосновать план местного лечения больных с флегмонами в области нижней челюсти; ориентироваться в хирургических доступах при вскрытии флегмон этой локализации.	4. Интерпретировать данные клинико-лабораторных и рентгенологических методов исследования (кафедра пропедевтики внутренних болезней, кафедра общей хирургии, кафедра рентгенологии, кафедра микробиологии, кафедра

	хирургической стоматологии).
5. Составить и обосновать план общего лечения и профилактики осложнений у больных с флегмонами в области нижней челюсти.	5. Интерпретировать фармакологические характеристики препаратов используемых для лечения гнойных процессов (кафедра фармакологии, кафедра общей хирургии, кафедра хирургической стоматологии)

ЗАДАНИЯ ДЛЯ САМОКОНТРОЛЯ И САМОКОРРЕКЦИИ ИСХОДНОГО УРОВНЯ ЗНАНИЙ

Задание 1.

Какие анатомические образования ограничивают клетчаточное пространство поднижнечелюстного треугольника?

1. Снаружи - внутренняя поверхность тела нижней челюсти.
2. Спереди и сзади - переднее и заднее брюшко двубрюшной мышцы.
3. Сверху - глубокий листок собственной фасции шеи.
4. Снизу - поверхностный листок собственной фасции шеи.
5. Все выше перечисленные.

Задание 2.

Что такое пиогенная мембрана?

1. Средний слой гнойника, ограничивающий его от мягких тканей.
2. Наружный слой гнойника, ограничивающий его от мягких тканей.
3. Внутренний слой гнойника, ограничивающий гнойно-некротический процесс и продуцирующий экссудат.
4. Внутренний слой гнойника, ограничивающий гнойно-некротический процесс и не продуцирующий экссудат.
5. Средний слой гнойника, ограничивающий его от кости.

Задание 3.

Какие мышцы разделяют окологлоточное пространство на переднее и заднее?

1. Шилоязычная и заднее брюшко двубрюшной мышцы.
2. Шилоглоточная и шилоязычная мышцы.
3. Шилоподъязычная и шилоглоточная мышцы.
4. Шилоязычная и шилоподъязычная мышцы.
5. Шилоглоточная, шилоподъязычная и шилоязычная мышца.

Задание 4.

Какая форма воспаления преобладает при флегмонозных процессах в мягких тканях?

1. Экссудативно-серозная.
2. Экссудативно-фибринозная.
3. Экссудативно-геморрагическая.

4. Экссудативно-гнилостная.
5. Экссудативно-гнойная.

Задание 5.

Какой препарат обладает высокой активностью действия против неспорогенных анаэробов?

1. Олеандомицин.
2. Линкомицин.
3. Метронидазол.
4. Канамицин.
5. Пенициллин.

Правильные ответы на задания: 1-5; 4-5.

Если обучающийся обнаружил, что он не готов к решению одного или нескольких заданий, он должен пополнить свой исходный уровень знаний по соответствующим источникам информации. После проверки исходного уровня знаний можно приступить к углубленному изучению темы.

СОДЕРЖАНИЕ ОБУЧЕНИЯ:

ТЕОРЕТИЧЕСКИЕ ВОПРОСЫ, НА ОСНОВАНИИ КОТОРЫХ ВОЗМОЖНО ВЫПОЛНЕНИЕ ЦЕЛЕВЫХ ВИДОВ ДЕЯТЕЛЬНОСТИ

1. Этиология и патогенез абсцессов и флегмон, прилежащих к нижней челюсти.
2. Общие и местные признаки флегмон, прилежащих к нижней челюсти (подбородочной области, поднижнечелюстного треугольника, щечной области, субмассетериального пространства, крыловидно-челюстного пространства, окологлоточного пространства).
3. Принципы и методы обследования больных с флегмонами в области нижней челюсти.
4. Хирургические методы лечения флегмон нижней челюсти.
5. Принципы медикаментозной терапии при флегмонах, прилежащих к нижней челюсти, профилактика общих и местных осложнений.

Освоить эти вопросы Вам поможет соответствующая информация.

ЗАДАНИЯ ДЛЯ ОПРЕДЕЛЕНИЯ УРОВНЯ УСВОЕНИЯ ИЗУЧАЕМОЙ ТЕМЫ

Задание 1.

Основным источником одонтогенного инфицирования при флегмоне щеки являются:

1. Резцы, клыки и премоляры верхней челюсти.

2. Премоляры и моляры верхней и нижней челюстей.
3. Резцы, клыки и премоляры нижней челюсти.
4. Моляры верхней челюсти.
5. Моляры нижней челюсти.

Задание 2.

Больной Г., 28 лет, обратился к хирургу-стоматологу с жалобами на боли и припухлость в поднижнечелюстной области слева. При осмотре: в поднижнечелюстном треугольнике слева определяется разлитой болезненный инфильтрат, открывание рта до 4,0 см между центральными зубами, коронка 36 зуба разрушена на 2/3, перкуссия резко болезненна, слизистая оболочка вокруг зуба отечна, гиперемирована, 35 и 37 зубы поражены кариесом, 38 зуб полуретинированный, капюшон над дистальными буграми не воспален. На рентгенограмме определяется расширение периодонтальной щели у 36 зуба. Выставлен диагноз: одонтогенная флегмона поднижнечелюстного треугольника слева. Какова причина этой флегмоны?

1. Наличие пораженного кариесом 35 зуба.
2. Наличие пораженного кариесом 37 зуба.
3. Наличие полуретинированного 38 зуба.
4. Наличие капюшона над 38 зубом.
5. Наличие воспалительного процесса в области 36 зуба.

Задание 3.

Больной Н., 45 лет, доставлен в клинический покой с жалобами на боли и припухлость в подподбородочной области. При осмотре: в подподбородочной области имеется плотный, разлитой, болезненный инфильтрат доходящий до подъязычной кости. Кожа над ним гиперемирована, отечна, болезненна при пальпации. Рот открывает до 4,5 см между центральными зубами. Коронка 32 зуба разрушена на 2/3, перкуссия резко болезненна, а 33 и 31 зубы поражены кариесом, 36 и 37 зубы под пломбами. Слизистая оболочка в области подъязычных и язычных желобков не изменена. Рентгенологически - расширение периодонтальной щели в области 32 зуба. Выставлен диагноз: одонтогенная флегмона подподбородочной области. Какие клинические факторы подтверждают этот диагноз?

1. Наличие кариеса 33 и 31 зубов.
2. Наличие пломбированных 36 и 37 зубов.
3. Наличие инфильтрата в подподбородочной области.
4. Наличие периодонтита в 32 зубе.
5. Наличие инфильтрата и периодонтита в 32 зубе.

Задание 4.

Больной З., 48 лет, доставлен в приемный покой с температурой 39°C. Заболевание началось с болей в разрушенном 47 зубе, затем закрылся рот, появилось болезненное глотание и осиплость голоса. При осмотре определяется незначительная припухлость в области угла нижней челюсти справа. При глубокой пальпации к внутренней поверхности угла челюсти резкая

болезненность и инфильтрация тканей. Рот открывает до 1,0 см между центральными зубами. 47 зуб – коронка разрушена на 2/3, перкуссия болезненна. Слизистая оболочка вокруг зуба, в области мягкого неба, по крыловидно-челюстной складке и боковой стенке глотки справа, которая выступает влево, гиперемирована, отечна, болезненна, язычок мягкого неба смещен влево. Поставьте диагноз на основании перечисленных клинических данных?

1. Одонтогенная поверхностная флегмона крыловидно-челюстного пространства с легким течением.
2. Одонтогенная глубокая флегмона окологлоточного пространства со средней степенью тяжести течения.
3. Неодонтогенная поверхностная флегмона крыловидно-челюстного пространства с легким течением.
4. Одонтогенная поверхностная флегмона крыловидно-челюстного и окологлоточного пространств с легким течением.
5. Одонтогенная глубокая флегмона крыловидно-челюстного и окологлоточного пространств со средней тяжестью течения.

Задание 5.

Больной Ю., 49 лет, доставлен в клинику стоматологии с жалобами на повышение температуры тела до 39°C, пульсирующие боли в области левой щеки. Заболевание началось с болей в разрушенном 36 зубе. Объективно: асимметрия лица за счет наличия плотного болезненного инфильтрата в левой щечной области. Слизистая оболочка левой щеки также инфильтрирована, с переходом на переходную складку на уровне 35 и 37 зубов. Коронка 36 зуба разрушена на 2/3. Перкуссия болезненна. При пункции инфильтрата левой щеки получен гной. Рентгенологически - расширение периодонтальной щели 36 зуба. Выставлен диагноз: одонтогенная флегмона щечной области слева. Каковы принципы хирургического лечения флегмоны у данного больного?

1. Удаление 36 зуба.
2. Вскрытие инфильтрата наружным доступом на всем его протяжении с учетом расположения ветвей лицевого нерва.
3. Вскрытие инфильтрата внутриротовым доступом на всем его протяжении по линии смыкания зубов.
4. Удаление 36 зуба и вскрытие инфильтрата наружным доступом.
5. Удаление 36 зуба, вскрытие инфильтрата наружным и внутриротовым доступом на всем его протяжении.

Задание 6.

Больной Д., 55 лет, доставлен в клинику стоматологии с жалобами на общую слабость, повышение температуры тела до 40°C, припухлость в области нижней челюсти слева. В течение семи дней болел 37 зуб. Объективно: асимметрия лица за счет припухлости в области нижней челюсти слева, в области жевательной мышцы болезненный инфильтрат. При пальпации внутренней поверхности угла нижней челюсти резкая болезненность. Рот открывает до 0,5-0,7 см между центральными зубами. Коронка 37 зуба разрушена на 2/3, перкуссия болезненна. Слизистая оболочка альвеолярного отростка, переходной складки, крыловидно-

челюстной складки и мягкого неба гиперемирована, отечна, язычок смещен вправо. Боковая стенка глотки выступает вправо, а слизистая ее гиперемирована, отечна. Диагностирована одонтогенная флегмона субмассетериального, крыловидно-челюстного и окологлоточного пространств слева. Каким доступом (через какой разрез) можно адекватно вскрыть все три указанных пространства?

1. Внутриротовым - разрез по крыловидно-челюстной складке.
2. Наружным - горизонтальный разрез в подподбородочной области.
3. Наружным - разрез параллельно заднему краю ветви челюсти.
4. Внутриротовым - разрез по переходной складке.
5. Наружным - разрез в поднижнечелюстном треугольнике, окаймляя угол челюсти, отступя от края кости на 2,0 см.

Задание 7.

Больной С., 52 года, доставлен в приемный покой в тяжелом состоянии. После обследования врач выставил диагноз: одонтогенная флегмона поднижнечелюстного треугольника, крыловидно-челюстного и окологлоточного пространств слева. Больному произведено вскрытие флегмоны. Назначьте адекватную медикаментозную терапию.

1. Антибактериальная терапия, с учетом чувствительности микрофлоры, и противогрибковые препараты (нистатин, леворин).
2. Дезинтоксикационная терапия (гемодез, неогемодез, бикарбонат натрия, полиглюкин, глюкоза) с форсированным диурезом.
3. Десенсибилизирующие (димедрол, хлористый кальций, преднизолон) и общеукрепляющие препараты (витамины, настойка китайского лимонника).
4. Иммунотерапия (антистафилококковый анатоксин, бактериофаг, иммунофан) с неспецифическими стимуляторами (продигиозан, метилурацил).
5. Все выше перечисленное.

Задание 8.

Больной С., 49 лет, доставлен в приемный покой в тяжелом состоянии. После обследования врач диагностировал одонтогенную флегмону щеки. Врач вскрыл флегмону наружным доступом - вертикальным разрезом длиной до 1 см через все ткани до слизистой оболочки щеки. В послеоперационном периоде возникло осложнение - паралич веточек лицевого нерва. Какая основная ошибка врача привела к такому осложнению?

1. Неправильный выбор доступа для вскрытия флегмоны.
2. Недостаточная длина разреза.
3. Большая глубина разреза.
4. Недостаточная длина и большая глубина разреза.
5. Неправильное направление разреза.

Правильные ответы на задания: 2-5, 8-5.

ОРГАНИЗАЦИОННАЯ СТРУКТУРА ПРАКТИЧЕСКОГО ЗАНЯТИЯ

В начале занятия проводится контроль исходного уровня знаний студентов по тестовым заданиям.

После контроля исходных знаний и их коррекции, занятие продолжается в клиническом зале (отделении стационара, санпропускнике), где студенты принимают участие (совместно с преподавателем) в приеме или курации больных. Во время курации больных обращают внимание на важность правильного сбора анамнеза и характера жалоб больного. Под контролем преподавателя студенты проводят обследование больного, выделяют основные симптомы и назначают дополнительные методы обследования. Преподаватель представляет данные клинического обследования больного, студенты их оценивают, в частности описывают рентгенологическую картину заболевания. Отмечают важность данного исследования, затем высказывают мнение по поводу диагноза. Составляют план местного лечения. Преподаватель выполняет операцию - вскрытие абсцесса (флегмоны), фиксируя внимание студентов на каждом ее этапе. После операции студенты наблюдают за больным, оценивают его общее состояние и местные изменения. Составляют план медикаментозного лечения. Студенты в связи с клинической ситуацией решают задачи.

В конце занятия подводится итоговый тестовый контроль усвоения изучаемой темы. Анализируются действия студентов во время курации больных. Подводится итог. Дается задание к следующему занятию.

ТЕХНОЛОГИЧЕСКАЯ КАРТА ПРАКТИЧЕСКОГО ЗАНЯТИЯ

Этапы практического занятия	Время в мин.	Оснащение	Место проведения
Проверка исходного уровня знаний студентов	20	Набор тестовых заданий для контроля исходного уровня знаний	Учебная комната
Под контролем преподавателя обследование больных в поликлинике, стационаре, санпропускнике, участие в приеме больных.	155	Набор для обследования больных. Таблицы, слайды, муляжи, набор рентгенограмм. Ситуационные задачи. Граф логической структуры темы.	Поликлиника, стационар, санпропускник, учебная комната.
Разбор и коррекция усвоения изучаемой темы. Итоговый тестовый контроль.	30	Тестовые задания для контроля усвоения темы	Учебная комната
Подведение итогов занятия	15		Учебная комната

Рекомендуемая литература:

Основная:

1. Стоматология. Учебник. Н.Н. Бажанов. ГЭОТАР-Медиа, 2008.
2. Хирургическая стоматология. Учебник под ред. Т.Г. Робустовой. М. 2008
3. Хирургическая стоматология и челюстно-лицевая хирургия: национальное руководство. Под ред. А.А. Кулакова, Т.Г. Робустовой, А.И. Неробеева. ГЭОТАР-Медиа. 2010
4. Граф логической структуры темы.

Дополнительная:

1. Хирургическая стоматология. Учебник. Под ред. В.В. Афанасьева. ГЭОТАР-Медиа. 2010
2. Рентгениагностика в стоматологии. М.М. Расулов. Мед.книга. 2007.
3. Заболевания, повреждения и опухоли челюстно-лицевой области. Под ред А.К. Иорданишвили. СПб, СпецЛит. 2007
4. Атлас заболеваний полости рта. Р.П. Лангле. ГЭОТАР-Медиа. 2010.

ГРАФ ЛОГИЧЕСКОЙ СТРУКТУРЫ ТЕМЫ АБСЦЕССЫ И ФЛЕГМОНЫ ПРОСТРАНСТВ, ПРИЛЕЖАЩИХ К НИЖНЕЙ ЧЕЛЮСТИ: КЛИНИКА, ДИАГНОСТИКА, ЛЕЧЕНИЕ

КЛАССИФИКАЦИЯ

АБСЦЕССЫ

1. Челюстно-язычного желобка
2. Поднижнечелюстной
3. Подподбородочной
4. Околоушной
5. Щечной
6. Зачелюстной области

ОСТЕОФЛЕГМОНЫ

1. Поджевательной
2. Крыловидно-челюстной
3. Поднижнечелюстной
4. Подподбородочной
5. Щечной
6. Позадичелюстной области

АДЕНОФЛЕГМОНЫ

1. Поднижнечелюстной
2. Подподбородочной
3. Щечной
4. Околоушной
5. Позадичелюстной области

ЭТИОЛОГИЯ И ПАТОГЕНЕЗ

Одонтогенные	Неодонтогенные
<ol style="list-style-type: none"> 1. Периодонтиты 2. Периоститы 3. Остеомиелиты 4. Нагноившиеся кисты 5. Затрудненное прорезывание зубов мудрости 6. Пародонтиты 	<ol style="list-style-type: none"> 1. Отогенные 2. Мукостоматогенные 3. Дерматогенные 4. Саливаторные 5. Травматические 6. Постинъекционные

МЕТОДЫ ДИАГНОСТИКИ

Клиническое обследование	Лабораторное обследование
<ol style="list-style-type: none"> 1. Жалобы 2. Анамнез заболевания 3. Осмотр 4. Пальпация 	<ol style="list-style-type: none"> 1. Биохимическое, клиническое, бактериологическое исследование крови, мочи, гноя 2. Рентгенография 3. УЗИ 4. Пункция 5. Биопсия

КЛИНИЧЕСКИЕ ПРОЯВЛЕНИЯ

Очаг воспаления	В системах и органах
<ol style="list-style-type: none"> 1. Самопроизвольная боль 2. Отек, гиперемия кожи, слизистой оболочки 3. Болезненный инфильтрат 4. Абсцесс 5. Воспалительная контрактура жевательных мышц 6. Нарушение глотания, речи, дыхания 	<ol style="list-style-type: none"> 1. Повышенная температура тела, озноб, потливость, головная боль, слабость 2. Лейкоцитоз, ускоренное СОЭ 3. Повышенная свертываемость крови 4. Изменения со стороны сердечно-сосудистой системы, органов выделения

ЛЕЧЕНИЕ

Хирургическое	Консервативное
<ol style="list-style-type: none"> 1. Удаление причинного зуба 2. Вскрытие абсцесса или флегмоны 3. Активное дренирование раны 	<ol style="list-style-type: none"> 1. Антибактериальное 2. Десенсибилизирующее 3. Дезинтоксикационное 4. Общеукрепляющее 5. Иммунокорректирующее 6. Физиотерапевтическое 7. ЛФК 8. Механотерапия

ТЕМА:**АБСЦЕССЫ И ФЛЕГМОНЫ ЯЗЫКА, ДНА ПОЛОСТИ РТА,
ГНИЛОСТНО-НЕКРОТИЧЕСКАЯ ФЛЕГМОНА ДНА ПОЛОСТИ РТА
(АНГИНА ЖЕНСУЛЯ-ЛЮДВИГА)****АКТУАЛЬНОСТЬ ТЕМЫ**

Абсцессы и флегмоны языка, дна полости рта и гнилостно-некротическая флегмона дна полости рта (ангина Женсуля-Людвига) развиваются в сложной топографической области, близкой к гортани, глотке и средостению. Клиническое течение флегмон тяжелое и может привести к таким грозным осложнениям, как асфиксия, медиастинит, сепсис. Умение своевременно и правильно поставить диагноз указанных флегмон, составить план обследования и лечения позволит предупредить их грозные осложнения и сохранить жизнь больному.

ОБЩАЯ ЦЕЛЬ ЗАНЯТИЯ

Уметь распознать клинические проявления абсцессов и флегмон языка, дна полости рта и гнилостно-некротической флегмоны дна полости рта (ангины Женсуля-Людвига), составить план обследования и лечения больного, провести профилактику осложнений общего и местного характера.

ДЛЯ РЕАЛИЗАЦИИ ОБЩЕЙ ЦЕЛИ ЗАНЯТИЯ ВАМ НУЖНО УМЕТЬ

Конкретные цели	Цели исходного уровня знаний
1. Распознать общие и местные проявления флегмон в области нижней челюсти с учетом локализации гнойного процесса.	1. Применять знания анатомии и топографической анатомии клетчаточных пространств в области языка, дна полости рта и шеи (кафедра нормальной анатомии, кафедра топографической анатомии).
2. Распознать клинические симптомы абсцесса и флегмоны языка, дна полости рта, гнилостно-некротической флегмоны челюстно-лицевой области.	2. Оценивать и интерпретировать данные, полученные при сборе жалоб, анамнеза и оценке общего состояния больного (кафедра пропедевтической терапии, кафедра общей хирургии, кафедра хирургической стоматологии).
3. Составить и обосновать план обследования больного с абсцессом и флегмоной языка, дна полости рта, гнилостно-некротической флегмоной дна полости рта.	3. Трактовать бактериологические аспекты гнойного и гнилостного процессов (кафедра микробиологии).

<p>4. Составить и обосновать план местного лечения больного с абсцессом и флегмоной языка, дна полости рта, гнилостно-некротической флегмоной дна полости рта; ориентироваться в хирургических доступах при вскрытии флегмоны языка, дна полости рта, гнилостно-некротической флегмоны дна полости рта.</p>	<p>4. Интерпретировать данные клинико-лабораторных и рентгенологических методов исследования (кафедра микробиологии, кафедра рентгенологии с курсом лучевой анатомии, кафедра пропедевтической терапии, кафедра общей хирургии, кафедра хирургической стоматологии).</p>
<p>5. Составить и обосновать план общего лечения и профилактики осложнений у больного с абсцессом и флегмоной языка, дна полости рта, гнилостно-некротической флегмоной дна полости рта.</p>	<p>5. Интерпретировать фармакологические характеристики препаратов, используемых при лечении гнойных и гнилостно-некротических воспалительных процессов (кафедра фармакологии, кафедра патологической физиологии, кафедра хирургической стоматологии).</p>

ЗАДАНИЯ ДЛЯ САМОКОНТРОЛЯ И САМОКОРРЕКЦИИ ИСХОДНОГО УРОВНЯ ЗНАНИЙ

Задание 1. Какие мышцы лежат в основе диафрагмы дна полости рта?

1. Подъязычно-язычные мышцы.
2. Челюстно-подъязычные мышцы.
3. Подбородочно-подъязычные мышцы.
4. Двубрюшные мышцы.
5. Подбородочно-язычные мышцы

Задание 2. Каким путем могла распространиться инфекция от 44 зуба к корню языка?

1. Через клетчатку крыловидно-челюстного пространства.
2. Через клетчатку подчелюстного треугольника.
3. Через клетчатку челюстно-язычного желобка или подъязычной области.
4. Через клетчатку подподбородочного треугольника.
5. Через клетчатку окологлоточного пространства.

Задание 3. Какие клинические признаки характерны для флегмоны?

1. Общее состояние не нарушено, медленное начало, температура тела субфебрильная, местно – разлитой или ограниченный инфильтрат.

2. Общее состояние не нарушено, внезапное начало, температура тела субфебрильная, пульс ритмичный, удовлетворительных свойств, местно – разлитой или ограниченный инфильтрат.
3. Общее состояние нарушено значительно, внезапное начало, температура тела высокая, пульс частый, слабого наполнения, нет тенденции к ограничению процесса.
4. Общее состояние не нарушено, медленное начало, температура тела высокая, пульс частый, слабого наполнения, нет тенденции к ограничению процесса.
5. Общее состояние нарушено незначительно, внезапное начало, температура тела субфебрильная, местно – ограниченный инфильтрат.

Задание 4.

Появление каких клеток является по цитологическим данным признаком благоприятного течения раневого процесса?

1. Нейтрофилов.
2. Эозинофилов.
3. Плазматических клеток.
4. Моноцитов.
5. Гигантских многоядерных клеток.

Задание 5. Какое изменение в картине белой крови характерно для острого воспалительного процесса?

1. Лимфоцитоз.
2. Моноцитопения.
3. Эозинофилопения.
4. Нейтрофильный сдвиг влево.
5. Нейтрофильный сдвиг вправо.

Задание 6.

Какой из перечисленных антибактериальных препаратов обладает высокой активностью действия против неспорогенных анаэробов?

1. Нистатин.
2. Метронидазол (трихопол).
3. Эритромицин.
4. Линкомицин.
5. Олеандомицин.

Правильные ответы на задания: 3-3, 5-4.

Если обучающийся обнаружил, что он не готов к решению одного или нескольких заданий, он должен пополнить свой исходный уровень знаний по соответствующим источникам информации.

После проверки исходного уровня знаний можно приступить к углубленному изучению настоящей темы.

СОДЕРЖАНИЕ ОБУЧЕНИЯ:

ТЕОРЕТИЧЕСКИЕ ВОПРОСЫ, НА ОСНОВАНИИ КОТОРЫХ ВОЗМОЖНО ВЫПОЛНЕНИЕ ЦЕЛЕВЫХ ВИДОВ ДЕЯТЕЛЬНОСТИ

1. Этиология и патогенез абсцесса и флегмоны языка, дна полости рта, гнилостно-некротической флегмоны дна полости рта (ангины Женсуля-Людвига).

2. Абсцессы и флегмоны языка: клиника, методы диагностики, принципы лечения и профилактики.

3. Флегмона дна полости рта: клиника, методы диагностики, принципы лечения и профилактики.

4. Гнилостно-некротическая флегмона дна полости рта (ангина Женсуля-Людвига): клиника, методы диагностики, принципы лечения и профилактики.

5. Осложнения абсцесса и флегмоны языка, флегмоны дна полости рта, гнилостно-некротической флегмоны дна полости рта, принципы лечения и профилактики.

Освоить эти вопросы Вам поможет соответствующая информация.

ЗАДАНИЯ ДЛЯ ОПРЕДЕЛЕНИЯ УРОВНЯ УСВОЕНИЯ ИЗУЧАЕМОЙ ТЕМЫ

Задание 1.

Больной Н., 60 лет, госпитализирован в челюстно-лицевое отделение с диагнозом: Гнилостно-некротическая флегмона дна полости рта (ангина Женсуля-Людвига). В результате действия какой микрофлоры развивается указанная флегмона?

1. Смешанная аэробная микрофлора.
2. Анаэробная микрофлора.
3. Стрептококки.
4. Золотистый стафилококк.
5. Все вышеперечисленное.

Задание 2.

После проведенного обследования больному Н., 46 лет, выставлен диагноз: Флегмона корня языка. Больной госпитализирован в челюстно-лицевое отделение. Какой оперативный доступ является оптимальным для вскрытия флегмоны корня языка?

1. Внутриротовой доступ.
2. Воротникообразный разрез в подподбородочном и подчелюстных треугольниках.
3. Вертикальный разрез по средней линии шеи.
4. Разрез в поднижнечелюстном треугольнике.
5. Разрез, окаймляющий угол нижней челюсти.

Задание 3.

Больная Р., 58 лет, госпитализирована в челюстно-лицевое отделение с диагнозом: Одонтогенная флегмона дна полости рта. В экстренном порядке произведена операция – вскрытие флегмоны. Выберите оптимальный объем комплексной медикаментозной терапии.

1. Антибактериальная, дезинтоксикационная терапия, симптоматическое лечение.
2. Антибактериальная, дезинтоксикационная, общеукрепляющая терапия, витаминотерапия.
3. Дезинтоксикационная терапия, витаминотерапия, симптоматическое лечение.
4. Антибактериальная, общеукрепляющая терапия, витаминотерапия, симптоматическое лечение.
5. Антибактериальная, дезинтоксикационная, общеукрепляющая терапия, витаминотерапия, симптоматическое лечение.

Задание 4.

Больной Л., 50 лет, поступил в челюстно-лицевое отделение с жалобами на боли при глотании, разговоре, движении языком, затрудненное дыхание, неприятный запах изо рта. Болеет 3 дня, заболевание связывает с лечением и удалением 47 зуба. Объективно: больной возбужден, отмечается желтушность кожных покровов и субъэпителиальная склер, кожа покрыта липким потом, больной вялый. АД 100/60 мм.рт.ст., пульс 130 уд. в мин., слабого наполнения, температура 40,1°С. Тоны сердца приглушены, ЧДД 32 в мин., дыхание шумное. Рот открывает ограничено - до 1,5 см между центральными резцами Подъязычные валики увеличены: покрыты некротическим налетом. Изо рта гнилостный запах. Нижний отдел лица удлинен за счет разлитого болезненного плотного инфильтрата между нижним краем нижней челюсти и подъязычной костью. Кожа горячая, в цвете не изменена, в складку собирается плохо, определяется крепитация. В клиническом анализе крови – анемия, резкий лейкоцитоз, СОЭ – 60 мм/час. Поставьте предварительный диагноз.

1. Флегмона дна полости рта.
2. Флегмона корня языка.
3. Флегмона подподбородочного и подчелюстного треугольника справа.
4. Гнилостно-некротическая флегмона дна полости рта (ангина Женсуля-Людвига).
5. Флегмона языка и дна полости рта.

Задание 5.

Больной Ж., 63 лет, поступил в челюстно-лицевое отделение с диагнозом: Гнилостно-некротическая флегмона дна полости рта (ангина Женсуля-Людвига), произведена операция – вскрытие флегмоны, назначена комплексная медикаментозная терапия. Какие данные, прежде всего, говорят о гнилостно-некротической форме течения флегмоны?

1. Замедленное очищение раны.
2. Замедленная регенерация в ране.
3. Бурный рост грануляционной ткани.
4. Наличие в ране ихорозного запаха и скудного кровянистого выпота.
5. Наличие в ране обильного гнойного отделяемого.

Задание 6.

Больной К., 43 лет, обратился в челюстно-лицевое отделение с жалобами на сильные боли в языке, нарушение глотания, дыхания, речи, ограничение подвижности языка, неприятный запах изо рта. После проведенного обследования был выставлен диагноз: Флегмона корня языка и дна полости рта. В ходе проведения предоперационной подготовки к экстренному оперативному вмешательству (вскрытие флегмоны), у больного резко ухудшилось дыхание и в положение лежа стало абсолютно невозможным. Диагностировано развитие осложнения – асфиксии. Выберите дальнейшую тактику лечения.

1. Вскрытие флегмоны, назначение в комплексной медикаментозной терапии кортикостероидных препаратов.
2. Вскрытие флегмоны, наложение трахеостомы.
3. Наложение трахеостомы, вскрытие флегмоны.
4. Наложение трахеостомы, назначение в комплексной медикаментозной терапии кортикостероидных препаратов.
5. Наложение трахеостомы, вскрытие флегмоны, назначение в комплексной медикаментозной терапии кортикостероидных препаратов.

Правильные ответы на задания: 2-3, 3-5.

ОРГАНИЗАЦИОННАЯ СТРУКТУРА ПРАКТИЧЕСКОГО ЗАНЯТИЯ

В начале занятия проводится контроль исходного уровня знаний студентов по теоретическим вопросам и тестовым заданиям.

После подведения итогов контроля исходных знаний и их коррекции занятия продолжают в отделение стационара, где под контролем преподавателя студенты проводят курацию больных. Во время курации больных обращают внимание на важность правильного сбора жалоб и анамнеза, оценку общего состояния и местного статуса больного с абсцессами и флегмонами языка, дна полости рта, гнилостно-некротической флегмоной дна полости рта, значение клинико-лабораторных и рентгенологических исследований в постановке диагноза и оценке результатов лечения. Студенты принимают участие в лечебных и диагностических манипуляциях. В операционной и перевязочной обращают внимание на возможные доступы для вскрытия абсцессов и флегмон указанной локализации, фазность течения раневого процесса, особенности медикаментозной терапии. Студенты решают клинические ситуационные задания по теме занятия.

В конце занятия подводится итоговый тестовый контроль усвоения изучаемой темы. Анализируются действия студентов во время курации больных. Подводится итог. Дается задание к следующему занятию.

ТЕХНОЛОГИЧЕСКАЯ КАРТА ПРАКТИЧЕСКОГО ЗАНЯТИЯ

Этапы практического занятия	Время в мин.	Оснащение	Место проведения
Проверка исходного уровня знаний студентов	20	Набор тестовых заданий для контроля исходного уровня знаний	Учебная комната
Участие в курации и клиническом обследовании больных под контролем преподавателя в стационаре, участие в проведении лечебных и дифференциально-диагностических мероприятий, решение клинических ситуационных задач.	155	Данные клинико-лабораторных и рентгенологических исследований, набор хирургического инструментария, целевые задачи Граф логической структуры темы.	Стационар.
Разбор и коррекция усвоения изучаемой темы. Итоговый тестовый контроль.	30	Тестовые задания для контроля усвоения темы	Учебная комната
Подведение итогов занятия	15		Учебная комната

Рекомендуемая литература:

Основная:

1. Стоматология. Учебник. Н.Н. Бажанов. ГЭОТАР-Медиа, 2008.
2. Хирургическая стоматология. Учебник под ред. Т.Г. Робустовой. М. 2008
3. Хирургическая стоматология и челюстно-лицевая хирургия: национальное руководство. Под ред. А.А. Кулакова, Т.Г. Робустовой, А.И. Неробеева. ГЭОТАР-Медиа. 2010
4. Граф логической структуры темы.

Дополнительная:

1. Хирургическая стоматология. Учебник. Под ред. В.В. Афанасьева. ГЭОТАР-Медиа. 2010
2. Рентгениагностика в стоматологии. М.М. Расулов. Мед.книга. 2007.
3. Заболевания, повреждения и опухоли челюстно-лицевой области. Под ред А.К. Иорданишвили. СПб, СпецЛит. 2007
4. Атлас заболеваний полости рта. Р.П. Лангле. ГЭОТАР-Медиа. 2010.

ГРАФ ЛОГИЧЕСКОЙ СТРУКТУРЫ РАЗДЕЛА ТЕМЫ АБСЦЕССЫ И ФЛЕГМОНЫ ДНА ПОЛОСТИ РТА, ГНИЛОСТНО- НЕКРОТИЧЕСКАЯ ФЛЕГМОНА ДНА ПОЛОСТИ РТА (АНГИНА ЖЕНСУЛЯ-ЛЮДВИГА)

АБСЦЕССЫ И ФЛЕГМОНЫ ДНА ПОЛОСТИ РТА

ГНОЙНЫЕ	ГНИЛОСТНО-НЕКРОТИЧЕСКИЕ
<ol style="list-style-type: none"> 1. Абсцесс челюстно-язычного желобка 2. Флегмона подъязычной области 3. Разлитая флегмона дна полости рта 	<p>Ангина Женсуля-Людвига</p>

МЕСТНЫЕ ПРИЗНАКИ

ГНОЙНАЯ	ГНИЛОСТНО-НЕКРОТИЧЕСКАЯ
<ol style="list-style-type: none"> 1. Болезненное или невозможное глотание, ограниченное движение языка, боль. 2. Рот закрыт или полуоткрыт, дно рта выбухает, язык оттеснен кверху, ярко гиперемирован 	<ol style="list-style-type: none"> 1. Бурное нарастание отека, инфильтрат под языком и на шее. 2. На коже верхнего отдела шеи бурые или фиолетовые пятна. 3. Крепитация под кожей. 4. Снижение чувствительности. 5. В ране гниение мышц, газ, скудный кровянистый выпот. 6. Расстройство речи, глотания, жевания, дыхания, асфиксия.

ОБЩИЙ СТАТУС

ГНОЙНАЯ	ГНИЛОСТНО-НЕКРОТИЧЕСКАЯ
<ol style="list-style-type: none"> 1. Температура тела до 39°C. 2. Интоксикация: коллапс, шок. 3. Токсическое поражение печени, почек, сердечной мышцы. 4. Лейкоцитоз. 	<ol style="list-style-type: none"> 1. Температура тела 40°C и выше. 2. Возбуждение, бред, липкий пот. 3. Выражена сердечно-сосудистая недостаточность. 4. Лейкопения, эритропения, СОЭ до 60-70 мм/ч.

ОСЛОЖНЕНИЯ

Медиастинит	Асфиксия	Сепсис
-------------	----------	--------

ЛЕЧЕНИЕ

ГНОЙНАЯ	ГНИЛОСТНО-НЕКРОТИЧЕСКАЯ
<ol style="list-style-type: none"> 1. Флегмона дна полости рта вскрывается широким воротникообразным разрезом со стороны кожи подчелюстных треугольников. 2. Глубокое дренирование раны. 3. Орошение раны антисептиками. 4. Антибактериальное, дезинтоксикационное, общеукрепляющее, симптоматическое. 5. Трахеостомия по показаниям. 	<ol style="list-style-type: none"> 1. Воротникообразный разрез на коже верхнего отдела шеи. 2. Ревизия корня языка, окологлоточных пространств. 3. Орошение ран через трубки-дренажи кислородом, антисептиками. 4. Введение поливалентной противогангренозной сыворотки. 5. Трахеостомия по показаниям.

ГРАФ ЛОГИЧЕСКОЙ СТРУКТУРЫ РАЗДЕЛА ТЕМЫ АБСЦЕССЫ И ФЛЕГМОНЫ ЯЗЫКА



АБСЦЕССЫ И ФЛЕГМОНЫ ЯЗЫКА

Абсцессы языка	Флегмоны корня языка
----------------	----------------------

ЭТИОЛОГИЯ И ПАТОГЕНЕЗ

Травмы языка, нагноение кист и лимфатических узлов языка, распространение инфекции от зубов

МЕСТНЫЕ ПРИЗНАКИ

НАРУШЕНИЕ ФУНКЦИИ	ПАТОЛОГИЧЕСКАЯ АНАТОМИЯ
<ol style="list-style-type: none"> 1. Сильная боль в языке. 2. Ригидность языка 3. Нарушение глотания, дыхания, асфиксия. 4. Нарушение речи. 	<p>Язык увеличен, гиперемирован, отечен, плотный, резко болезненный при пальпации. Умеренная припухлость тканей подподбородочной области, выражена припухлость тканей подъязычной области.</p>

ДИФФЕРЕНЦИАЛЬНАЯ ДИАГНОСТИКА

Флегмоны дна полости рта	Опухоль языка	Флегмона окологлоточного пространства	Актиномикоз языка
--------------------------	---------------	---------------------------------------	-------------------

ЛЕЧЕНИЕ

1. Обезболивание местное или общее, иногда через трахеостому.
2. Абсцесс может быть вскрыт через поверхность языка.
3. Корень языка вскрывается разрезом со стороны подподбородочного треугольника.
4. Дренажное сагиттальной и латеральной клетчаточных щелей языка.
5. Антибактериальное, дезинтоксикационное, общеукрепляющее, гипосенсибилизирующее лечение, физиолечение.

ТЕМА:

**ОДОНТОГЕННЫЕ ГАЙМОРИТЫ: ЭТИОЛОГИЯ, КЛИНИКА,
ДИФФЕРЕНЦИАЛЬНАЯ ДИАГНОСТИКА, ЛЕЧЕНИЕ.
СООБЩЕНИЕ ГАЙМОРОВОЙ ПАЗУХИ С ПОЛОСТЬЮ РТА,
МЕТОДЫ УСТРАНЕНИЯ**

АКТУАЛЬНОСТЬ ТЕМЫ

Одонтогенные гаймориты - заболевание распространенное. Своевременная диагностика и правильное лечение является профилактикой таких заболеваний как остеомиелит верхней челюсти, флегмона глазницы, злокачественные опухоли верхней челюсти, невралгии тройничного нерва.

Перфорация дна верхнечелюстной пазухи может быть при отломе бугра верхней челюсти, а также при удалении верхних моляров и премоляров. Это осложнение может быть обусловлено следующими предрасполагающими факторами: близкими анатомическими соотношениями дна пазухи и верхушки корня зуба, наличием разрушительного воспалительного процесса в околоворхушечной области, нарушением техники выполнения операции удаления зуба. В 40% случаев корни зубов вдаются в верхнечелюстную пазуху в виде выпячивания или бугров, что обуславливает возможность вскрытия дна гайморовой пазухи по время удаления зуба.

ОБЩАЯ ЦЕЛЬ ЗАНЯТИЯ

Уметь распознать клинические проявления острого и хронического одонтогенного гайморита, составить план обследования и лечения больного, провести профилактику осложнений общего и местного характера.

ДЛЯ РЕАЛИЗАЦИИ ОБЩЕЙ ЦЕЛИ ЗАНЯТИЯ ВАМ НУЖНО УМЕТЬ

Конкретные цели	Цели исходного уровня знаний
1. Выделить основные этиологические и патогенетические признаки острого и хронического гайморита.	1. Интерпретировать данные анатомии и топографической анатомии верхней челюсти и гайморовой пазухи (кафедра нормальной анатомии, кафедра топографической анатомии).
2. Распознать клинические симптомы и диагностировать острый и хронический одонтогенный гайморит, сообщение гайморовой пазухи с полостью рта.	2. Интерпретировать механизмы развития острого и хронического воспалительного процесса (кафедра патологической физиологии, кафедра общей хирургии, кафедра хирургической стоматологии).

3. Составить и обосновать план обследования больного с острым и хроническим одонтогенным гайморитом, сообщением гайморовой пазухи с полостью рта.	3. Оценивать и интерпретировать данные, полученные при сборе жалоб, анамнеза и оценке общего состояния больного (кафедра пропедевтической терапии, кафедра общей хирургии, кафедра хирургической стоматологии)
4. Провести рентгенологическую диагностику одонтогенного гайморита.	4. ориентироваться в методах рентгенологического обследования придаточных пазух носа (кафедра рентгенологии с курсом лучевой анатомии)
5. Составить и обосновать план местного хирургического лечения острого и хронического одонтогенного гайморита; ориентироваться в методах пластики сообщения гайморовой пазухи с полостью рта.	5. Интерпретировать данные клинико-лабораторных и рентгенологических методов исследования (кафедра микробиологии, кафедра рентгенологии с курсом лучевой анатомии, кафедра пропедевтической терапии, кафедра общей хирургии, кафедра хирургической стоматологии)
6. Составить и обосновать план общего лечения и профилактики осложнений больного с острым и хроническим одонтогенным гайморитом.	6. Интерпретировать фармакологические характеристики препаратов, используемых при лечении острых и хронических воспалительных процессов (кафедра фармакологии, кафедра патологической физиологии, кафедра хирургической стоматологии)

ЗАДАНИЯ ДЛЯ САМОКОНТРОЛЯ И САМОКОРРЕКЦИИ ИСХОДНОГО УРОВНЯ ЗНАНИЙ

Задание 1.

Какой средний объем гайморовой пазухи?

1. 5-10 куб. см.
2. 10-12 куб. см.
3. 20-25 куб. см.
4. 30-40 куб. см.
5. 50-60 куб. см.

Задание 2.

Каким эпителием выстлана верхнечелюстная пазуха у взрослого человека?

1. Плоским неороговевающим.
2. Плоским ороговевающим.
3. Многослойным мерцательным.
4. Цилиндрическим.
5. Кубическим.

Задание 3.

Для воспалительного процесса, протекающего по гиперэргическому типу, характерно:

1. Высокая вирулентность микрофлоры.
2. Высокий уровень неспецифической резистентности организма.
3. Слабо выраженная вирулентность микрофлоры, низкий уровень сенсibilизации организма, низкий уровень неспецифической резистентности организма.
4. Выявленная сенсibilизация организма, низкий уровень неспецифической резистентности организма.
5. Высокий уровень неспецифической резистентности организма, слабо выраженная вирулентность микрофлоры.

Задание 4.

При изучении рентгенограмм следует проводить сравнение пневмотизации верхнечелюстных пазух с:

1. Лобными пазухами.
2. Орбитами.
3. Решетчатым лабиринтом.
4. Полостью носа.
5. Полостью рта.

Задание 5.

Укажите средства неспецифической гипосенсibilизирующей терапии.

1. 10% раствор хлористого кальция.
2. Стафилококковый анатоксин.
3. Стафилококковый антифагин.
4. Димедрол, диазолин, тавегил.
5. Глюконат кальция.

Правильные ответы на задания: 1 - 2; 5 - 4.

Если обучающийся обнаружил, что он не готов к решению одного или нескольких заданий, он должен пополнить свой исходный уровень знаний по соответствующим источникам информации.

После проверки исходного уровня знаний можно приступить к углубленному изучению настоящей темы.

СОДЕРЖАНИЕ ОБУЧЕНИЯ:

ТЕОРЕТИЧЕСКИЕ ВОПРОСЫ, НА ОСНОВАНИИ КОТОРЫХ ВОЗМОЖНО ВЫПОЛНЕНИЕ ЦЕЛЕВЫХ ВИДОВ ДЕЯТЕЛЬНОСТИ

1. Этиология и патогенез одонтогенных гайморитов, сообщения гайморовой пазухи с полостью рта.
2. Острый одонтогенный гайморит: клиника, методы диагностики, принципы лечения и профилактики.
3. Хронический одонтогенный гайморит: клиника, методы диагностики, принципы лечения и профилактики.
4. Сообщение гайморовой пазухи с полостью рта: клиника, методы диагностики, принципы лечения и профилактики.
5. Осложнения острого и хронического одонтогенных гайморитов, сообщения гайморовой пазухи с полостью рта, принципы лечения и профилактики.

Освоить эти вопросы Вам поможет соответствующая информация.

ЗАДАНИЯ ДЛЯ ОПРЕДЕЛЕНИЯ УРОВНЯ УСВОЕНИЯ ИЗУЧАЕМОЙ ТЕМЫ

Задание 1.

Больная Т., 38 лет, госпитализирована в челюстно-лицевое отделение для оперативного лечения с диагнозом: Хронический левосторонний одонтогенный гайморит, соустье гайморовой пазухи с полостью рта через лунку 25 зуба. Какие стенки гайморовой пазухи преимущественно поражаются при одонтогенном гайморите?

1. Верхняя и внутренняя стенки.
2. Верхняя и задняя стенки.
3. Передняя и внутренняя стенки.
4. Нижняя и наружная стенки.
5. Задняя и нижняя стенки.

Задание 2.

С целью уточнения диагноза больному Д., 34 лет, произведено контрастное рентгенографическое исследование правой верхнечелюстной пазухи. Какой препарат используется для проведения данного исследования?

1. Верографин.
2. Йодолипол.
3. Кардиотраст.
4. Уротраст.
5. Барий.

Задание 3.

Больному Л., 28 лет, после проведенного клинического и рентгенологического обследования был выставлен предварительный диагноз: хронический

одонтогенный гайморит слева. Какие симптомы патогномоничны для хронического одонтогенного гайморита?

1. Резкая боль в области верхней челюсти.
2. Резкие головные боли с иррадиацией по ходу второй ветви тройничного нерва.
3. Наличие сообщения полости рта через лунку удаленного зуба, отсутствие других симптомов.
4. Выделения из соответствующей половины носа слизистого содержимого.
5. Выделения из соответствующей половины носа гнойного содержимого, сообщение гайморовой пазухи с полостью рта.

Задание 4.

Больной Б., 32 лет, обратился на прием к хирургу-стоматологу с жалобами на попадание воздуха и жидкой пищи из полости рта в полость носа через лунку удаленного 6 дней назад 26 зуба. Врач выставил диагноз: Соустье гайморовой пазухи с полостью рта через лунку 26 зуба. На протяжении какого периода времени сообщение гайморовой пазухи с полостью рта через лунку удаленного зуба считают соустьем?

1. До 7-8 суток.
2. До 10-12 суток.
3. До 10-14 суток.
4. До 15-20 суток.
5. До 1 месяца.

Задание 5.

Больному К., 26 лет, после проведенного клинического и рентгенологического обследования хирург-стоматолог поставил предварительный диагноз: острый одонтогенный гайморит слева и провел пункцию гайморовой пазухи. Какое содержимое гайморовой пазухи характерно для острого одонтогенного гайморита?

1. Кровь.
2. Серозный или гнойный экссудат.
3. Мутная жидкость с ихорозным запахом.
4. Светлая прозрачная жидкость соломенного цвета.
5. Желтая аполискирующая жидкость с кристаллами холестерина.

Задание 6.

Больной В., 56 лет, поступил в челюстно-лицевое отделение с жалобами на боли в области левой верхнечелюстной пазухи, асимметрию лица, выделения гноя из левой половины носа, боли в области левого глаза, диплопию, слезотечение, общую слабость, повышение T тела до 39,5°C. Заболевание связывает с появившимися 3 дня назад болями в разрушенном 27 зубе, который ранее периодически беспокоил, не лечился. Объективно: лицо асимметрично за счет отека левой щечной и подглазничной областей, век левого глаза, кожа незначительно гиперемирована, отмечается экзофтальм и хемоз, из левой

половины носа гнойные выделения, открывание рта незначительно ограничено - до 3,0 см между центральными резцами, коронка 27 разрушена на 1/2, серого цвета, слизистая переходной складки в области 25,26 и 27 зубов сглажена, гиперемирована, болезненна, перкуссия 27 болезненная. Какое осложнение острого гнойного одонтогенного гайморита развилось у больного?

1. Абсцесс подглазничной области.
2. Абсцесс щеки.
3. Флегмона щеки.
4. Флегмона орбиты.
5. Флегмона подглазничной области.

Правильные ответы на задания: 1 - 4; 5 - 2.

ОРГАНИЗАЦИОННАЯ СТРУКТУРА ПРАКТИЧЕСКОГО ЗАНЯТИЯ

В начале занятия проводится контроль исходного уровня знаний студентов по теоретическим вопросам и тестовым заданиям.

После подведения итогов контроля исходных знаний и их коррекции занятие продолжается в отделении стационара или в поликлинике, где под контролем преподавателя студенты проводят курацию больных. Во время курации больных обращают внимание на важность правильного сбора жалоб и анамнеза, оценку общего и местного статуса больного с одонтогенным гайморитом или сообщением гайморовой пазухи с полостью рта, назначение рентгенологических исследований в постановке диагноза и выборе тактики лечения. Студенты участвуют в проведении лечебных и диагностических манипуляций, решают клинические ситуационные задания по теме занятия.

В конце занятия подводится итоговый тестовый контроль усвоения изучаемой темы. Анализируются действия студентов во время курации больных. Подводится итог. Дается задание к следующему занятию.

ТЕХНОЛОГИЧЕСКАЯ КАРТА ПРАКТИЧЕСКОГО ЗАНЯТИЯ

Этапы практического занятия	Время в мин.	Оснащение	Место проведения
Проверка исходного уровня знаний студентов	20	Набор тестовых заданий для контроля исходного уровня знаний	Учебная комната
Участие в курации и клиническом обследовании больных под контролем преподавателя в поликлинике и стационаре, участие в проведении лечебных и дифференциально-диагностических мероприятий, решение клинических ситуационных задач	155	Данные клинико-лабораторных и рентгенологических исследований, набор хирургического инструментария, целевые задачи. Граф логической структуры темы.	Поликлиника, стационар
Разбор и коррекция усвоения изучаемой темы. Итоговый тестовый контроль.	30	Тестовые задания для контроля усвоения темы	Учебная комната
Подведение итогов занятия	15		Учебная комната

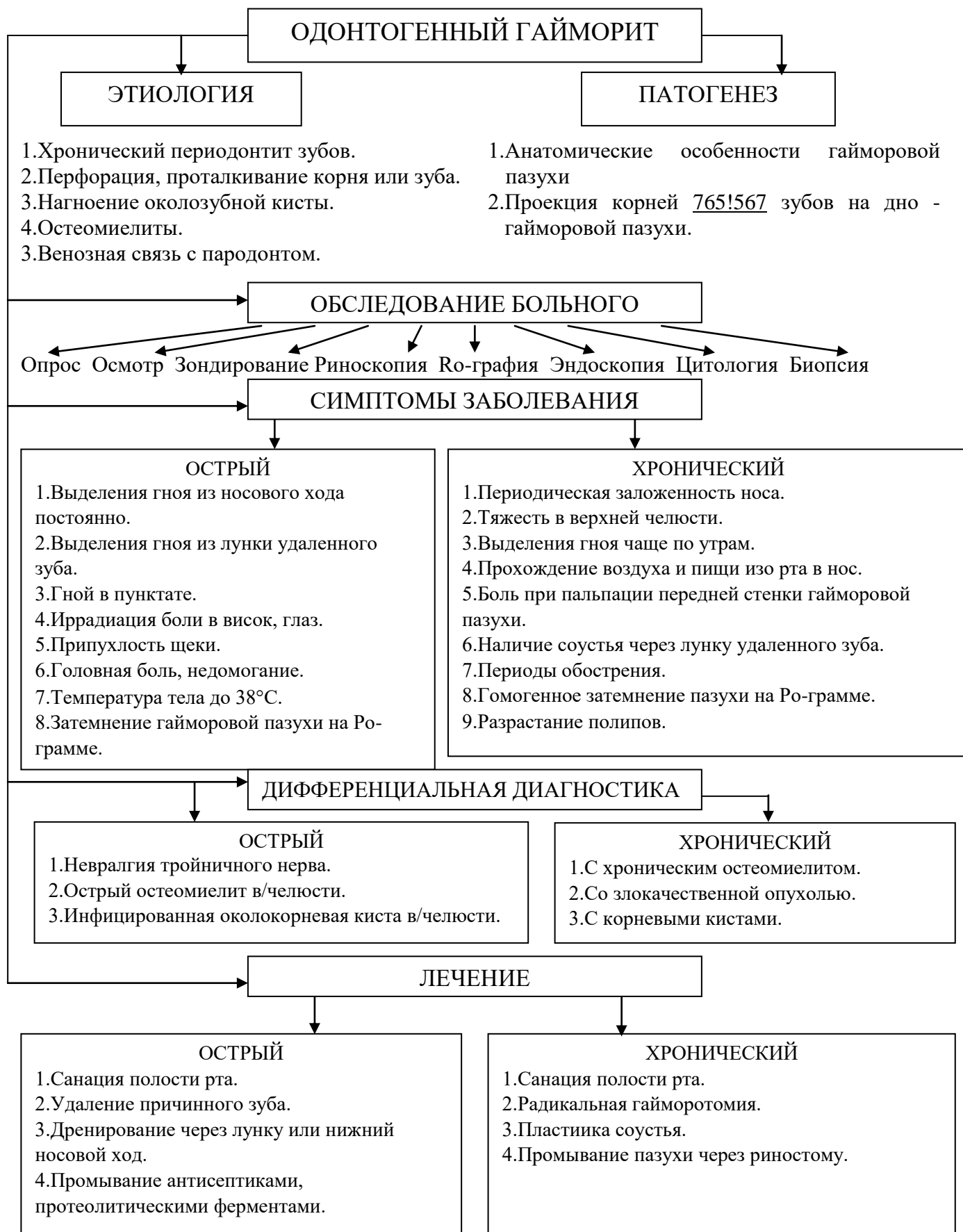
Рекомендуемая литература:**Основная:**

1. Стоматология. Учебник. Н.Н. Бажанов. ГЭОТАР-Медиа, 2008.
2. Хирургическая стоматология. Учебник под ред. Т.Г. Робустовой. М. 2008
3. Хирургическая стоматология и челюстно-лицевая хирургия: национальное руководство. Под ред. А.А. Кулакова, Т.Г. Робустовой, А.И. Неробеева. ГЭОТАР-Медиа. 2010
4. Граф логической структуры темы.

Дополнительная:

1. Хирургическая стоматология. Учебник. Под ред. В.В. Афанасьева. ГЭОТАР-Медиа. 2010
2. Рентгendiагностика в стоматологии. М.М. Расулов. Мед.книга. 2007.
3. Заболевания, повреждения и опухоли челюстно-лицевой области. Под ред А.К. Иорданишвили. СПб, СпецЛит. 2007
4. Атлас заболеваний полости рта. Р.П. Лангле. ГЭОТАР-Медиа. 2010.

ГРАФ ЛОГИЧЕСКОЙ СТРУКТУРЫ ТЕМЫ ОДОНТОГЕННЫЕ ГАЙМОРИТЫ: ЭТИОЛОГИЯ, КЛИНИКА, ДИФФЕРЕНЦИАЛЬНАЯ ДИАГНОСТИКА, ЛЕЧЕНИЕ



ТЕМА:

**НЕОДОНТОГЕННЫЕ ВОСПАЛИТЕЛЬНЫЕ ЗАБОЛЕВАНИЯ
ЧЕЛЮСТНО-ЛИЦЕВОЙ ОБЛАСТИ: ФУРУНКУЛ, КАРБУНКУЛ,
(ЭТИОЛОГИЯ, ПАТОГЕНЕЗ, КЛИНИКА, ДИФФЕРЕНЦИАЛЬНАЯ
ДИАГНОСТИКА, ЛЕЧЕНИЕ)**

АКТУАЛЬНОСТЬ ТЕМЫ

Фурункулы и карбункулы составляют 30% среди заболеваний кожи. При этом около 28% фурункулов и карбункулов локализуются на лице. Большое значение имеет локализация воспалительного очага в зависимости от топографо-анатомических особенностей челюстно-лицевой области. Наиболее опасными являются фурункулы и карбункулы, располагающиеся в области верхней губы.

ОБЩАЯ ЦЕЛЬ ЗАНЯТИЯ

Уметь распознать клинические проявления фурункулов и карбункулов лица и шеи, составить план обследования и лечения больного, провести профилактику осложнений общего и местного характера.

ДЛЯ РЕАЛИЗАЦИИ ОБЩЕЙ ЦЕЛИ ЗАНЯТИЯ ВАМ НУЖНО УМЕТЬ

Конкретные цели	Цели исходного уровня знаний
1. Определить основные этиологические и патогенетические факторы фурункулов и карбункулов лица и шеи.	1. Применять знания морфологии кожи, кровеносной и лимфатической системы лица и шеи (кафедра гистологии, кафедра кожных и венерических болезней)
2. Распознать клинические симптомы фурункула, карбункула лица и шеи, составить и обосновать план обследования больного с фурункулом и карбункулом лица и шеи.	2. Оценивать и интерпретировать данные, полученные при сборе жалоб, анамнеза и оценке общего состояния больного (кафедра пропедевтической терапии, кафедра общей хирургии, кафедра хирургической стоматологии).
3. Составить и обосновать план местного (хирургического) лечения фурункула и карбункула с учетом локализации процесса.	3. Интерпретировать данные клинико-лабораторных методов исследования (кафедра микробиологии, кафедра пропедевтики внутренних болезней, кафедра общей хирургии)
4. Составить и обосновать план общего лечения при фурункуле и карбункуле лица и шеи.	4. Интерпретировать фармакологические характеристики препаратов, используемых при лечении неспецифических

ЗАДАНИЯ ДЛЯ САМОКОНТРОЛЯ И САМОКОРРЕКЦИИ ИСХОДНОГО УРОВНЯ ЗНАНИЙ

Задание 1.

Что обозначает термин – остеофолликулит?

1. Серозное воспаление мягких тканей губы.
2. Плотная, коническая, болезненная папула с пустулой на вершине, окруженная воспалительным валиком.
3. Эрозия на слизистой оболочке, покрытая фибринозным налетом.
4. Пустула, пронизанная в центре волосом.
5. Язва, покрытая гнойной коркой.

Задание 2.

Укажите направление крупных лимфатических сосудов.

1. Соответствует ходу кровеносных сосудов.
2. Не соответствует ходу кровеносных сосудов.
3. Соответствует ходу нервов.
4. В некоторых случаях соответствуют ходу вен.
5. В некоторых случаях соответствуют ходу нервов.

Задание 3.

Токсическая зернистость лейкоцитов указывает на:

1. Благоприятный исход заболевания.
2. На прогрессирование и неблагоприятный исход заболевания.
3. Не имеет значение для характеристики исхода заболевания.
4. Характеризует исход только специфических заболеваний.
5. Развитие сепсиса.

Задание 4.

Для воспалительного процесса, протекающего по гиперергическому типу, характерно:

1. Высокая вирулентность микрофлоры, выраженная сенсibilизация организма, низкий уровень неспецифической резистентности организма.
2. Высокий уровень неспецифической резистентности организма.
3. Низкий уровень сенсibilизации организма, низкий уровень неспецифической резистентности организма.
4. Выраженная сенсibilизация организма, высокий уровень неспецифической резистентности организма.
5. Высокий уровень неспецифической резистентности организма, слабо выраженная вирулентность микрофлоры.

Задание 5.

Наиболее часто возбудителем фурункулов и карбункулов являются:

1. Монокультуры стрептококков.
2. Монокультуры стафилококков.
3. Монокультуры кишечной палочки.
4. Монокультуры протей.
5. Ассоциации протей и кишечной палочки.

Задание 6.

Через какое время после введения средства пассивной иммунизации способны повышать резистентность организма больного?

1. Через 1-2 дня.
2. Через 1-2 часа
3. Через 1-2 недели.
4. Через 1-2 месяца.
5. Через семь дней.

Правильные ответы на задания: 1-4, 6-2.

Если обучающийся обнаружил, что он не готов к решению одного или нескольких заданий, он должен пополнить свой исходный уровень знаний по соответствующим источникам информации.

После проверки исходного уровня знаний можно приступить к углубленному изучению настоящей темы.

СОДЕРЖАНИЕ ОБУЧЕНИЯ:

ТЕОРЕТИЧЕСКИЕ ВОПРОСЫ, НА ОСНОВАНИИ КОТОРЫХ ВОЗМОЖНО ВЫПОЛНЕНИЕ ЦЕЛЕВЫХ ВИДОВ ДЕЯТЕЛЬНОСТИ

1. Этиология и патогенез фурункулов и карбункулов лица и шеи.
2. Клиническая характеристика фурункулов и карбункулов лица и шеи.
3. Принципы и методы диагностики фурункулов и карбункулов лица и шеи.
4. Методы местного и принципы общего лечения фурункулов и карбункулов лица и шеи.

Освоить эти вопросы Вам поможет соответствующая информация.

ЗАДАНИЯ ДЛЯ ОПРЕДЕЛЕНИЯ УРОВНЯ УСВОЕНИЯ ИЗУЧАЕМОЙ ТЕМЫ

Задание 1.

Больной Н., 24 лет, обратился к хирургу-стоматологу с жалобами на боли и припухлость в области подбородка, повышенную температуру тела, слабость.

После проведенного обследования врач выставил диагноз: фурункул подбородка. Укажите количество стадий развития фурункула.

1. Две.
2. Три.
3. Четыре.
4. Пять.
5. Шесть.

Задание 2.

Из ниже перечисленных выберите правильное определение фурункула

1. Острое гнойно-некротическое воспаление сальной железы.
2. Острое гнойно-некротическое воспаление потовой железы.
3. Острое гнойно-некротическое воспаление фолликула волоса и потовой железы.
4. Острое гнойно-некротическое воспаление фолликула волоса и окружающей ткани.
5. Острое гнойно-некротическое воспаление фолликула волоса и потовой железы.

Задание 3.

Цикл развития карбункула продолжается:

1. 3-7 дней.
2. 15-18 дней.
3. 1-2 дня.
4. 12-14 дней.
5. 5-7 дней.

Задание 4.

Возможно ли наложение на рану вторичных швов после вскрытия осложненной формы фурункула?

1. Да, всегда необходимо.
2. Возможно в молодом возрасте больного.
3. Возможно по усмотрению врача.
4. Невозможно.
5. Возможно при локализации фурункула на щеке.

Задание 5.

Фурункул какой локализации осложняется тромбофлебитом лицевой вены наиболее часто?

1. Верхней губы, угла рта, подглазничной области.
2. Переносицы.
3. Нижней губы подбородка.
4. Щеки, околоушной, жевательной областей.
5. Носа, наружного угла глаза.

Задание 6.

С целью профилактики тромбоза лицевых сосудов больному с карбункулом верхней губы назначен препарат, являющийся антагонистом коагулянтов непрямого действия. Выберите из ниже перечисленных препараты указанного действия.

1. Тавегил, диазолин, супрастин.
2. Токоферол, никотиновая кислота.
3. Викасол, аскорбиновая кислота.
4. Фентанил, промедол, антипирин.
5. Аспирин, панадол, анальгин.

Правильные ответы на задания: 3 - 2; 6 - 3.

ОРГАНИЗАЦИОННАЯ СТРУКТУРА ПРАКТИЧЕСКОГО ЗАНЯТИЯ

В начале занятия проводится контроль исходного уровня знаний студентов по тестовым заданиям для определения исходного уровня знаний.

После подведения итогов контроля исходных знаний и их коррекции занятие продолжается в отделение стационара или в поликлинике, где под контролем преподавателя студенты проводят курацию больных. Во время курации больных обращают внимание на важность правильного сбора жалоб и анамнеза, клинического и лабораторного обследования больного с изучаемой патологией. В операционной и перевязочной обращается внимание на операционные доступы при лечении карбункула, фурункула лица и шеи, фазность течения раневого процесса. Студенты участвуют в лечебных и диагностических манипуляциях, решают клинические ситуационные задания по теме занятия.

В конце занятия подводится итоговый тестовый контроль усвоения изучаемой темы. Анализируются действия студентов во время курации больных. Подводится итог. Дается задание к следующему занятию.

ТЕХНОЛОГИЧЕСКАЯ КАРТА ПРАКТИЧЕСКОГО ЗАНЯТИЯ

Этапы практического занятия	Время в мин.	Оснащение	Место проведения
Проверка исходного уровня знаний студентов	20	Набор тестовых заданий для контроля исходного уровня знаний	Учебная комната
Участие в курации и клиническом обследовании больных под контролем преподавателя в поликлинике и стационаре, участие в проведении лечебных и дифференциально-диагностических мероприятий, решение клинических ситуационных задач.	155	Данные клинико-лабораторных и рентгенологических исследований, набор хирургического инструментария, целевые задачи Граф логической структуры темы.	Поликлиника. Стационар.
Разбор и коррекция усвоения изучаемой темы. Итоговый тестовый контроль.	30	Тестовые задания для контроля усвоения темы	Учебная комната
Подведение итогов занятия	15		Учебная комната

Рекомендуемая литература:

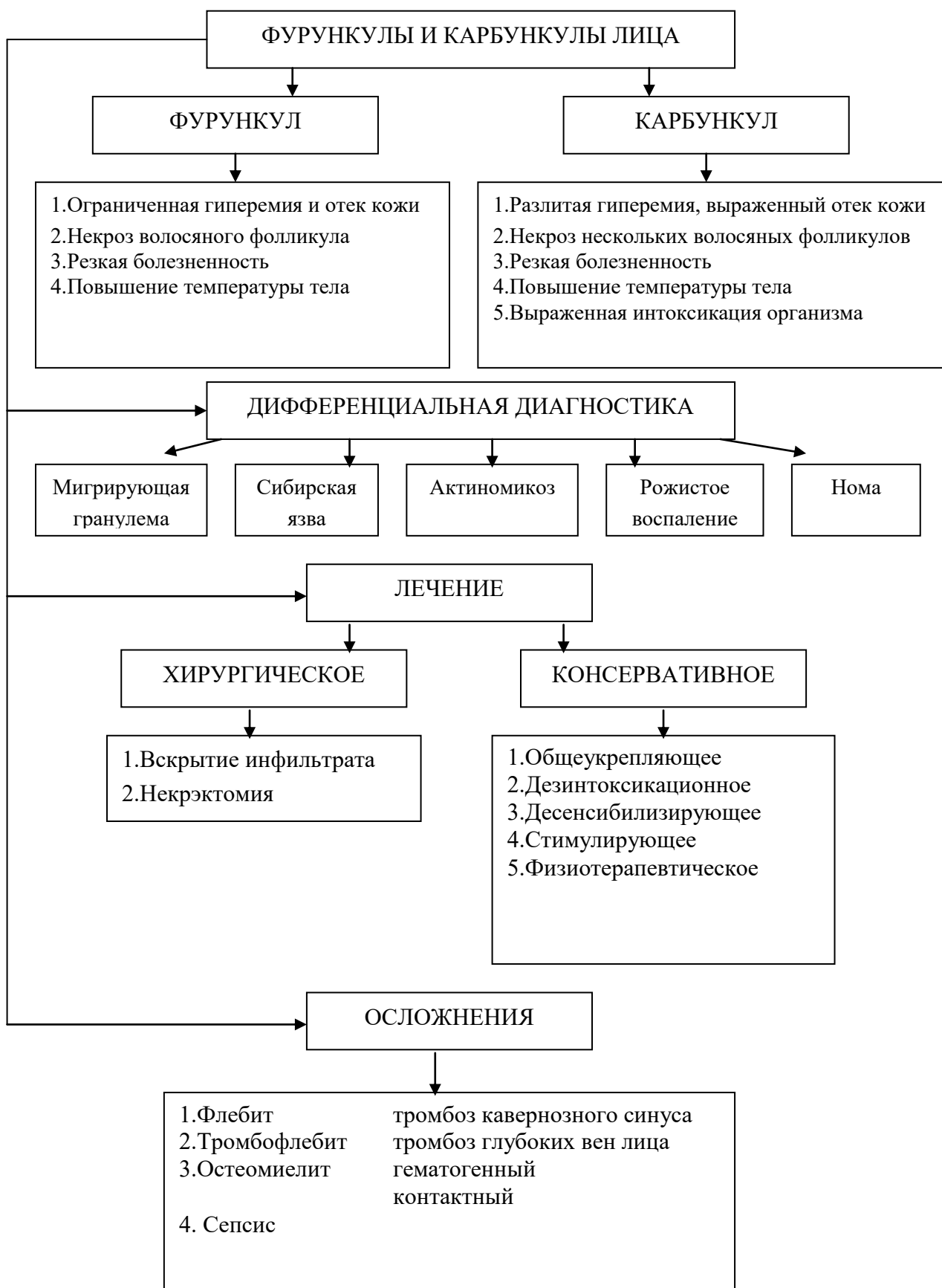Основная:

1. Стоматология. Учебник. Н.Н. Бажанов. ГЭОТАР-Медиа, 2008.
2. Хирургическая стоматология. Учебник под ред. Т.Г. Робустовой. М. 2008
3. Хирургическая стоматология и челюстно-лицевая хирургия: национальное руководство. Под ред. А.А. Кулакова, Т.Г. Робустовой, А.И. Неробеева. ГЭОТАР-Медиа. 2010
4. Граф логической структуры темы.

Дополнительная:

1. Хирургическая стоматология. Учебник. Под ред. В.В. Афанасьева. ГЭОТАР-Медиа. 2010
2. Рентгенодиагностика в стоматологии. М.М. Расулов. Мед.книга. 2007.
3. Заболевания, повреждения и опухоли челюстно-лицевой области. Под ред А.К. Иорданишвили. СПб, СпецЛит. 2007
4. Атлас заболеваний полости рта. Р.П. Лангле. ГЭОТАР-Медиа. 2010.

ГРАФ ЛОГИЧЕСКОЙ СТРУКТУРЫ ТЕМЫ ФУРУНКУЛЫ И КАРБУНКУЛЫ ЛИЦА



АКТИНОМИКОЗ ЧЕЛЮСТНО-ЛИЦЕВОЙ ОБЛАСТИ: ЭТИОЛОГИЯ, ПАТОГЕНЕЗ, КЛИНИКА, ДИФФЕРЕНЦИАЛЬНАЯ ДИАГНОСТИКА, ЛЕЧЕНИЕ

АКТУАЛЬНОСТЬ ТЕМЫ

Больные с актиномикозом лица и шеи составляют около 60-80% общего числа больных, страдающих этим заболеванием. По данным Т.Г. Робустовой и В.В. Рогинского (1976), актиномикоз среди воспалительных процессов челюстно-лицевой области составляет от 6 до 8%. Мужчины болеют в 2-3 раза чаще, чем женщины. Наиболее часто актиномикоз поражает людей в возрасте 40-50 лет. Установлено, что заболеваемость актиномикозом не связана ни с родом занятия, ни с местом жительства.

ОБЩАЯ ЦЕЛЬ ЗАНЯТИЯ

Уметь распознать клинические проявления актиномикоза челюстно-лицевой области, составить план обследования и лечения больного, провести профилактику осложнений общего и местного характера.

ДЛЯ РЕАЛИЗАЦИИ ОБЩЕЙ ЦЕЛИ ЗАНЯТИЯ ВАМ НУЖНО УМЕТЬ

Конкретные цели	Цели исходного уровня знаний
1. Определить основные этиологические и патогенетические факторы актиномикоз.	1. Применять знания морфологии кожи, кровеносной и лимфатической системы лица и шеи (кафедра гистологии, кафедра кожных и венерических болезней)
2. Распознать клинические симптомы актиномикоза лица и шеи.	2. Интерпретировать данные анатомии и топографической анатомии лица и шеи (кафедра нормальной анатомии, кафедра топографической анатомии).
3. Составить и обосновать план обследования больного с актиномикозом челюстно-лицевой области.	3. Оценивать и интерпретировать данные, полученные при сборе жалоб, анамнеза и оценке общего состояния больного (кафедра пропедевтической терапии, кафедра общей хирургии, кафедра хирургической стоматологии).
4. Составить и обосновать план местного (хирургического) лечения актиномикоза лица и шеи.	4. Интерпретировать данные клинко-лабораторных и рентгенологических методов исследования (кафедра микробиологии, кафедра рентгенологии с курсом лучевой анатомии, кафедра пропедевтической

	терапии, кафедра общей хирургии, кафедра хирургической стоматологии)
5. Составить и обосновать план специфического и неспецифического лечения, а также профилактики осложнений при актиномикозе.	5. Интерпретировать фармакологические характеристики препаратов, используемых при лечении специфических и неспецифических воспалительных процессов (кафедра фармакологии, кафедра патологической физиологии, кафедра хирургической стоматологии).

ЗАДАНИЯ ДЛЯ САМОКОНТРОЛЯ И САМОКОРРЕКЦИИ ИСХОДНОГО УРОВНЯ ЗНАНИЙ

Задание 1.

Какие актиномицеты обладают большей патогенностью?

1. Аэробные.
2. Анаэробные.
3. Уровень патогенности одинаковый.
4. Уровень патогенности зависит от возраста больного.
5. Уровень патогенности зависит от времени года.

Задание 2.

Наиболее часто лимфопения развивается при:

1. Врожденном или вторичном сифилисе.
2. Токсоплазмозе или туберкулезе.
3. Острых инфекциях и иммунодефицитных состояниях.
4. Лимфолейкозе.
5. Лимфосаркоме.

Задание 3.

Оптимальная рентгенологическая проекция для изучения скуловых дуг.

1. Носоподбородочная.
2. Носолобная.
3. Боковая рентгенограмма.
4. Обзорная рентгенограмма.
5. По Коваленко.

Задание 4.

Что такое воспалительный инфильтрат?

1. Это разлитое гнойное воспаление.
2. Это ограниченное гнойное воспаление.

3. Это негнойное воспаление мягких тканей.
4. Это гнилостно-некротическое воспаление мягких тканей.
5. Это геморрагическое пропитывание мягких тканей.

Задание 5.

На основании каких данных можно с достаточной уверенностью поставить диагноз: актиномикоз?

1. Рентгенологических данных.
2. Данных УЗИ.
3. Данных клинического и биохимического анализа крови.
4. На основании исследования содержимого из инфильтрата и обнаружения друз мицелия.
5. Данных серологического исследования.

Правильные ответы на задания: 4 - 3; 5 - 4.

Если обучающийся обнаружил, что он не готов к решению одного или нескольких заданий, он должен пополнить свой исходный уровень знаний по соответствующим источникам информации.

После проверки исходного уровня знаний можно приступить к углубленному изучению настоящей темы.

СОДЕРЖАНИЕ ОБУЧЕНИЯ:

ТЕОРЕТИЧЕСКИЕ ВОПРОСЫ, НА ОСНОВАНИИ КОТОРЫХ ВОЗМОЖНО ВЫПОЛНЕНИЕ ЦЕЛЕВЫХ ВИДОВ ДЕЯТЕЛЬНОСТИ

1. Этиология, патогенез, характеристика возбудителя и классификация актиномикоза.
2. Клиническая характеристика различных форм актиномикоза.
3. Принципы и методы диагностики актиномикоза, дифференциальная диагностика.
4. Методы специфического и неспецифического лечения актиномикоза, принципы хирургического лечения и профилактики осложнений.

Освоить эти вопросы Вам поможет соответствующая информация.

ЗАДАНИЯ ДЛЯ ОПРЕДЕЛЕНИЯ УРОВНЯ УСВОЕНИЯ ИЗУЧАЕМОЙ ТЕМЫ

Задание 1.

Больной К., 34 лет, госпитализирован в челюстно-лицевое отделение с предварительным диагнозом: актиномикоз шеи справа. Для уточнения диагноза проведено морфологическое исследование инфильтрата. Какие клетки являются характерными для актиномикоза?

1. Клетки Харгрейвса.
2. Швановские клетки.
3. Клетки Пирогова-Лангханса.
4. Ксантомные клетки.
5. Клетки Паппленгейма.

Задание 2.

Больной Л., 54 лет, госпитализирован в челюстно-лицевое отделение с предварительным диагнозом: актиномикоз околоушно-жевательной области справа, подкожно-мышечная форма. Укажите признаки, характеризующие подкожно-мышечную форму актиномикоза.

1. Наличие гуммозных образований в клетчатке.
2. Наличие инфильтратов, которые могут нагнаиваться.
3. Наличие инфильтратов, гуммозных образований, абсцессов.
4. Наличие келлоидных рубцов.
5. Наличие келлоидных рубцов, гуммозных образований в клетчатке.

Задание 3.

После травмы, перенесенной 2 месяца тому назад, больной Н., 46 лет, заметил "деревянистый" инфильтрат в области угла нижней челюсти слева. Через месяц самопроизвольно вскрылся абсцесс в этой области, рядом появилась ограниченная болезненная припухлость. Врач поставил предварительный диагноз: актиномикоз, кожно-мышечная форма. Какой из перечисленных дополнительных методов исследования необходимо провести для установления диагноза в первую очередь?

1. Рентгенографию нижней челюсти.
2. Биопсию.
3. Кожно-аллергическую пробу с актинолизатом, исследовать содержимое мицелия.
4. RW.
5. Туберкулиновые пробы.

Задание 4.

Больной Н., 49 лет, проходит курс лечения актиномикоза с применением иммунотерапии. Возможно ли ускорение курса иммунотерапии при проведении лечения актиномикоза у больного?

1. Возможно всегда.
2. Возможно только при кожной форме актиномикоза.
3. Возможно только при кожно-подкожной форме актиномикоза.
4. Невозможно.
5. Возможно при кожной и мышечной формах актиномикоза

Задание 5.

У больного Н., 43 лет, течение актиномикоза осложнилось поражением подчелюстных слюнных желез. Укажите типичную локализацию актиномикозной гранулемы в пораженной слюнной железе.

1. В паренхиме железы.
2. Между дольками железы.
3. Между дольками железы с последующим переходом на паренхиму.
4. В паренхиме железы с последующим переходом в окружающие ткани.
5. В паренхиме железы с последующим переходом на дольки железы.

Правильные ответы на задания: 4 - 4; 5 - 3.

ОРГАНИЗАЦИОННАЯ СТРУКТУРА ПРАКТИЧЕСКОГО ЗАНЯТИЯ

В начале занятия проводится контроль исходного уровня знаний студентов по теоретическим вопросам и тестовым заданиям.

После подведения итогов контроля исходных знаний и их коррекции занятия проводятся в отделение стационара или в поликлинике, где под контролем преподавателя студенты проводят курацию больных. Во время курации больных обращают внимание на важность правильного сбора жалоб и анамнеза, клинического и лабораторного обследования больного с изучаемой патологией. В операционной и перевязочной обращается внимание на операционные доступы при лечении актиномикоза. Студенты участвуют в лечебных и диагностических манипуляциях, решают клинические ситуационные задания по теме занятия.

В конце занятия подводится итоговый тестовый контроль усвоения изучаемой темы. Анализируются действия студентов во время курации больных. Подводится итог. Дается задание к следующему занятию.

ТЕХНОЛОГИЧЕСКАЯ КАРТА ПРАКТИЧЕСКОГО ЗАНЯТИЯ

Этапы практического занятия	Время в мин.	Оснащение	Место проведения
Проверка и коррекция исходного уровня знаний студентов	20	Набор тестовых заданий для контроля исходного уровня знаний	Учебная комната
Участие в курации и клиническом обследовании больных под контролем преподавателя в поликлинике и стационаре, участие в проведении лечебных и дифференциально-диагностических мероприятий, решение клинических ситуационных задач.	155	Данные клинико-лабораторных и рентгенологических исследований, набор хирургического инструментария, целевые задачи. Граф логической структуры.	Поликлиника. Стационар.
Разбор и коррекция усвоения изучаемой темы. Итоговый тестовый контроль.	30	Тестовые задания для контроля усвоения темы	Учебная комната
Подведение итогов занятия	15		Учебная комната

Рекомендуемая литература:

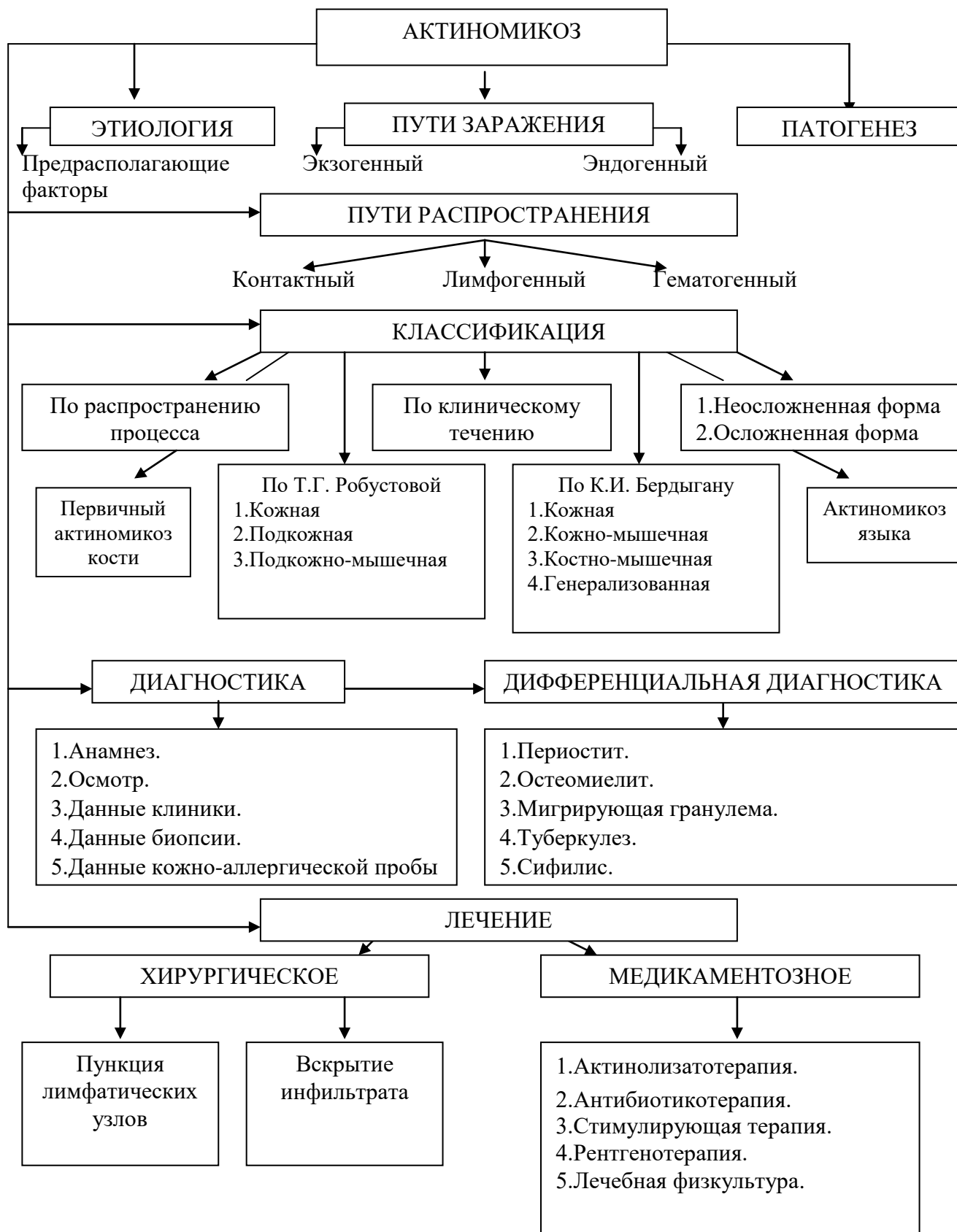
Основная:

1. Стоматология. Учебник. Н.Н. Бажанов. ГЭОТАР-Медиа, 2008.
2. Хирургическая стоматология. Учебник под ред. Т.Г. Робустовой. М. 2008
3. Хирургическая стоматология и челюстно-лицевая хирургия: национальное руководство. Под ред. А.А. Кулакова, Т.Г. Робустовой, А.И. Неробеева. ГЭОТАР-Медиа. 2010
4. Граф логической структуры темы.

Дополнительная:

1. Хирургическая стоматология. Учебник. Под ред. В.В. Афанасьева. ГЭОТАР-Медиа. 2010
2. Рентгенодиагностика в стоматологии. М.М. Расулов. Мед.книга. 2007.
3. Заболевания, повреждения и опухоли челюстно-лицевой области. Под ред А.К. Иорданишвили. СПб, СпецЛит. 2007
4. Атлас заболеваний полости рта. Р.П. Лангле. ГЭОТАР-Медиа. 2010.

ГРАФ ЛОГИЧЕСКОЙ СТРУКТУРЫ ТЕМЫ АКТИНОМИКОЗ ЧЕЛЮСТНО-ЛИЦЕВОЙ ОБЛАСТИ



**Кафедра хирургической стоматологии и стоматологии
детского возраста**

**ОДОНТОГЕННЫЙ ЛИМФАДЕНИТ,
АДЕНОФЛЕГМОНА: ЭТИОЛОГИЯ, ПАТОГЕНЕЗ,
КЛИНИКА, ДИАГНОСТИКА, ЛЕЧЕНИЕ**

**УЧЕБНО-МЕТОДИЧЕСКАЯ РАЗРАБОТКА ПРАКТИЧЕСКОГО
ЗАНЯТИЯ ДЛЯ ПРЕПОДАВАТЕЛЯ**

ПРЕДМЕТ – СТОМАТОЛОГИЯ

ФАКУЛЬТЕТ – ЛЕЧЕБНЫЙ, МЕДИКО-ПРОФИЛАКТИЧЕСКИЙ

КУРС – 4

ВЛАДИКАВКАЗ

ТЕМА:**ОДОНТОГЕННЫЙ ЛИМФАДЕНИТ, АДЕНОФЛЕГМОНА:
ЭТИОЛОГИЯ, ПАТОГЕНЕЗ, КЛИНИКА, ДИАГНОСТИКА, ЛЕЧЕНИЕ****АКТУАЛЬНОСТЬ ТЕМЫ**

Клиническое течение одонтогенных лимфаденитов весьма разнообразно и зависит от вида воспалительного процесса (острый, хронический, обострившийся хронический) и локализации вовлеченного в воспаление лимфатического узла. Осложнения лимфаденитов в виде аденофлегмон некоторых локализаций могут угрожать жизни больного.

Поэтому своевременно и правильно поставленный диагноз указанных заболеваний позволяет проводить адекватное хирургическое и медикаментозное лечение, а также предупредить развитие тяжелых осложнений общего и местного характера.

ОБЩАЯ ЦЕЛЬ ЗАНЯТИЯ

Уметь выделить основные признаки одонтогенного лимфаденита, аденофлегмоны и составить схему обследования и лечения больных этими заболеваниями.

ДЛЯ РЕАЛИЗАЦИИ ОБЩЕЙ ЦЕЛИ ЗАНЯТИЯ ВАМ НУЖНО УМЕТЬ

Конкретные цели	Цели исходного уровня знаний
1. Определить этиологию и патогенез одонтогенного и неодонтогенного лимфаденита челюстно-лицевой области.	1. Интерпретировать данные топографии лимфатических узлов и связывающих их сосудов в области головы и шеи (кафедра нормальной анатомии, кафедра топографической анатомии).
2. Определить клинические признаки острого и хронического лимфаденита челюстно-лицевой области.	2. Интерпретировать признаки острого и хронического воспалительного процесса (кафедра патологической анатомии).
3. Выявить клинические признаки аденофлегмоны челюстно-лицевой области.	3. Интерпретировать признаки течения воспалительного процесса в мягких тканях (кафедра патологической физиологии, кафедра общей хирургии).
4. Составить схему обследования больных с острым и хроническим лимфаденитом и аденофлегмоной челюстно-лицевой области.	4. Оценивать и интерпретировать данные, полученные при сборе жалоб, анамнеза и оценке общего состояния больного, данные клиничко-

	лабораторных методов исследования (кафедра микробиологии, кафедра пропедевтики внутренних болезней, кафедра хирургической стоматологии.)
5. Составить схему комплексного (хирургического и медикаментозного) лечения больного с острым и хроническим лимфаденитом и аденофлегмоной челюстно-лицевой области	5. Интерпретировать дозировки и действие лекарственных препаратов, применяемых при лечении воспалительных процессов, ориентироваться в физиотерапевтических методах лечения различных стадий воспалительного процесса (кафедра фармакологии, кафедра физиотерапии).

ЗАДАНИЯ ДЛЯ САМОКОНТРОЛЯ И САМОКОРРЕКЦИИ ИСХОДНОГО УРОВНЯ ЗНАНИЙ.

Задание 1.

Глубокая группа лимфатических узлов околоушной области состоит из:

1. 1-3 узлов.
2. 3-5 узлов.
3. 12-13 узлов.
4. 7-12 узлов.
5. 6-9 узлов.

Задание 2.

Какими волокнами иннервируются мышечные клетки, которые находятся в капсуле и трабекулах лимфатических узлов?

1. Симпатическими волокнами.
2. Парасимпатическими волокнами.
3. Парасимпатическими и симпатическими волокнами.
4. В зависимости от локализации узла.
5. В зависимости от стадии формирования лимфатической системы.

Задание 3.

Лимфатические узлы, локализующиеся в околоушной железе собирают лимфу от:

1. Верхних и нижних резцов и клыков.
2. Верхних и нижних премоляров.
3. Верхних и нижних моляров.
4. Височной, лобной, теменной, околоушной области.
5. Верхней и нижней губы.

Задание 4.

Для острого неспецифического гнойного воспалительного процесса в мягких тканях характерно:

1. Наличие свищей.
2. Наличие секвестров.
3. Наличие деревянистого инфильтрата с множеством свищей.
4. Высокая температура тела и высокая местная температура.
5. Наличие язв.

Задание 5.

Роль лимфатической системы при гнойных поражениях организма заключается в:

1. Резорбции бактерий из окружающих тканей и транспортировки их в лимфатические узлы.
2. Резорбции бактерий из окружающих тканей и их накоплении.
3. Транспортировке бактерий в артериальное русло.
4. Транспортировке бактерий в венозное русло.
5. Резорбции бактерий из окружающих тканей и транспортировке их в кровяное русло.

Правильные ответы на задания: 1-2, 2-2.

СОДЕРЖАНИЕ ОБУЧЕНИЯ:

**ТЕОРЕТИЧЕСКИЕ ВОПРОСЫ, НА ОСНОВАНИИ КОТОРЫХ
ВОЗМОЖНО ВЫПОЛНЕНИЕ ЦЕЛЕВЫХ ВИДОВ ДЕЯТЕЛЬНОСТИ**

1. Этиология и патогенез одонтогенных и неодонтогенных лимфаденитов челюстно-лицевой области.
2. Острый одонтогенный лимфаденит: патогенез, клиническая характеристика.
3. Хронический одонтогенный лимфаденит: патогенез, клиническая характеристика.
4. Клиническая характеристика аденофлегмон челюстно-лицевой области.
5. Методы и принципы лечения острых и хронических лимфаденитов, аденофлегмон челюстно-лицевой области.

Освоить эти вопросы Вам поможет соответствующая информация.

**ЗАДАНИЯ ДЛЯ ОПРЕДЕЛЕНИЯ УРОВНЯ УСВОЕНИЯ
ИЗУЧАЕМОЙ ТЕМЫ**

Задание 1.

Больной Н., 34 лет, госпитализирован в челюстно-лицевое отделение с диагнозом: острый одонтогенный лимфаденит подбородочной области. Какой

микробактерия наиболее часто является возбудителем острых лимфаденитов лица и шеи?

1. Стрептококк.
2. Золотистый стафилококк.
3. Кишечная палочка.
4. Протей.
5. Смешанная микрофлора.

Задание 2.

Больной Л., 43 лет, обратился к врачу-стоматологу с жалобами на опухолевидное образование в толще левой околоушной железы, которое появилось два дня тому назад после того, как воспалилась кожа вокруг ссадины левой околоушной области, полученной во время бритья. Врач диагностировал псевдопаротит Герценберга. Что это такое?

1. Лимфаденит околоушной слюнной железы.
2. Киста околоушной слюнной железы.
3. Смешанная опухоль околоушной слюнной железы.
4. Паротит неэпидемический.
5. Паротит эпидемический.

Задание 3.

К врачу-стоматологу обратился больной С., 50 лет, житель сельской местности, скотовод с жалобами на конгломерат увеличенных, сросшихся между собой воспалительным инфильтратом лимфатических узлов в области средней яремной цепи слева. Врач предположил специфический лимфаденит. Чем он вызван?

1. Синегнойной палочкой.
2. Стрептококками.
3. Стафилококками.
4. Микобактериями туберкулеза.
5. Смешанной микрофлорой.

Задание 4.

Больной Н., 36 лет, госпитализирован в челюстно-лицевое отделение с диагнозом: хронический лимфаденит левой подчелюстной области. Чем характеризуются патологоанатомические изменения в лимфатических узлах при затяжном хроническом лимфадените?

1. Серозной инфильтрацией лимфатических узлов.
2. Гнойной инфильтрацией лимфатических узлов с серозной инфильтрацией окружающих тканей.
3. Разрастанием соединительной ткани.
4. Разрастанием фиброзной ткани, уплощением капсулы узла.
5. Гиперплазией лимфатических элементов.

Задание 5.

Больной Н., 46 лет, госпитализирован в челюстно-лицевое отделение с подозрением на острый лимфаденит левой околоушной слюнной железы. С целью проведения дифференциальной диагностики и уточнения диагноза выполнено контрастное рентгенологическое исследование (сиалография) левой околоушной слюнной железы. Укажите рентгенологическую картину, характерную для лимфогенного паротита.

1. Резкое расширение всех протоков околоушной железы.
2. Резкое сужение всех протоков околоушной железы.
3. Скопление контрастного вещества по типу «виноградной грозди».
4. Скопление контрастного вещества по типу «чернильного пятна».
5. Резкое сужение крупных протоков околоушной железы.

Задание 6.

Больной Д., 36 лет, госпитализирован в челюстно-лицевое отделение с предварительным диагнозом: хронический лимфаденит подподбородочной области. Выберите наиболее значимый метод диагностики, позволяющий дифференцировать хронический лимфаденит от кист различной этиологии.

1. Сиалография.
2. Пункция.
3. Термография.
4. Электроодонтодиагностика.
5. УЗИ.

Задание 7.

Больной О., 28 лет, обратился к врачу-стоматологу с жалобами на боль в правом поднижнечелюстном треугольнике, слабость, высокую (38,5°C) температуру тела, асимметрию лица. Неделю тому назад заболел разрушенный 46 зуб, прикосновение к зубу стало резко болезненным. Четыре дня тому назад в правом поднижнечелюстном треугольнике появился "шарик", который вначале был слегка болезненным при ощупывании и подвижным, а затем боль в этой области стала нарастать. "Шарик" стал при ощупывании терять свои ориентиры, перестал быть подвижным. Накануне вечером на этом месте образовалось уплотнение тканей, контуры "шарика" исчезли. Сегодня боль усилилась, повысилась температура общая и местная, появилось покраснение кожи. Выберите наиболее вероятный диагноз.

1. Одонтогенный острый серозный лимфаденит правого поднижнечелюстного треугольника.
2. Одонтогенный острый гнойный лимфаденит правого поднижнечелюстного треугольника.
3. Одонтогенный хронический лимфаденит правого поднижнечелюстного треугольника.
4. Аденофлегмона правого поднижнечелюстного треугольника.
5. Специфический лимфаденит правого поднижнечелюстного треугольника.

Задание 8.

Больной Р., 67 лет, госпитализирован в челюстно-лицевое отделение с диагнозом: одонтогенный острый серозный лимфаденит левой подчелюстной области. При назначении общего противовоспалительного лечения больным пожилого возраста с острым серозным лимфаденитом необходимо помнить, что:

1. Уровень концентрации антибиотиков у них в крови ниже, чем у молодых.
2. Уровень концентрации антибиотиков у них в крови выше, чем у молодых.
3. Уровень концентрации антибиотиков не зависит от возраста.
4. Уровень концентрации антибиотиков зависит только от стадии болезни.
5. Уровень концентрации антибиотиков зависит только от пути его введения.

Правильные ответы на задания: 1-2, 7-4, 8-2.

ОРГАНИЗАЦИОННАЯ СТРУКТУРА ПРАКТИЧЕСКОГО ЗАНЯТИЯ

В начале занятия проводится контроль исходного уровня знаний по тестовым заданиям.

После подведения итогов контроля исходного уровня знаний студенты под контролем преподавателя приступают к курации больных лимфаденитом, аденофлегмоной, находящихся в стационаре; принимают участие в выполнении отдельных диагностических и лечебных манипуляций; анализируют данные клинических и лабораторных методов обследования больных, решают ситуационные клинические задания.

При проведении занятия в поликлинике студенты под контролем и с помощью преподавателя принимают участие в выполнении отдельных диагностических и лечебных манипуляций при приеме больных, решают ситуационные клинические задания.

В конце занятия подводится итоговый тестовый контроль усвоения изучаемой темы. Анализируются действия студентов во время курации больных. Подводится итог. Дается задание к следующему занятию.

ТЕХНОЛОГИЧЕСКАЯ КАРТА ПРАКТИЧЕСКОГО ЗАНЯТИЯ

Этапы практического занятия	Время в мин.	Оснащение	Место проведения
Проверка исходного уровня знаний студентов	20	Набор тестовых заданий для контроля исходного уровня знаний	Учебная комната
Под контролем преподавателя курация студентами больных с лимфаденитом, аденофлегмоной; выполнение с помощью преподавателя отдельных лечебных и диагностических манипуляций; анализ данных клинических и лабораторных методов обследования больных.	155	Медицинская документация поликлиники и стационара, ситуационные задания. Граф логической структуры темы.	Челюстно-лицевое отделение или хирургический кабинет поликлиники.
Разбор и коррекция усвоения изучаемой темы. Итоговый тестовый контроль.	30	Тестовые задания для контроля усвоения темы	Учебная комната
Подведение итогов занятия	15		Учебная комната

Рекомендуемая литература:

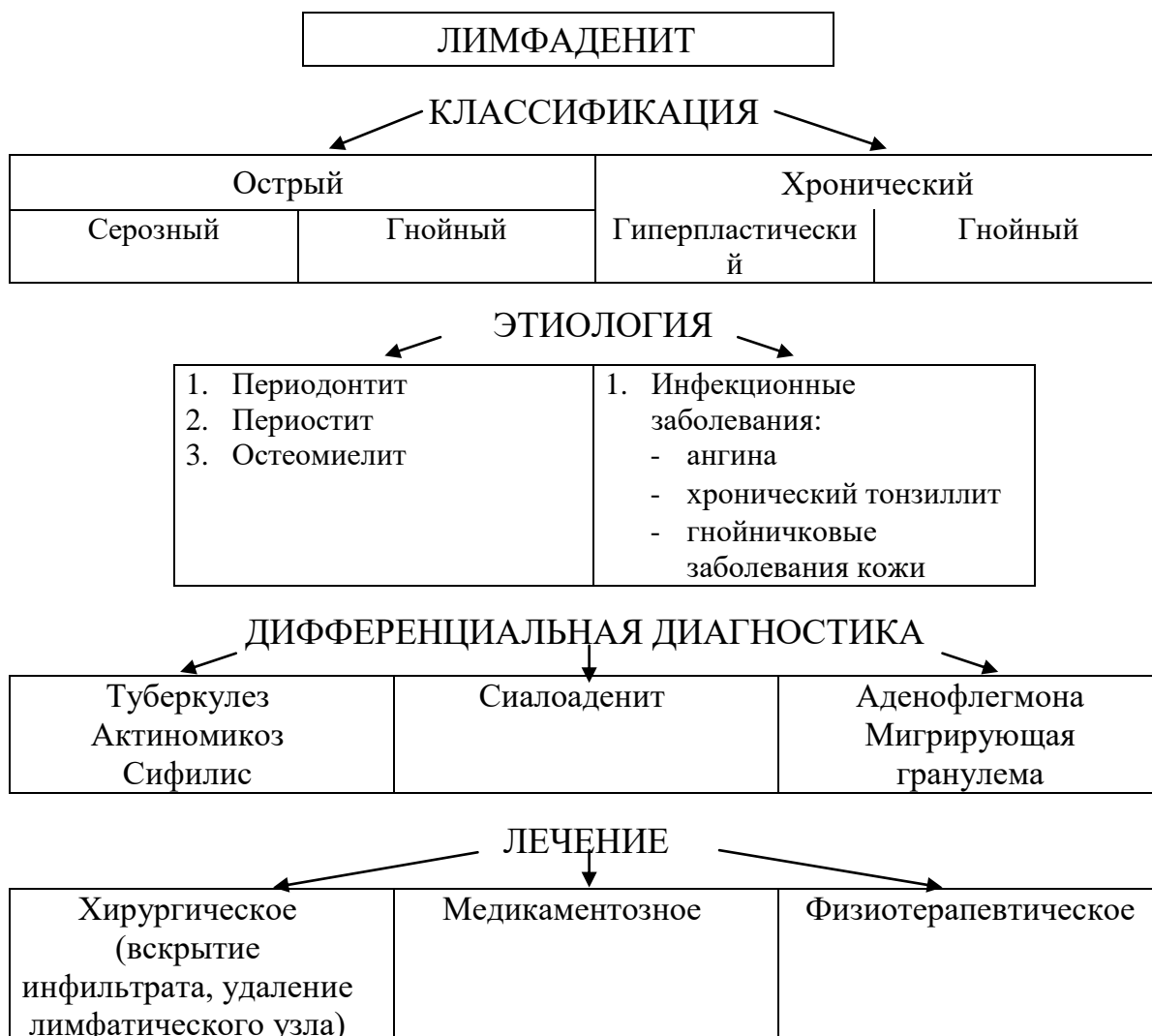Основная:

1. Стоматология. Учебник. Н.Н. Бажанов. ГЭОТАР-Медиа, 2008.
2. Хирургическая стоматология. Учебник под ред. Т.Г. Робустовой. М. 2008
3. Хирургическая стоматология и челюстно-лицевая хирургия: национальное руководство. Под ред. А.А. Кулакова, Т.Г. Робустовой, А.И. Неробеева. ГЭОТАР-Медиа. 2010
4. Граф логической структуры темы.

Дополнительная:

1. Хирургическая стоматология. Учебник. Под ред. В.В. Афанасьева. ГЭОТАР-Медиа. 2010
2. Рентгенодиагностика в стоматологии. М.М. Расулов. Мед.книга. 2007.
3. Заболевания, повреждения и опухоли челюстно-лицевой области. Под ред А.К. Иорданишвили. СПб, СпецЛит. 2007
4. Атлас заболеваний полости рта. Р.П. Лангле. ГЭОТАР-Медиа. 2010.

ГРАФ ЛОГИЧЕСКОЙ СТРУКТУРЫ ТЕМЫ ОДОНТОГЕННЫЙ ЛИМФАДЕНИТ, АДЕНОФЛЕГМОНА: ЭТИОЛОГИЯ, ПАТОГЕНЕЗ, КЛИНИКА, ДИАГНОСТИКА, ЛЕЧЕНИЕ



**Кафедра хирургической стоматологии и стоматологии
детского возраста**

**ВОСПАЛИТЕЛЬНЫЕ И ДИСТРОФИЧЕСКИЕ
ЗАБОЛЕВАНИЯ СЛЮННЫХ ЖЕЛЕЗ**

**УЧЕБНО-МЕТОДИЧЕСКАЯ РАЗРАБОТКА ПРАКТИЧЕСКОГО
ЗАНЯТИЯ ДЛЯ ПРЕПОДАВАТЕЛЯ**

ПРЕДМЕТ – СТОМАТОЛОГИЯ

ФАКУЛЬТЕТ – ЛЕЧЕБНЫЙ, МЕДИКО-ПРОФИЛАКТИЧЕСКИЙ

КУРС – 4

ВЛАДИКАВКАЗ

ТЕМА:**ВОСПАЛИТЕЛЬНЫЕ И ДИСТРОФИЧЕСКИЕ
ЗАБОЛЕВАНИЯ СЛЮННЫХ ЖЕЛЕЗ****АКТУАЛЬНОСТЬ ТЕМЫ**

Слюнные железы принимают активное участие в выполнении ряда функций организма человека: пищеварительной, выделительной, эндокринной, противовоспалительной. Кроме того, участвуют в водном, жировом обмене и влияют на общее питание организма. В слюне содержится бактериостатическая субстанция (лизоцим, бактериолизин), угнетающая функцию пневмококков, стрептококков, сальмонелл, кишечной и дифтерийной палочек. На дифференциальную активность слюнных желез большое влияние оказывают не только внешние факторы, но и состояние внутренних органов и систем.

ОБЩАЯ ЦЕЛЬ ЗАНЯТИЯ

Уметь распознать клинические признаки воспалительных и дистрофических заболеваний слюнных желез, составить схему обследования и лечения больных с данной патологией.

ДЛЯ РЕАЛИЗАЦИИ ОБЩЕЙ ЦЕЛИ ЗАНЯТИЯ ВАМ НУЖНО УМЕТЬ

Конкретные цели	Цели исходного уровня знаний
1. Выделить основные этиологические и патогенетические факторы воспалительных и дистрофических заболеваний слюнных желез	1. Интерпретировать анатомию и физиологическую функцию слюнных желез (кафедра нормальной анатомии, кафедра топографической анатомии и оперативной хирургии, кафедра физиологии).
2. Распознать клинические симптомы воспалительных и дистрофических заболеваний слюнных желез	2. Оценивать и интерпретировать данные, полученные при сборе жалоб, анамнеза и оценки общего и местного статуса больного (кафедра пропедевтики внутренних болезней, кафедра общей хирургии, кафедра хирургической стоматологии).
3. Составить и обосновать план обследования больных с воспалительными и дистрофическими заболеваниями слюнных желез.	3. Интерпретировать морфологическую сущность воспалительных и дистрофических процессов в слюнных железах (кафедра патологической физиологии, кафедра патологической анатомии).
4. Составить и обосновать план общего и местного лечения	4. Интерпретировать фармакологические характеристики

воспалительных и дистрофических заболеваний слюнных желез.	препаратов, используемых для местного и общего лечения при воспалительных и дистрофических заболеваниях, интерпретировать методы физиотерапевтического лечения (кафедра фармакологии, кафедра физиотерапии).
--	--

ЗАДАНИЯ ДЛЯ САМОКОНТРОЛЯ И САМОКОРРЕКЦИИ ИСХОДНОГО УРОВНЯ ЗНАНИЙ

Задание 1.

Укажите большие слюнные железы.

1. Околоушные, подъязычные, поднижнечелюстные.
2. Околоушные, щечные, небные.
3. Поднижнечелюстные, губные, небные.
4. Подъязычные, губные, небные.
5. Околоушные, подъязычные, щечные.

Задание 2.

Внутренней границей поднижнечелюстной слюнной железы представлена:

1. Диафрагмой дна полости рта и подбородочно-подъязычной мышцей.
2. Диафрагмой дна полости рта и подъязычно-язычной мышцей.
3. Диафрагмой дна полости рта и двубрюшной мышцей.
4. Диафрагмой дна полости рта и челюстно-подъязычной мышцей.
5. Диафрагмой дна полости рта и подъязычной костью.

Задание 3.

У больного отмечается повышенное выделение слюны. Как называется этот симптом?

1. Гипосиалия.
2. Сиалорея.
3. Сиалоз.
4. Ксеростомия.
5. Сиалолитиаз.

Задание 4.

Какое из ниже перечисленных веществ можно использовать при контрастной рентгенографии слюнных желез?

1. Йод.
2. Йодиол.
3. Раствор бриллиантового зеленого.
4. Раствор фурацилина.
5. Димексид.

Задание 5.

Для рентгенологического исследования околоушной слюнной железы применяется косая проекция. Какая проекция наиболее целесообразна для рентгенологического исследования поднижнечелюстных слюнных желез?

1. Аксиальная.
2. Полуаксиальная.
3. Боковая.
4. Прямая.
5. Носолобная.

Правильные ответы на задания: 1-1, 3-2.

Если обучающийся обнаружил, что он не готов к решению одного или нескольких заданий, он должен пополнить свой исходный уровень знаний по соответствующим источникам информации.

После проверки исходного уровня знаний можно приступить к углубленному изучению настоящей темы.

СОДЕРЖАНИЕ ОБУЧЕНИЯ:

ТЕОРЕТИЧЕСКИЕ ВОПРОСЫ, НА ОСНОВАНИИ КОТОРЫХ ВОЗМОЖНО ВЫПОЛНЕНИЕ ЦЕЛЕВЫХ ВИДОВ ДЕЯТЕЛЬНОСТИ

1. Этиология, патогенез и классификация воспалительных и дистрофических заболеваний слюнных желез.
2. Острые сиалоадениты: клиника, диагностика, принципы лечения, профилактика осложнений.
3. Хронические сиалоадениты: клиника, диагностика, принципы лечения.
4. Сиалозы, синдромы с поражением слюнных желез (синдром Шегрена, синдром Микулича): клиника, диагностика, принципы лечения.

ЗАДАНИЯ ДЛЯ ОПРЕДЕЛЕНИЯ УРОВНЯ УСВОЕНИЯ ИЗУЧАЕМОЙ ТЕМЫ

Задание 1.

У больного Д., 16 лет, диагностирован эпидемический паротит ("свинка") средней степени тяжести. К какой группе паротитов по этиологическому признаку относится данное заболевание?

1. Бактериальное.
2. Вирусное.
3. Гормональное.
4. Аллергическое.
5. Специфическое.

Задание 2.

При обследовании больного С., 34 лет, выявлены жалобы на распирающую, иррадирующую боль в области правой околоушной слюнной железы; припухлость всей правой околоушной области, незначительную гиперемию кожи в этой области; суженность правого слухового прохода; болезненное открывание рта, некоторую сухость слизистой оболочки полости рта, при легком массаже железы из протока получено небольшое количество мутной с примесью гноя слюны. Какое заболевание можно предположить?

1. Флегмона околоушной области справа.
2. Острый гнойный отит.
3. Острый эпидемический паротит.
4. Острый неэпидемический паротит.
5. Болезнь Микулича.

Задание 3.

Больной К., 18 лет, перенес острый афтозный стоматит. После лечения заболевания у больного появились жалобы на острые колющие боли в области слизистой оболочки левой щеки, особенно при приеме пищи. Объективно: выводной проток левой околоушной железы зияет, гиперемированный, отечный. При надавливании на задний отдел протока выделяется капля гноя. Сама железа без патологических изменений. Какое заболевание можно предположить?

1. Хронический сиалоаденит.
2. Острый эпидемический паротит.
3. Абсцесс выводного протока околоушной слюнной железы.
4. Острый сиалодохит.
5. Слюнокаменная болезнь.

Задание 4.

У больного диагностирован эпидемический паротит в стадии нарастания воспалительных явлений. Какова тактика врача в данном случае?

1. Назначить контрастную сиалографию.
2. Составить план обследования и назначить консервативную терапию.
3. Составить план обследования и срочно вскрыть слюнную железу.
4. Составить план обследования и назначить слюногонную диету.
5. Составить план лечения и назначить рентгенотерапию.

Задание 5.

У больного П., 44 лет, на сиалограмме не определяются выводные протоки IV-V порядка, в концевых отделах железы определяются полости, заполненные контрастной массой. Для какого заболевания характерна данная рентгенологическая картина?

1. Хронический сиалодохит.
2. Хронический паренхиматозный сиалоаденит.
3. Хронический интерстициальный сиалоаденит.
4. Болезнь Микулича.

5. Синдром Шегрена.

Задание 6.

Сущность какого заболевания околоушной железы заключается в разрастании соединительно-тканной стромы железы?

1. Острый неэпидемический паротит.
2. Болезнь Микулича.
3. Хронический интерстициальный паротит.
4. Хронический паренхиматозный паротит.
5. Синдром Шегрена.

Задание 7.

К хирургу-стоматологу обратилась больная с жалобами на рецидивирующую припухлость в околоушных областях, сухость полости рта, множественный пришеечный кариес. Из анамнеза установлено, что больная страдает ревматоидным артритом, ксеродермией и ксерофтальмией. При осмотре: околоушные и поднижнечелюстные слюнные железы увеличены, плотные, бугристые, при пальпации безболезненные. Открывание рта свободное. Слизистая оболочка полости рта сухая. Выводные протоки больших слюнных желез зияют. При массаже желез получено несколько капель вязкой мутной слюны. Какое заболевание можно предположить у больной?

1. Хронический интерстициальный паротит.
2. Синдром Шегрена.
3. Хронический сиалодохит.
4. Болезнь Микулича.
5. Острый паротит.

Правильные ответы на задания: 1-2, 7-2.

ОРГАНИЗАЦИОННАЯ СТРУКТУРА ПРАКТИЧЕСКОГО ЗАНЯТИЯ

В начале занятия проводится контроль исходного уровня знаний по тестовым заданиям.

После контроля исходного уровня знаний занятие продолжается в клиническом зале (амбулаторный хирургический кабинет или отделение стационара), где под контролем преподавателя студенты проводят клиническое обследование больных с патологией слюнных желез, составляют план дополнительных методов обследования и лечения. Затем студенты решают клинические ситуационные задачи по вопросам диагностики, обследования и лечения больных с воспалительными и дистрофическими заболеваниями слюнных желез.

В конце занятия подводится итоговый тестовый контроль усвоения изучаемой темы. Анализируются действия студентов во время курации больных. Подводится итог. Дается задание к следующему занятию.

ТЕХНОЛОГИЧЕСКАЯ КАРТА ПРАКТИЧЕСКОГО ЗАНЯТИЯ

Этапы практического занятия	Время в мин.	Оснащение	Место проведения
Проверка и коррекция исходного уровня знаний студентов	20	Набор тестовых заданий для контроля исходного уровня знаний	Учебная комната
Участие в курации больных, клиническое обследование больного с заболеваниями слюнных желез - под контролем преподавателя. Участие в проведении диагностических и лечебных манипуляций у больных с заболеваниями слюнных желез. Решение клинических ситуационных задач.	155	Инструмент для обследования и лечения больных, ситуационные задачи; рентгенограммы; данные лабораторных исследований; медицинская документация; ситуационные задачи. Граф логической структуры темы.	Хирургический кабинет поликлиники. Хирургическое отделение, операционная
Разбор и коррекция усвоения изучаемой темы. Итоговый тестовый контроль.	30	Тестовые задания для контроля усвоения темы	Учебная комната
Подведение итогов занятия	15		Учебная комната

Рекомендуемая литература:

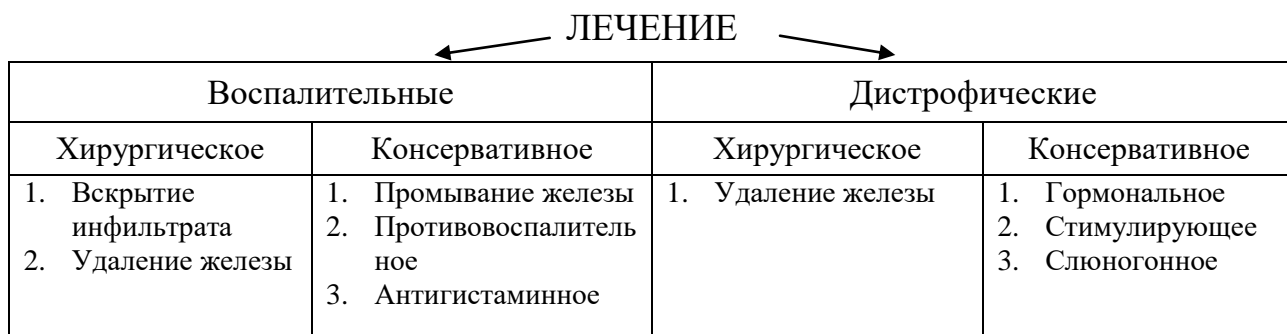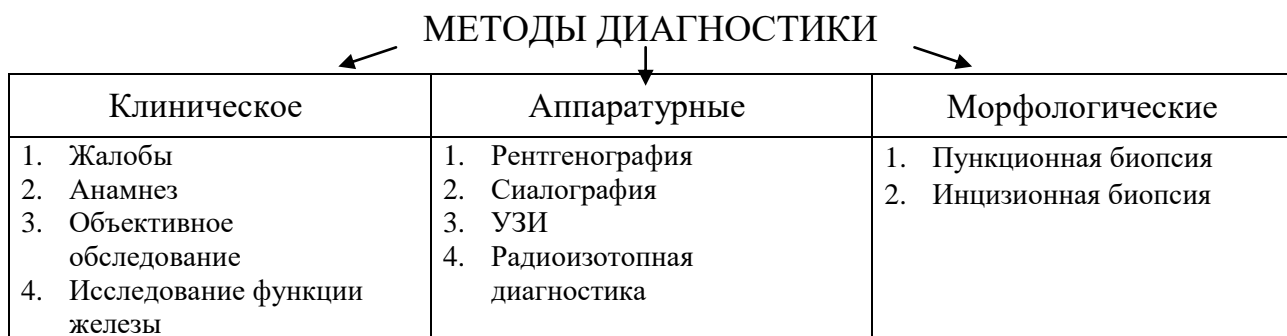
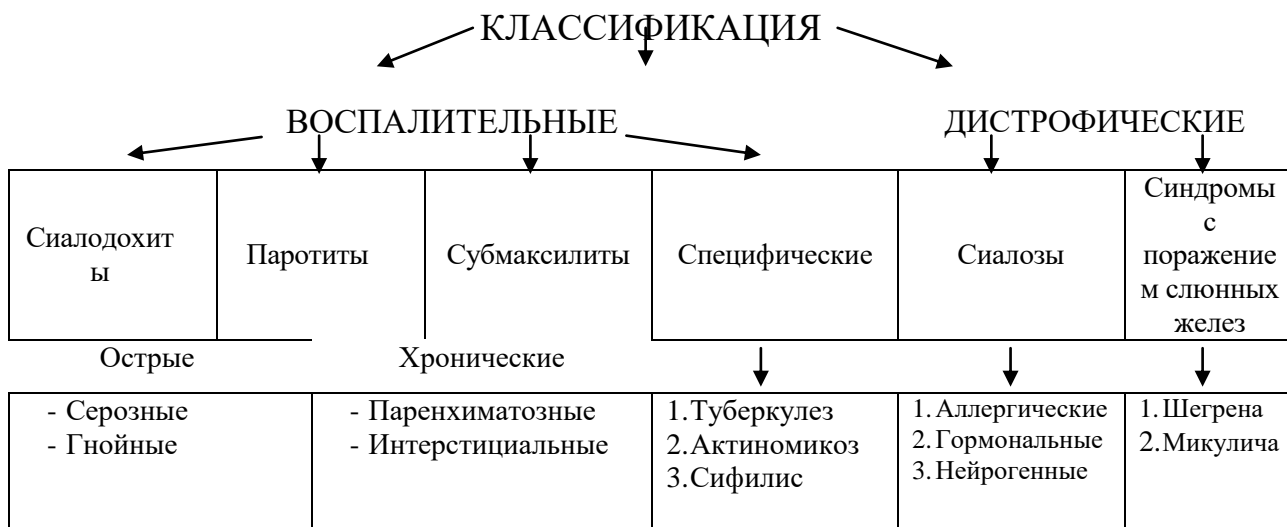
Основная:

1. Стоматология. Учебник. Н.Н. Бажанов. ГЭОТАР-Медиа, 2008.
2. Хирургическая стоматология. Учебник под ред. Т.Г. Робустовой. М. 2008
3. Хирургическая стоматология и челюстно-лицевая хирургия: национальное руководство. Под ред. А.А. Кулакова, Т.Г. Робустовой, А.И. Неробеева. ГЭОТАР-Медиа. 2010
4. Граф логической структуры темы.

Дополнительная:

1. Хирургическая стоматология. Учебник. Под ред. В.В. Афанасьева. ГЭОТАР-Медиа. 2010
2. Рентгенодиагностика в стоматологии. М.М. Расулов. Мед.книга. 2007.
3. Заболевания, повреждения и опухоли челюстно-лицевой области. Под ред А.К. Иорданишвили. СПб, СпецЛит. 2007
4. Атлас заболеваний полости рта. Р.П. Лангле. ГЭОТАР-Медиа. 2010.

ГРАФ ЛОГИЧЕСКОЙ СТРУКТУРЫ ТЕМЫ ВОСПАЛИТЕЛЬНЫЕ И ДИСТРОФИЧЕСКИЕ ЗАБОЛЕВАНИЯ СЛЮННЫХ ЖЕЛЕЗ



ТЕМА:**СЛЮННО-КАМЕННАЯ БОЛЕЗНЬ****АКТУАЛЬНОСТЬ ТЕМЫ**

Слюнно-каменная болезнь составляет от 40% до 60% всех заболеваний слюнных желез. Это обязывает врачей основательно изучить все аспекты данного заболевания. Болезнь встречается в 3 раза чаще у жителей города, чем у сельского населения. Мужчины болеют в 1,5 раза чаще, чем женщины. Наиболее часто поражается подчелюстная слюнная железа и её выводной проток, подчелюстные железы и протоки поражаются у 90% больных, подъязычные - у 7,5%, околоушные - у 3% больных.

ОБЩАЯ ЦЕЛЬ ЗАНЯТИЯ

Уметь распознать клинические признаки слюнно-каменной болезни, составить схему обследования и лечения больных с данной патологией.

ДЛЯ РЕАЛИЗАЦИИ ОБЩЕЙ ЦЕЛИ ЗАНЯТИЯ ВАМ НУЖНО УМЕТЬ

Конкретные цели	Цели исходного уровня знаний
1. Распознать клинические симптомы слюнно-каменной болезни.	1. Интерпретировать анатомию и физиологию слюнных желез (кафедра анатомии, кафедра топографической анатомии и оперативной хирургии, кафедра физиологии).
2. Составить и обосновать план обследования больного со слюнно-каменной болезнью.	2. Оценивать и интерпретировать данные, полученные при сборе жалоб, анамнеза и оценки общего и местного статуса больного, данные клинических, биохимических и рентгенологических исследований (кафедра пропедевтики внутренних болезней, кафедра биохимии, кафедра рентгенологии, кафедра общей хирургии, кафедра хирургической стоматологии).
3. Составить и обосновать план общего и местного лечения больных со слюнно-каменной болезнью, определить показания и противопоказания к хирургическим методам лечения слюнно-каменной болезни.	3. Интерпретировать фармакологические характеристики препаратов, используемых для местного и общего лечения воспалительных процессов (кафедра фармакологии, кафедра хирургической стоматологии).

ЗАДАНИЯ ДЛЯ САМОКОНТРОЛЯ И САМОКОРРЕКЦИИ ИСХОДНОГО УРОВНЯ ЗНАНИЙ

Задание 1.

Укажите источник парасимпатической иннервации подчелюстной и подъязычной слюнных желез.

1. Язычный нерв 3 ветви тройничного нерва.
2. Слуховая струна лицевого нерва.
3. Ушно-височный нерв 3 ветви тройничного нерва.
4. Щечный нерв 3 ветви тройничного нерва.
5. Блуждающий нерв

Задание 2.

Укажите, какой из перечисленных препаратов можно использовать для стимуляции слюноотделения.

1. Пилокарпина гидрохлорид
2. Атропина гидрохлорид
3. Платифиллина гидротартрат
4. Мезатон
5. Изадрин

Задание 3.

Какой из ниже перечисленных методов обследования наиболее информативен при исследовании состояния подчелюстной слюнной железы?

1. Бимануальная пальпация
2. Пальпация
3. Сравнительная пальпация
4. Аускультация
5. Осмотр

Задание 4

Какой из методов рентгенографии позволяет оптимально отобразить состояние мягких тканей дна рта?

1. Рентгенография по В.С. Коваленко
2. Рентгенография нижней челюсти в боковой проекции
3. Ортопантомография
4. Обзорная рентгенография в прямой проекции
5. Телерентгенография

Задание 7

Какие факторы влияют на возникновение камней в организме человека?

1. Нарушение обмена веществ
2. Воспалительный процесс в организме
3. Застой секрета

4. Повышенное содержание минералов
5. Все перечисленные факторы

Правильные ответы на задания: 1-2, 3-1.

Если обучающийся обнаружил, что он не готов к решению одного или нескольких заданий, он должен пополнить свой исходный уровень знаний по соответствующим источникам информации.

После проверки исходного уровня знаний можно приступить к углубленному изучению настоящей темы.

СОДЕРЖАНИЕ ОБУЧЕНИЯ:

ТЕОРЕТИЧЕСКИЕ ВОПРОСЫ, НА ОСНОВАНИИ КОТОРЫХ ВОЗМОЖНО ВЫПОЛНЕНИЕ ЦЕЛЕВЫХ ВИДОВ ДЕЯТЕЛЬНОСТИ

1. Этиология, патогенез, классификация слюннно-каменной болезни.
2. Клиническая картина слюннно-каменной болезни.
3. Принципы и методы клинической и лабораторной диагностики слюннно-каменной болезни.
4. Принципы хирургического и медикаментозного лечения слюннно-каменной болезни. Исходы и профилактика осложнений слюннно-каменной болезни.

Освоить эти вопросы Вам поможет соответствующая информация.

ЗАДАНИЯ ДЛЯ ОПРЕДЕЛЕНИЯ УРОВНЯ УСВОЕНИЯ ИЗУЧАЕМОЙ ТЕМЫ

Задание 1.

На прием к хирургу-стоматологу обратился больной с жалобами на боли и припухлость в левой поднижнечелюстной области. После клинического и рентгенологического обследования врач установил диагноз: Калькулезный сиалоаденит левой поднижнечелюстной слюнной железы. Укажите, какие факторы способствуют образованию камней в больших слюнных железах?

1. Подверженность устья выводного протока травмирующему воздействию.
2. Восходящий ток слюны в протоке.
3. Слизистый характер секрета поднижнечелюстной железы.
4. Извитой ход выводного протока.
5. Все перечисленные факторы.

Задание 2.

На прием к врачу обратился больной с жалобами на чувство распирания и боли в правой поднижнечелюстной области, иррадиирующие в ухо, висок, горло, усиливающиеся при приеме пищи. Конфигурация лица несколько нарушена за

счет припухлости мягких тканей в данной области. При пальпации определяется плотное болезненное образование округлой формы, размерами 3х4 см, с четкими границами. Открывание рта свободное, выводной проток правой поднижнечелюстной слюнной железы расширен. Укажите наиболее вероятный диагноз.

1. Острый сиалодохит
2. Острый сиалоаденит
3. Слюнно-каменная болезнь
4. Подчелюстной лимфаденит
5. Флегмона подчелюстного пространства.

Задание 3.

После обследования больного хирург-стоматолог предположил калькулезный сиалоаденит правой околоушной слюнной железы. С целью уточнения диагноза назначено дополнительное обследование. Какой метод дополнительного исследования будет наиболее информативен в данном случае?

1. Цитологическое.
2. Термовизеография.
3. Радиоизотопное.
4. Биохимический анализ слюны.
5. Рентгенологическое.

Задание 4.

Больной К., 45 лет обратился к хирургу-стоматологу с жалобами на боли в правой подчелюстной области, иррадиирующие в ухо, припухлость, появляющаяся при приеме пищи. Боли возникают периодически в течение 6 месяцев. После клинического и рентгенологического исследования больного врач выставил диагноз: Слюнно-каменная болезнь правой подчелюстной слюнной железы с локализацией камня в выводном протоке железы. Выберите тактику лечения.

1. Удаление конкремента путем рассечения протока.
2. Промывание железы трипсином.
3. Экстирпация железы.
4. Бужирование протока.
5. Консервативное лечение.

Задание 5.

На прием к врачу обратился больной с жалобами на боли в левой подчелюстной области, связанные с приемом пищи, которые заметил впервые несколько лет назад. Заболевание протекало с периодическими обострениями. При обследовании: левая поднижнечелюстная железа увеличена, плотная, из выводного протока ее при массировании выделяется незначительное количество слюны. Рентгенологически: определяется камень в толще слюнной железы до 1,5 см в диаметре. Выберите тактику лечения.

1. Консервативное лечение.
2. Удаление конкремента.

3. Бужирование протока.
4. Экстирпация железы.
5. Рассечение протока, слюногонная диета.

Правильные ответы на задания: 2-3, 5-4.

ОРГАНИЗАЦИОННАЯ СТРУКТУРА ПРАКТИЧЕСКОГО ЗАНЯТИЯ

В начале занятия проводится контроль исходного уровня знаний студентов по теоретическим вопросам и тестовым заданиям для определения исходного уровня знаний.

После подведения итогов контроля исходных знаний занятия продолжают в клиническом зале (амбулаторном хирургическом кабинете или отделении стационара), где под контролем преподавателя студенты проводят клиническое обследование больных со слюнно-каменной болезнью, составляют план дополнительного обследования и лечения, обсуждают клинические и лабораторные данные. Принимают участие в лечебных и диагностических манипуляциях. Решают клинические ситуационные задания по теме занятия.

В конце занятия подводится итоговый тестовый контроль усвоения изучаемой темы. Анализируются действия студентов во время курации больных. Подводится итог. Дается задание к следующему занятию.

ТЕХНОЛОГИЧЕСКАЯ КАРТА ПРАКТИЧЕСКОГО ЗАНЯТИЯ

Этапы практического занятия	Время в мин.	Оснащение	Место проведения
Проверка исходного уровня знаний студентов	20	Набор тестовых заданий для контроля исходного уровня знаний	Учебная комната
Участие в курации и клиническом обследовании больных со слюнно-каменной болезнью под контролем преподавателя. Участие в проведении лечебных и диагностических манипуляций у больных с заболеваниями слюнных желез. Решение клинических ситуационных задач	155	Инструмент для обследования и лечения больных, ситуационные задачи, рентгенограммы, данные лабораторных обследований. Граф логической структуры темы.	Консультативный кабинет, хирургический кабинет поликлиники, хирургическое – стоматологическое отделение стационара.
Разбор и коррекция усвоения изучаемой темы. Итоговый тестовый контроль.	30	Тестовые задания для контроля усвоения темы	Учебная комната
Подведение итогов занятия	15		Учебная комната

Рекомендуемая литература:**Основная:**

1. Стоматология. Учебник. Н.Н. Бажанов. ГЭОТАР-Медиа, 2008.
2. Хирургическая стоматология. Учебник под ред. Т.Г. Робустовой. М. 2008
3. Хирургическая стоматология и челюстно-лицевая хирургия: национальное руководство. Под ред. А.А. Кулакова, Т.Г. Робустовой, А.И. Неробеева. ГЭОТАР-Медиа. 2010
4. Граф логической структуры темы.

Дополнительная:

1. Хирургическая стоматология. Учебник. Под ред. В.В. Афанасьева. ГЭОТАР-Медиа. 2010
2. Рентгенодиагностика в стоматологии. М.М. Расулов. Мед.книга. 2007.
3. Заболевания, повреждения и опухоли челюстно-лицевой области. Под ред А.К. Иорданишвили. СПб, СпецЛит. 2007
4. Атлас заболеваний полости рта. Р.П. Лангле. ГЭОТАР-Медиа. 2010.

ГРАФ ЛОГИЧЕСКОЙ СТРУКТУРЫ РАЗДЕЛА ТЕМЫ СЛЮННО-КАМЕННАЯ БОЛЕЗНЬ

СЛЮНО-КАМЕННАЯ БОЛЕЗНЬ

СИНОНИМЫ:

Калькулезный сиалоаденит
Сиалолитиаз

КЛАССИФИКАЦИЯ

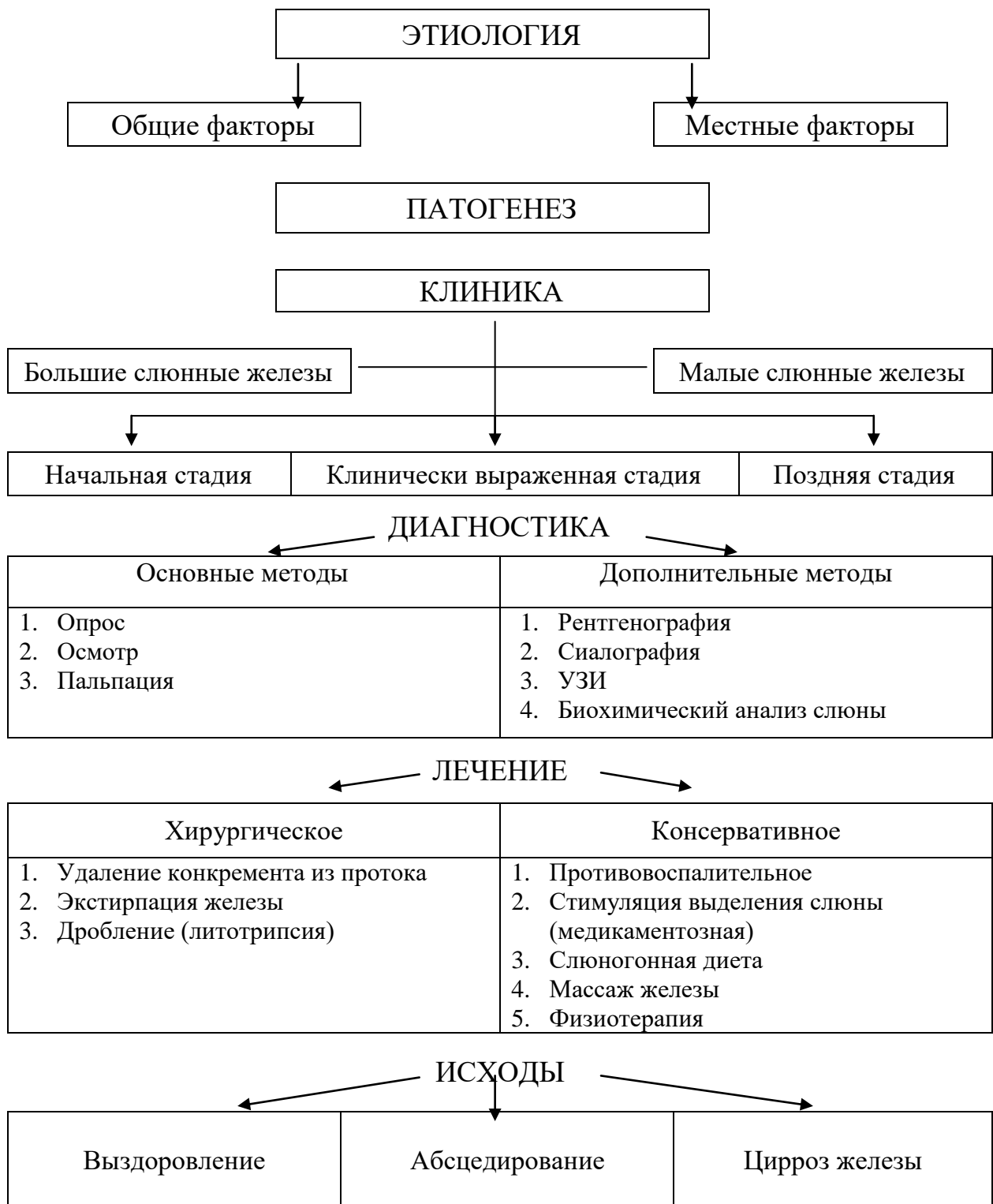
ЛУКОМСКИЙ И.Г. (1963)	ЛЕСОВАЯ Н.Д. (1955)	КРЕЧКО Я.В. (1973)
<ul style="list-style-type: none"> - Камни околоушной слюнной железы - Камни поднижнечелюстной слюнной железы - Камни подъязычной слюнной железы 	<ul style="list-style-type: none"> - Калькулезный сиалоаденит - Калькулезный сиалодохит - Смешанное поражение 	<ul style="list-style-type: none"> - Начальная форма - Клинически выраженная форма - Поздняя форма

КЛЕМЕНТОВ А.В. (1960)

- Калькулезный сиалоаденит с локализацией камня в протоке железы (околоушная, подчелюстная, подъязычная)
- Калькулезный сиалоаденит с локализацией камня в тканях железы (околоушная, подчелюстная, подъязычная)
- Калькулезный сиалоаденит с хроническим воспалением больших слюнных желез после удаления слюнного камня хирургическим путем или его отторжения из тканей железы и протока

- без клинических проявлений
- с хроническим воспалением
- с обострением хронического течения

ГРАФ ЛОГИЧЕСКОЙ СТРУКТУРЫ РАЗДЕЛА ТЕМЫ СЛЮННО-КАМЕННАЯ БОЛЕЗНЬ



ТЕМА:**АРТРИТЫ И АРТРОЗЫ
ВИСОЧНО-НИЖНЕЧЕЛЮСТНОГО СУСТАВА****АКТУАЛЬНОСТЬ ТЕМЫ**

Воспалительно-дистрофические заболевания височно-нижнечелюстного сустава (ВНЧС) встречаются довольно часто, 70-90% лиц, старше 50 лет, страдают этим заболеванием. Болезни ВНЧС сопровождаются симптомами, нарушением функции жевания из-за развивающейся контрактуры нижней челюсти. Сложные анатомо-топографические соотношения элементов височно-нижнечелюстного сустава предопределяют трудности в диагностике этого заболевания. В тоже время, эффективное лечение возможно только при правильно поставленном диагнозе. Очень важно из обширного арсенала медикаментозных средств, физиотерапевтических мероприятий, хирургических вмешательств выбрать наиболее рациональные.

ОБЩАЯ ЦЕЛЬ

Уметь распознать клинические симптомы, обосновать и составить план диагностического обследования и лечения больных с заболеваниями височно-нижнечелюстного сустава.

ДЛЯ РЕАЛИЗАЦИИ ОБЩЕЙ ЦЕЛИ ЗАНЯТИЯ ВАМ НУЖНО

Конкретные цели	Цели исходного уровня знаний
1. Выделить этиологические и патогенетические факторы, обуславливающие развитие заболеваний височно-нижнечелюстного сустава.	1. Интерпретировать механизмы развития дистрофического и воспалительного процессов (кафедра патологической анатомии, кафедра патологической физиологии).
2. На основании жалоб, анамнеза и объективного обследования выделить клинические симптомы артритов, артрозов, артрито-артрозов височно-нижнечелюстного сустава.	2. Интерпретировать анатомо-топографические особенности височно-нижнечелюстного сустава, рентгенологические симптомы заболеваний костей и суставов (кафедра анатомии, кафедра топографической анатомии и оперативной хирургии, кафедра рентгенологии).
3. Составить и обосновать план обследования больных с заболеваниями височно-нижнечелюстного сустава.	3. Провести клиническое обследование больного с патологией челюстно-лицевой области (кафедра хирургической стоматологии).

<p>4. Обосновать тактику лечения больных с заболеваниями височно-нижнечелюстного сустава.</p>	<p>4. Интерпретировать механизм действия медикаментозных и физиотерапевтических средств, применяемых при лечении воспалительных и дистрофических изменений в организме (кафедра фармакологии, кафедра физиотерапии и лечебной физкультуры).</p>
---	---

ЗАДАНИЯ ДЛЯ САМОКОНТРОЛЯ И САМОКОРРЕКЦИИ ИСХОДНОГО УРОВНЯ ЗНАНИЙ

Задание 1.

Какой из ниже перечисленных этапов обследования больного является первым?

1. Сбор жалоб.
2. История заболевания.
3. История жизни.
4. Объективное обследование по органам и системам.
5. Обследование местного статуса больного.

Задание 2.

Из каких анатомических элементов состоит височно-нижнечелюстной сустав?

1. Головка суставного отростка.
2. Суставная ямка – на барабанной части височной кости.
3. Суставной бугорок, суставной диск.
4. Капсула сустава, связки сустава.
5. Из всех выше перечисленных.

Задание 3.

Какие характерные изменения крови при остром гнойном процессе?

1. Лимфоцитоз.
2. Моноцитопения.
3. Эозинофилопения.
4. Нейтрофильный сдвиг вправо.
5. Нейтрофильный сдвиг влево.

Задание 4.

Какой основной вид обмена нарушен в организме при дистрофическом процессе?

1. Липидный.
2. Углеводный.
3. Пигментный.
4. Минеральный.

5. Белковый.

Задание 5.

Какие изменения в крови наблюдаются у больных ревматизмом?

1. Нейтрофильный лейкоцитоз и ускорение СОЭ.
2. Гипергаммаглобулинемия.
3. Появление С-реактивного белка.
4. Положительная реакция Ваалера-Роузе.
5. Все выше перечисленные.

Задание 6.

Укажите рентгенологические симптомы заболеваний костей и суставов.

1. Остеопороз.
2. Костная атрофия.
3. Остеолиз, деструкция, остеонекроз.
4. Остеосклероз, экзостоз, гиперостоз.
5. Все выше перечисленные.

Задание 7.

Каким фармакологическим действием обладает индометацин, применяющийся при лечении воспалительно-дистрофических процессов?

1. Болеутоляющим.
2. Противовоспалительным.
3. Противоревматическим.
4. Жаропонижающим.
5. Всеми выше перечисленными действиями.

Правильные ответы на задания: 2-5, 4-5,

СОДЕРЖАНИЕ ОБУЧЕНИЯ:**ТЕОРЕТИЧЕСКИЕ ВОПРОСЫ, НА ОСНОВАНИИ КОТОРЫХ ВОЗМОЖНО ВЫПОЛНЕНИЕ ЦЕЛЕВЫХ ВИДОВ ДЕЯТЕЛЬНОСТИ**

1. Этиология, патогенез воспалительно-дистрофических заболеваний височно-нижнечелюстного сустава.
2. Классификация, клинические проявления, методы диагностики и принципы лечения артрита височно-нижнечелюстного сустава.
3. Классификация, клинические проявления, методы диагностики и принципы лечения артрозов височно-нижнечелюстного сустава.
4. Классификация, клинические проявления, методы диагностики и принципы лечения артрита-артрозов височно-нижнечелюстного сустава.

ЗАДАНИЯ ДЛЯ ОПРЕДЕЛЕНИЯ УРОВНЯ УСВОЕНИЯ ИЗУЧАЕМОЙ ТЕМЫ

Задание 1.

Больной С., 50 лет, упал с велосипеда и ударился подбородком о землю. Сознание не терял. Обратился в травмпункт с жалобами на боли в нижней челюсти, болезненное открывание рта, невозможность пережевывания пищи. Из истории жизни выявлено, что часто болеет ангинами и ОРВИ, отсутствуют жевательные зубы. Объективно: на коже подбородка ссадины, рот полуоткрыт, движение челюстью болезненно, а при надавливании на подбородок боли усиливаются в области суставов, определяется припухлость в области височно-нижнечелюстных суставов, а головки суставов пальпируются в суставных ямках, движения их сохранены, синхронны, но болезненны. Врач предположил острый двусторонний травматический артрит височно-нижнечелюстных суставов. Какой этиопатогенетический фактор подтверждает этот диагноз?

1. Частое заболевание ангиной.
2. Частое заболевание ОРВИ.
3. Отсутствие жевательных зубов.
4. Часто заболевание ангиной и отсутствие жевательных зубов.
5. Удар подбородком о землю.

Задание 2.

Больной Г., 45 лет, жалуется на боли в области височно-нижнечелюстного сустава, невозможность пережевывания пищи. Боли появились спустя две недели после перенесенного гриппа. Такие же боли возникли в правом локтевом суставе. Определяется припухлость тканей и гиперемия кожи в области правого височно-нижнечелюстного сустава. Пальпация впереди козелка правого уха и через наружный слуховой проход, который сужен, болезненна. Надавливание на подбородок усиливает боль в суставе. Открывание рта ограничено. Пальпация правого локтевого сустава болезненна. Температура тела 37,4°C. Со стороны внутренних органов изменений нет. Ревмапробы отрицательные, умеренный лейкоцитоз, СОЭ - 30 мм/ч. На рентгенограмме правого височно-нижнечелюстного сустава - суставная щель несколько расширена. Врач предполагает ревматоидный артрит правого височно-нижнечелюстного и правого локтевого суставов. Какие клинические симптомы подтверждают данный диагноз?

1. Боль в области двух суставов.
2. Припухлость параартикулярных тканей.
3. Боль при пальпации сустава и усиливающаяся при надавливании на подбородок.
4. Субфебрильная температура, повышение СОЭ, умеренный лейкоцитоз, отрицательные ревмапробы.
5. Все выше перечисленные.

Задание 3.

Больной С., 58 лет, жалуется на постоянные ноющие боли в нижней челюсти, усиливающиеся при жевании, ограничение открывания рта, скованность в суставе, особенно по утрам, к вечеру эта скованность уменьшается. Болеет около

1,5 лет, когда появились боли в области левого височно-нижнечелюстного сустава, а затем и хруст, который постоянной усиливался, жевательные зубы на нижней челюсти справа удалены давно. Объективно: рот открывает несколько ограничено, челюсть смещается влево при открывании рта, моляры на нижней челюсти справа отсутствуют, пальпация левого височно-нижнечелюстного сустава болезненна, при этом определяется хруст. Врач поставил диагноз артроз левого височно-нижнечелюстного сустава. Какие клинические данные подтверждают диагноз?

1. Ноющие постоянные боли в области левого височно-нижнечелюстного сустава.
2. Скованность в суставе, особенно по утрам.
3. Ограничение открывания рта, сильный хруст в суставе.
4. Продолжительность болезни, которая появилась после удаления зуба.
5. Все выше перечисленные.

Задание 4.

Больной К., 50 лет, обратился к хирургу-стоматологу по поводу ревматоидного артрита левого височно-нижнечелюстного сустава. Какие методы обследования целесообразно применить для постановки диагноза?

1. Опрос: жалобы, анамнез заболевания.
2. Осмотр, функциональный анализ зубочелюстной системы: оценка прикуса, анализ суставного шума и т.д.
3. Анализ крови на реактивный белок, специфическую реакцию Ваалера-Роузе.
4. Рентгенографию височно-нижнечелюстного сустава.
5. Все выше перечисленные.

Задание 5.

Больной З., 48 лет, жалуется на умеренные боли и хруст в височно-нижнечелюстном суставе по утрам и в конце дня. Впервые ощутил боль и хруст два года тому назад, после переохлаждения, к врачам не обращался. В детстве переболел правосторонним отитом. Объективно: общее состояние удовлетворительное, со стороны внутренних органов без особенностей, лицо симметрично, открывание рта несколько ограничено, при пальпации возле козелка уха и через наружные слуховые проходы болезненность и хруст в суставах. Рентгенологически имеется деформация - сужение суставных щелей в задних отделах. О каком заболевании можно подумать?

1. Острый артрит височно-нижнечелюстного сустава.
2. Артроз височно-нижнечелюстного сустава.
3. Обострение хронического артрита височно-нижнечелюстных суставов.
4. Вторичный артрит височно-нижнечелюстного сустава справа.
5. Хронический артрит височно-нижнечелюстных суставов.

Задание 6.

Больной Н., 37 лет, жалуется на сильные боли в области височно-нижнечелюстных суставов и локтевого сустава, боли в области сердца. Болеет в течение пяти лет. Периодически состояние улучшается (после проведенного лечения). В детстве часто болел ангиной. Объективно: состояние удовлетворительное, температура тела 37,4°C. АД 100/80 мм рт.ст., пульс 90 уд. в мин., слабого наполнения. При аускультации сердца прослушивается систолический шум на верхушке. Местно определяется припухлость тканей в области височно-нижнечелюстных суставов. Открывание рта ограниченное болезненное, пережевывание пищи невозможно. Пальпируется напряжение жевательных мышц. Рентгенологически установлено сужение суставных щелей ВНЧС (повреждение хрящевой ткани суставов). Врач диагностировал хронический ревматический артрит. Выберите тактику лечения данного больного.

1. Иммобилизация сустава (круговая пращевидная повязка на 12 дней).
2. Ненаркотические анальгетики, антигистаминные препараты (индометацин, бруфен на 10 дней).
3. Согревающие компрессы на ночь с бишофитом, ронидазой.
4. Физиолечение: УВЧ, электрофорез с пчелиным ядом, медицинской желчью, гидрокортизоном.
5. Все вышеперечисленные лечения.

Правильные ответы на задания: 1-5, 6-5.

ОРГАНИЗАЦИОННАЯ СТРУКТУРА ПРАКТИЧЕСКОГО ЗАНЯТИЯ

В начале проводится контроль исходного уровня знаний студентов.

После контроля исходных знаний и их коррекции занятие продолжается в клиническом зале (отделении стационара), в травмпункте, где студенты принимают участие (совместно с преподавателем) в приеме или курации больных. Во время курации тематических больных обращают внимание на важность правильного сбора анамнеза и характера жалоб больного. Под контролем преподавателя студенты проводят обследование больного, выделяют основные симптомы и назначают дополнительные методы обследования. Преподаватель представляет данные клинического обследования больного, студенты их оценивают, в частности описывают рентгенологическую картину заболевания височно-нижнечелюстного сустава. Высказывают мнение по поводу диагноза. Составляют план лечения. Преподаватель выполняет фиксацию шины на зубах верхней или нижней челюсти, заостряя внимание на каждом этапе операции. Составляют план медикаментозного лечения. Студенты в связи с клинической ситуацией решают задачи.

В конце занятия подводится итоговый тестовый контроль усвоения изучаемой темы. Анализируются действия студентов во время курации больных. Подводится итог. Дается задание к следующему занятию.

ТЕХНОЛОГИЧЕСКАЯ КАРТА ПРАКТИЧЕСКОГО ЗАНЯТИЯ

Этапы практического занятия	Время в мин.	Оснащение	Место проведения
Проверка исходного уровня знаний студентов	20	Набор тестовых заданий для контроля исходного уровня знаний	Учебная комната
Под контролем преподавателя студенты принимают участие в обследовании и приеме больных в поликлинике, стационаре, либо травмпункте. Решение клинических ситуационных задач.	150	Набор для обследования больных, таблицы, слайды, муляжи, верхняя, нижняя челюсти. Набор рентгенограмм, данные клинических и лабораторных исследований. Ситуационные задачи. Граф логической структуры темы.	Поликлиника, стационар, травмпункт, учебная комната.
Разбор и коррекция усвоения изучаемой темы. Итоговый тестовый контроль.	30	Тестовые задания для контроля усвоения темы	Учебная комната
Подведение итогов занятия	15		Учебная комната

Рекомендуемая литература:

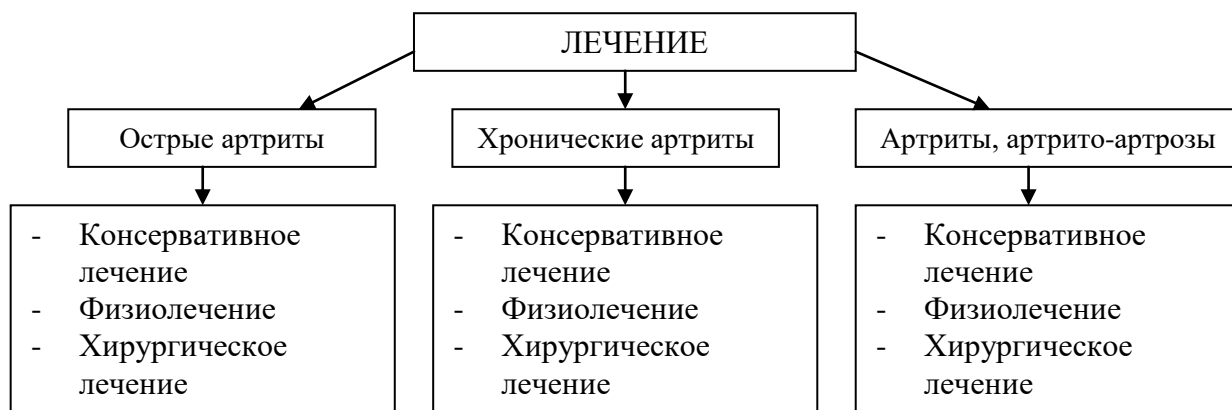
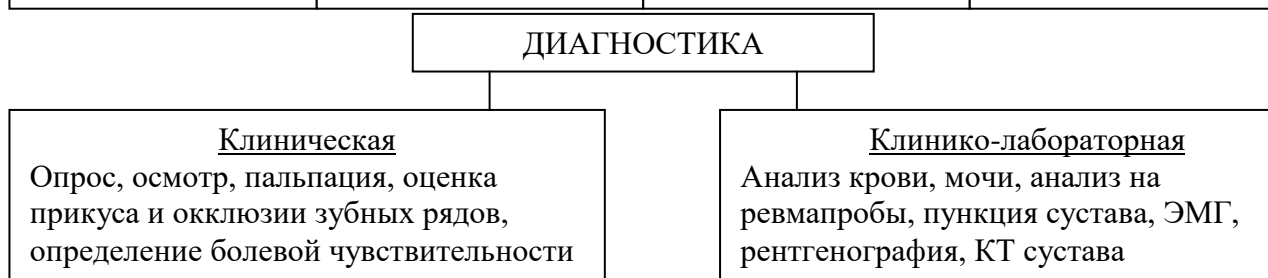
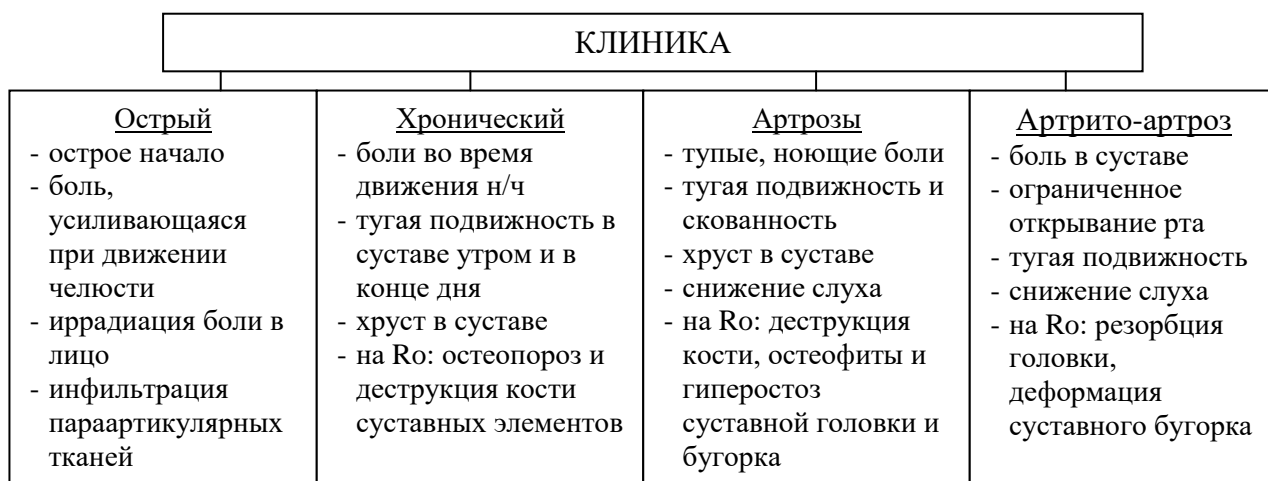
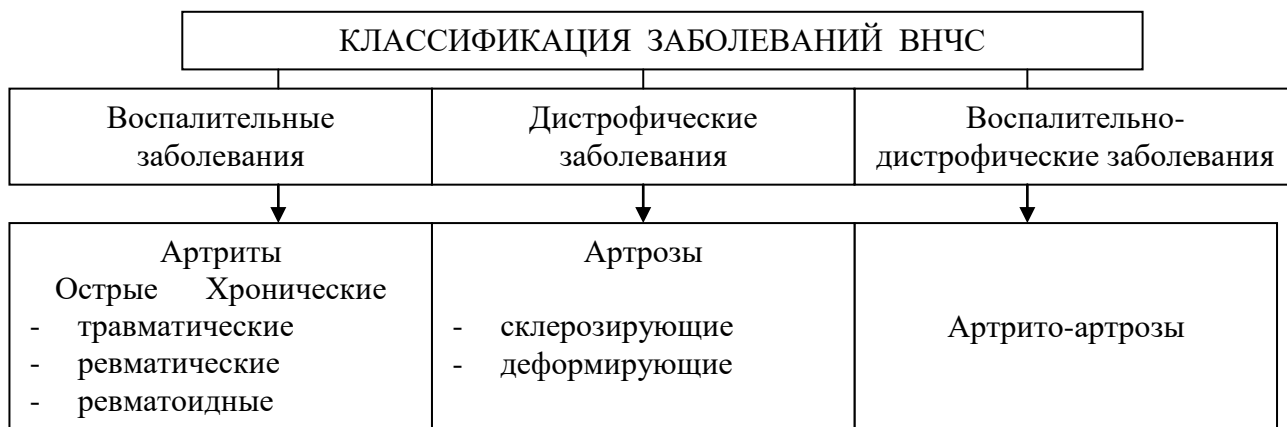Основная:

1. Стоматология. Учебник. Н.Н. Бажанов. ГЭОТАР-Медиа, 2008.
2. Хирургическая стоматология. Учебник под ред. Т.Г. Робустовой. М. 2008
3. Хирургическая стоматология и челюстно-лицевая хирургия: национальное руководство. Под ред. А.А. Кулакова, Т.Г. Робустовой, А.И. Неробеева. ГЭОТАР-Медиа. 2010
4. Граф логической структуры темы.

Дополнительная:

1. Хирургическая стоматология. Учебник. Под ред. В.В. Афанасьева. ГЭОТАР-Медиа. 2010
2. Рентгendiагностика в стоматологии. М.М. Расулов. Мед.книга. 2007.
3. Заболевания, повреждения и опухоли челюстно-лицевой области. Под ред А.К. Иорданишвили. СПб, СпецЛит. 2007
4. Атлас заболеваний полости рта. Р.П. Лангле. ГЭОТАР-Медиа. 2010.

ГРАФ ЛОГИЧЕСКИЙ СТРУКТУРЫ ТЕМЫ АРТРИТЫ И АРТРОЗЫ ВИСОЧНО-НИЖНЕЧЕЛЮСТНОГО СУСТАВА



ТЕМА:**ОСЛОЖНЕНИЯ ВОСПАЛИТЕЛЬНЫХ ЗАБОЛЕВАНИЙ ЧЕЛЮСТНО-ЛИЦЕВОЙ ОБЛАСТИ: ОДОНТОГЕННЫЙ СЕПСИС, МЕДИАСТИНИТ, ТРОМБОФЛЕБИТ ЛИЦЕВЫХ ВЕН, ТРОМБОЗ ПЕЩЕРИСТОГО СИНУСА ТВЕРДОЙ МОЗГОВОЙ ОБОЛОЧКИ****АКТУАЛЬНОСТЬ ТЕМЫ**

Воспалительные процессы челюстно-лицевой области могут вызывать угрожающие жизни больного осложнения: сепсис, медиастинит, тромбофлебит лицевых вен, синус-тромбоз пещеристого синуса твердой мозговой оболочки. Эти осложнения составляют до 5,5-6,5% по отношению к количеству больных с острой одонтогенной инфекцией (ООИ).

В основе септических состояний лежит системный воспалительный ответ. Молекулярные реакции, которые при нормальных состояниях оцениваются как реакции адаптации, при сепсисе активируются и становятся повреждающими. Некоторые из этих активных молекул могут освобождаться на эндотелиальной мембране, что является одной из причин повреждения эндотелия, и приводит к дисфункции органа. Первым органом-мишенью при сепсисе являются легкие, затем печень и почки. Поражение этих органов составляет синдром полиорганной недостаточности.

Одонтогенные медиастиниты, тромбофлебиты лицевых вен, синус-тромбоз пещеристого синуса твердой мозговой оболочки развиваются на фоне сепсиса. Летальность по данным различных авторов при сепсисе от 35 до 69%, медиастините - 30-50-70%, тромбозе пещеристого синуса твердой мозговой оболочки - до 62%.

При самой ранней диагностике с использованием компьютеризированных диагностических программ и разработанных алгоритмов выявления основных форм тяжелых осложнений ООИ, основанных более, чем на 100 клинико-лабораторных показателях у каждого больного, и наиболее совершенной методике лечения, включающей коррекцию нарушенного гомеостаза, направленную антибактериальную терапию в предоперационном, операционном и послеоперационном периодах, оптимальное обезболивание и оперативное вмешательство в некоторых клиниках удалось снизить летальность при сепсисе до 16,5%, при тромбофлебите пещеристого синуса - до 32%.

Поэтому своевременное распознавание клинических проявлений и рано начатое комплексное лечение осложнений ООИ является определяющим фактором для возможности сохранения жизни больному.

ОБЩАЯ ЦЕЛЬ ЗАНЯТИЯ

Уметь распознать клинические симптомы острого одонтогенного сепсиса, медиастинита, тромбофлебита лицевых вен, тромбоза пещеристого синуса твердой мозговой оболочки; определять тактику ведения больных с этими заболеваниями и мероприятия по их предупреждению.

ДЛЯ РЕАЛИЗАЦИИ ОБЩЕЙ ЦЕЛИ ЗАНЯТИЯ ВАМ НУЖНО УМЕТЬ

Конкретные цели	Цели исходного уровня знаний
1. На основании жалоб, анамнеза и клинического обследования выделить симптомы; острого одонтогенного сепсиса, медиастинита, флебита в системе лицевой вены, тромбоза пещеристого синуса твердой мозговой оболочки.	1. Оценивать и интерпретировать данные, полученные при сборе жалоб, оценки общего состояния больных воспалительными процессами (кафедра общей хирургии, кафедра пропедевтики внутренних болезней, кафедра хирургической стоматологии).
2. Составить и обосновать план обследования больных с острым одонтогенным сепсисом, медиастинитом, флебитом в системе лицевой вены, тромбозом пещеристого синуса твердой мозговой оболочки.	2. Интерпретировать патогенез развития острого сепсиса, септического шока (кафедра патологической физиологии).
3. Ориентироваться в принципах интенсивной терапии при остром сепсисе, медиастините.	3. Интерпретировать фармакологические характеристики препаратов антибактериального, детоксикационного, иммунокорректирующего действия, препаратов, уменьшающих тромбообразование (кафедра фармакологии).
4. Ориентироваться в принципах общего и местного лечения тромбофлебита в системе лицевой вены и тромбоза пещеристого синуса твердой мозговой оболочки	4. Интерпретировать анастомотические связи венозной системы лицевой вены и глубокой области лица с пещеристым синусом твердой мозговой оболочки (кафедра нормальной анатомии, кафедра топографической анатомии).
5. Составить и обосновать план профилактических мероприятий по предупреждению одонтогенного сепсиса, медиастинита, флебита в системе лицевой вены и тромбоза пещеристого синуса твердой мозговой оболочки.	5. Интерпретировать принципы профилактики осложнений воспалительных заболеваний (кафедра пропедевтики внутренних болезней, кафедра общей хирургии).

ЗАДАНИЯ ДЛЯ САМОКОНТРОЛЯ И САМОКОРРЕКЦИИ ИСХОДНОГО УРОВНЯ ЗНАНИЙ

Задание 1.

Больная Б., 28 лет, поступила в челюстно-лицевое отделение с жалобами на высокую температуру (39 градусов), слабость, боль при глотании, затруднение дыхания в положении лежа на спине. Болеет в течение недели, когда появилась боль в разрушенном 38 зубе. Боль быстро нарастала. На следующий день появилось "вздутие" челюсти в области 38 зуба, резко ухудшилось состояние. За медицинской помощью не обращалась. Когда стало затрудненным дыхание, вызвала машину скорой помощи и была доставлена в челюстно-лицевое отделение. При осмотре больная бледная, температура 39,5°C. Асимметрия лица за счет воспалительного отека и инфильтрата в области тела и угла нижней челюсти слева. Челюсть в этом участке муфтообразно утолщена. Открывание рта до 1,5 см. 36, 37 и 38 зубы подвижны. Из-под круговых связок этих зубов выделяется гной. Переходная складка сглажена с обеих сторон. Боковая стенка глотки (левая) выбухает. Пальпация медиальнее левого угла нижней челюсти вызывает резкую боль. Какой диагноз из предлагаемых наиболее вероятен?

1. Острый одонтогенный остеомиелит нижней челюсти слева, флегмона поднижнечелюстного треугольника.
2. Острый одонтогенный остеомиелит нижней челюсти от 38 зуба, флегмона окологлоточного пространства.
3. Обострение хронического остеомиелита нижней челюсти, флегмона крыловидно-нижнечелюстного пространства.
4. Обострение хронического остеомиелита нижней челюсти, флегмона субмассетериального пространства.
5. Острый одонтогенный остеомиелит нижней челюсти от 38 зуба, флегмона дна полости рта.

Задание 2.

При флебитах и тромбофлебитах любой локализации необходимо предотвратить внутрисосудистое свертывание крови. Какое из предложенных ниже средств Вы выберете для решения этой задачи?

1. Фибриноген.
2. Тромбин.
3. Гепарин.
4. Протамина сульфат.
5. Желатин медицинский

Задание 3.

Какой клетчаточный слой связывает клетчатку дна полости рта с передним средостением?

1. Пре-, параларингеальная, пре-, паратрахеальная клетчатка.
2. Клетчатка вокруг внутренней яремной вены.
3. Клетчатка между трахеей и пищеводом.
4. Клетчатка вдоль предпозвоночной фасции.

5. Клетчатка вокруг щитовидной железы.

Задание 4.

По какому клетчаточному слою заглочное пространство сообщается с задним средостением?

1. Пре -, параларингеальная, пре -, паратрахеальная клетчатка.
2. Клетчатка вокруг внутренней яремной вены.
3. Клетчатка между трахеей и пищеводом.
4. Клетчатка вдоль предпозвоночной фасции.
5. Клетчатка вокруг щитовидной железы.

Задание 5.

Какой наиболее вероятный путь сообщения верхней губы с пещеристым синусом твердой мозговой оболочки?

1. Вена верхней губы - лицевая вена - угловая вена - нижняя глазничная - верхняя глазничная вены.
2. Вена верхней губы - лицевая вена - позадичелюстная вена - венозное крыловидное сплетение - анастомотическая вена между венозным крыловидным сплетением и пещеристым синусом.
3. Вена верхней губы - лицевая вена - позадичелюстная вена - венозное крыловидное сплетение - венозное сплетение вокруг овального отверстия основания черепа.
4. Верхняя губная артерия - лицевая артерия - наружная сонная артерия - восходящая глоточная артерия - задняя менингеальная артерия.
5. Верхняя губная артерия - лицевая артерия - глазничная артерия.

Правильные ответы на задания: 3-1, 4-4.

Если обучающийся обнаружил, что он не готов к решению одного или нескольких заданий, он должен пополнить свой исходный уровень знаний по соответствующим источникам информации.

После проверки исходного уровня знаний можно приступить к углубленному изучению настоящей темы.

СОДЕРЖАНИЕ ОБУЧЕНИЯ:

ТЕОРЕТИЧЕСКИЕ ВОПРОСЫ, НА ОСНОВАНИИ КОТОРЫХ ВОЗМОЖНО ВЫПОЛНЕНИЕ ЦЕЛЕВЫХ ВИДОВ ДЕЯТЕЛЬНОСТИ

1. Клинические признаки острого одонтогенного сепсиса, медиастинита, тромбоза лицевых вен, тромбоза пещеристого синуса твердой мозговой оболочки.

2. Пути распространения одонтогенного воспалительного процесса из челюстно-лицевой области в переднее и заднее средостение, а также в полость черепа.

3. Методы дополнительных исследований для диагностики острого одонтогенного сепсиса, медиастинита, тромбоза лицевых вен, тромбоза пещеристого синуса твердой мозговой оболочки.

4. Принципы медикаментозной терапии острого одонтогенного сепсиса, тромбоза пещеристого синуса твердой мозговой оболочки.

5. Профилактика осложнений воспалительных заболеваний челюстно-лицевой области.

Освоить эти вопросы Вам поможет соответствующая информация.

ЗАДАНИЯ ДЛЯ ОПРЕДЕЛЕНИЯ УРОВНЯ УСВОЕНИЯ ИЗУЧАЕМОЙ ТЕМЫ

Задание 1.

Больной И., 52 лет, поступил в клинику челюстно-лицевой хирургии по поводу одонтогенной флегмоны подвисочной ямки. Сопутствующее заболевание - сахарный диабет. Несмотря на удаление "причинного" зуба, вскрытие флегмоны и назначенное медикаментозное лечение, состояние больного ухудшилось: появилась афазия, паралич глазодвигательных мышц, атрофия зрительного нерва, парез лицевого нерва. Какое осложнение развилось у больного?

1. Сепсис.
2. Флебит лицевых вен.
3. Синус-тромбоз.
4. Медиастинит.
5. Абсцесс головного мозга.

Задание 2.

Больной К., 57 лет, поступил в челюстно-лицевое отделение по поводу одонтогенной флегмоны дна полости рта. В день поступления удален "причинный" зуб, вскрыта флегмона. Однако состояние больного ухудшилось. На фоне клинических проявлений сепсиса появились симптомы Равич-Щербо, Рутенбурга-Ревуцкого. Выберите наиболее информативное дополнительное исследование для постановки диагноза.

1. Осмотр глазного дна.
2. ЭКГ.
3. ЭЭГ.
4. Рентгенография органов грудной клетки.
5. УЗИ органов шеи.

Задание 3.

Больной Л., 53 года, поступил в клинику по поводу одонтогенной флегмоны окологлоточного пространства слева на пятые сутки от начала развития заболевания. В день поступления вскрыта флегмона. "Причинный" зуб был удален в поликлинике по месту жительства на второй день от начала развития заболевания. При поступлении состояние больного тяжелое: температура 40°C,

пульс 140 уд/мин, аритмичный; одышка – 45 дыхательных движений в мин; глотание невозможно, постоянное покашливание. Положительные симптомы Иванова, Попова, Герке. После проведения дополнительных исследований установлен передний медиастинит. Какую клетчатку необходимо вскрыть для дренирования переднего верхнего средостения?

1. Пре-, паратрахеальную; вокруг сосудисто-нервного пучка шеи.
2. Клетчатку вокруг сосудисто-нервного пучка шеи, позадиглоточную.
3. Клетчатку сонного треугольника, переднего окологлоточного пространства.
4. Клетчатку поднижнечелюстного треугольника, заднего окологлоточного пространства.
5. Клетчатку дна полости рта, корня языка.

Задание 4.

Больной М., 60 лет, поступил в клинику по поводу одонтогенной флегмоны дна полости рта. В день поступления удален "причинный" зуб, вскрыта флегмона. Назначено соответствующее лечение. Однако состояние больного ухудшилось: на фоне признаков острого сепсиса появилась пульсирующая боль в груди, иррадирующая в межлопаточную область; симптомы Риденгера, паравертебральный Равич-Щербо-Штейнберга. После проведения дополнительных исследований установлен задний медиастинит. Какую клетчатку необходимо вскрыть для дренирования заднего верхнего средостения?

1. Пре-, паратрахеальную; вокруг сосудисто-нервного пучка шеи.
2. Клетчатку вокруг сосудисто-нервного пучка шеи, позадиглоточную.
3. Клетчатку сонного треугольника, переднего окологлоточного пространства.
4. Клетчатку поднижнечелюстного треугольника, заднего окологлоточного пространства.
5. Клетчатку дна полости рта, корня языка.

Задание 5.

Больной Н., 56 лет, поступил в клинику по поводу острого одонтогенного остеомиелита нижней челюсти, флегмоны дна полости рта, переднего и заднего окологлоточных пространств. "Причинный" зуб удален, вскрыты поднадкостничные абсцессы и флегмоны. Однако острая одонтогенная инфекция осложнилась медиастинитом. Проведены необходимые оперативные вмешательства, проводится адекватная интенсивная терапия. С какой целью в процессе лечения больному проводят анализы крови, определяют диурез, остаточный азот, белки и электролиты крови, функциональные пробы печени?

1. Поддержание гомеостаза.
2. Определение эффективности дезинтоксикационной терапии.
3. Контроль эффективности антибактериальной терапии.
4. Коррекция гомеостаза.
5. Контроль эффективности десенсибилизирующей терапии.

Задание 6.

Больная О., 23 лет, поступила в клинику с жалобами на высокую температуру тела, общую слабость, профузный пот, ознобы, боль в области правой половины лица. Больная часто болеет простудными заболеваниями. Неделю тому назад заболел 13 зуб. К врачу не обращалась, появился отек верхней губы и подглазничной области. Применяла тепловые процедуры. После этого состояние резко ухудшилось и больная машиной скорой помощи доставлена в клинику. При осмотре обращает на себя внимание резкий отек и инфильтрация тканей в правой подглазничной области с распространением на веки, верхнюю губу, угол рта, правую щеку. Пальпация инфильтрата резко болезненна, кожа гиперемирована с синюшным оттенком. От фокуса воспаления расходятся радиально расширенные подкожные вены. После проведения дополнительных методов исследования установлен тромбофлебит в системе лицевой вены справа. Выберите из предлагаемых рациональный метод общего лечения.

1. Антибактериальное + детоксикационное + коррекция КЩС + никотиновая кислота + гепарин.
2. Антибактериальное + детоксикационное + коррекция КЩС + протамина сульфат + фибриноген
3. Антибактериальное + детоксикационное + коррекция КЩС + тромбин + желатин медицинский
4. Антибактериальное + детоксикационное + коррекция КЩС + викасол + тромбин
5. Антибактериальное + детоксикационное + коррекция КЩС + тромбин + фибриноген

Задание 7.

Больной П., 58 лет, поступил в клинику по поводу одонтогенной флегмоны переднего окологлоточного пространства. "Причинный" зуб удален, флегмона вскрыта. При пальцевом обследовании окологлоточного пространства обнаружен дефект шилодиафрагмы. Для предупреждения развития медиастинита необходимо произвести "опережающий" разрез. Укажите его локализацию.

1. Поднижнечелюстной треугольник.
2. Позадичелюстная область.
3. Сонный треугольник.
4. Задний треугольник шеи.
5. Позадиглоточное клетчаточное пространство.

Правильные ответы на задания: 3-1, 4-2.

ОРГАНИЗАЦИОННАЯ СТРУКТУРА ПРАКТИЧЕСКОГО ЗАНЯТИЯ

В начале практического занятия проводится контроль и коррекция исходного уровня знаний студентов по тестовым заданиям для определения исходного уровня знаний.

После подведения итогов контроля исходных знаний и их коррекции занятие продолжается в клиническом зале (отделении стационара), где студенты принимают участие (совместно с преподавателем) в приеме или курации больных.

Студенты обследуют больных с воспалительными заболеваниями челюстно-лицевой области, обращают внимание на локализацию воспалительного процесса, оперативный доступ к гнойнику, распространенность воспалительных процессов и возможные их осложнения.

Студенты пальпаторно исследуют клетчаточные пространства на шее, по которым возможно распространение острой одонтогенной инфекции в средостении, а также поверхностную и глубокую область лица, откуда флебиты лицевых вен могут распространяться в полость черепа. Студенты решают клинические ситуационные задачи.

В конце занятия проводится итоговый контроль и коррекция результатов усвоения изучаемой темы при помощи тестовых заданий. Проводится итог, анализируются действия студентов во время приема больных. Дается задание к следующему занятию.

ТЕХНОЛОГИЧЕСКАЯ КАРТА ПРАКТИЧЕСКОГО ЗАНЯТИЯ

Этапы практического занятия	Время в мин.	Оснащение	Место проведения
Проверка исходного уровня знаний студентов	20	Набор тестовых заданий для контроля исходного уровня знаний	Учебная комната
Участие в приеме больных. Обследование больных с воспалительными заболеваниями ЧЛЮ. Участие в проведении перевязок больных. Решение клинических ситуационных задач	150	Инструменты для обследования больных, ситуационные задачи Граф логической структуры темы.	Хирургическое отделение , гнойная перевязочная
Разбор и коррекция усвоения изучаемой темы. Итоговый тестовый контроль.	30	Тестовые задания для контроля усвоения темы	Учебная комната
Подведение итогов занятия	15		Учебная комната

Рекомендуемая литература:

Основная:

1. Стоматология. Учебник. Н.Н. Бажанов. ГЭОТАР-Медиа, 2008.
2. Хирургическая стоматология. Учебник под ред. Т.Г. Робустовой. М. 2008
3. Хирургическая стоматология и челюстно-лицевая хирургия: национальное руководство. Под ред. А.А. Кулакова, Т.Г. Робустовой, А.И. Неробеева. ГЭОТАР-Медиа. 2010
4. Граф логической структуры темы.

Дополнительная:

1. Хирургическая стоматология. Учебник. Под ред. В.В. Афанасьева. ГЭОТАР-Медиа. 2010
2. Рентгendiагностика в стоматологии. М.М. Расулов. Мед.книга. 2007.
3. Заболевания, повреждения и опухоли челюстно-лицевой области. Под ред А.К. Иорданишвили. СПб, СпецЛит. 2007
4. Атлас заболеваний полости рта. Р.П. Лангле. ГЭОТАР-Медиа. 2010.

ГРАФ ЛОГИЧЕСКОЙ СТРУКТУРЫ ТЕМЫ ОСЛОЖНЕНИЯ ВОСПАЛИТЕЛЬНЫХ ЗАБОЛЕВАНИЙ ЧЕЛЮСТНО- ЛИЦЕВОЙ ОБЛАСТИ: ОДОНТОГЕННЫЙ СЕПСИС, МЕДИАСТИНИТ, ТРОМБОФЛЕБИТ ЛИЦЕВЫХ ВЕН, ТРОМБОЗ ПЕЩЕРИСТОГО СИНУСА ТВЕРДОЙ МОЗГОВОЙ ОБОЛОЧКИ

