

КМ-Х-14

Федеральное государственное бюджетное образовательное учреждение
высшего образования
«Северо-Осетинская государственная медицинская академия»
Министерства здравоохранения Российской Федерации
(ФГБОУ ВО СОГМА Минздрава России)

Кафедра (ы) хирургических болезней №1
Хирургических болезней №2

**МЕТОДИЧЕСКИЕ УКАЗАНИЯ ДЛЯ ВЫПОЛНЕНИЯ
САМОСТОЯТЕЛЬНОЙ (ВНЕАУДИТОРНОЙ) РАБОТЫ**

по специальности Хирургия

основной профессиональной образовательной программы высшего
образования - программы подготовки научно-педагогических кадров в
аспирантуре по направлению подготовки **31.06.01 Клиническая**

медицина

по специальности **14.01.17 Хирургия**,
утвержденной ректором ФГБОУ ВО СОГМА Минздрава России
31.08.2020

Владикавказ, 2020

Методические рекомендации предназначены для внеаудиторной
самостоятельной работы аспирантов
ФГБОУ ВО СОГМА Минздрава России
по дисциплине Хирургические болезни

Составители:

заведующий кафедрой хирургических болезней №2,
д.м.н., проф. Тотиков В.З.

профессор кафедры хирургических болезней №1,
д.м.н., профессор Хутиев Ц.С.

Рецензент:

профессор кафедры хирургических болезней №3,
д.м.н., профессор Хестанов А.К.

ЗАБОЛЕВАНИЯ ПИЩЕВОДА

Анатомо-физиологические данные. Пищевод представляет собой полую мышечную трубку, которая соединяет глотку с желудком, осуществляет эвакуацию пищи из полости рта в желудок. У взрослого человека пищевод начинается на уровне VI шейного позвонка, на границе нижнего края перстневидного хряща и оканчивается в месте перехода в желудок на уровне XI грудного позвонка. Длина его в среднем 25-30 см у мужчин и 23-24 см у женщин и зависит от длины тела.

По топографическому признаку различают три отдела пищевода: шейный, грудной и брюшной.

Шейный отдел пищевода (*pars cervicalis*) начинается на уровне VI шейного позвонка и заканчивается на уровне II грудного позвонка. Его длина 5-8 см.

Грудной отдел пищевода (*pars thoracalis*) имеет длину 15-18 см и заканчивается у диафрагмы. В нем различают верхнюю треть - до верхнего края дуги аорты, среднюю треть, соответствующую дуге аорты и бифуркации трахеи (до нижнего края корня левого легкого - Б.В.Петровский), и нижнюю треть - от бифуркации трахеи до уровня IX грудного позвонка.

Брюшной отдел пищевода (*pars abdominalis*) длиной 1-3 см расположен в пищеводном отверстии диафрагмы и частично ниже его и отличается наибольшей изменчивостью как длины, так и топографии.

В пищеводе имеются четыре сужения: 1) *перстневидно-глоточное* - самое узкое место пищевода, вызванное давлением на пищевод нижнего сжимателя глотки и перстневидного хряща, располагающееся на уровне VI грудного позвонка; 2) *аортальное*, находящееся на уровне IV грудного позвонка в месте пересечения пищевода с дугой аорты и выявляющееся только в момент прохождения пищи; 3) *бронхиальное*, расположенное на уровне V-VI грудных позвонков на месте пересечения пищевода с левым бронхом; 4) *диафрагмальное* - сегмент пищевода в области прохождения его через диафрагмальное кольцо, располагающийся на уровне X-XI грудных позвонков.

Пищевод окружен слоем рыхлой соединительной ткани, в которой проходят лимфатические и кровеносные сосуды, оба блуждающих нерва и ветви симпатической. Благодаря этому слою возможна перистальтика стенок пищевода.

В стенке пищевода различают три слоя: слизистую оболочку, подслизистый слой и мышечную оболочку. Все основные сосудисто-нервные и железистые органы пищевода находятся в его подслизистом слое.

Мышечная оболочка пищевода состоит из двух слоев: внутреннего - циркулярного и наружного - продольного. В верхней трети пищевода оба слоя представлены поперечно-полосатой мускулатурой, в средней трети - поперечно-полосатой и гладкой, в нижней трети - гладкой мускулатурой.

Артериальное кровоснабжение пищевода имеет сегментарный тип. Шейный отдел пищевода и верхняя треть его грудного отдела получают кровь из нижних щитовидных артерий и ветвей *truncus thyreocervicalis*. Средняя треть пищевода кровоснабжается артериями, являющимися ветвями бронхиальных и межреберных артерий. Кровоснабжение брюшного отдела пищевода происходит, главным образом, из эзофагофундальных ветвей, идущих от левой желудочной и левой нижнедиафрагмальной артерий.

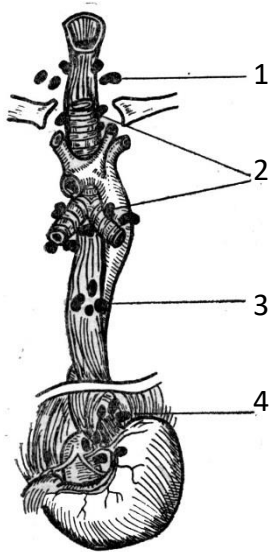


Рис. 1. Основные группы лимфатических узлов пищевода: 1 - шейные; 2 - паратрахеальные и бифуркационные; 3 - параэзофагеальные; 4 - паракардиальные

Отток крови от пищевода совершается через наружную венозную сеть (перизофагеальную) по стволам, соответствующим ходу артерий, а также через анастомозы с венами диафрагмы и нижней полую вену и через анастомозы с венами желудка в систему воротной вены.

Лимфатическая система пищевода образована двумя группами лимфатических сосудов - сосудами основной сети в подслизистом слое и сосудами сети в мышечном слое (рис. 1). При поражении опухолевым процессом верхних 2/3 пищевода опухолевые клетки распространяются далеко от опухоли вверх, а при поражении нижней трети пищевода - вниз в паракардиальные узлы и в парааортальные лимфатические узлы, а также в лимфоузлы по ходу левой желудочной артерии.

Источником иннервации пищевода являются блуждающие нервы и пограничные стволы симпатических нервов.

Физиологическая роль пищевода в основном заключается в проведении пищевого комка и является последней фазой глотания, заканчивающейся расслаблением кардиального жома.

Вне акта глотания мышцы пищевода находятся в состоянии некоторого тонического сокращения. Передвижение пищевого комка по пищеводу осуществляется благодаря перистальтическим движениям мышечной оболочки пищевода. При этом вышележащий отдел пищевода сокращается, а нижний - расслабляется. Скорость продвижения пищевого комка зависит от характера пищи, формы, величины и консистенции пищевого комка.

Механизм раскрытия кардиального жома является сложным рефлекторным актом. Открытие кардии происходит рефлекторно в результате раздражения слизистой оболочки глотки и пищевода.

Методы исследования пищевода. Наряду с анализом жалоб больного и изучением анамнеза при заболеваниях пищевода необходимо использовать специальные методы исследования пищевода, среди которых большое значение имеют эндоскопия, рентгенологическое исследование, эзофагоманометрия и цитологическое исследование.

Эндоскопическое исследование пищевода осуществляется с помощью специальных фиброволоконных эндоскопов. Диагностическая эндоскопия производится для уточнения диагноза (визуально, взятием биопсии и мазков для последующего гистологического исследования).

Рентгенологическое исследование позволяет изучить пищевод с точки зрения его положения, формы, состояния стенок, рельефа слизистой оболочки, прохождения бариевой массы, состояния перистальтики стенок пищевода и кардии.

Полное представление о состоянии всех стенок пищевода на различных уровнях можно получить только при многоплоскостном исследовании этого органа в вертикальном и горизонтальном положениях, а также в положении с приподнятым тазом. Для получения более ясной картины изменений в пищеводе замедляют прохождение контрастной массы за счет приема густой бариевой взвеси в положении больного лежа. Движение стенок пищевода может быть изучено с помощью электронно-оптического усилителя как при визуальном наблюдении, так и при рентгенокимографии.

Эзофагоманометрия применяется с целью изучения моторной функции пищевода для дифференциальной диагностики различных нервно-мышечных заболеваний пищевода, а также грыж пищеводного отверстия диафрагмы. Наиболее простым является баллонный метод эзофагоманометрии. Для эзофагоманометрии могут быть использованы электромагнитные датчики и радиокапсулы.

Дивертикулы пищевода

Дивертикулом пищевода называется одиночное выпячивание его стенок в виде слепого мешка, выстланного нормальной слизистой оболочкой. По механизму образования Rokitansky (1840) делит дивертикулы пищевода на пульсионные и тракционные.

Пульсионные дивертикулы образуются под влиянием давления пищевого комка на стенку пищевода изнутри. Они локализуются в тех местах, где стенка пищевода анатомически развита слабее и более податлива всякому повышению давления изнутри (застой пищи, инородные тела и пр.).

Тракционные дивертикулы образуются под влиянием рубцового процесса, развивающегося в результате возникновения воспалительного процесса в прилегающих к пищеводу лимфатических узлах.

Из большого количества классификаций дивертикул пищевода в практическом отношении наиболее удобна классификация Yusbasic (1961), который разделил их на три основные группы: 1) фарингоэзофагеальные дивертикулы; 2) дивертикулы бифуркационного уровня; 3) эпифренальные дивертикулы.

При дивертикулах пищевода могут возникать разнообразные осложнения, которые резко обостряют течение процесса и изменяют клиническую картину заболевания. К ним относятся: 1) дивертикулит, эзофагит; 2) кровотечение; 3) перфорация дивертикула; 4) развитие пищеводно-трахеобронхиального свища; 5) стеноз пищевода; 6) образование ракового процесса в области дивертикула. Наиболее часто серьезные осложнения возникают при дивертикулах средней трети пищевода.

Глоточно-пищеводный (ценкеровский) дивертикул, описанный впервые Zenker (1877), располагается обычно в шейном отделе пищевода на его задней стенке, несколько влево от оси пищевода и всегда позади перстневидного хряща. Стенка дивертикула состоит из плоскоклеточного эпителия слизистой оболочки и подслизистого слоя. Большая часть дивертикула не покрыта мышечной тканью или покрыта тонкими, растянутыми по поверхности дивертикула мышечными волокнами.

Различают три стадии образования ценкеровского дивертикула (Lahey, 1946): 1) выпячивание слизистой оболочки пищевода; 2) формирование дивертикулярного мешка, располагающегося между пищеводом и позвоночником; 3) увеличение размеров дивертикула, в результате чего он может опускаться в средостение.

Клиническая картина. Террасол и Sweet (1958) выделили характерную триаду симптомов глоточно-пищеводных дивертикул: регургитация старой пищи, постоянное наличие в глотке слизи и бурлящие шумы при надавливании на глотку. Эти симптомы широко варьируют в зависимости от размеров дивертикула и способности его к опорожнению. Небольшие выпячивания слизистой оболочки пищевода клинически обычно не проявляются.

С увеличением размеров дивертикулов у больного возникают слабые боли, чувство жжения, першения в горле, небольшой кашель, незначительная саливация, тошнота, неприятный запах изо рта. Во второй стадии развития дивертикула наполнение его воздухом и пищей приводит к появлению булькающих звуков, которые иногда слышны на расстоянии. Постепенно нарушается акт глотания, что вынуждает больного есть медленно,

придавая различные положения голове и шее. В третьей стадии развития дивертикула перечисленные симптомы становятся более выраженными и к ним присоединяются четкие явления дисфагии. В некоторых случаях дисфагия переходит в стойкую непроходимость пищевода. Длительность застоя пищи в дивертикуле различна. При длительном застое пищи больной начинает ощущать давящие боли в области шеи, наличие гнилостного запаха изо рта. При осмотре у него на шее отмечается выбухание, располагающееся обычно слева. Надавливание на выбухающий участок шеи вызывает появление булькающих звуков или шума плеска (симптом *Cooper*).

Из других симптомов, характерных для глоточно-пищеводного дивертикула, следует отметить осиплость голоса (давление на возвратный нерв), затруднение дыхания, обусловленное его давлением на трахею. Длительный застой пищи в дивертикуле приводит к развитию воспалительного процесса в нем и в окружающих тканях.

Диагностика глоточно-пищеводного дивертикула основывается на данных клинической картины и подтверждается данными рентгенологического исследования. При наличии дивертикула обычно уже при первых глотках бария в шейном отделе пищевода обнаруживается заполненный барием «мешок» с четкими ровными контурами.

Лечение. Больные в первой стадии развития дивертикула в лечении не нуждаются. При второй и третьей стадиях развития дивертикула методом выбора является хирургическое лечение - одномоментная дивертикулэктомия (рис.2).

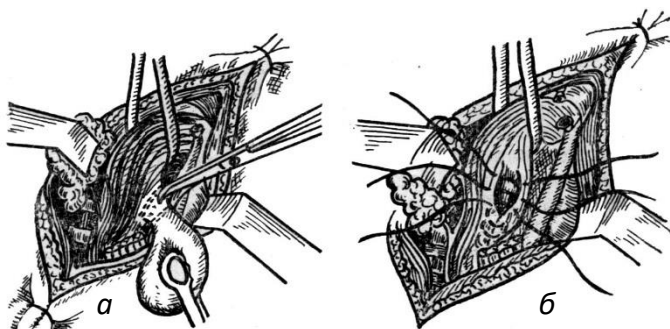


Рис. 2. Удаление шейного дивертикула пищевода:
а - отсечение дивертикула; б - наложение второго ряда швов на стенку пищевода

Бифуркационные (эпибронхиальные) дивертикулы располагаются на уровне пересечения пищевода с бифуркацией трахеи. По характеру образования они являются тракционными и находятся на передней стенке грудного отдела пищевода.

Форма дивертикула обычно имеет вид воронки, а стенка его содержит все слои нормального пищевода. Вокруг дивертикула почти всегда обнаруживается выраженная воспалительная реакция тканей.

Клиническая картина. При значительных размерах дивертикула больные жалуются на затрудненное прохождение пищи по пищеводу, боли в грудной клетке, отрыжку, срыгивание. Дисфагия при бифуркационных дивертикулах в большинстве случаев выражена незначительно, так как дивертикул хорошо дренируется в пищевод.

Диагностика. Среди методов диагностики бифуркационного дивертикула наибольшее значение имеют эзофагоскопия и рентгенологический метод исследования.

Рентгенологически бифуркационный дивертикул представляет собой выпячивание конусовидной или неправильной формы. При эзофагоскопии удается обнаружить выпячивание на передней стенке пищевода, вход в которое имеет овальную форму.

Лечение. Бифуркационные дивертикулы редко требуют лечения. Лишь дивертикулы больших размеров с явлениями застоя пищи в них, осложненные дивертикулитом, кровотечением, а также дивертикулы небольших размеров, но проявляющиеся выраженной клинической картиной, подлежат оперативному лечению - дивертикулэктомии. Операция выполняется трансплевральным доступом.

Эпифренальные дивертикулы являются пульсионными. Большинство исследователей считают эпифренальные дивертикулы следствием врожденной патологии стенки нижней трети пищевода, которая проявляется в зрелом возрасте.

Эпифренальные дивертикулы чаще всего располагаются на правой боковой стенке пищевода над диафрагмой. Стенка их состоит из слизистой оболочки, подслизистого слоя и покрыта растянутыми мышечными волокнами. Дивертикул имеет шарообразную или грибовидную форму.

Клиническая картина. В начальной стадии развития дивертикула больные отмечают ощущение замедленного прохождения пищи по пищеводу, чувство тяжести, боли за грудиной, появляющиеся после еды. Более поздние стадии развития дивертикула проявляются выраженной дисфагией, периодическим срыгиванием старой пищей, аэрофагией, появлением дурного запаха изо рта, плохим аппетитом, тошнотой. У некоторых больных боли за грудиной напоминают приступ стенокардии.

Диагностика. Подтвердить наличие дивертикула позволяет эндоскопическое и рентгенологическое исследование пищевода.

Лечение эпифренальных дивертикулов только оперативное. В настоящее время операцией выбора является дивертикулэктомия, производимая трансторакальным доступом в VII-VIII межреберье справа (рис. 3).

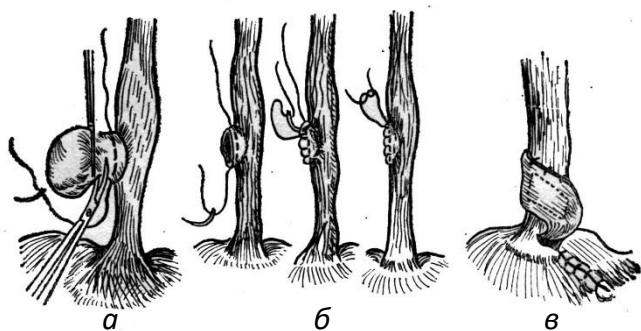


Рис. 3. Удаление эпифренального дивертикула пищевода:
а - отсечение дивертикула; б - наложение шва на стенку пищевода; в - укрепление швов и слабого участка стенки пищевода лоскутом диафрагмы на ножке

Ожоги пищевода

Ожоги пищевода чаще всего вызываются химическими веществами. Среди них наиболее распространенными являются вещества, широко применяемые в домашних условиях, - каустическая сода и уксусная кислота.

Характер изменений в пищеводе, а также токсическое действие химического ожога на организм пострадавшего зависят от концентрации выпитого вещества, количества, химической природы и времени воздействия его на слизистую оболочку пищеварительного тракта. Так, щелочи вызывают глубокий и обширный некроз тканей пищеварительного тракта, к которому затем присоединяется инфекция, расширяющая зону воспаления. Кислоты приводят к развитию менее глубоких некротических изменений в ткани пищевода.

В зависимости от глубины поражения тканей различают четыре степени ожогов пищевода:

I степень - повреждаются поверхностные слои эпителия пищевода;

II степень - развиваются некрозы, которые местами распространяются на всю глубину слизистой оболочки пищевода;

III степень - некроз охватывает на все слои стенки пищевода;

IV степень - некроз распространяется на параэзофагеальную клетчатку, плевру, иногда на перикард и заднюю стенку трахеи, а также на другие прилегающие к пищеводу органы.

Если патологический процесс локализуется только в слизистой оболочке пищевода, то на его внутренней поверхности со временем образуются тяжи, поверхностные спайки, кольцевидные перепонки. При вовлечении в патологический процесс мышечного слоя стенки пищевода с образованием некроза во всех слоях развивается фиброзная соединительная ткань с последующим возникновением трубчатого стеноза. Процесс рубцевания до стадии образования стриктуры пищевода занимает длительное время, в среднем - 2-3 мес.

Клиника. В зависимости от развития местных и общих симптомов заболевания клиническую картину при ожоге пищевода условно можно разделить на три степени: легкую, среднюю и тяжелую.

Легкая степень. После проглатывания химического вещества возникает рефлекторная рвота, иногда с примесью крови. У больного появляются боли в глотке, усиливающиеся при проглатывании слюны и пищи, обильно выделяется слюна, развивается общая слабость, повышается температура тела, появляется жажда, отмечается олигурия. Как правило, эти симптомы исчезают через 3-6 дней от начала заболевания.

Средняя степень. Сразу после проглатывания химического вещества появляется многократная рвота, часто с примесью крови. У больного возникает чувство страха, он становится возбужденным. Его кожные покровы бледнеют, имеет место обильная саливация, нередко отмечается осиплость голоса. Больной испытывает сильную боль в полости рта, за грудиной, в эпигастральной области, а также жажду. Прием воды вызывает повторную рвоту. Температура тела повышается до 38-39⁰С, учащается пульс (до 120 уд./мин), уменьшается количество выделяемой мочи, в моче появляется белок. Если не развивается гнойный воспалительный процесс, через 3-4 дня состояние больного улучшается и через 12-15 дней он может принимать пищу.

Тяжелая степень. В клинической картине при тяжелой степени ожога преобладают симптомы выраженной интоксикации и шока. Сразу после попадания в пищевод химического вещества наступает резкое возбуждение, появляется бледность кожных покровов, они покрываются холодным потом, больные испытывают чувство страха. Вскоре кожа лица больного становится цианотичной, он начинает страдать от сильных болей в полости рта, за грудиной, в эпигастрии. Возникает многократная рвота с примесью крови. Вскоре двигательное возбуждение сменяется адинамией, появляется спутанность сознания, нередко бред. Пульс становится нитевидным, артериальное давление снижается, возникает одышка, дыхание становится затрудненным. Количество мочи резко уменьшается, в ней появляется большое количество белка и эритроцитов.

Диагноз химического ожога пищевода основывается на данных анамнеза и клинических проявлений, о которых говорилось выше. О природе химического вещества судят по характерному запаху, исходящему изо рта больного, анамнестическим данным и результатам срочного химического исследования.

Специальные методы исследования (эндоскопическое и рентгенологическое) в раннем периоде болезни не применяются.

Лечение ожогов пищевода должно начинаться с немедленного оказания больному первой доврачебной помощи. При этом проводимые лечебные мероприятия зависят от характера химического вещества. Так, для нейтрализации действия щелочей больному дают пить слабые растворы уксусной, лимонной или виннокаменной кислоты, а при ожогах, вызванных кислотой, следует давать пить жженую магнезию, мел, соду.

При обращении больного с химическим ожогом пищевода в лечебное учреждение в первые 6 ч после получения травмы ему необходимо промыть желудок. При ожоге уксусной эссенцией промывание желудка производят до чистой воды и исчезновения запаха эссенции. В случае ожога кислотами желудок промывают 2% раствором питьевой соды. При ожоге каустической содой или нашатырным спиртом желудок промывают 0,1% раствором соляной кислоты. Для устранения острых болей в пищеводе и жжения за грудиной больным дают через рот сливочное или растительное масло.

В стационаре следует проводить противошоковые и дезинтоксикационные мероприятия. Подкожно вводят раствор пантопона, внутривенно вливают 5% раствор глюкозы, жидкость Рингера - Локка, 0,25% раствор новокаина, плазму.

При ожоге пищевода всегда страдают дыхательные пути. Поэтому в комплекс лечения следует включать мероприятия, с помощью которых удастся освободить трахею и бронхи от слизи и улучшить оксигенацию легких. Этому во многом способствует санационная бронхоскопия. Если нормальное дыхание восстановить не удастся, следует накладывать трахеостому. Кислородную терапию необходимо проводить в течение нескольких дней.

В период острой стадии течения болезни необходимо создавать полный покой поврежденному пищеводу. Питание больного следует проводить парентеральным способом. Через два дня после ожога в желудок можно ввести тонкий пластмассовый зонд, смазанный вазелиновым маслом. Пластмассовая трубка не раздражает ткани пищевода и не вызывает развитие некроза. Если через пищевод ввести в желудок трубку не удастся, показано наложение гастростомы.

Для профилактики развития острой гнойной инфекции и последующего образования рубцовой ткани, а также для борьбы с развитием воспаления в системе органов дыхания больному назначают антибактериальные препараты.

Одним из наиболее эффективных методов предупреждения развития рубцового сужения пищевода в фазе воспалительного процесса и рубцевания пораженной стенки пищевода является *раннее бужирование* пищевода. Его следует проводить после стихания явлений острого воспаления в стенке пищевода. Для этого помещенный в просвет зонда буж вводится в просвет пищевода и останавливается в зоне намечаемого сужения просвета пищевода на 5-30 мин один раз в день. Диаметр используемого бужа постепенно увеличивается.

Выполняя бужирование пищевода, необходимо помнить, что одним из опасных осложнений при нем является перфорация стенки пищевода. Поэтому эту манипуляцию следует производить очень осторожно.

Ранние осложнения ожога пищевода. Причиной развития ранних осложнений ожогов пищевода обычно являются обширные и глубокие поражения стенки пищевода, на фоне которых возникает ее перфорация. Перфорация стенки пищевода приводит к появлению следующих осложнений.

Острый ограниченный, или диффузный, медиастинит развивается в результате перфорации стенки пищевода или вследствие лимфогенного или гематогенного инфицирования средостения и проявляется клинической картиной, характерной для сепсиса. У больного возникает выраженный озноб, который сменяется проливным потом, частота пульса достигает 120-140 ударов в минуту, одышка - до 40 дыханий в минуту. Больной жалуется на сильные боли в груди, жажду. При рентгенологическом

исследовании выявляется расширение тени средостения, появляются симптомы эмфиземы средостения, видно наличие одно- или двустороннего плеврита.

Серозно-фибринозный и гнойный перикардит проявляется значительным ухудшением состояния больного. У него усиливаются боли за грудиной, особенно при глубоком вдохе, повышается температура тела (до 41⁰С), нарастает одышка, отмечается заметное набухание яремных вен, он принимает вынужденное положение полусидя.

При рентгенологическом исследовании выявляется увеличение размеров сердца, тень его принимает форму треугольника, амплитуда пульсации сердца уменьшается.

При пункции в перикарде обнаруживается серозно-фибринозная жидкость или гной.

Плеврит нередко сопровождается ожог пищевода. Клиническая картина при плеврите во многом определяется количеством жидкости, скапливающейся в плевральной полости. Больные жалуются на боли в груди, одышку, повышение температуры. В некоторых случаях у них развивается *эмпиема плевры*.

Пневмония является довольно частым осложнением ожога пищевода. У больных с тяжелой степенью ожога пищевода пневмония может осложниться образованием *абсцесса легкого*.

Пищеводно-трахеальные и пищеводно-бронхиальные свищи развиваются в результате прорыва абсцесса средостения в бронх и реже - после перфорации стенки пищевода и трахеи, возникающей на фоне некроза ее тканей.

Клиническая картина при сформировавшемся пищеводном свище довольно характерна. При проглатывании пищи возникает удушающий кашель с отделением гнойной мокроты, в которой обнаруживается примесь съеденной пищи.

Острый ожоговый гастрит и перигастрит возникают в результате попадания химического вещества в просвет желудка, в котором могут образоваться множественные язвы, осложняющиеся развитием кровотечения или перфорацией стенки желудка.

Развивающиеся при ожоге пищевода осложнения резко ухудшают состояние больного, требуют проведения более интенсивной противовоспалительной терапии, а в некоторых случаях и оперативного лечения.

Рубцовые сужения пищевода

Рубцовые сужения (*стенозы*) пищевода являются одним из наиболее частых поздних осложнений ожогов пищевода. Они развиваются спустя 1-2 мес после травмы пищевода и чаще всего локализуются в местах физиологических сужений пищевода, так как здесь возникает рефлекторный спазм мышечных элементов стенки пищевода, что приводит к задержке в этом месте химических веществ. Наиболее выраженные рубцовые стриктуры пищевода встречаются в области его аортального сужения, реже эти стриктуры обнаруживаются в области устья и в наддиафрагмальном отделе пищевода. Выше рубцовой стриктуры стенка пищевода истончается, в ней развивается склеротический процесс, а просвет пищевода расширяется.

Клиническая картина рубцовых стриктур пищевода характеризуется нарушением проходимости пищевода с последующим ухудшением его общего состояния и истощением. Дисфагия постепенно прогрессирует, затрудняется прохождение не только твердой пищи, но и воды. После того как над суженным участком пищевода

образуется расширение его просвета, через 1-2 ч после приема пищи возникает ее регургитация (срыгивание). У больных отмечается обильное выделение слюны.

Клиническую картину рубцовой стриктуры пищевода определяют ее протяженность, локализация и степень выраженности сужения просвета пищевода. При локализации стриктуры в верхней части пищевода отрыжка и рвота возникают сразу после приема пищи. В этом случае тошноты нет. Если сужение локализуется в средней или нижней части пищевода, то вначале появляется тошнота, а затем рвота пищей. Чем резче выражено сужение просвета пищевода, тем скорее развивается истощение больного.

Диагноз рубцового стеноза пищевода ставится на основании анамнеза заболевания (имеется указание на эпизод проглатывания химического вещества), результатов рентгенологического и эндоскопического исследований пищевода.

Рентгенологическое исследование пищевода позволяет установить наличие препятствия для прохождения контрастной массы, определить уровень расположения стриктуры и определить степень расширения просвета пищевода над стриктурой. Для выбора объема хирургического вмешательства при стриктуре пищевода большое значение имеет определение верхней и нижней границы сужения пищевода. Если верхнюю границу стриктуры можно установить при обычном введении в пищевод рентгеноконтрастной массы, то для определения ее нижней границы приходится вводить контрастную взвесь через гастростому с помощью зонда, который заводится в нижнюю часть пищевода под контролем эндоскопа.

Эзофагоскопия позволяет определять степень и форму стеноза, характер расширения пищевода над сужением, место расположения рубцов на стенке пищевода, а также увидеть границы неизменной слизистой оболочки пищевода.

Лечение. При рубцовом сужении пищевода применяют консервативные и оперативные методы лечения. Каждый из этих методов имеет определенные показания.

Консервативное лечение рубцовых стриктур пищевода показано на ранних стадиях развития патологического процесса. Оно включает в себя использование медикаментозных препаратов и бужирование пищевода. Как показал опыт работы специализированных лечебных учреждений, консервативное лечение рубцовых стриктур пищевода дает хороший эффект даже в запущенных случаях.

Поскольку после ожога пищевода в его стенке длительно сохраняется воспалительный процесс, поддерживаемый травматизацией ее пищевыми массами в зоне сужения, при лечении больных со стриктурой пищевода большое значение имеет терапия хронического послеожогового эзофагита. Больному запрещается употребление грубой и острой пищи, назначается полоскание рта и ротоглотки и промывание пищевода раствором колларгола 0,12:200. Если имеются явления эзофагоспазма, перед едой больному следует принимать 2-5% раствор новокаина или 0,1% раствор атропина 4-6 раз в день. После приема пищи рекомендуется пить щелочные растворы или теплый чай.

Для предупреждения развития грануляционной ткани назначаются стероидные гормоны - АКТГ, гидрокортизон. После стихания явлений воспаления назначают физиотерапию - УВЧ, йодионогальванизацию. В случае выраженной дисфагии для предупреждения истощения больному следует наложить гастростому.

Позднее (лечебное) бужирование пищевода было впервые выполнено Wallisner в 1733 г. В настоящее время для бужирования рубцовой стриктуры пищевода применяются гибкие пластмассовые рентгеноконтрастные бужи. Для придания большей гибкости бужи перед проведением бужирования пищевода помещают в горячую воду на 10-15 мин. Позднее бужирование пищевода следует начинать не ранее

7-й недели от момента травмы. Его можно выполнять двумя способами: через рот и ретроградно через наложенную гастростому (Hacker, 1882).

Различают следующие способы бужирования через рот:

1. Бужирование вслепую, когда после обработки слизистой оболочки пищевода раствором анестетика (3% раствор дикаина) смазанный вазелином буж осторожно проводится через зону сужения пищевода. Этот способ бужирования показан при небольшом сужении пищевода. Его выполняют ежедневно с использованием бужей возрастающего диаметра до восстановления проходимости пищевода.

2. Бужирование с эзофагоскопией проводится под наркозом с применением миорелаксантов. Применение наркоза и миорелаксантов позволяет с помощью эзофагоскопии выполнить форсированное бужирование и расширить стриктуру пищевода за два-три сеанса до диаметра бужа №30-32. После этого можно переходить к слепому способу бужирования пищевода.

3. Бужирование за нитку (А.С.Яценко, 1880) предусматривает наложение больному гастростомы. После того как проглоченная дробинка, к которой привязана длинная крепкая шелковая нить, окажется в просвете желудка, ее извлекают наружу. Таким образом два конца нити находятся снаружи - один конец выходит через гастростому, другой - через рот. К любому концу нити может быть привязан буж, который протягивается через суженный участок пищевода. Бужирование проводится ежедневно или через день. Закончив бужирование, концы нити фиксируются к коже шеи и живота лентой липкого пластыря.

4. Бужирование по проводнику-струне (Э.Н.Ванцян, 1973) заключается в том, что через пищевод в желудок вводят струну-проводник, по которому через суженный участок пищевода проводят полые рентгеноконтрастные бужи под контролем рентгеновского аппарата.

Оперативное лечение рубцовых стриктур пищевода следует применять в тех случаях, когда длительно проводимое консервативное лечение не дает эффекта из-за наличия резко выраженного рубцового процесса. Основная цель операции - создать искусственный пищевод, для чего выполняются различные реконструктивные операции. При этом удаление пораженного рубцовым процессом пищевода, сопровождающееся значительной травмой и большой кровопотерей, большинством хирургов в настоящее время считается нецелесообразным. У некоторых больных успешно применяется операция протезирования зоны стриктуры пищевода нитиноловым протезом.

Принимая решение о выполнении оперативного вмешательства при рубцовой стриктуре пищевода, хирург должен выбрать метод пластики (использовать в качестве трансплантата желудок, тонкую или толстую кишку) и способ проведения трансплантата (антеторакально или внутри грудной полости - за грудиной, трансплеврально). Успешное формирование пищевода из желудка, тонкой или толстой кишки зависят от ряда факторов, главнейшими из которых являются хорошее кровоснабжение в стенке органа, используемого для пластики, достаточная длина трансплантата и сохранение его жизнеспособности при проведении на шею через подкожный или за грудиной туннель или через диафрагму в грудную полость.

Подкожный (антеторакальный) путь проведения на шею трансплантата из желудка или кишечника считается наиболее простым и менее опасным. Несомненным преимуществом его является то, что в случае нарушения питания стенки трансплантата или несостоятельности швов анастомозов легко вскрыть подкожный туннель, удалить трансплантат или дренировать полость, тогда как развитие подобного осложнения в грудной полости или в переднем средостении почти всегда заканчивается неблагоприятным исходом. Однако подкожное проведение трансплантата имеет существенный косметический недостаток, что ограничивает его применение у молодых женщин и детей.

Загрудинный путь проведения кишечного трансплантата на шею, предложенный в США Robertson, Serjeant (1950) и в нашей стране Н.И.Еремеевым (1951), лишен косметических недостатков и более безопасен, чем внутриплевральный путь. Однако создание загрудинного туннеля вслепую нередко сопровождается повреждением плевры и возникновением пневмоторакса. Эти недостатки можно устранить, если выполнить срединную стернотомию.

Трансплевральный путь проведения трансплантата для пластики пищевода используется для наложения обходного кишечно-пищеводного или желудочно-пищеводного анастомоза. Достоинство этого пути при пластике пищевода заключается в его одноэтапности.

Варианты создания искусственного пищевода из тонкой кишки, различных отделов толстой кишки, а также из желудка представлены на рис.4.

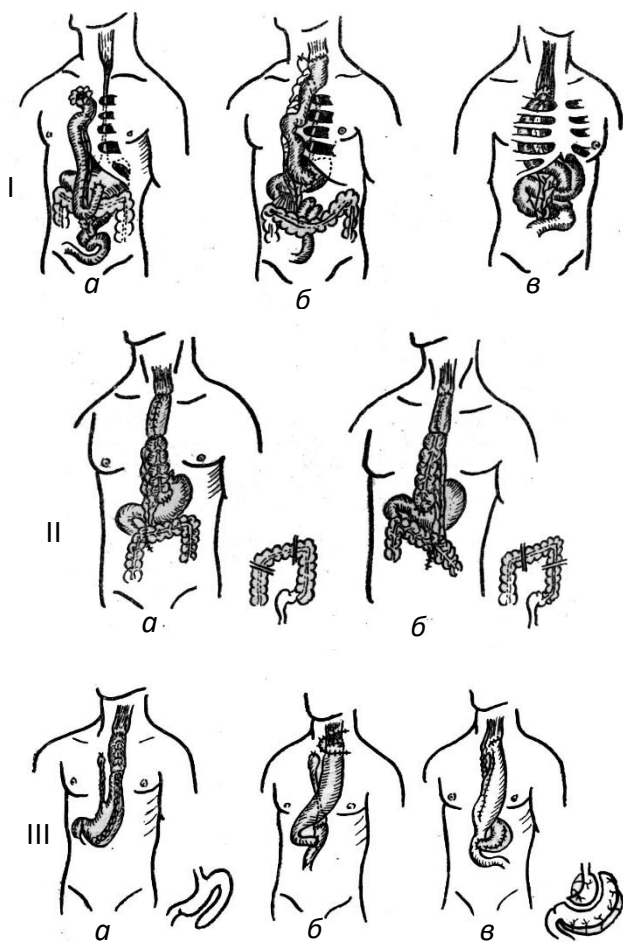


Рис. 4. Варианты эзофагопластики:

- I - пластика тонкой кишкой:
 - a - по Roux; б - по П.А.Герцену; в - по С.С.Юдину;
- II - пластика толстой кишкой:
 - a - по Kelling; б - по Vulliet;
- III - пластика желудком:
 - a - по Jiano; б - по Kirschner; в - по А.Н.Бакулеву

Опухоли пищевода

Доброкачественные опухоли пищевода могут образоваться из всех тканей его стенки. Это объясняет патолого-анатомическое многообразие типов доброкачественных опухолей пищевода. По морфологическим признакам опухоли пищевода делят на эпителиальные (папилломы, аденомы, кисты, гемангиоэпителиомы и др.), которые растут внутрь просвета пищевода, и неэпителиальные (лейомиомы, фибромы, липомы, невромы, ангиомы, миксомы), располагающиеся внутрисклеточно (интрамурально) в подслизистом или мышечном слое.

Деление доброкачественных опухолей пищевода в зависимости от их расположения относительно просвета пищевода на *внутрипросветные* и *внутристеночные* целесообразно с клинической точки зрения и удобно для выбора метода их лечения.

Доброкачественные опухоли пищевода являются довольно редкой патологией этого органа. Обычно они локализуются в местах естественных сужений пищевода и в нижней его трети. Среди них первое место занимает лейомиома (50-70% всех доброкачественных опухолей пищевода).

Макроскопически лейомиома представляет собой плотную опухоль, покрытую соединительнотканной капсулой. Микроскопически эта опухоль состоит из гладких мышечных волокон различной толщины, расположенных беспорядочно в виде завихрений.

Клиническая картина. Небольшие по размеру, внутриклеточно расположенные опухоли пищевода очень часто не проявляются никакими симптомами и обнаруживаются случайно при рентгенологическом или эндоскопическом обследовании больного. При опухолях больших размеров у больного появляются дисфагия, боли за грудиной или в эпигастральной области, диспепсические явления, респираторные нарушения, обусловленные регургитацией пищевых масс в дыхательные пути.

Диагностика. Клиническая картина заболевания позволяет заподозрить наличие опухоли в пищеводе, но окончательный диагноз может быть поставлен только на основании сопоставления данных эндоскопического и рентгенологического исследований пищевода.

К рентгенологическим признакам доброкачественной внутрисклеточной опухоли пищевода относятся: резко очерченный дефект наполнения, смещение просвета пищевода на уровне расположения опухоли. Складки слизистой оболочки пищевода определяются только на стенке, противоположной опухоли. Подобная рентгенологическая картина характерна для любой внутрисклеточно расположенной опухоли пищевода, независимо от ее гистологического строения.

Рентгенологические признаки доброкачественных внутрипросветно расположенных опухолей пищевода характеризуются наличием разнокалиберных единичных или множественных дефектов наполнения просвета пищевода с четкими, гладкими контурами, смещаемыми вместе со стенкой пищевода. На месте расположения опухоли перистальтика стенки пищевода сохранена.

Подтвердить наличие опухоли пищевода удастся при эзофагоскопии. При этом исследовании можно точно определить место расположения опухоли, взять кусочек ткани внутрипросветно расположенной опухоли для гистологического исследования.

Лечение доброкачественных опухолей пищевода только оперативное. В связи с медленным ростом опухоли к хирургическому вмешательству следует прибегать лишь при нарушении функции пищевода. Тем не менее, отказ от оперативного

вмешательства требует постоянного наблюдения за больным в одном лечебном учреждении, чтобы при малейшем ухудшении его состояния своевременно решить вопрос в пользу операции.

Отдаленные результаты после удаления доброкачественных опухолей из пищевода хорошие. При правильно выполненной операции рецидива опухоли не бывает и наступает полное клиническое выздоровление пациента.

Злокачественные опухоли пищевода. Основным видом злокачественных опухолей пищевода является плоскоклеточный рак. К редким злокачественным опухолям пищевода эпителиального происхождения относятся: бородавчатый рак (опухоль, возникающая на фоне длительно текущих доброкачественных заболеваний пищевода), меланокарцинома (метастатическая или первичная опухоль из эктопических меланобластов), аденокарцинома (опухоль из эктопических отростков железистого эпителия в плоскоклеточном эпителии пищевода).

Рак является одним из самых частых и самых тяжелых заболеваний пищевода. По отношению к другим заболеваниям пищевода рак составляет 70-90%, а среди всех злокачественных опухолей человека удельный вес рака пищевода составляет 5-10%.

Раковая опухоль в пищеводе обычно локализуется в областях его физиологических сужений (в устье пищевода на уровне дуги аорты и левого бронха и в нижней трети пищевода). Частота ее локализации в пищеводе следующая: верхняя треть пищевода - 9%, средняя - 65%, нижняя - 26%.

Среди факторов, которые могут способствовать развитию рака пищевода, следует отметить курение, употребление крепких алкогольных напитков.

Предраковыми заболеваниями пищевода являются лейкоплакии, хронические эзофагиты, язвы, рубцы после ожога, полипы и др.

Патологическая анатомия. Различают следующие макроскопические формы рака пищевода:

1. Узловой, или экзофитный, рак, встречающийся в 30-35% случаев. Опухоль растет в просвет пищевода, внешне напоминает туговую ягоду или цветную капусту. Она рано распадается, кровоточит, что приводит к уменьшению ее размеров и не вызывает выраженной дисфагии.

2. Язвенный, или эндофитный, рак обнаруживается в 60-65% случаев. Опухоль растет в виде небольшого узелка, быстро изъязвляется и инфильтрирует слизистую оболочку пищевода и подслизистый слой, распространяясь почти на всю окружность стенки пищевода и прорастая в окружающие пищевод органы. Язвенный рак рано дает метастазы в регионарные и отдаленные лимфатические узлы.

3. Склерозирующий рак, или скирр, встречается в 5-10% случаев. Опухоль обычно распространяется по всей окружности пищевода, вызывая сужение его просвета вплоть до полной непроходимости. Медленный рост опухоли приводит к развитию супрастенотического расширения просвета пищевода. Метастазы появляются поздно.

Распространение рака пищевода происходит путем прорастания его в окружающие пищевод органы, по лимфатическим путям и гематогенной диссеминацией. Наиболее часто метастазируют опухоли, расположенные в средней и нижней третях пищевода. При этом поражаются трахеобронхиальные, эзофагеальные, чревные, паракардиальные лимфатические узлы и лимфатические узлы малого сальника.

Для правильного определения показаний к операции и достоверной оценки результатов лечения рака пищевода необходимо определить стадию развития ракового процесса. Согласно принятой в нашей стране классификации (1956) различают четыре стадии рака пищевода.

Стадия I - четко отграниченная, небольшая опухоль, прорастающая только слизистый и подслизистый слои, не суживающая просвет пищевода и не дающая метастазов.

Стадия II - опухоль или язва, прорастающая мышечный слой, но не выходящая за пределы стенки пищевода, значительно нарушающая проходимость пищевода и дающая единичные метастазы в регионарные лимфатические узлы.

Стадия III - опухоль или язва занимает большую полуокружность пищевода или циркулярно охватывает его, прорастает всю стенку пищевода и околопищеводную клетчатку, спаяна с соседними органами. Проходимость пищевода резко нарушена, имеются множественные метастазы в регионарные лимфатические узлы.

Стадия IV - опухоль прорастает все слои стенки пищевода, выходит за пределы органа, пенетрирует в ближайшие органы. Имеются конгломераты неподвижных регионарных лимфатических узлов и метастазы в отдаленные органы.

Международный противораковый союз в 1974 г. предложил классифицировать рак пищевода по принципу TNM, учитывая три фактора: первичную опухоль (T), регионарные лимфатические узлы (N), отдаленные метастазы (M).

T - первичная опухоль:

T₀ - нет проявлений первичной опухоли;

T₁ - опухоль протяженностью по пищеводу до 3 см, инфильтрирующая только слизистую оболочку пищевода, не вызывающая сужения его просвета;

T₂ - опухоль протяженностью от 3 до 5 см, инфильтрирующая подслизистый слой, но не проникающая в мышечный слой;

T₃ - опухоль протяженностью от 5 до 8 см, инфильтрирующая мышечный слой стенки пищевода, но не прорастающая в околопищеводную клетчатку;

T₄ - опухоль протяженностью более 8 см, выходящая за пределы пищевода.

N - регионарные лимфатические узлы:

N₀ - признаков регионарного метастазирования нет;

N₁ - единичные метастазы в регионарные лимфатические узлы;

N₂ - множественные удалимые метастазы в регионарных зонах;

N₃ - множественные неудалимые метастазы в регионарных зонах.

M - отдаленные метастазы:

M₀ - нет признаков отдаленного метастазирования;

M_{1a} - солитарный метастаз в лимфатический узел, доступный удалению;

M_{1b} - неудалимые отдаленные метастазы в лимфатические узлы;

M₂ - метастазы в другие органы.

Клиническая картина рака пищевода включает в себя три группы симптомов: 1) симптомы поражения пищевода; 2) общие симптомы и 3) симптомы вовлечения в патологический процесс соседних органов.

Первую группу составляют симптомы, обусловленные развитием сужения просвета пищевода, нарушением его проходимости и инфильтрацией стенки пищевода опухолью (дисфагия, чувство полноты и распирания за грудиной, повышенное слюноотделение, неприятный вкус во рту, тошнота, срыгивание съеденной пищей, дурной запах изо рта, а также различные по характеру болевые ощущения).

Дисфагия (нарушение акта глотания) - наиболее постоянный и нередко единственный признак, встречающийся у 70-95% всех больных раком пищевода.

В начальном периоде заболевания при небольшом размере опухоли акт глотания обычно не нарушен или имеются лишь незначительные признаки дисфагии. Больные отмечают некоторую задержку пищи во время прохождения ее по пищеводу, которая возникает на фоне общего здоровья, и объясняют это поспешным глотанием пищи или недостаточностью ее пережевывания. Глоток жидкости легко устраняет это ощущение.

Установлено, что до тех пор, пока опухоль в пищеводе не достигает значительных размеров, дисфагия редко носит выраженный характер. Этот факт объясняется способностью стенки пищевода растягиваться. Лишь при распространении опухоли на 3/4 и более окружности пищевода растяжимость непораженной части стенки оказывается недостаточной для прохождения больших кусков пищи. Затем появляется задержка полутвердой пищи, а вскоре перестает проходить и жидкая пища.

Нарастание дисфагии сопровождается развитием расширения супрастенотического отдела пищевода, что приводит к скоплению в этой части пищевода съеденной пищи и появлению чувства полноты и распирающего за грудиной, повышенной саливации, регургитации пищи («пищеводной рвоты»). При пищеводной рвоте, в отличие от желудочной рвоты, пищевые массы состоят из пережеванной, а не из переваренной пищи и не содержат соляной кислоты. Брожение застоявшейся в пищеводе пищи, а также распад опухоли бывают причиной появления неприятного запаха изо рта.

Важным симптомом рака пищевода является боль, которая бывает самостоятельной или связанной с дисфагией. Она может быть тупой и острой, локализоваться в области шеи, грудной клетки, в подложечной области, иррадиировать в различные отделы грудной клетки или брюшной полости.

Вторую группу симптомов составляют общие симптомы, связанные с развитием раковой интоксикации. К ним относятся: быстрая утомляемость, снижение работоспособности, раздражительность, похудание, снижение аппетита, отвращение к мясной пище, анемия, повышение температуры тела.

К симптомам, обусловленным вовлечением в процесс соседних органов, относятся: поражение возвратных нервов, проявляющееся охриплостью голоса; респираторные нарушения в виде мучительного кашля, наблюдающиеся при прорастании опухоли в бронх; поражение симпатического ствола, характеризующееся появлением симптома Горнера (сужение зрачка, глазной щели и западение глазного яблока на стороне поражения). Прорастание опухоли в легкое и плевру может привести к развитию пневмонии, абсцесса легкого, эмпиемы плевры, а прорастание опухоли в бронх с последующим распадом опухоли - к формированию пищеводно-бронхиального свища. Результатом прорастания опухоли может быть развитие перикардита, медиастинита и возникновение кровотечения из магистральных сосудов.

Клиническая картина рака пищевода во многом зависит от локализации опухолевого процесса. При локализации опухоли в шейном отделе и в верхней трети грудного отдела пищевода на первое место выступают симптомы глоточной недостаточности, проявляющиеся попаданием пищи в носоглотку и дыхательные пути. При этой локализации опухоли рано появляется и быстро прогрессирует дисфагия.

Рак средней трети пищевода чаще всего проявляется дисфагией и болевыми ощущениями. Дисфагия быстро прогрессирует, периодически возникает пищеводная рвота, усиливаются боли.

В клинической картине рака нижней, наддиафрагмальной трети пищевода и рака кардии ведущим симптомом также является дисфагия, наряду с которой имеют место и общие симптомы, особенно анемия. У больных с этой локализацией опухолевого процесса нередко отмечается стенокардия рефлекторного происхождения, а иногда возникает желудочная симптоматика с выраженными болями в подложечной области.

Диагностика рака пищевода основывается на данных анамнеза заболевания, изучения общего статуса и результатов исследования больного (рентгенологического, эндоскопического, биопсии). Большое внимание должно быть уделено жалобам больного. Всякое указание на наличие дисфагии, какой бы незначительной она ни

была, должно насторожить врача и явиться показанием к немедленному обследованию больного.

Каждому больному, жалующемуся на дисфагию, должно быть проведено рентгенологическое исследование пищевода. Рентгенологический диагноз рака пищевода основывается на выявлении следующих признаков (рис.5): 1) нарушение структуры рельефа слизистой оболочки пищевода; 2) обнаружение дефекта наполнения; 3) отсутствие перистальтики стенки пищевода; 4) наличие тени опухоли в стенке пищевода.

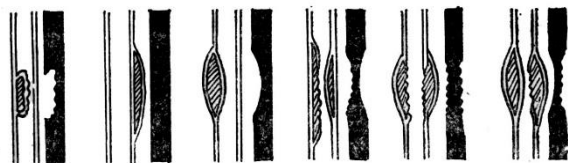


Рис. 5. Различные формы опухолей

пищевода при рентгенологическом

В запущенных случаях обычно имеются все признаки. При этом выявляется резкое сужение просвета пищевода с нарушением проходимости бариевой массы. На ранней стадии развития опухоли в стенке пищевода основным и достоверным рентгенологическим признаком рака пищевода является выпадение перистальтики стенки пищевода в зоне расположения опухоли.

Высоко оценивая рентгенологический метод исследования, необходимо подчеркнуть, что отдельно взятые рентгенологические симптомы не должны служить поводом для окончательного диагноза рака пищевода. Достоверно диагноз может быть установлен только на основании сопоставления рентгенологических данных с клинической картиной заболевания и данных эндоскопического исследования с биопсией опухолевой ткани.

Эзофагоскопия позволяет выявить опухолевый процесс и определить место его локализации. Легче удается обнаружить экзофитно растущую опухоль. При эндоскопическом исследовании выявляются и косвенные признаки, характерные для рака пищевода: ригидность стенки пищевода, повышенное содержание слизи в его просвете, бледность и цианотичный оттенок слизистой оболочки на ограниченном участке стенки пищевода.

Во время эзофагоскопии следует взять кусочек ткани опухоли для гистологического исследования. Для биопсии надо выбирать участок ткани, располагающийся на границе здоровой слизистой оболочки и опухоли.

Для диагностики рака пищевода может быть использован радиоизотопный метод исследования, основанный на способности злокачественной опухоли пищевода интенсивно накапливать вводимый в организм больного радиоактивный фосфор. Разведенный в изотоническом растворе хлорида натрия радиоактивный фосфор вводят внутривенно из расчета 1 мкК на 1 кг массы тела больного. После этого на протяжении 48-72 ч измеряют интенсивность излучения на различных участках стенки пищевода внутриволостным бета-зондом.

Оценка данных рентгеновского, эндоскопического и радиоизотопного методов исследования, а также результата биопсии позволяет выбрать целесообразный метод лечения рака пищевода.

Рак пищевода необходимо дифференцировать с ахалазией, рубцовым сужением, язвой, варикозным расширением вен пищевода, а также с эзофагитом.

Лечение. Основными методами лечения рака пищевода являются хирургический и лучевой. Попытка применения различных противоопухолевых препаратов (химиотерапия) пока реального успеха не имеет. В последние годы активно

разрабатывается комбинированный метод лечения больных раком пищевода. Однако, как показала клиническая практика, и хирургический, и лучевой методы лечения этого патологического процесса дают еще очень низкий процент пятилетней выживаемости.

При выборе способа лечения рака пищевода учитываются локализация опухоли, стадия опухолевого процесса и состояние больного. Чем выше располагается опухоль, тем меньше шансов на хорошие результаты хирургического лечения. Лучшие результаты хирургического лечения имеет при локализации опухоли в нижнегрудном отделе пищевода.

Лучевые методы лечения рака нижнегрудного отдела пищевода не нашли широкого применения в клинической практике, так как при этом приходится подвергать облучению верхние отделы брюшной полости.

При раке верхне- и среднегрудного отделов пищевода в последние годы предпочтение отдается лучевым методам лечения, а хирургическое лечение предпринимается лишь у той группы больных, у которых лучевая терапия не дает эффекта.

Хирургическое лечение рака пищевода - один самых сложных разделов хирургии и онкологии. Разработка методов оперативных вмешательств на пищеводе принадлежит русским хирургам сибирской школы (И.И.Насилов, 1888; В.Д.Добромыслов, 1900). Большой вклад в проблемы лечения рака пищевода внесли К.П.Сапожков, А.Г.Савиных, Б.В.Петровский, В.И.Казанский, Е.Л.Березов.

При раке верхнего и среднего грудного отделов пищевода операцией выбора является операция Добромыслова - Тогек, выполняемая трансторакальным доступом с последующей эзофагопластикой. Пластику пищевода выполняют по одной из методик - тонкой, толстой кишкой или желудком. Операция Добромыслова - Тогек дает меньший процент летальнос-