

КМ-Х-14

Федеральное государственное бюджетное образовательное учреждение
высшего образования
«Северо-Осетинская государственная медицинская академия»
Министерства здравоохранения Российской Федерации
(ФГБОУ ВО СОГМА Минздрава России)

Кафедра (ы) хирургических болезней №1
Хирургических болезней №2

**МЕТОДИЧЕСКИЕ УКАЗАНИЯ ДЛЯ ВЫПОЛНЕНИЯ
САМОСТОЯТЕЛЬНОЙ (ВНЕАУДИТОРНОЙ) РАБОТЫ**

по специальности Хирургия

основной профессиональной образовательной программы высшего
образования - программы подготовки научно-педагогических кадров в
аспирантуре по направлению подготовки **31.06.01 Клиническая**

медицина

по специальности **14.01.17 Хирургия**,
утвержденной ректором ФГБОУ ВО СОГМА Минздрава России
31.08.2020

Владикавказ, 2020

Методические рекомендации предназначены для внеаудиторной
самостоятельной работы аспирантов
ФГБОУ ВО СОГМА Минздрава России
по дисциплине Хирургические болезни

Составители:

заведующий кафедрой хирургических болезней №2,
д.м.н., проф. Тотиков В.З.

профессор кафедры хирургических болезней №1,
д.м.н., профессор Хутиев Ц.С.

Рецензент:

профессор кафедры хирургических болезней №3,
д.м.н., профессор Хестанов А.К.

СОДЕРЖАНИЕ

Занятие 1. ВАРИКОЗНАЯ БОЛЕЗНЬ НИЖНИХ КОНЕЧНОСТЕЙ.....	4
1.1. Анатомо- физиологические сведения о венозной системе.....	5
1.2. Клиническая классификация варикозной болезни.....	8
1.3. Клинические проявления варикозной болезни.....	11
1.4. Методы диагностики.....	12
1.5. Дифференциальная диагностика.....	17
1.6. Лечение.....	17
Занятие 2. ТРОМБОФЛЕБИТЫ НИЖНИХ КОНЕЧНОСТЕЙ.....	23
2.1. Классификация тромбофлебита нижних конечностей.....	24
2.2. Клинические проявления тромбофлебита нижних конечностей.....	25
2.3. Диагностика и различные методы лечения.....	27
2.4. Профилактика флеботромбоза, понятие о «плавающих» тромбах.....	29
Занятие 3. ЭМБОЛИЯ ЛЕГОЧНОЙ АРТЕРИИ.....	33
3.1. Клинические формы эмболии легочной артерии.....	34
3.2. Методы диагностики ТЭЛА.....	35
3.3. Лечение. Виды лечения.....	36
Занятие 4. ПОСТТРОМБОФЛЕБИТИЧЕСКАЯ БОЛЕЗНЬ.....	38
4.1 Классификация посттромбофлебитической болезни. Патогенез.....	39
4.2 Клинические проявления. Диагностика.....	41
4.3 Различные методы лечения и профилактики посттромбофлебитической болезни.....	42
ТЕСТОВЫЕ ЗАДАНИЯ.....	46
СИТУАЦИОННЫЕ ЗАДАЧИ.....	49
ЭТАЛОНЫ ОТВЕТОВ К ТЕСТОВЫМ ЗАДАНИЯМ.....	51
ЭТАЛОНЫ ОТВЕТОВ К СИТУАЦИОННЫМ ЗАДАЧАМ.....	51
РЕКОМЕНДУЕМАЯ ЛИТЕРАТУРА.....	53

Варикозная болезнь нижних конечностей

ЦЕЛЬ ИЗУЧЕНИЯ ТЕМЫ

научиться правильно ставить диагноз варикозного расширения вен нижних конечностей, уметь определять стадию венозной недостаточности в соответствии с классификацией и лечебную тактику в каждом конкретном случае.

ВОПРОСЫ ДЛЯ ПОВТОРЕНИЯ:

- Клиническая анатомия венозной системы нижних конечностей
- Гистологическое строение венозной стенки
- Краткие физиологические данные венозного кровотока в нижних конечностях
- Методы обследования больных с патологией сердечно-сосудистой системы
- Коагуллограмма. Основные параметры

ВОПРОСЫ ДЛЯ САМОКОНТРОЛЯ ЗНАНИЙ ПО ТЕМЕ:

- Дайте определение варикозной болезни.
- Назовите классификацию варикозной болезни.
- Этиология варикозной болезни.
- Патогенетические механизмы в развитии варикозной болезни
- Клинические проявления варикозной болезни
- Пробы-тесты для определения проходимости глубоких вен.
- Пробы-тесты для определения недостаточности клапанов коммуникантных вен.
- Пробы-тесты для определения клапанной недостаточности поверхностных и перфорантных вен.
- Инструментальные методы обследования в диагностике варикозной болезни.
- Показания к флебографии.
- Дифференциальный диагноз (синдром нижней полой вены, посттромботическая болезнь, ангиодисплазии).
- Показания к консервативному лечению.
- Методы консервативного лечения.

- Показания к операции и определение характера и объема хирургического вмешательства.
- Лечебно-профилактические мероприятия в послеоперационном периоде.

АНАТОМО-ФИЗИОЛОГИЧЕСКИЕ СВЕДЕНИЯ О ВЕНОЗНОЙ СИСТЕМЕ

Краткие анатомо-физиологические данные. Венозная система обеспечивает отток крови из тканей и органов, получая ее из капилляров и артериовенозных анастомозов.

Венозной системе присущи две основные функции — транспортная и резервуарная. Анатомическое строение вен обуславливает возможность выполнения этих функций.

Венозная сеть нижних конечностей подразделяется на два отдела — глубокий и поверхностный. В функциональном отношении они едины, так как связаны коммуникантными венами. Последние наиболее многочисленны в области стопы и голени, на бедре они единичны. Первое наиболее полное описание коммуникантных вен произведено русским ученым Ю. Х. Лодером в 1803 году. В зависимости от варианта анатомического строения вен нижних конечностей число коммуникантных вен варьирует в широких пределах. В нормальных условиях кровь по коммуникантным венам направляется из поверхностных вен в глубокие, за исключением перфорантных вен стопы, которые обеспечивают возможность кровотока в обоих направлениях, так как в физиологических условиях примерно 50 % таких вен на стопе не содержат клапанов. Кровь от стопы может оттекать преимущественно из глубоких вен в поверхностные или наоборот, в зависимости от функциональной нагрузки и условий оттока крови по глубоким и поверхностным венам конечности. Благодаря наличию таких сообщений обеспечивается возможность оттока крови при окклюзиях глубоких вен.

Венозное давление в венах нижних конечностей во много раз ниже артериального и определяется взаимодействием гемодинамического и гидростатического компонентов. В прямой зависимости от их колебаний находится венозное кровообращение. Гемодинамическое давление в венах возникает под влиянием различных факторов: мышечных сокращений («мышечный насос»), сдавления вен сухожилиями в местах их тесного соприкосновения (аппарата Брауна), при работе соответствующих мышечных групп, присасывающего действия сердца и грудной клетки, передаточной пульсации артерий, венозного тонуса и т. Д. Величина гемодинамического давления обуславливается, с одной стороны, степенью выраженности действия перечисленных факторов, а

с другой — гидростатическим компонентом, величина которого зависит от высоты столба крови, а направление — от положения тела человека по отношению к земной поверхности. Основным фактором, препятствующим распространению гидростатического давления в дистальном направлении, является деятельность венозных клапанов, так как при возникновении ретроградного рефлюкса крови створки клапанов смыкаются и ток крови прекращается.

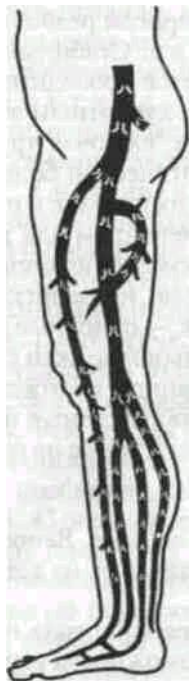

Рис. Локализация клапанов в венах нижней конечности

Рис. Локализация клапанов в венах нижней

По современным данным варикозная болезнь является наследственным заболеванием генетически детерминированным, в основе которого лежит стойкое необратимое расширение вен и нарушение дееспособности клапанного аппарата вследствие грубых патологических изменений венозной стенки в одном из трех венозных коллекторов: поверхностных, коммуникантных и глубоких вен.

В настоящее время она является одним из наиболее частых заболеваний венозной системы в промышленно развитых странах. В Англии варикозная болезнь встречается у 10—17 %, в США— у 20—30 % жителей.

Этиология и патогенез. Среди многочисленных этиологических факторов развития варикозной болезни ведущая роль отводится наследственной предрасположенности к этому заболеванию. По наследству передаются два известных в настоящее время фактора, один из которых может превалировать. Нарушение соотношений коллагена и эластина в морфологической структуре стенки вены и недостаточная оснащённость вен клапанами, их врожденная анатомическая

неполноценность, передаваемые по наследству структурно-морфологические особенности венозной стенки и клапанного аппарата обуславливают недостаточную устойчивость этих структур к повышению внутрисосудистого давления: стенки вен чрезмерно растягиваются, что приводит к возникновению относительной недостаточности клапанов и ретроградному рефлюксу венозного кровотока.

При сочетании действия обоих этих факторов заболевание может протекать с ранним появлением его первых признаков и быстрым развитием симптомов. По первому признаку заболевание стоит ближе к группе коллагенозов, по второму — к категории ангиодисплазий. Коллагенозы и ангиодисплазии — заболевания наследственные, и близость варикозной болезни к этим разновидностям врожденной патологии не может служить основанием, чтобы отдать предпочтение одному из них как основному этиологическому фактору. Варикозная болезнь возникает только у человека, случаи этого заболевания среди других представителей животного мира не описаны. До сих пор не удалось создать и экспериментальную модель варикозной болезни. У человека поражаются главным образом вены нижних конечностей, и связь заболевания с прямохождением и ортостатической венозной гипертензией очевидна. Саму ортостатическую венозную гипертензию следует считать явлением физиологическим, патологические проявления ее возникают при нарушении функции венозных клапанов, когда в поверхностных и глубоких венах возникает патологический ретроградный кровоток.

Патологические проявления динамической венозной гипертензии могут возникать и вследствие сброса артериальной крови в венозную систему (врожденные артерио-венозные свищи) на прекапиллярном уровне (артериальные формы варикозной болезни).

Различают нисходящую и восходящую форму варикозной болезни (В. С. Савельев, 1972). При нисходящих формах заболевания основную патогенетическую роль играет нисходящий кровоток, обусловленный нарушениями гемодинамики в системе нижней полой вены, связанными с ее морфо-функциональными особенностями.

Восходящая форма в большей мере обусловлена нарушениями кровотока вследствие дезорганизации функции «насосов» стопы и голени. В этих случаях повреждающее влияние венозной гипертензии должно в наибольшей мере проявляться в надлодыжечной области, зоне нормального кровотока из глубоких вен в поверхностные по надлодыжечным коммуникантным венам. Продолжающиеся в условиях гипертензии удары волн ретроградного кровотока по зонам микроциркуляции в области коммуникантных вен приводят к резким

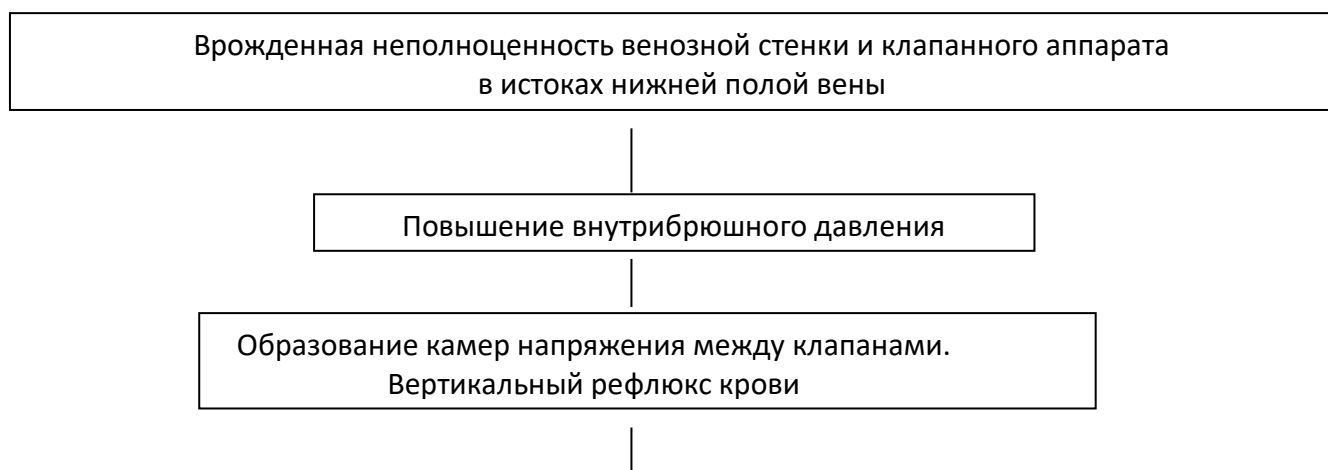
нарушениям микроциркуляции и трофическим изменениям мягких тканей.

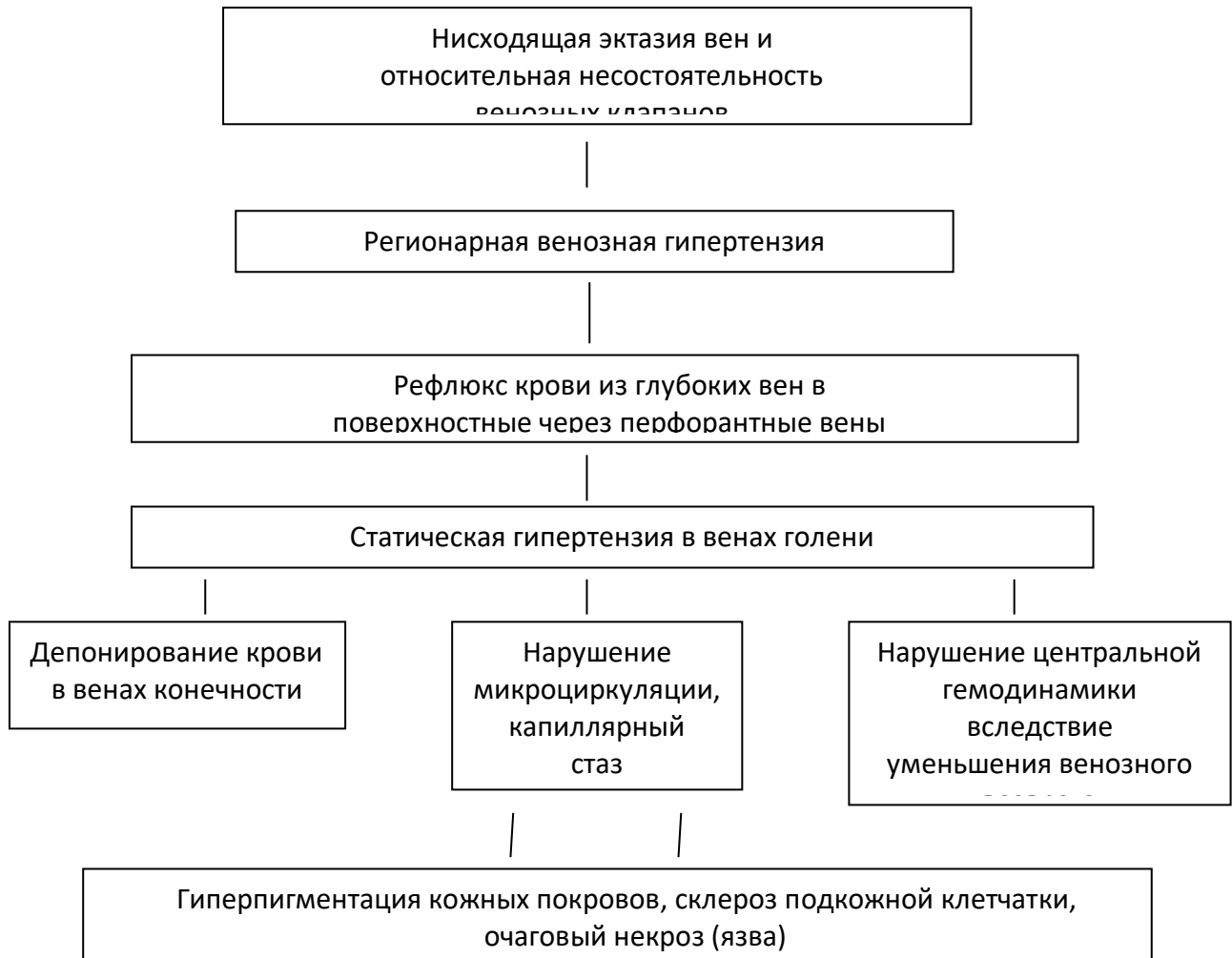Ретроградный кровоток, создавая над клапаном зону гипертензии, вызывает перерастяжение сосудов и прогрессирование относительной несостоятельности венозных клапанов. Очевидно, изменяются и сами клапанные створки в процессе ретроградного кровотока, и усиливается повреждающее влияние венозной гипертензии на состояние микроциркуляции, нарушения которой лежат в основе патологических изменений в подкожной клетчатке и кожных покровах.

Эволюция нарушений венозной гемодинамики при варикозной болезни может быть представлена в виде ряда изменений, нарастающих по каскадному типу.

Ведущими в развитии варикозной болезни являются два патогенетических механизма: сброс крови в поверхностные вены через устье большой и малой подкожных вен, что было описано Б. К. Броди (1846 г.), и через перфорантные вены. Это может способствовать возникновению структурных изменений глубоких вен (эктазия, клапанная недостаточность), появлению не только «камер напряжения», но и вертикального рефлюкса крови также и в системе глубоких вен. Развитие патологических вено-венозных шунтов с рефлюксом крови через сафено-бедренное, сафено-подколенное соустье и через перфорантные вены, обуславливает формирование тотальной венозной гипертензии в пределах всей конечности. Последняя стадия варикозной болезни характеризуется развитием микроциркуляторных нарушений, главным образом в венозной части капиллярного ложа, артериоло-венозного шунтирования, аутоенсибилизации, дерматосклероза, экземы, дерматита, образованием трофических язв и других осложнений.

Эволюция нарушений венозной гемодинамики при варикозной болезни





Морфологические изменения вен при варикозной болезни. Морфологические исследования с помощью световой микроскопии позволяют проследить развитие патологических изменений в различных слоях венозной стенки при варикозной болезни. Большинство авторов выделяют три стадии их развития компенсации, начальной или неосложненной декомпенсации и осложненной декомпенсации. Стадия компенсации характеризуется как этап, на котором действуют компенсаторные, приспособительные механизмы в ответ на повышение гидростатического давления внутри сосуда: морфологические изменения в этой стадии характеризуются набуханием интимы, гипертрофией и гиперплазией гладкомышечных клеток, умеренным разрастанием соединительнотканых элементов, полнокровием и гипертрофией венозной стенки. В последующем происходит частичная гибель гладкомышечных и соединительнотканых элементов и разрастание грубоволокнистой соединительной ткани с замещением эластических волокон коллагеновыми.

Возможности электронной микроскопии позволили более обоснованно подойти к оценке роли внутренней оболочки вен в возникновении и

развитии варикозной болезни, так как строение внутренней поверхности сосуда в значительной степени позволяет судить об изменениях, происходящих в сосудистой стенке. По данным электронной микроскопии, внутренняя поверхность сосуда при варикозной болезни представляет собой не гладкостенный цилиндр, а сложное рельефное образование. Повреждение эндотелия вследствие хронического венозного стаза и гипоксии венозной стенки приводит к патологии гладкомышечных клеток и к дальнейшему развитию патологического процесса (И. А. Чалисов, 1988).

В патогенезе заболевания, возможно, имеет значение трансформация функции гладкомышечных клеток в условиях варикозной болезни. Эти клетки приобретают свойства фагоцитов, способных разрушать и поглощать некоторые коллагеновые волокна.

КЛАССИФИКАЦИЯ

Клиническая классификация варикозной болезни. В зависимости от локализации выделяют варикозное расширение в бассейне большой подкожной вены, варикозное расширение в бассейне малой подкожной вены, варикозное расширение вен латеральной поверхности нижних конечностей и сочетанные поражения перечисленных выше областей. Различают следующие стадии расстройств венозного оттока (В. С. Савельев и соавт., 1972).

1. Компенсированная — расширение вен без клинических признаков нарушения кровообращения.

2. Субкомпенсированная — характеризуется появлением болей, проходящими отеками.

3. Декомпенсированная «А» — постоянная пастозность голеней, боли, отеки, выраженные трофические расстройства кожи (индурация, пигментация, экзема).

4. Декомпенсированная «Б» - при которой к вышеуказанным клиническим признакам присоединяются трофические язвы.

А. Н. Веденский (1978) выделяет следующие критерии клинической характеристики заболевания:

1. Форма (локализация морфо-функциональных изменений вен):

— глубокая (глубокие вены);

— поверхностная (подкожные вены);

— сочетанная.

2. Стадия:

0 — без расширения поверхности вен;

- 1 — без трофических расстройств;
 - 2 — с трофическими изменениями;
 - 3 — с наличием трофических язв.
3. Локализация: бедро, голень, стопа.

В дополнение к вышеперечисленным классификациям выделяют частные клинико-патологические варианты заболевания:

1. Варикозная болезнь с преобладанием высокого вено-венозного сброса. Эта форма заболевания возникает в результате сброса крови в поверхностную венозную систему через сафено-бедренный анастомоз или несостоятельные перфоранты, соединяющие большую подкожную и бедренную вены.
2. Варикозная болезнь с преобладанием низкого вено-венозного сброса. Под этой клинической формой подразумевается сброс крови из глубокой венозной системы в поверхностную на уровне голени через несостоятельные перфоранты или через устье малой подкожной вены.
3. Атипичные формы варикозной болезни: задняя и наружная поверхность бедра, область промежности и наружных половых органов. Выделение этих форм варикозной болезни целесообразно из практических соображений, так как диагностика и лечение их имеют определенные особенности и отличительные черты.

КЛИНИКА

Клиника. Клинические проявления варикозной болезни изменяются в процессе ее развития и зависят от стадии заболевания.

У некоторых больных еще до появления расширения поверхностных вен возникают жалобы на повышенную утомляемость, тяжесть в ногах в конце рабочего дня, локальные болевые ощущения в каком-либо отделе голени. Чаше эти ощущения появляются в типичных зонах наибольшей локализации коммуникантных вен, где в дальнейшем возникает локальное расширение подкожных вен. Нередко возникновение внешних признаков заболевания в виде расширений вен предшествует появлению неприятных ощущений в этой области.

В стадии компенсации сколько-нибудь выраженных расстройств венозного оттока в конечности выявить не удается. В течение

длительного времени варикозная болезнь может протекать бессимптомно. Что служит одной из причин позднего обращения больных за медицинской помощью.

Для стадии субкомпенсации характерны жалобы на непостоянные боли в области голени, переходящие отеки, возникающие при длительном стоянии и исчезающие в горизонтальном положении.

В стадии декомпенсации больные жалуются на постоянное ощущение тяжести, полноты в ногах, утомляемость, тупые боли. В горизонтальном положении, особенно во время сна, нередко возникают судороги в икроножных мышцах, сопровождающиеся кратковременными острыми болями. Появлению трофических расстройств часто предшествует мучительный кожный зуд, появляющийся по вечерам.

Начало заболевания проявляется в виде незначительного или умеренно выраженного варикозного расширения вен, которое возникает чаще в верхней трети голени, но может первично появляться в любых отделах одной или одновременно обеих нижних конечностей. Расширенные вены на ощупь мягкие, легко спадаются, кожные покровы над ними не изменены.

Примерно у 80 % пациентов наблюдаются расширения вен в бассейне большой подкожной вены и часто эти изменения начинаются в зоне какой-либо одной коммуникантной вены. Изолированные расширения вен в бассейне малой подкожной вены встречаются в 5—7 % наблюдений. Одновременные изменения в системах большой и малой подкожных вен наблюдаются у 20 % больных варикозной болезнью.

В стадии субкомпенсации появляются небольшие отеки или пастозность в области голеностопных суставов пораженных конечностей, которые, появляясь к вечеру, исчезают в течение ночи. Выраженность отека зависит от величины статической нагрузки на конечность.

Стадия декомпенсации характеризуется выраженным расширением вен и глобальным нарушением венозной гемодинамики в конечности, когда в ней депонируется большое количество крови, что может привести даже к эпизодам падения артериального давления и обморочным состояниям. Варикозно расширенные вены напряжены, тугоэластичной консистенции. Стенки крупных вен нередко склерозированы, интимно спаяны с кожей. При опорожнении таких узлов на поверхности кожи образуются углубления, что свидетельствует о перенесенном перифлебите.

По ходу расширенных вен появляется и прогрессирует пигментация кожных покровов, обусловленная повторными мелкими кровоизлияниями в кожу и образованием гемосидерина в этих местах. В зонах пигментации кожи развивается асептический целлюлит с последующим склерозом и уплотнением подкожной жировой клетчатки.

В этих отделах, преимущественно на внутренней поверхности нижней трети голени, кожа не берется в складку, становится неподвижной, сухой и шероховатой. Помимо пигментации кожи возникает в различной мере выраженный цианоз или отдельные пятна синюшно-багрового цвета.

Функциональные неврологические нарушения проявляются в виде дисгидрозов. Ангидроз встречается чаще гипергидроза. Постоянный застой крови в дистальных отделах конечности, резкое повышение давления в венозной системе, склеротические изменения подкожной клетчатки, нарушения капиллярного кровообращения ведут к появлению трофических расстройств. Особенно часто трофические изменения в кожных покровах развиваются на передне-медиальной поверхности нижней трети голени, находящейся в особо неблагоприятных условиях крово- и лимфообращения. Очаги атрофии кожи, гемосидероза, дерматосклероза имеют тенденцию к распространению и порой циркулярно охватывают дистальную треть голени. В дальнейшем развивается сухая или мокнущая экзема, на фоне которой обычно формируются трофические язвы голени.

МЕТОДЫ ДИАГНОСТИКИ

Диагностика. Нарушения венозной гемодинамики могут довольно надежно диагностироваться современными (клиническими, рентгенологическими, физиологическими, ралионуклидными, ультрасонографическими) методами исследования, позволяющими не только распознать, но и оценить их тяжесть. Обследование больного включает выполнение проб-тестов для получения необходимых сведений о функции венозной системы нижних конечностей.

Проба Броди—Троянова—Тренделенбурга. Для выполнения этой пробы необходимо в положении лежа поднять исследуемую конечность примерно на $45\text{—}60^\circ$ для опорожнения варикозно расширенных поверхностных вен. После этого область впадения большой подкожной вены в бедренную прижимают пальцами или на верхнюю треть бедра накладывают мягкий резиновый жгут под давлением примерно 100 мм рт. Ст., после чего больной переходит в вертикальное положение. Подкожные вены сначала остаются в спавшемся состоянии, однако в течение 30 с постепенно наполняются кровью, поступающей с периферии. Если же тотчас после того, как больной встал на ноги, устранить сдавление большой подкожной вены на бедре, варикозно расширенные вены бедра и голени в течение нескольких секунд заполняются обратным током крови, что проявляется в виде бегущей пульсовой волны. Момент ретроградного заполнения поверхностной венозной системы можно определить и пальпаторно, так как над узлом иногда определяется характерное дрожание. Такой результат пробы

свидетельствует о недостаточности клапана устья и аксиальных клапанов большой подкожной вены. При более углубленном обследовании используется 4 варианта оценки результатов пробы Броди—Троянова—Тренделенбурга.

Положительный результат пробы указывает на недостаточность клапанов большой подкожной вены при ее быстром ретроградном заполнении.

Отрицательный результат: поверхностные вены быстро (за 5—10с) заполняются до устранения сдавления большой подкожной вены в области овальной ямки, и наполнение их не увеличивается при устранении сдавления. У таких больных заполнение поверхностной венозной системы происходит из глубоких вен вследствие несостоятельности клапанов перфорантных вен.

Двойной положительный результат: поверхностные вены исследуемой конечности быстро заполняются до устранения сдавления большой подкожной вены в области овальной ямки, а после устранения сдавления напряжение стенок венозных узлов резко возрастает (сочетанная недостаточность клапанов перфорантных вен, клапанов устья и ствола большой подкожной вены).

Нулевой результат: вены заполняются медленно (в течение 30 с), и сдавление большой подкожной вены так же, как и устранение последнего, на степень и скорость этого наполнения влияния не оказывает (клапанная недостаточность поверхностных и перфорантных вен отсутствует).

Симптом Гакенбруха. При кашле происходит сокращение диафрагмы с некоторым уменьшением просвета нижней полой вены и резкое повышение внутрибрюшного давления, интракавального венозного давления, что при недостаточности клапанов быстро передается по общей и наружной подвздошной вене в бедренную, основной ствол большой подкожной вены и варикозный узел, в котором положенные пальцы ощущают явный толчок.

Проба Барроу—Шейниса. Исследуемый лежит на спине. После опорожнения подкожных вен путем поднятия обследуемой конечности на 40—60° в этом положении накладывают 3 жгута, сдавливающие только подкожные вены: в самом верхнем отделе бедра над овальной ямкой; над коленным суставом; под коленным суставом в верхней трети голени. Затем обследуемый переводится в вертикальное положение; быстрое набухание варикозных узлов на каком-либо отрезке конечности между жгутами указывает на наличие в этом участке коммуникантных вен с недостаточными клапанами.

Быстрое наполнение узлов голени может произойти только через коммуникантные вены с недостаточными клапанами в нижнем ее

отделе. Точную локализацию этого перфоранта можно установить, перемещая самый нижний жгут книзу и повторяя пробу, пока не прекратится наполнение узлов дистальнее жгута.

Проба Пратта. Также позволяет установить наличие недостаточности клапанов коммуникантных вен и их уровень. В горизонтальном положении больного поднимают исследуемую конечность, энергичными поглаживаниями рукой от периферии к центру конечности опорожняют подкожные вены. Накладывают резиновый бинт от основания пальцев до паховой складки так туго, чтобы он полностью сдавил только подкожные вены. Затем над бинтом под овальной ямкой накладывается тонкий резиновый жгут для сдавления подкожной вены и исключения обратного тока крови по ней. Больной переходит в вертикальное положение, и исследующий начинает по одному витку медленно снимать сверху резиновый бинт, натягивая при этом бинт так, чтобы нижележащий виток продолжал сдавливать лежащие под ним вены. Как только между жгутом и бинтом открывается промежуток шириной в ладонь, под жгутом туго накладывается второй резиновый бинт, который постепенно обвивает конечность книзу по мере того, как виток за витком снимается первый эластичный бинт. При этом между бинтами должен оставаться промежуток 5—6 см. Как только по снятии витка первого бинта открывается наполненный и напряженный варикозный узел или такой же участок варикозной вены, то он сразу отмечается на коже (2 %-ной бриллиантовой зеленью или настойкой йода) как место впадения коммуникантной вены с недостаточными клапанами. Таким путем обследуется вся конечность.

Маршевая проба Дельбе—Пертеса. Служит для определения проходимости глубоких вен и выполняется следующим образом. В вертикальном положении больного при максимально наполненных поверхностных венах на верхнюю треть бедра накладывают резиновый жгут или манжетку сфигмоманометра давление в котором доводится до 50—60 мм рт. Ст. После этого больному предлагается двигаться быстрым шагом в течение 5—10 мин. При хорошей проходимости глубоких вен, полноценности их клапанного аппарата и состоятельности клапанов перфорантных вен опорожнение поверхностных вен наступает в течение одной минуты. Если наполненные поверхностные вены после 5—10 мин интенсивной ходьбы не спадают, а наоборот, возникает еще более выраженное напряжение узлов и появляется ощущение распирающей боли, то это свидетельствует о непроходимости глубоких вен.

Однако следует подчеркнуть, что перечисленные выше функциональные пробы носят относительную информативность. Поэтому, несмотря на возрастающий интерес к неинвазивным методам исследования при

варикозной болезни, флебография продолжает рассматриваться как ведущий способ диагностики характера заболевания, определения показаний к хирургическому вмешательству, оценки результатов оперативного лечения варикозной болезни и ее осложнений. Разработанные методики функциональной флебографии открыли новые возможности, а современные контрастные препараты практически устранили опасность осложнений.

Ретроградная флебография бедра и голени в вертикальном или наклонном положении больного позволяют выявить степень патологической дилатации поверхностных и глубоких вен. Устанавливается также наличие или отсутствие патологического кровотока по глубоким венам, место расположения и состояние клапанного аппарата.

В настоящее время определены следующие показания к флебографии у больных с заболеваниями вен нижних конечностей:

1. Уточнение локализации и состояния клапанов в глубоких и поверхностных венах.
2. Определение характера патологических изменений глубоких вен и степени их проходимости.
3. Выявление причин послеоперационных рецидивов варикозной болезни, а также признаков заболевания без наличия варикозного расширения поверхностных вен.
4. Проведение дифференциальной диагностики с посттромботической болезнью и лимфостазом.
5. Выявление венозной ангиодисплазии и атипичных форм варикозного расширения подкожных вен с наличием гемангиом.

Флебومانометрия также прочно вошла в повседневную практику и считается ценным диагностическим методом при флебопатологии нижних конечностей. Венозное давление является наиболее точным показателем. Объективизирующим в определенной степени работу мышечно-венозной «помпы». В спокойной вертикальной позиции при любой форме хронической венозной недостаточности венозное давление в нижних конечностях не может быть выше должного гидростатического.

В настоящее время при изучении гемодинамики при варикозной болезни используется ряд новых неинвазивных методов (цветная и обычная доплерография, окклюзионная плетизмография, термография, полярография и другие), позволяющих получить довольно обширную информацию о функциональном состоянии варикозных вен, клапанах глубоких и перфорантных вен, оценить состояние кровотока в большой и малой подкожных венах.

Венозная окклюзионная плетизмография (ВОП) находит все более широкое применение благодаря большой информативности получаемых показателей (кровенаполнение вен и объемная скорость кровотока) на основе регистрации изменений объема конечности.

В последние годы открылись новые перспективы диагностики нарушений венозной гемодинамики в связи с появлением неинвазивных методов, позволяющих количественно оценить центральную гемодинамику и периферическое кровообращение. К их числу относятся и интегральная реография тела (ИРГТ) по М. И. Тищенко (1971). Весьма информативным является способ определения дееспособности клапанного аппарата глубоких вен нижних конечностей, основанный на изменениях ударного объема (УО) при выполнении приема Вальсальвы (М.И.Лыткин и соавт., 1985). Применение этого неинвазивного метода позволяет оценить состояние кровотока в венах нижних конечностей, не прибегая в ряде случаев к флебографии, которая необходима лишь для определения места расположения несостоятельных клапанов. Увеличение УО при повышении внутрибрюшного давления возможно лишь при функциональной состоятельности клапанного аппарата бедренных вен. В противном случае возникает выраженный ретроградный сброс крови в венозную систему нижних конечностей, что резко снижает венозный возврат к сердцу, и, следовательно, приводит к уменьшению УО.

Полноценность клапанов большой подкожной вены имеет меньшее значение, так как емкость ее бассейна в начальных стадиях развития заболевания при умеренном расширении поверхностных вен составляет всего лишь около 10 % емкости венозной системы конечности, и при изолированном поражении клапанного аппарата в этой вене объем ретроградного сброса, видимо, сравнительно невелик и существенно не отражается на венозном возврате.

Дифференциальная диагностика. Признаки варикозной болезни обычно легко распознаются, однако ее внешние симптомы встречаются при различных заболеваниях. Самые ранние стадии развития варикозной болезни сложны для диагностики, так как отсутствует ее основной признак — расширение поверхностных вен. Тщательный анализ жалоб и анамнеза заболевания (чувство тяжести и умеренные боли в нижних конечностях, отеки, проходящие за период ночного отдыха), данных объективного и флебографического обследования позволяет установить правильный диагноз.

Расширение поверхностных вен встречается при венозных дисплазиях, множественных врожденных артерио-венозных свищах, как разновидности аномалии развития артерио-венозных анастомозов. Ангиодисплазии обычно проявляются в раннем детском возрасте.

Наличие артерио-венозных шунтов приводит к ускоренному росту конечности. Местная кожная температура бывает повышенной. На коже конечности и туловища часто имеются сосудистые пятна от розово-красного до багрово-синего цвета — это так называемые капиллярные гемангиомы. Расширение подкожных вен при ангиодисплазиях происходит вследствие шунтирования артериальной крови в вены. Для проведения дифференциальной диагностики обычно не требуется специальных методов исследования.

Сложность распознавания посттромботической болезни заключается в том, что она часто развивается на фоне варикозной болезни, имеет яркие признаки нарушений венозного оттока. Диагностику облегчают анамнестические данные о перенесенном тромбозе глубоких вен. Для посттромботической болезни характерны распространенные отеки нижних конечностей, индурация подкожной жировой клетчатки захватывает значительную площадь на внутренней и наружной поверхностях нижней половины голени. Односторонние тромбозы подвздошно-бедренной локализации распознаются по наличию расширенных вен в нижних отделах брюшной стенки, отеков всей конечности. Окончательный диагноз удается установить в основном при помощи флебографии.

Синдром нижней полой вены, обусловленный ее окклюзией, проявляется умеренной отечностью дистальных отделов нижних конечностей, расширением поверхностных вен, трофическими изменениями мягких тканей, как при варикозной болезни в стадии декомпенсации. Характерным признаком синдрома нижней полой вены является расширение подкожных вен передней брюшной стенки. Диагностические затруднения разрешает флебография таза.

ДИФФЕРЕНЦИАЛЬНАЯ ДИАГНОСТИКА

Необходимость в дифференциальной диагностике варикозной болезни может возникнуть при бедренных грыжах, лимфаденитах, абсцессах, лимфедеме, облитерирующих атеросклеротических поражениях артерий, диабетических и гипертензионных язвах.

Нужно помнить также, что боли в нижних конечностях в сочетании с отеками могут быть при заболеваниях суставов, плоскостопии, периартритах, остеохондрозе позвоночника и других заболеваниях опорно-двигательного аппарата, а потому требуется тщательное изучение причин их развития и форм проявления, с обязательным учетом сопутствующих заболеваний.

ЛЕЧЕНИЕ

Консервативное лечение варикозной болезни. Консервативную терапию варикозной болезни не следует противопоставлять оперативным методам лечения. Многовековой ее опыт позволил определить наиболее рациональные принципы лечения таких больных.

Эластичная компрессия конечности с применением лечебных чулок или эластичных бинтов обычно приносит облегчение пациентам. Она обеспечивает компрессию варикозно расширенных вен, повышает эффективность насосной функции мышц голени, замедляет процесс варикозного расширения поверхностных вен, развития трофических изменений мягких тканей голени и улучшает отток крови и лимфы. Эластические повязки можно рекомендовать в случаях, когда оперативное лечение противопоказано из-за общего состояния больного, или осуществление его невозможно по другим причинам. Накладывать повязку или надевать чулки следует утром до вставания с постели, когда нет отечности. Бинтование начинается от основания пальцев стопы. Один тур бинта накладывается на предыдущий с таким расчетом чтобы он не менее чем наполовину покрывал его. Повязка должна полностью закрывать всю стопу и голень до коленного сустава.

Иногда эластическую повязку сочетают с местной локальной компрессией трофической язвы. Для этой цели на область язвы накладывается марлевая повязка, поверх которой помещается резиновая губка и прижимается к области язвы при последующем наложении эластического бинта. Сочетание эластического бинтования стопы и голени с усиленной местной компрессией области трофической язвы позволяет ускорить ее заживление.

В лечении трофических язв, развившихся вследствие варикозной болезни, цинкжелатиновая повязка является наиболее эффективным методом лечения. Такая повязка после одно- или многократного применения обеспечивает заживление не менее 90 % трофических язв.

Максимальное пребывание больного в постели с возвышенным положением конечности оказывает благоприятное влияние на заживление трофической язвы. При возвышенном положении конечности в постели отсутствует патологический ретроградный кровоток, устраняется венозная гипертензия, исчезают отеки.

Метод склерозирующей терапии применяется при варикозном расширении поверхностных вен более 100 лет. В качестве склерозирующих средств использовали 15—20 %-ные растворы поваренной соли, 50—60 %-ные растворы глюкозы, 25—40 %-ные растворы салицилового натрия, а в последнее время широкое распространение получили «варикоцид» (5 %-ный раствор морруата натрия), 1 %-ный или 3 %-ный раствор тромбовара. 0.5, 1, 3 %-ный

fibro vein. Большинство современных хирургов и флебологов отрицательно относятся к склерозирующей терапии, как к самостоятельному методу лечения вследствие большого числа ранних рецидивов варикозного расширения вен и опасности распространения тромба на коммуникантные и глубокие вены конечности. Введение склеротических веществ противопоказано также при расположении варикозных узлов вблизи суставов. Применение этого метода допустимо как дополнение к хирургическому вмешательству для облитерации мелких варикозных узлов вне зоны операции.

Принципы оперативной коррекции нарушений венозного кровотока при варикозной болезни. Основные патогенетические принципы хирургического лечения варикозной болезни были определены еще в начале нашего века. Операция в виде удаления поверхностных патологически расширенных вен и перевязки несостоятельных перфорантных вен доступна каждому хирургу. Она и производится во всех стационарах, однако, видимо, ни при одной хирургической патологии не совершается столько технических и тактических ошибок, как при оперативном лечении варикозной болезни.

Показания к операции и определение характера и объема хирургического вмешательства. Варикозная болезнь представляет собой патологию венозного кровообращения конечности, которая в той или иной степени может быть устранена лишь хирургическим методом. Показания к оперативным вмешательствам по поводу варикозной болезни должны устанавливаться до развития тяжелых осложнений (трофические язвы, тромбофлебит и другие), однако не ранее 3-х лет после появления первых симптомов заболевания. Эта тенденция основывается на неизбежном прогрессировании венозной гипертензии и возможности ранней диагностики характера и степени нарушения венозного кровотока. Целью операции в этих случаях является нормализация кровотока по глубоким венам. Помимо этого оперативное пособие должно включать:

1. Устранение вено-венозных сбросов на всех уровнях венозной системы конечности.
2. Удаление варикозно расширенных вен на бедре, голени и стопе.
3. Коррекцию клапанной недостаточности глубоких вен.
4. Устранение патологического кровотока из глубоких вен голени в вены стопы.
5. Восстановление или улучшение функции «мышечных насосов» и других механизмов венозного возврата.

Соблюдение этих принципов с индивидуализацией не только объема, но и методов коррекции нарушений венозной гемодинамики — основное условие успеха оперативного лечения.

Для коррекции венозного кровотока необходимо разобщение патологических связей поверхностных и глубоких вен на голени. Интраоперационные локальные флебограммы в этой ситуации являются руководством к выбору разрезов и объема оперативного вмешательства. Особенно большое число несостоятельных перфорантных вен выявляется в нижней половине голени. Обычно эти эктазии вен обусловлены патологическим кровотоком из перфорантных вен голени и вен стопы. После удаления большой и малой подкожных вен наступает затруднение оттока крови от стопы и расширение ее поверхностных вен.

Таким образом, выявление и разобщение патологических связей глубоких и поверхностных вен голени должно сочетаться с вмешательством на поверхностных и перфорантных венах стопы.

При выраженной недостаточности коммуникантных вен и трофических изменениях кожи голени для устранения патологического кровотока в зоне трофических расстройств показано применение обтурации заднеберцовых вен. Одновременно с обтурацией происходит и дистанционная окклюзия устьев перфорантных вен в зоне трофических изменений мягких тканей внутренней поверхности голени. Этот вид оперативного вмешательства применяется, как правило, в сочетании с другими вмешательствами на поверхностных и глубоких венах нижних конечностей, включая надфасциальную перевязку перфорантных вен в верхней половине голени (А. Н. Веденский).

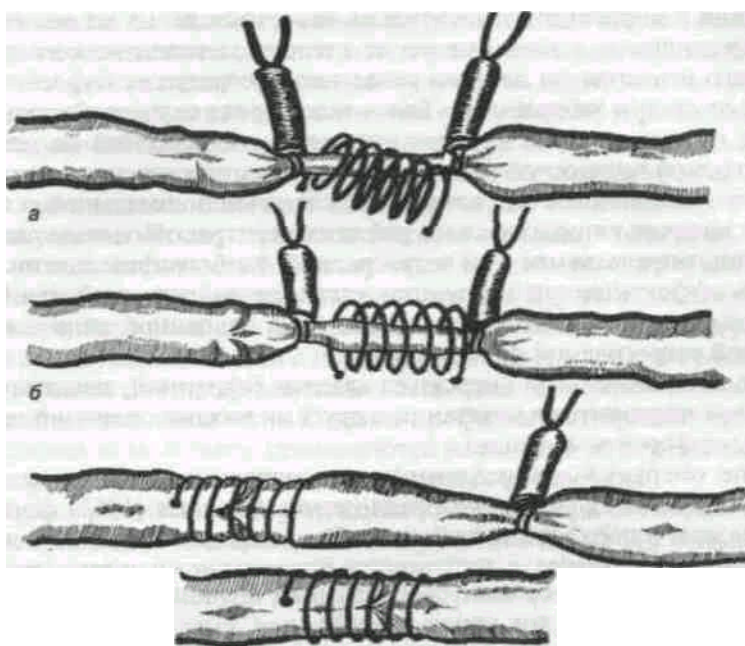
Анализ обширной литературы и опыта клиники позволяет конкретизировать показания к оперативному лечению варикозной болезни:

1. Патологическое расширение подкожных вен.
2. Варикозное расширение подкожных вен, сочетающееся с повышенной утомляемостью конечностей, пастозностью или отечностью ее дистальных отделов.
3. Признаки нарушения оттока крови: ощущение тяжести, отечность, повышенная утомляемость нижней конечности без наличия варикозного расширения поверхностных вен.
4. Признаки нарастающих трофических изменений мягких тканей на внутренней поверхности голени, не поддающиеся консервативной терапии независимо от наличия или отсутствия варикозного расширения подкожных вен.
5. Острый тромбофлебит варикозно расширенных вен независимо от их локализации.

Наряду с показаниями к операции по поводу варикозной болезни, необходимо оценить и противопоказания к хирургическому лечению, которые могут быть общими и местными. К противопоказаниям общего

характера относятся: состояние после перенесенного инфаркта миокарда или инсульта, поздние стадии гипертонической болезни, ИБС и др. Эти противопоказания могут быть и относительными, а поэтому требуют индивидуальной оценки. Пожилой возраст больных является относительным противопоказанием, но он должен учитываться при определении объема и характера операции. Местными противопоказаниями являются гнилостно-некротические трофические язвы, распространенная экзема, пиодермия, рожистое воспаление и др. Операции на поверхностных и перфорантных венах. У большинства больных операции в связи с варикозным расширением поверхностных вен включают различные варианты флебэктомии по методике Троянова—Тренделенбурга, Бэбкока, Нарата и др. с лигированием и прошиванием вен в различных модификациях.

Как правило, оперативное вмешательство начинается с обследования сафенобедренного соустья, где нередко имеются выраженные конгломераты варикозно расширенных вен. Если не предполагается экстравазальная коррекция относительной несостоятельности клапанов глубоких вен, производится небольшой разрез параллельно и несколько выше паховой складки кожи. Затем обследуется сафенобедренное соустье, производится перевязка и удаление БПВ у места впадения ее в бедренную вену и всех венозных ветвей, впадающих в нее на этом уровне. Затем из отдельного косо-продольного разреза на бедре иссекаются конгломераты расширенных вен, и зондом удаляются фрагменты или ствол БПВ по методу Бэбкока. Удаляются также варикозно расширенные притоки магистральных вен на голени и стопе в сочетании с перевязкой несостоятельных коммуникантных вен.



Техника экстравазальной коррекции относительно несостоятельных венозных

клапанов (А. Н. Веденский):

а — надевание спирали;

б — спираль надета;

в — спираль смещена на область клапана;

г — фиксация спирали к венозной стенке.

Экстравазальная коррекция клапанов глубоких вен. Оперативные вмешательства на глубоких венах патогенетически обоснованы, так как достигается восстановление функций клапанного аппарата и нормализация оттока крови.

Для коррекции относительно несостоятельных венозных клапанов предложено много методов, но в настоящее время наиболее широкое применение получили экстравазальные корректоры венозных клапанов, разработанные и предложенные А. Н. Веденским. Они представляют собой лавсановые спирали различного диаметра, обеспечивающие каркасность, предотвращающие возможность расширения вены или ее экстравазальное сдавление.

Показания к коррекции относительно несостоятельных клапанов бедра и голени определяются в зависимости от степени патологического рефлюкса контрастного вещества по данным отдельной ретроградной флебографии и не зависят от стадии заболевания. Более того, в ряде случаев экстравазальная коррекция выполняется из профилактических соображений на остальном клапане большой подкожной вены при начальных признаках эктазии поверхностных вен. Показанием для коррекции клапанов подколенной и берцовых вен служит наличие патологического рефлюкса контрастного вещества до середины голени, определяемое при ретроградной флебографии голени.

Степень эффективности коррекции клапанов подколенной или берцовых вен определяется таким же образом, как и на бедренной вене с помощью контрольной ретроградной флебографии.

Обычно экстравазальная коррекция клапана бедренной, подколенной или берцовых вен проводится в сочетании с другими видами операций на поверхностных и перфорантных венах.

В группе операций, направленных на улучшение функции клапанного аппарата, заслуживает внимание предложение Psathakis (1965) формировать мышечный жом в подколенной области. Эта операция создания искусственного клапана заключается в проведении пересеченного сухожилия нежной мышцы бедра между подколенной веной и артерией с последующим подшиванием конца его к двуглавой

мышце. Сокращение нежной и портняжной мышц во время ходьбы создает своеобразный функциональный барьер, задерживающий обратный ток крови по вене.

Обтурация заднеберцовых вен. Одними из наиболее тяжелых проявлений варикозной болезни являются трофические изменения мягких тканей на внутренней поверхности нижней трети голени. Эти изменения проявляются в виде жировых некрозов подкожной клетчатки, индуративных целлюлитов. Дисколории кожи или ее гиперпигментации, белой атрофии кожи, индурации или фиброзного перерождения подкожной жировой клетчатки, трофических язв.

Опыт применения субфасциальной перевязки перфорантных вен и резекции заднеберцовых вен при трофических изменениях мягких тканей голени позволил предложить альтернативное решение: применить окклюзию заднеберцовых вен, предложенную А. Н. Веденским (1988). Это малотравматичное и выгодное в косметическом отношении оперативное вмешательство позволяет одновременно решать обе задачи: прервать патологический ретроградный кровоток по надлодыжечным перфорантным венам в зоне трофических изменений мягких тканей и устранить ретроградный кровоток по заднеберцовым венам в глубокие вены стопы. Анализ наших наблюдений показал, что в таких ситуациях это не альтернативная, а оптимальная операция.

Лечебно-профилактические мероприятия в послеоперационном периоде у больных с варикозной болезнью можно разделить на общие и частные. Мероприятия общего характера заключаются в ранней двигательной активности больных и включают меры физического воздействия или ускорения оттока крови и активацию кровообращения. С первых часов после операции больному рекомендуют поворачиваться в постели, сгибать ноги, производить движения в голеностопных суставах. Простое приподнимание ножного конца кровати на 8—10 см значительно улучшает венозную гемодинамику. Возвышенное положение конечности в сочетании с эластическим бинтованием позволяет при активных движениях улучшить деятельность «мышечного насоса», способствует снижению венозной гипертензии, улучшает отток лимфы. На следующий день после операции больные начинают садиться в постели. Разрешается дозированная ходьба, выполняется первая перевязка с наложением эластического бинта на обе конечности от кончиков пальцев до коленных суставов. После перевязки больные начинают ходить по палате, но обязательно с забинтованной эластическим бинтом конечностью. Ношение эластического бинта необходимо на срок не менее 2-х месяцев после выписки из стационара. Активный двигательный режим в раннем послеоперационном периоде и дозированная ходьба с первых суток после операции создают

оптимальные условия для профилактики замедления венозного оттока крови и послеоперационных тромбозов. С целью профилактики тромбообразования в послеоперационном периоде применяются различные дезагрегантные препараты (аспирин, трентал, курантил) в обычных дозировках.

ТРОМБОФЛЕБИТЫ НИЖНИХ КОНЕЧНОСТЕЙ

ЦЕЛЬ ИЗУЧЕНИЯ ТЕМЫ

Научиться правильно и вовремя диагностировать тромбофлебит нижних конечностей, освоить показания к различным методам лечения и тактику лечения в каждом конкретном случае

ВОПРОСЫ ДЛЯ ПОВТОРЕНИЯ:

- Клиническая анатомия венозной системы нижних конечностей
- Гистологическое строение венозной стенки
- Краткие физиологические данные венозного кровотока в нижних конечностях
- Методы обследования больных с патологией сердечно-сосудистой системы
- Коагуллограмма. Основные параметры

ВОПРОСЫ ДЛЯ САМОКОНТРОЛЯ ЗНАНИЙ ПО ТЕМЕ:

- Дайте определение понятию тромбофлебит нижних конечностей
- Этиология и патогенез тромбофлебита нижних конечностей
- Клиника тромбофлебита поверхностных и глубоких вен
- Лечение, показания к различным методам лечения
- Профилактика флеботромбоза
- Тромбоз венозных сосудов в послеоперационном периоде, диагностика, профилактика, лечение.
- Понятие о «плавающих» тромбах

**КЛАССИФИКАЦИЯ
КОНЕЧНОСТЕЙ**

ТРОМБОФЛЕБИТА

НИЖНИХ

Тромбофлебит – полиэтиологическое заболевание. В возникновении его имеют значение нарушения целостности венозной стенки и инфекционные факторы. На стенку вены инфекция может переходить непосредственно из окружающих воспалённых тканей или распространяться лимфогенно или гематогенно. Развитию заболевания способствует наличие кариозных зубов, тонзиллит, грипп, скарлатина, туберкулёз, рожа, пневмония, септикопиемия. Важную роль в возникновении тромбофлебита играет замедление тока крови (при варикозном расширении вен, беременности, слабости сердечной деятельности, продолжительном пребывании ослабленных больных в постели), изменение физико-химического состава крови и повышении её коагулирующих свойств (при сгущении крови, введении в кровь гемостатических, склерозирующих и других медикаментов). Предрасполагающими факторами возникновения тромбофлебита являются понижение реактивности организма, нарушения деятельности нервно-эндокринной системы. Образовавшийся в вене тромб обычно рассасывается с восстановлением проходимости сосуда или обызвествляется с образованием венозных камней (флеболитов). Возможно гнойное расплавление тромба или отрыв и перенос его в другие органы (тромбоэмболия) с возникновением инфарктов.

Тромбофлебиты подразделяются на инфекционные и асептические.

К первым относятся:

1. послеродовые;
2. послеабортные;
3. после сыпного тифа;
4. при флегмонах, абсцессах или после них;
5. при роже и после неё;
6. послеоперационные тромбофлебиты и эмболии;
7. после гриппа;
8. при фурункулёзе и после него;
9. при туберкулёзных заболеваниях;
10. при септикопиемии или в результате её.

К асептическим тромбофлебитам относятся:

1. тромбофлебиты при варикозном расширении вен;
2. мигрирующий тромбофлебит формы Бюргера;
3. тромбофлебит при сдавлении вен, например, опухолью;
4. тромбофлебиты после закрытой травмы, при ранениях, кровоизлияниях с повреждением вен;
5. тромбофлебиты при сердечно-сосудистых заболеваниях.

Различают также острый (гнойный и негнойный), подострый и хронический тромбофлебит поверхностных и глубоких вен нижних

конечностей. Кроме того, целесообразно выделять также обострение хронического тромбофлебита.

КЛИНИКА

Острый тромбофлебит поверхностных вен начинается внезапно и сопровождается невысокой (субфебрильной) температурой. Больные жалуются на боли по ходу вен, усиливающиеся при движениях конечности, недомогание. Конечность несколько отёчна по сравнению со здоровой. По ходу часто варикозно расширенных подкожных вен пальпируются плотные, болезненные, шнуровые инфильтраты. Кожа над ними гиперемирована, с цианотичным оттенком, блестящая, умеренно отёчная, тёплая и болезненная при пальпации. Выздоровление наступает в сроки от 2-4 недель до нескольких месяцев. Часто процесс переходит в подострую или хроническую стадию. Если у больного с поверхностным тромбофлебитом имеется значительный отёк конечности, то следует заподозрить переход воспалительного процесса на глубокие вены. Острый тромбофлебит глубоких вен может возникать без предшествующего поверхностного тромбофлебита. У больных внезапно появляется озноб, температура тела повышается до 39-39,5°C, появляются боли в нижних конечностях, усиливающиеся при кашле (симптом кашля), тахикардия, неадекватная степени повышения температуры (признак Малера). Конечность резко отёчная, бледная, с синюшно-мраморным оттенком, холодная, напряжённая. При пальпации во внутренней поверхности пяточно-лодыжковой области отмечается болезненность (кулисная боль). Боли возникают при сдавлении икроножных мышц рукой и при тыльном сгибании стопы. Пульс на стороне поражения ослаблен или отсутствует. Регионарные лимфатические узлы увеличены и слегка болезненны. Заболевание в среднем продолжается 2-3 месяца, иногда излечивается, но чаще переходит в подострую или хроническую стадию. Если своевременно не предпринять лечебные мероприятия, то острый тромбофлебит глубоких и поверхностных вен у тяжелобольных может перейти в гнойный. Он нередко является осложнением какого-либо гнойного процесса окружающих тканей. При этом происходит гнойное расплавление тромбов и по ходу поражённых вен возникают множественные абсцессы, флегмоны с характерной для них клинической картиной. Гнойное содержимое, попадая в кровянистое русло, приводит к септикопиемии.

При понижении сопротивляемости организма не леченный или недостаточно вылеченный острый тромбофлебит нижних конечностей в

конечном итоге приводит к возникновению осложнений, которые по локализации процесса можно условно подразделить на семь групп:

1. со стороны кожи (дерматиты, экземы, трофические язвы);
2. со стороны подкожной клетчатки и подлежащих мягких тканей (абсцессы, флегмоны);
3. со стороны кровеносных сосудов (викарные поверхностные флебэкзистии при поражении глубоких вен, генерализация тромбофлебита, кровотечение при аррозии (изъязвлении сосуда), тромбозах сосудов внутренних органов и инфаркты их, флебосклероз);
4. со стороны лимфатической системы (лимфангиты, лимфадениты, слоновость);
5. со стороны периферической системы (ишемические невриты);
6. общие гнойные осложнения (септикопиемия, сепсис).

Тромбофлебит с самого начала может иметь подострое течение. Если острый процесс не излечивается, то он переходит в острую стадию. Клинически подострый тромбофлебит поверхностных и глубоких вен нижних конечностей проявляется незначительными отёками и ноющими болями, которые усиливаются при физическом напряжении. Температура тела нормальная. Уплотнения и инфильтраты по ходу вен отмечаются на небольшом протяжении в виде отдельных фрагментов, они малоболезненны. Кожа над ними синевато-коричневая. Больные ходят и могут выполнять работу, не связанную с физической нагрузкой. Процесс длится в среднем 1-4 месяца. Хронический тромбофлебит поверхностных вен часто возникает при их варикозном расширении. Больные ощущают утомляемость ног при ходьбе. Вдоль поражённых вен определяется чувствительный при пальпации и резких движениях ноги плотный тяж, местами в виде чёткообразных узлов. При длительной ходьбе и стоянии появляется пастозность конечности и отёк, который за ночь исчезает, а днём появляется вновь. При длительном течении заболевания появляются трофические расстройства в области голени, индурация кожи, варикозные язвы. Больные хроническим тромбофлебитом глубоких вен постоянно испытывают тяжесть и ноющие боли в ноге. Отмечаются отёки. Обострения хронического тромбофлебита часто наступают под влиянием травмы, инфекции и других неблагоприятных воздействий. Они сопровождаются местным проявлением всех признаков воспаления вены и нарушением общего состояния организма. После недостаточно лечённых острых и хронических тромбофлебитов глубоких вен вследствие разрушения клапанного аппарата и нарушения оттока крови развивается посттромбофлебитический синдром с присущей

ему хронической венозной недостаточностью, в течении которой различают три стадии. При компенсированной стадии наряду с варикозным расширением вен отёк отсутствует, отмечаются незначительные боли, тяжесть и утомляемость больной конечности. Субкомпенсированная стадия характеризуется отёком поражённой конечности, который исчезает после длительного постельного режима, более выраженными болями, чувством тяжести и распирания конечности. В декомпенсированной стадии различают отёчную, отёчно-индуративную и язвенную формы заболевания. Отёчная форма характеризуется выраженными отёками, которые не исчезают по утрам. При отёчно-индуративной форме на фоне стойких отёков определяются уплотнение подкожной клетчатки, пигментация, сухость, истончение и шелушения различных участков кожи. Язвенная форма характеризуется более выраженными трофическими нарушениями и длительно незаживающими трофическими язвами голеней. Диагностическую ценность при заболеваниях венозной системы представляют пробы, выявляющие варикозное расширение вен. Их нельзя применять у больных острым тромбофлебитом и при наличии выраженных трофических изменений кожи.

ДИАГНОСТИКА

Существует множество методов обследования венозной системы нижних конечностей: ультразвуковая доплерография, дуплексное сканирование, флебография, КТ-флебография, фотоплетизмография, флебосцинтиография, флебоманометрия. Однако среди всех инструментальных методов диагностики максимальной информативностью обладает ультразвуковое ангиосканирование с цветным картированием кровотока. На сегодняшний день метод является «золотым» стандартом диагностики патологии вен. Метод не инвазивен, позволяет адекватно оценить состояние вены и окружающих ее тканей, определить локализацию тромба, его протяженность и характер тромбоза (флотирующий, неокклюзивный пристеночный, окклюзивный), что крайне важно для определения дальнейшей лечебной тактики. В тех случаях, когда ультразвуковые методы недоступны либо малоинформативны (тромбоз илеокавального сегмента, особенно у тучных больных и у беременных), применяют рентгенконтрастные методы. В нашей стране наибольшее распространение получила ретроградная илиокаваграфия. Подключичным или яремным доступом диагностический катетер проводится в нижнюю полую и подвздошные вены. Вводится контрастное вещество и выполняется ангиография. При необходимости из этого же доступа можно выполнить имплантацию кава-фильтра. В

последние годы начали применяться малоинвазивные рентгенконтрастные методики – спиральная компьютерная томоангиография с 3D–реконструкцией и магнитно–резонансная томоангиография. Из лабораторных исследований заподозрить венозный тромбоз позволяет обнаружение критических концентраций продуктов деградации фибрина (D–димер, РФМК – растворимые фибрин–мономерные комплексы). Однако исследование не специфично, поскольку РФМК и D–димер повышаются и при ряде других заболеваний и состояний – системные болезни соединительной ткани, инфекционные процессы, беременность и т.д.

ДИФФЕРЕНЦИАЛЬНАЯ ДИАГНОСТИКА

Тромбофлебит поверхностных вен дифференцируют с болезнью Винивартера-Бюргера, лимфангитом, узелковым периартериитом. При облитерирующим тромбангиите (болезни Винивартера-Бюргера) патологический процесс поражает вены по типу мигрирующего тромбофлебита, а также артерии. По ходу подкожных вен появляются единичные или множественные болезненные узелковые уплотнения. Кожа над ними гиперемирована, припухлая. Появившиеся узелки не мигрируют, но вскоре они возникают на новых участках конечностей, на коже груди. Заболевание протекает с периодическими ремиссиями и рецидивами до нескольких раз в год, с образованием новых очагов тромбофлебитов. Постепенно поражаются артерии. Они спазмируются, воспаляются с образованием тромбов и облитерируются. Пульс на артериях стопы ослаблен или отсутствует. В отличие от тромбофлебита при лимфангите на коже по ходу воспалённых лимфатических сосудов отмечается нежно-розовая, болезненная узкая полоса, которая тянется чаще от инфицированной раны или острого гнойного процесса в дистальном отделе конечности к увеличенным болезненным регионарным лимфатическим узлам. Больных беспокоят зуд, чувство жжения или напряжения по ходу поражённых лимфатических сосудов. Уплотнения, болезненность при пальпации поверхностных вен отсутствуют. Узелковый периартериит – аллергическое заболевание с поражением мелких артерий и артериол. В коже и подкожной клетчатке определяются болезненные узелки вдоль мелких артериальных сосудов величиной от просяного зерна до горошины. Они держатся недолго. Появление узелков происходит в период обострения, который чередуется со светлыми промежутками на протяжении многих лет. Решающим в диагностике является биопсия узелка. Глубокий тромбофлебит нижних конечностей следует дифференцировать с

тромбоэмболией или тромбозом артериальных стволов, с облитерирующим артериозом, болезнью Рейно. Острый тромбофлебит глубоких вен, сопровождающийся рефлекторным спазмом артерий, напоминает острую артериальную непроходимость вследствие тромбоза или эмболии, которая чаще возникает у больных, страдающих атеросклерозом, заболеваниями сердца. У этих больных, в отличие от больных тромбофлебитом, с самого начала отмечаются явления острой артериальной непроходимости и нарушения кровообращения. Заболевание возникает внезапно и характеризуется резкой и быстрой прогрессирующей болью, бледностью, сменяющейся мраморной окраской кожи, похолоданием и оцепенением поражённой конечности. Кожные и подкожные вены спавшиеся. Рефлексы, кожная чувствительность и пульс на артериях конечности ниже уровня закупорки отсутствуют. Наступает омертвление конечности с чёткой границей на уровне места закупорки артерии.

Некоторое сходство имеют начальные стадии глубокого тромбофлебита и облитерирующего артериоза нижних конечностей. Оба заболевания характеризуются болями в икроножных мышцах, быстрой утомляемостью конечностей и ослаблением пульсации периферических сосудов. При облитерирующем артериозе перечисленные симптомы развиваются постепенно, а при тромбофлебите – внезапно. При артериозе наблюдается повышенная чувствительность конечности к холоду, перемежающаяся хромота при ходьбе. Диагностике помогает осциллография, ангиография.

Болезнь Рейно редко поражает нижние конечности. В отличие от тромбофлебита у больных возникают приступы болей и спазма сосудов симметрично поражённых конечностей, связанные с волнением, охлаждением стоп, характерна перемежающаяся хромота. В связи с ишемией дистальные фаланги одного или нескольких пальцев стопы бледные, холодные (симптом «мёртвого пальца»). Одновременно возникают чувство онемения, покалывания и болезненность поражённых пальцев. В дальнейшем бледность сменяется цианозом, покраснением пальцев, возможны их омертвление, мумифицирование и самостоятельное отторжение. Вне приступов болей нет. Пульсация периферических сосудов ослаблена, но не исчезает. Посттромбофлебитический синдром или хроническую венозную недостаточность нужно дифференцировать со слоновостью. Она развивается постепенно, годами, в анамнезе отсутствуют тромбофлебиты. При слоновости отёки твёрдые, плотной консистенции, распространяются на всю конечность, не уменьшаются после длительного возвышенного положения ноги. Кожа утолщена, окраска её не меняется, подкожная

клетчатка плотная. Боли, пигментации, экземы и подкожные флебэктазии отсутствуют.

ЛЕЧЕНИЕ

Консервативное лечение больных острым поверхностным и глубоким тромбофлебитом нижних конечностей индивидуальное и проводится в стационаре. Больным производят паранефральные новокаиновые блокады по Вишневскому, назначают постельный режим, возвышенное положение конечности с одновременными дозированными движениями в ней, общую лечебную гимнастику, молочно-растительную диету и обильное питьё. На всю конечность кладётся повязка с мазью Вишневского или с гепариновой мазью. Хорошее противовоспалительное, антисептическое, обезболивающее и спазмолитическое действие оказывает гепарин-пенициллиновая мазь (гепарина 50000 ЕД, новокаина 0,5 мл, анестезина 1 мл, бензилпенициллина натрия 1000000 ЕД, ланолина до 30 г), которая наносится на кожные покровы соответственно участку поражения 1-2 раза в сутки).

Если тромбофлебит связан с инфекцией, с противовоспалительной целью назначают антибиотики (пенициллин, стрептомицин, тетрациклин и др.) и сульфаниламиды.

Для профилактики тромбообразования с самого начала заболевания применяют гепарин или синантрин в сочетании с фибринолизинем. Назначают один из антикоагулянтов непрямого действия (фенилин, дикумарин, пелентан и др.). Дозировка антикоагулянтов подбирается в стационаре индивидуально и зависит от исходного состояния свёртывания крови и чувствительности больного к препарату. Не реже чем каждые два дня изучают показатели коагулограммы, исследуют мочу на микрогематурию. Протромбиновый индекс удерживают на уровне 40-50%. Антикоагулянты противопоказаны при наличии свежих ран, язв, геморрагических диатезах, заболеваниях печени и почек, туберкулёзе лёгких, беременности, менструации. В этих случаях показано лечение пиявками (гирудотерапия) – по 5-8 пиявок ежедневно или через день по ходу воспалённых вен. Во избежание образования язв не следует ставить пиявки на участки трофических изменений кожи голени. Антикоагулянтную терапию комбинируют с применением протеолитических ферментов (трипсин или химотрипсин по 5 мг 2 раза в день внутримышечно), которые оказывают тромболитическое и противовоспалительное действие. Рекомендуются тромболитин (комплекс гепарина с трипсином), урокиназа, гиалуронидаза, стрептаза, которые повышают лизирующие свойства крови. Для устранения сосудистого спазма назначают спазмолитики (папаверин,

платифиллин, галидор и др.), 0,25% раствор новокаина по 30-40 мл внутривенно ежедневно. Благоприятное влияние на течение тромбофлебита оказывают глюкокортикоиды, антигистаминные препараты (пипольфен, димедрол), витамины группы В, никотиновая кислота, рутин. Запрещается массаж поражённой конечности, так как он может привести к отрыву тромба и эмболии легочной артерии. Не следует производить инъекции и внутривенные вливания в больную конечность. Если вокруг воспаленной вены образуются гнойники, их вскрывают, дренируют и лечат, как гнойную рану. При восходящем гнойном тромбофлебите производят перевязку вены выше поражённого участка. После затихания острых воспалительных явлений больные могут лечиться амбулаторно. За ними устанавливается диспансерное наблюдение. При подостром и хроническом тромбофлебите применяют согревающие компрессы с мазью Вишневского, повязки с гепариновой, гепарин-пенициллиновой мазью, спазмолитики, антикоагулянты непрямого действия, гирудотерапию. Слабыми антикоагулянтным, противовоспалительным и анальгезирующим свойствами обладают салицилаты (салициловокислый натрий по 1 г 4 раза в сутки, ацетилсалициловая кислота по 0,5 г 4-6 раз в сутки, бутадон по 0,15 г 4 раза в сутки, реопирин по 1 драже 3 раза в сутки). Применяются также 4% раствор лимоннокислого натрия (по 1 столовой ложке 3 раза в день), эскузан (по 15 капель 3 раза в день до еды на сахаре), гливенол (по 0,4 г 2 раза в день). Назначают физиотерапевтическое лечение (УВЧ, соллюкс, дарсонвализация, электрофорез с новокаином, гепарином, ванны, парафино-озокеритовые аппликации). Больным рекомендуют бинтование ноги эластическим бинтом, ношение эластического чулка, накладывают сапожок из цинк-желатиновой пасты) Унна (по 20 г окиси цинка и желатины, по 80 г глицерина и дистиллированной воды). Для разгрузки нижних конечностей им периодически придают возвышенное положение. При поражении только поверхностных вен в стадии затихания производят венэктомию на всём протяжении. По окончании обострений, острых и подострых явлений (через 3-4 месяца при поверхностных и через 6 месяцев при глубоких тромбофлебитах) рекомендуют санаторно-курортное лечение). Оперативное лечение. Тромбэктомия из глубоких вен при помощи катетера Фогарти находит ограниченное применение в связи с большой частотой повторных тромбозов и тромбоемболии. Применение ее в лечении тромбоза глубоких вен нижних конечностей возможно лишь в первые 4—7 сут от момента возникновения тромбоза, пока не произошла плотная фиксация тромба к стенкам вены. Тромбоз магистральных вен чаще носит восходящий характер. Он берет начало в венах голени, из

которых удалить тромб невозможно. Поэтому после тромбэктомии из крупных вен часто развиваются ранние послеоперационные ретромбозы. Шунтирующие операции при лечении тромбоза глубоких вен нижних конечностей не получили распространения в связи со сложностью их выполнения и частыми тромбозами шунтов. С целью профилактики тромбоэмболии легочной артерии ранее часто в нижней полой вене устанавливали самофиксирующиеся кава-фильтры, имеющие форму зонтика с отверстиями для прохождения крови. Фильтр устанавливали в инфраренальном сегменте нижней полой вены путем чрескожного введения специального устройства, в котором кава-фильтр находится в свернутом состоянии. Проводник вместе с кава-фильтром в лечении тромбоза глубоких вен нижних конечностей может быть введен через яремную вену или бедренную вену контралатеральной стороны. Противоэмболическая функция фильтра может быть нарушена скоплением фрагментов тромба в отверстиях фильтра или вследствие отрыва верхушки тромба, способного вызвать окклюзию нижней полой вены ниже кава-фильтра. Разрастание тромба выше фильтра не наблюдается, вследствие того, что мощный кровоток из почечных вен не дает образоваться тромбу над фильтром. При невозможности имплантации кава-фильтра, по показаниям, для лечения тромбоза глубоких вен нижних конечностей производили пликацию нижней полой вены. При этой процедуре ниже почечных вен стенка полой вены прошивается редко расположенными (через одну скрепку) металлическими скрепками или специальным устройством. Показания к установке кава-фильтра или пликации в настоящее время ограничены в связи с опасностью тромбоза полой вены ниже фильтра. Установка кава-фильтров более оправдана для профилактики повторных эмболии ветвей легочной артерии и при флотирующем тромбе, создающем реальную угрозу массивной тромбоэмболии легочной артерии.

ПРОФИЛАКТИКА ФЛЕБОТРОМБОЗА

ФЛЕБОТРОМБОЗ - образование в просвете вены тромба, фиксированного к стенке вены, полностью или частично ("флотирующий тромб") обтурирующего сосуд. В возникновении имеет значение: изменение внутренней стенки сосуда, повышение свертываемости крови и замедление тока крови. Эти факторы особенно часто возникают в послеоперационном периоде в глубоких венах нижних конечностей, венах таза. В течение первых 4-5 дней тромб слабо фиксирован к стенке сосуда, возможен отрыв тромба с развитием тромбоэмболии легочной артерии. С 5-го дня можно говорить уже о тромбофлебите.

Предупреждение тромбозов глубоких вен имеет большое значение, так как избавляет больных от таких грозных осложнений этого заболевания, как тромбоэмболия легочной артерии, посттромбофлебитический синдром. Необходимость проведения профилактики тромбоза глубоких вен особенно велика у пациентов с высоким риском: 1. у лиц пожилого возраста, 2. у больных с онкологическими и тяжелыми сердечно-сосудистыми заболеваниями; 3. при ожирении, 4. при тяжелых травматических операциях. Профилактика тромбоза глубоких вен особенно показана у перечисленной категории больных при гинекологических, онкологических и травматологических операциях. Профилактические мероприятия должны быть направлены на предотвращение венозного стаза, ускорение кровотока в глубоких венах с помощью бинтования ног эластичными бинтами, устранение гиперкоагуляции, снижение агрегационной активности тромбоцитов соответствующими препаратами. Пассивная профилактика предусматривает бинтование нижних конечностей (до коленных суставов) специальными эластичными бинтами до оперативного вмешательства, сразу после поступления в стационар. Сдавление поверхностных вен бинтами ускоряет кровоток в глубоких венах, препятствует образованию мелких тромбов в суральных синусах икроножных мышц. Пациенту предлагается быть активным, возможно больше двигаться. Антикоагулянтные препараты до операции не применяют. Эластичные бинты сохраняются на ногах во время операции и в течение 3—4 нед после операции. Пассивная профилактика тромбоза глубоких вен показана при низкой степени риска. В некоторых учреждениях во время операции или сразу после нее применяют интермиттирующую волнообразную пневматическую компрессию голени и бедер с помощью специальных аппаратов с надувными манжетками, которые надевают на ноги.

ЭМБОЛИЯ ЛЕГОЧНОЙ АРТЕРИИ

ЦЕЛЬ ИЗУЧЕНИЯ ТЕМЫ

Научиться диагностировать эмболию легочной артерии, вовремя оценивать предрасполагающие факторы и риск развития эмболии. Освоить методы диагностики и лечения.

ВОПРОСЫ ДЛЯ ПОВТОРЕНИЯ:

- Клиническая анатомия легких
- Гистологическое строение сосудистой стенки
- Краткие физиологические данные артериального в легких
- Методы обследования больных с патологией сердечно-сосудистой системы
- Коагуллограмма. Основные параметры

ВОПРОСЫ ДЛЯ САМОКОНТРОЛЯ ЗНАНИЙ ПО ТЕМЕ:

- Предрасполагающие факторы развития эмболии легочной артерии
- Клинические формы ТЭЛА
- Методы диагностики ТЭЛА
- Консервативная терапия
- Показания и противопоказания к хирургическому лечению, методы хирургического лечения

КЛИНИЧЕСКИЕ ФОРМЫ ЭМБОЛИИ ЛЕГОЧНОЙ АРТЕРИИ

Эмболия (тромбоэмболия) легочной артерии – это внезапная закупорка ствола или ветвей артерии, снабжающей легкие кровью, эмболом (embolos и embolon в переводе с греческого - клин, затычка). Эмбол - это циркулирующее в крови образование, чаще всего - сгусток крови (тромб), в нормальных условиях не встречающееся. Оно способно вызвать закупорку кровеносного сосуда. Это тяжелое состояние с высокой летальностью. Тромб обычно образуется в венах нижних конечностей, таза или в нижней полой вене. Изредка он образуется в правых камерах сердца или венах верхних конечностей. Этому способствуют операции, травмы, сердечная недостаточность, постельный режим и другие состояния, при которых замедляется ток крови, повреждаются сосуды, сгущается кровь.

Факторы риска тромбоэмболии легочной артерии:

- ревматизм;
- инфекционный эндокардит;
- мерцательная аритмия;
- ишемическая болезнь сердца;
- тромбоз вен;
- варикозное расширение вен;
- лишний вес;
- сахарный диабет;
- травмы;
- гипертоническая болезнь;
- старческий возраст;
- повышенный уровень холестерина в крови;
- болезнь Крона;
- некоторые наследственные заболевания;
- использование оральных контрацептивов;
- недавно перенесенные операции.

Исходя из клинической классификации ТЭЛА подразделяют на :

- острейшую (молниеносным), когда наблюдается моментальная и полная закупорка тромбом главного ствола или обеих основных ветвей легочной артерии. Развивается острая дыхательная недостаточность, остановка дыхания, коллапс, фибрилляция желудочков. Летальный исход наступает за несколько минут, инфаркт легких не успевает развиваться.
- острую, при которой отмечается быстро нарастающая обтурация основных ветвей легочной артерии и части долевых или сегментарных. Начинается внезапно, бурно прогрессирует, развиваются симптомы дыхательной,

сердечной и церебральной недостаточности. Продолжается максимально 3 – 5 дней, осложняется развитием инфаркта легких.

- подострую (затяжную) с тромбозом крупных и средних ветвей легочной артерии и развитием множественных инфарктов легких. Продолжается несколько недель, медленно прогрессирует, сопровождаясь нарастанием дыхательной и правожелудочковой недостаточности. Могут возникать повторные тромбоэмболии с обострением симптомов, при которых нередко наступает смертельный исход.
- хроническую (рецидивирующую), сопровождающуюся рецидивирующими тромбозами долевых, сегментарных ветвей легочной артерии. Проявляется повторными инфарктами легких или повторными плевритами (чаще двусторонними), а также постепенно нарастающей гипертензией малого круга кровообращения и развитием правожелудочковой недостаточности. Часто развивается в послеоперационном периоде, на фоне уже имеющихся онкологических заболеваний, сердечно-сосудистых патологий.

ДИАГНОСТИКА

В диагностике ТЭЛА главная задача – установить местонахождение тромбов в легочных сосудах, оценить степень поражения и выраженность нарушений гемодинамики, выявить источник тромбоэмболии для предупреждения рецидивов.

Сложность диагностики ТЭЛА диктует необходимость нахождения таких пациентов в специально оборудованных сосудистых отделениях, владеющих максимально широкими возможностями для проведения специальных исследований и лечения. Всем пациентам с подозрением на ТЭЛА проводят следующие обследования:

- тщательный сбор анамнеза, оценку факторов риска ТГВ/ТЭЛА и клинической симптоматики
- общий и биохимический анализы крови, мочи, исследование газового состава крови, коагулограмму и исследование Д-димера в плазме крови (метод диагностики венозных тромбов)
- ЭКГ в динамике (для исключения инфаркта миокарда, перикардита, сердечной недостаточности)
- рентгенографию легких (для исключения пневмоторакса, первичной пневмонии, опухолей, переломов ребер, плеврита)
- эхокардиографию (для выявления повышенного давления в легочной артерии, перегрузок правых отделов сердца, тромбов в полостях сердца)
- сцинтиграфию легких (нарушение перфузии крови через легочную ткань говорит об уменьшении или отсутствии кровотока вследствие ТЭЛА)

- ангиопульмонографию (для точного определения локализации и размеров тромба)
- УЗДГ вен нижних конечностей, контрастную флебографию (для выявления источника тромбоэмболии)

ЛЕЧЕНИЕ

Тромболитическая терапия быстро устраняет обструкцию сосудов и оказывает благоприятное воздействие на гемодинамические параметры. Доказана одинаковая эффективность урокиназы и стрептокиназы при введении в течение 12-24 часов. Введение рекомбинантного тканевого активатора плазминогена (rtPA) преимуществ по конечной эффективности не имеет (ни при системном внутривенном тромболлизисе, ни при прямом местном вливании через катетер в легочную артерию). Последнего подхода следует избегать, поскольку с ним также связан повышенный риск кровотечения в месте пункции. Удовлетворительные результаты гемодинамики доказаны и при введении двойной болюсной инъекции ретеплазы (две инъекции (10 ед.) с интервалом в 30 минут). Одновременно со стрептокиназой или урокиназой нельзя осуществлять инфузию гепарина, но его можно вводить во время инфузии альтеплазы. Самая большая польза наблюдается тогда, когда лечение начинается в течение 48 часов после возникновения симптомов ТЭЛА, но тромболлизис может помочь и пациентам, у которых симптомы сохраняются в течение 6-14 дней. Несмотря на быстрое проявление положительного действия, гемодинамические преимущества тромболлизиса по сравнению с гепарином ограничиваются лишь несколькими первыми днями. Через одну неделю после лечения различий в степени окклюзии сосудов и в обратимости ДПЖ между пациентами, леченных тромболлизисом, и получавших терапию гепарином, нет. Тромболитическая терапия связана с существенным риском кровотечения, особенно, при наличии предрасполагающих факторов или сопутствующей патологии. При оценке риска кровотечения по сравнению с возможной клинической пользой тромболлизиса важно учитывать естественную динамику и прогноз ТЭЛА с высоким риском, средним риском и низким риском. Следовательно, противопоказания к проведению тромболлизиса, считающиеся абсолютными при остром инфаркте миокарда (хирургическая операция в течение предшествующих 3 недель или желудочно-кишечное кровотечение в течение последнего месяца), могут стать относительными у пациентов с ТЭЛА с высоким риском с непосредственной угрозой для жизни. Таким образом, тромболитическая терапия является первоочередным лечением для пациентов с ТЭЛА с высоким риском с такими осложнениями, как кардиогенный шок и/или устойчивая

артериальная гипотензия, при этом абсолютных противопоказаний мало. Рутинное применение тромболиза у пациентов с невысоким риском не рекомендуется, но такую возможность следует рассматривать для отдельных пациентов с ТЭЛА со средним риском и после тщательного изучения факторов, повышающих риск кровотечения. **Хирургическая эмболэктомия из легочной артерии.** Традиционно эмболэктомия из легочной артерии проводится пациентам с ТЭЛА, которым может потребоваться сердечно-легочная реанимация. Она также проводится пациентам с противопоказаниями к тромболизу или неадекватной реакцией на него, а также пациентам с открытым овальным окном и внутрисердечными тромбами. Абсолютным показанием к легочной эмболэктомии является снижение $PaO_2 < 50$ мм рт. ст. Система экстракорпоральной мембранной оксигенации с чрескожной канюляцией бедренных сосудов может помочь только в критических ситуациях, обеспечив кровообращение и насыщение кислородом, а значит, и предоставив время для уточнения диагноза. В центрах с кардиохирургической службой эмболэктомия легких является технически несложной операцией. После срединной стернотомии подключается аппарат искусственного кровообращения (ИК) в режиме нормотермии. Если нет внутрисердечных тромбов или открытого овального окна, то в момент пережатия аорты кардиоплегической остановки сердца следует избегать. Путем рассечения легочного артериального ствола и, как правило, дополнительной артериотомии правой легочной артерии удаляются тромбоэмболы из обеих легочных артерий с помощью тупых захватывающих инструментов под визуальным контролем. До восстановления функции ПЖ может потребоваться продление периода вспомогательного кровообращения. У пациентов с предоперационным тромболизом возможно кровотечение, хотя предшествующий тромболизис не является противопоказанием для хирургической эмболэктомии. Стандартная периоперационная установка фильтра в нижнюю полую вену остается спорным вопросом. Для пациентов с эпизодом острой ТЭЛА в совокупности с длительной одышкой в анамнезе и тяжелой легочной гипертензией существует вероятность того, что они страдают хронической тромбоэмболической легочной гипертензией. Такие пациенты не рассматриваются в качестве кандидатов на проведение эмболэктомии, поскольку им требуется специфическая эндартерэктомия, которая проводится в специализированных центрах. Таким образом, благодаря современным хирургическим методам, эмболэктомия из легочной артерии является методом выбора у пациентов с ТЭЛА с высоким риском, для которых тромболизис абсолютно противопоказан или оказался неудачным. **Чрескожная катетерная эмболэктомия и фрагментация тромба.** Чрескожные методы открытия частично

окклюзированного ствола легочной артерии или магистральных легочных артерий могут спасти жизни пациента в некоторых критических ситуациях ТЭЛА с высоким риском. Такие процедуры могут проводиться в качестве альтернативы тромболизу- су, когда имеются абсолютные противопоказания к нему; в качестве дополнительной терапии, когда с помощью тромболитика не удалось улучшить гемодинамику, либо в качестве альтернативы хирургической операции, если нет условий для хирургической эмболэктомии. Аспирационный катетер для эмболэктомии Greenfield остается единственным приспособлением, одобренным Управлением за Контролем продуктов и лекарств США (FDA). Использование традиционных сердечных катетеров или специально разработанных легочных катетеров с ротационными или другими приспособлениями для фрагментации и дисперсии тромба способствует хорошим результатам лечения. При применении некоторых приспособлений, которые проводятся через катетеры от 6 до 11 F в просвет легочных артерий, могут потребоваться особая техника и навыки, особенно, если окклюзирована правая легочная артерия. Методы катетеризации следует применять только для магистральных артерий, поскольку фрагментация тромбов в долевых и сегментарных артериях невозможна, и попытки фрагментации могут привести к перфорации и легочному кровотечению. После удачной фрагментации тромба может наступить существенное улучшение гемодинамики независимо от результатов ангиографии. Улучшение легочного кровотока может иметь место даже при незначительных изменениях ангиограммы. Осложнения в связи с проведением чрескожных процедур включают в себя местное повреждение в месте пункции бедренной вены, перфорацию структур сердца, тампонаду и реакции на контрастные вещества. Кровоток в подвздошной и полую вену можно оценить с помощью ангиографии, обтурация остаточным тромбом – редкость. Таким образом, катетерная эмболэктомия или фрагментация проксимальных тромбоэмболов в стволе легочной артерии и магистральных легочных артериях может рассматриваться, как альтернатива хирургическому вмешательству для пациентов с ТЭЛА с высоким риском, когда тромболитик абсолютно противопоказан или оказался неудачным

ПОСТТРОМБОФЛЕБИТИЧЕСКАЯ БОЛЕЗНЬ

ЦЕЛЬ ИЗУЧЕНИЯ ТЕМЫ

Научиться диагностировать посттромбофлебитическую болезнь, ознакомиться с классификацией данного заболевания. Изучить патогенез и клинику посттромбофлебитической болезни. Освоить современные методы диагностики и лечения данной патологии

ВОПРОСЫ ДЛЯ ПОВТОРЕНИЯ:

- Клиническая анатомия венозной системы нижних конечностей
- Гистологическое строение венозной стенки
- Краткие физиологические данные венозного кровотока в нижних конечностях
- Методы обследования больных с патологией сердечно-сосудистой системы
- Коагуллограмма. Основные параметры

ВОПРОСЫ ДЛЯ САМОКОНТРОЛЯ ЗНАНИЙ ПО ТЕМЕ:

- Определение понятия посттромбофлебитической болезни.
- Классификация данного заболевания.
- Патогенез, клиника данной патологии.
- Методы диагностики посттромбофлебитической болезни.
- Лечение. Виды лечения. Показания к хирургическому лечению.

ПОСТТРОМБОФЛЕБИТИЧЕСКАЯ БОЛЕЗНЬ ПОНЯТИЕ
КЛАССИФИКАЦИЯ

Посттромбофлебитический болезнь (посттромбофлебитическая синдром, ПТФБ, ПТФС)- симптомокомплекс, развивающийся вследствие перенесенного ранее тромбоза глубоких вен нижних конечностей. Он представляет собой типичную разновидность хронической венозной недостаточности (ХВН), проявляющейся вторичным варикозным расширением вен, стойкими отеками, трофическими изменениями кожи и подкожной клетчатки голени. Согласно статистическим данным, в различных странах этим заболеванием страдает 1,5 - 5% населения.

Формирование посттромбофлебитического синдрома связано с судьбой тромба, образовавшегося в просвете пораженной вены. Наиболее частым исходом тромбозов глубоких вен является частичное или полное восстановление проходимости вены (реканализация) с утратой клапанного аппарата, реже полное закрытие её просвета (облитерация). Процесс рассасывания тромба с замещением его соединительной тканью (организация) начинается со 2-3-й недели от начала заболевания и заканчивается частичной или полной реканализацией вены в сроки от нескольких месяцев до 3-5 лет. В результате воспалительно-дистрофических изменений вена превращается в неподатливую склерозированную трубку с разрушенными клапанами. Вокруг нее развивается сдавливающий фиброз. Грубые органические изменения клапанов и стенки вены ведут к возникновению патологического сброса крови сверху вниз (вертикального рефлюкса), значительному повышению давления в венах голени, расширению и развитию клапанной недостаточности перфорантных вен с вторичной трансформацией и развитием недостаточности подкожных вен. Таким образом возникает статическая (вследствие снижения пропускной способности венозного русла) и динамическая (вследствие разрушения клапанов и возникновения патологических токов крови) венозная гипертензия, которая в свою очередь приводит к ухудшению лимфовенозной микроциркуляции, повышению проницаемости капилляров, отеку тканей, склерозу кожи и подкожной клетчатки (липосклероз), развитию воспалительных изменений в коже (венозная экзема) и подкожной клетчатке (индуративный целлюлит), некрозу кожи и частому формированию трофических язв.

В зависимости от преобладания тех или иных симптомов различают четыре клинические формы посттромбофлебитического синдрома:

- отечно-болевою
- варикозную
- язвенную
- смешанную

КЛИНИЧЕСКАЯ КАРТИНА

Клиническая картина

ПТФБ складывается из явлений хронической венозной недостаточности разной степени выраженности и расширения подкожных вен (усиленный сосудистый рисунок или варикоз), которые берут на себя большую часть функции по обеспечению оттока крови от нижних конечностей. Лишь у 12% пациентов появляется заметная симптоматика в первый год болезни. Эта цифра возрастает на протяжении нескольких лет и к 6 годам достигает 40-48%, а у 10% этих больных выявляется трофическая язва.

Выраженный отек конечности является одним из первых и главных симптомов ПТФБ. Возникая в период острого венозного тромбоза он, по мере реканализации просвета вены и формирования коллатеральных путей, оттока постепенно регрессирует, однако полностью обычно не исчезает. Для ПТФБ характерно развития отека как в дистальных отделах конечности (голень), так и в проксимальных (бедро, при илеофemorальной локализации тромбоза), чего никогда не наблюдается при отеках другой этиологии. Отек при ПТФБ развивается как за счет мышечного компонента (значительное увеличение в объеме икроножных мышц или мышечного массива бедра), так и за счет мягких тканей, что приводит к нарушению анатомической конфигурации конечности (сглаживание ямочек вокруг лодыжек, отек тыла стопы и пр.). Динамика отека при ПТФБ имеет определенное сходство с таковой при варикозной болезни: к вечеру отек нарастает за счет мягких тканей - пациент отмечает "уменьшение в размерах обуви", появление глубокого следа от носков или гольф, отек тыла стопы, сглаживание ямочек вокруг лодыжек, при надавливании на мягкие ткани голени остается долго сохраняющаяся заметная ямочка, а после ночного отдыха он уменьшается, однако полностью как правило не исчезает.

Вторым по значимости симптомом ПТФБ является чувство тяжести и боль в пораженной конечности, усиливающаяся при длительном пребывании в неподвижном ортостазе (стоя или сидя без движений в голеностопном суставе). Боль тянущая, тупая, распирающая, лишь изредка бывает интенсивной, успокаивается в положении лежа с приподнятой ногой. Нередко беспокоят судороги икроножных мышц во время длительного стояния и в ночное время. Иногда самостоятельные боли в конечности отсутствуют, но появляются при пальпации икроножных мышц, надавливании на внутренний край подошвы или сдавливании тканей между берцовыми костями.

в 65-70% случаев развивается вторичное варикозное расширение подкожных вен (варикозный синдром). Для большинства пациентов типичным является рассыпной тип расширения боковых ветвей основных венозных стволов на голени и стопе. Сравнительно редко наблюдается расширение стволов БПВ или МПВ.

ПТФБ является одной из главных причин тяжелых и быстро прогрессирующих трофических расстройств с ранним развитием венозной трофической язвы, которая обычно локализуется в типичном месте - на внутренней поверхности нижней трети голени пораженной конечности, выше внутренней лодыжки. Образованию язвы предшествуют другие трофические изменения: потемнение кожи (гиперпигментация, вследствие просачивания эритроцитов и их дегенерации), уплотнение кожи (вследствие развития соединительной ткани на фоне хронической гипоксии), воспалительные изменения кожи и подкожной клетчатки (венозная экзема и индуративный целлюлит, вследствие стаза крови и выхода из капилляров активированных лейкоцитов), участки белой атрофии (вследствие глубокой дегенерации кожи на фоне хронических воспалительно-дистрофических нарушений) - подробнее в разделе ХВН.

ДИАГНОСТИКА

Помимо клинической картины ранее для оценки проходимости глубоких вен широкое применения находили функциональные пробы (Пратта-1, Дельбе-Пертеса), однако на сегодняшний день в связи с внедрением в практику современных инструментальных методов диагностики они сохранили лишь исторический интерес.

Золотым стандартом диагностики тромбоза глубоких вен и следующих за ним посттромботических изменений является ультразвуковое ангиосканирование с цветным картированием кровотока (УЗАС, триплексное ангиосканирование), которое позволяет оценить не только структурные изменения вены (проходимость, наличие тромботических масс), но и её функциональное состояние (скорость кровотока, наличие патологических токов крови, состоятельность клапанов). Для ультразвуковой картины ПТФБ характерно наличие признаков тромботического процесса с явлениями реканализации (тромботические массы разнообразной плотности в зависимости от давности тромбоза в просвете вены с признаками восстановления кровотока) или облитерации (отсутствие просвета вены и кровотока по ней, уплотнение стенки вены и паравазальных тканей), признаков клапанной недостаточности глубоких вен (патологический рефлюкс крови в венах бедра на высоте пробы

Вальсальвы /задержка дыхания и натуживание на высоте глубоко вдоха/ и в венах голени при проведении проксимальной компрессии рукой или манжетой тонометра), а также изменения перфорантных и подкожных вен (несостоятельность клапанов перфорантных вен, расширение подкожных вен).

ЛЕЧЕНИЕ

Всем пациентам перенесшим тромбоз глубоких вен показано проведение антикоагулянтной терапии прямыми (гепарин, фраксипарин, фондапаринукс) или непрямыми (варфарин) антикоагулянтами. Срок терапии определяется индивидуально на основании причин развития ТГВ и сохранения факторов риска. При спровоцированном тромбозе глубоких вен (травма, операция, острое заболевание, длительная иммобилизация) срок антикоагулянтной терапии составляет от 3-х (при локализации процесса в венах голени) до 6 (вены бедра) месяцев. При идиопатическом тромбозе (причину которого установить не удалось) срок приема антикоагулянтов должен составлять не менее 6 месяцев. При рецидивирующем тромбозе, наличии подтвержденной тромбофилии (заболевания крови со склонностью к тромбозу), онкологического заболевания, имплантации постоянного кава-фильтра антикоагулянты необходимо принимать неопределенно долго (пожизненно).

Стандартом антикоагулянтной терапии для профилактики ТГВ является приме варфарина в индивидуально подобранной дозировке с целью достижения целевых значений МНО, равного 2,5-3,0. Также могут быть использованы прямые фракционированные антикоагулянты (фраксипарин, клесан), что особенно показано у беременных и онкологических больных. При наличии противопоказаний к приему антикоагулянтов (геморрагические состояния, желудочно-кишечное кровотечение, геморрагический инсульт в анамнезе) показано назначение дезагрегантов, в частности гепариноидов - сулодексид. Компрессионная терапия применяется на протяжении всего периода лечения хронической венозной недостаточности и трофической язвы голени. Эффективность компрессионной терапии подтверждена многолетними клиническими наблюдениями. Длительное использование хорошо подобранных для пациента эластичных чулок или бинтов позволяет добиться улучшения в 90% и заживления язвы голени в 90-93% случаев. В зависимости от степени выраженности трофических нарушений показано применение эластического биндажа из бинтов средней и короткой растяжимости или специального индивидуально подобранного компрессионного трикотажа 2-3 класса компрессии. Обычно на начальных этапах лечения, когда

преходящий отек, обусловленный мягкотканым компонентом, наиболее выражен, применяют биндажи из эластических бинтов, что позволяет постоянно поддерживать необходимый уровень компрессии на фоне спада отека и уменьшения конечности в объеме. Затем по мере стабилизации объема конечности переходят на компрессионный трикотаж (как правило гольфы). В некоторых случаях, когда пациенты отказываются из-за выраженного дискомфорта применять эластическую компрессию бинтами или трикотажем, возможно наложение биндажа из нерастяжимых цинксодержащих бинтов Varolast немецкой фирмы, которые за счет своей нерастяжимости создают высокое рабочее давление и низкое давление покоя, нивелируя тем самым неприятные ощущения и способствуя устранению самых стойких венозных отеков. Также Varolast показан для терапии открытой венозной трофической язвы за счет стимулирующих сепаративные процессы цинковой пасты, входящей в его состав. Эффективность биндажа на основе бинта Varolast для лечения трофических язв подтверждена клиническими испытаниями, в том числе на нашей кафедре.

Для удобства пациентов которым показана компрессия трикотажем 3 класса, выпускается специальный компрессионный комплект Saphenamed usv, включающий два гольфа с суммарным давлением покоя 40 мм на уровне лодыжки. Преимущество комплекта заключается в простоте одевания (не требуются дополнительных приспособлений типа батлера), возможности снятия одного гольфа на ночь и уменьшения неприятных ощущений, а также в структуре материала внутреннего чулка, включающего растительные компоненты, повышающие тонус кожи и способствующие течению репаративных процессов.

При выраженном плохо купируемом отеке, труднозаживающих язвах, развивающейся венозной лимфедеме возможно использование методики интермиттирующей пневматической компрессии, заключающейся в применении специального аппарата в виде нескольких воздушных или ртутных камер, обеспечивающего последовательную интенсивную компрессию различных сегментов конечности. Медикаментозная терапия ПТФБ направлена на борьбу с явлениями хронической венозной недостаточности. Для этого применяют разнообразные препараты улучшающие микроциркуляцию, реологию крови, увеличивающие венозный тонус, защищающие стенку сосуда от повреждения, препятствующие выходу активированных лейкоцитов в окружающие ткани, улучшающие лимфодренажную функцию. Наиболее часто используются поливалентные флеботоники, из которых наибольшую доказанную эффективность в борьбе с отеком, тяжестью в ногах, судорогами икроножных мышц, трофическими расстройствами проявляет

микронизированная очищенная фракция диосмина (детралекс). Также применяются противовоспалительные препараты в виде топических форм (мази и гели), дезагреганты, курсы инфузионно-реологической терапии.

Российскими флебологами рекомендована схема лечения, включающая несколько этапов. На первом этапе длительностью 7—10 дней рекомендуется парентеральное введение реополиглюкина, пентоксифиллина, антиоксидантов (аскорбиновая кислота, токоферол, витамин В6), нестероидных противовоспалительных средств. Для закрепления эффекта на втором этапе лечения наряду с дезагрегантами и антиоксидантами назначают препараты, улучшающие тонус вен, микроциркуляцию и лимфодренажную функцию, т. е. поливалентные флеботоники (детралекс и др.), репаратанты (актовегин, солкосерил). Продолжительность этого курса 2-4 нед. На протяжении третьего периода длительностью не менее 1,5 мес рекомендуется применять поливалентные флеботоники и препараты местного действия (различные гели и мази). Медикаментозное лечение необходимо проводить периодическими курсами длительностью до 2-2,5 мес. Лечение должно быть строго индивидуализировано в соответствии с клиническими проявлениями болезни.

ЛФК- является неотъемлемой частью реабилитационных мероприятий после перенесенного тромбоза глубоких вен и не отличается от стандартных мероприятий по лечению и профилактике ХВН.

Хирургическое лечение посттромбофлебитического синдрома обычно применяют после завершения процесса реканализации глубоких вен, когда восстанавливают кровоток в глубоких, коммуникантных и поверхностных венах. Предложены многочисленные хирургические вмешательства. Наибольшее распространение в лечении посттромбофлебитического синдрома получили операции на поверхностных и коммуникантных венах. При частичной или полной реканализации глубоких вен, сопровождающейся расширением подкожных вен, операцией выбора является сафенэктомиа в сочетании с перевязкой коммуникантных вен по методу Линтона или Фелдера. Операция позволяет ликвидировать стаз крови в варикозно-расширенных подкожных венах, устранить ретроградный кровоток по коммуникантным венам, уменьшить венозную гипертензию в области пораженной голени и, следовательно, улучшить кровообращение в микроциркуляторном сосудистом русле. При выписке больным следует рекомендовать постоянное ношение эластичных бинтов или специально подобранных чулок, периодически проводить курсы консервативной терапии.

Методы операций:

-Эндоскопическая субфасциальная диссекция перфорантных вен голени.

-Открытая субфасциальная перевязка перфорантных вен голени по Фельдеру-Савельеву. Особенностью вмешательства при посттромбофлебитической болезни является устранение поперечной флотации крови по коммуникантным венам, которые связывают между собой глубокие вены голени. Для этого приподнимают ахиллово сухожилие и под ним пересекают и перевязывают вены, идущие между икроножными и камбаловидной мышцами.

2. Оперативные вмешательства на подкожных венах.

Показания: Устранение продольной флотации крови и уменьшение ее депонирования в конечности вследствие несостоятельности клапанов поверхностных вен.

Виды операций:

-Удаление поверхностных магистральных вен - выполняется при выраженном варикозном изменении подкожных вен, когда по ним практически нет антеградного кровотока и имеются инструментальные данные о восстановлении проходимости глубоких магистралей. Особенности венэктомии - нет необходимости удалять все подкожные вены на голени, так как часто это невозможно выполнить вследствие угрозы послеоперационных гнойно-некротических осложнений из-за трофических изменений в тканях.

-Приустьевая перевязка подкожных магистралей по Троянову-Тренделенбургу - производится при вторичной клапанной недостаточности и отсутствии варикозных изменений большой и малой подкожных вен. При реканализации глубоких вен показано лигирование подкожных магистралей над приустьевыми притоками (максимально близко к устью, что позволяет дренироваться по ним антеградно притекающей крови. При окклюзивной форме заболевания по приустьевым притокам кровь оттекает не только из подкожных вен, но и из глубоких вен. В этих случаях при необходимости ликвидации рефлюкса крови по подкожным венам эффективна их перевязка ниже приустьевых притоков, т.е. на 3-4 см дистальнее сафенофemorального соустья.

3. Реконструктивные вмешательства:

Восстановление клапанного аппарата:

-В условиях посттромбофлебитической болезни могут быть достигнуто трансплантацией ауто- или алловены с дееспособными клапанами, перемещением магистральной вены под защиту клапанов непораженной вены (транспозиция) или созданием искусственного клапанного механизма. В настоящее время эффективность и возможность применения таких операций подвергается сомнению.

Эндовазальные вмешательства при посттромбофлебитической болезни находятся в стадии разработки и могут быть реализованы только в дальнейшем.

Шунтирующие вмешательства:

-Операция Уоррена-Тайра (сафеноподколенное шунтирование) -
выполняется при окклюзии поверхностной бедренной вены.

ТЕСТОВЫЕ ЗАДАНИЯ

1. В обосновании патогенеза варикозной болезни наибольшее признание получила теория:

- 1) механическая
- 2) гормональная
- 3) ангиодисплазии
- 4) наследственная
- 5) коллагенозов

2. Малая подкожная (скрытая) вена обычно располагается:

- 1) в подкожной клетчатке на всем протяжении задней поверхности голени;
- 2) в подкожной клетчатке в нижней половине голени и между листками глубокой фасции в верхней трети голени;
- 3) между листками глубокой фасции на всем протяжении
- 4) субфасциально
- 5) между листками глубокой фасции в нижней половине с субфасциально в верхней трети голени

3. Наиболее эффективным средством профилактики прогрессирования варикозной болезни является:

- 1) эластическая компрессия конечности
- 2) соблюдение рационального режима труда и отдыха
- 3) ограничение тяжелой физической нагрузки
- 4) комплексная терапия вазокомпрессии
- 5) курсы комплексного физиотерапевтического лечения

4. При первичном варикозном расширении вен нижних конечностей показано:

- 1) эластическое бинтование
- 2) хирургическое лечение
- 3) лечебная физкультура
- 4) массаж
- 5) рефлексотерапия

5. Для выявления несостоятельности клапанов поверхностных вен используется проба:

- 1) трёхжгутовая (Шейниса)
- 2) маршевая (Дельбе-Пертеса)
- 3) Троянова-Тренделенбурга

- 4) Претта
- 5) Оппеля

6. Все перечисленные факторы усиливают варикозное расширение вен нижних конечностей, кроме:

- 1) беременности
- 2) тромбофлебита
- 3) потери веса
- 4) асцита
- 5) опухоли брюшной полости

7. Что можно рекомендовать для консервативного лечения варикозного расширения вен нижних конечностей:

- 1) регулярное плавание
- 2) теплые термальные и плавательные бассейны
- 3) переменные бассейны, использование экстрактов с тонизирующим и антиотечным действием;
- 4) ходьба в эластичных чулках
- 5) все перечисленное

8. Варикозное расширение вен нижних конечностей, проявляется:

- 1) отеками
- 2) гиперпигментацией кожи голеней
- 3) образованием язв на голени
- 4) дерматитом
- 5) всем названным

9. Факторы, участвующие в развитии варикозной болезни нижних конечностей все у кроме:

- 1) затруднение оттока крови из венозной системы нижних конечностей;
- 2) сброс крови из глубоких вен а поверхностные через перфоранты
- 3) относительная клапанная недостаточность глубоки вен
- 4) системная артериальная гипертензия
- 5) несостоятельность остальных клапанов

10. Сущность пробы Оппеля состоит:

- 1) в утомлении ног
- 2) в реактивной гиперемии

- 3) в побледнении подошвенной поверхности стопы
- 4) в побледнении пальцев
- 5) в боли в икроножных мышцах

11. Что неправильно? При первичном варикозном расширении вен нижних конечностей нередко находят:

- 1) деформирующий артроз
- 2) геморрой
- 3) вальгусную деформацию стопы
- 4) склонность к грыжеобразованию
- 5) телеангиоэктазии нижних конечностей

12. Для лечения варикозного расширения вен нижних конечности и годится все, кроме:

- 1) склеротерапии
- 2) тугой кольцевидной перетяжки конечности
- 3) оперативной перевязки вен
- 4) эластического бинтования конечности
- 5) отдыха с приподнятыми нижними конечностями

13. Варикозное расширение вен нижних конечностей может быть обусловлено всем, кроме:

- 1) врожденного нарушения клапанного аппарата
- 2) длительной ходьбы
- 3) непроницаемости глубоких вен
- 4) беременности
- 5) посттромбофлебитического синдрома

14. Какие оперативные вмешательства выполняются при варикозной болезни?

- 1) операция Троянова - Тренделенбурга
- 2) операция Бебкока
- 3) экстравазальная коррекция несостоятельных клапанов бедренной и подколенной вен каркасной спиралью;
- 4) операция Нарата
- 5) все перечисленные операции

15. Какие операции применяются при варикозной болезни нижних конечностей с целью устранения вено-венозного сброса через перфорантные вены голени?

- 1) операция Троянова-Тренделенбурга
- 2) операция Бебкока
- 3) операция Оппеля
- 4) операция Марата
- 5) операция Линтона

СИТУАЦИОННЫЕ ЗАДАЧИ

Задача № 1

Больная 48 лет обратилась к врачу с жалобами на ощущение тяжести, полноты в ногах, быструю их утомляемость при длительном стоянии или ходьбе. Эти явления довольно быстро проходят после того, как больная принимает горизонтальное положение. Болеет в течение 11 лет. При обследовании выявлено резкое расширение поверхностных вен левой голени и бедра с выраженной пигментацией и трофическими нарушениями кожных покровов в дистальных отделах конечности. Там же отмечается пастозность и небольшой отек.

- 1) Ваш предположительный диагноз?
- 2) Какие функциональные пробы следует выполнить?
- 3) Какие специальные методы исследования могут уточнить диагноз?
- 4) Лечение?

Задача № 2

Больная 42 лет поступила с жалобами на боли по ходу варикозно расширенных вен по медиальной поверхности верхней трети правой голени, нижней и средней трети бедра, общее недомогание, повышение температуры до 37.6°C. Больна вторые сутки. Процесс начался после ушиба голени и быстро распространяется кверху. Варикозное расширение вен 18 лет. При осмотре: выраженное варикозное расширение вен системы большой подкожной вены без признаков трофических нарушений, гиперемия и припухлость по ходу вены, Пальпаторно — повышение кожной температуры и болезненное уплотнение на всем протяжении.

- 1) Сформулируйте развернутый диагноз.
- 2) В чем опасность осложнения и представляет ли оно угрозу жизни больного?
- 3) Какой должна быть тактика поликлинического хирурга и дежурного хирурга стационара при поступлении такого больного?

Задача № 3

У больного 62 лет после перенесенного тромбоза бедренной вены справа имеется выраженный стойкий отек и расширение надлобковых вен.

Трофических расстройств мягких тканей конечностей не отмечается. При антеградной флебографии выявлена посттромботическая окклюзия подвздошной и бедренной вен выше сафено-бедренного соустья и ниже его.

1) Ваш предположительный диагноз?

2) Тактика лечения?

Задача № 4

К сосудистому хирургу обратилась молодая женщина, у которой на фоне неосложненно протекающей беременности появились варикозно-расширенные вены на правой ноге. Хирургом установлено, что глубокие вены правой голени проходимы, имеется недостаточность перфорантных вен в нижней ее трети. При пальпации вены мягкие, безболезненные, кожа над ними не изменена. Исходя из клинической ситуации, что необходимо рекомендовать больной?

Задача № 5

У больной 48 лет с острым тромбофлебитом левой нижней конечности, находящейся на лечении в стационаре и не соблюдающей строгого постельного режима, внезапно на фоне полного благополучия появились резкие боли за грудиной, одышка, нехватка воздуха, головокружение.

1) Какой диагноз можно поставить больной?

2) Какова тактика лечения?

ЭТАЛОНЫ ОТВЕТОВ НА ТЕСТОВЫЕ ЗАДАНИЯ

Номер задания	Номер ответа	Номер задания	Номер задания
1	4	8	5
2	2	9	4
3	1	10	3
4	2	11	1
5	3	12	2
6	3	13	2
7	5	14	5
		15	5

ЭТАЛОНЫ ОТВЕТОВ НА СИТУАЦИОННЫЕ ЗАДАЧИ

Задача № 1

- 1) Варикозная болезнь левой нижней конечности в стадии трофических расстройств.
- 2) Пробы Броди-Троянова-Тренделенбурга, Пратта и Шейниса.

- 3) Флебография, дуплексное сканирование сосудов нижних конечностей.
- 4) Радикальная операция. Флебэктомия комбинированная.

Задача № 2

- 1) Варикозная болезнь. Острый тромбофлебит поверхностных вен.
- 2) В быстром нарастании тромбоза в проксимальном направлении и угрозе тромбоэмболии легочной артерии.
- 3) Хирург поликлиники должен немедленно госпитализировать больную, а дежурный хирург стационара выполнить в экстренном порядке операцию Троянова-Тренделенбурга.

Задача № 3

- 1) Посттромботическая болезнь. Варикозная форма, I стадия.
- 2) Хирургическое лечение — перекрестное шунтирование большой скрытой веной другой стороны над лоном (операция Пальма).

Задача № 4

- 1) Ношение эластических бинтов; операцию флебэктомию в послеродовом периоде.

Задача № 5

- 1) Тромбоэмболия лёгочной артерии.
- 2) Экстренная терапия тромбоэмболии лёгочной артерии в условиях реанимации, тромболитическая терапия.

РЕКОМЕНДУЕМАЯ ЛИТЕРАТУРА

1. Ангиология. Под ред. М.В. Иванов – Ф48 М.: Медицина, 1981. – 674 с.
2. Evans C.J., Fowkes F.G., Ruckley C.V. Lee A.J. Prevalence of varicose veins and chronic venous population: Edinburgh Vein Study insufficiency in men and women in the general population: Edinburgh Vein Study//J. Epidemiol. Community Health – 1999. – Vol.53. – P.149-153.
3. Кириенко А.И., Богачев В.Ю., Гаврилов С.Г. и соавт. Хронические заболевания вен нижних конечностей у работников промышленных предприятий г. Москвы. Результаты эпидемиологического исследования //Ангиол. и сосуд. хир.. – 2004. - .Т. 10.- №1. – С. 77
4. Мазайшвили К.В., Чен В.И. Распространенность хронических заболеваний вен нижних конечностей в Петропавловске-Камчатском //Флебология. – 2008. - №4. – Т.2. – С.52-54.
5. Флебология: Руководство для врачей / Савельев В.С., Гологорский В.А., Кириенко А.И. и др.: Под ред. В.С.Савельева – М., Медицина 2001. – 664 с.
6. Eklöf В. Revision of the CEAP classification. 10 years after its introduction in 1994. //Medicographia. – 2006. – V.28. – N.2. – P.175-180.
7. Иоскевич Н.Н. Практическое руководство по клинической хирургии: Болезни органов грудной клетки, сосудов, селезенки и эндокринных желез. Минск. Высшая школа.2002. 479 с.
8. Золкин В.Н., Тищенко И.С. Антикоагулянтная терапия в лечении острых тромбозов глубоких и поверхностных вен нижних конечностей. Трудный пациент, Архив, № 15–16, 2007.
9. Бельков А.В. Руководство по факультетской хирургии. М: Медицина, 2009, 495 с.
9. Dalen J.E., Paraskos J.A., Ockene I.S., et al. Venous thromboembolism. Scope of the problem. // Chest. 1986. V.89 p.3705–3735.
10. Савельев В.С. Флебология. Москва. Медицина. 2001. 664 с.
11. Шевченко Ю.Л., Стойко Ю.М., Лыткина М.И. Основы

- клинической флебологии. Москва. Медицина. 2005. 312 с.
12. Шаталов А.В. Острый варикотромбофлебит: диагностика и хирургическое лечение. Автореферат дис. д.м.н. Волгоград. 2006. 41 с.
13. Агаджанова Л.П. Ультразвуковая диагностика заболеваний ветвей дуги аорты и периферических сосудов. Москва. Видар–М. 2000. 176 с.
14. Богданец Л.И., Кошкин В.М., Кириенко А.И. Роль пентоксифиллина в лечении и профилактике трофических язв сосудистого генеза. Трудный пациент, Архив, № 1, 2006.