



**ФГБОУ ВО «СЕВЕРО-ОСЕТИНСКАЯ ГОСУДАРСТВЕННАЯ
МЕДИЦИНСКАЯ АКАДЕМИЯ»
МИНИСТЕРСТВА ЗДРАВООХРАНЕНИЯ РОССИЙСКОЙ ФЕДЕРАЦИИ**

КАФЕДРА ВНУТРЕННИХ БОЛЕЗНЕЙ №5

МЕТОДИЧЕСКАЯ РАЗРАБОТКА

Дифференциальная диагностика при болях в области сердца

Тема практического занятия: «Дифференциальная диагностика при болях в области сердца».

Место проведения занятия: учебная комната, терапевтическое и кардиологическое отделения.

Обоснование необходимости изучения темы:

Боли в левой половине грудной клетке— один из важнейших симптомов ряда заболеваний сердца и сосудов. Боли в груди могут быть обусловлены патологией не только сердца, но и других органов и тканей грудной клетки, а также вызваны заболеваниями органов брюшной полости. Этот симптом может встречаться при воспалительных, ишемических и метаболических заболеваниях сердца, поражении периферической нервной системы, патологии рёбер, желудочно-кишечного тракта, лёгких и плевры, средостения.

Цель занятия: углубление и приобретение новых знаний, умений и навыков диагностики, дифференциальной диагностики, современных лабораторно-инструментальных методов исследований заболеваний, проявляющиеся болями в левой половине грудной клетке, формулировка клинического диагноза и выбор оптимальной тактики лечения.

Задачи занятия:

- Провести дифференциальный диагноз по ведущему синдрому;
- Сформулировать предварительный диагноз;
- Определить объем дополнительных методов исследования и дать им интерпретацию;
- Сформулировать и обосновать клинический диагноз;
- Составить план лечения.

ПЕРЕЧЕНЬ ПРАКТИЧЕСКИХ НАВЫКОВ:

1. Уметь проводить дифференциальный диагноз по ведущему синдрому;
2. Уметь формулировать предварительный диагноз;
3. Уметь назначить необходимый объем дополнительных методов исследования;

4. Уметь трактовать полученные данные;
5. Знать тактику ведения больных с данным синдромом, при различных заболеваниях, общие принципы лечения.

Методологические и воспитательные цели занятия:

Осветить важность изучаемой патологии в современной кардиологии. Подчеркнуть трудности диагностики. Обратить внимание аспирантов на социальную значимость проблемы.

Оснащение занятия:

Технические средства:

- мультимедийный аппарат

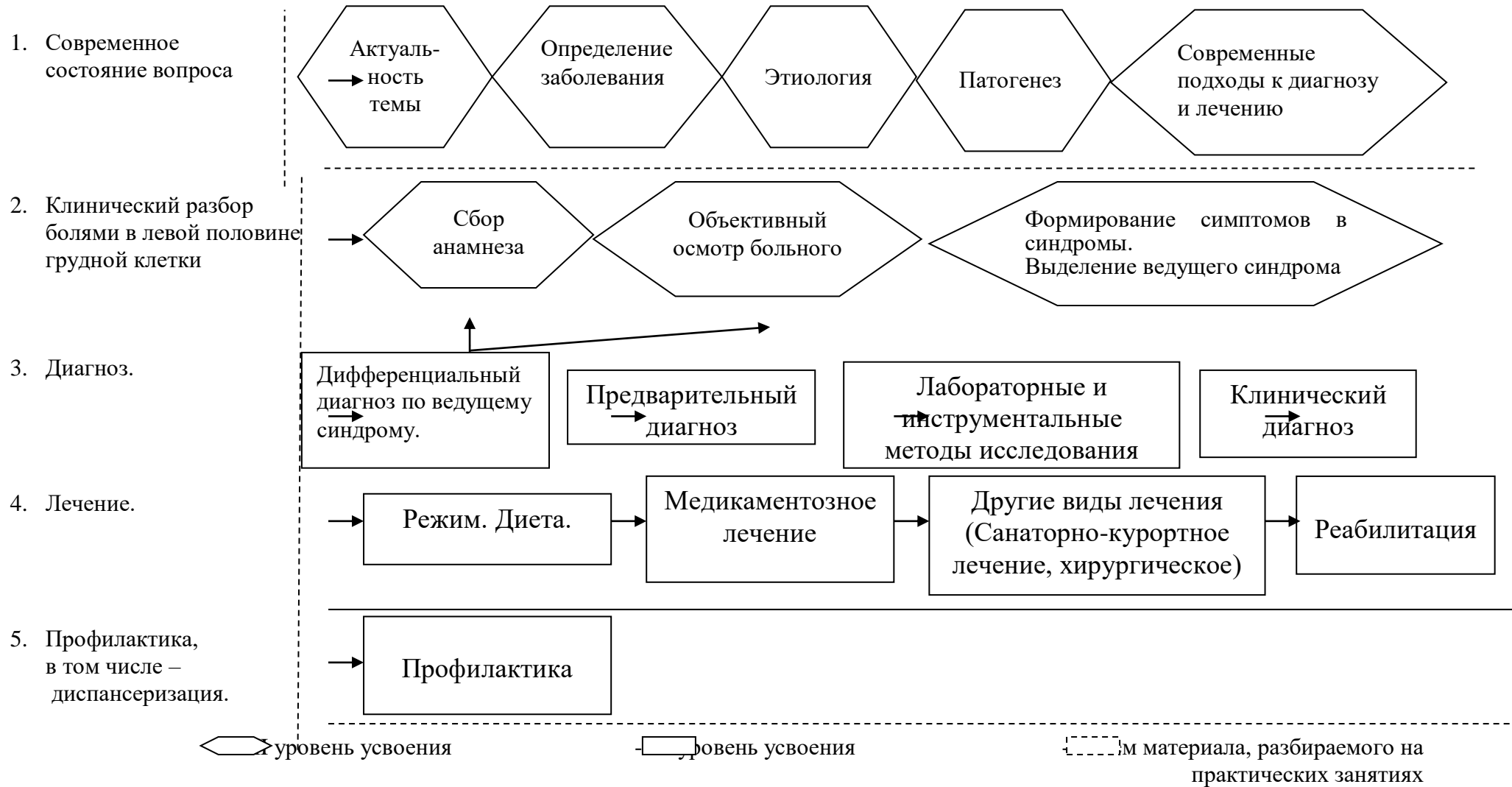
Демонстрационный материал:

- больные с ишемической болезнью сердца, пороками сердца, экссудативным перикардитом, миокардитами, кардиомиопатиями, артериальными гипертензиями, гастроэзофагеальной рефлюксной болезнью.
- истории болезни
- набор анализов
- таблицы
- слайды,
- наборы ЭКГ;
- наборы ЭхоКГ;
- наборы рентгенограмм

**План и организационная структура занятия
«Дифференциальная диагностика при болях в области сердца».**

| № п/п | Этапы занятия | Время в мин. | Уровень усвоения | Место проведения занятия | Оснащение занятия |
|--------------|--|---------------------|-------------------------|---------------------------------|---|
| 1 | Организационные мероприятия | 5 | II | Уч. комната | Журнал, методичка |
| 2 | Контроль исходного уровня знаний | 15 | II | Уч. комната | Тестовые вопросы и задачи |
| 3 | Клинический разбор больных (2-3 человека) | 60 | III | Палата | Больные, истории болезни |
| 4 | Анализ полученных данных (выделение синдромов, выявление ведущего синдрома и круга заболеваний). | 20 | III | Уч. комната | Таблицы, слайды, истории болезни |
| 5 | Дифференциальный диагноз | 30 | III | Уч. комната | Таблицы, слайды, истории болезни |
| 6 | Предварительный диагноз | 5 | III | Уч. комната | Таблицы, слайды, истории болезни |
| 7 | Анализ лабораторных и инструментальных методов исследования | 15 | III | Уч. комната | Истории болезни, анализы |
| 8 | Клинический диагноз | 10 | III | Уч. комната | Таблицы, истории болезни |
| 9 | Тактика врача при выявленных заболеваниях | 10 | III | Уч. комната | Таблицы, истории болезни |
| 10 | Общие принципы лечения | 25 | III | Уч. комната | Таблицы, истории болезни |
| 11 | Контроль конечного уровня усвоения материала | 15 | - | Уч. комната | Тестовые вопросы, задачи |
| 12 | Задание на дом | 5 | - | Уч. комната | Список литературы, контрольные вопросы по теме, тематические больные. |

**Граф логической структуры к практическому занятию
«Дифференциальная диагностика при болях в области сердца».**



РЕКОМЕНДАЦИИ К ПРОВЕДЕНИЮ ЗАНЯТИЯ

1. ПОДГОТОВИТЕЛЬНЫЙ ЭТАП:

Накануне подбираются больные с болями в левой половине грудной клетки (ишемическая болезнь сердца, миокардиты, пороки сердца, перикардит, кардиомиопатии, плевриты, остеохондрозом, гастроэзофагеальной рефлюксной болезнью и т.д.). Подробный разбор провести одного больного с ишемической болезнью сердца, миокардитом, перикардитом, гастроэзофагеальной рефлюксной болезнью остальные в плане дифференциального диагноза.

Больных курируют аспиранты заранее с последующим докладом их на занятии.

В день занятия в учебной комнате преподаватель кратко определяет цель занятия, знакомит с планом работы. Касается актуальности темы, современных достижений кардиологии. Затем проводит контроль исходных знаний по тестовому контролю. Проверяет готовность аспирантов к занятию (больной, рефераты, демонстрационный материал). Затем все идут в палату к больным.

2. ОСНОВНОЙ ЭТАП:

Кураторы готовят своих больных к разбору: собирают жалобы, анамнез, выявляют объективные данные, выделяют ведущий синдром и определяют круг заболевания, привлекаемых для дифференциального диагноза (ишемическая болезнь сердца, миокардиты, пороки сердца, перикардит, кардиомиопатии, плевриты, остеохондрозом, гастроэзофагеальной рефлюксной болезнью и т.д.)

В ходе осмотра больного преподаватель заостряет внимание аспирантов на характерных особенностях кардиалгий и других проявлениях заболевания у разбираемых больных.

Дифференциальный диагноз проводится путем сравнения нозологии с состоянием курируемого больного, начинаем дифференциальный диагноз с наименее вероятной патологии к более вероятной. После проведения дифференциального диагноза формулируем предварительный диагноз, затем определяем круг или объем дополнительных методов исследований, сначала по основному диагнозу, затем для дифференциальной диагностики. После полученных результатов исследования, их трактуют и формулируют клинический диагноз. Затем назначаем лечение конкретному больному.

Круг заболеваний подлежащих дифференцированию:

- Ишемическая болезнь сердца: различные формы стенокардии, инфаркт миокарда
- Воспалительные и другие заболевания сердца: миокардиты, сухой перикардит, кардиомиопатии, приобретенные пороки сердца, синдром вегетативной дисфункции, расслаивающая аневризма аорты; тромбоэмболия легочной артерии

Заболевания органов дыхания: левосторонний сухой плеврит, пневмония, пневмоторакс, периферический рак лёгкого

- Заболевания органов пищеварения: язвенная болезнь, холециститы, панкреатиты, грыжа пищеводного отверстия диафрагмы, гастроэзофагеальная рефлюксная болезнь.
- Заболевания опорно-двигательного аппарата: остеохондроз, левосторонний миозит, межреберная невралгия, опоясывающий лишай

3. ЗАКЛЮЧИТЕЛЬНЫЙ ЭТАП:

После разбора больных проводится контроль конечного уровня знаний по разобранной теме, путем решения ситуационных задач. Обсуждение ведется устно. Преподаватель оценивает уровень усвоения каждого аспиранта.

Преподаватель объясняет неясные вопросы и рекомендует литературу для детального ознакомления. Подводит итог занятию и дает задание на дом.

**Перечень учебных и практических навыков,
необходимых к усвоению по данной теме:**

1. Знать клинику заболеваний, подлежащих обсуждению (ишемическая болезнь сердца, миокардиты, пороки сердца, перикардит, кардиомиопатии, плевриты, остеохондрозом, гастроэзофагеальной рефлюксной болезнью и т.д.)
2. Знать этиопатогенез (ишемическая болезнь сердца, миокардиты, пороки сердца, перикардит, кардиомиопатии, плевриты, остеохондрозом, гастроэзофагеальной рефлюксной болезнью и т.д.)
3. Уметь провести дифференциальный диагноз при болях в левой половине грудной клетки
4. Уметь составлять программу лабораторно-инструментальных исследований, уметь их интерпретировать.
5. Уметь сформулировать диагноз согласно современной классификации.
6. Перечислить основные заболевания, сопровождающиеся болями в левой половине грудной клетке.
7. Перечислить инструментальные методы наиболее информативные для выявления причин болей в левой половине грудной клетке.

Приложение № I.

**Вопросы для контроля исходного уровня усвоения учебного материала на
практическом занятии:**

1. Основные характеристики болевого синдрома
2. Некоторые характерные особенности болевого синдрома при отдельных заболеваниях.
3. Круг заболеваний, включённых в дифференциально-диагностический поиск:
4. ИБС: стенокардия, острый инфаркт миокарда;
5. ТЭЛА, синдром лёгочной гипертензии;
6. Расслаивающаяся аневризма аорты;
7. Острый миокардит;
8. Перикардит — острый, хронический, в составе синдрома Дресслера;
9. Гипертрофическая кардиомиопатия;
10. Миокардиодистрофии;
11. Проплапс митрального клапана;
12. Нейроциркуляторная дистония;
- 7.2.10. Гипервентиляционный синдром;
- 7.2.11. Лёгочная патология: плеврит, пневмония, пневмоторакс, периферический рак лёгкого, синдром Пенкоуста;
- 7.2.12. Патология желудочно-кишечного тракта: гастроэзофагеальный рефлюкс, эзофагоспазм, пептическая язва пищевода, язвенная болезнь желудка и двенадцатиперстной кишки, патология жёлчных путей, острый панкреатит;
- 7.2.13. Мышечно-скелетные боли: остеохондроз позвоночника и межпозвонковые грыжи; миозиты; воспаление костохондральных соч-

лений (синдром Титце); поражение нервных окончаний — «скаленус-синдром» при герпесе; травма грудной клетки;

7.2.14. Боли психогенного происхождения (депрессия).

7.3. Особенности физикального обследования пациента при болях в грудной клетке.

7.4. Лабораторные методы исследования, помогающие при дифференциальной диагностике болей в грудной клетке:

12 Основные характеристики болевого синдрома при болях...

7.4.1. Общий анализ крови: гемоглобин, эритроциты, лейкоциты (формула), СОЭ;

7.4.2. Биохимический анализ крови: ферменты, включая кардиоспецифические, тропонин Т, амилаза, билирубин, глюкоза, мочевины, креатинин.

7.5. Инструментальные методы исследования, помогающие при дифференциальной диагностике болей в грудной клетке:

7.5.1. ЭКГ, нагрузочные пробы;

7.5.2. Рентгенографическое исследование;

7.5.3. Ультразвуковое исследование органов грудной и брюшной полости;

7.5.4. Эзофагогастродуоденоскопия;

7.5.5. Ангиографические методы исследования;

7.5.6. Радиоизотопные методы исследования.

7.6. Заболевания, проявляющиеся болями в грудной клетке и требующие проведения неотложных лечебных мероприятий:

7.6.1. Острый инфаркт миокарда;

7.6.2. Нестабильная стенокардия;

7.6.3. ТЭЛА;

7.6.4. Расслаивающаяся аневризма аорты;

7.6.5. Пневмоторакс;

7.6.6. Острые заболевания средостения: разрыв (перфорация) пище-

Боль в грудной клетке во время физической нагрузки и при выходе на холод характерна для:

1) стенокардии;

2) пневмонии;

3) остеохондроза;

4) эзофагоспазма;

5) депрессии.

2. Для болей в груди кардиального происхождения характерно всё, кроме:

- а) локализации за грудиной или в области сердца;
- б) усиления при глубоком дыхании;
- в) иррадиации в левую руку или лопатку;
- г) купирования нитроглицерином;
- д) сопровождения чувством нехватки воздуха.

3. Для подтверждения диагноза острого инфаркта миокарда характерны следующие лабораторные признаки:

- 1) повышение СОЭ;
- 2) повышение активности аминотрансфераз;
- 3) нейтрофильный лейкоцитоз;
- 4) повышение активности креатинфосфокиназы;
- 5) обнаружение тропонина Т.

4. Для подтверждения диагноза ИБС необходимы следующие инструментальные методы исследования:

- 1) ЭКГ;
- 2) ЭхоКГ;
- 3) рентгенологическое исследование;
- 4) нагрузочные пробы;
- 5) коронароангиография;
- б) радиоизотопные методы исследования.

5. Боль за грудиной, возникшая внезапно в покое, имеющая интенсивный давящий характер, длящаяся более 20 мин, не купирующаяся приёмом нитроглицерина, характерна для:

- а) приступа стенокардии;
- б) острого перикардита;
- в) острого инфаркта миокарда;
- г) расслаивающейся аневризмы аорты.

6. У пациента с интенсивными болями в грудной клетке на электрокардиограмме зарегистрирован подъём сегмента *ST*. Возможные диагностические предположения:

- 1) острый инфаркт миокарда;
- 2) ТЭЛА;
- 3) острый перикардит;
- 4) расслаивающаяся аневризма аорты;
- 5) вариантная стенокардия.

7. У пациента 48 лет на 12-й день после операции остеосинтеза бедренной кости остро возникла боль за грудиной, одышка, резкая слабость, цианоз губ, АД снизилось до 70/40 мм рт.ст. На электрокардиограмме: синусовая тахикардия, отклонение электрической оси сердца вправо, появление отрицательных зубцов *T* в отведениях V2–V4. Наиболее вероятно, что у пациента:

- а) острый инфаркт миокарда;
- б) острый перикардит;
- в) ТЭЛА;
- г) спонтанный пневмоторакс.

8. У пациента 25 лет после переохлаждения температура тела повысилась до 39 °С, появился кашель, беспокоят боли в левой половине грудной клетки, усиливающиеся при глубоком вдохе и кашле. Наиболее вероятный диагноз:

- а) острый бронхит;
- б) пневмония;
- в) острый перикардит;
- г) острый плеврит.

9. Боль в нижней трети грудины, возникающая после еды, сопровождающаяся отрыжкой кислым, характерна для:

- а) язвенной болезни двенадцатиперстной кишки;
- б) острого эзофагита;
- в) рефлюкс-эзофагита;
- г) эзофагоспазма;
- д) грыжи пищеводного отверстия диафрагмы.

10. Характерные признаки боли в грудной клетке при остеохондрозе позвоночника:

- 1) имеет острый режущий или стреляющий характер;
- 2) возникает после длительного пребывания в одном положении;
- 3) провоцируется физической нагрузкой;
- 4) провоцируется поворотами туловища;
- 5) купируется приёмом анальгетиков.

Боль в грудной клетке — один из наиболее частых симптомов заболеваний внутренних органов.

Причинами болевого синдрома могут быть поражения сердца, сосудов, лёгких, пищевода, желудка, шейного и грудного отделов позвоночника, кожи, мышц, костей, нервов, суставов и т.д. Ниже приведён далеко не полный перечень наиболее распространённых причин болевого синдрома в грудной клетке.

• **Заболевания сердца и магистральных сосудов:**

- ❖ стабильная стенокардия напряжения;
- ❖ нестабильная стенокардия;
- ❖ острый инфаркт миокарда;
- ❖ перикардит;
- ❖ миокардит;
- ❖ расслаивающая аневризма аорты;
- ❖ гипертоническая болезнь;
- ❖ гипертрофические кардиомиопатии;
- ❖ пролапс митрального или/и аортального клапанов;
- ❖ алкогольное поражение сердца;
- ❖ дисгормональная миокардиодистрофия (кардиомиопатия);
- ❖ тромбоэмболия ветвей лёгочной артерии.

•

Заболевания лёгких и плевры:

- ❖ сухой (фибринозный плеврит;
- ❖ экссудативный плеврит;
- ❖ плевропневмония;
- ❖ эндотелиома;
- ❖ опухоли плевры;
- ❖ плевральные спайки (шварты);
- ❖ спонтанный пневмоторакс.

• Болезни органов пищеварения:

- ❖ ахалазия кардии;
- ❖ диффузный спазм пищевода;
- ❖ гастроэзофагеальная рефлюксная болезнь;
- ❖ эзофагит
- ❖ язвенная болезнь желудка и двенадцатиперстной кишки;
- ❖ острый и хронический гастрит и дуоденит;
- ❖ опухоли пищевода;
- ❖ опухоли желудка.

• Заболевания суставов:

- ❖ анкилозирующий спондилоартрит;
- ❖ туберкулёзный спондилит;
- ❖ плечелопаточный периартрит.

• Болезни кожи (опоясывающий лишай).

• Поражения мышц и костей:

- ❖ дерматомиозит;
- ❖ миопатии, миастении, миалгии;
- ❖ переломы рёбер;
- ❖ миеломная болезнь;
- ❖ лейкозы;

- ❖ опухоли костей, костные метастазы;
- ❖ остеопороз и остеомалация;
- ❖ туберкулёз и остеомиелит грудино-ключичного сочленения;
- ❖ эозинофильная гранулёма;
- ❖ - невертеброгенная скелетно-мышечная торакалгия (синдром Титце и др.)

• **Нервные и психические заболевания:**

- ❖ синдром вегетативной дисфункции;
- ❖ грудная радикулопатия;
- ❖ психогенная торакалгия;
- ❖ депрессия.

• **Болезни шейного и грудного отделов позвоночника:**

- ❖ остеохондроз позвоночника;
- ❖ остеопороз позвонков;
 - ❖ переломы позвонков;
 - ❖ ревматоидный артрит;
- ❖ метастазы в позвоночник;
- ❖ грыжи межпозвоночного диска.

Вопросы для контроля конечного уровня знаний

1. Для экссудативного перикардита характерно:
 - а) расширение абсолютной тупости сердца влево;
 - б) расширение абсолютной тупости сердца вверх и влево;
 - в) расширение абсолютной тупости сердца вправо;
 - г) исчезновение относительной тупости сердца при расширении абсолютной тупости сердца во все стороны.

2. Верхушечный толчок, характерный для экссудативного перикардита:
 - а) куполообразный;
 - б) усиленный;
 - в) обычный;
 - г) ослабленный;

3. Рентгенологические признаки недостаточности митрального клапана:
 - а) увеличение первой дуги по левому контуру сердца;
 - б) увеличение II дуги по левому контуру сердца;
 - в) увеличение IV дуги по левому контуру сердца;
 - г) увеличение III и IV дуг по левому контуру сердца.

4. При митральном стенозе границы сердца смещены:
 - а) влево и вверх;
 - б) влево и вниз;
 - в) вправо и влево;
 - г) вправо и вверх.

5. При недостаточности митрального клапана границы сердца смещены:
 - а) влево и вверх;
 - б) влево и вниз;
 - в) вправо;
 - г) вправо и вверх.

6. При недостаточности клапанов аорты границы сердца смещены:
 - а) влево и вверх;
 - б) вправо и вверх;
 - в) вправо;
 - г) влево и вниз.

7. При компенсированном стенозе устья аорты границы сердца смещены:
 - а) влево и вверх;
 - б) вправо и вверх;
 - в) во все стороны;
 - г) влево и вниз.

8. При АГ развивается:
 - а) асимметричная гипертрофия верхней трети межжелудочковой перегородки;
 - б) гипертрофия правого предсердия;
 - в) гипертрофия левого желудочка;
 - г) гипертрофия правого предсердия и правого желудочка.

9. Для АГ II стадии характерно:

- а) смещение границы сердца вправо;
 - б) смещение границы сердца вправо и вверх;
 - в) смещение границы сердца вверх;
 - г) смещение границы сердца влево.
10. Для гипертензивного синдрома на фоне коарктации аорты характерны:
- а) высокое систолическое и низкое диастолическое давление, высокое пульсовое давление;
 - б) умеренно повышенное систолическое и значительно повышенное диастолическое давление;
 - в) значительная разница в повышении АД на верхних (выше) и нижних (ниже, чем на верхних) конечностях;
 - г) отсутствие эффекта от гипотензивной терапии при высоком систолическом и диастолическом давлении.
11. Для дилатационной кардиомиопатии на эхокардиограмме наиболее характерны:
- а) асимметричная гипертрофия межжелудочковой перегородки;
 - б) расширение полостей сердца и снижение сократительной функции;
 - в) симметричная гипертрофия левого желудочка и уменьшение объема его полости;
 - г) признаки стеноза устья аорты.
12. Патогномоничный эхокардиографический признак обструктивной кардиомиопатии:
- а) расширение полостей сердца и снижение сократительной функции;
 - б) асимметричная гипертрофия межжелудочковой перегородки;
 - в) признаки митрального стеноза;
 - г) утолщение эндокарда.
13. Отделы сердца, которые гипертрофируются при легочном сердце:
- а) левый желудочек и правое предсердие;
 - б) левый желудочек и левое предсердие;
 - в) правый желудочек и левое предсердие;
 - г) правый желудочек и правое предсердие.
14. Аускультативный признак легочной гипертензии:
- а) акцент II тона на аорте;
 - б) “хлопающий” I тон на верхушке;
 - в) щелчок открытия митрального клапана;
 - г) акцент II тона на легочной артерии.
15. Наиболее вероятная причина значительного расширения абсолютной тупости сердца:
- а) дилатация правого предсердия
 - б) дилатация правого желудочка
 - в) гипертрофия правого желудочка
 - г) дилатация левого желудочка
 - д) гипертрофия левого желудочка
16. Значительное расширение сердца влево и вниз наблюдается при дилатации
- а) правого предсердия
 - б) правого желудочка
 - в) левого предсердия
 - г) левого желудочка
17. Для миокардитов характерно:

- а) расширение границ сердца
- б) приглушенность тонов
- в) систолический шум у верхушки
- г) все перечисленное

18. У больного на третьей неделе инфаркта миокарда отмечается прекардиальная пульсация. На ЭКГ — застывшая монофазная кривая. Наиболее вероятная причина симптомов:

- а) симптоматика типична для подострой стадии инфаркта миокарда;
- б) аневризма левого желудочка;
- в) тромбоэмболия легочной артерии;
- г) разрыв стенки левого желудочка;
- д) синдром Дресслера

19. Мужчина, 35 лет, предъявляет жалобы на давящую боль в области сердца при нагрузке, не купирующуюся нитроглицерином. Верхушечный толчок смещен влево, широкий, приподнимающийся. Левая граница сердца на 1,5 см кнаружи от срединно-ключичной линии. Тоны сердца звучные, систолический шум на верхушке и в III IV межреберьях слева у грудины. На эхокардиограмме определяются асимметричная гипертрофия мышечной части межжелудочковой перегородки и систолическое движение передней створки митрального клапана вперед. Ваше диагностическое заключение:

- а) дилатационная кардиомиопатия;
- б) ИБС;
- в) обструктивная кардиомиопатия;
- г) миокардит;
- д) рестриктивная кардиомиопатия

20. Мужчина, 43 лет, предъявляет жалобы на одышку, отеки. Положение вынужденное — сидит в постели. Набухание шейных вен. Отеки на нижних конечностях. Асцит. Перкуторно определяется увеличение размеров абсолютной тупости сердца во все стороны. При этом левая граница абсолютной тупости сердца расположена кнаружи от верхушечного толчка. При аускультации тоны сердца глухие. Вероятный диагноз:

- а) дилатационная кардиомиопатия;
- б) экссудативный перикардит;
- в) констриктивный перикардит;
- г) пороки митрального клапана;
- д) пороки аортального клапана?

Эталоны ответов на вопросы для контроля конечного уровня знаний

| | |
|-------|-------|
| 1. г | 11. б |
| 2. г | 12. б |
| 3. г | 13. г |
| 4. г | 14. г |
| 5. а | 15. б |
| 6. г | 16. г |
| 7. г | 17. г |
| 8. в | 18. б |
| 9. г | 19. в |
| 10. в | 20. б |

Контроль конечного уровня знаний

СИТУАЦИОННЫЕ ЗАДАЧИ

ЗАДАЧА 1

Больной Ж., 68 лет, поступил в стационар с жалобами на одышку смешанного характера в покое, отеки, перебои в работе сердца.

В течение 30 лет АД периодически повышается до 230-240 /120- 140 мм. рт. ст., регулярно не лечился. Неоднократно находился на стационарном лечении по поводу гипертонических кризов. 4 года назад перенес обширный трансмуральный инфаркт миокарда. С этого времени появились одышка смешанного характера, отеки на нижних конечностях. В дальнейшем одышка стала беспокоить и в покое.

Объективно: положение вынужденное — ортопноэ. Акроцианоз. В легких выслушиваются незвучные мелкопузырчатые хрипы в нижних отделах с обеих сторон, ЧДД 28 в минуту. Тоны сердца глухие, мерцательная аритмия. ЧСС — 126 в минуту. Пульс - 80 ударов в минуту. АД — 150/120 мм. рт. ст. Асцит. Анасарка. Печень на 4 см ниже края реберной дуги. Эхокардиография: дилатация полостей сердца, глобальное снижение сократимости. ЭКГ: ЧСС 90-160 в минуту, зубец Р отсутствует, расстояния R-R различные, волны мерцания в V₁. Рубцовые трансмуральные изменения в передне-боковой стенке левого желудочка.

1. Сформулируйте клинический диагноз.
2. Назначьте лечение с указанием препаратов.

ЗАДАЧА 2

Больная К., 52 лет, поступила в клинику по направлению участкового врача. Жалуется на одышку при незначительной физической нагрузке, сердцебиение, перебои в сердечной деятельности, отеки на ногах. В течение последних 6 лет при регулярных проф. осмотрах диагностировали кардиомегалию. После перенесенного 2 мес. назад гриппа состояние ухудшилось, возросла одышка, появилось сердцебиение, затем отеки на ногах к вечеру. Амбулаторное лечение эффекта не дало. В анамнезе данных о перенесенном ревматизме нет.

При осмотре: состояние тяжелое, больная избыточного питания кожные покровы бледные, акроцианоз. Пульс 96 в 1 мин., неритмичный, одинаковый на обеих руках. АД 150/90 мм рт. ст., ЧСС — 120 уд. в 1 мин. Сердце расширено во все стороны, определяется ослабление звучности тонов, систолический шум над верхушкой и над основанием мечевидного отростка, мерцательная аритмия.

В ниже-боковых отделах легких выслушиваются влажные мелкопузырчатые хрипы в небольшом количестве. Живот увеличен за счет подкожной основы и асцита. Печень выступает на 4 см из-под реберной дуги, плотная, с закругленным нижним краем. Выраженные отеки на голенях и тыле стоп.

Анализ крови: Эр.- $3,96 \cdot 10^{12}$ /л, НЬ-118г/л, л.- $5,6 \cdot 10^9$ /л, сдвига в лейкоцитарной формуле нет, СОЭ 16 мм/ч.

СРП отрицательный, титры антистрептолизина-0 и антистрептогиалуронидазы в пределах нормы. Умеренно выраженная диспротеинемия с увеличением до 25 % α -глобулинов.

Результаты рентгенологического исследования: выраженные признаки пневмосклероза и эмфиземы легких, сердце увеличено за счет всех отделов.

Данные ЭКГ: горизонтальное положение оси сердца, четких признаков гипертрофии желудочков нет, снижение зубца Т в грудных отведениях, снижение вольтажа комплекса QRS во всех отведениях, мерцательная аритмия.

1. Ваш предварительный диагноз?

2. Какие заболевания нужно исключить?
3. Возможно ли хирургическое лечение?

ЗАДАЧА 3

Больная К., 34 лет, обратилась в поликлинику с жалобами на нарастающую в течение года общую слабость, вялость, сонливость, увеличение массы тела, появление отеков на ногах.

При осмотре: одутловатость лица, пастозность голеней и стоп, сухость кожи. Граница сердца расширена влево и вправо на 2,5 см Тоны сердца глухие. ЧД 18 в 1 мин. ЧСС-64 в 1 мин, ритм правильный, пульс медленный. АД - 140/70 мм.рт.ст. Анализ крови и СОЭ в норм. ЭКГ ритм синусовый, брадикардия, снижение вольтажа всех зубцов.

1. Ваш предварительный диагноз?
2. Ваша врачебная тактика?
3. Показаны ли мочегонные средства?

ЗАДАЧА 4

Больной И., 24 лет, жалуется на резко выраженную одышку в покое, усиливающуюся при небольшой физической нагрузке, сердцебиение, резкую слабость, тупую длительную боль в области сердца. Начало заболевания больной связывает с перенесенным гриппом: через неделю после гриппа возникла быстро прогрессирующая одышка, через 2 нед больной не смог из-за этого спать в горизонтальном положении.

При физикальном обследовании обнаружено состояние ортопноэ. Число дыханий 28 в 1 мин, границы сердца расширены влево до передней подмышечной линии, вправо — за срединноключичную линию Тоны сердца глухие. Пульс слабого наполнения 110 в 1 мин, АД 100/70 мм рт. ст., в легких выслушиваются застойные хрипы в нижне-задних отделах. Живот не увеличен. Пальпируется край болезненной печени на 3 см ниже реберной дуги.

Анализ крови и СОЭ в норме. ЭКГ: синусовая тахикардия, резко выраженные диффузные изменения миокарда

1. Ваш диагноз (обоснуйте его)?
2. Какие заболевания необходимо исключить?
3. Ваша врачебная тактика?
4. Показаны ли кортикостероидные гормоны?

ЗАДАЧА 5

Больной Н., 40 лет, инженер, доставлен в клинику машиной «скорой помощи». При поступлении жаловался на одышку в покое, сердцебиение, отеки на ногах, увеличение размеров живота и его вздутие, сильную общую слабость. 2 нед назад перенес пневмонию.

При осмотре: состояние тяжелое, положение ортопноэ. ЧД — 32 в 1 мин. Цианоз лица, губ, отеки на ногах, пояснице. Шейные вены набухшие, положительный венный пульс. Пульс 112 в 1 мин, ритмичный, мягкий. Правая граница относительной тупости сердца смещена кнаружи на 2 см, верхняя — до II ребра, левая достигает передней подмышечной линии. Верхушечный толчок не прощупывается. Тоны сердца ослабленной звучности, определяется протодиастолический ритм галопа.

В нижних отделах обоих легких выслушиваются в большом количестве влажные мелкопузырчатые хрипы. Асцит, отечность передней брюшной стенки. Печень выступает из-под реберной дуги на 5 см, уплотнена, чувствительна при пальпации.

Анализ крови: эр. $4,2 \cdot 10^{12}/л$, НЬ - 132 г/л., л.- $5,2 \cdot 10^9/л$. лейкоцитарная формула не изменена, СОЭ - 12 мм/ч, СРП ++++, общий белок сыворотки крови- 80 г/л, альбумины - 50%, глобулины -50 %, АГ коэффициент - 1α , -6%, α_2 - 9%, β - 12%, γ -23% ЭКГ: признаки диффузных изменений в миокарде.

1. Ваш предварительный диагноз?
2. Какие заболевания нужно исключить?

ЗАДАЧА 6

Больная К., 32 лет, поступила в клинику по направлению участкового врача. Жалуется на одышку при ходьбе, ноющую боль в области сердца, сердцебиение, перебои в сердечной деятельности, общую слабость, потливость, повышение температуры до 37,5 °С. За 3 нед до поступления в клинику перенесла грипп с высокой лихорадкой (до 39,9 °С) и выраженной интоксикацией.

При осмотре: состояние средней тяжести, больная правильного телосложения, повышенного питания, акроцианоз кончика носа, цианотичный румянец на щеках.

Набухание шейных вен. ЧДД — 18 в I мин. Пульс 93 в 1 мин, мягкий, неритмичный (экстрасистолия) лабильный (учащается даже при перемене положения тела). АД 105/80 мм рт. ст. Правая граница относительной тупости сердца смещена на 2 см кнаружи, верхняя—до III ребра, левая - на 3 см кнаружи от левой срединно-ключичной линии. Верхушечный толчок не прощупывается. Тоны сердца ослабленной звучности, на верхушке – дующий систолический шум мягкого тембра.

В нижних отделах легких определяются единичные влажные мелкопузырчатые хрипы, печень на 2 см выступает из-под реберной дуги, немного уплотнена чувствительна при пальпации. Небольшая отечность на голенях.

Анализ крови: Эр $3.5 \cdot 10^{12}/л$, Нб-128 г/л, л. $10.0 \cdot 10^9/л$, э- 5%, п-9%, с-70%, лимф-12%, мон-4%, СОЭ- 22 мм/ч, СРП +++ , общ. белок - 72 г/л, альбумины - 45%, глобулины - 55%, А/Г коэффициент - 0,8, α_1 -10%, α_2 - 12%, β - 11%, γ - 22%.

1. Ваш предварительный диагноз?
2. Ваша врачебная тактика?

ЭТАЛОНЫ ОТВЕТОВ НА СИТУАЦИОННЫЕ ЗАДАЧИ

ЗАДАЧА 1

1. Диагноз: ИБС ишемическая кардиомиопатия, перенесенный инфаркт миокарда, атеросклеротический кардиосклероз. Гипертоническая болезнь III ст., риск 4.

Осложнение: H III ст. (ХСН IV ФК). Мерцательная аритмия тахисистолической формы.

2. План обследования:

- Общий анализ крови, общий анализ мочи, ЭКГ в динамике.
- Биохимическое исследование крови: общий холестерин, липопротеиды высокой, низкой и очень низкой плотности; глюкоза, электролиты (калий, натрий), общий белок и его фракции.

3. Схема лечения.

- Фуросемид 40-80 мг в/в 3 дня подряд, затем по 40-80 мг внутрь утром 3 раза в неделю (учет количества принятой жидкости и диуреза).
- Энап внутрь по 2,5 мг 2 раза в день + индапамид по 2,5 мг утром ежедневно.
- Дигоксин по 0,25 мг внутрь 2 раза в день (под контролем ЧСС, АД, ЭКГ).

ЗАДАЧА 2

1. Дилатационная кардиомиопатия, мерцательная аритмия. ХНК II Б.

2. ИБС. Атеросклеротический кардиосклероз; ревматизм, недостаточность митрального клапана IV - V ст.; диффузный миокардит, синдром Пиквика.

3. Возможно хирургическое лечение - пересадка сердца. Разработана и внедряется в хирургическую практику новая операция - создание мышечного корсета вокруг сердца за счет пересадки и тренировки мышц спины.

ЗАДАЧА 3

1. Микседема. Миокардиопатия (дистрофия миокарда). ХНК0. Признаки микседемы: жалобы на слабость, сонливость, увеличение массы тела, отеки, одутловатость лица, сухость кожи, брадикардия. Признаки миокардиопатии: расширенные границы сердца, глухость тонов, снижение вольтажа зубцов на ЭКГ.

2. Сканирование щитовидной железы, исследование в плазме Т3, Т4. Тиреоидин.

3. Отеки внесердечного происхождения, поэтому назначать мочегонные не следует.

ЗАДАЧА 4

1. Острый диффузный миокардит вирусной этиологии. В пользу этого диагноза свидетельствуют анамнестические данные: начало заболевания сразу после гриппа, быстро прогрессирующая сердечная недостаточность, значительное увеличение размеров сердца, глухость тонов, выраженные диффузные изменения в миокарде на ЭКГ, отсутствие изменений по данным анализа крови.

2. Экссудативный перикардит.

3. Строгий постельный режим. Диета, богатая калием, витаминами, ограничение жидкости. Периферические вазодилататоры, мочегонные, витамины, анаболические средства, средства, улучшающие реологические свойства крови.

4. Учитывая вирусную этиологию миокардита, кортикостероидные гормоны не показаны.

ЗАДАЧА 5

1. Острый диффузный миокардит. ХНК II Б.

2. В первую очередь необходимо исключить дилатационную кардиомиопатию.

ЗАДАЧА 6

1. Инфекционно-аллергический миокардит. Нарушения ритма по типу экстрасистолии. ХНК II Б.

2. Строгий постельный режим. Противовоспалительные нестероидные препараты (вольтарен, метиндол и др.). Преднизолон в начальной дозе 30 мг, периферические вазодилататоры - сиднофарм, нитраты пролонгированного действия, витамины, анаболические средства (рибоксин, эссенциале, актовегин).

ЗАДАЧИ ДЛЯ КОНТРОЛЯ КОНЕЧНОГО УРОВНЯ ЗНАНИЙ

(III уровень)

Задача №1

Больной 50 лет в последний год отмечает по ночам боли в области верхней трети грудины, которые продолжаются около 15 мин, проходят самостоятельно или после приема нитроглицерина; АД - 120/80 мм рт. ст., пульс 62 удара в минуту,

ЭКГ покоя без патологических изменений.

Проба с физической нагрузкой отрицательная при высокой толерантности к нагрузке.

На ЭКГ во время приступа болей зарегистрирован подъем сегмента ST в грудных отведениях.

А. Наиболее вероятный диагноз

- а) кардиалгия
- б) нейроциркуляторная дистония
- в) стенокардия напряжения
- г) вариантная стенокардия
- д) обструктивная кардиопатия

Б. Больному следует назначить

- а) антиагреганты
- б) b-адреноблокаторы
- в) каптоприл
- г) коринфар
- д) все перечисленное

Задача №2

- Мужчина 47 лет в течение двух месяцев жалуется на сжимающие боли за грудиной, возникающие при ходьбе в среднем темпе через 500 м, или при подъеме по лестнице на 3-й этаж. Изредка боли появляются и в покое.
- А. Данный случай стенокардии можно классифицировать как
- а) нестабильная стенокардия
 - б) промежуточная форма ишемической болезни сердца
 - в) стабильная стенокардия напряжения
 - г) вариантная стенокардия
 - д) впервые возникшая стенокардия
- Б. Стенокардию у этого больного можно отнести к функциональному классу
- а) I
 - б) II
 - в) III
 - г) IV
 - д) функциональный класс определить невозможно

Задача №3.

Мужчину 39 лет в течение 2 лет периодически беспокоят давящие боли за грудиной, возникающие при выходе из теплого помещения на улицу (особенно в ветреную и холодную погоду), при эмоциональном напряжении, изредка ночью в предутренние часы. Боли купируются приемом 1-2 таблеток нитроглицерина. По рекомендации участкового терапевта регулярно принимает атенолол (25 мг 2 раза в день), кардиоаспирин (100 мг на ночь), однако вышеописанные симптомы сохраняются. При ЭКГ – мониторинге на фоне синусового ритма (64 в минуту) зарегистрирован эпизод элевации сегмента ST на 3 мм в 4,45

утра продолжительностью 7 мин, одиночная желудочковая экстрасистолия.

Вопросы:

1. Сформулируйте наиболее вероятный диагноз.
2. Внесите коррекцию в проводимую терапию, если она необходима.

Задача 4.

Больной А., 46 лет, предъявляет жалобы на давящую боль за грудиной при физической нагрузке, иррадирующую в нижнюю челюсть, купируемую нитроглицерином через 3 минуты.

Давящая боль за грудиной беспокоит в течение года, возникает через 1000 - 1500 метров ходьбы по ровной местности в обычном темпе и подъеме по лестнице на 3- 4-й этаж, купируется нитроглицерином. В течение этого времени ухудшения состояния не было. К врачам не обращался.

Объективно: общее состояние удовлетворительное. Кожа обычной окраски, чистая. Видимых отеков нет. Левая граница относительной сердечной тупости по срединно-ключичной линии. Тоны сердца ясные. Пульс - 64 удара в минуту, ритмичный. АД 130/80 мм. рт. ст.

На ЭКГ изменений не выявлено.

Вопросы:

Сформулируйте предварительный диагноз.

Составьте план обследования.

Назначьте лечение с указанием препаратов.

ОТВЕТЫ НА ЗАДАЧИ ДЛЯ КОНТРОЛЯ КОНЕЧНОГО УРОВНЯ ЗНАНИЙ.

Задача 1.

А – наиболее вероятный диагноз – вариантная стенокардия

Б – больному следует назначить коринфар.

Задача 2:

А- стабильная стенокардия напряжения

Б – функциональный класс II

Задача №3.

1. ИБС. Вазоспастическая (вариантная) стенокардия. Желудочковая экстрасистолия.

2. С учетом диагноза не показано применение β -блокаторов. Целесообразно назначение антагонистов кальция, возможно в сочетании с нитратами пролонгированного действия и аспирином.

Задача 4.

1. Диагноз: ИБС — стенокардия напряжения II ФК. N₀

2. План обследования:

Общий анализ крови, общий анализ мочи, ЭКГ.

Биохимическое исследование крови: общий холестерин, липопротеиды высокой, низкой и очень низкой плотности; триглицериды, глюкоза.

Велоэргометрия.

3. Лечение: Внутрь нитросорбид по 10 мг 4 раза в день, атенолол по 50 мг 2 раза в день (кардиоселективные β -блокаторы).

Больной А., 57 лет.

Жалобы: на давящие боли за грудиной, возникают во время ходьбы, длятся 3-4 мин. быстро проходят от приема нитроглицерина. Боли иррадиируют в обе руки и под левую лопатку.

История заболевания: Больным себя считает около трех лет, когда впервые появились незначительные давящие боли за грудиной во время бега. Проходили самостоятельно и возникали редко — только при чрезмерных нагрузках.

Месяц назад впервые возник приступ интенсивной давящей боли за грудиной и области сердца, во время ходьбы, длился 5 минут, прошел самостоятельно после длительного отдыха. После этого приступы болей в сердце стали возникать каждые 3-4 дня, носили давяще-сжимающий характер и проходили от приема нитроглицерина. Стали беспокоить, сердцебиение, чувство страха смерти. Последний приступ болей был за 2 часа до госпитализации.

Работает бухгалтером. Курит 1,5 пачки в день, алкоголь употребляет умеренно. Наследственность не отягощено.

Объективно: общее состояние удовлетворительное. Избыточного питания, кожные покровы влажные, бледные. Больной испуган.

В легких выслушивается жесткое дыхание в межлопаточной области. ЧД в минуту — 20.

Сердечная область не изменена. Верхушечный толчок в 5 межреберье по срединно-ключичной линии.

Границы относительной сердечной тупости: правая — го правому краю грудины; верхняя в III межреберье по парастернальной линии; левая — на 1,5 см к наружи от срединно-ключичной линии.

Ширина сосудистого пучка **9** см. Тоны сердца глухие, систолический шум над аортой. Ритм правильный, прерывается

единичными экстрасистолами. ЧСС — **90** в мин. Пульс **90 уд.** в мин. удовлетворительного наполнения и напряжения. Со стороны других органов и систем видимой патологии не выявлено.

Ан. крови — без особенностей.

На ЭКГ — гипертрофия левого желудочка. Синусовая **тахикардия** экстрасистолия.

Ваш диагноз?

Какие изменения произошли **в** течении **заболевания** и как **Вы** их расцениваете?

КАРТА — ЗАДАЧА № 2

Больной 70 лет.

Жалуется на чувство стеснения в груди и сильные жгучие боли за грудиной с иррадиацией под левую лопатку. Боли беспокоили в течение всей ночи периодически то ослабевая, то усиливаясь. Продолжительность каждого приступа — 0—30 мин. Жалуется на одышку при физической нагрузке, сердцебиение. Нитроглицерин оказывал кратковременный эффект.

В 60-летнем возрасте впервые стали беспокоить боли в сердце сжимающего характера с иррадиацией в левое плечо и под левую лопатку. Боли длились 1—2 мин, проходили после отдыха. В начале заболевания приступы загрудинных болей были редкими (1—2 в год), но в последние 1,5 года значительно участились, стали жгуче сжимающими, присоединилась одышка при ходьбе и сердцебиение. Настоящее ухудшение наступило вчера вечером — смотрел по телевизору футбольный матч.

Объективно: В легких в нижних отделах с обеих сторон определяется укорочение перкуторного звука и здесь, выслушивается ослабленное везикулярное дыхание. ЧД в мин. 24.

Сердечная область не изменена.

Границы относительной сердечной тупости — правая и верхняя в норме, левая расширена на 2,5 см. Ширина сосудистого пучка 9 см. Тоны сердца глухие, систолическим шум у верхушки, не связан с 1-м тоном, короткий, нежный. ЧСС— 90 в минуту. Ритм правильный, прерывается через 20—25 ударов внеочередными сокращениями. АД—150/90 мм, рт. ст. Температура —37,2 . Умеренный лейкоцитоз с небольшим сдвигом формулы влево. СОЭ —26 мм/час. КФК и АсАТ несколько выше нормы. На ЭКГ—ST1, aVL, V4-5-6 смещен выше изолинии, T1, aVL, V4-5-6 отрицательный. Ваш диагноз?

КАРТА — ЗАДАЧА № 3

Больной 45 лет. Впервые обратился к врачу с жалобами на необъяснимый дискомфорт в грудной клетке, чувство недостатка воздуха и боли в нижней челюсти слева.

Объективно: Границы сердца в пределах нормы. Тоны слегка приглушены. Пульс 60 уд. в мин., ритм правильный, удовлетворительного наполнения и напряжения. АД—120/80 мм рт. ст. Со стороны других органов патологии не выявлено.

Ни ЭКГ отклонение электрической оси длено.

Общий анализ крови, активность ферментов (АСТ, АЛТ, КФК) не изменены.

Ваш диагноз?

Тактика врача?

КАРТА — ЗАДАЧА № 4

Больной А. 49 лет доставлен в стационар машиной скорей помощи.

Жалобы: на сжимающие нестерпимые боли за грудиной и предсердечной области продолжительностью около часа. Боли иррадиируют в левое плечо, левую половину шей и головы Жалуется на общую слабость, головокружение, сердцебиение.

История заболевания: Изменение самочувствия возникло неделю тому назад, когда появилась необычная слабость и утомляемость к концу дня. Стали беспокоить неприятные смущения в области сердца. Никакого значения своему состоянию больной не придавал, к врачу не обращался. В день госпитализации проснулся утром в связи с возникшими болями за грудиной сжимающего характера, которые быстро распространились на область сердца, левое плечо, левую половину шеи и головы. Боль длилась три минуты и прошла самостоятельно. Вскоре приступ повторился, боли стали интенсивнее, продолжительнее. Стараясь уменьшить боль, больной пытался найти в постели удобное положение». Облегчение не наступало, боль волнообразно нарастала. Больной уже не в состоянии был находиться в постели, метался по комнате. Почувствовал резкую слабость, дурноту, кратковременно терял сознание. Родственники вызвали скорую помощь. Был дан под язык нитроглицерин (1 табл.), от которого боли в сердце на короткий период уменьшились, но затем вновь возобновились. Была снята ЭКГ. Врач скорой помощи ввел больному в/в 5 мг (2 мл) дроперидола и 0,1 мг (2 мл) фенгала. Через две минуты боль была купирована.

История жизни. Работает преподавателем в ПТУ. От 2Ц умер в 55 лет внезапно, перед этим жаловался на боли в области сердца. Курит 1 пачку в день. Алкоголь не употребляет.

Объективные данные: Общее состояние больного средней тяжести. Сознание сохранено, адекватен. Избыточного питания, бледен, цианоз губ. Кожные покровы влажные. В легких ясный легочный звук, при выслушивании — везикулярное дыхание. ЧД — 20 в мин. Сердечная область не изменена, верхушечный толчок ослаблен и определяется с трудом в У межреберье по срединно-ключичной линии.

Границы относительной сердечной тупости: правая — по правому краю грудины; верхняя — в 3-м межреберье по парастеральной линии; левая — по срединно-ключичной линии. Ширина сосудистого пучка 8 см. Тоны сердца глухие. Ритм правильный. ЧСС — 98 ударов в

мин. Пульс 98 ударов в мин. ? удовлетворительного наполнения и напряжения. АД—110/70 мм рт. ст.

Со стороны других органов и систем видимой патологии не выявлено.

Ваш диагноз?

Какие дополнительные данные Вас интересуют и почему?

КАРТА — ЗАДАЧА № 1

Мужчина 75 лет. Внезапно потерял сознание. Выраженный цианоз губ, кончика носа, кистей. Зрачки сужены Пульс —36 в мин. слабого наполнения. АД —80/40 мм. рт. ст.

ЭКГ— полная атрио-вентрикулярная блокада, признаки трансмурального поражения миокарда задне-перегородочной области левого желудочка в острой фазе.

Ваш диагноз?

КАРТА — ЗАДАЧА № 2

Мужчина 57 лет. В течение 10 лет наблюдается врачом по поводу гипертонической болезни. На фоне поднятия тяжести внезапно возникли разрывающие боли в грудной клетке, в спине с отдачей в оба плеча, в шею, затылок, по ходу позвоночника. Через 5 минут потерял сознание. Кожные покровы бледны, холодный липкий пот. Пульсация на левой сонной и лучевой артерии почти отсутствуют.

ЭКГ — перегрузка левого желудочка. АД —40/0 мм рт. ст. Дыхание типа Чейн-Стокса.

Ваш диагноз?

КАРТА — ЗАДАЧА № 3

Женщина 29 лет. Жалуется на острейшую боль в левой половине грудной клетки, усиливающуюся при изменении положения тела. Временно не работает — болен гриппом. Боль возникла несколько

часов назад. Пальпаторно определяется интенсивная боль в VI—VII межреберьях слева'

Ваш диагноз?

КАРТА — ЗАДАЧА № 4

Женщина 32 лет. Жалуется на чувство недостатка воздуха, колющие боли в области сердца. Неделю назад перенесла фолликулярную ангину.

Объективно; со стороны легких и сердечно-сосудистой системы патологии не выявлено. АД—90/70 мм рт. ст.

Ваш диагноз?

КАРТА — ЗАДАЧА № 5

Вы приглашены на консультацию в травматологическое отделение больницы. У больного с переломом бедра при попытке сесть в постели внезапно возникла острая режущая-сжимающая боль за грудиной, удушье. Бледность кожных покровов сменилась нарастающим цианозом верхней половины туловища, покрылся холодным липким потом. АД—40/20 мм рт. ст. Пульс 120 уд. в 1 мин. Тоны сердца глухие. Со стороны органов дыхания без особенностей.

Ваш диагноз?

КАРТА — ЗАДАЧА № 6

Женщина 42 лет жалуется на ноющие боли в области сердца, которые возникают по ночам, одышку, сердцебиение, головные боли, слабость, потливость.

Объективно: Состояние удовлетворительное, гиперемия лица, кожа влажная. В легких дыхание везикулярное. Границы сердца в пределах нормы, звучность сердечных тонов не изменена. Пульс 84 уд. в мин., ритмичный. АД—140/90 мм рт. ст. Со стороны других органов

патологии нет. На ЭКГ — отрицательные зубцы TV 1-2 3 4. Ваш диагноз? Тактика врача?

ответы НА КАРТЫ ЗАДАЧИ НА ИСХОДНЫМ УРОВЕНЬ ЗНАНИЙ

№ 1

ИБС. Стенокардия напряжения прогрессирующая. Атеросклеротический кардиосклероз. Атеросклероз аорты. Экстрасистолия. Стабильная стенокардия перешла в прогрессирующую — как прединфарктное состояние.

№ 2

ИБС. Мелкоочаговый переднебоковой инфаркт миокарда левого желудочка. Атеросклеротический кардиосклероз. Атеросклероз аорты. Экстрасистолия, НК 1 ст. Д-з: Неопределенный.

№ 3

Можно предположить диагноз: ИБС. Стенокардия впервые возникшая. ЭКГ — физические нагрузочные пробы.

№ 4

ИБС. Острый инфаркт миокарда- ЭКГ и ни- крови общий и ферменты КФК, АСаТ, ЛДГ1.

ОТВЕТЫ НА КАРТЫ-ЗАДАЧИ ДЛЯ КОНТРОЛЯ УСВОЕНИЯ ЗНАНИЙ

№ 1

ИБС. Острый инфаркт миокарда (аритмическая форма.).

№ 2

Полная а-в блокада. Кардиогенный шок.

Гипертоническая болезнь III ст. Расслаивающая аневризма аорты.

СИТУАЦИОННЫЕ ЗАДАЧИ

Задача 1.

Больной В., 61 год, поступил в клинику. Жалоб при поступлении не предъявлял. Накануне вечером беспокоила интенсивная боль в эпигастральной области с иррадиацией за грудину. Однократно была рвота. Два года назад перенес обширный трансмуральный инфаркт миокарда.

Объективно: бледность кожных покровов, акроцианоз. Пульс - 78 в минуту, ритмичный, АД - 110/85 мм. рт. ст. Тоны сердца приглушены. В легких везикулярное дыхание. Живот мягкий, безболезненный.

В анализе крови: лейкоцитоз - 10500, СОЭ - 10 мм/час. На ЭКГ - блокада левой ножки пучка Гиса, из-за которой судить о наличии свежих очаговых изменений в миокарде не представляется возможным. При биохимическом исследовании крови: увеличение в 4 раза АСТ, КФК, МВ-КФК.

1. Сформулируйте предварительный диагноз.
2. Составьте план обследования.
3. Назначьте лечение с указанием препаратов.

ЗАДАЧА 2

Больной Х., 67 лет, поступил в клинику на 4-й день после развития продолжительного (около 2 часов) приступа загрудинных болей. В анамнезе около 15 лет - гипертоническая болезнь, много курит. Последние 4 года страдает стенокардией напряжения. За 9 дней до поступления приступы болей участились, стали возникать в покое.

Состояние средней тяжести. Акроцианоз. Пульс - 100 в минуту, ритмичный. АД - 140/90 мм. рт. ст.

1. Сформулируйте предварительный диагноз.
2. Составьте план обследования.
3. Назначьте лечение с указанием препаратов.

ЗАДАЧА 3

Больной М., 40 лет, поступил в клинику с жалобами на интенсивные боли в эпигастральной области, тошноту, рвоту. Заболел остро. Употребление в пищу некачественных продуктов отрицает. В анамнезе заболеваний сердца и желудочно-кишечного тракта нет. Много курит. Отец больного умер от инфаркта миокарда, мать страдает гипертонической болезнью.

Объективно: Пульс — 110 ударов в минуту, ритмичный. Тоны сердца приглушены. В легких везикулярное дыхание. Язык обложен белым налетом, влажный. Живот при пальпации безболезненный АД - 140/80 мм. рт. ст. на ЭКГ монофазная кривая в отведениях II, III, aVF.

1. Сформулируйте предварительный диагноз.
2. Составьте план обследования
3. Назначьте лечение с указанием препаратов.

ЗАДАЧА 5

Больной Ж., 68 лет, поступил в стационар с жалобами на одышку смешанного характера в покое, отеки, перебои в работе сердца.

В течение 30 лет АД периодически повышается до 230-240 /120- 140 мм. рт. ст., регулярно не лечился. Неоднократно находился на стационарном лечении по поводу гипертонических кризов. 4 года назад перенес обширный трансмуральный инфаркт миокарда. С этого времени появились одышка смешанного характера, отеки на нижних конечностях. В дальнейшем одышка стала беспокоить и в покое.

Объективно: положение вынужденное — ортопноэ. Акроцианоз. В легких выслушиваются незвучные мелкопузырчатые хрипы в нижних отделах с обеих сторон, ЧДД 28 в минуту. Тоны сердца глухие, мерцательная аритмия. ЧСС — 126 в минуту. Пульс - 80 ударов в минуту. АД — 150/120 мм. рт. ст. Асцит. Анасарка. Печень на 4 см ниже края реберной дуги. Эхокардиография: дилатация полостей сердца, глобальное снижение сократимости.

ЭКГ: ЧСС 90-160 в минуту, зубец Р отсутствует, расстояния R-R различные, волны мерцания в V₁. Рубцовые трансмуральные изменения в передне-боковой стенке левого желудочка.

1. Сформулируйте клинический диагноз.
2. Назначьте лечение с указанием препаратов.

ЗАДАЧА 9

У больного К., 60 лет появилась интенсивная боль за грудиной с иррадиацией в левую руку, шею и нижнюю челюсть. Боль не купируется нитроглицерином и держится более 20 минут.

В течение длительного времени больной наблюдается по поводу ИБС-стенокардии. Неоднократно находился на стационарном лечении. Ранее приступы загрудинных болей возникали при ходьбе, купировались нитроглицерином через 5 минут.

Объективно: бледность кожи, акроцианоз. Тоны сердца глухие. Пульс - 100 в минуту, ритмичный. АД - 120/70 мм. рт. ст. В легких везикулярное дыхание. ЧД - 20 в минуту.

1. Предварительный диагноз.
2. Тактика лечения.
3. Какие лабораторные и инструментальные методы обследования могут подтвердить предварительный диагноз?

ЭТАЛОНЫ ОТВЕТОВ НА СИТУАЦИОННЫЕ ЗАДАЧИ

ЗАДАЧА 1

1. Предварительный диагноз: ИБС повторный инфаркт миокарда.
2. План обследования:
 - Общий анализ крови, общий анализ мочи, ЭКГ в динамике.
 - Биохимическое исследование крови: АСТ, КФК, МВ-КФК в динамике; тропонин I; общий холестерин, липопротеиды высокой, низкой и очень низкой плотности.
 - ЭХОКГ: выявление локальных нарушений сократимости.
3. Схема лечения.
 - Купирование болевого синдрома: в/в струйное введение 1,0 мл 1% раствора морфина с антигистаминными препаратами или нейролептаналгезия (внутривенное струйное введение фентанила и дроперидола).
 - Введение гепарина, под контролем активированного частичного тромбопластинового времени.
 - Аспирин внутрь по 125 мг/сут после еды.

ЗАДАЧА 2

1. Предварительный диагноз: ИБС инфаркт миокарда.
2. План обследования:
 - Общий анализ крови, общий анализ мочи, ЭКГ.
 - Биохимическое исследование крови: АСТ, КФК, МВ-КФК в динамике; тропонин I; общий холестерин, липопротеиды высокой, низкой и очень низкой плотности.
3. Схема лечения.
 - Введение гепарина под контролем активированного частичного тромбопластинового времени.
 - Внутрь аспирин по 125 мг/сут после еды, атенолол по 50 мг 2 раза в день, нитросорбид по 10 мг 4 раза в день.

ЗАДАЧА 3

1. Диагноз: ИБС трансмуральный инфаркт миокарда задней стенки левого желудочка.
2. План обследования.
 - Общий анализ крови, общий анализ мочи, ЭКГ.
 - Биохимическое исследование крови: АСТ, КФК, МВ-КФК, тропонин I; общий холестерин, липопротеиды высокой, низкой и очень низкой плотности.
3. Схема лечения.

- Купирование болевого синдрома: в/в струйное введение 1,0 мл 1% раствора морфина с антигистаминными препаратами или нейролептаналгезия (внутривенное струйное введение фентанила и дроперидола).
- Тромболитическая терапия: в/в капельное введение в течение 7-12 часов стрептокиназы в суммарной дозе от 750000 до 1500000 ЕД.
- Введение гепарина под контролем активированного частичного тромбопластинового времени;
- Внутрь аспирин по 125 мг/сут. после еды, атенолол по 50 мг 2 раза в день, нитросорбид по 10 мг 4 раза в день.

ЗАДАЧА 5

1. Диагноз: ИБС ишемическая кардиомиопатия, перенесенный инфаркт миокарда, атеросклеротический кардиосклероз. Гипертоническая болезнь III ст., риск 4.

Осложнение: Н III ст. (ХСН IV Ф К). Мерцательная аритмия тахисистолической формы.

2. План обследования:

- Общий анализ крови, общий анализ мочи, ЭКГ.
- Биохимическое исследование крови: общий холестерин, липопротеиды высокой, низкой и очень низкой плотности; глюкоза, электролиты (калий, натрий), общий белок и его фракции.

3. Схема лечения.

- Фуросемид 40-80 мг в/в 3 дня подряд, затем по 40-80 мг внутрь утром 3 раза в неделю (учет количества принятой жидкости и диуреза).
- Энап внутрь по 2,5 мг 2 раза в день + индапамид по 2,5 мг утром ежедневно.
- Дигоксин по 0,25 мг внутрь 2 раза в день (под контролем ЧСС, АД, ЭКГ).

ЗАДАЧА 9

1. Предварительный диагноз: ИБС — инфаркт миокарда.

2. План обследования.

- Общий анализ крови, общий анализ мочи, ЭКГ.
- Биохимическое исследование крови: АСТ, КФК, МВ-КФК, тропонин I; общий холестерин, липопротеиды высокой, низкой и очень низкой плотности.

3. Схема лечения.

- Купирование болевого синдрома: в/в струйное введение 1,0 мл 1% раствора морфина с антигистаминными препаратами или нейролептаналгезия (внутривенное струйное введение фентанила и дроперидола).
- Тромболитическая терапия: в/в капельное введение в течение 7-12 часов стрептокиназы в суммарной дозе от 750000 до 1500000 ЕД.

- Введение гепарина под контролем активированного частичного тромбопластинового времени.
- Внутрь аспирин по 125 мг/сут. после еды, атенолол по 50 мг 2 раза в день, нитросорбид по 10 мг 4 раза в день.

Список литературы:

1. Виноградов А.В. Дифференциальный диагноз внутренних болезней. – М.: МИА, 2001. – 605 с.
2. Диагностика и лечение внутренних болезней /под ред. Комарова Ф. И. Москва, Медицина, 1996. Т1.
3. Дифференциальная диагностика и лечение внутренних болезней: Руководство для врачей. – В 4 томах/Под ред. Ф.И. Комарова. – М.: Медицина, 2003.
4. Кардиология: Руководство для врачей/Под ред. Р.Г. Оганова, И.Г. Фоминой. – М.: Медицина, 2004. – 848 с.
5. Минкин Н.Б. Болезни сердечно-сосудистой системы. Изд. «Акация»,1994.
6. Мухин Н. А., Моисеев В. С. Основы клинической диагностики внутренних болезней Москва, Медицина, 1997.
7. Поляков В.П., Мовшович Б.Л., Савельева Г.Г. Кардиологическая практика. «Самара», 1994.
8. Ройтберг Г.Е., Струтынский А.В. Внутренние болезни. Сердечно-сосудистая система.
9. Хэгглин Р. Дифференциальная диагностика внутренних болезней: Пер. с нем. / Под ред. Е.М. Тареева. – М.:ГЭОТАР,1997.
10. Чазов Е.И. Руководство по кардиологии. М., Медицина
11. Ресурсы Интернета: cardiosite.ru и др.