

ОРД-ЛОП-23

Федеральное государственное бюджетное образовательное учреждение  
высшего образования  
«Северо-Осетинская государственная медицинская академия»  
Министерства здравоохранения Российской Федерации  
(ФГБОУ ВО СОГМА Минздрава России)

---

Кафедра Стоматологии №2

## **МЕТОДИЧЕСКИЕ МАТЕРИАЛЫ**

по Челюстно-лицевая хирургия

основной профессиональной образовательной программы высшего образования –  
программы ординатуры по специальности  
31.08.58 Оториноларингология  
утвержденной 13.04.2023 г.

Владикавказ, 2023

## Занятие №1.

**Тема: Травматические повреждения челюстно-лицевой области. Общая характеристика травм. Методы обследования больных с травмой мягких тканей и костей лица. Неогнестрельные повреждения костей лицевого черепа и зубов. Повреждения мягких тканей лица. Хирургическая обработка ран. Осложнения повреждений мягких тканей.**

### СОДЕРЖАНИЕ ЗАНЯТИЯ:

#### Классификация травм:

*По происхождению* травмы делятся на:

- 1) производственные:
  - а) промышленные;
  - б) сельскохозяйственные.
- 2) непроизводственные: бытовые (транспортные, уличные, спортивные и пр.).

#### Виды повреждений челюстно - лицевой области.

##### 1. Механические повреждения.

- 1) по локализации:
  - а) травма мягких тканей (языка, крупных слюнных желез, крупных нервных стволов, крупных сосудов);
  - б) травма костей (нижней челюсти, верхней челюсти, скуловых костей, костей носа, поражение двух и более костей);
- 2) по характеру ранения:
  - а) сквозные;
  - б) слепые;
  - в) касательные;
  - г) проникающие в полость рта;
  - д) не проникающие в полость рта;
  - е) проникающие в верхнечелюстные пазухи и полость носа;
- 3) по механизму повреждения:
  - а) пулевые;
  - б) оскольчатые;
  - в) шариковые;

г) стреловидные элементы.

##### 2. Комбинированные повреждения:

- 1) лучевые;
- 2) отравления химическими веществами.
3. Ожоги.
4. Отморожения.

*Повреждения* делят на: 1) изолированные, 2) одиночные, 3) изолированные множественные, 4) сочетанные изолированные, 5) сочетанные множественные.

**Сочетанная травма** - повреждение 2 и более анатомических областей одним или более поражающим агентом.

**Комбинированная травма** - повреждение, возникшее вследствие воздействия различных травмирующих факторов.

**Перелом** - частичное или полное нарушение непрерывности кости.

#### Травматические повреждения зубов

Выделяют острую и хроническую травму зуба.

**Острая травма зуба** - возникает при одномоментном воздействии на зуб большой силы, в результате чего развиваются ушиб, вывих, перелом зуба, чаще встречается у детей, преимущественно травмируются передние зубы верхней челюсти.

**Хроническая травма зуба** - возникает при действии слабой по величине силы в течение продолжительного времени.

*Этиология:* падение на улице, удар предметами, спортивная травма; среди предрасполагающих к травме факторов отмечают неправильный прикус.

Особенности обследования больного с острой травмой зубов: анамнез выясняют у пострадавшего, а также у сопровождающего его человека, записывают число и точное время травмы, место и обстоятельства травмы, сколько времени прошло до обращения к врачу; когда, где и кем была оказана первая медицинская помощь, ее характер и объем. Выясняют, не было ли потери сознания, тошноты, рвоты, головной боли (может быть черепно-мозговая травма), выясняют наличие прививок против столбняка.

Особенности внешнего осмотра: отмечают изменение конфигурации лица за счет посттравматического отека; наличие гематом, ссадин, разрывов кожи и

слизистой оболочки, изменение окраски кожи лица. Также обращают внимание на наличие ссадин, разрывов на слизистой оболочке преддверия и полости рта. Тщательно проводят осмотр травмированного зуба, рентгенографию и электроодонтометрию травмированных и рядом стоящих зубов.

Травма передних зубов приводит к таким последствиям, как нарушение эстетики вследствие отсутствия зуба, окклюзии, развитию симптома Попова-Годона (выдвижение зуба, потерявшего своего антагониста), а также нарушения речи.

*Классификация острой травмы зуба:*

- 1) ушиб зуба.
- 2) вывих зуба:
  - а) неполный: без смещения, со смещением коронки в сторону соседнего зуба, с поворотом зуба вокруг продольной оси, со смещением коронки в сторону полости рта, со смещением коронки в сторону окклюзионной плоскости;
  - б) вколоченный;
  - в) полный;
- 3) трещина зуба;
- 4) перелом зуба (поперечный, косой, продольный):
  - а) коронки в зоне эмали;
  - б) коронки в зоне эмали и дентина без вскрытия полости зуба;
  - в) коронки в зоне эмали и дентина со вскрытием полости зуба;
  - г) зуба в области эмали, дентина и цемента;
  - д) корня (в пришеечной, средней и верхушечной третях);
- 5) сочетанная (комбинированная) травма;
  - а) травма зубного зачатка.

**Переломы костей лица** делятся на:

- 1) травматические;
- 2) патологические (самопроизвольные, спонтанные при наличии опухоли, воспалительных процессов). Переломы костей лица составляют 3,8 % всем переломам.

**Классификация механических повреждений верхней, средней, нижней и боковых зон лица**

**1) по локализации:**

- а) травмы мягких тканей с повреждением:
  - языка;
  - слюнных желез;

- крупных нервов;
  - крупных сосудов.
- б) травмы костей:
- нижней челюсти;
  - верхней челюсти и скуловых костей;
  - костей носа;
  - двух костей и более;

**2) по характеру ранения:** сквозные, слепые, касательные; проникающие в полость рта, не проникающие в полость рта; проникающие в верхнечелюстные пазухи и полость носа;

**3) по механизму повреждения:**

- а) огнестрельные: пулевые, осколочные, шариковые, стреловидными элементами;
- б) комбинированные поражения;
- в) ожоги;
- г) отморожения.

Повреждения лица могут быть изолированными, одиночными, изолированными, множественными: сочетанными изолированными (сопутствующими и ведущими), сочетанными множественными (сопутствующими и ведущими).

Переломы, сопровождающиеся повреждением кожных покровов и слизистой оболочки полости рта, носа, считаются открытыми (все переломы в пределах зубного ряда). Проникающими называются повреждения, при которых рана соединяется с полостью рта, носа, придаточными пазухами, глоткой, трахеей.

*Клиническая картина:* резкие боли, полуоткрытый рот, слюнотечение, невнятная речь, расстройства жевания, глотания, изменение формы лица, нарушение прикуса, патологическая подвижность отломков, нарушение функций черепно-мозговых нервов, гематома, болезненная припухлость, отек лица. Нарушение целостности костных структур необходимо определять на рентгенограммах в двух проекциях.

*Осложнения переломов костей лица.*

Непосредственные осложнения - острая дыхательная недостаточность, асфиксия, кровотечение, шок, коллапс, воздушная эмболия, первичное обезображивание

лица, нарушение акта жевания и глотания. Ранние осложнения - на этапах эвакуации или в лечебном учреждении - ранние кровотечения, гематомы, кровоизлияния, нарастающая дыхательная недостаточность при проходимости дыхательных путей; подкожная эмфизема лица, острые воспалительные осложнения

### **Неогнестрельные повреждения мягких тканей челюстно -**

**лицевой области** и шеи чаще являются следствием механической травмы. по характеру и степени повреждения все травмы мягких тканей лица делит на две основные группы:

1) **изолированные повреждения мягких тканей лица** (без нарушения целостности кожных покровов или слизистой оболочки полости рта - ушибы; с нарушением целостности кожных покровов или слизистой оболочки полости рта - ссадины, раны):

2) **сочетанные повреждения мягких тканей лица и костей лицевого черепа** (без нарушения целостности кожных покровов или слизистой оболочки полости рта, с нарушением целостности кожных покровов или слизистой оболочки полости рта).

**Ушибы** (*contusio*) - закрытое механическое повреждение мягких тканей без видимого нарушения их анатомической целостности. Возникают при воздействии на мягкие ткани тупого предмета с небольшой силой. Это сопровождается выраженным повреждением подлежащих тканей (подкожной клетчатки, мышцы) при сохранении целостности кожи. В подлежащих тканях наблюдается повреждение мелких сосудов, кровоизлияние, пропитывание (имбибиция) тканей кровью. Образуются **кровоподтеки** - кровоизлияния в толщу кожи или слизистой оболочки или **гематомы** - ограниченное скопление крови в тканях с образованием в них полости, содержащей жидкую или свернувшуюся кровь. Наличие рыхлой клетчатки способствует быстрому развитию и обширному распространению отеков, кровоподтеков и гематом. Свежий кровоподтек окрашивает кожу в сине-багровый или синий цвет (поэтому он и называется синяком). Кровь в тканях свертывается, наблюдается гемолиз (распад) форменных элементов (эритроцитов) и восстановленный (бурого цвета) гемоглобин (дезоксигемоглобин - форма гемоглобина, в которой он способен присоединять кислород или другие соединения, например, воду, окись углерода) переходит в метгемоглобин, а затем постепенно трансформируется в вердогемоглобин (вердогемохромоген) зеленого цвета. Последний распадается и превращается в гемосидерин (желтый пигмент). "Цветение" кровоподтека позволяет судить о давности травмы. **Багрово-синюшный цвет кровоподтека сохраняется в течение 2-4 дней, на 5-6 сутки**

**после травмы появляется зеленое окрашивание, на 7-8-10-е сутки - желтый цвет кожи. Через 10-14 дней (в зависимости от размеров кровоизлияния) кровоподтеки исчезают.**

Гематома будет наполняться до тех пор, пока давление в сосуде не уравнивается с давлением в окружающих тканях. Величина гематомы зависит от следующих факторов: типа и размеров (диаметра) поврежденного сосуда (артерия или вена), величины внутрисосудистого давления, размеров повреждения, состояния свертывающей системы крови, консистенции окружающих тканей (клетчатка, мышцы и др.).

**Ссадина** - это ранение (механическое повреждение) поверхностных слоев кожи (эпидермиса) или слизистой оболочки полости рта. Чаще всего возникают на выступающих частях лица - нос, подбородок, лоб, надбровные и скуловые области. Ссадины часто сопровождают ушибы мягких тканей, реже - раны лица и шеи. **В заживлении ссадины выделяют следующие периоды:** *от образования ссадины до появления корочки* (до 10-12 часов); *заращение дна ссадины до уровня неповрежденной кожи, а затем и выше* (12-24 часа, а иногда до 48 часов); *эпителизация* (до 4-5 дней); *отпадение корочки* (на 6-8-10 сутки); *исчезновение следов ссадины* (на 7-14 сутки). Сроки заживления изменяются в зависимости от размеров ссадины. **Заживление происходит без образования рубца.**

Лечение ссадины заключается в обработке ее 1%-2% спиртовым раствором бриллиантового зеленого или 3%-5% спиртовым раствором йода.

**Рана** (*vulnus*) - нарушение целостности кожи или слизистой оболочки на всю их толщину (чаще и глубже лежащих тканей), вызванное механическим воздействием. Раны делятся на *поверхностные* и *глубокие, непроникающие и проникающие* (в полость рта и носа, верхнечелюстную пазуху, глазницу и др.). В зависимости от вида и формы ранящего предмета различают раны: **ушибленная** (*v.contusum*); **рваная** (*v.laceratum*); **резаная** (*v.incisum*); **колотая** (*v.punctum*); **рубленая** (*v.caesum*); **укушенная** (*v.morsum*); **разможенная** (*v.conquassatum*); **скальпированная**.

**Ушибленные раны** - возникают от удара тупым предметом с одновременным ушибом окружающих тканей; характеризуются обширными зонами первичного и, особенно, вторичного травматического некроза.

**Рваная рана** - рана, возникшая под влиянием перерастяжения тканей; характеризуется неправильной формой краев, отсложкой или отрывом тканей, значительной зоной их повреждения.

**Резаная рана** - рана, нанесенная острым предметом; характеризуется линейной или веретенообразной формой, ровными параллельными краями и почти полным отсутствием первичного травматического некроза.

**Колотая рана** - рана, нанесенная острым предметом с небольшими поперечными размерами; характеризуется узким и длинным раневым каналом. Всегда имеется входное отверстие и раневой канал.

**Рубленая рана** - рана от удара тяжелым острым предметом. Имеют щелевидную форму, характеризуются большой глубиной. В отличие от резаных ран имеют более обширное повреждение мягких тканей и краев раны.

**Укушенная рана** - рана, нанесенная зубами животного или человека; характеризуется инфицированностью, неровными и раздавленными краями.

**Размозженная рана** - рана, при нанесении которой произошло раздавливание и разрыв тканей (взрывы). Характеризуется обширной зоной первичного травматического некроза, частым повреждением костей лицевого скелета, раны обычно проникающие (в полость рта или носа, глазницу, верхнечелюстную пазуху).

**Скальпированная рана** - рана с полным или почти полным отделением обширного лоскута кожи. Встречается, в основном, на выступающих участках лицевого скелета (нос, лоб, скуловая область, подбородок и др.).

### **Организационные принципы оказания медицинской помощи:**

*Первая помощь* пострадавшему оказывается на месте происшествия (в порядке само- и взаимопомощи).

*Доврачебная помощь* оказывается лицами со средним медицинским образованием (медицинскими сестрами, фельдшерами).

*Первая врачебная помощь* предусматривает борьбу с асфиксией, кровотечением, шоком. Проводится любым врачом, независимо от специальности.

*Специализированная помощь* оказывается врачом - хирургом - стоматологом в стоматологических отделениях и поликлиниках, челюстно-лицевых травматологических пунктах.

## **ХИРУРГИЧЕСКАЯ ОБРАБОТКА РАН**

**Хирургическая обработка раны** - хирургическая операция, направленная на создание благоприятных условий для заживления раны, на предупреждение и (или) борьбу с раневой инфекцией; включает удаление из раны нежизнеспособных и загрязненных тканей, окончательную остановку кровотечения, иссечение некротизированных краев и другие мероприятия.

*Первичная хирургическая обработка раны* - первая по счету обработка раны у данного больного.

*Вторичная хирургическая обработка раны* - обработка, проводимая по вторичным показаниям, т.е. по поводу последующих изменений, обусловленных развитием инфекции.

*Ранняя хирургическая обработка раны* - производится в первые 24 часа после ранения.

*Первичная отсроченная хирургическая обработка раны* - первичная хирургическая обработка, проводимая на вторые сутки после ранения, т.е. через 24-48 часов.

*Поздняя хирургическая обработка раны* - проводится через 48 часов и более.

### **Особенности хирургической обработки ран челюстно - лицевой области :**

- должна быть проведена в полном объеме в наиболее ранние сроки;
- края раны иссекать (освежать) нельзя, а следует удалять лишь нежизнеспособные (некротизированные) ткани;
- проникающие в полость рта раны необходимо изолировать от ротовой полости с помощью наложения глухих швов на слизистую оболочку с последующим послойным ее ушиванием (мышцы, кожа);
- при ранении губ следует вначале сопоставить и сшить красную кайму (линию Купидона), а затем зашить рану;
- инородные тела, находящиеся в ране, подлежат обязательному удалению; исключением являются только инородные тела, которые находятся в труднодоступных местах (крыло - нёбная ямка и др.), т.к. поиск их связан с дополнительной травмой;
- при ранении век или красной каймы губ, во избежание в дальнейшем натяжения по линии швов, в некоторых случаях, кожу и слизистую оболочку необходимо мобилизовать, чтобы предотвратить ретракцию (сокращение) тканей. Иногда требуется провести перемещение встречных треугольных лоскутов;
- при ранении паренхимы слюнных желез необходимо сшить капсулу железы, а затем все последующие слои; при повреждении протока - сшить его или создать ложный проток;
- раны зашиваются глухим швом; дренируются раны только при их инфицировании (поздняя хирургическая обработка);
- в случаях выраженного отека и широкого расхождения краев раны, для предупреждения прорезывания швов применяют П-образные швы (например: на марлевых валиках, отступя 1,0-1,5 см от краев раны);
- при наличии больших сквозных дефектов мягких тканей в области щек, во избежание рубцовой контрактуры челюстей, хирургическую обработку заканчивают сшиванием кожи со слизистой оболочкой полости рта, что создает благоприятные условия для последующего пластического закрытия дефекта, а также предотвращает образование грубых рубцов и деформацию близлежащих тканей;
- послеоперационное ведение ран чаще осуществляется открытым методом, т.е. без наложения повязок на вторые и последующие дни лечения;

- с целью предупреждения расхождения линии швов не следует стремиться к раннему их снятию.

Заживление посттравматических ран может происходить как *первичным*, так и *вторичным* натяжением.

**Заживление первичным натяжением** - заживление раны путем соединения ее стенок свертком фибрина с образованием на поверхности струпа, под которым происходит быстрое замещение фибрина грануляционной тканью, эпителизация и образование узкого линейного рубца.

**Заживление вторичным натяжением** - заживление раны путем постепенного заполнения раневой полости, содержащей гной, грануляционной тканью с последующей эпителизацией и образованием рубца.

### ОСЛОЖНЕНИЯ ПОВРЕЖДЕНИЙ МЯГКИХ ТКАНЕЙ

Все осложнения, которые могут возникнуть при повреждении мягких тканей делятся на непосредственные (на месте происшествия), ранние (на этапах медицинской эвакуации и в лечебном учреждении в течение первой недели после травмы) и поздние (появляются не ранее, чем через неделю после травмы).

К **непосредственным осложнениям** относят асфиксию, острую дыхательную недостаточность, кровотечение, коллапс и шок.

**Ранние осложнения** - асфиксия, дыхательная недостаточность, ранние кровотечения, синдром острого расстройства водно - электролитного баланса организма больного.

**Поздние осложнения** - вторичные кровотечения, бронхопульмональные расстройства, нагноение раны, келоидные и гипертрофические рубцы, контрактура жевательных мышц, посттравматический оссифицирующий миозит жевательных мышц, парезы и параличи, парестезия и гиперестезия, слонные свищи и др.

**Асфиксия** (*asphyxia* - греч., от *a-* + *sphuxis* - пульс, пульсация; син. удушье) - патологическое состояние, обусловленное остро или подостро протекающей гипоксией и гиперкапнией, проявляющееся тяжелыми расстройствами дыхания, кровообращения и деятельности нервной системы. В челюстно-лицевой области чаще встречается асфиксия механическая - асфиксия, обусловленная механическим препятствием для дыхания.

По происхождению выделяет пять форм асфиксий:

**Дислокационная** - возникает при западении языка у больных с двусторонним переломом нижней челюсти.

**Обтурационная** - развивается вследствие закрытия верхних дыхательных путей инородным телом, рвотными массами или кровавым сгустком.

**Стенотическая** - возникает при отеке гортани, голосовых связок и тканей подвязочного пространства, при сдавлении задних отделов гортани гематомой.

**Клапанная** - развивается при закрытии входа в гортань лоскутом из разорванных мягких тканей с задней стенки неба.

**Аспирационная** - наблюдается при попадании (аспирации) в трахею и бронхи рвотных масс, сгустков крови и содержимого полости рта.

**Неотложная помощь** при дислокационной асфиксии заключается в том, что пострадавшего укладывают на бок (на сторону повреждения) или лицом вниз. При необходимости следует прошить язык (в горизонтальной плоскости) и фиксировать концы нитей вокруг шеи или к надежно наложенной повязке. Пострадавших, находящихся в бессознательном состоянии, эвакуируют в положении на боку, а лиц, которые находятся в сознании - в положении полулежа или полусидя.

При обтурационной асфиксии следует пальцем (обернутым марлей или бинтом) удалить из ротоглотки все сгустки крови и инородные тела. По возможности, вакуум - отсосом очистить полость ротоглотки, что обеспечит свободное прохождение воздуха. Нельзя при обтурационной асфиксии прошивать язык, т.к. это способствует продвижению инородного тела в нижние отделы верхних дыхательных путей.

При аспирационной асфиксии через трахеостому следует санировать (очистить) трахеобронхиальное дерево с помощью трахеобронхоскопа - медицинского эндоскопа для визуального исследования трахеи и бронхов. Проводится бронхоскопия, т.е. исследование нижних дыхательных путей, основанное на осмотре внутренней поверхности трахеи и бронхов. При отсутствии данного инструмента санация дыхательных путей проводится вакуум - отсосом.

Если не удается устранить причину возникновения обтурационной и аспирационной асфиксий, а также при стенотической и клапанной асфиксиях проводятся хирургические вмешательства, направленные на нормализацию функции дыхания.

**Криотомия** - вскрытие гортани путем обнажения и рассечения перстневидного хряща.

**Криотрахеотомия** - обнажение и рассечение перстневидного хряща и верхних колец трахеи.

**Коникотомия** - вскрытие гортани в промежутке между перстневидным и щитовидным хрящами (в области эластичного конуса).

**Коникоцентез** - пункция толстыми иглами (3 или 4 шт., в зависимости от ширины просвета) участка гортани в промежутке между перстневидным и щитовидным хрящами.

**Трахеоцентез** - пункция толстыми иглами трахеи.

## **Кровотечение**

**Кровотечение**, т.е. истечение крови из кровеносного сосуда бывает первичное и вторичное. Первичное кровотечение возникает сразу после повреждения сосуда. Вторичное - возникает не сразу, а через некоторое время после повреждения сосуда. Вторичное кровотечение может быть ранним, поздним и рецидивирующим. Раннее вторичное кровотечение возникает через 1-3 дня после травмы в связи с выталкиванием тромба из поврежденного сосуда в результате повышения кровяного давления (например, при ликвидации шока, при недостаточной иммобилизации). Позднее вторичное кровотечение возникает через 5-6 дней после травмы и позже, обусловлено гнойным расплавлением тромба или стенки формирующейся травматической аневризмы. Вторичное рецидивирующее кровотечение, т.е. многократно возникающее, наблюдается при гнойно - некротических процессах.

Первая помощь при первичном кровотечении заключается в наложении давящей повязки на кровоточащую рану. В случае профузного кровотечения показано пальцевое прижатие сосуда, снабжающего данную анатомическую область. **Лицевую артерию** прижимают несколько впереди от места пересечения переднего края жевательной мышцы с нижним краем нижней челюсти. **Поверхностную височную артерию** прижимают на 1 см впереди и вверх, отступая от козелка уха. **Общую сонную артерию** прижимают пальцем к поперечному отростку шестого шейного позвонка (это место пересечения грудинно - ключично - сосцевидной мышцы и горизонтальной линии, проведенной на уровне верхнего края щитовидного хряща). При оказании квалифицированной врачебной помощи требуется перевязать сосуд не только в ране, но и по показаниям, на протяжении.

## **Келоидные рубцы**

Оптимального косметического результата при лечении ран на лице можно достигнуть в том случае, если линии швов проходят перпендикулярно главным направлениям действия мышц, по так называемым "силовым линиям". Если линии швов отклоняются от направления силовых линий, то возникают *гипертрофические рубцы*, т.е. рубцы, заметно выступающие над поверхностью кожи.

Н.М. Михельсон (1938) различает 4 стадии формирования рубца: стадия I – *эпителизации* (2-2,5 недели); стадия II - *набухание* (3-4 недели); стадия III - *уплотнение* (2-3 недели); стадия IV - *размягчение* (3-4 недели).

**Избыточные рубцовые кожные разрастания делятся на 3 группы:**

- 1) гипертрофический рубец;
- 2) ложный (рубцовый) келоид;
- 3) истинный келоид.

Истинный (спонтанный) келоид развивается самопроизвольно, т.е. без предшествовавшего повреждения кожи. Ложный (рубцовый) келоид развивается на месте бывших повреждений (травм, ожогов, язв и др.).

**Келоид образуется не сразу. Вначале образуется обычный рубец, который начинает разрастаться и постепенно возвышаться над уровнем кожи на 0,5-1,0 см. Форма его соответствует предшествующему дефекту (округлая, линейная, продолговатая). Келоид имеет вначале красный или синюшный, а затем белый цвет или имеет цвет нормальной кожи.**

Чтобы избежать образования келоида следует проводить активное лечение ран и воспалительных процессов на коже, в ранние сроки выполнять хирургическую обработку ран.

## **Оссифицирующий миозит**

Оссифицирующий миозит жевательной и височной мышцы может наблюдаться после травмы (удар в области ветви нижней челюсти, автотравмы и др.). Возникает оссифицирующий миозит через 1,5-2 месяца после травмы. Жалобы больного сводятся к ограничению открывания рта, наличию неподвижной плотной и малоболезненной припухлости с четкими границами в области жевательной или, реже, височной мышцы. Рентгенологические исследования показывают наличие очагов оссификации в области пораженной мышцы. Лечение заключается в удалении посттравматических образований с участками измененной мышцы.

## **КОНТРОЛЬНЫЕ ТЕСТЫ:**

### **1. Сочетанная травма - это:**

- одновременная травма (бытовая, транспортная, уличная и др.);
- + одновременно возникшая травма двух и более органов, принадлежащих к различным анатомо - функциональным системам;
- одновременная уличная и дорожная травма;
- одновременная травма костной системы и мягких тканей челюстно-лицевой области, а также органов полости рта.

### **2. Как часто встречаются изолированные травмы мягких тканей, по отношению ко всем повреждениям челюстно - лицевой области?:**

- + в 16-20%;
- в30-50%;
- в 50 - 70%;
- в 80 - 90%.

### **3. Дезоксигемоглобин окрашивает кожу при**

**кровоизлиянии в:**

- желтый цвет;
- зеленый цвет;
- желто - зеленый цвет;
- + бурый цвет;
- синий цвет.

**4. В какой цвет вердогемоглобин окрашивает кожу при кровоизлиянии?:**

- желтый;
- желто-зеленый;
- + зеленый;
- бурый;
- синий.

**5. Вторичная хирургическая обработка раны - это:**

- первая по счету обработка раны у больного;
- хирургическая обработка раны в первые 24 часа после ранения;
- хирургическая обработка раны через 24-48 часов после ранения;
- хирургическая обработка раны через 48 часов после ранения;
- + хирургическая обработка по поводу изменений, связанных с развитием инфекции.

**6. Ссадина - это:**

- закрытое механическое повреждение мягких тканей без видимого нарушения их анатомической целостности;
- + механическое повреждение поверхностных слоев кожи или слизистой оболочки;
- нарушение целостности кожи или слизистой оболочки на всю их толщину, вызванное механическим воздействием.

**7. Как называется рана, при которой произошло раздавливание и разрыв тканей?:**

- ушибленная;
- резаная;
- колотая;
- укушенная;
- + размозженная;
- скальпированная.

**8. Имеется ли несоответствие величины раны на коже и слизистой оболочке при сквозных повреждениях мягких тканей?:**

- нет, несоответствия нет;
- + раны на коже всегда больших размеров, чем на слизистой оболочке;

- рана на слизистой оболочке всегда больших размеров, чем на коже.

**9. Укушенные раны языка покрываются налетом фибрина уже через:**

- 1 - 2 часа после ранения;
- 3 - 6 часов после ранения;
- +10-12 часов после ранения;
- 24 часа после ранения;
- 48 часов после ранения.

**10. При западении языка у больного возникает асфиксия:**

- обтурационная;
- + дислокационная;
- стенотическая;
- клапанная;
- аспирационная.

**Занятие №2.**

**Тема: Вывихи и переломы зубов. Клиника, диагностика, диф.диагностика, лечение. Вывихи нижней челюсти. Этиология. Клиническая картина. Диагностика. Лечение.**

**СОДЕРЖАНИЕ ЗАНЯТИЯ:**

Для диагностики повреждения зубов следует пользоваться классификацией Г.М. Иващенко (1963). Классификация предусматривает все повреждения зубов разделить на следующие группы:

**• 1. Неполные переломы зубов (без вскрытия пульпы):**

трещины эмали и дентина; краевой перелом коронки и отрыв эмали; краевой перелом коронки, отрыв эмали и дентина.

**• 2. Полный перелом зубов (со вскрытием пульпы):**

- а) открытые (в полость рта) - переломы с частичным изъёмом коронки; раздробление или изъём коронки; раздробление или изъём коронки и корня;
- б) закрытые (при сохранении целостности коронки) - перелом корня.

**• 3. Вывихи зубов:**

неполный (частичный) вывих зуба; вывих зуба (отрыв) и отрыв края альвеолярного отростка.

**• 4. Вколачивание зубов.**



При ушибе зуба наблюдается кровоизлияние в пульпу и может происходить ее омертвление (некроз), что приводит к развитию воспалительных процессов в периапикальной области.

Это требует необходимость проведения динамического наблюдения за жизнеспособностью пульпы методом электроодонтометрии. При некрозе пульпы следует ее экстерпировать с последующим пломбированием канала.

**Вывих** зуба - это смещение зуба в лунке в любую из сторон (в различных направлениях) или же в губчатую ткань челюсти, которое сопровождается разрывом тканей окружающих зуб. Следует различать *неполный*, *полный* и *вколоченный* вывихи зуба. Чаще всего наблюдаются вывихи фронтальных зубов на верхней и нижней челюстях, которые возникают при механических воздействиях (падение, удар). Но может встречаться и при неправильном использовании элеватора или щипцов во время удаления зубов, а также при повышенных нагрузках на зуб при откусывании или пережевывании твердой пищи. Вывих сопровождается повреждением (разрывом) тканей периодонта и нервно-сосудистого пучка. При **неполном вывихе** имеется смещение зуба в язычную (нёбную) или щечную сторону, но зуб не потерял своей связи с лункой. Часть волокон периодонта разрывается, а другая часть растянута. Нервно-сосудистый пучок может разрываться, но может его целостность быть ненарушенной (особенно при повороте зуба вокруг оси). Жалобы больного сводятся к болям в зубе, усиливающимся при прикосновении к нему, подвижность и смещение его по отношению к соседним зубам. Корень зуба смещается в противоположную коронке сторону. Слизистая оболочка десны может быть разорвана. На рентгенограмме корень зуба укорочен из-за его наклонного положения, определяется расширение периодонтальной щели не только в боковых, но и в верхушечных частях корня зуба.

При неполном вывихе следует стремиться к сохранению зуба. После проведения местного обезболивания проводят мануальное вправление зуба и иммобилизацию его с помощью лигатурного связывания или назубной шины на срок около 2-х недель.

При **полном вывихе** зуб полностью вывихивается из лунки и теряет с ней связь, но может в ней удерживаться только за счет адгезивных свойств двух влажных (смоченных кровью) поверхностей. Наблюдается разрыв всех волокон периодонта и нервно - сосудистого пучка. Может сопровождаться переломом альвеолы и выпадением зуба из лунки. Но в некоторых случаях, зуб может удерживаться в лунке за счет сохранения некоторых волокон круговой связки зуба.

При травматическом удалении зуба лунка выполнена густком, десна разорвана. Стенки лунки поломаны или могут отсутствовать, что делает невозможным проведение реплантации зуба, которая показана при полном его вывихе.

**Вколоченный вывих** - это разновидность полного вывиха зуба, когда последний, перфорируя компактную пластинку альвеолы внедряется на разную глубину в губчатое вещество челюсти или в мягкие ткани, а на верхней челюсти - и в полости (носовую или верхнечелюстную). Нервно - сосудистый пучок разрывается. Зуб удерживается в кости за счет его заклинивания. Вколоченный зуб может быть повернут вокруг своей оси, наклонен в разные стороны, а его коронка иногда полностью погружена в лунку. На рентгенограмме линия периодонта отсутствует на всем протяжении.

При вколоченном вывихе удаление постоянного зуба показано при острых воспалительных явлениях, смещении его в мягкие ткани или полости (носовую, верхнечелюстную), при полном его погружении в тело челюсти. Если корень молочного зуба резорбирован или внедрился в фолликул постоянного зуба, то молочный зуб удаляется. Реплантация проводится при сохранении стенок альвеолы. Различают *периодонтальный*, *периодонтально - фиброзный* и *остеоидный* тип сращения зуба и альвеолы.

**Перелом зуба.** Переломы зуба различают **неполные** (без вскрытия пульпы) и **полные** (со вскрытием пульпы). Последние могут быть *открытыми* (с повреждением коронки зуба) и *закрытыми* (перелом корня), а также *поперечными*, *косыми* и *продольными*. Переломы корня могут быть в верхней, средней и нижней его трети. Переломы зуба возникают при механической травме: как при ударе (падении), так и при неаккуратном или неправильном удалении зуба (при рывках, соскальзывании щипцов). Обычно встречаются переломы фронтальных зубов на верхней челюсти.

При отломе коронки зуба со вскрытием пульпы больные жалуются на самопроизвольные боли, которые резко усиливаются при воздействии любого раздражителя (пища, холодный воздух или вода). На месте отломившейся части коронки зуба виден участок обнаженной пульпы, которая может кровоточить. Отек мягких тканей альвеолярного отростка выражен в большей или меньшей степени, могут быть видны кровоподтеки на слизистой оболочке, а также ссадины и раны.

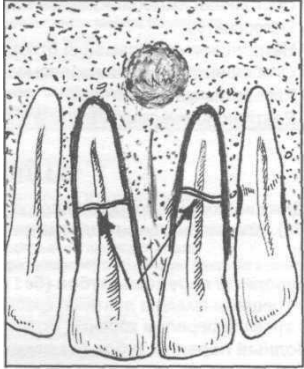


Рисунок фронтальных зубов верхней челюсти при переломе центральных резцов.

При переломе корня зуба он становится подвижным, перкуссия болезненная. Проводя пальпацию можно обнаружить, что смещается только отломанная часть зуба без подвижности другой его части (в проекции корня). Если перелом корня имеется в области верхней его трети (верхушки), то подвижность его нередко не определяется, а выявляются только боли при перкуссии (накусывании). **Таким образом, чем ближе к вершукке корня зуба имеется линия перелома, тем менее подвижен зуб.** Рентгенологически видна линия перелома корня зуба.

**Лечение** перелома зуба изменяется в зависимости от его вида. При отломе коронки без вскрытия пульпы проводят сошлифовывание острых краев и восстанавливают дефект зуба при помощи пломбы или вкладки. Если при переломе коронки наблюдается вскрытие пульпы, то нужно депульпировать зуб, канал пломбируют и дефект восстанавливают путем изготовления вкладки. При переломе корня в области вершукки необходимо оперативно удалить отломившуюся его часть с обязательным предварительным пломбированием канала корня. Костный дефект, мы рекомендуем, заполнять гидроксиапатитом или препаратами, сделанными на его основе (коллапан и др.). Если плотно сопоставить отломки корня не удастся, то наблюдается резорбция зуба в области перелома с развитием хронического воспалительного процесса, что сопровождается образованием свищей и заканчивается удалением зуба.

Зуб подлежит удалению **при переломе корня ниже 1/3 длины корня зуба и при его продольном переломе.**

**При переломе корня молочного зуба с воспаленной, некротизированной пульпой или периапикальными изменениями показано его удаление.**

## ВЫВИХИ НИЖНЕЙ ЧЕЛЮСТИ

**Вывих** - это стойкое смещение суставной головки за пределы ее физиологической подвижности, вызывающее нарушение функции сустава. Вывихи могут быть *полными* и *неполными*. **Полный вывих** - с полным расхождением суставных поверхностей. **Неполный вывих (подвывих)** - сохраняется соприкосновение суставных поверхностей. **Переломовывих** - сочетание перелома мыщелкового отростка с вывихом в суставе. С учетом времени, прошедшего от момента травмы, вывихи делят на *острые* и *застарелые*. **Застарелый вывих** - оставшийся невправленным после травмы и неподдающийся закрытому вправлению в связи с нарушениями, наступившими в тканях, окружающих сустав.

Вывихи бывают *односторонние* и *двусторонние*. По механизму возникновения вывихи нижней челюсти различают:

- *травматические* - обусловленные внешним механическим воздействием;
- *привычные* - систематически повторяющиеся, обусловленные слабостью связочного аппарата и окружающих его мышц и (или) анатомическими изменениями суставных концов;
- *патологические* - связаны с заболеваниями сустава, приводящими к нарушению суставных поверхностей костей.

В зависимости от направления смещения суставной головки вывихи бывают *передние* (встречаются часто) и *задние* (встречаются очень редко).

**В нормальном состоянии, при максимальном открывании рта, головка нижней челюсти вместе с суставным диском устанавливается на заднем скате вершины суставного бугорка. Выдвижению головки вперед, т.е. за вершину суставного бугорка препятствуют следующие причины: высота бугорка, связочный аппарат и жевательные мышцы.** При чрезмерном опускании нижней челюсти (ударе, крике, зевании, смехе, кашле, попытке откусить большой кусок, гипертрофии жевательной мышцы, стоматологических вмешательствах, удалении зуба, снятии слепка, протезировании зубов и т.д.) суставная головка может соскользнуть на передний скат суставного бугорка и возникнуть **передний вывих**.

Суставной диск ущемляется между головкой и передней поверхностью бугорка. Рефлекторным сокращением жевательных мышц и напряжением связочного аппарата суставная головка придавливается кверху (вперед от бугорка) и фиксируется в этом положении. Капсула сустава растягивается, но не разрывается. Чрезмерное растяжение связочного аппарата и суставной капсулы, а также снижение высоты суставного бугорка способствует возникновению

привычного вывиха. Задний вывих нижней челюсти встречается очень редко. Вывих возникает при ударе в область подбородка в момент сведения челюстей, при судорожной зевоте, а также при удалении нижних моляров с применением большой силы. При этом вывихе суставная головка находится в положении между костной частью наружного слухового прохода (под нижней стенкой) и сосцевидным отростком. Возможен перелом костной стенки слухового прохода и даже разрыв суставной капсулы.

**Клиническая картина.** При **двустороннем переднем вывихе** рот больного открыт, подбородок выдвинут вперед и опущен вниз, попытки закрыть рот вызывают или усиливают боль в области височно - нижнечелюстного сустава. Речь невнятная, разжевывание пищи невозможно, слюнотечение. Лицо удлинено. Щеки уплощены и напряжены. Жевательные мышцы резко сокращены и вытягиваются в виде валиков. Впереди козелков ушей мягкие ткани западают, а под скуловой дугой прощупываются небольшие возвышения - вывихнутые головки нижней челюсти. Если исследовать пальцами наружные слуховые проходы, то головки мыщелковых отростков не прощупываются. Задний край нижней челюсти вместо вертикального положения приобретает косое направление. Как уже сказано ранее, у больного рот открыт, контактируют только последние моляры. При пальпации (со стороны полости рта) переднего края ветви нижней челюсти определяется сместившийся кпереди и книзу (выступающий) венечный отросток.

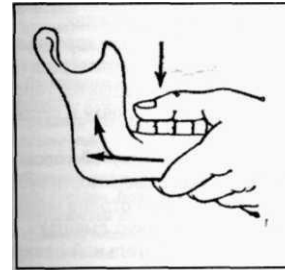
Рентгенография нижней челюсти обычно не проводится, т.к. клиническая симптоматика для этого вывиха типична. В сомнительных случаях необходимо сделать рентгенографию нижней челюсти в боковой проекции (для дифференциальной диагностики с переломовывихом).

При **одностороннем переднем вывихе** рот больного полуоткрыт, подбородок выдвинут вперед и смещен в здоровую сторону. У козелка уха западают мягкие ткани, а под скуловой дугой (на стороне вывиха) - выпячиваются (вывихнутая суставная головка нижней челюсти). Суставная головка на стороне поражения не пальпируется в наружном слуховом проходе. Прикус открытый. Из всех движений нижней челюсти возможно лишь небольшое открывание рта.

**Задний вывих нижней челюсти.** Наблюдается сведение челюстей, подбородок смещен кзади. Нижние резцы, а при их отсутствии - альвеолярный отросток фронтального отдела нижней челюсти упирается в слизистую оболочку неба. Между зубами - антагонистами контакта нет. Речь невнятная. Движения челюстей невыполнимы. Головка нижней челюсти пальпируется впереди сосцевидного отростка височной кости. Из-за смещения нижней челюсти кзади и западения языка может возникнуть затрудненное дыхание. Больные находятся в вынужденном положении - с опущенной кпереди головой.

**Привычный вывих нижней челюсти** возникает у людей с уплощенной суставной головкой (при полиартритах, деформирующих артрозах и т.д.) или плоском суставном бугорке, при слабости связывающего аппарата и растяжении суставной капсулы. В момент, когда головки нижней челюсти скачкообразно перемещаются через вершину суставных бугорков, появляются щелчки, которые четко определяются на слух. Данные вывихи часто вправляются больными самостоятельно. Привычные вывихи могут привести к развитию посттравматического артрита

**Лечение.** При вывихе нижней челюсти доврачебная помощь заключается в наложении фиксирующей (подбородочно - теменной) марлевой повязки для создания покоя сустава.



**Направление движения рук при вправлении переднего вывиха нижней челюсти.**

Для вправления вывиха можно использовать наиболее известный способ, который в литературе именуется **методом Гиппократа**. Больного усаживают в опущенное до упора кресло или на низкий стул. Голова прочно фиксируется в подголовнике или удерживается помощником. Врач располагается спереди от пострадавшего, а нижняя челюсть находится на уровне локтевого сустава опущенной руки доктора. Врач вводит большие пальцы обеих рук (обернутые марлевыми салфетками для уменьшения скольжения и во избежание прикусывания пальцев) в полость рта и накладывает их на жевательные поверхности нижних больших коренных зубов, а при их отсутствии - на альвеолярные отростки кпереди от ветви нижней челюсти. Остальными пальцами обхватывает нижнюю челюсть снаружи и снизу. Постепенно усиливая давление большими пальцами на моляры врач одновременно остальными пальцами осуществляет давление на подбородок снизу вверх (приподнимает ее передний отдел). Таким образом, ветви нижней челюсти смещаются вниз, а суставные головки опускаются ниже суставных бугорков. Давлением ладоней (спереди назад) на подбородок осуществляют смещение

суставных головок в суставные ямки, т.е. суставная головка соскальзывает по заднему скату суставного бугорка и входит в суставную впадину. В этот момент большие пальцы нужно сместить в преддверие полости рта, чтобы не препятствовать смыканию челюстей. Вправление головок сопровождается характерным щелчком, быстрым и плотным смыканием челюстей. При двустороннем вывихе нижней челюсти вправление одновременно осуществляем с двух сторон, а при одностороннем – со стороны вывиха. После вправления вывиха, для ограничения движения в суставе и предупреждения повторного вывиха, фиксируют нижнюю челюсть на 4-5 дней с помощью теменно – подбородочной марлевой повязки. Больному рекомендуют ограничение открывания рта и щадящую (жидкую) диету в течение 7-10 дней.

### ТЕСТОВЫЕ ЗАДАНИЯ:

#### 1. В зависимости от величины расхождения суставных поверхностей вывихи нижней челюсти могут быть:

- односторонние и двусторонние;
- острые и застарелые;
- + полный и неполный;
- травматические, привычные, патологические;
- передние и задние

#### 2. С учетом времени, прошедшего от момента травмы, вывихи нижней челюсти делятся на:

- односторонние и двусторонние;
- острые и застарелые;
- полный и неполный;
- травматический, привычный, патологический;
- передние и задние

#### 3. В зависимости от локализации вывиха они могут быть:

- + односторонние и двусторонние;
- острые и застарелые;
- полный и неполный;
- травматические, привычные, патологические;
- передние и задние

#### 4. По механизму возникновения вывихи нижней челюсти различают:

- односторонние и двусторонние;
- острые и застарелые;
- полный и неполный;
- травматические, привычные, патологические;
- передние и задние

#### 5. Подвывих это:

- полный вывих;
- неполный вывих,
- переломовывих.
- острый вывих;
- застарелый вывих;
- боковой вывих.\

#### 6. Вколоченный вывих - это разновидность:

- неполного вывиха;
- + полного вывиха;
- самостоятельная разновидность.

#### 7. Нервно - сосудистый пучок зуба редко разрывается при:

- + неполном вывихе;
- полном вывихе;
- вколоченном вывихе.

#### 8. Какой тип сращения зуба и альвеолы не встречается:

- периодонтальный;
- периодонтально - фиброзный;
- хондральный;
- остеоидный.

#### 9. Противопоказано удаление постоянного зуба у больных с вколоченным вывихом при:

- + хроническом периодонтите;
- острых воспалительных явлениях;
- смещении зуба в мягкие ткани;
- смещении зуба в носовую или верхнечелюстную полости.

#### 10. Реплантация зуба при вывихе проводится в том случае, если:

- сохранена целостность только медиальной и дистальной стенок лунки зуба;
- сохранена целостность только щечной и язычной (нёбной) стенок лунки зуба;
- + сохранена целостность всех стенок лунки зуба.

### ЗАНЯТИЕ №3

**ТЕМА:** Неогнестрельные переломы верхней и нижней челюстей. Классификация, клиника, диагностика и лечение. Методы временной и постоянной иммобилизации отломков челюстей (консервативно-ортопедические).

## СОДЕРЖАНИЕ ЗАНЯТИЯ:

### ПЕРЕЛОМЫ НИЖНЕЙ ЧЕЛЮСТИ

Переломы нижней челюсти составляют около 70% от всех переломов костей лица. Чаще всего перелом нижней челюсти больной получает в драке, при падении с высоты.

*Классификация переломов нижней челюсти:*

открытые и закрытые;  
полные и неполные;  
одиночные, двойные, множественные;  
односторонние и двухсторонние;  
линейные и оскольчатые;  
со смещением отломков и без смещения;  
травматические и патологические;  
прямые и не прямые.

Прямыми называются переломы, возникающие в месте непосредственного приложения силы, а на противоположной стороне - непрямыми.

Открытыми являются переломы нижней челюсти с нарушением целостности слизистой полости рта и кожи. Таким образом, все переломы в линии зубного ряда являются открытыми.

Двойной перелом нижней челюсти следует отличать от двухстороннего, когда имеются две линии перелома на противоположных сторонах.

Неполный перелом (трещина) характеризуется сохранением целостности кортикальной пластинки с одной стороны.

Типичные линии переломов: шейка суставного отростка, угол нижней челюсти, ментальное отверстие, средняя линия.

*Наиболее характерные признаки перелома нижней челюсти:*

1. Травма мягких тканей челюстно-лицевой области (ссадины, ушибы, гематомы, раны). Повреждения мягких тканей лица, сопровождаемые выраженными отеками, значительно затрудняет диагностику переломов нижней челюсти.

2. Боль, симптом «ступеньки» и симптом «крепитации», выявляемые при пальпации по краю нижней челюсти, симптом не прямой нагрузки.

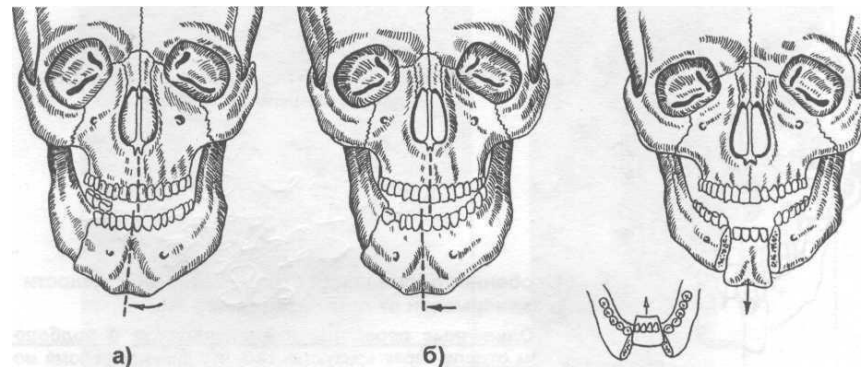
3. Нарушение прикуса, разрывы слизистой оболочки альвеолярного отростка, подвижность зубов и кровотечение изо рта, выявляемые при осмотре полости рта.

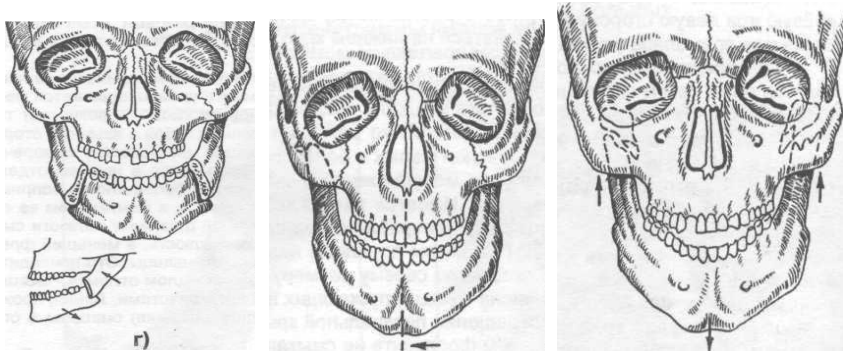
Патологическая подвижность отломков нижней челюсти, определяемая путем бимануальной пальпации.

Неврологические нарушения в результате травмы нижнеальвеолярного нерва.

Нарушение целостности костной ткани нижней челюсти, определяемое рентгенологически. Для диагностики перелома нижней челюсти проводят ортопантомографию костей лицевого скелета, рентгенографию нижней челюсти в прямой (носо-лобной) и боковой проекциях.

Осматривая полость рта обнаруживаются разрывы слизистой оболочки альвеолярного отростка (кровоточивость, покрыта налетом фибрина, и др.). кровоизлияния в область переходной складки, иногда с обнажением кости. Пальпаторно определяются острые костные края под слизистой оболочкой и наличие патологической подвижности челюсти. Переломы могут быть как открытыми (в пределах зубного ряда), так и закрытыми (за пределами зубного ряда). Срединная линия смещается в сторону перелома, прикус нарушается. Одиночные переломы ветви нижней челюсти. Встречаются переломы собственно ветви нижней челюсти, венечного и мышечкового отростков. Переломы собственно ветви могут быть продольными и поперечными. Значительных смещений отломков обычно не бывает. Поэтому и выраженных нарушений прикуса нет. При открывании рта средняя линия смещается в сторону перелома. Зубы - антагонисты контактируют на стороне повреждения. Переломы венечного отростка встречаются редко, чаще при переломе скулового комплекса. Отломленный фрагмент челюсти (венечный отросток) смещается вверх, т.е. в направлении тяги височной мышцы. Изменений прикуса или смещения срединной линии не происходит. Переломы мышечкового отростка могут быть в области его основания, шейки и головки. При односторонних переломах мышечкового отростка нижняя челюсть на стороне повреждения.





**Смещение отломков нижней челюсти** (рисунки из книги Н.Н. Бажанова, 1984):

- а) при переломе в боковом отделе (между вторым премоляром и первым моляром);
- б) при переломе в области угла;
- в) при двойном переломе в области подбородка;
- г) при двустороннем переломе в области углов;
- д) при одностороннем переломе шейки мыщелкового отростка;
- е) при двустороннем переломе мыщелковых отростков.

***Механизм смещения отломков под воздействием силы тяги жевательных мышц.***

Задняя группа мышц, поднимающих нижнюю челюсть (жевательная, височная, медиальная и латеральная крыловидная мышцы), прикрепляется в области симметричных участков угла, венечного и мыщелкового отростков челюсти с обеих сторон. Передняя группа мышц, опускающих нижнюю челюсть, прикрепляется в основном в области внутренней поверхности подбородка. При одностороннем переломе челюсти больший отломок смещается вниз и внутрь, а меньший - внутрь и в сторону перелома. При двусторонних переломах в подбородочном отделе или в области тела нижней челюсти центральный фрагмент смещается внутрь и вниз, что может привести к западению корня языка и создает угрозу асфиксии при положении лежа на спине. Транспортировка таких больных должна осуществляться с повернутой на бок головой или с использованием воздуховода.

**ЛЕЧЕНИЕ БОЛЬНЫХ С ПЕРЕЛОМАМИ НИЖНЕЙ ЧЕЛЮСТИ**

Целью лечения больных с переломами нижней челюсти является создание условий для сращения отломков в правильном положении в возможно самые короткие сроки. При этом проведенное лечение должно обеспечить полное восстановление функции нижней челюсти. Для выполнения ранее сказанного врачу необходимо: во-первых - проведение репозиции и фиксации отломков челюстей на период консолидации отломков (включает удаление зуба из линии перелома и первичную хирургическую обработку раны); во-вторых - создание наиболее благоприятных условий для течения репаративной регенерации в костной ткани; в-третьих профилактика развития гнойно - воспалительных осложнений в костной ткани и окружающих мягких тканях.

**Временная иммобилизация отломков**

Осуществляется на месте происшествия, в автомобиле скорой помощи, в любом неспециализированном медицинском учреждении средними медицинскими работниками или врачами, а также может быть выполнена в порядке взаимопомощи. Проводится временная иммобилизация отломков нижней челюсти на минимальный срок (желательно не более, чем на несколько часов, иногда до суток) до поступления пострадавшего в специализированное лечебное учреждение.

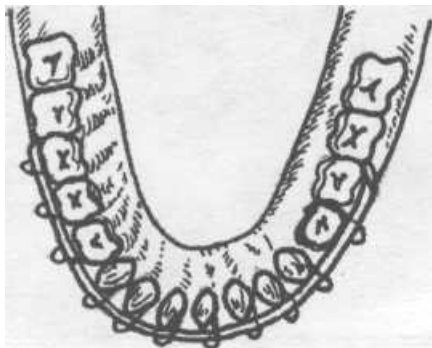
К временной (транспортной) иммобилизации фрагментов нижней челюсти относят:

- круговая бинтовая теменно - подбородочная повязка;
- стандартная транспортная повязка (состоит из жесткой шины - пращи Энтина);
- мягкая подбородочная праща Померанцевой - Урбанской;
- межчелюстное лигатурное связывание зубов проволокой.

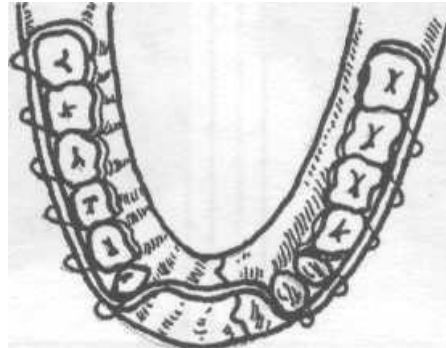
**Постоянная иммобилизация отломков**

Для иммобилизации отломков нижней челюсти используются *консервативные* (ортопедические) и *хирургические* (оперативные) методы. Чаще всего для постоянной фиксации отломков нижней челюсти при ее переломе применяются *назубные проволочные шины (консервативный метод иммобилизации)*.

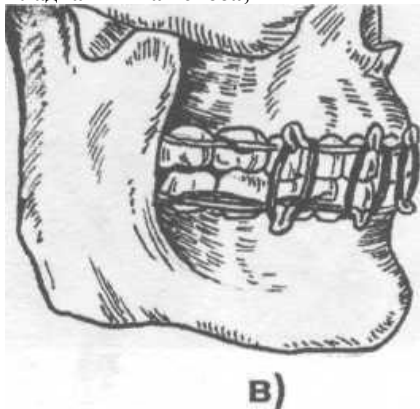
Во время первой мировой войны для лечения раненых с челюстно - лицевыми повреждениями **С.С. Тигерштедтом** (зубным врачом русской армии, г. Киев) были предложены **назубные алюминиевые шины**, которые используются по настоящее время в виде *гладкой шины - скобы*, *шины с распоркой* (распорочным изгибом) и *двучелюстных шин с зацепными петлями и межчелюстной тягой*.



гладкая шина - скоба;

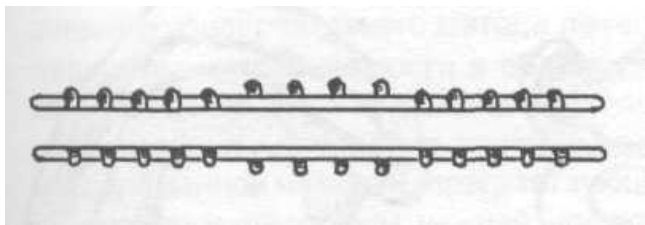


шина с распоркой (распорочным изгибом);



В)

двучелюстные шины с зацепными петлями и межчелюстной резиновой тягой



Внешний вид шин Васильева

## Остеосинтез

**Остеосинтез** - хирургический метод соединения костных отломков и устранения их подвижности с помощью фиксирующих приспособлений.

### Показания к остеосинтезу:

- недостаточное количество зубов для наложения шин или отсутствие зубов на нижней и верхней челюстях;
- наличие подвижных зубов у больных с заболеваниями пародонта, препятствующих использованию консервативного метода лечения;
- переломы нижней челюсти в области шейки мышечкового отростка с невправимым отломком, при вывихе или подвывихе (неполном вывихе) головки челюсти;
- интерпозиция - внедрение тканей (мышцы, сухожилия, костных осколков) между фрагментами поломанной челюсти, препятствующая репозиции и консолидации отломков;
- оскольчатые переломы нижней челюсти, если костный осколок не удастся сопоставить в правильное положение;
- несопоставляемые, в результате смещения, костные фрагменты нижней челюсти.

Классификация:

### 1.1. Внутрикостный прямой остеосинтез:

- 1.1.1. С одновременным введением крепежителей (спиц, стержней, штифтов, винтов) в оба отломка.
- 1.1.2. С одновременным введением крепежителей в оба отломка, но с использованием компрессионных приспособлений.
- 1.1.3. С предварительным закреплением крепежителей (спиц, стержней, штифтов, винтов) в одном из отломков.
- 1.1.4. С предварительным закреплением крепежителей в одном из отломков, но с использованием компрессионных приспособлений.
- 1.1.5. Прочие виды внутрикостного прямого остеосинтеза.

### 1.2. Накостный прямой остеосинтез:

- 1.2.1. Склеивание отломков.
- 1.2.2. Окружающий (обвивной) шов.
- 1.2.3. Прочие виды наkostного прямого остеосинтеза.

### 1.3. Внутрикостно - наkostный прямой остеосинтез:

- 1.3.1. Костный шов, накладываемый экстра- или интраорально.
- 1.3.2. Костный шов в сочетании с внутрикостными спицами, стержнями, штифтами, винтами, крючками.
- 1.3.3. Костный шов в сочетании с наkostными спицами, стержнями, штифтами, пластинами, сетками и т.п.

1.3.4. Рамки, пластины, сетки, желоба, балки, закрепляемые на кости шурупами и прочими фиксирующими элементами, внедряемыми в кость.

1.3.5. Скобки различной формы, вводимые в кость с помощью аппаратов для механического остеосинтеза или без них.

1.3.6. "Химический" остеосинтез с применением пластических масс.

1.3.7. Остеосинтез с использованием пластических масс в сочетании с другими материалами, например спицами, штифтами, стержнями и др..

1.3.8. Ультразвуковая сварка кости.

1.3.9. Прочие виды внутрикостно - накостного прямого остеосинтеза.

### **2.1. Внутрикостный не прямой остеосинтез:**

2.1.1. Спицей Киршнера.

2.1.2. Штифтовыми, стержневыми, винтовыми аппаратами.

2.1.3. Штифтовыми, стержневыми, винтовыми аппаратами, но с компрессионно-дистракционными приспособлениями.

2.1.4. Устройствами и аппаратами, использующими в качестве базовой опоры головной бандаж, кости лицевого и мозгового черепа с вводимыми в отломки спицами, стержнями, штифтами, костными винтами или шурупами.

2.1.5. Прочие виды внутрикостного непрямого остеосинтеза.

### **2.2. Накостный не прямой остеосинтез:**

2.2.1. Подвешиванием фрагментов нижней челюсти к костям лицевого, мозгового черепа.

2.2.2. Окружающим швом с надсневными шинами, протезами (по Black).

2.2.3. Аппаратами с использованием в качестве фиксирующих отломки элементов накостных зажимов (костных клемм) с компрессионно - дистракционными приспособлениями и без них.

2.2.4. Устройствами и аппаратами, использующими в качестве базовой опоры для фиксации фрагментов нижней челюсти головной бандаж, кости лицевого и мозгового черепа, фиксация и репозиция отломков в которых осуществляется с помощью клемм, стержней, штифтов, винтов.

2.2.5. Прочие виды накостного непрямого остеосинтеза.

### **2.3. Внутрикостно - внекостно - назубный не прямой остеосинтез:**

2.3.1. Штифтами, спицами, винтами, крючками.

2.3.2. Штифтами, спицами, винтами, крючками, вводимыми в один из фрагментов и фиксируемыми с помощью промежуточных репонирующие-фиксирующих узлов к назубным шинам или непосредственно к зубам.

2.3.3. Прочие виды внутрикостно - внекостно - назубного непрямого остеосинтеза.

## **ПЕРЕЛОМЫ ВЕРХНЕЙ ЧЕЛЮСТИ**

Переломы верхней челюсти всегда открытые, так как в данном случае происходит нарушение целостности слизистой оболочки полости рта.

В настоящее время часто используют определение: переломы средней зоны лица, ограничивая ее сверху линией, проведенной через верхние края орбит, а снизу - линией смыкания зубных рядов. Кости средней зоны лица имеют аркообразное строение, отличающееся чередованием контрфорсов (утолщение компактного вещества) с местами слабого сопротивления.

*Классификация переломов верхней челюсти:*

**Ле Фор 1** (перелом по нижнему уровню)- линия перелома верхней челюсти проходит горизонтально над альвеолярным отростком челюсти от основания грушевидного отверстия к крыловидному отростку основной кости. При этом обычно отламывается дно верхнечелюстной пазухи и ломается основание перегородки носа.

**Ле Фор II** (перелом по среднему уровню) - линия перелома проходит поперечно через спинку носа, медиальную стенку, дно и нижнеглазничный край и далее продолжается по скулочелюстному шву до крыловидного отростка основной кости. Этот перелом часто называют суборбитальным или пирамидальным, так как при этом происходит челюстно-лицевое разъединение, когда верхняя челюсть вместе с костями носа отделяется от скуловых костей и основания черепа.

**Ле Фор III** (перелом по верхнему уровню) - линия перелома проходит поперечно через спинку носа, медиальную стенку, дно и наружную стенку глазницы, через верхне-наружный край глазницы, и далее через скуловую дугу и крыловидный отросток основной кости. Этот перелом часто называют суббазальным. так как при этом происходит полное черепно-лицевое разъединение, т.е. отрыв верхней челюсти вместе с костями носа и скуловыми костями от основания черепа. Переломы по Ле Фор I II, как правило, сопровождаются черепно-мозговой травмой и нередко переломом основания черепа, т.е. открытой черепно-мозговой травмой. Переломы верхней челюсти могут быть, одно- и двусторонними. Двусторонние переломы - симметричными и несимметричными. При односторонних переломах верхней челюсти линия перелома, кроме того, проходит сагитально, по небному шву.



*Смещение костных отломков при переломах верхней челюсти зависит:*

от силы и направления удара;

от массы самих отломков;

от силы тяги жевательных (крыловидных) мышц.

Обычно верхняя челюсть смещается вниз и кзади так, что образуется открытый прикус (за счет смыкания только в области жевательных зубов), косой прикус или ложная прогения.

*Клиника переломов верхней челюсти.*

Местно можно выявить следующие основные симптомы, характерные для перелома верхней челюсти:

Повреждения (ушибы, гематомы, раны) мягких тканей головы и лица.

Выраженный отек век обоих глаз, кровоизлияние в клетчатку вокруг глаз и в конъюнктиву (симптом очков).

Кровотечение из носа, полости рта и из ушей. Ликворрея (симптом двойного пятна).

Удлинение и уплощение среднего отдела лица.

Анестезия или парестезия в области верхней губы, крыла носа и подглазничной области. Диплопия или двоение в глазах.

Боль, крепитация и «симптом ступеньки» при пальпации в области переносицы, по нижнеглазничному краю и верхненаружному краю орбиты, а также по ходу скуловой дуги и в области скуло-альвеолярного гребня.

Нарушение прикуса, разрывы слизистой оболочки (чаще по средней линии неба), подслизистые кровоизлияния по переходной складке, выявляемые при осмотре полости рта.

Подвижность верхней челюсти (как достоверный признак перелома) определяемая пальпаторно и симптомом «треснувшего горшка» при перкусии зубов верхней челюсти. Однако при вколоченных переломах

верхней челюсти подвижность ее может и не определяться.

Клиническая картина при переломах верхней челюсти зависит также от наличия

сопутствующей патологии (сочетанной травмы). При переломах верхней челюсти (особенно при переломах по Ле Фор II-III) определяется клиника открытой или закрытой черепно-мозговой травмы: повреждение костей свода черепа; перелом костей основания черепа с ликвореей через нос или из наружных слуховых проходов; тошнота, рвота, головокружение; ретроградная амнезия; нарушение функций черепных нервов; брадикардия; другая неврологическая симптоматика и т.д.

*Выделяют три группы шин:*

назубные (шина опирается только на зубы);

зубо-десневые;

десневые.

*Назубные шины.*

В 1915-1916 гг. С.С. Тигерштедтом разработана система шинирования с помощью назубных алюминиевых проволочных шин.

*Инструменты и материалы, необходимые для шинирования.*

крампонные щипцы;

щипцы-плоскогубцы;

коронковые ножницы;

напильник для металла со средней насечкой;

анатомический пинцет;

стоматологический пинцет;

зажим Пеана;

алюминиевая проволока;

лигатурная бронзо-алюминиевая проволока;

резиновые кольца, нарезанные из дренажной трубки

диаметром 5 мм.

*Правила наложения проволочных шин.*

• точный контакте каждым из зубов;

зацепные крючки располагаются соответственно коронке зуба, а не в межзубном промежутке;

крючков должно быть не менее 5-6;

расстояние между крючками 10-15 мм, их длина 3,5-4 мм;

зацепные крючки изгибают под углом 35-40 градусов к горизонтальной плоскости шины;

шинирование должно быть проведено по всей длине зубного ряда;

лигатурной проволокой должен быть фиксирован каждый зуб;

*Виды шин:*

1. *Гладкая одночелюстная шина - скоба.*

Показана при одиночных переломах в линии незначительной зубного ряда и подвижности и смещении отломков.

2. *Шина с распорочным изгибом* - применяется при отсутствии зубов в линии перелома для предупреждения захождения отломков.

3. *Шина с наклонной плоскостью* - применяется при переломе в области шейки суставного отростка для предупреждения боковых смещений нижней челюсти.

4. *Двучелюстная шина с зацепными петлями и межчелюстной резиновой тягой.*

*Показана в следующих случаях:*

линия перелома находится за пределами зубной дуги;

значительное смещение отломков;  
переломы верхней челюсти;  
переломы двух челюстей одновременно;  
двойные, двусторонние, тройные переломы

*Недостатки гнутых проволочных шин:*

трудность и длительность их изгибания;  
травмирование зацепными петлями слизистой оболочки губ и щек;  
сложность гигиенического содержания полости рта;  
препятствие правильному смыканию зубных рядов при наличии глубокого прикуса;  
невозможность заготовки шин впрок.

Шина В.С. Васильева (1967) - стандартная назубная ленточная шина из нержавеющей стали с готовыми зацепными крючками.

*Зубодесневые шины* - шина Вебера, шина Ванкевич.

Опираются на зубы и слизистую альвеолярного отростка.

*Десневые шины* - шина Порта.

Опираются только на слизистую оболочку альвеолярного отростка. Используются при полном отсутствии зубов.

Представляет собой две базисные пластинки, соединенные между собой. В центре - отверстие для приема пищи.

Дополняется пращевидной повязкой.

### **Остеосинтез:**

*Показания к проведению остеосинтеза:*

недостаточное количество или полное отсутствие зубов;  
подвижность зубов;  
переломы за пределами зубного ряда при наличии смещения отломков;  
смещение отломков с ингернозией мягких тканей;  
множественные переломы;  
комбинированные поражения;  
больные с психическими заболеваниями;  
крупнооскольчатые переломы нижней челюсти;  
дефекты костной ткани;

Остеосинтез при переломах нижней челюсти должен быть применен в тех случаях, когда в силу местных или общих причин нельзя обойтись только ортопедическими мероприятиями (назубные шины, лабораторные аппараты и шины).

*Методы прямого остеосинтеза.*

При прямых методах остеосинтеза производится обнажение отломков. Фиксирующее приспособление полностью закрыто мягкими тканями. Внутрикостная фиксация отломков металлическими стержнями или спицами.

Накостная фиксация при помощи металлических пластинок или рамок, быстротвердеющей пластмассы, специального клея, различных тавровых балок и шин.

Внутрикостно - накостные: сочетание внутрикостных и накостных методов.

*Методы непрямого остеосинтеза.*

При не прямых методах остеосинтеза обнажение отломков не производится, фиксирующее приспособление выходит наружу.

- Внутрикостные - спицы Киршнера, штифтовые внеротовые аппараты без компрессии и с компрессионным устройством..
- Накостные - подвешивание нижней челюсти к верхней, круговые лигатуры с нанесенными шинами и протезами, клеммовые внеротовые аппараты (зажимы), клеммовые внеротовые аппараты с компрессионным устройством.

Техника проведения операции остеосинтеза.

Обезболивание: интубационный наркоз.

Рассечение кожи и подлежащих тканей до обнажения участка повреждения.

Отслоение распатором надкостницы на концах обоих отломков на расстоянии 1,5-2 см. от линии перелома.

Ревизия области перелома (удаление мелких костных осколков, устранение интерпозиции мягких тканей и т.п.) и сопоставление отломков в правильное положение.

На каждом отломке бором просверливают по одному отверстию на расстоянии 1-1,5 см от линии перелома.

Подбор подходящей по форме и размеру титановой пластины, наложение ее на кость и фиксация шурупами.

Орошение и инфильтрация раны раствором антибиотиков.

Послойное ушивание раны, наложение швов на кожу. Рекомендуется на 24-48 ч. оставить в ране резиновый выпускник.

*Закрепление отломков верхней челюсти спицами Киршнера по Макиенко.*

При переломе по нижнему типу проводят остеосинтез в области скуло-альвеолярного гребня и по краю грушевидного отверстия через внутриворотные разрезы.

При переломе по среднему типу накладывают мини-пластины по скуло-альвеолярному гребню, а также по нижнему краю орбиты и в области переносицы.

При переломе по верхнему типу показан остеосинтез в области переносицы, верхнее-наружного угла глазницы и скуловой дуги.

Для профилактики травматического верхнечелюстного синусита проводится ревизия верхнечелюстной пазухи, накладывается соустье с нижним носовым ходом, проводится закрытие дефекта местными тканями для разобщения полости рта с пазухой.

### ТЕСТОВЫЕ ЗАДАНИЯ:

#### 1. При частичном переломе альвеолярного отростка:

+ линия перелома проходит через наружную компактную пластинку и губчатое вещество;  
- линия перелома проходит через всю толщу альвеолярного отростка.

#### 2. При полном переломе альвеолярного отростка:

- линия перелома проходит через наружную компактную пластинку и губчатое вещество;  
+ линия перелома проходит через всю толщу альвеолярного отростка.

#### 3. Собственно жевательная мышца:

+ начинается от нижнего края скуловой кости и скуловой дуги, прикрепляется к наружной поверхности ветви нижней челюсти;  
- занимает все пространство височной ямы черепа, образует сухожилие, которое подходит под скуловую дугу и прикрепляется к височному отростку нижней челюсти;  
- начинается в крыловидной ямке и прикрепляется на внутренней поверхности угла нижней челюсти;  
- начинается от нижней поверхности большого крыла клиновидной кости и от ее клиновидного отростка и прикрепляется к шейке мышечкового отростка, к сумке и диску височно - нижнечелюстного сустава.

#### 4. В какую сторону смещается срединная линия при одиночном переломе нижней челюсти в области угла ?:

+ в сторону перелома;  
- в сторону противоположную перелому;  
- не смещается.

#### 5. Переломы нижней челюсти в области угла:

- всегда являются открытыми;  
- всегда являются закрытыми;  
+ могут быть как открытыми, так и закрытыми.

#### 6. При переломе собственно ветви нижней челюсти:

+ значительных смещений отломков обычно нет;  
- большой фрагмент смещается вниз и в сторону перелома, а малый вверх и вовнутрь;  
- большой фрагмент смещается кнаружи, а малый вниз и вовнутрь;  
- большой фрагмент смещается вниз и вовнутрь, а малый - вверх и кнаружи.

#### 7. При одиночном переломе ветви нижней челюсти срединная линия смещается:

- в сторону, противоположную перелому;

+ в сторону перелома;

- не смещается ни в какую из сторон.

#### 8. При переломе венечного отростка нижней челюсти наблюдается изменение прикуса:

- зубы - антагонисты не смыкаются на стороне повреждения;  
- зубы - антагонисты смыкаются только на стороне повреждения;  
- все зубы между собой не смыкаются;  
+ изменений прикуса нет.

#### 9. При переломе мышечкового отростка смещается кнутри в том случае, если:

- линия перелома на наружной поверхности челюсти находится ниже, чем на внутренней;  
+ линия перелома на наружной поверхности челюсти  
- находится выше, чем на внутренней.

#### 10. Из какого материала нельзя использовать проволоку для остеосинтеза?:

- нержавеющей стали;  
- никрома;  
+ меди;  
- тантала;

### ЗАНЯТИЕ №3

ТЕМА: Переломы скуловой кости и дуги.

Переломы костей носа. Клиника, диагностика и лечение.  
Оперативные методы иммобилизации отломков костей лица. Показания, виды, методика проведения.

### СОДЕРЖАНИЕ ЗАНЯТИЯ.

**Скуловая кость** - самая прочная из лицевых костей. Представляет собой плотное костное образование толщиной около 1 см, иногда более. Смыкается между собой скуловые отростки лобной, височной и верхнечелюстной костей, она способствует укреплению костей лицевого черепа по отношению к мозговому. **Скуловая дуга** образуется из височного отростка скуловой кости и скулового отростка височной кости. Причинами повреждения скуловой кости и дуги чаще всего бывает бытовая, спортивная, транспортная или производственная травма.

**Переломы скуловой кости и дуги могут быть открытыми или закрытыми, линейными или оскольчатыми, без смещения отломков или со смещением отломков, огнестрельными и неогнестрельными.**

Типичные места при переломе скуловой кости: от подглазничного шва до скулоальвеолярного гребня (пальпируется снаружи и со стороны полости рта в виде "ступеньки"), в области лобно - скулового и скуло - височного шва. При ее повреждении тело скуловой кости смещается кнутри и кзади, что приводит к нарушению целостности наружной стенки глазницы, а при развороте отломка по оси - повреждению верхнечелюстной пазухи с разрывом слизистой оболочки и возникновением носового кровотечения.

При переломе скуловой дуги чаще происходит нарушение непрерывности скулового отростка височной кости и височного отростка скуловой кости, образуются три места (щели) перелома и два отломка, которые смещаются кнутри и вниз, вызывая давление на венечный отросток нижней челюсти и затрудняя движение последней.

В зависимости от давности травмы переломы скулового комплекса принято считать: свежими - до 10 дней, застарелыми - от 11 до 30 суток, неправильно сросшиеся и несросшиеся - более 30 дней.

**Клиника. Изолированные переломы скуловой кости со смещением отломков** имеют следующую симптоматику: деформация лица за счет западения (уплощения) мягких тканей скуловой области (возникает из-за смещения скуловой кости); наличие симптома "ступеньки" в средней части нижнего края глазницы и в области скуло - альвеолярного гребня; может быть кровоизлияние в слизистую оболочку переходной складки в области верхних премоляров и первого или второго моляра; онемение кожи подглазничной области и нижнего века, боковой поверхности носа, верхней губы и десны верхних зубов (возникает из-за повреждения подглазничного нерва); кровоизлияние в клетчатку орбиты и в склереу глаза; может возникнуть хемоз (из-за повреждения наружной стенки глазницы); кровотечение из носа (в результате повреждения верхнечелюстной пазухи). Жалобы на ограничение открывания рта.

При **изолированном переломе скуловой дуги** имеется западение мягких тканей за счет смещения отломков кнутри и вниз. Западение мягких тканей маскируется за счет быстро возникающего отека. Отмечается, в той или иной степени выраженности, ограничение и болезненность при открывании рта, а также затруднение боковых движений нижней челюсти на поврежденной стороне. Эти симптомы связаны не только с ущемлением венечного отростка нижней челюсти, сместившимся отломком скуловой дуги, но и с травмой (повреждением) собственно жевательной и височной мышц. На рентгенограмме в аксиальной проекции имеется деформация скуловой дуги и нарушение ее непрерывности.

**Лечение.** При переломах скуловой кости и дуги без выраженного смещения отломков возможно применение **консервативного метода лечения**, которое

заключается в назначении холода (пузырь со льдом или холодной водой) в первые два дня после травмы. Холод рекомендуют применять в течение 15-20 минут 4-5 раз в сутки. Больным назначается покой, жидкая пища, ограничение открывания рта на 10-12 дней.

**Хирургическое лечение** применяется у всех пострадавших, имеющих переломы скуловой кости и дуги со смещением отломков. Показанием к репозиции отломков являются следующие клинические симптомы: западение мягких тканей скуловой области (деформация лица), ограничение открывания рта или нарушение боковых движений нижней челюсти, диплопия, затруднения движения глазного яблока.

Репозиция отломков: **Неоперативная (бескровная)** репозиция отломков проводится при легко вправимых свежих переломах скуловой кости и дуги без значительного смещения отломков. На практике осуществить ее удается не так часто. Чтобы это выполнить, врач вводит указательный (большой) палец руки или обернутый марлей металлический шпатель (можно использовать лопатку Буяльского) в задний отдел верхнего свода преддверия рта, а затем движением в сторону, противоположную смещению, вправляют отломок.

**Оперативную репозицию** можно разделить на *внеротовую* и *внутриротовую*. Наиболее распространенным является использование однозубого крючка с поперечно расположенной ручкой. Разрез кожи длиной до 1 см делают на пересечении взаимно – перпендикулярных линий: первая - идет по нижнему краю скуловой кости, вторая - опускается вниз по наружному краю орбиты. Вводят однозубый крючок под смещенный отломок, подхватывают его изнутри и движением, противоположным смещению, репозируют кость (дугу) в правильное положение. При сопоставлении отломков в правильное положение раздается характерный щелчок. Отсутствие костного выступа ("ступеньки") по нижнеглазничному краю, восстановление симметрии лица, свободное открывание рта и выполнение боковых движений нижней челюсти указывают на правильное сопоставление отломков.

#### ПЕРЕЛОМЫ КОСТЕЙ НОСА.

Для клинициста наиболее удобной является классификация переломов костей носа Ю.Н. Волкова, предложенная в 1958 году. Согласно этой классификации все повреждения костей носа делятся на три группы:

- 1. Переломы костей носа без смещения отломков и без деформации наружного носа (открытые и закрытые);
- 2. Переломы костей носа со смещением отломков и деформацией наружного носа (открытые и закрытые);
- 3. Повреждения носовой перегородки.

**Клиника.** Жалобы больных сводятся к деформации спинки носа, носовому кровотечению, отеку мягких тканей, кровоизлиянию в кожу носа и век, боли, нарушению носового дыхания и обоняния. Переломы костей носа могут сопровождаться сотрясением головного мозга (тошнота, головокружение и др. симптомы). При осмотре и пальпации определяется резко болезненный отек мягких тканей в области носа, распространяющийся на нижние веки. Припухлость сохраняется в течение нескольких дней. Могут наблюдаться кровоизлияния не только в подкожную клетчатку, но и в область конъюнктивы век. Деформация спинки носа указывает на перелом костей носа. При пальпации определяются костные выступы (неровности) на спинке и скатах носа. Имеется подвижность (в зависимости от сроков травмы) костных фрагментов. Значительная травма может вызвать раздробление костей носа. Смещение носа у основания указывает на перелом лобных отростков верхнечелюстных и носовых костей. Подкожная крепитация свидетельствует о переломе решетчатой кости с разрывом слизистой оболочки и возникновением эмфиземы, т.к. воздух при сморкании проникает из носа через поврежденную ткань под кожу лица.

Одним из тяжелых осложнений является носовая ликворея, что указывает на перелом ситовидной пластинки решетчатой кости или клиновидной кости. Хрящевая часть носовой перегородки из-за своей эластичности остается целой, а костная часть - повреждается. Рентгенограмма костей носа, сделанная в двух проекциях (прямой и боковой) дает сведения о локализации и характере перелома. Однако отсутствие рентгенологических изменений не позволяет исключить перелом носовых костей.

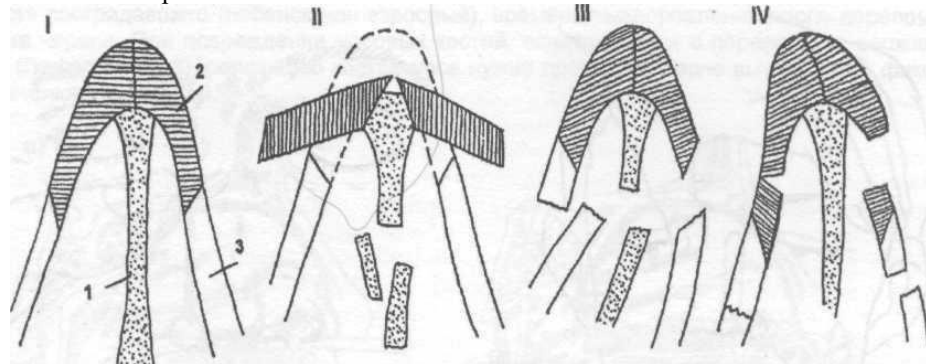


Схема перелома костей носа (фронтальный разрез):

I: 1- носовая перегородка; 2- носовые кости; 3- лобные кости;

II- перелом в виде уплощения носового свода вследствие разединения швов между носовыми костями, между лобными отростками и носовыми костями.

III- перелом носа с разединением шва между носовой костью и лобным отростком на стороне

удара и перелом лобного отростка на противоположной стороне;

VI- перелом с боковым смещением спинки носа и западением отломков носового ската внутрь.

**Лечение.** При оказании специализированной помощи нужно стремиться к полному восстановлению формы наружного носа и его физиологических функций. Вправление костных отломков носа осуществляется под местным или общим обезболиванием. Вправление отломков костей носа при боковом смещении спинки носа проводят большим пальцем правой руки при искривлении влево и соответственно левой руки - при искривлении вправо. В момент смещения отломков в нормальное положение слышен характерный хруст. Смещенные кзади отломки (в сторону полости носа) вправляются с помощью носового узкого элеватора, на который предварительно надевают стерильную резиновую трубку, обеспечивающую атравматичность. При отсутствии элеватора вправление костей носа проводят прямым пинцетом, концы которого обернуты марлей. Для предупреждения повторного смещения и удержании их в правильном положении, тампонируют верхний и средний носовые ходы йодоформной турундой, смоченной в вазелиновом масле. В нижний носовой ход вводят резиновые, обернутые йодоформной турундой, трубки для обеспечения дыхания. Эндоназальная фиксация удерживается в течение шести - семи дней. Предельный срок для репозиции отломков variabelen и зависит от ряда условий: характера перелома и осложнений, возраста пострадавшего (ребенок или взрослый), времени выздоровления после перелома основания черепа. При повреждении носовых костей, сочетающихся с переломами верхней челюсти (Лефор 2 или 3), репозицию костей носа нужно проводить после вытяжения и фиксации верхнечелюстных костей.

#### ТЕСТОВЫЕ ЗАДАНИЯ:

1. Назальная ликворея - это:

- ликворея, возникающая при переломе пирамиды височной кости;
- + ликворея через дефект твердой мозговой оболочки в области пластинки решетчатой кости или в месте перелома клиновидной кости;
- ликворея, возникающая при переломе височной кости.

2. Ушная ликворея - это:

- + ликворея, возникающая при переломе пирамиды височной кости;

- ликворея через дефект твердой мозговой оболочки в области пластинки решетчатой кости или в месте перелома клиновидной кости;
- ликворея, возникающая при переломе височной кости.

### 3. При пробе двойного пятна:

- в центре марлевой салфетки - желтое пятно цереброспинальной жидкости, а по периферии марлевой салфетки - бурый венчик истекшей крови;
- + в центре марлевой салфетки - бурое пятно от истекающей крови, а по периферии марлевой салфетки - желтый венчик цереброспинальной жидкости.

### 4. Симптом носового платка используется в диагностике:

- переломов верхней челюсти;
- переломов костей носа;
- переломов орбиты;
- + переломов костей основания черепа.

### 5. Офтальмоплегия, птоз, отсутствие чувствительности верхнего века и кожи лба, расширенное и фиксированное положение зрачка - это:

- челюстно - церебральный синдром;
- + синдром верхней глазничной щели;
- синдром I жаберной дуги;
- синдром II жаберной дуги;
- скуловой синдром.

## ЗАНЯТИЕ №4

**ТЕМА:** Огнестрельные повреждения челюстно-лицевой области.

Огнестрельные повреждения мягких тканей лица. Огнестрельные повреждения костей лица. Клиника. Диагностика. Лечение.

### СОДЕРЖАНИЕ ЗАНЯТИЯ:

Для огнестрельной раны мягких тканей челюстно-лицевой области характерно :

- Наличие дефекта кожи и тканей в результате непосредственного воздействия ранящего снаряда (пуля, осколок и т.д.) - **первичный раневой канал**,
- Имеющаяся зона посттравматического **первичного некроза тканей**;
- При прохождении огнестрельного снаряда (пули, осколка) возникает нарушение жизнеспособности тканей в стороне от раневого канала – **зона сотрясения (коммоции) или вторичного некроза**,
- Наличие зубов (гангренозно измененных и неизмененных) вносят свои особенности в клиническое течение (так появляется инородное тело как источник инфицирования ран и т.п.) и лечение огнестрельных ран;

- Микробное загрязнение (как извне, так и со стороны полости рта и носа);
- Наличие в ране инородных тел и костных осколков лицевых костей;
- Наиболее часто встречаются проникающие ранения (в полость рта, носа, верхнечелюстную пазуху, глаза и т.д.);
- Часто сочетаются с поражением костей лицевого скелета, больших слюнных желез, крупных нервов, сосудов;
- Вызывает выраженное обезображивание;
- Близость жизненно важных органов (головной мозг, органы слуха и зрения, верхние дыхательные пути) оказывают большое влияние на тяжесть огнестрельных ранений лица и может приводить к грозным осложнениям и даже летальному исходу.

Огнестрельные раны, **в зависимости от вида ранящего агента**, могут быть:

пулевыми, осколочными, от воздействия взрывной волны, от вторичного осколка. **По морфологическим особенностям** все огнестрельные ранения и раны от воздействия холодного оружия делятся на: ушибленные, точечные, рваные, размозженные, резаные, рубленые, колотые. **По числу поврежденных у одного раненого:** одиночные, множественные, сочетанные (один ранящий агент повреждает несколько органов), комбинированные (при повреждении разными агентами, например, ожог и пулевое ранение или ударной волной и световым излучением ядерного взрыва, огнестрельного происхождения и воздействия боевыми отравляющими веществами и т.д.). **По протяженности и отношению к полостям** (рта, носа, верхнечелюстных пазух, глазнице, черепа): слепые, касательные, сквозные; непроникающие и проникающие. В огнестрельных ранах выделять 2 зоны: **зона тканей с полной потерей жизнеспособности** и развитием первичного некроза и **зону тканей со сниженной жизнеспособностью** с возможным её восстановлением или развитием вторичного некроза и гнойных осложнений. Такой подход, по нашему мнению, позволяет более четко осуществлять хирургическую обработку раны, удаляя только явно нежизнеспособные ткани, гематомы, инородные тела, костные осколки. Строение раневого канала в значительной степени зависит от вида ранящего оружия. При ранении пулями с низкой скоростью полёта (менее 600-700м/сек) и относительно устойчивым характером движения, энергия в тканях передаётся равномерно по ходу движения пули и вызывает повреждение тканей в области раневого канала. Тяжесть ранения может быть различной и зависит от расстояния с которого произведён выстрел, местности (горной, с высоты многоэтажного здания, лесной и т.д.), наличия разного рода преград (кусты, ветки деревьев и др.) и разнообразных средств защиты (коллективных и индивидуальных). Развивающийся при огнестрельных ранах отёк мягких тканей значительно ухудшает микроциркуляцию и могут возникать более обширные вторичные некротические изменения тканей.

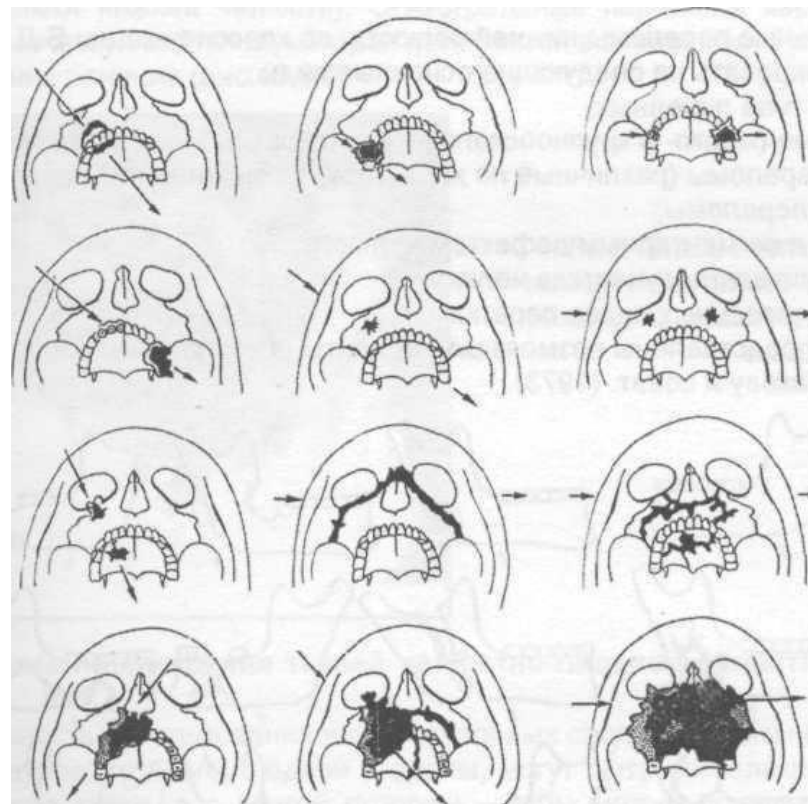
## ОСОБЕННОСТИ ОГНЕСТРЕЛЬНЫХ ПЕРЕЛОМОВ СРЕДНЕЙ ЗОНЫ ЛИЦА

### Переломы верхней челюсти

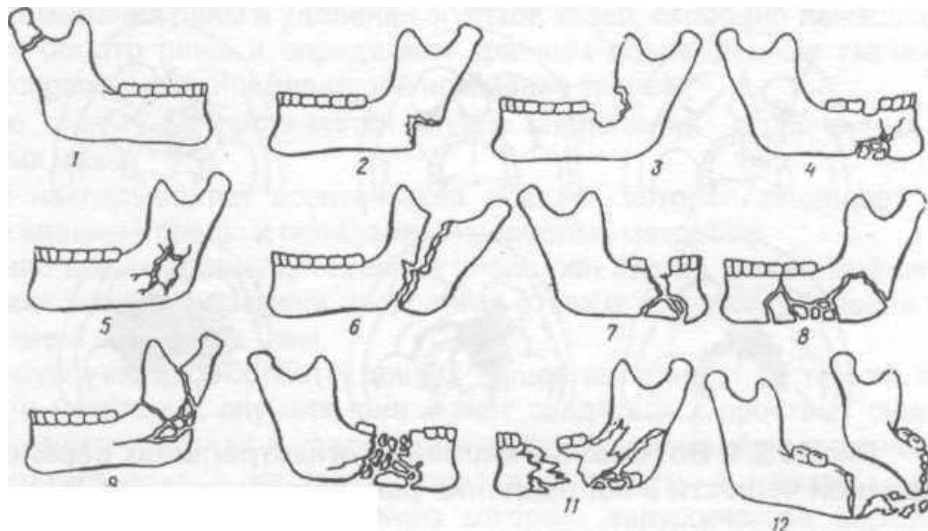
Огнестрельные переломы верхней челюсти очень часто сочетаются с повреждением других костей лица. Благодаря неподвижной связи верхнечелюстных костей с костями мозгового черепа, а также близости головного мозга, глазного яблока, органов слуха и обоняния клиническая симптоматика этих переломов характеризуется не только разнообразием, но и особой тяжестью течения повреждения. При огнестрельном ранении пуля (осколок) проникает через мягкие ткани, повреждает стенку верхнечелюстной кости и через верхнечелюстную пазуху может выйти в направлении костей черепа, орбиты, ЛОР-органов и в других направлениях.

Я.М. Збарж (1945) анализируя огнестрельные переломы верхней челюсти в зависимости от направления раневого канала, предложил выделить некоторые наиболее часто встречающиеся варианты повреждения.

Клиническая симптоматика огнестрельных переломов данной зоны отличается многообразием. Оценивается тяжесть повреждения (обычно тяжелые или крайне тяжелые), состояние сознания, наличие сочетанных ранений и черепно-мозговых повреждений (сотрясение, ушиб, сдавление), присутствие признаков ликвореи (назальной и ушной). При осмотре раненого выявляют наличие синдрома верхней глазничной щели или (и) скулового синдрома, а также характерных симптомов повреждения верхнечелюстной кости (ступеньки, симптом «очков»), имеются ли дефекты мягких тканей и кости, нарушения прикуса.



Возможные варианты огнестрельных переломов верхней челюсти и направления раневых каналов (по Я.М. Збаржу).



**Возможные варианты огнестрельных переломов нижней челюсти (по Б.Д. Кабакову).** 1 - линейный перелом у основания мыщелкового отростка; 2, 3, 4 - краевые переломы; 5 - дырчатый перелом; 6 - продольный перелом ветви; 7, 8, 9 - крупнооскольчатые переломы; 10, 11 - переломы с дефектом кости; 12 - отстрел подбородка.

## ОСНОВНЫЕ ПРИНЦИПЫ ХИРУРГИЧЕСКОЙ ОБРАБОТКИ ОГНЕСТРЕЛЬНЫХ РАН ЛИЦА

*Первый принцип* -одномоментная исчерпывающая первичная хирургическая обработка раны с фиксацией отломков костей, устранением дефектов мягких тканей, приточно-аспирационным дренированием раны и смежных клетчаточных пространств.

*Второй принцип* - интенсивная терапия раненых в послеоперационном периоде, включающая не только восполнение утраченной крови, но и коррекцию водноэлектролитных нарушений, проведение симпатической блокады, управляемой гемодилуции и адекватной анальгезии

*Третий принцип* - интенсивная терапия послеоперационной раны, направленная на создание благоприятных условий для ее заживления и включающая целенаправленное селективное воздействие на улучшение микроциркуляции в ране и на местные протеолитические процессы. Хирургическая обработка обширных ран мягких тканей и костей лицевого скелета должна проводиться под общим обезболиванием (эндотрахеальный или внутривенный наркоз). При проведении хирургической обработки огнестрельных ран необходимо соблюдать следующие

требования:

- рассечение ран мягких тканей должно быть умеренным;
- иссечение тканей щадящее (иссекаются только нежизнеспособные и размозжённые ткани);
- проводится окончательная остановка кровоточащих сосудов;
- удаление из раны сгустков крови, обрывков мягких тканей, инородных тел и свободнолежащих костных осколков (оставляют только крупные костные осколки, которые сохранили связь с мягкими тканями);
- щадящая резекция выступающих острых костных краёв и покрытие отломков мягкими тканями;
- при повреждении альвеолярных отростков челюстей, следует удалить разрушенные зубы и зубы, находящиеся в щели перелома;
- при ревизии повреждённой верхнечелюстной кости обращают внимание на наличие сообщения с верхнечелюстной пазухой; удаляют из неё инородные тела, костные осколки, повреждённые участки слизистой оболочки, сгустки крови;
- при повреждении костей скулового комплекса нужно их вправить, чтобы в дальнейшем не возникали деформации лицевого скелета;
- репозируются кости носа и фиксируются в правильном положении с помощью йодоформных тампонов;
- при имеющемся смещении (опущении) глазного яблока его поднимают и удерживают йодоформным тампоном, введённым в верхнечелюстную пазуху и выведенным через риностому;
- при ранении околоушной железы или её главного выводного протока необходимо шить капсулу большой слюнной железы и восстановить целостность выводного протока, а если этого сделать не удаётся, нужно создать ложный проток (внутренний слюнной свищ);
- проводится ревизия раневого канала с целью выявления скрытых «карманов» с ревизией последних;
- следует устранить сообщение между полостью рта и верхнечелюстной пазухой, полостью рта и полостью носа, а также изолировать наружную рану от ротовой полости (при необходимости провести местную пластику);
- при больших сквозных дефектах мягких тканей нужно шить края кожи со слизистой оболочкой полости рта, т.е. провести так называемое обшивание раны;
- проводится закрепление отломков челюстей назубными шинами;
- для профилактики развития воспалительных осложнений раненому назначается антибактериальное и общеукрепляющее лечение.



Если, по каким-либо причинам, после хирургической раны швы на неё не были наложены, то следует прибегнуть к наложению отсроченных или ранних вторичных швов.

#### ОГНЕСТРЕЛЬНЫЕ ТРАВМАТИЧЕСКИЕ ОСТЕОМИЕЛИТЫ

Огнестрельный остеомиелит - гнойно-некротический процесс в поврежденных участках кости, не потерявших связи с надкостницей и мягкими тканями, а также подвергшихся молекулярному сотрясению в результате бокового удара ранящего снаряда.

При огнестрельном остеомиелите челюстей характерны следующие патологические процессы: деструкция, некроз кости, выраженные продуктивные (пластические) процессы.

От огнестрельного остеомиелита следует дифференцировать нагноение костной ткани, которое следует рассматривать как фазу раневого процесса, протекающего по типу вторичного очищения гнойной раны, без образования истинных секвестров.

Классификация огнестрельных остеомиелитов: острые, подострые, хронические, обострение хронического. первичные секвестры - свободно лежащие костные осколки, утратившие связь с мягкими тканями; вторичные секвестры, представляющие участки поврежденной кости, которые не потеряли связь с надкостницей, но некротизируются и отделяются в процессе нагноения раны; третичные секвестры, которые возникают из видимо неповрежденных участков кости, которые подверглись молекулярному сотрясению в момент ранения. Они некротизируются и отделяются от основного массива в ходе нагноительного процесса. Оптимальным временем для секвестрэктомии при огнестрельном остеомиелите челюстей является такой период, когда происходит четкое отграничение секвестров, максимально проявляются регенеративные способности тканей У молодых людей и лиц среднего возраста это происходит через 6-8 недель после ранения, у пожилых — несколько позднее.

Профилактика: Решающее значение в профилактике огнестрельного остеомиелита челюстей имеет своевременная радикальная хирургическая обработка раны с удалением свободнолежащих костных отломков и надежным закреплением отломков челюсти на срок, достаточный для полной их консолидации.

#### ТЕСТОВЫЕ ЗАДАНИЯ:

##### 1. В какой ране имеется зона коммоции?

- ушибленной;
- колотой;

- ~ резаной;
- + огнестрельной;
- рваной.

##### 2. В огнестрельной ране имеется ли микробное загрязнение?

- нет;
- + да;
- изредка.

##### 3. Если один ранящий агент у одного раненого повреждает несколько органов, то ранение называется:

- одиночное;
- множественное;
- + сочетанное;
- комбинированное.

##### 4. У больного имеется пулевое ранение, а также повреждение кожи от воздействия боевыми отравляющими веществами. Назовите это ранение:

- одиночное;
- множественное;
- сочетанное;
- + комбинированное.

##### 5. В каких огнестрельных ранах значительно увеличивается девиация хода раневого канала?:

- пулями с низкой скоростью полёта и устойчивым характером движения;
- пулями с высокой скоростью полёта и устойчивым характером движения;
- + пулями с высокой скоростью полёта и неустойчивым характером движения;
- при ранении осколками.

##### 6. В какой зоне некроза при огнестрельном ранении имеется полная потеря мягкими тканями жизнеспособности?:

- + зоне первичного некроза;
- зоне вторичного некроза;

##### 7. В какой зоне некроза при огнестрельном ранении имеется снижение, но не полная утрата жизнеспособности мягких тканей?:

- зоне первичного некроза;
- + зоне вторичного некроза;

##### 8. Тяжесть огнестрельного ранения не зависит от следующего фактора:

- расстояния с которого произведен выстрел;
- + скорости и направления ветра;
- местности (горной, лесной и т.д.);

- наличия преград (деревья, кустарник и т.д.);
- разнообразных средств защиты (дзот, бронезилет).

**9. Огнестрельные раны являются ли первично бактериально загрязненными?:**

- + да;
- нет.

**10. Метод предупреждения развития раневой инфекции в огнестрельной ране?:**

- + ранняя хирургическая обработка;
- промывание раны антисептическими растворами;
- назначение антибактериальных средств.

## ЗАНЯТИЕ №5

**ТЕМА:** Сочетанные повреждения челюстно-лицевой области. Осложнения травматических повреждений челюстно-лицевой области. Патогенез. Лечение. Профилактика.

### СОДЕРЖАНИЕ ЗАНЯТИЯ:

Сочетанная травма – повреждение не менее двух анатомических областей одним и более повреждающими факторами. Сочетанные повреждения, как правило, относят к наиболее тяжелому виду травм. Тяжесть клинических проявлений подобных повреждений обусловлена возникновением и развитием “синдрома взаимного отягощения”, что приводит к усугублению течения травмы. Общее состояние пострадавшего с переломами челюстей, сочетающихся с повреждением других сегментов тела, крайне затрудняет проведение обследования и установление диагноза. Большинство больных с подобной травмой находятся в бессознательном состоянии или же у них резко нарушено сознание. У пострадавших подчас невозможно выяснить жалоб, а тем более собрать анамнез. Следует также подчеркнуть, что и рентгенологическое обследование затруднено из-за двигательного возбуждения находящихся в бессознательном состоянии больных. Обследование челюстно-лицевой области у таких пострадавших должно быть проведено наиболее тщательно. В обследовании больных с сочетанной травмой, должны принимать участие общий хирург (травматолог), невропатолог (нейрохирург) и нередко оториноларинголог, и офтальмолог.

Для выбора рациональной лечебной тактики в соответствии с данными прогноза всех пострадавших распределяют на 3 группы:

**I. с прогнозом, благоприятным для специализированного лечения, если время (Т) ожидаемой продолжительности периода нестабильной гемодинамики не превышает + 12 часов.**

**II. с прогнозом сомнительным для специализированного лечения, когда продолжительность периода нестабильной гемодинамики (Т) ожидается от + 12 до + 24 часов.**

**III. с прогнозом, неблагоприятным для специализированного лечения, когда длительность шока (Т) ожидается более 24 часов, или предполагается летальный исход.**

Клиническое течение сочетанных травм характеризуется тем, что число осложнений больше чем при изолированных травмах. Они встречаются особенно часто при повреждении челюстей и головного мозга. При сочетанных повреждениях оказывается значительное влияние, как на общее состояние организма, так и на клиническое течение повреждений других органов. Повреждения челюстей неблагоприятно влияют на функцию внешнего дыхания и легочную вентиляцию даже при отсутствии торакальной травмы. Почти каждого пострадавшего развиваются бронхопульмональные осложнения, что позволяет говорить о своеобразном оропульмональном синдроме. Способствует развитию этого синдрома аспирация ротового содержимого и ограниченные возможности для естественной легочной вентиляции. Особое место среди осложнений, наблюдающихся у больных с сочетанной травмой занимают септические, часто приводящие к летальному исходу, а также поражения головного мозга, сопровождающиеся развитием характерной симптоматики.

#### *Общемозговые симптомы:*

Жалобы на головную боль, головокружение, тошноту, рвоту отмечаются лишь у 75% больных с данным видом черепно-мозговой травмы. Несмотря на наличие повреждения черепа, почти у 25% общемозговой симптоматики не выявляется. Длительность утраты сознания при относительно легких травмах - от нескольких минут до 1 ч, в более тяжелых случаях — от 1 ч до нескольких суток. У большинства пострадавших с утратой сознания возникает ретроградная амнезия.

Следует отметить, что при ударе лобной областью о плоскую поверхность утрата сознания бывает чаще, чем при ударе ограниченным по форме предметом. Утрата сознания при этом наблюдается тем реже, чем ближе место удара ограниченным предметом располагается к лобным пазухам. Вероятно, это

связано с особенностями анатомического строения костей переднего парабазального отдела черепа, наличием полостей, обладающих высокими амортизационными свойствами.

### **Лечение**

Тяжесть, своеобразие течения и клинических проявлений сочетанных и множественных челюстно-лицевых повреждений, сложность определения тактики оказания помощи при них диктуют необходимость особого подхода к вопросам лечения этой категории пострадавших.

На догоспитальном этапе врачебная медицинская помощь в основном заключается в проведении противошоковых мероприятий, иммобилизации переломов костей опорно-двигательного аппарата, наложении асептических повязок на раны. Всем пострадавшим с сочетанной травмой на месте происшествия следует тщательно очистить и осмотреть полость рта, ощупать кости лицевого скелета и определить или исключить повреждения челюстно-лицевой локализации.

Каждый пострадавший с повреждениями лица при сочетанной травме является потенциально опасным в отношении развития у него острых расстройств внешнего дыхания, а в последующем — аспирационной пневмонии, мероприятия, по профилактике которых необходимо проводить на всех этапах лечения. Во время транспортировки пострадавших необходимо обеспечить проходимость им дыхательных путей и отток отделяемого изо рта и носа (слизь, кровь, рвотные массы). Пострадавших по возможности укладывают на живот или бок, поворачивают голову в сторону повреждений лица. При наложении повязок на раны лица нужно учитывать, что при переломах костей лицевого скелета они могут вызывать дополнительное смещение отломков и затруднить дыхание. Пострадавшим со спутанным или утраченным сознанием следует произвести интубацию и тампонаду глотки для исключения аспирации содержимого полости рта, крови или спинномозговой жидкости, стекающей по задней стенке глотки. При невозможности осуществить интубацию следует использовать S-образные воздуховоды, которые предупреждают обтурацию и западение корня языка.

Пострадавших с сочетанной травмой следует госпитализировать в больницу скорой помощи или другой многопрофильный хирургический стационар, осуществляющий дежурства по скорой помощи.

**Система реанимационных мероприятий и методов оказания неотложной и специализированной помощи при сочетанных повреждениях, в том числе и переломах челюстей**

- Восполнение объема циркулирующей крови и восстановление гемодинамики (переливание крови и ее препаратов, в зависимости от индивидуальных особенностей от 0,5 до 3 литров);
- Обеспечивается проходимость дыхательных путей в кратчайшие сроки после травмы;
- Обеспечивается иммобилизация отломков при переломах наиболее быстрыми и надежными способами;
- Проводят хирургические вмешательства для остановки кровотечения и устранения других опасных для жизни нарушений;
- Для повышения сосудистого тонуса применяют адреномиметики. Нейролептики применяют при психомоторном возбуждении и артериальной гипертензии. Также назначают оксibuтират натрия, для повышения устойчивости мозга к гипоксии;
- Осуществляют дренаж бронхиального дерева. Для борьбы с отеком мозга применяют мочевину, сорбитол, лазикс, глюкокортикоиды;
- Корректируют свертывающую и противосвертывающую системы крови;
- Проводят коррекцию кислотно-щелочного равновесия. При ацидозе вводят 200-400 мл 4% натрия бикарбоната, при алкалозе 5% раствор аскорбиновой кислоты. Назначают внутрь хлорид калия;
- Для предупреждения сепсиса применяют антибиотики в массивных дозах: пенициллин (до 80 млн. ЕД/сутки), цефопин (6 г/сутки), мономицин и др. Осуществляют форсированный диурез (лазикс, гемодез, глюкоза).

## **ОСЛОЖНЕНИЯ ПЕРЕЛОМОВ ЧЕЛЮСТЕЙ**

**Классификация осложнений переломов по Д.А. Тимофееву (1998):**

### **I. Ранние осложнения:**

- кровоизлияния и гематомы;
- нагноение костной (послеоперационной) раны;
- вторичное смещение отломков;
- эмфизема мягких тканей;
- воспалительные процессы в мягких тканях (лимфаденит, воспалительный инфильтрат, абсцесс или флегмона, тромбофлебит вен лица и др.);
- прочие (смещение глазного яблока, диплопия и др.).

### **II. Поздние осложнения:**

- посттравматический и огнестрельный остеомиелит;
- посттравматический и огнестрельный гайморит;
- замедленная консолидация отломков;
- несросшийся перелом челюсти;

- ложный сустав нижней челюсти;
- деформации челюстей;
- заболевания височно-нижнечелюстного сустава;
- контрактура нижней челюсти;
- травматический токсикоз;
- прочие (повреждения нервов, бронхопульмональные осложнения, церебральные нарушения и др.).

Ранние посттравматические осложнения (кровоизлияния, гематома, абсцесс, флегмона и др.) возникают в первые часы или дни после повреждения.

Факторами, которые способствуют развитию **посттравматического остеомиелита** являются: позднее обращение больных для оказания специализированной медицинской помощи; недостаточно эффективная репозиция и фиксация поврежденных отломков челюстей; наличие сочетанной черепно-мозговой травмы; множественное повреждение челюсти или наличие осколков; выраженные повреждения мягких тканей в области места перелома; наличие прорезавшихся зубов, находящихся в щели перелома; очаги хронической одонтогенной инфекции; повреждение сосудисто-нервного пучка; нагноение около челюстных мягких тканей; заболевания, способствующие снижению общей и местной неспецифической защиты организма; коррозия металлических крепежителей; нарушение больными режима лечения и др..  
Удаление секвестра при посттравматическом остеомиелите челюсти обязательно, т.к. доказано, что секвестры служат лишь резервуаром микрофлоры и практически бесполезны для получения минеральных веществ, необходимых в построении костной мозоли.

### ТЕСТОВЫЕ ЗАДАНИЯ:

#### 1. Какое осложнение не встречается после перелома челюстей?:

- кровоизлияния;
- гематомы;
- эмфизема мягких тканей;
- рожистое воспаление,
- лимфадениты;
- воспалительный инфильтрат;
- абсцессы;

-флегмоны

#### 2. Какое осложнение не встречается после перелома нижней челюсти?:

- кровоизлияния;
- гематомы;
- + эмфизема мягких тканей.
- смещение отломков;
- лимфадениты;
- абсцессы и флегмоны.

#### 3. Какое осложнение наиболее часто встречается при переломе нижней челюсти?:

- нагноение костной раны;
- посттравматический остеомиелит;
- замедленная консолидация отломков.
- несросшийся перелом;
- ложный сустав.
- заболевания височно - нижнечелюстного сустава,
- деформация челюсти..

#### 4. К каким осложнениям при переломе верхней челюсти следует отнести эмфизему мягких тканей?:

- ранним;
- поздним

#### 5. Нагноение костной раны при переломе нижней челюсти возникает:

- в первые часы после травмы;
- в первые 3-7 дней после травмы;
- спустя две недели после травмы;
- не ранее 3-4 недель после травмы.

#### 6. Перелом нижней челюсти чаще сопровождается:

- сухостью в полости рта;
- нормальным слюноотделением;
- обычной саливацией

#### 7. Как влияют речевые и глотательные движения на проникновение слюны в щель перелома?:

- затрудняют;
- + увеличивают;
- не влияют

#### 8. Посттравматические осложнения чаще возникают при каких переломах?:

- + открытых,
- закрытых

**9. Может ли перелом верхней челюсти осложниться нагноением костной раны?:**

- не может;
- + может

**10. При огнестрельном остеомиелите челюсти вторичные секвестры образуются:**

- из свободно лежащих костных отломков;
- + из поврежденных участков кости, которые не потеряли связь с надкостницей;
- в участках кости, которые подверглись молекулярному сотрясению

**ЗАНЯТИЕ №6**

**ТЕМА:** Термические ожоги. Электроожоги. Химические ожоги. Отморожения. Комбинированные радиационные поражения лица и тканей полости рта. Клиническая картина. Диагностика. Лечение.

**СОДЕРЖАНИЕ ЗАНЯТИЯ:**

**ОЖОГИ КОЖИ ЛИЦА И СЛИЗИСТОЙ ОБОЛОЧКИ ПОЛОСТИ РТА**

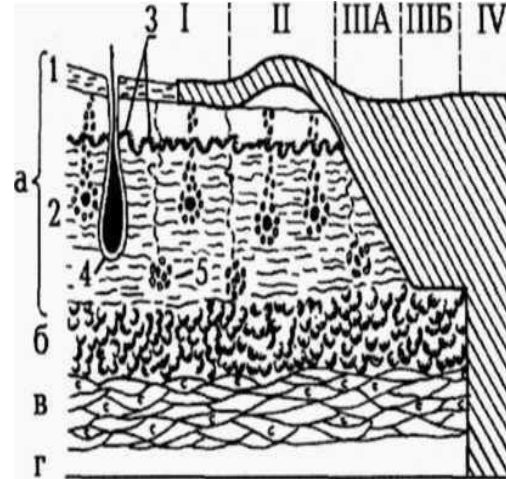
Ожоги (*combustio*) - повреждение тканей организма, возникшее в результате местного действия высокой температуры, а также химических веществ, электрического тока или ионизирующего излучения.

По **этиологическому признаку** различают следующие ожоги: *термические, химические, электрические и лучевые* (ультрафиолетовые и рентгеновские лучи, радиоактивное излучение). По **обстоятельствам, в которых произошло поражение:** *бытовые, производственные и военного времени*. Ожоги лица

могут быть: *изолированными* или *сочетанными* с ожогами других областей тела.

В нашей стране принята четырехстепенная классификация ожогов по глубине поражения тканей:

- **I степень** - имеется гиперемия и умеренно выраженная отечность кожи, умеренная болезненность. Эти изменения ликвидируются на 3-5 суток. Поверхностные слои эпидермиса слущиваются, а ожоговая поверхность самостоятельно эпителизируется. На месте ожога остается разной степени выраженности пигментация, которая в дальнейшем бесследно исчезает



Схематическое изображение глубины поражения тканей при ожогах различной степени (заштрихованы пораженные ткани):

а - кожа (1 - эпидермис, 2- дерма, 3- ростковый слой эпидермиса, 4- волосяная луковица, 5- потовая железа); б - подкожная клетчатка; в - мышца; г - кость.

I степень - поражен верхний слой эпидермиса;  
II степень - отслоен верхний слой эпидермиса с образованием пузыря;  
III A степень - сохранены камбиальные элементы дермы;  
III B степень - поражена кожа во всю толщу;

• **II степень** - характерно отслоение рогового слоя эпидермиса выпотевающей жидкостью (по составу близкой к плазме крови). Образуются интраэпидермальные пузыри, дном которых является базальный (ростковый) слой эпидермиса. Волокна сосочкового слоя разрыхлены, сосочки сглажены. В толще дермы кровеносные сосуды расширены, капиллярные стазы, кровоизлияния. Через сутки после ожога в жидкости пузыря появляются лейкоциты. Наступает лейкоцитарная инфильтрация дермы, которая наиболее выражена в сосочковом слое и вокруг эпителиальных придатков кожи. Острые воспалительные явления и отек начинают уменьшаться с 3-4 дня, а через 7-10 дней обожженная поверхность покрывается эпителием, который вначале не имеет рогового слоя. Рубцов не оставляет, т.к. эпителизация идет из сохранившихся слоев эпидермиса.

• **III-A степень** - наступает разрушение всех слоев эпидермиса, включая его ростковый слой, а также омертвление поверхностного слоя дермы. Сохранившиеся глубокие слои дермы отечны. Отек распространяется на подлежащую клетчатку. Ожоговая поверхность может быть представлена глубокими пузырями, струпом или тем и другим. На границе омертвевших и жизнеспособных клеток через сутки начинает формироваться демаркационный вал, а через 2 недели - грануляции. Начинается отторжение струпа. Из сохранившихся эпителиальных придатков кожи происходит разрастание

эпителию по грануляциям. За счет этого заживают ожоги III-A степени. Эпителизация ожоговой поверхности происходит в течение 4-6 недель с образованием рубцов.

• **III-B степень** - наступает гибель кожи во всю ее глубину. В результате некроза образуется струп. Через 5-6 дней под ним начинаются пролиферативные процессы, формирование грануляций и его отторжение, которое заканчивается через 4-5 недель. После отторжения погибших тканей образуется гранулирующая поверхность, заживление которой происходит рубцовым стяжением и краевой эпителизацией. Сроки заживления зависят от локализации и размеров ожога. Клинически очень трудно дифференцировать между собой ожоги III-A и III-B степени.

• **IV степень** - наблюдается гибель эпидермиса, дермы, подкожной клетчатки и подлежащих тканей (фасций, мышц, кости).

#### **Термические ожоги**

Возникают в результате действия пламени, горячих жидкостей (кипятка), пара, раскаленных металлов, горящих газов или жидкостей и др. Клинически различные степени ожога имеют свою симптоматику. Ожог I степени характеризуется покраснением и небольшой отечностью, которая появляется через несколько секунд после воздействия термического фактора (кипятка, пламени, пара) или через несколько часов при лучевом воздействии (ультрафиолетовое излучение). Спустя несколько часов боли начинают уменьшаться и исчезают через 3-5 дней. Поврежденный эпителий слущивается, на месте ожога в течение месяца может остаться небольшая пигментация, которая в дальнейшем самостоятельно исчезает.

**Ожог II степени** отличается более выраженной симптоматикой проявления гиперемии, отека и боли. Образуются пузыри, которые вначале заполнены прозрачной жидкостью, которая в дальнейшем мутнеет (из-за свертывания белка). Острые воспалительные явления уменьшаются с 3-го - 4-го дня и через 7-10 дней заживают без рубцов. В течение до двух месяцев может сохраняться краснота и пигментация.

**Ожог III степени** характеризуется образованием струпа. При **сухом (коагуляционном)** некрозе пораженная кожа плотная, сухая, бурого или черного цвета. По краям раны свисают обрывки обгоревшего эпидермиса. Кожа нечувствительна к прикосновению. При **влажном (колликвационном)** некрозе (чаще возникает при действии кипятка или пара) кожа серо - желтого цвета, покрыта пузырями. Мягкие ткани вокруг влажного некроза отечные. При ожоге III-A степени наблюдается краевая или островковая эпителизация за счет сохранившихся эпителиальных придатков и остатков мальпигиевого слоя эпидермиса). При ожоге III-B степени после отторжения струпа остается

гранулирующая рана, которая заживает путем рубцевания и краевой эпителизации.

При **ожоге IV степени** пораженная поверхность представлена более глубоким струпом, чем при III степени ожога. Нередко наблюдается обугливание тканей. Заживление ожогов IV степени происходит очень медленно, сопровождается частичной или полной утратой определенных анатомических образований.

**Лечение.** Первая помощь при ожогах оказывается на месте происшествия. Она состоит из мероприятий, направленных на прекращение действия термического агента. Чтобы сократить длительность тканевой гипертермии и уменьшить глубину повреждения тканей необходимо быстро охладить поврежденный участок доступными средствами (погружение в холодную воду, обложить смоченным в холодной воде полотенцем, положить пузырь со льдом и др.). Если нет возможности применить холод, обожженную поверхность нужно оставить открытой для охлаждения воздухом. Больного укладывают. При оказании первой медицинской помощи нельзя проводить какие-либо манипуляции на ожоговых ранах. **Нельзя применять на ожоговую рану мази на жировой основе, а также красящие (метиленовый синий или бриллиантовый зеленый) и дубящие средства, т.к. это в дальнейшем затруднит туалет раны и усложнит определение глубины ожога.**

#### **Химические ожоги**

Чаще всего вызываются неорганическими кислотами (серная, соляная, азотная и др.), щелочами (негашеная известь, едкий калий или натрий и др.), солями некоторых тяжелых металлов (нитрат серебра и др.). Поражаются, в основном, открытые участки тела. Механизм действия кислот и щелочей различен.

**Кислоты** изменяют состояние биологических жидкостей (коллоидов) клеток, происходит дегидратация и коагуляция тканей, развивается сухой (коагуляционный) некроз. Соли тяжелых металлов по механизму действия стоят ближе к кислотам. **Щелочи** взаимодействуют с белками и образуют щелочные альбуминаты, омыляют жиры, что способствует развитию влажного (колликвационного) некроза. Химические ожоги имеют следующие особенности: ограничены по площади, с четкими границами и образования следов растекания (подтеков) химического вещества. На коже, как уже ранее сказано, химические ожоги протекают в виде сухого или влажного некрозов. Слизистая оболочка при химическом ожоге становится резко гиперемизированной. В дальнейшем появляются некротизированные участки, пропитанные экссудатом и покрытые плотной пленкой фибрина. Под этой пленкой происходит заживление раны, отторжение ее медленное.

Необходимо как можно быстрее нейтрализовать (удалить) агрессивный фактор не только с поверхности кожи и слизистой оболочки, но и со стороны желудочно - кишечного тракта (промывание желудка). Обмывают пораженные

участки с помощью проточной воды. При своевременном оказании помощи промывание пораженного участка длится 10-15 минут, а при запоздалой - 40-60 минут. **Нельзя обмывать водой ожоги, вызванные концентрированной серной кислотой и негашеной известью (соединяясь с водой эти вещества дают экзотермическую реакцию, что оказывает дополнительное термическое действие), а также ожоги от органических соединений алюминия (при взаимодействии с водой эти вещества воспламеняются, а удаляют их спиртом, бензином, керосином).** В дальнейшем нужно провести химическую нейтрализацию агрессивных веществ: **кислоты** - 2-3% раствором гидрокарбоната натрия; **щелочи** - 1-2% раствором уксусной или лимонной кислоты; 0,5-3% раствор борной кислоты; **негашеная известь** - 20% раствором сахара; **карболовая кислота** - глицерином; **хромовая кислота** - 5% раствором тиосульфата (гипосульфита) натрия; **соли тяжелых металлов** - 4-5% раствором гидрокарбоната натрия, ожог **фосфором** - 5% раствором сульфата меди или 5% раствор перманганата калия; **фенолом** - 40-70% этиловым спиртом; **бороводородные соединения** - повязки с нашатырным спиртом.

### Электрические ожоги

Встречаются в челюстно-лицевой области редко. Возникают от действия электрического тока, контакт которого с тканями приводит к переходу электрической энергии в тепловую, в результате чего наступает коагуляция тканей и некроз. Наряду с местными изменениями наблюдается изменение функции сердечно - сосудистой системы и дыхания. Может наступать остановка дыхания, фибрилляция сердца, судорожное сокращение мышц, потеря сознания. В месте контакта электричества с кожей имеются "**знак тока**" (*electrodermia*) - изменение кожи в виде безболезненных точечных или полосовидных возвышений эпидермиса. В месте поражения молнией появляются "**знак молнии**" (синоним: кераунография, фигура молнии, фульгуриты) - изменение кожи в виде древовидно разветвленных полос темно-красного цвета. Особенность электроожогов в том, что поражение кожи обычно локальное, а подлежащих тканей (клетчатки, фасций, мышц) - глубокое

### Лучевые ожоги

Лучевые ожоги возникают в результате местного воздействия на кожу ионизирующего излучения. Мягкое рентгеновское излучение и  $\beta$ - частицы проникают в ткани на небольшую глубину и вызывают поражение только кожи. Жесткие рентгеновские лучи, а также  $\gamma$ - излучение обладают большей проникающей способностью и вызывают повреждение не только кожи, но и подлежащих тканей.

Лучевые ожоги могут быть следствием местного облучения тканей при лучевой терапии, попадании на кожу радиоактивных веществ.

Выделяют четыре периода развития лучевых ожогов:

- *первый период* - **ранняя лучевая реакция** - характеризуется появлением эритемы через несколько часов или суток после поражения);
- *второй период* - **скрытый период** - эритема исчезает и клинических проявлений нет (длится от нескольких часов до нескольких суток и даже недель);
- *третий период* - **острого воспаления** - появляется вторичная эритема, пузыри, эрозии и язвы;
- *четвертый период* - **восстановления** - заживление эрозий и язв, на месте которых отмечаются трофические расстройства.

### ОТМОРОЖЕНИЯ

**Отморожение** (*congelatio*) - повреждение тканей, вызванное местным воздействием холода. По особенностям возникновения отморожений различают их следующие виды:

- I. При температуре окружающей среды ниже 0°C (чем ниже температура окружающей среды и выше влажность, тем быстрее возникает поражение);
- II. При температуре окружающей среды выше 0°C (возникают в результате длительного охлаждения при высокой влажности);
- III. Контактное отморожение - возникает при непосредственном соприкосновении кожи или слизистой оболочки с охлажденным металлическим предметом. По развитию патологического процесса во времени различают два периода отморожений:  
**дореактивный** - период охлаждения тканей (морфологические изменения в тканях минимальны);

**реактивный** - наступает после согревания тканей. В течение этого периода все патологические изменения проявляются полностью.

По глубине (степени) поражения различают 4 степени отморожений:

- I *степень* - поражается только поверхностный слой эпидермиса;
- II *степень* - поражается базальный слой эпидермиса с образованием пузырей;
- III *степень* - некроз кожи и подлежащих мягких тканей;
- IV *степень* • наряду с некрозом мягких тканей некротизируется хрящ (кости лицевого скелета при отморожении не повреждаются).

**Клиника:** Наиболее частым и основным симптомом отморожения тканей в дореактивный период является побеление кожи в зоне охлаждения. Ранним симптомом в реактивный период является появление отека и покраснение кожи. В тканях развивается серозное или серозно -геморрагическое воспаление. Определить глубину и тяжесть поражения в первые часы и даже дни после

согревания не представляется возможным. О степени повреждения тканей можно следить лишь предположительно, т.к. в течение последующих дней патологические явления могут усугубляться.

При **отморожении I степени** после согревания тканей появляются жгучие боли в области поврежденных тканей, зуд, покалывание, развивается парестезия и гиперестезия (последняя длится несколько дней). Наблюдается гиперемия кожи, выражен отек, болевая чувствительность снижена. Клиническая симптоматика исчезает через 4-8 дней. Процесс заканчивается шелушением поверхностных слоев эпидермиса.

**Отморожение II степени** характеризуется гибелью эпидермиса (некроз поверхностных слоев кожи до росткового слоя). Эпидермис отслаивается, образуя пузыри с серозным или серозно-геморрагическим содержимым. Пузыри появляются в течение 2-3 суток после поражения. На дне пузырей скапливается фибрин в виде налета, который равномерно покрывает неповрежденный ростковый (базальный) слой эпидермиса. Пузыри могут самостоятельно лопаться, т.к. имеют тонкую покрывающую их поверхность. Заживление длится 2-3 недели, рубцов не остается. В последующем остается повышенная чувствительность кожи (на этом участке) к холоду.

При **отморожении III степени** кожа теряет болевую чувствительность, остается холодной и отекает, может принимать синюшную окраску. Погибают все слои кожи и подлежащие мягкие ткани. Образуются большие пузыри, которые заполнены геморрагическим содержимым. Появляются симптомы интоксикации. На месте пузыря позднее образуется струп темного цвета, отторгающийся через 2-3 недели. Образуется гранулирующая рана, заживление идет путем образования рубца с краевой эпителизацией.

При **отморожении IV степени** наблюдается гибель не только мягких тканей, но и хряща (крыльев носа и ушных раковин). Кости челюстно-лицевого скелета при отморожении не повреждаются. Исходом отморожения IV степени является частичная или полная утрата органа (носа или уха). Больным, которые перенесли отморожение IV степени, в дальнейшем необходимо пластическое устранение дефекта.

**Лечение.** При оказании первой медицинской помощи необходимо применить легкий массаж пораженных участков теплой рукой или мягкой материей (шерстяной шарф, платок). Массаж продолжают до появления признаков восстановления кровообращения в охлажденном участке, т.е. гиперемии. Затем кожу обрабатывают спиртом, смазывают вазелином (любым жиром) и накладывают утепляющую повязку. Другого лечения при отморожении I степени не требуется.

При отморожении II степени нужно попытаться сохранить целостность пузыря (вскрывают пузыри только при нагноении). Пораженные ткани покрывают

антисептическими эмульсиями и мазями. Дубящие и красящие вещества для лечения использовать нельзя.

Отморожения III и IV степени лечат антисептическими мазями, мазями с протеолитическими ферментами (для ускорения отторжения некротизированных тканей) и ранозаживляющими препаратами.

### ТЕСТОВЫЕ ЗАДАНИЯ:

#### 1. За счет какого слоя регенерирует эпидермис?:

- базального;
- шиповатого;
- зернистого;
- блестящего,
- рогового

#### 2. При какой степени ожога начинает погибать (разрушаться) ростковый (базальный слой) эпидермиса?:

- I степени;
- II степени;
- + III-A степени;
- III-B степени;
- IV степени.

#### 3. За счет чего идет регенерация кожи при ожоге II степени?:

- эпителизация из сохранившихся слоев эпидермиса.
- эпителиальных придатков кожи, краевой эпителизации и рубцового стяжения;
- краевой эпителизации и рубцового стяжения.

#### 4. За счет чего идет регенерация кожи при ожоге III-A степени?:

- эпителизация из сохранившихся слоев эпидермиса;
- эпителиальных придатков кожи, краевой эпителизации и рубцового стяжения;

- краевой эпителизации и рубцового стяжения

#### 5. За счет чего идет регенерация кожи при ожоге III-B степени?:

- эпителизация из сохранившихся слоев эпидермиса.
- эпителиальных придатков кожи, краевой эпителизации и рубцового стяжения;
- краевой эпителизации и рубцового стяжения.

#### 6. При какой степени ожога начинают погибать эпителиальные придатки кожи?:

- I степени,
- II степени;
- III-A степени;
- III-B степени.
- IV степени.



- неправильные ответы.

**7. Назовите первую стадию (период) ожоговой болезни:**

- ожоговый шок;
- ожоговая токсемия,
- ожоговая септикотоксемия;
- реконвалесценции

**8. Назовите третий период ожоговой болезни:**

- ожоговый шок.
- ожоговая токсемия,
- ожоговая септикотоксемия;
- реконвалесценции

**9. Назовите второй период ожоговой болезни:**

- ожоговый шок;
- + ожоговая токсемия;
- ожоговая септикотоксемия,
- реконвалесценции.

**10. При каком проценте поражения кожи у взрослого (от всей поверхности тела) поверхностные ожоги еще можно рассматривать, как местное поражение?:**

- до 5%;
- до 10%;
- до 15%;
- до 20%;
- до 25%

**ЗАНЯТИЕ №7**

**ТЕМА:** Невралгия тройничного нерва. Этиология. Патогенез. Клиническая картина. Диагностика. Лечение. Морфологические изменения в нерве. “Курковые зоны”, их знание. Характеристика болевого синдрома. Точки Валле в клинике невралгии. Диагностическая анестезия.

**СОДЕРЖАНИЕ ЗАНЯТИЯ:**

**НЕВРАЛГИЯ ТРОЙНИЧНОГО НЕРВА**

В литературе различают деление невралгий тройничного нерва на две формы: *центральную* (поражение гассерова ганглия) и *периферическую* (поражение периферических ветвей тройничного нерва). Смешивать невралгии тройничного

нерва центрального и периферического генеза в одно заболевание нельзя, т.к. каждая из этих форм имеет свои особенности клинического течения, что требует различных методов их лечения.

**Невралгия тройничного нерва преимущественно центрального генеза**

*Этиология:* Среди наиболее частых причин возникновения данной невралгии необходимо отнести следующие факторы: сосудистые заболевания (гипертоническая болезнь), ревматизм, черепно-мозговая травма, инфекционные заболевания, поражения центральной нервной системы (арахноидиты, энцефалиты), острые нарушения мозгового кровообращения, климактерический период, хронические бактериальные (ангины) и вирусные (грипп, ОРВИ) инфекции, отравление различными ядами (свинец, медь, мышьяк), эндогенные интоксикации, эндокринные заболевания и др. Чаще болеют люди в возрасте 40-60 лет.

**Клиника.** Заболевание характеризуется появлением острых, режущих, приступообразных лицевых болей. Больные сравнивают их с "прохождением электрического тока". Болевые пароксизмы продолжаются от нескольких секунд до нескольких минут. Частота приступов различная. Боли могут возникать спонтанно, но чаще появляются при движении мускулатуры лица (во время разговора, еды, умывания, бритья и т.д.). Больные застывают в определенной позе, бояться пошевелиться (задерживают дыхание или усиленно дышат, сдавливают болезненный участок или растирают его пальцами, некоторые совершают жевательные или причмокивающие движения). Боли захватывают определенную область лица, которая иннервируется той или иной ветвью тройничного нерва (чаще II или III ветвь, реже I). Боли сопровождаются вегетативными проявлениями - гиперемией лица, слезотечением, ринореей, гиперсаливацией (редко сухость полости рта). Появляются гиперкинезы мышц лица - подергивание мышц подбородка, глаза или других мышц. Приступ болей прекращается внезапно. Для невралгии тройничного нерва центрального генеза характерно (встречается в 84% случаев) наличие *курковых (триггерных) зон*, т.е. участков кожи или слизистой оболочки, раздражение которой провоцирует появление приступа боли. Курковые зоны на коже лица имеют назолабиальное расположение, т.к. локализуются в области губ и носа. Однако имеются триггерные зоны и на слизистой оболочке полости рта (на нёбе, альвеолярном отростке верхней и нижней челюстей или в другом участке). Курковые зоны на слизистой оболочке всегда локализуются на стороне поражения тройничного нерва. *Болезненные точки Валле* - место выхода ветвей тройничного нерва из костного отверстия в мягкие ткани лица. Нередко больные отмечают, что приступу боли предшествует *вегетативная аура* - гипертермия или слезотечение на большой

стороне. У других больных возникновению боли предшествуют парестезии в виде "ползания мурашек", зуда или покалывания.

Наиболее часто поражаются II и III ветви тройничного нерва. Заболевание длится от нескольких месяцев до нескольких лет (иногда десятками лет).

Лечение невралгий тройничного нерва центрального генеза проводится врачами - невропатологами.

В первую очередь для снятия болей назначают антиэпилептические препараты: *тегретол (финлепсин), этосуксепид, морфолеп, триметин, клоназепам* и др. *Тегретол (Карбамазепин, Финлепсин)* в первые сутки назначают 0,1 (0,2) грамма 2 раза в сутки. Ежедневно дозу увеличивают на 0,1 г. Доводят максимально до 0,6-0,8 г в сутки (в 3-4 приема). Эффект наступает на 2-3 сутки от начала лечения. После исчезновения болей дозу препарата ежедневно снижают на 0,1 г и доводят до 0,1-0,2 г в сутки. Курс лечения составляет 3-4 недели. Перед выпиской из стационара дозу препарата снижают до той минимальной дозы, при которой не появляются приступы болей. *Этосуксепид (Суксилеп, Ронтон)* назначают в дозе 0,25 г в сутки. Постепенно увеличивают дозу до 0,5-1,0 г в сутки (в 3-4 приема), дозу удерживают несколько дней и постепенно снижают до 0,25 г в сутки. Лечение длится 3-4 недели. Проводится курс лечения *никотиновой кислотой*. Внутривенно ее вводят в виде 1% раствора, начиная с 1 мл (никотиновую кислоту растворяют в 10 мл 40% раствора глюкозы). Ежедневно дозу увеличивают на 1 мл и доводят ее до 10 мл (на десятый день лечения), а затем ежедневно снижают на 1 мл и заканчивают введением 1 мл препарата. Следует помнить, что никотиновую кислоту нужно вводить медленно, после приема пищи, в положении лежа (т.к. препарат снижает артериальное давление). Консервативное лечение включает назначение витаминов группы В, антигистаминных препаратов, биогенных стимуляторов (ФИБС, алоэ, биосед, пелоидин или др.), гипотензивных и спазмолитических средств.

По показаниям назначается физиотерапия (электрофорез или фонофорез с анальгетиками или анестетиками, диадинамические токи, УФО, УВЧ и др.). Хирургическое лечение невралгий ТРОЙНИЧНОГО нерва центрального генеза у челюстно-лицевого хирурга не дает положительного эффекта.

### **Невралгия тройничного нерва преимущественно периферического генеза.**

Данные невралгии возникают в результате воздействия патологического процесса на различные участки периферического отдела тройничного нерва. К этиологическим факторам, которые могут вызвать невралгию тройничного нерва периферического генеза следует отнести следующие заболевания: пульпиты; периодонтиты; хронические периоститы; остеомиелиты; гаймориты; гальванизм полости рта; опухоли и опухолеподобные образования мягких

тканей и костей лицевого скелета; протезы, которые травмируют слизистую оболочку рта или нарушают высоту прикуса; пломбировочная масса, которая выведена за пределы верхушки зуба при проведении заапекальной терапии; при оссификации нижнечелюстного канала (проходит нижнечелюстной нерв) или подглазничного отверстия (выходит подглазничный нерв); простой или опоясывающий лишай (вызывается нейротропным вирусом) и др.

В настоящее время считают, что фактором, который может поддерживать течение невралгии является наличие неустраненных очагов хронической инфекции в носовой полости (хронические риниты, полипы и др.), ротоглотки (хронический тонзиллит и др.) и полости рта (кариозные зубы, рецидивирующие заболевания слизистой оболочки или десен, зубные камни, разрушенные зубы и др.).

*Клинически* заболевание характеризуется наличием приступообразных болей по ходу соответствующих ветвей тройничного нерва. Болевые пароксизмы при невралгиях тройничного нерва периферического и центрального генеза неотличимы между собой. Боли распространяются по ходу II и III ветвей тройничного нерва. Вегетативная симптоматика (слезотечение, ринорея, гиперсаливация и др.) при периферических невралгиях выражена не так четко. Курковые (триггерные) зоны встречаются не так часто (в 47% случаях), реже болезненные точки Балле. Вегетативной ауры нет.

### **Дифференциальная диагностика невралгий тройничного нерва**

**Ганглионит** крылонёбного узла (*синдром Sluder*) характеризуется резкими болями в периорбитальной области, в глазном яблоке, в области корня носа, верхней и нижней челюстях, а иногда и в зубах. Боли иррадируют в язык, мягкое нёбо, висок, затылок, ухо, шею, лопатку, плечо. Боли длятся от нескольких минут до нескольких часов. Обязательно резко выражены вегетативные симптомы - гиперемия и отечность кожи половины лица, слезотечение, ринорея.

Имеется гиперемия и отечность слизистой оболочки заднего отдела носовой полости. Болевой приступ прекращается после проведения аппликационной анестезии заднего отдела носовой полости, что служит дифференциально - диагностическим критерием, который указывает на наличие у больного ганглионита крылонёбного узла. **Боли исчезают при проведении крылонёбной анестезии нёбным путем**, а при невозможности выполнения этой анестезии возможен и другой путь введения анестетика (туберальный, подскуло - крыловидный и др.).

**Ганглионит полудунного узла.** Полудунный ганглий - это чувствительный ганглий тройничного нерва, лежащий в тройничной полости твердой мозговой оболочки на передней поверхности пирамиды височной кости. Провоцируется инфекционными заболеваниями, сосудистыми поражениями, интоксикациями и

другими факторами. Отмечается многоочаговая боль в зоне иннервации трех ветвей тройничного нерва с иррадиацией в половину головы. Боль носит случайный характер. Имеются расстройства всех видов чувствительности на соответствующей половине лица. Появляются герпетические высыпания на коже лица (чаще в проекции I ветви тройничного нерва). Длительность герпетических высыпаний 1-2 недели. Ганглионит ресничного (цилиарного) узла (*синдром Оппенгейма*). Характеризуется приступами острой боли в области глазного яблока. Боли часто возникают в ночное время и сопровождаются выраженной вегетативной симптоматикой (ринорея, слезотечение, светобоязнь, гиперемия конъюнктивы глаза). Приступ боли длится около получаса, а иногда и несколько часов. При пальпации имеется болезненность глазного яблока. Характерно появление герпетических высыпаний на коже лба и носа. У больных могут развиваться конъюнктивиты и кератиты. Невралгия носоресничного нерва (*синдром Шарлена*). Отмечаются мучительные боли в области глазного яблока, надбровья с иррадиацией в соответствующую половину носа. Боли возникают ночью, выражена вегетативная симптоматика. Болезненность при пальпации половины носа и внутреннего угла глазницы. Герпетические высыпания на коже носа и лба. Явления кератоконъюнктивита. **Боли исчезают после проведения аппликационной анестезии переднего отдела носовой полости, что служит диагностическим критерием невралгии носо-ресничного нерва.** Ганглионит ушного узла. Имеются приступы жгучих болей, локализующихся спереди от наружного слухового прохода и в височной области. Приступы длятся от нескольких минут до часа. Боли иррадируют в нижнюю челюсть, зубы и шею. Появляется ощущение заложенности и хлопанье в ухе. Во время приступа боли наблюдается гиперсаливация с соответствующей стороны. Боли провоцируются надавливанием на область наружного слухового прохода (между наружным слуховым проходом и головкой нижней челюсти). **Боли исчезают после проведения внутривоздушной анестезии впереди козелка уха, что является диагностическим критерием наличия ганглионита ушного узла.** Невралгия ушно - височного нерва (*аурикуло - темпоральный синдром, околоушный гипергидроз, синдром Фрей*). Впервые был описан в 1874 г. В.С. Покровским (из клиники СП. Боткина). Данная информация отечественного врача осталась незамеченной. В 1923 г. Lucie Prey описала его под названием "синдрома аурикуло - темпорального нерва". В 1927 г. Andre Thomas объяснил появление синдрома врастанием части регенерирующих потовых и сосудорасширяющих волокон в слюноотделительные волокна. Перерезка ушно-височного нерва приводит к устранению клинической симптоматики.

*Лечение.*

**1. Выявление и устранение этиологического фактора.**

## **2 Аналгетики:**

*а)синтетические производные салициловой кислоты:*

ацетилсалициловая кислота по 0,25-0,5 г 3-4 раза в день после еды;

кверсалин, по 1-3 таблетки 3-4 раза в день до еды;

*б)производные пиразолона:*

антипирин по 0,25-0,5 г 3-4 раза в день;

амидопирин по 0,3 г 3-4 раза в день (лицам с гипертонической болезнью

предпочтительнее амазол по 1 таблетке 3 раза в день);

анальгин по 0,5 г 2-3 раза в день (при очень сильных болях аналгин вводят внутримышечно или внутривенно по 1-2 мл 50% раствора 2-3 раза в день);

бутадиион по 0,1-0,15 г 4-6 раз во время или после еды;

*в)производные анилина:*

фенацетин по 0,25-0,5 г. 2-3 раз в день;

седапгин по 1 таблетке 3 раза в день;

*г)производные индола:*

индометацин, начиная с 25 мг. 2-3 раза в день, доводя суточную дозу до 100-150 мг (можно одновременно с салицилами).

ибупрофен по 0,2г утром до еды, и 3 раза в день после еды.

## **3. Антигистаминные препараты:**

димедрол по 0,03-0,05 г 2-3 раза в день;

дипразин по 0,025 г 2-3 раза в день;

супрастин по 0,025 г 2-3 раза в день;

диазолин по 0,1 г 2 раза в день;

тавегил по 1 мг утром и вечером.

## **4. Транквилизаторы:**

хлоридиазепоксид вначале по 5-10 мг в день. Постепенно дозу повышают до 100-120 мг в сутки, затем постепенно снижают;

диазепам по 2,5-5 мг 2-3 раза в день;

оксазепам по 0,01 г 2-4 раза в день.

## **5. Нейролептики:**

аминазин по 0,025 г на прием 3 раза в день после еды;

тиоридазин по 0,05-0,15 г в день;

галоперидол 0,0015 г 3 раза в день

## **6. Антидепрессанты:**

- амитриптилин по 0,025 г. 2-3 раза в день;

- пиразидол по 0,025 г 2-3 раза в день.

**7. Иглорефлексотерапия, физиотерапия (диадинамические или синусоидальные модулированные точки, ультразвук, УВЧ-терапия).** В восстановительном периоде проводят грязелечение, озокерит или парафинотерапию, применяют биогенные стимуляторы курсом 10-15 инъекций.

**Неотложная помощь.** При выраженном болевом синдроме в качестве разовой неотложной меры показано внутримышечное введение 2-3 мл 0,25% раствора дроперидола в сочетании с синтетическим анальгетиком фентанилом (2 мл 0,005% раствора).

При упорных болях, плохо поддающихся лечению, применяют смесь следующего состава: 2 мл 50% раствора анальгина, 1 мл 2% раствора промедола, 2 мл 0,5% раствора новокаина и 200 000 ЕД пенициллина (вводят внутримышечно 1 раз в день в течение 5-7 дней). При этом через день вводят внутривенно 10 мл 40% раствора гексаметилентетрамина в 5 мл 40% раствора глюкозы. При сахарном диабете гексаметилентетрамин вводят вместе с изотоническим раствором хлорида натрия.

### ТЕСТОВЫЕ ЗАДАНИЯ:

#### 1. Укажите корешки, которые участвуют в формировании ресничного ганглия:

- чувствительный - от внутреннего сонного сплетения, глазодвигательный - от глазодвигательного нерва, симпатический - от носоресничного нерва;
- чувствительный - от глазодвигательного нерва, глазодвигательный - от носоресничного нерва, симпатический - от внутреннего сонного сплетения;
- чувствительный - от носоресничного нерва, глазодвигательный - от глазодвигательного нерва, симпатический - от внутреннего сонного сплетения

#### 2. Укажите правильное расположение ресничного ганглия:

- у медиального угла глазного яблока, в толще жировой клетчатки;
- в толще жировой клетчатки, окружающей глазное яблоко. на латеральной поверхности зрительного нерва;
- в толще жировой клетчатки у наружно - нижнего угла глазного яблока.
- в толще жировой клетчатки у верхне - наружного угла глазного яблока

#### 3. От ресничного узла отходят следующие ветви:

- ресничные нервы, которые иннервируют ресничную мышцу, а также мышцу, которая поднимает верхнее и опускает нижнее веки;
- ресничные нервы, которые иннервируют склеру и сетчатку глаза, радужку (сфинктер и дилататор зрачка), ресничную мышцу и мышцу, поднимающую верхнее веко.
- ресничные нервы, которые иннервируют мышцы, поднимающие верхнее и опускающее нижнее веки.

#### 4. Место расположения крылонёбного узла (ганглия):

- в крылонёбной ямке у крылонёбного отверстия;
- в крылонёбной ямке у овального отверстия,
- в крылонёбной ямке у круглого отверстия.

#### 5. Крылонёбный ганглий является образованием какой нервной системы?:

- симпатической;
- парасимпатической,
- двигательной

#### 6. Какие волокна участвуют в формировании крылонёбного ганглия?:

- симпатические - от верхнечелюстного нерва, парасимпатические - от большого каменистого нерва, чувствительные - от глубокого каменистого нерва;
- парасимпатические - от большого каменистого нерва, симпатические - от глубокого каменистого нерва, чувствительные - от крылонёбной веточки верхнечелюстного нерва
- парасимпатические - от глубокого каменистого нерва, симпатические - от большого каменистого нерва, чувствительные - от верхнечелюстного нерва.

#### 7. От крылонёбного узла отходят следующие нервы:

- глазничные, задние верхние носовые ветви, большой и малый нёбный нерв;
- глазничные, нижние задние боковые носовые ветви, большой и малый нёбный нерв,
- глазничные, задние верхние носовые ветви и нижние задние боковые носовые ветви, большой и малый нёбный нерв;
- задние верхние носовые ветви, нижние задние боковые носовые ветви, большой и малый нёбный нерв

#### 8. Местонахождение ушного ганглия?:

- выше овального отверстия с латеральной стороны нижнечелюстного нерва;
- ниже овального отверстия с медиальной стороны нижнечелюстного нерва;
- выше круглого отверстия с латеральной стороны верхнечелюстного нерва.
- выше круглого отверстия с медиальной стороны верхнечелюстного нерва

#### 9. Какие нервы участвуют в формировании ушного ганглия?:

- чувствительный - от ушновисочной веточки нижнечелюстного нерва, парасимпатический - от языкоглоточного нерва, симпатический - от сплетения средней менингеальной артерии;
- чувствительный - от языкоглоточного нерва, парасимпатический - от ушновисочной ветви нижнечелюстного нерва, симпатический - от сплетения средней менингеальной артерии,
- чувствительный • от ушновисочной веточки нижнечелюстного нерва, парасимпатический - от сплетения средней менингеальной артерии, симпатический - от языкоглоточного нерва

#### 10. Ушной ганглий отдает волокна:

- к околоушной железе, мышцам, натягивающим барабанную перепонку, к барабанной струне;

- к околоушной и поднижнечелюстной железе, к внутренней и наружной крыловидной мышцам, барабанной перегородке и барабанной струне;
- к околоушной железе, мышце, растягивающей мягкое небо, к внутренней и наружной крыловидной мышцам, барабанной струне,
- к околоушной железе, мышцам, натягивающим барабанную перепонку, мышце, растягивающей мягкое небо, к внутренней крыловидной мышце, к барабанной струне.

### ЗАНЯТИЕ №8

**ТЕМА:** Алкоголизация, гидро- и термодеструкция. Невротомия и невроэкзрез: показания и техника. Устранение туннельного болевого синдрома.

#### СОДЕРЖАНИЕ ЗАНЯТИЯ:

##### Хирургическое лечение

А.В. Вишневский (1934) доказал, что анестезия нерва оказывает определенное терапевтическое действие на болезненный очаг благодаря снятию болевого раздражения. **Блокады** могут быть использованы как с диагностической целью (можно установить, вследствие поражения какой анатомической части нерва возник болевой синдром), так и для лечения больного. Блокада проводится **местными анестетиками** (новокаин, лидокаин, тримекаин, маркаин, ультракаин и др.) или смесью следующего состава: полиглюкин, (реополиглюкин) 3 мл, 2% раствор лидокаина 2 мл, гидрокортизон 1 мл (25 мг). Исчезновение болей после проведения такой блокады, даже на полчаса, является показателем правильно установленного места блокады. Неоднократное (до 15-20 раз) применение блокад в некоторых случаях может иметь положительный эффект. **Место проведения блокад** - это места выхода из кости (или входа в кость) периферических ветвей тройничного нерва, т.е. места проведения периферического и центрального проводникового обезболивания. **Блокада ушно-височного нерва** проводится позади суставной головки нижней челюсти в пространстве, ограниченном позади козелком уха, а сверху - нижним краем скуловой дуги. При введении анестетика в указанное место иногда блокируется ветвь лицевого нерва. Во избежание этого иглу не следует вводить на глубину более 1 см, а количество обезболивающего вещества не должно превышать 1 мл. Целесообразно сначала ввести водный раствор местного анестетика короткого действия и оставить иглу на месте введения. Если клиническая симптоматика поражения ушно-височного нерва исчезает, а

признаков блокады лицевого нерва нет, то можно с наименьшим риском ввести 1-2% раствор *спазмолитина* для лечебных целей.

По предложению ПИ. Семенченко и соавторов (1979) у больных с невралгией тройничного нерва для блокады можно использовать 0,25%-0,5%-1%-2% раствор *спазмолитина*. Для периферических блокад используется 2% раствор спазмолитина, для центральных анестезий (блокад) - 1 % раствор, а для блокад вегетативных ганглиев и внутрикожной инфильтрации курковых зон - 0,25%-0,5% растворы. Блокады проводятся через 3 дня, реже - через 2 дня. Периферические блокады чередуются с центральными. Для блокад используется от 0,5 мл до 3,0 мл 1-2% раствора спазмолитина и 2-5 мл 0,25%-0,5% раствора. После проведения блокад раствором спазмолитина наблюдается головокружение, снижение артериального давления. Поэтому после проведения блокад спазмолитином рекомендовано наблюдение врача в течение 35-40 минут. Через 2-2,5 часа на месте инъекции спазмолитина развивается отек мягких тканей, который самостоятельно проходит через 3 дня. Для предупреждения отека рекомендуется применение антигистаминных препаратов. Нами, в течение многих лет, для лечения невралгий тройничного нерва периферического генеза использовались блокады раствором *спазмолитина*. Курс лечения состоял из 5-7 блокад. Положительный эффект наблюдался у 2/3 больных, а у 1/3 применен впоследствии хирургический метод лечения. Рецидивы болей появились примерно у половины больных через 2-4 года. Осложнений при использовании спазмолитина мы не наблюдали. Положительный эффект нами получен при проведении блокад *спазмалгоном* (спазганом, баралгином, максиганом, триганом). Препарат действует более мягко (меньше были постинъекционные отеки), чем спазмолитин. Рецидивы заболевания появлялись лишь в небольшом проценте случаев. Хирургические методы лечения сводятся к проведению **нейротомии** - рассечение нерва и **нейрэктомии** - иссечения участка нерва, **нейроэкзреза** - удаление нерва путем его выкручивания.

**Нейротомия II ветви тройничного нерва способом Русселя** (Russel), которая была предложена автором в 1944 г. Для лечения невралгий второй ветви тройничного нерва, используется редко, т.к. положительный эффект наступает не на длительный срок (рецидивы через 4-5 месяцев) и операция оставляет косметический дефект (проводится внеротовым доступом). К настоящему времени известно много методов нейрэктомии второй и третьей ветвей тройничного нерва. Для лечения невралгий предложены методы: Tniersch (1883), Rbmer (1953), Rosenthal (1955), Klampfer (1966) и многие другие. Наиболее перспективными методами для лечения периферических форм невралгий ТРОЙНИЧНОГО нерва являются **декомпрессионные операции** с освобождением периферических ветвей нерва из костных каналов.

Находят широкое применение декорткация подглазничного или нижнечелюстного канала с резекцией нервно - сосудистого пучка. Положительный эффект наблюдали почти у 90% больных. Осложнений не было. **Декорткация подглазничного канала с резекцией нервно-сосудистого пучка.** Показанием для указанного хирургического вмешательства являются рецидивы болей в зоне периферической иннервации второй ветви тройничного нерва после использования всех возможностей консервативного лечения и ликвидации одонтогенных и других патологических процессов в области верхней челюсти, которые могут быть причиной невралгических синдромов. Методика проведения операции. Производят анестезию у круглого отверстия небным или подскуло - крыловидным путем (5 мл 2% раствора новокаина, тримекаина или лидокаина) и инфильтрационную анестезию в области преддверия рта на фоне нейролептаналгезии. Разрезают слизистую оболочку и надкостницу по переходной складке от бокового резца до второго большого коренного зуба. Отсепарируют мягкие ткани от передней стенки верхнечелюстной пазухи, по возможности, до нижнего края орбиты. Трепанную переднюю стенку верхнечелюстной пазухи с образованием сквозного отверстия около 2,5-3 см в диаметре. Удаляют кость, ограничивающую две нижние трети подглазничного отверстия. В результате костный дефект принимает грушевидную форму. Выделяют из мягких тканей подглазничной области нервно-сосудистый пучок и пересекают его на возможно большем расстоянии (обычно 2,5-3 см) от подглазничного отверстия. Культю нервно-сосудистого пучка захватывают зажимом, что, в дальнейшем, облегчает проведение операции. Продольно разрезают и отсепарируют слизистую оболочку верхнечелюстной пазухи в области проекции подглазничного канала. Глубина залегания подглазничного канала различна. Иногда нижняя стенка его местами отсутствует. В других случаях канал может быть "замурован" в толще склерозированной кости. Удаляют нижнюю стенку канала на всем протяжении и одновременно прилежащий участок кости задней стенки верхнечелюстной пазухи. Смещают нервно-сосудистый пучок вниз и перерезают его острым серповидным скальпелем, по возможности, проксимальнее. Можно провести нейроэкзерез. Кровотечение останавливается электрокоагуляцией или путем наложения на кровоточащую культю кристаллов перманганата калия. Лоскуты слизистой оболочки верхнечелюстной пазухи укладывают на место. Рану в преддверии рта зашивают наглухо. Если невралгия сочетается с хроническим гайморитом, выскабливают измененную слизистую оболочку и полипы, накладывают соустье с полостью носа. Во время оперативного вмешательства следует резецировать нервно - сосудистый пучок на протяжении 7-8 см, включая его внекостный отрезок (2,5-3 см). В послеоперационном периоде

проводится симптоматическое лечение. При наличии пароксизмов боли, которые могут отмечаться в течение нескольких дней после операции, хороший терапевтический эффект достигается от назначения финлепсина по 1 таблетке 2 раза в день.

#### **ТЕСТОВЫЕ ЗАДАНИЯ:**

##### **1. Местонахождение поднижнечелюстного ганглия:**

- в теле поднижнечелюстной железы;
- на нижней поверхности поднижнечелюстной железы в толще подкожной клетчатки;

- рядом с поднижнечелюстной железой, ниже язычного нерва

##### **2. Поднижнечелюстной ганглий получает ветви:**

- чувствительный - от барабанной струны, секреторный
- от язычного нерва, симпатический - от сплетения наружной сонной артерии;
- чувствительный - от язычного нерва, секреторный - от сплетения наружной сонной артерии, симпатический - от барабанной струны;

- чувствительный - от язычного нерва, секреторный - от барабанной струны, симпатический - от сплетения наружной сонной артерии

##### **3. Поднижнечелюстной ганглий отдает ветви:**

- + к поднижнечелюстной железе и ее протоку;
- к поднижнечелюстной и подъязычной железам и их протокам,
- к поднижнечелюстной железе, ее протоку и частично к добавочной доле околоушной железы

##### **4. Место расположения подъязычного ганглия:**

- в толще подъязычной железы;
- + рядом с подъязычной железой;
- в толще корня языка.

##### **5. Точки Валле - это:**

- участки, где проявляется вегетативная симптоматика невралгии тройничного нерва;
- + места выхода ветвей тройничного нерва из костного отверстия в мягкие ткани;
- местонахождение триггерных (курковых) зон.

## ЗАНЯТИЕ №9

**ТЕМА:** Неврит тройничного нерва. Этиология и патогенез. Характеристика болевого симптома. Методы лечения неврита. Невралгия языкоглоточного нерва. Этиология и патогенез. Клиника невралгии языкоглоточного нерва. Способы снятия болевых ощущений.

### СОДЕРЖАНИЕ ЗАНЯТИЯ:

#### НЕВРИТ ТРОЙНИЧНОГО НЕРВА

*Неврит* - поражение нерва, характеризующееся изменениями интерстиция, миелиновой оболочки и осевых цилиндров. При *невралгиях* наблюдаются изменения только в его оболочках. Проявляется симптомами раздражения и (или) выпадения функции в зоне соответствующей иннервации. Поражение нерва обусловлено воздействием различных этиологических факторов: бактериальные и вирусные инфекции, эндогенные и экзогенные интоксикации, травмы, сосудистые и обменные нарушения, аллергические факторы, охлаждение, авитаминоз и др. Патогенез неврита сложен и обусловлен токсическими, обменными и сосудистыми изменениями в нерве, а также нарушением анатомической целостности нервного волокна. Особенностью клинического проявления неврита тройничного нерва является то, что заболевание проявляется *болями, нарушением чувствительности* в зоне иннервации (гипестезии, парестезии и др.), а также *двигательными нарушениями* (при неврите нижнечелюстного нерва).

Встречается как неврит трех ветвей тройничного нерва, так и невриты отдельных его ветвей. Клинически неврит тройничного нерва проявляется самопроизвольными, постоянными, ноющими болями в зоне иннервации его ветвей (челюстях, зубах, деснах), онемение (могут быть парестезии) верхней, нижней губы и подбородка, а также в зубах и деснах. Клиническая симптоматика может быть выражена как в легкой форме (мало беспокоит больного), так и в тяжелой форме (вызывает значительные беспокойства). При обследовании обнаруживается выпадение всех видов чувствительности в зоне иннервации тройничного нерва.

Неврит нижнелуночкового (нижнего **альвеолярного**) нерва чаще всего возникает в результате травмы (сложное удаление зубов, после проведенной анестезии, перелома челюсти и др.), при остеомиелитическом процессе, после выведения большого количества пломбирочного материала за верхушку корня зуба (премоляра или моляра), при опухолеподобных и опухолевых процессах, локализирующихся в теле нижней челюсти и др.

Больные жалуются на ноющие боли (которые иногда могут быть выражены мало), чувство онемения в нижних зубах и соответствующей половине нижней губы и подбородка. Боли могут быть постоянными, а в некоторых случаях даже усиливаться или ослабевать. Имеется чувство неловкости в подбородке. В острой стадии (при воспалении) может быть парез жевательных мышц и **тризм - тоническое сокращение жевательных мышц, проявляющееся стискиванием челюстей**. При обследовании обнаруживается выпадение всех видов поверхностной чувствительности на слизистой оболочке альвеолярного отростка с вестибулярной стороны (за исключением небольшого участка от второго премоляра до второго моляра, иннервируемого щечным нервом), на слизистой оболочке и коже соответствующей нижней губы, а также коже подбородка. Перкуссия зубов несколько болезненная. Определяя электровозбудимость пульпы зубов на соответствующей половине нижней челюсти можно установить, что она понижена или же отсутствует. Не все группы зубов одинаково реагируют на силу тока, т.к. может быть поражение на определенном участке нерва в нижнечелюстном канале. Раздражение током может вызвать в зубах ноющую, а иногда длительную боль. Неврит нижнелуночкового нерва может сочетаться с невритом язычного и щечного нервов.

**Неврит верхних луночковых нервов (верхнего зубного сплетения)** встречается после сложных удалений зубов, при чрезмерном выведении за пределы зуба пломбирочной массы, при воспалительных процессах на верхней челюсти (остеомиелиты, гаймориты), после оперативных вмешательств и др. Имеются незначительные боли и чувство онемения в верхних зубах (или в определенной группе зубов), а также расстройство всех видов поверхностной чувствительности слизистой оболочки альвеолярного отростка с вестибулярной стороны и прилежащего участка щеки. Электровозбудимость пульпы в соответствующих зубах понижена или отсутствует. Для невритов верхних луночковых нервов характерно длительное течение (в течение нескольких месяцев). Электровозбудимость пульпы зубов может и не восстановиться. Последнее касается только того случая, если повреждены нервы, которые отходят от верхнечелюстного сплетения.

Неврит **язычного нерва** может быть изолированным при травматическом его повреждении (проведение анестезии, сложное удаление зубов, оперативные вмешательства в данной области). Характеризуется болями (бывают выраженными) и выпадением поверхностной чувствительности (могут быть парестезии), а иногда и вкусовой чувствительности в передних двух третей соответствующей половины языка. Неврит щечного нерва очень часто сочетается с невритом нижнелуночкового нерва. Изолированным бывает очень

## ЗАНЯТИЕ №10

редко (при травме). Неврит щечного нерва не сопровождается ни болями, ни парестезиями. Наблюдается только выпадение чувствительности на слизистой оболочке щеки и в области угла рта.

**Диагноз** неврита тройничного нерва и его ветвей устанавливается на основании клинической симптоматики и анамнестических данных больных. Необходимо только помнить, что невриты могут быть не только первичными (травма, воспаления), но и вторичными - в результате опухолей (невриномы, меланомы и др.), туберкулеза, прогрессирующих поражений нервной системы и некоторых других процессов.

**Лечение** неврита проводится в соответствии с этиологическим фактором и выраженностью клинической симптоматики. При невритах, которые возникают в результате воспалительного процесса необходимо лечение основного заболевания. При сдавлении нерва кистой или опухолью следует провести хирургическое лечение - удаление кисты или опухоли. Невриты аллергического или токсического происхождения лечат устранением фактора, который вызвал аллергию или интоксикацию. Если неврит вызван травматизацией нерва, то необходимо выяснить ущемлен ли нерв. Если он ущемлен (отломком челюсти, стенкой лунки или пломбирочной массой), то нужно его освободить (провести репозицию отломка, остеосинтез, альвеолэктомию или удаление пломбирочной массы). **Следует помнить, что удаление пломбирочной массы, которая ущемляет нерв, является не таким простым вмешательством (сложно обнаружить местонахождение пломбирочной массы), а неосторожная манипуляция инструментом может привести к более значительной травме нерва.**

**В** некоторых случаях (при невритах только крупных ветвей тройничного нерва) прибегают к **невролизу** - выделению нерва из рубцов с целью улучшения условий его регенерации и функционирования. Из физиотерапевтических средств используются следующие: электрофорез и фонофорез обезболивающих и рассасывающих препаратов, электрическое поле УВЧ, ультразвук, импульсные токи, парафинотерапия. Из медикаментозных средств назначают: болеутоляющие, витамины, кокарбоксилаза, АТФ, ингибиторы холинэстеразы (галантамин, прозерин, оксазил), дибазол. Необходима обязательная санация полости рта всем больным с невритами тройничного нерва и его периферических ветвей.

### Рекомендуемая литература:

- 1 Хирургическая стоматология (под ред.Робустовой Т.Г.). — М.: Медицина, 1996. . 2.Тимофеев А.А. Руководство по хирургической стоматологии и челюстно-лицевой хирургии. Т. 1. - Киев, «Червона рута — Туре), - 1999

**ТЕМА:** Вегеталгии. Синдром крылонебного узла. Клиническая характеристика болевых ощущений Способы снятия болевых ощущений. Сосудистые лицевые боли. Этиология и патогенез. Клиническая характеристика болевых ощущений.

### СОДЕРЖАНИЕ ЗАНЯТИЯ:

*Лицевые симпаталгии* (вегеталгии) - жгучие, ноющие, распирающие боли различной интенсивности, сочетающиеся с сосудодвигательными, температурными, секреторными, трофическими и эмоциональными нарушениями.

*Этиология, патогенез*

Выделяют синдром симпаталгий на основе анатомических, физиологических и клинических данных. Аfferентные вегетативные волокна представлены маломиелинизированными медленнопроводящими волокнами В и С, выполняющими проведение недифференцированных, нелокализованных и "протопатических" болевых ощущений. При поражении нервов, сплетений, ганглиев, ядерных образований и проводящих систем мозга могут появляться характерные боли, которые в клинической практике и получили название симпаталгий. Они могут быть длительными или постоянными, мало или значительно выраженными. Как правило, их сопровождают разной степени выраженности другие проявления: сосудистые, секреторные, трофические, мышечнотонические, эмоциональные (астено-ипохондрические, депрессивные и др.). Боли при симпаталгий часто предшествует период парестезии в виде чувства ползания мурашек, жжения, похолодания, тепла, давления, распирания. Интенсивность боли зависит от эмоциональных воздействий, барометрического давления, влажности и т.д.

Важной особенностью симпаталгий является их склонность к пароксизмальному (кризовому) течению. От невралгии они отличаются более медленным развитием пароксизма и последующим также более медленным спадом. Механизм развития лицевых симпаталгий, очевидно, связан с раздражением соответствующих волокон на периферии (воспаление, аллергия, ишемия, сдавление, метаболические изменения). Нейрофизиологической основой является изменение баланса аfferентного потока с преобладанием протопатических ощущений, угнетением антиноцицептивных систем на уровне ствола мозга, истощением нейротрансмиттерных механизмов ней-ронального торможения (ГАМК, глицин, таурин). Для понимания механизмов симпаталгий и разработки лечебных мероприятий важны и достижения в области изучения



эндорфин- и энкефалинергических систем мозга и их роли в механизмах антиноцицепции.

*Ганглиопатия верхнего шейного симпатического узла* - лицевая симпаталгия, сочетающаяся с регионарными вегетативными нарушениями. Диагностика основывается на болях симпаталгического характера, возникающих в шейно-затылочной области и иррадиирующих в гомолатеральную половину лица. Заболевание следует отличать от шейной мигрени, при которой боли носят ломящий, тупой характер, усиливаются при неудобном (фиксированном) положении головы.

*Невралгия крылонебного узла (синдром Сладера)* - описана в 1908 г. Sluder.

Предполагается ведущая роль регионарных патологических процессов в развитии поражения этого узла. Известное значение придается общеинфекционным, аллергическим, конституциональным, психогенным и др. факторам. Развитие болевого приступа, сочетающегося с местными вазомоторными нарушениями, обусловлено раздражением узла, его связей, а также выделением серотонина, гистамина, кининов. Реперкуссивные нервные механизмы и накопление в крови биогенных аминов могут обусловить развитие и генерализованных вегетативно-сосудистых реакций. Поэтому выделены локальные и генерализованные формы заболевания. Распознавание невралгии крылонебного узла основывается на наличии приступообразных лицевых болей переносицы, верхней челюсти, глазницы. Приступы длятся от 20 минут до нескольких часов. Боли могут иррадиировать в шею, затылок, плечо, сопровождаются слезотечением, ринореей, гиперемией кожи и ее отечностью. Дифференцировать следует в первую очередь от пучковой головной боли, где типичны внезапные начало и конец приступов, их серийность.

Невралгия цилиарного узла (синдром Чарлена) - этиология: этмоидит, гипертрофия носовых раковин, отек слизистой носовой полости. Диагностика основывается на приступообразных, часто ночных, сильных болях в назоорбитальной области длительностью 0,5-1 час, трофических изменениях глаза, кератите, светобоязни, слезотечении, ринорее.

*Лечение*

Характерно купирование приступа при закапывании 0,25% р-ра дикаина в конъюнктивальный мешок или в верхний носовой ход. Лечение комплексное. Проводится санация полости рта, носоглотки. Для снятия болевого приступа смазывание слизистых 3-5% р-ром кокаина, 0,25% р-ром дикаина.

Рекомендуется применение антигистаминных препаратов, транквилизаторов, производных ГАМК, карбамазепина, анальгетиков, спазмолитиков, дегидратирующих средств, нейролептиков и антидепрессантов, метаболитов и ноотропных средств. Показаны также противовоспалительные физиотерапевтические процедуры. В тяжелых случаях - хирургическое вмешательство.

Лицевые симпаталгии - это группа схожих по своим клиническим проявлениям состояний, имеющих четкое пароксизмальное течение и удовлетворительное состояние между приступами.

Длительность приступов от десятков минут до нескольких суток (реже), и проявляются резкой, часто непереносимой болью в лице жгучего, распирающего, сдавливающего или пульсирующего характера.

Важным клиническим признаком являются вегетативные нарушения на стороне боли:

- ◆ слезотечение
- ◆ покраснение конъюнктивы глазного яблока
- ◆ выделение жидкости с одной половины носа и ощущение заложенности в ней
- ◆ отечность лица

Лицевые симпаталгии являются проявлением принципиально разных форм патологии:

1. Симпаталгические синдромы (поражения периферических вегетативных узлов, нервов)
  - ◆ носоресничная невралгия – с-м Чарлена
  - ◆ крылонебная невралгия – с-м Сладера
  - ◆ невралгия большого поверхностного каменистого нерва – с-м Гартнера
2. Сосудистые синдромы, близкие к мигрени:
  - ◆ пучковая головная боль
  - ◆ кластер-эффект (гистаминовая мигрень Хортона, мигренеподобная невралгия Гарриса)
  - ◆ синдром сонной артерии Глязера

## ЗАНЯТИЕ №11

**ТЕМА:** Глоссалгия (глоссодиния). Этиология и патогенез. Клиническая картина. Местное и общее лечение.

### СОДЕРЖАНИЕ ЗАНЯТИЯ:

**Стомалгия** – это хроническое заболевание с персистирующей орофациальной болью, обычно не сопровождающееся поражением слизистой оболочки рта и языка. В связи с неясностью механизма развития заболевания, нет единого обозначения стомалгии. Предложено много терминов: синдром обожженного языка, глоссалгия, дизестезия полости рта, глоссодиния, вегетоз языка.

**Этиология и патогенез.** Ряд авторов предполагают в качестве причин глоссалгии повышенный уровень мономеров в акриловых основаниях протезов, однако не все подтверждают аллергическую реакцию на акрилаты. Более вероятными причинами могут быть механическое раздражение протезами и парафункциональные привычки. Считалось, что в развитии стомалгии большое значение имеют гальванические токи. Реакция гиперчувствительности на ртуть была наиболее частой причиной, однако замена амальгамовых пломб снимала жжение в полости рта менее, чем у половины пациентов. Стомалгия возможна после применения эналоприла, каптоприла, изиноприла.

**Клиническая картина.** При стомалгии боли часто можно квалифицировать как дизестезию трудно определяемой локализации. Боль бывает поверхностной и глубокой, преимущественно на кончике языка и по краям, может распространяться на ротовую полость, глотку, губы и сочетаться с жжением в полости рта, сухостью рта, жаждой, нарушением вкуса, тревогой, раздражительностью. Уровень боли при стомалгии, хотя и отличается по качеству, аналогичен по интенсивности зубной боли. В случае дизестезии и парестезии жжение появляется утром, усиливается в течение дня и достигает максимума к вечеру, ослабевая или полностью исчезая при приеме пищи. Четко прослеживается суточный ритм возникновения болей. Он повторяется в течение месяцев с периодическими обострениями. Это состояние появляется иногда после аффективной травмы, смерти или заболевания раком близкого человека, при личностных и профессиональных трудностях.

Наиболее часто стомалгией страдают женщины, преимущественно в период менопаузы. Они ощущают раздражение в области слизистой оболочки языка и полости рта, которая, как правило, бывает сухой и напоминает таковую у стариков. Присоединяется возбуждение языка. Больные в течение длительного времени рассматривают свой язык, пытаются обнаружить на нем изменения. Все эти симптомы сочетаются с кратковременным общим возбуждением, усиливаются при приливах. Возникает страх возможного развития рака.

Многие пациенты со стомалгией жалуются на расстройство вкуса — дисгевзию. Дисгевзия была выявлена у 68% больных стомалгией, особенно на горькую пищу.

Реакция на местную анестезию отличается у больных в группах с дисгевзией, жжением в полости рта и в группе с сочетанием дисгевзии и жжения.

Установлено, что дисгевзия имеет периферическое происхождение, поскольку отмечается ее уменьшение после применения местной анестезии. Видимо, местная анестезия может снимать периферическое угнетение центральных сенсорных структур у этих больных. Отсутствие влияния на жжение местных анестетиков обосновывает использование медикаментов, действующих на центральные структуры.

Симптомы стомалгии стихают при воздействии горячей и острой пищи. Данный эффект связан с находящимся в острой пище капсаицином. Выявлен хороший эффект при применении капсаицина (препарат стручкового перца для наружного применения) при лечении орофациальных болей. При невралгии тройничного нерва с внутриоральным пусковым механизмом отмечалась меньшая реакция на местную терапию капсаицином, чем при стомалгии.

У больных стомалгией выявлена корреляция между уровнем бета-эндорфина и тяжестью стомалгии.

**Дифференциальная диагностика.** Сходную со стомалгией клиническую картину имеют невралгия и невропатия язычного нерва, при которых более четко выражены нарушения чувствительности в виде боли или гипестезии.

Однако основное отличие от них стомалгии — это исчезновение всех болезненных проявлений во время приема пищи.

**Лечение.** При лечении стомалгии необходимо комплексное применение лечебных мероприятий: медикаментозной терапии, физиотерапии, иглорефлексотерапии, лазеротерапии, гипербарической оксигенации и психотерапии. Медикаментозная терапия включает применение антидепрессантов, бензодиазепинов, антигистаминных препаратов, половых гормонов, витаминов и силовых добавок, антигрибковых препаратов, анальгетиков, вазоактивных препаратов и вегетотропных средств.

Широкое применение имеют антидепрессанты, используемые для лечения болевых состояний в течение более чем 30 лет. Обычные суточные дозы антидепрессантов 25—100 мг. Дозы антидепрессантов должны быть ограничены при появлении антихолинергических побочных эффектов (сухость во рту, запор, нарушение аккомодации, задержка мочи). У больных, особенно с сопутствующей сердечнососудистой патологией, могут наблюдаться осложнения (ортостатическая гипотензия, аритмия).

Бензодиазепины часто вводятся пациентам с хроническими болями, хотя длительное их применение может стимулировать или усиливать депрессию. Чаще используется феназепам в дозе 0,25—0,5 мг 2—3 раза в день, тазепам (суточная доза 30—90 мг), мезапам (суточная доза 10—30 мг). В период обострения неприятных ощущений при стомалгии назначают курс реланиума внутримышечно, а при тяжелом течении заболевания применяют нейролептики, например галоперидол в дозе 3,6—15 мг в сутки.

Для улучшения микроциркуляции, особенно у лиц с сосудистыми заболеваниями и дегенеративными изменениями шейного отдела позвоночника, применяют пентокси-филлин в дозе 300—600 мг в сутки, никотиновую кислоту, никошпан, но-шпу, стугерон, кавинтон.

Необходимо применение витаминов (парентеральное введение тиамина, рибофлавина, пиридоксина, цианокобаламина, аскорбиновой кислоты; пероральный прием токоферола ацетата и ретинола). Рекомендован прием вегетотропных препаратов: холинолитиков (белласпон, беллоид, платифиллин);

антихолинэстеразных препаратов (галантамин); ганглиоблокаторов (ганглерон, бензогексоний). Применяют антигистаминные препараты — пипольфен, димедрол, супрастин.

С целью тормозящего воздействия на периферические механизмы используют местноанестезирующие средства (взвесь анестезина на глицерине, растворы тримекаина и лидокаина) в виде аппликаций, ротовых ванночек, аэрозольного орошения.

Для уменьшения явлений ксеростомии с целью стимуляции функции слюнных желез применяют пилокарпин по 5 мг 1 раз в день сублингвально, витамин А, йодид калия. Для изменения консистенции слюны используют бромгексин. В качестве заместительной терапии применяют силовые заменители искусственного и естественного происхождения, например саленум — водорастворимый экстракт льняного семени.

В комплексном лечении стомалгии все шире и с высокой эффективностью применяется иглорефлексотерапия. Достаточно высоко оценивается эффект аурикулоэлектростимуляции. Отмечается высокая терапевтическая эффективность от применения чрескожной электростимуляции.

Широкое применение имеют физиотерапевтические процедуры: массаж воротниковой зоны и головы, гальванизация верхних шейных симпатических узлов, эндоназальный электрофорез новокаина и т. д. Многие авторы указывают на положительный эффект лазеротерапии, которая играет роль биостимулятора, оказывает анальгезирующее действие.

Имеются указания о положительном эффекте применения гипербарической оксигенации и использования кислорода при введении его шприцем в слизистую оболочку рта, щеки и на боковые поверхности языка.

По данным ряда авторов, эффективен курс психотерапевтического лечения, состоящий из гипнотерапии и аутогенной тренировки. Необходимы санация полости рта, сошлифовывание острых краев зубов, восстановление окклюзионной высоты. Несмотря на наличие большого количества лекарственных препаратов и методик, используемых для лечения стомалгии,

эффективность их невысока, в связи с чем требуются совместные усилия врачей разных специальностей — стоматологов, невропатологов и психиатров — для достижения успехов в исследовании и лечении стомалгии.

## ЗАНЯТИЕ №12

**ТЕМА:** Ганглиониты ушного, подчелюстного и подъязычного узлов. Этиология и патогенез. Клиника, диагностика, лечение.

### СОДЕРЖАНИЕ ЗАНЯТИЯ:

**Ганглионит ушного узла.** Имеются приступы жгучих болей, локализующихся спереди от наружного слухового прохода и в височной области. Приступы длятся от нескольких минут до часа. Боли иррадируют в нижнюю челюсть, зубы и шею. Появляется ощущение заложенности в ухе. Во время приступа боли наблюдается гиперсаливация с соответствующей стороны. Боли провоцируются надавливанием на область наружного слухового прохода (между наружным слуховым проходом и головкой нижней челюсти). **Боли исчезают после проведения внутрикожной анестезии впереди козелка уха, что является диагностическим критерием наличия ганглионита ушного узла.**

Невралгия язычного нерва. Характеризуется резкими приступами болей, которые локализуются в области передних двух трети половины языка. Боли возникают спонтанно или при приеме пищи, а также при разговоре. Часто бывает гиперестезия соответствующей половины языка, а нередко приводит к потере в этой зоне болевой и вкусовой чувствительности.

**Ганглионит подчелюстного узла.** Приступ острой боли в поднижнечелюстной области обычно 1-2 раза в сутки, продолжается от нескольких минут до часа. Провоцируются боли только приемом острой или обильной пищи. Боли иррадируют в нижнюю челюсть и губу, затылок, шею. Может наблюдаться повышенное слюноотделение. Припухлости мягких тканей в поднижнечелюстной области нет. Из протока поднижнечелюстной железы выделяется прозрачная слюна.

**Ганглионит подъязычного узла.** Приступ острой боли в поднижнечелюстной области и языке продолжительностью от нескольких минут до часа. Болевые пароксизмы нечастые (1-2, реже 3 раза в сутки). Боли иррадируют в разные отделы нижней части лица и, особенно, в кончик языка, а также подъязычную

область. Провоцируются приемом острой и обильной пищи. Припухлости мягких тканей подъязычной области нет.

*Лечение.*

### 1. Выявление и устранение этиологического фактора.

#### 2 Аналгетики:

а) синтетические производные салициловой кислоты:  
ацетилсалициловая кислота по 0,25-0,5 г 3-4 раза в день после еды;  
кверсалин, по 1-3 таблетки 3-4 раза в день до еды;

б) производные пиразолона:  
антипирин по 0,25-0,5 г 3-4 раза в день;  
амидопирин по 0,3 г 3-4 раза в день (лицам с гипертонической болезнью предпочтительнее амазол по 1 таблетке 3 раза в день);  
анальгин по 0,5 г 2-3 раза в день (при очень сильных болях аналгин вводят внутримышечно или внутривенно по 1-2 мл 50% раствора 2-3 раза в день);  
бутадиион по 0,1-0,15 г 4-6 раз во время или после еды;

в) производные анилина:  
фенацетин по 0,25-0,5 г. 2-3 раз в день;  
седапгин по 1 таблетке 3 раза в день;

г) производные индола:  
• индометацин, начиная с 25 мг. 2-3 раза в день, доводя суточную дозу до 100-150 мг (можно одновременно с салицилами).  
ибупрофен по 0,2г утром до еды, и 3 раза в день после еды.

#### 3. Антигистаминные препараты:

димедрол по 0,03-0,05 г 2-3 раза в день;  
дипразин по 0,025 г 2-3 раза в день;  
супрастин по 0,025 г 2-3 раза в день;  
диазолин по 0,1 г 2 раза в день;  
тавегил по 1 мг утром и вечером.

#### 4. Транквилизаторы:

хлоридиазепоксид вначале по 5-10 мг в день. Постепенно дозу повышают до 100-120 мг в сутки, затем постепенно снижают;  
диазепам по 2,5-5 мг 2-3 раза в день;  
оксазепам по 0,01 г 2-4 раза в день.

#### 5. *Нейролептики:*

аминазин по 0,025 г на прием 3 раза в день после еды;  
тиоридазин по 0,05-0,15 г в день;  
галоперидол 0,0015 г 3 раза в день

#### 6. Антидепрессанты:

- амитриптилин по 0,025 г. 2-3 раза в день;
- пиразидол по 0,025 г 2-3 раза в день.

7. **Иглорефлексотерапия, физиотерапия** (диадинамические или синусоидальные модулированные точки, ультразвук, УВЧ-терапия). В восстановительном периоде проводят грязелечение, озокерит или парафинотерапию, применяют биогенные стимуляторы курсом 10-15 инъекций. *Неотложная помощь.* При выраженном болевом синдроме в качестве разовой неотложной меры показано внутримышечное введение 2-3 мл 0,25% раствора дроперидола в сочетании с синтетическим анальгетиком фентанилом (2 мл 0,005% раствора). При упорных болях, плохо поддающихся лечению, применяют смесь следующего состава: 2 мл 50% раствора анальгина, 1 мл 2% раствора промедола, 2 мл 0,5% раствора новокаина и 200 000 ЕД пенициллина (вводят внутримышечно 1 раз в день в течение 5-7 дней). При этом через день вводят внутривенно 10 мл 40% раствора гексаметилентетрамина в 5 мл 40% раствора глюкозы. При сахарном диабете гексаметилентетрамин вводят вместе с изотоническим раствором хлорида натрия.

### ТЕСТОВЫЕ ЗАДАНИЯ:

#### 1. Укажите корешки, которые участвуют в формировании ресничного ганглия:

- чувствительный - от внутреннего сонного сплетения, глазодвигательный - от глазодвигательного нерва, симпатический - от носоресничного нерва;
- чувствительный - от глазодвигательного нерва, глазодвигательный - от носоресничного нерва, симпатический - от внутреннего сонного сплетения;
- чувствительный - от носоресничного нерва, глазодвигательный - от глазодвигательного нерва, симпатический - от внутреннего сонного сплетения

#### 2. Укажите правильное расположение ресничного ганглия:

- у медиального угла глазного яблока, в толще жировой клетчатки;
- в толще жировой клетчатки, окружающей глазное яблоко.
- на латеральной поверхности зрительного нерва;
- в толще жировой клетчатки у наружно - нижнего угла глазного яблока.
- в толще жировой клетчатки у верхне - наружного угла глазного яблока

#### 3. От ресничного узла отходят следующие ветви:

- ресничные нервы, которые иннервируют ресничную мышцу, а также мышцу, которая поднимает верхнее и опускает нижнее веки;
- ресничные нервы, которые иннервируют склеру и сетчатку глаза, радужку (сфинктер и дилататор зрачка), ресничную мышцу и мышцу, поднимающую верхнее веко.

- ресничные нервы, которые иннервируют мышцы, поднимающие верхнее и опускающее нижнее веки.

#### 4. Место расположения крылонёбного узла (ганглия):

- в крылонёбной ямке у крылонёбного отверстия;
- в крылонёбной ямке у овального отверстия,
- в крылонёбной ямке у круглого отверстия.

#### 5. Крылонёбный ганглий является образованием какой нервной системы?:

- симпатической;
- парасимпатической,
- двигательной

#### 6. Какие волокна участвуют в формировании крылонёбного ганглия?:

- симпатические - от верхнечелюстного нерва, парасимпатические - от большого каменистого нерва, чувствительные - от глубокого каменистого нерва;
- парасимпатические - от большого каменистого нерва, симпатические - от глубокого каменистого нерва, чувствительные - от крылонёбной веточки верхнечелюстного нерва

- парасимпатические - от глубокого каменистого нерва, симпатические - от большого каменистого нерва, чувствительные - от верхнечелюстного нерва.

#### 7. От крылонёбного узла отходят следующие нервы:

- глазничные, задние верхние носовые ветви, большой и малый нёбный нерв;
- глазничные, нижние задние боковые носовые ветви, большой и малый нёбный нерв,
- глазничные, задние верхние носовые ветви и нижние задние боковые носовые ветви, большой и малый нёбный нерв;
- задние верхние носовые ветви, нижние задние боковые носовые ветви, большой и малый нёбный нерв

#### 8. Местонахождение ушного ганглия?:

- выше овального отверстия с латеральной стороны нижнечелюстного нерва;
- ниже овального отверстия с медиальной стороны нижнечелюстного нерва;
- выше круглого отверстия с латеральной стороны верхнечелюстного нерва.
- выше круглого отверстия с медиальной стороны верхнечелюстного нерва

#### 9. Какие нервы участвуют в формировании ушного ганглия?:

- чувствительный - от ушновисочной веточки нижнечелюстного нерва, парасимпатический - от языкоглоточного нерва, симпатический - от сплетения средней менингеальной артерии;
- чувствительный - от языкоглоточного нерва, парасимпатический - от ушновисочной ветви нижнечелюстного нерва, симпатический - от сплетения средней менингеальной артерии,

- чувствительный • от ушновисочной веточки нижнечелюстного нерва, парасимпатический - от сплетения средней менингеальной артерии, симпатический - от языкоглоточного нерва

#### **10. Ушной ганглий отдает волокна:**

- к околоушной железе, мышцам, натягивающим барабанную перепонку, к барабанной струне;  
- к околоушной и поднижнечелюстной железе, к внутренней и наружной крыль мышцам, барабанной перегородке и барабанной струне;  
- к околоушной железе, мышце, растягивающей мягкое небо, к внутренней и наружной крыловидной мышцам, барабанной струне,  
• к околоушной железе, мышцам, натягивающим барабанную перепонку, мышце, растягивающей мягкое небо, к внутренней крыль. мышце, к барабанной струне

Рекомендуемая литература:

- 1 Хирургическая стоматология (под ред.Робустовой Т.Г.). — М.: Медицина, 1996. .
- 2.Тимофеев А.А. Руководство по хирургической стоматологии и челюстно-лицевой хирургии. Т. 1. - Киев, «Червона рута — Туре), - 1999

### **ЗАНЯТИЕ №13**

**ТЕМА:** Околоушный гипергидроз. Этиология. Патогенез. Клиническая характеристика. Диагностика. Лечение.

#### **СОДЕРЖАНИЕ ЗАНЯТИЯ.**

**Околоушный гипергидроз** (hyperhydrosis), или аурикуло-темпоральный синдром, не является заболеванием самой слюнной железы, однако тесно связан с воспалительными процессами, происходящими в них. Проявляется заболевание как осложнение гнойного паротита.

*Клиника.* При околоушном гипергидрозе наблюдаются каплеобразные выделения на коже пораженной стороны лица соответственно области иннервации ушно-височного нерва (auriculo. temporalis) и большого ушного нерва (п. auricularis magnus), причем появление выделений постепенно увеличивается, что доставляет больным большие страдания. Следует отметить, что в области кожных покровов, иннервируемых указанными выше нервами, можно отметить изменение чувствительности, гипо- или гиперестезии. Жидкость, выделяющаяся на кожных покровах при заболевании, аналогична по составу поту (И. Г. Лукомский).

Механизм возникновения гипергидроза до сих пор остается неясным. Одни полагают, что ушно-височный синдром возникает в результате парарекфлекторного извращения проводимости нервных путей вследствие сращения нервных ветвей. Другие объясняют возникновение синдрома резко выраженным рефлексом потоотделения, наблюдающимся иногда у здоровых людей на прием острой пищи.

*Лечение.* Для лечения заболевания применяется рентгенотерапия. Кроме того, может быть произведено хирургическое вмешательство, заключающееся в перерезке ушно-височного нерва и большого ушного нерва. Может быть применена блокада области указанных нервов 0,25% раствором новокаина, что, по нашим наблюдениям, у ряда больных дает хорошие результаты.

### **ЗАНЯТИЕ №14**

**ТЕМА:** Заболевания двигательных нервов лица. Неврит лицевого нерва. Этиология и патогенез. Патоморфология. Клиническая характеристика. Диагностика. Лечение.

#### **СОДЕРЖАНИЕ ЗНЯТИЯ:**

Частота поражения лицевого нерва обусловлена своеобразным анатомическим расположением его в узком фаллопиевом канале и особенностями кровоснабжения. Диаметр фаллопиевого канала уменьшается при переходе от вертикального направления хода канала к горизонтальному. При этом толщина нервного ствола не изменяется. Это может явиться фактором, предрасполагающим к поражению ствола лицевого нерва при инфекционно-аллергических поражениях.

*Причины возникновения:*

- осложнения отита, паротита;
- осложнения воспалительных процессов в области основания мозга;
- нейроинфекция, энцефалит;
- пищевые интоксикации;
- наследственная предрасположенность;
- инфекционно-аллергическое поражение нерва в фаллопиевом канале;
- опухоли;
- переохлаждение;
- гипертонический криз, атеросклероз;
- раны мягких тканей околоушной области;
- травмы височной кости и сосцевидного отростка.

Травматические поражения лицевого нерва могут возникнуть при оперативных вмешательствах на околоушной железе, височной кости, сосцевидном отростке, височно-нижнечелюстном суставе, операциях при абсцессах и флегмонах в подчелюстной области, экстирпации поднижнечелюстной слюнной железы, травмах лица и челюстей, переломах основания черепа, огнестрельных ранениях лица. В амбулаторной практике встречаются случаи развития парезов мимической мускулатуры при анестезии.

#### *Классификация.*

По классификации О.А.Калинина и М.А.Шутер (1970) невриты лицевого нерва подразделяются на:

- ишемические (параличи Белла, ревматические, простудные);
- травматические (при переломе основания черепа; при операциях на ухе; при родовой травме);
- отогенные;
- обусловленные опухолями (внутричерепными, внутри и вне височной кости);
- при полиомиелите;
- при herpeszoster oticcus;
- при синдроме Мелькерсона-Розенталя-Херфордта;
- при уродствах развития уха;
- при лицевом гемиспазме.

С учетом основных групп этиологических факторов все невриты лицевого нерва можно разделить на:

- травматические;
- нетравматические;
- а.) инфекционные;
- б.) неинфекционные.

Большинство авторов придерживаются сосудистой теории невритов лицевого нерва. Механизм поражения лицевого нерва при этом объясняется расстройством внутриканального кровообращения, возникновением стойких спазмов сосудов с развитием ишемических явлений в нерве.

В патогенезе невритов лицевого нерва лежат ишемические расстройства, отек, нарушение лимфообращения, воспалительные реакции в нерве, обусловленные инфекцией, охлаждением, травмой и т.п.

*Клиническая картина* неврита лицевого нерва характеризуется остро развившимся парезом или параличом мимической мускулатуры, чувствительными и вегетативными нарушениями. Обычными являются односторонние поражения. Двухсторонние поражения нерва крайне редки (до 2% всех случаев поражения нерва).

*При одностороннем поражении:*

- носогубная складка на стороне поражения сглажена, рот перетянут в здоровую сторону;
- на больной стороне рот неподвижен, и вследствие плохого смыкания губ слюна и набранная в рот жидкость вытекают и с угла на стороне поражения; пища при пережевывании застревает между щекой и наружной поверхностью альвеолярного отростка на стороне поражения;
- больной не может задуть свечу, свиснуть;
- веки на стороне паралича раскрыты шире, чем на здоровой;
- при попытке закрыть глаза веки полностью не смыкаются и через открытую глазную щель видна склера;
- из-за неполного примыкания нижнего века к склере из глаза постоянно вытекает слеза, поверхность глаза не увлажняется, становится сухой, что может привести к воспалительным процессам в конъюнктиве и роговице;
- больной не может наморщить лоб, нахмурить бровь на пораженной стороне. Паралич мимических мышц при неврите лицевого нерва может сопровождаться расстройством чувствительности участка кожи в зоне околоушной области, сосцевидного отростка. Расстройства чувствительности проявляются в виде легких гиперстезий и парестезии. Параличу мимических мышц могут предшествовать боли за 1-2 дня до появления двигательных расстройств. Боли могут возникнуть и одновременно с появлением двигательных нарушений.

#### **Клиническая симптоматика в зависимости от уровня поражения лицевого нерва.**

При поражении на определенном уровне к клинике паралича мимических мышц присоединяются другие симптомокомплексы, обусловленные поражением промежуточного нерва: расстройство вкуса, расстройство слюноотделения, расстройство слезоотделения.

Выраженный болевой синдром характерен для поражения лицевого нерва до отхождения от него барабанной струны. В этих случаях боли и расстройства чувствительности могут отмечаться в области уха, сосцевидного отростка, виска, затылочной мышцы, около губ и носа. Боли могут появляться через 2-5 дней после появления паралича мимических мышц и продолжаться до 2,5 недель.

В случаях поражения нерва дистальнее отхождения барабанной струны, боли обычно менее выражены. Область расстройства чувствительности также более ограничена (ухо, сосцевидный отросток, затылочные мышцы). Часто при этом нарушений чувствительности не бывает вообще.

Особенно сильные боли развиваются при поражении лицевого нерва на уровне расположения коленчатого узла.

Наблюдается симптом Белла - при попытке закрыть глаза верхнее веко на пораженной стороне опускается недостаточно, чтобы закрыть глазную щель и видно, что одновременно с этим глазное яблоко отходит кверху и кнаружи. Встречаются: симптом Цестана – больному предлагают смотреть вперед и попытаться медленно закрыть глаза; при этом верхнее веко на стороне поражения несколько поднимается (в связи с сокращением поднимателя верхнего века); симптом Говерса - при выворачивании нижней губы мышцы лица на стороне поражения не сокращаются; симптом Равильо - невозможно закрыть глаз на стороне поражения; симптом Вартенберга - при пассивном поднятии верхнего века и при одновременном сопротивлении больного (зажмуривании) отсутствует нормальное вибрирование в круговой мышце глаза (у здоровых людей можно ощущать эту вибрацию пальпирующим пальцем); симптом Бергара -Вартенберга - отсутствие вибрации сомкнутых век на пораженной стороне.

При обследовании больных с невритом лицевого нерва можно обнаружить наличие у них патологических **синкинезий** - рефлекторно содружественного движения группы мышц, которое сопутствует движению определенной части лица (лба, века, губы и т.д.). Различают много синкинезий, но наиболее часто встречаются следующие:

- *веко - лобная синкинезия* - при закрывании глаз наморщивается лоб;
- *веко - губная синкинезия* - при закрывании глаз поднимается угол рта на той же стороне;
- *веко - платизмовая синкинезия* - при зажимывании сокращается подкожная мышца шеи;
- *веко - ушная синкинезия* - при зажимывании непроизвольно приподнимается ушная раковина;
- *лобно - губная синкинезия* - непроизвольное приподнимание угла рта при наморщивании лба.

**Диагностика** неврита лицевого нерва обычно не вызывает затруднений. Для обнаружения нарушения иннервации мимических мышц больному предлагают наморщить лоб, нахмурить брови, зажмурить глаза, оскалить зубы, надуть щеки.

Можно использовать и более тонкие тесты диагностики:

- *тест мигания* - глаза мигают асинхронно;
- *тест вибрации век*- см. симптом Вартенберга и Бергара - Вартенберга;
- *тест исследования круговой мышцы рта* - больной слабо удерживает полоску бумаги углом губ пораженной стороны;
- *тест надутых щек* - больной не может надуть щеки, а если даже он их и надул, то при легком дотрагивании к щеке воздух вырывается из угла рта пораженной стороны;
- *симптом ресниц*;

— *тест на раздельное зажмуривание* - больной не может зажмурить глаз на больной стороне, хотя оба глаза одновременно зажмурить может.

### **Консервативные методы лечения невритов лицевого нерва**

Проводится в стационаре с учетом этиологических факторов заболевания (травма, инфекция, интоксикация).

Среди консервативных методов различают:

- медикаментозные методы;
- физиотерапевтические методы;
- физические методы

#### **Медикаментозные методы:**

- противовоспалительные средства (гормоны);
  - дегидратирующие средства (фурасемид, диакарб);
  - витамины (витамины В 12, В1, С);
  - успокаивающие средства (раствор натрия бромид, микстура Бехтерева);
  - транквилизаторы (мепротан, диазепам);
  - нейролептики (этаперазин);
  - антигистаминные препараты;
  - анальгетики (при развитии болевого синдрома);
  - препараты, влияющие на тканевой обмен (метандростеналон, феноболлин);
  - холиномиметические (ацеклидин, пилокарпин) или антихолинэстеразные средства (оксазил) по показаниям (для отделения слюноотделения);
  - дибазол, прозерин, галантомин (в восстановительном периоде);
- Используется также терапия, направленная на предотвращение кератоконъюнктивитов (глазные капли, ношение защитной повязки на глаз).

#### **Физиотерапевтические средства:**

- сухое тепло на пораженную сторону (в частности, в виде повязок);
  - облучение лампой Соллюкс;
  - УВЧ-терапия на пораженную область и область сосцевидного отростка.
- На 7-10 сутки заболевания назначают:
- парафиновые, озокеритовые и грязевые аппликации на пораженную и здоровую сторону, чередуя (через день);
  - ультразвук на область сосцевидного отростка.
- В подостром периоде из физических средств назначают:
- лечебную гимнастику (пассивную и активную);
  - легкий массаж мимической мускулатуры.
- Всем больным с 1-х суток болезни рекомендуют уход за полостью рта и проводят психотерапию.
- При развитии пареза или паралича мимической мускулатуры в результате травмы сразу же назначают дегидратирующие средства в сочетании с гормонами, хлоридом кальция, глюкозой.



С 7-10 суток применяют электрическую ритмическую стимуляцию, полумаску Берганье с йодидом калия.

Восстановление функции нерва при отсутствии его полного анатомического перерыва продолжается 5-6 месяцев (скорость прорастания нервного ствола составляет 1 мм в сутки). В отдельных случаях восстановление функции нерва может не наступить.

#### **Оперативные методы лечения невритов лицевого нерва**

Оперативные методы лечения неврита лицевого нерва включают: нейропластику (операции с сохранением функции мимических мышц); паллиативные операции.

### **ТЕСТОВЫЕ ЗАДАНИЯ:**

#### **1. Как можно прекратить боли при аурикуло - темпоральном синдроме?:**

- при проведении инфраорбитальной анестезии;
- при проведении аппликационной анестезии переднего отдела носовой полости,
- при проведении аппликационной анестезии заднего отдела носовой полости,
- при проведении внутрикожной анестезии впереди козелка уха;
- при проведении анестезии в пространстве между головкой нижней челюсти и козелком уха, под нижним краем скуловой дуги.

#### **2. Как можно прекратить боли при невралгии носоресничного нерва?:**

- при проведении инфраорбитальной анестезии
- при проведении аппликационной анестезии переднего отдела носовой полости.
- при проведении аппликационной анестезии заднего отдела носовой полости;
- при проведении внутрикожной анестезии впереди козелка уха,
- при проведении анестезии в пространстве между головкой нижней челюсти и козелком уха. под нижним краем скуловой дуги.

**3.** Жалобы больного сводятся к жгучим болям в околоушно - жевательной области. Во время приступа боли появляется покраснение кожи и гипергидроз в этой области. Возникает приступ боли во время приема острой пищи. Из анамнеза выявлено, что два года назад больной перенес операцию на околоушную железу по поводу удаления доброкачественной опухоли. Через год начали появляться ноющие, а затем жгучие боли во время еды, которые сопровождалась потоотделением в области околоушной железы (со стороны

ранее проведенной операции). Какой диагноз можно установить данному больному на основании клинической симптоматики?:

- неврит лицевого нерва;
- невралгия тройничного нерва,
- неврит тройничного нерва:
- ганглионит ушного узла;
- синдром поражения позвоночного нерва;
- аурикуло - темпоральный синдром;
- синдром удлинённого шиловидного отростка,
- невралгия барабанного нерва.

### **ЗАНЯТИЕ №15**

**ТЕМА:** Лицевой гемиспазм. Этиология. Клиническая характеристика. Лечение. Поражение двигательной порции тройничного нерва.

### **СОДЕРЖАНИЕ ЗАНЯТИЯ:**

*Гемиатрофия лица* - это уменьшение размеров половины лица, сочетающееся с нарушением трофики и обменных процессов в мягких тканях (мышцах, подкожной клетчатке) и в костях.

*Прогрессирующая гемиатрофия лица* (синоним - *болезнь Пари - Ромберга*) впервые была описана С.Н. Раги в 1814 году, а затем М.Н. Romberg - в 1846 году. Гемиатрофия лица может протекать, как самостоятельное заболевание. Болезнь может иметь врожденный характер. Причиной являются факторы, нарушающие эмбриональное развитие и дифференцировку тканей плода, неправильное внутриутробное положение плода **или** его механическое сдавление. Заболеванию могут предшествовать травмы лица или черепа, интоксикации, невралгии тройничного нерва, патологические процессы в гипоталамической области, энцефалит. Гемиатрофия лица может быть симптомом основного заболевания склеродермии, синингомиелии, опухолей в области тройничного нерва, повреждения шейного симпатического нерва (травма, операции на щитовидной железе, плевральные сращения) и др. Следует отметить, что до настоящего времени истинные причины заболевания неизвестны. Патогенез не выясненный.

**Клиническим** симптомом заболевания является нарастающая атрофия определенной половины лица. Асимметрия лица увеличивается за счет атрофии тканей. Кожа становится тонкой, депигментированной, исчезает подкожный жировой слой, атрофируются мышцы и кости. Развивается грубая асимметрия лица. Глазное яблоко западает, уменьшается половина носа, сморщивается ушная раковина. Кожа щеки сморщена, через нее просвечиваются сосуды. Лицо больного приобретает характерный вид.

Первые симптомы заболевания проявляются в возрасте 10-20 лет, а иногда и в более раннем возрасте. Чаще болеют женщины.

У некоторых больных могут атрофироваться жевательные мышцы и мышцы языка. Двигательная функция их длительное время сохраняется. Расстройства чувствительности нет, но иногда возникают тупые, ноющие боли. Выявляются и вегетативные расстройства – снижается функция сальных и потовых желез, понижается температура кожи (термоасимметрия). Депигментируются волосы на пораженном участке, а нередко и выпадают (на бровях, веках). В некоторых случаях отмечается выраженная атрофия скуловой кости, а также челюстей (приводит к выпадению зубов). На пораженной стороне имеются заболевания глаз (иридоциклит, расширение вен глазного дна и др.).

В редких случаях наблюдается **двусторонняя прогрессирующая атрофия лица** Гемиатрофии лица с одной стороны могут сочетаться с атрофией туловища и конечностей с другой стороны (**перекрестная гемиатрофия**).

Выделяют две стадии развития гемиатрофии лица: **прогрессирующую и стационарную** (Л.А Щуринок, 1967).

**Диагноз** не вызывает сомнений. В случае прогрессирующей гемиатрофии лица необходимо только выяснить протекает ли она как самостоятельное заболевание или является симптомом какого-либо другого патологического процесса, т.к. от этого зависит проведение дальнейшего лечения.

**Лечение.** Специфического лечения нет. Проводят симптоматическую терапию. На ранних стадиях заболевания используются: противосудорожные препараты, дегидратация, витаминотерапия, электрофорез кальция и йода на шейные и грудные симпатические узлы, блокады звездчатого ганглия. Для устранения развившегося косметического дефекта проводятся пластические операции.

## ТЕСТОВЫЕ ЗАДАНИЯ:

### 1. Гемиатрофия лица протекает:

- только как самостоятельное заболевание;
- только как симптом основного заболевания;
- + как самостоятельное заболевание и как симптом основного заболевания

### 2. При прогрессирующей гемиатрофии лица наблюдается атрофия:

- кожи
- кожи и подкожной клетчатки;
- кожи, подкожной клетчатки и мышц.
- + кожи подкожной клетчатки, мышц и кости.

### 3. Изменяются ли волосы на стороне поражения при гемиатрофии лица?

- нет. не изменяются
- волосы только депигментируются. но прочно находятся в волосяных луковицах:
- +волосы депигментируются и выпадают

### 4. Что происходит на пораженной стороне с жевательными мышцами при прогрессирующей гемиатрофии лица?:

- ничего не происходит:
- + они атрофируются,
- они гипертрофируются.
- жировое перерождение мышцы,

### 5. Если у больного наблюдается гемиатрофия лица с одной стороны, сочетающаяся с атрофией туловища и конечностей с другой стороны, то это заболевание называется?:

- прогрессирующая гемиатрофия лица.
- прогрессирующая атрофия лица.
- + перекрестная гемиатрофия

### 6. У больных с прогрессирующей гемиатрофией лица имеется ли специфическое лечение?:

- +специфического лечения нет;
- проводятся блокады звездчатого ганглия:
- проводятся пластические операции.

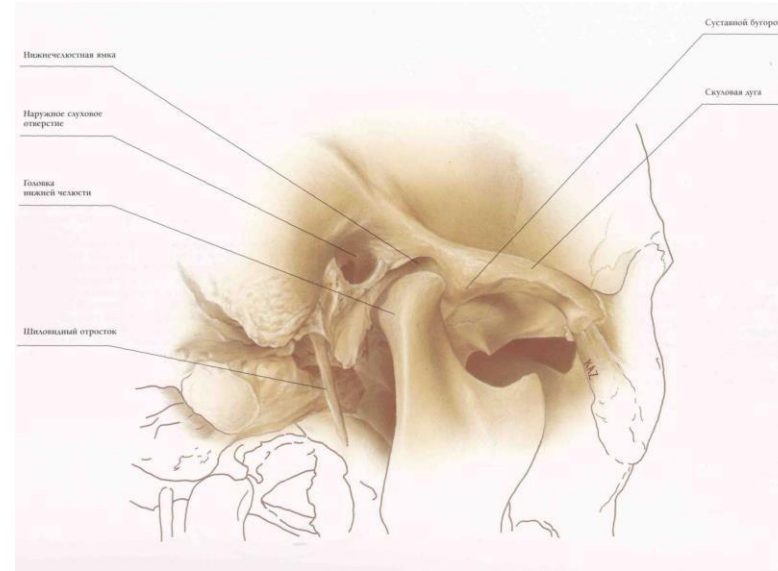
## ЗАНЯТИЕ №16

**ТЕМА:** Анатомия ВНЧС, классификация заболеваний ВНЧС. Значение прикуса и мышечного дисбаланса в патогенезе заболевания височно-нижечелюстного сустава.

### СОДЕРЖАНИЕ ЗАНЯТИЯ:

#### Анатомические характеристики височно-нижечелюстного сустава

Височно-нижечелюстной сустав является важным звеном, соединяющим нижнюю челюсть с основанием черепа и определяющим характер ее движений. Данный сустав является парным, причем суставные головки, расположенные с двух сторон нижней челюсти, функционируют одновременно. Костные структуры сустава представлены суставной ямкой, которая находится спереди от слухового отверстия, суставным бугорком, который представляет собой расположенный фронтально от суставной ямки выступ, и суставным отростком нижней челюсти, головка которого располагается в суставной ямке. Суставные поверхности мыщелка и ямки покрыты хрящевой тканью. Между двумя костными образованиями расположен фиброзный суставной диск, который полностью разделяет пространство сустава на две камеры - верхнюю и нижнюю. Суставная капсула окружает перечисленные структуры, латеральную связку, а также другие ассоциированные связки (клиновидно-нижечелюстную и шило-нижечелюстную), защищает сустав и предотвращает его чрезмерную подвижность. В функционировании височно-нижечелюстного сустава участвуют многие мышцы, а именно: жевательные (в частности, латеральная крыловидная, которая прикрепляется непосредственно к крыловидной ямке на шейке мыщелка и суставному диску), мышцы лица и передней области шеи. При открытии и закрытии рта в области, расположенной спереди от козелка наружного уха, можно пропальпировать латеральный полюс суставной головки. Кроме того, если суставная головка смещается кзади при закрытии, то при максимальном раскрытии рта можно пропальпировать латеральную часть суставного возвышения.



Классификация заболеваний **ВНЧС**. (Сысолятин П.Г. 1997г.).

А. Артикулярные.  
Воспалительные (артриты).  
Невоспалительные.

Внутренние нарушения.

Остеоартрозы: не связанные с внутренними нарушениями ВНЧС (первичные, или генерализованные);

связанные с внутренними нарушениями ВНЧС (вторичные).

2.3. Анкилозы.

2.4. Врожденные аномалии.

2.5. Опухоли.

Б. Неартикулярные.

1. Бруксизм.

-Болевой синдром дисфункции ВНЧС.

-Контрактуры жевательных мышц.

-Структурные нарушения **ВНЧС**.

Повышенная подвижность (вывих) головки нижней челюсти.

1. Переднее вправляемое смещение суставного диска

2. С ранним вправлением.

3. С поздним вправлением.

Непостоянное переднее невправляемое смещение суставного диска.

Постоянное переднее невправляемое смещение суставного диска.

4. Сжатие суставного диска.

Перегиб суставного диска.

Отрыв суставного диска.

5. Постоянное переднее невправляемое смещение суставного диска, остеоартроз (вторичный).

Сжатие суставного диска.

Перегиб суставного диска.

Отрыв суставного диска.

Адгезия суставного диска.

Нарушение целостности и формы костно-хрящевых структур ВНЧС.

6. Заднее смещение суставного диска.

Из классификаций дисфункциональных состояний наиболее удобной нам представляется систематика, приводимая проф. Ю.А.Пестровым и соавт. Она в наибольшей степени соответствует клинике, патогенезу и паганатомии этих заболеваний:

нейро-мышечный дисфункциональный синдром;

окклюзионно-артикуляционный синдром;

синдромы, связанные с дислокациями диска.

ВНЧС - сложный сустав. Его структура и функция могут быть разделены на 2 различные системы:

1. Одной из систем являются ткани, которые окружают нижнюю синовиальную полость (мышцелок и суставной диск). Поскольку диск плотно связан с мышцелком латеральной и медиальной дисковыми связками, единственным физиологическим движением, которое может происходить между этими поверхностями, является внутреннее вращение (ротация) диска на суставной поверхности мышцелка. Диск и его прикрепление к мышцелку называется мышцелково-дисковым комплекс. Эта суставная система отвечает за ротационное движение ВНЧС.
2. Вторая система состоит из мышцелково-дискового комплекса, функционирующего у поверхности нижнечелюстной ямки. Поскольку диск неплотно прикреплен к суставной ямке, возможно свободное скольжение между поверхностями в верхней полости. Это движение происходит, когда нижняя челюсть выдвигается вперед (трансляция). Трансляция происходит в верхней суставной полости между верхней поверхностью суставного диска и нижнечелюстной ямкой. Таким образом, суставной диск действует как неоссифицированная кость,

помогающая обеим суставным системам. Тем самым, функция диска подтверждает классификацию ВНЧС как истинного сложного сустава.

Суставные поверхности не имеют структурного сочленения или соединения, но контакты должны поддерживаться постоянно для стабильности сустава. Стабильность сустава поддерживается постоянной активностью мышц, которые тянут вдоль сустава, особенно поднимающие мышцы. Даже в состоянии покоя эти мышцы находятся в состоянии легкого сокращения, называемого тонусом. Когда мышечная активность возрастает, мышцелок оказывает давление на диск, а диск - на ямку, приводя к возрастанию внутрисуставного давления этих суставных структур. В отсутствии внутрисуставного давления суставные поверхности разделяются, и с технической точки зрения происходит вывих сустава.

Ширина суставных дисковых поверхностей меняется в зависимости от внутрисуставного давления. Когда давление низкое (рот закрыт и в покое), дисковое пространство увеличивается. Когда давление высокое (во время стискивания зубов), дисковое пространство уменьшается. Контур и движения диска позволяют постоянный контакт суставных поверхностей, что необходимо для стабильности. Когда внутрисуставное давление возрастает, мышцелок садится на более тонкую промежуточную зону диска. Когда давление снижается и дисковое пространство расширяется, более толстая часть диска поворачивается, чтобы заполнить пространство. Поскольку передняя и задняя части диска шире промежуточной зоны, технически диск можно повернуть либо вперед, либо назад, чтобы выполнить это задание. Направление вращения диска определяется неслучайно: оно определяется структурами, прикрепленными к переднему и заднему краям диска.

К задней границе суставного диска прикреплена задне-дисковая клетчатка, иногда называемые задней связкой. Как ранее упоминалось, верхняя задне-дисковая пластина состоит из эластичных соединительных тканей разных степеней. Поскольку эта ткань имеет эластические свойства и поскольку в положении с закрытым ртом она отчасти сложена в складки, мышцелок может легко выдвигаться из ямки, не причиняя никакого вреда верхней задне-дисковой пластине. Когда рот закрыт, эластичное натяжение в диске либо минимально, либо отсутствует.

## Рекомендуемая литература:

1. Хирургическая стоматология (под ред.Робустовой Т.Г.).
2. Тимофеев А.А. Руководство по хирургической стоматологии и челюстно-лицевой хирургии. Т. 1. - Киев, «Червона рута — Туре)
3. **Анатомический атлас** височно-нижнечелюстного сустава Й. Иде (Y. Ide) К. Наказава (K. Nakazawa).

## ЗАНЯТИЕ №17

**ТЕМА:** Артриты ВНЧС. Классификация. Клиника. Диагностика. Лечение. Инфекционные специфические артриты ВНЧС: поражение сустава при актиномикозе, туберкулезе, гонорее, бруцеллезе и туляремии. Патоморфология. Клиника. Лечение.

### СОДЕРЖАНИЕ ЗАНЯТИЯ:

**Артриты (синоним - остеоартрит)** - воспалительные процессы в ВНЧС. Чаще встречаются у людей молодого и среднего возраста. Среди причин развития артритов могут быть следующие: местная инфекция (пародонтит, гингивит, стоматит, отит, ангины, остеомиелиты челюстей и др.), общие инфекционные заболевания (ОРЗ, грипп, пневмония, дизентерия, туберкулез, сифилис и др.), аллергические заболевания, травматические воздействия и т.д. Возникновению воспалительных процессов в ВНЧС способствуют парааллергические факторы (переохлаждение, перегревание и др.), изменение в эндокринной и нервной системах, наличие очагов хронической инфекции (особенно в полости рта) и др. Инфекция в сустав распространяется гематогенным и контактным путями. В зависимости от того, какой этиологический фактор является причиной развития заболевания, различают: **неинфекционные** (обменно-дистрофические); **инфекционные** - специфические (туберкулезный, сифилитический, гонорейный, актиномикотический и др.) и неспецифические (после отита или остеомиелита, при ревматизме, коллагенозах и др.); **посттравматические** (возникают при хронической микротравме, острой травме, оперативных вмешательствах на челюстях, после удаления зубов из-за широкого открывания рта, при однократной перегрузке сустава во время

откусывания большого куска яблока или при раскусывании твердой пищи). По клиническому течению артриты различают **острые** и **хронические**. **Вторичный артрит** - это воспаление ВНЧС, являющееся исходом другого заболевания или повреждения.

Классификация Ю.А. Петросова (1982) наиболее полно отражает клиническую картину заболеваний височно-нижнечелюстного сустава, где среди различных форм поражений дисфункциональные синдромы выставлены на первое место, и клинические проявления которых очерчены довольно четко. **Ю.А. Петросов классифицирует:**

### I. Дисфункциональные состояния височно-нижнечелюстного сустава:

- нейромускулярный дисфункциональный синдром;
- окклюзионно-артикуляционный дисфункциональный синдром;
- привычные вывихи в суставе (челюсти, мениска).

### II. Артриты:

- острые инфекционные (специфические, неспецифические);
- острые травматические;
- хронические ревматические, ревматоидные и инфекционно-аллергические.

### III. Артрозы:

- постинфекционные (неоартрозы);
- посттравматические (деформирующие) остеоартрозы;
- миогенные остеоартрозы;
- обменные артрозы;
- анкилозы (фиброзные, костные).

### IV. Сочетанные формы.

### V. Новообразования (доброкачественные и злокачественные) и диспластические (опухолевые) процессы.

Клиническая картина артритов ВНЧС. В стадии серозного воспаления клинические симптомы слабо выражены, появляется боль в области ВНЧС, особенно при движениях челюсти. Отек и инфильтрация мягких тканей в области пораженного сустава могут отсутствовать. При неадекватном лечении процесс прогрессирует и переходит в стадию гнойного воспаления. При

гнояном артрите отмечаются слабость, головная боль, потеря аппетита, плохой сон, температура может повышаться до 38°C, иногда остается субфебрильной. Наблюдается ограничение подвижности нижней челюсти, гиперемия, отек, гиперемия, болезненный инфильтрат тканей впереди козелка уха, чувство распирания, пульсирующая боль, усиливающаяся при движении. Рентгенологически определяется расширение суставной щели без других клинических изменений.

При лечении артритов любой этиологии важно создать покой в суставе., ограничив функцию нижней челюсти. С этой целью для разобщения суставных поверхностей применяют межзубную прокладку между молярами в сочетании с пращевидной повязкой на подбородочный отдел. Назначают внутрь антибиотики, антигистаминные препараты, НПВС. Местное лечение заключается в блокаде мягких тканей по типу ползучего инфильтрата в области сустава 0,5 % раствором новокаина, лидокаина 2 раза в неделю (4 – 5 раз). При стихании воспалительных явлений назначают физиолечение (сухое тепло, УВЧ-терапия, диатермия, электрофорез йодида калия, лазеротерапия и т.д.).

### ***КЛИНИКА ИНФЕКЦИОННЫХ СПЕЦИФИЧЕСКИХ ВИСОЧНО-НИЖНЕЧЕЛЮСТНЫХ АРТРИТОВ***

К инфекционным специфическим височно-нижнечелюстным артритам, как уже было упомянуто, относятся: гонорейные, сифилитические, туберкулезные, актиномикозные и другие артриты. Они встречаются гораздо реже, чем инфекционные неспецифические и травматические; возникают главным образом за счет распространения инфекции контактным путем, за исключением гонорейного, который появляется в результате гематогенно-метастатического пути распространения инфекции.

**Гонорейный височно-нижнечелюстной артрит** проявляется в остром или подостром периоде гонореи, а иногда при ее обострении поражением одного сустава, протекающим в острой или подострой форме. При этом больные жалуются на сильные боли в области сустава в покое, которые усиливаются при открывании рта. Появляются припухлость периартикулярных тканей, гиперемия, натянутость кожных покровов над суставом, выпячивание передней стенки наружного слухового прохода, приводящее к его сужению.

Процесс в суставе протекает вначале в виде серозного, затем серозно-фибринозного воспаления, которое потом переходит в гнойное с разрушением внутрисуставного диска, суставных хрящей и околоуставных тканей. В конечном итоге, это приводит к анкилозированию сустава.

**Сифилитический височно-нижнечелюстной артрит** иногда наблюдается в третичном периоде сифилиса. Сустав, как правило, поражается вторично гуммоznым процессом при расположении гуммы вблизи сустава. Движения

нижней челюсти при этом безболезненны, но несколько ограничены. Костная ткань поражается незначительно. На рентгенограмме в области сустава отмечаются периостальные утолщения. После специфического лечения и механотерапии подвижность в суставе почти полностью восстанавливается. В единичных случаях сифилитический артрит может возникать и гематогенным путем. Уже в начальном периоде поражения сустава появляется ограничение подвижности нижней челюсти. Процесс протекает вяло и сопровождается болями в суставе, усиливающимися по ночам. На рентгенограмме в таких случаях обнаруживаются очаги деструкции в суставной головке, а в последующем — краевой дефект ее. Этот процесс может окончиться анкилозированием сустава.

**Туберкулезный височно-нижнечелюстной артрит** наблюдается значительно реже, чем туберкулезные поражения других суставов, и обычно возникает контактным путем в результате перехода туберкулезного процесса с ветви нижней челюсти, височной кости, среднего уха и со стороны мягких тканей при скрофулодерме. Не исключена также возможность гематогенного и лимфогенного путей распространения туберкулезной инфекции в сустав из туберкулезного очага. В последнем случае в височно-нижнечелюстном суставе отмечаются сильные боли при незначительной выраженности местных признаков воспаления. Постепенно местные проявления воспаления нарастают: появляются припухлость сустава и гиперемия кожных покровов в этой области, а затем возникает гнойное расплавление тканей сустава, образуются длительно не закрывающиеся свищи. Сустав постепенно разрушается, а в последующем происходит его анкилозирование.

**Актиномикозный височно-нижнечелюстной артрит** возникает контактным путем в результате перехода актиномикотического процесса с мягких тканей на суставную капсулу. Процесс при этом распространяется и на жевательные мышцы, в результате чего отмечается значительное ограничение открывания рта. Боли в суставе, как правило, не бывает. В костной ткани могут возникать умеренно выраженные изменения вторичного характера. Течение процесса вялое, характерное для подкожно-межмышечной формы актиномикоза. По излечении заболевания наблюдается умеренное ограничение открывания рта.

### ***ДИФФЕРЕНЦИАЛЬНАЯ ДИАГНОСТИКА***

Инфекционные специфические височно-нижнечелюстные артриты следует дифференцировать от инфекционных неспецифических артритов, а также от отдельных форм специфических поражений. Основным отличительный признак инфекционных специфических височно-нижнечелюстных артритов от инфекционных неспецифических состоит в том,

что для инфекционных специфических артритов, за исключением гонорейного, характерно вялое, медленное течение. Все же инфекционные неспецифические артриты возникают остро, сопровождаются припухлостью суставов, выраженными болями, местной и общей температурной реакцией. Подобные же симптомы наблюдаются и при специфическом гонорейном артрите.

Для специфического гонорейного артрита характерно следующее:

- 1) анамнестические данные о заболевании гонореей;
- 2) установление исходного очага инфекции (уретрит, везикулит, простатит);
- 3) выраженные поражения периартикулярных тканей височно-нижнечелюстного сустава (гонорейный периартрит, бурсит и др.);
- 4) положительные реакции: Борде — Жангу, с антигеном, внутрикожная проба с гоновакциной.

Эти же признаки специфического гонорейного артрита отличают его от других нозологических форм специфических артритов, которые, как правило (в отличие от гонорейного), возникают при контактном пути распространения. Лечение специфических заболеваний ВНЧС должно быть направлено на ликвидацию основного специфического процесса. Применяют специфические средства, проводят местное лечение.

### ТЕСТОВЫЕ ЗАДАНИЯ:

**1. Височно - нижнечелюстной сустав - это парное сочленение, образованное нижнечелюстной и:**

- теменными костями;
- височными костями:
- затылочной костью;
- верхнечелюстными костями.
- лобной костью;
- клиновидной костью.

**2. Какой формы суставная головка мышелкового отростка нижней челюсти?:**

- круглой;
- эллипсоидной;
- плоской;
- шаровидной;
- конусовидной

**3. Нижнечелюстная (суставная) ямка височной кости ограничивается спереди:**

- передним краем каменисто - барабанной щели:

- суставной ямкой;
- суставным бугорком;
- скуловым отростком.

**4. Нижнечелюстная (суставная) ямка височной кости ограничивается сзади:**

- передним краем каменисто - барабанной щели:
- суставной ямкой;
- суставным бугорком;
- скуловым отростком.

**5. Могут ли ангины быть причиной развития артрита височно - нижнечелюстного сустава?:**

- практически всегда;
- могут, но не во всех случаях,
- практически не могут.

### ЗАНЯТИЕ №19

**ТЕМА:** Артриты ревматические: этиология, клиническая картина, ее особенности. Диагностика. Лечение (общее, местное).  
Артриты гнойные: Клиническая картина. Диагностика, ее особенности. Лечение (медикаментозное, хирургическое).

### СОДЕРЖАНИЕ ЗАНЯТИЯ:

#### **КЛИНИКА ИНФЕКЦИОННОГО НЕСПЕЦИФИЧЕСКОГО ВИСОЧНО-НИЖНЕЧЕЛЮСТНОГО АРТРИТА**

Воспалительный процесс в височно-нижнечелюстном суставе (артрит) может развиваться на фоне ревматизма и после таких заболеваний, как ангина, скарлатина, фарингит и др., вызванных стрептококковой инфекцией в результате гематогенно-метастатического пути ее распространения или в результате распространения инфекции по продолжению при острых гнойных средних отитах, мастоидитах, одонтогенных флегмонах околоушно-жевательной области, одонтогенных остеомиелитах ветви нижней челюсти и др. Первые относятся к группе ревматических и ревматоидных артритов, вторые — к группе контактных артритов. **Острый ревматический артрит** обычно поражает симметрично расположенные суставы, поэтому заболевание чаще распространяется на оба височно-нижнечелюстных сустава. Процесс характеризуется

нарастающей болью в суставах, иррадиирующей по ходу ветвей тройничного нерва, которая усиливается при движении нижней челюсти и при пальпации суставов. Через непродолжительное время возникает отечность периартикулярных тканей, кожа над суставами лоснится, становится горячей, в полости суставов появляется экссудат. Открывание рта затрудняется, главным образом из-за болей. Наряду с поражением височно-нижнечелюстных суставов, наблюдаются симметричные поражения и других суставов, стопных, плечевых и др. Процесс быстро переходит с одних суставов на другие (характерна летучесть процесса). Воспалительные явления в суставах обычно начинают стихать с 5—7-го дня болезни, причем в это время на первый план выдвигаются признаки поражения сердца — ревматического миокардита.

**Ревматоидный артрит** характеризуется поражением чаще одного сустава. При поражении височно-нижнечелюстного сустава вначале в области сустава возникают умеренные самопроизвольные боли, усиливающиеся при движениях нижней челюсти. На стороне поражения подвижность суставной головки более ограничена, чем в здоровом суставе. Затем появляется умеренная припухлость мягких тканей спереди от козелка уха, кожные покровы над суставом краснеют. Пальпация области пораженного сустава болезненна. При ревматоидном артрите может наблюдаться одновременное асимметричное поражение нескольких других суставов. Лечение не дает заметных улучшений. По прошествии некоторого времени процесс переходит в хроническую стадию, боли в суставе стихают, но скованность остается. При обострении процесса в суставе вновь появляются боли. Изменений со стороны сердца при ревматоидном артрите, как правило, не выявляется. В дальнейшем височно-нижнечелюстной артрит может пройти бесследно, но может закончиться и анкилозированием сустава.

При рентгенологическом обследовании на рентгенограмме в острой стадии процесса отмечается расширение суставной щели, а в хронической — сужение.

**Контактные артриты** возникают, как было указано, в результате распространения инфекции по продолжению из близлежащих гнойных очагов. Чаще всего таким гнойным очагом является острое воспаление среднего уха.

При этом инфекция из среднего уха проникает в периартикулярные ткани через каменисто-барабанную щель, в которой проходит *chorda tympani*. Клинические симптомы при контактных артритах могут выявляться в умеренной и выраженной степени. Легкие случаи контактного воспаления височно-нижнечелюстного сустава проявляются незначительными самопроизвольными болями в суставе, усиливающимися при движениях нижней челюсти, ограниченностью этих движений, припухлостью самого сустава,

болезненностью при пальпации как со стороны кожных покровов, так и со стороны наружного слухового прохода.

Общее состояние при этом не изменяется, резких подъемов температуры не наблюдается. В дальнейшем воспалительный процесс в суставе может полностью ликвидироваться.

При выраженных проявлениях острого гнойного контактного височно-нижнечелюстного артрита в суставе возникают сильные боли, иррадиирующие по ходу ветвей тройничного нерва, отдающие в висок, ухо и делающие невозможным движения нижней челюсти. В области сустава появляются значительная припухлость и инфильтрация мягких тканей, кожные покровы над суставом краснеют, наружный слуховой проход суживается за счет оттеснения инфильтратом его передней стенки. Пальпация сустава вызывает резкую боль. Сравнительно часто происходит формирование абсцесса, который вскрывается через наружный слуховой проход, а иногда и через кожные покровы. При этом общее состояние больного ухудшается, наблюдается повышение температуры тела на 1—2 °С. В дальнейшем может развиваться анкилоз.

При инфекционных неспецифических воспалениях височно-нижнечелюстных суставов дифференциальную диагностику следует проводить между ревматическим и ревматоидным артритами, а также с острым отитом, невралгией тройничного нерва, контактными артритами.

**Дифференциальная диагностика ревматического височно-нижнечелюстного артрита с ревматоидным артритом** необходима из-за сходства их клинических проявлений: острое начало обоих процессов; появление в височно-нижнечелюстных суставах самопроизвольной боли, иррадиирующей по ходу ветвей тройничного нерва, усиливающейся при открывании рта и пальпации; возникновение припухлости суставов и др.

Признаки отличия острого ревматического височно-нижнечелюстного артрита от острого ревматоидного: во-первых, при остром ревматическом артрите чаще поражаются оба височно-нижнечелюстных сустава, при остром ревматоидном артрите — чаще один. Во-вторых, острый ревматический височно-нижнечелюстной артрит характеризуется резкими самопроизвольными болями в покое. При остром ревматоидном артрите боли в покое умеренные. В-третьих, острый ревматический височно-нижнечелюстной артрит протекает на фоне ревматических атак с симметричным поражением других, главным образом, крупных, суставов. У больных наблюдаются патологические изменения со стороны сердца, в частности миокарда. Острый ревматоидный артрит протекает без проявлений ревматизма. При нем наблюдаются асимметричные поражения других суставов. Патологических изменений со стороны сердца, как правило, не отмечается. В-четвертых, острый ревматический височно-нижнечелюстной артрит в большинстве случаев



проходит бесследно даже без лечебных воздействий. При остром ревматоидном артрите лечебные мероприятия в большинстве случаев не дают заметного эффекта.

**Дифференциальная диагностика острого ревматического и ревматоидного височно-нижнечелюстных артритов с острым средним отитом** обуславливается тем обстоятельством, что при ревматическом и ревматоидном височно-нижнечелюстных артритов боли иррадиируют в ухо, заставляя думать о поражении этого органа.

Отличительными признаками острого ревматического и ревматоидного височно-нижнечелюстных артритов от острого среднего отита являются воспалительные проявления, локализующиеся в области височно-нижнечелюстных суставов: припухлость, гиперемия, напряженность кожных покровов, ограниченное открывание рта, выраженные боли. Слух при этом не понижен. Патологических изменений в среднем ухе не отмечается. При остром среднем отите понижение слуха является постоянным его признаком. Отмечается также выраженное нарушение воздушной проводимости. Наиболее же постоянным и убедительным признаком острого среднего отита являются воспалительные изменения барабанной перепонки, выражающиеся в ее гиперемии и отечности.

**Необходимость дифференциальной диагностики острого ревматического и ревматоидного височно-нижнечелюстных артритов с невралгией тройничного нерва** вызывается тем, что при остром ревматическом и ревматоидном височно-нижнечелюстных артритов боль иррадиирует по ходу ветвей тройничного нерва.

Отличие болей при остром ревматическом и ревматоидном височно-нижнечелюстных артритов от невралгических болей выражается в том, что:

- 1) боли возникают в результате воспалительных явлений в суставах, а потому им сопутствуют другие признаки воспаления (припухлость периартикулярных тканей, гиперемия, напряженность кожных покровов, местное повышение температуры в этой области, ограничение открывания рта);
- 2) боли при указанных артритов носят постоянный характер;
- 3) боли усиливаются при открывании рта. При невралгии тройничного нерва боли носят приступообразный характер, иррадиируют по ходу ветвей этого нерва, их появление не связано с движением в височно-нижнечелюстных суставах.

**Необходимость дифференциальной диагностики острого контактного височно-нижнечелюстного артрита с ревматическим и ревматоидным артритом** определяется сходством их клинического течения.

Отличием острого контактного височно-нижнечелюстного артрита от ревматического и ревматоидного артритов является то, что при остром контактном артрите вблизи расположения височно-нижнечелюстного сустава имеется локальный гнойный очаг, который и вызвал воспаление сустава в результате распространения инфекции по продолжению.

### ТЕСТОВЫЕ ЗАДАНИЯ:

**1. Обострившийся или острый средний отит вызывает развитие артритов височно - нижнечелюстного сустава?:**

- практически всегда;
- + могут, но не всегда;
- практически не могут.

**2. Может ли острое респираторное заболевание вызвать развитие артрита височно - нижнечелюстного сустава?:**

- практически всегда;
- может, но не во всех случаях;
- практически не может.

**3. Аллергические заболевания могут ли стать причиной возникновения артрита височно - нижнечелюстного сустава?:**

- практически всегда;
- + могут, но не во всех случаях;
- практически не могут.

**34. Может ли переохлаждение быть причиной развития артрита височно – нижнечелюстного сустава?:**

- практически всегда;
- может, но не во всех случаях;
- практически не может

**5. Туберкулез может ли вызвать возникновение артрита височно - нижнечелюстного сустава?:**

- практически всегда;
- + может, но не во всех случаях;
- практически не может.

**6. Может ли остеомиелит ветви нижней челюсти стать причиной развития артрита височно-нижнечелюстного сустава?:**

- практически всегда;
- Ф может, но не во всех случаях;
- практически не может

**7. Может ли сифилис стать причиной развития артрита височно - нижнечелюстного сустава?:**

-практически **всегда**;

- **может**, но не во всех случаях,
- практически не может.

**8. Может ли удаление нижнего зуба мудрости вызвать развитие артрита височно - нижнечелюстного сустава?:**

- практически **всегда**;

- **может**, но не во всех случаях;
- практически не может.

**9. Может ли ревматизм вызывать возникновение артрита височно - нижнечелюстного сустава?:**

-практически **всегда**;

- **может**, но не во всех случаях;
- практически не может

**10. Хроническая микротравма может ли вызвать развитие артрита височно - нижнечелюстного сустава?:**

- практически **всегда**;

- + **может**, но не во всех случаях;
- практически не может

**11. Однократная перегрузка височно - нижнечелюстного сустава вызывает ли развитие артрита?:**

•**да**;

-нет

**12. Каким путем распространяется инфекция в височно - нижнечелюстной сустав?:**

- контактным;

-лимфогенным;

- гематогенным;

- контактным и гематогенным;

-контактным, гематогенным, лимфогенным

## ЗАНЯТИЕ №20

**ТЕМА:** Артриты травматические. Вывихи острые, застарелые и привычные; Клиника, дифференциальная диагностика лечение (хирургическое, ортопедическое)

### СОДЕРЖАНИЕ ЗАНЯТИЯ:

## ***КЛИНИКА ТРАВМАТИЧЕСКИХ ВИСОЧНО-НИЖНЕЧЕЛЮСТНЫХ АРТРИТОВ.***

Травматические височно-нижнечелюстные артриты являются следствием острой травмы или хронической микротравмы, приводящей к повышению нагрузки на сустав.

**Острый травматический артрит**, возникающий после ушибов сустава, чрезмерного открывания рта, клинически проявляется болями в одном или обоих суставах, усиливающимися при движениях нижней челюсти, припухлостью периартикулярных тканей, ограничением открывания рта. Острому травматическому артриту обычно сопутствует кровоизлияние в окружающую ткань и в полость сустава с последующей серозной экссудацией в последнюю, в результате чего в суставной полости в дальнейшем образуются фиброзные спайки, ограничивающие движение нижней челюсти. На рентгенограмме в начальном периоде острого травматического артрита, как правило, отмечается расширение суставной щели, а иногда — нарушение целостности кортикальной пластинки мыщелкового отростка и передней костной стенки слухового прохода.

**Хронический травматический артрит**, как уже отмечалось выше, возникает при повышенной нагрузке на сустав вследствие потери зубов, патологической стираемости их, завышения или занижения прикуса при протезировании и др. Указанные причины обуславливают неправильное положение суставных головок в суставных впадинах. Клинически это проявляется вначале головокружением, головной болью, понижением слуха, шумом в ушах, сухостью во рту, жжением в языке. Затем появляются пощелкивание в суставах, боли, иногда довольно интенсивного характера, при движениях нижней челюсти. Боли возникают и в жевательных мышцах. Конфигурация суставов обычно не меняется. Исключение травмирующих причин обычно приводит к ликвидации указанных симптомов и нормализации функции суставов.

## ***ДИФФЕРЕНЦИАЛЬНАЯ ДИАГНОСТИКА***

Дифференциальную диагностику острого травматического височно-нижнечелюстного артрита необходимо проводить с внутрисуставными переломами мыщелкового отростка.

**Необходимость дифференциальной диагностики острого травматического височно-нижнечелюстного артрита с внутрисуставными переломами мыщелкового отростка** обуславливается наличием следующих общих

симптомов, присущих этим повреждениям: припухлость суставов, ограничение открывания рта.

Основное отличие острого травматического височно-нижнечелюстного артрита от перелома мышцелкового отростка заключается в том, что при остром травматическом височно-нижнечелюстном артрите не определяется нарушения прикуса, а на рентгенограмме — признаков перелома. При переломе мышцелкового отростка в большинстве случаев имеет место нарушение прикуса за счет смещения нижней челюсти в сторону перелома, а на рентгенограмме отмечается наличие признаков перелома.

**Вывих** - это стойкое смещение суставной головки за пределы ее физиологической подвижности, вызывающее нарушение функции сустава.

Вывихи могут быть *полными* и *неполными*. **Полный вывих** - с полным расхождением суставных поверхностей. **Неполный вывих (подвывих)** - сохраняется соприкосновение суставных поверхностей. **Переломовывих** - сочетание перелома мышцелкового отростка с вывихом в суставе. С учетом времени, прошедшего от момента травмы, вывихи делят на *острые* и *застарелые*. **Застарелый вывих** - оставшийся невправленным после травмы и неподдающийся закрытому вправлению в связи с нарушениями, наступившими в тканях, окружающих сустав.

Вывихи бывают *односторонние* и *двусторонние*. По механизму возникновения вывихи нижней челюсти различают:

- *травматические* - обусловленные внешним механическим воздействием;
- *привычные* - систематически повторяющиеся, обусловленные слабостью связочного аппарата и окружающих его мышц и (или) анатомическими изменениями суставных концов;
- *патологические* - связаны с заболеваниями сустава, приводящими к нарушению суставных поверхностей костей.

В зависимости от направления смещения суставной головки вывихи бывают *передние* (встречаются часто) и *задние* (встречаются очень редко). *Боковые* вывихи, т.е. смещение суставной головки вовнутрь или снаружы бывают только в сочетании с переломом мышцелкового отростка (переломовывих). **В нормальном состоянии, при максимальном открывании рта, головка нижней челюсти вместе с суставным диском устанавливается на заднем скате вершины суставного бугорка. Выдвижению головки вперед, т.е. за вершину суставного бугорка препятствуют следующие причины: высота бугорка, связочный аппарат и жевательные мышцы.** При чрезмерном опускании нижней челюсти (ударе, крике, зевании, смехе, кашле, попытке откусить большой кусок, гипертрофии жевательной мышцы, стоматологических вмешательствах, удалении зуба, снятии слепка, протезировании зубов и т.д.) суставная головка может соскользнуть на передний скат суставного бугорка и

возникнуть **передний вывих**. Суставной диск ущемляется между головкой и передней поверхностью бугорка. Рефлекторным сокращением жевательных мышц и напряжением связочного аппарата суставная головка придавливается кверху (вперед от бугорка) и фиксируется в этом положении. Капсула сустава растягивается, но не разрывается. Чрезмерное растяжение связочного аппарата и суставной капсулы, а также снижение высоты суставного бугорка способствует возникновению **привычного вывиха**.

**Задний вывих** нижней челюсти встречается очень редко. Вывих возникает при ударе в область подбородка в момент сведения челюстей, при судорожной зевоте, а также при удалении нижних моляров с применением большой силы. При этом вывихе суставная головка находится в положении между костной частью наружного слухового прохода (под нижней стенкой) и сосцевидным отростком. Возможен перелом костной стенки слухового прохода и даже разрыв суставной капсулы.

**Клиническая картина.** При **двустороннем переднем вывихе** рот больного открыт, подбородок выдвинут вперед и опущен вниз, попытки закрыть рот вызывают или усиливают боль в области височно - нижнечелюстного сустава. Речь невнятная, разжевывание пищи невозможно, слюнотечение. Лицо удлинено. Щеки уплощены и напряжены. Жевательные мышцы резко сокращены и вытягиваются в виде валиков. Впереди козелков ушей мягкие ткани западают, а подскуловой дугой прощупываются небольшие возвышения - вывихнутые головки нижней челюсти. Если исследовать пальцами наружные слуховые проходы, то головки мышцелковых отростков не прощупываются. Задний край нижней челюсти вместо вертикального положения приобретает косоое направление. Как уже сказано ранее, у больного рот открыт, контактируют только последние моляры. При пальпации (со стороны полости рта) переднего края ветви нижней челюсти определяется сместившийся кпереди и книзу (выступающий) венечный отросток. Рентгенография нижней челюсти обычно не проводится, т.к. клиническая симптоматика для этого вывиха типична. В сомнительных случаях необходимо сделать рентгенографию нижней челюсти в боковой проекции (для дифференциальной диагностики с переломовывихом).

Лечение. При вывихе нижней челюсти доврачебная помощь заключается в наложении фиксирующей (подбородочно - теменной) марлевой повязки для создания покоя сустава. Врачебная помощь заключается во вправлении вывиха. Вправление переднего вывиха преследует цель - расслабить жевательную мускулатуру, а затем сместить суставную головку нижней челюсти книзу и кзади от суставного бугорка. Грубые манипуляции при вправлении вывиха приводят к дополнительной травме сустава, повреждению капсулы, связок

сосудов и нервов. Вывихи нижней челюсти сопровождаются рефлекторной контрактурой жевательных мышц.

М.Д. Дубов (1969) предлагает снимать мышечную контрактуру при помощи местной анестезии. Вкол иглы делают под нижним краем скуловой дуги кпереди от головки нижней челюсти. Через вырезку нижней челюсти проникают в мягкие ткани на глубину 2-2.5 см и выпускают раствор, используемый для местной анестезии.