

ФЕДЕРАЛЬНОЕ ГОСУДАРСТВЕННОЕ БЮДЖЕТНОЕ ОБРАЗОВАТЕЛЬНОЕ УЧРЕЖДЕНИЕ ВЫСШЕГО
ОБРАЗОВАНИЯ «СЕВЕРО-ОСЕТИНСКАЯ ГОСУДАРСТВЕННАЯ МЕДИЦИНСКАЯ АКАДЕМИЯ»
МИНИСТЕРСТВА ЗДРАВООХРАНЕНИЯ РОССИЙСКОЙ ФЕДЕРАЦИИ

КАФЕДРА АНАТОМИИ ЧЕЛОВЕКА С ТОПОГРАФИЧЕСКОЙ АНАТОМИЕЙ
И ОПЕРАТИВНОЙ ХИРУРГИЕЙ

МЕТОДИЧЕСКИЕ УКАЗАНИЯ
к практическим занятиям и внеаудиторной самостоятельной работе

ПО ДИСЦИПЛИНЕ
«ТОПОГРАФИЧЕСКАЯ АНАТОМИЯ И ОПЕРАТИВНАЯ ХИРУРГИЯ»

ДЛЯ ОРДИНАТОРОВ ПО СПЕЦИАЛЬНОСТИ
31.08.16 ДЕТСКАЯ ХИРУРГИЯ

Владикавказ

Методические рекомендации к практическим занятиям и внеаудиторной самостоятельной работе по дисциплине «ТОПОГРАФИЧЕСКАЯ АНАТОМИЯ И ОПЕРАТИВНАЯ ХИРУРГИЯ» для ординаторов по специальности 31.08.16 ДЕТСКАЯ ХИРУРГИЯ разработаны сотрудниками кафедры анатомии человека с топографической анатомией и оперативной хирургией ФГБОУ ВО СОГМА Минздрава России

Составитель: ассистент кафедры анатомии человека с топографической анатомией и оперативной хирургией, к.м.н. **Корнаева В.Н.**

РЕЦЕНЗЕНТЫ:

1. Заведующий кафедрой хирургических болезней №3 ФГБОУ ВО СОГМА Минздрава России, профессор, д.м.н. **Кульчиев А. А.**
2. Заведующий кафедрой хирургических болезней №1 ФГБОУ ВО СОГМА Минздрава России, профессор, доцент **Беслекоев У.С.**

СОДЕРЖАНИЕ:

Наименование темы	
Общая хирургическая техника. Хирургический инструментарий. Разъединение и соединение тканей.	
Топографическая анатомия верхней конечности. Надплечье (лопаточная, дельтовидная, подключичная и подмышечная области); плечевой сустав; плечо. Топографическая анатомия локтевой области локтевого сустава, предплечья, кисти. Лучезапястный сустав, запястье, пясть и пальцы кисти. Пороки развития. Особенности операций у детей.	
Топографическая анатомия нижней конечности. Ягодичная область, тазобедренный сустав, бедро. Топографическая анатомия колена, коленного сустава, голени, области голеностопного сустава, голеностопный сустав, стопы. Особенности детского возраста.	
Операции при гнойно-воспалительных заболеваниях верхней и нижней конечности. Флегмоны верхней и нижней конечности. Операции при гнойных процессах в области пальцев кисти: панариции. Операции на верхней и нижней конечности. Операции на сосудах, нервах и сухожилиях, на длинных трубчатых костях и суставах верхней и нижней конечности. Ампутации и экзартикуляции. Операции при врожденном вывихе бедра. Особенности детского возраста. Хирургическая анатомия врожденной косолапости.	
Топографическая анатомия мозгового отдела головы. Особенности детского возраста. Оперативная хирургия: доступы к областям головного мозга. ПХО черепно-мозговых ран, проникающие и непроникающие ранения, черепно-мозговые травмы, внутричерепные гематомы, трепанации черепа, дренирующие операции при гидроцефалии (понятие), трепанация сосцевидного отростка.	
Топографическая анатомия лицевого отдела головы. Особенности детского возраста. Оперативная хирургия: хирургия травм челюстно-лицевой области, разрезы при абсцессах и флегмонах челюстно-лицевой области, вскрытие заглоточного и паратонзиллярного абсцессов, резекция верхней и нижней челюстей (понятие). Хирургическая анатомия и оперативная хирургия врожденных пороков лица. Особенности операций у детей.	
Топографическая анатомия шеи - области, треугольники, фасции, межфасциальные пространства, их клиническое значение, сосуды, нервы, сплетения. Топографическая анатомия органов шеи: глотка, гортань, щитовидная железа, шейные части трахеи и пищевода. Особенности детского возраста. Операции на шее: хирургические доступы к органам шеи, операции на сосудах шеи, операции при гнойных заболеваниях шеи, вагосимпатическая блокада, блокада блуждающего нерва, трахеотомия, трахеостомия, операции на щитовидной железе. Врожденные кисты и свищи шеи. Врожденная кривошея. Оперативное лечение врожденных пороков развития шеи. Особенности операций у детей.	
Топографическая анатомия груди: грудная стенка. Границы, внешние ориентиры и топографические линии груди. Области груди. Слои грудной клетки. Топография межреберного промежутка. Кровоснабжение и иннервация стенок груди. Возрастные особенности строения грудной клетки. Пороки развития грудной клетки. Топографическая анатомия молочной железы, кровоснабжение, лимфоотток. Диафрагма, кровоснабжение, иннервация. Особенности детского возраста.	
Топографическая анатомия груди: органы грудной полости. Полость груди. Топография плевры и плевральной полости. Топографическая анатомия лёгких и их корней, грудной части трахеи и бронхов. Кровоснабжение лёгких, иннервация, лимфоотток от лёгких. Особенности детского возраста.	
Топографическая анатомия груди. Средостение, его отделы (верхний, передний, средний, задний). Вилочковая железа, перикард, сердце, грудные отделы трахеи и пищевода. Кровоснабжение, иннервация, лимфоотток. Сосудисто-нервные образования и клетчаточные пространства средостения. Особенности детского возраста.	
Принципы оперативных вмешательств на грудной стенке, органах грудной полости, органах средостения. Особенности операций у детей.	

«Общая хирургическая техника. Хирургический инструментарий.

Разъединение и соединение тканей.

Мотивационная характеристика: Изучение хирургического инструментария, правил его использования, видов кожного шва, видов узлов, а также техники выполнения кожного шва и техники выполнения местной анестезии даст возможность правильно использовать хирургический инструментарий, а также свободно ориентироваться в условиях процедурного и перевязочного кабинетов, операционной.

I. Цели:

Студент должен знать:	Студент должен уметь:	Студент должен владеть:
<ol style="list-style-type: none">1. Общие положения оперативной хирургии.2. Принципы оперативной хирургии.3. Этапы хирургического вмешательства.4. Виды хирургических операций.5. Хирургическую обработку ран:<ul style="list-style-type: none">✓ Первичная - виды✓ Вторичная✓ Полная✓ Неполная6. Классификацию хирургического инструментария:<ul style="list-style-type: none">✓ общехирургический✓ специальный7. Шовный материал:8. Требования к шовному материалу.9. Правила разъединения и соединения мягких тканей.10. Принципы разреза кожи.11. Принципы закрытия раны12. Узлы – виды, способы формирования.13. Швы – виды, способы формирования.14. Виды анестезии в хирургии:<ul style="list-style-type: none">✓ местная – инфильтрационная, проводниковая, фульгарная.✓ общая (наркоз) – внутривенная, масочная, комбинированная.	<ol style="list-style-type: none">1. Вязать узлы.2. Выполнить разъединение и соединение мягких тканей.3. Работать основными хирургическими инструментами.4. Препарировать выделенную область.	<ol style="list-style-type: none">1. Методикой разъединения и соединения тканей.2. Методикой формирования швов на кожу с подкожной клетчаткой, фасцию, апоневроз, мышцу.3. Навыками работы с хирургическим инструментарием для выполнения необходимых манипуляций на каждом этапе.

II. Вопросы для проверки исходного уровня знаний:

1. Строение кожи.
2. Строение подкожно-жировой клетчатки.
3. Строение мышц.
4. Понятие о фасциях.
5. Законы Н.И. Пирогова о фасциях.
6. Классификация ран.
7. Понятие о первичной и вторичной хирургической обработке раны.
8. Этапы формирования послеоперационного рубца.
9. Понятие асептики и антисептики.
10. Шовный материал (виды, классификация шовного материала).
11. Раны (определение, классификация).
12. Кровотечение (определение, классификация). Способы остановки кровотечения.

III. Объект изучения: предмет и задачи топографической анатомии и оперативной хирургии, основные понятия и определения, виды топографической анатомии, методы изучения топографической анатомии. хирургических инструментов и шовного материала.

IV. Информационная часть:

История развития топографической анатомии и оперативной хирургии.

4 периода в становлении и развитии оперативной хирургии и топографической анатомии

Первый период захватывает (1706-1805 гг.) и начинается с момента построения в 1706 г. в Москве по приказу Петра I за рекой Яузой госпиталя (ныне Центральный госпиталь им. Н.Н. Бурденко) и возникновением кафедры анатомии, хирургии и повивального дела. Позже в 1716 и 1719 по указу Петра I в С.-Петербурге был открыт военный и Адмиралтейский госпитали, которые и стали школами обучения русских врачей хирургов. Топографической анатомии и оперативной хирургии как самостоятельны предметов тогда еще не было. Анатомия и хирургия преподавалась в вид одного общего предмета одними и теми же преподавателями.

Второй период (1806-1835) характеризуется появлением отдельных преподавателей по анатомии и по хирургии в связи с выделением коек д хирургических больных и отделением хирургии от анатомии.

Третий период (1836-1863) качественно отличается от двух предыдущих. Преподавание этих предметов еще велось на различных кафедрах: курс топографической анатомии изучался вместе с нормальной анатомией, а на

кафедре практической хирургии уделялось внимание, как оперативной хирургии, так и топографо-анатомическим данным, обосновывающим технику операций.

Четвертый период берет свое начало с момента объединения топографической анатомии с оперативной хирургией в виде единого предмета. Первая самостоятельная кафедра топографической анатомии оперативной хирургии была создана в Петербурге в 1845 г. и в Москве в 1867 г.

Основателем нашей дисциплины был Н.И. Пирогов, который, будучи профессором Военно-медицинской академии в Петербурге в 1845 году, открыл первую в России кафедру оперативной хирургии с топографической анатомией.

Как "двуединая" дисциплина кафедра топографическая анатомия и оперативная хирургия в России появились не сразу. Следует различать 4 периода в их становлении и развитии.

Стремясь подчинить топографическую анатомию требованиям клиники, Н.И. Пирогов дал этому предмету специальное название "хирургическая анатомия" и сам же впервые осуществил преподавание топографической анатомии в комплексе с оперативной хирургией. Он говорил, что ни одна новая операция не может быть рекомендована в клинику без предварительного обоснования ее на трупах и в эксперименте.

Н.И. Пирогов оставил глубокий след в мировой медицине, и по целому ряду разделов медицинской науки: в травматологии и ортопедии, анестезиологии, военно-полевой, клинической и экспериментальной хирургии, судебной медицине.

Значительный вклад в развитие топографической анатомии и оперативной хирургии в советский период внесли такие ученые, как В.Н. Шевкуненко, А.Н. Макименков, В.В. Кованов, Г.Е. Островерхов, Б.В. Огнев, Н.А. Куприянов, Ю.М. Лопухин и др.

К упомянутым двум составным частям нашей дисциплины - технике хирургических операций и топографической анатомии тесно примыкает также и третья ее часть - экспериментальная хирургия. Рассмотрим кратко их содержание.

Содержание предмета топографической анатомии и оперативной хирургии.

В отличие от аналитической нормальной анатомии, изучающей строение тела человека по системам, топографическая анатомия является преимущественно прикладной наукой, которая изучает расположение и взаимоотношение органов и тканей человеческого тела по областям.

Таким образом, топографическая анатомия - это анатомия региональная, областная.

Без знаний топографической анатомии невозможно правильное выполнение хирургического вмешательства, понимание механизмов развития некоторых патологических процессов и осуществление наиболее распространенного приема в клинической практике, каким является топическая диагностика.

Например, известно, что панариций I пальца может перейти на V палец. Развитие гнойного процесса в области V пальца имеет анатомическое обоснование, которое заключается в непосредственном контакте в области лучезапястного сустава синовиальных влагалищ сухожилий большого пальца и мизинца, по которым может распространяться инфекция.

Эта дисциплина имеет отношение к весьма различным специальностям медицины, но ближе всего она стоит к хирургии.

Методы изучения топографической анатомии.

1. метод - "ледяной анатомии", включающей аспилы замороженных трупов или отдельных частей тела, которые производят в 3-х перпендикулярных друг другу направлениях, с последующим изображением соотношения тканей на рисунке;

2. метод - "анатомической скульптуры", когда с помощью долота и молотка на замороженном трупе обнажают изучаемый орган, фиксированный в естественном положении.

Преимущество предложенных методов заключается в том, что они позволяют изучать расположение органов во время патологии.

В топографической анатомии также широко используют метод проекционных линий и точек.

При исследовании кровеносных и лимфатических сосудов, а также ограниченных полостей широко применяют методы наливок и инъекций.

При изучении какой-либо области следует обратить внимание на пять основных моментов:

1. Границы области. Как правило, границы области проводятся по костным или мышечным ориентирам. Например, верхнюю границу области шеи проводят по нижнему краю нижней челюсти и далее от угла челюсти по верхней выйной линии до наружного затылочного бугра; нижняя граница шеи идет по вырезке грудины, ключицам и далее кзади по линии от акромиального отростка лопатки до остистого отростка С_{VII}. Знание границ области позволяет грамотно описывать локализацию патологического процесса или область оперативного вмешательства. Это один из элементов профессионального медицинского языка.

2. Проекцию важнейших образований области на кожу, так называемую голотопию.

3. Скелетотопию - отношение органов или важнейших образований области к скелету.

4. Синтопию - взаиморасположение органов и образований области.

5. Послойное строение области.

Послойная топография - понятие имеет непосредственную связь с оперативным доступом, когда последовательно от поверхности тела вглубь хирург с помощью скальпеля рассекает ткани.

"Хирургическая анатомия не есть чисто топографическая анатомия; она не только описывает нормальные соотношения органов, но указывает и те пути, по которым идет болезненный процесс, основываясь на данные клинического опыта".

Итак, хирургическая анатомия (как это следует из вышеприведенных цитат) - это анатомия глазами хирурга.

Термин клиническая анатомия предложил Б.В. Огнев.

По сути, это расширение термина хирургическая анатомия (анатомия - глазами врача-клинициста).

Вторым разделом дисциплины является оперативная хирургия или техника хирургических операций.

Введение наркоза повлекло за собой грандиозные перемены в области хирургии. Раньше оперативные вмешательства могли продолжаться всего несколько минут, т.к., больные были не в состоянии переносить боль в течение длительного времени.

Поэтому первый период развития современной хирургии с полным правом может быть назван "эрой наркоза".

Второй период развития современной хирургии - это "эра антисептики и асептики".

Первые сообщения об антисептике прозвучали в 1867 г. от Lister.

Вскоре антисептическая эра сменилась асептической.

Во второй половине XIX века были достигнуты успехи в разработке методов борьбы с кровотечениями и обескровливанием.

Ж. Пеан внедрил метод окончательной остановки кровотечения с помощью зажима и лигатуры.

В 1873 г. Эсмарх предложил кровоостанавливающий жгут, что имело большое значение для развития хирургии конечности.

Наконец, К. Ландштейнером и Я. Янским были созданы научные основы переливания крови.

В конце XIX века бурно развивается хирургия брюшной полости. В 1879 г. французский хирург Ж.Пеан производит, первую в мире операцию резекции желудка.

XX век является свидетелем развития хирургии грудной полости, начало которой положили Насилов и Добромислов, разработавшие экстраплевральный и чрезплевральный доступы к грудному отделу пищевода.

Известный советский хирург Бурденко рекомендовал руководствоваться при выполнении любого оперативного вмешательства следующей триадой:

1. анатомической доступностью;
2. техническими возможностями;
3. физиологической дозволенностью.

Анатомическая доступность – возможность произвести разрез для обнажения патологического очага без повреждения жизненно важных образований, обеспечив ближайший доступ к объекту вмешательства.

Техническая возможность - пути механизации сложных и кропотливых этапов хирургического вмешательства.

Физиологическая дозволенность - возможность сохранить в той или иной мере функцию органа после операции.

Во всяком хирургическом вмешательстве нужно различать 3 этапа:

1. оперативный доступ;
2. оперативный прием;
3. выход из операции.

Под оперативным доступом подразумевают ту часть операции, которая обеспечивает при наименьшей травме рациональный подход и наибольший простор к тому или иному органу или анатомическому образованию.

В настоящее время оперативные доступы к различным органам могут быть: продольные, косые, поперечные, комбинированные.

Оперативный прием - это методика операции. При одном и том же заболевании (например, язвенной болезни желудка) может применяться несколько вариантов резекции желудка. Например, резекция желудка может производиться по методикам: Бильрот-I, Бильрот -II, Гофмейстера-Финстерера, Габерера и т.д.

Выход из операции - это этап окончания хирургического вмешательства на органе, когда хирург должен восстановить целостность тканей нарушенную оперативным доступом.

Наконец, последним, третьим разделом дисциплины следует считать экспериментальную хирургию.

Экспериментальная хирургия занимает ведущее место в 3-х основных областях:

1. физиологии;
2. апробации новых хирургических операций, диагностических и лекарственных средств и, наконец;
3. в обучении студентов и врачей.

В физиологии при изучении функции органов и систем применяются главным образом 3 типа операций:

1. экстирпация;
2. резекция
3. создание фистул.

Виды хирургических операций.

Хирургические вмешательства обычно направлены на определенные действия, для которых характерна специальная терминология.

1. Incisio - разрез; различают разнообразные разрезы тканей: продольные, поперечные, косые, угловые и др.

2. Tomia - рассечение; примеры: gastrotomia - рассечение желудка, по поводу удаления полипа; craniotomia (трепанация) - вскрытие полости черепа, по поводу эпидуральной гематомы;

3. Stomia - свищ; примеры: gastrostomia - свищ желудка, по поводу неоперабельной опухоли пищевода; cholecystotomia – наложение свища на желчный пузырь по поводу механической обтурации камнем общего желчного протока;

4. Sectio - сечение; примеры: sectio alta - высокое сечение (например, мочевого пузыря) по поводу аденомы предстательной железы; venesectio - сечение вены и др.

5. Punctio - прокол; примеры: punctio pleurae – прокол плевры; punctio fornicis posterioris - прокол заднего свода влагалища;

6. Ectomia - удаление; примеры: cholecystectomy - удаление желчного пузыря; necroectomy - удаление омертвевших некротических тканей при первичной хирургической обработке раны;

7. Resectio - иссечение органа или конечности с обязательным сохранением периферического отдела органа или конечности; примеры: resectio ulcus ventriculi - резекция желудка по поводу язвы желудка;

8. Amputatio - отсечение периферической части конечности или органа; примеры: ампутация голени, ампутация молочной железы, матки, прямой кишки;

9. Exarticulatio - вычленение периферической части конечности на уровне сустава.

10. Rrhaphia - шов; примеры: gastrorrhaphia - шов желудка, neurorrhaphia - шов нерва и др.

Операции бывают бескровными и кровавыми. К бескровным операциям относятся различные инструментальные вмешательства, например цистоскопия, бронхоскопия, гастроскопия, колоноскопия и др. и неинструментальные, например, вправление вывиха бедра, плеча, челюсти и др.

Кровавые операции по характеру и целям можно разделить на 2 группы: радикальные и паллиативные.

Радикальная операция имеет целью устранить не только вызванные заболеванием расстройства, но и полностью устранить патологический очаг.

Паллиативная операция направлена на облегчение состояния больного и устранение болезненных расстройств, но не ликвидирует причину заболевания. Операции могут быть одномоментными, двухмоментными или многомоментными.

Одномоментная операция с начала до конца производится в один этап.

Двухмоментные операции производятся в тех случаях, когда состояние здоровья больного или опасность осложнений не позволяют закончить хирургическое вмешательство в один этап, в связи с чем одна часть операции делается в один день, а другая - после того как больной оправится от нанесенной травмы.

Многоэтапные операции широко практикуются в пластической и восстановительной хирургии, когда формирование или восстановление какой-либо поврежденной части осуществляется в несколько этапов, например, путем перемещения кожного лоскута на ножке (филатовский стебель) для замещения дефекта.

Если хирургическое вмешательство производится несколько раз по поводу одного и того же заболевания, то такие операции называют повторными.

В зависимости от срочности выполнения оперативного вмешательства различают операции: экстренные или неотложные, срочные или свободного выбора.

Экстренные операции это такие, без которых больной неминуемо погибнет в самое ближайшее время. К числу их относятся остановка кровотечения из крупных сосудов, трахеотомия при пересечении п.laryngeus, грыжесечение при ущемленной грыже, операция при завороте кишок и т.д. В этих случаях операция должна быть произведена безотлагательно.

Срочными считаются операции, выполнение которых можно отложить лишь на небольшой срок, необходимый для уточнения диагноза и подготовки больного к операции.

Плановыми операциями называют хирургические вмешательства, выполняемые после систематического обследования и проведения соответствующей подготовки к операции.

Различают еще операцию "выбора", например, при стенозирующей язве двенадцатиперстной кишки можно сделать операцию резекции желудка с выключением двенадцатиперстной кишки по типу Бильрот II или дуоденопластику с селективной проксимальной ваготомией по В.И. Оноприеву.

Все операции по их целевой направленности разделяют на две группы: лечебные и диагностические.

Лечебные операции имеют целью удаление очага заболевания или восстановление нарушенной функции органов.

К диагностическим операциям относятся вмешательства, направленные для уточнения диагноза, например, биопсия, проколы плевры и суставов, лапароскопия, вазография, а в некоторых случаях пробная лапаротомия, торакотомия и др.

Разъединение и соединение тканей.

Каждая хирургическая операция складывается из следующих последовательных этапов:

1 - ый этап - послойное разъединение тканей, лежащих на пути к очагу поражения с помощью остро режущего инструмента. Направление разрезов должно по возможности соответствовать ходу крупных кровеносных сосудов и нервов во избежание их повреждения. Необходимо отметить, что рассечение кожных покровов следует производить с учетом расположения так называемых линий напряжения кожи Лангера, соответствующими по большей части складкам кожи, что позволяет избежать образованию обезображивающих рубцов.

После разъединения тканей производится оперативный прием, т.е., -

2 – ой этап - хирургическое вмешательство на пораженном органе или тканях, например, удаление опухолей или гноя и т.д.

Закончив то или иное основное оперативное мероприятие, хирург приступает к:

3 – му этапу - соединению тканей, приближающее к полному восстановлению анатомической и функциональной целостности.

Наложение швов - самый частый способ соединения тканей. Материалом для швов являются шелк, кетгут, леска, капроновые нити и пр. Швы накладывают с помощью иглы и иглодержателя.

Применяют преимущественно узловые и непрерывные швы.

При узловых швах каждый стежок завязывают отдельно, при непрерывных завязывают только первый стежок и длинной нитью продолжают шить всю рану до конца. При окончании этого шва связывают конец нити со

сложенной вдвое нитью предпоследнего стежка. Непрерывные швы используют везде, где они не подвергаются слишком высоким нагрузкам.

Непрерывный шов может быть разных видов:

1. непрерывный обвивной, или скорняжный;
2. одиночный матрацный;
3. шов Мультиановского или швы в захлестку, где нить каждый раз захватывает предыдущую петлю шва.

Другими видами непрерывных швов являются:

1. кisetные;
2. непрерывные матрацные.

При этом все слои раны нужно захватывать равномерно по глубине и ширине. Обычно иглу вкалывают в кожу на расстоянии 1 см от края разреза и на таком же расстоянии выкалывают, после чего лигатуру завязывают простым узлом, который должен быть расположен сбоку от разреза. Швы накладываются на расстоянии 1-2 см друг от друга. Особое значение необходимо придавать тщательной адаптации краев кожи, чтобы достичь косметического рубца.

Фасции и мышцы могут быть зашиты кетгутотом. Первые - узловым, а вторые - П-образным или же матрацным швом, который предупреждает возможность прорезывания лигатуры. Апоневрозы мышц лучше шить шелком.

Различают следующие виды узлов: хирургический, морской и простой.

Хирургический узел характеризуется двухкратным перекрещиванием нити и всегда заканчивается обыкновенным перекрещиванием. Он является наиболее прочным и особенно показан при перевязке крупных сосудов.

Простой узел характеризуется однократным перекрещиванием. Женский узел характеризуется двумя однотипными однонаправленными однообвивными петлями. Морской узел характеризуется двумя встречными однообвивными взаимоскрепляющими петлями.

В хирургической практике часто используют различные варианты узловых швов: шов Донати, шов Аллговера и U-образный.

Кожные швы обычно снимают через неделю после операции, лучше несколько раньше (начиная с 4-х суток) для того, чтобы предотвратить развитие инфекции в канале, образуемом нитью и хирургической иглой.

Первичная хирургическая обработка ран.

Хирургическая обработка ран имеет целью восстановление первоначальной формы и функции поврежденного органа и тканей в кратчайшее время.

Только рана, полученная в стерильных условиях, может рассматриваться как неинфицированная. Каждая свежая случайная рана считается инфицированной.

Хирургическая обработка раны должна быть произведена как можно раньше после ранения.

Согласно современным взглядам, хирургическую обработку раны производят не столько для "стерилизации ножом", сколько для уменьшения в ране количества нежизнеспособных тканей, служащих благоприятной питательной средой для микробов.

Различают первичную и вторичную хирургическую обработку ран.

Первичная хирургическая обработка ран представляет собой первое по счету оперативное вмешательство у данного больного, которое заключается в рассечении раны, иссечении краев, стенок и дна раны, в пределах здоровых тканей, произведенное по первичным показаниям с целью профилактики развития раневой инфекции, т.е. воспаления. Толщина слоя удаляемых тканей колеблется от 0,5 до 2 см.

Вторичная хирургическая обработка предпринимается по вторичным показаниям на фоне воспаления, обусловленным осложнениями или недостаточной радикальностью первичной обработки с целью лечения раневой инфекции.

Различают полную и неполную (частичную) хирургическую обработку раны.

Полная хирургическая обработка раны подразумевает иссечение стенок и дна раны для устранения бактериального ее загрязнения и предупреждения развития раневой инфекции. Однако анатомические и оперативные условия не всегда позволяют выполнить хирургическую обработку в полном объеме. Нередко приходится ограничиваться рассечением раны и удалением лишь наиболее крупных очагов некроза. В таком случае производится неполная или частичная хирургическая обработка гнойной раны (гнойного очага).

В зависимости от сроков проведения различают: раннюю, отсроченную и позднюю первичную хирургическую обработку раны.

1. Ранняя первичная хирургическая обработка проводится в течение 24 часов после ранения. Цель ее – предупредить развитие инфекции. Профилактическое применение антибиотиков позволяет в ряде случаев увеличить срок до 48 часов. Данную хирургическую обработку называют первичной отсроченной.

Несмотря на более поздние сроки вмешательства, первично отсроченная хирургическая обработка призвана решить ту же задачу, что и ранняя, т.е. обеспечить профилактику развития раневой инфекции.

2. Поздняя хирургическая обработка раны направлена уже не на профилактику, а на лечение раневой инфекции. Она производится через 48 часов у лиц получивших антибиотики или после 24 часов у лиц, не получивших их. Совершенно очевидно, что возможности ушивания раны швами после поздней хирургической обработки резко ограничены.

В зависимости от времени, прошедшего с момента ранения и хирургической обработки раны различают следующие виды швов: 1. первичный шов; 2. первичный отсроченный шов; 3. ранний вторичный шов; 4. поздний вторичный шов.

1. Первичный шов - это такой шов, который накладывают на свежую рану сразу после ее обработки.

Если же шов накладывается на рану через 24-48 часов, то есть до появления грануляций его уже называют первичным отсроченным швом. Первично отсроченный шов накладывается на рану, заживающую первичным натяжением.

2. Вторичный шов - шов гранулирующей раны, очистившейся от некротических тканей и не имеющий явных признаков воспаления. Так, называемый ранний вторичный шов, накладывается на 2-й недели после хирургической обработки ран. В отличие от первичного отсроченного шва он накладывается на рану, заживающую вторичным натяжением.

3. Поздний вторичный шов накладывается на рану на 3-4 неделе после иссечения грануляций и рубцов.

Группы хирургического инструментария:

1. Для разъединения тканей
2. Для соединения тканей
3. Вспомогательный
4. Кровоостанавливающий
5. Специальный

V. Задания для самостоятельной работы:

Задание №1.

Дайте определение:

Голотопия -

Синтопия -

Скелетотопия -

Задание №2.

Опишите 4 периода в становлении и развитии оперативной хирургии и топографической анатомии

Задание №3.

Опишите методы изучения топографической анатомии.

Задание №4.

Укажите этапы хирургического вмешательства.

Задание №5

Укажите виды хирургических узлов.

Задание №6.

Составьте задачу по теме занятия. (В тетради)

Задание №7.

Составьте 5 тестов по теме занятия. (В тетради)

VI. Контрольные вопросы:

1. Дайте определение радикальной и паллиативной операции?
2. Что подразумевает хирург под словами «операция выбора»?
3. Что такое одномоментная операция?
4. Какие операции называются многоэтапными?
5. Сколько этапов входит в каждую операцию?
6. Каковы требования к доступу?
7. Что входит в понятие оперативный прием?
8. Какое требование необходимо соблюдать при соединении краев раны для формирования линейного послеоперационного рубца?
9. Перечислите виды хирургических инструментов?
10. Какие инструменты относятся к инструментам, разъединяющим и соединяющим ткани?
11. Какие инструменты используют для фиксации краев раны?
12. Чем должен руководствоваться хирург при выборе иглы и шовного материала при ушивании разных тканей?
13. Как правильно удерживать скальпель при рассечении кожи?
14. Каким скальпелем необходимо пользоваться при осуществлении проколов?
15. Как установить иглу в иглодержателе, чтобы обеспечить ее надежную фиксацию?

VII. Учебные задачи.

№ 1. На 7-е сутки после операции хирург снимает узловые кожные швы. Какова последовательность действий хирурга? Какие осложнения могут возникнуть при несоблюдении техники снятия кожного шва?

(Ответ: перед снятием шва кожу обрабатывают спиртовой йодной настойкой. Параллельно шву хирург укладывает бранши остроконечных ножниц по ребру (для фиксации шва). Узел захватывают анатомическим пинцетом (пинцетом держат узел все время, пока не снимут шов) и подтягивают его кпереди до появления «светлой» (находившейся в канале, не инфицированной) части лигатуры. Остроконечную браншу ножниц подводят под лигатуру, лигатуру рассекают на уровне ее «светлой» части. Ножницы по ребру устанавливают у шва. Лигатуру извлекают пинцетом движением кпереди. Кожу обрабатывают спиртовой йодной настойкой и устанавливают асептическую повязку. Осложнения: 1) расхождение краев раны; 2) инфицирование.)

№ 2. При выполнении хирургического вмешательства следует руководствоваться общими правилами пользования хирургическими инструментами. Назовите их.

(Ответ: 1 используются только исправные инструменты; 2. каждый инструмент имеет свое назначение; 3. хирург должен чувствовать рукой не рукоятку, а рабочую часть инструмента; 4. манипуляции инструментами в ране выполняют плавными, ритмичными движениями, без каких-либо усилий; 5. бережное, щадящее отношение к органам (т. е. с минимальной травмой стенок и дна раны.)

№ 3. Для выполнения хирургических швов применяют режущие (трехгранные) и колющие (круглые) иглы. Объясните различие в формировании лигатурного канала этими хирургическими иглами. Укажите назначение двугранной посадочной площадки у режущей иглы.

(Ответ: лигатурный канал при использовании трехгранной (режущей) иглы образуется разрезанием слоя (перед наложением кожного шва кожу обрабатывают спиртовой йодной настойкой). Режущая часть этой иглы шире ушка. При применении круглой (колющей) иглы лигатурный канал формируется прокалыванием слоя. Режущая игла состоит из трех частей: ушка, примыкающей к ушку двугранной посадочной площадки для иглодержателя и режущей части. Наличие двугранной посадочной площадки исключает вращение иглы в клюве иглодержателя по оси.)

VIII. Контрольные тесты:

«Голотопия» - это: (1)

положение относительно соседних органов
взаимоотношение органа с брюшиной или плеврой
+ положение органа относительно тела и его областей
отношение к скелету
размеры органа

«Синтопия» - это: (1)

виды соединения костей скелета

+ взаимоотношение с соседними органами
положение относительно тела и его областей
положение относительно скелета
низкое положение органа

Важнейшие положения о строении и положении сосудистых влагалищ впервые сформулировал: (1)

Р.Д. Синельников
А.С. Вишневский
+ Н.И. Пирогов
В.Н. Шевкуненко
П.А. Куприянов

Основоположником учения об индивидуальной изменчивости строения и положения органов и систем тела человека является: (1)

Н.И. Пирогов
Б.В. Огнев
+ В.Н. Шевкуненко
А.Н. Максименков
В.В. Кованов

Наиболее прочным является: (1)

двойной хирургический узел
+ морской узел
«женский» узел
узел, завязанный аподактильно
вид узла не имеет значения

IX. Глоссарий:

Incisio	Разрез
Tomia	Рассечение
Stomia	Свищ
Sectio	Сечение
Punctio	Проко;
Ectomia	Удаление
Resectio	Иссечение органа или конечности
Amputatio	Отсечение периферической части конечности или органа
Exarticulatio	Вычленение периферической части конечности на уровне сустава
Rrhaphia	Шов

Методические указания к практическому занятию и к выполнению внеаудиторной самостоятельной работе по теме: «Топографическая анатомия верхней конечности. Надплечье (лопаточная, дельтовидная, подключичная и подмышечная области); плечевой сустав, плечо. Топографическая анатомия локтевой области, локтевого сустава, предплечья, кисти. Лучезапястный сустав, запястье, пясть и пальцы кисти. Особенности детского возраста».

Мотивационная характеристика: изучить топографию данной области для обоснования выбора оперативных доступов. Изучить индивидуальные различия формы изучаемой области. Знание расположения магистральных сосудисто-нервных пучков изучаемой области позволит предвидеть пути распространения гнойных процессов. Знание путей метастазирования в лимфатические узлы позволит уточнить первичную локализацию и распространённость злокачественных образований изучаемой области.

I. Цели:

Студент должен знать:	Студент должен уметь:	Студент должен владеть:
<p>1. Топографическая анатомия верхней конечности – кровоснабжение, иннервация, лимфо- и венозный отток:</p> <p>2. Топографическая анатомия области надплечья - границы, голотопия, скелетотопия, синтопия, послойное строение.</p> <p>3. Топографическая анатомия области плечевого сустава - границы, голотопия, скелетотопия, синтопия, послойное строение</p> <p>4. Топографическая анатомия подмышечной области границы, голотопия, скелетотопия, синтопия, послойное строение</p> <p>5. Топографическая анатомия области плеча - границы, голотопия, скелетотопия, синтопия, послойное строение</p> <p>6. Топографическая анатомия локтевой области - границы, голотопия, скелетотопия, синтопия, послойное строение</p> <p>7. Топографическая анатомия области предплечья - границы, голотопия, скелетотопия, синтопия, послойное строение</p> <p>8. Топографическая анатомия области запястья - границы, голотопия, скелетотопия, синтопия, послойное строение</p> <p>9. Топографическая анатомия области кисти - границы, голотопия, скелетотопия, синтопия, послойное строение</p>	<p>1. Показать на препарате:</p> <ul style="list-style-type: none"> ✓ область надплечья - границы ✓ лопаточную область - границы ✓ дельтовидную область - границы ✓ подключичную область - границы ✓ подмышечную область - границы ✓ область плечевого сустава - границы ✓ область плеча – границы ✓ переднюю область плеча - границы ✓ заднюю область плеча - границы ✓ локтевую область – границы ✓ переднюю локтевую область - границы ✓ заднюю локтевую область - границы ✓ область предплечья – границы ✓ переднюю область предплечья - границы ✓ заднюю область предплечья - границы ✓ область запястья – границы ✓ переднюю область запястья - границы ✓ заднюю область запястья - границы ✓ область кисти – границы ✓ область ладони - границы ✓ область тыла - границы ✓ область пальцев - границы ✓ подмышечную ямку - границы ✓ подмышечную артерию - границы ✓ сосудисто-нервный пучок плеча ✓ локтевую ямку - границы ✓ латеральный и медиальный сосудисто-нервные пучки локтевой ямки ✓ клетчаточное пространство Пирогова-Парона-границы ✓ передний межкостный сосудисто-нервный пучок предплечья ✓ локтевой и лучевой сосудисто-нервные пучки средней трети предплечья ✓ ход срединного нерва в области лучезапястного сустава ✓ ветви срединного, лучевого и локтевого нервов на кисти ✓ фиброзные влагалища сухожилий сгибателей пальцев ✓ общий разгибатель пальцев ✓ длинный и короткий разгибатели большого пальца ✓ среднее клетчаточное пространство кисти ✓ запястный, локтевой, костно-фиброзные каналы тыльной поверхности запястья ✓ ладонный апоневроз и его комиссуральные отверстия, его латеральную и медиальную перегородки ✓ общий сосудисто-нервный пучок пальца ✓ локтевую артерию в локтевом канале запястья ✓ проекцию поверхностной ладонной артериальной дуги 	<p>1. Методикой препарирования выделенной области.</p> <p>2. Навыками работы с хирургическим инструментарием для выполнения необходимых манипуляций на каждом этапе.</p>

II. Вопросы для проверки исходного уровня знаний:

- 1 Мышцы плечевого пояса.
- 2 Мышцы передней области плеча.
- 3 Мышцы задней области плеча.
- 4 Строение плечевого сустава.
- 5 Ветви дуги аорты, участвующие в кровоснабжении верхней конечности.
- 6 Строение локтевого сустава.
- 7 Мышцы передней поверхности предплечья.
- 8 Мышцы задней поверхности предплечья.
- 9 Сосудисто-нервный пучок передней поверхности локтевой ямки.
- 10 Сосудисто-нервные пучки задней поверхности предплечья.
- 11 Ладонные артериальные дуги.
- 12 Иннервация кисти.
- 13 Сухожилия ладонной и тыльной поверхностей кисти

III. Объект изучения - организм человека

IV. Информационная часть:

Верхняя конечность, *membrum superius*

Подключичная область относится как к груди, так и к верхней конечности. Однако слои подключичной области принимают участие в образовании подмышечной ямки, а непосредственно к ним прилежит главный сосудисто-нервный пучок верхней конечности - подмышечный. В связи с этим в топографической анатомии подключичная область рассматривается как часть надплечья, или плечевого пояса.

Внешние ориентиры. Ключица, грудина, большая грудная мышца, передний край дельтовидной мышцы. Ниже ключицы, между ключичной порцией большой грудной мышцы и передним краем дельтовидной мышцы, на границе между наружной и средней третью ключицы часто выявляется подключичная ямка, *fossa infraclavicularis*, или ямка Моренгейма (*Mohrenheim*), дистально переходящая в дельтовидно-грудную борозду, *sulcus deltopectoralis*, доходящую по переднему краю дельтовидной мышцы до латеральной борозды плеча.

В глубине борозды на 1,5-2 см ниже ключицы можно пропальпировать клювовидный отросток лопатки, *processus coracoideus*.

Границы. Верхняя - ключица; медиальная - наружный край грудины; нижняя - горизонтальная линия, соответствующая третьему межреберью; латеральная - передний край дельтовидной мышцы.

Проекция. С помощью внешних ориентиров можно провести проекции следующих образований.

От передних концов III-V ребер до клювовидного отростка небольшим треугольником проецируется малая грудная мышца, *m. pectoralis minor*. С помощью этой мышцы на кожу подключичной области можно нанести проекции трех треугольников: ключично-грудного, грудного и подгрудного (*trigonum claviopectorale*, *trigonum pectorale* и *trigonum subpectorale*).

В пределах этих треугольников обычно рассматривается топография подмышечного сосудисто-нервного пучка: *a.*, *v. axillaris*, *plexus brachialis* и его ветвей (подробно см. в разделе о подмышечной области).

Проекция подмышечного сосудисто-нервного пучка в этой области проводится от медиальной половины средней трети ключицы книзу и кнаружи до границы между нижней и средней третью дельтовидногрудной борозды. Проекция *v. axillaris* занимает самую медиальную часть пучка. По *sulcus deltopectoralis* проецируется *v. cephalica*.

Слои

Кожа тонкая, умеренно подвижная.

Подкожная жировая клетчатка без особенностей, развита индивидуально. В ней проходят надключичные нервы из шейного сплетения.

Поверхностная фасция в верхней трети области образует футляр для *platysma* (подкожной мышцы шеи), начинающейся от собственной фасции груди. На уровне II-III ребра фасция уплотняется, образуя подвешивающие связки молочной железы, или связки Купера. По всем границам подключичной области фасция переходит в соседние области.

Собственная фасция области, *fascia pectoralis*, окружает большую грудную мышцу спереди и сзади поверхностным и глубоким листками. Между ними, разделяя волокна большой грудной мышцы, располагаются многочисленные фасциальные перемычки.

В результате этого распространение гнойных процессов в мышце происходит с поверхности в глубину. Вдоль перемычек проходят также лимфатические сосуды, что объясняет распространение метастазов при раке молочной железы на глубокую поверхность большой грудной мышцы.

Поверхностный и глубокий листки *fascia pectoralis* сверху прикрепляются к фасции подключичной мышцы, а также к поверхностному листку собственной фасции шеи (второй фасции по Шевкуненко). Внизу они срастаются по наружному краю большой грудной мышцы, образуя, таким образом, замкнутый футляр для нее. Позади ключицы к I ребру прикрепляется часть пятой фасции шеи (предпозвоночной), покрывающая переднюю лестничную мышцу.

Следующим слоем является клетчатка субпекторального пространства, *spatium subpectorale*.

Еще глубже располагается ключично-грудная фасция, *fascia claviopectoralis*. Вверху она начинается от ключицы и клювовидного отростка лопатки, с медиальной стороны - у начала малой грудной мышцы (III-V ребра), снизу и снаружи она прикрепляется к глубокому листку фасции *m. pectoralis major* у ее наружного края. Утолщенные пучки ключично-грудной фасции в этом месте образуют связку, прикрепляющуюся к подмышечной фасции, *fascia axillaris*.

Эти пучки называют подвешивающей связкой, *lig. suspensorium axillae*, или связкой Жерди.

Около ключицы фасция также уплотнена. Здесь к ней прилегает подключичная вена, которая при резком отведении руки может быть сдавлена между фасцией, ключицей и ребром с возможным острым тромбозом вены.

F. clavipectoralis образует футляр для малой грудной мышцы и для подключичной мышцы, *m. subclavius*.

Таким образом, субпекторальное клетчаточное пространство располагается между большой и малой грудной мышцами с их фасциальными покровами.

Передняя стенка пространства - глубокий листок фасции большой грудной мышцы.

Задняя - ключично-грудная фасция, покрывающая малую грудную мышцу.

Вверху оно замкнуто у ключицы, где обе фасции срастаются.

Медиально оно замыкается у места начала обеих мышц от ребер.

Латерально и снизу пространство замкнуто сращением фасции большой грудной мышцы и ключично-грудной фасции по наружному краю большой грудной мышцы.

Следующий слой - клетчатка верхнего отдела подмышечной ямки, в которой проходит основной сосудисто-нервный пучок - подмышечные сосуды и сначала пучки, а затем ветви плечевого сплетения (иногда этот слой называют глубоким субпекторальным пространством).

Позади этой клетчатки располагается собственная грудная фасция, *fascia thoracica*, покрывающая переднюю зубчатую мышцу и межреберья.

Верхнюю границу области представляет ключица. Она располагается под кожей и подкожной клетчаткой и легко пальпируется. К нижнему краю ключицы фиксируются собственная фасция груди и ключично-грудная фасция.

Ключица чаще всего ломается при падении с упором на плечо или предплечье. Самая слабая часть ключицы - на границе между латеральной и средней третью. После перелома ключицы её средняя часть поднимается за счёт тяги *m. sternocleidomastoideus*, а латеральная опускается из-за тяжести верхней конечности.

У новорождённых нередки переломы ключицы во время прохождения через родовый канал. Такие переломы обычно быстро заживают самостоятельно. У детей дошкольного и школьного возраста переломы ключицы бывают чаще, чем у взрослых. Переломы ключицы в этом возрасте часто бывают неполными, когда одна сторона кости сломана, а другая лишь согнута. Подобным образом ломаются зелёные ветви дерева, поэтому существует термин «перелом по типу зелёной ветки».

Расходящиеся вверх и вниз отломки ключицы могут повредить расположенный за ключицей сосудисто-нервный пучок, поэтому первой помощью при переломах является иммобилизация надплечья путем наложения 8-образной повязки, иногда из подсобного материала (одежды). Топография сосудисто-нервного пучка

В подключичной области рассматривается топография той части подмышечного пучка, которая проходит в пределах ключично-грудного треугольника (между ключицей и верхним краем малой грудной мышцы).

В этом треугольнике сразу под ключично-грудной фасцией располагается подмышечная вена, *v. axillaris*, выходящая из-под верхнего края малой грудной мышцы и в косом направлении идущая снизу вверх к точке, расположенной на 2,5 см кнутри от середины ключицы. На участке между I ребром и ключицей вена уже называется подключичной. Фасциальное влагалище вены тесно связано с фасцией подключичной мышцы и надкостницей I ребра, что служит препятствием к спадению ее стенок.

В связи с этим при повреждении вены существует опасность воздушной эмболии. Вместе с тем хорошая фиксация вены позволяет производить на этом участке ее пункцию.

Подмышечная артерия, *a. axillaris*, лежит латерально и глубже вены. В ключично-грудном треугольнике от подмышечной артерии отходит верхняя грудная артерия, *a. thoracica superior*, разветвляющаяся в первом и втором межреберьях, и грудноакромиальная артерия, *a. thoracoacromialis*, почти сразу же распадающаяся на три ветви: дельтовидную, грудную и акромиальную. Все они прободают ключично-грудную фасцию и направляются к соответствующим мышцам. В этом же месте через фасцию из дельтовидно-грудной борозды в подмышечную ямку проходит латеральная подкожная вена руки, *v. cephalica*, и впадает в подмышечную вену.

Пучки плечевого сплетения располагаются латеральнее и глубже артерии.

Таким образом, и в направлении спереди назад, и с медиальной стороны в латеральную элементы сосудисто-нервного пучка расположены одинаково: сначала вена, потом артерия, потом плечевое сплетение (прием для запоминания - ВАПлекс).

При резком отведении головы в сторону (например, при падении) возможно повреждение верхнего ствола плечевого сплетения с развитием, так называемого паралича Дюшенна. Поскольку в верхнем стволе проходят нервные волокна, принимающие участие в формировании *n. axillaris*, *n. musculocutaneus* и, частично, *n. radialis*, пострадает функция мышц, иннервируемых этими нервами. Поэтому невозможно отвести плечо (*m. deltoideus* - инн. *n. axillaris*), нарушено сгибание предплечья (*m. biceps brachii*, *m. brachialis* - инн. *n. musculocutaneus*), рука висит, как плеть.

У медиального края подмышечной вены располагается апикальная группа лимфатических узлов подмышечной ямки.

Связь клетчатки подключичной области с соседними областями:

1. С клетчаткой подмышечной ямки через дефект в задней стенке (*f. clavipectoralis*) субпекторального пространства, по ходу ветвей *a. thoracoacromialis*.

2. По ходу клетчатки, сопровождающей основной сосудисто-нервный пучок, гнойный процесс может распространиться в латеральный треугольник шеи.

3. Вдоль этого же пучка клетчатка связана с нижерасположенными участками подмышечной ямки.

Лопаточная область, *regio scapularis*

Внешние ориентиры. Верхний край лопатки располагается на уровне II ребра (медиальный угол достигает уровня I ребра), нижний угол - на уровне VIII ребра. Ость лопатки соответствует примерно III ребру.

Наиболее доступными для пальпации и, следовательно, наиболее надежными внешними ориентирами области являются медиальный край лопатки, ее нижний угол, ость лопатки и акромион. Линия, соединяющая латеральную часть акромиона и нижний угол лопатки, соответствует латеральному краю лопатки, который часто не удается пальпировать из-за прикрывающих его мышц.

Границы. Верхняя - линия, проведенная от акромиально-ключичного сочленения перпендикулярно позвоночнику; нижняя - горизонтальная линия, идущая через нижний угол лопатки; медиальная - по внутреннему краю лопатки до пересечения с верхней и нижней границами; латеральная - от латерального конца акромиона вертикально вниз до нижней границы.

Проекция основных сосудисто-нервных образований области. *A. et n. suprascapularis* проецируются по линии, идущей от середины ключицы к точке, соответствующей основанию акромиона, то есть границе наружной и средней трети ости лопатки. Проекционная линия *г. profundus a. transversae (a. scapularis dorsalis)* идет вдоль внутреннего края лопатки на 0,5-1 см кнутри от нее. Место входа *a. circumflexa scapulae* в подостное ложе проецируется на середину проекции латерального края лопатки.

Слои

Кожа толстая, малоподвижная, ее с трудом можно собрать в складку. Иногда у мужчин кожа покрыта волосами. При загрязнении кожи, в местах трения одеждой, у престарелых и истощенных людей, у больных сахарным диабетом в этой области могут возникать фурункулы (фурункулёз). В коже множество сальных желез; при их закупорке в этой области часто возникают кисты сальных желез - атеромы, требующие хирургического удаления.

Подкожная жировая клетчатка однослойная, плотная, ячеистая из-за соединительнотканых перегородок, идущих от кожи в глубину, к собственной фасции.

Поверхностная фасция может быть представлена несколькими листками различной плотности. Надфасциальных образований практически нет, тонкие подкожные нервы являются ветвями подмышечного и надключичных нервов.

Собственная фасция поверхностных мышц области (*m. trapezius, m. deltoideus, m. latissimus dorsi*) образует для них футляры.

Fascia suprascapularis et fascia infraspinata - собственные фасции глубоких мышц лопатки, начинающихся от ее задней поверхности. Эти фасции плотны, имеют апоневротическое строение. В результате их прикрепления к краям лопатки и ости образованы два костно-фиброзных пространства - надостное и подостное.

Топография над- и подостного пространств лопатки.

Надостное пространство соответствует *fossa suprascapularis* лопатки. Сверху оно замкнуто в результате прикрепления *f. suprascapularis* к верхнему краю лопатки, к фасциальному футляру подключичной мышцы и к *lig. coracoclaviculare*. Снизу оно замкнуто лопаточной остью. Снаружи, у основания акромиона и под акромиально-ключичным сочленением, надостное пространство открыто в подостное и в поддельтовидное клетчаточное пространство. Содержимым надостного пространства (ложа) является *m. suprascapularis, a., v. et n. suprascapularis*.

Подостное костно-фиброзное пространство образовано собственной фасцией и лопаточной костью ниже лопаточной ости. *Fascia infraspinata* сращена с медиальным краем лопатки, лопаточной остью и латеральным краем лопатки. Содержимым ложа являются *m. infraspinatus, m. teres minor*, небольшой слой клетчатки, расположенный между мышцами и костью, а также сосуды и нервы: *a. et v. suprascapularis, a. circumflexa scapulae, n. suprascapularis*. Сюда же входят ветви *г. profundus a. transversae colli*, прободая собственную фасцию у медиального края лопатки. Артерия, огибающая лопатку, на пути из подмышечной ямки также прободает эту фасцию, но у латерального края лопатки.

Ветви перечисленных трех артерий анастомозируют между собой в подостной клетчатке и в толще подостной мышцы. В результате образуется так называемый лопаточный артериальный коллатеральный круг. При затруднении или прекращении кровотока по магистральной - подмышечной - артерии выше (проксимальнее) места отхождения от нее подлопаточной артерии (*a. subscapularis*) за счет анастомозов лопаточного круга может сохраниться кровообращение всей верхней конечности. Подробнее об этом сказано в разделе «Коллатеральное кровообращение в областях надплечья».

От угла лопатки и нижней половины ее латерального края, а также от наружной поверхности подостной фасции начинается большая круглая мышца. Ее верхний край прилежит к нижнему краю прикрытой подостной фасцией малой круглой мышцы; между ними образуется щель. На середине протяжения большой круглой мышцы ее пересекает сзади сухожилие длинной головки трехглавой мышцы, которое уходит кпереди, под малую круглую мышцу. Щель между круглыми мышцами делится таким образом на два отдела: медиальный (трехстороннее отверстие) и латеральный (четырёхстороннее отверстие)

Краями трехстороннего отверстия со стороны лопатки являются снизу - большая круглая мышца, сверху - малая круглая, а с латеральной стороны - сухожилие длинной головки трехглавой мышцы. Через это отверстие в лопаточную область из подмышечной проходит *a. circumflexa scapulae*. Далее она прободает фасциальный футляр малой круглой мышцы и разветвляется в мышцах подостной ямки.

Четырёхстороннее отверстие располагается вне пределов лопаточной области и рассматривается в разделе «Подмышечная область».

Следующий слой - лопатка (*scapula*).

Подлопаточное пространство. *M. subscapularis* располагается на передней стороне лопатки в костно-фасциальном ложе, образованном сращением подлопаточной фасции с краями лопатки. Подлопаточная мышца, переходя в довольно мощное сухожилие, направляется в поддельтовидное пространство, в котором сухожилие

прикрепляется к малому бугорку плечевой кости. До места прикрепления сухожилие тесно прилежит к переднему отделу капсулы плечевого сустава. Под сухожилием подлопаточной мышцы располагается довольно крупная синовиальная сумка, *bursa synovialis subscapularis*, постоянно связанная с полостью капсулы плечевого сустава. Передняя поверхность подлопаточной мышцы вместе со своей фасцией принимает участие в образовании задней стенки подмышечной ямки и задней стенки предлопаточного клетчаточного пространства, являющегося продолжением подмышечного пространства в дорсальном направлении. Передней стенкой этого пространства является передняя зубчатая мышца, покрытая собственной фасцией, *fascia thoracica*.

Связь клетчатки лопаточной области с соседними областями

1. По ходу надлопаточного пучка - с клетчаткой латерального треугольника шеи.
2. По ходу *a. et v. circumflexae scapulae* через трехстороннее отверстие - с клетчаткой подмышечной ямки.
3. По ходу сухожилий над- и подостной мышц - с клетчаткой поддельтовидного пространства.

Подмышечная область, *regio axillaris*, и подмышечная ямка, *fossa axillaris*

Внешние ориентиры. Контур *mm. pectoralis major, latissimus dorsi et coracobrachialis*. При отведенной конечности область имеет форму ямки, *fossa axillaris*.

Границы области (не путать со стенками подмышечной ямки, о них будет сказано ниже).

Передняя - нижний край *m. pectoralis major*; задняя - нижний край *m. latissimus dorsi*; медиальная - линия, соединяющая края этих мышц на грудной стенке по III ребру; латеральная - линия, соединяющая края этих же мышц на внутренней по верхности плеча.

Проекция подмышечного сосудисто-нервного пучка (*a. et v. axillaris*, пучки *plexus brachialis* и отходящие от них нервы) - линия, проведенная от точки между передней и средней третью латеральной границы области (внутренняя поверхность плеча) до точки на 1 см кнутри от середины ключицы

Слои

Кожа тонкая, имеет волосистой покров, ограниченный пределами области, содержит множество потовых, сальных и апокринных желез, при воспалении которых могут развиваться фурункулы и гидраденит. Подкожная жировая клетчатка выражена слабо и располагается слоями между тонкими пластинками поверхностной фасции. В подкожной клетчатке располагаются кожные ветви нервов плеча и поверхностные лимфатические узлы. Отток от них осуществляется в глубокие лимфатические узлы по отводящим лимфатическим сосудам, прободящим собственную фасцию.

Поверхностная фасция развита слабо.

Собственная фасция, *fascia axillaris*, в центре области тонкая, в ней заметны узкие щели, через которые проходят мелкие кровеносные и лимфатические сосуды и нервы к коже. У границ области подмышечная фасция более плотна и свободно переходит спереди в грудную фасцию, *fascia pectoralis*, сзади - в пояснично-грудную фасцию, *fascia thoracolumbalis*, латерально - в фасцию плеча, *fascia brachii*, и медиально - в собственную грудную фасцию, *fascia thoracica*, покрывающую переднюю зубчатую мышцу. К внутренней поверхности подмышечной фасции вдоль края *m. pectoralis major* прикрепляется связка, подвешивающая подмышечную фасцию, *lig. suspensorium axillae*, связка Жерди, - производное *fascia clavipectoralis*, рассмотренной в разделе о подключичной области. Связка подтягивает собственную фасцию кверху, благодаря чему подмышечная область имеет форму ямки.

Подфасциальные образования

Клетчаточное пространство подмышечной ямки расположено под *fascia axillaris*. В нем располагаются хорошо выраженная жировая клетчатка, подмышечный сосудисто-нервный пучок, а также несколько групп лимфатических узлов.

Как и всякое клетчаточное пространство, подмышечное ограничено рядом фасций и лежащих под ними мышц. По форме это четырехгранная пирамида, основанием которой является *fascia axillaris*, а верхушка лежит у середины ключицы, между ней и I ребром. Четыре грани пирамиды (стенки подмышечной ямки, не путать с границами!) образованы:

- передняя - *f. clavipectoralis* с заключенной в ней малой грудной мышцей;
- медиальная - *f. thoracica*, покрывающей грудную стенку и переднюю зубчатую мышцу;
- латеральная - *f. brachii*, покрывающей *m. coracobrachialis* и короткую головку *m. biceps brachii* до места их прикрепления к клювовидному отростку;
- задняя - *f. m. subscapularis* и широким плоским сухожилием *m. latissimus dorsi*.

В состав передней стенки в целом входит также большая грудная мышца. Как уже отмечалось, в ключично-грудной фасции есть отверстие, пропускающее ветви *a. thoracoacromialis* и *v. cephalica*.

Вдоль медиальной стенки по зубцам передней зубчатой мышцы, *m. serratus anterior*, или мышцы Боксера, сверху вниз идут *a. thoracica lateralis* (из *a. axillaris*) и несколько кзади от нее - *n. thoracicus longus*, или нерв Белла (из надключичной части плечевого сплетения).

В нижней трети латеральной стенки вдоль *m. coracobrachialis* проходит подмышечный сосудисто-нервный пучок. Его фасциальный футляр связан здесь с фасциальным футляром мышцы. Считается, что у внутреннего края клювовидно-плечевой мышцы (внешний ориентир) можно прижать к плечевой кости подмышечную артерию. Однако мышцу можно достаточно легко обнаружить только у худощавых и физически хорошо развитых людей, поэтому временную остановку кровотечения путем пальцевого прижатия чаще осуществляют, пользуясь проекционной линией.

Задняя стенка подмышечной ямки представлена сухожилием широчайшей мышцы спины и тесно примыкающей к нему сверху подлопаточной мышцей. На передней поверхности *m. subscapularis* в косом направлении проходят *nn. subscapularis et thoracodorsalis*.

Сухожилие широчайшей мышцы спины всегда хорошо определяется и является важным внутренним ориентиром. С его помощью легко найти два отверстия в задней стенке подмышечной ямки: четырехстороннее и трехстороннее. Эти отверстия связывают подмышечную ямку с дельтовидной и лопаточной областями. Со стороны лопаточной области они рассмотрены выше. Со стороны подмышечной ямки края у них другие.

Края четырехстороннего отверстия: нижний - верхний край сухожилия *m. latissimus dorsi*, верхний - нижний край *m. subscapularis*, латеральный - хирургическая шейка плечевой кости, медиальный - лежащее глубже сухожилие длинной головки *m. triceps brachii*.

Края трехстороннего отверстия: нижний - верхний край сухожилия *m. latissimus dorsi*, верхний - нижний край *m. subscapularis*, латеральный - сухожилие *m. triceps brachii*.

Верхний и нижний края обоих отверстий представлены одними и теми же образованиями: *m. subscapularis* и *m. latissimus dorsi*. Четырехстороннее отверстие лежит латеральнее, ближе к плечевой кости, а трехстороннее - медиальнее. Для их поиска достаточно найти угол между плечевой костью и верхним краем сухожилия *m. latissimus dorsi* - это уже часть четырехстороннего отверстия. Движением инструмента кверху сразу определяется подлопаточная мышца, а двигаясь кнутри и в глубине этого отверстия, легко выйти на сухожилие длинной головки трехглавой мышцы. Продолжая движение над этим сухожилием в медиальную сторону, в промежутке между сухожилием широчайшей мышцы и подлопаточной мышцей можно легко найти трехстороннее отверстие.

Через четырехстороннее отверстие из подмышечной ямки в дельтовидную область уходят подмышечный нерв, *n. axillaris*, и задняя артерия, огибающая плечевую кость, *a. circumflexa humeri posterior*. Через трехстороннее отверстие в лопаточную область уходит артерия, огибающая лопатку, *a. circumflexa scapulae*.

Вблизи задней стенки располагается и ряд других важных сосудисто-нервных образований, о топографии которых сказано ниже.

Топография сосудисто-нервных образований

A. axillaris, продолжение *a. subclavia*, является магистральным сосудом верхней конечности.

Ее топографию рассматривают обычно по треугольникам, образованным относительно малой грудной мышцы: *tr. clavipectoralis*, *tr. pectoralis* и *tr. subpectoralis* (о них говорилось в разделе о топографии подключичной области). В первом из них подмышечная артерия отдает ветви: *a. thoracica superior* и *a. thoracoacromialis*, во втором - *a. thoracica lateralis*, в третьем, подгрудном треугольнике от нее отходят *a. subscapularis*, *aa. circumflexae humeri anterior et posterior*.

Топография элементов сосудисто-нервного пучка в *trigonum clavipectoralis* рассмотрена в разделе о подключичной области.

В грудном треугольнике медиально (поверхностнее) от артерии располагаются подмышечная вена и идущие вдоль нее лимфатические узлы. Три пучка плечевого сплетения - медиальный, латеральный и задний - лежат рядом с *a. axillaris* в соответствии со своими названиями: медиальный - медиально от артерии, латеральный - латерально, задний - позади артерии. *A. thoracica lateralis* направляется на медиальную стенку подмышечной ямки, где отдает ветви к мышцам и к молочной железе.

В подгрудном треугольнике топография сосудов и нервов наиболее сложна. Здесь пучки плечевого сплетения распадаются на несколько крупных нервов, каждый из которых занимает определенное положение относительно подмышечной артерии. Уместно вспомнить, что медиальный пучок плечевого сплетения дает медиальный кожный нерв плеча, *n. cutaneus brachii medialis*, предплечья, *n. cutaneus antebrachii medialis*, локтевой нерв, *n. ulnaris*, и медиальный корешок срединного нерва, *n. medianus*. От латерального пучка отходят латеральный корешок срединного нерва и мышечно-кожный нерв, *n. musculocutaneus*, или нерв Кассерио, от заднего - лучевой, *n. radialis*, и подмышечный, *n. axillaris*, нервы.

Самым поверхностным образованием является *v. axillaris*, которая по отношению к артерии и нервам располагается на всем протяжении спереди и медиально.

N. medianus располагается впереди от артерии. Его легко найти по месту соединения двух его корешков - медиального и латерального (внутренний ориентир), в форме буквы Y. В промежутке между корешками хорошо виден ствол подмышечной артерии.

Нервы из медиального пучка плечевого сплетения располагаются кнутри от артерии. Самый крупный среди них - *n. ulnaris*. Кроме него, медиально от артерии располагаются *n. cutaneus antebrachii medialis* и *n. cutaneus brachii medialis*.

Латерально от артерии располагаются латеральный корешок срединного нерва и мышечно-кожный нерв, направляющийся к *m. coracobrachialis* и прободящий ее.

Позади артерии располагаются лучевой и подмышечный нервы (оба из заднего пучка). *N. radialis*, самый крупный из ветвей плечевого сплетения, лежит позади артерии на всем протяжении подгрудного треугольника и вместе с артерией прилежит к сухожилию широчайшей мышцы спины, переходя в переднюю область плеча. В эту же область переходят и *n. medianus*, *nn. cutanei brachii et antebrachii mediales*, *n. ulnaris*.

N. axillaris сначала располагается позади и несколько латеральнее артерии на задней стенке подмышечной ямки, затем идет косо и латерально по направлению к четырехстороннему отверстию у верхнего края *m. latissimus dorsi*. В это же отверстие направляется и задняя артерия, огибающая плечевую кость, *a. circumflexa humeri posterior*, и сопровождающие ее вены, которые вместе с *n. axillaris* образуют сосудисто-нервный пучок, прилежащий к хирургической шейке плеча сзади и далее направляющийся в поддельтовидное пространство. Здесь, глубже нерва, под небольшим слоем рыхлой клетчатки обнажается нижний участок капсулы плечевого сустава, *recessus axillaris*.

Если оттянуть подмышечную артерию и лежащие рядом с ней нервы кзади, то можно увидеть отходящие от ее задней стенки *a. subscapularis* и *aa. circumflexae humeri anterior et posterior*. Место их отхождения находится на расстоянии около 1 см от верхнего края сухожилия *m. latissimus dorsi*. *A. subscapularis*, самая крупная из ветвей

подмышечной артерии, направляется книзу и почти сразу делится на артерию, огибающую лопатку, а. *circumflexa scapulae*, и грудоспинную артерию, а. *thoracodorsalis*. Первая из них уходит в трехстороннее отверстие и далее к латеральному краю лопатки, а вторая является продолжением подлопаточной артерии, спускается вниз в сопровождении подлопаточного нерва и у угла лопатки распадается на конечные ветви.

Аа. *circumflexae humeri anterior et posterior* начинаются на 0,5- 1 см дистальнее а. *subscapularis*. А. *circumflexa humeri anterior* направляется латерально под *m. coracobrachialis* и *caput breve m. bicipitis*

brachii и прилежит к хирургической шейке плеча спереди. Обе окружающие плечо артерии снабжают кровью плечевой сустав и дельтовидную мышцу, где они анастомозируют с дельтовидной ветвью а. *thoracoacromialis*.

А. *axillaris* является основным магистральным сосудом верхней конечности. Ее ветви в области надплечья образуют анастомозы с артериями из систем подключичной и плечевой артерий, служащие коллатеральными путями кровоснабжения верхней конечности при повреждении и перевязке а. *axillaris*. Более надежное коллатеральное кровоснабжение развивается при перевязке или окклюзии подмышечной артерии выше отхождения а. *subscapularis* и обеих артерий, огибающих плечевую кость (более подробно см. ниже, в разделе о коллатеральном кровообращении в областях надплечья).

Лимфатические узлы подмышечной ямки образуют 5 групп, которые легче запомнить по отношению к стенкам. Одна из них - центральная - располагается в основании пирамиды, которую образуют стенки. Три следующие располагаются вдоль граней пирамиды, кроме медиальной. Соответственно это задние, латеральные и передние узлы. Пятая группа находится у вершины пирамиды (верхушка - арех) и поэтому называется апикальной.

1. *Nodi lymphoidei centrales* являются самыми крупными узлами. Они располагаются в центре основания подмышечной ямки подсобственной фасцией вдоль подмышечной вены.

2. *Nodi lymphoidei subscapulares (posteriores)* лежат по ходу подлопаточных сосудов и принимают лимфу от верхней части спины и задней поверхности шеи.

3. *Nodi lymphoidei humerales (laterales)* располагаются у латеральной стенки подмышечной полости, медиальнее сосудисто-нервного пучка, и принимают лимфу от верхней конечности.

4. *Nodi lymphoidei pectorales (anteriores)* находятся на передней зубчатой мышце по ходу а. *thoracica lateralis*. Они принимают лимфу от переднебоковой поверхности груди и живота (выше пупка), а также от молочной железы. Один (или несколько) из узлов этой группы лежит на уровне III ребра под краем *m. pectoralis major* и выделяется особо (узел Зоргиуса). Эти узлы часто первыми поражают метастазы рака молочной железы.

5. *Nodi lymphoidei apicales* лежат в *trigonum clavipectorale* вдоль в. *axillaris* и принимают лимфу из нижележащих лимфатических узлов, а также от верхнего полюса молочной железы.

Далее лимфатические сосуды переходят в латеральный треугольник шеи по ходу подмышечного сосудисто-нервного пучка и принимают участие в формировании *truncus subclavius*, подключичного лимфатического ствола.

Основные группы лимфатических узлов подмышечной ямки пальпируются в положении приведения плеча; положение приведения требуется для того, чтобы расслабить подмышечную фасцию, под которой они расположены. Только лимфатический узел Зоргиуса пальпируется иначе. Рука больной лежит на плече врача, а он пальпирует лимфатический узел в месте прикрепления нижнего края большой грудной мышцы к грудной клетке.

Связь клетчатки подмышечной ямки с соседними областями

1. По ходу сосудисто-нервного пучка в проксимальном направлении клетчатка подмышечной ямки связана с клетчаткой шеи, а оттуда - с клетчаткой переднего средостения.

2. В дистальном направлении по ходу сосудисто-нервного пучка - с клетчаткой плеча.

3. Через трехстороннее отверстие - с задней поверхностью лопаточной области.

4. Через четырехстороннее отверстие - с поддельтовидным пространством.

5. Через ключично-грудную фасцию по ходу а. *thoracoacromialis* - с субпекторальным пространством.

6. Между глубокой (передней) поверхностью лопатки и стенкой грудной клетки - с подлопаточным пространством.

Дельтовидная область, *regio deltoidea*

Область расположена кнаружи от лопаточной, соответствует контуру дельтовидной мышцы, покрывающей плечевой сустав и верхнюю треть плечевой кости.

Внешние ориентиры. Ключица, акромион и ость лопатки, выпуклость дельтовидной мышцы, ее передний и задний края, дельтовидно-грудная борозда. При вывихах в плечевом суставе эта выпуклость дельтовидной мышцы сглаживается, заменяется ямкой.

Границы. Верхняя - наружная треть ключицы, акромион и наружная треть лопаточной ости. Нижняя - линия на наружной поверхности плеча, соединяющая нижние края большой грудной мышцы и широчайшей мышцы спины. Передняя и задняя границы соответствуют краям дельтовидной мышцы.

Проекция. По ходу дельтовидно-грудной борозды проецируется латеральная подкожная вена руки, в. *cephalica*. По вертикальной линии, опущенной вниз от задненаружного угла акромиона до пересечения с задним краем *m. deltoideus* (в среднем 6 см; при отведении верхней конечности от туловища до прямого угла это расстояние будет равно 2,5-3 см), проецируется сосудисто-нервный пучок области - *n. axillaris et aa. circumflexae humeri anterior et posterior*. На этом же уровне находится хирургическая шейка плеча. Проекция *recessus axillaris* - нижнего выпячивания суставной сумки плечевого сустава, определяется точкой, расположенной на той же вертикальной линии на 4 см ниже заднего угла акромиона, то есть на 2 см выше проекции подмышечного нерва. Здесь при воспалении (артрите) плечевого сустава определяется болезненность при давлении. Эта точка расположена под задним краем дельтовидной мышцы.

Слой

Кожа относительно толстая, малоподвижная.

Подкожная жировая клетчатка хорошо выражена, особенно вблизи задневерхней границы области, имеет ячеистое строение. Примерно у середины заднего края дельтовидной мышцы в подкожную клетчатку из-под собственной фасции выходит ветвь подмышечного нерва, *n. cutaneus brachii lateralis superior*.

Поверхностная фасция развита слабо.

Собственная фасция, *fascia deltoidea*, по верхней границе области прочно сращена с ключицей, акромионом и остью лопатки. У передней и нижней границ она свободно переходит в *fascia pectoralis* и *fascia brachii*. По передней границе области, в *sulcus deltopectoralis*, в расщеплении собственной фасции располагается *v. cephalica*, которая направляется дальше в подключичную область.

Собственная фасция имеет поверхностный и глубокий листки, которые образуют футляр для дельтовидной мышцы. Оба листка связывают многочисленные отроги, разделяющие отдельные волокна мышцы. В двух местах отроги особенно развиты: они разделяют три порции дельтовидной мышцы по местам их прикрепления - ключичную, *pars clavicularis*, акромиальную, *pars acromialis*, и остистую, *pars spinalis*.

Поддельтовидное клетчаточное пространство располагается между глубоким листком *fascia deltoidea* (на глубокой поверхности дельтовидной мышцы) и проксимальным концом плечевой кости с плечевым суставом и его капсулой. В клетчатке пространства лежит сосудисто-нервный пучок, а также поддельтовидная синовиальная сумка, *bursa subdeltoidea*, окружающая большой бугорок плечевой кости. К этому бугорку прикрепляются сухожилия надостной, подостной и малой круглой мышц. Как правило, поддельтовидная сумка сообщается с другой слизистой сумкой, расположенной под акромионом (*bursa subacromialis*).

Поддельтовидное клетчаточное пространство продолжается кверху под акромион и дальше кзади в подтрапезиевидное пространство.

Топография сосудов и нервов. Главный элемент сосудисто-нервного пучка - *n. axillaris*, ветвь заднего пучка плечевого сплетения. Он иннервирует дельтовидную мышцу. Фасциальный футляр пучка связан с глубоким листком фасции дельтовидной мышцы. Проходя из подмышечной ямки через *foramen quadrilaterum*, он прилежит к подмышечному завороту, *recessus axillaris*, капсулы плечевого сустава, а затем огибает хирургическую шейку плеча кзади наперед.

N. axillaris лежит проксимальнее задней артерии, огибающей плечевую кость.

На глубокой поверхности дельтовидной мышцы *a. circumflexa humeri posterior* анастомозирует с *a. circumflexa humeri anterior*, приходящей также из подмышечной ямки, но по передней поверхности хирургической шейки плеча. Обе артерии анастомозируют также с дельтовидной ветвью *a. thoracoacromialis*. Эти анастомозы обеспечивают коллатеральное кровообращение при затруднении кровотока по подмышечной артерии на участке между грудноакромиальной артерией и обеими артериями, огибающими плечевую кость. Важным анастомозом является также анастомоз между дельтовидной ветвью грудноакромиальной артерии и одноименной ветвью глубокой артерии плеча. Этот анастомоз играет важную роль при затруднении кровотока в подмышечной - плечевой артерии на участке между подлопаточной артерией и глубокой артерией плеча.

При переломе плечевой кости на уровне хирургической шейки возможно ущемление подмышечного нерва. Иногда нерв оказывается вовлеченным в развивающуюся костную мозоль и сдавлен ею. Возможно также вовлечение нерва в воспалительный процесс при гнойном заболевании плечевого сустава и прорыве гноя из капсулы через *recessus axillaris*. Во всех таких ситуациях происходит нарушение кожной чувствительности в зоне его ветвей, и самое главное - развивается парез или паралич дельтовидной мышцы. Это будет проявляться невозможностью отведения плеча до горизонтального уровня (потеря функции дельтовидной мышцы).

Связь клетчатки поддельтовидного пространства с соседними областями

1. По ходу сосудисто-нервного пучка и далее через четырехстороннее отверстие поддельтовидное пространство связано с подмышечным.

2. По ходу сухожилий надостной и подостной мышц связано с надостным и подостным пространствами лопатки.

3. Вверху клетчатка продолжается под акромион и дальше кзади в подтрапезиевидное пространство.

Плечевой сустав, *articulatio humeri*

Плечевой сустав располагается под выпуклостью дельтовидной мышцы. Он связывает плечевую кость, а через ее посредство - всю свободную верхнюю конечность с плечевым поясом, в частности с лопаткой.

Внешние ориентиры. Прежде всего, это дельтовидная мышца. Практически всегда можно определить *sulcus deltopectoralis* и пальпировать задний край мышцы. У всех людей независимо от развития подкожной жировой клетчатки можно пальпировать *acromion*, особенно его задний угол.

Ниже наружной части ключицы, в глубине *sulcus deltopectoralis*, пальпируется *processus coracoideus*.

Суставная щель проецируется спереди на верхушку клювовидного отростка, снаружи - по линии, соединяющей акромиальный конец ключицы с клювовидным отростком, кзади - под акромионом, в промежутке между акромиальной и остистой частями дельтовидной мышцы.

Сочленяющимися участками являются суставная впадина лопатки, *cavitas glenoidalis*, и головка плечевой кости, *caput humeri*.

На утолщенном латеральном углу лопатки располагается слабоуглубленная суставная впадина.

Над верхним краем впадины находится надсуставной бугорок, *tuberculum supraglenoidale*, место прикрепления сухожилия длинной головки *m. biceps brachii*. У нижнего края суставной впадины имеется подсуставной бугорок, *tuberculum infraglenoidale*, от которого берет начало длинная головка *m. triceps brachii*.

От верхнего края лопатки поблизости от суставной впадины отходит клювовидный отросток, *processus coracoideus*. Этот отросток служит местом начала двух мышц: *m. coracobrachialis* и *caput breve m. bicipitis brachii*. Кроме мышц, от отростка отходит связка, *lig. coracoacromiale*, натянутая между наружным концом клювовидного

отростка и средней частью внутренней поверхности акромиального отростка лопатки. Связка плотная, шириной 0,8-1 см, имеет белесоватый цвет. Находясь над суставом, эта связка вместе с акромиальным и клювовидным отростками образует свод плеча. Свод ограничивает отведение плеча вверх в плечевом суставе до горизонтального уровня. Выше конечность поднимается уже вместе с лопаткой.

Плечевая кость сверху имеет шаровидную суставную головку, которая отделяется от остальной кости узкой канавкой, называемой анатомической шейкой. Тотчас за ней находятся два мышечных бугорка, из которых больший, *tuberculum majus*, лежит латерально, а другой, меньший, *tuberculum minus*, - немного кпереди от него. Между бугорками располагается бороздка, *sulcus intertubercularis*, в которой проходит сухожилие длинной головки двуглавой мышцы плеча. Непосредственно ниже обоих бугорков, на границе с диафизом, находится хирургическая шейка плечевой кости.

В плечевом суставе имеется большое несоответствие между почти плоским суставным концом лопатки и шаровидной головкой плечевой кости. Это несоответствие в некоторой степени сглаживается хрящевой суставной губой, *labrum glenoidale*, которая увеличивает объем впадины без ограничения подвижности, а также смягчает толчки и сотрясения при движении головки. Тем не менее, остающаяся неконгруэнтность является причиной вывихов плечевой кости, которые происходят чаще, чем в любом другом суставе.

Суставная капсула плечевого сустава свободна и относительно тонка. Она прикрепляется на лопатке к костному краю суставной впадины и, охватив головку плеча, оканчивается на анатомической шейке. При этом оба бугорка остаются вне полости сустава. Изнутри и снизу суставная капсула прикрепляется значительно ниже, на уровне хирургической шейки плеча, образуя так называемый подмышечный заворот, *recessus axillaris*.

Фиброзный слой суставной капсулы имеет утолщенные и слабые участки. Утолщенные образуются за счет связок, наиболее выраженная из них - *lig. coracohumerales*, начинающаяся от наружного края клювовидного отростка и направляющаяся к большому и малому бугоркам плечевой кости. Мало развиты так называемые суставно-плечевые связки, *lig. glenohumerales*, или связки Флуда, верхняя, средняя и нижняя. Между связками остаются «слабые места». Особенно тонка капсула между средней и нижней связками - это место является передним «слабым местом» капсулы.

Большое значение в укреплении капсулы плечевого сустава имеют сухожилия мышц, окружающих сустав.

Укрепляющее влияние мышц реализуется разными путями. Так, двуглавая мышца плеча, клювовидно-плечевая и дельтовидная мышцы не имеют непосредственной связи с капсулой сустава, но способствуют удержанию суставных концов лопатки и плечевой кости.

Другие мышцы связаны непосредственно с капсулой сустава. Сверху и снаружи сустав прикрывает сухожилие *m. supraspinatus*, которое, направляясь из одноименной впадины, проходит под *lig. coracoacromiale* и прикрепляется к верхней части большого бугорка плечевой кости.

Сзади плечевой сустав прикрыт сухожилиями *m. infraspinatus*, прикрепляющимися к большому бугорку ниже места прикрепления *m. supraspinatus*, и *m. teres minor*, сухожилие которого прикрепляется к большому бугорку ниже сухожилия *m. infraspinatus*.

Впереди плечевого сустава располагается широкое и плоское сухожилие *m. subscapularis*, прикрепляющееся к малому бугорку плечевой кости.

Таким образом, можно отметить, что сверху и сзади капсула сустава укреплена связками и сухожилиями мышц, а снизу и изнутри такого укрепления нет. Это в значительной степени обуславливает то, что в большинстве случаев головка плечевой кости вывихивается вперед и внутрь.

Вокруг сустава расположено значительное количество синовиальных сумок, составляющих скользящий аппарат мышечно-сухожильных образований.

Наиболее постоянными и имеющими связь с полостью сустава являются подлопаточная сумка, *bursa subtendinea m. subscapularis*, и лежащая более поверхностно, над ней, подклювовидная сумка, *bursa m. coracobrachialis*. Нередко обе эти сумки сливаются. В сущности, подлопаточную сумку можно рассматривать как внесуставное выпячивание синовиальной оболочки плечевого сустава. Существует еще одно выпячивание синовиальной оболочки - межбугорковое. Синовиальный выворот плотно охватывает сухожилие длинной головки двуглавой мышцы плеча, проходящее от лопатки через всю полость плечевого сустава, и может доходить до хирургической шейки плечевой кости. На уровне большого и малого бугорков плечевой кости сухожилие проходит в борозде между ними, покрытое спереди поверх синовиального влагалища сухожильными волокнами *m. subscapularis*, *m. infraspinatus* и *m. teres minor*.

Спереди, снаружи и сзади плечевой сустав прикрывает, не срастаясь с капсулой, *m. deltoideus*. Под ней, в поддельтовидном клетчаточном пространстве, также находятся синовиальные сумки. В частности, над большим бугорком плечевой кости, поверх сухожилия *m. supraspinatus*, находится поддельтовидная синовиальная сумка, а под акромиальным отростком - подакромиальная. Иногда они сливаются, образуя общую поддельтовидную сумку.

Подмышечный сосудисто-нервный пучок, *a. et v. axillares* с окружающими их нервами, располагается внутри от *processus coracoideus* и *m. coracobrachialis*. Его расположение учитывают при доступе к суставу спереди.

Пути распространения гнойных процессов

Поддельтовидная клетчатка, окружающая плечевой сустав, носит название периартикулярной и служит местом хронических воспалений сустава и распространения гнойных периартритов.

При гнойном артрите плечевого сустава подлопаточная сумка также вовлекается в процесс и часто прорывается, давая затёк гноя в фасциально-костный футляр подлопаточной мышцы.

Вовлечение в процесс *bursa m. coracobrachialis* и последующий ее прорыв ведут к затёкам гноя в подмышечную ямку и в подтрапециевидное клетчаточное пространство.

Из-за плотного прикрытия межбугоркового выпячивания сухожилиями гной редко прорывается через него. Если это происходит, то гной затекает в переднее клетчаточное пространство плеча с вторичными затёками по ходу сосудисто-нервных пучков.

Коллатеральное кровообращение в областях надплечья

В областях надплечья, вокруг плечевого сустава, существуют две сети коллатералей - лопаточная и акромиально-дельтовидная.

К первой относится так называемый лопаточный артериальный коллатеральный круг. В него входят *a. suprascapularis* (от *truncus thyrocervicalis* из *a. subclavia*), *r. profundus a. transversae coIII* (из подключичной артерии) и *a. circumflexa scapulae* из *a. subscapularis* (из *a. axillaris*). Ветви перечисленных трех артерий анастомозируют между собой в подостной клетчатке и в толще подостной мышцы.

При затруднении или прекращении кровотока по магистральной - подмышечной - артерии выше (проксимальнее) места отхождения от нее подлопаточной артерии (*a. subscapularis*) за счет анастомозов лопаточного круга может сохраниться кровообращение всей верхней конечности. Это происходит следующим образом: из системы подключичной артерии по ее ветвям - надлопаточной и поперечной артерии шеи - кровь поступает в подостную ямку, затем через анастомозы с *a. circumflexa scapulae* уже ретроградно проходит в подлопаточную артерию и затем - в подмышечную артерию, а далее естественным путем по всем артериям верхней конечности.

Во вторую - акромиально-дельтовидную сеть - входят акромиальная и дельтовидная ветви *a. thoracoacromialis* и обе артерии, огибающие плечевую кость, а также дельтовидная ветвь глубокой артерии плеча. Указанные ветви анастомозируют между собой в основном в толще дельтовидной мышцы и связывают между собой систему подмышечной артерии и глубокой артерии плеча.

При медленно нарастающем стенозе (сужении) подмышечной артерии на участке между артериями, огибающими плечевую кость, и местом отхождения от плечевой артерии глубокой артерии плеча единственно возможным путем развития коллатерального кровообращения в верхней конечности остается *r. deltoideus a. profundae brachii*. Малый диаметр перечисленных сосудов объясняет то, что эта сеть может компенсировать нарушение кровотока по магистральной артерии только в случае медленного и постепенного развития процесса, ведущего к этому нарушению (рост атеросклеротической бляшки).

Передняя область плеча, *regio brachii anterior*

Внешние ориентиры. Места прикрепления к плечу большой грудной и широчайшей мышцы спины, двуглавая мышца плеча, внутренний и наружный надмыщелки плеча, медиальная и латеральная борозды у соответствующих краев двуглавой мышцы плеча. Латеральная борозда проксимально переходит в дельтовидно-грудную борозду. Дистально обе борозды переходят в переднюю локтевую область. По ходу медиальной борозды можно пальпировать плечевую кость и здесь же прижать к ней плечевую артерию при кровотечении. По этой же причине наложение жгута наиболее эффективно именно в области плеча.

Границы. Верхняя граница области проходит по линии, соединяющей точки прикрепления к плечу большой грудной и широчайшей мышцы спины; нижняя граница проводится через точки, расположенные на 4 см выше надмыщелков плеча; две боковые границы соответствуют вертикальным линиям, проведенным вверх от надмыщелков.

Проекция на кожу главных сосудисто-нервных образований

Проекция *a. brachialis* и *n. medianus* проводится от точки на границе передней и средней трети линии, определяющей верхнюю границу области, до середины локтевого сгиба или, точнее, на 1 см медиальнее сухожилия двуглавой мышцы плеча. Если *sulcus bicipitalis medialis* хорошо выражена, то проекционная линия плечевого сосудисто-нервного пучка с ней совпадает. По этой же линии проецируется *v. basilica*.

Проекция *n. ulnaris* в верхней трети плеча соответствует проекции основного сосудисто-нервного пучка, а от точки между верхней и средней третью уклоняется в медиальную сторону до точки, расположенной на 1 см латеральнее верхушки медиального надмыщелка (у основания надмыщелка).

N. radialis проецируется на кожу передней поверхности в нижней трети плеча по ходу латеральной борозды. (Часто латеральная борозда плеча при осмотре выявляется плохо из-за чрезмерного развития подкожной жировой клетчатки. В таких случаях в качестве проекционной линии используют латеральную боковую границу передней области плеча.)

Слои

Кожа в передней области плеча относительно тонкая, особенно в медиальной части области, довольно подвижная. В коже медиальной поверхности верхней половины плеча разветвляется медиальный кожный нерв плеча, *n. cutaneus brachii medialis*, из медиального пучка плечевого сплетения.

Подкожная жировая клетчатка рыхлая. Поверхностная фасция достаточно хорошо выражена в нижней трети области, где она образует футляр для поверхностных сосудисто-нервных образований, в остальных местах выражена слабо.

Поверхностные образования области: с медиальной стороны (вдоль *sulcus bicipitalis medialis*) в нижней трети плеча располагается медиальная подкожная вена руки, *v. basilica*, а рядом с ней ветви *n. cutaneus antebrachii medialis*. С латеральной стороны, вдоль *sulcus bicipitalis lateralis*, на всем ее протяжении проходит латеральная подкожная вена руки, *v. cephalica*, которая у верхней границы области переходит в *sulcus deltopectoralis*.

Собственная фасция, *fascia brachii*, окружает плечо целиком. На границе средней и нижней трети плеча в медиальной борозде плеча в собственной фасции имеется отверстие, через которое в расщепление фасции (канал Пирогова) входит *v. basilica*, а из него выходит *n. cutaneus antebrachii medialis*.

От внутренней поверхности собственной фасции с медиальной и латеральной стороны к плечевой кости отходят межмышечные перегородки (*septa intermusculare laterale et mediale*), в результате чего на плече образуются два фасциальных ложа: переднее и заднее.

Стенками переднего фасциального ложа плеча, *compartimentum brachii anterius*, являются: спереди - собственная фасция, сзади - плечевая кость с прикрепляющимися к ней межмышечными перегородками.

Содержимым переднего ложа являются мышцы: лежащие глубже клювовидно-плечевая (верхняя треть плеча), короткая головка двуглавой мышцы плеча и плечевая (две нижние трети плеча), а поверхностно - длинная головка двуглавой мышцы плеча. Плечевую мышцу, или мышцу Кассерио, покрывает глубокая фасция.

С внутренней стороны сначала клювовидно-плечевой, а затем двуглавой мышцы плеча на всем ее протяжении в фасциальном футляре, образованном за счет медиальной межмышечной перегородки, располагается основной сосудисто-нервный пучок области - плечевая артерия, сопровождающие ее вены и срединный нерв.

Заднее фасциальное ложе плеча, *compartimentum brachii posterius*, ограничено спереди плечевой костью с перегородками, сзади - собственной фасцией. В заднем ложе располагается *m. triceps brachii*.

Топография сосудов и нервов переднего фасциального ложа

В верхней трети плеча *n. medianus* располагается рядом с артерией латерально от нее. Медиально от артерии лежит *n. ulnaris* и еще медиальнее - *n. cutaneus antebrachii medialis*. Кнутри от основного пучка наиболее медиально и поверхностно лежит *v. basilica*, которая присоединяется к пучку на границе верхней и средней трети, сразу по выходе из канала Пирогова. В верхней трети плеча эта вена впадает либо в одну из плечевых вен, либо переходит в подмышечную область и впадает в подмышечную вену.

N. musculocutaneus выходит с латеральной стороны клювовидно-плечевой мышцы, которую он прободает на пути из подмышечной ямки на переднюю поверхность плеча, и уходит под длинную головку двуглавой мышцы плеча, а на границе со средней третью ложится на глубокую фасцию, покрывающую плечевую мышцу. На своем пути он отдает ветви ко всем мышцам переднего фасциального ложа.

На границе передней области плеча и подмышечной области сразу ниже нижнего края сухожилия широчайшей мышцы спины позади артерии определяется крупный ствол *n. radialis*. Почти сразу он направляется в заднее фасциальное ложе между длинной и латеральной головками трехглавой мышцы плеча.

Плечевая артерия в верхней трети плеча отдает крупную ветвь - глубокую артерию плеча, *a. profunda brachii*, которая почти сразу уходит вместе с лучевым нервом в заднее фасциальное ложе. На границе верхней и средней трети плеча от плечевой артерии отходит еще одна ветвь: верхняя локтевая коллатеральная артерия.

В средней трети плеча *n. medianus* располагается спереди от плечевой артерии (перекрещивая ее).

N. ulnaris смещается еще более медиально от артерии и на границе с верхней третью прободает медиальную межмышечную перегородку, переходя в заднее ложе плеча. Вместе с ним идет и *a. collateralis ulnaris superior*.

N. cutaneus antebrachii medialis также покидает переднее фасциальное ложе, входя в расщепление собственной фасции (канал Пирогова), откуда в подфасциальное пространство выходит *v. basilica*.

N. musculocutaneus направляется косо сверху вниз и изнутри кнаружи между двуглавой и плечевой мышцами.

В нижней трети плеча *n. medianus* располагается уже медиальнее артерии, но рядом с ней. От артерии здесь отходит еще одна ветвь: *a. collateralis ulnaris inferior*. Она идет косо вниз по поверхности плечевой мышцы в локтевую область (название артерии не связано с лок-

тевым нервом, которого в переднем ложе уже нет, а обозначает лишь локтевую сторону конечности), где принимает участие в образовании локтевой коллатеральной сети.

С латеральной стороны нижней трети плеча в переднем ложе вновь появляется *n. radialis*, который прободает латеральную межмышечную перегородку и переходит из заднего ложа в переднее. Он располагается глубоко между мышцами: плечевой и латеральной головкой трехглавой. На границе с локтевой областью он лежит столь же глубоко, но уже между плечевой и плечелучевой мышцами. В этих межмышечных щелях нерв идет в сопровождении лучевой коллатеральной артерии, *a. collateralis radialis*, - конечной ветви *a. profunda brachii*.

Здесь же, на границе нижней трети плеча с передней локтевой областью, из-под двуглавой мышцы плеча выходит конечная ветвь мышечно-кожного нерва, которая здесь имеет название «латеральный кожный нерв предплечья», *n. cutaneus antebrachii lateralis*. Из-под собственной фасции в подкожную клетчатку он выходит дистальнее, в пределах передней локтевой области.

Таким образом, в пределах переднего фасциального ложа плеча на всем протяжении проходят лишь плечевая артерия с венами (артерия лежит ближе всего к кости, в результате чего здесь возможно её пальцевое прижатие в случае кровотечения; по этой же причине на этом участке эффективна остановка кровотечения с помощью жгута), срединный нерв и мышечно-кожный нерв. Срединный нерв на плече ветвей не дает. Остальные сосудисто-нервные образования переходят либо в заднее ложе (лучевой нерв с глубокой артерией плеча в верхней трети, локтевой нерв с верхней локтевой коллатеральной артерией в нижней трети), либо в подкожную клетчатку плеча.

Связь клетчатки передней области плеча с соседними областями

1. По ходу клетчатки, окружающей главный сосудисто-нервный пучок, клетчатка переднего фасциального ложа плеча проксимально связана с клетчаткой подмышечной ямки.

2. В дистальном направлении она связана с клетчаткой передней локтевой области.

3. По ходу лучевого нерва - с задним фасциальным ложем плеча.

4. Через канал Пирогова - с подкожной жировой клетчаткой.

Задняя область плеча, *regio brachii posterior*

Внешние ориентиры. Широчайшая мышца спины, где она прикрепляется к плечу, дельтовидная мышца, выпуклость трехглавой мышцы плеча, медиальный и латеральный надмыщелки плечевой кости.

Границы. Верхняя граница проходит косо по заднему краю дельтовидной мышцы до широчайшей мышцы спины. Нижняя расположена на 4 см выше надмыщелков плечевой кости. Боковыми границами являются вертикальные линии, идущие вверх от надмыщелков.

Проекция *n. radialis* соответствует спиральной линии, проведенной от нижнего края *m. latissimus dorsi* до точки, расположенной на границе средней и нижней трети латеральной границы области.

Слои

Кожа толще, чем на передней области плеча, малоподвижна.

Подкожная жировая клетчатка часто развита значительно. Через подкожную клетчатку к коже области проходят кожные нервы: *n. cutaneus brachii lateralis superior* (от *n. axillaris*), *n. cutaneus brachii lateralis inferior* и задний кожный нерв плеча, *n. cutaneus brachii posterior* (от *n. radialis*), иннервирующие заднелатеральную поверхность плеча. На границе задней области плеча и задней локтевой области через собственную фасцию выходит задний кожный нерв предплечья, *n. cutaneus antebrachii posterior* (от *n. radialis*). Обилие кожных нервов в этой области объясняет частую болезненность внутримышечных инъекций в трехглавую мышцу плеча.

Собственная фасция покрывает *m. triceps brachii*. Вместе с уже упоминавшимися медиальной и латеральной межмышечными перегородками собственная фасция образует заднее фасциальное ложе плеча, *compartimentum brachii posterior*. Содержимым заднего фасциального ложа являются *m. triceps brachii* и лучевой нерв с сопровождающей его глубокой артерией плеча. В нижней трети плеча в заднем ложе проходят *n. ulnaris* и *a. collateralis ulnaris superior*. Сразу под собственной фасцией определяются с медиальной стороны длинная головка *m. triceps brachii*, а с латеральной - латеральная. Медиальная головка располагается глубже.

Топография сосудисто-нервного пучка

Лучевой нерв приходит на заднюю поверхность плеча из переднего фасциального ложа через промежуток между длинной и латеральной головками трехглавой мышцы. Далее он располагается в плечемышечном канале, *canalis humeromuscularis*, спиралевидно огибающем плечевую кость в ее средней трети. Одна стенка канала образована костью, другая - латеральной головкой трехглавой мышцы.

В средней трети плеча в *canalis humeromuscularis* лучевой нерв прилежит непосредственно к кости, чем объясняется возникновение парезов или параличей после наложения кровоостанавливающего жгута на середину плеча на длительное время или в случаях его повреждения при переломах диафиза плечевой кости.

Вместе с нервом идет глубокая артерия плеча, *a. profunda brachii*, которая вскоре после начала отдает важную для коллатерального кровообращения между областями надплечья и плеча *ramus deltoideus*, анастомозирующую с дельтовидной ветвью грудноакромиальной артерии и с артериями, огибающими плечевую кость. В средней трети плеча *a. profunda brachii* делится на две конечные ветви: *a. collateralis radialis* и *a. collateralis media*. Лучевой нерв вместе с *a. collateralis radialis* на границе средней и нижней трети области прободает латеральную межмышечную перегородку и возвращается в переднее ложе плеча, а затем в переднюю локтевую область. Там артерия анастомозирует с *a. recurrens radialis*. *A. collateralis media* анастомозирует с *a. interossea recurrens*.

В нижней трети плеча в заднем фасциальном ложе проходит локтевой нерв с *a. collateralis ulnaris superior*. Далее они направляются в заднюю локтевую область.

Связь клетчатки задней области плеча с соседними областями

1. По ходу лучевого нерва проксимально клетчатка связана с клетчаткой переднего фасциального ложа плеча.
2. Дистально - с клетчаткой локтевой ямки.
3. По ходу длинной головки трехглавой мышцы плеча она связана с клетчаткой подмышечной ямки.

Передняя локтевая область, *regio cubiti anterior*

Внешние ориентиры. *Epicondylus medialis et lateralis*, сухожилие *m. biceps brachii*, *m. brachioradialis*, поперечная складка локтевого сгиба. Три возвышения - латеральное (за счет *m. brachioradialis*), среднее (*m. biceps brachii*) и медиальное (за счет мышц-сгибателей, начинающихся от медиального надмыщелка) - ограничивают углубление, называемое локтевой ямкой, *fossa cubiti*. Между ними видны передние латеральная и медиальная локтевые борозды, *sulci cubitales anteriores lateralis et medialis*, являющиеся продолжением соответствующих борозд плеча. У нижней границы *fossa cubiti* продолжается в лучевую борозду, *sulcus radialis*.

Границы. Горизонтальные линии, проведенные на 4 см выше и ниже линии, соединяющей надмыщелки плеча (линии локтевого сгиба), отделяют переднюю локтевую область от передней области плеча сверху и от передней области предплечья внизу. Двумя вертикальными линиями, проведенными через оба надмыщелка, передняя локтевая область отделяется от задней локтевой области. Линия локтевого сгиба (поперечная кожная складка) делит область на две части - верхнюю и нижнюю.

Проекции. *A. brachialis* проецируется у медиального края *m. biceps brachii*, а *n. medianus* на 0,5-1 см медиальнее артерии. (Здесь уместно напомнить, что термины «медиальный» и «латеральный» обозначают положение анатомического образования относительно средней оси всего тела, а не конечности. Таким образом, артерия лежит ближе к сухожилию, а срединный нерв - ближе к медиальному надмыщелку.) На уровне медиального надмыщелка у внутреннего края *m. biceps brachii* прощупывается пульс на *a. brachialis*. Это место служит также и для аускультации ее тонов при измерении артериального давления.

Место деления плечевой артерии на лучевую, *a. radialis*, и локтевую, *a. ulnaris*, артерии проецируется на 1-2 см ниже локтевого сгиба.

N. radialis проецируется в верхней половине области вдоль медиального края *m. brachioradialis*.

Слои

Кожа тонкая, через нее часто просвечивают подкожные вены, которые становятся напряженными при наложении жгута на плечо. Следует иметь в виду подвижность кожи при выполнении внутривенных инъекций (хорошо фиксировать кожу пальцем).

Подкожная жировая клетчатка развита индивидуально, от очень тонкого слоя до толщины в несколько сантиметров. Она рыхлая, слоистая. Это объясняет то, что гематомы, в частности после внутривенных инъекций, распространяются в ширину, иногда принимая вид обширных синяков в локтевой ямке.

В глубоком слое подкожной клетчатки располагаются поверхностные вены и нервы.

С медиальной стороны это *v. basilica*, рядом с которой располагаются ветви *n. cutaneus antebrachii medialis*. На уровне медиального надмыщелка кнутри от *v. basilica* находятся поверхностные локтевые лимфатические узлы, *nodi lymphoidei cubitales superficiales*. С латеральной стороны располагается *v. cephalica*. Эти вены соединяет идущая косо срединная локтевая вена, *v. mediana cubiti*. Анастомоз при этом имеет форму буквы И или N. Иногда вместо *v. mediana cubiti* здесь проходят *v. mediana cephalica* и *v. mediana basilica*, образующиеся из *v. mediana antebrachii*. Анастомоз в этом случае имеет форму буквы М. В любом случае поверхностные вены связаны ветвью, прободающей собственную фасцию, с глубокими венами.

Внутривенные инъекции производят в *v. mediana cubiti* или *v. mediana cephalica* и *v. mediana basilica* по двум причинам. Первая - анастомоз с глубокой веной, в результате чего эти вены фиксируются к собственной фасции и становятся малоподвижными. Вторая - рядом с этими поверхностными венами нет подкожных нервов в отличие от *v. cephalica* и *v. basilica*.

На уровне локтевого сгиба из-под собственной фасции в подкожную клетчатку выходят ветви *n. cutaneus antebrachii lateralis* (продолжение *n. musculocutaneus*), которые идут в дистальном направлении рядом с *v. cephalica*.

Собственная фасция над медиальной группой мышц имеет вид апоневроза, так как здесь фасция укреплена отходящими поверхностно от сухожилия двуглавой мышцы волокнами сухожильного растяжения (*aponeurosis bicipitalis*, или апоневроз двуглавой мышцы плеча Пирогова). У медиального края локтевой области фасция сростается с локтевой костью.

От собственной фасции по линии борозд отходят вглубь медиальная и латеральная межмышечные перегородки. Медиальная прикрепляется к плечевой кости и медиальному надмыщелку, латеральная - к капсуле локтевого сустава и фасции *m. supinator*. У нижней границы области эти перегородки соединяются, образуя переднюю лучевую межмышечную перегородку предплечья.

Собственная фасция и перегородки образуют три фасциальных ложа: медиальное, среднее и латеральное.

В медиальном ложе располагаются мышцы, начинающиеся от медиального надмыщелка: в первом слое наиболее медиально (ближе к локтевому краю области) располагается локтевой сгибатель запястья, *m. flexor carpi ulnaris*, латеральнее от нее - длинная ладонная мышца, *m. palmaris longus*, затем лучевой сгибатель запястья, *m. flexor carpi radialis*, и наиболее латерально, ближе к центру области, - круглый пронатор, *m. pronator teres*, прикрепляющийся к лучевой кости. Глубже лежит поверхностный сгибатель пальцев, *m. flexor digitorum superficialis*. Надо заметить, что в локтевой области разделить эти мышцы бывает трудно; проследить их ход можно уже дистальнее, в передней области предплечья.

В среднем ложе поверхностно располагается *m. biceps brachii*, прикрепляющийся к лучевой кости, и глубже - *m. brachialis*, прикрепляющийся к локтевой кости. Плечевая мышца прикрывает самый глубокий слой области - локтевой сустав с его капсулой.

В латеральном ложе располагается плечелучевая мышца, *m. brachioradialis*, а под ней супинатор, *m. supinator*.

Топография сосудисто-нервных образований

A. brachialis с сопровождающими венами располагается у внутреннего края сухожилия двуглавой мышцы в расщеплении медиальной перегородки на *m. brachialis*, а *n. medianus* лежит на 0,5-1 см медиальнее.

Под *aponeurosis m. bicipitis brachii* на 1-2 см ниже линии, соединяющей надмыщелки плечевой кости, плечевая артерия делится на *a. radialis* и *a. ulnaris*. *A. radialis* пересекает сухожилие двуглавой мышцы плеча спереди, направляется латерально в щель между *m. pronator teres* и *m. brachioradialis*. *A. ulnaris* уходит под *m. pronator teres*, а затем располагается между поверхностным и глубоким сгибателями пальцев. *N. medianus* сначала на небольшом протяжении прилежит к локтевой артерии, а затем переходит на предплечье, проходя между двумя головками *m. pronator teres*.

На этом участке возможно сдавление срединного нерва с развитием так называемой туннельной невропатии, сопровождающейся появлением ряда характерных симптомов (подробнее - в разделе «Кисть»).

В пределах локтевой ямки от лучевой артерии отходит возвратная лучевая артерия, *a. recurrens radialis*, а от локтевой артерии - общая межкостная артерия, *a. interossea communis*, а затем возвратная локтевая артерия, *a. recurrens ulnaris*. Последняя делится на две ветви: переднюю и заднюю; *r. anterior* в щели между медиальной и средней группами мышц анастомозирует с *a. collateralis ulnaris inferior*, а *r. posterior* в задней медиальной локтевой борозде - с *a. collateralis ulnaris superior*. Возвратные и коллатеральные артерии, анастомозируя между собой, образуют в передней и задней локтевых областях артериальные сети, *rete articulare cubiti*, обеспечивающие кровоснабжение локтевого сустава. Эти же анастомозы являются коллатеральными путями кровоснабжения конечности при различных уровнях повреждения и перевязки плечевой артерии.

A. interossea communis на границе с передней областью предплечья делится на переднюю и заднюю межкостные артерии.

У места бифуркации *a. brachialis* находятся *nodi lymphoidei cubitales*, принимающие глубокие лимфатические сосуды дистального отдела конечности.

N. cutaneus antebrachii lateralis выходит из щели между *m. biceps brachii* и *m. brachialis* у латерального края конечного отдела двуглавой мышцы и вскоре прободает собственную фасцию, выходя в подкожную жировую клетчатку, где располагается рядом с *v. cephalica*.

N. radialis и *a. collateralis radialis* в расщеплении латеральной межмышечной перегородки в верхней половине области лежат глубоко между *m. brachioradialis* и *m. brachialis*, а на уровне латерального надмыщелка

непосредственно на капсуле сустава. Здесь лучевой нерв делится на две ветви: поверхностную и глубокую. *R. superficialis n. radialis* продолжает ход нерва и переходит в межмышечную щель, образованную *m. brachioradialis* и *m. pronator teres*. *R. profundus n. radialis* направляется латерально и уходит в *canalis supinatorius* между поверхностной и глубокой частями *m. supinator*, огибая вместе с мышцей шейку лучевой кости. Из канала глубокая ветвь выходит между мышцами задней области предплечья, которые иннервирует.

При переломах шейки лучевой кости может пострадать и глубокая ветвь лучевого нерва. При этом выпадает функция мышц-разгибателей запястья и пальцев, но сохраняется кожная чувствительность в зонах, иннервируемых поверхностной ветвью. Более проксимальное повреждение лучевого нерва - до места деления на ветви - ведет как к параличу мышц, так и к выпадению кожной чувствительности.

Задняя локтевая область, *regio cubiti posterior*

Внешние ориентиры. Медиальный и латеральный надмыщелки плечевой кости, локтевой отросток локтевой кости и расположенные по обеим сторонам от него задние медиальная и латеральная локтевые борозды, *sulcus cubitalis posterior medialis et lateralis*.

Границы. Круговые линии, проведенные на 4 см выше и ниже межнодыщелковой линии, по бокам - вертикальные линии, проведенные через надмыщелки.

Проекция. *N. ulnaris* проецируется по *sulcus cubitalis posterior medialis*. В середине *sulcus cubitalis posterior lateralis* пальпируется, осо-

бенно при супинации и пронации предплечья, головка лучевой кости, а несколько выше - суставная щель плечелучевого сустава.

Слой

Кожа толстая, подвижная.

В подкожной жировой клетчатке, над вершущкой локтевого отростка, находится синовиальная сумка, *bursa subcutanea olecrani*.

Сумка может воспаляться (бурсит) при длительном давлении на нее (у граверов, часовщиков и т. д.) и при травме.

Видна задняя артериальная сеть локтевого сустава.

Собственная фасция плотная, укреплена пучками фиброзных волокон от сухожилия *m. triceps brachii*. Фасция прочно сращена с надмыщелками плеча и задним краем локтевой кости.

Под фасцией в верхней половине области медиально располагается медиальная головка трехглавой мышцы плеча, переходящей в мощное сухожилие.

С латеральной стороны это сухожилие формирует латеральную головку мышцы. Сухожилие прикрепляется к *olecranon*, локтевому отростку. Под сухожилием, у места его прикрепления к *olecranon*, располагается *bursa subtendinea m. tricipitis brachii*.

От латерального надмыщелка начинаются мышцы-разгибатели кисти и пальцев.

N. ulnaris в сопровождении *a. collateralis ulnaris superior* выходит из толщи медиальной головки трехглавой мышцы. На уровне надмыщелков он располагается под фасцией в *sulcus cubitalis posterior medialis*, в костно-фиброзном канале, образованном медиальным надмыщелком, локтевым отростком и собственной фасцией. Здесь он вплотную прилегает к капсуле локтевого сустава. У нижней границы области *n. ulnaris* уходит под *m. flexor carpi ulnaris* и *m. flexor digitorum superficialis*, направляясь в переднее ложе предплечья.

Находясь поверхностно и рядом с костными образованиями, локтевой нерв часто травмируется, что может проявиться хорошо всем известной кратковременной жгучей болью, а в более тяжелых случаях - выпадением его функции.

Локтевой сустав, *articulatio cubiti*

Главными внешними ориентирами являются локтевой отросток, *olecranon*, и надмыщелки плечевой кости. Следует учитывать, что латеральный надмыщелок расположен на 1 см ниже медиального.

Проекция суставной щели соответствует поперечной линии, проходящей на 1 см ниже латерального и на 2 см ниже медиального надмыщелка.

Articulatio cubiti образован плечевой, локтевой и лучевой костями, составляющими сложный сустав, имеющий общую капсулу. Блок нижнего эпифиза плечевой кости сочленен с полулунной вырезкой локтевой кости, образуя блоковидный плечелоктевой сустав, *articulatio humeroulnaris*.

Головка мыщелка плечевой кости, *capitulum humeri*, сочленяется с ямкой на головке лучевой кости, образуя шаровидный плечелучевой сустав, *articulatio humeroradial*. *Incisura radialis* сочленяется с боковой поверхностью головки лучевой кости, образуя цилиндрический проксимальный лучелоктевой сустав, *articulatio radioulnaris proximalis*. Форма суставов допускает движения по двум осям: сгибание и разгибание, а также вращение (пронацию/супинацию).

Фиброзные волокна капсулы локтевого сустава прикрепляются к надкостнице плеча спереди над лучевой и венечной ямками, сзади - над локтевой ямкой, а в боковых отделах - к основанию обоих надмыщелков. Оба надмыщелка плечевой кости остаются вне полости сустава.

На лучевой и локтевой костях капсула прикрепляется по краям суставных хрящей, а также к шейке лучевой кости.

Синовиальная оболочка спереди, у венечной ямки плечевой кости, и сзади, у ямки локтевого отростка, *fossa olecrani*, не доходит до места прикрепления фиброзной капсулы и заворачивается на кость. Промежутки между фиброзной и синовиальной оболочкой в этих местах заняты рыхлой жировой клетчаткой.

По лучевой и локтевой стороне передний и задний отделы полости сустава связаны лишь узкими щелями, которые при воспалении синовиальной оболочки сустава могут совсем закрыться и полностью изолировать передний отдел полости сустава от заднего.

У места прикрепления фиброзной капсулы к шейке лучевой кости синовиальная оболочка образует направленный книзу заворот, называемый мешкообразным заворотом, *recessus sacciformis*. Фиброзная капсула здесь истончена, поэтому этот участок называют «слабым местом» капсулы локтевого сустава. При воспалении сустава в нем происходит скопление гнойного выпота, а при его разрыве гнойный процесс может распространяться в глубокую клетчатку предплечья.

Снаружи капсула укреплена локтевой и лучевой коллатеральными связками, *lig. collateralia ulnare et radiale*, а также кольцевой связкой лучевой кости, *lig. anulare radii*.

Спереди сумку сустава почти полностью прикрывает *m. brachialis*, за исключением латерального участка. Здесь у латерального края *m. brachialis* непосредственно на капсуле находится *n. radialis*. Наружный отдел капсулы прикрыт *m. supinator*.

Сзади в верхнем отделе сустав прикрыт сухожилием *m. triceps brachii*, а в нижнелатеральном - *m. anconeus*. С медиальной стороны капсула не защищена мышцами и прикрыта только собственной фасцией. Здесь в задней медиальной борозде к сумке сустава прилежит *n. ulnaris*.

Задневерхний отдел капсулы по бокам от *olecranon*, где капсула не укреплена никакими мышцами, является вторым «слабым местом».

Непосредственно под дистальным концом сухожилия *m. triceps brachii* находится просторный участок суставной полости, соответствующий *fossa olecrani humeri*. Этот отдел полости сустава над верхушкой локтевого отростка является самым удобным местом для пункции.

Синовиальные сумки задней области локтя с полостью сустава не сообщаются.

Кровоснабжение сустава осуществляется через *rete articulare cubiti*, образованную ветвями *a. brachialis*, *a. radialis* и *a. ulnaris*. Венозный отток идет по одноименным венам.

Иннервация осуществляется ветвями *nn. radialis, medianus* и *n. ulnaris*.

Отток лимфы происходит по глубоким лимфатическим сосудам в локтевые и подмышечные лимфатические узлы.

Артериальные коллатерали локтевой области

В области локтевого сустава, так же как и у плечевого, существует артериальная коллатеральная сеть, компенсирующая выпадение функции магистрального сосуда (*a. brachialis*) в результате стеноза, окклюзии или ранения с последующей перевязкой. Наибольшее количество коллатералей начинает функционировать при нарушении кровотока на участке между отхождением от плечевой артерии *a. collateralis ulnaris inferior* и местом деления артерии на лучевую и локтевую.

Наиболее неблагоприятно прекращение магистрального кровотока на участке выше глубокой артерии плеча.

Передняя область предплечья, *regio antebrachii anterior*

Внешние ориентиры. *M. brachioradialis*, лучевая борозда, *sulcus radialis*, локтевая борозда, *sulcus ulnaris* сухожилия *m. flexor carpi radialis* и *m. palmaris longus*, шиловидные отростки лучевой и локтевой костей, гороховидная кость.

Границы. Верхняя - горизонтальная линия, проведенная на 4 см дистальнее уровня локтевого сгиба, нижняя - поперечная линия, проведенная на 2 см проксимальнее верхушки шиловидного отростка лучевой кости. Вертикальные линии, соединяющие надмышелки плеча с шиловидными отростками, разделяют предплечье на переднюю и заднюю области.

Проекция. *N. medianus* проецируется по линии, идущей от середины расстояния между медиальным надмышелком и сухожилием *m. biceps brachii* к середине расстояния между шиловидными отростками. В нижней трети ориентиром для *n. medianus* является борозда, образованная сухожилиями *m. flexor carpi radialis* и *m. palmaris longus*.

N. ulnaris проецируется по линии, соединяющей основание медиального надмышелка плеча с латеральным краем гороховидной кости.

Ramus superficialis n. radialis проецируется по линии, идущей от середины расстояния между медиальным и латеральным надмышелками до границы между средней и нижней третью лучевого края предплечья.

Проекционная линия *a. radialis* идет по направлению от середины локтевого сгиба к внутреннему краю шиловидного отростка лучевой кости и соответствует лучевой борозде.

A. ulnaris в верхней трети предплечья проецируется по линии, соединяющей середину локтевого сгиба, до соединения с линией, проведенной от внутреннего надмышелка плеча к латеральному краю гороховидной кости на границе верхней и средней трети предплечья, а далее идет по этой линии.

Слои

Кожа тонкая, часто через нее просвечивают у латерального края *v. cephalica* и у медиального - *v. basilica*. Лучше они видны при наложении жгута на плечо.

Подкожная жировая клетчатка развита индивидуально. Она рыхлая, слоистая.

Поверхностная фасция развита слабо. При травмах кожный лоскут вместе с подкожной клетчаткой легко и на значительном протяжении может отслаиваться от собственной фасции, как при скальпированных ранах на своде черепа.

В подкожной клетчатке у внутреннего края *m. brachioradialis* располагается *v. cephalica* в сопровождении ветвей *n. cutaneus antebrachii lateralis*, а у медиального края области - *v. basilica* с ветвями *n. cutaneus antebrachii medialis*.

Собственная фасция, *fascia antebrachii*, в проксимальном отделе толстая и блестящая, а дистально истончается. С локтевой стороны она на всем протяжении срастается с локтевой костью. От собственной фасции отходят две межмышечные перегородки, прикрепляющиеся к лучевой кости: передняя лучевая межмышечная перегородка проходит вдоль медиального края *m. brachioradialis*, а задняя - вдоль латерального. Кости предплечья, собственная фасция и межмышечные перегородки разделяют предплечье на три фасциальных ложа: переднее, наружное и заднее, *compartimenti antebrachii anterius, posterius et lateralis*.

Латеральное фасциальное ложе ограничено спереди и латерально - собственной фасцией, медиально - передней лучевой межмышечной перегородкой и лучевой костью, сзади - задней лучевой межмышечной перегородкой.

В латеральном ложе располагается *m. brachioradialis*, который на середине предплечья переходит в длинное сухожилие, а в нижней трети прикрепляется к лучевой кости. В верхней трети под мышечным брюшком *m. brachioradialis* располагается *m. supinator*, покрытая глубокой фасцией. В толще мышцы проходит глубокая ветвь лучевого нерва.

Переднее фасциальное ложе ограничено: спереди - собственной фасцией; сзади - костями предплечья и межкостной перепонкой; латерально - передней лучевой межмышечной перегородкой и медиально - собственной фасцией, сросшейся с задним краем локтевой кости.

В переднем ложе под собственной фасцией располагаются мышцы и сосудисто-нервные образования. Мышцы располагаются в 4 слоя.

В первом слое лежат 4 мышцы: наиболее медиально - *m. flexor carpi ulnaris*, затем - *m. palmaris longus*, *m. flexor carpi radialis* и наиболее латерально, ближе к середине предплечья, *m. pronator teres*.

Все они начинаются от медиального надмышелка плечевой кости и сначала выглядят как единая мышечная головка; лишь более дистально, на границе между верхней и средней третью, они становятся видны как самостоятельные образования. *M. flexor carpi radialis* прикрывает уходящий в глубину к лучевой кости дистальный отдел *m. pronator teres*, а затем под углом приближается к *m. brachioradialis* и далее идет параллельно ему. *M. palmaris longus* довольно часто отсутствует.

Во втором слое лежит *m. flexor digitorum superficialis*. Она тоже начинается от медиального надмышелка. Это более широкая мышца, поэтому в средней и нижней трети предплечья она бывает видна в «просветах» между мышцами и сухожилиями первого слоя. Сзади, со стороны глубокой поверхности мышцы, к ней прилежит глубокий листок фасции, который отделяет два первых слоя от третьего.

В третьем слое латерально лежит *m. flexor pollicis longus*, а медиально - *m. flexor digitorum profundus*. Обе мышцы начинаются от костей предплечья и межкостной перепонки на границе между верхней и средней третью.

В четвертом слое в нижней трети предплечья располагается *m. pronator quadratus*.

Между мышцами третьего и четвертого слоя располагается глубокая часть переднего фасциального ложа предплечья, или клетчаточное пространство Пароны - Пирогова. Его стенками являются:

- спереди - задняя (глубокая) поверхность *m. flexor pollicis longus* и *m. flexor digitorum profundus*;
- сзади - *membrana interossea* и *m. pronator quadratus* со своей фасцией;
- латерально - передняя лучевая межмышечная перегородка, отделяющая пространство от *m. brachioradialis*;
- медиально - собственная фасция предплечья, сросшаяся с локтевой костью;
- сверху - место прикрепления к межкостной перепонке *m. flexor pollicis longus* и *m. flexor digitorum profundus*.

Нижней стенки у пространства Пароны-Пирогова нет: оно переходит в канал запястья, *canalis carpi*, куда идут сухожилия поверхностного и глубокого сгибателей пальцев, а также длинного сгибателя большого пальца кисти. Это обстоятельство придает пространству большое практическое значение, так как именно сюда распространяются гнойные процессы из латерального и среднего ложа кисти. Объем пространства Пароны-Пирогова достаточно велик: оно может вместить от 100 до 300 мл жидкости (экссудата).

Топография сосудисто-нервных образований

Под собственной фасцией переднего ложа предплечья располагаются 4 сосудисто-нервных пучка.

Лучевой пучок, *a. radialis* с сопровождающими венами и *r. superficialis n. radialis*, лежит наиболее поверхностно и латерально. В верхней трети сосуды и нерв располагаются между *m. brachioradialis* латерально и *m. pronator teres* медиально, а в средней и нижней третях - соответственно между *m. brachioradialis* и *m. flexor carpi radialis*. От *a. radialis* в нижней трети предплечья отходит *ramus carpalis palmaris*, которая идет навстречу подобной ветви от *a. ulnaris*. На границе с передней областью запястья лучевая артерия проходит кнаружи под сухожилиями *mm. abductor pollicis longus et extensor pollicis brevis* и попадает в так называемую анатомическую табакерку в области запястья.

R. superficialis n. radialis лежит латерально от артерии и сопровождает ее до границы между средней и нижней третью предплечья. На этом уровне нерв отклоняется кнаружи, проходит под сухожилием *m. brachioradialis*, прободает собственную фасцию и выходит в подкожный слой запястья и тыла кисти.

Локтевой сосудисто-нервный пучок образуется на границе верхней и средней трети области. В верхней трети локтевой нерв и локтевая артерия идут по отдельности. *A. ulnaris* переходит из середины локтевой ямки косо к медиальной стороне передней поверхности предплечья, располагаясь под *m. pronator teres* и *m. flexor digitorum superficialis*. На границе между верхней и средней третью предплечья она уже вместе с локтевым нервом лежит между *m. flexor carpi ulnaris* медиально и *m. flexor digitorum superficialis* латерально. Далее локтевой сосудисто-нервный пучок идет в глубине между этими мышцами кпереди от глубокого сгибателя пальцев, а на границе с запястьем - кпереди от *m. pronator quadratus*.

У верхней границы предплечья от *a. ulnaris* начинается общая межкостная артерия, *a. interossea communis*, которая вскоре делится на *aa. interossee anterior et posterior*. Последняя через отверстие в межкостной перепонке уходит в заднее ложе предплечья.

На границе средней и нижней трети предплечья от *a. ulnaris* отходит *ramus carpalis dorsalis*, которая, пройдя под сухожилием *m. flexor carpi ulnaris* медиально, прободает собственную фасцию и выходит в подкожную клетчатку тыла запястья навстречу одноименной ветви лучевой артерии. Вместе они образуют *rete carpalе dorsale*.

N. ulnaris в верхней трети располагается между головками *m. flexor carpi ulnaris* и лишь на границе со средней третью объединяется с артерией в пучок и на всем остальном протяжении находится медиально от нее.

Между головками *m. flexor carpi ulnaris* может произойти сдавление локтевого нерва, что ведет к туннельной невропатии: ослаблению функции мышц и парестезии зон кожной чувствительности, обеспечиваемой локтевым нервом.

N. medianus в сопровождении небольшой одноименной артерии, отходящей от *a. interossea anterior*, располагается в верхней трети предплечья между головками *m. pronator teres*, а по выходе из этого промежутка проходит спереди от локтевой артерии, выходящей из-под круглого пронатора. В средней трети нерв лежит между поверхностным и глубоким сгибателями пальцев, плотно фиксируясь к задней стенке фасциального футляра *m. flexor digitorum superficialis*. Часто его бывает трудно найти, так как нерв смещается вместе с оттягиваемым поверхностным сгибателем пальцев. В нижней трети предплечья срединный нерв выходит из-под мышцы и лежит непосредственно под собственной фасцией в срединной борозде, *sulcus medianus*, образованной *m. flexor carpi radialis* и *m. palmaris longus*. Из-за поверхностного расположения этот участок нерва особенно подвержен травмам. Дистальнее срединный нерв уходит вместе с сухожилиями сгибателей в *canalis carpi*.

Четвертый пучок - самый глубокий, это передний межкостный сосудисто-нервный пучок, *a. et v. interossea anterior*, с одноименным нервом (из *n. medianus*) на передней поверхности межкостной перепонки.

Артерия, достигнув *m. pronator quadratus*, через отверстие в *membrana interossea* переходит в заднее ложе, где участвует в образовании тыльной артериальной сети запястья, *rete carpalе dorsale*.

Связь клетчаточного пространства с соседними областями

Клетчаточное пространство Пароны-Пирогова, в котором может скапливаться значительное количество гноя, относительно замкнуто. Существует одно естественное отверстие, через которое гной может распространиться в заднее фасциальное ложе предплечья. Это отверстие в межкостной перепонке, через которое из пространства Пароны-Пирогова на заднюю область предплечья переходит передняя межкостная артерия. Распространение гноя вдоль хода этой же артерии, но в проксимальном направлении бывает очень редко, так как артерия сращена своей адвентицией с мышцами, начинающимися от межкостной перепонки.

Дистально, как уже говорилось, пространство напрямую связано с каналом запястья и ладонной поверхностью кисти.

Коллатеральный кровоток

На передней поверхности предплечья проходят три достаточно крупные артерии: лучевая, локтевая и передняя межкостная. Они идут параллельно, имеют множество мышечных ветвей, анастомозирующих между собой, которые вполне могут компенсировать затруднение или даже полное прекращение кровотока по одной из них.

Такая ситуация возникает в современной клинической практике, когда для аортокоронарного шунтирования в качестве материала для шунта используют лучевую артерию.

Задняя область предплечья, *regio antebrachii posterior*

Внешние ориентиры. Латеральный и медиальный надмышечки плеча, край локтевой кости, шиловидные отростки лучевой и локтевой костей.

Границы. Верхняя граница проходит по линии, отстоящей на 4 см от линии, соединяющей надмышечки плеча. Нижняя граница - по поперечной линии, проведенной на 2 см выше верхушки шиловидного отростка лучевой кости. Задняя область отделена от передней области вертикальными линиями от надмышечков плеча до шиловидных отростков костей предплечья.

Проекция. *Ramus profundus n. radialis* проецируется по линии, проходящей от точки у латерального края сухожилия *m. biceps brachii* в передней локтевой области до точки, расположенной на границе верхней и средней трети срединной линии задней поверхности предплечья. Далее по этой линии проецируется весь сосудисто-нервный пучок: задняя межкостная артерия и глубокая ветвь лучевого нерва.

Слои

Кожа толще, чем на передней поверхности предплечья, имеет волосной покров, достаточно подвижна.

Подкожная жировая клетчатка развита относительно слабо, как и поверхностная фасция. В подкожной клетчатке располагается сеть вен, которые выносят кровь на переднюю поверхность, в основные подкожные вены - *v. cephalica* и *v. basilica*.

N. cutaneus antebrachii posterior берет начало от *n. radialis* в *canalis humeromuscularis*, а в подкожную клетчатку выходит на уровне начала *m. brachioradialis*. Кроме него, в иннервации тыльной поверхности предплечья принимают участие веточки от *n. cutaneus antebrachii medialis et lateralis*.

Собственная фасция в верхней половине имеет вид апоневроза. С локтевой стороны собственная фасция плотно сращена с задним краем локтевой кости. С лучевой стороны от собственной фасции к лучевой кости отходит задняя лучевая межмышечная перегородка, отделяющая от мышц задней поверхности предплечья *m. brachioradialis*. В результате образуется заднее фасциальное ложе предплечья, *compartimentum antebrachii posterius*, имеющее следующие стенки.

Передняя - кости предплечья и межкостная перепонка.

Задняя - собственная фасция.

Латеральная - задняя лучевая межмышечная перегородка. Медиальная - сращение собственной фасции с задним краем локтевой кости.

Под собственной фасцией в два слоя располагаются мышцы-разгибатели запястья и пальцев.

Все мышцы поверхностного слоя начинаются от латерального надмыщелка плеча. Начиная с медиальной стороны, у локтевой кости, они располагаются в следующем порядке:

- 1) локтевой разгибатель запястья, *m. extensor carpi ulnaris*, прикрепляющийся к основанию V пястной кости;
- 2) разгибатель мизинца, *m. extensor digiti minimi*, идущий к мизинцу и присоединяющийся к сухожилию разгибателя пальцев;
- 3) разгибатель пальцев, *m. extensor digitorum*, сухожилия которого идут ко всем пальцам, кроме большого;
- 4) короткий разгибатель запястья, *m. extensor carpi radialis brevis*, прикрепляющийся к тыльной поверхности основания III пястной кости;
- 5) длинный разгибатель запястья, *m. extensor carpi radialis longus*, лежит наиболее латерально и прикрепляется к тыльной поверхности основания II пястной кости. В глубоком слое почти все мышцы начинаются от костей предплечья и межкостной перепонки. Наиболее медиально (ближе к локтевой кости) располагаются:
- 6) разгибатель указательного пальца, *m. extensor indicis*, начинающийся от нижней трети локтевой кости;
- 7) длинный разгибатель большого пальца кисти, *m. extensor pollicis longus*, который начинается от средней трети локтевой кости и межкостной перепонки, выходит своим сухожилием из-под разгибателя пальцев, косо пересекает сухожилия длинного и короткого разгибателей запястья, находясь более поверхностно. Прикрепляется к основанию второй (дистальной) фаланги большого пальца.

Еще более латерально, начинаясь от лучевой кости, рядом идут две мышцы:

- 8) короткий разгибатель большого пальца кисти, *m. extensor pollicis brevis*, прикрепляющийся к основанию проксимальной фаланги большого пальца;
- 9) длинная мышца, отводящая большой палец кисти, *m. abductor pollicis longus*. Она прикрепляется частично к основанию I пястной кости, частично к сухожильному началу короткой отводящей мышцы большого пальца. Сухожилия обеих этих мышц также перекрещивают сухожилия длинного и короткого разгибателей запястья, проходя более поверхностно, но проксимальнее сухожилия длинного разгибателя большого пальца;

10) *m. supinator*, расположенный в верхненаружном отделе предплечья, частично относится к мышцам латерального фасциального ложа, частично - к мышцам заднего. Мышцы обоих слоев разделены фасциями, выстилающими глубокую (переднюю) поверхность мышц первого слоя и поверхностную (заднюю) поверхность мышц второго слоя. Между этими фасциями располагается клетчаточное пространство, в котором проходит сосудисто-нервный пучок.

Топография сосудисто-нервных образований

Сосудисто-нервным пучком задней области предплечья являются глубокая ветвь лучевого нерва, *r. profundus n. radialis*, и задние межкостные артерия и нерв, *a. interossea posterior* с сопровождающими венами и *n. interosseus posterior*, продолжение глубокой ветви лучевого нерва. *R. profundus n. radialis* приходит в заднее ложе из *canalis supinatorius*, огибающего лучевую кость, а задние межкостные сосуды - из верхнего отверстия межкостной перепонки. *A. interossea posterior* располагается медиальнее нерва. В нижней трети в это же ложе приходит *a. interossea anterior*, проходя через межкостную перепонку. Эта артерия по калибру нередко не уступает *a. radialis* и участвует в коллатеральном кровообращении при повреждении и перевязке основных артерий предплечья, в том числе задней межкостной артерии.

Глубокая ветвь лучевого нерва иннервирует все мышцы заднего ложа предплечья, а также мышцы латерального ложа, поэтому при повреждении этой ветви наступает паралич всех разгибателей, и кисть «свисает».

Дистальный лучелоктевой сустав, *articulatio radioulnaris distalis*

Дистальный лучелоктевой сустав проецируется тотчас над проксимальной ладонной кожной складкой запястья. Высота сочленяющихся поверхностей сустава (*incisura ulnaris radii* и *circumferentia articularis ulnae*) составляет 1-1,2 см. Капсула прикрепляется по краям суставных поверхностей. Внизу она связана с треугольным суставным диском, *discus articularis*, а с медиальной стороны - с *lig. collaterale carpi ulnare*.

Полость этого сустава может быть связана с полостью лучезапястного сустава за счет синовиального мешкообразного углубления (*recessus sacciformis*).

Спереди и кнутри от сумки дистального лучелоктевого сустава проходит локтевой сосудисто-нервный пучок, а сзади - сухожилие разгибателя мизинца.

Передняя область запястья, *regio carpalis anterior*

Внешние ориентиры. Шиловидные отростки лучевой и локтевой костей (шиловидный отросток лучевой кости на 1 см ниже локтевого).

У локтевого края пальпируется гороховидная кость, на 1 см латеральнее срединной борозды предплечья, продолжающейся в область запястья, пальпируется крючок крючковидной кости. На передней поверхности часто хорошо видны сухожилия *m. palmaris longus* (ориентир для *n. medianus* на границе с предплечьем) и *m. flexor carpi radialis*. У лучевого края запястья при отведении I пальца видна ямка, называемая анатомической табакеркой. На коже определяются три поперечные складки запястья.

Границы. Передняя область запястья отграничена от предплечья поперечной линией, проведенной на 2 см выше шиловидного отростка лучевой кости. Лучевым и локтевым краями она отделена от задней области запястья. От ладони отделяется поперечной линией, отстоящей на 2 см ниже шиловидного отростка лучевой кости.

Проекция. У латерального края гороховидной кости проецируется локтевой сосудисто-нервный пучок. Здесь возможно выполнить проводниковую анестезию локтевого нерва. У латерального (лучевого) края запястья на 0,5-1

см латеральнее сухожилия *m. flexor carpi radialis* проецируется лучевая артерия. Поскольку на этом участке она лежит непосредственно на лучевой кости, здесь пальпируется ее пульсация.

Средняя поперечная складка запястья служит проекционной линией лучезапястного сустава.

Слои

Собственная фасция в передней области запястья представлена утолщенным дистальным отделом фасции предплечья. Расщепление собственной фасции у латерального края гороховидной кости образует *canalis ulnaris*, или канал Гюйона, в котором располагается локтевой сосудисто-нервный пучок: артерия - поверхностно и латерально, нерв - глубже и медиальнее.

В остеофиброзном канале Гюйона локтевой нерв может быть сдавлен, что проявляется гипестезией медиальных полутора пальцев, слабостью мышц гипотенара, а также межкостных мышц и приводящей мышцы большого пальца. Эти изменения называются туннельной невропатией локтевого нерва или синдромом канала Гюйона.

Под фасцией с локтевой стороны проходит сухожилие *m. flexor carpi ulnaris*, прикрепляющееся к гороховидной кости (сесамовидная косточка) и далее к V пястной кости. С лучевой стороны к основанию

II пястной кости проходит сухожилие *m. flexor carpi radialis*, окруженное синовиальным влагалищем. Верхний конец влагалища находится на 1-2 см выше верхнего края *retinaculum musculorum flexorum*. По средней линии области проходит сухожилие *m. palmaris longus*, переходящее на ладонной поверхности кисти в ладонный апоневроз.

Следующим слоем является самая толстая и крепкая связка кисти - удерживатель сухожилий сгибателей, *retinaculum musculorum flexorum*. Эта связка состоит из прочных поперечных волокон, с лучевой стороны прикрепляющихся к ладьевидной кости, *os scaphoideum*, и к кости-трапеции, *os trapezium*, а с локтевой - к гороховидной кости, *os pisiforme*, и к крючковидной кости, *os hamatum*. Связка имеет поверхностный и глубокий листки.

Retinaculum musculorum flexorum с костями запястья образует канал запястья, *canalis carpi*, через который сухожилия сгибателей и *n. medianus* переходят с предплечья на ладонь и пальцы. Передней стенкой запястного канала является поверхностная, самая мощная часть *retinaculum musculorum flexorum*, а задней - глубокий листок и кости запястья. Медиальную часть пространства канала занимают сухожилия поверхностного и глубокого сгибателей II-V пальцев. Латерально от них располагается сухожилие *m. flexor pollicis longus*, а более поверхностно и между ними в клетчатке находится *n. medianus*.

Синдром запястного канала (туннельная невропатия срединного нерва) возникает либо при лигаментите (воспалении) удерживателя сгибателей, либо при гнойном тендовагините. В обоих случаях из-за уменьшения объема запястного канала происходят сдавление срединного нерва и нарушение его функции вплоть до полного исчезновения. Симптомы описаны ниже.

Задняя область запястья, *regio carpalis posterior*

Внешние ориентиры. Шиловидные отростки лучевой и локтевой костей, сухожилия длинных мышц I пальца.

Границы. Поперечные линии, отстоящие на 2 см кверху и книзу от линии, проходящей через верхушку шиловидного отростка локтевой кости.

Проекция. У верхушки шиловидного отростка локтевой кости проецируется *r. dorsalis n. ulnaris*. Верхушке шиловидного отростка лучевой кости соответствует положение *r. superficialis n. radialis*. Проекция лучезапястного сустава идет по дуге, вершина которой находится на 1 см выше линии, соединяющей верхушки шиловидных отростков.

Слои

Кожа тонкая, подвижная.

Подкожная жировая клетчатка рыхлая, развита умеренно. В ней легко скапливается отекающая жидкость.

Собственная фасция тыльной поверхности запястья утолщена и образует удерживатель разгибателей, *retinaculum musculorum extensorum*.

Под ним располагаются 6 косто-фиброзных каналов, образующихся в результате отхождения от *retinaculum mm. extensorum* фасциальных перегородок, прикрепляющихся к костям и связкам запястья. В каналах располагаются сухожилия мышц-разгибателей запястья и пальцев, окруженные синовиальными влагалищами.

Начиная с медиальной (локтевой) стороны, это следующие каналы.

1. Канал локтевого разгибателя запястья, *m. extensor carpi ulnaris*. Его синовиальное влагалище простирается от головки локтевой кости до прикрепления сухожилия к основанию V пястной кости.

2. Канал разгибателя мизинца, *m. extensor digiti minimi*. Синовиальное влагалище разгибателя мизинца проксимально находится на уровне дистального лучелоктевого сустава, а дистально - ниже середины V пястной кости.

3. Канал сухожилий *m. extensor digitorum* и *m. extensor indicis*, заключенных в треугольное синовиальное влагалище с основанием, обращенным в сторону пальцев, *vagina tendinum mm. extensoris digitorum et extensoris indicis*. Оно слепо заканчивается на середине пястных костей, а проксимально простирается на 10 мм выше *retinaculum mm. extensorum*.

4. Канал *m. extensor pollicis longus*. Сухожилие этой мышцы, находящееся в собственном синовиальном влагалище, *vagina tendinis m. extensoris pollicis longi*, поворачивает под острым углом в латеральную сторону и пересекает спереди сухожилия лучевых разгибателей запястья, *mm. extensores carpi radiales longus et brevis*.

5. Косто-фиброзный канал лучевых разгибателей запястья, *mm. extensores carpi radiales longus et brevis*, находится латеральнее и глубже предыдущего. Их общее синовиальное влагалище, *vagina tendinum mm. extensorum carpi radialis*, начинается на 20-30 мм выше *retinaculum extensorum*, а ниже удерживателя разгибателей они

располагаются в отдельных влагалищах, продолжающихся до мест прикрепления сухожилий. Синовиальные влагалища сухожилий этих мышц могут сообщаться с полостью лучезапястного сустава.

6. Канал *m. abductor pollicis longus* и *m. extensor pollicis brevis* находится на латеральной поверхности шиловидного отростка лучевой кости. Их общее синовиальное влагалище, *vagina tendinum mm. abductoris longi et extensoris pollicis brevis*, начинается на 20-30 мм выше *retinaculum mm. extensorum* и продолжается до ладьевидной кости.

При воспалении общего синовиального влагалища эти сухожилия могут быть сдавлены, в результате при движении большого пальца возникает сильная боль, иррадирующая по ходу ветвей *n. radialis* в предплечье. По проекции канала пальпируется болезненное уплотнение. Такой стенозирующий тендовагинит длинной отводящей мышцы и короткого разгибателя большого пальца носит название синдром де Кервена.

Под сухожилиями разгибателей расположена *rete carpalе (carpi) dorsale*. Она образуется из соединения тыльных запястных ветвей лучевой и локтевой артерий и веточек от межкостных артерий. От сети идут ветви к ближайшим суставам, а также во второй, третий и четвертый межкостные промежутки - *aa. metacarpaceae (metacarpeae) dorsales*.

Лучевая сторона запястья

При сильном отведении I пальца на лучевой стороне запястья между сухожилиями *mm. abductor pollicis longus et extensor pollicis brevis* с лучевой стороны и *m. extensor pollicis longus* с локтевой образуется треугольное углубление, «анатомическая табакерка».

В подкожной клетчатке здесь располагаются *v. cephalica* и *ramus superficialis n. radialis*. Под собственной фасцией лежит *a. radialis*, тесно прилежащая к ладьевидной кости. Здесь можно пальпировать ее пульсацию и прижать ее при кровотечении.

Суставы кисти, *articulationes manus*

Лучезапястный сустав, *articulatio radiocarpalis* (см. рис. 3.40) со стороны предплечья образован лучевой костью и хрящевым суставным диском, *discus articularis*, а со стороны запястья - тремя костями проксимального ряда запястья: ладьевидной, полулунной и трехгранной. Суставной диск отделяет от лучезапястного сустава локтевую кость, которая принимает участие только в образовании дистального лучелоктевого сустава. Однако почти в половине случаев оба сустава соединяются из-за наличия щели в хряще суставного диска.

Суставная капсула прикрепляется по краям суставных поверхностей вышеназванных костей и укреплена спереди ладонной лучезапястной связкой (*lig. radiocarpale palmare*), а сзади - тыльной лучезапястной связкой (*lig. radiocarpale dorsale*). Снаружи капсула сустава укреплена *lig. collaterale carpi radiale*, а внутри - *discus articularis*.

С полостью сустава могут быть связаны синовиальные влагалища лучевых разгибателей запястья.

Среднезапястный сустав (*articulatio mediocarpalis*) располагается между первым и вторым рядом костей запястья (кроме гороховидной кости) и имеет собственную суставную капсулу.

Запястно-пястные суставы (*articulationes carpometacarpals*) располагаются между костями второго ряда запястья и основаниями пястных костей.

Запястно-пястный сустав большого пальца кисти (*articulatio carpometacarpalis pollicis*) совершенно обособлен от остальных запястнопястных суставов. Это типичное седловидное сочленение, обладающее большой подвижностью. В нем возможны сгибание, разгибание, противопоставление, а также круговое движение.

Сустав гороховидной кости (*articulatio ossis pisiformis*) образован суставными поверхностями *os pisiforme* и *os triquetrum* и располагается над крючковидной костью. Сумка сустава прикрепляется по краям сочленяющихся поверхностей, между которыми определяется щелевидная полость. Верхняя поверхность сумки сустава тесно связана с капсулой дистального лучелоктевого сустава. Их полости могут сообщаться между собой, а также с полостью лучезапястного сустава. *Os pisiforme* является сесамовидной косточкой; она включена в сухожилие локтевого сгибателя запястья.

К задней поверхности суставов кисти прилежат сухожилия разгибателей запястья и пальцев.

Наружная поверхность лучезапястного сустава укреплена сухожилиями длинной отводящей большой палец мышцы и длинного разгибателя большого пальца.

К передней поверхности капсулы лучезапястного сустава и суставов запястья прилежат лучевая и локтевая синовиальные сумки сухожилий мышц-сгибателей пальцев.

У наружного края передней поверхности и на наружной поверхности сумки лучезапястного сустава проходит лучевая артерия. По передненаружной поверхности дистального конца локтевой кости и гороховидной косточки проходит локтевой сосудисто-нервный пучок.

Ладонь, *palma*

Внешние ориентиры. На ладони имеются два возвышения - *thenar* с лучевой стороны и *hypothenar* - с локтевой. Они образованы мышцами I и V пальцев. Между ними находится треугольная ладонная впадина, обращенная вершиной проксимально. Ладонную впадину отделяет от *thenar* продольная кожная складка. Имеются также две поперечные кожные складки - проксимальная и дистальная. Примерно на 1 см проксимальнее межпальцевых складок видны 3 межпальцевые подушечки.

Границы. Проксимальная - поперечная линия на 2 см ниже верхушки шиловидного отростка лучевой кости, дистальная - межпальцевые складки.

Проекция

В проксимальной трети складки *thenar* проецируется двигательная ветвь срединного нерва, идущая к коротким мышцам I пальца. Здесь нельзя делать разрезов, поэтому эту зону называют запретной (запретная зона Канавела).

Ладонный апоневроз проецируется в виде треугольника, вершиной обращенного к середине запястья, а основанием - к межпальцевым промежуткам. Его латеральную сторону составляет складка тенара, а медиальную - гипотенара.

Вершина поверхностной ладонной артериальной дуги проецируется на проксимальную поперечную складку ладони. Сюда же проецируется дистальный конец общего синовиального влагалища сухожилий мышц-сгибателей II-V пальцев.

Сухожилие длинного сгибателя I пальца проецируется по линии, проксимальной точкой которой является начало складки тенара, а дистальной - основание I (основной) фаланги большого пальца.

На дистальную поперечную складку ладони проецируются проксимальные концы синовиальных влагалищ сухожилий мышц-сгибателей II-IV пальцев и пястно-фаланговые суставы.

Межпальцевые подушечки соответствуют комиссуральным отверстиям ладонного апоневроза. В борозды между подушечками проецируются сухожилия мышц-сгибателей II-IV пальцев.

Слои

Кожа толстая, в ней особенно развит роговой слой. От кожи в глубину до ладонного апоневроза отходит множество соединительнотканых перемычек, из-за чего кожа ладони малоподвижна.

Подкожная жировая клетчатка имеет ячеистое строение из-за перемычек, между которыми располагается жировая ткань. Ячеистое строение клетчатки обуславливает распространение гнойных процессов с поверхности в глубину.

Поверхностной фасции на ладони нет (за ее счет образованы вертикальные соединительнотканые перемычки). В подкожной клетчатке ладони располагаются многочисленные венозные сосуды небольшого калибра и поверхностные нервы.

Собственная фасция тонкой пластинкой покрывает мышцы тенара и гипотенара, а на участке ладонной впадины сращена с ладонным апоневрозом.

Ладонный апоневроз, *aponeurosis palmaris*, имеет треугольную форму. Он начинается от нижнего края *retinaculum mm. flexorum*. В него вплетаются сухожильные пучки длинной ладонной мышцы.

Продольные сухожильные волокна апоневроза объединяются в 4 пучка, направляющиеся к основаниям II-V пальцев. В дистальном отделе апоневроза (основание треугольника) между продольными и поперечными пучками, *fasciculi transversi*, имеются три промежутка, которые называются комиссуральными отверстиями. Они заполнены жировой клетчаткой, которая и выбухает на коже в виде подушечек. Через комиссуральные отверстия в подкожную клетчатку боковых поверхностей пальцев выходят из-под апоневроза собственные пальцевые артерии.

Контрактура ладонного апоневроза Дюпюитрена - прогрессирующее фиброзное уплотнение и укорочение ладонного апоневроза на медиальной стороне кисти. В результате V и IV пальцы частично сгибаются в пястно-фаланговых и проксимальных межфаланговых суставах. Контрактура часто бывает двусторонней и обычно у людей старше 50 лет; считается, что она имеет наследственный характер. Лечение контрактуры Дюпюитрена обычно предусматривает хирургическое удаление всех фиброзированных участков ладонного апоневроза, чтобы освободить пальцы.

От краев ладонного апоневроза вглубь отходят две фасциальные межмышечные перегородки - латеральная и медиальная. Латеральная межмышечная перегородка сначала идет вертикально вглубь, в направлении II пястной кости, а затем изменяет свой ход на горизонтальное направление, так как попадает на переднюю поверхность приводящей мышцы I пальца и вместе с ней прикрепляется к III пястной кости. Медиальная межмышечная перегородка прикрепляется к V пястной кости. Таким образом, в области ладони образуются три фасциальных ложа: латеральное, среднее и медиальное.

Среднее ложе ладони, *compartimentum palmaris medius*, имеет четыре стенки: передняя образована ладонным апоневрозом, латеральная - вертикальной частью латеральной межмышечной перегородки, медиальная - медиальной межмышечной перегородкой, задняя - глубокой фасцией, покрывающей ладонные межкостные мышцы, и горизонтальной частью латеральной межмышечной перегородки.

Проксимальный отдел среднего ложа непосредственно связан с запястным каналом, откуда выходят срединный нерв, сухожилия мышц-сгибателей пальцев (поверхностного и глубокого) и сухожилие длинного сгибателя большого пальца.

Сухожилие длинного сгибателя большого пальца кисти в среднем ложе располагается латерально и только в его верхней трети, а затем прободает латеральную межмышечную перегородку и уходит в латеральное ложе. Сухожилие заключено в лучевое синовиальное влагалище, *vagina tendinis m. flexoris pollicis longi*, проксимальный слепой конец которого находится в пространстве Пароны-Пирогова на 2 см выше *retinaculum mm. flexorum*. Дистально оно продолжается до основания дистальной фаланги.

Сухожилия мышц-сгибателей II-V пальцев находятся в общем (локтевом) синовиальном влагалище сгибателей, *vagina communis tendinum musculorum flexorum*. Его проксимальный конец располагается в пространстве Пароны-Пирогова, на 3-4 см выше *retinaculum mm. flexorum*, а дистальный по ходу сухожилий II-IV пальцев достигает середины пястных костей. Медиальная сторона общего влагалища продолжается вдоль сухожилия V пальца и заканчивается у основания его дистальной фаланги.

В 10% случаев проксимальные отделы локтевого (общего) и лучевого синовиальных влагалищ сообщаются между собой, что может быть причиной развития так называемой перекрестной, или V-образной, флегмоны.

На пальцах синовиальные влагалища сухожилий II-IV пальцев, *vaginae synoviales digitorum manus*, проксимально начинаются на уровне головок пястных костей под продольными пучками ладонного апоневроза, в промежутках между комиссуральными отверстиями, а заканчиваются на уровне оснований дистальных фаланг.

Таким образом, участки сухожилий мышц-сгибателей этих пальцев, расположенные в клетчатке среднего ладья, между общим влагалищем и пальцевыми влагалищами не покрыты синовиальной оболочкой.

Сухожилия мышц-сгибателей пальцев делят среднее ложе на два пространства: подапоневротическое и подсухожильное.

Подапоневротическое пространство спереди ограничено ладонным апоневрозом, по бокам - латеральной и медиальной межмышечными перегородками, а сзади - сухожилиями сгибателей пальцев.

В подапоневротическом клетчаточном пространстве наиболее поверхностно располагается поверхностная ладонная дуга, *arcus palmaris superficialis*, образованная стволом *a. ulnaris* и поверхностной ветвью *a. radialis*.

От нее начинаются общие ладонные пальцевые артерии, *aa. digitales palmares communes*, которые делятся на собственные ладонные пальцевые артерии, *aa. digitales palmares propriae*. На уровне комиссуральных отверстий они выходят через них в подкожный слой на пальцы.

Под поверхностной артериальной дугой находятся 4 общих пальцевых нерва (*nn. digitales palmares communes*). Три из них отделяются от *n. medianus* сразу по выходе его из запястного канала. Первая ветвь почти сразу прободает латеральную межмышечную перегородку и иннервирует мышцы тенара и кожу I пальца. Уровень ее отхождения соответствует границе верхней и средней трети *plica thenaris* (запретная зона). Вторая и третья идут вдоль второго и третьего межпальцевых промежутков и делятся на собственные ладонные пальцевые нервы, *nn. digitales palmares propriae*, которые выходят через комиссуральные отверстия вместе с артериями и иннервируют кожу I-III и лучевой поверхности IV пальцев. IV общий пальцевый нерв отходит от *ramus superficialis n. ulnaris* в медиальном отделе подапоневротического пространства и, разделившись на три *nn. digitales palmares propriae*, иннервирует кожу V и локтевой поверхности IV пальцев. Если читать первые буквы латинских названий нервов, начиная с медиальной поверхности ладони, то их легко запомнить (UMRU).

Подапоневротическое пространство связано с подкожной жировой клетчаткой через комиссуральные отверстия; по ходу ладонных пястных артерий - с клетчаткой под сухожильного пространства.

В проксимальном отделе среднего ладья и в запястном канале сухожилия мышц-сгибателей пальцев очень плотно прилегают к ладонному апоневрозу и *retinaculum mm. flexorum*, поэтому прямой связи с пространством Пароны-Пирогова у подапоневротического пространства, как правило, нет.

Подсухожильное клетчаточное пространство спереди ограничено сухожилиями глубокого сгибателя пальцев, по бокам - латеральной и медиальной межмышечными перегородками, сзади - горизонтальной частью латеральной межмышечной перегородки и фасцией ладонных межкостных мышц.

Сразу ниже дистального конца общей (локтевой) синовиальной сумки (на уровне проксимальной поперечной складки ладони) от сухожилий глубокого сгибателя пальцев начинаются 4 червеобразные мышцы, *mm. lumbricales*. Направляясь к пальцам, червеобразные мышцы огибают головки пястных костей с лучевой стороны и прикрепляются на тыле проксимальной фаланги к сухожильному растяжению общего разгибателя пальцев. Червеобразные мышцы сгибают проксимальную и выпрямляют среднюю и дистальную фаланги II-V пальцев. Две мышцы с лучевой стороны иннервируются срединным нервом, а с локтевой - локтевым нервом.

Именно из-за прикрепления червеобразных мышц участки сухожилий мышц-сгибателей II-IV пальцев, расположенные в клетчатке среднего ладья, не покрыты синовиальным влагалищем. Сухожилия в общем синовиальном влагалище и расположенные между ними червеобразные мышцы хорошо изолируют подсухожильное пространство от подапоневротического.

В клетчатке подсухожильного пространства находится глубокая ладонная артериальная дуга, *arcus palmaris profundus*, образованная *a. radialis*, приходящей сюда через первый межпальцевый промежуток из «анатомической табакерки», и *r. palmaris profundus a. ulnaris*. От глубокой дуги отходят ладонные пястные артерии, *aa. metacarpales (metacarpeae) palmares*, которые соединяются с общими ладонными пальцевыми артериями в комиссуральных отверстиях.

Глубокая ветвь *n. ulnaris*, приходящая в подсухожильное пространство среднего ладья из медиального, иннервирует все межкостные мышцы (и ладонные, и тыльные), *mm. interossei palmares et dorsales*, третью и четвертую червеобразные мышцы, *m. adductor pollicis* и глубокую головку *m. flexor pollicis brevis*.

Подсухожильное клетчаточное пространство сообщается проксимально с запястным каналом и далее с пространством Пароны-Пирогова; дистально - по ходу червеобразных мышц с подкожной клетчаткой тыла пальцев; вдоль *aa. metacarpales palmares* - с подапоневротическим пространством.

Эти связи клетчатки могут служить путями распространения гнойных процессов.

Следующим слоем является глубокая фасция, покрывающая три ладонные межкостные мышцы второго, третьего и четвертого межпальцевых промежутков. Ладонные межкостные мышцы начинаются от пястных костей и приводят V, IV и II пальцы к III пальцу. Они прикрепляются, как и червеобразные мышцы, к тыльному сухожильному растяжению разгибателя пальцев на II, IV и V пальцах, поэтому они также сгибают проксимальную фалангу и разгибают среднюю и дистальную.

Латеральное ложе, *compartimentum palmaris lateralis*, или ложе *thenar*, ограничено спереди собственной фасцией, сзади - глубокой фасцией на первой тыльной межкостной мышце и I пястной костью, медиально - латеральной межмышечной перегородкой и латерально замыкается в результате прикрепления собственной фасции к I пястной кости.

В нем располагаются мышцы I пальца кисти: поверхностно и латерально - короткая мышца, отводящая I палец кисти, *m. abductor pollicis brevis*, глубже - мышца, противопоставляющая I палец кисти, *m. opponens pollicis*, медиально от них - короткий сгибатель I пальца кисти, *m. flexor pollicis brevis*, между поверхностной и глубокой головками которой находится сухожилие длинного сгибателя I пальца кисти. Эти мышцы иннервируются двигательной ветвью *n. medianus*, проходящей в ложе тенара через латеральную межмышечную перегородку.

Кнутри от сгибателей, под горизонтальной частью латеральной межмышечной перегородки, расположена мышца, приводящая I палец кисти, *m. adductor pollicis*, состоящая из косой и поперечной головок. Как уже было отмечено выше, она начинается от III пястной кости и иннервируется глубокой ветвью локтевого нерва.

Сухожилие *m. flexor pollicis longus* заключено в синовиальное влагалище, проксимальный слепой конец которого находится в пространстве Пароны-Пирогова на 2 см выше *retinaculum mm. flexorum*. Пройдя в запястном канале, дистально оно выходит в проксимальный отдел среднего ложа ладони, затем прободает латеральную межмышечную перегородку, проходит в области пясти в клетчатке *thenar* между головками короткого сгибателя I пальца и далее продолжается до основания дистальной фаланги.

A. princeps pollicis отделяется от лучевой артерии в первом межпястном промежутке. Она направляется вниз и кнаружи между *m. adductor pollicis* и *m. flexor pollicis brevis* вдоль сухожилия *m. flexor pollicis longus*. На уровне пястно-фалангового сустава I пальца кисти она делится на 3 ветви, идущие по обеим сторонам I пальца и по лучевой стороне II пальца.

Медиальный отдел *thenar* (ближе к латеральной межмышечной перегородке) занимает щелевидное клетчаточное пространство, ограниченное спереди горизонтальной частью латеральной межмышечной перегородки, а сзади - *m. adductor pollicis*. В латеральном направлении оно продолжается до синовиального влагалища сухожилия *m. flexor pollicis longus*, а в дистальном - до первой межпальцевой складки, где сообщается с глубоким клетчаточным пространством, расположенным между задней поверхностью приводящей мышцы I пальца и передней поверхностью первой тыльной межкостной мышцы.

Медиальное ложе, *compartimentum palmaris medialis*, или ложе *hypothenar*, ограничено спереди и медиально собственной фасцией, прикрепляющейся к V пястной кости, сзади - V пястной костью, латерально - медиальной межмышечной перегородкой. В нем располагаются мышцы V пальца: мышца, отводящая мизинец, *m. abductor digiti minimi*, мышца, противопоставляющая мизинец, *m. opponens digiti minimi*, и короткий сгибатель мизинца, *m. flexor digiti minimi brevis*.

Тыл кисти, *regio dorsals manus*

Внешние ориентиры. На тыльной поверхности кисти хорошо пальпируются все пястные кости. При максимальном разгибании пальцев под кожей видны напряженные сухожилия разгибателей пальцев.

I пястная кость расположена под углом к остальным пястным костям, в результате чего образуются наиболее широкий межпястный промежуток и межпальцевая складка. В первом межпястном промежутке хорошо видна выпуклость первой тыльной межкостной мышцы.

Проекция. Суставная щель пястно-фаланговых сочленений соответствует линии, расположенной на 8-10 мм ниже головок пястных костей.

Кожа тонкая, подвижная, содержит волосяные мешочки и сальные железы, которые могут быть местом развития фурункулов.

Подкожная клетчатка рыхлая, в ней может скапливаться отёчная жидкость, в том числе и при воспалительных процессах на ладони. В подкожном слое располагается венозная сеть тыла кисти в виде многочисленных анастомозов. С лучевой стороны из них формируется *v. cephalica*, а с локтевой - *v. basilica*. На границе с тыльной областью запястья *v. cephalica* сопровождает *r. superficialis n. radialis*, *v. basilica* - *r. dorsalis n. ulnaris*.

У верхушки шиловидного отростка локтевой кости от *r. dorsalis n. ulnaris* отходят 5 тыльных пальцевых нервов, *nn. digitales dorsales*, направляющихся для иннервации кожи V, IV и локтевой стороны III пальца. У верхушки шиловидного отростка лучевой кости от *r. superficialis n. radialis* отходят 5 тыльных пальцевых нервов, иннервирующих кожные покровы I, II пальцев и лучевой стороны III пальца.

Собственная фасция, *fascia dorsalis manus*, хорошо выражена. С локтевой стороны она сростается с V пястной костью, а с лучевой - со II. Глубокая фасция покрывает вторую, третью и четвертую тыльные межкостные мышцы. Все межкостные мышцы, как тыльные, так и ладонные, иннервируются глубокой ветвью локтевого нерва.

Между собственной и глубокой фасциями располагается подапоневротическое пространство тыла кисти, ограниченное по бокам местом прикрепления собственной фасции к II и V пястным костям.

В подапоневротическом пространстве проходят сухожилия разгибателей пальцев, между которыми на уровне головок пястных костей имеются межсухожильные соединения, *connexi intertendinei*, вследствие чего разгибание двух средних пальцев (III и IV) возможно только совместно. Указательный палец и отчасти мизинец сохраняют самостоятельность благодаря существованию их собственных разгибателей.

Подфасциальные сосудисто-нервные образования представлены ветвями *a. radialis*, которая по выходе из «анатомической табакерки» находится в первом межпястном промежутке на первой тыльной межкостной мышце. От этого участка *a. radialis* отходит *a. metacarpalis dorsalis prima*, которая дает 3 ветви к I и II пальцам. Это независимый источник кровоснабжения I пальца, не получающего ветвей от поверхностной артериальной дуги. *A. radialis* после этого уходит через мышцу на ладонь, где участвует в формировании глубокой ладонной артериальной дуги.

От *rete carpalе dorsale* идут во второй, третий и четвертый межпястные промежутки *aa. metacarpales dorsales*, каждая из которых у основания пальца делится на *aa. digitales dorsales*.

Первый межпястный промежуток занимает хорошо выраженная первая тыльная межкостная мышца. Ее передняя (ладонная) поверхность прилежит к приводящей мышце I пальца кисти, расположенной в ложе *thenar*. Их разделяет фасциальная пластинка.

Клетчатка тыльного подапоневротического пространства проксимально сообщается с запястными каналами и через них - с задним ложем предплечья.

Ладонная поверхность пальцев, *facies palmares digitorum*

Внешние ориентиры. На коже ладонной поверхности пальцев хорошо видны пястно-фаланговые и межфаланговые складки. Они находятся ниже соответствующих суставов.

Проекция. Суставная щель пястно-фаланговых сочленений соответствует линии, расположенной на 8-10 мм ниже головок пястных костей. Проекция щелей межфаланговых суставов определяется в положении полного сгибания пальцев на 2-3 мм ниже выпуклостей головок фаланг.

Слои

Кожа плотная, малоподвижная.

Подкожная клетчатка ячеистая из-за множества соединительнотканых перегородок, идущих от кожи в глубину. На концевых (ногтевых) фалангах эти перегородки соединяют кожу и кость (надкостницу), на остальных - кожу и фиброзные влагалища сухожилий мышц-сгибателей. В связи с этим при панарициях (гнойном воспалении того или иного слоя пальца) гнойный процесс распространяется с поверхности в глубину. На ногтевой фаланге это может приводить к быстрому возникновению костного панариция.

В подкожной клетчатке по боковым поверхностям пальцев, чуть ниже середины, проходят сосудисто-нервные пучки, состоящие из ладонных собственных пальцевых сосудов и нервов. Кожу I, II, III и лучевой стороны IV пальца иннервируют нервы, отходящие от срединного нерва. Локтевую сторону IV и обе стороны V пальцев иннервируют ветви локтевого нерва.

Следующим слоем на основной (проксимальной) и средней фалангах пальцев являются костно-фиброзные каналы, которые образованы фалангами пальцев и сухожильными пучками: кольцевыми на уровне диафизов фаланг и крестовидными в области межфаланговых суставов. На участках кольцевых связок фиброзные каналы сужены, а в области крестовидных - расширены. Между связками и костью расположено только синовиальное влагалище, через которое просвечивает сухожилие. Самая проксимальная кольцевая связка находится на уровне пястно-фалангового сочленения.

На уровне головки основной фаланги сухожилие поверхностного сгибателя расходится на две ножки, прикрепляющиеся к боковым поверхностям средней фаланги, и пропускает в это расщепление сухожилие глубокого сгибателя, прикрепляющееся к основанию концевой (дистальной) фаланги.

Синовиальные влагалища сухожилий II, III и IV пальцев изолированные.

Синовиальное влагалище состоит из париетального листка, прилежащего к внутренней поверхности фиброзного влагалища, и внутреннего, покрывающего само сухожилие. В месте перехода одного листка в другой образуется сухожильная брыжейка, *mesotendineum*. В ее толще располагаются сосуды и нервы, идущие от надкостницы фаланги к сухожилию. В области межфаланговых суставов ее нет. Повреждение брыжейки, в том числе во время операции, может привести к некрозу соответствующей части сухожилия.

Тыльная поверхность пальцев, *facies dorsales digitorum*

Слои

Кожа тоньше, чем на ладонной поверхности. На проксимальных фалангах имеется волосистой покров, выраженный в различной степени.

Подкожная клетчатка выражена слабо, она рыхлая. В подкожной клетчатке на боковой поверхности ближе к тыльной проходят тыльные сосудисто-нервные пучки: *a., v. et n. digitales dorsales proprii*, являющиеся ветвями тыльных пястных.

Сухожилие разгибателя на тыле пальца средней частью прикрепляется к основанию средней фаланги, а двумя боковыми - к основанию дистальной фаланги. К апоневротическому растяжению над проксимальной фалангой прикрепляются сухожилия червеобразных и межкостных мышц. Эти мышцы сгибают основные фаланги и разгибают дистальную и среднюю фаланги.

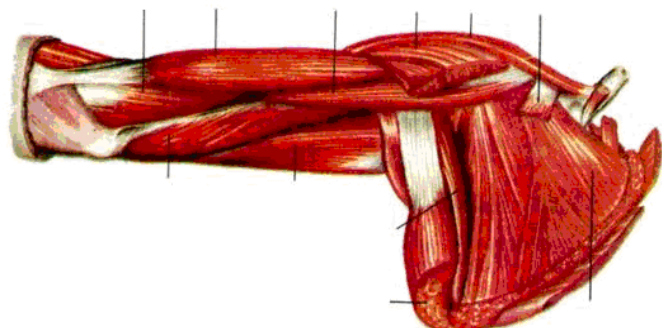
V. Задания для самостоятельной работы:

Задание №1.

Зарисуйте трехстороннее и четырехстороннее отверстия. Укажите элементы, их образующие.

Задание №2.

Расставьте обозначения:

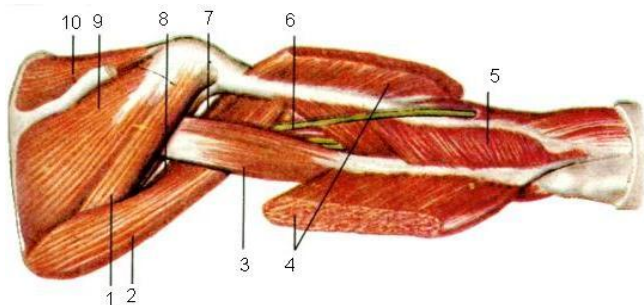


- 1 m. subscapularis
- 2 m. latissimus dorsi
- 3 m. teres major
- 4 caput longum m. tricipitis brachii
- 5 caput mediale m. tricipitis brachii
- 6 m. brachialis
- 7 m. brachii

- 8 m. coracobrachialis
- 9 m. pectoralis major (отрезана)
- 10 m. deltoideus
- 11 m. pectoralis minor (отрезана)

Задание №3.

Установите соответствие:



1 -	6 -
2 -	7 -
3 -	8 -
4 -	9 -
5 -	10 -

Задание №4.

Перечислите ветви, отходящие от латерального, медиального и заднего пучков плечевого сплетения.

Задание №5.

Перечислите группы лимфатических узлов подмышечной впадины с указанием областей, из которых в каждую группу собирается лимфа.

Задание №6.

Составьте задачу по теме занятия. (В тетради)

Задание №7.

Составьте 5 тестов по теме занятия. (В тетради)

VI. Контрольные вопросы:

1. Послойная топография подмышечной области. Границы подмышечной области. Стенки подмышечной ямки. Основной сосудисто-нервный пучок. Проекционная линия подмышечной артерии.
2. Послойная топография подмышечной области. Пути распространения гнойных процессов из подмышечной области.
3. Плечевой сустав. Слабые участки капсулы плечевого сустава. Прилегающие к капсуле сустава нервы.
4. Послойная топография поддельтовидной области. Пути распространения гнойных процессов из поддельтовидной области.
5. Послойная топография подмышечной области. Плечевое сплетение: пучки и ветви плечевого сплетения. Лимфатические узлы подмышечной ямки.
6. Послойная топография лопаточной области. Лопаточная артериальная дуга: сосуды, участвующие в образовании дуги. Клиническое значение лопаточной артериальной дуги.
7. Топография глубоких сосудов и нервов плеча.
8. Локтевая ямка, границы, содержимое.

9. Пути распространения гнойных процессов и локтевой ямки
10. Границы медиального канала предплечья
11. Образования, проходящие через лучевой канал запястья.
12. Образования, проходящие через локтевой канал запястья
13. Границы клетчаточного пространства Пирогова - Парона
14. Пути распространения гнойных процессов из пространства Пирогова-Парона
15. Флегмоны кисти. Пути распространения гнойных процессов.
16. Зоны иннервации ветвей плечевого сплетения.

VII. Учебные задачи:

№ 1. В травматологический пункт обратился больной 25 лет: на катке он упал на отведенную руку. Диагноз: «Перелом ключицы». Объясните, почему при обследовании больного является нежелательным определение патологической подвижности и крепитации?

(Ответ: во избежание повреждения подключичной вены, плечевого сплетения и подключичной артерии).

№ 2. У пострадавшей М, 19 лет, кривой перелом ключицы, линия которого проходит через середину кости. Какие компоненты сосудисто-нервного пучка могут быть повреждены при смещении латерального отломка ключицы?

(Ответ: при смещении латерального отломка ключицы может быть сдавление подключичной части плечевого сплетения и повреждение подключичных вены и артерии.)

№ 3. Хирург выполняет один из этапов операции при раке молочной железы - иссекает клетчатку и лимфатические узлы подмышечной области. Укажите группы глубоких лимфатических узлов этой области и их локализацию.

(Ответ: латеральная группа лимфоузлов находится на латеральной стенке подмышечной полости медиальнее сосудисто-нервного пучка; центральная - в центре основания подмышечной полости, по ходу подмышечной вены; медиальная - на передней зубчатой мышце по ходу латеральных грудных артерии и вены; задняя - по ходу подлопаточных артерии и вены; верхушечная - в ключично-грудном треугольнике по ходу подмышечной вены.)

VIII. Контрольные тесты:

Передней стенкой подмышечной впадины является: (1)

- +большая и малая грудные мышцы
- грудная стенка с передней зубчатой мышцей
- надостная и подостная мышцы
- плечевая кость с клювовидно-плечевой мышцей и двуглавой мышцей плеча
- подлопаточная, большая круглая мышцы и широчайшая мышца спины

Для кожи подмышечной впадины наиболее характерны два заболевания: (2)

- трофические язвы
- +гидраденит
- +фурункулы
- экзема
- псориаз

Подмышечная клетчатка связана с клетчаткой подключичной области по ходу: (1)

- задней артерии, огибающей плечевую кость
- передней артерии, огибающей плечевую кость
- срединного нерва
- +подмышечной артерии
- лучевого нерва

Поверхностное субпекторальное клетчаточное пространство заключено между: (1)

- глубоким листком грудино-ключичной фасции и ребрами
- ребрами и передней зубчатой мышцами
- большой грудной мышцей и ключично-грудной фасцией
- +большой и малой грудными мышцами
- собственной и поверхностной фасциями подключичной области

Через четырехстороннее отверстие на задней стенке подмышечной впадины проходят два образования:

(2)

- артерия, огибающая лопатку
- передняя артерия, огибающая плечевую кость
- +задняя артерия, огибающая плечевую кость
- лучевой нерв
- +подмышечный нерв

IX. Глоссарий

Fossa infraclavicularis	Подключичная ямка
Sulcus deltopectoralis	Дельтовидно-грудная борозда

Platysma	Подкожной мышцы шеи
Spatium subpectorale	Субпекторального пространства
Fascia axillaris	Подмышечной фасции
A. Axillaris	Подмышечная артерия
Scapula	Лопатка
A. Circumflexa scapulae	Артерия, огибающая лопатку
Epicondyli medialis	Медиальный мыщелок

**Методические указания к практическому занятию и к выполнению внеаудиторной самостоятельной работе
по теме:**

«Топографическая анатомия нижней конечности. Ягодичная область, тазобедренный сустав, бедро. Топографическая анатомия колена, коленного сустава, голени, области голеностопного сустава, стопы».

Мотивационная характеристика: изучить топографию данной области для обоснования выбора оперативных доступов. Изучить индивидуальные различия формы изучаемой области. Знание расположения магистральных сосудисто-нервных пучков изучаемой области позволит предвидеть пути распространения гнойных процессов. Знание путей метастазирования в лимфатические узлы позволит уточнить первичную локализацию и распространённость злокачественных образований изучаемой области.

I. Цели:

Студент должен знать:	Студент должен уметь:	Студент должен владеть:
<p>1. Топографическую анатомию нижней конечности – кровоснабжение, иннервация, лимфо- и венозный отток:</p> <p>2. Топографическую анатомию ягодичной области - границы, голотопия, скелетотопия, синтопия, послыное строение</p> <p>3. Топографическую анатомию области тазобедренного сустава - границы, голотопия, скелетотопия, синтопия, послыное строение</p> <p>4. Топографическую анатомию области бедра - границы, голотопия, скелетотопия, синтопия, послыное строение</p> <p>5. Топографическую анатомию коленной области - границы, голотопия, скелетотопия, синтопия, послыное строение</p> <p>6. Топографическую анатомию области голени - границы, голотопия, скелетотопия, синтопия, послыное строение</p> <p>7. Топографическую анатомию голеностопной области - границы, голотопия, скелетотопия, синтопия, послыное строение</p> <p>8. Топографическую анатомию области стопы - границы, голотопия, скелетотопия, синтопия, послыное строение.</p>	<p>1. Показать на препарате:</p> <ul style="list-style-type: none"> ✓ ягодичную область - границы ✓ верхний ягодичный нерв ✓ верхнюю ягодичную артерию ✓ нижний ягодичный нерв ✓ нижнюю ягодичную артерию ✓ седалищный нерв ✓ место проекции надгрушевидного отверстия ✓ место проекции подгрушевидного отверстия ✓ область тазобедренного сустава - границы ✓ область бедра - границы ✓ бедренную артерию ✓ бедренную вену ✓ бедренный нерв ✓ бедренный треугольник - границы ✓ бедренный канал - границы ✓ запирающее отверстие - границы ✓ запирающий канал - границы ✓ запирающую артерию ✓ запирающий нерв ✓ приводящий канал (гунтеров канал) - границы ✓ сосудистую лакуну - границы ✓ мышечную лакуну - границы ✓ область колена – границы ✓ подколенную ямку - границы ✓ верхний передний заворот коленного сустава ✓ область голени – границы ✓ большеберцовый нерв ✓ глубокий малоберцовый нерв ✓ икроножный нерв ✓ верхний мышечно-малоберцовый канал ✓ голенно-подколенный канал - границы ✓ длинный разгибатель пальцев ✓ длинный разгибатель большого пальца ✓ длинный сгибатель пальцев ✓ длинный сгибатель большого пальца ✓ заднюю большеберцовую артерию ✓ заднюю большеберцовую вену ✓ переднюю большеберцовую артерию ✓ переднюю большеберцовую вену ✓ голеностопную область - границы ✓ голеностопный сустав ✓ медиальный лодыжковый канал-границы ✓ латеральный лодыжковый канал-границы ✓ область стопы - границы ✓ тыльную артерию стопы ✓ латеральный подошвенный нерв 	<p>1. Методикой препарирования выделенной области.</p> <p>2. Специальным хирургическим инструментарием для выполнения необходимых манипуляций на каждом этапе.</p>

	<ul style="list-style-type: none"> ✓ медиальный подошвенный нерв ✓ пяточное (Ахиллово) сухожилие ✓ мышечно-фасциальные ложа подошвы, их содержимое ✓ проекционную линию тыльной артерии стопы ✓ Провести на трупном материале линию Розера-Нелатона ✓ Провести на трупном материале линию Кена ✓ Провести на трупном материале проекционную линию седалищного нерва 	
--	--	--

II. Вопросы для проверки исходного уровня знаний:

1. Назовите границы ягодичной области.
2. Перечислите слои ягодичной области.
3. Какие особенности взаиморасположения большой ягодичной мышцы и ягодичной фасции обуславливают распространение флегмон вглубь.
4. Каким образом большая и малая седалищные вырезки становятся большим и малым седалищными отверстиями.
5. Как формируется надгрушевидное отверстие и подгрушевидное отверстие?
6. Какие образования проходят через надгрушевидное отверстие?
7. Какие образования проходят через подгрушевидное отверстие?
8. Куда направляется половой нерв после выхода его из малого таза через подгрушевидное отверстие?
9. Куда направляется седалищный нерв после выхода его из малого таза через подгрушевидное отверстие?
10. Назовите границы передней области бедра?
11. Почему необходимо учитывать тот факт, что нижняя граница бедра расположена на 5-6 см выше верхнего края надколенника?
12. Назовите границы скарповского треугольника.
13. Анатомия костей таза.
14. Строение тазобедренного сустава.
15. Мышцы нижней конечности.
16. Сосуды нижней конечности.
17. Области колена.
18. Коленный сустав.
19. Области голени.
20. Голеностопный сустав.
21. Области стопы:

III. Объект изучения - организм человека.

IV. Информационная часть:

Нижняя конечность, *membrum inferius*

Внешние ориентиры. Симфиз, лобковый бугорок, передняя верхняя подвздошная ость, большой вертел бедренной кости, надмышелки бедренной кости, надколенник, портняжная мышца.

Границы. Верхняя - линия, соединяющая *spina iliaca anterior superior* и лобковый бугорок (проекция паховой связки); латеральная - линия, проведенная от этой ости к латеральному надмышелку бедра; медиальная - линия, идущая от лобкового симфиза к медиальному надмышелку бедра; нижняя - поперечная линия, проведенная на 6 см выше надколенника.

Проекция. Паховая, или пупартова, связка, *lig. inguinale*, проецируется по линии, соединяющей *spina iliaca anterior superior* и *tuberculum pubicum*. Бедренная артерия, *a. femoralis*, проецируется по линии, проведенной от середины паховой связки к медиальному надмыщелку бедра при слегка согнутой в коленном суставе и отведенной кнаружи конечности (линия Кена). Бедренная вена проецируется кнутри от артерии, а бедренный нерв - кнаружи от нее. Выход передних кожных нервов бедра - по линии, соответствующей направлению портняжной мышцы.

В передней области бедра выделяют важные в практическом отношении образования: бедренный (скарповский) треугольник, бедренный канал, запирающий и приводящий каналы.

Бедренный треугольник, *trigonum femorale*

Бедренный треугольник, скарповский, или, правильнее, треугольник Скарпы, ограничен с латеральной стороны портняжной мышцей, *m. sartorius*, с медиальной - длинной приводящей мышцей, *m. adductor longus*; его вершина образована пересечением этих мышц, а основание - паховой связкой. Высота бедренного треугольника - 15-20 см.

Слои

Кожа в области бедренного треугольника тонкая, подвижная.

В подкожной клетчатке находятся кровеносные сосуды, лимфатические сосуды и узлы и кожные нервы. Поверхностные артерии (исключение из правила; большинство артерий, имеющих название, располагаются под собственной фасцией) выходят из-под собственной фасции через *fascia cribrosa* в области подкожной щели, *hiatus saphenus*. Поверхностная надчревная артерия, *a. epigastrica superficialis*, идет в подкожной клетчатке бедра до середины проекции паховой связки и затем в подкожной клетчатке передней брюшной стенки по направлению к пупку.

Поверхностная артерия, огибающая подвздошную кость, *a. circumflexa ilium superficialis*, направляется от подкожной щели к верхней передней подвздошной ости параллельно паховой связке.

Поверхностная наружная половая артерия, *a. pudenda externa superficialis*, идет кнутри, в область промежности.

Артерии, как обычно, идут в сопровождении одноименных вен (эти вены участвуют в образовании портокавальных и каво-кавальных анастомозов).

Большая подкожная вена ноги, *v. saphena magna*, поднимается от вершины бедренного треугольника до *hiatus saphenus*, где перегибается у нижнего рога, *cornu inferius*, уходит в подфасциальную клетчатку и впадает в бедренную вену. В большую подкожную вену ноги впадает множество ветвей, преимущественно около подкожной щели. Подкожная вена служит хорошим ориентиром для отыскания *hiatus saphenus*, которая является поверхностным кольцом бедренного канала и через которую выходят поверхностные артерии.

Под медиальной частью паховой связки разветвляется иннервирующая кожу бедренная ветвь бедренно-полового нерва, *r. femoralis n. genitofemoralis*.

Ниже верхней передней подвздошной ости в подкожной клетчатке проходит латеральный кожный нерв бедра, *n. cutaneus femoris lateralis*.

Кожная ветвь запирающего нерва, *r. cutaneus n. obturatorii*, доходит по внутренней поверхности бедра до уровня надколенника.

Иногда в области коленного сустава могут возникать боли, не связанные с заболеванием сустава. Они объясняются раздражением запирающего нерва в полости малого таза при воспалительных процессах матки или ее придатков, так как нерв располагается рядом с ними.

В подкожной клетчатке бедренного треугольника располагаются три группы поверхностных паховых лимфатических узлов. По проекции бедренной артерии расположены нижние поверхностные паховые лимфатические узлы, *nodi inguinales superficiales inferiores*, в которые оттекает лимфа от кожи нижней конечности. По проекционной линии паховой связки расположены поверхностные паховые верхнемедиальные и верхнелатеральные лимфатические узлы, *nodi inguinales superficiales superomediales et superolaterales*.

В них лимфа оттекает от передней брюшной стенки ниже пупка, от наружных половых органов, кожи анального треугольника промежности, а также от дна матки (по ходу кровеносных сосудов круглой связки матки), поясничной и ягодичной областей.

Отводящие сосуды поверхностных лимфатических узлов бедренного треугольника идут к глубоким паховым узлам, лежащим вдоль бедренной артерии под собственной фасцией. Отсюда лимфа оттекает в *nodi lymphoidei iliaci externi*, расположенные вокруг *a. iliaca externa* в полости таза.

Широкая фасция, *fascia lata*, сверху сращена с паховой связкой, сзади продолжается в ягодичную фасцию. Направляясь книзу, она окружает все мышцы бедра. На наружной поверхности бедра она особенно плотная; здесь образуется подвздошно-большеберцовый тракт, *tractus iliotibialis*.

Fascia lata образует изолированные футляры для мышц поверхностного слоя: *m. tensor fasciae latae*, кнутри от нее - для *mm. sartorius et adductor longus*, а еще медиальнее - для *m. gracilis*. Она отдает три межмышечные перегородки: наружную, внутреннюю и заднюю, *septa intermuscularia femoris laterale, mediale et posterior*, которые прикрепляются к бедренной кости по шероховатой линии, *linea aspera*, и разделяют все подфасциальное пространство бедра на три фасциальных ложа: переднее, *compartimentum femoris anterius*, содержащее мышцы-разгибатели голени, заднее, *compartimentum femoris posterius*, содержащее мышцы-сгибатели, и медиальное ложе, *compartimentum femoris mediale*, в котором находятся приводящие мышцы бедра.

Бедренный треугольник и его содержимое располагаются в переднем фасциальном ложе.

В подфасциальном слое под паховой связкой находятся мышечная и сосудистая лакуны, *lacuna musculorum* и *lacuna vasorum*. Мышечная лакуна соответствует наружным 2/3 паховой связки и отделена от сосудистой лакуны

сухожильной подвздошно-гребенчатой дугой, *arcus iliopectineus*, идущей от паховой связки к подвздошно-лобковому возвышению, *eminentia iliopubica*.

Стенками мышечной лакуны являются: спереди - паховая связка, сзади - гребень лобковой кости, медиально - *arcus iliopectineus*. Через мышечную лакуну на переднюю поверхность бедра выходят *m. iliopsoas* и бедренный нерв, *n. femoralis* (ветвь поясничного сплетения).

Стенками сосудистой лакуны являются: спереди - паховая связка, сзади - гребень лобковой кости, латерально - сухожильная дуга, медиально - лакунарная, или джимбернатовая, связка, *lig. lacunare*. Через *lacuna vasorum* проходят бедренные артерия и вена (вена располагается медиально, а артерия - латерально), а также бедренная ветвь бедренно-полового нерва.

Бедренная артерия может быть прижата здесь к кости для временной остановки кровотечения при ее повреждении.

Кнутри от сосудов (*v. femoralis*) располагается бедренное кольцо, *anulus femoralis*, являющееся глубоким отверстием бедренного канала.

В области бедренного треугольника широкая фасция у внутреннего края портняжной мышцы разделяется на две пластинки.

Поверхностная пластинка неоднородна по строению: плотная в наружной части, у *m. sartorius*, она разрыхлена в медиальной части и имеет здесь название «решётчатая фасция», *fascia cribrosa*. Здесь, на расстоянии 1-2 см книзу от внутренней трети паховой связки, в ней имеется отверстие: подкожная щель, *hiatus saphenus*, через которую из подкожной клетчатки в подфасциальное пространство проходит *v. saphena magna*. В *hiatus saphenus* выделяют наружный серповидный край *margo falciformis* (Burn)* и его верхний и нижний рога, *cornua superius et inferius*. Нижний рог легко определяется по перегибающейся через него *v. saphena magna*.

Hiatus saphenus является и поверхностным (подкожным) отверстием бедренного канала.

Глубокая пластинка широкой фасции идет кнутри от *m. sartorius* позади бедренных сосудов и соединяется с фасциями подвздошно-поясничной и гребенчатой мышц. Под названием *fascia iliopectinea* глубокая пластинка доходит до длинной приводящей мышцы, где вновь соединяется с поверхностным листком широкой фасции.

Еще глубже, под глубоким листком фасции, располагается дно бедренного треугольника, которое называется подвздошно-гребенчатой ямкой, *fossa iliopectinea*. Здесь снаружи лежит *m. iliopsoas*, прикрепляющаяся к малому вертелу, изнутри - *m. pectineus*, начинающаяся от *pecten ossis pubis* и прикрепляющаяся также к малому вертелу. Еще глубже располагаются короткая приводящая мышца бедра и наружная запирающая мышца.

Сосудисто-нервные образования бедренного треугольника

Бедренные сосуды, *a. et v. femoralis*, входят в бедренный треугольник из сосудистой лакуны кнутри от середины паховой связки. Далее они располагаются по биссектрисе бедренного треугольника до его вершины.

Бедренные сосуды окружены плотным фасциальным влагалищем, переходящим на их ветви.

Некоторые сосудистые хирурги называют проксимальную часть бедренной артерии (от уровня паховой связки до места отхождения глубокой артерии бедра) «общей бедренной артерией», а ее участок дистальнее глубокой артерии бедра - «поверхностной бедренной артерией». Это принципиально неправильно, так как никакая часть бедренной артерии, располагающейся под собственной фасцией, не может быть названа поверхностной.

То же относится к подобному названию «поверхностная бедренная вена». Чаще всего у грамотного врача такое название ассоциируется с большой подкожной веной ноги, и состояние поступившего больного с диагнозом «тромбоз поверхностной бедренной вены» не вызывает опасений. В то же время тромбоз истинной бедренной вены является потенциальной угрозой жизни больного, так как именно отсюда тромботический эмбол может достигнуть системы лёгочных артерий и вызвать их смертельную тромбоэмболию (ТЭЛА). Предотвратить смерть может своевременно назначенная тромболитическая терапия, если первоначальный диагноз сформулирован правильно.

A. femoralis является непосредственным продолжением наружной подвздошной артерии. Ее диаметр составляет 8-12 мм. На уровне *hiatus saphenus* артерия прикрыта спереди серповидным краем подкожной щели и лежит снаружи от одноименной вены. Здесь от артерии отходят три поверхностные ветви: *a. epigastrica superficialis*, *a. circumflexa ilium superficialis* и *aa. pudendae externae superficialis et profundus*.

V. femoralis лежит медиально от артерии, под решетчатой фасцией, где в нее впадают *v. saphena magna* и одноименные вены поверхностных артерий. Далее книзу вена постепенно перемещается на заднюю поверхность артерии. У вершины бедренного треугольника вена скрывается за артерией.

Глубокая артерия бедра, *a. profunda femoris*, - главная сосудистая коллатераль бедра - иногда по диаметру равна бедренной. Она отходит обычно от задненаружной, реже - от задней или заднепередней полуокружности бедренной артерии на расстоянии 1-6 см от паховой связки. Одноименная вена всегда находится кнутри от глубокой артерии бедра.

Постепенно отклоняясь от бедренной артерии кзади, глубокая артерия бедра отстоит от бедренных сосудов у вершины треугольника на 0,5-1 см, а ниже, на уровне сухожилия *m. adductor longus*, - на 3-3,5 см.

Две главные ветви глубокой артерии бедра - медиальная артерия, огибающая бедренную кость, *a. circumflexa femoris medialis*, и латеральная артерия, огибающая бедренную кость, *a. circumflexa femoris lateralis*, отходят от нее в самом начале, у места отхождения глубокой артерии от бедренной. (Иногда эти артерии или их ветви отходят и от самой бедренной артерии.)

A. circumflexa femoris medialis идет кнутри позади бедренных сосудов в поперечном направлении. У внутреннего края подвздошно-поясничной мышцы она делится на поверхностную и глубокую ветви. *R. superficialis a. circumflexae femoris medialis* продолжается в поперечном направлении к *m. gracilis*. *R. profundus* является продолжением *a. circumflexae femoris medialis*. Проникая в щель между гребенчатой и наружной запирающей мышцами, она делится на восходящую и нисходящую ветви. Восходящая ветвь направляется в ягодичную область

по ходу наружной запирающей мышцы и анастомозирует с ягодичными артериями. Нисходящая ветвь появляется в задней области бедра в промежутке между наружной запирающей и малой приводящей мышцами, анастомозируя с ветвями запирающей и перфорирующих артерий.

A. *circumflexa femoris lateralis*, более крупная, отходит от глубокой артерии бедра на 1,5-2 см ниже ее начала или от бедренной артерии и делится на восходящую и нисходящую ветви.

Восходящая ветвь, г. *ascendens a. circumflexae femoris lateralis*, сначала проходит между портняжной и прямой мышцами, затем направляется кверху и кнаружи в ягодичную область. Ее ветви анастомозируют с верхней ягодичной артерией, участвуя в образовании подсухожильной сети на наружной поверхности большого вертела (*rete trochanterica*).

Нисходящая ветвь, г. *descendens a. circumflexae femoris lateralis*, направляется книзу между прямой мышцей бедра и *m. vastus intermedius* и доходит до артериальной сети коленного сустава, анастомозируя здесь с ветвями подколенной артерии. Это главный источник кровоснабжения конечности при окклюзии бедренной артерии ниже отхождения глубокой артерии бедра.

Бедренный нерв, *n. femoralis*, выходит из мышечной лакуны и в бедренном треугольнике лежит кнаружи от сосудов. Бедренные сосуды и нерв разделены здесь фасцией подвздошно-поясничной мышцы. *N. femoralis* почти сразу распадается на множество ветвей. Глубокие ветви иннервируют головки четырехглавой мышцы и гребенчатую мышцу. Поверхностные ветви, гг. *cutanei anteriores*, прободают широкую фасцию через футляр портняжной мышцы и идут к коже.

Бедренные сосуды сопровождает лишь одна, самая длинная ветвь бедренного нерва - *n. saphenus*.

Связь клетчатки бедренного треугольника с соседними областями:

1) клетчатка бедренного треугольника по ходу бедренных сосудов через сосудистую лакуну связана с подбрюшинным этажом таза;

2) по ходу поверхностных ветвей бедренных сосудов через отверстия в решетчатой фасции, заполняющей *hiatus saphenus*, она связана с подкожной клетчаткой области бедренного треугольника;

3) по ходу латеральной артерии, огибающей бедренную кость, - с ягодичной областью;

4) по ходу медиальной артерии, огибающей бедренную кость, - с ложем приводящих мышц;

5) по ходу бедренных сосудов - с приводящим каналом;

6) по ходу перфорирующих ветвей глубокой артерии бедра, *aa. perforantes*, - с задним фасциальным ложем бедра.

Через мышечную лакуну в клетчатку бедренного треугольника могут проникать так называемые проасабсцессы, или натёчные холодные абсцессы. Это происходит в тех случаях, когда источник гнойной инфекции находится на удалении от этой области. Чаще всего этот источник находится в одном из позвонков при костном туберкулезе. Гнойный экссудат стекает между большой поясничной мышцей и её фасцией (часть внутрибрюшной фасции) до мышечной лакуны и далее до места прикрепления большой поясничной мышцы в составе подвздошно-поясничной мышцы к малому вертелу.

Бедренный канал, *canalis femoralis*

Бедренный канал образуется при выходе грыжи через бедренное кольцо (бедренная грыжа). Он располагается между поверхностным и глубоким листками широкой фасции и имеет два отверстия - глубокое и поверхностное, и три стенки. Глубокое отверстие (бедренное кольцо) бедренного канала проецируется на внутреннюю треть паховой связки. Поверхностное отверстие бедренного канала, или подкожная щель, *hiatus saphenus*, проецируется на 1-2 см книзу от этой части паховой связки.

Выходящая из брюшной полости грыжа проникает в канал через глубокое отверстие - бедренное кольцо, *anulus femoralis*. Оно располагается в самом медиальном отделе сосудистой лакуны и имеет четыре края.

Спереди кольцо ограничивает паховая связка, сзади - гребенчатая связка, *lig. pectineale*, или связка Купера, располагающаяся на гребне лобковой кости (*pecten ossis pubis*), медиально - лакунарная связка, *lig. lacunare*, располагающаяся в углу между паховой связкой и гребнем лобковой кости. С латеральной стороны оно ограничено бедренной веной.

Увеличенная лобковая ветвь от *a. epigastrica inferior* заменяет запирающую артерию приблизительно у 20% людей или формирует добавочную запирающую артерию. На пути к запирающему отверстию она лежит рядом или проходит поперек глубокого бедренного кольца ближе к лакунарной связке. О таком довольно частом варианте необходимо помнить при операциях, особенно эндоскопических, по поводу ущемленной бедренной грыжи. Этот вариант часто называли «корона смерти» («*corona mortis*»), так как при рассечении ущемляющего кольца возможно ранение бедренной вены с латеральной стороны и ранение дополнительной запирающей артерии у верхнего и медиального краев бедренного кольца.

Бедренное кольцо обращено в полость таза и на внутренней поверхности брюшной стенки прикрыто поперечной фасцией, имеющей здесь вид тонкой пластинки, *septum femorale*. В пределах кольца располагается глубокий паховый лимфатический узел Пирогова-Розенмюллера.

Поверхностным кольцом (отверстием) является подкожная щель, *hiatus saphenus*, дефект в поверхностном листке широкой фасции. Отверстие закрыто решетчатой фасцией, *fascia cribrosa*.

Стенки канала представляют собой трехгранную пирамиду.

Передняя стенка образована поверхностным листком широкой фасции между паховой связкой и верхним рогом подкожной щели - *cornu superius*.

Латеральная - медиальной полуокружностью бедренной вены.

Задняя - глубоким листком широкой фасции, который называют также *fascia iliopectinea*.

Медиальной стенки нет, так как поверхностный и глубокий листки фасции у длинной приводящей мышцы срстаются.

Длина канала (расстояние от паховой связки до верхнего рога hiatus saphenus) колеблется от 1 до 3 см.

Бедренная грыжа

Через бедренный канал может выходить одна из наружных грыж живота - бедренная.

Грыжей живота, *hernia abdominalis*, называется выходение из брюшной полости ее содержимого через естественное или вновь образовавшееся в стенке живота отверстие при сохранении целостности париетальной брюшины.

В состав грыжи входят грыжевые ворота, грыжевой мешок и грыжевое содержимое.

Грыжевыми воротами называется «слабое место» стенки живота, через которое внутренние органы полости живота выходят в грыжевой мешок. «Слабыми местами», как правило, являются участки стенки живота, где отсутствует один или несколько мышечных слоев.

Грыжевой мешок - париетальный листок брюшины, выталкиваемый выходящими из брюшной полости органами. В грыжевом мешке различают дно, тело и шейку. Шейка - самая узкая часть грыжевого мешка, соответствующая грыжевым воротам.

Грыжевым содержимым являются большой сальник, петли тонкой кишки и другие органы.

Грыжи живота разделяют на две большие группы: наружные, *herniae abdominales externae*, и внутренние, *herniae abdominales internae*, выходящие в карманы или отверстия брюшины внутри брюшинной полости.

К внутренним грыжам относятся грыжа двенадцатиперстнотощекишечного кармана, *hernia recessus duodenojejunalis*; грыжа сальниковой сумки, *hernia bursae omentalis*; ретроцекальная грыжа, *hernia retrocaecalis*, и др., а также различные виды диафрагмальных грыж.

Наружные грыжи встречаются значительно чаще внутренних. В зависимости от анатомической локализации различают паховые грыжи (косые и прямые); бедренные грыжи; грыжи белой линии живота (эпигастральные грыжи); пупочные грыжи и др. По этиологическому признаку различают врожденные, приобретенные, послеоперационные и другие.

Ущемлением грыжи называется резкое и постоянное сдавление грыжевого содержимого на уровне грыжевых ворот. Вследствие этого нарушается кровообращение петли кишки, наступают венозный стаз и отёк. Развиваются явления кишечной непроходимости, наступает интоксикация организма и, наконец, некроз ущемленных внутренностей.

Принципы операций при грыжах передней стенки живота состоят в устранении грыжевого выпячивания и пластическом укреплении «слабого места» для предотвращения рецидива грыжи. Укрепление брюшной стенки производят с помощью аутоотканей - мышц и апоневрозов или с помощью синтетических материалов.

Бедренная грыжа - выходение внутренностей живота через бедренный канал. При повышении внутрибрюшинного давления чаще всего петля тонкой кишки начинает выдавливать впереди себя париетальную брюшину, а та, в свою очередь, - участок поперечной фасции (*septum femorale*) в области бедренного кольца, *anulus femoralis*. Бедренное кольцо в этом случае служит грыжевыми воротами, а участок грыжевого мешка у кольца - шейкой. *anulus femoralis* не прикрыто никакими мышцами и поэтому является одним из «слабых мест» стенки полости живота. Пройдя через кольцо, грыжевой мешок и его содержимое оказываются в пределах бедренного канала и выходят в подкожную клетчатку через поверхностное бедренное кольцо - *hiatus saphenus*.

Запирательный канал, *canalis obturatorius*

Канал представляет собой борозду на нижней поверхности лобковой кости, ограниченную снизу прикрепляющимися по ее краям запирательными мембраной и мышцами. Наружное отверстие запирательного канала проецируется на 1,2-1,5 см книзу от паховой связки и на 2,0-2,5 см кнаружи от лобкового бугорка.

Глубокое (газовое) отверстие канала обращено в предпузырное клетчаточное пространство малого таза. Наружное отверстие запирательного канала располагается у верхнего края наружной запирательной мышцы. Оно прикрыто гребенчатой мышцей, которую приходится рассекать при доступе к запирательному каналу. Длина запирательного канала - 2-3 см, в нем проходят одноименные сосуды и нерв. Запирательная артерия анастомозирует с медиальной артерией, огибающей бедренную кость, и с нижней ягодичной артерией.

Передняя и задняя ветви запирательного нерва иннервируют приводящие и тонкую мышцы, а также кожу медиальной поверхности бедра.

Передняя борозда бедра

Книзу бедренный треугольник переходит вершиной в переднюю борозду бедра, *sulcus femoris anterior*, расположенную в средней его трети между приводящими мышцами и *m. quadriceps femoris*.

Широкая фасция образует для поверхностно расположенных мышц, *mm. rectus femoris, sartorius et gracilis*, футляры. Фасция отдает к бедренной кости внутреннюю межмышечную перегородку, *septum intermusculare femoris mediale*, покрывающую переднюю поверхность приводящих мышц и отделяющую переднее ложе бедра от медиального. Другая перегородка, *septum intermusculare femoris laterale*, отделяет переднее ложе от заднего. В переднем фасциальном ложе бедра, *compartimentum femoris anterius*, находятся головки четырехглавой мышцы: прямая, *m. rectus femoris*, медиальная широкая мышца бедра, *m. vastus medialis*, латеральная широкая мышца бедра, *m. vastus lateralis*, и промежуточная широкая мышца бедра, *m. vastus intermedius*, которые книзу соединяются в одно сухожилие, переходящее на надколенник, а затем прикрепляющееся к *tuberositas tibiae*. В медиальном ложе бедра, *compartimentum femoris mediale*, располагаются длинная, короткая и большая приводящие мышцы, *mm. adductores longus, brevis et magnus*.

Под собственной фасцией в передней борозде, прикрытые *m. sartorius*, идут бедренные сосуды в сопровождении *n. saphenus*.

Глубже и ближе к бедренной кости располагается глубокая артерия бедра. Здесь от нее отходят чаще всего три прободящие артерии, *aa. perforantes I, II et III*. I отходит на уровне малого вертела, II - у проксимального края длинной приводящей мышцы, а III является непосредственным продолжением ствола глубокой артерии бедра. Эти артерии проходят через отверстия в сухожилиях приводящих мышц и прободают (отсюда название) медиальную и заднюю межмышечные перегородки, покрывающие приводящие мышцы спереди и сзади. Далее сосуды выходят на заднюю поверхность бедра. Адвентиция этих артерий связана с краями сухожилий приводящих мышц, в результате чего при ранении их просвет зияет и кровотечение из них долго не останавливается.

Приводящий канал, *canalis adductorius*.

Приводящий канал, или канал Хантера, в России этот канал традиционно называют «гунтеров канал». Является продолжением передней борозды бедра на границе средней и нижней трети.

Слои

Кожа в медиальной части этой области тонкая и подвижная, по направлению кнаружи она утолщается и прочно фиксирована к подлежащим тканям.

В хорошо развитом слое подкожной клетчатки находится (в виде одного-двух стволов) большая подкожная вена ноги, *v. saphena magna*. *Rr. cutanei anteriores (n. femoralis)* проникают через широкую фасцию вдоль внутреннего края *m. sartorius* и распространяются в коже передней поверхности бедра вплоть до надколенника. Кожная ветвь запирающего нерва проникает через широкую фасцию на середине медиальной поверхности бедра и доходит до надколенника.

Canalis adductorius располагается под широкой фасцией и спереди прикрыт *m. sartorius*. Медиальной стенкой канала является *m. adductor magnus*, латеральной - *m. vastus medialis*. Переднюю стенку канала образует широкоприводящая межмышечная перегородка, *septum intermusculare vastoadductoria*, натянутая от большой приводящей мышцы к *m. vastus medialis*.

В канале различают три отверстия. Через верхнее отверстие из *sulcus femoralis anterior* в канал проходят бедренные сосуды и *n. saphenus*. Нижнее отверстие представляет собой щель между пучками большой приводящей мышцы или между ее сухожилием и бедренной костью; через него бедренные сосуды переходят в подколенную ямку. Переднее отверстие в *septum intermusculare vastoadductoria* является местом выхода из канала (в клетчатку под *m. sartorius*) нисходящих коленных артерии и вены, *a. et v. descendens genus* и *n. saphenus*. Сосуды и *n. saphenus* могут выходить из канала отдельно; в этих случаях будет несколько передних отверстий.

Длина *canalis adductorius* - 5-6 см, его середина отстоит на 15-20 см от *tuberculum adductorium femoris* на медиальном надмышечке бедра.

В проксимальном направлении канал сообщается с пространством бедренного треугольника, дистально - с подколенной ямкой, по ходу *a. et v. descendens genus* и *n. saphenus* - с подкожной клетчаткой на медиальной поверхности коленного сустава и голени. Соответственно этим связям может происходить распространение гнойных процессов в этой области.

Фасциальное влагалище бедренных сосудов прочно сращено с верхним краем *septum intermusculare vastoadductoria*, а ниже сосуды отклоняются от этой пластинки на 1-1,5 см, причем бедренная артерия лежит спереди и медиально, а вена - сзади и латерально.

A. descendens genus (одиночная или двойная) доходит до артериальной сети коленного сустава, иногда образуя прямой анастомоз с передней возвратной ветвью большеберцовой артерии, *a. recurrens tibialis anterior*.

N. saphenus в подкожной клетчатке голени присоединяется к *v. saphena magna* и доходит до середины внутреннего края стопы.

Ягодичная область, *regio glutea*

Внешние ориентиры. Гребень подвздошной кости, передняя верхняя подвздошная ость, задняя верхняя подвздошная ость, седалищный бугор, большой вертел бедренной кости, крестец и копчик, ягодичная складка, межъягодичная складка.

Границы. Сверху - гребень подвздошной кости, снизу - ягодичная складка, снаружи - вертикальная линия, проведенная книзу от передней верхней подвздошной ости, изнутри - крестец и копчик, расположенные в глубине межъягодичной складки.

Проекция. *N. ischiadicus* проецируется на точку, расположенную на середине расстояния между внутренним краем седалищного бугра и верхушкой большого вертела. Место выхода в ягодичную область верхнего ягодичного сосудисто-нервного пучка проецируется на границе между верхней и средней третью линии, проведенной от задней верхней ости подвздошной кости к верхушке большого вертела; нижнего ягодичного пучка - книзу и кнаружи от середины линии, проведенной от этой же ости к внутреннему краю седалищного бугра.

Все сосудисто-нервные пучки проецируются на два внутренних и нижненаружный квадрант области. В связи с этим внутримышечные инъекции делают в верхненаружный квадрант, где нет крупных сосудисто-нервных образований.

Проекция нижнего края ягодичной мышцы косо пересекает идущую горизонтально ягодичную складку в направлении от крестца к большому вертелу бедренной кости.

Слои

Кожа толстая, малоподвижная, часто имеет волосистой покров в медиальной части области. В ней много потовых и сальных желез (поэтому здесь часто возникают атеромы, липомы, фурункулы).

Подкожная жировая клетчатка обычно сильно развита. В нижнемедиальном отделе (у седалищного бугра) клетчатка ячеистая из-за соединительнотканых перемычек, идущих от кожи к собственной фасции. Над большим вертелом бедренной кости располагается подкожная синовиальная сумка, *bursa subcutanea trochanterica*.

Собственная фасция сверху и медиально прикрепляется к гребню подвздошной кости и крестцу, а снизу и спереди переходит в широкую фасцию бедра, fascia lata.

Мышцы ягодичной области располагаются в три слоя.

В первом (заднем, или поверхностном) слое располагается большая ягодичная мышца, *m. gluteus maximus*. Она начинается от гребня подвздошной кости, от fascia thoracolumbalis, дорсальной поверхности крестца и копчика и от lig. sacrotuberale, спускается косо вниз и наружу. Ее передневерхние пучки переходят в широкое плоское сухожилие, огибающее сбоку большой вертел (между сухожилием и большим вертелом залегает вертельная синовиальная сумка большой ягодичной мышцы, bursa trochanterica *m. glutei maximi*). Сухожилие продолжается в широкую фасцию бедра, принимая участие в образовании tractus iliotibialis [Maissiat]. Основная часть большой ягодичной мышцы прикрепляется к tuberositas glutea бедренной кости.

Большую ягодичную мышцу окружает фасциальный футляр, образованный от собственной фасции. От поверхностного листка к глубокому проходят фасциальные перегородки, разделяющие мышцу на множество пучков.

Это объясняет распространение воспалительного процесса при постинъекционных флегмонах с поверхности мышцы в глубину. Гнойный экссудат расплавляет глубокий листок фасциального футляра и распространяется в клетчаточное пространство под большой ягодичной мышцей.

В среднем слое сверху вниз лежат средняя ягодичная мышца, *m. gluteus medius*, грушевидная, *m. piriformis*, верхняя близнецовая, *m. gemellus superior*, внутренняя запирающая, *m. obturatorius internus*, нижняя близнецовая, *m. gemellus inferior*, и квадратная мышца бедра, *m. quadratus femoris*.

M. gluteus medius начинается от наружной поверхности подвздошной кости, где прикрыта большой ягодичной мышцей, затем выступает из-под ее верхнего края и прикрепляется к наружной стороне большого вертела.

M. piriformis, примыкающая к нижнему краю средней ягодичной, начинается на тазовой поверхности крестца латеральнее передних

крестцовых отверстий, выходит через foramen ischiadicum majus, образованное большой седалищной вырезкой и крестцово-остистой связкой, и прикрепляется к большому вертелу. Грушевидная мышца разделяет большое седалищное отверстие на над- и подгрушевидное отверстие, foramen suprapiriforme и foramen infrapiriforme.

Еще ниже идет *m. gemellus superior*, начинающаяся от spina ischiadica.

M. obturatorius internus начинается на внутренней поверхности тазовой кости от окружности запирающего отверстия и membrana obturatoria. Ее сухожилие выходит из полости малого таза, перегибаясь через край малого седалищного отверстия, и прикрепляется к fossa trochanterica.

Снизу к нему прилежит *m. gemellus inferior*, начинающаяся от tuber ischiadicum.

Грушевидная мышца, сухожилие внутренней запирающей мышцы и прилежащие к нему близнецовые мышцы идут в поперечном направлении до большого вертела.

M. quadratus femoris, начинающаяся от седалищного бугра и прикрепляющаяся к crista intertrochanterica, прилежит к нижней близнецовой мышце.

Все мышцы среднего слоя покрыты глубокой фасцией.

В глубоком слое расположены: сверху - малая ягодичная мышца, *m. gluteus minimus*, внизу - наружная запирающая мышца, *m. obturatorius externus*.

M. gluteus minimus начинается на наружной поверхности крыла подвздошной кости, она полностью покрыта здесь средней ягодичной мышцей и находится вместе с ней в замкнутом костно-фиброзном клетчаточном пространстве.

M. obturatorius externus, начавшись от наружной поверхности окружности запирающего отверстия и запирающей мембраны, огибает снизу тазобедренный сустав и идет кзади в ягодичную область, к fossa trochanterica.

Следующим слоем является тазовая кость, acetabulum и тазобедренный сустав с прикрытой мощными связками шейкой бедренной кости.

Между большой ягодичной мышцей и мышцами среднего слоя располагается обширное подъягодичное клетчаточное пространство. Его передней стенкой является фасция, покрывающая мышцы среднего слоя; задней - глубокий листок собственной фасции большой ягодичной мышцы; сверху пространство замкнуто вследствие прикрепления собственной фасции области к гребню подвздошной кости, изнутри - прикреплением той же фасции к крестцу и копчику.

Топография сосудисто-нервных образований области

Все артерии и нервы ягодичной области выходят из полости таза через большое седалищное отверстие, через над- и подгрушевидное отверстие.

Из надгрушевидного отверстия (между нижним краем средней ягодичной мышцы и верхним краем грушевидной) выходит верхний ягодичный сосудисто-нервный пучок. Верхняя ягодичная артерия, *a. glutea superior*, отходит от заднего ствола внутренней подвздошной артерии в полости малого таза. После выхода из надгрушевидного отверстия она кровоснабжает грушевидную мышцу, большую, среднюю и малую ягодичные мышцы. Одноименные вены, образуя сплетение, прикрывают верхнюю ягодичную артерию, а верхний ягодичный нерв, *n. gluteus superior*, располагается снизу и наружу по отношению к сосудам и иннервирует перечисленные выше мышцы.

Через подгрушевидное отверстие (между нижним краем грушевидной мышцы и верхней близнецовой мышцей) в подъягодичное пространство выходят седалищный нерв, нижний ягодичный и половой сосудисто-нервные пучки.

Наиболее латерально в этом отверстии располагается п. ischiadicus, самый крупный нерв человеческого тела. Седалищный нерв самый заметный, поэтому его можно рассматривать как внутренний ориентир для поиска подгрушевидного отверстия и других сосудисто-нервных пучков. Медиально от седалищного нерва идут задний кожный нерв бедра, п. cutaneus femoris posterior, и артерия, сопровождающая седалищный нерв, а. comitans p. ischiadici, отходящая от нижней ягодичной артерии.

Далее седалищный нерв направляется книзу, при этом спереди от него сверху вниз располагаются верхняя близнецовая мышца, сухожилие внутренней запирающей, нижняя близнецовая мышца и квадратная мышца бедра. Сзади от нерва лежит большая ягодичная мышца. Выйдя из-под нижнего края большой ягодичной мышцы, седалищный нерв располагается поверхностно и прикрыт только широкой фасцией.

Здесь, в точке пересечения ягодичной складки и контура нижнего края m. gluteus maximus, можно выполнить проводниковую анестезию седалищного нерва. Для нахождения точки введения иглы можно воспользоваться и проекцией нерва на кожу, представленной выше.

Нижняя ягодичная артерия, а. glutea inferior, тоньше верхней ягодичной артерии в 2-3 раза. Артерия окружена одноименными венами и ветвями нижнего ягодичного нерва, p. gluteus inferior. В подгрушевидном отверстии этот пучок лежит кнутри от седалищного нерва и заднего кожного нерва бедра. По выходе из подгрушевидного отверстия артерия и нерв распадаются на ветви, проникающие в толщу большой ягодичной мышцы и в грушевидную мышцу, где нижняя и верхняя ягодичные артерии анастомозируют.

Половой сосудисто-нервный пучок (a. et v. pudendae internae и p. pudendus) располагается в подгрушевидном отверстии наиболее медиально. По выходе из подгрушевидного отверстия половой сосудисто-нервный пучок ложится на крестцово-остистую связку,

lig. sacrospinale, и ость седалищной кости, образующие верхний край малого седалищного отверстия. Затем пучок проходит через малое седалищное отверстие под крестцово-бугорную связку, lig. sacrotuberale, на внутреннюю поверхность седалищного бугра. Последний входит в состав латеральной стенки седалищно-анальной ямки и покрыт внутренней запирающей мышцей и ее фасцией. Расщепление этой фасции образует так называемый канал Олькока, в котором и проходит половой сосудисто-нервный пучок. N. pudendus в нем располагается книзу и медиально от сосудов.

Связь клетчатки подъягодичного пространства с соседними областями

Подъягодичное клетчаточное пространство сообщается:

- 1) через над - и подгрушевидные отверстия - с полостью малого таза;
- 2) через малое седалищное отверстие - с седалищно-анальной ямкой;
- 3) по ходу седалищного нерва - с задней областью бедра;
- 4) через щель под проксимальной частью сухожилия большой ягодичной мышцы - с латеральной и передней областями бедра.

Тазобедренный сустав, articulatio coxae

Тазобедренный сустав образован со стороны тазовой кости полушаровидной вертлужной впадиной, acetabulum, точнее, ее facies lunata, в которую входит головка бедренной кости. По всему краю вертлужной впадины проходит волокнисто-хрящевой ободок, labrum acetabuli, делающий впадину еще более глубокой, так что вместе с ободком ее глубина превосходит половину шара. Этот ободок над incisura acetabuli перекидывается в виде мостика, образуя lig. transversum acetabuli. Вертлужная впадина покрыта гиалиновым суставным хрящом только на протяжении facies lunata, остальная ее площадь занята рыхлой жировой тканью и основанием связки головки бедра.

Суставная поверхность головки бедренной кости, сочленяющейся с acetabulum, в общем равняется двум третям шара. Она покрыта гиалиновым хрящом, за исключением fovea capitis, где прикрепляется связка головки.

О соотношении костей, составляющих тазобедренный сустав, судят по условной линии Розера-Нелатона. Она проходит от spina iliaca anterior superior через выпуклость большой ягодичной мышцы до tuber ischiadicum. В норме на указанной линии находится верхушка большого вертела. При переломе шейки бедренной кости верхушка большого вертела смещается вверх, а при вывихах - либо книзу от этой линии, либо вверх от нее.

Суставная капсула тазобедренного сустава прикрепляется по всей окружности вертлужной впадины. В области вертлужной вырезки сумка срастается с lig. transversum acetabuli, оставляя свободным отверстие между этой связкой и краями вырезки. Герметизм сустава в этом месте достигается за счет синовиальной оболочки, которая прикрывает здесь связку головки.

На шейке бедренной кости капсула прикрепляется по нижней поверхности у основания малого вертела, по передней - на linea intertrochanterica, по верхней - на уровне наружной четверти длины шейки. По задней поверхности шейки прикрепление сумки варьирует в больших пределах - от 2/3 до 1/2 ее длины и даже менее. Благодаря описанному расположению линии прикрепления сумки на бедре большая часть шейки оказывается лежащей в полости сустава.

Связки тазобедренного сустава делятся на внутри- и внесуставные.

Кровоснабжение шейки и головки бедренной кости осуществляется за счет медиальной огибающей бедро артерии, верхней и нижней ягодичных артерий, латеральной огибающей бедро артерии и артерии связки головки.

Внутрисуставных связок две: упомянутая lig. transversum acetabuli и связка головки, lig. capitis femoris. Она начинается от краев вырезки вертлужной впадины и от lig. transversum acetabuli, верхушкой прикрепляется к fovea capitis femoris. Связка головки покрыта синовиальной оболочкой, которая поднимается на нее со дна вертлужной впадины. Она является эластической прокладкой, смягчающей толчки, испытываемые суставом, а также служит для проведения в головку бедра а. lig. capitis femoris, отходящей от a. obturatoria.

Внесуставные связки тазобедренного сустава укрепляют фиброзный слой его капсулы. Три связки отходят от трех костей таза: подвздошной, лобковой и седалищной и прикрепляются на бедренной кости.

1. Подвздошно-бедренная связка, *lig. iliofemorale*, или бертиниева, расположена на передней стороне сустава. Верхушкой она прикрепляется к *spina iliaca anterior inferior*, а расширенным основанием - к *linea intertrochanterica*. Ее ширина достигает здесь 7-8 см, толщина - 7-8 мм. Она тормозит разгибание и препятствует падению тела назад при прямохождении. Этим объясняется наибольшее развитие бертиниевой связки у человека, у которого она становится самой мощной из всех связок человеческого тела, выдерживая груз, равный 300 кг.

2. Лобково-бедренная связка, *lig. pubofemorale*, находится на нижнемедиальной стороне сустава. Начинаясь от *eminentia iliopubica* и нижней горизонтальной ветви лобковой кости, она прикрепляется к малому вертелу. Связка задерживает отведение и тормозит вращение кнаружи.

3. Седалищно-бедренная связка, *lig. ischiofemorale*, укрепляет медиальную часть суставной капсулы. Она начинается сзади сустава от края *acetabulum* в области седалищной кости, идет латерально и кверху над шейкой бедра и, впадая в сумку, оканчивается у переднего края большого вертела.

4. Круговая зона, *zona orbicularis*, имеет вид круговых волокон, которые заложены в глубоких слоях суставной сумки под описанными продольными связками и составляют основу фиброзного слоя суставной капсулы тазобедренного сустава. Волокна *zona orbicularis* охватывают в виде петли шейку бедра, прирастая вверху к кости под *spina iliaca anterior inferior*.

Обилие связок, конгруэнтность суставных поверхностей тазобедренного сустава делают этот сустав более ограниченным в своих движениях, чем плечевой, что связано с функцией нижней конечности, требующей большей устойчивости в этом суставе. Это ограничение и прочность сустава являются причиной и более редких, чем в плечевом суставе, вывихов.

Участки, где края внесуставных связок не смыкаются, называются «слабыми местами» фиброзной капсулы тазобедренного сустава. При гнойном воспалении тазобедренного сустава (коксит) через «слабые места» возможен прорыв гноя и его распространение в периартикулярных (околосуставных) тканях.

Переднее «слабое место» капсулы тазобедренного сустава находится между *lig. iliofemorale* и *lig. pubofemorale*.

Этот участок прикрыт фасциальным футляром подвздошно-поясничной мышцы, *m. iliopsoas*. Между капсулой и мышцей расположена *bursa iliopectinea*, которая в 10% случаев сообщается с полостью сустава.

Затёк из переднего слабого места распространяется по задней поверхности *m. iliopsoas*, то есть через мышечную лакуну, далее по крылу подвздошной кости и боковой поверхности позвоночника в поясничную область проксимально, к малому вертелу - дистально. Припухлость при таком затеке имеет форму песочных часов - перетяжку образует неподатливая паховая связка.

Из-под внутреннего края *m. iliopsoas* затек может распространиться между лобковой костью и гребенчатой мышцей в медиальное ложе бедра. Наиболее опасен затек по ходу бедренных сосудов - по *sulcus femoris anterior* и далее в приводящий канал.

Задненижнее «слабое место» капсулы тазобедренного сустава находится под нижним краем *lig. ischiofemorale*.

Здесь образуется выпячивание синовиальной оболочки из-под нижнего края этой связки. На задненижнем «слабом месте» лежит *m. obturatorius externus*.

Через задненижнее «слабое место» затек из полости тазобедренного сустава может распространяться по фасциальному футляру наружной запирающей мышцы в медиальное фасциальное ложе бедра, в котором находятся приводящие мышцы. Отсюда по запирающему каналу он может проникнуть в полость малого таза. При распространении затека сзади он попадает под большую ягодичную мышцу через щель между нижней близнецовой и квадратной мышцами бедра.

Коллатеральное кровообращение в области тазобедренного сустава

В области тазобедренного сустава в окружающих его мышцах существует широкая сеть анастомозов, в результате чего может компенсироваться нарушение кровотока по наружной подвздошной и бедренной артериям. Так, анастомоз между поясничной артерией и глубокой артерией, огибающей подвздошную кость, может компенсировать нарушение кровотока на участке от бифуркации аорты до дистального отдела наружной подвздошной артерии.

Окклюзия на участке между внутренней подвздошной артерией и бедренной артерией компенсируется за счет анастомозов между ягодичными артериями и восходящими ветвями латеральной и медиальной артерий, огибающих бедренную кость. В развитии коллатерального кровообращения принимает участие также запирающая артерия, анастомозирующая с медиальной артерией, огибающей бедренную кость.

Следует отметить чрезвычайно важную роль в развитии коллатерального кровотока в проксимальном отделе бедра глубокой артерии бедра, от которой отходят артерии, огибающие бедренную кость.

Задняя область бедра, *regio femoris posterior*

Внешние ориентиры. Седалищный бугор, передняя верхняя подвздошная ость, надмышечки бедренной кости.

Границы. Верхняя - поперечная ягодичная складка, *plica glutea*, нижняя - циркулярная линия, проведенная на 6 см выше надколенника, медиальная - линия, соединяющая лобковый симфиз с медиальным надмышечком бедренной кости, латеральная - линия, проведенная от *spina iliaca anterior superior* к латеральному надмышечку бедра.

Проекция седалищного нерва определяется линией, проведенной от середины расстояния между седалищным бугром и большим вертелом к середине линии, соединяющей надмышечки бедренной кости.

Слои

Кожа на задней поверхности бедра тонкая, имеет более или менее выраженный волосной покров.

В подкожной клетчатке, обычно обильно развитой, в латеральной части находятся ветви *n. cutaneus femoris lateralis*, а сзади, на границе верхней и средней трети бедра, появляются ветви *n. cutaneus femoris posterior*.

Собственная фасция (*fascia lata*) у латеральной границы области отдает прочную, апоневротического строения латеральную межмышечную перегородку, *septum intermusculare femoris laterale*, разграничивающую переднее и заднее фасциальные ложе бедра. Задняя межмышечная перегородка, *septum intermusculare femoris posterior*, покрывает заднюю поверхность большой приводящей мышцы и отделяет заднее фасциальное ложе от медиального.

Таким образом, широкая фасция сзади, межмышечные перегородки по бокам и бедренная кость спереди ограничивают заднее ложе бедра, *compartimentum femoris posterior*.

Под собственной фасцией располагаются мышцы, сосуды, нервы и лимфатические сосуды с лимфатическими узлами. Все мышцы-гибатели заднего фасциального ложа бедра начинаются от седалищного бугра.

Двуглавая мышца бедра, *m. biceps femoris*, лежит наиболее латерально. Ее длинная головка начинается от седалищного бугра, короткая - от *linea aspera* и наружной межмышечной перегородки. Общее сухожилие двуглавой мышцы бедра прикрепляется к головке малоберцовой кости.

Полусухожильная мышца, *m. semitendinosus*, лежит поверхностно с медиальной стороны. Нижнюю треть этой мышцы занимает сухожилие, которое вместе с сухожилиями портняжной и тонкой мышц прикрепляется к бугристости большеберцовой кости, образуя так называемую гусиную лапку, *pes anserinus*.

Полуперепончатая мышца, *m. semimembranosus*, заметно более широкая, чем полусухожильная, лежит спереди и глубже от нее.

N. ischiadicus в верхней трети бедра лежит снаружи от сухожилия двуглавой мышцы непосредственно под широкой фасцией. Здесь его можно найти в углу между нижним краем большой ягодичной мышцы и наружным краем двуглавой мышцы бедра. В верхней половине бедра он прикрыт длинной головкой этой мышцы, а ниже находится в промежутке между *m. biceps femoris* и *m. semimembranosus*. Спереди от нерва располагается большая приводящая мышца, *m. adductor magnus*, покрытая рыхлой задней межмышечной перегородкой. Непосредственно рядом с нервом лежит очень тонкая сопровождающая артерия - *a. comitans n. ischiadici*.

В нижней половине бедра, а нередко и выше, *n. ischiadicus* делится на два крупных ствола - большеберцовый нерв, *n. tibialis*, и общий малоберцовый нерв, *n. fibularis (peroneus) communis*.

Магистральных артерий в заднем ложе бедра нет. Кровоснабжают мышцы области ветви трех прободающих артерий, приходящих сюда из передней области бедра, перфорируя большую приводящую мышцу. Анастомозируя между собой, они выполняют функцию магистрального ствола области.

В нижнемедиальном участке области, на границе с задней областью коленного сустава (подколенной ямкой), под полусухожильной и полуперепончатой мышцами, располагается дистальный отдел *m. adductor magnus*. Между мышечными волокнами этой мышцы или между ее сухожилием и бедренной костью находится нижнее отверстие приводящего канала. Здесь из канала в подколенную ямку выходят бедренные сосуды, причем поверхностно и латерально лежит бедренная вена, а глубже и медиальнее, ближе к кости, - бедренная артерия.

Связь клетчатки задней области бедра с соседними областями

Клетчаточное пространство заднего фасциального ложа бедра сообщается:

1. Вверху - с подъягодичным клетчаточным пространством по ходу седалищного нерва. 2. Внизу - с клетчаткой подколенной ямки по ходу того же нерва. 3. По ходу прободающих артерий - с передним ложем бедра.

Передняя область коленного сустава, *regio genus anterior*

Границы. Верхняя - циркулярная линия, проведенная на 6 см выше надколенника, нижняя - круговая линия на уровне *tuberositas tibiae*, боковые - вертикальные линии, проведенные через задние края мыщелков бедра.

Внешние ориентиры. Надколенник, *patella*; сверху от него - сухожилие четырехглавой мышцы бедра; книзу - надколенниковая связка, *lig. patellae*, прикрепляющаяся к *tuberositas tibiae*. На латеральной стороне коленного сустава прощупывается головка малоберцовой кости, *caput fibulae*, к которой прикрепляется *m. biceps femoris*.

Слои

Кожа передней области коленного сустава плотная, подвижная. Через нее хорошо определяется надколенник.

В подкожной клетчатке проходят ветви кожных сосудов и нервов.

Под кожей между листками поверхностной фасции впереди надколенника находится синовиальная сумка, *bursa prepatellaris subcutanea*.

Подфасциальные сумки описаны в разделе «Топография коленного сустава».

Под фасцией в области надколенника имеется сосудистая сеть надколенника, *rete patellare*. Глубже, на передней поверхности коленного сустава, находится густая артериальная сеть - *rete articulare genus*, играющая важную роль в развитии коллатерального кровообращения при нарушении кровотока по бедренной или подколенной артерии.

Задняя область коленного сустава, (подколенная ямка), *regio genus posterior (fossa poplitea)*

Внешние ориентиры. Надмышелки бедренной кости. При сгибании ноги в коленном суставе на задней поверхности сверху пальпируются мышечно-сухожильные края ромба, ограничивающего подколенную ямку: с медиальной стороны - *mm. semitendinosus et semimembranosus*, с латеральной - *m. biceps femoris*. Образующие нижний угол подколенного ромба обе головки икроножной мышцы обычно представляют выпуклость, в которой различить головки не всегда возможно. В положении полного разгибания по середине области виден продольный валик, соответствующий жировой клетчатке, заполняющей подколенную ямку.

Границы. Верхняя граница области - циркулярная линия, отстоящая на 6 см выше основания надколенника, нижняя - циркулярная линия, проведенная на уровне *tuberositas tibiae*.

Проекция. Большеберцовый нерв и подколенные сосуды проецируются по вертикальной линии, идущей из верхнего угла подколенной ямки через ее середину. Общий малоберцовый нерв из той же точки наверху далее проецируется вдоль медиального края сухожилия двуглавой мышцы до наружной поверхности шейки малоберцовой кости. Проекция щели коленного сустава (суставной линии) проводится чуть ниже поперечной кожной складки.

Слои

Кожа тонкая, подвижная.

В подкожной клетчатке ветви *n. cutaneus femoris posterior* доходят до суставной линии. На границе с передней областью медиально разветвляется *n. saphenus*. Посредине области находятся поверхностные подколенные лимфатические узлы, *nodi poplitei superficiales*.

Подколенная фасция, *fascia poplitea*, является продолжением широкой фасции. По плотности она сравнима с апоневрозом, что препятствует определению пульса на подколенной артерии при разогнутом положении конечности.

Топография сосудисто-нервных образований

Сразу под *fascia poplitea*, почти точно посередине области, сверху вниз идет большеберцовый нерв, *n. tibialis*. Он отдает здесь мышечные ветви, а также кожную ветвь - медиальный кожный нерв икры, *n. cutaneus surae medialis*. Вместе с *v. saphena parva* кожный нерв идет сначала в борозде между головками *m. gastrocnemius*, а на голени выходит через расщепление собственной фасции в подкожную клетчатку и соединяется с *n. cutaneus surae lateralis* в икроножный нерв, *n. suralis*.

Латерально от *n. tibialis* идет общий малоберцовый нерв, *n. fibularis (peroneus) communis*, который примыкает вплотную к внутреннему краю сухожилия *m. biceps femoris*. Общий малоберцовый нерв отдает в подколенной ямке *n. cutaneus surae lateralis*. Подколенная вена, *v. poplitea*, лежит медиальнее и глубже *n. tibialis*.

Подколенная артерия, *a. poplitea*, располагается еще глубже и медиальнее, ближе всего к бедренной кости. Запомнить их расположение по отношению друг к другу легче с помощью мнемонического приема (НЕРВ, Вена, Артерия - НЕВА). Так они располагаются в направлении сзади наперед и с латеральной стороны в медиальную.

Подколенные артерия и вена, заключенные в плотное фасциальное влагалище, приходят в подколенную ямку у верхней границы области из выходного отверстия канала приводящих мышц, образованного бедренной костью и сухожилием большой приводящей мышцы.

В подколенной ямке *a. poplitea* отдает мышечные ветви, а также пять коленных артерий.

Верхние коленные артерии, латеральная и медиальная, начинаются выше суставной щели. *A. superior lateralis genus* - наиболее крупная, направляется сначала латерально, а затем вперед, огибая верхний край латерального мышечка бедра под сухожилием *m. biceps femoris*. *A. superior medialis genus*, небольшого калибра, идет кпереди, огибая под сухожилиями *mm. semimembranosus et adductor magnus* верхний край медиального мышечка бедра.

Средняя коленная артерия, *a. media genus* (непарная), отходит от *a. poplitea* несколько ниже; она сразу направляется вперед и разветвляется в задней стенке капсулы коленного сустава и в его крестообразных связках.

Нижние коленные артерии отходят от *a. poplitea* на уровне суставной щели или у верхнего прикрепления подколенной мышцы, обычно на 3-4 см дистальнее верхних коленных артерий. *A. inferior lateralis genus* огибает латеральный мениск и идет кпереди под *lig. collaterale fibulare*. *A. inferior medialis genus* огибает медиальный мыщелок большеберцовой кости, идет под *lig. collaterale tibiale* под сухожилиями *mm. gracilis, sartorius, semitendinosus* и медиальной головкой *m. gastrocnemius*.

Все эти артерии, кроме средней, в передней области коленного сустава образуют глубокую и поверхностную артериальные сети.

В клетчатке подколенной ямки по сторонам от подколенной артерии лежат глубокие лимфатические узлы подколенной ямки, *nodi lymphoidei poplitei profundi*, собирающие лимфу от всей голени. Отсюда лимфа по отводящим лимфатическим сосудам, сопровождающим кровеносные, направляется в глубокие лимфатические паховые узлы.

Дно подколенной ямки составляют подколенная поверхность бедренной кости и задняя часть капсулы коленного сустава, укрепленная крестообразной связкой, *lig. popliteum obliquum*, или связка Винслова-Бурже. Здесь же располагается подколенная мышца, *m. popliteus*, начинающаяся на латеральном мышечке бедра и прикрепляющаяся к заднемедиальной поверхности большеберцовой кости.

Связь клетчатки подколенной ямки с соседними областями

1. Клетчаточное пространство подколенной ямки по ходу седалищного нерва сообщается с задним ложем бедра.
2. По ходу бедренных сосудов клетчатка связана через приводящий канал с передней областью бедра вплоть до клетчатки бедренного треугольника.
3. По ходу подколенных сосудов и *n. tibialis* клетчатка связана с глубоким пространством задней области голени.

Коленный сустав, *articulatio genus*

Коленный сустав является самым большим и вместе с тем наиболее сложным из всех сочленений. В его образовании принимают участие три кости: нижний конец бедра, верхний конец большеберцовой кости и надколенник. Суставные поверхности мыщелков бедра, сочленяющиеся с *tibia*, выпуклы в поперечном и сагитальном направлении и представляют отрезки эллипсоида. Медиальный мыщелок больше латерального.

Facies articularis superior большеберцовой кости, сочленяющаяся с мыщелками бедра, состоит из двух слабо вогнутых, покрытых гиалиновым хрящом суставных площадок. Последние дополняются посредством двух внутрисуставных хрящей, или менисков, *meniscus lateralis et medialis*, лежащих между мыщелками бедра и суставными поверхностями большеберцовой кости.

Каждый мениск представляет собой трехгранную, согнутую по краю пластинку, периферический утолщенный край которой сращен с суставной сумкой, а обращенный внутрь сустава заостренный край свободен. Латеральный мениск более согнут, чем медиальный; последний по форме похож на букву С, а латеральный приближается к кругу.

Концы обоих менисков прикрепляются спереди и сзади к *eminentia intercondylaris*. Спереди между обоими менисками протягивается фиброзный пучок, называемый *lig. transversum genus*.

Суставная капсула на бедре спереди поднимается вверх, обходя *facies patellaris*, по бокам идет между мышечками и надмышечками, а сзади опускается до краев суставных поверхностей мышечков. На большеберцовой кости капсула прикрепляется по краю суставных поверхностей мышечков. Благодаря сращению наружной окружности менисков с суставной капсулой полость коленного сустава делится на больший (бедренно-менисковый) и меньший (большеберцово-менисковый) отделы. На надколеннике капсула прирастает к краям его хрящевой поверхности, вследствие чего он оказывается как бы вставленным в передний отдел сумки, как в рамку.

Снаружи капсулу укрепляют коллатеральные связки, *lig. collaterale tibiale* (от *epicondylus medialis* бедра до края *tibiae*) и с латеральной стороны *lig. collaterale fibulare* (от *epicondylus lateralis* до головки *fibulae*). Последняя связка имеет форму шнура, который не срастается с суставной сумкой, отделяясь от нее жировой клетчаткой.

На задней стороне капсулы коленного сустава находятся две связки, вплетающиеся в заднюю стенку, - *lig. popliteum arcuatum* и *lig. popliteum obliquum*.

На передней стороне коленного сустава располагается сухожилие четырехглавой мышцы бедра, которое охватывает *patella*, как сесамовидную кость, и затем продолжается в толстую и крепкую связку, *lig. patellae*, идущую от верхушки надколенника вниз к *tuberositas tibiae*. Эта связка отделяется от суставной сумки жировой клетчаткой. По бокам *patella* боковые расширения сухожилия четырехглавой мышцы образуют поддерживающие связки надколенника, так называемые *retinacula patellae* (*laterale et mediale*). Они удерживают надколенник во время движения.

Кроме внесуставных связок, коленный сустав имеет две внутрисуставные связки, называемые крестообразными, *ligg. cruciata genus*. Передняя, *lig. cruciatum anterius*, соединяет внутреннюю поверхность латерального мышечка бедра с *area intercondylaris anterior tibiae*.

Задняя, *lig. cruciatum posterius*, идет от внутренней поверхности медиального мышечка бедра к *area intercondylaris posterior* большеберцовой кости.

Они прочно соединяют между собой бедренную и большеберцовую кости, обеспечивая функции коленного сустава.

Коллатеральные и крестообразные связки играют наибольшую роль в фиксации коленного сустава. Однако чрезмерное напряжение связок при необычных движениях в коленном суставе часто является причиной их растяжения или разрыва. Разрыв той или иной коллатеральной связки проявляется в виде симптома бокового отведения. Отклонение голени кнутри или кнаружи более чем на 10° свидетельствует о разрыве коллатеральной связки. Следует учесть, что при разрыве большеберцовой коллатеральной связки почти всегда страдает медиальный мениск, плотно сращенный с капсулой сустава и связкой.

Повреждение крестообразных связок проявляется симптомом «выдвижного ящика». Если произошел разрыв передней связки, то это симптом «переднего выдвижного ящика», если задней - заднего.

Крестообразные связки лежат частично вне синовиальной оболочки капсулы коленного сустава. Синовиальная оболочка с мышечков бедра переходит на переднюю поверхность крестообразных связок и, охватывая их спереди и с боков, оставляет их задние отделы непокрытыми. Благодаря такому ходу синовиальной оболочки латеральный и медиальный отделы коленного сустава разобщены. Кроме того, те же связки делят полость сустава на переднюю и заднюю части, препятствуя в случае воспаления проникновению гноя из одной части в другую до определенного времени.

Синовиальная оболочка образует на передней стенке сустава ниже надколенника две содержащие жир складки, *plicae alares*, которые приспособляются к суставным поверхностям, заполняя промежутки между ними при каждом положении колена.

На местах перехода синовиальной оболочки на кости, составляющие коленный сустав, образуются 13 заворотов, которые значительно увеличивают полость сустава, а при воспалительных процессах могут быть местами скопления гноя, крови, серозной жидкости. Спереди выделяют 5 заворотов: вверху, над мышечками бедра, посередине - верхний передний, по бокам - 2 медиальных, верхний и нижний, и 2 латеральных, верхний и нижний. Сзади располагаются 4 заворота: 2 медиальных, верхний и нижний, и 2 латеральных, верхний и нижний. На боковых поверхностях мышечков бедра и боковых поверхностях большеберцовой кости выделяют 4 боковых заворота: 2 медиальных, верхний и нижний, и 2 латеральных, верхний и нижний.

Снаружи от капсулы сустава залегает ряд синовиальных сумок, некоторые из них сообщаются с суставом. Спереди расположена наднадколенниковая сумка, *bursa suprapatellaris*, которая в 85% случаев сообщается с верхним передним заворотом.

На передней поверхности надколенника встречаются сумки, число которых может достигать до трех: под кожей - *bursa subcutanea prepatellaris*; глубже под фасцией - *bursa prepatellaris subfascialis*; наконец, под апоневротическим растяжением *m. quadriceps* - *bursa subtendinea prepatellaris*. У места нижнего прикрепления *lig. patellae*, между этой связкой и большеберцовой костью, заложена постоянная, не сообщающаяся с суставом синовиальная сумка, *bursa infrapatellaris profunda*. Сзади снаружи имеется подколенное углубление, *recessus subpopliteus*, - синовиальная сумка, отделяющая *m. popliteus* от капсулы коленного сустава. Она постоянно сообщается с полостью коленного сустава и примерно в 20% случаев - с полостью межберцового сустава, соединяя их.

Сзади и изнутри расположены две сумки, отделяющие капсулу сустава от медиальной головки икроножной мышцы (*bursa subtendinea m. gastrocnemii medialis*) и от сухожилия полуперепончатой мышцы (*bursa m. semimembranosi*, или сумка Броди). Обе они сообщаются с полостью коленного сустава в 50% случаев.

Синовиальные сумки коленного сустава имеют значение в распространении затёков при гнойном воспалении коленного сустава (гонит).

Коллатерали в области коленного сустава

Коленный сустав получает питание из rete articulare, в которую сверху входят aa. superiores medialis et lateralis genus, a. descendens genus (из a. femoralis) и ramus descendens a. circumflexae femoris lateralis, а снизу - aa. inferiores medialis et lateralis genus и aa. recurrentes tibiales anterior et posterior (из a. tibialis anterior). Венозный отток происходит по одноименным венам в глубокие вены нижней конечности - vv. tibiales anteriores, v. poplitea, v. femoralis.

При затруднении кровотока по бедренной или подколенной артерии за счет этой сети развивается коллатеральное кровообращение. При стенозе или окклюзии бедренной артерии на участке между a. profunda femoris и a. descendens genus очень большое значение приобретает ramus descendens a. circumflexae femoris lateralis. В области коленного сустава она анастомозирует с суставной сетью. По ней осуществляется кровоток в обход стенозированного участка бедренной артерии.

Сверху: a. superior medialis genus, a. superior lateralis genus, a. descendens genus (из a. femoralis), r. descendens a. circumflexae femoris lateralis, rete articulare genus et rete patellare. Снизу: a. inferior medialis genus, a. inferior lateralis genus, a. recurrens tibialis anterior, a. recurrens tibialis posterior

Передняя область голени, regio cruris anterior

Внешние ориентиры. Мыщелки большеберцовой кости, головка малоберцовой кости, медиальная и латеральная лодыжки, бугристость, передний и медиальный края большеберцовой кости.

Границы. Верхняя - поперечная линия, проведенная на уровне бугристости большеберцовой кости, нижняя - поперечная линия, проведенная через основания лодыжек, медиальная - по внутреннему краю tibiae, латеральная - по борозде, разделяющей малоберцовые мышцы и m. soleus.

Проекция. Передняя большеберцовая артерия и глубокий малоберцовый нерв проецируются по линии, соединяющей середину расстояния между tuberositas tibiae и caput fibulae и середину расстояния между лодыжками.

Слои

Кожа на передней поверхности tibiae тоньше, чем в других отделах.

Подкожная клетчатка имеет обычное строение, за исключением участка на передней поверхности большеберцовой кости, где ее практически нет.

Поверхностный малоберцовый нерв, n. fibularis (peroneus) superficialis, появляется в подкожной клетчатке на границе средней и нижней трети голени у латеральной границы передней поверхности голени.

На переднемедиальной стороне проходит v. saphena magna в сопровождении n. saphenus, с латеральной стороны - ветви v. saphenaparva и n. cutaneus surae lateralis. Подкожные вены через прободящие вены, vv. perforantes, соединяются с глубокими венами.

Фасция голени имеет апоневротическое строение и служит одним из мест начала мышц-разгибателей и малоберцовых мышц. Она играет важную роль в функционировании мышечного «венозного насоса», обеспечивающего продвижение венозной крови в проксимальном направлении против силы тяжести крови. Сокращающиеся мышцы голени как бы упираются в фасцию голени и кости, сжимая тонкие стенки вен, и «продавливают» кровь через них вверх. Двигаться вниз крови препятствуют клапаны вен. Следует отметить, что клапаны прободящих вен в норме в фазу расслабления мышц пропускают кровь из поверхностных вен в глубокие. При недостаточности этих клапанов кровь при сокращении мышц поступает из глубоких вен в поверхностные, что вызывает их варикозное (в виде узлов) расширение.

Фасция прочно сращена с надкостницей передней поверхности tibiae, особенно по ее острому переднему краю, и отдает переднюю и заднюю межмышечные перегородки к малоберцовой кости: septum intermusculare cruris anterioris, прикрепляющуюся к переднему краю, и septum intermusculare cruris posterioris, прикрепляющуюся к заднему краю fibulae.

Благодаря этому на передней поверхности голени образуется два фасциальных ложа: переднее и латеральное.

Переднее фасциальное ложе голени, compartimentum cruris anterioris, ограничено спереди собственной фасцией, сзади - межкостной мембраной, медиально - большеберцовой костью, с которой фасция сращена, латерально - передней межмышечной перегородкой голени.

Латеральное фасциальное ложе голени, compartimentum cruris laterale, спереди ограничено передней межмышечной перегородкой, латерально - собственной фасцией, медиально - малоберцовой костью и сзади - задней межмышечной перегородкой.

В переднем ложе медиально лежит передняя большеберцовая мышца, m. tibialis anterior, кнаружи от нее - длинный разгибатель пальцев, m. extensor digitorum longus, а между ними, начиная со средней трети, - длинный разгибатель большого пальца стопы, m. extensor hallucis longus, прикрытый первыми двумя мышцами.

Топография сосудов и нервов

в переднем и латеральном фасциальном ложе голени

Сосудисто-нервный пучок переднего ложа голени состоит из a. et v. tibiales anteriores и n. fibularis (peroneus) profundus. A. tibialis anterior, отделившись от подколенной артерии в заднем ложе голени, отдает в подколенной ямке a. recurrens tibialis posterior, образующую анастомозы с ветвями a. descendens genus и a. inferior medialis genus. Далее она переходит в переднее ложе через отверстие в membrana interossea, расположенное у внутреннего края малоберцовой кости, на 4-5 см ниже ее головки.

Сосудисто-нервный пучок в верхней половине голени лежит на membrana interossea между m. tibialis anterior и m. extensor digitorum longus. В нижнем отделе голени пучок смещается медиально и лежит в промежутке между m. tibialis anterior и m. extensor hallucis longus.

В нижней трети голени, выше лодыжек, от передней большеберцовой артерии отходят медиальная и латеральная передние лодыжковые артерии, aa. malleolares anteriores medialis et lateralis. Переднюю большеберцовую артерию сопровождают одноименные вены, оплетающие ее своими анастомозами.

N. fibularis (peroneus) profundus из латерального ложа переходит в переднее, пронизывая septum intermusculare anterius cruris в верхней трети. В переднем ложе он лежит вначале латерально от сосудов, а в нижней трети - спереди и медиально от них.

В латеральном ложе голени находятся длинная и короткая малоберцовые мышцы, mm. fibulares (peronei) longus et brevis, прикрывающие две верхние трети одноименной кости. Между порциями длинной малоберцовой мышцы, начинающимися от латерального мыщелка большеберцовой и от головки малоберцовой костей, образуется верхний мышечно-малоберцовый канал, canalis musculofibularis (musculoperoneus) superior, в который входит n. fibularis communis.

В верхнем мышечно-малоберцовом канале n. fibularis (peroneus) communis делится на глубокий и поверхностный малоберцовые нервы, nn. fibulares profundus et superficialis, на расстоянии 6-7 см от верхушки головки малоберцовой кости.

N. fibularis (peroneus) superficialis, выйдя из щели между порциями длинной малоберцовой мышцы, спускается затем вдоль septum intermusculare anterius cruris в латеральном ложе до нижней трети голени, где прободает фасцию и далее идет поверх нее в подкожной клетчатке.

Задняя область голени, regio cruris posterior

Внешние ориентиры. Головка малоберцовой кости, мыщелок большеберцовой кости, латеральная и медиальная лодыжки, ахиллово сухожилие, выпуклости головок икроножной мышцы.

Границы. Верхняя - циркулярная линия, проведенная на уровне бугристости большеберцовой кости, нижняя - линия, проведенная у основания лодыжек.

Проекция. Большеберцовый сосудисто-нервный пучок проецируется по линии, проведенной от середины подколенной ямки вверху к середине расстояния между медиальной лодыжкой и ахилловым сухожилием - внизу.

Слои

Кожа тонкая, легко берется в складку. В подкожной клетчатке задней области голени формируется ствол v. saphena parva, которая, обогнув латеральную лодыжку, поднимается кверху и медиально. Как и большая подкожная вена, v. saphena parva связана с глубокими венами через прободательные вены, vv. perforantes. Особенно много их в нижней трети голени. На середине голени малая подкожная вена прободает фасцию и находится между ее листками (в канале Пирогова), затем уходит под фасцию, входит в промежуток между двумя головками икроножной мышцы и впадает в подколенную вену. Малую подкожную вену сопровождает n. cutaneus surae medialis. С латеральной стороны в подкожной клетчатке проходит отходящий от общего малоберцового нерва n. cutaneus surae lateralis. В дистальном отделе голени этот нерв вместе с n. cutaneus surae medialis образует n. suralis, иннервирующий кожу в области латеральной лодыжки.

N. saphenus (из бедренного нерва) разветвляется на узком участке кожи заднезадней поверхности голени. На остальном протяжении задней области голени кожа иннервируется ветвями большеберцового и малоберцового нервов.

Фасция голени на задней поверхности образует заднее фасциальное ложе голени, compartimentum cruris posterior, с медиальной стороны прикрепляясь к медиальной поверхности tibia, а с латеральной образуя заднюю межмышечную перегородку, прикрепляющуюся к малоберцовой кости. Эта перегородка отделяет заднее ложе от латерального.

Своим глубоким листком фасция голени отделяет поверхностные мышцы области от глубоких. Поверхностную часть заднего фасциального ложа голени занимают две головки икроножной мышцы, m. gastrocnemius, и камбаловидная мышца, m. soleus. Вместе они образуют трехглавую мышцу голени, m. triceps surae. Между медиальной головкой икроножной мышцы и камбаловидной мышцей проходит узкое сухожилие подошвенной мышцы, m. plantaris. Сухожилия всех трех мышц соединяются в пяточное, или ахиллово сухожилие, прикрепляющееся к пяточному бугру.

Слой сгибателей занимает глубокое пространство ложа.

Между поверхностной и глубокой группами мышц располагается голеноподколенный канал, canalis cruroropliteus. Входное отверстие канала располагается между m. popliteus спереди и сухожильной дугой камбаловидной мышцы, arcus tendineus m. solei, сзади. У входного отверстия, на уровне сухожильной дуги, a. poplitea делится на переднюю и заднюю большеберцовые артерии, которые входят в голеноподколенный канал. Почти сразу a. tibialis anterior уходит в переднее фасциальное ложе голени через верхнее выходное отверстие канала. Оно расположено между шейкой малоберцовой кости снаружи, m. popliteus сверху и начальным отделом m. tibialis posterior изнутри и снизу.

Задняя большеберцовая артерия, a. tibialis posterior, более крупная, является продолжением a. poplitea. Большеберцовый нерв, n. tibialis, лежит латерально от артерии. Сначала весь пучок располагается на задней поверхности m. tibialis posterior. Затем, по мере смещения этой мышцы и ее сухожилия кпереди, в нижней трети голени сосудисто-нервный пучок располагается уже на m. flexor digitorum longus.

На границе средней и нижней трети голени задний большеберцовый сосудисто-нервный пучок выходит из-под нижнезаднего края камбаловидной мышцы (нижнее выходное отверстие голеноподколенного канала) и располагается кнутри от ахиллова сухожилия. Здесь он прикрыт лишь глубоким и поверхностным листками фасции голени.

Повреждение n. tibialis на уровне подколенной ямки и верхней трети голени вызывает паралич мышц, сгибающих стопу и пальцы (подошвенное сгибание) и поворачивающих стопу внутрь. Выпадает ахиллов рефлекс.

Чувствительность выпадает на задней поверхности голени, на подошве и подошвенных поверхностях пальцев, на тыле их концевых фаланг. Мышцы заднего фасциального ложа голени и мышцы подошвы атрофируются. Стопа из-за паралича и атрофии межкостных мышц приобретает когтистый вид, а вследствие контрактуры разгибателей принимает форму «полой стопы». Её называют также «пяточной» стопой. Ходьба на пальцах невозможна. Малоберцовая артерия, *a. fibularis (peronea)*, отходит от большеберцовой артерии на границе между верхней и средней третью голени и лежит, как и *a. tibialis posterior*, на задней поверхности задней большеберцовой мышцы. Затем она направляется косо вниз и латерально и входит в нижний мышечно-малоберцовый канал, *canalis musculofibularis (musculoperoneus) inferior*. Передней стенкой этого канала является *m. tibialis posterior*, латеральной - *fibula*, задней - *m. flexor hallucis longus*. На границе средней и нижней трети голени малоберцовая артерия выходит из канала у нижненаружного края длинного сгибателя большого пальца и идет вдоль латерального края кости, прикрытая глубоким и поверхностным листками фасции голени. В нижней трети голени *a. fibularis* отдает две важные для развития коллатерального кровообращения ветви: *r. communicans* и *r. perforans*. Первая из них анастомозирует с задней большеберцовой артерией, вторая - с передней большеберцовой артерией, проникая в переднее ложе голени через отверстие в межкостной перепонке.

При отсутствии или недоразвитии *a. dorsalis pedis* эта ветвь достигает большого калибра и замещает ее.

Наряду с ветвями к малоберцовым мышцам *a. fibularis* отдает латеральные лодыжковые и пяточные ветви, *rr. malleolares laterales* и *rr. calcanei*, которые участвуют в образовании артериальных сетей латеральной лодыжки и пяточной области, *rete malleolare laterale* и *rete calcanei*.

Связь клетчатки задней области голени с соседними областями

Клетчатка глубокого фасциального пространства голени связана по ходу сосудов:

1. Внизу - с медиальным лодыжковым каналом, а через него - с клетчаткой стопы.
2. Вверху, по ходу передней большеберцовой артерии, - с клетчаткой переднего фасциального ложа голени.
3. По ходу задней большеберцовой артерии - с клетчаткой подколенной ямки.

Передняя голеностопная область, *regio talocruralis anterior*

Внешние ориентиры. По краям области выступают медиальная и латеральная лодыжки, а между ними - сухожилия разгибателей, отчетливо заметные при тыльном сгибании стопы. По сторонам от сухожилий разгибателей видны предлодыжковые борозды, которые при выпоте в голеностопном суставе превращаются в предлодыжковые валики.

Границы. Вверху - горизонтальная плоскость, проведенная через основания обеих лодыжек, внизу - плоскость, проведенная на уровне верхушек лодыжек.

Проекция тыльной артерии стопы, *a. dorsalis pedis*, и глубокого малоберцового нерва, *n. fibularis profundus*, определяется по линии, проведенной от середины межлодыжкового расстояния к первому межпальцевому промежутку.

Слои

Кожа тонкая, подвижная.

Подкожная клетчатка развита слабо. На передней поверхности медиальной лодыжки располагаются *v. saphena magna* и *n. saphenus*, окруженные поверхностной фасцией. В этом месте из-за постоянства положения *v. saphena magna* обычно производят венесекцию, то есть обнажение вены для введения в нее катетера.

Кпереди от латеральной лодыжки в слое поверхностной фасции проходят ветви поверхностного малоберцового нерва, *n. fibularis (peroneus) superficialis*.

Фасция в области голеностопного сустава утолщена и имеет вид связок: циркулярного удерживателя - *retinaculum musculorum extensorum superius*, и косоугольного - *retinaculum mm. extensorum inferius*. От верхнего удерживателя сухожилий-разгибателей к большеберцовой кости и сумке голеностопного сустава идут вертикальные перегородки, образующие три костно-фиброзные канала. Через эти каналы на тыл стопы переходят заключенные в синовиальные влагалища сухожилия. С медиальной стороны лежит сухожилие *m. tibialis anterior*, начало синовиального влагалища которого находится на 5-6 см выше лодыжек, а дистально доходит до уровня таранно-ладьевидного сустава. Среднее положение занимает сухожилие *m. extensor hallucis longus*, синовиальное влагалище которого находится на 2-3 см выше межлодыжковой линии, а дистально доходит до уровня первого предплюсневидного сустава. С латеральной стороны расположено сухожилие *m. extensor digitorum longus*, синовиальное влагалище которого поднимается выше влагалища длинного разгибателя большого пальца на 1-2 см, а в дистальном направлении расширяется по мере расхождения сухожилий к пальцам.

A. dorsalis pedis с одноименными венами и *n. fibularis profundus* располагаются в костно-фиброзном канале длинного разгибателя большого пальца. Сосудисто-нервный пучок отделен от капсулы голеностопного сустава слоем жировой клетчатки.

Задняя голеностопная область, *regio talocruralis posterior*

Внешние ориентиры. Латеральная и медиальная лодыжки, пяточное (ахиллово) сухожилие и желобки по сторонам от него.

Верхняя и нижняя границы - те же, что и для передней области. Боковые проходят по краям пяточного сухожилия.

Слои

Кожа толще, чем спереди, при подошвенном сгибании стопы образует поперечные складки.

Подкожная клетчатка рыхлая, развита слабо.

Фасция охватывает ахиллово сухожилие двумя пластинками, образуя футляр для него.

Сразу выше прикрепления пяточного сухожилия к кости между ними находится пяточная синовиальная сумка, *bursa tendinis calcanei*.

Латеральная позадилодыжечная область, regio retromalleolaris lateralis

Внешние ориентиры. Латеральная лодыжка, ахиллово сухожилие, пяточная кость.

Границы. Верхняя и нижняя границы соответствуют границам передней и задней голеностопных областей. Передней границей является вертикальная линия, проведенная через наибольшую выпуклость латеральной лодыжки, задней - латеральный край пяточного сухожилия.

Проекция. V. saphena parva и n. suralis проецируются по линии, идущей от середины расстояния между латеральной лодыжкой и ахилловым сухожилием к бугристости V плюсневой кости.

Слои

Кожа в окружности латеральной лодыжки тонкая, подвижная. В подкожной клетчатке позади латеральной лодыжки идут v. saphena parva и n. suralis.

Фасция голени здесь подкрепляется двумя связками, идущими от латеральной лодыжки к пяточной кости, верхним и нижним удерживателями сухожилий малоберцовых мышц, retinaculi mm. fibularium (peroneorum) superius et inferius.

Под верхним удерживателем сухожилия длинной и короткой малоберцовых мышц проходят в общем синовиальном влагалище, которое поднимается на 4-5 см выше связки. Под нижним удерживателем сухожилия этих мышц находятся в отдельных синовиальных влагалищах, которые разделены малоберцовым блоком пяточной кости, trochlea fibularis (peronealis). Синовиальное влагалище короткой малоберцовой мышцы доходит до ее прикрепления к бугристости V плюсневой кости, а сухожилие длинной малоберцовой мышцы и его синовиальное влагалище проходят под предплюсней до борозды кубовидной кости (на медиальной стороне стопы).

Медиальная позадилодыжечная область, regio retromalleolaris medialis

Внешние ориентиры. Медиальная лодыжка и пяточная кость, пяточное сухожилие.

Границы. Верхняя и нижняя границы соответствуют границам передней и задней голеностопных областей. Передняя граница - вертикальная линия, проведенная через наибольшую выпуклость медиальной лодыжки, задняя - медиальный край пяточного сухожилия.

Проекция. Задний большеберцовый сосудисто-нервный пучок проецируется по дугообразной линии, отстоящей кзади от медиальной лодыжки на ширину пальца (2 см). Здесь можно прощупать пульсацию задней большеберцовой артерии.

Слои

Кожа тонкая, малоподвижная.

Подкожная жировая клетчатка рыхлая, в ней легко развивается отёк.

Фасция укреплена удерживателем сухожилий сгибателей, retinaculum mm. flexorum, и вместе с ним образует медиальную стенку медиального лодыжкового канала, canalis malleolaris medialis, находящегося позади медиальной лодыжки.

Латеральную стенку этого канала составляют медиальная лодыжка и пяточная кость. Сверху в лодыжковый канал входят окруженные синовиальными влагалищами сухожилия мышц-сгибателей из глубокого слоя задней поверхности голени. Кпереди и книзу лодыжковый канал переходит в пяточный канал, ограниченный снаружи пяточной костью, изнутри - мышцей, отводящей большой палец, m. abductor hallucis. Фиброзными отрогами, идущими с поверхности вглубь, медиальный лодыжковый канал разделен на костно-фиброзные каналы, в которых проходят сухожилия и влагалище сосудисто-нервного пучка.

В пределах медиального лодыжкового канала в направлении спереди назад они располагаются следующим образом.

1. Наиболее близко к медиальной лодыжке, к бороздке на ее задней поверхности располагается сухожилие m. tibialis posterior. Оно окружено синовиальным влагалищем, которое сверху начинается у верхней границы области, то есть у основания медиальной лодыжки, а внизу продолжается до прикрепления сухожилия к бугристости ладьевидной кости.

2. Следующим является сухожилие m. flexor digitorum longus. Его синовиальное влагалище начинается несколько ниже, а на подошве доходит до середины предплюсны.

3. Сзади от сухожилия длинного сгибателя пальцев располагается задний большеберцовый сосудисто-нервный пучок в собственном фасциальном футляре. Он лежит поверхностно и окружен слоем жировой клетчатки. A. tibialis posterior в пучке занимает переднее положение, n. tibialis лежит сзади. И артерия, и нерв у дистальной границы области (на уровне верхушки медиальной лодыжки) делятся на медиальные и латеральные подошвенные артерии и нервы. Образовавшиеся медиальный и латеральный подошвенные сосудисто-нервные пучки уходят в пяточный канал и далее на подошву. Пульсацию задней большеберцовой артерии пальпируют на середине расстояния между медиальной лодыжкой и медиальным краем ахиллова сухожилия. Чтобы ослабить натяжение retinaculum flexorum, стопу слегка подворачивают кнутри. Это исследование является обязательным при жалобах пациента на перемежающуюся хромоту, возникающую при ходьбе и исчезающую после отдыха. Отсутствие пульсации задней большеберцовой артерии свидетельствует об её окклюзии, чаще всего в результате атеросклероза. Большеберцовый нерв может быть сдавлен в пределах медиального лодыжкового канала (тарзальный туннельный синдром) при отеке и тендовагините. Это проявляется чаще всего болями в пятке и нарушением чувствительности кожи подошвы.

4. Наиболее сзади и наиболее глубоко лежит сухожилие m. flexor hallucis longus. У дистальной границы области оно перекрещивает сухожилие длинного сгибателя пальцев, проходя ближе к костям предплюсны, а на медиальном крае подошвы оно оказывается лежащим кпереди. Синовиальное влагалище сухожилия длинного сгибателя большого пальца стопы начинается ниже, чем у сухожилий двух предыдущих мышц, но продолжается

далее. Оно вплотную прилежит к заднему «слабому месту» сумки голеностопного сустава и в ряде случаев сообщается с полостью этого сустава.

Голеностопный сустав, *articulatio talocruralis*

Голеностопный сустав образуется суставными поверхностями нижних концов обеих берцовых костей, которые охватывают блок, *trochlea*, таранной кости, *talus*, наподобие вилки. При этом с *facies articularis superior* блока сочленяется нижняя суставная поверхность большеберцовой кости, а боковыми поверхностями блока - суставные поверхности лодыжек.

Дистальное соединение концов большеберцовой и малоберцовой костей происходит посредством синдесмоза или сустава, *syndesmosis (articulatio) tibiofibularis*. Это соединение подкрепляется передней и задней межберцовыми связками.

По строению голеностопный сустав представляет собой блоковое сочленение. Движения происходят вокруг фронтальной оси, проходящей через блок таранной кости, причем стопа то поднимается вверх носком (тыльное сгибание), то опускается книзу (подошвенное сгибание).

Суставная щель голеностопного сустава проецируется спереди по линии, соединяющей основания лодыжек.

Суставная капсула прикрепляется вдоль хрящевого края суставных поверхностей, спереди захватывает часть шейки таранной кости. Вспомогательные связки расположены по бокам сустава и идут от лодыжек к соседним костям предплюсны. Медиальная коллатеральная связка, *lig. collaterale mediale (deltoideum)*, имеет вид пластинки, напоминающей греческую букву дельта. Латеральная коллатеральная связка, *lig. collaterale laterale*, состоит из трех пучков, идущих от латеральной лодыжки в трех разных направлениях: вперед - *lig. talofibulare anterius*, вниз - *lig. calcaneofibulare* и назад - *lig. talofibulare posterius*. Боковые связки укрепляют капсулу сустава, а спереди и сзади капсула тонкая.

Непосредственно к капсуле голеностопного сустава сзади прилежит сухожилие длинного сгибателя большого пальца стопы, спереди - сухожилия разгибателей.

Голеностопный сустав кровоснабжается от *rete malleolare mediale et laterale*, образованной лодыжковыми ветвями *a. tibialis anterior*, *a. tibialis posterior* и *a. fibularis (peronea)*. Венозный отток происходит в одноименные глубокие вены голени.

Отток лимфы осуществляется по глубоким лимфатическим сосудам к *nodi poplitei*.

Сустав иннервируется снаружи *n. suralis*, с медиальной стороны - *n. saphenus* и спереди - *n. fibularis (peroneus) profundus*.

Стопа, *pes* тыл стопы, *dorsum pedis*

Внешние ориентиры. Бугристость ладьевидной кости, расположенная на 3-4 см дистальнее медиальной лодыжки, пальпируется на середине внутреннего края стопы. До бугристости прослеживается сухожилие передней большеберцовой мышцы, а снаружи от него хорошо заметно, особенно при тыльном сгибании большого пальца, сухожилие *m. extensor hallucis longus*. На наружном крае стопы легко пальпируется бугристость V плюсневой кости, *tuberositas ossis metatarsalis V*. При тыльном сгибании II-V пальцев в дистальном отделе стопы хорошо заметны сухожилия *m. extensor digitorum longus*.

Граница между тылом стопы и подошвой проходит снаружи по линии, проходящей от середины высоты пяточной кости к середине головки V плюсневой кости, изнутри - по линии, идущей от середины высоты пяточной кости к середине головки I плюсневой кости.

Слой

Кожа тонкая и подвижная.

Подкожная клетчатка рыхлая, бедна жировой тканью. В ней легко скапливается отечная жидкость.

В подкожной клетчатке дистально находится тыльная венозная дуга, *arcus venosus dorsalis pedis*, собирающая кровь из вен межплюсневых промежутков. Она связана анастомозами с тыльной венозной сетью стопы, *rete venosum dorsale pedis*. Тыльная венозная сеть стопы служит истоком для *v. saphena parva*, идущей по наружному краю стопы, и для *v. saphena magna*, которая идет к передней поверхности медиальной лодыжки.

Глубже вен располагаются нервы: медиально - ветви *n. saphenus*, доходящие до середины внутреннего края стопы; латерально - ветви *n. suralis*, иннервирующие кожу наружного края стопы и V пальца.

Большую часть кожи тыла стопы иннервируют ветви *n. fibularis (peroneus) superficialis*: внутреннюю поверхность дистальной половины стопы и I пальца - медиальный тыльный кожный нерв, *n. cutaneus dorsalis medialis*, соприкасающиеся поверхности II-III, III-IV пальцев - промежуточный тыльный кожный нерв, *n. cutaneus dorsalis intermedius*.

Соприкасающиеся стороны IV и V пальцев иннервирует латеральный тыльный кожный нерв, *n. cutaneus dorsalis lateralis* из *n. suralis*.

Ветви *n. fibularis (peroneus) profundus* иннервируют кожу соприкасающихся поверхностей I и II пальцев.

Фасция на тыле стопы является продолжением *fascia cruris*. Между листками собственной фасции заключены сухожилия длинных разгибателей и передней большеберцовой мышцы. По сторонам фасция прикрепляется к I и V плюсневым костям, образуя тыльное подфасциальное пространство. Глубокой (нижней) стенкой пространства является глубокая фасция, покрывающая плюсневые кости и тыльные межкостные мышцы. Сухожилия длинных разгибателей пальцев и передней большеберцовой мышцы окружены синовиальными влагалищами, дистальная граница которых находится на уровне предплюсне-плюсневых суставов. Проксимальная граница находится на передней поверхности области голеностопного сустава, чуть выше верхнего удерживателя сухожилий.

В подфасциальном пространстве лежат короткие разгибатели пальцев, *mm. extensores hallucis brevis et digitorum brevis*, а также сосуды и нервы.

Тыльная артерия стопы, *a. dorsalis pedis*, лежит в одном слое с короткими разгибателями. На уровне ладьевидной кости (определяется по ее бугристости на внутреннем крае стопы) тыльная артерия стопы лежит латерально от сухожилия *m. extensoris hallucis longus*. Здесь она не покрыта мышцами и сухожилиями, поэтому можно пальпировать ее пульсацию. На уровне предплюсны от тыльной артерии стопы в медиальную сторону отходит несколько небольших медиальных предплюсневых артерий, а в латеральную - довольно крупная латеральная предплюсневая артерия, *a. tarsalis (tarsae) lateralis*. Конечная ветвь *a. tarsalis lateralis* у латерального края короткого разгибателя анастомозирует с прободающей ветвью малоберцовой артерии и участвует в образовании латеральной лодыжковой сети, *rete malleolare laterale*. Дистальные ветви анастомозируют с дугообразной артерией на уровне бугристости V плюсневой кости. Дугообразная артерия, *a. arcuata*, отходит от *a. dorsalis pedis* на уровне предплюсне-плюсневых суставов в латеральную сторону. От нее отходят тыльные плюсневые артерии, *aa. metatarsales (metatarsae) dorsales*, а от них - тыльные пальцевые артерии, *aa. digitales dorsales*.

Продолжением основного ствола тыльной артерии стопы является первая тыльная плюсневая артерия, *a. metatarsalis I*, которая идет к первому межпальцевому промежутку. Вторая концевая ветвь тыльной артерии стопы - глубокая подошвенная артерия, *a. (ramus) plantaris profunda*, проникает через мышцы первого межплюсневых промежутка на подошву, где анастомозирует с латеральной подошвенной артерией, *a. plantaris lateralis* (от *a. tibialis posterior*).

N. fibularis (peroneus) profundus на тыле стопы располагается кнутри от артерии. На уровне межлодыжковой линии он отдает двигательную ветвь к коротким разгибателям пальцев, идущую вместе с латеральной предплюсневой артерией.

Подошва, *planta*

Внешние ориентиры. На подошвенной поверхности стопы можно видеть продольный и два поперечных свода. Латеральная часть продольного свода образована пяточной, кубовидной и IV-V плюсневыми костями; медиальная часть (рессорная) продольного свода состоит из таранной, ладьевидной, трех клиновидных и I-III плюсневых костей. Из связок в укреплении свода стопы решающую роль играет *lig. plantare longum* - длинная подошвенная связка. Она начинается от нижней поверхности пяточной кости, тянется вперед и прикрепляется глубокими волокнами к *tuberositas ossis cuboidei* и поверхностными - к основанию плюсневых костей.

Перекидываясь через *sulcus ossis cuboidei*, длинная подошвенная связка превращает этот желоб в костно-фиброзный канал, через который проходит сухожилие *m. fibularis (peroneus) longus*.

Дистальный поперечный свод образован плюсневыми костями и укреплен поперечной головкой *m. adductor hallucis*; проксимальный поперечный свод образован костями предплюсны и укреплен сухожилиями *m. tibialis posterior* и *m. fibularis (peroneus) longus*.

При ослаблении укрепляющего аппарата свод опускается, стопа уплощается, в результате чего развивается плоскостопие как патологическое явление.

Проекция латерального сосудисто-нервного пучка и межмышечной перегородки соответствует линии от середины ширины подошвы (или от середины линии, соединяющей верхушки лодыжек) к четвертому межпальцевому промежутку. Медиальный пучок проецируется по линии, проведенной от середины внутренней половины ширины подошвы к первому межпальцевому промежутку.

Слой

Кожа подошвы малоподвижна, утолщена, особенно на пяточном бугре, головках плюсневых костей и по латеральному краю стопы. Она прочно связана соединительнотканными перегородками с подошвенным апоневрозом.

Подкожная клетчатка плотная и имеет ячеистое строение. Этот слой особенно развит над пяточной костью и над плюснефаланговыми суставами: его толщина здесь достигает 1,0-1,5 см.

Поверхностной фасции в этой области нет.

Подошвенный апоневроз, *aponeurosis plantaris*, в среднем отделе подошвы представляет собой утолщенную собственную фасцию. По сторонам от него фасция становится тоньше и прикрепляется к костям предплюсны, а дистальнее - к I и V плюсневым костям. Подошвенный апоневроз имеет особенно плотное строение в области предплюсны, где от него начинается часть волокон короткого сгибателя пальцев. В области плюсны апоневроз расщепляется на 4-5 ножек, прикрывающих сухожилия сгибателей пальцев. Как и на ладони, в дистальном отделе эти ножки связаны между собой поперечными пучками, *fasciculi transversi*, ограничивающими комиссуральные отверстия. Комиссуральные отверстия заполнены жировой клетчаткой, здесь расположены сухожилия червеобразных мышц и выходят общие пальцевые сосуды и нервы, *aa. et nn. digitales plantares communes*. Через комиссуральные отверстия подошвенного апоневроза подкожная клетчатка сообщается со средним фасциальным ложем подошвы.

Медиальная и латеральная фасциальные межмышечные перегородки, отходящие от краев подошвенного апоневроза, разделяют подапоневротическое пространство подошвы на три фасциальных ложа: медиальное (ложе мышц I пальца), среднее и латеральное (ложе мышц V пальца). Медиальная межмышечная перегородка прикрепляется к пяточной, ладьевидной, медиальной клиновидной и I плюсневой костям, латеральная - к длинной связке подошвы и к V плюсневой кости. Среднее фасциальное ложе подошвы. Нижняя стенка этого ложа образована подошвенным апоневрозом. Верхняя стенка в предплюсневой области образована длинной связкой подошвы и костями предплюсны, в плюсневой области - глубокой фасцией, покрывающей подошвенные межкостные мышцы. Боковыми стенками являются медиальная и латеральная межмышечные перегородки.

Содержимое среднего ложа.

В предплюсневой части, сразу над подошвенным апоневрозом, первым слоем располагается короткий сгибатель пальцев, *m. flexor digitorum brevis*. Он начинается от пяточной кости и непосредственно от подошвенного

апоневроза. Мышца прикрыта собственной фасциальной пластинкой. Выше лежит сухожилие длинного сгибателя пальцев, к которому с латеральной стороны прикрепляется квадратная мышца подошвы, *m. quadratus plantae*. Вместе они составляют второй, средний, слой. Этот слой вместе с идущими по нижней поверхности подошвенными сосудисто-нервными пучками располагается в так называемом подошвенном канале, являющемся непосредственным продолжением пяточного канала. Снизу его ограничивает фасция короткого сгибателя пальцев, сверху - косая головка *m. adductor hallucis*.

Следующим слоем является косая головка приводящей мышцы большого пальца, *caput obliquum m. adductor hallucis*. Она начинается от подошвенных связок предплюсны, латеральной клиновидной кости и от оснований II-IV плюсневых костей. Кзади от этой головки находится сухожилие длинной малоберцовой мышцы, *tendo m. fibularis (peronei) longi*, заключенное между волокнами *lig. plantare longum* (связка идет от пяточной кости до оснований II-V плюсневых костей - это четвертый слой мягких тканей предплюсны). Сухожилие длинной малоберцовой мышцы прикрепляется к медиальной клиновидной кости и к основанию I плюсневой кости. Сухожилия длинных сгибателей и длинной малоберцовой мышцы на уровне предплюсны покрыты синовиальными влагалищами.

Между первым и вторым слоем располагается поверхностное клетчаточное пространство. Через это пространство из пяточного канала к плюсне идут медиальный и латеральный сосудисто-нервные пучки. Между вторым и третьим слоями располагается глубокое клетчаточное пространство.

В области плюсны слои подошвы расположены следующим образом.

Вслед за подошвенным апоневрозом располагаются сухожилия короткого сгибателя пальцев. Сухожилие длинного разгибателя пальцев тоже распадается на сухожилия к отдельным пальцам. От каждой из четырех ножек сухожилия длинного сгибателя пальцев начинаются червеобразные мышцы, *mm. lumbricales*, идущие на тыл пальцев - к дорсальному апоневрозу основных фаланг II-V пальцев. Еще выше (ближе к плюсневым костям) располагаются косая и поперечная головки мышцы, приводящей большой палец, *m. adductor hallucis*.

Следующим слоем является глубокая межкостная фасция, покрывающая подошвенные межкостные мышцы.

В плюсневом отделе среднего ложа также находятся поверхностное и глубокое клетчаточные пространства подошвы: первое - между сухожилиями короткого и длинного сгибателей пальцев, второе - между сухожилиями длинного сгибателя пальцев с червеобразными мышцами и мышцей, приводящей большой палец.

Среднее ложе подошвы сообщается:

- 1) с подфасциальным пространством тыла стопы по ходу анастомоза между тыльной и латеральной подошвенной артериями;
- 2) с клетчаткой межпальцевых промежутков и тыльной поверхностью пальцев - по ходу червеобразных мышц;
- 3) с подкожной клетчаткой подошвы - по ходу подошвенных плюсневых и подошвенных пальцевых сосудов, идущих через комиссуральные отверстия;
- 4) с медиальным ложем подошвы - по ходу сухожилия длинного сгибателя большого пальца, прободоющего внутреннюю межмышечную перегородку;
- 5) с латеральным ложем подошвы - по ходу сухожилия сгибателя мизинца и латеральных подошвенных сосудов, прободоющих латеральную межмышечную перегородку;
- 6) с глубоким пространством заднего ложа голени - по ходу сухожилия длинного сгибателя большого пальца, а также сосудисто-нервного пучка, идущих через лодыжковый канал.

Медиальное фасциальное ложе подошвы ограничено снизу и медиально собственной фасцией (продолжением истонченного подошвенного апоневроза), латерально - медиальной межмышечной перегородкой, вверху - ладьевидной и медиальной клиновидными костями в области предплюсны и I плюсневой костью.

На уровне предплюсны оно содержит мышцу, отводящую большой палец, *m. abductor hallucis*, и сухожилие длинного его сгибателя, *tendo m. flexoris hallucis longi*, на уровне плюсны - короткий сгибатель большого пальца, *m. flexor hallucis brevis*, сухожилие отводящей мышцы и сухожилие длинного сгибателя большого пальца.

Пяточная кость и *m. abductor hallucis* являются стенками пяточного канала в проксимальном отделе медиального ложа стопы. Через пяточный канал в среднее ложе подошвы направляются из лодыжкового канала сухожилие длинного сгибателя пальцев и латеральный подошвенный сосудисто-нервный пучок.

Медиальный сосудисто-нервный пучок находится во внутренней межмышечной фасциальной перегородке подошвы.

Латеральное фасциальное ложе подошвы снизу и с латеральной стороны ограничено собственной фасцией, с медиальной - латеральной межмышечной перегородкой, вверху - кубовидной и V плюсневой костью. В пределах латерального ложа располагаются мышцы мизинца стопы: отводящая мизинец стопы, *m. abductor digiti minimi*, короткий сгибатель этого пальца, *m. flexor digiti minimi brevis*, и мышца, противопоставляющая мизинец, *m. opponens digiti minimi*, причем мышца, отводящая мизинец, образует наружный край стопы.

Сосудисто-нервные пучки подошвы. Медиальная и латеральная подошвенные артерии образуются в результате разделения задней большеберцовой артерии в медиальном лодыжковом канале. На одноименные ветви делится и *n. tibialis*.

Медиальные подошвенные сосуды и нерв, *a., v., n. plantares mediales*, проходят в медиальной межмышечной перегородке и отдают ветви к мышцам как медиального, так и среднего фасциального ложа.

Поверхностная ветвь артерии разветвляется на медиальной стороне I пальца и медиальном крае подошвы. Глубокая ветвь отдает ветви к мышцам I пальца и анастомозирует с первой подошвенной плюсневой артерией, *a. metatarsalis plantaris I* (из латеральной подошвенной).

Медиальный подошвенный нерв, *n. plantaris medialis*, иннервирует мышцы I пальца, короткий сгибатель пальцев, две медиальные червеобразные мышцы и отдает *nn. digitales plantares propriae* к коже I, II, III и внутренней стороне IV пальца.

Латеральная подошвенная артерия, *a. plantaris lateralis*, более крупная, чем медиальная, из пяточного канала идет дугообразно между коротким сгибателем пальцев и *m. quadratus plantae* вместе с одноименными венами и нервами. В области плюсны этот пучок расположен в латеральной межмышечной перегородке. На уровне основания плюсневых костей латеральная подошвенная артерия переходит в подошвенную дугу, *arcus plantae*, расположенную между межкостной подошвенной фасцией и косой головкой мышцы, приводящей большой палец. В первом межкостном промежутке она анастомозирует с глубокой подошвенной артерией от *a. dorsalis pedis*. От артериальной дуги отходят подошвенные плюсневые артерии, *aa. metatarsales plantares*. Каждая из них отдает прободающие ветви, *rr. perforantes*, проходящие через межкостные мышцы на тыл стопы, где они анастомозируют с тыльными плюсневыми артериями. Отдав прободающие и мышечные ветви, дистально подошвенные плюсневые артерии продолжают в общие пальцевые артерии, *aa. digitales plantares communes*. Последние делятся на собственные пальцевые артерии, *aa. digitales plantares propriae*.

Латеральный подошвенный нерв, *n. plantaris lateralis*, на всем протяжении лежит рядом с латеральной подошвенной артерией. Он иннервирует мышцы V пальца, *m. adductor hallucis*, *m. quadratus plantae*, две латеральные червеобразные и все межкостные мышцы. Кожными ветвями являются *nn. digitales plantares propriae*, идущие к коже V и латеральной стороны IV пальца.

В общем распределение ветвей медиального и латерального подошвенных нервов соответствует ходу срединного и локтевого нервов на кисти.

Пальцы стопы, *digiti pedis*

Пальцы отграничены от стопы межпальцевыми кожными складками, которые соответствуют серединам проксимальных фаланг.

На подошве граница пальцев проходит по дугообразной подошвенно-пальцевой складке, соответствующей дистальной трети этих фаланг. Линии межфаланговых суставов проецируются на 3-4 мм дистальнее головок проксимальных фаланг и на 2-3 мм дистальнее головок средних фаланг.

Слой тыльной поверхности пальцев

Кожа тонкая, подвижная, имеет волосяной покров.

Подкожная клетчатка развита слабо. Кожные складки располагаются над межфаланговыми суставами. В подкожной клетчатке ближе к середине боковой поверхности проходят тыльные пальцевые сосуды и нервы. В этом же слое у основания ногтей находятся выраженные анастомозы между тыльными пальцевыми артериями.

Фасция на тыле пальцев истончена, плотно сращена с сухожилиями.

Сухожилие короткого разгибателя большого пальца прикрыто сухожилием длинного разгибателя, прикрепляющимся к основанию дистальной фаланги. Сухожилия длинного разгибателя II- V пальцев прикрепляются своими боковыми частями к основаниям дистальных фаланг, средними частями - к основаниям средних

фаланг. На уровне проксимальных фаланг сухожилия фиксируются циркулярными и крестообразными связками, вплетающимися здесь в собственную фасцию. Сухожилия короткого разгибателя II-V пальцев без ясных границ переходят в тыльные апоневрозы этих пальцев.

Слой подошвенной поверхности пальцев

Кожа утолщена, подкожная клетчатка хорошо развита, образует подушечки, пронизана соединительными волокнами, разделяющими ее на ячейки. Клетчатки меньше в области подошвенно-пальцевой складки; в этом слое на боковых сторонах пальцев проходят собственные подошвенные пальцевые сосуды, анастомозирующие между собой, и нервы.

Сухожилия проходят в костно-фиброзных каналах, образованных связками и фалангами. Синовиальные влагалища этих сухожилий начинаются на уровне плюснефаланговых суставов, заканчиваются у основания дистальных фаланг, где сухожилия прикрепляются одной общей пластинкой.

Суставы стопы, *articulationes pedis*

Подтаранный сустав, *art. subtalaris*, образован задними суставными поверхностями таранной и пяточной костей, представляющими в общем отрезки цилиндрической поверхности. Они окружены совершенно замкнутой суставной сумкой, подкрепленной вспомогательными связками с боков.

Пяточно-кубовидный сустав, *art. calcaneocuboidea*, вместе с соседним с ним *art. talonavicularis* описывается также под общим именем поперечного сустава предплюсны, *art. tarsi transversa*, или сустава Шопара. Линия этого сустава проецируется на расстоянии 2,5-3,0 см дистальнее медиальной лодыжки и на 4,0-4,5 см дистальнее латеральной лодыжки. Если рассматривать общую линию сустава Шопара на разрезе, то она напоминает собой поперечно положенную латинскую букву S.

Кроме связок, укрепляющих *art. calcaneocuboidea* и *art. talonavicularis* в отдельности, сустав Шопара имеет еще общую связку, практически весьма важную. Это раздвоенная связка, *lig. bifurcatum*, которая начинается на верхнем крае пяточной кости и затем разделяется на две части, из которых одна прикрепляется к заднелатеральному краю ладьевидной кости, а другая - к тыльной поверхности кубовидной кости. Эта короткая, но крепкая связка является «ключом» сустава Шопара, так как только ее перерезка приводит к широкому расхождению суставных поверхностей при операции вычленения стопы в названном суставе.

Предплюсне-плюсневые суставы, *art. tarsometatarsales*, называемые также в совокупности суставом Лисфранка, соединяют кости второго ряда предплюсны (три клиновидные и кубовидную) с плюсневыми костями. Клиновидные кости сочленяются с первыми тремя плюсневыми, кубовидная - с IV и V плюсневыми. Три первых

сустава имеют отдельные изолированные суставные сумки, IV и V плюсневые - общую. В целом линия сочленений, входящих в состав лисфранкова сустава, образует дугу с четырехугольным выступом назад, соответственно основанию II плюсневой кости. Суставная щель проецируется по линии, проходящей кзади от *tuberositas ossis metatarsalis V* к точке, находящейся на 2,0-2,5 см дистальнее бугристости ладьевидной кости.

«Ключом» сустава Лисфранка является *lig. cuneometatarsalia interossea mediale*. Она идет от медиальной клиновидной кости к основанию II плюсневой кости. Только после рассечения этой связки сустав широко открывается. Предплюсне-плюсневые суставы подкрепляются тыльными и подошвенными связками, *ligg. tarsometatarsalia dorsalia et plantaria*.

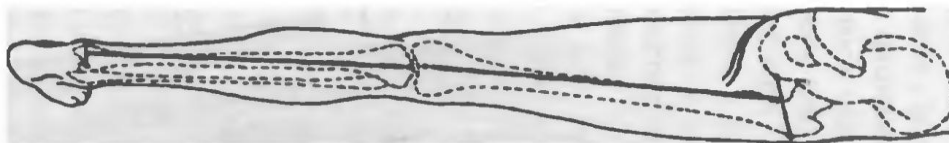
Плюснефаланговые сочленения, *articulationes metatarsophalangeae*, соединяют головки плюсневых костей и основания проксимальных фаланг пальцев. Суставные щели плюснефаланговых суставов проецируются по линии, проходящей на тыле стопы на 2,0-2,5 см проксимальнее подошвенно-пальцевой складки. Эти суставы, как и сустав Лисфранка, с тыла прикрыты сухожилиями разгибателей пальцев, а со стороны подошвы - костно-фиброзными каналами сухожилий сгибателей пальцев и *caput transversum m. adductor hallucis*. Первый плюснефаланговый сустав изнутри укрепляется сухожилием *m. abductor hallucis*.

Движения в суставах в общем такие же, как на кисти в соответствующих сочленениях, но ограничены. Кроме легкого отведения пальцев в стороны и обратно, существует только тыльное и подошвенное сгибание всех пальцев вместе, причем тыльное сгибание больше, чем подошвенное, в противоположность сгибанию пальцев кисти.

V. Задания для самостоятельной работы:

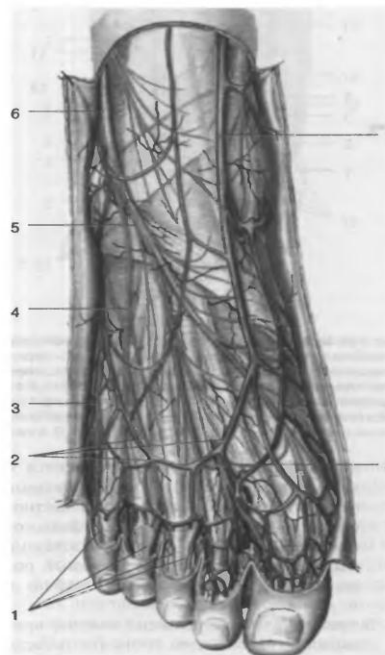
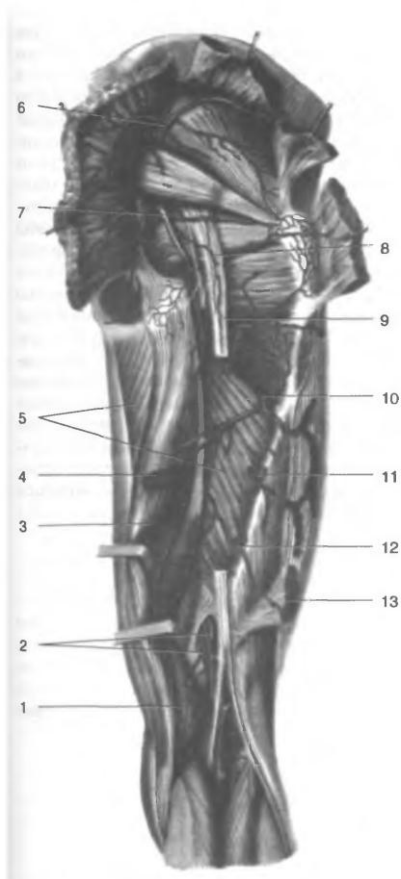
Задание №1.

Укажите, проекция, какого нерва указана?



Задание №2.

Укажите образования:



Задание №3.

1 –	
2 –	
3 –	
4 –	
5 –	
6 –	
7 –	
8 –	
9 –	

10 –	
11 –	
12 –	
13 -	

1 –	
2 –	
3 –	
4 –	
5 -	
6 -	
7 -	
8 -	

Задание №4.

Составьте задачу по теме занятия. (В тетради)

Задание №5.

Составьте 5 тестов по теме занятия. (В тетради)

VI. Контрольные вопросы:

- 1 Границы и послойная топография ягодичной области
- 2 Топография надгрушевидного и подгрушевиного отверстий.
- 3 Жировая клетчатка ягодичной области, сообщения с жировой клетчаткой смежных областей.
- 4 Границы и содержимое мышечной лакуны.
- 5 Границы и содержимое сосудистой лакуны.
- 6 Границы бедренного кольца.
- 7 Понятие о «corona mortis»
- 8 Проекция бедренной артерии.
- 9 Окольный артериальный круг кровообращения бедра.
- 10 Границы и содержимое приводящего канала.
- 11 Пути распространения гнойных процессов и приводящего канала.
- 12 Завороты коленного сустава их клиническое значение.
- 13 Коллатеральное кровообращение в области коленного сустава.
- 14 Топография подколенной ямки. Сосудисто-нервный пучок подколенной ямки.
- 15 Топография подколенной ямки. Пути распространения гнойных процессов из подколенной ямки.
- 16 Послойная топография задней области голени. Голеноподколенный канал: стенки и содержимое канала.
- 17 Послойная топография передней области голени: переднее и латеральное фасциальные ложа голени.

Сосудисто-нервные пучки передней области голени.

18 Медиальный лодыжковый канал: стенки и содержимое канала. Пути распространения гнойных процессов из медиального лодыжкового канала.

19 Послойная топография подошвы стопы. Клетчаточные пространства стопы.

20 Пути распространения гнойных процессов из срединного клетчаточного пространства стопы.

VII. Учебные задачи:

№ 1. У больной К., 70 лет, развился постинъекционный абсцесс в толще правой большой ягодичной мышцы. Объясните причину значительного напряжения тканей и выраженного болевого синдрома. Какой характер распространенности имеет гнойный воспалительный процесс?

(Ответ: большая ягодичная мышца посредством отростков ягодичной фасции разделена на камеры, вследствие чего нагноительные процессы имеют ограниченный характер, сопровождаются значительным напряжением тканей и выраженными болями.)

№ 2. У тучной больной 68 лет, выполняют оперативный доступ к седалищному нерву в задней области бедра. Можно ли использовать в качестве внешнего ориентира при разрезе кожи ягодичную складку? Почему? Как образуется эта складка?

(Ответ: нельзя, поскольку происходит смещение ягодичной складки книзу. Складка не соответствует нижнему краю большой ягодичной мышцы (пересекает его под острым углом). Эта складка образуется вследствие истончения проксимального конца широкой фасции бедра, поверх которого подкожная жировая клетчатка формирует подобие свода)

№ 3. Объясните, в какой квадрант ягодичной области производят внутримышечные инъекции? Почему? Опишите методики определения квадранта области, в который осуществляют инъекции?

(Ответ: верхний латеральный. Отсутствуют сосудисто-нервные пучки. Первая методика: горизонтальной линией, проведенной через большой вертел, и вертикальной линией, проведенной через седалищный бугор, ягодичную область делят на четыре квадранта (отдела). Вторая методика: кисть, противоположная ягодичной области, с максимально отведенным большим пальцем укладывают так, чтобы большой палец был на уровне большого вертела. Верхний латеральный отдел будет ограничен указательным и большим пальцами)

VIII. Контрольные тесты:

Через подгрушевидное отверстие в ягодичную область из малого таза проходят две артерии и четыре нерва: (6)

верхняя ягодичная артерия

+ внутренняя половая артерия

- + нижняя ягодичная артерия
- верхний ягодичный нерв
- + задний кожный нерв бедра
- + нижний ягодичный нерв
- + половой нерв
- + седалищный нерв

У больного туберкулезным спондилитом 3-го поясничного позвонка при обследовании обнаружен «холодный» натечный абсцесс в передней области бедра, который спустился по ходу: (1)

- подвздошных и далее бедренных кровеносных сосудов
- бедренного нерва, отходящего от поясничного сплетения
- + подвздошно-поясничной мышцы

Бедренная артерия в бедренном треугольнике расположена по отношению к бедренному нерву: (1)

- спереди
- снизу
- латерально
- + медиально
- сзади

Флегмона подколенной ямки распространилась в переднюю область бедра, что произошло по: (1)

- фасциальному влагалищу портняжной мышцы
- фасциальному влагалищу тонкой мышцы
- + приводящему каналу
- ходу седалищного нерва

IX. Глоссарий.

V. Saphena magna	Большая подкожная вена
A. Femoralis	Бедренная артерия
R. Superficialis a. Circumflexae femoris medialis	Поверхностная ветвь артерии огибающей бедро
N. Femoralis	Бедренный нерв
Canalis obturatorius	Запирательный канал
Sulcus femoris anterior	Передняя борозда бедра
Compartimentum femoris mediale	Медиальном ложе бедра
Zona orbicularis	Круговая зона

«Операции на верхней и нижней конечности. Операции на сосудах, нервах, сухожилиях».

Мотивационная характеристика: изучить топографию данной области для обоснования выбора оперативных доступов. Изучить технику операций с учетом индивидуальных различий формы изучаемой области. Знание расположения магистральных сосудисто-нервных пучков изучаемой области позволит предвидеть пути распространения гнойных процессов и своевременно проводить хирургические вмешательства. Знание путей метастазирования в лимфатические узлы позволит уточнить первичную локализацию и распространённость злокачественных образований изучаемой области.

I. Цели:

Студент должен знать:	Студент должен уметь:	Студент должен владеть:
1. Сосудистый шов - требования, классификация, виды. 2. Проекцию крупных сосудов, на поверхность кожи верхней и нижней конечностей. 3. Технику пункции и канюлирования центральных вен по Сельдингеру на каждом этапе. 4. Технику обнажения и перевязки крупных сосудов верхней и нижней конечностей на каждом этапе. 5. Технику оперативного вмешательства при операциях на сосудах верхней и нижней конечностей на каждом этапе: <ul style="list-style-type: none"> • сосудистый шов карреля • сосудистый шов Морозовой 6. Шов нерва - требования, классификация, виды. 7. Проекцию крупных нервов на поверхность кожи верхней и нижней конечностей. 8. Технику оперативного вмешательства при операциях на нервах верхней и нижней конечностей на каждом этапе: <ul style="list-style-type: none"> • невролиз • эндоневролиз • невротомия • пластика нерва 9. Шов сухожилия - требования, классификация, виды. 10. Проекцию крупных сухожилий на поверхность кожи верхней и нижней конечностей. 11. Технику оперативного вмешательства при операциях на сухожилиях верхней и нижней конечностей на каждом этапе: <ul style="list-style-type: none"> • тенорафия • тенотомия • тенолиз • тенодез • сухожильный шов кюнео • сухожильный шов брауна • сухожильный шов ланге • сухожильный шов шварца • сухожильный шов витцеля • сухожильный шов беннела 	1. Проводить осмотр и пальпацию областей верхней и нижней конечности. 2. Пользоваться специальным хирургическим инструментарием для операций на сосудах, нервах, сухожилиях верхней и нижней конечности. 3. Выполнять основные оперативные вмешательства на каждом этапе.	1. Навыками осмотра и пальпации всех отделов конечностей. 2. Навыками работы с хирургическим инструментарием для операций на сосудах, нервах, сухожилиях верхней и нижней конечности. 3. Навыками хирургических манипуляций на каждом этапе.

II. Вопросы для проверки исходного уровня знаний:

1. Проекция сосудисто-нервных пучков верхней и нижней конечности.
2. Вне- и проекционный доступ к сосудисто-нервным пучкам (на примере доступа к плечевой артерии в средней трети плеча).
3. Виды первичной хирургической обработки ран конечностей. Повреждения сосудов, нервов, сухожилий конечностей.
4. Виды сосудистого шва (узловой, обвивной (Карреля), «П» - образный).
5. Шов сосуда по Каррелю (этапы операции).
6. Строение нерва (схема поперечного сечения).
7. Шов нерва (этапы операции).
8. Шов сухожилия по Беннелю.
9. Виды ампутаций и показания к ним
10. Специальный хирургический инструментарий для операций на костях и суставах конечностей.

III. Объект изучения - организм человека.

IV. Информационная часть:

Симптомы повреждения крупных нервов верхних конечностей

Повреждение или сдавление локтевого нерва наиболее часто происходит в четырёх местах: 1) в задней области локтя при переломе медиального надмыщелка плечевой кости или локтевого отростка (olecranon), 2) в мышечном туннеле, сформированном в месте соединения плечевой и локтевой головок *m. flexor carpi ulnaris* в передней локтевой области, 3) в канале Гюйона в передней области запястья и 4) в области гипотенара, где нерв лежит относительно поверхностно и может быть подвержен травме.

Полное поражение локтевого нерва вызывает ослабление ладонного сгибания кисти из-за потери функции *m. flexor carpi ulnaris* (сгибание сохраняется частично за счет *m. flexor carpi radialis* и *m. palmaris longus*, иннервируемых *n. medianus*), отсутствие сгибания основных фаланг IV и V, отчасти и III пальцев из-за паралича червеобразных и межкостных мышц, невозможность сведения и разведения пальцев, особенно V и IV (паралич межкостных мышц), невозможность приведения большого пальца (паралич *m. adductor pollicis*).

В результате атрофии *mm. interossei* и *lumbricales*, а также мышц *hypothenar* и при гиперэкстензии основных фаланг наблюдается сгибание средних и концевых, в результате чего кисть принимает вид «когтистой, птичьей лапы». Одновременно пальцы несколько разведены, особенно отведены IV и, главным образом, V пальцы.

Поверхностная чувствительность нарушена обычно в коже V и медиальной половине IV пальца и соответствующей им медиальной части кисти.

Повреждения лучевого нерва чаще происходят при переломе плечевой кости в средней трети (здесь нерв непосредственно прилежит к кости) и при переломе шейки лучевой кости. В этом случае может быть повреждена глубокая ветвь лучевого нерва. Однако ведущие симптомы будут одинаковы: из-за нарушения иннервации мышц-разгибателей запястья и пальцев кисть приобретает типичную свисающую форму «тюленья лапа», невозможно также отведение большого пальца (паралич *m. abductor pollicis longus*). Чувствительность кожи кисти нарушается только при повреждении лучевого нерва проксимальнее локтевого сустава, так как при этом выпадает функция чувствительной поверхностной ветви лучевого нерва.

При поражении срединного нерва в локтевой области и передней области предплечья страдают пронация и ладонное сгибание кисти, теряется сгибание в дистальных межфаланговых суставах II и III пальцев из-за нарушения иннервации *m. flexor digitorum superficialis* и *m. flexor digitorum profundus* с лучевой стороны. Невозможно противопоставление I пальца и сгибание концевой фаланги I пальца (паралич *m. flexor pollicis longus et brevis*). Потеряно также сгибание пальцев в проксимальных межфаланговых суставах II и III пальцев из-за паралича первой и второй червеобразных мышц. Таким образом, при попытке сжать пальцы в кулак 2 и 3 палец остаются выпрямленными: симптом «рука проповедника».

Чувствительность выпадает на ладонной поверхности I, II и III пальцев и прилегающей половине IV пальца. На тыльной поверхности пальцев выпадает кожная чувствительность концевых фаланг II, III и IV пальцев. Появляются трофические расстройства - сухость и похолодание кожи, шелушение, синюшность.

При еще более низких поражениях нерва (синдром запястного канала) может сохраниться функция сгибания концевых фаланг I, II и III пальцев (*m. flexor pollicis longus* и *m. flexor digitorum profundus*), и тогда все симптомы поражения ограничиваются поражением мышц *thenar*, *mm. lumbricales* и нарушениями чувствительности в типичной зоне.

Общий малоберцовый нерв из-за поверхностного положения повреждается довольно часто. Этому способствует и прохождение нерва вокруг шейки малоберцовой кости (в верхнем мышечно-малоберцовом канале), что при ушибах или переломе шейки кости часто ведет и к повреждению нерва. Полный разрыв общего малоберцового нерва сопровождается параличом всех мышц переднего и латерального фасциального ложа голени (глубокий малоберцовый нерв) и нарушению чувствительности кожи переднелатеральной поверхности голени и тыла стопы (поверхностный малоберцовый нерв). При этом разгибание стопы невозможно, она свисает, слегка подвернута кнутри, пальцы несколько согнуты «конская стопа».

Больному приходится высоко поднимать ногу, чтобы не задевать стопой о землю (симптом «петушиной походки»). Ходить на пятках больной не может.

Переломы лодыжек составляют до 60% всех переломов голени. Чаще всего перелом лодыжек происходит при «подворачивании» стопы кнаружи, то есть при пронированной стопе. Поэтому повреждения такого типа называют пронационными переломами. При классическом пронационном переломе Дюпюитрена происходит перелом медиальной лодыжки или разрыв медиальной коллатеральной (дельтовидной) связки, перелом малоберцовой кости в нижней трети, разрыв дистального межберцового синдесмоза, подвывих или вывих стопы кнаружи.

Форсированное «подворачивание» стопы кнутри приводит к возникновению так называемого супинационного перелома. Это повреждение - обратное по механизму пронационному перелому. Резкая супинация заднего отдела стопы приводит к натяжению пяточно-малоберцовой связки и к разрыву ее или отрывному перелому наружной лодыжки. Линия перелома проходит в поперечном направлении.

Операции на сосудах нижней конечности

Пункция бедренной артерии по Сельдингеру. Пункцию осуществляют с целью введения в аорту и её ветви катетера, через который можно осуществить контрастирование сосудов, зондировать полости сердца. Вкол иглы внутренним диаметром 1,5 мм осуществляют тотчас ниже паховой связки по проекции бедренной артерии. Через просвет введённой в артерию иглы сначала вводят проводник, затем иглу извлекают и вместо нее на проводник надевают полиэтиленовый катетер наружным диаметром 1,2-1,5 мм. Катетер вместе с проводником продвигают по бедренной артерии, подвздошным артериям в аорту до нужного уровня. Затем проводник удаляют, а к катетеру присоединяют шприц с контрастным веществом.

Операции при варикозном расширении вен голени и бедра. При варикозном расширении вен нижней конечности (*v. saphena magna* и *v. saphena parva*) из-за недостаточности венозных клапанов кровь застаивается в нижних отделах голени, в результате чего нарушается трофика тканей, развиваются трофические язвы. Этому способствует и недостаточность клапанов перфорантных вен, из-за чего в поверхностные вены происходит сброс крови из глубоких вен. Целью операций является ликвидация кровотока по поверхностным венам (при полной уверенности в проходимости глубоких вен!). Применявшиеся ранее операции по перевязке большой подкожной вены у места её впадения в бедренную (в частности, операция Троянова-Тренделенбурга оказались недостаточно эффективными. Наиболее радикальной является операция полного удаления большой подкожной вены по Бэбкоку. Принцип метода заключается в удалении вены с помощью введенного в нее специального гибкого стержня с булавовидной головкой на конце через небольшой разрез под паховой связкой до уровня коленного сустава, где также через небольшой разрез производят венесекцию. Проводник выводят через это отверстие, булавовидную головку заменяют на венэкстрактор (металлический конус с острыми краями). Вытягивая экстрактор за проводник у верхнего разреза, удаляют вену из подкожной клетчатки. По тому же принципу удаляют дистальную часть вены на голени.

Для ликвидации сброса венозной крови из глубоких вен в поверхностные производят операцию по перевязке перфорантных вен по способу Коккетта (в подкожной клетчатке, то есть эпифасциально) или по способу Линтона (субфасциально). В настоящее время операции по перевязке перфорантных вен начали с успехом выполнять с помощью видеондоскопической техники.

V. Задания для самостоятельной работы:

Задание №1.

Укажите основные требования к сосудистому шву. Объясните клиническое значение шва Карреля.

Задание №2.

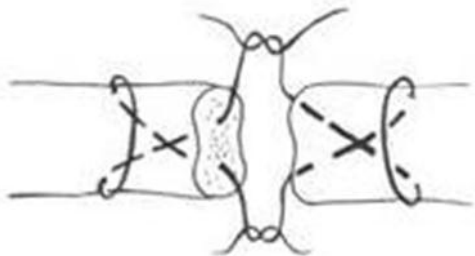
Укажите основные требования к шву нерва.

Задание №3.

Укажите основные требования к шву сухожилия.

Задание №4.

Шов сухожилия. Назовите автора.



Задание №5.

Составьте задачу по теме занятия. (В тетради)

Задание №6.

Составьте 5 тестов по теме занятия. (В тетради)

VI. Контрольные вопросы:

1. Этапы фармирования сосудистого шва.

2. Требования к шву сосуда.
3. Требования к шву сухожилия.
4. Требования к шву нерва.

VII. Учебные задачи:

№1 Хирург выполняет циркулярный сосудистый шов по способу Карреля. Объясните, с какой целью предварительно иссекают наружную оболочку (адвентицию), освобождая от нее 2-3 мм концов артерии?

(Ответ: чтобы при прошивании стенки артерии исключить вворачивание наружной оболочки в просвет (обеспечение атромбогенности сосудистого шва))

№2. При выполнении циркулярного сосудистого шва по способу Карреля хирург соединяет концы артерии тремя «П» - образными швами-держалками. С какой целью используются швы-держалки?

(Ответ: 1) сближение концов артерии и фиксация их в этом положении; 2) перевод раны артерии в горизонтальную плоскость; 3) выворачивание стенки концов артерии для сопоставления их внутренними оболочками («интима к интима», для обеспечения атромбогенности сосудистого шва); 4) возможность вращения артерии по оси, для наложения шва по трем граням.)

№3. Больному Ч., 53 лет, показана целиакография. Объясните, что представляет собой этот метод исследования? Каким образом производят целиакографию?

(Ответ: целиакография (вид селективной ангиографии) - рентгеноконтрастное исследование бассейна чревного ствола посредством пункции и катетеризации бедренной артерии по способу Сельдингера.)

VIII. Контрольные тесты:

Под термином «перевязка артерии на протяжении» подразумевается: (1)

- лигирование артерии на расстоянии 2-3 см от места ее повреждения
- перевязка артерии в проксимальном отделе конечности
- +перевязка артерии вне раны в пределах здоровых тканей
- перевязка артерии вместе с веной
- фиксация временного шунта артерии с помощью лигатур

Перевязка артерии на протяжении производится: (3)

- при некрозе дистального отдела конечности
- для лечения варикозной болезни
- +при кровотечении из гнойной раны
- +при кровотечении из размозженной раны
- +при кровотечении из раны, расположенной в области со сложными топографоанатомическими взаимоотношениями

К сосудистому шву предъявляются все требования, кроме: (1)

- атравматичности
- герметичности
- профилактики нарушения тока крови
- профилактики сужения просвета сосуда
- +профилактики нарушения разволокнения мышечного слоя стенки сосуда

Невролиз или невролизис - это: (1)

- разрушение нерва в месте поражения
- +освобождение нерва из рубцовых сращений
- рассасывание нервного ствола
- рубцовое ущемление нерва
- ущемление нерва костными отломками

Требования, предъявляемые к сухожильному шву: (1)

- захватывание минимального количества сухожильных пучков
- обеспечение гладкой поверхности сухожилий
- не допущение разволокнения концов сухожилия
- сохранение сосудов и кровоснабжения сухожилия
- обеспечение прочности шва
- +все вышеперечисленное

IX. Глоссарий:

M. Adductor pollicis	Мышца, приводящая большой палец
V. Saphena parva	Малая подкожная вена
Flexor digitorum profundus	Глубокий сгибатель пальцев кисти
M. Flexor carpi ulnaris	Локтевой сгибатель запястья
M. Interossea	Межкостная мышца
N. Medianus	Срединный нерв
Mm. Lumbricales	Червеобразные мышцы
Thenar	Мышцы возвышения большого пальца

**Методические указания к практическому занятию и к выполнению внеаудиторной самостоятельной работе по теме:
«Операции на верхней и нижней конечности. Операции на длинных трубчатых костях и суставах верхней и нижней конечности. Ампутации и экзартикуляции.»**

Мотивационная характеристика: изучить топографию данной области для обоснования выбора оперативных доступов. Изучить технику операций с учетом индивидуальных различий формы изучаемой области. Знание расположения магистральных сосудисто-нервных пучков изучаемой области позволит предвидеть пути распространения гнойных процессов и своевременно проводить хирургические вмешательства. Знание путей метастазирования в лимфатические узлы позволит уточнить первичную локализацию и распространённость злокачественных образований изучаемой области.

I. Цели:

Студент должен знать:	Студент должен уметь:	Студент должен владеть:
1. Операции на суставах – классификация, виды: <ul style="list-style-type: none"> • артропластика • артролиз • артродез • артротомия • резекция • экзартикуляция 2. Технику выполнения пункции плечевого, локтевого, лучезапястного, тазобедренного, коленного суставов на каждом этапе 3. Операции на костях: <ul style="list-style-type: none"> • ампутации • остеотомия • трепанация • резекция • костная пластика 4. Технику выполнения операций на костях и суставах на каждом этапе.	1. Проводить осмотр и пальпацию областей верхней и нижней конечности. 2. Пользоваться специальным хирургическим инструментарием для операций на сосудах, нервах, сухожилиях, на суставах и костях верхней и нижней конечности на каждом этапе. 3. Выполнять основные оперативные вмешательства на каждом этапе.	1. Навыками осмотра и пальпации всех отделов конечностей. 2. Навыками работы с хирургическим инструментарием для операций на сосудах, нервах, сухожилиях, на длинных трубчатых костях и суставах верхней и нижней конечности. 3. Навыками хирургических манипуляций на каждом этапе.

II. Вопросы для проверки исходного уровня знаний:

1. Артропластика – понятие.
2. Артролиз – понятие.
3. Артродез – понятие.
4. Артротомия – понятие.
5. Виды ампутаций и показания к ним
6. Специальный хирургический инструментарий для операций на костях и суставах конечностей.

III. Объект изучения - организм человека.

IV. Информационная часть:

Пункции суставов конечностей

Пункции применяются с целью выяснения характера содержимого полости сустава, для эвакуации патологической жидкости, введения лекарственных веществ, а также для введения инструментов при артроскопии. Как и при всех других пункциях, иглу вводят через смещённую пальцем кожу над местом пункции, чтобы при возвращении кожи на своё место не осталось прямого раневого канала, через который инфекция могла бы попасть в полость сустава. В большинстве случаев иглу вкалывают через предварительно анестезированный участок кожи на разгибательной поверхности сустава, где нет крупных сосудов и нервов.

Пункция плечевого сустава.

Пункцию производят в положении больного лежа на здоровом боку или сидя, ее можно выполнить спереди, снаружи и сзади.

Спереди плечевой сустав пунктируют, ориентируясь на клювовидный отросток лопатки, который пальпируется в подключичной ямке на 3 см книзу от акромиального конца ключицы. Иглу вводят под клювовидный отросток и продвигают кзади между ним и головкой плечевой кости на глубину 3-4 см.

При пункции сустава снаружи иглу вкалывают книзу от наиболее выпуклой части акромиона во фронтальной плоскости через толщу дельтовидной мышцы.

При пункции плечевого сустава сзади иглу вводят книзу от акромиона, в углубление, образованное им и задним краем дельтовидной мышцы, перпендикулярно на глубину 4-5 см.

Пункция локтевого сустава.

Руку сгибают в локтевом суставе под прямым углом. Сзади пункцию производят над верхушкой локтевого отростка и направляют иглу вперед. Сзади снаружи иглу вкалывают между латеральным надмышечком плечевой кости и локтевым отростком локтевой кости и проникают в сустав над головкой лучевой кости.

Переломы шейки бедра довольно часто происходят у людей старше 60 лет, особенно у женщин, у которых в этом возрасте кости слабы и ломки в результате развивающегося остеопороза. В настоящее время такие переломы успешно лечатся с помощью трехлопастного металлического гвоздя. Относительно редкие неудачи такого лечения часто связаны с нарушением кровоснабжения шейки и головки бедренной кости. Это происходит в тех случаях, когда повреждаются суставные ветви медиальной огибающей бедро артерии и всё кровоснабжение головки берет на себя небольшая по

калибру артерия связки головки. Если же повреждается и эта артерия, кровоснабжение головки прекращается и наступает ее асептический некроз.

Пункция коленного сустава.

Пунктировать коленный сустав можно в 4 точках: в области верхнемедиального, нижнемедиального, верхнелатерального и нижнелатерального углов надколенника.

Наиболее часто используется верхнелатеральный доступ: точка вкола располагается при этом на 1,5-2 см кнаружи и книзу от основания надколенника (здесь проецируется верхнелатеральный заворот коленного сустава, в котором отсутствует хрящевая ткань, а капсула сустава не прикрыта мышцами, т.е. прокол производится только через кожу, подкожную жировую клетчатку и капсулу сустава).

Иглу вводят перпендикулярно поверхности кожи и ведут за надколенник в горизонтальной плоскости. Обычно глубина вкола иглы не более 1,5-2,5 см. Это наиболее простой, безопасный и эффективный способ пункции коленного сустава.

При невозможности пунктировать сустав в верхнелатеральной точке пункцию можно осуществлять в нижнелатеральной (на 1,5-2 см кнаружи и книзу от верхушки надколенника), иглу при этом ведут за надколенник (глубина вкола иглы 1,5-2,5 см).

При пункции в нижнемедиальной (на 1,5-2 см кнаружи и книзу от верхушки надколенника) и верхнемедиальной точках (на 1,5-2 см кнаружи и кверху от основания надколенника) иглу ведут за надколенник к его центру (глубина вкола иглы 1,5-2,5 см).

Ампутации конечностей

Ампутация - операция отсечения дистальной части органа или конечности. Ампутация на уровне сустава носит название экзартикуляции.

Выделяют ампутации по первичным показаниям (первичные), по вторичным показаниям (вторичные) и повторные, или реампутации.

Первичная ампутация производится в порядке первичной хирургической обработки раны для удаления нежизнеспособной части конечности в ранние сроки - до развития клинических признаков инфекции.

Вторичную ампутацию производят, когда консервативные мероприятия и хирургическое лечение неэффективны. Ампутации по вторичным показаниям выполняют в любом периоде лечения при развитии осложнений, угрожающих жизни больного.

Реампутации производят после неудовлетворительных результатов ранее произведенных усечений конечности, при порочных культях, препятствующих протезированию, при распространении некроза тканей после ампутации, по поводу гангрены вследствие облитерирующих заболеваний сосудов или прогрессирования анаэробной инфекции.

Показания к первичной ампутации: полное или почти полное травматическое отделение конечности; ранения с повреждением главных сосудов, нервов, мягких тканей, с раздроблением кости; обширные открытые повреждения костей и суставов при невозможности вправления и вторичных расстройствах кровообращения; обширные повреждения мягких тканей на протяжении более 2/3 окружности конечности; отморожения и обширные ожоги, граничащие с обугливанием.

Ампутация по первичным показаниям должна осуществляться просто и быстро. Уровень ампутации при этом определяется расположением раны, общим состоянием пострадавшего и местными изменениями. Экстренная ампутация выполняется в пределах здоровых тканей и на уровне, который гарантирует спасение жизни пострадавшего и обеспечивает благоприятное послеоперационное течение.

Экстренную ампутацию следует производить как можно дистальнее с целью сохранения длины будущей культя.

Следует, однако, иметь в виду, что с развитием новых хирургических технологий, например микрохирургии, возможно сохранение конечности даже в ситуациях, которые ранее считались абсолютным показанием к ампутации. Уже описано много успешных случаев реплантации кисти после её полного отрыва.

Показания к вторичным ампутациям: обширные повреждения мягких тканей с переломами костей, осложненные анаэробной инфекцией; распространенные гнойные осложнения переломов трубчатых костей при безуспешности консервативного лечения; гнойное воспаление суставов при их ранении или переходе воспалительного процесса с эпифизов костей при явлениях интоксикации и сепсиса; повторные аррозийные кровотечения из крупных сосудов при больших гнойных ранах, развивающемся сепсисе и истощении раненого, безуспешности консервативного лечения; омертвление конечности вследствие облитерации или перевязки главных артериальных стволов; отморожения IV степени после некрэктомии или отторжения омертвевших участков.

Как видно из приведённого перечня показаний, в каждом из них так или иначе упоминается развитие инфекции. Лишь когда исчерпаны все возможности борьбы с инфекцией, возникают показания к ампутации.

В мирное время ампутации производят наиболее часто в связи с поражением артерий при атеросклерозе и облитерирующем артериите и в случаях дорожного травматизма.

Ампутация конечности складывается из 4 основных моментов: рассечения кожи и других мягких тканей; распиливания костей; обработки раны, перевязки сосудов, отсечения нервов; ушивания раны.

По виду рассечения мягких тканей ампутации делятся на круговые и лоскутные. Круговые ампутации применяют на тех отделах конечностей, где кость со всех сторон равномерно окружена мягкими тканями.

Круговые ампутации делят на гильотинные, одно-, двух- и трёх- моментные.

При гильотинной ампутации все мягкие ткани и кость пересекают в одной плоскости без предварительного оттягивания кожи. Этот способ применяется при анаэробной инфекции. Конечность в этих случаях ампутируют в пределах здоровых тканей, культя остается широко открытой для аэрации. При соответствующем лечении сыворотками и антибиотиками в этом случае можно сохранить жизнь раненого. В то же время ясно - при таком способе заведомо образуется патологическая культя с выступающей из мягких тканей костью, что потребует проведения реампутации.

При одномоментной ампутации кожу и подкожную клетчатку предварительно оттягивают проксимально, после чего одним движением ампутационного ножа рассекают все мягкие ткани. Затем, оттянув насколько возможно проксимально мягкие ткани с помощью ретрактора, перепиливают кость. Этот способ ампутации отличается от гильотинного тем, что кость пересекают не на одном уровне с мягкими тканями, а после их оттягивания. Это создаёт небольшой запас мягких тканей, которого, однако, недостаточно для полноценного укрытия культи. Такая ампутация выполняется при тяжелом состоянии больного, когда он не сможет перенести более сложные способы ампутации.

Двухмоментный способ ампутации: сначала рассекают кожу, подкожную клетчатку и фасцию (первый момент), затем по краю сократившейся и оттянутой кожи рассекают все мышцы до кости (второй момент), после чего мышцы оттягивают проксимально и перепиливают кость.

Трёхмоментный способ начинают также с рассечения кожи, клетчатки и фасции, вторым моментом является рассечение поверхностно расположенных мышц, которые могут при разрезе сокращаться на значительное расстояние. Третьим моментом рассекают глубокие мышцы по краю сократившихся поверхностных, оттягивают весь массив мягких тканей ретрактором и перепиливают кость.

Нетрудно заметить, что число «моментов» относится к рассечению только мягких тканей, перепиливание кости как этап ампутации к этим «моментам» не относится. Принцип двух- и трёхмоментного рассечения мягких тканей при круговой ампутации введен Н.И. Пироговым. Эти способы дают возможность скрыть распил бедренной или плечевой кости в глубине конуса мягких тканей. Рубец кожи при таком конусно-круговом способе ампутации располагается на концевой (опорной для нижней конечности) поверхности культи.

Лоскутные способы ампутации в настоящее время более распространены. Чаще их используют при ампутации голени и предплечья. Различают одно- и двухлоскутные ампутации, при которых рана покрывается одним или двумя лоскутами. Лоскуты образуются из кожи и подкожной жировой клетчатки. Если в лоскут включается и фасция, то ампутация называется фасциопластической. В большинстве случаев длинный лоскут должен быть равен по длине 2/3, а по ширине - полному диаметру конечности на уровне ампутации. Короткий лоскут составляет 1/3 диаметра, т. е. половину длины длинного лоскута. Благодаря этому кожный рубец культи смещается с торца на неопорную часть культи, что облегчает последующее протезирование. Оптимальным считается такое выкраивание лоскутов, которое позволяет добиться расположения рубца по задней поверхности на культях голени и бедра.

По способу укрытия опилов кости различают фасциопластические, миопластические и костно-пластические ампутации. Для верхней конечности наиболее приемлем фасциопластический метод, для нижней конечности - костно-пластический. Начало костнопластическим ампутациям положил Н.И. Пирогов, который впервые сформировал опорную культю голени за счет лоскута пяточной кости.

Позднее этот принцип был использован при ампутации голени (Бир), бедра (Гритти). Однако эти способы достаточно технически сложны, непременным условием для их использования является хорошее кровоснабжение всех тканей конечности. На практике их применяют относительно редко.

По способу обработки костной культи различают периостальный (субпериостальный) и аperiостальный методы. При первом из них надкостницу рассекают дистальнее уровня распила кости и отодвигают в проксимальном направлении, чтобы после отпиливания кости прикрыть этой надкостницей опил кости. На практике такой способ можно применять только у детей из-за хорошей эластичности их надкостницы. У взрослых сдвинуть надкостницу без её повреждения практически невозможно, а повреждённые участки надкостницы в последующем становятся местом роста острых костных шипов - остеофитов, что делает культю непригодной для протезирования («порочная» культя).

Как правило, в настоящее время применяется аperiостальный метод. Он заключается в том, что после циркулярного рассечения надкостницы скальпелем её сдвигают распатором Фарабёфа в дистальном направлении на расстояние не менее 0,5 см. Пилу для перепиливания кости ставят на 2-3 мм дистальнее ровного края пересечённой надкостницы. В результате надкостница не травмируется пилой, а кровоснабжение костной культи остаётся хорошим.

Обработка нервов культи при ампутации. После отпиливания кости производят обработку нервов в мягких тканях культи. В настоящее время нервы пересекают лезвием бритвы или острым скальпелем после отодвигания мягких тканей в проксимальном направлении на 5-6 см. При этом не рекомендуется вытягивать нерв. Недопустима перерезка нерва ножницами. В процессе операции должны быть укорочены не только основные нервные стволы, но и крупные кожные нервы. Высокое пересечение нерва является профилактикой врастания неизбежно образующихся невром в соединительнотканый рубец мягких тканей. Если это происходит, возникают сильные боли, иногда фантомные, то есть в ампутированных фрагментах. В то же время пересечение нерва не должно быть и слишком высоким, поскольку в этом случае может развиваться атрофия мышц с образованием трофических язв кожи, контрактур и пр.

Обработка сосудов культи. Как правило, ампутации выполняют под жгутом. Это даёт возможность бескровно пересекать все мягкие ткани. В конце операции до снятия жгута в культе перевязывают все крупные сосуды, причем артерии перевязывают двумя лигатурами, нижняя из которых должна быть прошивной: один из концов лигатуры вдевают в иглу, с помощью которой прошивают обе стенки артерии. Такая дополнительная фиксация страхует от соскальзывания лигатуры. В качестве шовного материала многие хирурги предпочитают кетгут, поскольку при использовании шёлка возможно образование лигатурного свища. Концы лигатур отрезают только после снятия жгута. Более мелкие сосуды перевязывают с прошиванием окружающих тканей.

V. Задания для самостоятельной работы:

Задание №1.

Пункция сустава. Дайте определение, укажите показания.

Задание №2.

Ампутация. Дайте определение, укажите показания.

Задание №3.

Укажите виды ампутаций.

Задание №4.

Составьте задачу по теме занятия. (В тетради)

Задание №5.

Составьте 5 тестов по теме занятия. (В тетради)

VI. Контрольные вопросы:

- 1 Основные способы оперативных вмешательств на суставах конечностей.
- 2 Первичная хирургическая обработка ран конечностей.
- 3 Способы остановки кровотечения.
- 4 Техника выполнения пункции плечевого, локтевого, тазобедренного, коленного суставов. Показания и техника выполнения гильотинной ампутации конечности. Обработка сосудов и нервов.
- 5 Показания и техника выполнения двухмоментной ампутации конечности. Обработка сосудов и нервов.
- 6 Показания и техника выполнения трехмоментной ампутации конечности. Обработка сосудов и нервов.
- 7 Костно-пластическая ампутация стопы по Пирогову.

VI. Учебные задачи:

№1. При лечении закрытых переломов длинных трубчатых костей применяют скелетное вытяжение, обеспечивающее хорошую репозицию и фиксацию костных отломков. В каких случаях показано скелетное вытяжение? Какими способами его осуществляют?

(Ответ: При переломах, не поддающихся одномоментному вправлению; при невозможности удержать отломки после одномоментного вправления гипсовой повязкой. Два способа скелетного вытяжения: проведение металлической спицы и применение металлической клеммы в зоне метафизов (наиболее часто в зоне мыщелков бедра, бугристости большеберцовой кости, пяточного бугра, локтевого отростка)

№2. Анатомо-физиологические особенности длинной трубчатой кости, большие сроки заживления костной раны и возможность смещения костных отломков (вследствие мышечной тяги) определяют особенности хирургических вмешательств на этом органе. Назовите их.

(Ответ: 1) тщательное сопоставление (репозиция) костных отломков; 2) удержание их в правильном положении на весь период образования костной мозоли.)

№3. При хирургическом лечении переломов длинных трубчатых костей необходимо обеспечить условия для регенерации костной ткани. Назовите эти условия.

(Ответ: 1) обеспечение соприкосновения костных отломков и удержание их от смещения; 2) исключение интерпозиции (наличие между отломками фасции, мышцы, жировой клетчатки - причина образования ложного сустава); 3) обеспечение хорошего кровоснабжения концов костных отломков (удаление острых неровных краев); 4) надкостница по краю отломков должна быть целой; 5) профилактика гипокальциемии (коррекция нарушений функции щитовидной и паращитовидных желез).)

VIII. Контрольные тесты:

Пункция локтевого сустава у медиального надмыщелка плечевой кости не производится из-за опасности повреждения: (1)

- лучевого нерва
- + локтевого нерва
- плечевой артерии
- плечевой вены
- срединного нерва

Расположение послеоперационного рубца по завершению ампутации желательно: (1)

- на рабочей поверхности
- + на нерабочей поверхности
- на конце культи
- на поверхности с наиболее прочной кожей
- расположение рубца не имеет значения

Круговые ампутации бывают: (3)

- + одномоментные

- + двухмоментные
- + трехмоментные
- четырёхмоментные
- пяномоментные

Иссечение суставных концов костей, пораженных каким-либо патологическим процессом, называется: (1)

- + резекцией сустава
- артропластикой
- синовэктомией
- артродезом
- артротомией

Выравнивание и сопоставление смещенных отломков костей при переломах называется: (1)

- редрессацией
- остеосинтезом
- остеотомией
- трансплантацией
- + репозицией

IX. Глоссарий:

Incisio	разрез
Tomia	рассечение
Stomia	наложение свища
Sectio	сечение
Punctio	прокол
Ectomia	удаление
Resectio	иссечение органа или конечности с обязательным сохранением периферического отдела
Ampulatio	отсечение периферической части конечности или органа
Exarticulatio	Вычленение периферической части конечности на уровне сустава
Rrhaphia	Наложение шва
Bypass	Обходное шунтирование
Raphe epyneurale	Эпинеуральный шов

«Операции при гнойно-воспалительных заболеваниях верхней и нижней конечности. Флегмоны верхней и нижней конечности. Операции при гнойных процессах в области пальцев кисти: панариции.»

Мотивационная характеристика: изучить топографию данной области для обоснования выбора оперативных доступов. Изучить технику операций с учетом индивидуальных различий формы изучаемой области. Знание расположения магистральных сосудисто-нервных пучков изучаемой области позволит предвидеть пути распространения гнойных процессов и своевременно проводить хирургические вмешательства. Знание путей метастазирования в лимфатические узлы позволит уточнить первичную локализацию и распространённость злокачественных образований изучаемой области.

I. Цели:

Студент должен знать:	Студент должен уметь:	Студент должен владеть:
1. Основные принципы хирургического лечения гнойных процессов конечностей 2. Анатомическое обоснование разрезов на верхней и нижней конечности 3. Анатомическое обоснование оперативного доступа к основным сосудистым и нервным элементам верхней конечности 4. Анатомическое обоснование оперативного доступа к основным сосудистым и нервным элементам нижней конечности 5. Пути распространения гнойных процессов по ходу основных анатомических структур (ход нервно-сосудистых элементов, фасциальный футляр) 6. Анатомическое обоснование разрезов при флегмонах верхней и нижней конечностей 7. Анатомическое обоснование разрезов при панарициях. 8. Технику различных способов обезболивания. 9. Технику вскрытия гнойных процессов различной локализации.	1. Проводить осмотр и пальпацию областей верхней и нижней конечности. 2. Пользоваться специальным хирургическим инструментарием для операций при гнойно-воспалительных заболеваниях верхней и нижней конечности на каждом этапе. 3. Выполнять основные оперативные вмешательства на каждом этапе	1. Навыками осмотра и пальпации всех отделов конечностей. 2. Навыками работы с хирургическим инструментарием для операций на мягких тканях верхней и нижней конечности. 3. Навыками хирургических манипуляций на каждом этапе.

II. Вопросы для проверки исходного уровня знаний:

1. Проводить осмотр и пальпацию отделов конечностей.
2. Основные принципы хирургического лечения гнойных процессов конечностей.
3. Технику различных способов обезболивания и вскрытия гнойных процессов различной локализации.

III. Объект изучения - организм человека.

IV. Информационная часть:

Операции при гнойных заболеваниях кисти и пальцев

Панариции. Панариций - острое гнойное воспаление тканей пальца. Виды панарициев называются по тому слою пальца, в котором развилось воспаление. По В.К. Гостищеву выделяется 12 видов панарициев.

Лечение панарициев, как и других гнойных заболеваний, хирургическое. Задачей хирурга является создание оттока гнойного отделяемого, в результате чего снимаются напряжение, боли и отёчность воспалённых тканей, улучшается поступление антибактериальных препаратов к гнойному очагу.

При подкожном панариции ногтевой фаланги хорошего оттока гнойного экссудата достигают с помощью клюшкообразного разреза. Скальпель вкалывают с боковой стороны фаланги (крючок клюшки) и ведут по направлению к межфаланговому суставу во фронтальной плоскости, рассекая, таким образом, соединительнотканые тяжи, идущие от кожи к кости. В результате все ячейки, заполненные гноем, разрушаются, и гной легко оттекает.

На боковой поверхности фаланги остаётся разрез (ручка клюшки), который после ликвидации гнойного процесса заживает с образованием тонкого эластичного рубца. Из рис. 3.59 понятно, что проведение срединного разреза не может быть эффективным, так как вскрыется только ограниченное число гнойных ячеек. Кроме того, разрез на ладонной поверхности ограничивает функцию пальца.

Подкожные панариции II и III фаланг вскрывают по Клаппу переднебоковыми разрезами, также рассекая скальпелем подкожную клетчатку.

Операции на тыльной поверхности дистальной (ногтевой) фаланги

При паронихии рассекают поперечным разрезом кожную ногтевую складку (эпонихий) и от концов этого разреза в проксимальном направлении ведут два параллельных разреза на протяжении гнойного инфильтрата, развившегося у околоногтевого ложа. Образовавшийся П-образный лоскут отворачивают проксимально и резецируют отслоенный гноем край ногтя.

Подногтевой панариций, развившийся в результате нагноения подногтевой гематомы, дренируют с помощью отверстия, созданного в ногтевой пластинке, либо скальпелем, удаляя слои ногтя до гнойного очага, либо трепанационной фрезой.

При подногтевом панариции, развившемся вокруг занозы, проникшей под свободный край ногтя, производят клиновидное иссечение участка ногтевой пластинки, прикрывающей занозу и окружающий ее гнойник.

Операции при гнойных тендовагинитах

Тендовагинит - острое гнойное воспаление синовиального влагалища сухожилия. Это заболевание опасно тем, что из-за сдавления питающих сосудов может произойти некроз сухожилия. Оперативное лечение заключается во

вскрытии синовиального влагалища и эвакуации гнойного содержимого. При тендовагинитах II, III и IV пальцев небольшие разрезы кожи, подкожной клетчатки производят на боковых поверхностях средней и основной фаланг кпереди от пальпируемых костных фаланг.

Затем вскрывают костно-фиброзные каналы и синовиальные влагалища, ориентируясь на блестящие сухожилия. Эти разрезы не должны заходить на кожные ладонные межфаланговые складки и соответствующие им круговые связки костно-фиброзных каналов, при повреждении которых из раны вывихиваются сухожилия сгибателей пальцев с последующим их высыханием и утратой функции. Дополнительно к этим разрезам выполняют разрезы в месте проекции слепых проксимальных концов синовиальных влагалищ на ладони. Через боковые разрезы на фалангах пальцев проводят дренажи кпереди от сухожилия. Попытка провести дренаж позади сухожилия приведёт к повреждению брыжеечки сухожилия и его некрозу.

Тендовагиниты I и V пальцев называют также тендобурситами, лучевым и локтевым. Их лечение отличается от предыдущих проведением дополнительных разрезов на ладони по проекции соответствующих сухожилий. Почти всегда дополнительно проводятся разрезы по соответствующей стороне нижней трети предплечья для вскрытия пространства Пароны-Пирогова, где находятся проксимальные слепые мешки лучевой и локтевой синовиальных сумок.

Операции при флегмонах кисти

На кисти встречаются следующие гнойно-воспалительные заболевания: кожный абсцесс (намин, мозольный абсцесс); подкожная (надапоневротическая) флегмона ладони; подапоневротическая флегмона ладони; флегмона тенара; флегмона гипотенара; подкожная флегмона тыла кисти; подапоневротическая флегмона тыла кисти.

Вскрытие подапоневротической флегмоны среднего фасциального ложа ладони по Войно-Ясенецкому-Пику осуществляется продольными разрезами по возвышению I пальца кнутри от проекции сухожилия длинного сгибателя этого пальца и над возвышением мышц V пальца.

В среднее ложе проникают через наружную и внутреннюю межмышечные перегородки, разрушая их тупым путем.

Дренажные трубки в зависимости от расположения флегмоны вводят в подапоневротическую или подсухожильную щель среднего ложа через оба разреза. Кисть и пальцы фиксируют на шине в полусогнутом положении.

Вскрытие подфасциальной флегмоны ложа тенара. Разрез всех слоев длиной 4-5 см производят параллельно и кнаружи от проекции сухожилия длинного сгибателя I пальца. Дренаж глубокой клетчаточной щели между мышцей, приводящей большой палец, и первой тыльной межкостной мышцей осуществляют разрезом от I ко II пальцу по первой межпальцевой складке.

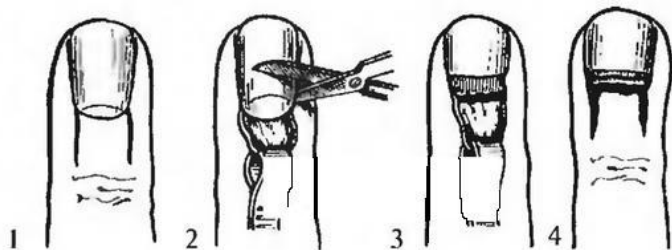
Вскрытие флегмон тыла кисти. Подкожную флегмону тыла кисти вскрывают разрезом через центр флюктуации.

Вскрытие подапоневротической флегмоны тыла кисти. Разрезы производят над II и V пястными костями, к которым прикрепляется собственная фасция. В оба разреза заводят дренажные трубки.

V. Задания для самостоятельной работы:

Задание №1.

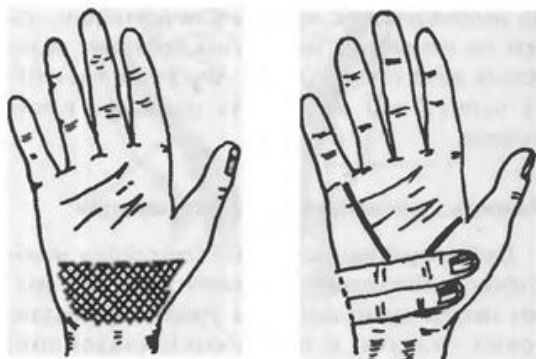
Укажите этапы операции:



1 -	
2 -	
3 -	
4 -	

Задание №2.

Укажите, что изображено на рисунке?



Задание №3.

Назовите виды местного обезболивания, применяемые при операциях по поводу панариция.

Задание №6.

Составьте задачу по теме занятия. (В тетради)

Задание №7.

Составьте 5 тестов по теме занятия. (В тетради)

VI. Контрольные вопросы:

- 1 Техника различных способов обезболивания и вскрытия гнойных процессов различной локализации.
- 2 Анатомическое обоснование разрезов на верхней и нижней конечности
- 3 Проводить осмотр и пальпацию отделов конечностей.
- 4 Выполнить разрезы при всех видах панариция.
- 5 Выполнить разрезы при флегмонах плеча, локтевой ямки, предплечья (пространство Пиргова-Парона).

VII. Учебные задачи:

№1. У больного подкожный панариций ладонной поверхности средней фаланги среднего пальца. Что является ориентиром при нанесении разреза? Объясните, где производят разрез?

(Ответ: Нейтральная линия (среднебоковая). Разрез делают на переднебоковой поверхности фаланги, не продолжая его на межфаланговые суставы.)

№2. У больного подкожный панариций. Очаг деструкции на ладонной поверхности ногтевой фаланги безымянного пальца. Какой разрез будет использовать хирург?

(Ответ: «Клюшковидный» на переднебоковой поверхности фаланги.)

№3. Из истории развития гнойной хирургии известно, что при подкожном и сухожильном панарициях после двусторонних передне-боковых разрезов на фаланге предлагались сквозные дренажи с одной стороны на другую? Какие недостатки имеет эта методика дренирования синовиального влагалища?

(Ответ: Опасность повреждения брыжейки сухожилия (при тендовагините) и инфицирования сухожильного влагалища (при подкожном панариции).)

VIII. Контрольные тесты:

U-образная флегмона - это: (1)

+ гнойный тендовагинит 1 и 5 пальцев

гнойный тендовагинит 2 и 4 пальцев

гнойный тендовагинит 2 и 3 пальцев

гнойное поражение межмышечных промежутков возвышения 1 и 5 пальцев

все вышеперечисленное

Флегмона подколенной ямки распространилась в переднюю область бедра, что произошло по: (1)

фасциальному влагалищу портняжной мышцы

фасциальному влагалищу тонкой мышцы

+ приводящему каналу

ходу седалищного нерва

Для кожи подмышечной впадины наиболее характерны два заболевания: (2)

трофические язвы

+ гидраденит

+ фурункулы

экзема

псориаз

Подмышечная клетчатка связана с клетчаткой подключичной области по ходу: (1)

задней артерии, огибающей плечевую кость
передней артерии, огибающей плечевую кость
срединного нерва
+ подмышечной артерии
лучевого нерва

Через подгрушевидное отверстие в ягодичную область из малого таза проходят две артерии и четыре нерва: (6)

верхняя ягодичная артерия
+ внутренняя половая артерия
+ нижняя ягодичная артерия
верхний ягодичный нерв
+ задний кожный нерв бедра
+ нижний ягодичный нерв
+ половой нерв
+ седалищный нерв

IX. Глоссарий:

Panaricium	Панариции
M. Extensor digiti minimi	Канал разгибателя мизинца
Phlegmone	Флегмона
M. Extensor carpi ulnaris	Локтевого разгибателя запястья
Vagina tendinum	Синовиальное влагалище
Canalis humeromuscularis	Канал лучевого нерва
Caput humeri	Головка плечевой кости
Collum anatomicum humeri	Анатомическая шейка плечевой кости

**Модульное занятие №1 по теме: «Предмет и задачи топографической анатомии и оперативной хирургии.
Топографическая анатомия и оперативная хирургия верхней и нижней конечностей».**

К МОДУЛЬНОМУ ЗАНЯТИЮ НЕ ДОПУСКАЕТСЯ СТУДЕНТ:

1. С неотработанными пропусками
2. С невыполненной самостоятельной работой

Цели:

Студент должен знать:	Студент должен уметь:	Студент должен владеть:
<ol style="list-style-type: none"> 1. Предмет и задачи топографической анатомии и оперативной хирургии. Методы изучения топографической анатомии. Основные понятия топографической анатомии. Общие положения, принципы оперативной хирургии, этапы хирургического вмешательства, виды хирургических операций. Виды анестезии. Классификацию хирургического инструментария. Общие правила и технические приемы при пользовании инструментами различного назначения. Способы разъединения и соединения тканей. Основные способы вязания узлов. 2. Топографическую анатомию и оперативную хирургию верхней и нижней конечности. 3. Пути распространения гнойных процессов по ходу основных анатомических структур (ход нервно-сосудистых элементов, фасциальный футляр) 4. Анатомическое обоснование оперативного доступа к основным сосудистым и нервным элементам верхней и нижней конечности. 5. Основные принципы операций на сосудах, нервах, сухожилиях, суставах, костях конечностей. 6. Технику различных способов обезболивания и вскрытия гнойных процессов различной локализации. 	<ol style="list-style-type: none"> 1. Проводить осмотр и пальпацию областей верхней и нижней конечности. 2. Показать на препарате элементы, образования и органы выделенной области. 3. Пользоваться специальным хирургическим инструментарием для операций на сосудах, нервах, сухожилиях, на суставах и костях верхней и нижней конечности на каждом этапе. 4. Выполнять основные оперативные вмешательства на каждом этапе. 	<ol style="list-style-type: none"> 1. Навыками осмотра и пальпации всех отделов конечностей. 2. Методикой препарирования выделенной области. 3. Навыками работы с хирургическим инструментарием для операций на сосудах, нервах, сухожилиях, на длинных трубчатых костях и суставах верхней и нижней конечности. 4. Навыками хирургических манипуляций на каждом этапе.

ВОПРОСЫ К МОДУЛЬНОМУ ЗАНЯТИЮ №1 «ПРЕДМЕТ И ЗАДАЧИ ТОПОГРАФИЧЕСКОЙ АНАТОМИИ И ОПЕРАТИВНОЙ ХИРУРГИИ. ТОПОГРАФИЧЕСКАЯ АНАТОМИЯ И ОПЕРАТИВНАЯ ХИРУРГИЯ ВЕРХНЕЙ И НИЖНЕЙ КОНЕЧНОСТИ»

1. Предмет и задачи топографической анатомии.
2. Методы изучения топографической анатомии.
3. Общие положения оперативной хирургии.
4. Принципы оперативной хирургии.
5. Этапы хирургического вмешательства.
6. Виды хирургических операций.
7. Хирургическую обработку ран:
8. Первичная - виды
9. Вторичная: полная, неполная
10. Классификация хирургического инструментария: общехирургический, специальный
11. Шовный материал:
12. Требования к шовному материалу.
13. Основные параметры
14. Классификация
15. Разъединение и соединение тканей.
16. Разрез кожи
17. Основные принципы закрытия раны
18. Швы. Узлы.
19. Виды
20. Классификация
21. Виды анестезии в хирургии: местная – инфильтрационная, проводниковая, футлярная; общая (наркоз) – внутривенная, масочная, комбинированная.
22. Послойная топография подмышечной области. Границы подмышечной области. Стенки подмышечной ямки. Основной сосудисто-нервный пучок. Проекционная линия подмышечной артерии.
23. Послойная топография подмышечной области. Пути распространения гнойных процессов из подмышечной области.

24. Плечевой сустав. Слабые участки капсулы плечевого сустава. Прилегающие к капсуле сустава нервы.
25. Послойная топография поддельтовидной области. Пути распространения гнойных процессов из поддельтовидной области.
26. Послойная топография подмышечной области. Плечевое сплетение: пучки и ветви плечевого сплетения. Лимфатические узлы подмышечной ямки.
27. Послойная топография лопаточной области. Лопаточная артериальная дуга: сосуды, участвующие в образовании дуги. Клиническое значение лопаточной артериальной дуги.
28. Топография глубоких сосудов и нервов плеча.
29. Послойная топография локтевой области. Поверхностные сосуды локтевой области. Артериальная сеть локтевого сустава.
30. Локтевой сустав. Слабые участки капсулы локтевого сустава. Прилегающие к капсуле сустава нервы.
31. Топографическая анатомия передней области предплечья. Сосудисто-нервные пучки передней области предплечья.
32. Топографическая анатомия задней области предплечья. Сосудисто-нервный пучок задней области предплечья.
33. Пространство Пирогова-Парона. Пути распространения гнойных процессов в пространство Пирогова-Парона.
34. Послойная топография ладони. Клетчаточные пространства ладони. Иннервация пальцев.
35. Срединное клетчаточное пространство ладони. Образование и локализация артериальных дуг ладони.
36. Синовиальные влагалища сухожилий сгибателей пальцев. Особенности синовиальных влагалищ сухожилий сгибателей для разных пальцев.
37. Послойная топография ягодичной области. Пути распространения гнойных процессов из глубокой клетчатки ягодичной области.
38. Послойная топография передней области бедра. Мышечная и сосудистая лакуны: границы и образования, проходящие в них. Бедренные грыжи.
39. Послойная топография передней области бедра. Границы скарповского треугольника. Взаиморасположение сосудов бедра на разных уровнях скарповского треугольника.
40. Топография бедренной артерии и ее ветвей. Приводящий канал. Проекционная линия бедренной артерии.
41. Топография запирающего канала. Сосудисто-нервный пучок запирающего канала. Клиническое значение запирающего канала. Проекция его наружного отверстия на кожу бедра.
42. Окольный артериальный круг кровообращения области бедра. Сосуды, участвующие в его образовании. Клиническое значение данного артериального круга.
43. Послойная топография задней области бедра. Проекционная линия седалищного нерва.
44. Завороты коленного сустава их клиническое значение.
45. Коллатеральное кровообращение в области коленного сустава.
46. Топография подколенной ямки. Сосудисто-нервный пучок подколенной ямки.
47. Топография подколенной ямки. Пути распространения гнойных процессов из подколенной ямки.
48. Послойная топография задней области голени. Голеноподколенный канал: стенки и содержимое канала.
49. Послойная топография передней области голени: переднее и латеральное фасциальные ложе голени. Сосудисто-нервные пучки передней области голени.
50. Медиальный лодыжковый канал: стенки и содержимое канала. Пути распространения гнойных процессов из медиального лодыжкового канала.
51. Послойная топография подошвы стопы. Клетчаточные пространства стопы. Пути распространения гнойных процессов из срединного клетчаточного пространства стопы.

«Топографическая анатомия мозгового отдела головы».

Мотивационная характеристика: изучить топографию данной области для обоснования выбора оперативных доступов. Изучить технику операций с учетом индивидуальных различий формы изучаемой области. Знание расположения магистральных сосудисто-нервных пучков изучаемой области позволит предвидеть пути распространения гнойных процессов и своевременно проводить хирургические вмешательства. Знание путей метастазирования в лимфатические узлы позволит уточнить первичную локализацию и распространённость злокачественных образований изучаемой области.

I. Цели:

Студент должен знать:	Студент должен уметь:	Студент должен владеть:
1. Топографическую анатомию мозгового отдела головы - области, границы, голотопия, синтопия, скелетотопия, послонное строение. 2. Кости мозгового черепа 3. Топографическую анатомию областей мозгового отдела головы: ✓ лобная область – границы, голотопия, синтопия, скелетотопия, послонное строение. ✓ теменная область – границы, голотопия, синтопия, скелетотопия, послонное строение ✓ затылочная область – границы, голотопия, синтопия, скелетотопия, послонное строение. ✓ височная область – границы, голотопия, синтопия, скелетотопия, послонное строение. ✓ сосцевидная область – границы, голотопия, синтопия, скелетотопия, послонное строение. 4. Оболочки головного мозга, межоболочечные пространства 5. Топографическую анатомию венозных синусов. 6. Кровоснабжение головного мозга 7. Черепно-мозговую топографию (схема Кронляйна-Брюсовой) 8. Топографическую анатомию желудочков головного мозга 9. Признаки нарушения оттока ликворной жидкости из желудочков головного мозга. 10. Технику оперативного вмешательства при операциях на мозговом отделе головы на каждом этапе.	1. Проводить осмотр и пальпацию областей мозгового отдела головы. 2. Показать на препарате: ✓ мозговой отдел головы – границы ✓ лобную область – границы ✓ теменную область – границы ✓ затылочную область – границы ✓ височную область – границы ✓ сосцевидную область – границы ✓ оболочки головного мозга ✓ проекцию венозных синусов 3. Начертить схему Кронляйна-Брюсовой 4. Объяснить схему Кронляйна-Брюсовой 5. Показать проекцию желудочков головного мозга.	1. Навыками осмотра и пальпации мозгового отдела головы. 2. Методикой препарирования выделенной области 3. Навыками работы с хирургическим инструментарием для операций на мозговом отделе головы. 4. Навыками хирургических манипуляций на каждом этапе.

II. Вопросы для проверки исходного уровня знаний:

1. Лобно-теменно-затылочная и височная области.
2. область сосцевидного отростка.
3. Внутреннее и наружное основания черепа.
4. Оболочки головного мозга и подоболочечные пространства.
5. Синусы твердой мозговой оболочки. Ликворная система. Кровоснабжение головного мозга.
6. Схема черепно-мозговой топографии.

III. Объект изучения - организм человека.

IV. Информационная часть:

В мозговом отделе головы различают свод черепа, *fornix cranii*, и основание, *basis cranii*. Свод и основание отграничены друг от друга носолобным швом, надглазничным краем, верхним краем скуловой дуги, основанием сосцевидного отростка, далее - верхней выйной линией и *protuberantia occipitalis externa*.

Свод черепа, *fornix cranii*

В своде черепа выделяют области: непарные - лобную, теменную, затылочную и парные - височные, ушной раковины и области сосцевидных отростков. Сходство анатомического строения первых трех позволяет объединить их в одну - лобно-теменно-затылочную.

Лобно-теменно-затылочная область, *regio frontoparietooccipitalis*

Внешние ориентиры. Надглазничный край орбиты, затылочный бугор, козелок уха, наружный слуховой проход.

Границы. Передняя - надглазничный край, *margo supraorbital*, задняя - наружный затылочный бугор, *protuberantia occipitalis externa*, и верхняя выйная линия, *linea nuchae superior*, идущая в горизонтальном направлении по сторонам от бугра, по бокам - начальный отдел височной мышцы, *m. temporalis*, соответствующий на черепе верхней височной линии.

Проекции. Надглазничные сосуды и нерв, *a., v. et n. supraorbitales*, проецируются на надглазничный край на границе его средней и внутренней третей. Нерв лежит медиальнее сосудов. Надблоковые сосуды и нерв, *a., v. et n. supratrochlear*, проецируются в углу между верхним и внутренним краями глазницы.

Основной ствол поверхностной височной артерии, *a. temporalis superficialis*, вместе с ушно-височным нервом, *n. auriculotemporal* (из III ветви тройничного нерва), проецируются по вертикали кпереди от козелка (*tragus*).

Затылочная артерия, *a. occipitalis*, и большой затылочный нерв, *n. occipitalis major*, на своде черепа проецируются на середину расстояния между задним краем основания сосцевидного отростка и *protuberantia occipitalis externa*.

Слои

Кожа большей части области покрыта волосами. Она малоподвижна из-за прочного соединения с подлежащим сухожильным шлемом, *galea aroneurotica*, многочисленными фиброзными тяжами.

Подкожная клетчатка ячеистая, промежутки между соединительнотканными перегородками заполнены жировой тканью.

В отличие от других областей в областях головы (свода черепа и лица) артерии с сопровождающими их венами расположены в слое подкожной клетчатки, а не под собственной фасцией.

Адвентиция сосудов прочно сращена с соединительнотканными перемычками, разделяющими клетчатку на ячейки. В результате сосуды, находящиеся в поверхностном слое, при повреждении зияют. Даже небольшие раны кожи, подкожной клетчатки сопровождаются сильным кровотечением из этих зияющих сосудов. Кровотечение при оказании первой помощи останавливают прижатием раненых сосудов к костям черепа, для чего необходимо знать проекции сосудистых стволов, снабжающих кровью мягкие ткани свода черепа.

Надглазничные сосуды и нерв, *a., v. et n. supraorbitales* (из системы внутренней сонной артерии), выходят из глазницы и перегибаются через надглазничный край на границе его средней и внутренней третей. Нерв лежит медиальнее сосудов. По выходе из одноименного канала (или вырезки) они располагаются сначала под лобным брюшком затылочно-лобной мышцы, непосредственно на надкостнице. Затем их ветви, идущие в восходящем направлении, прободают мышцы, сухожильный шлем и выходят в подкожную клетчатку.

Надблоковый пучок: *a., v. et n. supratrochleares* (также из системы внутренней сонной артерии), находится кнутри от надглазничного сосудисто-нервного пучка.

В подкожной клетчатке лобной области на 2-2,5 см выше наружной трети верхнеглазничного края сзади и сверху проходит височная ветвь лицевого нерва (к лобному брюшку затылочно-лобной мышцы).

A. temporalis superficialis (одна из двух конечных ветвей наружной сонной артерии) приходит в теменную область из височной и распадается на множество ветвей, анастомозирующих с сосудами лобной и затылочной областей, а также с одноименными ветвями противоположной стороны.

В затылочном отделе области распределяются ветви затылочной артерии, *a. occipitalis*, и большого затылочного нерва, *n. occipitalis major*. Задние ушные сосуды и нерв, *a., v. et n. auricularesposteriores*, идут параллельно и кзади от прикрепления ушной раковины.

Вены области образуют сеть, в которой трудно выделить отдельные сосуды. Большинство вен сопровождают одноименные артерии, но имеются и дополнительные.

Лимфа оттекает к трем группам лимфатических узлов: от лобной области - в поверхностные и глубокие околоушные лимфатические узлы, *nodii parotidei superficiales et profundi*; из теменной области - в сосцевидные, *nodii mastoidei*; из теменной и затылочной областей - в затылочные лимфатические узлы, *nodii occipitales*, расположенные под сухожильным шлемом или над ним.

За подкожной клетчаткой следует мышечно-апоневротический слой, состоящий из затылочно-лобной мышцы, *m. occipitofrontalis*, с лобным и затылочным брюшками и соединяющей эти мышцы широкой сухожильной пластинки: сухожильного шлема, *galea aroneurotica*. Как уже отмечалось, с кожей сухожильный шлем связан прочно, а с более глубоким слоем - надкостницей - рыхло.

Этим объясняется то, что раны свода черепа нередко бывают скальпированными. Триада тканей - кожа, подкожная клетчатка и сухожильный шлем - целиком отслаивается от костей свода черепа на большем или меньшем протяжении. Хотя скальпированные раны относятся к тяжелым повреждениям, при своевременной оказанной помощи они хорошо заживают благодаря обильному кровоснабжению мягких тканей.

Клетчатка под *galea aroneurotica* рыхлая. Она называется подапоневротическим клетчаточным пространством, которое широко распространяется на своде черепа: кпереди - до подкожной клетчатки лба (под лобным брюшком *m. occipitofrontalis*, который прикрепляется к коже лба), кзади - до прикрепления затылочного брюшка этой мышцы к верхней выйной линии. По бокам листки сухожильного шлема срастаются с поверхностной фасцией височной области. По линии прикрепления височной мышцы глубокий листок сухожильного шлема прочно срастается с надкостницей, отграничивая подапоневротическое пространство по сторонам.

Между надкостницей и наружной пластинкой костей свода черепа также находится рыхлая клетчатка (поднадкостничная). Однако вдоль линии швов надкостница прочно срастается с ними и не может быть отслоена.

Особенностями анатомической структуры слоев свода черепа объясняются различные формы гематом при его ушибах. Так, подкожные гематомы выбухают в виде «шишки» вследствие того, что кровь не имеет возможности распространяться в подкожной клетчатке из-за фиброзных перемычек между кожей и сухожильным шлемом; подапоневротические гематомы - плоские, разлитые, без резких границ; при повреждении кровеносных сосудов в передней части пространства кровь иногда стекает под действием силы тяжести в подкожную клетчатку лба, собирается вокруг глазниц, проникает в верхнее веко с возникновением симптома «очков». Поднадкостничные гематомы имеют резко очерченные края соответственно прикреплению надкостницы по линии костных швов.

Строение плоских костей черепа имеет особенности. Они состоят из двух пластинок компактного костного вещества: прочной наружной, *lamina externa*, и менее эластичной, хрупкой внутренней, *lamina interna* («стекловидной» - *lamina vitrea*). В лобной области под наружной пластинкой находится выстланная слизистой оболочкой воздухоносная пазуха лобной кости, *sinus frontalis*.

При травмах черепа внутренняя пластинка часто повреждается более значительно и на большем протяжении, чем наружная пластинка. Нередко внутренняя пластинка ломается, а наружная остается неповрежденной.

Между пластинками находится губчатое вещество - диплоз, в котором располагаются многочисленные диплоические вены. Диплоические вены связаны как с венами покровов, составляющими внечерепную систему вен, так и с венозными синусами твердой мозговой оболочки - внутричерепной венозной системой. Это сообщение происходит через так называемые выпускники (*emissarium*) - отверстия в соответствующих костях, где проходят эмиссарные вены. Из них наиболее постоянны *v. emissaria parietalis*, *v. emissaria occipitalis*, *v. emissaria condilaris* и *v. emissaria mastoidea*. Последняя обычно бывает наиболее крупной и открывается в поперечный или сигмовидный синус. *V. emissaria parietalis* открывается в верхний сагиттальный синус твердой мозговой оболочки. Теменные эмиссарии (места выхода *vv. emissariae parietales*) располагаются по сторонам от сагиттального шва спереди и сзади от бицентрикулярной линии, проведенной от отверстия правого наружного слухового прохода к левому.

Вены мягких тканей свода, внутрикостные и внутричерепные вены образуют единую систему, в которой направление тока крови меняется в связи с изменением внутричерепного давления.

Связи между внечерепной и внутричерепной венозными системами делают возможным переход инфекции с покровов черепа на мозговые оболочки (например, при фурункулах, карбункулах затылка) с последующим развитием менингита (воспаления оболочек мозга), синустромбоза и других тяжелых осложнений.

Таким образом, можно отметить определенные особенности как артериального кровоснабжения, так и венозного оттока от тканей лобно-теменно-затылочной области.

Особенности артериального кровоснабжения

1. Артерии мягких тканей свода черепа в отличие от артерий других областей идут в подкожной клетчатке.
2. Адвентиция артерий связана с соединительнотканными перемычками, связывающими кожу и сухожильный шлем, поэтому сосуды не спадаются при повреждении, а зияют. Это приводит к обильному кровотечению.
3. Артерии идут снизу вверх (радиальное направление).
4. Кровоснабжение мягких тканей свода черепа осуществляется артериями как из системы наружной сонной артерии (поверхностные височные, затылочные), так и из системы внутренней сонной артерии (надглазничные, надблоковые).
5. В мягких тканях свода черепа существует широкая сеть анастомозов между ветвями всех артерий, принимающих участие в их кровоснабжении, в том числе с одноименными артериями контралатеральной стороны.

Особенности венозного оттока

1. Вены, как и артерии, идут в подкожной клетчатке.
2. Вены образуют широкую сеть анастомозов.
3. Вены мягких тканей свода черепа связаны как с внутрикостными (диплоическими) венами, так и с внутричерепными венами (синусы твердой мозговой оболочки) через эмиссарные вены.
4. Вены мягких тканей свода черепа не имеют клапанов.
5. Эмиссарные вены также не имеют клапанов, поэтому ток крови может осуществляться в сторону как поверхностных, так и внутричерепных вен.

Следует помнить, однако, что, поскольку эмиссарные вены существуют для выравнивания внутричерепного давления, в норме ток крови по ним направлен из глубины на поверхность и далее по поверхностным венам в систему внутренней или наружной яремной вены. Только в случаях тромбоза поверхностных вен кровь может из поверхностных слоев сбрасываться в синусы твердой мозговой оболочки.

6. Связь между поверхностными и внутричерепными венами обуславливает возможность распространения инфекции из мягких тканей в полость черепа с развитием воспаления оболочек мозга.

Височная область, *regio temporalis*

Внешние ориентиры. Скуловая дуга, наружный край глазницы, наружный слуховой проход.

Границы. Височная область отграничена от глазницы скуловым отростком лобной и лобным отростком скуловой кости, от боковой области лица - скуловой дугой. Верхняя граница определяется контуром верхнего края височной мышцы.

Проекция. *A. temporalis superficialis* (конечная ветвь наружной сонной артерии) проецируется по вертикальной линии, проходящей спереди от козелка.

На пересечении этой линии со скуловой дугой можно пальпировать пульсацию артерии или прижать ее при кровотечении.

Слои

Кожа тоньше, чем в лобно-теменно-затылочной области; волосяной покров сохраняется в заднем отделе области. В переднем отделе кожа тоньше и вследствие значительной рыхлости подкожного слоя может быть захвачена в складку.

Подкожная клетчатка рыхлая, слоистая, поэтому гематомы в этой области распространяются в ширину.

Поверхностные височные сосуды и ушно-височный нерв, *n. auriculotemporalis* (из III ветви тройничного нерва), выходят из толщи околоушной слюнной железы в подкожную клетчатку и поднимаются вверх спереди от козелка (см. рис. 5.3). Выше скуловой дуги от *a. temporalis superficialis* отходит средняя височная артерия, *a. temporalis media*. На уровне надглазничного края поверхностная височная артерия делится на лобную и теменную ветви.

Над передней третью скуловой дуги в подкожной клетчатке от лицевого нерва к лобному брюшку *m. occipitofrontalis* поднимается *r. frontalis*, а к круговой мышце глаза - *r. zygomaticus*.

Чувствительную иннервацию височной области обеспечивают ветви тройничного нерва: *n. auriculotemporalis* (III ветвь) и *n. zygomaticotemporalis* (II ветвь), который идет из полости глазницы через одноименное отверстие в скуловой кости к коже переднего отдела височной области.

Фасция височной области, *fascia temporalis*, имеет вид апоневроза с веерообразно ориентированными пучками соединительнотканых волокон. Прикрепляясь к костям на границах области, по верхней височной линии, фасция замыкает сверху височную ямку. На 3-4 см выше скуловой дуги фасция расслаивается на поверхностный и глубокий

листки. Поверхностный листок прикрепляется к наружной стороне скуловой дуги, а глубокий - к внутренней. Между поверхностным и глубоким листками височной фасции заключена межфасциальная (межапоневротическая) жировая клетчатка.

Под глубоким листком височной фасции, между ней и наружной поверхностью височной мышцы, располагается слой рыхлой подфасциальной клетчатки, продолжающийся книзу от скуловой дуги в жевательно-челюстную щель, ограниченную внутренней поверхностью т. masseter и ветвью нижней челюсти. В промежутке между передним краем височной мышцы и наружной стенкой глазницы выходит височный отросток жирового тела щеки.

Височная мышца, т. temporalis, - жевательная мышца, поднимающая нижнюю челюсть. Она начинается от надкостницы височной кости и от глубокой поверхности височной фасции. Здесь она широкая и плоская. Книзу ее пучки сходятся, она становится уже, проходит позади скуловой дуги и переходит в мощное сухожилие, которое прикрепляется не только к венечному отростку, но и к переднему краю ветви нижней челюсти.

Между глубокой поверхностью височной мышцы в нижней ее половине и височной костью располагается глубокая подвисочная клетчатка, связанная с височно-крыловидным промежутком глубокого отдела лица и спереди с клетчаткой щёчной области. Через эту клетчатку поднимаются из подвисочной ямки непосредственно по надкостнице передние и задние глубокие височные сосуды и нервы, а. v. et n. temporales profundi anteriores et posteriores. Эти артерии отходят в глубокой области лица от верхнечелюстной артерии, а. maxillaris, нервы - от n. mandibularis (III ветвь тройничного нерва), сейчас же по выходе его из овального отверстия, и вступают в мышцу с ее внутренней поверхности.

Глубокие височные вены впадают в крыловидное венозное сплетение, plexus pterygoideus.

Лимфа оттекает в узлы, расположенные в толще околоушной слюнной железы, - nodi parotidaeae profundi.

Надкостница в нижнем отделе области довольно прочно связана с подлежащей костью, выше ее связь с костью так же рыхла, как и в лобно-теменно-затылочной области. Чешуя височной кости очень тонка, почти не содержит diploe и легко подвергается перелому.

Ввиду того, что к внутренней поверхности височной кости прилежит а. meningea media, переломы чешуи височной кости могут сопровождаться внутричерепными кровотечениями с образованием эпи- и субдуральных гематом и сдавлением мозгового вещества.

Под твердой мозговой оболочкой в пределах височной области находятся лобная, теменная и височная доли мозга, разделенные центральной, или роландовой, и боковой, или сильвиевой бороздами. О проекции этих борозд можно судить по специально составленной схеме черепно-мозговой топографии.

Букет Риолана (J. Riolan)—анатомический «букет», включающий группу связок и мышц, начинающихся на шиловидном отростке височной кости (шилоподъязычные, шилоглоточные и шилоязычные).

Схема черепно-мозговой топографии. Проецирование на кожу свода черепа основных борозд и извилин больших полушарий мозга, а также ход а. meningea media и ее ветвление возможно с помощью схемы Крэнляйна - Брюсовой. Сначала проводят срединную сагитальную линию головы, соединяющую надпереносье, glabella, с protuberantia occipitalis externa. Затем наносят нижнюю горизонтальную линию, идущую через нижнеглазничный край, верхний край скуловой дуги и верхний край наружного слухового прохода. Параллельно ей от верхнего края глазницы проводят верхнюю горизонтальную линию.

Три вертикальные линии проводят сверху до срединной сагитальной линии от середины скуловой дуги (1-я), от сустава нижней челюсти (2-я) и от задней границы основания носцеvidного отростка (3-я).

Проекция центральной, sulcus centralis (роландовой), борозды соответствует линии, проведенной от точки пересечения задней вертикали срединной сагитальной линии вверху до места перекреста передней вертикали и верхней горизонтали. На биссектрису угла, составленного проекцией центральной борозды и верхней горизонталью, проецируется боковая (сильвиева) борозда, sulcus lateralis. Ее проекция занимает отрезок биссектрисы между передней и задней вертикальными линиями.

Ствол а. meningea media проецируется на точку пересечения передней вертикали с нижней горизонталью, то есть у середины верхнего края скуловой дуги. Лобная ветвь а. meningea media проецируется на точку пересечения передней вертикали с верхней горизонталью, а теменная ветвь - на точку пересечения этой горизонтали с задней вертикалью.

Область ушной раковины, regio auricularis

На границе мозгового и лицевого отделов головы располагается область ушной раковины. Вместе с наружным слуховым проходом она входит в состав наружного уха.

Наружное ухо, auris externa

Наружное ухо состоит из ушной раковины и наружного слухового прохода.

Ушная раковина, auricula, называемая обычно просто ухом, образована эластическим хрящом, покрытым кожей. Этот хрящ определяет внешнюю форму ушной раковины и ее выступы: свободный загнутый край - завиток, helix, и параллельно ему - противозавиток, anthelix, а также передний выступ - козелок, tragus, и лежащий сзади него противозавиток, antitragus. Внизу ушная раковина заканчивается не содержащей хряща ушной мочкой. В глубине раковины за козелком открывается отверстие наружного слухового прохода. Вокруг него сохраняются остатки рудиментарной мускулатуры, не имеющей функционального значения.

Наружный слуховой проход, meatus acusticus externus, состоит из хрящевой и костной частей. Хрящевая часть составляет примерно одну треть, костная - две трети длины наружного слухового прохода. В целом его длина равна 3-4 см, вертикальный размер - около 1 см, горизонтальный - 0,7-0,9 см. Проход сужается в месте перехода хрящевой части в костную. Направление слухового прохода в общем фронтальное, но образует S-образный изгиб как в горизонтальной, так и в вертикальной плоскости. Чтобы увидеть находящуюся в глубине барабанную перепонку, необходимо выпрямить слуховой проход, оттягивая ушную раковину назад, вверх и кнаружи.

Передняя стенка костной части слухового прохода располагается тотчас кзади от височно-нижнечелюстного сустава, задняя отделяет его от ячеек сосцевидного отростка, верхняя - от полости черепа, а нижняя его стенка граничит с околушной слюнной железой.

Наружный слуховой проход отделяется от среднего уха барабанной перепонкой, *membrana tympani*.

Область сосцевидного отростка, *regio mastoidea*

Область сосцевидного отростка располагается позади ушной раковины и прикрыта ею.

Границы ее соответствуют очертаниям сосцевидного отростка, который хорошо прощупывается. Сверху границу образует линия, являющаяся продолжением кзади скулового отростка височной кости.

Внутрикостные образования проецируются на поверхность в четырех квадрантах.

Для построения квадрантов проводят линию от вершины отростка к его основанию (снизу вверх) и перпендикулярную к ней линию на ее середине. На передневерхний квадрант проецируется пещера, *antrum mastoideum*, на передненижний - костный канал лицевого нерва, *canalis facialis*, на задневерхний - задняя черепная ямка и на задненижний квадрант проецируется сигмовидный венозный синус твердой мозговой оболочки.

Слои

Кожа в переднем отделе области (ближе к ушной раковине) более тонка, чем в заднем.

В подкожной клетчатке проходят задние ушные артерия и вена, *a. et v. auriculares posteriores*, задняя ветвь большого ушного нерва, *n. auricularis magnus* (чувствительная ветвь от шейного сплетения), а также задний ушной нерв, *n. auricularis posterior* (ветвь лицевого нерва).

Под собственной фасцией, являющейся продолжением фасции грудино-ключично-сосцевидной мышцы, или поверх нее расположены сосцевидные лимфатические узлы, *nodī mastoideae*. Они собирают лимфу от лобно-теменно-затылочной области, с задней поверхности ушной раковины, от наружного слухового прохода и барабанной перепонки.

Под фасцией и мышцами, начинающимися от сосцевидного отростка (*m. sternocleidomastoideus*, заднее брюшко *m. digastricus* и *m. splenius*), в борозде на медиальной стороне отростка проходит затылочная артерия, *a. occipitalis*, направляющаяся к мягким тканям затылочной области.

Надкостница прочно сращена с наружной поверхностью сосцевидного отростка, за исключением гладкой треугольной площадки, где надкостница легко отслаивается. Этот участок выделяют под названием треугольника Шипо. Границами треугольника являются спереди задний край наружного слухового прохода и *spina suprameatica*, сзади - *crista mastoidea*, а сверху - горизонтальная линия, проведенная кзади от скулового отростка височной кости. В пределах треугольника Шипо производят трепанацию сосцевидного отростка при мастоидитах и хроническом воспалении среднего уха. На глубине 1,5-2 см здесь находится сосцевидная пещера, *antrum mastoideum*, сообщаемая посредством *aditus ad antrum* с барабанной полостью. Верхняя стенка отделяет пещеру от средней черепной ямки. Спереди от пещеры располагается нижний отдел канала лицевого нерва. К задней стенке близко подходит сигмовидный венозный синус.

В пределах треугольника Шипо производят трепанацию сосцевидного отростка при мастоидитах и хроническом воспалении среднего уха. Правда, относительно легко это можно сделать только у детей, у которых кортикальная пластинка очень тонкая. У взрослых же толщина этой пластинки достигает 15 мм, поэтому у них целесообразнее и безопаснее входить в сосцевидную пещеру через заднюю стенку наружного слухового прохода.

У задней границы треугольника Шипо находится сосцевидное отверстие, *foramen mastoideum*, через которое в полость черепа проходит сосцевидная эмиссарная вена, связывающая поверхностные вены с сигмовидным синусом твердой мозговой оболочки.

Внутреннее основание черепа, *basis cranii interna*

Внутренняя поверхность основания черепа, *basis cranii interna*, разделяется на три ямки, из которых в передней и средней помещается большой мозг, а в задней - мозжечок. Границей между передней и средней ямками служат задние края малых крыльев клиновидной кости, между средней и задней - верхняя грань пирамид височных костей.

Передняя черепная ямка, *fossa cranii anterior*, образована глазничными частями лобной кости, решётчатой пластинкой решётчатой кости, лежащей в углублении, малыми крыльями и частью тела клиновидной кости. В передней черепной ямке располагаются лобные доли полушарий мозга. По бокам от *crista galli* располагаются *laminae cribrosae*, через которые проходят обонятельные нервы, *nn. olfactorii* (I пара черепномозговых нервов - чмн), из полости носа и *a. ethmoidalis anterior* (из *a. ophthalmica*) в сопровождении одноименных вены и нерва (из I ветви тройничного нерва).

Перелом основания черепа в области передней черепной ямки иногда сопровождается разрывом *lamina cribrosa* и истечением через нос спинномозговой жидкости.

Средняя черепная ямка, *fossa cranii media*, глубже передней. В ней выделяют среднюю часть, образованную верхней поверхностью тела клиновидной кости (область турецкого седла), и две боковые. Они образованы большими крыльями клиновидной кости, передними поверхностями пирамид и отчасти чешуями височных костей. Центральная часть средней ямки занята гипофизом, а боковые - височными долями полушарий. Кпереди от турецкого седла, в *sulcus chiasmatis*, располагается перекрест зрительных нервов, *chiasma opticum*. По бокам от турецкого седла лежат важнейшие в практическом отношении синусы твердой мозговой оболочки - пещеристые, *sinus cavernosus*, в которые впадают верхняя и нижняя глазные вены.

Средняя черепная ямка сообщается с глазницей через зрительный канал, *canalis opticus*, и верхнюю глазничную щель, *fissura orbitalis superior*. Через канал проходит зрительный нерв, *n. opticus* (II пара чмн), и глазная артерия, *a. ophthalmica* (из внутренней сонной артерии), а через щель - глазодвигательный нерв, *n. oculomotorius* (III пара чмн), блоковый, *n. trochlearis* (IV пара чмн), отводящий, *n. abducens* (VI пара чмн) и глазной, *n. ophthalmicus*, нервы и глазные вены.

Средняя черепная ямка сообщается через круглое отверстие, *foramen rotundum*, где проходит верхнечелюстной нерв, *n. maxillaris* (II ветвь тройничного нерва), с крыловидно-нёбной ямкой. С подвисочной ямкой она связана через овальное отверстие, *foramen ovale*, где проходит нижнечелюстной нерв, *n. mandibularis* (III ветвь тройничного нерва), и

остистое, *foramen spinosum*, где проходит средняя артерия твердой мозговой оболочки, *a. meningea media*. У вершины пирамиды располагается неправильной формы отверстие - *foramen lacerum*, в области которого находится внутреннее отверстие сонного канала, откуда в полость черепа вступает внутренняя сонная артерия, *a. carotis interna*.

Перелом основания черепа и повреждение твердой мозговой оболочки в области средней черепной ямки, в частности пирамиды височной кости выше проекции среднего уха, может сопровождаться истечением спинномозговой жидкости через ухо, если повреждена и барабанная перепонка.

Истечение спинномозговой жидкости через нос или ухо могут быть первичными симптомами перелома основания черепа. И в том, и в другом случае существует опасность развития менингита вследствие проникновения инфекции к оболочкам мозга через нос или ухо.

Задняя черепная ямка, *fossa cranii posterior*, наиболее глубока и отделена от средней верхними краями пирамид и спинкой турецкого седла.

Она образована почти всей затылочной костью, частью тела клиновидной кости, задними поверхностями пирамид и сосцевидными частями височных костей, а также задними нижними углами теменных костей. В центре этой ямки расположено большое затылочное отверстие, спереди от него находится скат Блюменбаха, *clivus*. На задней поверхности каждой из пирамид располагается внутреннее слуховое отверстие, *porus acusticus internus*; через него проходят лицевой, *n. facialis* (VII пара чмн), промежуточный, *n. intermedius*, и преддверно-улитковый, *n. vestibulocochlearis* (VIII пара чмн), нервы.

Между пирамидами височных костей и боковыми частями затылочных находятся яремные отверстия, *foramina jugularia*, через которые проходят языкоглоточный, *n. glossopharyngeus* (IX пара чмн), блуждающий, *n. vagus* (X пара чмн), и добавочный, *n. accessorius* (XI пара чмн), нервы, а также внутренняя яремная вена, *v. jugularis interna*. Центральную часть задней черепной ямки занимает большое затылочное отверстие, *foramen occipitale magnum*, через которое проходят продолговатый мозг с его оболочками и позвоночные артерии, *aa. vertebrales*. В боковых частях затылочной кости имеются каналы подъязычных нервов, *canaks n. hypoglossi* (XII пара чмн). В области средней и задней черепных ямок особенно хорошо представлены борозды синусов твердой мозговой оболочки.

В сигмовидной борозде или рядом с ней находится *v. emissaria mastoidea*, связывающая затылочную вену и вены наружного основания черепа с сигмовидным синусом.

Оболочки головного мозга, *meninges*

Следующим слоем после костей свода черепа является твердая оболочка головного мозга, *dura mater cranialis* (*encephali*). Она рыхло связана с костями свода и плотно сращена с внутренним основанием черепа. В норме никакого естественного пространства между костями и твердой мозговой оболочкой нет. Однако при скоплении здесь крови (гематоме) выявляется пространство, называемое эпидуральным.

Твердая оболочка головного мозга продолжается в твердую оболочку спинного мозга.

Твердая оболочка головного мозга отдает внутрь черепа три отростка. Один из них - серп большого мозга, *falx cerebri*, - располагается посередине, в сагиттальном направлении, и разделяет полушария большого мозга. Второй - серп мозжечка, *falx cerebelli*, - разделяет полушария мозжечка и третий - намет мозжечка, *tentorium cerebelli*, - отделяет большой мозг от мозжечка. Задний отдел *falx cerebri* соединяется с наметом мозжечка. *Tentorium cerebelli* сзади прикрепляется вдоль поперечной борозды, по сторонам - к верхним краям каменистых частей височных костей.

Твердая оболочка мозга состоит из двух листков. В местах ее прикрепления к костям черепа листки расходятся и образуют каналы треугольной формы, выстланные эндотелием, - синусы твердой оболочки головного мозга.

Артерии твердой оболочки. Большую часть твердой оболочки головного мозга кровоснабжает средняя менингеальная артерия, *a. meningea media*, - ветвь *a. maxillaris*. Она проникает в полость черепа через остистое отверстие, *foramen spinosum*. В полости черепа артерия делится на лобную и теменную ветви. Ствол средней менингеальной артерии и ее ветви довольно плотно соединены с *dura mater*, а на костях образуют бороздки - *sulci meningei*. В связи с этим артерия часто повреждается при переломе височной кости. Лобная ветвь *a. meningea media* довольно часто проходит на небольшом протяжении в костном канале - это наблюдается в месте схождения четырех костей: лобной, теменной, височной и клиновидной. Этот участок черепа называется брегма (*bregma*). Артерию сопровождают две *vv. meningeae mediae*, проходящие, в отличие от артерии, в толще твердой мозговой оболочки.

Передняя менингеальная артерия, *a. meningea anterior*, является ветвью передней решётчатой артерии, *a. ethmoidalis anterior* (из глазной артерии системы внутренней сонной артерии). Задняя менингеальная артерия, *a. meningea posterior*, отходит от восходящей глоточной артерии, *a. pharyngea ascendens* (из наружной сонной артерии). Обе они образуют многочисленные анастомозы с *a. meningea media*.

Нервы твердой мозговой оболочки, *tt. meningei*, отходят от ветвей тройничного нерва: глазного, верхнечелюстного и нижнечелюстного нервов.

Следующим слоем является паутинная оболочка головного мозга, *arachnoidea mater cranialis*, проходящая поверх борозд мозга. Гематомы, образующиеся между твердой и паутинной оболочками, называются субдуральными.

Между паутинной и следующей, мягкой мозговой оболочкой головного мозга, *pia mater cranialis* (*encephali*), располагается подпаутинное (субарахноидальное) пространство, вместе с оболочками переходящее на спинной мозг. И в полости черепа, и вокруг спинного мозга подпаутинное пространство содержит спинномозговую жидкость, *liquor cerebrospinalis*. Эта жидкость заполняет и желудочки мозга.

Подпаутинное (субарахноидальное) пространство особенно хорошо выражено на базальной поверхности мозга. Расширенные участки пространства называются подпаутинными цистернами. Самая большая из десяти цистерн - задняя мозжечково-мозговая цистерна, *cisterna cerebellomedullaris posterior*, или большая цистерна, располагающаяся в глубокой щели между мозжечком и продолговатым мозгом. Она сообщается с полостью IV желудочка, далее через мозговую, или силвиев [*Sylvius*] водопровод - с III желудочком, имеющим сообщение с боковыми желудочками мозга. Большая цистерна сообщается также с подпаутинным пространством спинного мозга. На уровне верхнего края задней

атлантозатылочной мембраны эта цистерна имеет глубину до 1,5 см. Здесь производится ее пункция с диагностическими или лечебными целями - субокципитальная пункция.

Кпереди от перекреста зрительных нервов располагается цистерна перекреста, *cisterna chiasmatica*. Развивающийся здесь воспалительный процесс (оптохиазмальный арахноидит) часто сопровождается потерей зрения.

Мягкая оболочка головного мозга, *pia mater cranialis (encephali)*, вплотную прилежит к мозгу и заходит во все борозды. Она богата сосудами, питающими головной мозг. Проникая в полости III и IV желудочков, образует их сосудистые сплетения, продуцирующие спинномозговую жидкость.

Кровоснабжение головного мозга

Головной мозг кровоснабжают четыре артерии - две внутренние сонные из системы общей сонной артерии и две позвоночные из системы подключичной артерии.

A. carotis interna, пройдя своей шейной частью через окологлоточное пространство, подходит к наружному основанию черепа и входит в наружную аперттуру сонного канала, *apertura externa canalis carotici*. Она выходит в полость черепа через внутреннюю аперттуру сонного канала у верхушки пирамиды височной кости и поднимается по *sulcus caroticus* клиновидной кости. Около турецкого седла внутренняя сонная артерия направляется кпереди, проходит сквозь толщу пещеристого синуса и по выходе из него отдает глазную артерию *a. ophthalmica*, направляющуюся через зрительный канал в полость глазницы. После этого *a. carotis interna* прободает твердую и паутинную оболочки мозга и отдает заднюю соединительную артерию, *a. communicans posterior*, которая анастомозирует с задней мозговой артерией, *a. cerebri posterior*, отходящей от *a. basilaris*. Конечными ветвями внутренней сонной артерии являются передняя и средняя мозговые артерии, *aa. cerebri anterior et media*. У переднего края турецкого седла левая и правая передние мозговые артерии сближаются и соединяются друг с другом посредством передней соединительной артерии, *a. communicans anterior*. Передние мозговые артерии кровоснабжают медиальные поверхности лобной, теменной и частично затылочной долей полушарий головного мозга. Более крупная *a. cerebri media*, или Сильвиева, кровоснабжает латеральные поверхности тех же долей мозга.

Позвоночная артерия, *a. vertebralis*, парная, пройдя на шее через отверстия в поперечных отростках шейных позвонков, через большое затылочное отверстие входит в полость черепа. На основании черепа обе позвоночные артерии сливаются, образуя базилярную артерию, *a. basilaris*, которая проходит в борозде на нижней поверхности мозгового моста. От *a. basilaris* отходят две *aa. cerebri posteriores*, которые соединяются через заднюю соединительную артерию со средней мозговой артерией. Таким образом возникает виллизиев (Уиллиса) артериальный круг - *circulus arteriosus cerebri*, который располагается в подпаутинном пространстве основания мозга и на основании черепа окружает турецкое седло.

Еще раз напомним составляющие виллизиева круга. *A. communicans anterior*, соединяя передние мозговые артерии, соединяет таким образом правую и левую внутренние сонные артерии. Задние соединительные артерии, отходящие от внутренних сонных артерий, соединяют их с задними мозговыми артериями, отходящими от *a. basilaris*, образованной слиянием правой и левой позвоночных артерий.

Виллизиев артериальный круг играет важнейшую роль в кровоснабжении головного мозга, так как благодаря составляющим его анастомозам питание мозга сохраняется при снижении кровотока (чаще всего при атеросклерозе) по любой из четырех магистральных артерий, его образующих.

Венозный отток от головного мозга

Вены головного мозга обычно не сопровождают артерии. Поверхностные вены располагаются на поверхности мозговых извилин, глубокие - в глубине мозга. Глубокие вены, сливаясь, образуют большую вену мозга, *v. magna cerebri*, или вену Галена, - короткий ствол, впадающий в прямой синус твердой мозговой оболочки. Все остальные вены мозга также впадают в тот или иной синус.

Синусы твердой мозговой оболочки

Синусы твердой мозговой оболочки, собирающие венозную кровь от вен мозга, образуются в местах прикрепления твердой мозговой оболочки к костям черепа благодаря расщеплению ее листков. По синусам кровь оттекает из полости черепа во внутреннюю яремную вену. Клапанов синусы не имеют.

Верхний сагиттальный синус твердой мозговой оболочки, *sinus sagittalis superior*, расположен в верхнем крае *falx cerebri*, прикрепляющемся к одноименной борозде свода черепа, и простирается от *crista galli* до *protuberantia occipitalis interna*. В передних отделах этого синуса имеются анастомозы с венами полости носа. Через теменные эмиссарные вены он связан с диплоическими венами и поверхностными венами свода черепа. Задний конец синуса впадает в синусный сток Герофилус], *confluens sinuum*.

Нижний сагиттальный синус, *sinus sagittalis inferior*, находится в нижнем крае *falx cerebri* и переходит в прямой синус.

Прямой синус, *sinus rectus*, располагается на стыке *falx cerebri* и намета мозжечка и идет в сагиттальном направлении. В него впадает также большая вена мозга, *v. magna cerebri*, собирающая кровь из вещества большого мозга. Прямой синус, как и верхний сагиттальный, впадает в синусный сток.

Затылочный синус, *sinus occipitalis*, проходит в основании серпа мозжечка, *falx cerebelli*. Его верхний конец впадает в синусный сток, а нижний конец у большого затылочного отверстия разделяется на две ветви, огибающие края отверстия и впадающие в левый и правый сигмовидные синусы. Затылочный синус через эмиссарные вены связан с поверхностными венами свода черепа.

Таким образом, в синусный сток венозная кровь попадает из верхнего сагиттального синуса, прямого и затылочного синусов. Из *confluens sinuum* кровь оттекает в поперечные синусы.

Поперечный синус, *sinus transversus*, лежит в основании намета мозжечка. На внутренней поверхности чешуи затылочной кости ему соответствует широкая и хорошо видная борозда поперечного синуса. Справа и слева поперечный синус продолжается в сигмовидный синус соответствующей стороны.

Сигмовидный синус, sinus sigmoideus, принимает венозную кровь из поперечного и направляется к передней части яремного отверстия, где переходит в верхнюю луковицу внутренней яремной вены, bulbus superior v. jugularis internaе. Ход синуса соответствует одноименной борозде на внутренней поверхности основания сосцевидного отростка височной и затылочной костей. Через сосцевидные эмиссарные вены сигмовидный синус также связан с поверхностными венами свода черепа.

В парный пещеристый синус, sinus cavernosus, расположенный по бокам от турецкого седла, кровь впадает из мелких синусов передней черепной ямки и вен глазницы. В него впадают глазные вены, vv. ophthalmicae, анастомозирующие с венами лица и с глубоким крыловидным венозным сплетением лица, plexus pterygoideus. Последнее связано с пещеристым синусом также и через эмиссарии. Правый и левый синусы связаны между собой межпещеристыми синусами - sinus intercavernosus anterior et posterior. От пещеристого синуса кровь оттекает через верхний и нижний каменные синусы (sinus petrosus superior et inferior) в сигмовидный синус и далее во внутреннюю яремную вену.

Связь пещеристого синуса с поверхностными и глубокими венами и с твердой оболочкой головного мозга имеет большое значение в распространении воспалительных процессов и объясняет развитие таких тяжелых осложнений, как менингит.

Через пещеристый синус проходят внутренняя сонная артерия, a. carotis interna, и отводящий нерв, n. abducens (VI пара чмн); через его наружную стенку - глазодвигательный нерв, n. oculomotorius (III пара чмн), блоковый нерв, n. trochlearis (IV пара чмн), а также I ветвь тройничного нерва - глазной нерв, n. ophthalmicus.

При некоторых переломах основания черепа внутренняя сонная артерия может быть повреждена в пределах пещеристого синуса, в результате чего образуется артериовенозная фистула. Артериальная кровь под высоким давлением попадает во впадающие в синус вены, особенно глазные. В результате возникает выпячивание глаза (экзофтальм) и покраснение конъюнктивы. При этом глаз пульсирует синхронно с пульсацией артерий - возникает симптом «пульсирующий экзофтальм». Могут быть повреждены также перечисленные выше нервы, прилежащие к синусу, с соответствующей неврологической симптоматикой.

К заднему отделу пещеристого синуса прилежит ганглий тройничного нерва - ganglion trigeminale. К переднему отделу пещеристого синуса подходит иногда жировая клетчатка крыло видно-нёбной ямки, являющаяся продолжением жирового тела щеки.

Таким образом, венозная кровь от всех отделов мозга через мозговые вены попадает в тот или иной синус твердой мозговой оболочки и далее во внутреннюю яремную вену. При повышении внутричерепного давления кровь из полости черепа может дополнительно сбрасываться в систему поверхностных вен через эмиссарные вены. Обратное движение крови возможно только в результате развивающегося по той или иной причине тромбоза поверхностной вены, связанной с эмиссарной.

V. Задания для самостоятельной работы.

Задание №1

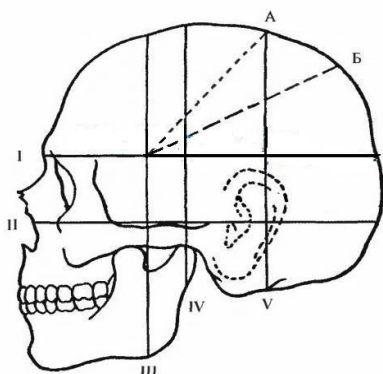
1. Укажите особенности:
А) подкожной гематомы

Б) подпапневротической гематомы

В) поднадкостничной гематомы

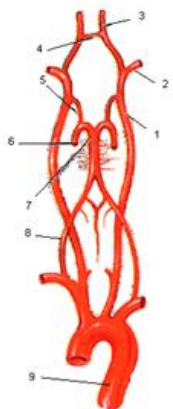
Задание №2

Назовите схему: укажите обозначения. Объясните её клиническое значение:



I -	
II -	
III -	
IV -	
V -	
A -	
B -	

Задание №3. Назовите схему: укажите обозначения. Объясните её клиническое значение:



1 -	
2 -	
3 -	
4 -	
5 -	
6 -	
7 -	
8 -	
9 -	

Задание №4.

Перечислите синусы твердой мозговой оболочки.

Задание №5..

Объясните строение ликворной системы головного мозга.

Задание №6.

Составьте задачу по теме занятия. (В тетради)

Задание №7.

Составьте 5 тестов по теме занятия. (В тетради)

VI. Контрольные вопросы:

1. Послойная топография лобно-теменно-затылочной области. Особенности кровоснабжение и иннервации мягких тканей сводов черепа. Топографо-анатомическое обоснование скальпированных ран на голове.
2. Послойная топография лобно-теменно-затылочной области. Клетчаточные пространства лобно-теменно-затылочной области. Дифференциальная диагностика гематом мягких тканей сводов черепа.
3. Послойная топография височной области. Особенности строения костей и клетчаточных пространств височной области. Клиническое значение.
4. Послойная топография сосцевидной области. Треугольник Шипо, его границы и клиническое значение.
5. Внутреннее основание черепа. Передняя черепная ямка: границы и отверстия передней черепной ямки. Клинические проявления переломов основания черепа в передней черепной ямке.
6. Внутреннее основание черепа. Средняя черепная ямка: границы и отверстия средней черепной ямки. Клинические проявления переломов основания черепа в средней черепной ямке.
7. Внутреннее основание черепа. Задняя черепная ямка: границы и отверстия задней ямки. Клинические проявления переломов основания черепа в средней черепной ямке.
8. Топографическая анатомия головного мозга. Оболочки головного мозга. Дифференциальная диагностика внутричерепных гематом.

9. Ликворная система головного мозга. Дифференциальная диагностика гидроцефалии при различных уровнях окклюзии.

10. Кровоснабжение головного мозга. Артериальный круг большого мозга.

11. Венозная сеть головы: диплоические и эмиссарные вены. Клиническое значение.

12. Венозные синусы твердой мозговой оболочки головного мозга: синусы крыши и основания черепа.

13. Черепно-мозговая топография. Схема Кронляйна-Брюсовой. Практическое применение.

VII. Учебные задачи:

№1. У больного М, 29 лет, как осложнение перелома черепа в передней черепной ямке с образованием ликворного свища, наблюдались симптомы «носового платка» (платок, смоченный ликвором из носовых ходов, после высушивания остается мягким, пропитанный слизью - жестким) и «двойного пятна» (в центре белой салфетки красное пятно - это примесь крови в ликворе, по периферии - светлый ореол от ликвора) развился гнойный менингит. Объясните механизм возникновения этого осложнения.

(Ответ: при переломе основания черепа, линия которого проходит в передней черепной ямке, происходит инфицирование мозговых оболочек из пазух решетчатой кости.)

№2. У больного О., 12 лет, окклюзионная гидроцефалия с равномерным расширением боковых и 3-его желудочков мозга. На каком уровне может иметь место окклюзия ликворных путей у этого больного? Что значит «гидроцефальный отек мозга»?

(Ответ: окклюзия (силвиева) - водопровода или отверстий Мажанди (срединного) и Люшки (боковых). Избыточное содержание тканевой жидкости в веществе атрофированного мозга вследствие его пропитывания большим количеством цереброспинальной жидкости из системы желудочков.)

№3. 4. У Ш., 14 лет, как осложнение тупой травмы лобно-теменной области возникла подпапневротическая гематома. Какими местными признаками она характеризуется? Чем по характеру распространенности она отличается от поднадкостничной гематомы?

(Ответ: плоская, разлитая, без четких границ, флюктуирующая. Поднадкостничная гематома ограничена костными швами (прикреплением надкостницы по швам).)

VIII. Контрольные тесты:

В больницу доставлен пострадавший с обширной скальпированной раной в теменной области. Определите клетчаточный слой, в котором произошла отслойка лоскута: (1)

подкожная жировая клетчатка

+ подпапневротическая жировая клетчатка

поднадкостничная рыхлая клетчатка

Для остановки кровотечения из губчатого вещества костей свода черепа применяют два способа: (2)

+ втирание воскодержащей пасты

клипирование

+ орошение раны перекисью водорода

перевязку

Врач обнаружил у пострадавшего следующие симптомы: экзофтальм, симптом «очков», ликворея из носа. Предварительный диагноз - перелом: (1)

свода черепа

+ основания черепа в передней черепной ямке

основания черепа в средней черепной ямке

основания черепа в задней черепной ямке

Лицевой нерв выходит из полости черепа на его основание через: (1)

круглое отверстие

овальное отверстие

остистое отверстие

сосцевидное отверстие

+ шиловосцевидное отверстие

В артериальном (Виллизиевом) круге задняя соединительная артерия соединяет артерии: (1)

внутреннюю сонную и базилярную

+ внутреннюю сонную и заднюю мозговую

внутреннюю сонную и позвоночную

среднюю мозговую и заднюю мозговую

среднюю мозговую и позвоночную

IX. Глоссарий:

Mastoidotomia	Трепанация сосцевидного отростка
Galea aponeurotica	Сухожильный шлем
Regio frontoparietooccipitalis	Лобно-теменно-затылочная область
Venae emissariae	Эмиссарная вена
Regio temporalis	Височная область
Plexus pterygoideus	Крыловидное венозное сплетение

Regio auricularis	Область ушной раковины
Regio mastoidea	Область сосцевидного отростка

«Оперативная хирургия: доступы к областям головного мозга. ПХО черепно-мозговых ран, проникающие и непроникающие ранения, ПХО черепно-мозговые травмы, внутричерепные гематомы, трепанации черепа, дренирующие операции при гидроцефалии (понятие), трепанация сосцевидного отростка».

Мотивационная характеристика: изучить топографию данной области для обоснования выбора оперативных доступов. Изучить индивидуальные различия формы изучаемой области. Знание расположения магистральных сосудисто-нервных пучков изучаемой области позволит предвидеть пути распространения гнойных процессов. Знание путей метастазирования в лимфатические узлы позволит уточнить первичную локализацию и распространённость злокачественных образований изучаемой области.

I. Цели:

Студент должен знать:	Студент должен уметь:	Студент должен владеть:
1. Топографическую анатомию мозгового отдела головы - области, границы, голотопия, синтопия, скелетотопия, послышное строение. 2. Кости мозгового черепа 3. Топографическую анатомию областей мозгового отдела головы: • лобная область – границы, голотопия, синтопия, скелетотопия, послышное строение. • теменная область – границы, голотопия, синтопия, скелетотопия, послышное строение • затылочная область – границы, голотопия, синтопия, скелетотопия, послышное строение. • височная область – границы, голотопия, синтопия, скелетотопия, послышное строение. • сосцевидная область – границы, голотопия, синтопия, скелетотопия, послышное строение. 4. Оболочки головного мозга, межоболочечные пространства 5. Топографическую анатомию венозных синусов. 6. Кровоснабжение головного мозга 7. Черепно-мозговую топографию (схема Кронляйна-Брюсовой) 8. Топографическую анатомию желудочков головного мозга 9. Признаки нарушения оттока ликворной жидкости из желудочков головного мозга.	1. Проводить осмотр и пальпацию областей мозгового отдела головы. 2. Показать на препарате: • мозговой отдел головы – границы • лобную область – границы • теменную область – границы • затылочную область – границы • височную область – границы • сосцевидную область – границы • оболочки головного мозга • проекцию венозных синусов 3. Начертить схему Кронляйна-Брюсовой 4. Объяснить схему Кронляйна-Брюсовой 5. Показать проекцию желудочков головного мозга. 6. Пользоваться специальным хирургическим инструментарием для операций на мозговом отделе головы на каждом этапе. 7. Выполнять основные оперативные вмешательства на каждом этапе.	1. Навыками осмотра и пальпации мозгового отдела головы. 2. Методикой препарирования выделенной области. 3. Навыками работы с хирургическим инструментарием для операций на мозговом отделе головы. 4. Навыками хирургических манипуляций на каждом этапе.

II. Вопросы для проверки исходного уровня знаний:

1. Схема черепно-мозговой топографии.
2. Первичная хирургическая обработка проникающей черепно-мозговой раны.
3. Декомпрессивная (по Кушингу) и костнопластическая (по Оливекрону) трепанации черепа.
4. Трепанация сосцевидного отростка.

III. Объект изучения - организм человека.

IV. Информационная часть:

Закрытые черепно-мозговые травмы часто сопровождаются внутренним кровотечением с образованием эпи- и субдуральных гематом. При установленном диагнозе возможно удаление излившейся крови с помощью одного трепанационного отверстия.

Отверстие выполняют над местом, где определяется наибольшее скопление крови. Чаще всего это бывает в височной или теменной области, где разветвляется средняя менингеальная артерия. Проводят небольшой (3-4 см) вертикальный (радиальный) разрез кожи с подкожной клетчаткой и апоневротического шлема. Кровотечение чаще всего останавливают коагуляцией. Надкостницу продольно рассекают и отодвигают в стороны распатором. Используя сначала копьевидную, а затем шаровидную фрезу, продельвают трепаном отверстие в кости. Кровотечение из кости останавливают костным воском. При субдуральном кровоизлиянии твёрдая мозговая оболочка приобретает тёмно-синий цвет, она напряжена, выпукла и не пульсирует. Производят крестообразный разрез остроконечным скальпелем. В пространство между твёрдой и мягкой мозговыми оболочками вводят катетер, с помощью которого отсасывают кровь. Субдуральную полость промывают тёплым изотоническим раствором хлорида натрия, удаляя сгустки крови.

Первичная хирургическая обработка проникающих ран свода черепа. Проникающими ранами свода черепа называются раны мягких тканей, кости и твёрдой мозговой оболочки. Если мозговая оболочка не повреждена, даже обширные раны остальных слоёв относятся к непроникающим.

Цель операции - остановка кровотечения, удаление инородных тел и костных отломков, предупреждение развития инфекции в мягких тканях, в костях и в полости черепа, а также предотвращение повреждения мозга, пролабирующего в рану при травматическом отёке.

Волосы вокруг раны тщательно сбривают по направлению от краев раны к периферии. Кожу обрабатывают настойкой йода. Скальпелем экономно иссекают разможжённые края раны, отступая от краев раны на 0,5-1 см. Разрезы проводят так, чтобы форма раны приближалась к линейной или эллипсовидной, а рана имела радиальное направление. В таком случае края раны легче свести без натяжения, а их кровоснабжение нарушается минимально.

Для временной остановки (или уменьшения) кровотечения пальцами прижимают края раны к кости, а затем, последовательно ослабляя давление пальцев, кровоточащие сосуды пережимают кровоостанавливающими зажимами Бильрота или типа «Москит» с последующей коагуляцией или прошиванием тонким кетгутом.

Крючками или небольшим ранорасширителем растягивают края раны мягких тканей. Удаляют свободно лежащие костные отломки, а связанные надкостницей с неповреждёнными участками кости сохраняют, чтобы после обработки уложить их на место. Обильное кровоснабжение мягких тканей и костей свода черепа обеспечивает их последующее приживление. Если отверстие костной раны мало и не даёт возможности осмотреть рану твёрдой мозговой оболочки до пределов неповреждённой ткани, то костными кусачками Люэра скусывают края кости. Сначала скусывают наружную пластинку, а затем внутреннюю. Через трепанационный дефект удаляют осколки внутренней пластинки, которые могут оказаться под краями трепанационного отверстия.

Такое расширение отверстия костной раны или пробного фрезевого отверстия называют резекционной трепанацией черепа. После неё в кости черепа остаётся дефект, который в последующем необходимо закрыть. Для этого предложено множество способов краниопластики.

Остановку кровотечения из диплоических вен производят несколькими способами. Для этого или втирают в губчатую часть кости специальный костный воск, или с помощью кусачек Люэра сдавливают наружную и внутреннюю пластинки кости, ломая таким образом трабекулы. К срезу кости прикладывают марлевые тампоны, смоченные горячим изотоническим раствором хлорида натрия. Кровотечение из повреждённых эмиссарных вен останавливают втиранием воска в костное отверстие, для обнаружения которого отслаивают надкостницу.

После остановки кровотечения отверстие постепенно расширяют до неповреждённой твёрдой мозговой оболочки. Если твёрдая мозговая оболочка не повреждена и хорошо пульсирует, её не следует рассекать. Напряжённая, неппульсирующая твёрдая мозговая оболочка тёмно-синевого цвета свидетельствует о субдуральной гематоме. Твёрдую мозговую оболочку крестообразно рассекают. Кровь отсасывают, разрушенную мозговую ткань, поверхностно расположенные костные отломки и остатки крови осторожно смывают струёй тёплого изотонического раствора хлорида натрия, который затем отсасывают.

Отыскивают источник кровотечения (чаще всего это средние менингеальные сосуды или повреждённый синус твёрдой мозговой оболочки). Кровотечение из артерии и её ветвей останавливают, прошивая артерию вместе с твёрдой мозговой оболочкой. Так же обрабатывают среднюю менингеальную вену.

Повреждение стенки синуса твёрдой мозговой оболочки - очень серьёзное и опасное осложнение. Оптимальным способом является сосудистый шов на линейную рану синуса или пластика его стенки наружным листком твёрдой мозговой оболочки с фиксацией сосудистым швом. Однако технически это сделать бывает трудно. Более просты, но и менее надёжны способы искусственного тромбирования синуса кусочком мышцы или пучком коллагеновых волокон с расчётом на последующую реканализацию. Чаще, однако, тромб перекрывает кровоток, как и в случае прошивания синуса лигатурой, что ведёт к более или менее выраженному отёку мозга. Чем ближе к *confluens sinuum* произведена перевязка, тем хуже прогноз.

После остановки кровотечения и тщательной очистки раны края рассеченной твёрдой мозговой оболочки укладывают на поверхность раны мозга, но не зашивают её для декомпрессии в случае отёка мозга и повышения внутричерепного давления. На мягкие ткани свода черепа накладывают частые швы, чтобы предотвратить ликворею.

Костно-пластическая трепанация черепа выполняется с целью доступа в полость черепа. Показаниями для неё являются операции по поводу опухолей и инсультов мозга, ранений сосудов твёрдой мозговой оболочки, вдавленных переломов костей черепа. Отличие костнопластической трепанации от резекционной заключается в том, что широкий доступ в полость черепа создаётся путём выкраивания большого костного лоскута, который после выполнения оперативного приёма укладывают на место. После такой трепанации не требуется повторной операции с целью ликвидации дефекта кости, как при резекционной трепанации.

Подковообразный разрез мягких тканей производят с таким расчётом, чтобы основание лоскута было внизу. Тогда не пересекаются идущие радиально снизу вверх сосуды и кровоснабжение лоскута мягких тканей не нарушается. Длина основания лоскута не менее 6-7 см. После остановки кровотечения кожно-мышечно-апоневротический лоскут отворачивают книзу на марлевые салфетки и сверху прикрывают марлей, смоченной изотоническим раствором хлорида натрия или 3% раствором перекиси водорода.

Выкраивание костно-надкостничного лоскута начинают с дугообразного рассечения надкостницы скальпелем, отступив на 1 см кнутри от краев кожного разреза. Надкостницу отслаивают от разреза в обе стороны на ширину, равную диаметру фрезы, которой затем наносят в зависимости от величины создаваемого трепанационного дефекта 5-7 отверстий с помощью ручного или электрического трепана. Сначала используется копьевидная фреза, а при появлении костных опилок, окрашенных кровью, что свидетельствует о попадании фрезы в диплоический слой кости, копьевидную фрезу заменяют конусовидной или шаровидной фрезой, чтобы не «провалиться» в полость черепа. Участки между этими отверстиями пропиливают проволочной пилой Джильи. Из одного отверстия в другое пилу

проводят с помощью тонкой стальной пластинки - проводника Поленова. Распил ведут под углом 45° к плоскости операционного поля. Благодаря этому наружная поверхность лоскута кости оказывается больше внутренней: при возвращении лоскута на место он не проваливается в дефект, созданный при трепанации. Так распиливают все перемычки между отверстиями, кроме одной, лежащей сбоку или снизу по отношению к основанию лоскута мягких тканей. Эту перемычку надламывают, в результате чего весь костный лоскут остаётся связанным с неповреждёнными участками костей только надкостницей. Костный лоскут на надкостничной ножке, через которую обеспечивается его кровоснабжение, отворачивают. Далее выполняется запланированный оперативный приём. Завершая операцию, сначала зашивают твёрдую мозговую оболочку. Костный лоскут укладывают на место и фиксируют кетгутowymi швами, проведенными через надкостницу, мышцу и сухожильный шлем. Рану мягких тканей послойно зашивают.

Резекционную трепанацию иногда используют для проведения декомпрессии - снижения повышенного внутричерепного давления. Такую операцию называют также декомпрессивной трепанацией. Это паллиативная операция: ее производят при повышении давления в случаях неоперабельных опухолей мозга или при прогрессирующем отёке мозга другой этиологии. Цель операции - создание на определенном участке свода постоянного дефекта в костях черепа и твёрдой мозговой оболочки. Декомпрессивную трепанацию проводят, как правило, в височной области. Это даёт возможность укрыть созданное отверстие височной мышцей, чтобы предотвратить травмирование мозга через это отверстие.

После рассечения мягких тканей и надкостницы крупной шаровидной фрезой создают отверстие в кости, которое дополнительно расширяют с помощью кусачек Люэра в сторону скуловой дуги. Перед вскрытием сильно напряженной твёрдой мозговой оболочки производят спинномозговую пункцию. Спинномозговую жидкость извлекают небольшими порциями (10-30 мл), чтобы не произошло вклинивания стволовой части мозга в большое затылочное отверстие. Твёрдую мозговую оболочку вскрывают, давая отток спинномозговой жидкости, после чего рану послойно зашивают, за исключением твёрдой мозговой оболочки.

V. Задания для самостоятельной работы.

Задание №1.

Трепанация черепа – дайте определение.

Задание №2.

Трепанация черепа – укажите виды.

Задание №3.

Укажите клиническое значение схемы Кронляйна - Брюсовой.

Задание №4.

Зарисуйте схему трепанации черепа по способу Оливекрона.

Задание №5.

Зарисуйте схему трепанации черепа по способу Вагнера-Вольфа.

Задание №6.

Составьте задачу по теме занятия. (В тетради)

Задание №7.

Составьте 5 тестов по теме занятия. (В тетради)

VI. Контрольные вопросы:

1. Первичная хирургическая обработка ран мягких тканей черепа.
2. Способы остановки кровотечения при ранениях мягких тканей черепа.
3. Способы остановки кровотечения из костей сводов черепа.
4. Способы остановки кровотечения из сосудов твердой оболочки головного мозга.
5. Пластика стенки венозного синуса по Бурденко.
6. Источники кровотечения при эпидуральных гематомах. Техника удаления эпидуральной гематомы.
7. Источники кровотечения при субдуральных гематомах. Техника удаления субдуральной гематомы.
8. Тактика лечения при субарахноидальных кровотечениях.
9. Показания и техника пункции передних рогов боковых желудочков головного мозга.
10. Показания и техника пункции задних рогов боковых желудочков головного мозга.
11. Показания и техника выполнения декомпрессионной трепанации черепа по способу Кушинга.
12. Показания и техника выполнения костно-пластической трепанации черепа по способу Оливекрона.
13. Показания и техника выполнения костно-пластической трепанации черепа по способу Вагнера-Вольфа.
14. Показания и техника выполнения трепанации сосцевидного отростка

VII. Учебные задачи:

№1. У больного К., 13 лет, вследствие инфицированной раны мягких тканей области сосцевидного отростка возник тромбоз поперечного и сигмовидного синусов. Объясните причинную взаимосвязь этих патологических процессов.

(Ответ: в области сосцевидного отростка находится постоянный венозный выпускник (сосцевидная эмиссарная вена), связывающий поверхностные вены с поперечным, либо сигмовидным синусом твердой мозговой оболочки.)

№2. В нейрохирургическое отделение поступил больной Ф., 28 лет, с проникающей раной черепа (удар металлическим предметом). На момент поступления имеется рубленая рана мягких тканей, перелом теменной кости слева, вблизи стреловидного шва. Составьте алгоритм обследования и лечения данного пациента. Укажите, какими приемами можно остановить кровотечение из диплоического вещества и из синусов твердой мозговой оболочки.

(Ответ: обследование: обзорная рентгенограмма черепа в 2х проекциях для определения наличия, размеров и положения костных осколков. Лечение- первичная хирургическая обработка раны. Для остановки кровотечения из губчатого вещества используют орошение раны раствором H_2O_2 или втирание стерильной восковой пасты. Для остановки кровотечения из синусов твердой мозговой оболочки можно выполнить тампонаду, наложить шов или перевязать синус.)

№3. Нейрохирург при хирургической обработке черепно-мозговой раны лобно-височной области после иссечения мягких тканей и надкостницы приступил к обработке костной раны. Какова последовательность выполнения этого этапа операции? Какими способами обеспечивают гемостаз костной раны?

(Ответ: вначале удаляют отломки наружной костной пластинки. Для удаления отломков внутренней пластинки (зона повреждения в 2-4 раза больше наружной) расширяют дефект наружной пластинки кусачками Люэра. Гемостаз обеспечивают раздавливанием кости (при выравнивании краев раны кусачками), 3% раствором перекиси водорода, втиранием в костную рану гемостатической пасты)

VIII. Контрольные тесты:

Для остановки кровотечения из губчатого вещества костей свода черепа применяют два способа: (2)

- + втирание воскодержательной пасты
- клипирование
- + орошение раны перекисью водорода
- перевязку

Врач обнаружил у пострадавшего следующие симптомы: экзофтальм, симптом «очков», ликворея из носа. Предварительный диагноз - перелом: (1)

- свода черепа
- + основания черепа в передней черепной ямке
- основания черепа в средней черепной ямке
- основания черепа в задней черепной ямке

Лицевой нерв выходит из полости черепа на его основание через: (1)

- круглое отверстие
- овальное отверстие

остистое отверстие
сосцевидное отверстие
+ шилососцевидное отверстие

В артериальном (Виллизиевом) круге задняя соединительная артерия соединяет артерии: (1)

внутреннюю сонную и базилярную
+ внутреннюю сонную и заднюю мозговую
внутреннюю сонную и позвоночную
среднюю мозговую и заднюю мозговую
среднюю мозговую и позвоночную

Схема, служащая для ориентировки в черепно-мозговой топографии: (1)

схема Делицина
треугольник Шипо
схема Стромберга
треугольник Пирогова
+ схема Кронлейна-Брюсовой

IX. Глоссарий:

Mastoidotomia	Трепанация сосцевидного отростка
Galea aponeurotica	Сухожильный шлем
Regio frontoparietooccipitalis	Лобно-теменно-затылочная область
V. Emissaria	Эмиссарная вена
Regio temporalis	Височная область
Plexus pterygoideus	Крыловидное венозное сплетение
Regio auricularis	Область ушной раковины
Regio mastoidea	Область сосцевидного отростка

«Топографическая анатомия лицевого отдела головы».

Мотивационная характеристика: изучить топографию данной области для обоснования выбора оперативных доступов. Изучить индивидуальные различия формы изучаемой области. Знание расположения магистральных сосудисто-нервных пучков изучаемой области позволит предвидеть пути распространения гнойных процессов. Знание путей метастазирования в лимфатические узлы позволит уточнить первичную локализацию и распространённость злокачественных образований изучаемой области.

I. Цели:

Студент должен знать:	Студент должен уметь:	Студент должен владеть:
1. Топографическую анатомию лицевого отдела головы - области, границы, голотопия, синтопия, скелетотопия, послыное строение. 2. Топографическую анатомию передней лицевой области: • область глазницы границы, голотопия, синтопия, скелетотопия, послыное строение • подглазничная область - границы, голотопия, синтопия, скелетотопия, послыное строение • область носа - границы, голотопия, синтопия, скелетотопия, послыное строение • область рта - границы, голотопия, синтопия, скелетотопия, послыное строение • подбородочная область - границы, голотопия, синтопия, скелетотопия, послыное строение 3. Топографическую анатомию боковой лицевой области – щечная область, околоушно-жевательная, скуловая 4. Топографическую анатомию глубокой области лица.	1. Проводить осмотр и пальпацию областей лицевого отдела головы. 2. Показать на препарате: • лицевой отдел головы – границы • область глазницы – границы • подглазничную область – границы • область носа – границы • область рта – границы • подбородочную область – границы • щечную область – границы • околоушно-жевательную область – границы • скуловую область – границы.	1. Навыками осмотра и пальпации мозгового отдела головы. 2. Методикой препарирования выделенной области.

II. Вопросы для проверки исходного уровня знаний:

1. Околоушно-жевательная область лица.
2. Щечная, область лица.
3. Область носа,
4. Область рта.
5. Анатомия глазницы.
6. Анатомия мышц лица.
7. Анатомия околоносовых пазух.
8. Анатомия тройничного и лицевого нервов.
9. Области лицевого отдела головы (послойная топография, кровоснабжение, иннервация).
10. Топографическую анатомию околоушно-жевательной области.
11. Топографическую анатомию глубокой области лица.
12. Топографическая анатомия щечной области.

III. Объект изучения - организм человека.

IV. Информационная часть:

Лицевой отдел головы

На поверхности лицевого отдела головы спереди выделяют области глазницы, regio orbitalis, носа, regio nasalis, рта, regio oralis, примыкающую к ней подбородочную область, regio mentalis. По сторонам располагаются подглазничная, regio infraorbitalis, щечная, regio buccalis, и околоушно-жевательная, regio parotidomasseterica, области. В последней выделяют поверхностную и глубокую части.

Кровоснабжение лица осуществляется главным образом наружной сонной артерией, a. carotis externa, через ее ветви: a. facialis, a. temporalis superficialis и a. maxillaris. Кроме того, в кровоснабжении лица принимает участие и a. ophthalmica из a. carotis interna. Между артериями систем внутренней и наружной сонных артерий существуют анастомозы в области глазницы.

Сосуды лица образуют обильную сеть с хорошо развитыми анастомозами, в результате чего раны лица сильно кровоточат. Вместе с тем благодаря хорошему кровоснабжению мягких тканей раны лица, как правило, заживают быстро, а пластические операции на лице заканчиваются благоприятно. Как и на своде черепа, артерии лица располагаются в подкожной жировой клетчатке, в отличие от других областей.

Вены лица, как и артерии, широко анастомозируют между собой. От поверхностных слоев венозная кровь оттекает по лицевой вене, v. facialis, и частично по позадищелюстной, v. retromandibularis, от глубоких - по верхнечелюстной вене, v. maxillaris. В конечном итоге по всем этим венам кровь оттекает во внутреннюю яремную вену. Важно отметить, что вены лица анастомозируют также с венами, впадающими в пещеристый синус твердой мозговой оболочки (через v. ophthalmica, а также через эмиссарные вены на наружном основании черепа), вследствие чего гнойные процессы на лице (фурункулы) по ходу вен могут распространяться на оболочки мозга с развитием тяжелых осложнений (менингита, флебита синусов и т. д.).

Чувствительная иннервация на лице обеспечивается ветвями тройничного нерва (n. trigeminus, V пара чмн): n. ophthalmicus (I ветвь), n. maxillaris (II ветвь), n. mandibularis (III ветвь). Ветви тройничного нерва для кожи лица выходят из костных каналов, отверстия которых расположены на одной вертикальной линии: foramen (или incisura) supraorbitale для n. supraorbitalis из I ветви тройничного нерва, foramen infraorbitale для n. infraorbitalis из II ветви тройничного нерва и foramen mentale для n. mentalis из III ветви тройничного нерва.

Невралгия тройничного нерва характеризуется внезапными приступами мучительной боли, не снимающейся обезболивающими препаратами. Чаще всего поражается n. maxillaris, реже n. mandibularis и еще реже - n. ophthalmicus. Точная причина развития невралгии тройничного нерва неизвестна, однако в некоторых случаях установлено, что она возникает из-за сдавления тройничного нерва в полости черепа аномально идущим кровеносным сосудом. Его рассечение приводило к исчезновению болей.

Мимическую мускулатуру иннервируют ветви лицевого нерва, n. facialis (VII пара чмн), жевательную - III ветвь тройничного нерва, n. mandibularis.

Область глазницы, regio orbitalis

Глазница, orbita - парное симметричное углубление в черепе, в котором расположено глазное яблоко с его вспомогательным аппаратом.

Глазницы у человека имеют форму четырехгранных пирамид, усеченные вершины которых обращены назад, к турецкому седлу в полости черепа, а широкие основания - кпереди, к его лицевой поверхности. Оси глазничных пирамид сходятся (конвергируют) кзади и расходятся (дивергируют) кпереди. Средние размеры глазницы: глубина у взрослого человека колеблется от 4 до 5 см; ширина у входа в нее составляет около 4 см, а высота обычно не превышает 3,5-3,75 см.

Стенки образованы различными по толщине костными пластинками и отделяют глазницу: верхняя - от передней черепной ямки и лобной пазухи; нижняя - от верхнечелюстной околоносовой пазухи, sinus maxillaris (гайморовой пазухи); медиальная - от полости носа и латеральная - от височной ямки.

Почти у самой вершины глазниц расположено округлой формы отверстие около 4 мм в поперечнике - начало костного зрительного канала, canalis opticus, длиной 5-6 мм, служащего для прохождения зрительного нерва, n. opticus, и глазной артерии, a. ophthalmica, в полость черепа.

В глубине глазницы, на границе между верхней и наружной ее стенками, рядом с canalis opticus, имеется большая верхняя глазничная щель, fissura orbitalis superior, соединяющая полость глазницы с полостью черепа (средней черепной ямкой). В ней проходят:

- 1) глазной нерв, n. ophthalmicus;
- 2) глазодвигательный нерв, n. oculomotorius;
- 3) отводящий нерв, n. abducens;
- 4) блоковый нерв, n. trochlearis;
- 5) верхняя и нижняя глазные вены, vv. ophthalmicae superior et inferior.

На границе между наружной и нижней стенками глазницы расположена нижняя глазничная щель, fissura orbitalis inferior, ведущая из полости глазницы в крыловидно-нёбную и нижневисочную ямку. Через нижнюю глазничную щель проходят:

- 1) нижнеглазничный нерв, n. infraorbitalis, вместе с одноименными артерией и веной;
- 2) скуловисочный нерв, n. zygomaticotemporal;
- 3) скулолицевой нерв, n. zygomaticofacialis;
- 4) венозные анастомозы между венами глазниц и венозным сплетением крыловидно-нёбной ямки.

На внутренней стенке глазниц расположены передние и задние решётчатые отверстия, служащие для прохождения одноименных нервов, артерий и вен из глазниц в лабиринты решётчатой кости и полость носа.

В толще нижней стенки глазниц пролегает нижнеглазничная борозда, sulcus infraorbital, переходящая кпереди в одноименный канал, открывающийся на лицевой поверхности соответствующим отверстием, foramen infraorbitale. Этот канал служит для прохождения нижнеглазничного нерва с одноименными артерией и веной.

Вход в глазницу, aditus orbitae, ограничен костными краями и закрыт глазничной перегородкой, septum orbitale, которая разделяет область век и собственно глазницу.

Веки (palpebrae)

Это изогнутые по форме переднего сегмента глазного яблока кожно-хрящевые пластинки, защищающие поверхность глаза.

Слой

Кожа тонкая, подвижная.

Подкожная клетчатка рыхлая, в ней находятся анастомозы сосудов глазного яблока с сосудами лица. Вследствие этого в ней легко возникает отёк как при местных воспалительных процессах (например, ячмень), так и при общих (ангионевротический отек Квинке, болезни почек и др.).

Тонкая подкожная мышца является частью мимической мышцы глаза, m. orbicularis oculi, и, как и остальные мимические мышцы лица, иннервируется лицевым нервом.

Под мышцей лежит слой, состоящий из хряща века и прикрепляющейся к нему глазничной перегородки, которая другими краями фиксируется к над- и подглазничному краям.

Задняя поверхность хряща и глазничной перегородки выстлана слизистой оболочкой - конъюнктивой, conjunctiva palpebrarum, переходящей на склереу глазного яблока, conjunctiva bulbi. Места перехода конъюнктивы с век на склереу образуют верхний и нижний своды конъюнктивы - fornix conjunctivae superior et inferior. Нижний свод можно осмотреть, оттянув веко книзу. Для осмотра верхнего свода конъюнктивы надо вывернуть верхнее веко.

Передний край век имеет ресницы, в основании которых расположены сальные железы. Гнойное воспаление этих желёз известно как ячмень - *chalazion*. Ближе к заднему краю век видны отверстия своеобразных сальных, или мейбомиевых желёз, заложенных в толще хрящей век.

Свободные края век у латерального и медиального углов глазной щели образуют углы, фиксированные к костям глазницы связками.

Слёзная железа, *glandula lacrimalis*

Слёзная железа располагается в слёзной ямке в верхнелатеральной части глазницы.

Медиальные части век, лишённые ресниц, ограничивают слёзное озеро, *lacus lacrimalis*. Начинающиеся в этом месте слёзные каналы впадают в слёзный мешок, *saccus lacrimalis*. Содержимое слёзного мешка отводится носослёзным протоком, *ductus nasolacrimalis*, в нижний носовой ход.

Глазное яблоко, *bulbus oculi*

Глазное яблоко помещается в полости глазницы, занимая ее лишь частично. Оно окружено фасцией, влагалищем глазного яблока, *vagina bulbi*, или теноновой капсулой. Тенонова капсула, одевающая глазное яблоко почти на всем его протяжении, кроме участка, соответствующего роговице (спереди) и месту выхода из глаза зрительного нерва (сзади), как бы подвешивает глазное яблоко в глазнице среди жировой клетчатки, будучи сама фиксирована фасциальными тяжами, идущими к стенкам глазниц и ее краю. Стенки капсулы прорободают сухожилия мышц глазного яблока. Тенонова капсула не срастается плотно с глазным яблоком: между ней и поверхностью глаза остается щель, *spatium episclerale*, что позволяет глазному яблоку двигаться в этом пространстве.

Позади теноновой капсулы располагается ретробульбарный отдел.

Ретробульбарный отдел занят жировой клетчаткой, связочным аппаратом, мышцами, сосудами, нервами.

Мышечный аппарат глазниц включает 6 мышц глазного яблока (4 прямые мышцы и 2 косые) и мышцу, поднимающую верхнее веко (*m. levator palpebrae superior*). Наружную прямую мышцу иннервирует *n. abducens*, верхнюю косую - *n. trochlearis*, остальные, включая мышцу, поднимающую верхнее веко, - *n. oculomotorius*.

Зрительный нерв, *n. opticus* (II пара), покрыт продолжающимися на него (вплоть до склеры) твердой, паутинной и мягкой оболочками. В жировой клетчатке, окружающей зрительный нерв с его оболочками, проходят глазная артерия и сосудисто-нервные пучки мышц глазного яблока.

Все ткани глазницы, включая глазное яблоко, получают питание от основного артериального ствола - глазной артерии, *a. ophthalmica*. Она является ветвью внутренней сонной артерии, от которой отходит в полости черепа; через зрительный канал этот сосуд проникает в глазницу, отдает ветви к мышцам и глазному яблоку и, разделившись на конечные ветви: *a. supraorbitalis*, *a. supratrochlearis* и *a. dorsalis nasi*, выходит из глазницы на лицевую поверхность.

Анастомозы поверхностных ветвей глазной артерии с ветвями наружной сонной артерии обеспечивают возможность коллатерального кровотока при уменьшении кровенаполнения виллизиева круга (атеросклеротические бляшки во внутренней сонной артерии). В этом случае в глазной артерии наблюдается ретроградный кровоток.

По результатам ультразвукового доплерографического исследования надблоковой артерии можно судить о состоянии внутричерепного артериального кровотока.

Глазные вены, *vv. ophthalmicae superior et inferior*, идут у верхней и нижней стенок глазницы; у задней стенки нижняя впадает в верхнюю, которая через верхнюю глазничную щель входит в полость черепа и впадает в пещеристый синус. Глазные вены анастомозируют с венами лица и носовой полости, а также с венозным сплетением крыловиднонебной ямки. В венах глазниц нет клапанов.

Область носа, *regio nasalis*

Верхняя граница области соответствует горизонтальной линии, соединяющей медиальные концы бровей (корень носа), нижняя - линии, проведенной через прикрепление носовой перегородки, а боковые границы определяются носощёчными и носогубными складками. Область носа делится на наружный нос и полость носа.

Наружный нос, *nasus externus*, сверху образован носовыми косточками, сбоку - лобными отростками верхней челюсти и хрящами. Верхний узкий конец спинки носа у лба называется корнем, *radix nasi*; выше него находится несколько углубленная площадка между надбровными дугами - надпереносье, *glabella*. Боковые поверхности носа книзу выпуклы, ограничены ясно выраженной носогубной бороздкой, *sulcus nasolabialis*, подвижны и составляют крылья носа, *alae nasi*. Между нижними свободными краями крыльев носа образована подвижная часть носовой перегородки, *pars mobilis septi nasi*.

Кожа у корня носа тонкая и подвижная. На кончике носа и на крыльях кожа толстая, богата крупными сальными железами и прочно сращена с хрящами наружного носа. У носовых отверстий она переходит на внутреннюю поверхность хрящей, образующих преддверие полости носа. Кожа здесь имеет сальные железы и толстые волоски (*vibrissae*); они могут достигать значительной длины. Далее кожа переходит в слизистую оболочку носа.

Кровоснабжение наружного носа осуществляется *a. dorsalis nasi* (конечная ветвь *a. ophthalmica*) и ветвями лицевой артерии. Вены связаны с лицевыми венами и с истоками глазных вен.

Чувствительная иннервация осуществляется I ветвью тройничного нерва.

Полость носа, *cavum nasi*, является начальным отделом дыхательных путей и содержит в себе орган обоняния. Спереди в нее ведет *apertura piriformis nasi*, сзади парные отверстия, хоаны, сообщают ее с носоглоткой. Посредством костной перегородки носа, *septum nasi osseum*, носовая полость делится на две не совсем симметричные половины. Каждая половина носовой полости имеет пять стенок: верхнюю, нижнюю, заднюю, медиальную и латеральную.

Верхняя стенка образуется небольшой частью лобной кости, *lamina cribrosa* решетчатой кости и отчасти клиновидной костью.

В состав нижней стенки, или дна, входят небный отросток верхней челюсти и горизонтальная пластинка небной кости, составляющие твердое небо, *palatum osseum*. Дно носовой полости является «крышей» полости рта.

Медиальную стенку составляет перегородка носа.

Задняя стенка имеется лишь на небольшом протяжении в верхнем отделе, так как ниже лежат хоаны. Она образована носовой поверхностью тела клиновидной кости с имеющимся на ней парным отверстием - *apertura sinus sphenoidalis*.

В образовании латеральной стенки носовой полости участвуют слезная косточка, *os lacrimale*, и *lamina urbitalis* решетчатой кости, отделяющие полость носа от глазницы, носовая поверхность лобного отростка верхней челюсти и ее тонкая костная пластинка, отграничивающая полость носа от верхнечелюстной пазухи, *sinus maxillaris*.

На латеральной стенке носовой полости свисают внутрь три носовые раковины, которыми отделяются друг от друга три носовых хода: верхний, средний и нижний.

Верхний носовой ход, *meatus nasi superior*, находится между верхней и средней раковинами решетчатой кости; он вдвое короче среднего хода и располагается только в заднем отделе носовой полости; с ним сообщаются *sinus sphenoidalis*, *foramen sphenopalatinum*, в него открываются задние ячейки решетчатой кости.

Средний носовой ход, *meatus nasi medius*, идет между средней и нижней раковинами. В него открываются *cellulae ethmoidales anteriores et mediae* и *sinus maxillaris*.

Нижний носовой ход, *meatus nasi inferior*, проходит между нижней раковиной и дном носовой полости. В его переднем отделе открывается носослезный канал.

Пространство между носовыми раковинами и носовой перегородкой обозначается как общий носовой ход.

На боковой стенке носоглотки находится глоточное отверстие слуховой трубы, связывающей полость глотки с полостью среднего уха (барабанной полостью). Оно расположено на уровне заднего конца нижней раковины на расстоянии около 1 см кади от него.

Сосуды полости носа образуют анастомотические сети, возникающие за счет нескольких систем. Артерии относятся к ветвям *a. ophthalmica* (*aa. ethmoidales anterior* и *posterior*), *a. maxillaris* (*a. sphenopalatina*) и *a. facialis* (*rr. septi nasi*). Вены образуют сети, расположенные более поверхностно.

Особенно густые венозные сплетения, имеющие вид пещеристых образований, сосредоточены в подслизистой ткани нижних и средних носовых раковин. Из этих сплетений происходит большинство носовых кровотечений. Вены носовой полости анастомозируют с венами носоглотки, глазницы и мозговых оболочек.

Чувствительная иннервация слизистой оболочки носа осуществляется I и II ветвями тройничного нерва, то есть глазным и верхнечелюстным нервами. Специфическая иннервация осуществляется обонятельным нервом.

Околоносовые пазухи, *sinus paranasales*

С каждой стороны к полости носа примыкают верхнечелюстная и лобная пазухи, решетчатый лабиринт и отчасти клиновидная пазуха.

Верхнечелюстная, или гайморова, пазуха, *sinus maxillaris*, расположена в толще верхнечелюстной кости.

Это самая большая из всех околоносовых пазух; ее вместимость у взрослого - в среднем 10-12 см³. По форме гайморова пазуха напоминает четырехгранную пирамиду, основание которой находится на боковой стенке полости носа, а верхушка - у скулового отростка верхней челюсти. Лицевая стенка обращена кпереди, верхняя, или глазничная, стенка отделяет гайморову пазуху от глазницы, задняя обращена к подвисочной и крыловидно-нёбной ямкам. Нижнюю стенку верхнечелюстной пазухи образует альвеолярный отросток верхней челюсти, отделяющий пазуху от ротовой полости.

Внутренняя, или носовая, стенка гайморовой пазухи с клинической точки зрения наиболее важна; она соответствует большей части нижнего и среднего носовых ходов. Эта стенка, за исключением ее нижней части, довольно тонка, причем постепенно истончается снизу вверх. Отверстие, посредством которого гайморова пазуха сообщается с полостью носа, *hiatus maxillaris*, находится высоко под самым дном глазницы, что способствует застою воспалительного секрета в пазухе. К передней части внутренней стенки *sinus maxillaris* прилежит носослезный канал, а к задневерхней части - решетчатые ячейки.

Верхняя, или глазничная, стенка гайморовой пазухи наиболее тонкая, особенно в заднем отделе. При воспалении верхнечелюстной пазухи (гайморит) процесс может распространиться в область глазницы. В толще глазничной стенки проходит канал подглазничного нерва, иногда нерв и кровеносные сосуды непосредственно прилежат к слизистой оболочке пазухи.

Передняя, или лицевая, стенка образована участком верхней челюсти между подглазничным краем и альвеолярным отростком. Это наиболее толстая из всех стенок гайморовой пазухи; она покрыта мягкими тканями щеки, доступна ощупыванию. Плоское углубление в центре передней поверхности лицевой стенки, называемое клыковой ямкой, соответствует наиболее тонкой части этой стенки. У верхнего края клыковой ямки расположено отверстие для выхода подглазничного нерва, *foramen infraorbitale*. Через стенку проходят *rr. alveolares superiores anteriores et medius* (ветви *n. infraorbitalis* из II ветви тройничного нерва), образующие *plexus dentalis superior*, а также *aa. alveolares superiores anteriores* от подглазничной артерии (из *a. maxillaris*).

Нижняя стенка, или дно гайморовой пазухи, находится вблизи задней части альвеолярного отростка верхней челюсти и обычно соответствует луночкам четырех задних верхних зубов. Это дает возможность при надобности вскрыть верхнечелюстную пазуху через соответствующую зубную лунку. При средних размерах гайморовой пазухи ее дно находится примерно на уровне дна полости носа, но нередко располагается и ниже.

Когда нижняя стенка пазухи очень тонка, при удалении зуба возможно проникновение инфекции в полость гайморовой пазухи. С другой стороны, воспаление слизистой пазухи (гайморит) из-за общих чувствительных ветвей верхнечелюстного нерва может приводить к ощущению зубной боли. При надобности можно вскрыть верхнечелюстную пазуху через соответствующую зубную лунку.

Лобная пазуха, *sinus frontalis*, расположена между пластинками глазничной части и чешуи лобной кости. Ее размеры значительно варьируют. В ней различают нижнюю, или глазничную, переднюю, или лицевую, заднюю, или

мозговую, и срединную стенки. При воспалении лобной пазухи (фронтит) через ее истонченные стенки процесс может распространиться в глазницу, а также в переднюю черепную ямку.

Лобная пазуха сообщается с полостью носа через апертуру лобной пазухи, *apertura sinus frontalis*, которая открывается в передней части среднего носового хода.

Клиновидная пазуха, *sinus sphenoidalis*, расположена в теле клиновидной кости непосредственно позади решётчатого лабиринта над хоанами и сводом носоглотки. Сагиттально расположенной перегородкой пазуха делится на две, в большинстве случаев неодинаковые по объему части. На передней, наиболее тонкой стенке в каждой половине пазухи находится отверстие, *apertura sinus sphenoidalis*. Форма и размеры клиновидной пазухи сильно варьируют. Ее верхняя стенка обращена к передней и средней черепным ямкам.

Средний отдел верхней стенки пазухи соответствует турецкому седлу с расположенным в его ямке гипофизом, а впереди от них - перекресту зрительных нервов.

Снаружи по боковой стенке клиновидной пазухи проходят внутренняя сонная артерия и пещеристый венозный синус. Кроме того, по бокам пазухи проходят глазодвигательный, блоковый и отводящий нервы, прободающие наружную стенку пещеристого синуса, а также I ветвь тройничного нерва.

Нижняя стенка клиновидной пазухи образует свод полости носа.

Решётчатый лабиринт, *labyrinthus ethmoidalis*, состоит из 2-5 и более различных по величине и форме решётчатых ячеек, *cellulae ethmoidales*, которые отграничены от передней черепной ямки орбитальной частью лобной кости и решётчатой костью, а от глазницы - глазничной пластинкой, *lamina orbitalis*. Сзади клетки решётчатого лабиринта иногда доходят до передней стенки клиновидной пазухи. Клиновидная пластинка решётчатого лабиринта, свободный край которой в полости носа является остовом средней раковины, делит воздухоносные клетки на передние и задние; передние клетки открываются в средний носовой ход, а задние - в верхний.

Через истонченные стенки решётчатого лабиринта воспалительный процесс может распространиться в полость черепа, глазницу и на зрительный нерв, канал которого при сильном развитии клеток решётчатого лабиринта оказывается в непосредственной близости к нему.

Слизистая оболочка околоносовых пазух по строению мало отличается от слизистой оболочки полости носа, но она значительно тоньше и сравнительно беднее сосудами и железами, чем слизистая оболочка носовой полости.

Кровоснабжение околоносовых пазух происходит из ветвей внутренней и наружной сонных артерий, главным образом через глазную и верхнечелюстную артерии. Вены гайморовой пазухи анастомозируют с венами лица и крыловидного сплетения, а вены лобной пазухи - с венами твердой мозговой оболочки, с продольным синусом и пещеристым синусом. По этим путям иногда проникает инфекция в глазницу или полость черепа.

Иннервация околоносовых пазух осуществляется от I и II ветвей тройничного нерва, а также от крыловидно-нёбного узла.

Область рта, *regio oralis*

Область рта расположена между областью носа вверху и подбородочной областью внизу. Верхняя граница области проходит по горизонтальной линии, проведенной через основание перегородки носа, нижняя - по подбородочно-губной борозде, по бокам область ограничена носогубными бороздами. К области рта относятся губы и полость рта.

Губы образуют переднюю стенку полости рта; их свободные края окаймляют ротовую щель, *rima oris*, и образуют углы рта.

Кожа губ содержит сальные и потовые железы, у мужчин имеет волосы, у женщин - пушок. По красной кайме кожа переходит в слизистую оболочку внутренних поверхностей губ.

Подкожная клетчатка практически не выражена, так как к коже прикрепляются мимические мышцы. Наиболее выражена круговая мышца рта, *m. orbicularis oris*, кроме нее, в этой области располагаются мышцы, поднимающие и опускающие угол рта и всю губу в целом. Мышцы ротовой области, как и все мимические мышцы, иннервируются ветвями лицевого нерва, подходящими к задней (глубокой) поверхности мышц: *tt. buccales* и *tt. marginalis mandibularis*. Мимические мышцы покрыты поверхностной фасцией.

Чувствительная иннервация обеспечивается нервными ветвями из системы тройничного нерва.

Рыхлая подслизистая клетчатка лежит вслед за мышечным слоем. В ней проходят сосуды: верхние и нижние губные артерии от лицевой артерии с сопровождающими их венами. Слизистая оболочка посередине образует верхнюю и нижнюю уздечки. В боковых отделах она переходит в слизистую оболочку щек, вверху и внизу - на десны, образуя верхний и нижний своды.

Лимфатические сосуды губ отводят лимфу в поднижнечелюстные и, кроме того, в щёчные, околоушные, поверхностные и глубокие шейные лимфатические узлы. Сосуды от средней части нижней губы несут лимфу в подбородочные узлы. Лимфатические сосуды обеих сторон губ широко анастомозируют между собой, поэтому патологический процесс может вызвать реакцию лимфатических узлов другой стороны.

Ротовая полость, *cavitas oris*, топографически делится на два отдела - передний, или преддверие рта, *vestibulum oris*, и задний, или собственно полость рта, *cavitas oris propria*, широко сообщающиеся друг с другом при открытом рте.

При сомкнутых челюстях преддверие сообщается с полостью рта через межзубные пространства и отверстия у концов альвеолярных отростков позади последних моляров обеих челюстей. Основания ветвей нижней челюсти прикрыты крыловидно-челюстной складкой.

Преддверие полости рта в виде узкой подковообразной, повторяющей форму альвеолярных дуг щели распространяется спереди назад.

Границами (стенками) преддверия спереди служат губы, с боков снаружи - щеки, изнутри - губно-щёчные поверхности зубов и альвеолярные отростки челюстей.

В преддверие полости рта открываются протоки околоушных слюнных желез. Отверстия протоков располагаются с правой и левой стороны на слизистой оболочке щеки в виде сосочкообразного возвышения на уровне коронки первого или второго моляра верхней челюсти. Под слизистой оболочкой в центре передней поверхности нижней челюсти находится подбородочное отверстие, из которого выходят *a., v. et n. mentales*.

Собственно полость рта при закрытом рте представляется в виде узкой горизонтальной щели, образуемой сводом твердого нёба и языком; боковые края языка при этом плотно прикасаются к челюстям и язычной поверхности зубов. Переднебоковая стенка полости рта представлена альвеолярными отростками с зубами и частично телом и внутренней поверхностью ветвей нижней челюсти и медиальных крыловидных мышц. Сзади полость рта открывается перешейком зева, *isthmus faucium*, в средний отдел глотки, *pars oralis pharyngis*. Вверху этот отдел связан через носовую часть глотки и отверстие хоан, *choanae*, с носовой полостью, внизу - через гортанную часть глотки, *pars laryngeopharyngis*, с полостью гортани и пищевода.

Верхняя стенка ротовой полости образована твердым нёбом. У переднего конца продольного нёбного шва, почти непосредственно у шеек центральных резцов расположено резцовое отверстие, *foramen*

В заднебоковых углах нёба симметрично расположены большое и малое нёбные отверстия, *foramina palatina majores et minores*, крыло-видно-нёбного канала, *canalis palatinus major*. Соединяя крыловидно-нёбную ямку с полостью рта, крыловидно-нёбный канал служит для прохождения нёбных нервов, *nn. palatini anterior, medialis et posterior*, и нисходящей нёбной артерии, *a. palatina descendens*.

Задняя стенка полости рта представлена мягким нёбом, *palatum molle*. Оно состоит из симметрично расположенных мышц мягкого нёба и мышцы язычка. При сокращении мышц мягкого нёба между его краем, передними дужками и спинкой языка образуется отверстие зева.

Задний край мягкого нёба переходит в боковую стенку зева в виде двух складок, передней и задней нёбных дужек. В передней располагается нёбно-язычная мышца, *m. palatoglossus*, в задней - нёбно-глоточная, *m. palatopharyngeus*.

Между дужками образуется миндалинковая ямка, *fossa tonsillaris*, где помещается нёбная миндалина, *tonsilla palatinae*. Она отделена от стенки глотки рыхлой клетчаткой. Нёбная миндалина имеет собственную капсулу, *capsula tonsillae*, и покрыта слизистой оболочкой. Кровоснабжение обеспечивается восходящей глоточной и лицевой артериями (ветви наружной сонной артерии), а также нисходящей нёбной артерией (из *a. maxillaris*). Нервы нёбной миндалины являются ветвями языкоглоточного (IX пара чмн), блуждающего (X пара чмн), язычного нерва (из III ветви тройничного нерва), а также крыловидно-нёбного узла. Они подходят к миндалине с наружной стороны.

Нёбные миндалины вместе с глоточной (задняя стенка носоглотки), язычной (позади корня языка) и двумя трубными миндалинами (глоточные отверстия слуховой трубы) образуют глоточное лимфоидное кольцо, *anulus lymphoideus pharyngis*, впервые описанное Н.И. Пироговым, а затем Вальдейером.

Патологически увеличенная глоточная миндалина называется аденоидами. Аденоиды затрудняют носовое дыхание, поэтому довольно часто их удаляют хирургическим путем.

Иннервация слизистой оболочки твердого и мягкого нёба осуществляется II ветвью тройничного нерва через посредство *ganglion pterygopalatinum*, от которого отходят нёбные нервы, *nn. palatini*. Мышцы мягкого нёба иннервируются таким образом: мышца, натягивающая мягкое нёбо, *m. tensor veli palatini*, снабжается III ветвью тройничного нерва; остальные мышцы иннервируются ветвями глоточного сплетения.

Нижняя стенка, или дно, полости рта образуется совокупностью мягких тканей, расположенных между языком и кожей надподъязычной части передней области шеи. Основой дна полости рта является челюстно-подъязычная мышца, *m. mylohyoideus*, с расположенными над ней мышцами (*mm. genioglossus, geniohyoideus, hyoglossus, styloglossus*).

К дну полости рта фиксирован корень языка, *lingua*. Язык - мышечный орган, к которому по бокам присоединяются мышцы, идущие от подбородка, подъязычной железы и шиловидного отростка височной кости. На *m. mylohyoideus*, в промежутке между нижней челюстью и *mm. geniohyoideus et genioglossus*, лежит парная подъязычная слюнная железа, или железа Ривинуса.

На дне полости рта слизистая оболочка, переходя на нижнюю поверхность кончика языка, образует по средней линии уздечку, *frenulum linguae*. По сторонам от нее, у середины тела нижней челюсти, располагаются сосочки, *sacunculae sublinguales*, на которых открываются проток поднижнечелюстной слюнной железы и большой проток подъязычной. Вдоль нижней поверхности языка, под слизистой, в том месте, где она переходит с десны на боковую поверхность языка, тянется сосудисто-нервный пучок (*v. lingualis, n. lingualis, a. profunda linguae*, а сзади - *n. hypoglossus*).

Артериальное снабжение языка осуществляется в основном язычной артерией, *a. lingualis*, - ветвью наружной сонной артерии.

Вены полости рта сопровождают одноименные артерии, причем образуют анастомозы с венозными сплетениями: крыловидным и глоточным.

Двигательная иннервация языка осуществляется *n. hypoglossus* (XII пара чмн).

Иннервация слизистой оболочки языка осуществляется язычным и языкоглоточным (IX пара чмн) нервами. Чувствительные волокна (кроме вкусовых) для передних двух третей языка проходят в составе *n. lingualis* (из III ветви тройничного нерва), а вкусовые волокна идут в составе барабанной струны, *chorda tympani*, которая по выходе из барабанной полости соединяется с язычным нервом. Для задней трети языка вкусовые волокна проходят в составе *n. hypoglossus*, остальные чувствительные волокна - в составе того же нерва и внутренней ветви верхнего гортанного.

Лимфа от кончика языка и от передней части дна полости рта оттекает в подподбородочные узлы, а оттуда - в поднижнечелюстные и глубокие шейные лимфатические узлы. От боковой поверхности тела

языка лимфа отекает непосредственно в поднижнечелюстные, а от глоточной поверхности корня языка и язычной миндалины - в верхние глубокие лимфатические узлы шеи.

Зубы, *dentes*

Зубы располагаются в виде двух дуг, находящихся одна над другой, *arcus dentalis superior et inferior*, и свободно выступающих коронками в полость рта. При максимальном поднимании нижней челюсти обе дуги смыкаются коронками. Зубы отделяют преддверие рта от собственно полости рта.

В зубе, *dens*, различают коронку, *corona dentis*, шейку, *cervix dentis*, и корень, *radix dentis*. Дентин, являющийся их основой, в области коронок покрыт эмалью, а на корне - цементом. Внутри зуба находится полость, *cavitas dentis*, продолжающаяся в корень (или корни) в виде канала, *canalis radices dentis*. Последний на верхушках корней зуба заканчивается отверстием, *foramen apicis dentis*. Полость зуба заполнена пульпой, *pulpa dentis*, в которую через верхушечное отверстие корня проникают из челюстей сосуды и нервы.

Соединение корня зуба со стенкой луночки происходит по типу вколачивания (*gomphosis*). Связка, удерживающая в луночке корень зуба, называется периодонтом, *periodontium*.

Передние зубы называются резцами, *dentes incisivi*. По бокам от резцов, в участке наибольшего изгиба зубной дуги, находятся зубы с остроконечными коническими коронками - клыки, *dentes canini*. Кзади от них расположены двухбугорковые малые коренные зубы, или премоляры, *dentes premolares*. Самые задние, многобугорковые зубы, называются большими коренными зубами - молярами, *dentes molares*.

Кровоснабжение зубов происходит в основном за счет *a. maxillaris*. От нее отходят верхние альвеолярные артерии, *aa. alveolares superiores*, и нижняя луночковая артерия, *a. alveolaris inferior*. На верхней челюсти коренные зубы получают кровь из задней верхней альвеолярной артерии, а передние - от передних верхних альвеолярных артерий, отходящих от одной из конечных ветвей *a. maxillaris* - подглазничной артерии, *a. infraorbitalis*, которая проходит в одноименном канале.

A. alveolaris inferior, проходя в нижнечелюстном канале, дает ветви к зубам нижней челюсти.

От альвеолярных артерий отходят *aa. dentales*, проникающие в пульпу через верхушечные отверстия.

Венозный отток происходит по сопровождающим артерии венам в крыловидное сплетение, *plexus pterygoideus*. Вены зубов верхней челюсти связаны также с глазными венами и через них - с венозными синусами черепа. Через лицевые и нижнечелюстные вены кровь от зубов поступает в систему яремных вен.

Лимфоотток осуществляется в поднижнечелюстные и подбородочные лимфатические узлы. Отсюда лимфоток идет к поверхностным и глубоким шейным узлам.

Верхние зубы иннервируются от *n. maxillaris*, II ветви тройничного нерва, дающего верхние альвеолярные нервы, сопровождающие одноименные артерии. Задние верхние передние, средние и задние альвеолярные нервы, соединяясь между собой аркадами, образуют верхнее зубное сплетение, *plexus dentalis superior*. Это сплетение может частично находиться и непосредственно под слизистой оболочкой гайморовой пазухи.

Нижние зубы иннервирует III ветвь тройничного нерва, *n. mandibularis*. От него отходит *n. alveolaris inferior*, который, проходя в нижнечелюстном канале, разветвляется на стволы, образующие нижнее зубное сплетение, *plexus dentalis inferior*. От последнего через верхушечное отверстие корня вступают в пульпу зубные ветви, *rami dentales*.

Вегетативная иннервация зубов осуществляется от головной части симпатической и парасимпатической нервной системы.

Подбородочная область, *regio mentalis*

Непарная область, располагающаяся между областью рта и подбородочным выступом.

Внешние ориентиры. Подбородочный выступ, подбородочные бугорки, нижняя губа, подбородочно-губная борозда.

Границы. Сверху - подбородочно-губная борозда, снизу - основание (нижний край) нижней челюсти, по бокам - вертикальные линии, идущие вниз от углов рта.

Проекция. На пересечении вертикальной линии, идущей вниз от точки на границе внутренней и средней трети глазницы, с серединой расстояния между альвеолярным и нижним краем нижней челюсти проецируется подбородочное отверстие, через которое выходит подбородочный сосудисто-нервный пучок. Эта точка находится на 1 см выше и латеральнее подбородочного бугорка.

Слои

Кожа довольно толстая, у мужчин покрыта волосами.

Подкожная клетчатка выражена слабо. В подкожной клетчатке располагаются мимические мышцы: подбородочная, опускающая угол рта и опускающая нижнюю губу. Они покрыты поверхностной фасцией. Как и остальные мимические мышцы, они иннервируются лицевым нервом, его краевой ветвью, *r. marginalis mandibularis*.

Собственной фасции в этой области нет.

Подбородочный сосудисто-нервный пучок выходит из одноименного отверстия нижней челюсти и располагается на надкостнице. *N. mentalis* - конечная ветвь *n. alveolaris inferior* (из III ветви тройничного нерва), иннервирует кожу и слизистую оболочку нижней губы. *A. mentalis* - ветвь *a. alveolaris inferior*, отходящей от *a. maxillaris*. Одноименная вена является истоком *v. alveolaris inferior*, идущей в глубокую область лица.

Подглазничная область, *regio infraorbitalis*

Внешние ориентиры. Подглазничный край глазницы - острый в наружной части и сглаженный при переходе в спинку носа. Книзу от этого края у худощавых людей заметны на глаз клыковая ямка, *fossa canina*, переходящая книзу в альвеолярный отросток верхней челюсти, латеральный край наружного носа, скуловая кость.

Границы. Верхняя - нижний край глазницы, нижняя - горизонтальная линия, проведенная через кожную часть перегородки носа, медиальная - наружный край носа, латеральная - вертикальная линия, проведенная от нижнего латерального угла глазницы до пересечения с нижней границей.

Проекция. По вертикальной линии, проведенной через точку на границе между внутренней и средней третью надглазничного края, проецируются места выхода чувствительных разветвлений I, II и III ветвей тройничного нерва. В подглазничной области это подглазничный нерв, *n. infraorbitalis* (от *n. maxillaris*, II ветвь *n. trigeminus*), на 0,5-0,8 см ниже подглазничного края.

Слой

Кожа имеет много сальных и потовых желез, тонкая.

Подкожная жировая клетчатка рыхлая. В ней располагаются мимические мышцы и сосудисто-нервные образования. Мимические мышцы, начинающиеся на костях лицевого черепа, в подглазничной области расположены в несколько слоев. Поверхностно располагается нижняя часть круговой мышцы глаза, *m. orbicularis oculi*, под ней - малая и большая скуловые мышцы, *mm. zygomatici minor et major*, прикрывающие, в свою очередь, мышцу, поднимающую верхнюю губу, *m. levator labii superioris*. Мышцы разделены слоями подкожной клетчатки и окружены поверхностной фасцией. Собственной фасции в этой области нет. Под мышцами подглазничной области, на дне *fossa canina*, из подглазничного отверстия выходит и распадается на ветви подглазничный сосудисто-нервный пучок.

Подглазничная артерия, *a. infraorbitalis*, - ветвь *a. maxillaris*, проникает через нижнюю глазничную щель в полость глазницы, затем по нижнеглазничному каналу направляется в *fossa canina*. Одноименная вена вливается в нижнюю глазную вену или в крыловидное венозное сплетение. Подглазничные сосуды анастомозируют с ветвями лицевых. Подглазничный нерв, *n. infraorbitalis*, является конечной ветвью *n. maxillaris*. По выходе из одноименного канала нерв иннервирует кожу подглазничной области, кожу и слизистую оболочку верхней губы.

Лицевые артерия и вена идут в подкожной клетчатке по диагонали от нижнего латерального угла области к верхнему медиальному (медиальный угол глазницы).

При стенозе внутренней сонной артерии с ослаблением внутримозгового кровотока эти артерии (лицевая и глазная) могут взять на себя функции коллатеральных.

A. facialis (из системы наружной сонной артерии), отдав ветви к носу, анастомозирует с подглазничной (из системы внутренней сонной артерии). У медиального угла глаза она уже под названием *a. angularis*, пройдя между слоями мимических мышц, анастомозирует с глазной артерией, *a. ophthalmica*.

V. facialis образует такие же анастомозы, наиболее важными из которых являются анастомозы с верхней и нижней глазными венами, несущими кровь в пещеристый синус твердой оболочки головного мозга.

В нормальных условиях отток венозной крови от лица происходит книзу, по направлению к внутренней яремной вене. При нагноительных процессах на верхней губе, в носогубной складке, на крыльях носа лицевая вена или ее притоки могут быть тромбированы или сдавлены отечной жидкостью. В таких случаях течение крови имеет другое направление (ретроградное) - вверх, и септический эмбол может достигнуть пещеристого синуса, что приводит к развитию флебита синуса, синус-тромбоза, менингита или пиемии.

Инфекция в подкожной клетчатке области может возникнуть в результате повреждения крыла носа или при выдавливании прыщей в зоне, ограниченной носогубными складками и верхней губой. Поэтому эту зону называют «треугольником опасности» лица.

Двигательные нервы мимических мышц - *tt. zygomatici et buccales* - ветви *n. facialis* - идут в направлении наружного угла глаза и середины расстояния между крылом носа и углом рта. Они проходят в глубоком слое подкожной клетчатки и входят в мимические мышцы со стороны их глубоких поверхностей.

Следующим слоем является надкостница передней поверхности верхней челюсти.

Щёчная область, *regio buccalis*

Внешние ориентиры. Скуловая кость и скуловая дуга, нижний край нижней челюсти, носогубная борозда, передний край *m. masseter*.

Границы. Верхняя - скуловая дуга, нижняя - нижний край нижней челюсти, передняя - вертикальная линия, проведенная от наружного угла глаза, задняя - пальпируемый передний край жевательной мышцы.

Проекция. Лицевые артерия и вена проецируются от места пересечения переднего края жевательной мышцы с нижним краем нижней челюсти в диагональном направлении к внутреннему углу глаза. На этой линии примерно на уровне крыла носа определяется один из важнейших анастомозов лицевой вены с крыловидным венозным сплетением.

Слой

Кожа тонкая, содержит большое количество потовых и сальных желез, прочно сращена с хорошо развитым слоем подкожной жировой клетчатки.

В рыхлой подкожной клетчатке проходят лицевые артерия и вена. *A. facialis* появляется в задненижнем углу области, у переднего края жевательной мышцы по нижнему краю нижней челюсти. На этом участке легко пальпировать ее пульсацию или прижать к кости для остановки кровотечения.

Огибая край челюсти, артерия попадает в щёчную область из поднижнечелюстного треугольника шеи. Далее соответственно своей проекции она идет в диагональном направлении к подглазничной области. Лицевая артерия сильно извита, образует изгибы внутри в местах отхождения от нее нижней и верхней губных артерий, *aa. labiales inferior et superior*. Ветви *a. facialis* анастомозируют с поперечной артерией лица, *a. transversa faciei* (от поверхностной височной), и с *a. buccalis* (из верхнечелюстной артерии).

Лицевая вена приходит в щёчную область из подглазничной области по той же диагональной линии, что и лицевая артерия, располагаясь кзади от нее.

На уровне крыла носа, выше или ниже него, она анастомозирует с глубоким крыловидным венозным сплетением лица, которое, в свою очередь, связано с пещеристым синусом твердой мозговой оболочки.

Ветви *n. facialis* проходят в глубоком слое подкожной клетчатки.

Практически важным образованием, также располагающимся в подкожной клетчатке, является жировое тело щеки Биша, *corpus adiposum buccae*. Оно располагается у задней границы области, примыкая к переднему краю жевательной мышцы. Жировое тело щеки заключено в довольно плотную фасциальную капсулу, которая отделяет его от подкожной клетчатки, а также от щёчной мышцы, расположенной глубже. Часть жирового тела располагается в соседней, околоушно-жевательной области, между глубокой поверхностью *m. masseter* и *m. buccinator*. От этой части жирового тела отходят отростки: височный, глазничный и крыловидно-нёбный, проникающие в соответствующие области.

Височный отросток поднимается под скуловой костью вдоль наружной стенки глазницы, располагаясь в жевательно-челюстном пространстве, и доходит до переднего края височной мышцы. Здесь он связан с подфасциальным височным пространством и глубоким височным пространством (между костью и глубокой поверхностью височной мышцы).

Глазничный отросток жирового тела щеки, располагаясь в подвисочной ямке, прилежит к нижней глазничной щели.

Крыловидно-нёбный отросток проникает еще дальше на наружное основание черепа между задними краями верхней и нижней челюсти и основанием крыловидного отростка. Нередко крыловидно-нёбный отросток жирового тела щеки доходит до нижнемедиальной части верхней глазничной щели и через нее проникает в полость черепа, где прилежит к стенке межпещеристого синуса твердой мозговой оболочки.

В связи с этим гнойно-воспалительные заболевания из областей лица могут распространиться в полость черепа, даже если венозные анастомозы не вовлечены в процесс. Часто источником инфекции, распространяющейся вдоль отростков жирового тела щеки, являются гнойно-воспалительные заболевания в верхней и нижней челюстях.

Следующий слой - плотная щёчно-глоточная (собственная) фасция щёчной мышцы.

Щёчная мышца, *m. buccinator*, начинается от верхней и нижней челюстей и вплетается впереди в мышцы, окружающие ротовую щель. На наружной поверхности щёчной мышцы проходят *n. buccalis* (из *n. mandibularis*), щёчные сосуды и располагаются небольшие лицевые лимфатические узлы.

Внутреннюю (глубокую) поверхность щёчной мышцы покрывает слизистая оболочка рта.

На уровне первых верхних моляров щёчную мышцу прорывает выводной проток околоушной слюнной железы.

Околоушно-жевательная область, *regio parotideomasseterica*

Область располагается между передним краем жевательной мышцы и наружным слуховым проходом. В ней выделяют поверхностный отдел, занятый ветвью нижней челюсти с *m. masseter* и околоушной железой. Кнутри от ветви нижней челюсти располагается глубокий отдел (глубокая область лица), в котором лежат крыловидные мышцы, сосуды и нервы.

Поверхностный отдел околоушно-жевательной области, *pars superficialis regio parotideomasseterica*

В поверхностном отделе внешними ориентирами являются угол и нижний край нижней челюсти, скуловая дуга, наружный слуховой проход и пальпируемый передний край жевательной мышцы.

Границы. Верхняя - скуловая дуга, нижняя - нижний край нижней челюсти, передняя - передний край жевательной мышцы, задняя - линия, проведенная от наружного слухового прохода до верхушки сосцевидного отростка.

Проекция. Двигательные ветви лицевого нерва, иннервирующие мимическую мускулатуру, проецируются по линиям, расходящимся веерообразно от точки, расположенной книзу и впереди от козелка.

Запомнить направление ветвей лицевого нерва лучше следующим образом. Кисть с разведенными пальцами надо приложить к боковой стороне лица таким образом, чтобы I палец пересекал вертикально вверх середину скуловой дуги, II палец шел к наружному углу глаза, III - над верхней губой, IV - по краю нижней челюсти, а V палец направлялся вертикально вниз на шею. При таком положении кисти *rr. temporales* соответствуют I пальцу; *rr. zygomatici* - II, *rr. buccales* - III, *r. marginalis mandibularis* - IV и *r. colli* - V пальцу.

Выводной проток околоушной железы, или стенонов проток, проецируется по линии, идущей параллельно скуловой дуге и ниже нее на 1,5-2,5 см по направлению от наружного слухового прохода к середине расстояния между крылом носа и углом рта. Кпереди от козелка пальпируются, особенно при движениях в суставе, суставной отросток нижней челюсти и височно-нижнечелюстной сустав. Далее кпереди, книзу от середины скуловой дуги, проецируется венечный отросток нижней челюсти.

Слой

Кожа тонкая, у мужчин покрыта волосами.

Подкожная клетчатка пронизана соединительнотканными тяжами, связывающими кожу с собственной фасцией.

Поверхностная фасция выражена только в передненижнем участке области, где через нижнюю челюсть перекидывается и прикрепляется к коже *platysma*.

На наружной поверхности жевательной мышцы, покрытой *fascia parotideomasseterica*, в поперечном направлении в соответствии с вышеописанной проекцией идут *ductus parotideus*, *a. et v. transversa faciei* и щёчные ветви лицевого нерва, которые начала лежат в расщеплении *fascia parotideomasseterica*, а затем в подкожной клетчатке.

Собственная фасция области, *fascia parotideomasseterica*, довольно плотная, образует футляр жевательной мышцы, переходящий кпереди в фасциальную капсулу жирового тела щеки. Сзади собственная фасция, расщепляясь, образует капсулу околоушной слюнной железы.

Жевательная мышца, *m. masseter*, начинается от скулового отростка верхней челюсти и скуловой дуги, прикрепляется к соответствующей бугристости нижней челюсти.

Между *m. masseter* и латеральной поверхностью венечного отростка ветви нижней челюсти, к которому прикрепляется сухожилие височной мышцы, находится жевательно-челюстное пространство, заполненное рыхлой клетчаткой. Оно продолжается под скуловой дугой вверх на наружную поверхность височной мышцы до места ее фиксации к внутренней поверхности височной фасции (апоневроза), то есть до подфасциального (подапоневротического) пространства височной области. По этой щели гнойные затёки проникают из одной области в другую.

На глубокой поверхности ветви нижней челюсти, в ее центре, располагается отверстие нижней челюсти, *foramen mandibulae*, через которое в канал нижней челюсти проникает нижний альвеолярный сосудисто-нервный пучок.

Околоушная слюнная железа, *glandula parotidea*, заполняет позадинижнечелюстную ямку, ограниченную спереди задним краем ветви нижней челюсти, сверху - наружным слуховым проходом, сзади - сосцевидным отростком и начинающейся от него грудино-ключично-сосцевидной мышцей, снизу - прочным фасциальным отрогом, связывающим футляр грудино-ключично-сосцевидной мышцы с углом нижней челюсти и разделяющим ложе околоушной железы и поднижнечелюстной железы, изнутри - боковой стенкой глотки.

Поверхностная часть околоушной слюнной железы располагается на наружной стороне жевательной мышцы. Она нередко продолжается по ходу выводного протока железы до переднего края жевательной мышцы.

Глубокая часть (глочный отросток) доходит кнутри до жировой клетчатки, расположенной у боковой стенки глотки в переднем отделе бокового окологлоточного пространства. Нижний отросток околоушной железы спускается к внутренней поверхности угла нижней челюсти.

Фасциальная капсула околоушной железы развита различно: на наружной поверхности железы, на ее передней, нижней и задней сторонах она утолщена. Фасциальная капсула железы имеет два «слабых места»: одно на верхней поверхности железы, прилежащей к наружному слуховому проходу; второе - на внутренней стороне *pars profunda* околоушной железы, обращенной к переднему окологлоточному пространству, между шиловидным отростком и внутренней крыловидной мышцей.

При гнойном воспалении околоушной слюнной железы (паротит) гной в 4 раза чаще прорывается в это пространство, к стенке глотки, чем в наружный слуховой проход.

В толще околоушной слюнной железы проходят важные сосудисто-нервные образования.

Лицевой нерв, *n. facialis*. Выйдя из *foramen stylomastoideum*, он проникает через капсулу в ложе железы, где делится на верхнюю и нижнюю ветви. От верхней ветви отходят *tt. temporales, zygomatici et buccales*, от нижней - *t. marginalis mandibularis* и *t. colli*. По выходе из железы ветви лицевого нерва прободают *fascia parotideomasseterica* и направляются к мимическим мышцам в подкожной клетчатке.

Наружная сонная артерия, *a. carotis externa*, идет косо снизу вверх позади ветви нижней челюсти. У шейки суставного отростка нижней челюсти она делится на *a. temporalis superficialis* и *a. maxillaris*. От начального отдела *a. temporalis superficialis* отходит поперечная артерия лица, *a. transversa faciei*, сопровождающая выводной проток железы и анастомозирующая в щёчной области с лицевой артерией. *A. maxillaris* направляется в глубокий отдел области.

Ушно-височный нерв, *n. auriculotemporal*, отходит от *n. mandibularis* тотчас по его выходе из овального отверстия и проникает в околоушную железу. Вместе с *a. temporalis superficialis*, располагаясь кнутри от нее, *n. auriculotemporalis* выходит через заднюю поверхность капсулы железы и поднимается вертикально, впереди от наружного слухового прохода, в височную область. В железе *n. auriculotemporalis* отдает ветви к ткани железы, к наружному слуховому проходу, барабанной перепонке и соединительные ветви к лицевому нерву.

Занижнечелюстная вена, *v. retromandibularis*, в ложе околоушной железы лежит наиболее поверхностно. Она образуется из вен околоушной железы, *vv. parotidii, v. maxillaris*, а также из *v. transversa faciei*. В направлении книзу она выходит из железы и в сонном треугольнике шеи впадает в лицевую вену, направляющуюся к внутренней яремной вене. *V. retromandibularis* анастомозирует с крыловидным венозным сплетением в глубоком отделе области, а также с наружной яремной веной.

Гнойный экссудат при воспалительном процессе (паротит) может сдавливать ветви лицевого нерва, что ведет к парезу или параличу мимических мышц. Причинами нетравматического лицевого паралича могут быть также воспаление лицевого нерва около *foramen stylomastoideum*, отек и сжатие нерва в *canalis n. facialis* височной кости. Повреждение лицевого нерва или его ветвей возможно при оперативных вмешательствах на лице. Поэтому при операциях на околоушной и поднижнечелюстной железах необходима тщательная идентификация нерва во избежание его повреждения.

Потеря тонуса *m. orbicularis oculi* приводит к выворачиванию нижнего века, отхождению его от поверхности глаза, в результате чего роговица не увлажняется слезной жидкостью и в ней могут возникнуть язвы. Пациенты не могут свистеть, дуть в духовые инструменты или эффективно жевать из-за паралича *m. buccinator* и *m. orbicularis oris*, которые помогают жеванию, удерживая пищу во рту и выдавливая ее из желоба между зубами и щекой. Смещение угла рта (асимметрия лица) происходит из-за его перетягивания здоровыми мышцами контралатеральной стороны.

Тяжелый гнойный процесс или опухоль околоушной железы может вести к разъеданию (аррозии) стенок сосудов, проходящих в ложе железы, и тяжелому кровотечению.

Глубокий отдел околоушно-жевательной области (глубокая область лица), *pars profunda regio parotideomasseterica (regio facialis profunda)*

Глубокий отдел околоушно-жевательной области, который часто называют глубокой областью лица, расположен между задней поверхностью верхней челюсти и внутренней поверхностью ветви нижней челюсти. Существует и другое название - межчелюстная область. Она ограничена: снаружи - ветвью нижней челюсти и внутренней поверхностью височной мышцы, спереди - бугром верхней челюсти, медиально - боковой поверхностью

глотки, сверху - той частью наружного основания черепа, которая соответствует средней черепной ямке. В ямке находится большинство отверстий, связывающих наружное и внутреннее основание черепа: овальное, остистое, переднее рваное, нижняя глазничная щель, круглое. Задней стенкой области является околушная железа с ее капсулой.

В глубоком отделе области различают два пространства: височно-крыловидное, *spatium temporopterygoideum*, располагающееся между внутренней поверхностью нижней половины височной мышцы и латеральной крыловидной мышцей; межкрыловидное, *spatium interpterygoideum*, заключенное между обеими крыловидными мышцами (*mm. pterygoideus lateralis et medialis*). В обоих пространствах, сообщаящихся между собой, проходят сосуды и нервы, окруженные клетчаткой: *a. maxillaris* и ее ветви, ветви *n. mandibularis*, венозное крыловидное сплетение, *plexus pterygoideus*. Клетчатка височно-крыловидного и межкрыловидного пространств непосредственно и по ходу сосудов и нервов достигает отверстий на основании черепа, крыловидно-нёбной ямки, глазницы и дна полости рта.

В височно-крыловидном пространстве расположены *a. maxillaris* и венозное крыловидное сплетение, *plexus pterygoideus*. Для лучшего запоминания можно считать, что в этом пространстве располагаются в основном сосуды.

Венозное крыловидное сплетение располагается преимущественно на наружной поверхности латеральной крыловидной мышцы, хотя своими мелкими ветвями переходит и на медиальную крыловидную мышцу, и к отверстию слуховой трубы. Крыловидное сплетение представлено или в виде петливой сети, или в виде нескольких крупных венозных стволов, окруженных мелкими венами. Более крупные ветви крыловидного сплетения прилежат к латеральной крыловидной мышце.

Plexus pterygoideus принимает кровь из *v. alveolaris inferior*, *v. meningea media*, *vv. parotidei*, *v. temporalis profunda*. С практической точки зрения важно, что крыловидное сплетение связано с пещеристым синусом твердой оболочки головного мозга через *vv. emissarii foraminis laceri anterioris et rete foraminis ovalis*. Через нижнюю глазничную щель оно связано с *v. ophthalmica inferior*. С поверхностными венами лица крыловидное сплетение связано посредством ветвей глубокой вены лица. Описанные венозные связи имеют большое клиническое значение, так как являются путями переноса инфекции.

Отток крови от крыловидного сплетения осуществляется через *v. retromandibularis*, которая проходит в ложе околушной железы и на шее сливается с лицевой веной. Имеется также анастомоз, соединяющий эту вену с наружной яремной веной.

Еще раз подчеркнем, что в норме отток венозной крови осуществляется в направлении книзу, то есть кровь в крыловидное сплетение попадает из пещеристого синуса, а не наоборот.

Верхнечелюстная артерия, *a. maxillaris*, располагаясь на поверхности латеральной крыловидной мышцы, проходит среди венозных ветвей в поперечном направлении и далее направляется кнутри и несколько кверху к крыловидно-нёбной ямке. В начальном отделе после выхода из околушной железы она расположена вблизи капсулы височно-челюстного сустава.

A. maxillaris отдает многочисленные ветви (до 16), которые кровоснабжают образования глубокой области лица, а также твердую мозговую оболочку. *A. meningea media* отходит тотчас впереди от суставного отростка нижней челюсти и направляется между ветвями ушновисочного нерва вверх к остистой отверстию. *A. alveolaris inferior* ответвляется на уровне вырезки нижней челюсти и идет вертикально книзу в нижнечелюстной канал. Кроме них, от *a. maxillaris* отходят верхние альвеолярные ветви, височные, нёбные, подглазничная и др.

Межкрыловидное пространство располагается между латеральной и медиальной крыловидными мышцами. Обе они начинаются от крыловидного отростка клиновидной кости, а прикрепляются различно: медиальная - к внутренней поверхности угла нижней челюсти, а латеральная - к передней поверхности шейки нижней челюсти и к суставной капсуле. Наружную поверхность медиальной крыловидной мышцы прикрывает межкрыловидная фасция, за которой располагаются преимущественно нервы.

Нижнечелюстной нерв, *n. mandibularis* (III ветвь тройничного нерва), выходит из овального отверстия и, прикрытый латеральной крыловидной мышцей, делится на ветви. Этот нерв в отличие от I и II ветвей тройничного нерва смешанный, имеет двигательные и чувствительные ветви. Двигательные ветви (*n. massetericus*, *nn. temporales profundi*, *nn. pterygoidei lateralis et medialis*, *n. musculi tensor veli palatini*) практически сразу уходят в соответствующие жевательные мышцы.

Чувствительные ветви на различном протяжении проходят через межкрыловидное пространство.

Щёчный нерв, *n. buccalis*, проходит между двумя порциями латеральной крыловидной мышцы и на пути к щёчной области занимает наиболее переднее и медиальное положение. Другие нервы лежат на наружной поверхности медиальной крыловидной мышцы.

Нижний альвеолярный нерв, *n. alveolaris inferior*, проходит в промежутке между ветвью нижней челюсти и медиальной крыловидной мышцей и вместе с одноименными артерией и веной спускается к отверстию канала нижней челюсти, прободая межкрыловидную фасцию. Перед вступлением в этот канал нижний альвеолярный нерв отдает двигательный челюстно-подъязычный нерв, *n. mylohyoideus*, идущий по внутренней поверхности нижней челюсти к одноименной мышце через область поднижнечелюстного треугольника.

Язычный нерв, *n. lingualis*, располагается на наружной поверхности медиальной крыловидной мышцы впереди и медиальнее *n. alveolaris inferior*. Снаружи сверху к нему спускается *chorda tympani*, прикрытая стволом нижнего альвеолярного нерва.

Ушно-височный нерв, *n. auriculotemporalis*, отходит от нижнечелюстного нерва вблизи овального отверстия двумя пучками, которые охватывают *a. meningea media*. Далее нерв идет по медиальной поверхности суставного отростка нижней челюсти и проникает в ложе околушной железы, через которую проходит кверху в височную область.

Крыловидно-нёбная ямка, *fossa pterygopalatina*, расположена в переднемедиальном отделе области. Она ограничена сзади крыловидным отростком, спереди - бугром верхней челюсти, изнутри - перпендикулярной пластинкой нёбной кости. Из средней черепной ямки через круглое отверстие черепа, *foramen rotundum*, в нее входит верхнечелюстной нерв, *n. maxillaris* (II ветвь тройничного нерва). Его прямым продолжением является *n. infraorbitalis*, который входит в подглазничный канал (в нижней стенке глазницы, образованной верхнечелюстной костью) и до своего выхода в подглазничную область отдает верхние альвеолярные и дёсневые ветви, иннервирующие верхние зубы и дёсны.

Одноименный отросток жирового тела щеки поднимается в крыло-видно-нёбную ямку из щёчной области.

Наиболее глубоким отделом области является глотка с окружающим ее окологлоточным пространством, *spatium peripharyngeum*.

Оно состоит из заглочного пространства, *spatium retropharyngeum*, и двух боковых, *spatium lateropharyngeum*.

Заглочное пространство расположено между глоткой (с ее висцеральной фасцией) и предпозвоночной фасцией и тянется от основания черепа до уровня VI шейного позвонка, где переходит в *spatium retroviscerale* шеи.

Непосредственно к глубокому отделу лица прилежит боковое окологлоточное пространство. Вверху оно достигает основания черепа, а внизу - подъязычной кости. Снаружи боковое пространство ограничено медиальной крыловидной мышцей и покрывающей ее фасцией и околоушной железой, сзади - поперечными отростками шейных позвонков, изнутри - боковой стенкой глотки и идущими от глотки к основанию поперечных отростков боковыми глоточно-позвоночными фасциальными отрогами, отделяющими боковые окологлоточные пространства от заглочного.

Каждое боковое окологлоточное пространство делится, в свою очередь, на переднее и заднее с помощью пучка мышц и фасции, начинающихся от шиловидного отростка (шилодиафрагма).

К переднему отделу бокового окологлоточного пространства примыкают изнутри - нёбная миндалина, снаружи (в промежутке между медиальной крыловидной мышцей и шиловидным отростком) - глоточный отросток околоушной железы.

В заднем отделе бокового окологлоточного пространства позади «шилодиафрагмы» проходят внутренняя яремная вена, *v. jugularis interna* (снаружи), внутренняя сонная артерия, *a. carotis interna* (изнутри), и 4 черепных нерва: языкоглоточный, *n. glossopharyngeus* (IX пара чмн), блуждающий, *n. vagus* (X пара чмн), добавочный, *n. accessorius* (XI пара чмн), и подъязычный, *n. hypoglossus* (XII пара чмн). Первые три нерва выходят из полости черепа через яремное отверстие, а подъязычный - через *canalis n. hypoglossi* над мышечками затылочной кости.

Вдоль внутренней яремной вены располагаются глубокие лимфатические узлы шеи, *nodi lymphoidei cervicales profundi*.

Клетчатка боковых окологлоточных и заглочного пространств играет значительную роль в развитии глубоких флегмон лица и шеи.

Инфицирование окологлоточного пространства нередко наблюдается при гнойных паротитах, при воспалении клетчатки межкрыловидного промежутка, при воспалении десны нижней челюсти, поражениях 7 и 8 зуба нижней челюсти. Воспаление клетчатки бокового окологлоточного пространства может приводить к затруднению глотания и дыхания. При переходе инфекции из переднего отдела бокового окологлоточного пространства в задний (разрушение «шилодиафрагмы») возможно появление симптомов поражения черепных нервов. Возникает также опасность некроза стенки внутренней сонной артерии и последующего аррозивного кровотечения, чаще всего смертельного. Еще одним осложнением может быть септический тромбоз внутренней яремной вены.

По ходу фасциального влагалища сонного сосудисто-нервного пучка инфекция может распространиться в верхнее средостение. В случае попадания инфекции в заглочное пространство дальнейшее ее распространение вдоль задней стенки глотки и далее вдоль пищевода может приводить к развитию заднего медиастинита.

V. Задания для самостоятельной работы:

Задание 1

Опишите, чем образованы ложе и капсула околоушной железы.

Задание 2.

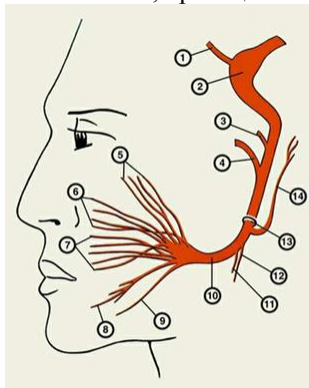
Укажите образования, которые проходят или располагаются в околоушной слюнной железе.

Задание 3.

Укажите околоносовые пазухи. Назовите их границы и сообщения.

Задание 4.

Назовите, проекция какого нерва изображена на рисунке. Установите соответствие.



3 -	
4 -	
5 -	
6 -	
7 -	
8 -	
9 -	
10 -	
11 -	
12 -	
13 -	
14 -	

1 -	
2 -	

Задание №6.

Составьте задачу по теме занятия. (В тетради)

Задание №7.

Составьте 5 тестов по теме занятия. (В тетради)

VI. Контрольные вопросы:

1. Топографическая анатомия лица. Фасции лицевого отдела головы.
2. Топографическая анатомия лица. Полость носа: стенки носовой полости и носовые ходы. Сообщения носовых ходов. Кровоснабжение и венозный отток.
3. Топографическая анатомия лица. Околоносовые пазухи. Сообщения с носовой полостью.
4. Топографическая анатомия лица. Ход ветвей тройничного нерва. Зоны иннервации.
5. Топографическая анатомия щечной области. Жировое тело щеки и его отростки. Пути распространения гнойных процессов.
6. Топографическая анатомия околоушно-жевательной области. Кровоснабжение и иннервация.
7. Топографическая анатомия околоушно-жевательной области. Околоушная слюнная железа. Ложе и капсула околоушной слюнной железы. Слабые места капсулы. Особенности распространения гноя при паротитах.
8. Околоушная слюнная железа. Сосудисто-нервные образования, проходящие в толще околоушной слюнной железы.

VII. Учебные задачи:

№1. У больной И., 13 лет, которая «выдавила прыщик», развился фурункул верхней губы. Наряду с выраженной интоксикацией, резким отеком лица, отмечается покраснение и болезненность по ходу лицевой и угловой вены к медиальному краю глазной щели, при пальпации - вены плотные, перекатываются под пальцем. Какими особенностями строения кожи определяется частота локализации фурункулов носогубного треугольника? Какое грозное внутричерепное осложнение может развиться у этой больной? Почему?

(Ответ: Кожа верхней губы содержит большое количество сальных желез. При фурункуле может развиваться тромбофлебит и тромбоз пещеристого синуса твердой мозговой оболочки по схеме: верхняя губная вена - лицевая вена и ее начальный отдел у медиального края глазной щели - угловая вена - верхняя и нижняя глазные вены - пещеристый синус).

№2 Больной С., 45 лет, выполняют правостороннюю паротидэктомию по поводу смешанной опухоли. Какой нерв и его ветви должны быть выпрепарованы в процессе операции?

(Ответ Лицевой нерв и его ветви (височные, скуловые, щечные, краевая ветвь нижней челюсти, шейная)

№3. У больного Р., 19 лет, как осложнение пульпита (7-го правого верхнего зуба), гнойный синусит-максиллит (гайморит). Какими особенностями анатомических взаимоотношений корней 7 верхнего зуба можно объяснить переход воспалительного процесса в верхнечелюстную пазуху?

(Ответ: Толщина компактной пластинки, отделяющей альвеолы 7-ого верхнего зуба от верхнечелюстной пазухи, часто не превышает 0,3 мм (иногда могут быть отделены от пазухи только слизистой оболочкой). Эта особенность определяет возникновение инородных тел (корень зуба при операции удаления зуба), кист и гнойного воспаления пазухи одонтогенного происхождения.)

VII. Контрольные тесты:

При фурункуле может развиться тромбофлебит и тромбоз пещеристого синуса твердой мозговой оболочки по схеме (1):

+ верхняя губная вена - лицевая вена и ее начальный отдел у медиального края глазной щели - угловая вена - верхняя и нижняя глазные вены - пещеристый синус.

верхняя губная вена - угловая вена - лицевая вена и ее начальный отдел у медиального края глазной щели - верхняя и нижняя глазные вены - пещеристый синус.

верхняя и нижняя глазные вены - верхняя губная вена - лицевая вена и ее начальный отдел у медиального края глазной щели - угловая вена - пещеристый синус.

«Нейтральные» зоны лица – это (1):

- + зоны лица, где отсутствуют ветви лицевого нерва
- зоны лица, где проходят ветви лицевого нерва
- зоны лица, где проходит лицевая вена
- зоны лица, где отсутствует лицевая вена

Околоушно-жевательная капсула развита слабо в отделе: (2)

- + в верхнезаднем (у наружного слухового прохода)
- + в медиальном (глочный отросток)
- в латеральном (заднее брюшко)
- в переднем (от шиловидного отростка)

Анатомический «букет» состоит из следующих мышц: (1)

- + шилоподъязычные, шилоглоточные и шилоязычные
- жевательные, щечные, мимические
- лестничные, кивательные, рельефные

Верхнечелюстной пазухи с полостью носа сообщается через: (1)

- + верхнечелюстную расщелину
- верхнюю носовую раковину
- среднюю носовую раковину
- нижнюю носовую раковину

IX. Глоссарий:

Regio orbitalis	Область глазницы
Regio nasalis	Область носа
Regio oralis	Область рта
Regio mentalis	Подбородочная область
Dentes	Зубы
Regio infraorbitalis	Подглазничная область
Regio buccalis	Щёчная область
Regio parotideomasseterica	Околоушно-жевательная область

Методические указания к практическому занятию и к выполнению внеаудиторной самостоятельной работе

по теме:

«Оперативная хирургия лицевого отдела головы: хирургия челюстно-лицевой области, разрезы при абсцессах и флегмонах лицевого отдела головы, вскрытие заглоточного и паратонзиллярного абсцессов, резекция верхней и нижней челюсти (понятие). Особенности детского возраста».

Мотивационная характеристика: изучить топографию данной области для обоснования выбора оперативных доступов. Изучить индивидуальные различия формы изучаемой области. Знание расположения магистральных сосудисто-нервных пучков изучаемой области позволит предвидеть пути распространения гнойных процессов. Знание путей метастазирования в лимфатические узлы позволит уточнить первичную локализацию и распространённость злокачественных образований изучаемой области.

I. Цели:

Студент должен знать:	Студент должен уметь:	Студент должен владеть:
<p>1. Типичные разрезы при абсцессах и флегмонах челюстно-лицевой области. Технику выполнения.</p> <p>2. Обезболивание при операциях на голове. Виды. Технику выполнения.</p> <p>3. Вскрытие и дренирование абсцессов и флегмон, способы, технику выполнения:</p> <ul style="list-style-type: none">• височной области.• подвисочной и крылонебной ямок• крыловидно-челюстного пространства• щечной области• области глазницы• подглазничной области• околоушно-жевательной области• подъязычного пространства• поджевательного пространства• окологлоточного пространства• заглоточного пространства• паратонзиллярного абсцесса <p>4. Операции на околоносовых пазухах. Понятие. Виды. Техника выполнения.</p> <p>5. Операции при врождённых пороках лица. Понятие. Виды. Техника выполнения.</p> <p>6. Резекция верхней и нижней челюсти при злокачественных опухолях. Понятие. Виды. Технику выполнения.</p>	<p>1. Пользоваться специальным хирургическим инструментарием для операций на лицевом отделе головы на каждом этапе.</p> <p>2. Выполнять основные оперативные вмешательства на каждом этапе.</p>	<p>1. Навыками осмотра и пальпации лицевого отдела головы.</p> <p>2. Методикой препарирования выделенной области</p> <p>3. Навыками работы с хирургическим инструментарием для операций на лицевом отделе головы.</p> <p>4. Навыками хирургических манипуляций на каждом этапе.</p>

II. Вопросы для проверки исходного уровня знаний:

1. Околоушно-жевательная область лица.
2. Щечная, область лица.
3. Область носа,
4. Область рта.
5. Анатомия глазницы.
6. Анатомия мышц лица.
7. Анатомия околоносовых пазух.
8. Анатомия тройничного и лицевого нервов.
9. Области лицевого отдела головы (послойная топография, кровоснабжение, иннервация).
10. Топографическую анатомию околоушно-жевательной области.
11. Топографическую анатомию глубокой области лица.
12. Топографическая анатомия щечной области.

III. Объект изучения - организм человека.

IV. Информационная часть:

Операция при остром гнойном паротите. Операцию выполняют под общим обезболиванием. Цель операции - вскрытие гнойно-некротического очага, дренирование раны до полного отторжения некротических тканей. Разрез кожи длиной около 2 см производят над местом флюктуации с учетом топографии лицевого нерва. После вскрытия абсцесса удаляют гной и полость дренируют.

При обширном поражении железы делают два разреза. Первый, горизонтальный, длиной 2-2,5 см, начинают на 1 см кпереди от основания мочки уха и проводят параллельно нижнему краю скуловой дуги. После рассечения кожи, подкожной клетчатки и фасциальной капсулы железы удаляют гной. Полость обследуют не зондом, а пальцем, чтобы избежать повреждения сосудисто-нервных образований, проходящих в ложе околоушной железы. Второй разрез начинают от основания мочки уха, отступя на 1-1,5 см кзади от ветви нижней челюсти, и ведут его вниз параллельно переднему краю грудино-ключично-сосцевидной мышцы. После рассечения кожи, подкожной клетчатки и капсулы железы удаляют гной. Пальцем или тупым инструментом соединяют оба разреза и проводят дренажную трубку, выходящую свободными концами из обоих разрезов.

V. Задания для самостоятельной работы:

Задание 1.

Укажите типичные разрезы при абсцессах челюстно-лицевой области.

Задание 2

Зарисуйте схему вскрытия разлитой флегмоны височной области.

Задание 3.

Хейлопластика – определение.

Задание 4

Сравните виды хейлопластики:

Операция Миро	Операция Лимберга	Операция Обуховой	Операция Евдокимова

Задание №5.

Составьте задачу по теме занятия. (В тетради)

Задание №5.

Составьте 5 тестов по теме занятия. (В тетради)

VI. Контрольные вопросы:

1. Особенности первичной хирургической обработки челюстно-лицевой области.
2. Показания, техника вскрытия и дренирования паратонзиллярного абсцесса.
3. Показания, техника вскрытия и дренирования абсцесса заглоточного пространства.
4. Показания, техника вскрытия и дренирования абсцессов и флегмон окологлоточного пространства.
5. Показания и техника пункции верхнечелюстной пазухи.
6. Особенности вскрытия и дренирования флегмон околоушно-жевательной области.

VII. Учебные задачи:

№1. При операциях в боковой области лица разрезы выполняют в «нейтральных» зонах. Объясните, что представляют эти зоны? Какие осложнения могут иметь место при неправильно выполненном разрезе?

(Ответ: "нейтральные зоны" - зоны лица, где отсутствуют ветви лицевого нерва. При неправильно выполненном разрезе возможны паралич лицевого нерва, слюнной свищ.)

№2. На прием к ЛОР врачу обратился мужчина 30 лет с жалобами на боли при глотании. Из анамнеза заболевания: заболел неделю назад, лечился дома по поводу ангины. При осмотре имеется яркая гиперемия зева, выпячивание передней дужки. Каков Ваш диагноз и алгоритм лечения?

(Ответ: у данного пациента тонзиллит осложнился паратонзиллярным абсцессом. Показано хирургическое лечение. При вскрытии и дренировании паратонзиллярного абсцесса необходимо помнить об опасности повреждения внутренней сонной артерии, которая располагается латерально. Поэтому разрез необходимо производить строго вертикально и с медиальной стороны.

№3. У новорожденного Т., диагностированы врожденные пороки лица: полная расщелина верхней губы и неполная расщелина твердого неба. Какие хирургические вмешательства показаны данному больному? Какие цели они преследуют и в какие сроки должны выполняться?

(Ответ: пациенту Т., показано выполнение: 1) хейлопластики для восстановления верхней губы, круговой мышцы рта, красной каймы, кожной части губы; создание преддверия рта, формирование носового хода, исправление деформации крыла носа и носовой перегородки. Сроки выполнения хейлопластики до 3х лет; 2) уранопластики для устранения расщелины неба, удлинения мягкого неба, сужения среднего отдела глоточного кольца. Сроки выполнения до 3х лет. В 3года начинает формироваться речь, поэтому во избежание формирования гнусавости и др. нетипичных особенностей произношения, пороки должны быть ликвидированы к 3 годам.

VII. Контрольные тесты:

В больницу доставлен пострадавший с обширной скальпированной раной в теменной области. Определите клетчаточный слой, в котором произошла отслойка лоскута: (1)

- подкожная жировая клетчатка
- +подапоневротическая жировая клетчатка
- поднадкостничная рыхлая клетчатка

Для остановки кровотечения из губчатого вещества костей свода черепа применяют два способа: (2)

- +втирание воскодержущей пасты
- клипирование
- +орошение раны перекисью водорода
- перевязку

Врач обнаружил у пострадавшего следующие симптомы: экзофтальм, симптом «очков», ликворея из носа.

Предварительный диагноз - перелом: (1)

- свода черепа
- +основания черепа в передней черепной ямке
- основания черепа в средней черепной ямке
- основания черепа в задней черепной ямке

Лицевой нерв выходит из полости черепа на его основание через: (1)

- круглое отверстие
- овальное отверстие
- остистое отверстие
- сосцевидное отверстие
- +шилососцевидное отверстие

В артериальном (Виллизиевом) круге задняя соединительная артерия соединяет артерии: (1)

- внутреннюю сонную и базилярную
- +внутреннюю сонную и заднюю мозговую
- внутреннюю сонную и позвоночную
- среднюю мозговую и заднюю мозговую
- среднюю мозговую и позвоночную

IX. Глоссарий:

Mastoidotomia	Трепанация сосцевидного отростка
Galea aponeurotica	Сухожильный шлем
Regio frontoparietooccipitalis	Лобно-теменно-затылочная область
V. Emissaria	Эмиссарная вена
Regio temporalis	Височная область
Plexus pterygoideus	Крыловидное венозное сплетение
Regio auricularis	Область ушной раковины
Regio mastoidea	Область сосцевидного отростка

«Топографическая анатомия шеи – области, треугольники, фасции, межфасциальные пространства, их клиническое значение, сосуды, нервы, сплетения».

Мотивационная характеристика: знание расположения магистральных сосудисто-нервных пучков области шеи, позволят предвидеть пути распространения гнойных процессов и своевременно проводить хирургические вмешательства. Знание путей метастазирования позволяет своевременно диагностировать локализацию злокачественных образований изучаемой области.

I. Цели:

Студент должен знать:	Студент должен уметь:	Студент должен владеть:
<p>1. Топографическую анатомию шеи - границы, голотопия, синтопия, скелетотопия, послонное строение.</p> <p>2. Топографическую анатомию треугольников шеи:</p> <ul style="list-style-type: none"> • поднижнечелюстного треугольника – границы, голотопия, синтопия, скелетотопия, послонное строение • язычного (Пирогова) треугольника – границы, голотопия, синтопия, скелетотопия, послонное строение • подподбородочного треугольника – границы, голотопия, синтопия, скелетотопия, послонное строение • сонного треугольника – границы, голотопия, синтопия, скелетотопия, послонное строение • лопаточно-трахеального треугольника – границы, голотопия, синтопия, скелетотопия, послонное строение • лопаточно-ключичного треугольника – границы, голотопия, синтопия, скелетотопия, послонное строение • лопаточно-трапециевидного треугольника – границы, голотопия, синтопия, скелетотопия, послонное строение • лестнично-позвоночного треугольника – границы, голотопия, синтопия, скелетотопия, послонное строение <p>• треугольников выйной области: верхний выйный треугольник – границы, голотопия, синтопия, скелетотопия, послонное строение нижний выйный треугольник – границы, голотопия, синтопия, скелетотопия, послонное строение.</p> <p>3. Топографическую анатомию фасций шеи, предлестничного пространства, межлестничного пространства.</p> <p>4. Топографическую анатомию диафрагмальных и блуждающих нервов, симпатического ствола.</p> <p>5. Топографическую анатомию дна полости рта.</p> <p>6. Топографическую анатомию органов шеи.</p> <p>7. Сообщения шейных межлестничных пространств.</p> <p>8. Технику препарирования основных образований шеи на каждом этапе.</p>	<p>1. Проводить осмотр и пальпацию шеи, определять границы шеи</p> <p>2. Проводить пальпацию шейных лимфатических узлов</p> <p>3. Показать на препарате:</p> <ul style="list-style-type: none"> • поднижнечелюстной треугольник – границы • язычный (Пирогова) треугольник – границы • подподбородочный треугольник – границы • сонный треугольник – границы • лопаточно-трахеальный треугольник – границы • лопаточно-ключичный треугольник – границы • лопаточно-трапециевидный треугольник – границы • лестнично-позвоночный треугольник – границы • верхний выйный треугольник – границы • нижний выйный треугольник – границы • предлестничное пространство • межлестничное пространство – границы <p>4. Препарировать кожу и поверхностные образования областей шеи</p> <p>5. Препарировать сонный треугольник</p> <p>6. Препарировать латеральный треугольник шеи.</p> <p>7. Препарировать грудино-ключично-сосцевидную область</p> <p>8. Проводить пальпацию щитовидной железы</p> <p>9. Определять локализацию очага при гнойных процессах в области шеи</p> <p>10. Обнажить диафрагмальный нерв в пределах лопаточно-ключичного треугольника.</p>	<p>1. Навыками осмотра и пальпации шеи.</p> <p>2. Методикой препарирования выделенной области.</p>

II. Вопросы для проверки исходного уровня знаний:

1. Назовите образования, используемые в качестве ориентиров для определения границ шеи.
2. Какие области шеи вы знаете.
3. Сколько и какие фасции шеи вы знаете?
4. Чем образован треугольник Пирогова?
5. Анатомия мышц шеи.
6. Анатомия диафрагмального и блуждающего нервов, симпатического ствола.
7. Медиальная область шеи: подподбородочный, поднижнечелюстной, сонный, лопаточно-трахеальный

треугольники.

8. Грудино-ключично-сосцевидная область.
9. Предлестничный и межлестничные промежутки.
10. Лестнично-позвоночный треугольник.
11. Латеральная область шеи: лопаточно-трапециевидный и лопаточно-ключичный треугольники.
12. Клетчаточные пространства шеи.

III. Объект изучения - организм человека.

IV. Информационная часть:

Топографическая анатомия шеи

Границами области шеи являются сверху линия, проведенная от подбородка по нижнему краю нижней челюсти через верхушку сосце видного отростка по верхней выйной линии к наружному затылочному бугру, снизу - линия от яремной вырезки грудины по верхнему краю ключицы до ключично-акромиального сочленения и далее к остистому отростку VII шейного позвонка.

Сагитальной плоскостью, проведенной через срединную линию шеи и остистые отростки шейных позвонков, область шеи делится на правую и левую половины, а фронтальной плоскостью, проведенной через поперечные отростки позвонков, - на переднюю и заднюю области.

Каждая передняя область шеи грудино-ключично-сосцевидной мышцей делится на внутренний (медиальный) и наружный (латеральный) треугольники.

Границами медиального треугольника являются сверху нижний край нижней челюсти, сзади - передний край грудино-ключично-сосцевидной мышцы, спереди - срединная линия шеи. В пределах медиального треугольника находятся внутренние органы шеи (гортань, трахея, глотка, пищевод, щитовидная и околощитовидные железы) и различают ряд более мелких треугольников: подподбородочный треугольник (*trigonum submentale*), поднижнечелюстной треугольник (*trigonum submandibulare*), сонный треугольник (*trigonum caroticum*), лопаточно-трахеальный треугольник (*trigonum omotracheale*).

Границами латерального треугольника шеи являются снизу ключица, медиально - задний край грудинноключично-сосцевидной мышцы, сзади - край трапециевидной мышцы. Нижним брюшком лопаточно-подъязычной мышцы он делится на лопаточно-трапециевидный и лопаточно-ключичный треугольники.

Фасции и клетчаточные пространства шеи

Фасции шеи

Согласно классификации, предложенной В.Н. Шевкуненко, на шее выделяют 5 фасций:

- поверхностную фасцию шеи (*fascia superficialis colli*);
- поверхностный листок собственной фасции шеи (*lamina superficialis fasciae colli propriae*);
- глубокий листок собственной фасции шеи (*lamina profunda fasciae colli propriae*);
- внутришейную фасцию (*fascia endocervicalis*), состоящую из двух листков - париетального (4a - *lamina parietalis*) и висцерального (*lamina visceralis*);
- предпозвоночную фасцию (*fascia prevertebralis*).

По Международной анатомической номенклатуре, вторая и третья фасции шеи соответственно носят названия собственной (*fascia colli propria*) и лопаточно-ключичной (*fascia omoclavicularis*).

Первая фасция шеи покрывает как заднюю, так и переднюю ее поверхность, образуя влагалище для подкожной мышцы шеи (*m. platysma*). Вверху она переходит на лицо, а внизу - на область груди.

Вторая фасция шеи снизу крепится к передней поверхности рукоятки грудины и ключиц, а сверху - к краю нижней челюсти. Она дает отростки к поперечным отросткам позвонков, а сзади прикрепляется к остистым их отросткам. Эта фасция формирует футляры для грудино-ключично-сосцевидной (*m. sternocleidomastoideus*) и трапециевидной (*m. trapezius*) мышц, а также для поднижнечелюстной слюнной железы. Поверхностный листок фасции, идущий от подъязычной кости к наружной поверхности нижней челюсти, отличается плотностью и прочностью. Глубокий листок достигает значительной прочности лишь у границ поднижнечелюстного ложа: на месте прикрепления его к подъязычной кости, к внутренней кривой линии нижней челюсти, при образовании футляров заднего брюшка двубрюшной мышцы и шилоподъязычной мышцы. В области челюстно-подъязычной и подъязычно-язычной мышц он разрыхлен и слабо выражен.

В подподбородочном треугольнике эта фасция образует футляры для передних брюшков двубрюшных мышц. По срединной линии, образованной швом челюстно-подъязычной мышцы, поверхностный и глубокий листки сращены между собой.

Третья фасция шеи начинается от подъязычной кости, опускается вниз, имея наружной границей лопаточно-подъязычную мышцу (*m. omohyoideus*), а внизу крепится к задней поверхности рукоятки грудины и ключиц. Она образует фасциальные влагалища для грудино-подъязычной (*m. sternohyoideus*), лопаточно-подъязычной (*m. omohyoideus*), грудино-щитовидной (*m. sternothyroideus*) и щитоподъязычной (*m. thyrohyoideus*) мышц.

Вторая и третья фасции по средней линии шеи срастаются в промежутке между подъязычной костью и точкой, расположенной на 3-3,5 см выше рукоятки грудины. Это образование носит название белой линии шеи. Ниже этой точки вторая и третья фасции расходятся, формируя надгрудинное межапоневротическое пространство.

Четвертая фасция сверху крепится к наружному основанию черепа. Она состоит из париетального и висцерального листков. Висцеральный листок образует футляры для всех органов шеи (глотка, пищевод, гортань, трахея, щитовидная и паращитовидные железы). Она одинаково хорошо развита как у детей, так и у взрослых.

Париетальный листок фасции прочными отростками связан с предпозвоночной фасцией. Глоточно-позвоночные фасциальные отростки делят всю клетчатку вокруг глотки и пищевода на позадиглоточную и боковую глоточную (окологлоточную) клетчатку. Последняя, в свою очередь, делится на передний и задний отделы,

границей между которыми является шилоглоточный апоневроз. Передний отдел является дном поднижнечелюстного треугольника и опускается до подъязычной мышцы. Задний отдел содержит общую сонную артерию, внутреннюю яремную вену, 4 последних пары черепных нервов (IX, X, XI, XII), глубокие шейные лимфатические узлы.

Практическое значение имеет отрог фасции, идущий от задней стенки глотки к предпозвоночной фасции на протяжении от основания черепа до III-IV шейных позвонков и делящий заглочное пространство на правую и левую половины. От границ задней и боковых стенок глотки к предпозвоночной фасции тянутся отроги (связки Шарпи), отделяющие заглочное пространство от заднего отдела окологлоточного пространства.

Висцеральный листок образует фиброзные футляры для органов и желез, располагающихся в области медиальных треугольников шеи - глотки, пищевода, гортани, трахеи, щитовидной и парашитовидных желез.

Пятая фасция располагается на мышцах позвоночника, образует замкнутые футляры для длинных мышц головы и шеи и переходит на мышцы, начинающиеся от поперечных отростков шейных позвонков.

Наружная часть предпозвоночной фасции состоит из нескольких отрогов, образующих футляры для мышцы, поднимающей лопатку, лестничных мышц. Эти футляры являются замкнутыми и идут к лопатке и I-II ребрам. Между отрогами находятся клетчаточные щели (предлестничная и межлестничная промежутки), где проходят подключичные артерия и вена, а также плечевое сплетение.

Фасция принимает участие в формировании фасциального влагалища плечевого сплетения и подключичного сосудисто-нервного пучка. В расщеплении предпозвоночной фасции расположена шейная часть симпатического ствола. В толще предпозвоночной фасции проходят позвоночные, нижние щитовидные, глубокие и восходящие шейные сосуды, а также диафрагмальный нерв.

Клетчаточные пространства

Наиболее важным и хорошо выраженным является клетчаточное пространство, окружающее внутренности шеи. В боковых отделах к нему прилегают фасциальные влагалища сосудисто-нервных пучков. Окружающая органы клетчатка спереди имеет вид выраженной жировой ткани, а в заднебоковых отделах - рыхлой соединительной ткани.

Спереди от гортани и трахеи располагается претрахеальное клетчаточное пространство, ограниченное сверху сращением третьей фасции шеи (глубокий листок собственной фасции шеи) с подъязычной костью, с боков - ее сращением с фасциальными влагалищами сосудисто-нервных пучков медиального треугольника шеи, сзади - трахеей, вниз доходит до 7-8 колец трахеи. На передней поверхности гортани это клетчаточное пространство не выражено, но книзу от перешейка щитовидной железы находится жировая клетчатка, содержащая сосуды [наинижайшая щитовидная артерия и вены (a. et vv. thyroideae imae)]. Претрахеальное пространство в боковых отделах переходит на наружную поверхность долей щитовидной железы. Внизу претрахеальное пространство по ходу лимфатических сосудов соединяется с клетчаткой переднего средостения.

Претрахеальная клетчатка кзади переходит в боковое околопищеводное пространство, являющееся продолжением окологлоточного пространства головы. Околопищеводное пространство ограничено снаружи влагалищами сосудисто-нервных пучков шеи, сзади - боковыми фасциальными отрогами, идущими от висцерального листка внутришейной фасции, формирующего фиброзный футляр пищевода, к влагалищам сосудисто-нервных пучков.

Позадипищеводное (ретровисцеральное) клетчаточное пространство ограничено спереди висцеральным листком внутришейной фасции на задней стенке пищевода, в боковых отделах - глоточно-позвоночными отрогами. Эти отроги разграничивают околопищеводные и позадипищеводные пространства. Последнее переходит вверх в заглочную клетчатку, разделенную на правую и левую половины фасциальным листком, идущим от задней стенки глотки к позвоночнику в сагиттальной плоскости. Вниз он не спускается ниже VI-VII шейных позвонков.

Между второй и третьей фасцией непосредственно над рукояткой грудины расположено надгрудное межфасциальное клетчаточное пространство (spatium interaponeuroticum suprasternale). Вертикальный размер его составляет 4-5 см. В стороны от срединной линии это пространство сообщается с мешками Грубера - клетчаточными пространствами, расположенными позади нижних отделов грудино-ключично-сосцевидных мышц. Вверху они отграничены сращениями второй и третьей фасций шеи (на уровне промежуточных сухожилий лопаточно-подъязычных мышц), снизу - краем вырезки грудины и верхней поверхностью грудиноключичных суставов, снаружи доходят до латерального края грудиноключично-сосцевидных мышц.

Фасциальные футляры грудино-ключично-сосцевидных мышц образованы поверхностным листком собственной фасции шеи. Внизу они доходят до прикрепления мышцы к ключице, груди и их сочленению, а вверху - до нижней границы формирования сухожилия мышц, где и срастаются с ними. Эти футляры замкнуты. В большей степени прослойки жировой ткани выражены на задней и внутренней поверхностях мышц, в меньшей - на передней.

Передняя стенка фасциальных влагалищ сосудисто-нервных пучков в зависимости от уровня формируется либо третьей (ниже пересечения грудино-ключично-сосцевидной и лопаточно-подъязычной мышц), либо париетальным листком четвертой (выше этого пересечения) фасции шеи. Заднюю стенку формирует отрог предпозвоночной фасции. Каждый элемент сосудисто-нервного пучка имеет собственное влагалище, таким образом, общее сосудисто-нервное влагалище суммарно состоит из трех - влагалище общей сонной артерии, внутренней яремной вены и блуждающего нерва. На уровне пересечения сосудов и нерва с мышцами, идущими от шиловидного отростка, они плотно фиксированы к задней стенке фасциальных футляров этих мышц, и, таким образом, нижняя часть влагалища сосудисто-нервного пучка отграничена от заднего отдела окологлоточного пространства.

Предпозвоночное пространство находится позади органов и позадиглоточной клетчатки. Оно ограничено общей предпозвоночной фасцией. Внутри этого пространства находятся клетчаточные щели фасциальных футляров отдельных мышц, лежащих на позвоночнике. Эти щели ограничены друг от друга прикреплением футляров вместе с длинными мышцами на телах позвонков (внизу эти пространства доходят до II-III грудных позвонков).

Фасциальные футляры лестничных мышц и стволов плечевого сплетения расположены снаружи от тел шейных позвонков. Стволы сплетения расположены между передней и средней лестничными мышцами. Межлестничное пространство по ходу ветвей подключичной артерии соединяется с предпозвоночным пространством (по ходу позвоночной артерии), с претрахеальным пространством (по ходу нижней щитовидной артерии), с фасциальным футляром жирового комка шеи между второй и пятой фасцией в лопаточно-трапециевидном треугольнике (по ходу поперечной артерии шеи).

Фасциальный футляр жирового комка шеи образован поверхностным листком собственной фасции шеи (спереди) и предпозвоночной (сзади) фасцией между грудиноключично-сосцевидной и трапециевидной мышцами в лопаточно-трапециевидном треугольнике. Вниз жировая клетчатка этого футляра опускается в лопаточно-ключичный треугольник, располагаясь под глубоким листком собственной фасции шеи.

Сообщения клетчаточных пространств шеи. Клетчаточные пространства поднижнечелюстной области имеют непосредственное сообщение как с подслизистой клетчаткой дна полости рта, так и с жировой клетчаткой, заполняющей переднее окологлоточное клетчаточное пространство.

Позадиглоточное пространство головы непосредственно переходит в клетчатку, расположенную позади пищевода. В то же время эти два пространства обособлены от других клетчаточных пространств головы и шеи.

Жировая клетчатка сосудисто-нервного пучка является хорошо ограниченной от соседних клетчаточных пространств. Крайне редко наблюдается распространение воспалительных процессов в задний отдел окологлоточного пространства по ходу внутренней сонной артерии и внутренней яремной вены. Также редко отмечается связь между этим пространством и передним отделом окологлоточного пространства. Это может произойти из-за недостаточного развития фасции между шилоподъязычной и шилоглоточной мышцами. Вниз клетчатка распространяется до уровня вензного угла (Пирогова) и места отхождения от дуги аорты ее ветвей.

Околопищеводное пространство в большинстве случаев сообщается с клетчаткой, расположенной на передней поверхности перстневидного хряща и боковой поверхности гортани.

Претрахеальное пространство иногда сообщается с околопищеводными пространствами, значительно реже - с передней медиастинальной клетчаткой.

Надгрудное межфасциальное пространство с мешками Грубера также являются изолированными.

Клетчатка латерального треугольника шеи имеет сообщения по ходу стволов плечевого сплетения и ветвей подключичной артерии.

Передняя область шеи

Поднижнечелюстной треугольник

Поднижнечелюстной треугольник (*trigonum submandibulare*) ограничен передним и задним брюшками двубрюшной мышцы и краем нижней челюсти, составляющим верху основание треугольника.

Кожа подвижна и легко растяжима.

Первая фасция образует влагалище подкожной мышцы шеи (*m. platysma*), волокна которой имеют направление снизу вверх и снаружи внутрь. Мышца начинается от грудной фасции ниже ключицы и оканчивается на лице, частью соединяясь с волокнами мимических мышц в области угла рта, частью вплетаясь в околоушно-жевательную фасцию. Мышца иннервируется шейной ветвью лицевого нерва (*r. colli n. facialis*).

Между задней стенкой влагалища подкожной мышцы шеи и второй фасцией шеи тотчас под краем нижней челюсти лежит один или несколько поверхностных подчелюстных лимфатических узелков. В этом же слое проходят верхние ветви поперечного нерва шеи (*n. transversus colli*) из шейного сплетения.

Под второй фасцией в области поднижнечелюстного треугольника находятся поднижнечелюстная железа, мышцы, лимфатические узлы, сосуды и нервы.

Вторая фасция образует капсулу поднижнечелюстной железы. Вторая фасция имеет два листка. Поверхностный, покрывающий наружную поверхность железы, прикрепляется к нижнему краю нижней челюсти. Между углом нижней челюсти и передним краем грудино-ключично-сосцевидной мышцы фасция уплотняется, отдает вглубь плотную перегородку, отделяющую ложе поднижнечелюстной железы от ложа околоушной. Направляясь к срединной линии, фасция покрывает переднее брюшко двубрюшной мышцы и челюстно-подъязычную мышцу. Поднижнечелюстная железа частично примыкает непосредственно к кости, внутренняя поверхность железы примыкает к челюстно-подъязычной и подъязычно-язычной мышцам, отделяясь от них глубоким листком второй фасции, значительно уступающим по своей плотности поверхностному листку. Внизу капсула железы связана с подъязычной костью.

Капсула окружает железу свободно, не срастаясь с ней и не отдавая в глубь железы отростки. Между поднижнечелюстной железой и ее капсулой имеется слой рыхлой клетчатки. Ложе железы замкнуто со всех сторон, особенно на уровне подъязычной кости, где поверхностный и глубокий листки ее капсулы срастаются. Лишь по направлению кпереди клетчатка, содержащаяся в ложе железы, сообщается по ходу протока железы в щели между челюстно-подъязычной и подъязычно-язычной мышцей с клетчаткой дна полости рта.

Поднижнечелюстная железа выполняет промежуток между передним и задним брюшком двубрюшной мышцы; она или не выходит за пределы треугольника, что свойственно пожилому возрасту, или имеет большие размеры и тогда выходит за его пределы, что наблюдается в молодом возрасте. У пожилых людей подчелюстная

железа иногда хорошо контурируется вследствие частичной атрофии подкожной клетчатки и подкожной мышцы шеи.

Поднижнечелюстная железа имеет два отростка, выходящих за пределы ложа железы. Задний отросток уходит под край нижней челюсти и достигает места прикрепления к ней внутренней крыловидной мышцы. Передний отросток сопровождается выводной протоком железы и вместе с ним проходит в щель между челюстно-подъязычной и подъязычно-язычной мышцей, достигая нередко подъязычной слюнной железы. Последняя лежит под слизистой оболочкой дна рта на верхней поверхности челюстно-подъязычной мышцы.

Вокруг железы лежат подчелюстные лимфатические узлы, примыкающие преимущественно к верхнему и заднему краям железы, где проходит передняя лицевая вена. Нередко наличие лимфатических узлов отмечается и в толще железы, а также между листками фасциальной перегородки, отделяющей задний конец подчелюстной железы от нижнего конца околоушной железы. Наличие лимфатических узлов в толще подчелюстной железы обуславливает необходимость удалять при метастазах раковых опухолей (например, нижней губы) не только подчелюстные лимфатические узлы, но и подчелюстную слюнную железу (при необходимости с обеих сторон).

Выводной проток железы (*ductus submandibularis*) начинается от внутренней поверхности железы и тянется кпереди и вверх, проникая в щель между *m. hyoglossus* и *m. mylohyoideus* и далее проходя под слизистой оболочкой дна рта. Указанная межмышечная щель, пропускающая слюнный проток, окруженный рыхлой клетчаткой, может служить путем, по которому гной при флегмонах дна полости рта спускается в область подчелюстного треугольника. Ниже протока в эту же щель проникает подъязычный нерв (*n. hypoglossus*) в сопровождении язычной вены (*v. lingualis*), а выше протока он идет в сопровождении язычного нерва (*n. lingualis*).

Глубже поднижнечелюстной железы и глубокой пластинки второй фасции находятся мышцы, сосуды и нервы.

В пределах поднижнечелюстного треугольника поверхностный слой мышц составляют двубрюшная (*m. digastricum*), шилоподъязычная (*m. stylohyoideus*), челюстно-подъязычная (*m. mylohyoideus*) и подъязычно-язычная (*m. hyoglossus*) мышцы. Первые две ограничивают (с краем нижней челюсти) поднижнечелюстной треугольник, другие две образуют его дно. Двубрюшная мышца задним брюшком начинается от сосцевидной вырезки височной кости, передним - от одноименной ямки нижней челюсти, а сухожилие, связывающее оба брюшка, прикреплено к телу подъязычной кости. К заднему брюшку двубрюшной мышцы примыкает шилоподъязычная мышца, начинающаяся от шиловидного отростка и прикрепляющаяся к телу подъязычной кости, охватывая при этом своими ножками сухожилие двубрюшной мышцы. Челюстно-подъязычная мышца лежит глубже переднего брюшка двубрюшной мышцы; она начинается от одноименной линии нижней челюсти и прикрепляется к телу подъязычной кости. Правая и левая мышцы сходятся по срединной линии, образуя шов (*raphe*). Обе мышцы составляют почти четырехугольную пластинку, образующую, так называемую диафрагму рта.

Подъязычно-язычная мышца является как бы продолжением челюстно-подъязычной мышцы. Однако челюстно-подъязычная мышца другим концом своим связана с нижней челюстью, тогда как подъязычно-язычная мышца идет к боковой поверхности языка. По наружной поверхности подъязычно-язычной мышцы проходят язычная вена, подъязычный нерв, проток поднижнечелюстной слюнной железы и язычный нерв.

Лицевая артерия всегда проходит в фасциальном ложе под краем нижней челюсти. В поднижнечелюстном треугольнике лицевая артерия делает изгиб, проходя по верхней и задней поверхностям заднего полюса подчелюстной железы вблизи стенки глотки. В толще поверхностной пластинки второй фасции шеи проходит лицевая вена. У задней границы поднижнечелюстного треугольника она сливается с позадиннечелюстной веной (*v. retromandibularis*) в общую лицевую вену (*v. facialis communis*).

В промежутке между челюстно-подъязычной и подъязычно-язычной мышцей проходит язычный нерв, отдающий ветви к поднижнечелюстной слюнной железе.

Небольшой участок области треугольника, где может быть обнажена язычная артерия, носит название треугольника Пирогова. Его границы: верхняя - подъязычный нерв, нижняя - промежуточное сухожилие двубрюшной мышцы, передняя - свободный край челюстно-подъязычной мышцы. Дном треугольника является подъязычноязычная мышца, волокна которой для обнажения артерии следует разъединить. Треугольник Пирогова выявляется лишь при условии, что голова откинута кзади и сильно повернута в противоположную сторону, а железа выведена из ее ложа и оттянута вверх.

Поднижнечелюстные лимфатические узлы (*nodi lymphatici submandibulares*) располагаются поверх, в толще или под поверхностной пластинкой второй фасции шеи. В них оттекает лимфа от медиальной части века, наружного носа, слизистой оболочки щеки, десен, губ, дна полости рта и среднего отдела языка. Таким образом, при воспалительных процессах в области внутренней части нижнего века увеличиваются поднижнечелюстные лимфатические узлы.

Сонный треугольник (*trigonum caroticum*), ограничен латерально - передним краем грудино-ключично-сосцевидной мышцы, сверху - задним брюшком двубрюшной мышцы и шилоподъязычной мышцей, изнутри - верхним брюшком лопаточно-подъязычной мышцы.

Кожа тонкая, подвижная, легко берется в складку.

Иннервация осуществляется поперечным нервом шеи (*n. transverses colli*) из шейного сплетения.

Поверхностная фасция содержит волокна подкожной мышцы шеи.

Между первой и второй фасцией располагается поперечный нерв шеи (*n. transversus colli*) из шейного сплетения. Одна из его ветвей направляется к телу подъязычной кости.

Поверхностный листок собственной фасции шеи под грудиноключично-сосцевидной мышцей сростается с влагалищем сосудисто-нервного пучка, образованным париетальным листком четвертой фасции шеи.

Во влагалище сосудисто-нервного пучка латеральнее располагается внутренняя яремная вена, медиальнее - общая сонная артерия (*a. carotis communis*), а сзади между ними - блуждающий нерв (*n. vagus*). Каждый элемент сосудисто-нервного пучка имеет собственное фиброзное влагалище.

В вену сверху и медиально под острым углом впадает общая лицевая вена (*v. facialis communis*). В углу у места их слияния может располагаться большой лимфатический узел. Вдоль вены в ее влагалище расположена цепочка глубоких лимфатических узлов шеи.

На поверхности общей сонной артерии спускается сверху вниз и медиально верхний корешок шейной петли.

На уровне верхнего края щитовидного хряща общая сонная артерия делится на наружную и внутреннюю. Наружная сонная артерия (*a. carotis externa*) обычно располагается поверхностнее и медиальнее, а внутренняя сонная - латеральнее и глубже. Это один из признаков отличия сосудов друг от друга. Другим отличительным признаком является наличие ветвей у наружной сонной артерии и отсутствие их у внутренней сонной. В области бифуркации имеет место небольшое расширение, продолжающееся на внутреннюю сонную артерию, - каротидный синус (*sinus caroticus*).

На задней (иногда на медиальной) поверхности внутренней сонной артерии располагается каротидный клубок (*glomus caroticum*). В жировой клетчатке, окружающей каротидный синус и каротидный клубок, залегает нервное сплетение, сформированное ветвями языкоглоточного, блуждающего нервов и пограничного симпатического ствола. Это рефлексогенная зона, содержащая баро- и хеморецепторы, регулирующие посредством нерва Геринга вместе с нервом Людвига-Циона кровообращение и дыхание.

Наружная сонная артерия располагается в углу, образованном стволом общей лицевой вены изнутри, внутренней яремной веной латерально, подъязычным нервом сверху (треугольник Фарабефа).

У места формирования наружной сонной артерии располагается верхняя щитовидная артерия (*a. thyroidea superior*), идущая медиально и вниз, уходя под край верхнего брюшка лопаточно-подъязычной мышцы. На уровне верхнего края щитовидного хряща от этой артерии отходит в поперечном направлении верхняя гортанная артерия.

Несколько выше отхождения верхней щитовидной артерии на уровне большого рожка подъязычной кости непосредственно ниже подъязычного нерва на передней поверхности наружной сонной артерии располагается устье язычной артерии (*a. lingualis*), которая скрывается под наружным краем подъязычно-язычной мышцы.

На этом же уровне, но от внутренней поверхности наружной сонной артерии, отходит восходящая глоточная артерия (*a. pharyngea ascendens*).

Выше язычной артерии отходит лицевая артерия (*a. facialis*). Она направляется вверх и медиально под заднее брюшко двубрюшной мышцы, прободает глубокий листок второй фасции шеи и, делая изгиб в медиальную сторону, входит в ложе поднижнечелюстной слюнной железы.

На этом же уровне от латеральной поверхности наружной сонной артерии отходит грудино-ключично-сосцевидная артерия (*a. sternocleidomastoidea*).

На задней поверхности наружной сонной артерии на уровне отхождения лицевой и грудино-ключично-сосцевидной артерий располагается устье затылочной артерии (*a. occipitalis*). Она направляется назад и вверх вдоль нижнего края заднего брюшка двубрюшной мышцы.

Под задним брюшком двубрюшной мышцы кпереди от внутренней сонной артерии располагается подъязычный нерв, который образует дугу выпуклостью книзу. Нерв направляется вперед под нижний край двубрюшной мышцы.

Верхний гортанный нерв (*n. laryngeus superior*) располагается на уровне большого рожка подъязычной кости сзади от обеих сонных артерий на предпозвоночной фасции. Он делится на две ветви: внутреннюю и наружную. Внутренняя ветвь направляется вниз и вперед в сопровождении верхней гортанной артерии (*a. laryngea superior*), расположенной ниже нерва. Далее она прободает щитоподъязычную мембрану и проникает в стенку гортани. Наружная ветвь верхнего гортанного нерва направляется вертикально вниз к перстнещитовидной мышце.

Шейный отдел пограничного симпатического ствола расположен под пятой фасцией шеи сразу кнутри от прощупываемых передних бугорков поперечных отростков шейных позвонков. Он лежит непосредственно на длинных мышцах головы и шеи. Верхний шейный симпатический узел располагается впереди поперечных отростков II – III шейных позвонков и длинной мышцы головы, позади сонной артерии, медиальнее блуждающего нерва, достигает 2-4 см в длину и 5-6 мм в ширину.

Лопаточно-трахеальный треугольник

Лопаточно-трахеальный треугольник (*trigonum omotracheale*) ограничен сверху и сзади верхним брюшком лопаточно-подъязычной мышцы, снизу и сзади - передним краем грудино-ключично-сосцевидной мышцы, впереди - срединной линией шеи. Кожа тонкая, подвижная, легко растягивается. Первая фасция образует влагалище подкожной мышцы.

Вторая фасция сростается по верхней границе области с подъязычной костью, а внизу прикрепляется к передней поверхности грудины и ключицы. По срединной линии вторая фасция сростается с третьей, однако на протяжении примерно 3 см кверху от яремной вырезки оба фасциальных листка существуют как самостоятельные пластинки, ограничивают клетчаточное пространство (*spatium interaponeuroticum suprasternale*).

Третья фасция имеет ограниченное протяжение: вверху и внизу она связана с костными границами области, а с боков оканчивается по краям соединенных с ней лопаточно-подъязычных мышц. Сростаясь в верхней половине области со второй фасцией по срединной линии, третья фасция образует так называемую белую линию шеи (*linea alba colli*) шириной 2-3 мм.

Третья фасция образует влагалище 4 парных мышц, расположенных ниже подъязычной кости: *mm. sternohyoideus, sternothyroideus, thyrohyoideus, omohyoideus*.

Грудиноподъязычная и грудинощитовидная мышцы начинаются большей частью волокон от грудины. Грудиноподъязычная мышца длиннее и уже, лежит ближе к поверхности, грудинощитовидная мышца шире и короче, лежит глубже и частично прикрыта предыдущей мышцей. Грудиноподъязычная мышца прикрепляется к телу подъязычной кости, сходясь вблизи срединной линии с такой же мышцей противоположной стороны; грудинощитовидная мышца прикрепляется к щитовидному хрящу, причем, идя от грудины кверху, расходится с такой же мышцей противоположной стороны.

Щитоподъязычная мышца является в известной мере продолжением грудинощитовидной мышцы и тянется от щитовидного хряща к подъязычной кости. Лопаточно-подъязычная мышца имеет два брюшка - нижнее и верхнее, причем первое связано с верхним краем лопатки, второе - с телом подъязычной кости. Между обоими брюшками мышцы имеется промежуточное сухожилие. Третья фасция заканчивается по наружному краю мышцы, прочно срастается с промежуточным ее сухожилием и стенкой внутренней яремной вены.

Под описанным слоем мышц с их влагалищами находятся листки четвертой фасции шеи (*fascia endocervicalis*), которая состоит из париетального листка, покрывающего мышцы, и висцерального. Под висцеральным листком четвертой фасции располагаются гортань, трахея, щитовидная железа (с паращитовидными железами), глотка, пищевод.

Грудиноключично-сосцевидная область

Грудиноключично-сосцевидная область (*regio sternocleidomastoidea*) соответствует положению одноименной мышцы, которая является главным внешним ориентиром. Грудиноключично-сосцевидная мышца прикрывает медиальный сосудисто-нервный пучок шеи (общую сонную артерию, внутреннюю яремную вену и блуждающий нерв). В сонном треугольнике сосудисто-нервный пучок проецируется вдоль переднего края этой мышцы, а в нижнем прикрыт ее грудинной порцией.

У середины заднего края грудиноключично-сосцевидной мышцы проецируется место выхода чувствительных ветвей шейного сплетения. Самая крупная из этих ветвей - большой ушной нерв (*n. auricularis magnus*). Между ножками этой мышцы проецируются венозный угол Пирогова, а также блуждающий и диафрагмальный нервы.

Кожа тонкая, легко собирается в складку вместе с подкожной клетчаткой и поверхностной фасцией. Вблизи сосцевидного отростка кожа плотная, малоподвижная.

Подкожная жировая клетчатка рыхлая. У верхней границы области она уплотняется и становится ячеистой из-за соединительнотканых перемычек, связывающих кожу с надкостницей сосцевидного отростка.

Между первой и второй фасцией шеи находятся наружная яремная вена, поверхностные шейные лимфатические узлы и кожные ветви шейного сплетения спинномозговых нервов.

Наружная яремная вена (*v. jugularis externa*) образуется путем слияния затылочной, ушной и частично занижнечелюстной вен у угла нижней челюсти и направляется вниз, косо пересекая *m. sternocleidomastoideus*, к вершине угла, образованного задним краем грудино-ключично-сосцевидной мышцы и верхним краем ключицы.

Здесь наружная яремная вена, прободая вторую и третью фасции шеи, уходит в глубину и впадает в подключичную или внутреннюю яремную вену.

Большой ушной нерв идет вместе с наружной яремной веной кзади от нее. Он иннервирует кожу занижнечелюстной ямки и угла нижней челюсти. Поперечный нерв шеи (*n. transversus colli*) пересекает середину наружной поверхности грудино-ключично-сосцевидной мышцы и у ее переднего края делится на верхнюю и нижнюю ветви.

Вторая фасция шеи образует изолированный футляр для грудино-ключично-сосцевидной мышцы. Мышцу иннервирует наружная ветвь добавочного нерва (*n. accessories*). Внутри фасциального футляра грудино-ключично-сосцевидной мышцы вдоль ее заднего края поднимается вверх малый затылочный нерв (*n. occipitalis minor*), иннервирующий кожу области сосцевидного отростка.

Позади мышцы и ее фасциального футляра находится сонный сосудисто-нервный пучок, окруженный париетальным листком четвертой фасции шеи. Внутри пучка общая сонная артерия расположена медиально, внутренняя яремная вена - латерально, блуждающий нерв - между ними и сзади.

Шейный симпатический ствол (*truncus sympathicus*) расположен параллельно общей сонной артерии под пятой фасцией, но глубже и медиальнее.

Из-под грудино-ключично-сосцевидной мышцы выходят ветви шейного сплетения (*plexus cervicalis*). Оно формируется передними ветвями первых 4 шейных спинномозговых нервов, залегает сбоку от поперечных отростков позвонков между позвоночными (сзади) и предпозвоночными (спереди) мышцами. К ветвям сплетения относятся:

- малый затылочный нерв (*n. occipitalis minor*), распространяется вверх к сосцевидному отростку и далее в латеральные отделы затылочной области; иннервирует кожу этой области;
- большой ушной нерв (*n. auricularis magnus*), идет вверх и кпереди по передней поверхности грудиноключично-сосцевидной мышцы, покрытой второй фасцией шеи; иннервирует кожу ушной раковины и кожу над околоушной слюнной железой;
- поперечный нерв шеи (*n. transversus colli*), идет кпереди, пересекая грудиноключично-сосцевидную мышцу, у ее переднего края делится на верхние и нижние ветви, иннервирующие кожу передней области шеи;
- надключичные нервы (*nn. supraclaviculares*), в количестве 3-5 распространяются веерообразно вниз между первой и второй фасцией шеи, разветвляются в коже задненижней части шеи (латеральные ветви) и верхнепередней поверхности груди до III ребра (медиальные ветви);
- диафрагмальный нерв (*n. phrenicus*), преимущественно двигательный, идет вниз по передней лестничной мышце в грудную полость, где проходит к диафрагме впереди корней легких между медиастинальной плеврой и

перикардом; иннервирует диафрагму, отдает чувствительные ветви к плевре и перикарду, иногда к шейно-грудному нервному сплетению;

- нижний корешок шейной петли (*r. inferior anсаe cervicalis*), идет кпереди на соединение с верхним корешком, возникающим из подъязычного нерва;
- мышечные ветви (*rr. musculares*), идут к позвоночным мышцам, мышце, поднимающей лопатку, грудиноключично-сосцевидной и трапецевидной мышцам.

Между глубокой (задней) поверхностью нижней половины грудиноключично-сосцевидной мышцы с ее фасциальным футляром и передней лестничной мышцей, покрытой пятой фасцией, образуется предлестничное пространство (*spatium antescalenum*). Таким образом, предлестничное пространство спереди ограничено второй и третьей фасциями, а сзади - пятой фасцией шеи. В этом пространстве медиально располагается сонный сосудисто-нервный пучок. Внутренняя яремная вена лежит здесь не только латеральнее общей сонной артерии, но и несколько кпереди (поверхностнее). Здесь ее луковица (нижнее расширение; *bulbus venae jugularis inferior*) соединяется с подходящей снаружи подключичной веной. Вена отделена от подключичной артерии передней лестничной мышцей. Тотчас кнаружи от места слияния этих вен, называемого венозным углом Пирогова, в подключичную вену впадает наружная яремная вена. Слева в венозный угол впадает грудной (лимфатический) проток. Соединившиеся *v. jugularis interna* и *v. subclavia* дают начало плечеголовной вене. Через предлестничный промежуток в поперечном направлении идет и надлопаточная артерия (*a. suprascapularis*). Здесь же на передней поверхности передней лестничной мышцы под пятой фасцией шеи проходит диафрагмальный нерв.

Позади передней лестничной мышцы под пятой фасцией шеи располагается межлестничное пространство (*spatium interscalenum*). Межлестничное пространство сзади ограничено средней лестничной мышцей. В межлестничном пространстве проходят сверху и латерально стволы плечевого сплетения, ниже - *a. subclavia*.

Лестнично-позвоночное пространство (треугольник) [*spatium (trigonum) scalenovertebrale*] расположено позади нижней трети грудиноключично-сосцевидной мышцы, под пятой фасцией шеи. Его основанием является купол плевры, вершиной - поперечный отросток VI шейного позвонка. Сзади и медиально оно ограничено позвоночником с длинной мышцей шеи, а спереди и латерально - медиальным краем передней лестничной мышцы. Под предпозвоночной фасцией находится содержимое пространства: начало шейного отдела подключичной артерии с отходящими здесь от нее ветвями, дуга грудного (лимфатического) протока, *ductus thoracicus* (слева), нижний и шейногрудной (звездчатый) узлы симпатического ствола.

Топография сосудов и нервов. Подключичные артерии располагаются под пятой фасцией. Правая подключичная артерия (*a. subclavia dextra*) отходит от плечеголового ствола, а левая (*a. subclavia sinistra*) - от дуги аорты.

Подключичную артерию условно делят на 4 отдела:

- грудной - от места отхождения до медиального края (*m. scalenus anterior*);
- межлестничный, соответствующий межлестничному пространству (*spatium interscalenum*);
- надключичный отдел - от латерального края передней лестничной мышцы до ключицы;
- подключичный - от ключицы до верхнего края малой грудной мышцы. Последний отдел артерии называется уже подмышечной артерией, и его изучают в подключичной области в ключичногрудном треугольнике (*trigonum clavipectorale*).

В первом отделе подключичная артерия лежит на куполе плевры и связана с ним соединительнотканными тяжами. На правой стороне шеи кпереди от артерии располагается венозный угол Пирогова - место слияния подключичной вены и внутренней яремной вены. По передней поверхности артерии поперечно к ней спускается блуждающий нерв, от которого здесь отходит возвратный гортанный нерв, огибающий артерию снизу и сзади и поднимающийся вверх в углу между трахеей и пищеводом. Кнаружи от блуждающего нерва артерию пересекает правый диафрагмальный нерв. Между блуждающим и диафрагмальными нервами находится подключичная петля симпатического ствола (*ansa subclavia*). Кнутри от подключичной артерии проходит правая общая сонная артерия.

На левой стороне шеи первый отдел подключичной артерии лежит глубже и прикрыт общей сонной артерией. Впереди левой подключичной артерии находится внутренняя яремная вена и начало левой плечеголовной вены. Между этими венами и артерией проходят блуждающий и левый диафрагмальный нервы. Медиальнее подключичной артерии находятся пищевод и трахея, а в борозде между ними - левый возвратный гортанный нерв. Между левыми подключичной и общей сонной артерией, огибая подключичную артерию сзади и сверху, проходит грудной лимфатический проток.

Ветви подключичной артерии. Позвоночная артерия (*a. vertebralis*) отходит от верхней полуокружности подключичной медиальнее внутреннего края передней лестничной мышцы. Поднимаясь вверх между этой мышцей и наружным краем длинной мышцы шеи, она входит в отверстие поперечного отростка VI шейного позвонка и далее вверх в костном канале, образованном поперечными отростками шейных позвонков. Между I и II позвонками она выходит из канала. Далее позвоночная артерия входит в полость черепа через большое затылочное отверстие. В полости черепа на основании мозга правая и левая позвоночные артерии сливаются в одну базилярную артерию (*a. basilaris*), участвующую в образовании виллизиева круга.

Внутренняя грудная артерия, *a. thoracica interna*, направляется книзу от нижней полуокружности подключичной артерии напротив позвоночной. Пройдя между куполом плевры и подключичной веной, она спускается на заднюю поверхность передней грудной стенки.

Щитошейный ствол (*truncus thyrocervicalis*) отходит от подключичной артерии у медиального края передней лестничной мышцы и отдает 4 ветви: нижнюю щитовидную (*a. thyroidea inferior*), восходящую шейную (*a. cervicalis ascendens*), надлопаточную (*a. suprascapularis*) и поперечную артерию шеи (*a. transversa colli*).

- *a. thyroidea inferior*, поднимаясь кверху, образует дугу на уровне поперечного отростка VI шейного позвонка, пересекая лежащую сзади позвоночную артерию и проходящую спереди общую сонную артерию. От нижнемедиальной части дуги нижней щитовидной артерии отходят ветви ко всем органам шеи: *tt. pharyngei, oesophagei, tracheales*. В стенках органов и толще щитовидной железы эти ветви анастомозируют с ветвями других артерий шеи и ветвями противоположных нижней и верхних щитовидных артерий.

- *a. cervicalis ascendens* идет кверху по передней поверхности *m. scalenus anterior*, параллельно *n. phrenicus*, кнутри от него.

- *a. suprascapularis* направляется в латеральную сторону, затем с одноименной веной располагается позади верхнего края ключицы и вместе с нижним брюшком *m. omohyoideus* достигает поперечной вырезки лопатки.

- *a. transversa colli* может отходить как от *truncus thyrocervicalis*, так и от подключичной артерии. Глубокая ветвь поперечной артерии шеи, или дорсальная артерия лопатки, лежит в клетчаточном промежутке спины у медиального края лопатки.

Реберно-шейный ствол (*truncus costocervicalis*) чаще всего отходит от подключичной артерии. Пройдя кверху по куполу плевры, он делится у позвончика на две ветви: самую верхнюю - межреберную (*a. intercostalis suprema*), достигающую первого и второго межреберий, и глубокую шейную артерию (*a. cervicalis profunda*), проникающую в мышцы заднего отдела шеи.

Шейно-грудной (звездчатый) узел симпатического ствола [*ganglion cervicothoracicum (stellatum)*] располагается позади внутренней полуокружности подключичной артерии, медиально отходящей от нее позвоночной артерии. Он образуется в большинстве случаев из соединения нижнего шейного и первого грудного узлов. Переходя на стенку позвоночной артерии, ветви звездчатого узла образуют периаптериальное позвоночное сплетение.

Латеральная область шеи

Лопаточно-трапециевидный треугольник

Лопаточно-трапециевидный треугольник (*trigonum omotrapeoideum*) снизу ограничен лопаточно-подъязычной мышцей, спереди - задним краем грудиноключично-сосцевидной мышцы, сзади - передним краем трапециевидной мышцы.

Кожа тонкая и подвижная. Иннервируется латеральными ветвями надключичных нервов (*nn. supraclaviculares laterals*) из шейного сплетения.

Подкожная жировая клетчатка рыхлая.

Поверхностная фасция содержит волокна поверхностной мышцы шеи. Под фасцией располагаются кожные ветви. Наружная яремная вена (*v. jugularis externa*), пересекая сверху вниз и кнаружи среднюю треть грудиноключично-сосцевидной мышцы, выходит на боковую поверхность шеи.

Поверхностный листок собственной фасции шеи образует влагалище для трапециевидной мышцы. Между ней и расположенной глубже предпозвоночной фасцией располагается добавочный нерв (*n. accessorius*), иннервирующий грудиноключично-сосцевидную и трапециевидную мышцы.

Плечевое сплетение (*plexus brachialis*) формируется передними ветвями 4 нижних шейных спинномозговых нервов и передней ветвью первого грудного спинного мозгового нерва.

В латеральном треугольнике шеи располагается надключичная часть сплетения. Она слагается из трех стволов: верхнего, среднего и нижнего. Верхний и средний стволы лежат в межлестничной щели выше подключичной артерии, а нижний - позади нее. От надключичной части отходят короткие ветви сплетения:

- дорсальный нерв лопатки (*n. dorsalis scapulae*) иннервирует мышцу, поднимающую лопатку, большую и малую ромбовидные мышцы;

- длинный грудной нерв (*n. thoracicus longus*) иннервирует переднюю зубчатую мышцу;

- подключичный нерв (*n. subclavius*) иннервирует подключичную мышцу;

- подлопаточный нерв (*n. subscapularis*) иннервирует большую и малую круглые мышцы;

- грудные нервы, медиальный и латеральный (*nn. pectorales medialis et lateralis*) иннервируют большую и малую грудные мышцы;

- подмышечный нерв (*n. axillaris*) иннервирует дельтовидную и малую круглую мышцы, капсулу плечевого сустава и кожу наружной поверхности плеча.

Лопаточно-ключичный треугольник

В лопаточно-ключичном треугольнике (*trigonum omoclavicularis*) нижней границей является ключица, передней - задний край грудино-ключично-сосцевидной мышцы, верхнезадняя граница - проекционная линия нижнего брюшка лопаточно-подъязычной мышцы.

Кожа тонкая, подвижная, иннервируется надключичными нервами из шейного сплетения.

Подкожная жировая клетчатка рыхлая.

Поверхностная фасция шеи содержит волокна подкожной мышцы шеи.

Поверхностный листок собственной фасции шеи прикрепляется к передней поверхности ключицы.

Глубокий листок собственной фасции шеи образует фасциальное влагалище для лопаточно-подъязычной мышцы и крепится к задней поверхности ключицы.

Жировая клетчатка располагается между третьей фасцией шеи (спереди) и предпозвоночной фасцией (сзади). Она распространяется в щели: между I ребром и ключицей с прилегающей снизу подключичной мышцей, между ключицей и грудино-ключично-сосцевидной мышцей спереди и передней лестничной мышцей сзади, между передней и средней лестничной мышцей.

Сосудисто-нервный пучок представлен подключичной веной (*v. subclavia*), располагающейся наиболее поверхностно в предлестничном пространстве. Здесь она сливается с внутренней яремной веной (*v. jugularis*

interna), а также принимает в себя передние и наружные яремные и позвоночные вены. Стенки вен этой области сращены с фасциями, поэтому при ранениях сосуды зияют, что может привести при глубоком вдохе к воздушной эмболии.

Подключичная артерия (a. subclavia) лежит в межлестничном пространстве. Сзади от нее располагается задний пучок плечевого сплетения. Верхний и средний пучки расположены выше артерии. Сама артерия подразделяется на три отдела: до вхождения в межлестничное пространство, в межлестничном пространстве, по выходе из него до края I ребра. Позади артерии и нижнего пучка плечевого сплетения находится купол плевры. В предлестничном пространстве проходит диафрагмальный нерв, пересекающий спереди подключичную артерию.

В венозные яремные углы, образованные слиянием внутренних яремных и подключичных вен, впадает слева грудной проток (ductus thoracicus), справа - правый лимфатический проток (ductus lymphaticus dexter).

Грудной проток, выйдя из заднего средостения, образует на шее дугу, поднимающуюся до VI шейного позвонка. Дуга направляется влево и вперед, располагается между левыми общей сонной и подключичной артериями, далее между позвоночной артерией и внутренней яремной веной и перед впадением в венозный угол образует расширение - лимфатический синус (sinus lymphaticus). Проток может вливаться как в венозный угол, так и в вены, его формирующие. Иногда перед впадением грудной проток рассыпается на несколько более мелких протоков.

Правый лимфатический проток имеет протяженность до 1,5 см и образуется из слияния яремного, подключичного, внутреннего грудного и бронхосредостенного лимфатических стволов.

V. Задания для самостоятельной работы:

Задание №1.

Укажите основные сосудисто-нервные пучки шеи:

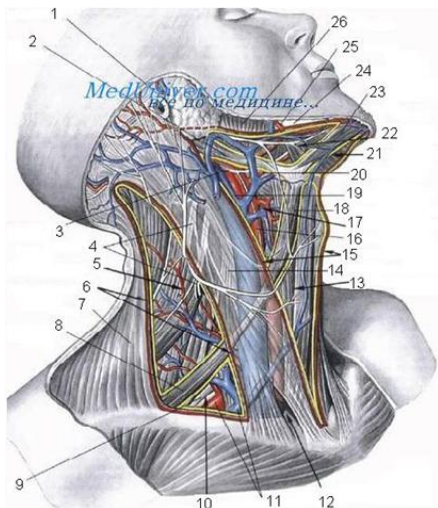
Задание №2.

Укажите, за счет слияния каких сосудов образуется яремный венозный угол. Где он расположен? Его клиническое значение.

Задание №3.

Укажите, чем образованы ложе и капсула поднижнечелюстной слюнной железы. Назовите различия в строении капсулы поднижнечелюстной железы и капсулы околоушной железы.

Задание №4.



1	
2	
3	
4	
5	

6	
7	
8	
9	
10	
11	
12	
13	
14	
15	
16	
17	
18	
19	
20	
21	
22	
23	
24	

25	
26	

Задание №5.

Составьте задачу по теме занятия. (В тетради)

Задание №6.

Составьте 5 тестов по теме занятия. (В тетради)

VI. Контрольные вопросы:

1. Границы и внешние ориентиры шеи.
2. Треугольники шеи: их границы.
3. Основные сосудисто-нервные пучки латерального и медиального треугольников шеи.
4. Поднижнечелюстной треугольник шеи: границы.
5. Поднижнечелюстная слюнная железа: ложе, капсула, отличия ее от околоушной слюнной железы.
6. Сонный треугольник: границы, сосудисто-нервный пучок: взаиморасположение компонентов сосудисто-нервного пучка.
7. Латеральный треугольник шеи: основной сосудисто-нервный пучок, взаиморасположение компонентов в нем.
8. Фасции и клетчаточные пространства шеи: клиническое значение, сообщения между отдельными пространствами.
9. Топографическую анатомию диафрагмальных и блуждающих нервов, симпатического ствола.
10. Топографическую анатомию дна полости рта.

VII. Учебные задачи:

№1. У пациента Б., 25 лет, отмечается формирование абсцесса, локализуемого над яремной вырезкой грудины и над ключицей по типу «воротника». Укажите, между какими фасциями расположен абсцесс? Какие разрезы используют для вскрытия абсцесса?

(Ответ: Абсцесс локализуется между поверхностным и глубоким листками собственной фасции в надгрудинном межпозвоночном пространстве. Для вскрытия гноя используют поперечные или косые разрезы над местом флюктуации.)

№2. Одним из этапов хирургического лечения рака нижней губы является фасциально-фуллярное иссечение клетчатки и лимфоузлов поднижнечелюстного треугольника (операция Ванаса). Объясните необходимость удаления при этом поднижнечелюстной железы. Какой нерв может быть поврежден в процессе операции? Какие кровеносные сосуды перевязывают и пересекают во время операции?

(Ответ: Исходя из принципа интраоперационной абластичности. При раке нижней губы поражаются поднижнечелюстные лимфоузлы (являются регионарными), средняя группа которых располагается в толще поднижнечелюстной железы. В процессе фасциально-фуллярного иссечения клетчатки возникает необходимость перевязки лицевых вен и артерий; во время операции существует опасность ранения подъязычного нерва.)

№3. Операцией, предшествующей резекции верхней челюсти при раке, является перевязка наружной сонной артерии в сонном треугольнике. Чем вызвана необходимость такой операции? Опишите проекционную линию и место разреза для обнажения наружной сонной артерии. Какими признаками должен воспользоваться хирург для отличия наружной сонной артерии от внутренней?

(Ответ: Перевязку наружной сонной артерии на протяжении (в сонном треугольнике) в данной ситуации производят для гемостаза. Наружная сонная артерия в сонном треугольнике проецируется по биссектрисе угла, образованного грудино-ключично-сосцевидной мышцей и верхним брюшком лопаточно-подъязычной мышцы. Разрез длиной 6-8 см делают от угла нижней челюсти по переднему краю грудино-ключично-сосцевидной мышцы так, чтобы его середина соответствовала верхнему краю щитовидного хряща. Для отличия сонной артерии от внутренней используют следующие признаки:

- 1) признак "анатомического" парадокса (несоответствие названия с положением артерии): наружная - располагается внутри и спереди, внутренняя - снаружи и сзади;
- 2) признак ветвей - от наружной сонной артерии отходит передняя группа ветвей (верхняя щитовидная, язычная, лицевая), внутренняя - ветвей не дает;
- 3) наружную сонную артерию пересекают подъязычный нерв и общая лицевая вена;
- 4) при пальцевом сдавлении наружной сонной артерии будет отсутствовать пульс на поверхностной височной и лицевой артериях.)

VIII. Контрольные тесты:

В состав передней области шеи входят три парных треугольника: (3)

- лопаточно-ключичный
- + лопаточно-трахеальный
- лопаточно-трапециевидный
- + поднижнечелюстной
- + сонный

В состав латеральной области шеи входят два треугольника: (2)

- + лопаточно-ключичный
- лопаточно-трахеальный
- + лопаточно-трапециевидный

поднижнечелюстной
сонный

Блуждающий нерв, находясь в одном фасциальном влагалище с общей сонной артерией и внутренней яремной веной, располагается по отношению к этим кровеносным сосудам: (1)

медиальнее общей сонной артерии
латеральнее внутренней яремной вены
спереди между артерией и веной
+ сзади между артерией и веной

При субтотальной резекции щитовидной железы должна быть оставлена часть железы, содержащая паращитовидные железы. Такой частью является: (1)

верхний полюс боковых долей
+ заднепередняя часть боковых долей
задненаружная часть боковых долей
переднепередняя часть боковых долей
передненаружная часть боковых долей
нижний полюс боковых долей

Во время операции струмэктомии, выполняемой под местной анестезией, при наложении зажимов на кровеносные сосуды щитовидной железы у больного возникла осиплость голоса из-за: (1)

нарушения кровоснабжения гортани
сдавления верхнего гортанного нерва
+ сдавления возвратного гортанного нерва

IX. Глоссарий:

M. Sternohyoideus	Грудино-подъязычная мышца
M. Omohyoideus	Лопаточно-подъязычная мышца
M. Sternothyroideus	Грудино-щитовидная мышца
M. Thyrohyoideus	Щитоподъязычная мышца
Lamina profunda fasciae colli propriae	Глубокий листок собственной фасции шеи
M. trapezius	Трапецевидная мышца
Spatium cellulorum	Клетчаточные пространства
Trigonum submandibulare	Поднижнечелюстной треугольник

«Топографическая анатомия органов шеи: глотка, гортань, щитовидная железа, шейные части трахеи и пищевода.»

Мотивационная характеристика: знание расположения магистральных сосудисто-нервных пучков области шеи, позволят предвидеть пути распространения гнойных процессов и своевременно проводить хирургические вмешательства. Знание путей метастазирования позволяет своевременно диагностировать локализацию злокачественных образований изучаемой области.

I.Цели:

Студент должен знать:	Студент должен уметь:	Студент должен владеть:
1. Топографическую анатомию шеи - границы, голотопия, синтопия, скелетотопия, послонное строение. 2. Топографическую анатомию треугольников шеи: • поднижнечелюстного треугольника – границы, голотопия, синтопия, скелетотопия, послонное строение • язычного (Пирогова) треугольника – границы, голотопия, синтопия, скелетотопия, послонное строение • подподбородочного треугольника – границы, голотопия, синтопия, скелетотопия, послонное строение • сонного треугольника – границы, голотопия, синтопия, скелетотопия, послонное строение • лопаточно-трахеального треугольника – границы, голотопия, синтопия, скелетотопия, послонное строение • лопаточно-ключичного треугольника – границы, голотопия, синтопия, скелетотопия, послонное строение • лопаточно-трапециевидного треугольника – границы, голотопия, синтопия, скелетотопия, послонное строение • лестнично-позвоночного треугольника – границы, голотопия, синтопия, скелетотопия, послонное строение • треугольников вышней области: верхний вышней треугольник – границы, голотопия, синтопия, скелетотопия, послонное строение нижний вышней треугольник – границы, голотопия, синтопия, скелетотопия, послонное строение. 3. Топографическую анатомию фасций шеи, предлестничного пространства, межлестничного пространства. 4. Топографическую анатомию диафрагмальных и блуждающих нервов, симпатического ствола. 5. Топографическую анатомию дна полости рта 6. Топографическую анатомию органов шеи. 7. Сообщения шейных межлестничных пространств. 8. Технику препарирования основных образований шеи на каждом этапе.	1. Проводить осмотр и пальпацию шеи, определять границы шеи 2. Проводить пальпацию шейных лимфатических узлов 3. Показать на препарате: • поднижнечелюстной треугольник – границы • язычный (Пирогова) треугольник – границы • подбородочный треугольник – границы • сонный треугольник – границы • лопаточно-трахеальный треугольник – границы • лопаточно-ключичный треугольник – границы • лопаточно-трапециевидный треугольник – границы • лестнично-позвоночный треугольник – границы • верхний вышней треугольник – границы • нижний вышней треугольник – границы • предлестничное пространство • межлестничное пространство – границы 4. Препарировать кожу и поверхностные образования областей шеи 5. Препарировать сонный треугольник 6. Препарировать латеральный треугольник шеи. 7. Препарировать грудино-ключично-сосцевидную область 8. Проводить пальпацию щитовидной железы 9. Определять локализацию очага при гнойных процессах в области шеи 10. Обнажить диафрагмальный нерв в пределах лопаточно-ключичного треугольника.	1. Навыками осмотра и пальпации шеи. 2. Методикой препарирования выделенной области

II. Вопросы для проверки исходного уровня знаний:

1. Анатомия щитовидной железы.
2. Анатомия паращитовидных желез.
3. Анатомия трахеи.
4. Анатомия пищевода.
5. Анатомия глотки.
6. Анатомия гортани.

III. Объект изучения - организм человека.

IV. Информационная часть:

Топография гортани и шейного отдела трахеи

Гортань (larynx) формируют 9 хрящей (3 парных и 3 непарных). Основанием гортани является перстневидный хрящ, располагающийся на уровне VI шейного позвонка. Над передней частью перстневидного хряща располагается щитовидный. Щитовидный хрящ связан с подъязычной костью перепонкой (membrana hyothyroidea), от перстневидного хряща к щитовидному идут mm. cricothyroidei и lig. cricoarytenoidei.

В полости гортани различают три отдела: верхний (vestibulum laryngis), средний, соответствующий положению ложных и истинных голосовых связок, и нижний, называемый в ларингологии подвязочным пространством.

Скелетотопия. Гортань расположена в пределах от верхнего края V шейного позвонка до нижнего края VI шейного позвонка. Верхняя часть щитовидного хряща может достигать уровня IV шейного позвонка. У детей гортань лежит значительно выше, достигая своим верхним краем уровня III позвонка, у пожилых людей лежит низко, располагаясь своим верхним краем на уровне VI позвонка. Положение гортани резко меняется у одного и того же человека в зависимости от положения головы. Так, при высунутом языке гортань поднимается, надгортанник принимает положение, близкое к вертикальному, открывая вход в гортань.

Кровоснабжение. Гортань кровоснабжается ветвями верхних и нижних щитовидных артерий.

Иннервация гортани осуществляется глоточным сплетением, которое образуется ветвями симпатического, блуждающего и языкоглоточного нервов. Верхний и нижний гортанные нервы (n. laryngeus superior et inferior) являются ветвями блуждающего нерва. При этом верхний гортанный нерв, являясь преимущественно чувствительным, иннервирует слизистую оболочку верхнего и среднего отделов гортани, а также перстнещитовидную мышцу. Нижний гортанный нерв, являясь преимущественно двигательным, иннервирует мышцы гортани и слизистую оболочку нижнего отдела гортани.

Лимфоотток. В отношении лимфооттока принято делить гортань на два отдела: верхний - выше голосовых связок и нижний - ниже голосовых связок. Регионарными лимфатическими узлами верхнего отдела гортани являются главным образом глубокие шейные лимфатические узлы, расположенные по ходу внутренней яремной вены. Лимфатические сосуды от нижнего отдела гортани заканчиваются в узлах, расположенных около трахеи. Эти узлы связаны с глубокими шейными лимфатическими узлами.

Трахея - представляет собой трубку, состоящую из 15-20 хрящевых полуколец, составляющих приблизительно 2/3-4/5 окружности трахеи и замкнутых сзади соединительнотканной перепонкой, а между собой соединенных кольцевидными связками.

Мембранозная перепонка содержит, помимо идущих в продольном направлении эластических и коллагеновых волокон, также и проходящие в продольном и косом направлениях гладкомышечные волокна.

Изнутри трахея покрыта слизистой оболочкой, в которой наиболее поверхностным слоем является многослойный ресниччатый цилиндрический эпителий. Большое количество бокаловидных клеток, находящихся в этом слое, вырабатывают вместе с трахеальными железами тонкий слой слизи, защищающий слизистую оболочку. Средний слой слизистой оболочки носит название базальной мембраны и состоит из сети аргирофильных волокон. Наружный слой слизистой оболочки образован расположенными в продольном направлении эластическими волокнами, особо развитыми в области мембранозной части трахеи. За счет этого слоя формируется складчатость слизистой оболочки. Между складками открываются выводящие каналцы трахеальных желез. За счет выраженного подслизистого слоя слизистая оболочка трахеи подвижна, особенно в области мембранозной части ее стенки.

Снаружи трахея покрыта фиброзным листком, который состоит из трех слоев. Наружный листок переплетается волокнами с наружным перихондрием, а внутренний листок - с внутренним перихондрием хрящевых полуколец. Средний слой фиксируется по краям хрящевых полуколец. Между этими слоями фиброзных волокон расположены жировая ткань, сосуды и железы.

Различают шейный и грудной отделы трахеи. Общая длина трахеи колеблется у взрослых от 8 до 15 см, у детей меняется в зависимости от возраста. У мужчин она составляет 10-12 см, у женщин - 9-10 см. Длина и ширина трахеи у взрослых зависят от типа телосложения. Так, при брахиморфном типе телосложения она короткая и широкая, при долихоморфном узкая и длинная. У детей первых 6 мес жизни преобладает воронкообразная форма трахеи, с возрастом трахея приобретает цилиндрическую или коническую форму.

Скелетотопия. Начало шейного отдела зависит от возраста у детей и типа телосложения у взрослых, у которых он колеблется в пределах от нижнего края VI шейного до нижнего края II грудного позвонков. Границей между шейным и грудным отделами является верхняя апертура грудной клетки. По данным разных исследователей, грудной отдел трахеи может составлять у детей первых лет жизни 2/5-3/5, у взрослых - от 44,5 - 62% общей ее длины.

Синтопия. У детей к передней поверхности трахеи прилежит относительно большая вилочковая железа, которая у маленьких детей может подниматься до нижнего края щитовидной железы. Щитовидная железа у новорожденных расположена относительно высоко. Боковые ее доли своими верхними краями достигают уровня верхнего края щитовидного хряща, а нижними - 8-10 трахеальных колец и почти соприкасаются с вилочковой железой. Перешеек щитовидной железы у новорожденных прилежит к трахее на сравнительно большом протяжении и занимает более высокое положение. Верхний его край расположен на уровне перстневидного хряща гортани, а нижний достигает 5-8-го трахеальных колец, в то время как у взрослых он располагается между 1-м и 4-м кольцом. Тонкий пирамидальный отросток встречается относительно часто и располагается вблизи средней линии.

У взрослых верхняя часть шейного отдела трахеи окружена спереди и с боков щитовидной железой, сзади к ней прилежит пищевод, отделенный от трахеи слоем рыхлой клетчатки.

Верхние хрящи трахеи прикрыты перешейком щитовидной железы, в нижнем отделе шейной части трахеи расположены нижние щитовидные вены и непарное щитовидное венозное сплетение. Над яремной вырезкой рукоятки грудины у людей брахиморфного типа телосложения довольно часто располагается верхний край левой плечеголовной вены.

В образованных пищеводом и трахеей пищеводно-трахеальных бороздах залегают возвратные гортанные нервы. В нижнем отделе шеи к боковым поверхностям трахеи прилежат общие сонные артерии.

К грудной части трахеи сзади прилежит пищевод, спереди на уровне IV грудного позвонка тотчас над бифуркацией трахеи и левее ее - дуга аорты. Справа и спереди плечеголовной ствол прикрывает правую полуокружность трахеи. Здесь же, недалеко от трахеи, располагаются ствол правого блуждающего нерва и верхняя полая вена. Вверху над дугой аорты лежит вилочковая железа или замещающая ее жировая клетчатка. Слева от трахеи располагается левый возвратный гортанный нерв, а выше него - левая общая сонная артерия. Справа и слева от трахеи и ниже бифуркации находятся многочисленные группы лимфатических узлов.

Вдоль трахеи спереди располагаются надгрудное межапоневротическое, претрахеальное и околотрахеальное клетчаточные пространства, содержащие непарное венозное сплетение щитовидной железы, низшую щитовидную артерию (в 10-12% случаев), лимфатические узлы, блуждающие нервы, сердечные ветви пограничного симпатического ствола.

Кровоснабжение шейной части трахеи осуществляется ветвями нижних щитовидных артерий или щитошейных стволов. Приток крови к грудному отделу трахеи происходит за счет бронхиальных артерий, а также из дуги и нисходящей части аорты. Бронхиальные артерии в количестве 4 (иногда 2-6) чаще всего отходят от передней и правой полуокружности нисходящей части грудной аорты слева, реже - от 1-2 межреберных артерий или нисходящей части аорты справа. Они могут начинаться от подключичных, нижних щитовидных артерий и от реберно-шейного ствола. Кроме этих постоянных источников кровоснабжения имеются дополнительные ветви, отходящие от дуги аорты, плечеголовного ствола, подключичных, позвоночных, внутренних грудных и общих сонных артерий.

До вступления в легкие бронхиальные артерии дают париетальные ветви в средостении (к мышцам, позвоночнику, связкам и плевре), висцеральные ветви (к пищеводу, перикарду), адвентиции аорты, легочных сосудов, непарной и полунепарной вен, к стволам и ветвям симпатического и блуждающего нервов, а также к лимфатическим узлам.

В средостении бронхиальные артерии анастомозируют с пищеводными, перикардальными артериями, ветвями внутренних грудных и нижними щитовидными артериями.

Венозный отток. Венозные сосуды трахеи формируются из внутри- и внеорганных венозных сетей слизистого, глубокого подслизистого и поверхностного сплетений. Венозный отток осуществляется по нижним щитовидным венам, впадающим в непарное щитовидное венозное сплетение, вены шейного отдела пищевода, а от грудного отдела - в непарную и полунепарную вены, иногда в плечеголовные вены, а также анастомозируют с венами вилочковой железы, медиастинальной клетчатки, грудного отдела пищевода.

Иннервация. Иннервируют шейную часть трахеи трахеальные веточки возвратных гортанных нервов с включением ветвей от шейных сердечных нервов, шейных симпатических узлов и межузловых ветвей, а в некоторых случаях и от грудного отдела симпатического ствола. Кроме того, симпатические ветви к трахее подходят также от общего сонного и подключичного сплетений. К грудному отделу трахеи справа подходят веточки от возвратного гортанного нерва, от основного ствола блуждающего нерва, а слева - от левого возвратного гортанного нерва. Указанные ветви блуждающих и симпатических нервов образуют тесно связанные между собой поверхностное и глубокое сплетения.

Лимфоотток. Лимфатические капилляры формируют в слизистой оболочке трахеи две сети - поверхностную и глубокую. В подслизистой основе располагается сплетение отводящих лимфатических сосудов. В мышечном слое перепончатой части лимфатические сосуды располагаются лишь между отдельными мышечными пучками. В адвентиции отводящие лимфатические сосуды расположены в два слоя. Лимфа от шейной части трахеи оттекает в нижние глубокие шейные, претрахеальные, паратрахеальные, заглоточные лимфатические узлы. Часть лимфатических сосудов несут лимфу в передние и задние медиастинальные узлы.

Лимфатические сосуды трахеи имеют связь с сосудами щитовидной железы, глотки, трахеи и пищевода.

Топография щитовидной и паращитовидных желез

Щитовидная железа (*glandula thyroidea*) состоит из двух боковых долей и перешейка. В каждой доле железы различают верхний и нижний полюсы. Верхние полюсы боковых долей щитовидной железы доходят до середины высоты пластинок щитовидного хряща. Нижние полюсы боковых долей щитовидной железы спускаются ниже перешейка и достигают уровня 5-6 кольца, не доходя 2-3 см до вырезки грудины. Примерно в 1/3 случаев наблюдается наличие отходящей кверху от перешейка в виде добавочной доли железы пирамидальной доли (*lobus pyramidalis*). Последняя может быть связана не с перешейком, а с боковой долей железы, причем доходит нередко до подъязычной кости. Размер и положение перешейка очень переменны.

Перешеек щитовидной железы лежит спереди от трахеи (на уровне от 1-го до 3-го или от 2-го до 5-го хряща трахеи). Иногда (в 10-15% наблюдений) перешеек щитовидной железы отсутствует.

Щитовидная железа имеет собственную капсулу в виде тонкой фиброзной пластинки и фасциальное влагалище, образованное висцеральным листком четвертой фасции. От собственной капсулы щитовидной железы в глубь паренхимы органа отходят соединительнотканые перегородки. Выделяют перегородки первого и второго порядков. В толще соединительнотканых перегородок проходят внутриорганные кровеносные сосуды и нервы. Между капсулой железы и ее влагалищем имеется рыхлая клетчатка, в которой лежат артерии, вены, нервы и паращитовидные железы.

От четвертой фасции отходят местами более плотные волокна, которые имеют характер связок, переходящих с железы на соседние органы. Срединная связка натянута в поперечном направлении между перешейком, с одной стороны, перстневидным хрящом и 1-м хрящом трахеи - с другой. Боковые связки идут от железы к перстневидному и щитовидному хрящам.

Синтопия. Перешеек щитовидной железы лежит спереди от трахеи на уровне от 1-го до 3-го или от 2-го до 4-го ее хряща, а нередко покрывает и часть перстневидного хряща. Боковые доли через фасциальную капсулу заднелатеральными поверхностями соприкасаются с фасциальными влагалищами общих сонных артерий. Заднемедиальные поверхности боковых долей прилежат к гортани, трахее, трахеопищеводной борозде, а также к пищеводу, в связи с чем, при увеличении боковых долей щитовидной железы, возможно, его сдавление. В промежутке между трахеей и пищеводом справа и по передней стенке пищевода слева поднимаются к перстнещитовидной связке возвратные гортанные нервы, лежащие вне фасциальной капсулы щитовидной железы. Спереди щитовидную железу прикрывают *mm. sternohyoidei, sternothyroidei* и *omohyoidei*.

Кровоснабжение щитовидной железы осуществляется ветвями четырех артерий: две *aa. thyroideae superiores* и две *aa. thyroideae inferiores*. В редких случаях (6-8%) кроме указанных артерий имеется *a. thyroidea ima*, отходящая от плечеголового ствола или от дуги аорты и направляющаяся к перешейку.

A. thyroidea superior кровоснабжает верхние полюсы боковых долей и верхний край перешейка щитовидной железы. *A. thyroidea inferior* отходит от *truncus thyrocervicalis* в лестнично-позвоночном промежутке и поднимается под пятой фасцией шеи по передней лестничной мышце вверх до уровня VI шейного позвонка, образуя здесь петлю или дугу. Затем она спускается книзу и кнутри, прободая четвертую фасцию, к нижней трети задней поверхности боковой доли железы. Восходящая часть нижней щитовидной артерии идет кнутри от диафрагмального нерва. У задней поверхности боковой доли щитовидной железы ветви нижней щитовидной артерии пересекают возвратный гортанный нерв, находясь спереди или сзади от него, а иногда охватывают нерв в виде сосудистой петли.

Артерии щитовидной железы образуют две системы коллатералей: внутриорганный (за счет щитовидных артерий) и внеорганный (за счет анастомозов с сосудами глотки, пищевода, гортани, трахеи и прилежащих мышц).

Венозный отток. Вены образуют сплетения в окружности боковых долей и перешейка, особенно на переднебоковой поверхности железы. Сплетение, лежащее на перешейке и ниже его, называется *plexus venosus thyroideus impar*. Из него возникают нижние щитовидные вены, впадающие чаще в соответственные безымянные вены, и самые нижние щитовидные вены *vv. thyroideae imae* (одна или две), впадающие в левую безымянную. Верхние щитовидные вены впадают во внутреннюю яремную вену (непосредственно или через общую лицевую). Нижние щитовидные вены образуются из венозного сплетения на передней поверхности железы, а также из непарного венозного сплетения (*plexus thyroideus impar*), расположенного у нижнего края перешейка щитовидной железы и впереди трахеи, и впадают соответственно в правую и левую плечеголовые вены. Вены щитовидной железы образуют многочисленные внутриорганные анастомозы.

Иннервация. Нервы щитовидной железы возникают из пограничного ствола симпатического нерва и из верхнего и нижнего гортанных нервов. Нижний гортанный нерв вступает в тесное соприкосновение с нижней щитовидной артерией, пересекая ее на своем пути. В числе других сосудов нижнюю щитовидную артерию перевязывают при удалении зуба; если перевязка производится вблизи железы, то возможно повреждение нижнегортанного нерва или вовлечение его в лигатуру, что может повлечь за собой парез голосовых мышц и расстройство фонации. Нерв проходит либо впереди артерии, либо позади, причем справа он лежит чаще впереди артерии, а слева - позади.

Лимфоотток от щитовидной железы происходит, главным образом, в узлы, расположенные спереди и с боков от трахеи (*nodī lymphaticī praetracheales et paratracheales*), частично - в глубокие шейные лимфатические узлы.

Тесное отношение к щитовидной железе имеют околощитовидные железы (*glandulae parathyroideae*). Обычно в количестве 4 они чаще всего располагаются вне собственной капсулы щитовидной железы (между капсулой и фасциальным влагалищем), по две с каждой стороны, на задней поверхности ее боковых долей. Отмечаются значительные различия как в числе и размерах, так и в положении парашитовидных желез. Иногда они располагаются вне фасциального влагалища щитовидной железы. Вследствие этого отыскание парашитовидных желез при оперативных вмешательствах представляет значительные трудности, особенно в связи с тем, что рядом с парашитовидными железами располагаются очень похожие на них по внешнему виду образования (лимфатические узлы, жировые комки, добавочные щитовидные железы).

Для установления истинной природы удаленной при оперативном вмешательстве парашитовидной железы проводят микроскопическое исследование. Для предотвращения осложнений, связанных с ошибочным удалением парашитовидных желез, целесообразно использовать микрохирургические приемы и инструментарий.

V. Задания для самостоятельной работы:

Задание №1.

Дайте определение трахеостомии.

Задание №2.

Перечислите виды трахеостомии.

Задание №3.

Перечислите осложнения трахеостомии.

Задание №4.

Зарисуйте схему формирования яремного угла. Правого, левого.

Задание №5.

Составьте задачу по теме занятия. (В тетради)

Задание №6.

Составьте 5 тестов по теме занятия. (В тетради)

VI. Контрольные вопросы:

1. Топография глотки: скелетотопия, синтопия.
2. Кровоснабжение глотки, иннервация, лимфоотток.
3. Понятия зева и кольца Пирогова.
4. Топография гортани: скелетотопия, синтопия.
5. Кровоснабжение гортани, иннервация, лимфоотток.
6. Топография щитовидной железы: скелетотопия, синтопия,
7. Кровоснабжение щитовидной железы, иннервация, лимфоотток.
8. Топография паращитовидных желез: скелетотопия, синтопия
9. Кровоснабжение паращитовидных желез, иннервация, лимфоотток.

VII. Учебные задачи:

№1. В отделение гнойной хирургии госпитализирован больной 3., 16 лет. Вследствие перфорации стенки пищевода костью у больного имеется припухлость шеи больше с левой стороны, боли при глотании, повороте головы, температура тела 39,3°. Укажите, в каком клетчаточном пространстве шеи развилась флегмона? В какой области может сформироваться гнойный затек? Где производят разрез для вскрытия флегмоны?

(Ответ: у больного возникла флегмона позадиорганного (ретровисцерального) пространства (по бокам и позади пищевода). Своевременное и широкое вскрытие гнойника может предупредить развитие вторичного медиастинита. Вскрытие флегмоны производят по переднему краю левой грудино-ключично-сосцевидной мышцы.)

№2. У 18-летней женщины выявляется узел, диаметром 1,5см в надключичной области. Узел удаляют. При гистологическом исследовании обнаруживается нормальная хорошо дифференцированная ткань щитовидной железы внутри лимфатического узла. О чем должен подумать хирург при получении такого результата гистологического заключения?

(Ответ: у некоторых больных раком щитовидной железы первичная опухоль имеет слишком маленькие размеры и не выявляется при обследовании. Возможно, что метастазы высокодифференцированного папиллярного или фолликулярного рака в лимфатические узлы могут быть единственным его клиническим проявлением. По гистологическому строению они настолько похожи на нормальную ткань щитовидной железы, что такие метастазы раньше называли «боковые абберантные щитовидные железы»).

№3. В хирургическое отделение поступил больной С., 21 года с диагнозом: Ранение шеи. Повреждение магистральных сосудов шеи. Каким образом можно в ране отличить наружную сонную от внутренней сонной артерии. Какова тактика при ранении: 1) общей сонной артерии, 2) внутренней сонной артерии, 3) наружной сонной артерии.

(Ответ: единственным надежным признаком, позволяющим идентифицировать наружную сонную артерию является отхождение от нее ветвей, в первую очередь - верхней щитовидной артерии. От внутренней сонной артерии на шею никаких ветвей не отходит. Поврежденную наружную сонную артерию можно перевязать. Рану общей сонной и внутренней сонной артерии необходимо зашить. Если ушивание опасно в отношении сужения просвета, то необходимо вшить «заплату» из аутовены.)

VIII. Контрольные тесты:

В состав передней области шеи входят три парных треугольника: (3)
лопаточно-ключичный

+ лопаточно-трахеальный
лопаточно-трапециевидный
+поднижнечелюстной
+сонный

В состав латеральной области шеи входят два треугольника: (2)

+лопаточно-ключичный
лопаточно-трахеальный
+лопаточно-трапециевидный
поднижнечелюстной
сонный

Блуждающий нерв, находясь в одном фасциальном влагалище с общей сонной артерией и внутренней яремной веной, располагается по отношению к этим кровеносным сосудам: (1)

медиальнее общей сонной артерии
латеральнее внутренней яремной вены
спереди между артерией и веной
+сзади между артерией и веной

При субтотальной резекции щитовидной железы должна быть оставлена часть железы, содержащая паращитовидные железы. Такой частью является: (1)

верхний полюс боковых долей
+задневнутренняя часть боковых долей
задненаружная часть боковых долей
передневнутренняя часть боковых долей
передненаружная часть боковых долей
нижний полюс боковых долей

Во время операции струмэктомии, выполняемой под местной анестезией, при наложении зажимов на кровеносные сосуды щитовидной железы у больного возникла осиплость голоса из-за: (1)

нарушения кровоснабжения гортани
сдавления верхнего гортанного нерва
+сдавления возвратного гортанного нерва

IX. Глоссарий:

Mastoidotomia	Трепанация сосцевидного отростка
Galea aponeurotica	Сухожильный шлем
Regio frontoparietooccipitalis	Лобно-теменно-затылочная область
V. Emissaria	Эмиссарная вена
Regio temporalis	Височная область
Plexus pterygoideus	Крыловидное венозное сплетение
Regio auricularis	Область ушной раковины
Regio mastoidea	Область сосцевидного отростка

«Операции на шее: хирургические доступы к органам шеи, операции на сосудах шеи, операции при гнойных заболеваниях шеи, вагосимпатическая блокада по Вишневскому, блокада блуждающего нерва по Бурденко, трахеотомия, трахеостомия, операции на щитовидной железе».

Мотивационная характеристика: знание расположения магистральных сосудисто-нервных пучков шеи позволят предвидеть пути распространения гнойных процессов из шеи и своевременно проводить хирургические вмешательства. Знание путей метастазирования в лимфатические узлы позволят своевременно диагностировать локализацию злокачественных образований изучаемой области.

I. Цели:

Студент должен знать:	Студент должен уметь:	Студент должен владеть:
1. топографию нервно-сосудистых пучков шеи. 2. Хирургические доступы к органам и к основным нервно-сосудистым пучкам шеи. 3. Способы обнажения и перевязки: • подключичной артерии • общей сонной артерии • внутренней яремной вены • наружной сонной артерии • язычной артерии. • лицевой артерии 4. Типичные разрезы при гнойных процессах в области шеи. 5. Технику выполнения основных оперативных вмешательств на каждом этапе.	1. Проводить осмотр и пальпацию областей шеи. 2. Пользоваться специальным хирургическим инструментарием для операций на шее на каждом этапе. 3. Выполнять основные оперативные вмешательства на каждом этапе.	1. Навыками осмотра и пальпации органов шеи. 2. Методикой препарирования выделенной области 3. Навыками работы с хирургическим инструментарием для операций на органах шеи. 4. Навыками хирургических манипуляций на каждом этапе.

II. Вопросы для проверки исходного уровня знаний:

1. Требования к шву сосуда.
2. Правила вскрытия фасции.
3. Оперативный доступ и перевязка наружной сонной артерии.
4. Оперативный доступ к шейному отделу пищевода.
5. Разрезы при гнойно-воспалительных процессах шеи.
6. Пункция и катетеризация подключичной вены.
7. Дренирование ductus thoracicus.

III. Объект изучения - организм человека.

IV. Информационная часть:

Обнажение и перевязка кровеносных сосудов шеи

Показания к перевязке сосудов шеи

Показанием для перевязки кровеносных сосудов шеи является необходимость остановки кровотечения из ран челюстно-лицевой области и шеи при механических повреждениях как самих артерий и вен, так и их крупных ветвей или возникший вследствие аррозии стенки сосуда опухолью гнойный воспалительный процесс.

Внутреннюю и общую сонные артерии перевязывают при их ранении вблизи бифуркации при невозможности наложения сосудистого шва, хирургическом лечении их аневризм, удалении хемодектомы, если ее не удастся отделить от артериальной стенки.

Перевязка внутренней яремной вены показана при образовании в ней септического тромба для предупреждения его распространения в полость черепа, метастазирования в легкие и другие внутренние органы. Ее перевязывают и иссекают в процессе выполнения операции Крайла.

Перевязка лицевой артерии

Наиболее короткое расстояние между кожей и лицевой артерией определяется на участке ее прохождения около нижнего края и наружной поверхности тела нижней челюсти, которые артерия пересекает снаружи в направлении снизу вверх у переднего края жевательной мышцы. В этой анатомической зоне пальцем прижимают и перевязывают лицевую артерию. Лицевую артерию сопровождает лицевая вена, располагаясь кзади от нее.

Техника операции. Разрез кожи длиной 5 см проводят в подниж- нечелюстной области параллельно основанию нижней челюсти и отступив на 2 см вниз от него. Начало разреза на 1 см кпереди от угла нижней челюсти. Рассекают кожу, подкожную жировую клетчатку, поверхностную фасцию шеи, подкожную мышцу, вторую шейную фасцию, которая в этой области образует поверхностный листок капсулы поднижнечелюстной слюнной железы. Рассеченные ткани отсепааровывают и оттягивают вверх вместе с проходящей в этом слое краевой ветвью лицевого нерва. Под нижним краем тела нижней челюсти в проекции переднего края собственно жевательной мышцы выделяют и перевязывают лицевую артерию.

Перевязка язычной артерии

Язычную артерию перевязывают в треугольнике Пирогова. Он представляет собой небольшой участок области поднижнечелюстного треугольника, ограниченный сверху подъязычным нервом и расположенной

параллельно ему язычной веной, снизу - промежуточным сухожилием двубрюшной мышцы, спереди - свободным задним краем челюстно-подъязычной мышцы. Дно треугольника образует подъязычно-язычная мышца, кнутри от которой и располагается язычная артерия.

Положение больного: на спине, под плечи подложен валик, голова запрокинута и максимально отклонена в противоположную сторону. В таком положении лучше всего выявляется треугольник Пирогова.

Техника операции. Под инфильтрационной анестезией разрез длиной 6 см проводят в поднижнечелюстной области параллельно нижнему краю нижней челюсти и отступив от него вниз на 2-3 см. Начало разреза на 1 см кпереди от переднего края грудино-ключично-сосцевидной мышцы. Послойно рассекают кожу с подкожной клетчаткой, поверхностную фасцию и подкожную мышцу шеи. Затем по желобоватому зонду рассекают листок второй фасции, образующий наружную часть капсулы поднижнечелюстной слюнной железы, которую высвобождают из капсулы и оттягивают крючком кверху. Внутренний листок капсулы разъединяют тупым путем, и хирург ориентируется в расположении треугольника Пирогова. Расслаивают фасциальный покров и выделяют промежуточное сухожилие двубрюшной мышцы, передний край челюстно-подъязычной мышцы и подъязычный нерв. Сухожилие двубрюшной мышцы оттягивают книзу, а подъязычный нерв - кверху. В пределах треугольника тупо разъединяют волокна подъязычно-язычной мышцы и обнаруживают язычную артерию. Артерию выделяют, под нее от нерва в направлении сверху вниз подводят иглу Дешана с лигатурой и ее перевязывают. Расслоение волокон подъязычно-язычной мышцы необходимо производить осторожно, так как мышца тонкая, прилежит к среднему констриктору глотки и при грубом вмешательстве возможно вскрытие просвета последней.

Обнажение сосудисто-нервного пучка шеи

Показания. обнажение сосудисто-нервного пучка шеи является общим этапом операций перевязки общей, внутренней, наружной сонных артерий и внутренней яремной вены.

Техника операции. Разрез выполняют вдоль переднего края грудино-ключично-сосцевидной мышцы от уровня угла нижней челюсти до уровня нижнего края щитовидного хряща или до грудино-ключичного сочленения. Послойно рассекают кожу, подкожную клетчатку, поверхностную фасцию, подкожную мышцу шеи. В верхнем углу раны наружную яремную вену оттягивают латерально или перевязывают и пересекают. По желобоватому зонду рассекают передний листок фасциального влагалища грудино-ключично-сосцевидной мышцы, которую с помощью тупого инструмента (зажима, сомкнутых куперовских ножниц) выделяют из ее влагалища и отодвигают тупым крючком кнаружи. В нижнем углу раны становится видимой лопаточно-подъязычная мышца, образующая угол с грудино-ключично-сосцевидной мышцей. Биссектриса угла обычно соответствует ходу общей сонной артерии. Через внутренний листок фасциального влагалища грудино-ключично-сосцевидной мышцы пальцем определяют ее пульсацию, кнаружи от артерии обычно просвечивается синеватая внутренняя яремная вена. Вдоль раны по желобоватому зонду осторожно, чтобы не повредить вену, рассекают задний листок влагалища грудино-ключично-сосцевидной мышцы, тупо расслаивают клетчатку и фасцию сосудисто-нервного пучка, ткани разводят крючками, после чего становятся видимыми образующие его сосуды и нервы.

Перевязка общей и внутренней сонных артерий

Техника операции. После обнажения сосудисто-нервного пучка шеи выделяют лицевую вену, которая по направлению сверху изнутри вниз и кнаружи пересекает начальные отделы наружной и внутренней сонных артерий, смещают ее кверху или перевязывают и пересекают. Расположенную на передней стенке общей сонной артерии нисходящая ветвь подъязычного нерва (верхний корешок шейной петли) отводят в медиальном направлении. Артерию отделяют тупым путем от внутренней яремной вены и блуждающего нерва, который располагается между этими сосудами и несколько кзади. Далее общую сонную артерию выделяют со всех сторон, под нее по направлению от внутренней яремной вены подводят иглу Дешана с лигатурой, перевязывают на 1-1,5 см ниже бифуркации или места ранения.

Внутренняя сонная артерия располагается латерально от наружной сонной, на шее не отдает ветвей, выделяют и перевязывают ее аналогичными приемами.

Перевязка наружной сонной артерии

Техника операции. После обнажения сосудисто-нервного пучка шеи выделяют лицевую вену и ее ветви, перевязывают их или смещают книзу. обнажают бифуркацию общей сонной артерии и начальные отделы наружной и внутренней сонных артерий. Впереди них в косопоперечном направлении проходит подъязычный нерв, который смещают вниз. Далее идентифицируют наружную сонную артерию. Ее отличительными признаками являются расположение медиальнее и кпереди от внутренней, отсутствие на ней нисходящей ветви подъязычного нерва (она проходит по передней поверхности внутренней сонной артерии), прекращение пульсации поверхностной височной и лицевой артерий или кровотечения из раны после временного пережатия ее ствола. Наружная сонная артерия, в отличие от внутренней, имеет на шее ветви, которые обнаруживаются при ее мобилизации. Первым сосудом, отходящим от наружной сонной артерии, является верхняя щитовидная артерия, выше нее отделяется язычная артерия.

Наружную сонную артерию тупым путем отделяют от внутренней сонной артерии, яремной вены и блуждающего нерва, под нее со стороны внутренней яремной вены снаружи внутрь подводят иглу Дешана с лигатурой. Артерию перевязывают на участке между отхождением язычной и верхней щитовидных артерий. Перевязка между верхней щитовидной артерией и бифуркацией общей сонной артерии может осложниться образованием тромба в короткой культе сосуда с последующим его распространением в просвет внутренней сонной артерии.

Наружную сонную артерию пересекают при воспалительных явлениях в области сосудисто-нервного пучка и метастазах злокачественных опухолей в лимфатические узлы шеи для профилактики прорезывания лигатур. При этом на каждый отрезок артерии накладывают две прошивные лигатуры.

Перевязка внутренней яремной вены

Техника операции. После обнажения сосудисто-нервного пучка шеи лопаточно-подъязычную мышцу оттягивают книзу или пересекают, если она мешает дальнейшему ходу операции.

Внутреннюю яремную вену отсепаровывают и отделяют тупым путем от сонной артерии и блуждающего нерва. Иглу Дешана подводят под вену со стороны артерии. Вену перевязывают двумя лигатурами выше и ниже границ распространения тромба или участка ее резекции, при этом перевязывают и иссекают лицевую вену. Гнойный тромб из просвета вены удаляют после рассечения ее стенки, в этом случае послеоперационную рану дренируют, швы не накладывают.

Операции при гнойных процессах на шее

Характеристика флегмон шеи и пути распространения гнойных затеков

Абсцессы и флегмоны шеи подразделяются на поверхностные и глубокие. Поверхностные флегмоны возникают, как правило, вследствие проникновения в подкожный жировой слой шеи инфекции через кожу при ее повреждениях, фурункулах, карбункулах.

Глубокие флегмоны переднего отдела шеи чаще всего развиваются в клетчаточном пространстве сосудисто-нервного пучка, клетчаточных пространствах вокруг трахеи и пищевода, предпозвоночном клетчаточном пространстве. Чаще всего они возникают как осложнение флегмон дна полости рта и окологлоточного пространства, а также заглоточного абсцесса, нагноения кист шеи, ранения шейных отделов пищевода и трахеи, гнойного воспаления лимфатических узлов шеи.

Хирургическое лечение глубоких флегмон шеи должно включать вскрытие первичного гнойника и гнойных затеков, распространяющихся по шейным клетчаточно-фасциальным пространствам. Гной от дна полости рта проникает в сосудисто-нервный пучок шеи по клетчатке, окружающей язычные вену и артерию, из поднижнечелюстной области по лицевым вене и артерии. Это распространение возможно и по лимфатическим сосудам, связывающим поднижнечелюстные лимфатические узлы с верхней группой глубоких шейных узлов. По клетчаточному пространству сосудисто-нервного пучка шеи инфекция проникает в переднее средостение; если при этом разрушается сосудистое влагалище, то воспалительный процесс распространяется и в клетчатку надключичной ямки.

Второй путь распространения гноя на шею при разлитой флегмоне дна полости рта и корня языка возникает при расплавлении глубокого листка собственной фасции шеи, в этом случае гнойный экссудат преодолевает барьер в области подъязычной кости и попадает в претрахеальную клетчатку шеи между париетальным и висцеральным листками четвертой фасции. По щели между трахеей и фасциальным футляром сосудисто-нервного пучка шеи, превисцеральному клетчаточному пространству гной спускается вниз в переднее средостение.

Из окологлоточного пространства (заднего отдела) воспалительный процесс распространяется на шею и в переднее средостение также по ходу сосудисто-нервного пучка. Прорыв гноя из заглоточного абсцесса приводит к развитию флегмоны ретровисцерального клетчаточного пространства, из которого воспалительный процесс вдоль пищевода быстро распространяется в заднее средостение.

Техника операций при абсцессах и флегмонах шеи

Хирургическое лечение поверхностных абсцессов и флегмон проводят обычно под местной анестезией. Кожные разрезы для вскрытия флегмон подкожных клетчаточных пространств шеи проводят над гнойником по ходу шейных складок и крупных сосудов и продолжают до его нижней границы. После рассечения кожи ткани тупо разъединяют зажимом, вскрывают гнойник. Его полость обследуют пальцем для деления фасциальных перегородок и обнаружения возможных затеков гноя в соседние области, в последнем случае проводят дополнительные разрезы. Рану промывают антисептическими растворами, дренируют резиновыми трубками или резиновомарлевыми тампонами.

Операцию вскрытия глубокой флегмоны шеи производят под общим обезболиванием. При нарушении дыхания накладывают трахеостому для осуществления наркоза и предупреждения асфиксии в послеоперационном периоде.

Положение больного: на спине, под плечи подкладывается валик, голова запрокинута и повернута в сторону, противоположную стороне операции.

Техника операции. При выполнении операции необходимо послойно разделять ткани, широко разводить края раны крючками и обеспечивать тщательный гемостаз. Это имеет значение для предупреждения случайного повреждения крупных сосудов и нервов, детального осмотра клетчаточных пространств с целью выявления дополнительных затеков гноя.

Хирургическое вмешательство при гнойно-воспалительных процессах одонтогенной природы начинается вскрытием флегмоны дна полости рта, окологлоточного пространства через разрезы в поднижнечелюстных треугольниках, подподбородочной области или через воротникообразный разрез.

Затем кожный разрез проводят вдоль внутреннего края грудино-ключично-сосцевидной мышцы, начиная выше угла нижней челюсти и продолжая до яремной вырезки грудины. Длина разреза может быть меньшей, если гнойник не распространяется в нижний отдел шеи.

Рассекают кожу, подкожную клетчатку, поверхностную фасцию и поверхностную мышцу. В верхнем углу раны обнаруживают наружную яремную вену, ее нужно сместить латерально или пересечь между двумя лигатурами. Рассекают наружный листок фасциального влагалища грудино-ключично-сосцевидной мышцы, отсепаровывают ее внутренний край, оттягивают ее тупым крючком кнаружи.

Осторожно надсекают глубокий листок грудино-ключично-сосцевидной мышцы, отслаивают от подлежащих тканей желобоватым зондом и по нему рассекают. Для ориентировки в топографических взаимоотношениях в ране целесообразно на ее дне пальцем нащупать пульсацию общей сонной артерии и определить положение сосудистого пучка шеи. Фасцию и клетчатку над ним расслаивают кровоостанавливающим зажимом, пучок обнажают.

При распространении затека по ходу пучка в этот момент выделяется гной. Далее клетчатку с гнойно-некротическими изменениями тупым путем широко расслаивают до здоровых тканей, пальцем обследуют гнойную полость для обнаружения возможных затеков, которые широко раскрывают. Визуально и путем пальпации обследуют внутреннюю яремную и лицевую вены. Если в них обнаруживают тромбы, то сосуды перевязывают выше и ниже границ участков тромбирования и иссекают.

При необходимости вскрытия гнойников в пре- и позадивисцеральных пространствах в нижней половине раны обнаруживают и пересекают лопаточно-подъязычную мышцу, которая проходит в направлении сзади кпереди и снизу вверх. Пересечение мышцы облегчает доступ к трахее и пищеводу. Предварительно нащупывают общую сонную артерию и трахею, затем расслаивают клетчатку между ними, сосудисто-нервный пучок отводят тупым крючком кнаружи.

Впереди трахеи ниже щитовидной железы с помощью зажима или пальцем вскрывают гнойник в претрахеальном клетчаточном пространстве. Продолжая оттягивать сосудистый пучок кнаружи, ассистент смещает трахею тупым крючком в медиальном направлении. Между пучком и пищеводом расслаивают ткани в направлении к шейным позвонкам до предпозвоночной фасции и вскрывают гнойник в боковом отделе околотрахеального клетчаточного пространства. Вблизи пищевода располагается общая сонная артерия: справа на 1-1,5 см, слева на 0,5 см от его стенок. Позади общей сонной артерии и внутренней яремной вены проходят нижние щитовидная артерия и вены, которые на уровне VI шейного позвонка делают дугу и направляются к нижнему полюсу щитовидной железы. Для предупреждения ранения этих сосудов ткани в окружности пищевода разъединяют только тупым способом. Оттянув пищевод в медиальном направлении, между ним и предпозвоночной фасцией зажимом вскрывают гнойник в клетчатке позадивисцерального пространства.

При гнойном затеке в надключичной области и надгрудинном межапоневротическом пространстве наряду с вертикальным делают второй широкий горизонтальный разрез тканей выше ключицы. Горизонтальные разрезы в поднижнечелюстном треугольнике и над ключицей в сочетании с вертикальным образуют рану Z-образной формы. При гнилостно-некротической флегмоне кожно-жировые лоскуты по углам раны отсепаровывают, отворачивают и фиксируют швом к коже шеи. Широкое обнажение воспаленных тканей создает условия для их аэрации, ультрафиолетового облучения, промывания антисептическими растворами. Операция заканчивается промыванием гнойных полостей и их дренированием. Трубочатые дренажи подводить к сосудистому пучку опасно из-за возможности возникновения пролежня стенки сосуда и аррозивного кровотечения.

При распространенных флегмонах оперативные вмешательства выполняют на обеих сторонах шеи.

Шейная медиастинотомия

Показания. Наличие клинических и рентгенологических признаков медиастинита при одонтогенных воспалительных процессах, обнаружение гнойного затека в средостение при вскрытии глубокой флегмоны шеи являются показаниями для медиастинотомии.

Обезболивание: интубационный наркоз, при невозможности интубации через рот ее выполняют через трахеостому.

Положение больного: на спине, под плечи подложен валик, голова запрокинута и повернута в сторону, противоположную стороне операции.

Техника операции. Разрез кожи проводят в проекции переднего края грудиноключично-сосцевидной мышцы от уровня верхнего края щитовидного хряща и на 2-3 см ниже грудино-ключичного сочленения. После рассечения кожи, подкожной клетчатки и подкожной мышцы рассекают наружный листок фасциального влагалища грудино-ключично-сосцевидной мышцы, которую мобилизуют и отводят латерально. Далее рассекают внутренний листок фасциального влагалища грудино-ключично-сосцевидной мышцы и перерезают верхнее брюшко лопаточно-подъязычной мышцы. Фасцию и клетчатку сосудисто-нервного пучка шеи расслаивают, обнажают пучок, при наличии глубокой флегмоны шеи вскрывают гнойный очаг.

Сосудисто-нервный пучок шеи оттягивают кнаружи, палец перемещают по боковой и передней поверхностям трахеи вниз в грудную полость и вскрывают гнойник в клетчатке переднего средостения. Перемещением пальца вдоль стенок пищевода вскрывают клетчатку заднего средостения.

Шейную медиастинотомию можно выполнить через поперечный разрез тканей непосредственно над рукояткой грудины. Палец вводят через рану в передний отдел средостения между грудиной и передней поверхностью трахеи, вскрывают гнойник, в него вводят трубочатые дренажи.

Операции на шейном отделе пищевода

Операция включает в себя оперативный доступ к шейному отделу пищевода, затем на нем в зависимости от характера повреждения выполняют различные приемы: рассечение (эзофаготомия) и шов пищевода, наложение пищевода свища (эзофагостомия), дренирование околотрахеального клетчаточного пространства.

Оперативное вмешательство удобнее производить на левой стороне шеи, так как шейный отдел пищевода отклоняется влево от срединной линии.

Положение больного: на спине, под плечи подложен валик, голова запрокинута и повернута вправо.

Техника операции. Хирург становится слева от больного. Разрез проводят вдоль внутреннего края левой грудино-ключично-сосцевидной мышцы от уровня верхнего края щитовидного хряща до вырезки грудины. Рассекают кожу с подкожной клетчаткой, поверхностную фасцию и подкожную мышцу шеи. Под мышцей

перевязывают и пересекают наружную яремную вену и ветви передней яремной вены. Вскрывают переднюю стенку влагалища грудино-ключично-сосцевидной мышцы, которую отделяют от фасции и смещают кнаружи. Затем в продольном направлении рассекают заднюю стенку влагалища мышцы, третью фасцию, париетальный листок четвертой фасции, при этом линия рассечения располагается кнутри от общей сонной артерии. Также пересекают верхнее брюшко лопаточно-подъязычной мышцы. Сосудисто-нервный пучок вместе с нижней культей мышцы осторожно отодвигают кнаружи. Левая доля щитовидной железы вместе с трахеей и мышцами, лежащими впереди нее (грудиноподъязычная и грудинощитовидная), тупым крючком оттягивают в медиальном направлении. Между трахеей и сосудисто-нервным пучком тупо расслаивают мягкие ткани по направлению к шейным позвонкам.

Открывается предпозвоночная фасция с проходящей вначале под ней, а затем над ней нижней щитовидной артерией. Последнюю выделяют, перевязывают двумя лигатурами и между ними пересекают. Далее тупо разъединяют листок четвертой фасции у левого края трахеи, обнажают клетчатку трахеопищеводной борозды (sulcus tracheoesophageus), в которой проходит левый возвратный нерв. Стараясь его не повредить, с осторожностью клетчатку вместе с нервом и левой долей щитовидной железы отодвигают вверх и медиально. Между трахеей и позвоночником обнаруживается пищевод, который распознается по продольно идущим мышечным волокнам и буровато-красному цвету.

На стенку пищевода, не прокалывая слизистую оболочку, накладывают лигатуру-держалку, с ее помощью пищевод слегка подтягивают в рану. Заднюю стенку пищевода отслаивают от предпозвоночной фасции, переднюю - от трахеи. Под пищевод подводят резиновый катетер, за концы которого пищевод смещают в рану для выполнения на нем необходимых оперативных приемов. Перед удалением инородного тела в области его расположения на пищевод накладывают две лигатуры, не захватывая слизистую оболочку, его стенку рассекают между ними в продольном направлении послойно - вначале мышечный слой, затем слизистую оболочку.

После удаления инородного тела рану пищевода зашивают также послойно. Перед ушиванием раны через носовой ход вводят стерильный желудочный зонд для питания больного.

Операции при метастазах

злокачественных опухолей в лимфатические узлы шеи

Метастазы в лимфатические узлы шеи возникают при злокачественных опухолях полости рта и челюстно-лицевой области, ЛОР-органов, шейного отдела пищевода, щитовидной железы; в нижнюю группу глубоких шейных лимфатических узлов метастазируют опухоли желудочно-кишечного тракта и легких.

Разработаны 4 типа операций для лечения и профилактики метастазов в лимфатические узлы шеи: операция Ванаха (верхняя шейная экцизия по первому варианту), верхнее фасциально-футлярное иссечение шейной клетчатки (верхняя шейная экцизия по второму варианту), фасциально-футлярное иссечение шейной клетчатки, операция Крайла.

Операция Ванаха названа именем автора, русского врача Р.Х. Ванаха, впервые описавшего ее в 1911 г. Цель операции - удаление поднижнечелюстных слюнных желез, лимфатических узлов с клетчаткой поднижнечелюстных и подбородочной областей.

При выполнении верхнего футлярно-фасциального иссечения шейной клетчатки удаляют лимфатические узлы поднижнечелюстных и подбородочного треугольников, поднижнечелюстную слюнную железу, а также верхние глубокие шейные лимфатические узлы от уровня бифуркации общей сонной артерии, включая расположенные по ходу добавочного нерва.

Футлярно-фасциальное иссечение шейной клетчатки заключается в удалении всех поверхностных и глубоких лимфатических узлов на данной половине шеи вместе с окружающей их клетчаткой и поднижнечелюстной слюнной железой. Этот тип операции применяется наиболее часто.

Операция Крайла названа именем автора, впервые описавшего ее в 1906 г. Операция Крайла отличается от фасциальнофутлярного иссечения шейной клетчатки тем, что вместе со всеми поверхностными и глубокими лимфатическими узлами, клетчаткой, поднижнечелюстной слюнной железой на половине шеи удаляют грудино-ключично-сосцевидную мышцу и внутреннюю яремную вену. При этом неизбежно повреждаются добавочный, большой ушной, малый затылочный нервы. Трапециевидная мышца в последующем перестает функционировать. Операцию одновременно выполняют только на одной стороне шеи.

V. Задания для самостоятельной работы:

Задание №1.

Зарисуйте доступ к сосудам шеи по Джанелидзе.

Задание №2.

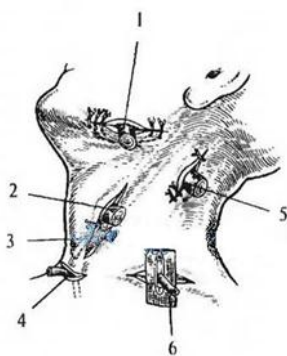
Укажите места наиболее частой локализации флегмон шеи. Дайте обоснование.

Задание №3.

Опишите путь распространения гноя при превисцеральной и ретровисцеральной флегмонах.

Задание №4.

Укажите образования шеи, доступы к которым изображены на рисунке.



1 -	
2 -	
3 -	
4 -	
5 -	
6 -	

Задание №5.

Составьте задачу по теме занятия. (В тетради)

Задание №6.

Составьте 5 тестов по теме занятия. (В тетради)

VI. Контрольные вопросы:

1. Показания и техника обнажения и перевязки подключичной артерии.
2. Показания и техника обнажения общей сонной артерии и внутренней яремной вены.
3. Показания и техника обнажения и перевязки наружной сонной артерии.
4. Показания и техника обнажения и перевязки язычной артерии.
5. Вскрытие и дренирование флегмон шеи.

VII. Учебные задачи:

№1. В хирургическое отделение поступил больной В., 15 лет. Диагноз: «Флегмона надгрудинного межпоясничного пространства». Укажите, чем ограничено это пространство. Где может возникнуть гнойный затек? Какое образование может быть повреждено при вскрытии этой флегмоны разрезом на 1 см кверху от яремной вырезки грудины?

(Ответ: межпоясничное надгрудинное пространство снизу ограничено яремной вырезкой грудины, спереди - второй фасцией шеи, прикрепляющейся к передней поверхности грудины и грудино-ключичного сочленения, сзади - третьей фасцией, прикрепляющейся к задней поверхности грудины. Гной из этого пространства может распространиться в слепой мешок, лежащий сзади от грудино-ключично-сосцевидной мышцы или в футляр этой мышцы. Гнойную полость вскрывают дугообразным разрезом на 1 см выше яремной вырезки грудины или вертикальным разрезом по срединной линии (в этом случае может быть повреждена яремная венозная дуга))

№2. У Лизы М., 19 лет, флегмона правой подчелюстной области. При обследовании: в нижнем отделе щечной области имеется нагноившаяся кожная рана - следствие укуса насекомого и расчеса. Температура тела - 38,3°, сильные боли и припухлость в подчелюстной области. Объясните связь между этими воспалительными процессами? В каком слое поднижнечелюстного треугольника развилась флегмона? Почему при вскрытии этой флегмоны следует отступить 1,5-2 см книзу от нижнего края нижней челюсти?

(Ответ: лимфа от кожи нижней части лица отводится в поверхностные поднижнечелюстные лимфоузлы. У Лизы М. имело место осложнение инфицированной кожной раны лимфангитом, лимфаденитом, гнойным расплавлением лимфоузла с переходом гнойного процесса в подкожную клетчатку поднижнечелюстного треугольника. При вскрытии подчелюстной флегмоны отступают на 1,5-2 см книзу от нижнего края нижней челюсти во избежание повреждения краевой ветви лицевого нерва.)

№3. В ЛОР-отделение поступила больная с инородным телом пищевода. Удалить инородное тело при эзофагоскопии не удалось. Где чаще всего задерживаются инородные тела шейного отдела пищевода? Какому шейному позвонку оно соответствует? С какой стороны осуществляют доступ к пищеводу, почему?

(Ответ: инородные тела шейного отдела пищевода чаще локализуется на уровне его первого анатомического сужения (C_{VI}) в 15-20 см от верхних резцов. Оперативный доступ к шейному отделу органа осуществляют разрезом (8-10 см) по переднему краю левой грудино-ключично-сосцевидной мышцы, начиная от яремной вырезки грудины (трахея смещает пищевод в левую сторону). Пищевод находится между трахеей и позвоночником (основной сосудисто-нервный пучок медиального треугольника шеи крючком Фарабефа смещают в латеральную сторону)

VIII. Контрольные тесты:

При нижней трахеостомии могут быть повреждены: (4)

- + низшая щитовидная артерия
- + плечеголовной ствол
- + левая общая сонная артерия
- + дуга аорты
- пищевод
- яремная вена
- перешеек щитовидной железы

При проникающей ране груди, осложнившейся плевропульмональным шоком показана: (1)

- + шейная вагосимпатическая блокада по А. В. Вишневскому.
- трахеостомия
- медиастинотомия по Насилову

Надгрудное межпозвоночное пространство ограничено: (1)

- + снизу яремной вырезкой грудины, спереди - второй фасцией шеи, прикрепляющейся к передней поверхности грудины и грудино-ключичного сочленения, сзади - третьей фасцией, прикрепляющейся к задней поверхности грудины
- снизу - третьей фасцией, прикрепляющейся к задней поверхности грудины, спереди - яремной вырезкой грудины, сзади - второй фасцией шеи, прикрепляющейся к передней поверхности грудины
- снизу - второй фасцией шеи, прикрепляющейся к передней поверхности грудины, спереди - яремной вырезкой грудины, сзади - третьей фасцией, прикрепляющейся к задней поверхности грудины,

После резекции щитовидной железы развилась осиплость голоса из-за повреждения: (1)

- + возвратного гортанного нерва
- нижней щитовидной артерии
- общей сонной артерии
- пищевода

При резком затруднении внешнего дыхания, акроцианозе, включении в дыхание вспомогательных мышц показана: (1)

- + трахеостомия
- катетеризация общей сонной артерии
- перевязка плечеголовного ствола
- интубация

IX. Глоссарий:

Lig. Cricothyroideum medianum	Срединная перстнещитовидная связка
Plica vocalis	Голосовые складки
Médiastinotomie	Медиастинотомия
Articulatio sternoclavicularis	Грудино-ключичное сочленение
V. Jugularis interna	Внутренняя яремная вена
Vertebra cervicalis	Шейный позвонок
Arteria carotis externa	Наружная сонная артерия
Arteria thyroidea superior	Верхняя щитовидная артерия

Методические указания к практическому занятию и к выполнению внеаудиторной самостоятельной работе по теме: «Операции на шее: хирургические доступы к органам шеи, вагосимпатическая блокада по Вишневному, блокада блуждающего нерва по Бурденко, трахеотомия, трахеостомия, операции на щитовидной железе.»

Мотивационная характеристика: знание расположения магистральных сосудисто-нервных пучков шеи позволят предвидеть пути распространения гнойных процессов из шеи и своевременно проводить хирургические вмешательства. Знание путей метастазирования в лимфатические узлы позволят своевременно диагностировать локализацию злокачественных образований изучаемой области.

I. Цели:

Студент должен знать:	Студент должен уметь:	Студент должен владеть:
1. Хирургические доступы к органам шеи. 2. Технику вагосимпатической блокады по Вишневному. 3. Технику блокады блуждающего нерва по Бурденко 4. Технику трахеотомии 5. Технику трахеостомии 6. Технику выполнения основных оперативных вмешательств на каждом этапе.	1. Проводить осмотр и пальпацию областей шеи. 2. Пользоваться специальным хирургическим инструментарием для операций на шее на каждом этапе. 3. Выполнять основные оперативные вмешательства на каждом этапе.	1. Навыками осмотра и пальпации органов шеи. 2. Методикой препарирования выделенной области 3. Навыками работы с хирургическим инструментарием для операций на органах шеи. 4. Навыками хирургических манипуляций на каждом этапе.

II. Вопросы для проверки исходного уровня знаний:

1. Шейная вагосимпатическая блокада по А.В. Вишневному.
2. Трахеостомия.
3. Субтотальная субфасциальная резекция щитовидной железы по О.В. Николаеву.
4. Пункция и катетеризация подключичной вены.
5. Дренирование ductus thoracicus.

III. Объект изучения - организм человека.

IV. Информационная часть:

Трахеостомия

Трахеостомия - это операция формирования искусственного наружного свища трахеи (трахеостомы) после вскрытия ее просвета. Рассечение стенки трахеи называется трахеотомией, и она является этапом выполнения трахеостомии.

Трахеостомия подразделяется на верхнюю, среднюю и нижнюю. Ориентиром для подразделения является перешеек щитовидной железы. Он прилежит к трахее спереди на уровне от 1-го до 3-го или от 2-го до 4-го ее хрящей.

При верхней трахеостомии вскрытие просвета трахеи выполняют выше перешейка щитовидной железы рассечением 2-го и 3-го полуколец, при средней - на уровне перешейка после его пересечения и разведения культи в стороны, при нижней трахеостомии трахею вскрывают ниже перешейка, обычно пересекают 4-е и 5-е хрящевые полукольца.

Особой разновидностью трахеостомии является чрескожная пункционная микротрахеостомия (трахеоцентез). Микротрахеостомия (микро- + трахеостомия) - пункция трахеи через кожу, производимая толстой хирургической иглой по срединной линии шеи под щитовидным хрящом. Через прокол с помощью проводника в просвет трахеи вводят тонкую эластическую трубку для отсасывания содержимого из трахеи и бронхов, введения лекарственных средств или проведения высокочастотной инжекционной вентиляции легких.

Показания к трахеостомии: обструкция верхних дыхательных путей - для предотвращения механической асфиксии; нарушение проходимости нижних отделов дыхательного тракта вследствие попадания продуктов аспирации и секрета - для дренирования и санации дыхательных путей; нарушение спонтанного дыхания вследствие травмы грудной клетки, шейных сегментов спинного мозга, острой сосудистой патологии головного мозга и др. - для искусственной вентиляции легких; проведение интубационного наркоза при невозможности интубации через рот или нос.

В зависимости от сроков выполнения трахеостомию подразделяют на экстренную, срочную, плановую и профилактическую.

Экстренная трахеостомия выполняется в кратчайшие сроки с минимальной предоперационной подготовкой или без нее, в отдельных случаях без анестезии у постели больного, а в походных условиях подручными средствами.

Показаниями к экстренной трахеостомии являются: обтурационная асфиксия при закрытии просвета гортани инородным телом, тугая тампонада полости рта и глотки с целью остановки массивного кровотечения, аспирационная асфиксия при невозможности отсасывания аспирированных масс, стенотическая асфиксия из-за сдавления гортани и трахеи быстро нарастающей гематомой, ранения гортани. Экстренная трахеостомия выполняется при параличе и спазме голосовых складок, остром стенозе гортани III-IV степени. Острый стеноз вызывают наиболее часто воспалительные и токсикоаллергические поражения гортани, флегмоны дна полости рта, языка, окологлоточного пространства, шеи.

Срочная трахеостомия производится после кратковременного (в течение нескольких часов) консервативного лечения острой дыхательной недостаточности, если предпринимаемые меры не приводят к улучшению состояния больного, для интубации трахеи и дачи наркоза при срочных операциях по поводу заболеваний, сопровождающихся ограничением открывания рта, выраженным отеком тканей дна полости рта, глотки, гортани, препятствующим интубации. Она выполняется для проведения длительной искусственной вентиляции легких при нарушении спонтанного дыхания, вызываемого повреждениями грудной клетки, черепно-мозговой травмой, травмой позвоночника, расстройством мозгового кровообращения, отравлениями, полиомиелитом, столбняком.

Плановая трахеостомия производится для проведения интубационного наркоза через трахеостому при плановых операциях, если невозможна интубация через рот или нос или операция выполняется на гортани. Показания к плановой трахеостомии могут возникнуть при хронических прогрессирующих стенозах гортани, постепенном сдавлении ее опухолями

шей, при нарушениях проходимости нижних дыхательных путей продуктами воспаления и секрета для дренирования и санации трахеи и бронхов.

Профилактическая трахеостомия выполняется как этап расширенного хирургического вмешательства при опухолях дна полости рта, языка и нижних отделов лица, органов шеи, при операциях на легких, сердце, трахее, пищеводе. Необходимость трахеостомии возникает в этих случаях из-за возможности развития выраженного отека в области гортаноглотки и гортани вследствие операционной травмы, для проведения искусственной вентиляции легких и выполнения эндотрахеальных или эндобронхиальных лечебных вмешательств в послеоперационном периоде.

Трахеостомия является операцией повышенного риска, так как она выполняется вблизи от магистральных сосудов и жизненно важных органов шеи.

Инструментарий. Для выполнения трахеостомии необходим набор общехирургических и специальных инструментов: скальпель, крючки для расширения раны, крючки острые однозубые, зонд желобоватый, зажимы кровоостанавливающие, иглодержатель, ножницы, двух- или трехлопастный расширитель Труссо, трубки трахеотомические, пинцеты хирургические и анатомические, хирургические иглы. Кроме этого набора необходимы раствор анестетика для инфильтрационной анестезии, шовные нити, 1% раствор дикаина, полотенце, марлевые шарики и салфетки.

Техника верхней трахеостомии. Хирург располагается справа от больного, ассистент - с другой стороны, операционная медсестра находится справа от помощника за столиком для хирургического инструментария. После обработки операционного поля на коже обозначают среднюю линию шеи, от нижнего края щитовидного хряща до вырезки грудины, обычно раствором бриллиантового зеленого. Эта линия служит ориентиром направления разреза.

Кожный разрез для доступа к трахее может быть вертикальным и поперечным. Поперечный разрез используют некоторые хирурги, производя его на 1-2 см ниже дуги перстневидного хряща. Они считают, что поперечная рана на шее меньше зияет, быстрее заживает, а рубец после заживления менее заметен. В клинической практике чаще применяют вертикальный кожный разрез.

Опознавательными пунктами при выполнении трахеостомии являются угол щитовидного и дуга перстневидного хрящей. Хирург помещает I и III пальцы левой руки на боковые поверхности щитовидного хряща, а II палец ставит в промежуток между щитовидным и перстневидным хрящами. Этим достигается надежная фиксация гортани, а вместе с ней трахеи и удержание их в срединной плоскости. По намеченной заранее средней линии проводят разрез кожи; его начинают под выступом щитовидного хряща и продолжают вниз на 6-7 см у взрослых и 3-4 см у детей. Рассекают кожу с подкожной клетчаткой, поверхностно-фасцию шеи. Кровотечение из кожных сосудов останавливают путем пережатия кровоостанавливающими зажимами и их перевязки или электрокоагуляцией. Помощник растягивает края раны тупыми крючками.

Отыскивают белую линию шеи. Она образуется второй и третьей фасциями шеи, которые на уровне перешейки щитовидной железы по срединной линии сливаются между собой, образуя апоневроз. Ширина белой линии 2-3 мм, книзу она не достигает вырезки грудины примерно на 3 см, где фасции расходятся и образуют межaponевротическое надгрудинное пространство. Белая линия шеи обычно хорошо заметна, она соответствует промежутку между правой и левой грудиноподъязычной мышцей. В ее проекции сращенные листки второй и третьей фасций шеи строго по средней линии надсекают скальпелем в нижнем отделе раны, отслаивают от подлежащих тканей изогнутым кровоостанавливающим зажимом, рассекают по желобоватому зонду. При проведении этого этапа операции следует учитывать, что по передней поверхности грудино-подъязычных мышц спускаются вниз передние яремные вены, а иногда они сливаются в один сосуд - срединную вену шеи, которая располагается по средней линии. Эту вену или отводят в сторону тупым крючком, или пересекают между двумя лигатурами.

Далее обнажают перешеек щитовидной железы, верхний край которого лежит на уровне 1-го, реже - 2-го или 3-го хрящевых полуколец трахеи. Для этого правую и левую грудиноподъязычные мышцы разъединяют по средней линии зажимом, затем раздвигают в стороны тупыми крючками вместе с передними яремными венами. Визуально и путем пальпации определяют перстневидный хрящ и расположенный под ним перешеек железы. Следует помнить, что выше перстневидного хряща располагается перстнещитовидная мышца, которую можно принять за перешеек. По бокам трахеи находится щитовидная железа, которая отличается от окружающих тканей более мягкой консистенцией и своеобразным коричнево-красным цветом.

Дальнейшей задачей хирурга является смещение перешейки книзу, чтобы обнажить верхние кольца трахеи. Рассекают вдоль нижнего края перстневидного хряща листок четвертой фасции шеи, соединяющий перешеек и хрящ (связка Бозе).

Тупым инструментом (лопатка Буяльского, сомкнутые куперовские ножницы) перешеек отделяют вместе с фасцией, покрывающей его сзади, от перстневидного хряща и трахеи, тупым крючком смещают книзу и обнажают три верхних полукольца трахеи. Определенные трудности при выполнении верхней трахеостомии может создавать пирамидальная доля щитовидной железы, которая встречается у 1/3 людей. Чтобы произвести верхнюю трахеостомию, долю следует рассечь между двумя кровоостанавливающими зажимами, культю прошить и перевязать кетгутом.

Далее предстоит вскрыть просвет трахеи. Предварительно необходимо остановить даже небольшое кровотечение. Кровотокающие сосуды, если позволяет состояние больного, лучше перевязать до вскрытия трахеи, в противном случае их следует оставить под зажимами; рану высушивают марлевыми тампонами. Несоблюдение этого правила ведет к попаданию крови в трахею, что вызывает кашель, повышение внутригрудного и артериального давления, усиление кровотечения, а в послеоперационном периоде возможно возникновение пневмонии.

Для облегчения вскрытия трахеи по средней линии необходима ее фиксация. С этой целью острым однозубым крючком прокалывают дугу перстневидного хряща или связки последнего - перстнетрахеальную, перстнещитовидную либо захватывают 1-е кольцо трахеи. Ассистент подтягивает гортань и трахею крючком сверху и фиксирует их в срединном положении, перешеек отводят книзу тупым крючком.

Перед вскрытием трахеи целесообразно ввести в ее просвет шприцем через промежуток между хрящами 0,25-0,5 мл 1-2% раствора дикаина для подавления кашлевого рефлекса. На лезвие скальпеля наматывают вату, которая отграничивает свободный острый конец длиной 1 см, чтобы при рассечении трахеи не повредить ее заднюю стенку.

Переднюю стенку трахеи рассекают вертикальным, горизонтальным, лоскутным разрезами или в ней иссекают участок диаметром 10-12 мм для формирования постоянной трахеостомы.

Вертикальным разрезом пересекают 2-е и 3-е кольца трахеи (рис. 13.6). При этом остроконечный скальпель толчком погружают в ее просвет на глубину не более 1 см над перешейком щитовидной железы и продвигают снизу вверх, а не наоборот, чтобы не повредить железу и ее венозное сплетение. Не рекомендуется пересекать 1-й хрящ трахеи и перстнетрахеальную связку из-за возможности развития в последующем хондроперихондрита гортани.

Признаками вскрытия просвета трахеи являются кратковременная задержка дыхания, характерный свистящий звук, обусловленный прохождением воздуха через узкую щель, появление кашля, сопровождающегося выбросом слизи и крови. Вскрытие просвета трахеи является ответственным этапом операции. Слизистая оболочка трахеи при ее воспалительных и инфекционных заболеваниях легко отслаивается от надхрящницы, что может создать ложное впечатление о проникновении в просвет трахеи, влекущее за собой грубейшую ошибку - вставление трахеотомической трубки не в просвет трахеи, а между ее стенкой и отслоившейся слизистой оболочкой. Это приводит к стремительному нарастанию явлений асфиксии у больного. В таких случаях следует вколоть острый крючок в слизистую оболочку, подтянуть ее кверху, рассечь скальпелем в вертикальном направлении.

При продольном разрезе мягких тканей над трахеей возможно вскрытие ее просвета поперечным разрезом передней стенки (продольно-поперечная трахеостомия по В.И. Воячку). Рассечение производят между 2-м и 3-м кольцами, при этом скальпель вкалывают в промежуток между ними, состоящий из плотной волокнистой ткани, сбоку, лезвием кверху на глубину, позволяющую сразу же проникнуть в полость трахеи.

Методика лоскутного вскрытия просвета трахеи по Бьерку заключается в выкраивании на ее передней стенке прямоугольного лоскута на нижней питающей ножке, при этом трахею с двух сторон удерживают острыми крючками. Этот лоскут поворачивают вперед и книзу и сшивают с кожей в нижнем отделе раны.

Трахеостому для длительного или постоянного использования формируют путем выкраивания в стенке трахеи на уровне 2-4-го хрящей отверстия диаметром 10-12 мм. Края отверстия сшивают с кожей 4-6 капроновыми швами. Края кожи при затягивании швов двумя хирургическими пинцетами вворачивают в просвет трахеи.

Предложено много способов формирования постоянной трахеостомы, функционирующей без трахеотомической трубки при полном удалении гортани. Общепринятой является методика А.И. Коломийченко, по которой срединный разрез на шее завершают иссечением кожи в виде ракетки над яремной вырезкой грудины. На заключительном этапе операции ларингэктомии культи трахеи вшивают в овальный дефект кожи и формируют трахеостому.

Важной деталью при выполнении трахеостомии является величина разреза стенки трахеи. Она должна соответствовать величине диаметра трахеотомической трубки. При разрезе, значительно большем, чем диаметр трубки, воздух проникает из трахеи в тканевые щели под швами на ране и возникает подкожная эмфизема. Введение трубки в узкий разрез приводит к некрозу слизистой оболочки и участков хрящей трахеи с последующим развитием грануляций и ее стеноза.

После вскрытия трахея в ее просвет вставляют расширитель Труссо, разводят края раны и под его защитой вводят трахеотомическую канюлю.

Трахеотомическую канюлю вводят в три этапа. На первом этапе конец канюли вводят сбоку, щиток находится в вертикальном положении; на втором этапе канюлю с введенным в трахею концом разворачивают на 90° по часовой стрелке вниз и вращательным движением в сагиттальной плоскости перемещают в просвет трахеи; на третьем - трахеотомическую канюлю полностью вводят в полость трахеи до соприкосновения щитка с кожей.

После введения трахеотомической трубки накладывают направляющие швы на верхний и нижний углы раны.

Операцию завершают фиксацией трахеотомической трубки. Для этого в ушки щитка трахеотомической канюли продевают две длинные марлевые завязки, которые образуют 4 конца. Их завязывают вокруг шеи узлом с бантиком сбоку так, чтобы между завязками и шеей мог поместиться указательный палец. Под щиток снизу подкладывают несколько сложенных вместе марлевых салфеток с надрезом посередине до половины, в который ложится трубка. Под верхние концы этой салфетки подкладывают сложенную в несколько слоев вторую салфетку. Затем накладывают выше отверстия трахеотомической трубки повязку из марлевого бинта. После этого непосредственно под щиток подводят фартучек из медицинской клеенки с вырезом для трубки, чтобы выделения из нее не пропитывали повязку. Фартучек при помощи прикрепленных к его верхним концам завязок привязывают к шее так же, как и трахеотомическую канюлю.

Техника выполнения средней трахеостомии. Техника выполнения этой операции в основном аналогична технике верхней трахеостомии, она включает лишь один дополнительный этап - пересечение перешейка щитовидной железы. После обнажения перешейка и рассечения связки между ним и перстневидным хрящом, его тупым путем отсепаровывают от трахеи. Затем на перешеек накладывают два кровоостанавливающих зажима и пересекают между ними. Культи перешейка прошивают, перевязывают кетгутом и разводят в стороны крючками. Остальные этапы операции выполняют как при верхней трахеостомии.

Техника нижней трахеостомии. Нижние полукольца шейного отдела трахеи отделены от кожи передней поверхности шеи подкожной клетчаткой, поверхностной и собственной фасциями шеи, надгрудинным клетчаточным пространством, листком третьей фасции, предтрахеальным клетчаточным пространством, сама трахея покрыта висцеральным листком четвертой фасции.

Положение больного на спине с подложенным под плечи валиком и запрокинутой головой. Хирург пальцами левой руки фиксирует гортань. Разрез проводят строго по средней линии шеи от бугорка перстневидного хряща до яремной вырезки грудины. Рассекают кожу, подкожную клетчатку, поверхностную фасцию шеи, под которой

может располагаться срединная вена шеи. Ее выделяют из клетчатки с помощью зажима, отводят кнаружи или пересекают между двумя лигатурами.

Далее рассекают вторую фасцию шеи по желобоватому зонду, что обеспечивает доступ в надгрудинное межжапоневротическое пространство.

Клетчатку этого пространства по средней линии тупо разъединяют зажимом, при этом в нижнем отделе раны обнаруживается яремная венозная дуга. Тупыми крючками клетчатку разводят в стороны, венозную дугу отодвигают книзу, после чего обнажается третья фасция шеи.

Ее рассекают посередине в продольном направлении и несколько отсепаровывают по сторонам от разреза, что позволяет обнаружить грудиноподъязычные и грудинощитовидные мышцы. Тупыми крючками мышцы разводят в стороны, под ними располагается париетальный листок четвертой фасции шеи.

Этот листок осторожно надсекают или тупо разъединяют на небольшом участке, через разрез отслаивают изогнутым зажимом и рассекают по желобоватому зонду, края раны разводят крючками, после чего открывается претрахеальное клетчаточное пространство.

Пространство целесообразно обследовать пальцем, что поможет хирургу ориентироваться в положении трахеи и своевременно обнаружить аномально расположенные впереди нее крупные артерии, ощутив их пульсацию.

Клетчатку претрахеального пространства тупо разъединяют по средней линии до передней стенки трахеи и разводят в стороны, встречающиеся сосуды отодвигают, защищают тупыми крючками или пересекают между лигатурами. Особенно осторожно необходимо манипулировать вблизи грудины из-за опасности ранения крупных венозных и артериальных сосудов.

Трахею тупым путем освобождают от окутывающего ее висцерального листка четвертой фасции шеи. В верхнем углу раны обнаруживается перешеек щитовидной железы, его отсепаровывают от трахеи и подтягивают кверху тупым крючком для обнажения 4-5-го хрящевых полуколец. Производят тщательную остановку кровотечения, рану высушивают марлевыми салфетками.

Острый однозубый крючок вкалывают в переднюю стенку трахеи, ее подтягивают вверх и в сторону операционной раны и фиксируют в таком положении. В просвет трахеи через прокол стенки иглой вводят 0,25-0,5 мл 1% раствора дикаина.

Перешеек щитовидной железы защищают тупым крючком. Движением скальпеля снизу вверх рассекают два кольца трахеи, обычно 4-е и 5-е или 5-е и 6-е. Величина разреза должна соответствовать диаметру трахеостомической трубки. Кроме вертикального также проводят горизонтальный (поперечный) разрез, лоскутный разрез по Бьерку, иссечение тканей передней стенки трахеи для создания в ней отверстия.

Края раны трахеи разводят введенным в нее расширителем Труссо или изогнутым зажимом, в отверстие вводят трахеостомическую канюлю.

Завершающий этап операции такой же, как при верхней трахеостомии.

Осложнения трахеостомии и их профилактика. Осложнения во время трахеостомии чаще возникают при беспокойном поведении больного и выполнении экстренной операции во время наступающей или наступившей клинической смерти.

Если разрез проведен не строго по средней линии, то ассистент может захватить крючком вместе с мягкими тканями трахею, сместить в сторону, что препятствует ее обнаружению. Положение в этом случае может стать угрожающим, особенно при экстренной трахеостомии. Если трахею не удастся отыскать в течение 1 мин, а больной находится в состоянии полной или почти полной обструкции дыхательных путей, то немедленно производят рассечение перстнещитовидной связки вместе с дужкой перстневидного хряща, в некоторых случаях рассекают щитовидный хрящ.

После восстановления дыхания и проведения необходимых реанимационных мероприятий производят типичную трахеостомию, а рассеченные части гортани сшивают.

Возникновению осложнений во время трахеостомии способствуют нарушения топографических взаимоотношений анатомических структур шеи вследствие различных патологических процессов. Нарушения вызывают выраженный отек и инфильтрация тканей при гнойно-воспалительных заболеваниях и ранениях шеи, дна полости рта, языка, метастазы рака в паратрахеальные лимфатические узлы, перенесенные ранее операции на шее. При асфиксии многочисленные вены щитовидной железы переполняются кровью, что значительно увеличивает ее объем и усугубляет затруднения при трахеостомии. Как уже указывалось, аномальное расположение крупных артериальных стволов впереди нижнего отдела шейной части трахеи создает возможность их ранения и возникновения опасного кровотечения.

К наиболее частым осложнениям при трахеостомии относятся остановка дыхания после вскрытия просвета трахеи, кровотечение из нижних щитовидных вен, перешейка и самой щитовидной железы при их случайных ранениях. При кровотечении вены перевязывают, кровоточащие участки железы и перешейка обшивают кетгутowymi швами. Возможны ранения задней стенки трахеи и пищевода и, как уже указывалось, отслойка слизистой оболочки и введение трубки между ней и кольцами трахеи.

Описаны случаи повреждения купола плевры с возникновением пневмоторакса, ошибочного вскрытия пищевода вместо просвета трахеи, полного разрыва трахеи при грубом введении трахеостомической трубки в отверстие недостаточного диаметра. Избежать этих осложнений можно, тщательно выполняя технику оперативного вмешательства.

Коникотомия

Коникотомия - рассечение срединной перстнещитовидной (конической) связки (lig. cricothyroideum medianum), расположенной между нижним краем щитовидного и верхним краем перстневидного хрящей гортани.

Между конической связкой и кожей по средней линии шеи располагается тонкий слой подкожной клетчатки и имеется незначительная прослойка мышечных волокон, отсутствуют крупные сосуды и нервы. По нижнему краю щитовидного хряща проходит средняя гортанная артерия. Чтобы не повредить эту артерию при операции коникотомии, следует проводить поперечный разрез срединной перстнещитовидной (конической) связки ближе к перстневидному, а не к щитовидному хрящу. Иногда среднюю часть связки прободают сравнительно тонкие перстнещитовидные артерии.

Для обнаружения срединной щитоподъязычной связки у мужчин нащупывают выступ щитовидного хряща, палец по средней линии перемещают вниз и определяют бугорок перстневидного хряща, выше которого и располагается связка. У женщин и детей щитовидный хрящ может контурироваться хуже, чем перстневидный. У них целесообразно, перемещая палец вверх по средней линии от яремной вырезки грудины, первоначально обнаружить перстневидный хрящ, а над ним - срединную перстнещитовидную связку.

Показания. Коникотомия производится при внезапной асфиксии, когда нет времени для выполнения типичной трахеостомии или интубации.

Преимущество коникотомии перед трахеостомией заключается в быстроте (в течение нескольких десятков секунд) выполнения, технической простоте и безопасности. При коникотомии исключается возможность повреждения магистральных сосудов, глотки, пищевода, так как заднюю стенку гортани на уровне разреза образует плотная пластинка перстневидного хряща. Голосовые складки расположены выше перстнещитовидной мембраны, поэтому при ее рассечении они не повреждаются.

Недостатки коникотомии. Нахождение в просвете гортани канюли может приводить к быстрому развитию хондроперихондрита ее хрящей с последующим возникновением стойкого стеноза. Поэтому после восстановления дыхания производят типичную трахеостомию и канюлю перемещают в трахеостому.

Положение больного: на спине под лопатки подкладывается валик высотой 10-15 см, голова запрокинута. По возможности производят обработку операционного поля и проводят инфильтрационную анестезию.

Техника операции. Врач, встав справа от больного, указательным пальцем левой руки нащупывает бугорок перстневидного хряща и углубление между ним и нижним краем щитовидного хряща, соответствующее расположению конической связки. Большим и средним пальцами левой руки фиксируют щитовидный хрящ, натягивая кожу над хрящами гортани и смещая кзади грудино-ключично-сосцевидные мышцы с расположенными под ними шейными сосудистыми пучками, второй палец находится между дугой перстневидного и нижним краем щитовидного хряща. Скальпелем проводят горизонтальный поперечный разрез кожи и подкожной клетчатки шеи длиной около 2 см на уровне верхнего края перстневидного хряща. Второй палец вводится в разрез так, чтобы верхушка ногтевой фаланги упиралась в мембрану. По ногтю, касаясь его плоскостью скальпеля, перфорируют связку и вскрывают просвет гортани. Край раны разводят расширителем Труссо или кровоостанавливающим зажимом, через отверстие в гортань вводят канюлю подходящего диаметра.

Остановки кровотечения, как правило, не требуется, а манипуляция занимает обычно 15-30 с. Трубку, введенную в просвет трахеи, фиксируют к шее.

В примитивных условиях при неотложной ситуации для рассечения тканей можно использовать перочинный нож. Для расширения раны после рассечения конической связки в нее вводят плоский предмет подходящего размера и разворачиваются поперек раны, увеличивая отверстие для прохождения воздуха. В качестве канюли можно использовать цилиндр от авторучки, кусок резиновой трубки и т.п.

Пункционная коникотомия. Типичная коникотомия у детей опасна из-за высокой вероятности повреждения хрящей гортани. Поврежденные хрящи отстают в развитии, что приводит к сужению дыхательных путей. Поэтому у больных в возрасте до 8 лет выполняют пункционную (с помощью иглы) коникотомию. При использовании иглы нарушается целостность только конической связки.

Положение больного: на спине с подложенным под плечи валиком и запрокинутой головой.

Техника операции. Большим и средним пальцем фиксируют гортань за боковые поверхности щитовидного хряща, указательным пальцем определяют щитоподъязычную связку. Иглу с широким просветом вводят в мембрану строго по срединной линии до ощущения «про-вала». Это указывает на то, что конец иглы находится в полости гортани. Иглу фиксируют полоской липкого пластыря. Для увеличения дыхательного потока можно последовательно вставить несколько игл. Микроконикотомию выполняют за несколько секунд.

В настоящее время выпускаются специальные коникотомические наборы, которые состоят из бритвы-жала для рассечения кожи, троакара для проведения в гортань специальной канюли и самой канюли, надетой на троакар.

Операции на щитовидной железе

Показания. Оперативные вмешательства на щитовидной железе выполняют при тиреотоксическом узлом или диффузном зобе, не поддающемся консервативному лечению, эутиреоидном узлом зобе, увеличивающемся на фоне консервативной терапии, вызывающем сдавление органов шеи и ее косметическую деформацию, доброкачественных и злокачественных опухолей. В некоторых случаях операции производят при аутоиммунном тиреоидите и фиброзном тиреоидите Риделя.

В зависимости от объема удаляемых тканей железы выделяют: экономную резекцию - удаление узла с прилежащими тканями; субтотальную резекцию - почти полное удаление железы с оставлением в каждой доле 3-6 г ее тканей; гемитиреоидэктомию (лобэктомию) - удаление доли железы; гемитиреоидэктомию с удалением перешейка; тиреоидэктомию - полное удаление щитовидной железы при распространенной злокачественной опухоли.

Субтотальная резекция щитовидной железы

Наиболее часто выполняют субтотальную субфасциальную резекцию щитовидной железы по О.В. Николаеву.

Техника операции. Воротничкообразный разрез кожи с подкожной клетчаткой проводят от медиального края одной грудиноключично-сосцевидной мышцы до медиального края другой на 1,5 см выше яремной вырезки грудины. Рассекают поверхностную фасцию с подкожной мышцей шеи. Край разреза оттягивают кверху и книзу, захватывают и пересекают между двумя зажимами поверхностные шейные вены, расположенные между первой и второй фасцией. Под вторую и третью фасции вводят раствор новокаина для облегчения выполнения следующего этапа - отсепаровки и рассечения фасции.

Затем обнажают грудиноподъязычные, грудинощитовидные и лопаточно-подъязычные мышцы, покрывающие щитовидную железу спереди. С помощью зажима Кохера тупо отделяют от остальных мышц медиально расположенные грудиноподъязычные мышцы, захватывают их двумя зажимами, наложенными в поперечном направлении, и рассекают между ними.

Раствор новокаина вводят под париетальный листок четвертой фасции по обе стороны от срединной линии, с тем чтобы он распространился под фасциальной капсулой щитовидной железы и блокировал подходящие к железе нервы. Это облегчает выполнение следующего этапа операции - выделение правой доли железы и вывихивание ее в рану. Для этого разводят края грудинощитовидных мышц, по средней линии вертикально рассекают париетальный листок четвертой фасции и тупо (частично инструментом, частично пальцем) отслаивают париетальный листок фасции железы от висцерального. Затем хирург пальцем вывихивает в рану долю железы. Далее надсекают висцеральный листок четвертой фасции, окружающий железу, он отслаивается от ее собственной капсулы спереди назад в пределах границ зоны резекции доли, при

этом освобождаются ее верхний и нижний полюсы. В процессе препаровки захватывают зажимами и пересекают сосуды, проходящие между наружной фасциальной и внутренней собственной оболочкой железы.

Пересекают перешеек, кровотокающие сосуды захватывают зажимами. Затем производят частичное поэтапное отсечение доли железы, начиная от трахеи в латеральном направлении, долю при этом фиксируют пальцем. Ткань железы вместе с собственной капсулой последовательно захватывают небольшими порциями зажимами и отсекают. Если больного оперируют под местной анестезией, то после каждого захвата паренхимы железы производят голосовой контроль состояния возвратного нерва. Изменение тембра голоса свидетельствует о раздражении нерва и необходимости уменьшения объема захваченных тканей.

В доле железы рекомендуется оставлять участок тканей размером 15x15 или 10x20 мм.

Сшивают рассеченные части наружной капсулы железы, тем самым закрывается культя правой доли. Затем аналогичными приемами резецируют левую долю железы.

Культи долей железы прикрывают грудинощитовидными мышцами, удаляют валик из-под плеч больного, матрасными швами сшивают грудиноподъязычные мышцы. Полость раны вновь промывают, к культям железы подводят дренажи из полоски резины, на кожу и подкожную клетчатку накладывают швы.

Осложнения в процессе оперативного вмешательства: кровотечение, удаление околощитовидных желез, повреждение возвратного нерва, воздушная эмболия вследствие пересечения вен без их предварительного лигирования.

Профилактика осложнений заключается в тщательности выполнения оперативных приемов

Эндоскопические операции на щитовидной железе

Эндоскопические или эндовидеоскопические операции на щитовидной железе - это вмешательства, выполняемые через кожный разрез или троакар инструментами для эндохирургии под визуальным контролем через оптическую систему. В процессе операции изображение анатомических структур с помощью видеокамеры выводится на монитор.

Техника операции. Для выполнения операции обычно используется так называемый мини-доступ, при котором длина кожного разреза 2-5 см. При его выполнении не пересекают поверхностные вены шеи, грудиноподъязычные мышцы, что предупреждает развитие выраженного отека тканей после операции и формирование грубого рубца. Система наблюдения обеспечивает оптическое увеличение операционного поля и облегчает хирургу ориентирование в топографических взаимоотношениях анатомических структур. Эндохирургические инструменты диаметром от 2 до 12 мм позволяют выполнять все оперативные приемы, присущие традиционной хирургической технике. Захват органа производят зажимом, разделение тканей - диссектором, рассечение тканей - эндоскопическими ножницами или электрохирургическим способом. Перед пересечением сосудов перевязывают лигатурами или на них накладывают титановые клипсы, их прошивают скобками эндоскопическим сшивающим аппаратом, используют электро-, лазеро-, ультразвуковую коагуляцию. Преимущества эндоскопических операций перед традиционными заключаются в снижении интенсивности боли в послеоперационном периоде, уменьшении числа осложнений, сокращении сроков стационарного лечения, формировании малозаметного кожного рубца.

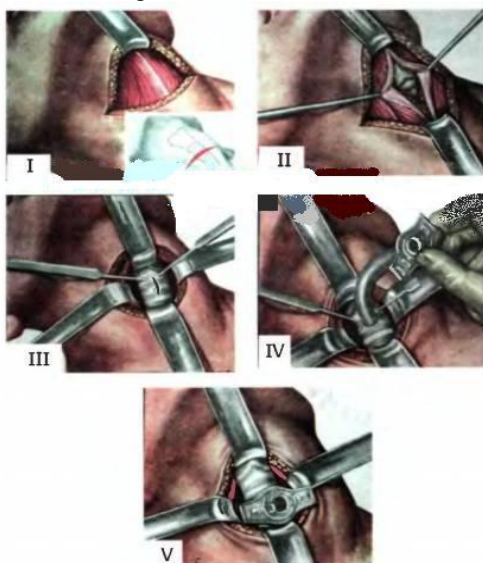
V. Задания для самостоятельной работы:

Задание №1.

Укажите, почему при шейной вагосимпатической блокаде по А. В. Вишневному следует убедиться в отсутствии в шприце крови?

Задание №2.

Назовите операцию. Укажите этапы:



I -	
II -	

II -	
IV -	
V -	

Задание №3.

Составьте задачу по теме занятия. (В тетради)

Задание №4.

Составьте 5 тестов по теме занятия. (В тетради)

VI. Контрольные вопросы:

1. Показания и техника выполнения вагосимпатической блокады по Вишневному.
2. Трахеостомия: показания, виды, техника выполнения и возможные осложнения.
3. Показания и техника выполнения субтотальной субфасциальной резекции щитовидной железы по Николаеву.

VII. Учебные задачи:

№1. После резекции щитовидной железы по поводу тиреотоксического зоба у больной появилась осиплость голоса. Вследствие какой технической ошибки возникло это осложнение? Какая методика операции позволяет избежать этого осложнения, а также повреждения других органов?

(Ответ: при мобилизации задней поверхности щитовидной железы у нижнего полюса был рассечен или раздавлен кровоостанавливающим зажимом возвратный гортанный нерв (нерв образует перекрест с нижней щитовидной артерией). Это осложнение исключается при субтотальной субфасциальной резекции щитовидной железы по О. В. Николаеву - железа выщипывается из собственной капсулы при сохранении задних отделов нижнего полюса. Сохраняя капсулу и нижний полюс органа, удается избежать повреждения паращитовидных желез, пищевода, общей сонной артерии и возвратного гортанного нерва)

№2. У ребенка, больного дифтерией, возникли резкие затруднения внешнего дыхания, появился акроцианоз, в дыхании участвуют вспомогательные мышцы. Какая срочная операция показана ребенку? Назовите осложнения, которые встречаются при этой операции. Перечислите специальные инструменты, необходимые для её выполнения.

(Ответ: острая дыхательная недостаточность возникла вследствие острого отека слизистой оболочки гортани (наиболее выражен в межсвязочном отделе) токсического (инфекционного) происхождения. Ребенку показана нижняя трахеостомия, для выполнения которой необходимы следующие специальные инструменты: два крючка Фарабефа, небольшой тупой крючок для смещения перешейка щитовидной железы, два однозубых крючка, расширитель трахеи (Труссо, Лаборда), трахеостомическая канюля (Люэра, Бьерка). При проведении трахеостомии могут возникнуть осложнения: кровотечение и воздушная эмболия, «недовскрытие» (введение канюли в подслизистый слой) и «перевскрытие» трахеи (ранение пищевода), ранение общей сонной артерии и плечевого ствол, повреждение перешейка щитовидной железы, подкожная эмфизема, выпадение канюли из трахеи)

№3. При выполнении нижней трахеостомии в момент рассечения трахеи возникло артериальное кровотечение. Какие артерии могут быть повреждены при трахеостомии? Укажите меры профилактики этих осложнений.

(Ответ: при нижней трахеостомии могут быть повреждены низшая щитовидная артерия, плечевого ствол, левая общая сонная артерия и даже дуга аорты (у детей и женщин). С целью предупреждения ранения этих артерий следует: обеспечить правильное положение больного на операционном столе (валик высотой 12-15 см под лопатки, голова запрокинута, внешние ориентиры соответствуют прямой, находящейся по срединной линии); тщательно отделить от претрахеальной клетчатки переднюю стенку трахеи (при доступе к трахее внутренним ориентиром является «белая линия» шеи); зафиксировать трахею и убедиться в отсутствии крупных кровеносных сосудов в ране)

VIII. Контрольные тесты:

В состав латеральной области шеи входят два треугольника: (2)

- + лопаточно-ключичный
- лопаточно-трахеальный
- + лопаточно-трапециевидный
- поднижнечелюстной
- сонный

Блуждающий нерв, находясь в одном фасциальном влагалище с общей сонной артерией и внутренней яремной веной, располагается по отношению к этим кровеносным сосудам: (1)

- медиальнее общей сонной артерии
- латеральнее внутренней яремной вены
- спереди между артерией и веной
- + сзади между артерией и веной

При субтотальной резекции щитовидной железы должна быть оставлена часть железы, содержащая паращитовидные железы. Такой частью является: (1)

- верхний полюс боковых долей
- + задне-внутренняя часть боковых долей
- задне-наружная часть боковых долей
- передне-внутренняя часть боковых долей
- передне-наружная часть боковых долей
- нижний полюс боковых долей

Во время операции струмэктомии, выполняемой под местной анестезией, при наложении зажимов на кровеносные сосуды щитовидной железы у больного возникла осиплость голоса из-за: (1)

- нарушения кровоснабжения гортани
- сдавления верхнего гортанного нерва
- + сдавления возвратного гортанного нерва

Для наружной сонной артерии характерными являются два признака: (2)

- + наличие отходящих ветвей
- отсутствие боковых ветвей
- + медиальное расположение
- латеральное расположение
- слабая пульсация по сравнению с внутренней сонной артерией

IX. Глоссарий:

Lig. Cricothyroideum medianum	Срединная перстнещитовидная связка
Plica vocalis	Голосовые складки
Médiastinotomie	Медиастинотомия
Articulatio sternoclavicularis	Грудино-ключичное сочленение
V. Jugularis interna	Внутренняя яремная вена
Vertebra cervicalis	Шейный позвонок
Arteria carotis externa	Наружная сонная артерия
Arteria thyroidea superior	Верхняя щитовидная артерия

Методические указания к практическому занятию и к выполнению внеаудиторной самостоятельной работе по теме:
«Топографическая анатомия туловища: топографическая анатомия органов брюшной полости: верхний этаж. Оперативные вмешательства на органах верхнего этажа брюшной полости.»

Мотивационная характеристика: знание расположения магистральных сосудисто-нервных пучков, органов брюшной полости позволяет предвидеть пути распространения гнойных процессов и своевременно проводить хирургические вмешательства. Знание путей метастазирования в лимфатические узлы позволят своевременно диагностировать локализацию злокачественных образований изучаемой области.

I. Цели:

Студент должен знать:	Студент должен уметь:	Студент должен владеть:
<ol style="list-style-type: none"> 1. Полость брюшины. Деление на этажи. Сумки верхнего этажа брюшной полости. Особенности детского возраста. 2. Желудок, анатомическое строение, расположение (скелетотопия, синтопия, голотопия), кровоснабжение, иннервация, крово - и лимфоотток (схема Мельникова). Особенности детского возраста. 3. Двенадцатиперстная кишка: анатомическое строение, расположение (скелетотопия, синтопия, голотопия), кровоснабжение, иннервация, крово - и лимфоотток. Особенности детского возраста. 4. Печень: анатомическое строение, расположение (скелетотопия, синтопия, голотопия), кровоснабжение, иннервация, крово и лимфоотток. Особенности детского возраста. 5. Внепеченочные желчные пути. Желчный пузырь Общий печеночный проток. Кровоснабжение, иннервация, крово - и лимфоотток. Особенности детского возраста. 6. Поджелудочная железа: расположение (скелетотопия, синтопия, голотопия), кровоснабжение, иннервация, крово - и лимфоотток. Особенности детского возраста. 7. Селезенка: расположение (скелетотопия, синтопия, голотопия), кровоснабжение, иннервация, крово - и лимфоотток. Особенности детского возраста. 	<ol style="list-style-type: none"> 1. Производить осмотр брюшной полости и хода брюшины. 2. Производить осмотр органов верхнего этажа брюшной полости. 3. Препарировать сальниковую сумку. 4. Препарировать печёчно-двенадцатиперстную связку. 	<ol style="list-style-type: none"> 1. Навыками осмотра и пальпации груди. 2. Методикой препарирования выделенной области 3. Навыками работы с хирургическим инструментарием для операций на груди и органах грудной полости. 4. Навыками хирургических манипуляций на каждом этапе

II. Вопросы для проверки исходного уровня знаний:

1. Брюшина: париетальная, висцеральная; полость брюшины, брыжейка, связки, складки, сумки (печёночная, подпечёночная, преджелудочная, сальниковая); ее взаимоотношения с органами брюшной полости.
2. Верхний отдел брюшной полости.
3. Малый и большой сальники. Сумки брюшной полости.
4. Анатомия печени, внепеченочных желчных путей, желчного пузыря.
5. Хирургическая анатомия желудка
6. Хирургическая анатомия двенадцатиперстной кишки,
7. Хирургическая анатомия поджелудочной железы,
8. Хирургическая анатомия селезенки,
9. Хирургическая анатомия чревного ствола,
10. Хирургическая анатомия воротной вены.

III. Объект изучения - организм человека.

IV. Информационная часть:

Брюшина (*peritoneum*) - серозная оболочка, изнутри выстилающая стенки живота и большинство его органов, образует в полости живота замкнутую полость - полость брюшины (*cavitas peritonei*).

✓ Брюшина, выстилающая стенки живота, называется пристеночной, или париетальной брюшиной (*peritoneum parietale*).

✓ Брюшина, выстилающая органы брюшной полости, называется висцеральной брюшиной (*peritoneum viscerale*).

Полость брюшины поперечной ободочной кишкой и её брыжейкой (*colon transversum et mesocolon*) делится на два этажа.

➤ Верхний этаж брюшной полости расположен выше поперечной ободочной кишки и её брыжейки, его занимают печень, селезенка, желудок, частично двенадцатиперстная кишка; здесь расположены правая и левая печёночные, преджелудочная, подпечёночная и сальниковая сумки.

➤ Нижний этаж брюшной полости расположен ниже поперечной ободочной кишки и её брыжейки, содержит петли тощей и подвздошной кишок (*jejunum et ileum*), слепую кишку (*caecum*), червеобразный отросток (*appendix vermiformis*), ободочную кишку (*colon*), боковые каналы и брыжеечные синусы.

Желудок (*gaster*) представляет собой мышечно-эластическое расширение пищеварительного тракта, расположенное между пищеводом и двенадцатиперстной кишкой. В желудке накапливается и переваривается пища. Верхнее - входное отверстие, через которое поступает пища, называется кардиальным отверстием (*ostium cardiacum*), а нижнее - выходное - отверстием привратника (*ostium pyloricum*). У желудка различают переднюю стенку (*partes anterior*) и заднюю стенку (*partes posterior*). Стенки переходят одна в другую посредством краев: малой кривизны (*curvatura minor*) и большой кривизны (*curvatura major*). Малая кривизна направлена вправо и вверх, большая - влево и вниз. Часть желудка, прилегающая к пищеводу, называется кардиальной частью или *кардией* (*pars cardiaca; cardia*); противоположная, примыкающая к двенадцатиперстной кишке, - привратниковой (*пилорической*) частью (*pars pylorica*). Расширенное начало привратниковой части называют привратниковая пещера (*antrum pyloricum*), которая суживается и переходит в канал привратника (*canalis pyloricus*). Выход из желудка - привратник (*pylorus*) - окружает отверстие привратника. Он имеет заметный перехват, которому изнутри соответствует круговая мышца - сфинктер привратника (*musculus sphincterpyloricus*). Самая верхняя часть желудка, находящаяся сверху и слева от кардии, представляет собой свод желудка (*formix gastricus*) или дно желудка (*fundus gastricus*). Между пищеводом и сводом желудка образуется острый угол - кардиальная вырезка (*incisura cardialis*). Стенка желудка состоит из 3 оболочек: слизистой оболочки с подслизистой основой, мышечной и серозной оболочек.

Двенадцатиперстная кишка (*duodenum*) - подковообразная трубка длиной 25-30 см и шириной 4-6 см. Выпуклый край подковы направлен вправо и назад, а вогнутый окружает головку поджелудочной железы. Двенадцатиперстную кишку подразделяют на 4 части.

❖ Верхняя часть (*pars superior*) длиной 4-5 см начинается от привратника на уровне I поясничного позвонка и идет вверх, назад и направо до шейки жёлчного пузыря, где образует изгиб кишки вниз - верхний изгиб (*flexura duodeni superior*). Участок от отверстия привратника до первой круговой складки слизистой оболочки называют ампулой или луковичей (*ampulla seu bulbus duodeni*). От верхней части к воротам печени идет печёчно-дуоденальная связка (*ligamentum*)

❖ Нисходящая часть (*pars descendes*) длиной 8-10 см располагается от верхнего изгиба до уровня III-IV поясничных позвонков, где образуется второй - нижний изгиб (*flexura duodeni inferior*), направленный влево. Медиально, примерно на середине этой части, располагается продольная складка двенадцатиперстной кишки (*plica longitudinalis duodeni*), которая заканчивается большим сосочком двенадцатиперстной кишки (*papilla duodeni major*). Через большой сосочек в кишку открывается печёчно-поджелудочная ампула (*ampulla hepatopancreatica*), образованная слиянием общего жёлчного протока (*ductus choledochus*) и протока поджелудочной железы (*ductus pancreaticus*). Через расположенный выше малый сосочек двенадцатиперстной кишки (*papilla duodeni minor*) в кишку открывается добавочный проток поджелудочной железы (*ductus pancreaticus accessorius*)

❖ Горизонтальная часть (*pars horizontalis*), самая узкая и длинная (10-12 см), проходит на уровне III-IV поясничного позвонка справа налево.

❖ Восходящая часть (*pars ascendens*) - продолжение предыдущей, самая короткая (2-3 см); поднимается к левому краю I-II поясничного позвонка, где имеется резкий двенадцатиперстно-тощекишечный изгиб (*flexura duodenojejunalis*), являющийся местом перехода двенадцатиперстной кишки в тощую кишку (*hepatoduodenale*), в которой находятся воротная вена печени, общий жёлчный проток и собственная печёночная артерия.

Печень (*hepar*) - самая крупная железа в организме человека. Она имеет сложное строение и многогранные функции (выделение желчи, барьерная, защитная, участие в кроветворении, обмене веществ и поддержании водного баланса). Этот орган неправильной формы, относится к паренхиматозным. Масса печени взрослого человека 1,5-2,0 кг. Различают две поверхности: верхнюю - диафрагмальную (*facies diaphragmatica*) и нижнюю - внутреннюю или висцеральную (*facies visceralis*), которые отделены друг от друга нижним краем (*margo inferior*). Выпуклая диафрагмальная поверхность разделяется на верхнюю, переднюю, заднюю и правую части. На задней части диафрагмальной поверхности печени между листками венечной связки (*ligamentum coronarium*) располагается внебрюшинное поле (*area nuda*).

Висцеральная поверхность печени имеет несколько вдавлений от прилегающих органов (справа налево): почечное (*impressio renalis*), надпочечниковое (*impressio suprarenalis*), ободочнокишечное (*impressio colica*), двенадцатиперстникокишечное (*impressio duodenalis*), привратниковое (*impressio pylorica*) и желудочное (*impressio gastrica*). Кроме того, на этой поверхности находятся 3 глубокие борозды, разделяющие печень на 4 доли: две борозды направлены продольно - правая и левая продольные борозды, а одна - ворота печени (*porta hepatis*) - поперечно.

Топография печени

Печень расположена в верхнем этаже брюшной полости, почти целиком справа под диафрагмой. Её границы проецируются в правую подреберную и эпигастральную области живота. Верхняя граница печени проходит дугообразно от десятого межреберья справа по средней подмышечной линии до четвертого межреберья по правой среднеключичной линии к основанию мечевидного отростка грудной по срединной линии. Слева она может достигать среднеключичной линии в пятом межреберье. Нижняя граница печени идет по реберной дуге (X ребро) до места соединения IX и VIII ребра и далее через эпигастральную область на середине расстояния между пупком и основанием мечевидного отростка грудной к месту соединения с верхней границей в пятом межреберье. Печень прилежит к диафрагме, которая слева отделяет её одноименную поверхность от сердца и перикарда. Снизу печень соприкасается с правым изгибом ободочной кишки, правой почкой и надпочечником, нижней полой веной, верхней частью двенадцатиперстной кишки, желудком, желчным пузырем, поперечной ободочной кишкой.

Жёлчный пузырь (*vesica biliaris; vesicafellea*) - вместилище для желчи грушевидной формы; залегает в ямке желчного пузыря на висцеральной поверхности печени). Брюшина покрывает желчный пузырь, кроме поверхности, сращенной с печенью (мезоперитонеальное положение). Передний конец пузыря, немного выступающий за нижний край печени, называется дном желчного пузыря (*fundus vesicae biliaris*), задний, суженный конец, образует шейку желчного пузыря (*collum vesicae biliaris*), а участок между дном и шейкой - тело пузыря (*corpus vesicae felleae*). Переход тела в шейку пузыря называется воронкой (*infundibulum vesicae biliaris*). От шейки пузыря начинается пузырный проток (*ductus cysticus*). Здесь слизистая оболочка имеет спиральную складку (*plica spiralis*), играющую роль клапана при повышении внутрибрюшного давления. Пузырный проток длиной 3-4 см, соединяется с общим печеночным протоком с образованием общего желчного протока (*ductus choledochus*). Последний проходит в печеночно-дуоденальной связке, далее - позади двенадцатиперстной кишки, затем - в толще головки поджелудочной железы и открывается в нисходящую часть двенадцатиперстной кишки. Перед впадением в кишку он сливается с протоком поджелудочной железы, образуя печеночно-поджелудочную ампулу (*ampulla hepatopancreatica*). Ампула открывается отверстием на вершине большого сосочка двенадцатиперстной кишки (*papilla duodeni major*). Перед слиянием каждый из протоков имеет утолщение мышечного слоя - сфинктер общего желчного протока (*musculus sphincter ductus choledochi*) и сфинктер протока поджелудочной железы (*musculus sphincter ductus pancreatici*). У места впадения печеночно-поджелудочной ампулы в двенадцатиперстную кишку в стенке образуется сфинктер печеночно-поджелудочной ампулы (*musculus sphincter ampullae hepatopancreaticae*).

Сумки верхнего этажа брюшной полости

Правая печеночная сумка (*bursa hepatica dextra*) располагается между диафрагмой и правой долей печени и ограничена.

- ❖ сзади правой венечной связкой печени (*lig. coronarium hepatis dextrum*);
- ❖ слева серповидной связкой (*lig. falciforme*);
- ❖ справа и снизу открывается в подпеченочную сумку и правый боковой канал, снизу свободно сообщается с нижним этажом брюшной

полости.

Левая печеночная сумка (*bursa hepatica sinistra*) лежит между диафрагмой и левой долей печени и ограничена:

- ❖ сзади левой венечной связкой печени (*lig. coronarium hepatis sinistrum*);
- ❖ справа серповидной связкой (*lig. falciforme*);
- ❖ слева левой треугольной связкой печени (*lig. triangulare hepatis sinistra*)
- ❖ спереди сообщается с преджелудочной сумкой.

Преджелудочная сумка (*bursa praegastrica*) располагается между желудком и левой долей печени и ограничена:

- ❖ спереди нижней поверхностью левой доли печени;
- ❖ сзади малым сальником (*omentum minus*) и передней стенкой желудка;
- ❖ сверху воротами печени;
- ❖ снизу свободно сообщается с нижним этажом брюшной полости.

Подпеченочная сумка (*bursa subhepatica*) ограничена:

- ❖ спереди сверху нижней поверхностью правой доли печени;
- ❖ снизу поперечной ободочной кишкой и её брыжейкой (*colon et mesocolon*);
- ❖ слева воротами печени и сальниковым отверстием (*foramen epiploicum*);
- ❖ справа открывается в правый боковой канал.

Сальниковая сумка (*bursa omentalis*), представляет собой щелевидную полость, расположенную позади желудка и сообщается с подпеченочной сумкой через сальниковое отверстие (*foramen epiploicum*), которое ограничено:

спереди печеночно-дуоденальной связкой (*lig. hepatoduodenal*), в которой проходят:

- ❖ общий желчный проток (*ductus chole-dochus*),
- ❖ воротная вена (*v. portae*),
- ❖ собственная печеночная артерия (*a. hepatica propria*);
- ❖ сзади печеночно-почечной связкой (*lig. hepatorenale*) и проходящей вблизи неё нижней полой веной;
- ❖ снизу дуоденально-почечной связкой (*lig. duodeno-renale*);
- ❖ сверху хвостатой долей печени.

Сальниковая сумка состоит из предверия (*vestibulum bursae omentalis*) и желудочно-поджелудочного мешка (*saccus gastropancreaticus*).

Особенности строения желудка у детей

У новорожденных желудок имеет округлую или несколько вытянутую форму, расположен в левой подреберной области, в большинстве случаев горизонтально, спереди прикрыт левой долей печени, пилорическая часть располагается вблизи сагиттальной плоскости у ворот печени. В грудном возрасте относительные размеры печени уменьшаются и большая кривизна с частью передней стенки желудка выходит из-под края печени, а к 7 годам устанавливаются взаимоотношения, характерные для взрослых.

Желудок (*gaster*) представляет собой мышечно-эластическое расширение пищеварительного тракта, расположенное между пищеводом и двенадцатиперстной кишкой. В желудке накапливается и переваривается пища. Верхнее - входное отверстие, через которое поступает пища, называется *кардиальным отверстием* (*ostium cardiacum*), а нижнее - выходное - *отверстие привратника* (*ostium pyloricum*). У желудка различают *переднюю стенку* (*paries anterior*) и *заднюю стенку* (*paries posterior*). Стенки переходят одна в другую посредством краев: *малой кривизны* (*curvatura minor*) и *большой кривизны* (*curvatura major*). Малая кривизна направлена вправо и вверх, большая - влево и вниз. Часть желудка, прилегающая к пищеводу, называется *кардиальной частью* или *кардией* (*pars cardiaca; cardia*); противоположная, примыкающая к двенадцатиперстной кишке, - *привратниковой (пилорической) частью* (*pars pylorica*). Расширенное начало привратниковой части называют *привратниковой пещерой* (*antrum pyloricum*), которая суживается и переходит в *канал привратника* (*canalis pyloricus*). Выход из желудка - *привратник* (*pylorus*) - окружает *отверстие привратника*. Он имеет заметный перехват, которому изнутри соответствует круговая мышца - *сфинктер привратника* (*musculus sphincterpyloricus*). *Самая верхняя часть желудка, находящаяся сверху и слева от кардии, представляет собой свод желудка (fundus gastricus)* или *дно желудка (fundus gastricus)*. *Между пищеводом и сводом желудка образуется острый угол - кардиальная вырезка (incisura cardialis)* Стенка желудка состоит из 3 оболочек: слизистой оболочки с подслизистой основой, мышечной и серозной оболочек.

Двенадцатиперстная кишка (*duodenum*) - подковообразная трубка длиной 25-30 см и шириной 4-6 см. Выпуклый край подковы направлен вправо и назад, а вогнутый окружает головку поджелудочной железы. Двенадцатиперстную кишку подразделяют на 4 части.

❖ **Верхняя часть (*pars superior*)** длиной 4-5 см начинается от привратника на уровне I поясничного позвонка и идет вверх, назад и направо до шейки желчного пузыря, где образует изгиб кишки вниз - верхний изгиб (*flexura duodeni superior*). Участок от отверстия привратника до первой круговой

складки слизистой оболочки называют ампулой или луковицей (*ampulla seu bulbus duodeni*). От верхней части к воротам печени идет печёчно-дуоденальная связка (*ligamentum hepatoduodenale*)

❖ *Нисходящая часть (pars descendens)* длиной 8-10 см располагается от верхнего изгиба до уровня III-IV поясничных позвонков, где образуется второй - нижний изгиб (*flexura duodeni inferior*), направленный влево. Медиально, примерно на середине этой части, располагается продольная складка двенадцатиперстной кишки (*plica longitudinalis duodeni*), которая заканчивается большим сосочком двенадцатиперстной кишки (*papilla duodeni major*). Через большой сосочек в кишку открывается печёчно-поджелудочная ампула (*ampulla hepatopancreatica*), образованная слиянием общего жёлчного протока (*ductus choledochus*) и протока поджелудочной железы (*ductus pancreaticus*). Через расположенный выше малый сосочек двенадцатиперстной кишки (*papilla duodeni minor*) в кишку открывается добавочный проток поджелудочной железы (*ductus pancreaticus accessorius*)

❖ *Горизонтальная часть (pars horizontalis)*, самая узкая и длинная (10-12 см), проходит на уровне III-IV поясничного позвонка справа налево.

❖ *Восходящая часть (pars ascendens)* - продолжение предыдущей, самая короткая (2-3 см); поднимается к левому краю I-II поясничного позвонка, где имеется резкий двенадцатиперстно-тощекишечный изгиб (*flexura duodenojejunalis*), являющийся местом перехода двенадцатиперстной кишки в тощую кишку (*hepatoduodenale*), в которой находятся воротная вена печени, общий жёлчный проток и собственная печёчная артерия.

Печень (hepar) - самая крупная железа в организме человека. Она имеет сложное строение и многогранные функции (выделение жёлчи, барьерная, защитная, участие в кроветворении, обмене веществ и поддержании водного баланса). Этот орган неправильной формы, относится к *паренхиматозным*. Масса печени взрослого человека 1,5-2,0 кг. Различают две поверхности: верхнюю - *диафрагмальную (facies diaphragmatica)* и нижнюю - *висцеральную (facies visceralis)*, которые отделены друг от друга *нижним краем (margo inferior)*. Выпуклая диафрагмальная поверхность разделяется на верхнюю, переднюю, заднюю и правую части. На задней части диафрагмальной поверхности печени между листками *вечной связки (ligamentum coronarium)* располагается *внебрюшинное поле (area nuda)*.

Висцеральная поверхность печени имеет несколько вдавлений от прилегающих органов (справа налево): *почечное (impressio renalis)*, *надпочечниковое (impressio suprarenalis)*, *ободочнокишечное (impressio colica)*, *двенадцатиперстникокишечное (impressio duodenalis)*, *придаточное (impressio pylorica)* и *желудочное (impressio gastrica)*. Кроме того, на этой поверхности находятся 3 глубокие борозды, разделяющие печень на 4 доли: две борозды направлены продольно - *правая и левая продольные борозды*, а одна - *ворота печени (porta hepatis)* - поперечно.

Топография печени

Печень расположена в верхнем этаже брюшной полости, почти целиком справа под диафрагмой. Её границы проецируются в правую подрёберную и эпигастральную области живота. Верхняя граница печени проходит дугообразно от десятого межреберья справа по средней подмышечной линии до четвертого межреберья по правой среднеключичной линии к основанию мечевидного отростка грудины по срединной линии. Слева она может достигать среднеключичной линии в пятом межреберье. Нижняя граница печени идет по рёберной дуге (X ребро) до места соединения IX и VIII ребра и далее через эпигастральную область на середине расстояния между пупком и основанием мечевидного отростка грудины к месту соединения с верхней границей в пятом межреберье. Печень прилежит к диафрагме, которая слева отделяет её одноименную поверхность от сердца и перикарда. Снизу печень соприкасается с правым изгибом ободочной кишки, правой почкой и надпочечником, нижней полой веной, верхней частью двенадцатиперстной кишки, желудком, жёлчным пузырем, поперечной ободочной кишкой.

Жёлчный пузырь (vesica biliaris; vesicafellea) - вместилище для жёлчи грушевидной формы; залегает в ямке жёлчного пузыря на висцеральной поверхности печени). Брюшина покрывает жёлчный пузырь, кроме поверхности, сращенной с печенью (мезоперитонеальное положение). Передний конец пузыря, немного выступающий за нижний край печени, называется дном жёлчного пузыря (*fundus vesicae biliaris*), задний, суженный *конец*, образует шейку жёлчного пузыря (*collum vesicae biliaris*), а участок между дном и шейкой - телом пузыря (*corpus vesicae felleae*). Переход тела в шейку пузыря называется воронкой (*infundibulum vesicae biliaris*). От шейки пузыря начинается пузырный проток (*ductus cysticus*). Здесь слизистая оболочка имеет спиральную складку (*plica spiralis*), играющую роль клапана при повышении внутрибрюшного давления. Пузырный проток длиной 3-4 см, соединяется с общим печёчным протоком с образованием общего жёлчного протока (*ductus choledochus*). Последний проходит в печёчно-дуоденальной связке, далее - позади двенадцатиперстной кишки, затем - в толще головки поджелудочной железы и открывается в нисходящую часть двенадцатиперстной кишки. Перед впадением в кишку он сливается с протоком поджелудочной железы, образуя печёчно-поджелудочную ампулу (*ampulla hepatopancreatica*). Ампула открывается отверстием на вершине большого сосочка двенадцатиперстной кишки (*papilla duodeni major*). Перед слиянием каждый из протоков имеет утолщение мышечного слоя - сфинктер общего жёлчного протока (*musculus sphincter ductus choledochi*) и сфинктер протока поджелудочной железы (*musculus sphincter ductus pancreatici*). У места впадения печёчно-поджелудочной ампулы в двенадцатиперстную кишку в стенке образуется сфинктер печёчно-поджелудочной ампулы (*musculus sphincter ampullae hepatopancreaticae*).

Сумки верхнего этажа брюшной полости

Правая печёчная сумка (bursa hepatica dextra) располагается между диафрагмой и правой долей печени и ограничена.

❖ сзади правой *вечной связкой* печени (*lig. coronarium hepatis dextrum*);

❖ слева *серповидной связкой* (*lig. falciforme*);

❖ справа и снизу открывается в *подпечёчную сумку* и *правый боковой канал*, снизу свободно сообщается с нижним этажом брюшной полости.

Левая печёчная сумка (bursa hepatica sinistra) лежит между диафрагмой и левой долей печени и ограничена:

❖ сзади *левой вечной связкой* печени (*lig. coronarium hepatis sinistrum*);

❖ справа *серповидной связкой* (*lig. falciforme*);

❖ слева *левой треугольной связкой* печени (*lig. triangulare hepatis sinistra*)

❖ спереди сообщается с *преджелудочной сумкой*.

Преджелудочная сумка (bursa praegastrica) располагается между желудком и левой долей печени и ограничена:

❖ спереди *нижней поверхностью* левой доли печени;

❖ сзади *малым сальником (omentum minus)* и *передней стенкой* желудка;

❖ *сверху* воротами печени;

❖ *снизу* свободно сообщается с *нижним этажом* брюшной полости.

Подпечёчная сумка (bursa subhepatica) ограничена:

❖ *спереди* *сверху* *нижней поверхностью* правой доли печени;

❖ *снизу* *поперечной ободочной кишкой* и её *брыжейкой (colon et mesocolon)*;

❖ *слева* *воротами* печени и *сальниковым отверстием (foramen epiploicum)*;

❖ *справа* *открывается* в *правый боковой канал*.

Сальниковая сумка (bursa omentalis), представляет собой щелевидную полость, расположенную позади желудка и сообщается с *подпечёчной сумкой* через *сальниковое отверстие (foramen epiploicum)*, которое ограничено:

❖ *спереди* *печёчно-дуоденальной связкой (lig. hepatoduodenal)*, в которой проходят:

❖ *общий жёлчный проток (ductus choledochus)*,

❖ *воротная вена (v. portae)*,

❖ *собственная печёчная артерия (a. hepatica propria)*;

❖ *сзади* *печёчно-почечной связкой (lig. hepa-torenale)* и *проходящей* *вблизи* *неё* *нижней полой веной*;

❖ *снизу* *дуоденально-почечной связкой (lig. duo-denorenale)*;

❖ *сверху* *хвостатой долей* печени.

Сальниковая сумка состоит из *преддверия (vestibulum bursae omentalis)* и *желудочно-поджелудочного мешка (saccus gastropan-creaticus)*.

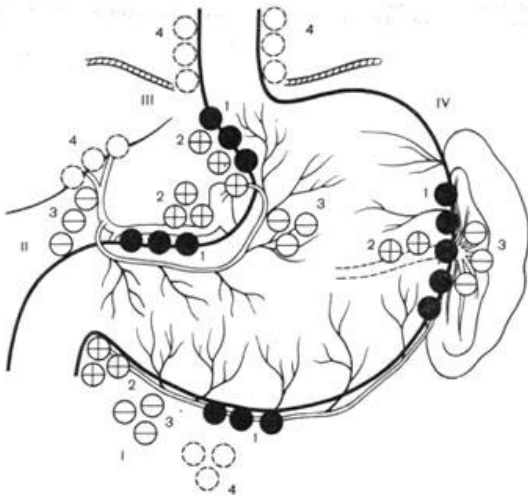
V. Задания для самостоятельной работы:

Задание №1.

Опишите, какие ориентиры используют при холецистэктомии для выделения и перевязки желчнопузырной артерии? Укажите анатомические образования, составляющие границы ориентира, имеющего вид треугольника.

Задание №2.

Укажите, что изображено на рисунке. Объясните схему Мельникова. Укажите пути метастазирования при раке желудка (в соответствии со схемой лимфооттока Мельникова).



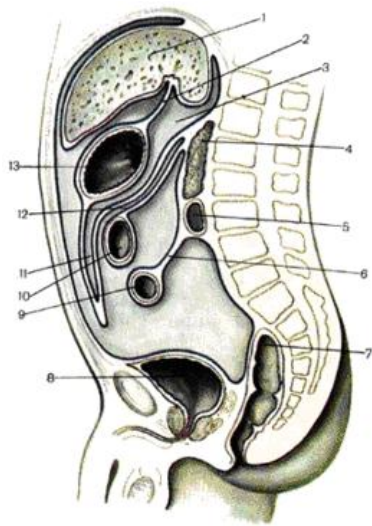
	I	II	III	IV

Задание №3.

Известно, что в верхнем этаже брюшной полости имеется сальниковая сумка и ряд пространств: преджелудочная, подпеченочная, правое поддиафрагмальное правое и левое поддиафрагмальное. Укажите возможные пути распространения патологического процесса из верхнего этажа в нижний этаж брюшной полости.

Задание №4.

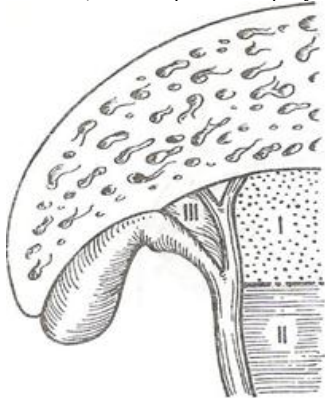Укажите, что изображено на рисунке. Укажите стенки сальниковой сумки:



1 -	8 -
2 -	9 -
3 -	10 -
4 -	11 -
5 -	12 -
6 -	13 -
7 -	-

Задание №5.

Укажите, что изображено на рисунке. Укажите клиническое значение треугольника Кало.



I -	
II -	
III -	

Задание №6.

Составьте задачу по теме занятия. (В тетради)

Задание №7.

Составьте 5 тестов по теме занятия. (В тетради)

VI. Контрольные вопросы:

1. Полость брюшины.
2. Деление на этажи.
3. Сумки верхнего этажа брюшной полости.
4. Желудок, анатомическое строение, расположение (скелетотопия, синтопия, голотопия), кровоснабжение, иннервация, крово - и лимфоотток (схема Мельникова).

5. Двенадцатиперстная кишка: анатомическое строение, расположение (скелетотопия, синтопия, голотопия), кровоснабжение, иннервация, крово - и лимфоотток.

6. Печень: анатомическое строение, расположение (скелетотопия, синтопия, голотопия), кровоснабжение, иннервация, крово - и лимфоотток.

7. Внепеченочные желчные пути. Желчный пузырь Общий печеночный проток. Кровоснабжение, иннервация, крово - и лимфоотток.
8. Поджелудочная железа: расположение (скелетотопия, синтопия, голотопия), кровоснабжение, иннервация, крово - и лимфоотток.
9. Селезенка: расположение (скелетотопия, синтопия, голотопия), кровоснабжение, иннервация, крово - и лимфоотток.

VII. Учебные задачи:

№1. У больного В., 17 лет, как осложнение прободной язвы задней стенки желудка развился правосторонний поддиафрагмальный абсцесс.

Объясните механизм возникновения этого осложнения.

(Ответ: Экссудат из сальниковой сумки через сальниковое (Винслово) отверстие распространился в печеночную сумку.)

№2. У больного Т., 17 лет, поступившего в хирургическое отделение с диагнозом: «Острый панкреатит», выявлены симптомы разлитого перитонита. Объясните путь распространения экссудата в нижней отдел (этаж) брюшной полости.

(Ответ: Из сальниковой сумки экссудат через сальниковое (Винслово) отверстие поступает в печеночную сумку, а из нее по правому латеральному каналу в нижний отдел (этаж) брюшной полости. Существует возможность распространения экссудата в брюшинную полость таза.)

№3. У больного А., 17 лет, после прободной язвы передней стенки желудка (сопровождалось «кинжальными болями» в эпигастрии) боли уменьшились, что позволяет думать о прикрытии места перфорации. Какой орган брюшной полости чаще всего участвует в ограничении воспалительного процесса образованием спаек? Почему? Какое исследование позволит уточнить диагноз?

(Ответ: Большой сальник. Он характеризуется значительной подвижностью, наличием большого количества нервных рецепторов, лимфатических и кровеносных сосудов, а также клеток гистиоцитарного ряда. Показана лапароскопия.)

VIII. Контрольные тесты:

Верхний и нижний этажи брюшной полости разделяет: (1)

- большой сальник
- желудочно-ободочная связка
- + брыжейка поперечной ободочной кишки
- брыжейка тонкой кишки

В верхнем этаже брюшной полости располагаются 4 органа: (4)

- восходящая ободочная кишка
- + желудок
- нисходящая ободочная кишка
- + печень с желчным пузырем

- + поджелудочная железа
- + селезенка
- слепая кишка с червеобразным отростком
- сигмовидная кишка

тощая и подвздошная кишка

Серповидная связка печени разделяет: (1)

- предпеченочную щель и преджелудочную сумку
- + правое и левое поддиафрагмальные пространства
- подпеченочное пространство и сальниковую сумку

В состав малого сальника входят следующие три связки: (3)

- + диафрагмально-желудочная
- желудочно-селезеночная
- желудочно-ободочная
- + печеночно-двенадцатиперстная
- + печеночно-желудочная

Знание составляющих сторон треугольника Кало необходимо при выполнении: (1)

- холецистостомии
- холецистоюноанастомоза
- холецистодуоденоанастомоза
- + холецистэктомии
- резекции печени

IX. Глоссарий:

БРЮШИНА	peritoneum
ПОЛОСТЬ БРЮШИНЫ	cavitas peritonei
ВИСЦЕРАЛЬНАЯ БРЮШИНА	peritoneum viscerale
ПАРИЕТАЛЬНАЯ БРЮШИНА	peritoneum parietale
ЖЕЛУДОК	gaster
ПРИВРАТНИК	pylorus
СФИНКТЕР ПРИВРАТНИКА	musculus sphincterpyloricus
СВОД ЖЕЛУДКА	fornix gastricus
КАРДИАЛЬНАЯ ЧАСТЬ ИЛИ КАРДИЯ	pars cardiaca; cardia
ДНО ЖЕЛУДКА	fundus gastricus
КАРДИАЛЬНАЯ ВЫРЕЗКА	incisura cardialis
ДВЕНАДЦАТИПЕРСТНАЯ КИШКА	duodenum
ВЕРХНЯЯ ЧАСТЬ	pars superior
НИСХОДЯЩАЯ ЧАСТЬ	pars descendens
ГОРИЗОНТАЛЬНАЯ ЧАСТЬ	pars horizontalis
ВОСХОДЯЩАЯ ЧАСТЬ	pars ascendens
ПЕЧЕНЬ	hepar
ВЕНЕЧНАЯ СВЯЗКА	ligamentum coronarium
ВНЕБРЮШИННОЕ ПОЛЕ	area nuda
ПОЧЕЧНОЕ ВДАВЛЕНИЕ	impressio renalis
НАДПОЧЕЧНИКОВОЕ ВДАВЛЕНИЕ	impressio suprarenalis
ОБОДОЧНОКИШЕЧНОЕ ВДАВЛЕНИЕ	impressio colica
ДВЕНАДЦАТИПЕРСТНОКИШЕЧНОЕ ВДАВЛЕНИЕ	impressio duodenalis
ПРИВРАТНИКОВОЕ ВДАВЛЕНИЕ	impressio pylorica
ЖЕЛУДОЧНОЕ ВДАВЛЕНИЕ	impressio gastrica
ВОРОТА ПЕЧЕНИ	porta hepatis
ЖЕЛЧНЫЙ ПУЗЫРЬ	vesica biliaris
ДНО ЖЕЛЧНОГО ПУЗЫРЯ	fundus vesicae biliaris
ШЕЙКА ЖЕЛЧНОГО ПУЗЫРЯ	collum vesicae biliaris
ТЕЛО ЖЕЛЧНОГО ПУЗЫРЯ	corpus vesicae felleae
ВОРОНКА ЖЕЛЧНОГО ПУЗЫРЯ	infundibulum vesicae biliaris
ПУЗЫРНЫЙ ПРОТОК	ductus cysticus
ОБЩИЙ ЖЕЛЧНЫЙ ПРОТОК	ductus choledochus
ПЕЧЕНОЧНО-ПОДЖЕЛУДОЧНАЯ АМПУЛА	ampulla hepatopancreatica
СОСОЧЕК ДВЕНАДЦАТИПЕРСТНОЙ КИШКИ	papilla duodeni
СФИНКТЕР ОБЩЕГО ЖЕЛЧНОГО ПРОТОКА	musculus sphincter ductus choledochi
СФИНКТЕР ПРОТОКА ПОДЖЕЛУДОЧНОЙ ЖЕЛЕЗЫ	musculus sphincter ductus pancreatici
СФИНКТЕР ПЕЧЕНОЧНО-ПОДЖЕЛУДОЧНОЙ АМПУЛЫ	musculus sphincter ampullae hepatopancreaticae
ПРАВАЯ ПЕЧЕНОЧНАЯ СУМКА	bursa hepatica dextra
ЛЕВАЯ ПЕЧЕНОЧНАЯ СУМКА	bursa hepatica sinistra
ПРЕДЖЕЛУДОЧНАЯ СУМКА	bursa praegastrica
ПОДПЕЧЕНОЧНАЯ СУМКА	bursa subhepatica
САЛЬНИКОВАЯ СУМКА	bursa omentalis

Методические указания к практическому занятию и к выполнению внеаудиторной самостоятельной работе по теме:

«Топографическая анатомия туловища: топографическая анатомия органов брюшной полости: нижний этаж. Оперативные вмешательства на органах нижнего этажа брюшной полости.»

Мотивационная характеристика: знание расположения магистральных сосудисто-нервных пучков, органов брюшной полости позволят предвидеть пути распространения гнойных процессов и своевременно проводить хирургические вмешательства. Знание путей метастазирования в лимфатические узлы позволят своевременно диагностировать локализацию злокачественных образований изучаемой области.

Цели:

Студент должен знать:	Студент должен уметь:	Студент должен владеть:
4. Каналы, синусы и углубления нижнего этажа брюшной полости, их сообщения с верхним этажом и тазом. Особенности детского возраста. 5. Топографическая анатомия тонкой кишки. Кровоснабжение, иннервация, лимфоотток. Особенности детского возраста. 6. Топографическая анатомия толстой кишки. Кровоснабжение, иннервация, лимфоотток. Особенности детского возраста. 7. Анатомическое различие тонкой и толстой кишок. Особенности детского возраста. 8. Хирургическая анатомия тонкой кишки. Особенности кровоснабжения и строения. Особенности детского возраста. 9. Хирургическая анатомия толстой кишки. Особенности кровоснабжения и строения. Особенности детского возраста. 10. Варианты расположения слепой кишки и червеобразного отростка. Особенности детского возраста. 11. Иннервация органов брюшной полости: симпатический ствол, аортальное брюшное сплетение, поясничное сплетение. Особенности детского возраста. 12. Схему лимфооттока Мельникова.	1. Производить осмотр органов верхнего этажа брюшной полости. 2. Препарировать сосуды нижнего этажа брюшной полости.	1. Навыками осмотра и пальпации груди. 2. Методикой препарирования выделенной области 3. Навыками работы с хирургическим инструментарием для операций на груди и органах грудной полости. 4. Навыками хирургических манипуляций на каждом этапе

II. Вопросы для проверки исходного уровня знаний:

- 1 Топографическая анатомия органов нижнего этажа брюшной полости. Их отношение к брюшине.
- 2 Кровоснабжение органов нижнего этажа брюшной полости.
- 3 Иннервация органов нижнего этажа брюшной полости.
- 4 Лимфоотток от органов нижнего этажа брюшной полости.
- 5 Топография каналов, пазух и карманов нижнего этажа брюшной полости.
- 6 Анатомия тонкой кишки.
- 7 Анатомия толстой кишки.
- 8 Анатомия брыжейки тонкой кишки.
- 9 Пазухи, каналы, синусы, складки и связки нижнего этажа брюшной полости.

III. Объект изучения - организм человека.

IV. Информационная часть:

Брюшина (*peritoneum*) - серозная оболочка, изнутри выстилающая стенки живота и большинство его органов, образует в полости живота замкнутую полость - полость брюшины (*cavitas peritonei*).

Полость брюшины поперечной ободочной кишки и её брыжейкой (*colon transversum et mesocolon*) делится на два этажа.

➤ Верхний этаж брюшной полости расположен выше поперечной ободочной кишки и её брыжейки, его занимают печень, селезёнка, желудок, частично двенадцатиперстная кишка; здесь расположены правая и левая печёночные, преджелудочная, подпечёночная, подпечёночная и сальниковая сумки.

➤ Нижний этаж брюшной полости расположен ниже поперечной ободочной кишки и её брыжейки, содержит петли тощей и подвздошной кишок (*jejunum et ileum*), слепую кишку (*caecum*), червеобразный отросток (*appendix vermiformis*), ободочную кишку (*colon*), боковые каналы и брыжеечные синусы

Тонкая кишка (*intestinum tenue*) имеет более тонкую стенку, чем желудок. Она начинается от желудка и заканчивается при впадении в толстую кишку. Длина тонкой кишки значительно колеблется от 4 до 5 м.

В тонкой кишке выделяют 3 переходящих друг в друга отдела: двенадцатиперстную кишку, берущую начало от привратника; тощую кишку, составляющую средний отдел тонкой кишки; подвздошную кишку - конечный отдел. Границей между двенадцатиперстной и тощей кишкой является двенадцатиперстнотощекишечный изгиб. Анатомическая граница между тощей и подвздошной кишкой отсутствует. И тощая, и подвздошная кишка со всех сторон покрыты брюшиной, подвижны, так как подвешены в брюшной полости на брыжейке (*mesenterium*), образуют многочисленные петли, поэтому оба отдела называют брыжеечной кишкой. 2/5 брыжеечной кишки относят к тощей, а 3/5 - к подвздошной кишке. В функциональном отношении тонкая кишка составляет важнейший отдел пищеварительной системы, так как здесь совершаются механическая и ферментативная обработка пищи, всасывание продуктов её расщепления и удаление шлаков.

Тощая кишка (*jejunum*) и подвздошная кишка (*ileum*) образуют ряд петель, располагающихся в нижнем этаже брюшной полости. Спереди они частично покрыты большим сальником. Положение петель непостоянно в связи с их большой подвижностью. Обычно петли тощей кишки лежат сверху и слева, а подвздошной - справа и снизу. Стенка тонкой кишки состоит из 3 оболочек: слизистой оболочки с подслизистой основой, мышечной и серозной оболочек.

Толстая кишка (*intestinum crassum*) является продолжением тонкой и идет до заднего прохода, которым заканчивается желудочнокишечный тракт. Длина толстой кишки около 1,5 м, диаметр колеблется от 8 до 4 см, постепенно уменьшаясь к прямой кишке. Толстая кишка сначала образует крупное слепое выпячивание, затем в виде обода окружает тонкую кишку, переходя в малом тазу в конечный прямой кишки отрезок. Соответственно положению толстой кишки в ней выделяют слепую кишку, ободочную кишку, прямую кишку и анальный канал (*canalis analis*).

Слепая кишка (*caecum*) - мешковидное выпячиваниенизу начальной части ободочной кишки. Это самый широкий участок толстой кишки. Длина слепой кишки 6-8 см, диаметр 7,0-7,5 см. Конечный отдел подвздошной кишки впадает в толстую над слепой кишкой. В месте впадения тонкой кишки в толстую имеется подвздошнокишечное отверстие (*ostium ileale*), ограниченное верхней, подвздошно-ободочно-кишечной губой (*labrum ileocolicum*), и нижней, подвздошнослепокишечной губой (*labrum ileocaecale*), которые спереди и сзади соединены уздечкой подвздошнокишечного отверстия (*frenulum ostii ilealis*). Эти образования выполняют функцию клапана или заслонки. Растяжение слепой и восходящей ободочной кишки приводит к напряжению уздечки, сближению губ заслонки и её закрытию. В результате илеоцекальный клапан препятствует переходу содержимого из толстой кишки в тонкую. Кроме того, участки, прилежащие к клапану, и сам клапан являются рефлексогенной зоной, принимающей участие в регуляции продвижения пищи по тонкой кишке, а следовательно, и в регуляции пищеварения в ней.

От нижневнутренней поверхности слепой кишки отходит длинный и узкий червеобразный отросток (*appendix vermiformis*). Его длина изменчива и колеблется от 2 до 20 см, чаще 7-10 см, диаметр 0,5-1 см. Полость червеобразного отростка открывается в слепую кишку отверстием червеобразного отростка (*ostium appendicis vermiformis*). Червеобразный отросток со всех сторон покрыт брюшиной и имеет короткую брыжейку.

В стенке отростка, слои которого аналогичны слоям ободочной кишки, много групповых лимфоидных узелков. В связи с этим считают, что отростку присуща защитная функция.

Положение отростка бывает весьма различным. Он может занимать нисходящее, латеральное, медиальное или восходящее положение. Слепая кишка располагается в правой подвздошной ямке. Спереди кишка прилежит к передней брюшной стенке в правой паховой области, её дно проецируется на расстоянии 4-5 см сверху от середины паховой связки.

Ободочная кишка изогнута в форме большой подковы и расположена по ходу часовой стрелки. Внешний вид толстой кишки характеризуется наличием лент ободочной кишки; вздутый или гаустр и сальниковых отростков.

Ленты ободочной кишки (*taeniae coli*) располагаются продольно по ходу кишки и появляются в связи с неравномерным распределением продольных мышечных пучков, собранных в виде полос только в трех местах. Ширина лент около 1 см. Различают сальниковую ленту (*taenia omentalis*), лежащую по линии прикрепления большого сальника к поперечной ободочной кишке и по продолжению этой линии на другие части кишки; брыжеечную ленту (*taenia mesocolica*), расположенную по линии прикрепления брыжейки к поперечной ободочной кишке; свободную ленту (*taenia libera*), идущую на восходящей и нисходящей ободочной кишке по передней поверхности, а на поперечной ободочной кишке - по задней.

Гаустры (вздутия) ободочной кишки (*haustra coli*) образуются в ободочной кишке вследствие того, что ленты ободочной кишки короче остальных оболочек стенки и поэтому стягивают и гофрируют их.

Сальниковые отростки (*appendices omentales seu epiploicae*) представляют собой выросты брюшины длиной до 3-5 см, содержащие жировую клетчатку. Они расположены вдоль сальниковой и свободной лент.

В ободочной кишке различают восходящую ободочную кишку, поперечную ободочную кишку, нисходящую ободочную кишку и сигмовидную ободочную кишку.

Восходящая ободочная кишка (*colon ascendens*) начинается от слепой в правой подвздошной ямке, идет по правому краю задней брюшной стенки вверх и немного кзади до нижней поверхности печени, где, образуя правый изгиб (*flexura coli dextra*), переходит в поперечную ободочную кишку. Длина кишки 10-14 см, она покрыта брюшиной спереди и с боков. Топография кишки. Восходящая ободочная кишка проецируется на правую боковую область передней брюшной стенки, а её правый изгиб - на конец правого X ребра. Сзади кишка прилежит к правой почке, сверху (правый изгиб) - к нижней поверхности печени, спереди - к петлям тонкой кишки.

Поперечная ободочная кишка (*colon transversum*) располагается поперечно, образуя дугу, выпуклую книзу и кпереди. Слева она переходит в нисходящую ободочную кишку, образуя при этом левый изгиб (*flexura coli sinistra*), который лежит несколько выше, чем правый. Поперечная ободочная кишка является самой длинной частью толстой кишки (в среднем 25-30 см). Кишка со всех сторон покрыта брюшиной и имеет довольно длинную брыжейку (*mesocolon transversum*). Топография кишки. Поперечная ободочная кишка прилежит сверху к печени, жёлчному пузырю, большой кривизне желудка, нижнему краю селезенки, снизу - к петлям тонкой кишки, спереди - к большому сальнику и передней брюшной стенке, сзади - к правой почке, нисходящей части двенадцатиперстной кишки, поджелудочной железе и левой почке.

Нисходящая ободочная кишка (*colon descendens*) самая узкая и короткая (9-12 см). Она является продолжением поперечной ободочной кишки ниже левого изгиба, идет до подвздошного гребня, на уровне которого переходит в сигмовидную ободочную кишку. Покрыта брюшиной так же, как и восходящая кишка. Топография кишки. Нисходящая ободочная кишка проецируется на левую боковую область передней брюшной стенки. Спереди к кишке прилежат петли тонкой кишки, сзади - левая почка.

Сигмовидная ободочная кишка (*colon sigmoideum*) идет от уровня подвздошного гребня до III крестцового позвонка, её петли обычно располагаются в малом тазу. Кишка покрыта со всех сторон брюшиной и имеет брыжейку (*mesocolon sigmoideum*). Топография кишки. Сигмовидная ободочная кишка проецируется на переднюю брюшную стенку в левой паховой и частично лобковой областях. Спереди кишка прилежит к передней брюшной стенке, выше неё находятся петли тонкой кишки. Внизу петли сигмовидной ободочной кишки соприкасаются с мочевым пузырем и прямой кишкой.

Прямая кишка и заднепроходный (анальный) канал (*rectum et canalis analis*). В прямой кишке различают надампулярную часть, покрытую брюшиной со всех сторон, и ампулу прямой кишки (*ampulla recti*), верхняя часть которой располагается мезоперитонеально, а нижняя - субперитонеально. Конечный отдел пищеварительного тракта, длина которого колеблется от 13 до 16 см, имеет S-образную форму, образуя в сагиттальной плоскости два изгиба: один выпуклостью кзади - крестцовый изгиб (*flexura sacralis*), другой выпуклостью кпереди - анально-прямокишечный (промежностный) изгиб (*flexura anorectalis seu perinealis*). Кроме этого в прямой кишке различают изгибы во фронтальной плоскости, среди которых существенное значение имеет нижнеправый латеральный изгиб. На уровне диафрагмы таза прямая кишка переходит в анальный (заднепроходной) канал. Заднепроходной канал длиной 2,5-3,0 см заканчивается задним проходом (анус).

Каналы, синусы и углубления нижнего этажа брюшной полости

Правый боковой канал (*canalis lateralis dexter*) ограничен:

- ❖ справа боковой стенкой живота;
- ❖ слева восходящей ободочной кишкой (*colon ascendens*);
- ❖верху сообщается с подпечёночной и правой печёночной сумками;
- ❖внизу сообщается с правой подвздошной ямкой и далее с брюшинной полостью таза

Левый боковой канал (*canalis lateralis sinister*) ограничен:

- ❖ слева боковой стенкой живота;
- ❖справа нисходящей ободочной и сигмовидной ободочной кишками (*colon descendens et colon sigmoideum*);
- ❖сверху диафрагмально-ободочной связкой (*lig. phrenicocolicum*);
- ❖внизу сообщается с левой подвздошной ямкой и брюшинной полостью таза.

Правый брыжеечный синус (*sinus mesentericus dexter*) имеет треугольную форму, замкнут, ограничен:

- ❖справа восходящей ободочной кишкой (*colon ascendens*);
- ❖сверху поперечной ободочной кишкой (*colon transversum*);
- ❖слева корнем брыжейки (*radix mesenterii*).

Левый брыжеечный синус (*sinus mesentericus sinister*) ограничен:

- ❖слева нисходящей ободочной кишкой (*colon descendens*);
- ❖справа корнем брыжейки (*radix mesenterii*);
- ❖снизу сигмовидной кишкой (*colon sigmoideum*).

У двенадцатиперстно-тощего изгиба брюшина формирует несколько складок и углублений.

❖ Верхняя и нижняя дуоденальные складки (*plica duodenalis superior et inferior*), причём в верхней дуоденальной складке проходит нижняя брыжеечная вена (*v. mesenterica inferior*).

❖ Верхнее дуоденальное углубление (*recessus duodenalis superior*) расположено выше верхней дуоденальной складки.

❖ Парадуоденальное углубление (*recessus para-duodenalis*) расположено между верхней и нижней дуоденальными складками, возможное место образования внутренней грыжи.

❖ Нижнее дуоденальное углубление (*recessus duodenalis inferior*) лежит ниже нижней дуоденальной складки.

❖ Между брыжейкой, слепой кишкой и илео-цекальной складкой (*plica ileocaecalis*) образуется нижнее илеоцекальное углубление (*recessus ileocaecalis inferior*).

Схема лимфооттока Мельникова:

Первый бассейн лимфооттока собирает лимфу от пилороантрального отдела желудка, прилежащего к большой кривизне.

1-й этап метастазирования - лимфатические узлы, расположенные в толще желудочно-ободочной связки по большой кривизне вблизи привратника;

2-й этап метастазирования - лимфатические узлы по нижнему краю головки поджелудочной железы и за привратником;

3-й этап метастазирования - лимфатические узлы, расположенные в толще брыжейки тонкой кишки;

4-й этап метастазирования - забрюшинные парааортальные лимфатические узлы.

Второй бассейн лимфооттока собирает лимфу от части пилороантрального отдела, прилежащей к малой кривизне, и от тела желудка.

1-й этап метастазирования - ретропилорические лимфатические узлы;

2-й этап метастазирования - лимфатические узлы в малом сальнике в дистальной части малой кривизны, в области привратника и двенадцатиперстной кишки, сразу же за привратником;

3-й этап метастазирования - лимфатические узлы, расположенные в толще печеночно-двенадцатиперстной связки. Эти лимфатические узлы удалить во время операции трудно, а чаще невозможно;

4-й этап метастазирования - лимфатические узлы в воротах печени

Третий бассейн лимфооттока - самый большой и основной бассейн лимфатического оттока, имеет наиболее крупные лимфатические сосуды и лимфатические узлы. Мощный отводящий лимфатический сосуд расположен на малой кривизне желудка, в толще желудочно-поджелудочной связки, по

ходу левых желудочных сосудов - артерии и вены. Собирает лимфу от тела желудка и малой кривизны, прилегающих отделов передней и задней стенок, кардии, медиальной части свода и абдоминального отдела пищевода.

1-й этап метастазирования - лимфатические узлы, расположенные в виде цепочки по ходу малой кривизны в клетчатке малого сальника. Верхние узлы этой цепочки называют паракардиальными, они поражаются метастазами в первую очередь при раке кардии.

2-й этап метастазирования - лимфатические узлы по ходу левых желудочных сосудов, в толще желудочно-поджелудочной связки;

3-й этап метастазирования - лимфатические узлы по верхнему краю под-желудочной железы и в области ее хвоста;

4-й этап метастазирования - лимфатические узлы в парааортальной клетчатке выше и ниже диафрагмы

Четвертый бассейн лимфооттока собирает лимфу от вертикальной части большой кривизны желудка, прилегающих к ней передней и задней стенок, значительной части свода желудка.

1-й этап метастазирования - лимфатические узлы, расположенные в верхне-левом отделе желудочно-ободочной связки;

2-й этап метастазирования - лимфатические узлы по ходу коротких артерий желудка;

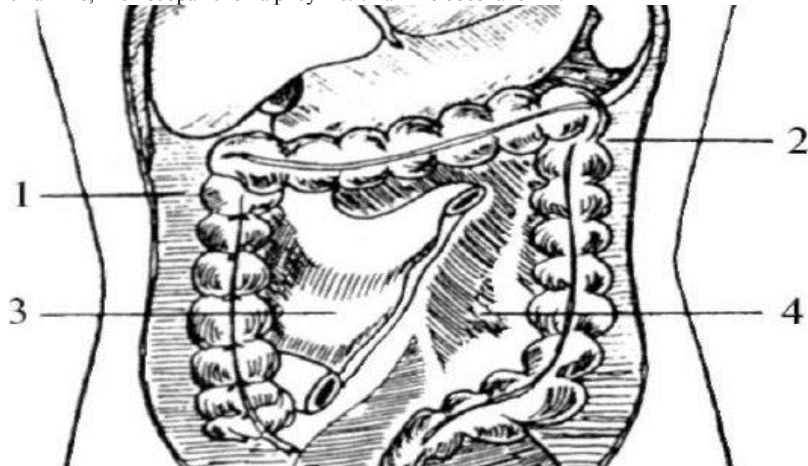3-й этап метастазирования - лимфатические узлы в воротах селезенки;

4-й этапом метастазирования А. В. Мельников считал поражение селезенки. Однако при поражении селезенки происходит поражение ее паренхимы, а не лимфатических узлов

V. Задания для самостоятельной работы:

Задание №1.

Укажите, что изображено на рисунке. Укажите обозначения.



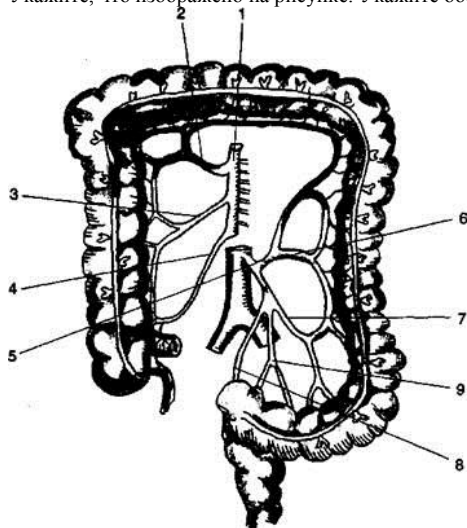
1 -	3 -
2 -	4 -

Задание №2.

Дайте определение критической точки Гриффитса. Объясните клиническое значение.

Задание №3.

Укажите, что изображено на рисунке. Укажите обозначения.



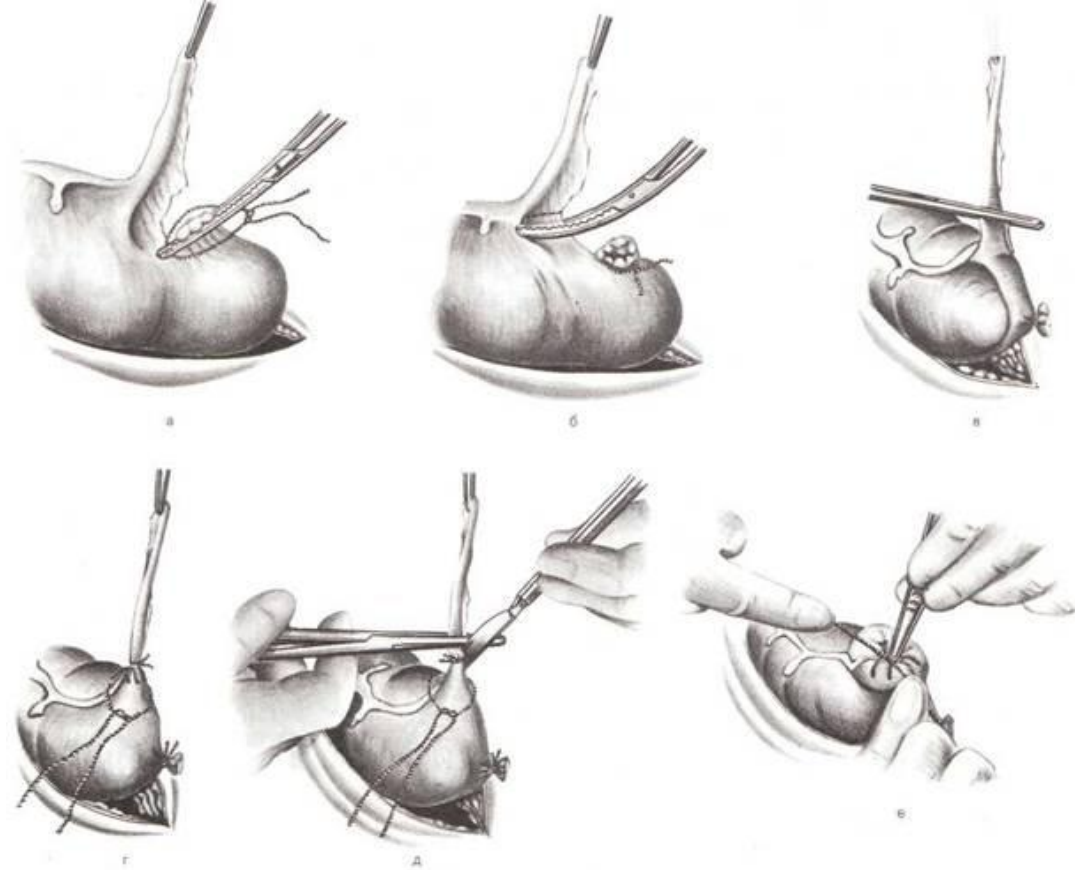
1 -	6 -
2 -	7 -
3 -	8 -
4 -	9 -
5 -	

Задание №4.

Дайте определение критической точки Зудека. Объясните клиническое значение.

Задание №5.

Укажите, какая операция изображена на рисунке. Укажите этапы операции.



а -	г -
б -	д -
в -	е -

Задание №6.

Составьте задачу по теме занятия. (В тетради)

Задание №7.

Составьте 5 тестов по теме занятия. (В тетради)

VI. Контрольные вопросы:

1. Каналы, синусы и углубления нижнего этажа брюшной полости, их сообщения с верхним этажом и тазом.
2. Топографическая анатомия тонкой кишки. Кровоснабжение, иннервация, лимфоотток.
3. Топографическая анатомия толстой кишки. Кровоснабжение, иннервация, лимфоотток.
4. Анатомическое различие тонкой и толстой кишок.
5. Хирургическая анатомия тонкой кишки. Особенности кровоснабжения и строения.
6. Хирургическая анатомия толстой кишки. Особенности кровоснабжения и строения. Варианты расположения слепой кишки и червеобразного отростка.
7. Иннервация органов брюшной полости: симпатический ствол, аортальное брюшное сплетение, поясничное сплетение.

VII. Учебные задачи:

№1. Больному И., 16 лет, по поводу «острого аппендицита» сделан разрез по Н. М. Волковичу-П. И. Дьяконову. В брюшной полости обнаружено желудочное содержимое. Какое заболевание должен заподозрить хирург? Каким образом желудочное содержимое оказалось в правой подвздошной ямке?

(Ответ: прободную язву передней стенки пилорического отдела желудка. Желудочное содержимое по правому латеральному каналу распространилось из верхнего отдела (этажа) брюшной полости в нижний (в правую подвздошную ямку).)

№2. Больная М., 17 лет, доставлена в хирургическое отделение с диагнозом: «Острая тонкокишечная непроходимость». Консервативное лечение оказалось неэффективным. При лапаротомии обнаружено ущемление небольшого участка противобрыжечного края стенки тощей кишки на уровне II поясничного позвонка в нижнем дуоденальном углублении. Дайте определение этому патологическому процессу. Какие острые хирургические заболевания органов верхнего отдела (этажа) брюшной полости могут симулировать этот патологический процесс?

(Ответ: внутренняя ущемленная грыжа живота нижнего дуоденального углубления (грыжа Трейтца). Содержимым грыжевого мешка является небольшой участок противобрыжечного края кишки с пристеночным (Литреевским) ущемлением. Грыжа может симулировать прободную язву желудка, острый холецистит, острый панкреатит, инфаркт кишечника.)

№3. В хирургическое отделение поступил больной А., 17 лет. Диагноз «острый живот». При ревизии брюшной полости констатирован тромбоз нижней брыжеечной артерии. В каких отделах толстой кишки нарушено кровообращение?

(Ответ: в части левого изгиба поперечной, нисходящей и сигмовидной ободочной кишках, а также в верхнем отделе прямой кишки.)

VIII. Контрольные тесты:

Дивертикул Меккеля - это: (1)

- незаращенный венозный проток
- незаращенный мочевой проток
- незаращенные пупочные сосуды
- + эмбриональный остаток желточно-кишечного протока

К органам нижнего этажа брюшной полости относятся пять: (5)

- + восходящая ободочная кишка
- желудок
- + нисходящая ободочная кишка
- печень с желчным пузырем
- поджелудочная железа
- селезенка
- + слепая кишка с червеобразным отростком
- + сигмовидная кишка
- + тощая и подвздошная кишка

Из перечисленных органов покрыты брюшиной мезоперитонеально: (3)

- желудок
- + печень
- селезенка
- поджелудочная железа
- двенадцатиперстная кишка
- + восходящая ободочная кишка
- поперечная ободочная кишка
- + нисходящая ободочная кишка

Шов Кузнецова-Пенского используют для ушивания ран: (1)

- кожи
- мышц
- апоневроза
- кишки
- + печени

Знание составляющих сторон треугольника Кало необходимо при выполнении: (1)

- холецистостомии
- холецистоюноанастомоза
- холецистодуоденоанастомоза
- + холецистэктомии
- резекции печени

IX. Глоссарий:

ТОНКАЯ КИШКА	intestinum tenue
ТОЩАЯ КИШКА	Jejunum
ПОДВЗДОШНАЯ КИШКА	Ileum
ТОЛСТАЯ КИШКА	intestinum crassum
СЛЕПАЯ КИШКА	caecum
ПОДВЗДОШНОКИШЕЧНОЕ ОТВЕРСТИЕ	ostium ileale
ПОДВЗДОШНО-ОБОДОЧНО-КИШЕЧНАЯ ГУБА	labrum ileocolicum
ПОДВЗДОШНОСЛЕПОКИШЕЧНАЯ ГУБА	labrum ileocaecale
УЗДЕЧКА ПОДВЗДОШНОКИШЕЧНОГО ОТВЕРСТИЯ	frenulum ostii ilealis
ЧЕРВЕОБРАЗНЫЙ ОТРОСТОК	appendix vermiformis
ГАУСТРЫ (ВЗДУТИЯ) ОБОДОЧНОЙ КИШКИ	haustra coli
САЛЬНИКОВЫЕ ОТРОСТКИ	appendices omentales seu epiploicae
ВОСХОДЯЩАЯ ОБОДОЧНАЯ КИШКА	colon ascendens
ПОПЕРЕЧНАЯ ОБОДОЧНАЯ КИШКА	colon transversum
НИСХОДЯЩАЯ ОБОДОЧНАЯ КИШКА	colon descendens
СИГМОВИДНАЯ ОБОДОЧНАЯ КИШКА	colon sigmoideum
ПРЯМАЯ КИШКА И ЗАДНЕПРОХОДНЫЙ (АНАЛЬНЫЙ) КАНАЛ	rectum et canalis analis
АМПУЛУ ПРЯМОЙ КИШКИ	ampulla recti
КРЕСТЦОВЫЙ ИЗГИБ	flexura sacralis
АНАЛЬНО-ПРЯМОКИШЕЧНЫЙ (ПРОМЕЖНОСТНЫЙ) ИЗГИБ	flexura anorectalis seu perinealis
ПРАВЫЙ БОКОВОЙ КАНАЛ	canalis lateralis dexter
ЛЕВЫЙ БОКОВОЙ КАНАЛ	canalis lateralis sinister
ПРАВЫЙ БРЫЖЕЕЧНЫЙ СИНУС	sinus mesentericus dexter
ЛЕВЫЙ БРЫЖЕЕЧНЫЙ СИНУС	sinus mesentericus sinister
ВЕРХНЯЯ И НИЖНЯЯ ДУОДЕНАЛЬНЫЕ СКЛАДКИ	plica duodenalis superior et inferior
ВЕРХНЕЕ ДУОДЕНАЛЬНОЕ УГЛУБЛЕНИЕ	recessus duodenalis superior
ПАРАДУОДЕНАЛЬНОЕ УГЛУБЛЕНИЕ	recessus para-duodenalis
НИЖНЕЕ ДУОДЕНАЛЬНОЕ УГЛУБЛЕНИЕ	recessus duodenalis inferior
НИЖНЕЕ ИЛЕОИЕКАЛЬНОЕ УГЛУБЛЕНИЕ	recessus ileocaecalis inferior

**Методические указания к практическому занятию и к выполнению внеаудиторной самостоятельной работе по теме:
«Топографическая анатомия туловища. Топографическая анатомия поясничной области и забрюшинного пространства. Оперативные вмешательства на органах забрюшинного пространства»**

Мотивационная характеристика: знание расположения магистральных сосудисто-нервных пучков и органов поясничной области и забрюшинного пространства позволят предвидеть пути распространения гнойных процессов и своевременно проводить хирургические вмешательства. Знание путей метастазирования в лимфатические узлы позволят своевременно диагностировать локализацию злокачественных образований изучаемой области.

1. Цели:

Студент должен знать:	Студент должен уметь:	Студент должен владеть:
1. Топографическую анатомию поясничной области и забрюшинного пространства - голотопия, синтопия, скелетотопия, послонное строение. Особенности детского возраста. 2. Фильтрационный и мочевой аппараты почки. Особенности детского возраста. 3. Топографическую анатомию мочеточника. Особенности детского возраста. 4. Понятие о блуждающей почке. Особенности детского возраста. 5. Технику выполнения основных оперативных вмешательств на органах забрюшинного пространства на каждом этапе: <ul style="list-style-type: none"> • Дренажирование флегмон забрюшинного пространства • Пиелотомия • Пиелостомия • Нефротомия • Нефростомия • Резекция почки • Нефрэктомия • Операции при нефроптозе – классификация. • Операции на мочеточниках. • Операции на надпочечниках. 	1. Определять границы, внешние ориентиры поясничной области и забрюшинного пространства. 2. Проводить осмотр и пальпацию поясничной области. 3. Показать на препарате и назвать органы и образования поясничной области 4. Показать и назвать органы и образования забрюшинного пространства 5. Препарировать выделенную область 6. Пользоваться специальным хирургическим инструментарием для операций на органах поясничной области и забрюшинного пространства на каждом этапе. 7. Выполнять основные оперативные вмешательства на каждом этапе	1. Навыками осмотра и пальпации поясничной области и забрюшинного пространства. 2. Методикой препарирования выделенной области 3. Навыками работы с хирургическим инструментарием для операций на поясничной области и органах забрюшинного пространства. 4. Навыками хирургических манипуляций на каждом этапе.

II. Вопросы для проверки исходного уровня знаний:

1. Границы и внешние ориентиры поясничной области.
2. Слои в поясничной области и слабые места в ней.
3. Забрюшинное пространство. Каковы сообщения с соседними областями?
4. Топография почек и мочеточников.

III. Объект изучения - организм человека.

IV. Информационная часть:

Забрюшинное пространство (*spatium retro-peritoneale*) расположено между пристеночной брюшиной задней стенки живота и внутрибрюшинной фасцией (*fascia endoabdominalis*), которая, выстилая мышцы задней стенки живота, приобретает их названия: у поперечной мышцы живота - поперечной фасции (*fascia transversalis*), у квадратной мышцы поясницы - квадратной фасции (*fascia quadrata*), у большой поясничной мышцы - поясничной фасции (*fascia psoatis*).

Задняя стенка живота - поясница (*lumbus*) – ограничена

- ✓ сверху XII ребром;
- ✓ снизу гребнем подвздошной кости (*crista iliaca*);
- ✓ медиально задней срединной линией (*linea mediana posterior*);
- ✓ латерально вертикальной линией, проведенной от конца XI ребра к гребню подвздошной кости (линия Лесгафта).

Околопозвоночной линией (*linea paravertebralis*), т.е. вертикальной линией, проведенной по наружному краю мышцы, выпрямляющей позвоночник (*m. erector spinae*), поясницу разделяют на наружную поясничную область (*regio lumbalis lateralis*) и внутреннюю поясничную область (*regio lumbalis medialis*).

Забрюшинное пространство (*spatium retroperitoneale*) расположено между пристеночной брюшиной задней стенки живота и внутрибрюшинной фасцией (*fascia endoabdominalis*), которая, выстилая мышцы задней стенки живота, приобретает их названия: у поперечной мышцы живота - поперечной фасции (*fascia transversalis*), у квадратной мышцы поясницы - квадратной фасции (*fascia quadrata*), у большой поясничной мышцы - поясничной фасции (*fascia psoatis*).

В забрюшинном пространстве расположены почки, мочеточники, надпочечники, аорта и нижняя полая вена со своими ветвями, поджелудочная железа и двенадцатиперстная кишка. За исключением двух последних, которые рассматриваются в разделе «Органы брюшной полости», органы забрюшинного пространства со всех сторон окружены жировой клетчаткой.

Почка (*nephros*) - парный орган, образующий и выводящий мочу. Почки лежат в поясничной области, слева и справа от позвоночника, в так называемом почечном ложе, ограниченном поперечной мышцей живота, квадратной мышцей поясницы и большой поясничной мышцей

Почки располагаются по бокам от позвоночника на уровне с XII грудного до II (иногда III) поясничного позвонка.

- Правая почка лежит ниже левой: если XII ребро делит левую почку пополам, то от правой почки оно отсекает верхнюю треть. Однако высота положения почек может быть различной. При высоком положении почки могут быть полностью скрыты за ребрами, при низком положении они могут находиться ниже XII ребра.

- Различная высота положения почки имеет существенное хирургическое значение: при высоком варианте положения для обеспечения адекватного доступа необходимо резецировать XII ребро, а иногда и два нижних ребра.

- Угол между продольными осями почек располагается выше уровня почек и колеблется от 15 до 30°, так как расстояние между верхними полюсами почек (около 7 см) меньше, чем между нижними (около 10 см).

Синтопия почек

Сзади оболочки почек прилегают.

- ✓ к поясничной части диафрагмы;
- ✓ к квадратной мышце поясницы;
- ✓ к поперечной мышце живота;
- ✓ к большой поясничной мышце.

К верхнему полюсу почек прилегают

- ✓ надпочечники.

Спереди к оболочкам правой почки прилегает:

- ✓ правая доля печени;
- ✓ нисходящая часть двенадцатиперстной кишки;
- ✓ восходящая ободочная и правый изгиб ободочной кишки.

Спереди к оболочкам левой почки прилегает:

- ✓ задняя стенка желудка;
- ✓ хвост поджелудочной железы;
- ✓ селезенка;
- ✓ левый изгиб ободочной кишки;
- ✓ пристеночная брюшина левого брыжеечного синуса.

Брюшина при переходе с почки на соседние органы образует связки: у правой почки - печёчно-почечную (*lig. hepatorenale*) и дуоденально-почечную (*lig. duodenorenale*) связки, у левой – селезёчно - почечную связку (*lig. lienorenale*).

В почке различают:

- переднюю и заднюю поверхности (*facies anterior et posterior*);
- верхний и нижний концы (*extremitas superior et inferior*);
- медиальный и латеральный края (*margo medialis et lateralis*).

Оболочки почки.

Почка покрыта фиброзной капсулой (*capsula fibrosa*), которая после рассечения может быть легко отделена от паренхимы. Жировая капсула почки (*capsula adiposa renis*) окружает фиброзную капсулу со всех сторон равномерным слоем. Наружная капсула почки (*capsula renalis externa*) отделяют околопочечную (паранефральную) клетчатку от забрюшинного клетчаточного пространства сзади и околоободочечной клетчатки спереди, соединившись вместе медиально прикрепляются к фасциальному футляру аорты и нижней полой вены, снизу переходят в предпочечниковую (*fascia praeureterica*) и замочечниковую (*fascia retroureterica*) фасции.

За покрывающей почечную паренхиму фиброзной капсулой располагается паренхима почки, которая делится на корковое (*cortex renis*) и мозговое (*medulla renis*) вещество.

➤ Корковое вещество располагается снаружи от основания пирамид, заходит между пирамидами в виде почечных столбов (*columnae renalis*), содержит почечные тельца (*corpusculi renales*), проксимальные и дистальные извитые канальцы (*tubuli renales contorti proximales et distales*).

➤ Мозговое вещество состоит из 10-15 почечных пирамид, основание которых направлено к наружной поверхности почки, а вершина - в сторону почечной пазухи. Почечные пирамиды содержат прямые канальцы (*tubuli renalis recti*), петли нефрона (*ansa nephron*) и собирательные канальцы (*ductus papillares*), открывающиеся на сосочках (*papillae renalis*).

Мочеточник (*ureter*) - парный орган, осуществляющий выведение вторичной мочи из почек и соединяющий почечную лоханку с мочевым пузырём, имеет форму трубки длиной 30-35 см и диаметром 5-10 мм.

Положение мочеточников.

Окруженные клетчаткой и пред- и позади-мочеточниковыми фасциями (*fasciae praeureterica et retroureterica*), мочеточники спускаются по большой поясничной мышце (*m. psoas major*) вместе с бедренно-половым нервом (*n. genitofemoralis*) и у пограничной линии перегибаются через наружную подвздошную артерию справа и общую подвздошную артерию слева, уходя в боковое клетчаточное пространство таза. Проекция мочеточника на переднюю стенку живота соответствует наружному краю прямой мышцы живота. Проекция на заднюю стенку живота - околопозвоночная линия (*linea paravertebralis*), т.е. вертикальная линия, проведенная по наружному краю мышцы, выпрямляющей позвоночник, что соответствует концам поперечных отростков позвонков.

К правому мочеточнику прилегают:

спереди:

- нисходящая часть двенадцатиперстной кишки;
- пристеночная брюшина правого брыжеечного синуса и правые ободочные сосуды (*a. et v. colica dextra*);
- корень брыжейки тонкой кишки и подвздошно-ободочные сосуды (*a. et v. ileocolica*);
- яичковые (яичниковые) сосуды (*vasa testicularia (ovarica)*).

латерально - восходящая ободочная кишка.

медиально нижняя полая вена.

К левому мочеточнику прилегают:

спереди:

- пристеночная брюшина левого брыжеечного синуса и левые ободочные сосуды (*a. et v. colica sinistra*);
- корень брыжейки сигмовидной кишки, сигмовидные и верхние прямокишечные сосуды (*a. et v. sigmoidea et rectalis superior*);
- яичковые (яичниковые) сосуды (*vasa testicularia (ovarica)*).

латерально - нисходящая ободочная кишка.

медиально - аорта.

Анатомо-физиологические особенности детского организма

Почки у детей имеют дольчатый характер, недостаточно развит корковый слой. Сама ткань нежная, соединительнотканнные прослойки выражены слабо. В почках новорожденных клубочки расположены компактно. На 1 см³ поверхности их имеется 50, у 7—8-месячных детей—18—20, у взрослых — 7—8.

До двухлетнего возраста нефрон недостаточно дифференцирован. Висцеральный листок капсулы почечного клубочка у плодов и новорожденных состоит из кубического эпителия, при котором процесс фильтрации затруднен. До 2 мес кубический эпителий обнаруживается во всех почечных клубочках, на 4-м месяце в около мозговых клубочках уже появляется плоский эпителий;

к 8-му месяцу его находят в периферических клубочках Между 2-м и 4-м годами жизни можно найти лишь остатки кубического эпителия, а после 5 лет строение клубочка такое же, как у взрослого человека. Диаметр клубочка у новорожденных — 85 мкм, в 1 год — 88 мкм, 5 лет — 150 мкм, 18 лет— 190 мкм, 30 лет — 210 мкм, в 40 лет — 195 мкм. Наиболее интенсивно увеличиваются клубочки в 2—3 года, 5—6, 9—10 лет и у подростков 16—19 лет.

Малыми размерами клубочков объясняется небольшая общая фильтрующая поверхность клубочков у новорожденных (около 30% нормы взрослого). У взрослых фильтрующая поверхность — 1,5 м

2. Лишь у детей после одного года жизни фильтрация мочи в клубочках приближается к таковой у взрослых

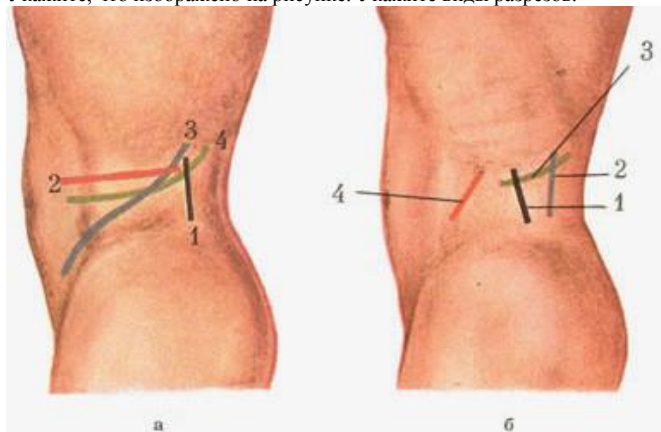
Анатомическое несовершенство строения капсулы почечного клубочка у детей первого года жизни дополняется анатомическими особенностями канальцевого аппарата. Канальцы у новорожденных значительно короче, а их просвет почти в 2 раза уже, чем у взрослого человека. То же самое относится и к петле нефрона (петля Генле). Это ведет к тому, что реабсорбция провизорной мочи, осуществляемая канальцевым аппаратом, у новорожденных и детей первого года жизни снижена

Таблица 48 Масса и размеры почек у детей

Возраст		Длина, см	Ширина, см		Площадь, см ²
Новорожден-	11-12	4,2	2,2	1,8	—
5 мес	22,6-23,6	5,5	3,1	1,9	19,0
	36-37	7,0	3,7	2,6	
	55-56	7,9	4,26	2,76	
11 »	82-84	9,8	5,15	3,3	41,3
	115-120	10,7	5,3	3,5	

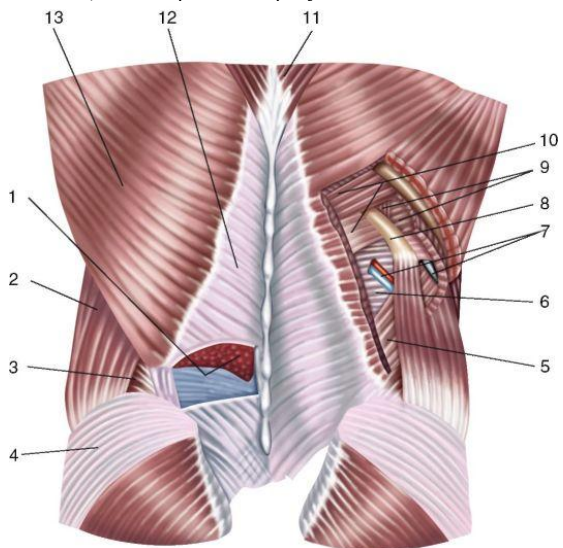
V. Задания для самостоятельной работы:
 Задание №1.
 Перечислите "слабые места" поясничной области.

Задание №2.
 Укажите, что изображено на рисунке. Укажите виды разрезов.



1 -	3 -
2 -	4 -

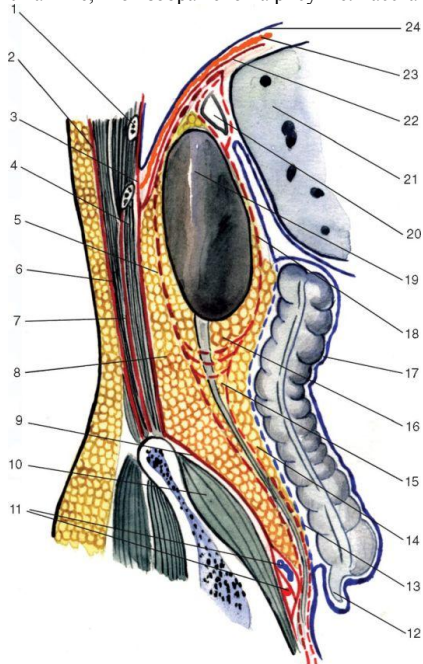
Задание №3.
 Укажите, что изображено на рисунке. Расставьте обозначения.



1 -	6 -
2 -	7 -
3 -	8 -
4 -	9 -
5 -	10 -

Задание №4.

Укажите, что изображено на рисунке. Расставьте обозначения.



1 -	13 -
2 -	14 -
3 -	15 -
4 -	16 -
5 -	17 -
6 -	18 -
7 -	19 -
8 -	20 -
9 -	21 -
10 -	22 -
11 -	23 -
12 -	24 -

Задание №5.

Зарисуйте схему шва мочеточника.

Задание №7.

Составьте задачу по теме занятия. (В тетради)

Задание №8.

Составьте 5 тестов по теме занятия. (В тетради)

VI. Контрольные вопросы:

1. Проекция и синтопия почек и мочеточников.
2. Понятие о блуждающей почке.
3. Слои оболочки почки, ее фильтрационный и мочевой аппараты
4. Кровоснабжение и иннервация почки.
5. Как проводить паранефральную новокаиновую блокаду почек.
6. Доступы к почкам и мочеточникам
7. Как производят резекцию и удаление почки.
8. Понятие о трансплантации почки.

VII. Учебные задачи:

№1. У больного К., 17 лет, после лапаротомии и оперативного доступа в салниковую сумку (через желудочно-ободочную связку) обнаружен некроз тела и хвоста поджелудочной железы, абсцессы забрюшинного пространства с образованием затека в боковое клетчаточное пространство подбрюшинной полости таза. Объясните путь гнойного затека у этого больного. Укажите возможный уровень распространения гнойного затека при некрозе головки поджелудочной железы.

(Ответ: При некрозе тела и хвоста поджелудочной железы гной затекает по левому околоободочному пространству в подбрюшинную полость (боковое клетчаточное пространство) малого таза; при некрозе головки - до слепой кишки.)

№2. Больному М, 17 лет, для устранения болевого синдрома при хроническом (рецидивирующем болевом) панкреатите производят паранефральную блокаду по А. В. Вишневскому. Какой критерий указывает хирургу на положение иглы в околопочечной клетчатке? Каким образом раствор новокаина достигает нервных сплетений по ходу брюшной части аорты?

(Ответ: При попадании иглы в околопеченочную клетчатку из неё прекращается обратное вытекание раствора новокаина; игла «дышит». Раствор новокаина по клетчатке сосудистой «ножки» почки достигает брюшной части аорты, где располагаются чревное, верхнее брыжеечное, почечные, межбрыжеечное и нижнее брыжеечное нервные сплетения.)

№3. У Ш., 17 лет, вследствие тупой травмы правой поясничной области имеется повреждение почки. Степень повреждения почки неизвестна. При

обследовании больного отмечается болезненность при пальпации и перкуссии, напряжение мышц и припухлость правой поясничной области, микрогематурия. Учитывая характерную особенность травмы почек, несоответствие тяжести их повреждения клиническим проявлениям, решено произвести рентгенологическое исследование. Какое исследование чаще всего применяется у больных с закрытой травмой почки в качестве объективного метода дифференциальной диагностики?

(Ответ: Экскреторная урография.)

VI. Контрольные тесты:

Границей между поясничной областью и забрюшинным пространством является: (1)

- квадратная мышца поясницы
- поперечная мышца живота
- + внутрибрюшная фасция
- забрюшинная фасция

Околопочечная клетчатка располагается вокруг почки: (1)

- под фиброзной капсулой почки
- + между фиброзной и фасциальной капсулами
- поверх фасциальной капсулы почки

Практическое значение треугольника Пти состоит в том, что он является: (2)

- + местом выхода грыж
- + местом выхода гнойников из забрюшинного пространства
- местом для выполнения доступов к органам забрюшинного пространства
- местом для выполнения пункций и блокад
- болевым точкой для дифференциальной диагностики заболеваний органов живота

Яичниковая артерия является ветвью: (1)

- + брюшной аорты
- внутренней подвздошной артерии
- маточной артерии
- общей подвздошной артерии

Стороны ромба Лесгафта-Грюнфельда образуют: (4)

- наружная косая мышца живота
- + внутренняя косая мышца живота
- поперечная мышца живота
- + разгибатель спины
- + 12-е ребро
- широчайшая мышца спины
- + задняя нижняя зубчатая мышца

VII. Глоссарий:

ЗАБРЮШИННОЕ ПРОСТРАНСТВО	spatium retro-peritoneale
ГРЕБЕНЬ ПОДВЗДОШНОЙ КОСТИ	crista iliaca
ПОЧКА	ren
ФИБРОЗНАЯ КАПСУЛА	capsula fibrosa
ЖИРОВАЯ КАПСУЛА ПОЧКИ	capsula adiposa renis
НАРУЖНАЯ КАПСУЛА ПОЧКИ	capsula renalis externa
КОРКОВОЕ ВЕЩЕСТВО	cortex renis
МОЗГОВОЕ ВЕЩЕСТВО	medulla renis
МОЧЕТОЧНИК	ureter
МОЧЕТОЧНИК ПРАВЫЙ	ureter dexter
МОЧЕТОЧНИК ЛЕВЫЙ	ureter sinister
ПОЧЕЧНАЯ ФАСЦИЯ	fascia renalis
ВОРОТА ПОЧКИ	hilus renalis
ПОЧЕЧНОЕ СПЛЕТЕНИЕ	plexus renalis
ПОЧЕЧНАЯ АРТЕРИЯ	arteria ren(al)is
ПОЧЕЧНОЕ ВДАВЛЕНИЕ	impressio renalis
ПОЧЕЧНАЯ ПАЗУХА	sinus renalis
ПОЧЕЧНАЯ ЛОХАНКА	pelvis renalis

**Методические указания к практическому занятию и к выполнению внеаудиторной самостоятельной работе по теме:
«Топографическая анатомия позвоночника и спинного мозга. Оперативные вмешательства на позвоночнике и спинном мозге»**

Мотивационная характеристика: знание топографической анатомии позвоночного столба и спинного мозга позволят предвидеть пути распространения гнойных процессов и своевременно проводить хирургические вмешательства. Знание путей метастазирования в лимфатические узлы позволят своевременно диагностировать локализацию злокачественных образований изучаемой области.

I. Цели:

Студент должен знать:	Студент должен уметь:	Студент должен владеть:
1. Топографическую анатомию позвоночного столба и спинного мозга - гололопия, синтопия, скелетотопия, послыное строение. Особенности детского возраста. 2. Понятие о спинномозговом сегменте. Особенности детского возраста. 3. Что такое спинномозговой нерв. Особенности детского возраста. 4. Отличительные особенности соматической и вегетативной рефлекторных дуг. Особенности детского возраста. 5. Методы спинномозговой анестезии. Особенности детского возраста. 6. Определение степени сколиоза по Чаклину 7. Отличия позвонков каждого отдела позвоночника. Особенности детского возраста. 8. Технику выполнения основных оперативных вмешательств на позвоночнике и спинном мозге на каждом этапе: <ul style="list-style-type: none"> • Поясничная пункция • Операции при сколиозе • Операции при спондилолизе • Операции при спондилолистезе • Операции при спинномозговых грыжах 	1. Проводить осмотр и пальпацию позвоночного столба. 2. Показать на муляже отделы позвоночного столба 3. Показать на муляже отделы спинного мозга 4. Препарировать выделенную область 5. Пользоваться специальным хирургическим инструментарием для операций на позвоночнике и спинном мозге на каждом этапе. 6. Выполнять основные оперативные вмешательства на каждом этапе.	1. Навыками осмотра и пальпации позвоночника и спинного мозга. 2. Методикой препарирования выделенной области 3. Навыками работы с хирургическим инструментарием для операций на позвоночнике и спинном мозге. 4. Навыками хирургических манипуляций на каждом этапе

II. Вопросы для проверки исходного уровня знаний:

1. Позвоночный столб.
2. Спинальный мозг.
3. Отличие 1-го и 2-го позвонков от типичных позвонков.
4. Оболочки спинного мозга.
5. Кифоз.
6. Лордоз. Инструменты необходимые при операциях на позвоночнике и спинном мозге.
7. Виды травм позвоночного столба.
8. Виды переломов позвоночника.
9. Пороки развития позвоночника и спинного мозга
10. Классификация спинномозговых грыж.

III. Объект изучения - организм человека.

IV. Информационная часть:

Позвоночный столб (*columna vertebralis*) - сложное анатомо-функциональное образование, состоящее из 33-34 позвонков, из которых 24 позвонка у взрослого человека свободные (7 шейных, 12 грудных, 5 поясничных), а остальные срослись друг с другом и образовали крестец (5 крестцовых позвонков) и копчик (4-5 копчиковых позвонков). Позвоночник человека представляет длинный изогнутый столб, состоящий из ряда лежащих один над другим позвонков. Наиболее типично следующее их количество: шейных позвонков (С - от лат. *cervix* - шея) - 7, грудных (Th - от лат. *Thorax* - грудь) - 12, поясничных (L - от лат. *lumbalis* - поясничный) - 5, крестцовых (S - от лат. *sacralis* - крестцовый) - 5, копчиковых (Co - от лат. *coccygeus* - копчиковый) - 4. У новорожденного ребенка число отдельных позвонков 33 или 34.

У взрослого человека позвонки нижнего отдела срастаются, образуя крестец и копчик.

Позвонки разных отделов отличаются по форме и величине. Однако все они имеют общие признаки. Каждый позвонок состоит из расположенного спереди тела позвонка и сзади дуги. Дуга и тело позвонка ограничивают широкое позвоночное отверстие. Позвоночные отверстия всех позвонков образуют длинный позвоночный канал, в котором залегает спинной мозг, надежно защищенный стенками канала. У позвоночного столба между телами позвонков находятся межпозвоночные диски, построенные из волокнистого хряща. От дуги позвонка отходят отростки, казади направляется непарный остистый отросток. Вершина многих остистых отростков легко прощупывается у человека по средней линии спины. В стороны от дуги позвонка отходят поперечные отростки и по две пары суставных отростков: верхние и нижние, с помощью которых позвонки соединяются между собой. На верхнем и нижнем краях дуги вблизи ее отхождения от тела позвонка имеется по вырезке. Нижняя вырезка вышележащего и верхняя вырезка нижележащего позвонков образуют межпозвоночное отверстие, через которое проходит спинномозговой нерв. Число шейных позвонков у человека - семь. Шейные позвонки человека отличаются от других своими небольшими размерами и наличием небольшого округлого отверстия в каждом из поперечных отростков.

Тела шейных позвонков невысокие, их форма приближается к прямоугольной. Суставные отростки имеют округлую гладкую поверхность, у верхних отростков 9 - остистый отросток она обращена казади и вверх, у нижних - вперед и вниз. Длина остистых отростков увеличивается от II к VII позвонку, концы их раздвоены (кроме VII позвонка, остистый отросток которого самый длинный).

Первый и второй шейные позвонки сочленяются с черепом и несут на себе его тяжесть; I шейный позвонок, или атлант, не имеет остистого отростка, его остаток - небольшой задний бугорок выступает на задней дуге. Средняя часть тела, отделившись от атланта, прислала к телу II позвонка, образовав его зуб. Сохранились остатки тела - латеральные массы, от которых отходят задняя и передняя дуги позвонка. На последней имеется передний бугорок. Атлант не имеет суставных отростков. Вместо них на верхней и нижней поверхностях латеральных масс находятся суставные ямки. Верхние служат для сочленения с черепом, нижние - с осевым (вторым шейным) позвонком.

Второй шейный позвонок - осевой, вращательный. При поворотах головы атлант вместе с черепом вращается вокруг зуба, который отличает II позвонок от других. Латерально от зуба на верхней стороне позвонка расположены две суставные поверхности, обращенные вверх и вбок, сочленяющиеся с атлантом. На нижней поверхности осевого позвонка имеются нижние суставные отростки, обращенные вперед и вниз. Остистый отросток короткий, с раздвоенным концом.

Седьмой шейный позвонок (выступающий) имеет длинный остистый отросток, который прощупывается под кожей на нижней границе шеи.

Двенадцать грудных позвонков соединяются с ребрами. Это накладывает отпечаток на их строение. На боковых поверхностях тел имеются реберные ямки для сочленения с головками ребер. На теле I грудного позвонка имеются ямка для I ребра и половина ямки для верхней половины головки II ребра; на теле II позвонка нижняя половина ямки для II ребра и пол - ямки для III и т. д. Таким образом, II и нижележащее ребра, по X включительно, присоединяются к двум смежным позвонкам. К XI и XII позвонкам прикрепляются лишь те ребра, которые соответствуют им по счету. Их ямки располагаются на телах одноименных позвонков. На утолщенных концах поперечных отростков десяти верхних грудных позвонков имеются реберные ямки, с которыми сочленяются соответствующие им по счету ребра. Таких ямок нет на поперечных отростках XI и XII грудных позвонков. Суставные отростки грудных позвонков расположены почти во фронтальной плоскости. Остистые отростки значительно длиннее, чем у шейных позвонков. В верхней части грудного отдела они направлены более горизонтально, в средней и нижней частях опускаются почти вертикально. Тела грудных позвонков увеличиваются в направлении сверху вниз. Позвоночные отверстия имеют округлую форму.

Пять поясничных позвонков отличаются от других крупными размерами тел, отсутствием реберных ямок. Поперечные отростки сравнительно тонкие. Суставные отростки лежат почти в сагиттальной плоскости. Позвоночные отверстия треугольной формы. Высокие, массивные, но короткие остистые отростки расположены почти горизонтально. Строение поясничных позвонков обеспечивает большую подвижность этой части позвоночника.

Пять крестцовых позвонков у взрослого человека, срастаясь, образуют крестец, который у ребенка еще состоит из пяти отдельных позвонков. Процесс окостенения хрящевых межпозвоночных дисков между крестцовыми позвонками начинается в возрасте 13-15 лет и заканчивается к 25 годам. У новорожденного ребенка задняя стенка крестцового канала и дуга V поясничного позвонка еще хрящевые. Сращение половин костных дуг II и III крестцовых позвонков начинается с 3-4-го года, III-IV - в 4-5 лет.

Передняя поверхность крестца вогнутая, в ней различают среднюю часть, образованную телами, границы между которыми хорошо видны благодаря поперечным линиям. Два ряда круглых тазовых отверстий (по четыре с каждой стороны) отделяют среднюю часть от латеральных. Задняя поверхность крестца выпуклая, на ней расположены пять продольных гребней, образовавшихся благодаря слиянию отростков крестцовых позвонков: срединный гребень - остистых, правый и левый промежуточные - суставных отростков и латеральные - поперечных отростков позвонков. Кнутри от латеральных гребней расположены четыре пары дорсальных крестцовых отверстий, сообщающихся с крестцовым каналом, который является нижней частью позвоночного канала. На латеральных частях крестца находятся ушковидные поверхности для сочленения с тазовыми костями. На уровне ушковидных поверхностей сзади расположена крестцовая бугристость, к которой прикрепляются связки. В крестцовом канале находятся терминальная нить спинного мозга и корешки поясничных и крестцовых спинномозговых нервов. Через тазовые (передние) крестцовые отверстия проходят передние ветви крестцовых нервов и кровеносные сосуды; через дорсальные крестцовые отверстия - задние ветви тех же нервов.

Копчик образован 1-5 (чаще 4) сросшимися копчиковыми позвонками. Копчиковые позвонки срастаются в возрасте от 12 до 25 лет, причем этот процесс идет в направлении снизу вверх.

Спинной мозг (*medulla spinalis*) заключён внутри позвоночного канала (*canalis vertebralis*). Спинной мозг наверху связан непосредственно с продолговатым мозгом, внизу заканчивается коротким мозговым конусом (*conus medullaris*), переходящим в терминальную нить (*filum terminale*).

Спинной мозг делится на четыре части: шейную (*pars cervicalis*), грудную (*pars thoracica*), поясничную (*pars lumbalis*), крестцовую (*pars sacralis*).

Оболочки спинного мозга

- ✓ Мягкая оболочка спинного мозга (*pia mater spinalis*) плотно прикрывает вещество мозга, содержит много сосудов.
- ✓ Паутинная оболочка спинного мозга (*arachnoidea spinalis*) тонкая, с меньшим количеством сосудов.
- ✓ Твёрдая оболочка спинного мозга (*dura mater spinalis*) - плотная соединительнотканная пластинка, покрывающая паутинную оболочку.

В спинном мозге различают следующие межоболочечные пространства:

✓ Эпидуральное пространство (*cavum epidurale*) расположено между твёрдой оболочкой спинного мозга и надкостницей позвонков, содержит соединительную ткань и венозные сплетения.

- ✓ Субдуральное пространство (*spatium subdurale*) - щелевидное пространство между твёрдой и паутинной оболочками спинного мозга.
- ✓ Подпаутинное пространство (*cavum subarachnoideale*) расположено между паутинной и мягкой оболочками спинного мозга, заполнено спинномозговой жидкостью.

Расположенное центрально серое вещество подразделяют на *передние* и *задние* рога; средний его отдел называется серой спайкой (*commissura grisea*).

Белое вещество содержит пучки проводящих путей. В передних канатиках располагаются нисходящие пути, в боковом - восходящие и нисходящие, в заднем - восходящие проводящие пути

- ❖ Передний канатик.
- ✓ Покрышечно-спинномозговой путь (*tractus tectospinalis*) непосредственно примыкает к передней срединной щели (*fissura mediana anterior*).

✓ Передний корково-спинномозговой (пирамидный) путь (*tractus corticospinalis (pyramidalis) ventralis (anterior)*) располагается в переднемедиальных отделах переднего канатика, примыкает к покрышечно-спинномозговому пути.

- ✓ Ретикулярно-спинномозговой путь (*tractus reticulospinalis*) расположен в центральной части переднего канатика латеральнее переднего корково-спинномозгового пути.
- ✓ Передний спиноталамический путь (*tractus spinothalamicus ventralis (anterior)*) находится несколько впереди от ретикулярно-спинномозгового пути.

✓ Между передним пирамидным путём и передней серой спайкой сзади расположен задний продольный пучок (*fasciculus longitudinalis dorsalis (posterior)*).

- ✓ Преддверно-спинномозговой путь (*tractus vestibulospinalis*) расположен на границе переднего и бокового канатиков.
- ❖ Боковой канатик.
- ✓ Задний спинно-мозжечковый путь (*tractus spinocerebellaris dorsalis (posterior)*) - пучок Флексига - занимает заднелатеральные отделы бокового канатика.

✓ Передний спинно-мозжечковый путь (*tractus spinocerebellaris ventralis (anterior)*) - пучок Говерса - занимает переднелатеральные отделы бокового канатика.

- ✓ Латеральный спиноталамический путь (*tractus spinothalamicus lateralis*).
- ✓ Латеральный корково-спинномозговой (пирамидный) путь (*tractus corticospinalis (pyramidalis) lateralis*).
- ✓ Красноядерно-спинномозговой путь (*tractus rubrospinalis*).
- ✓ Другие пучки - спинно-покрышечный, оливоспинальный и др.

- ✓ Задний канатик.
- ✓ Тонкий пучок (*fasciculus gracilis*) - пучок Голя.
- ✓ Клиновидный пучок (*fasciculus cuneatus*) - пучок Бурдаха.

АНАТОМО-ФИЗИОЛОГИЧЕСКИЕ ОСОБЕННОСТИ ДЕТСКОГО ОРГАНИЗМА

Спинной мозг к рождению более развит, чем головной. Шейное и поясничное утолщение спинного мозга у новорожденных не определяются и начинают контурироваться после 3 лет жизни. Темп увеличения массы и размеров спинного мозга более медленный, чем головного мозга.

Таблица 5 Масса и длина спинного мозга у детей

	Мальчики		Девочки		Возраст	Мальчики		Девочки	
	длина	масса	длина	масса		длина	масса	длина	масса
Новорожденные	14	-	14	-	3 года	21,2	13,0	20,9	13,6
	15	3,9	14,2	3,8					
	16,5	5,0	16,0	4,6					
1 мес	17,2	7,1	16,9	6,1	5 лет	24,9	15,7	22,9	14,8
4-6 »	18,4	8,2	17,5	7,5	7 »	27,2	18,9	24,7	18,2
7-10 »	19,9	10,7	18,0	10,5	Взрослые	45	26-28	42-43	26-28
11-15 »									

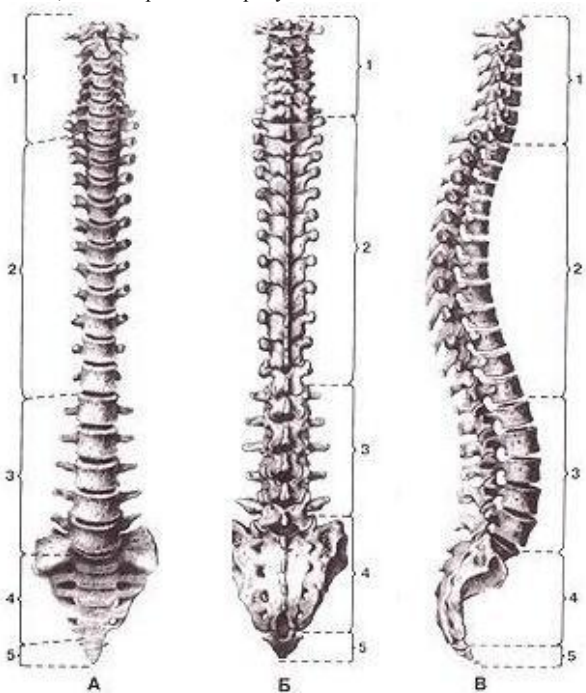
Таблица 6 Возрастные особенности состава спинномозговой жидкости

Показатели	Возраст детей			
	до 14-го дня	с 14-го дня до 3 мес	4-6 мес	старше 6 мес
Цвет и прозрач-	Часто ксанто- хромная, крова- нистая, прозрач-	Бесцветная, про- зрачная	Бесцветная, про- зрачная	Бесцветная, про- зрачная
Белок, г/л	0,4-0,8	0,2-0,5	0,18-0,36	0,16-0,24
Цитоз в 1 мкл	3/3-30/3	3/3-25/3	3/3-20/3	3/3-10/3
Вид клеток	Преимуществен- но лимфоциты, единичные ней- трофилы	Преимуществен- но лимфоциты	Лимфоциты	Лимфоциты
Проба Панди	От + до + +	До +	Редко +	
Сахар, ммоль/л	1,7-3,9	2,2-3,9	2,2-4,4	2,2-4,4

V. Задания для самостоятельной работы:

Задание №1.

Укажите, что изображено на рисунке. Укажите отделы позвоночного столба:



	А	Б	В
1			
2			
3			
4			

Задание №2.

Назовите виды переломов позвонка.

*В зависимости от месторасположения переломов:

*В зависимости от степени повреждения спинного мозга:

*В зависимости от количества поврежденных позвонков:

*В зависимости от изменения стабильности позвоночника после перелома:

*В зависимости от характера перелома различают:

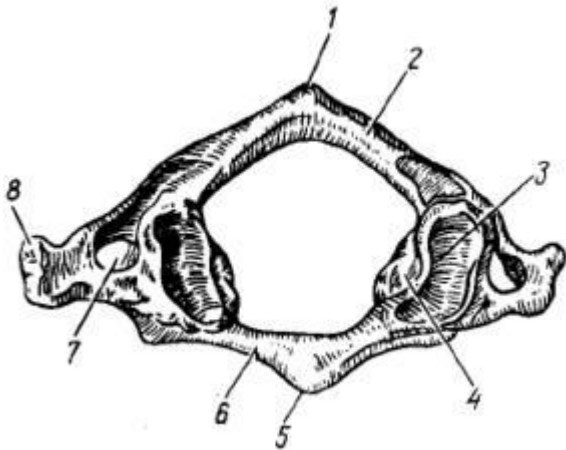
Компрессионные переломы в свою очередь могут быть:

✓

✓

Задание №3.


Укажите, что изображено на рисунке. Определите позвонок. Укажите образования.




1 –	5 -
2 –	6 -
3 –	7 -
4 –	8 -

Задание №4.

Укажите, что изображено на рисунке. Назовите пункционные иглы:



А -



Б -

Задание №5.
Составьте задачу по теме занятия. (В тетради)

Задание №6.
Составьте 5 тестов по теме занятия. (В тетради)

VI. Контрольные вопросы:

- 1 Строение позвоночного столба.
- 2 Строение спинного мозга.
- 3 Физиологические изгибы позвоночного столба.
- 4 Методы спинномозговой анестезии.
- 5 Отличительные особенности соматической и вегетативной рефлекторных дуг.
- 6 Люмбальная пункция.

VII. Учебные задачи:

№1. Пациент Е, 17 года, госпитализирован с травмой головы. Для уточнения диагноза показана люмбальная пункция. Назовите место проведения люмбальной пункции.

(Ответ: учитывая тот факт, что спинной мозг заканчивается на уровне II поясничного позвонка, введение пункционной иглы с минимальным риском травматизации вещества спинного мозга производится ниже этого уровня между III и IV поясничными позвонками.)

№2. Пациент У, 17 лет, при прыжке с трамплина получил травму позвоночника, в результате которой развился полный паралич верхних и нижних конечностей. Какой отдел позвоночника и спинного мозга был травмирован?

(Ответ: мышцы верхних конечностей получают иннервацию из нижних шейных сегментов спинного мозга, а нижних конечностей из поясничных и крестцовых, поэтому при повреждении шейного отдела спинного мозга возникает паралич обеих конечностей, а, к примеру, грудного - только нижних.)

№3. У пациентке Н, 17 лет показана люмбальная пункция. В пунктате присутствует кровь. Назовите возможную причину появления крови в пунктате.

(Ответ: примесь крови в ликворе наиболее типична для субарахноидального кровоизлияния.)

VIII. Контрольные тесты:

Где происходит сдавление спинномозговых корешков при «поясничном радикулите»? (1)

- в питательных отверстиях поясничных позвонков.
- + в межпозвоночных отверстиях поясничного отдела позвоночника.
- в позвоночном канале.
- в отверстиях поперечных отростков шейных позвонков.
- в структурах мозговых субстанций поясничных сегментов спинного мозга.

Какой отдел позвоночника и спинного мозга чаще всего травмируется при полном параличе верхних и нижних конечностей? (1)

- крестцовый отдел.
- грудной отдел.
- поясничный отдел.
- + шейный отдел.
- поясничный и крестцовый отделы.

Выберите показания к ламинэктоми: (2)

- нарушение проходимости подпаутинного пространства.
- симптом передней спинномозговой артерии.
- симптом задней спинномозговой артерии.
- + нарушение проходимости эпидурального пространства.
- + раздражение и сдавление корешков спинного мозга.

Сколько рядов швов накладывают по окончании ламинэктоми? (1)

- один.
- два.
- + три.
- четыре.
- пять.

Какие методы лечения повреждений позвоночника наиболее распространены? (1)

- фиксация.
- ламинэктомия.
- удаление позвонка.
- резекция тела позвонка.
- + комбинированные методы.

IX. Глоссарий:

ПОЗВОНОЧНЫЙ СТОЛБ	columna vertebra/is
СПИННОЙ МОЗГ	medulla spinalis
МЯГКАЯ ОБОЛОЧКА СПИННОГО МОЗГА	pia mater spinalis
ПАУТИННАЯ ОБОЛОЧКА СПИННОГО МОЗГА	arach-noiclea spinalis
ТВЁРДАЯ ОБОЛОЧКА СПИННОГО МОЗГА	dura mater spinalis
ЭПИДУРАЛЬНОЕ ПРОСТРАНСТВО	cavum epidurale
СУБДУРАЛЬНОЕ ПРОСТРАНСТВО	spatium subdurale
ПОДПАУТИННОЕ ПРОСТРАНСТВО	cavum subarach-noidealis
ПОКРЫШЕЧНО-СПИННОМОЗГОВОЙ ПУТЬ	tractus tectospinalis
ПЕРЕДНИЙ КОРКОВО-СПИННОМОЗГОВОЙ (ПИРАМИДНЫЙ) ПУТЬ	tractus corticospinalis (pyra-midalis) ventralis (anterior)
РЕТИКУЛЯРНО-СПИННОМОЗГОВОЙ ПУТЬ	tractus reticulospinalis
ПЕРЕДНИЙ СПИНОТАЛАМИЧЕСКИЙ ПУТЬ	tractus spinothalamic ventralis (anterior)
ЗАДНИЙ ПРОДОЛЬНЫЙ ПУЧОК	fasciculus longitudinalis dorsalis (posterior)
ПРЕДДВЕРНО-СПИННОМОЗГОВОЙ ПУТЬ	tractus vestibulospinalis
ЗАДНИЙ СПИНО-МОЗЖЕЧКОВЫЙ ПУТЬ	tractus spinocerebellaris dorsalis (posterior)
ПЕРЕДНИЙ СПИНО-МОЗЖЕЧКОВЫЙ ПУТЬ	tractus spinocerebellaris ventralis (anterior)
ЛАТЕРАЛЬНЫЙ СПИНОТАЛАМИЧЕСКИЙ ПУТЬ	tractus spinothalamic lateral

ЛАТЕРАЛЬНЫЙ КОРКОВО-СПИННОМОЗГОВОЙ (ПИРАМИДНЫЙ) ПУТЬ	tracts corticospinalis (pyramidalis) lateralis
КРАСНОЯДЕРНО-СПИННОМОЗГОВОЙ ПУТЬ	tractus rubrospinalis
ТОНКИЙ ПУЧОК - ПУЧОК ГОЛЛЯ.	Fasciculusgracilis
КЛИНОВИДНЫЙ ПУЧОК - ПУЧОК БУРДАХА	fasciculus cuneats

**Методические указания к практическому занятию и к выполнению внеаудиторной самостоятельной работе по теме:
«Топографическая анатомия туловища: топографическая анатомия таза и промежности. Оперативные вмешательства на органах таза и промежности».**

Мотивационная характеристика: знание топографии органов и пространств малого таза позволят предвидеть пути распространения гнойных процессов и своевременно проводить хирургические вмешательства. Знание путей метастазирования в лимфатические узлы позволят своевременно диагностировать локализацию злокачественных образований изучаемой области.

I. Цели:

Студент должен знать:	Студент должен уметь:	Студент должен владеть:
1. Топографическую анатомию малого таза и промежности - голотопия, синтопия, скелетотопия, послыное строение. Особенности детского возраста. 2. Отличия мужского таза от женского. Особенности детского возраста. 3. Технику определения размеров таза. 4. Технику выполнения основных оперативных вмешательств на органах малого таза и промежности на каждом этапе: <ul style="list-style-type: none"> • Новокаиновые блокады • Дренирование флегмон таза • Операции на мочевом пузыре • Операции на предстательной железе • Операции на яичке и семенном канатике • Операции на половом члене • Пункция брюшной полости через задний свод влагалища • Операции на матке и придатках • Операции на прямой кишке. 	1. Отличить мужской таз от женского. 2. Проводить осмотр и пальпацию промежности. 3. Препарировать выделенную область 4. Показать на препарате и назвать органы и образования малого таза и промежности 5. Пользоваться специальным хирургическим инструментарием для операций на органах вмешательства на органах малого таза и промежности на каждом этапе. 6. Выполнять основные оперативные вмешательства на каждом этапе.	1. Навыками осмотра и пальпации малого таза и промежности. 2. Методикой препарирования выделенной области 3. Навыками работы с хирургическим инструментарием для операций на органах малого таза и промежности. 4. Навыками хирургических манипуляций на каждом этапе.

II. Вопросы для проверки исходного уровня знаний:

- 1 Внешние ориентиры таза.
- 2 Кости и связки таза.
- 3 Размеры таза. Отличие мужского и женского таза.
- 4 Ургентные (срочные) операции, проводимые на органах малого таза.
- 5 Надлобковая цистостомия. Понятие.
- 6 Трубная беременность. Понятие.
- 7 Аденома простаты. Понятие.

III. Объект изучения - организм человека.

IV. Информационная часть:

Таз (pelvis) - часть тела человека, расположенная между животом и нижними конечностями и ограниченная снаружи тазовыми костями, крестцом, копчиком, а снизу - промежностью (perineum).

Стенки таза

Костно-связочный аппарат и пристеночные мышцы, образующие переднюю, заднюю и боковые стенки таза, спереди прикрыты мышцами, относящимися к передней области бедра; мягкие ткани ягодичной области, покрывающие скелет таза сзади и с боков, также относятся к нижней конечности. Единственная наружная стенка таза представлена промежностью.

Скелет таза представлен четырьмя костями: двумя тазовыми (*ossa coxae*), крестцом (*os sacrum*) и копчиком (*os coccygis*).

Большой таз с боков ограничен крыльями подвздошных костей (*ala ossis*) и образует нижнюю стенку полости живота

Малый таз ограничен спереди лобковым симфизом, сзади - крестцом, с боков - тазовыми костями. Костные стенки малого таза имеют дефекты

Внешние ориентиры

Выступы на костях, образующих скелет таза, служат хорошими ориентирами. Легко можно пропальпировать следующие образования:

- ❖ Подвздошный гребень (*crista iliaca*).
 - ❖ Верхнюю переднюю подвздошную ость (*spina iliaca anterior superior*).
 - ❖ Лобковый бугорок (*tuberculum pubicum*).
 - ❖ Лобковый симфиз (*symphysis pubica*).
 - ❖ Дорсальную поверхность (*fades dorsalis*) крестца (*os sacrum*).
 - ❖ Копчик (*os coccygis*).
 - ❖ Седалищный бугор (*tuber ischiadicum*).
 - ❖ Большой вертел бедренной кости (*trochanter major ossis femoralis*).
 - ❖ Подлобковый угол (*angulus subpubicus*); пальпируется у мужчин позади корня мошонки.
- Кроме того, у женщин при вагинальном исследовании можно пропальпировать следующие образования:
- ❖ Лобковую дугу (*arcus pubis*).
 - ❖ Мыс (*promontorium*) - в верхней части тазовой поверхности крестца (*fades pelvica*).

Половые различия скелета таза

У взрослого человека в строении скелета таза четко прослеживаются половые различия.

➤ Крылья подвздошных костей у женщин расположены более горизонтально, поэтому у женщин таз шире и ниже, чем у мужчин.

➤ Нижние ветви лобковых костей у женщин расположены под тупым углом и образуют лобковую дугу (*arcus pubis*), у мужчин они расположены под острым углом и образуют подлобковый угол (*angulus subpubicus*).

➤ У женщин верхняя апертура таза округлой формы, у мужчин - в форме «карточного сердца», так как в большей степени вперед выступает мыс.

➤ Полость таза у женщин имеет форму изогнутого цилиндра, так как размеры верхней и нижней апертур таза мало различаются. У мужчин полость таза имеет форму изогнутого конуса, так как размеры нижней апертуры таза заметно меньше размеров верхней апертуры.

➤ Наклон таза (*inclinatio pelvis*) - угол между горизонтальной плоскостью и плоскостью верхней апертуры таза - у женщин равен 55-60°, у мужчин - 50-55°.

Размеры малого таза

Апертура таза	Размеры, см					
	прямой		поперечный		косой	
	Ж	М	Ж	М	Ж	М
Верхняя	11,0	10,5	13,5	12,5	13,0	12,0
Нижняя	9,5	7,5	11,0	8,0	—	—

V. Задания для самостоятельной работы:

Задание №1.

Укажите клетчаточные пространства малого таза с возможными вариантами распространения гнойных процессов из них в другие области.

Задание №2.

Перечислите этажи малого таза: границы. Укажите расположенные в каждом этаже органы и сосудисто-нервные пучки.

Задание №3.

Дайте определения следующим понятиям:

промежность -

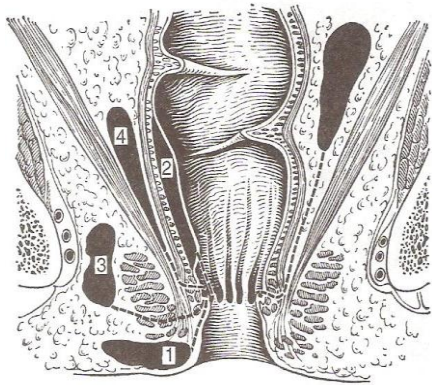
акушерская промежность -

диафрагма таза -

мочеполовая диафрагма -

Задание №4.

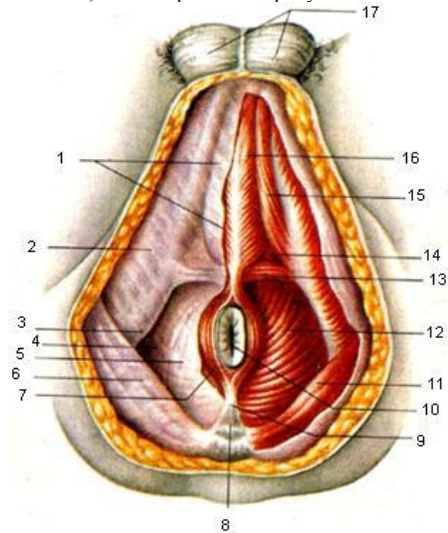
Укажите, какие виды парапроктитов изображены на рисунке. Каково топографо-анатомическое обоснование направления разрезов при парапроктитах?



1 –	3 –
2 –	4 –

Задание №5.

Укажите, что изображено на рисунке. Расставьте обозначения.



1 –	10 –
2 –	11 –
3 –	12 –
4 –	13 –
5 –	14 –
6 –	15 –
7 –	16 –
8 –	17 –
9 –	

Задание №6.

Составьте задачу по теме занятия. (В тетради)

Задание №7.

Составьте 5 тестов по теме занятия. (В тетради)

VI. Контрольные вопросы:

1. Этажи таза.
2. Ход брюшины в верхнем этаже.
3. Связки, мышцы, клетчаточные пространства II этажа и их связь с соседними областями.
4. Топографию, синтопию, кровоснабжение, иннервацию и лимфоотток тазовых органов.
5. Топографию и клетчаточные пространства III этажа (мужской и женской промежности).
6. Пункция брюшной полости через задний свод влагалища. Показания. Техника.
7. Фасции и клетчаточные пространства таза.
8. Операции при внематочной беременности. Виды, показания, техника.
9. Топографическая анатомия прямой кишки. Кровоснабжение, иннервация, лимфоотток.
10. Водянка яичка (гидроцеле). Оперативное лечение. Показания. Операции Винкельманна, Бергмана. Техника.
11. Топографическая анатомия мочевого пузыря. Кровоснабжение, иннервация, лимфоотток.
12. Варикоцеле. Оперативное лечение. Виды. Операции Иванисевича, Паломо. Показания. Техника.
13. Топографическая анатомия матки, её придатков, маточной трубы. Яичник. Кровоснабжение, иннервация, лимфоотток.

VII. Учебные задачи:

№1. У пациента К., 17 лет, перелом лобковой кости с внебрюшинным повреждением стенки мочевого пузыря. Какие принципы должны быть положены в основу хирургической обработки раны в данной ситуации?

(Ответ:

1) ушить рану мочевого пузыря (если имеется такая возможность) двухрядным швом без захватывания слизистой оболочки;

2) обеспечить отведение мочи из мочевого пузыря (цистостомия);

3) обеспечить дренирование (лобково-бедренная или лобково- промежностная методика проведения дренажа) залобкового (предпузырного) пространства.)

№2. Первым этапом хирургического вмешательства при парапроктите является вскрытие и дренирование околопрямокишечного гнойника радиальным или полулунным разрезом. При какой форме парапроктита применяют радиальный разрез, при каких - полулунные? Объясните сущность второго этапа хирургического вмешательства при парапроктите.

(Ответ: Радиальный - при подслизистой форме парапроктита, когда свищевой ход находится кнутри от сфинктера (при рассечении свищевого хода не травмируются волокна сфинктера заднего прохода); полулунные - при подкожной, седалищно-прямокишечной, тазово-прямокишечной, позадипрямокишечной формах. Сущностью второго этапа операции при парапроктите является ликвидация внутреннего отверстия (свища) гнойника, находящегося в прямой кишке.)

№3. Больной М., 17 лет, по поводу ранения прямой кишки производят брюшно-промежностную экстирпацию. В ходе операции хирург встретился с трудностями мобилизации передней стенки прямой кишки. Какая особенность строения фасциальной капсулы прямой кишки объясняет трудности отделения передней стенки этого органа от влагища?

(Ответ: Фасциальная капсула (капсула Амюсса) образована фасцией прямой кишки. В формировании переднего отдела этой капсулы участвует прямокишечно-влагищная перегородка (брюшинно-промежностная фасция или апоневроз Денонвильер - Э. Г. Салищева), которая является общей для задней стенки влагища и передней стенки прямой кишки (разделяя и) соединяя стенки этих органов.)

VIII. Контрольные тесты:

Яичниковая артерия является ветвью: (1)

+ брюшной аорты

внутренней подвздошной артерии

маточной артерии

общей подвздошной артерии

При трубной беременности разрыв маточной трубы сопровождается скоплением крови в: (1)

боковом клетчаточном пространстве таза

околоматочном клетчаточном пространстве

+ прямокишечно-маточном углублении

пузырно-маточном углублении

Яичковая артерия является ветвью: (1)

+ брюшной аорты

внутренней подвздошной артерии

запирательной артерии

наружной подвздошной артерии

общей подвздошной артерии

Пальцевое ректальное исследование у мужчин проводится с целью определения состояния, прежде всего: (1)

мочевого пузыря

мочеточников

+предстательной железы

передних крестцовых лимфоузлов.

Основные клетчаточные пространства полости малого таза находятся в пределах этажа таза: (1)

брюшинного

+подбрюшинного

подкожного

IX. Глоссарий:

ТАЗ	pelvis
ПОДВЗДОШНЫЙ ГРЕБЕНЬ	crista iliaca
ВЕРХНЯЯ ПЕРЕДНЯЯ ПОДВЗДОШНАЯ ОСТЬ	spina iliaca anterior superior
ЛОБКОВЫЙ БУГОРОК	tuberculum pubicum
ЛОБКОВЫЙ СИМФИЗ	symphysis pubica
ДОРСАЛЬНУЮ ПОВЕРХНОСТЬ КРЕСТЦА	faces dorsalis os sacrum
КОПЧИК	os coccygis
СЕДАЛИЩНЫЙ БУГОР	tuber ischiadicum
БОЛЬШОЙ ВЕРТЕЛ БЕДРЕННОЙ КОСТИ	trochanter major ossisfemoralis
ПОДЛОБКОВЫЙ УГОЛ	angulus subpubicus
ЛОБКОВАЯ ДУГА	arcus pubis
МЫС	promontorium
НАКЛОН ТАЗА	inclinatio pelvis
ПРОМЕЖНОСТЬ	perineum

Литература:

1. Топографическая анатомия и оперативная хирургия: учебник. В 2-х т. Сергиенко В. И., Петросян Э. А., Фраучи И. В. М.: ГЭОТАР-Медиа, 2010.
2. Топографическая анатомия и оперативная хирургия: учебник Сергиенко В.И.; Петросян Э.А М.: ГЭОТАР-Медиа, 2013.
3. Практикум по оперативной хирургии: учеб. Пособие Лопухин Ю. М., Владимиров В. Г., Журавлев А. Г. М.: ГЭОТАР-Медиа, 2013
4. Топографическая анатомия и оперативная хирургия: учебник. В 2-х т. Сергиенко В. И., Петросян Э. А., Фраучи И. В. М.: ГЭОТАР-Медиа, 2014.
5. Оперативная хирургия: учеб. пособие по мануальным навыкам ред. А. А. Воробьев М.: ГЭОТАР-Медиа, 2015.

**МОДУЛЬНОЕ ЗАНЯТИЕ №2 ПО ТЕМЕ:
«ТОПОГРАФИЧЕСКАЯ АНАТОМИЯ И ОПЕРАТИВНАЯ ХИРУРГИЯ ГОЛОВЫ И ШЕИ.
ОСОБЕННОСТИ ДЕТСКОГО ВОЗРАСТА»**

К МОДУЛЬНОМУ ЗАНЯТИЮ НЕ ДОПУСКАЕТСЯ СТУДЕНТ:

1. С неотработанными пропусками
2. С невыполненной самостоятельной работой

Цели:

Студент должен знать:	Студент должен уметь:	Студент должен владеть:
<ol style="list-style-type: none"> 1 Топографическую анатомию головы - границы, голотопия, синтопия, скелетотопия, послышное строение. 2 Топографическую анатомию венозных синусов. 3 Кровоснабжение головного мозга 4 Черепно-мозговую топографию (схема Кронляйна-Брюсовой) 5 Оболочки головного мозга, межоболочечные пространства 6 Топографическую анатомию желудочков головного мозга 7 Признаки нарушения оттока ликворной жидкости из желудочков головного мозга. 8 Технику оперативного вмешательства при операциях на мозговом и лицевом отделах головы на каждом этапе. 9 Топографическую анатомию шеи - границы, голотопия, синтопия, скелетотопия, послышное строение. 10 Сообщения шейных межлестничных пространств. 11 Технику препарирования основных образований выделенной области на каждом этапе. 12 Хирургические доступы к органам и к основным нервно-сосудистым образованиям выделенной области. 13 Технику выполнения основных оперативных вмешательств на каждом этапе. 	<ol style="list-style-type: none"> 1. Проводить осмотр и пальпацию выделенной области. 2. Препарировать выделенную область. 3. Показать на препарате элементы, образования и органы выделенной области. 4. Пользоваться специальным хирургическим инструментарием для операций в выделенной области на каждом этапе. 5. Выполнять основные оперативные вмешательства на каждом этапе. 	<ol style="list-style-type: none"> 1. Навыками осмотра и пальпации выделенной области. 2. Методикой препарирования выделенной области 3. Навыками работы с хирургическим инструментарием для операций на выделенной области. 4. Навыками хирургических манипуляций на каждом этапе.

**ВОПРОСЫ К МОДУЛЬНОМУ ЗАНЯТИЮ №2
«ТОПОГРАФИЧЕСКАЯ АНАТОМИЯ И ОПЕРАТИВНАЯ ХИРУРГИЯ ГОЛОВЫ И ШЕИ.
ОСОБЕННОСТИ ДЕТСКОГО ВОЗРАСТА»**

1. Послойная топография лобно-теменно-затылочной области. Особенности кровоснабжение и иннервации мягких тканей сводов черепа. Топографо-анатомическое обоснование скальпированных ран на голове.
2. Послойная топография лобно-теменно-затылочной области. Клетчаточные пространства лобно-теменно-затылочной области. Дифференциальная диагностика гематом мягких тканей сводов черепа.
3. Послойная топография височной области. Особенности строения костей и клетчаточных пространств височной области. Клиническое значение.
4. Послойная топография сосцевидной области. Треугольник Шипо, его границы и клиническое значение.
5. Внутреннее основание черепа. Передняя черепная ямка: границы и отверстия передней черепной ямки. Клинические проявления переломов основания черепа в передней черепной ямке.
6. Внутреннее основание черепа. Средняя черепная ямка: границы и отверстия средней черепной ямки. Клинические проявления переломов основания черепа в средней черепной ямке.
7. Внутреннее основание черепа. Задняя черепная ямка: границы и отверстия задней ямки. Клинические проявления переломов основания черепа в средней черепной ямке.
8. Топографическая анатомия головного мозга. Оболочки головного мозга. Дифференциальная диагностика внутричерепных гематом.
9. Ликворная система головного мозга. Дифференциальная диагностика гидроцефалии при различных уровнях окклюзии.
10. Кровоснабжение головного мозга. Артериальный круг большого мозга.
11. Венозная сеть головы: диплоические и эмиссарные вены. Клиническое значение.
12. Венозные синусы твердой мозговой оболочки головного мозга: синусы крыши и основания черепа.
13. Черепно-мозговая топография. Схема Кронляйна-Брюсовой. Практическое применение.
14. Топографическая анатомия лица. Фасции лицевого отдела головы.
15. Топографическая анатомия лица. Полость носа: стенки носовой полости и носовые ходы. Сообщения

носовых ходов. Кровоснабжение и венозный отток.

16. Топографическая анатомия лица. Околоносовые пазухи. Сообщения с носовой полостью.
17. Топографическая анатомия лица. Ход ветвей тройничного нерва. Зоны иннервации.
18. Топографическая анатомия щечной области. Жировое тело щеки и его отростки. Пути распространения гнойных процессов.
19. Топографическая анатомия околоушно-жевательной области. Кровоснабжение и иннервация.
20. Топографическая анатомия околоушно-жевательной области. Околоушная слюнная железа. Ложе и капсула околоушной слюнной железы. Слабые места капсулы. Особенности распространения гноя при паротитах.
21. Околоушная слюнная железа. Сосудисто-нервные образования, проходящие в толще околоушной слюнной железы.
22. Границы и внешние ориентиры шеи. Треугольники шеи: их границы. Основные сосудисто-нервные пучки латерального и медиального треугольников шеи.
23. Поднижнечелюстной треугольник шеи: границы. Поднижнечелюстная слюнная железа: ложе, капсула, отличия ее от околоушной слюнной железы.
24. Сонный треугольник: границы, сосудисто-нервный пучок: взаиморасположение компонентов сосудисто-нервного пучка.
25. Латеральный треугольник шеи: основной сосудисто-нервный пучок, взаиморасположение компонентов в нем.
26. Фасции и клетчаточные пространства шеи: клиническое значение, сообщения между отдельными пространствами.
27. Топография глотки: скелетотопия, синтопия, кровоснабжение, иннервация, лимфоотток. Понятия зева и кольца Пирогова.
28. Топография гортани: скелетотопия, синтопия, кровоснабжение, иннервация, лимфоотток.
29. Топография щитовидной железы: скелетотопия, синтопия, кровоснабжение, иннервация, лимфоотток.
30. Топография паращитовидных желез: скелетотопия, синтопия, кровоснабжение, иннервация, лимфоотток

МОДУЛЬНОЕ ЗАНЯТИЕ № 3 «ПРАКТИЧЕСКИЕ НАВЫКИ»

Цели:

Студент должен знать:	Студент должен уметь:	Студент должен владеть:
1. Технику препарирования основных образований выделенной области на каждом этапе. 2. Хирургические доступы к органам и к основным нервно-сосудистым пучкам. 3. Технику выполнения основных оперативных вмешательств на каждом этапе.	1. Производить осмотр и пальпацию выделенной области. 2. Препарировать выделенную область. 3. Показать на препарате и назвать основные элементы, сосудисто-нервные пучки и органы выделенной области. 4. Пользоваться специальным хирургическим инструментарием для операций в выделенной области на каждом этапе 5. Выполнять основные оперативные вмешательства на каждом этапе.	1. Навыками осмотра и пальпации выделенной области. 2. Методикой препарирования выделенной области 3. Навыками работы с хирургическим инструментарием для операций на выделенной области. 4. Навыками хирургических манипуляций на каждом этапе.

ВОПРОСЫ К МОДУЛЬНОМУ ЗАНЯТИЮ №3 «ПРАКТИЧЕСКИЕ НАВЫКИ»

1. Хирургический инструментарий.
2. Сосудистый шов - требования, классификация, виды.
3. Сосудистый шов Карреля. Техника выполнения.
4. Сосудистый шов Морозовой. Техника выполнения.
5. Шов нерва - требования, классификация, виды.
6. Невролиз. Техника выполнения.
7. Эндоневролиз. Техника выполнения.
8. Невротомия. Техника выполнения.
9. Шов сухожилия - требования, классификация, виды.
10. Тенорафия. Техника выполнения.
11. Тенотомия. Техника выполнения.
12. Тенолиз. Техника выполнения.
13. Тенодез. Техника выполнения.
14. Сухожильный шов Кюнео. Техника выполнения.
15. Сухожильный шов Брауна. Техника выполнения.
16. Сухожильный шов Ланге. Техника выполнения.
17. Сухожильный шов Шварца. Техника выполнения.
18. Сухожильный шов Витцеля. Техника выполнения.
19. Сухожильный шов Беннела. Техника выполнения.
20. Артропластика. Техника выполнения.
21. Артролиз. Техника выполнения.
22. Артродез. Техника выполнения.
23. Артротомия. Техника выполнения.
24. Резекция сустава. Техника выполнения.
25. Экзартикуляция. Техника выполнения.
26. Пункция плечевого сустава. Техника выполнения.
27. Пункция локтевого сустава. Техника выполнения.
28. Пункция лучезапястного сустава. Техника выполнения.
29. Пункция тазобедренного сустава. Техника выполнения.
30. Пункция коленного сустава. Техника выполнения.
31. Остеотомия. Техника выполнения.
32. Трепанация кости. Техника выполнения.
33. Резекция кости. Техника выполнения.
34. Флегмона плеча. Техника дренирования.
35. Флегмона пространства Пирогова – Пароны. Техника дренирования.
36. У-образная флегмона Техника дренирования.
37. Панариций. Техника вскрытия.
38. Перевязка бедренной артерии. Техника выполнения.
39. Ампутация одномоментная. Техника выполнения.
40. Ампутация двухмоментная. Техника выполнения.
41. Ампутация трехмоментная. Техника выполнения.
42. Первичная хирургическая обработка ран мягких тканей черепа.
43. Способы остановки кровотечения при ранениях мягких тканей черепа.
44. Способы остановки кровотечения из костей сводов черепа.

45. Способы остановки кровотечения из сосудов твердой оболочки головного мозга.
46. Пластика стенки венозного синуса по Бурденко. Техника выполнения.
47. Источники кровотечения при эпидуральных гематомах. Техника удаления эпидуральной гематомы.
48. Источники кровотечения при субдуральных гематомах. Техника удаления субдуральной гематомы.
49. Тактика лечения при субарахноидальных кровотечениях.
50. Показания и техника пункции передних рогов боковых желудочков головного мозга.
51. Показания и техника пункции задних рогов боковых желудочков головного мозга.
52. Показания и техника выполнения декомпрессионной трепанации черепа по способу Кушинга.
53. Показания и техника выполнения костно-пластической трепанации черепа по способу Оливекрона.
54. Показания и техника выполнения костно-пластической трепанации черепа по способу Вагнера-Вольфа.
55. Показания и техника выполнения трепанации сосцевидного отростка.
56. Особенности первичной хирургической обработки челюстно-лицевой области.
57. Показания, техника вскрытия и дренирования паратонзиллярного абсцесса.
58. Показания, техника вскрытия и дренирования абсцесса заглоточного пространства.
59. Показания, техника вскрытия и дренирования абсцессов и флегмон окологлоточного пространства.
60. Показания и техника пункции верхнечелюстной пазухи.
61. Особенности вскрытия и дренирования флегмон околоушно-жевательной области.
62. Показания и техника обнажения и перевязки подключичной артерии.
63. Показания и техника обнажения общей сонной артерии и внутренней яремной вены.
64. Показания и техника обнажения и перевязки наружной сонной артерии.
65. Показания и техника обнажения и перевязки язычной артерии.
66. вскрытие и дренирование флегмон шеи.
67. Показания и техника выполнения вагосимпатической блокады по Вишневскому.
68. Трахеостомия: показания, виды, техника выполнения и возможные осложнения.
69. Показания и техника выполнения субтотальной субфасциальной резекции щитовидной железы по Николаеву.

Литература:

- 6.Топографическая анатомия и оперативная хирургия: учебник. В 2-х т. Сергиенко В. И., Петросян Э. А., Фраучи И. В. М.: ГЭОТАР-Медиа, 2010.
- 7.Топографическая анатомия и оперативная хирургия: учебник Сергиенко В.И.; Петросян Э.А М.: ГЭОТАР-Медиа, 2013.
- 8.Практикум по оперативной хирургии: учеб. Пособие Лопухин Ю. М., Владимиров В. Г., Журавлев А. Г. М.: ГЭОТАР-Медиа, 2013
- 9.Топографическая анатомия и оперативная хирургия: учебник. В 2-х т. Сергиенко В. И., Петросян Э. А., Фраучи И. В. М.: ГЭОТАР-Медиа, 2014.
10. Оперативная хирургия: учеб. пособие по мануальным навыкам ред. А. А. Воробьев М.: ГЭОТАР-Медиа, 2015.