

МПД-19

Федеральное государственное бюджетное образовательное учреждение  
высшего образования  
«Северо-Осетинская государственная медицинская академия»  
Министерства здравоохранения Российской Федерации  
(ФГБОУ ВО СОГМА Минздрава России)

---

Кафедра патологической анатомии с судебной медициной

**МЕТОДИЧЕСКИЕ УКАЗАНИЯ ДЛЯ ВЫПОЛНЕНИЯ САМОСТОЯТЕЛЬНОЙ  
(ВНЕАУДИТОРНОЙ) РАБОТЫ**

основной профессиональной образовательной программы высшего образования –  
программы специалитета по специальности  
32.05.01 «Медико-профилактическое дело», утвержденной 24.05.2023г.

Владикавказ 2023

Методические рекомендации предназначены для внеаудиторной самостоятельной работы студентов 2 курса медико-профилактического факультета ФГБОУ ВО СОГМА Минздрава России по дисциплине «Патологическая анатомия, секционный курс»

Составители: и.о. зав. каф., доц Епхийев А.А.  
доц. Габуева А.А.  
асс Дзадзиева Н.Г.

Рецензенты:

1. Зав. кафедрой патофизиологии, профессор И.Г. Джиев

2. Зав. кафедрой нормальной и патологической анатомии животных, ФГБОУ ВПО ГГАУ Министерства сельского хозяйства РФ, доктор биологических наук, проф. С.Г. Козырев

Тема: «Повреждение и гибель клеток и тканей».

Знание темы необходимо для усвоения других тем общего и частного курсов патологической анатомии, а также для клинико-анатомического анализа при изучении клинических дисциплин и в практической работе врача.

### I. Цели:

Студент должен знать	<ul style="list-style-type: none"><li>• Причины и механизмы развития различных видов некроза, их функциональное значение</li><li>• Морфологические отличия некроза от других патологических процессов</li></ul>
Студент должен уметь	<ul style="list-style-type: none"><li>• Различать по макроскопической и микроскопической картине клинико-морфологические формы некроза</li></ul>
Студент должен владеть	<ul style="list-style-type: none"><li>• Патологоанатомическими знаниями для понимания морфогенеза, и микроскопической диагностики некроза</li></ul>

### II. Необходимый уровень знаний:

#### а) из смежных дисциплин

1. Гистологическое строение тканей
2. Биохимические метаболические процессы

#### б) из предшествующих тем:

1. понятие дистрофий
2. механизмы развития дистрофий

#### в) из текущего занятия

1. Определение некроза
2. Стадии некротического процесса
3. Морфологические признаки некроза
4. Этиологические и патогенетические виды некроза, механизм их развития
5. Клинико-морфологические формы некроза, их макро- и микроскопическая характеристика
6. Функциональное значение и исходы некроза.
7. Апоптоз.
8. Отличия апоптоза от некроза.
9. Смерть. Признаки смерти

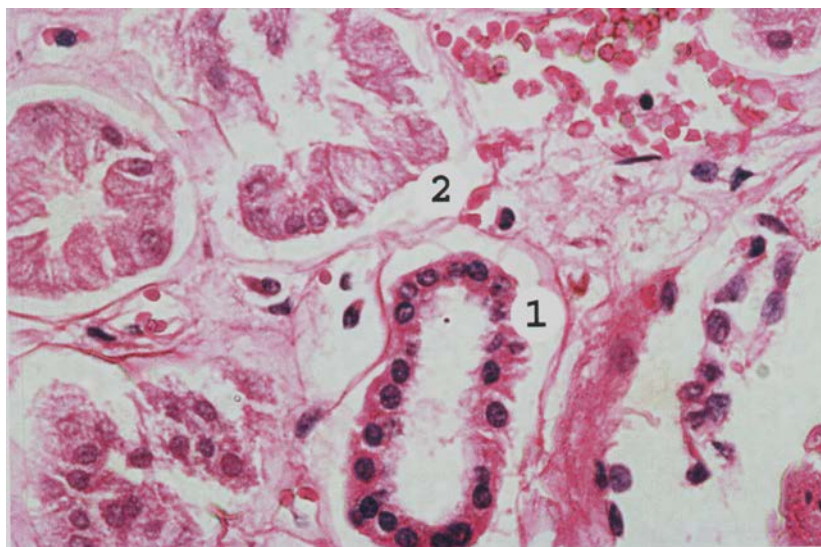
### III. Объект изучения:

Микропрепараты:

1. Некроз сердечной мышцы
2. Некроз эпителия почечных канальцев

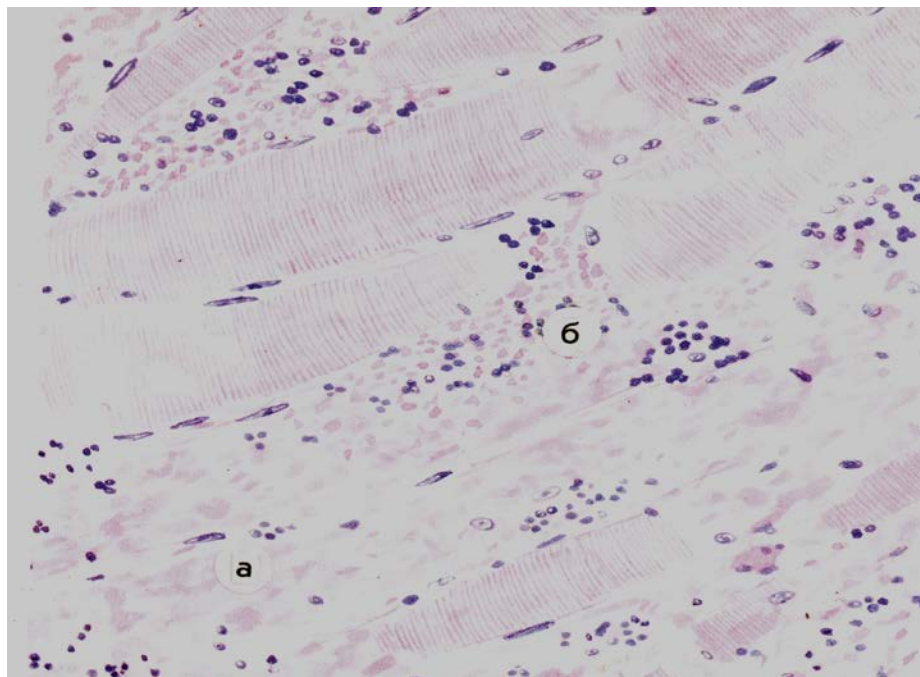
Таблицы:

1. Ценкеровский некроз
2. Гангрена стопы



**Микропрепарат для зарисовки Некроз эпителия извитых канальцев почек.** Клубочки и эпителий прямых канальцев сохранены, в их клетках содержатся ядра (1). Эпителий канальцев проксимальных и дистальных отделов нефрона (2) не содержит ядер (кариолизис), цитоплазма некоторых клеток гомогенная, эозинофильная (в состоянии коагуляции). В других клетках цитоплазма имеет вид глыбок

(плазморексис). Местами базальная мембрана извитых канальцев разрушена (тубулорексис). Капилляры клубочков малокровны, сосуды мозгового слоя полнокровны. Окраска гематоксилином и эозином.



**Микропрепарат для зарисовки Некроз скелетной мышцы (при газовой гангрене).** Глыбчатый распад и цитоллиз мышечных волокон (а). Строма отечна, инфильтрирована лейкоцитами с очагами крововизлияний (б).  
Окраска гематоксилином и эозином.

План описания микропрепарата:

1. Название
2. Назвать ткань (орган), окраску
3. Описать имеющиеся изменения
4. Этиология патологического процесса
5. Патогенез
6. Исход
7. Клиническое значение

#### Х. Литература.

1. А.И.Струков, В.В.Серов. Патологическая анатомия: учебник/ М.: ГЭОТАР-Медиа, 2014
2. М. А. Пальцев, Н. М. Аничков, М.Г. Рыбакова/ Руководство к практическим занятиям по патологической анатомии/ М.: Медицина, 2002
3. М.А. Пальцев А.Б.Пономарев/ Атлас по патологической анатомии М.: Медицина, 2005.
4. Практикум по общей патологической анатомии К.М. Козырев, К.Д. Салбиев, А.А.Епхийев Владикавказ: Проект пресс, 2006
5. Г.З. Лекоев. Цикл лекций по патологической анатомии. Владикавказ, 2010
6. Учебник в 2-х томах М.А. Пальцев, Н.М Аничков. Патологическая анатомия М.: Медицина, 2005  
Электронная библиотека медицинского вуза [www.Studmedlib.ru](http://www.Studmedlib.ru)

**I. Цели:**

Студент должен знать	<ul style="list-style-type: none"> <li>• Определение дистрофий</li> <li>• Классификацию дистрофий</li> <li>• Этиологию паренхиматозных дистрофий</li> <li>• Механизмы развития дистрофий</li> <li>• Морфогенез и морфологические проявления паренхиматозных дистрофий</li> </ul>
Студент должен уметь	<ul style="list-style-type: none"> <li>• интерпретировать морфологические изменения в клетках и определять основные морфологические характеристики белковых, жировых и углеводных паренхиматозных дистрофий на основании применения гистохимических методов исследования;</li> <li>• прогнозировать исход этих процессов и оценить их значение на основании характера, степени, распространенности и локализации паренхиматозных дистрофий.</li> </ul>
Студент должен владеть	<ul style="list-style-type: none"> <li>• Патологоанатомическими знаниями для понимания морфогенеза, и микроскопической диагностики паренхиматозных дистрофий.</li> </ul>

**II. Необходимый уровень знаний:**

**а) из смежных дисциплин**

1. Гистологическое строение тканей
2. Биохимические метаболические процессы

**б) из текущего занятия**

1. Морфогенетические механизмы развития дистрофий
2. Классификация дистрофий
3. Гиалиново-капельная дистрофия: механизм развития, макро- и микроскопическая характеристика, исход, функциональное значение.
4. Гидропическая дистрофия: механизм развития, макро- и микроскопическая характеристика, исход, функциональное значение.
5. Роговая дистрофия: механизм развития, макро- и микроскопическая характеристика, исход, функциональное значение.
6. Паренхиматозные жировые дистрофии (липидозы): морфогенез, микроскопическая диагностика, функциональное значение, исход.
7. Паренхиматозные углеводные дистрофии: морфогенез, микроскопическая диагностика, функциональное значение, исход.

**III. Объект изучения:**

Микропрепараты:

3. Гиалиново-капельная дистрофия почечных канальцев (окраска гематоксилином и эозином)
4. Гидропическая дистрофия почечных канальцев (окраска гематоксилином и эозином)
5. Жировая дистрофия миокарда (окраска суданом III)

Таблицы:

1. Гиалиново-капельная дистрофия почки
2. Гидропическая дистрофия почки
3. Жировая дистрофия печени

**Самостоятельная работа студента**

**Изучение микропрепаратов.**

**1. Микропрепарат для зарисовки:** «Гиалиново-капельная дистрофия эпителия проксимальных и дистальных извитых канальцев нефрона». Окраска эозином и гематоксилином.

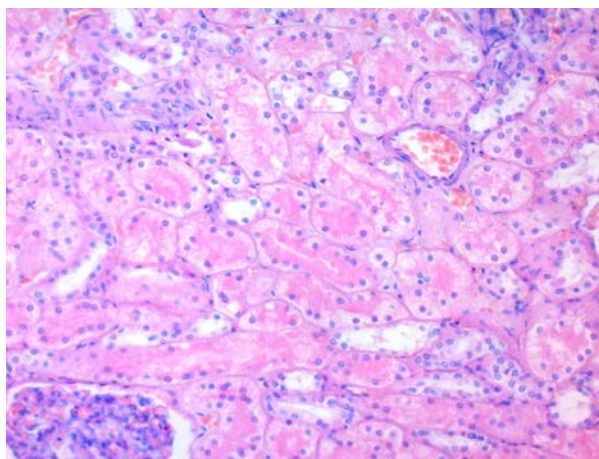
Отыскать проксимальные извитые канальцы. Сравнить их с канальцами других отделов нефрона, обратив внимание на:

1. Разницу в состоянии эпителия проксимальных извитых канальцев нефрона и эпителия других отделов.
2. Значительное сужение просвета проксимальных извитых канальцев нефрона; сравнить состояние просвета канальцев с нормой.

Усвоить, что в основе гиалиново-капельной дистрофии нефроцитов лежит недостаточность вакуолярно-лизосомального аппарата эпителия проксимальных канальцев, в норме реабсорбирующего белки. По этой причине этот вид дистрофии нефроцитов очень часто встречается при нефротическом синдроме, который является проявлением многих заболеваний почек (гломерулонефрит, амилоидоз почек, парапротеинемическая нефропатия и др.). При электронно-микроскопическом исследовании наблюдается деструкция митохондрий, эндоплазматического ретикулума, рибосом, комплекса Гольджи, щеточной каемки.

Зарисовать под большим увеличением микроскопа\* поперечное и продольное сечение нескольких проксимальных извитых канальцев со стромой и обозначить:

1. Появление в цитоплазме крупных гиалиноподобных белковых капель, сливающихся между собой и заполняющих всю клетку.
2. Большое количество белка в просвете расширенных канальцев.
3. Отсутствие ядер (лизис) в эпителиальных клетках, заполненных белковыми массами.
4. Плазматическое пропитывание межклеточной соединительной ткани (стромы) почки.



**2. Микропрепарат для зарисовки:** «Вакуольная или гидропическая дистрофия эпителия извитых канальцев нефрона». Окраска эозином и гематоксилином

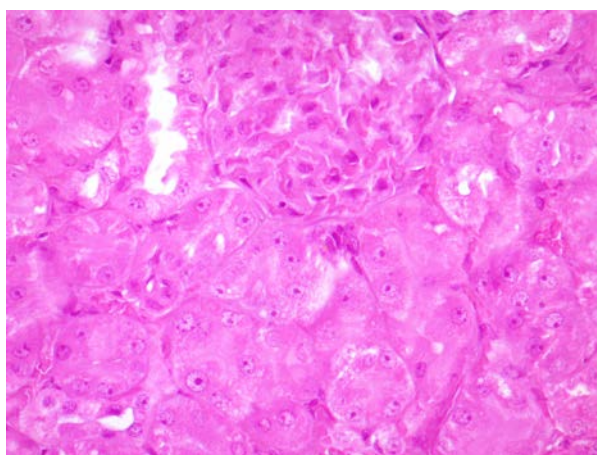
Зарисовать под большим увеличением участок извитого канальца нефрона и обозначить:

1. Появление в клетках эпителия вакуолей, наполненных цитоплазматической жидкостью, смещение ядра на периферию клетки или его лизис.
2. Скопление белка в просвете расширенных канальцев.
3. Отек, гиперемия стромы почки.

Отметить необратимость этой формы белковой дистрофии.

Гидропическая дистрофия тканевых структур влечет за собой онкотический отек органов – выход жидкости в тканевые пространства. Набухание гистоструктур и органов отличается от их отека; возможен переход острого набухания в белково-водяночную дистрофию или в онкотический отек.

Характерным является то, что при гидропической дистрофии окраска на липиды обычно отрицательная и вакуоли не содержат жира.



**3. Микропрепарат для зарисовки:** «Жировая инфильтрация печени». Дается два микропрепарата. Окраска эозин-гематоксилином и суданом III.

Отметить наличие мелких и крупных жировых капель в печеночных клетках, расположенных преимущественно вокруг центральных вен и на периферии печеночной дольки. Обратите внимание, что жировая дистрофия печени возникает под влиянием интоксикаций и гипоксии.

Зарисовать под большим увеличением и обозначить:

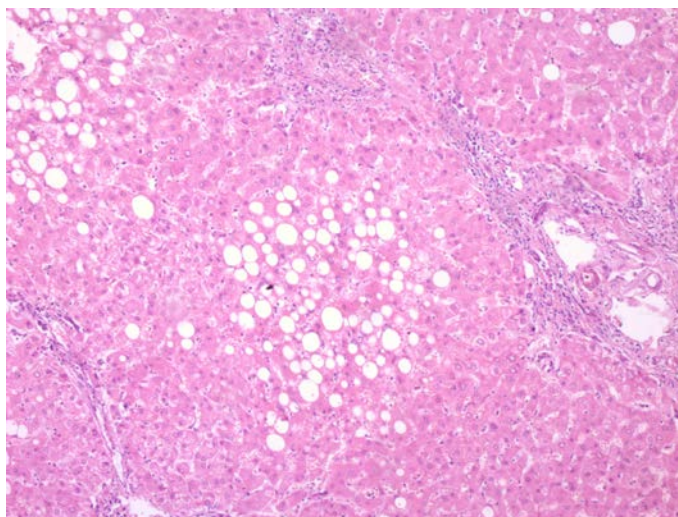
1. Центральная вена.
2. Мелкие капли жира в гепатоцитах.
3. Крупные капли жира в гепатоцитах

Отметить в микропрепарате, окрашенном эозином и гематоксилином, на месте жировых капель – пустоты (результат экстрагирования жиров спиртом).

**Примечание.** Как указывалось, жировая метаболическая дистрофия и жировая инфильтрация паренхиматозных органов в отдельных случаях являются морфологически различимыми процессами. Надежным критерием являются условия появления липидов в цитоплазме гепатоцитов и в некоторой степени сочетание этого процесса с другими формами декомпозиции.

Усвоить, что в печени при декомпозиции липопротеидных комплексов гепатоцита, степень измельченности жировых капель значительно выше. Под влиянием органоспецифических гемодинамических факторов мелкодисперсные капли локализуются в основном по периферии долек, а при ожирении – в центре долек, где жировые капли крупнее. Однако эти признаки условны. Локализация жировых капель в печеночных дольках зависит также от путей интоксикации печени и времени воздействия ее. Так, интоксикация, идущая из кишечника, вызывает жировую мелкокапельную дистрофию преимущественно периферических частей печеночных долек.





**4. Микропрепарат для изучения «Жировая дистрофия миокарда» (таблица)** (окраска судан III) (Д). В цитоплазме кардиомиоцитов, расположенных вокруг венул и вен полосовидные скопления жира желтого цвета; другие мышечные клетки свободны от жировых включений. Исчезает поперечная исчерченность мышечных клеток, ядро сморщивается или лизируется.

#### **I. Изучение макропрепаратов.**

1. «Тигровое сердце» (таблица). Отметить цвет и консистенцию миокарда и макроскопический вид со стороны эндокарда. Пояснить это образное выражение.

2. Охарактеризовать жировую дистрофию печени (таблица). Отметить желтый цвет, тестоватую консистенцию, размеры печени, вес. Прodelать пробу с водой. Небольшие кусочки печени, содержащие много липидов, в воде не тонут.

Уяснить, что всякая желтая печень, клетки которой содержат в большом количестве липиды, называется «гусиной», т. к. такой цвет имеет печень гуся при его откорме. «Гусиная» печень у человека нередко является результатом двух патологических процессов, морфологически трудно различимых: липидной дистрофии (декомпозиции) и липидной инфильтрации. Однако у откормленного гуся подобное состояние печени не является дистрофией, легко обратимо и представляет собой физиологическую липидную инфильтрацию. Жировая дистрофия печени обусловлена, как правило, совокупностью нескольких видов дистрофии, в частности белковой, хотя липидная дистрофия преобладает.

Объяснить причины жировой дистрофии: это всевозможные виды отравлений (хлороформ, эфир, фосфор), кишечные интоксикации, особенно при дизентерии, разного рода длительные гипоксии, туберкулезная интоксикация и т. п.

Отметить возможность выпадения липидов из цитоплазмы, например, в печени в течение 5 – 10 минут после начала отравления наркотическими веществами, фосфором.

Указать, что в норме в цитоплазме печеночных клеток находится до 5% свободных липидных включений.

Подчеркнуть роль связанных и свободных липидов в цитоплазме, связывающих токсины и растворяющих некоторые из них (хлороформ, бензолные соединения и др.)

#### План описания микропрепарата:

1. Название
2. Назвать ткань (орган), окраску
3. Описать имеющиеся изменения
4. Этиология патологического процесса
5. Патогенез
6. Исход
7. Клиническое значение

#### **X. Литература.**

1. А.И.Струков, В.В.Серов. Патологическая анатомия: учебник/ М.: ГЭОТАР-Медиа, 2014
2. М. А. Пальцев, Н. М. Аничков, М.Г. Рыбакова/ Руководство к практическим занятиям по патологической анатомии/ М.: Медицина, 2002
3. М.А. Пальцев А.Б.Пономарев/ Атлас по патологической анатомии М.: Медицина, 2005.
4. Практикум по общей патологической анатомии К.М. Козырев, К.Д. Салбиев, А.А.Епхиев Владикавказ: Проект пресс, 2006
5. Г.З. Лекоев. Цикл лекций по патологической анатомии. Владикавказ, 2010
6. Учебник в 2-х томах М.А. Пальцев, Н.М Аничков. Патологическая анатомия М.: Медицина, 2005  
Электронная библиотека медицинского вуза [www.Studmedlib.ru](http://www.Studmedlib.ru)

Тема: «СТРОМАЛЬНО-СОСУДИСТЫЕ ДИСТРОФИИ»

**I. Цели:**

Студент должен знать	<ul style="list-style-type: none"> <li>• морфологические проявления сосудисто-стромальных белковых дистрофий:             <ul style="list-style-type: none"> <li>- мукоидное набухание;</li> <li>- фибриноидное набухание;</li> <li>- гиалиноз;</li> <li>- амилоидоз</li> </ul> </li> <li>• болезни, при которых белковые дистрофии считаются ведущим (основным) морфологическим субстратом повреждения             <ul style="list-style-type: none"> <li>• морфологические проявления сосудисто-стромальных жировых дистрофий</li> <li>• морфологические проявления сосудисто-стромальных углеводных дистрофий</li> </ul> </li> </ul>
Студент должен уметь	<ul style="list-style-type: none"> <li>• интерпретировать морфологические изменения в клетках и определять основные морфологические характеристики белковых, жировых и углеводных стромально-сосудистых дистрофий на основании применения гистохимических методик исследования;</li> <li>• различать виды сосудисто-стромальных белковых дистрофий;</li> <li>• объяснить механизмы развития белковых дистрофий в различных органах;</li> <li>• оценивать функциональное значение белковых дистрофий и их исходы.</li> </ul>
Студент должен владеть	<ul style="list-style-type: none"> <li>• Патологоанатомическими знаниями для понимания морфогенеза, и микроскопической диагностики стромально-сосудистых дистрофий</li> </ul>

**II. Необходимый уровень знаний:**

**а) из смежных дисциплин**

1. Гистологическое строение тканей
2. Биохимические метаболические процессы

**б) из предшествующих тем:**

1. понятие дистрофий
2. механизмы развития дистрофий

**в) из текущего занятия**

8. Определение стромально-сосудистых дистрофий.
9. Классификация стромально-сосудистых дистрофий.
10. Виды стромально-сосудистых белковых дистрофий.
11. Сущность мукоидного набухания.
12. Сущность фибриноидного набухания.
13. Гиалиноз.
14. Амилоидоз.
15. Стромально-сосудистые жировые дистрофии.
16. Стромально-сосудистые углеводные дистрофии.
17. .

**III. Объект изучения:**

Микропрепараты:

6. Гиалиноз сосудов головного мозга при гипертонической болезни (окраска гематоксилином и эозином)
7. Амилоидоз почки (окраска конго красным и гематоксилин- эозином)

Макропрепараты:

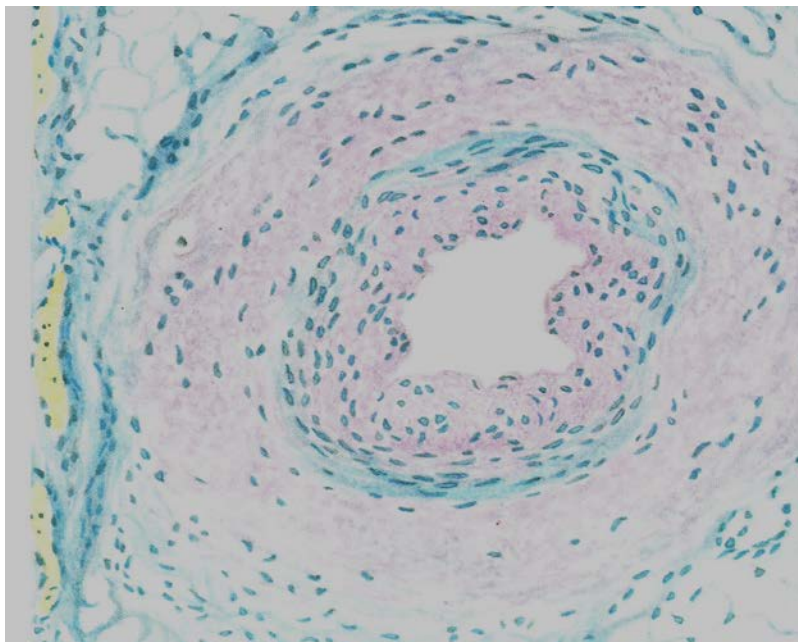
4. Саговая селезенка
5. Ожирение сердца

Таблицы:

1. Мукоидное набухание эндокарда при ревматизме (окраска толуидиновым синим)
2. Фибриноидное набухание эндокарда при ревматизме (окраска пикрофуксином)

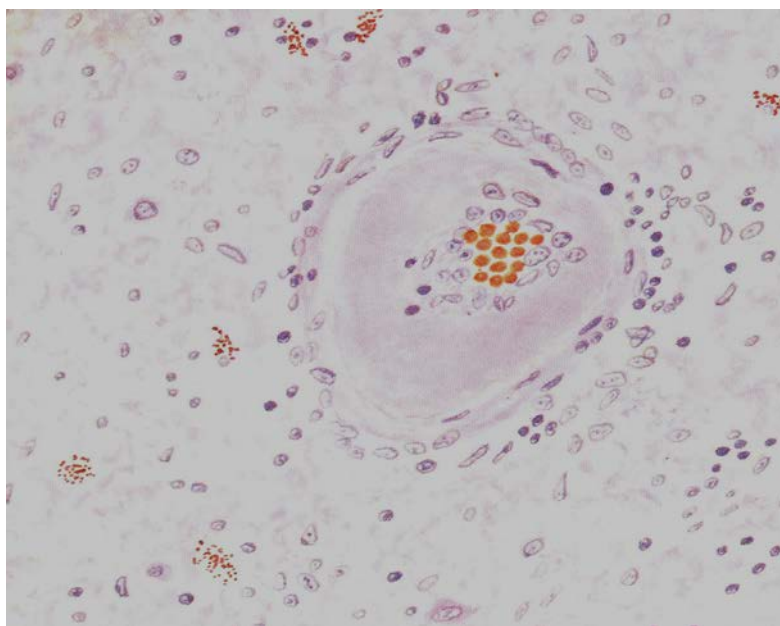


Материал и задания для самостоятельной работы:



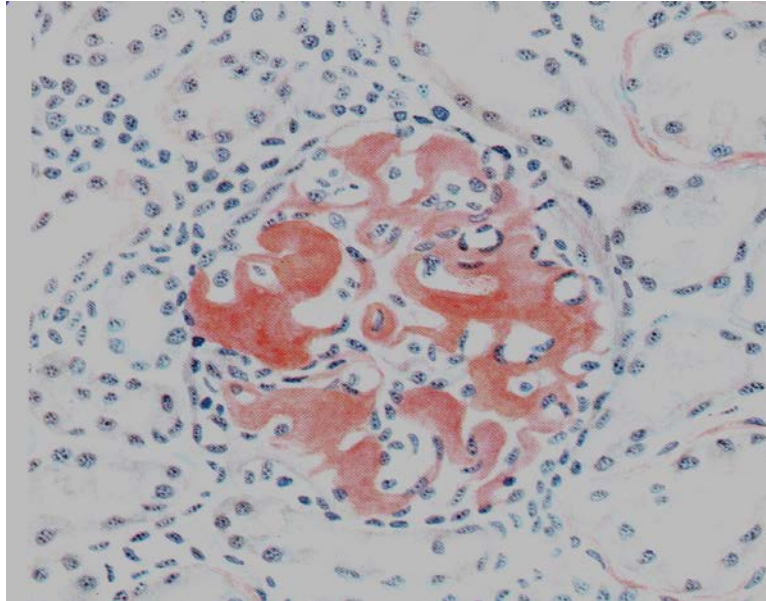
Микропрепарат для зарисовки: Муконидное набухание стенки артерии при ревматизме.

Стенка артерии утолщена, метахроматична за счет накопления кислых гликозаминогликанов. Окраска толуидиновым синим.



Микропрепарат для зарисовки: Гиалиноз мелкой артерии головного мозга (при гипертензивной болезни).

Стенка артерии утолщена, представлена однородным гиалиноподобным веществом, просвет резко сужен. Ткань мозга отечна. Окраска гематоксилином и эозином.



**Микропрепарат для зарисовки: Амилоидоз почек.**  
Амилоид в капиллярных петлях клубочка и под базальной мембраной канальцев.  
Окраска конго красным.

План описания микропрепарата:

1. Название
2. Назвать ткань (орган), окраску
3. Описать имеющиеся изменения
4. Этиология патологического процесса
5. Патогенез
6. Исход
7. Клиническое значение

**Литература.**

7. А.И.Струков, В.В.Серов. Патологическая анатомия: учебник/ М.: ГЭОТАР-Медиа, 2014
8. М. А. Пальцев, Н. М. Аничков, М.Г. Рыбакова/ Руководство к практическим занятиям по патологической анатомии/ М.: Медицина, 2002
9. М.А. Пальцев А.Б.Пономарев/ Атлас по патологической анатомии М.: Медицина, 2005.
10. Практикум по общей патологической анатомии К.М. Козырев, К.Д. Салбиев, А.А.Епхийев Владикавказ: Проект пресс, 2006
11. Г.З. Лекоев. Цикл лекций по патологической анатомии. Владикавказ, 2010
12. Учебник в 2-х томах М.А. Пальцев, Н.М Аничков. Патологическая анатомия М.: Медицина, 2005
13. Электронная библиотека медицинского вуза [www.Studmedlib.ru](http://www.Studmedlib.ru)

Тема: «СМЕШАННЫЕ ДИСТРОФИИ».

Знание темы необходимо для усвоения других тем общего и частного курсов патологической анатомии, а также для клинико-анатомического анализа при изучении клинических дисциплин и в практической работе врача.

**I. Цели:**

Студент должен знать	<ul style="list-style-type: none"> <li>• морфологические проявления нарушения обмена хромопротеидов:               <ul style="list-style-type: none"> <li>- гемосидерина;</li> <li>- билирубина;</li> <li>- гематоидина, гематина, порфиринов;</li> <li>- меланина</li> <li>- липофусцина</li> </ul> </li> <li>• морфологические проявления нарушения обмена хромопротеидов</li> <li>• морфологические проявления нарушения обмена минералов:               <ul style="list-style-type: none"> <li>- кальция;</li> <li>- меди;</li> <li>- железа;</li> <li>калия</li> </ul> </li> <li>• образование камней, механизмы, факторы, виды конкрементов</li> <li>• морфологические проявления нарушения обмена нуклеопротеидов</li> </ul>
Студент должен уметь	<ul style="list-style-type: none"> <li>• интерпретировать морфологические изменения в клетках и определять основные морфологические характеристики нарушений обмена гемоглобиногенных, протеиногенных и липидогенных пигментов на основании применения гистохимических методик исследования;</li> <li>• интерпретировать морфологические изменения и определять основные морфологические характеристики нарушений обмена кальция, меди;</li> <li>• определять виды конкрементов;</li> <li>• определять основные морфологические характеристики нарушения обмена пигментов, минералов, нуклеопротеидов;</li> </ul>
Студент должен владеть	<ul style="list-style-type: none"> <li>• Патологоанатомическими знаниями для понимания морфогенеза, и микроскопической диагностики нарушения обмена хромопротеидов, минералов, нуклеопротеидов</li> </ul>

**II. Необходимый уровень знаний:**

**а) из смежных дисциплин**

1. Гистологическое строение тканей
2. Биохимические метаболические процессы

**б) из предшествующих тем:**

1. понятие дистрофий
2. механизмы развития дистрофий

**в) из текущего занятия**

18. Классификация хромопротеидов
19. Нарушения обмена гемосидерина
20. Нарушения обмена билирубина
21. Нарушения обмена гематоидина, гематинов и гематопорфирина
22. Нарушения обмена протеиногенных (тирозин-триптофановых) пигментов
23. Нарушения обмена липидогенных пигментов (липопигментов)
24. Функции кальция в организме
25. Виды кальцинозов (обызвествлений)
26. Макро- и микроскопическая характеристика видов обызвествлений
27. Виды камней, образующихся в мочевых путях
28. Виды камней, образующихся в желчных путях
29. Местные и общие факторы камнеобразования
30. Нарушение обмена нуклеопротеидов

**III. Объект изучения:**

Микропрепараты:

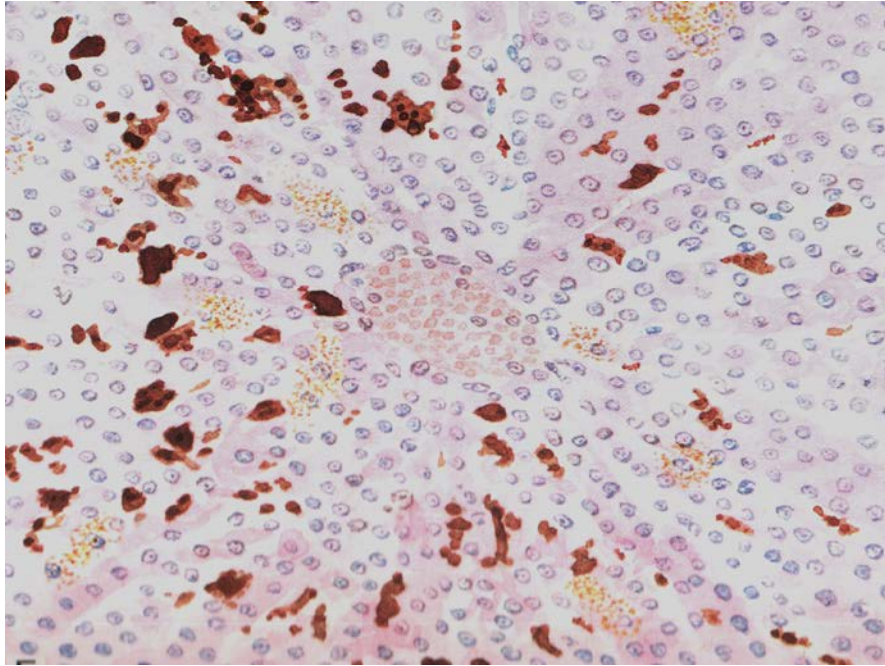
8. Гемомеланоз печени (окраска гематоксилином и эозином)
9. Липофусциноз миокарда при его атрофии (окраска суданом)
10. Гемосидероз легкого (бурая индурация легкого). Окраска по Перлсу
11. Метастатическое обызвестление почек (окраска гематоксилином и эозином)
12. Подагра (окраска гематоксилином и эозином)
13. Петрификация атеросклеротической бляшки (окраска гематоксилином и эозином)

Таблицы:

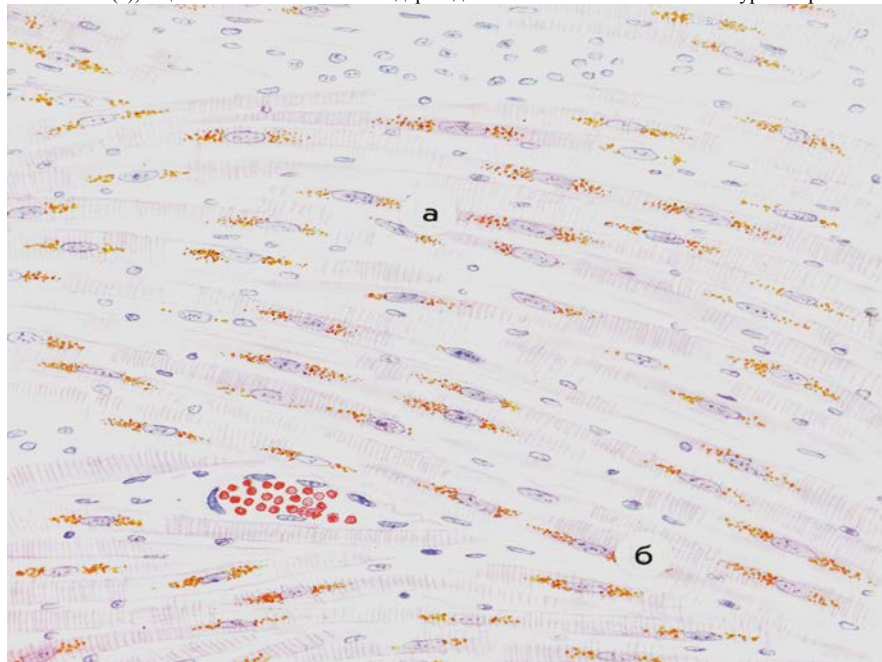
3. Печень при механической желтухе
4. Малярийная селезенка
5. Сифилитическая лейкодерма
6. Камни почек
7. Камни желчного пузыря
8. Петрификация в легких

**Практическая работа**

1. **Микропрепарат для зарисовки Гемомеланоз печени.** Гемомеланоз связан с попаданием малярийного пигмента (гемомеланина) в кровь, что происходит при разрушении эритроцитов и фагоцитозом его клетками печени. В них наряду с гемомеланином выделяются гемосидерин. Окраска гематоксилином и эозином.

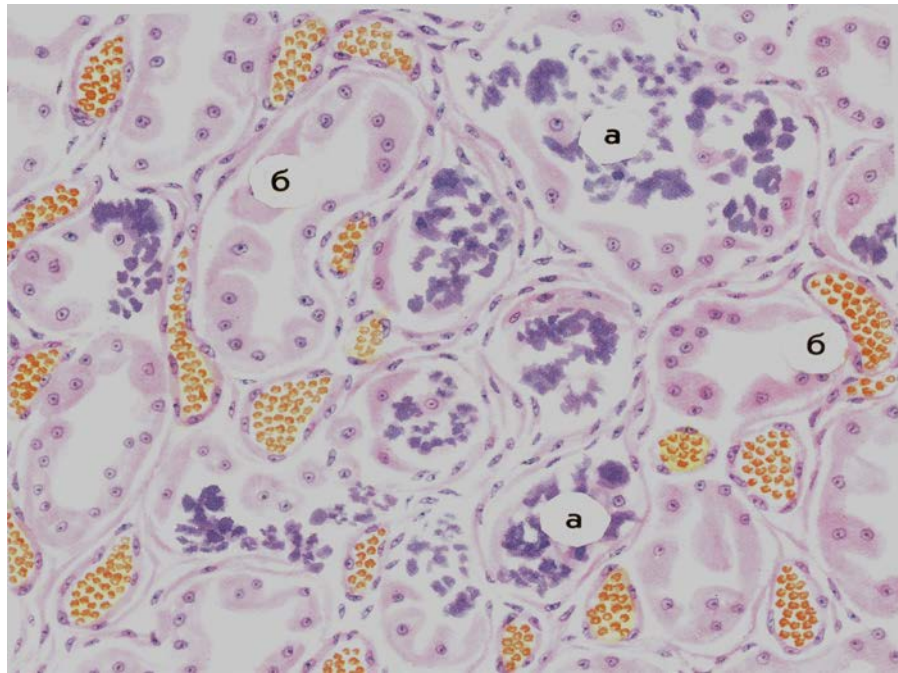


2. Микропрепарат для зарисовки Липофуциноз миокарда при его атрофии. Мышечные волокна сердца истончены (а), в цитоплазме по полюсам ядер видны скопления мелких желто-бурых зерен липофуцина (б).

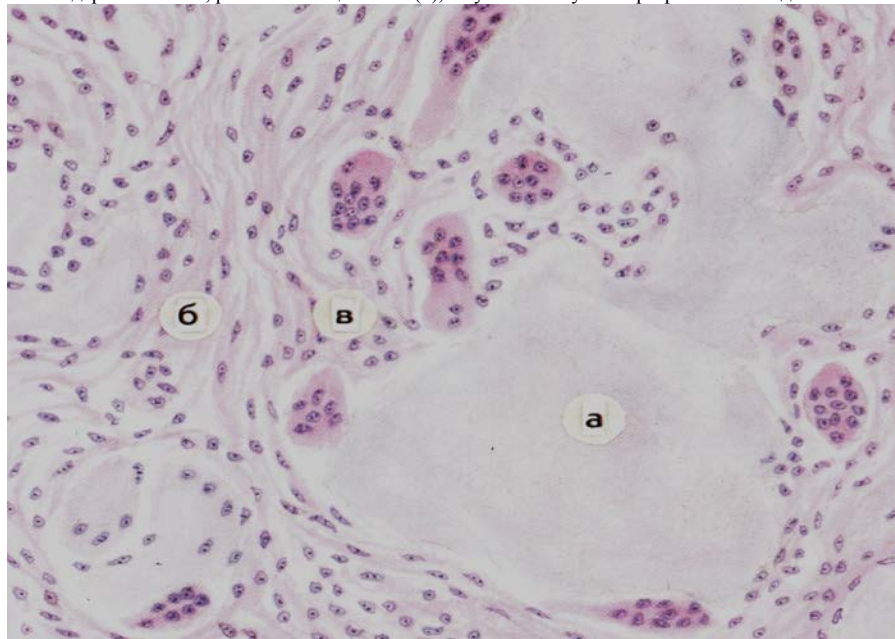


3. Метастатическое обызвествление почек. А- канальцы с инкрустированными известью нефроцитами; Б- сохранившиеся канальцы. Окраска гематоксилином и эозином.





4. **Микропрепарат для зарисовки Подагра** Вокруг отложений солей мочевой кислоты (а) видны гигантские многоядерные клетки, рассасывающие соли (в), в суставной сумке – разрастания соединительной ткани (б).



План описания микропрепарата:

1. Название
2. Назвать ткань (орган), окраску
3. Описать имеющиеся изменения
4. Этиология патологического процесса
5. Патогенез
6. Исход
7. Клиническое значение

#### Х. Литература.

14. А.И.Струков, В.В.Серов. Патологическая анатомия: учебник/ М.: ГЭОТАР-Медиа, 2014
15. М. А. Пальцев, Н. М. Аничков, М.Г. Рыбакова/ Руководство к практическим занятиям по патологической анатомии/ М.: Медицина, 2002
16. М.А. Пальцев А.Б.Пономарев/ Атлас по патологической анатомии М.: Медицина, 2005.
17. Практикум по общей патологической анатомии К.М. Козырев, К.Д. Салбиев, А.А.Епхийев Владикавказ: Проект пресс, 2006
18. Г.З. Лекоев. Цикл лекций по патологической анатомии. Владикавказ, 2010
19. Учебник в 2-х томах М.А. Пальцев, Н.М Аничков. Патологическая анатомия М.: Медицина, 2005
20. Электронная библиотека медицинского вуза [www.Studmedlib.ru](http://www.Studmedlib.ru)

Тема: «ОБЩИЕ И МЕСТНЫЕ НАРУШЕНИЯ КРОВООБРАЩЕНИЯ».

Знание темы необходимо для усвоения других тем общего и частного курсов патологической анатомии, а также для клинико-анатомического анализа при изучении клинических дисциплин и в практической работе врача.

**I. Цели:**

Студент должен знать	<ul style="list-style-type: none"><li>• Определение венозного полнокровия, причины и механизмы его развития</li><li>• Определение шока, назвать виды</li><li>• Определение ДВС-синдрома</li><li>• Виды отеков</li><li>• Определение тромбоза, назвать его причины, условия</li><li>• Определение эмболии, ее виды</li><li>• Определение инфаркта, его причины и стадии развития</li></ul>
Студент должен уметь	<ul style="list-style-type: none"><li>• Дать морфологическую характеристику шоковых органов, отличить его от тромбоэмбола и посмертного свертка крови</li><li>• Оценить значение венозного полнокровия для организма, механизмы смерти при хроническом венозном полнокровии</li><li>• Дать морфологическую характеристику тромбоза, отличить его от тромбоэмбола и посмертного свертка крови</li><li>• Оценить значение эмболии для организма, механизмы смерти при тромбоэмболии легочной артерии</li><li>• Диагностировать различные виды инфаркта по макро- и микроскопической картине</li></ul>
Студент должен владеть	<ul style="list-style-type: none"><li>• Патологоанатомическими знаниями для понимания морфогенеза, и микроскопической диагностики нарушений кровообращения и лимфооттока</li><li>• Патологоанатомическими знаниями для понимания морфогенеза, и микроскопической диагностики местных нарушений кровообращения</li></ul>

**II. Необходимый уровень знаний:**

**а) из смежных дисциплин**

1. Гистологическое строение тканей
2. Биохимические метаболические процессы

**б) из предшествующих тем:**

1. понятие дистрофий
2. механизмы развития дистрофий

**в) из текущего занятия**

1. Общие нарушения кровообращения
2. Общее артериальное полнокровие
3. Общее венозное полнокровие
4. Общее малокровие
5. Общее острое малокровие
6. Общее хроническое малокровие
7. Нарушения лимфооттока
8. Нарушения содержания тканевой жидкости
9. Синдром диссеминированного внутрисосудистого свертывания крови
10. Шок
11. Местное артериальное полнокровие
12. Местное венозное полнокровие
13. Кровотечения и кровоизлияния
14. Тромбоз
15. Эмболия
16. Местное малокровие, или ишемия
17. Инфаркт

**III. Объект изучения:**

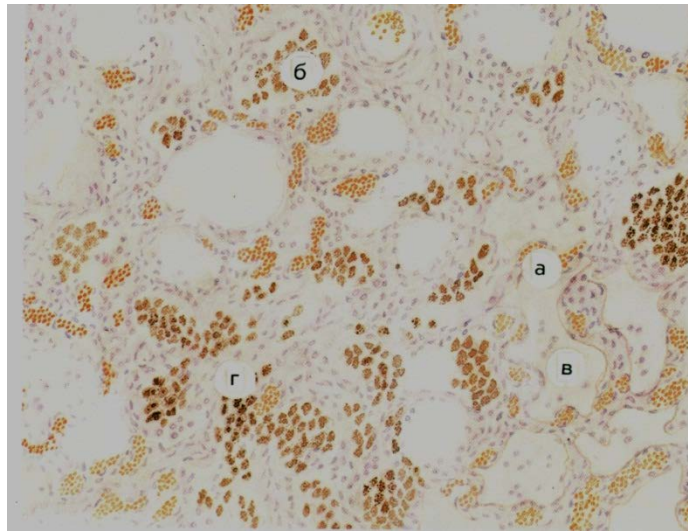
Микропрепараты:

1. Хроническое венозное кровенаполнение печени (мускатная печень)
2. Бурая индурация легких
3. Организация и канализация тромба
4. Жировая эмболия сосудов легкого
5. Кровоизлияние в мозг

Таблицы:

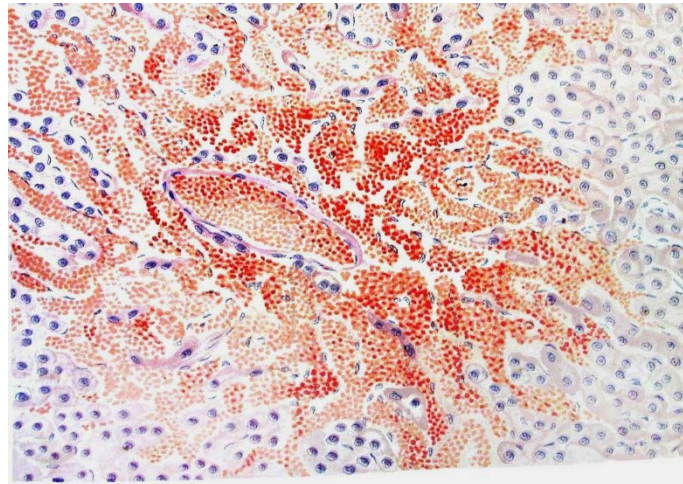
1. Хроническое венозное кровенаполнение печени (мускатная печень)
2. Бурая индурация легких
3. Смешанный тромб
4. Разрыв почки
5. Жировая эмболия легкого

**Задания для самостоятельной работы**



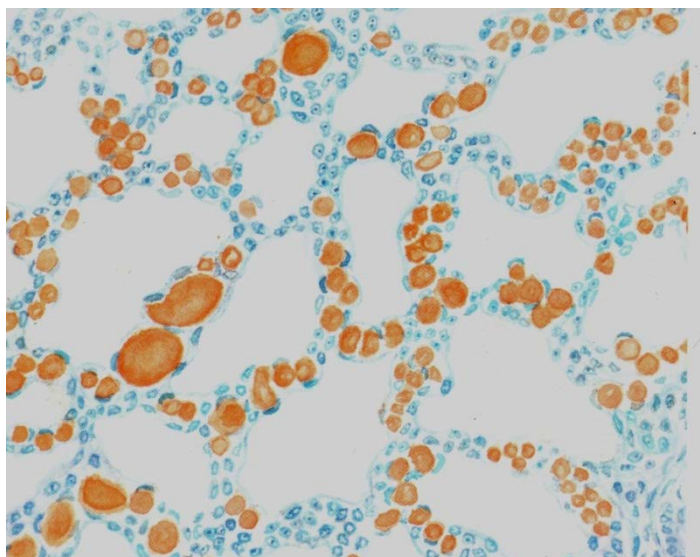
**Микропрепарат для зарисовки. Хроническое венозное полнокровие легких (бурая индурация легких).**

Сосуды межальвеолярных перегородок расширены (а). В строме легкого и просвете альвеол скопления сидерофагов, нагруженных гемосидерином (б). Часть альвеол заполнена отеочной жидкостью (в). Межальвеолярные перегородки утолщены и склерозированы (г).



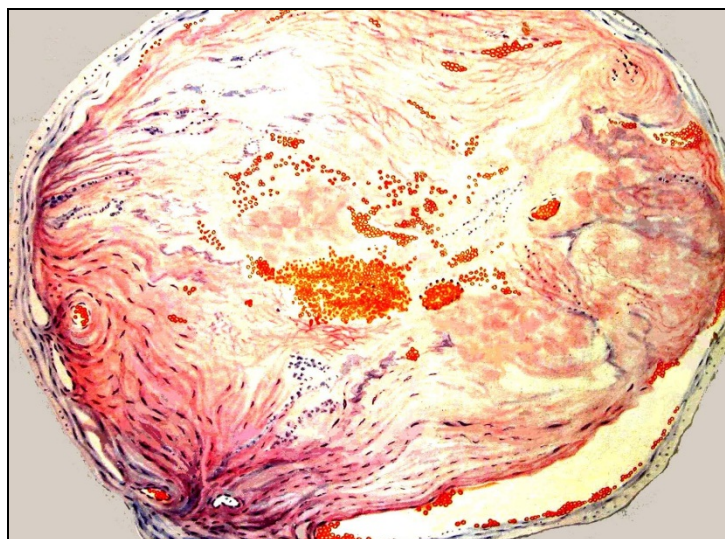
**Микропрепарат для зарисовки. Хроническое венозное полнокровие печени (мускатная печень).** В центре долек капилляры резко расширены, полнокровны, печеночные клетки атрофичны, а в области кровоизлияний разрушены. По периферии долек печеночные балки сохранены, гепатоциты в состоянии жировой дистрофии. Окраска гематоксилином и эозином.





**Микропрепарат для зарисовки. Жировая эмболия кровеносных сосудов легкого.**

В сосудах межалвеолярных перегородок виден жир, окрашенный суданом III в оранжевый цвет.



**Микропрепарат для зарисовки. Обтурирующий тромб с явлениями организации и васкуляризации.**

Просвет сосуда практически полностью закрыт тромботическими массами, состоящими из фибрина, лейкоцитов и гемолизированных эритроцитов. Среди грануляций, которые прорастают тромб, со стороны эндотелиальной выстилки сосуда имеются выстланные эндотелием щели. Окраска гематоксилином и эозином

План описания микропрепарата:

1. Название
2. Назвать ткань (орган), окраску
3. Описать имеющиеся изменения
4. Этиология патологического процесса
5. Патогенез
6. Исход
7. Клиническое значение

#### Литература.

1. А.И.Струков, В.В.Серов. Патологическая анатомия: учебник/ М.: ГЭОТАР-Медиа, 2014
2. М. А. Пальцев, Н. М. Аничков, М.Г. Рыбакова/ Руководство к практическим занятиям по патологической анатомии/ М.: Медицина, 2002
3. М.А. Пальцев А.Б.Пономарев/ Атлас по патологической анатомии М.: Медицина, 2005.
4. Практикум по общей патологической анатомии К.М. Козырев, К.Д. Салбиев, А.А.Епхийев Владикавказ: Проект пресс, 2006
5. Г.З. Лекоев. Цикл лекций по патологической анатомии. Владикавказ, 2010
6. Учебник в 2-х томах М.А. Пальцев, Н.М Аничков. Патологическая анатомия М.: Медицина, 2005
7. Электронная библиотека медицинского вуза [www.Studmedlib.ru](http://www.Studmedlib.ru)

### Тема занятия: «ВОСПАЛЕНИЕ»

Знание темы необходимо для усвоения других тем общего и частного курсов патологической анатомии, а также для клинико-анатомического анализа при изучении клинических дисциплин и в практической работе врача.

#### I. Цели:

Студент должен знать	<ul style="list-style-type: none"><li>• Определение воспаления</li><li>• Этиология воспаления». Классические клинические проявления.</li><li>• Морфологические проявления воспалительного процесса.</li><li>• Классификация воспаления</li><li>• Экссудативное воспаление. Классификация. Патогенез.</li><li>• Морфологическая характеристика различных типов экссудативного воспаления.</li></ul>
Студент должен уметь	<ul style="list-style-type: none"><li>• интерпретировать морфологические изменения в клетках и определять основные морфологические характеристики различных типов воспаления на основании применения гистохимических методик исследования;</li><li>• прогнозировать исход этих процессов и оценить их значение на основании характера, степени, распространенности и локализации воспаления.</li></ul>
Студент должен владеть	Патологоанатомическими знаниями для понимания морфогенеза, и микроскопической диагностики воспалительного процесса.

#### II. Необходимый уровень знаний:

##### а) из смежных дисциплин

1. Гистологическое строение тканей
2. Патофизиологические аспекты воспалительного процесса.

##### б) из текущего занятия

31. Морфогенетические механизмы развития воспаления.
32. Классификация воспаления.
33. Экссудативное воспаление: механизм развития, макро- и микроскопическая характеристика, исход, функциональное значение.

#### III. Объект изучения:

Микропрепараты:

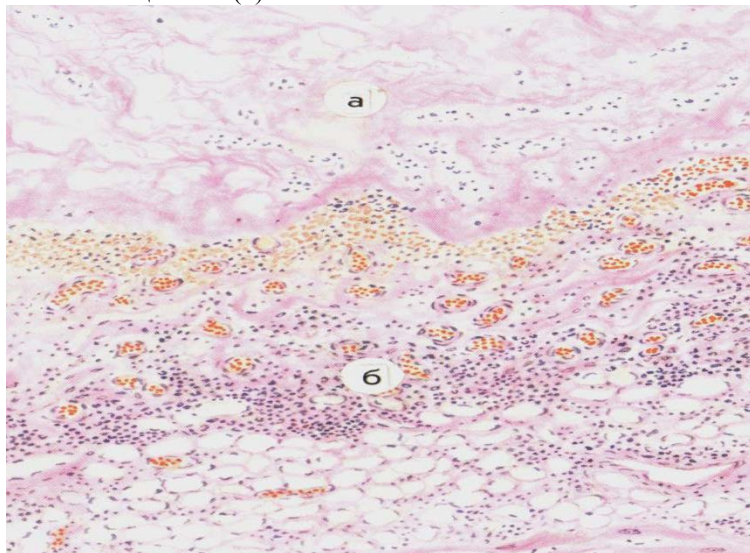
14. Фибринозный перикардит при ревматизме (окраска гематоксилином и эозином)
15. Серозный дерматит при экземе (окраска гематоксилином и эозином)

Таблицы:

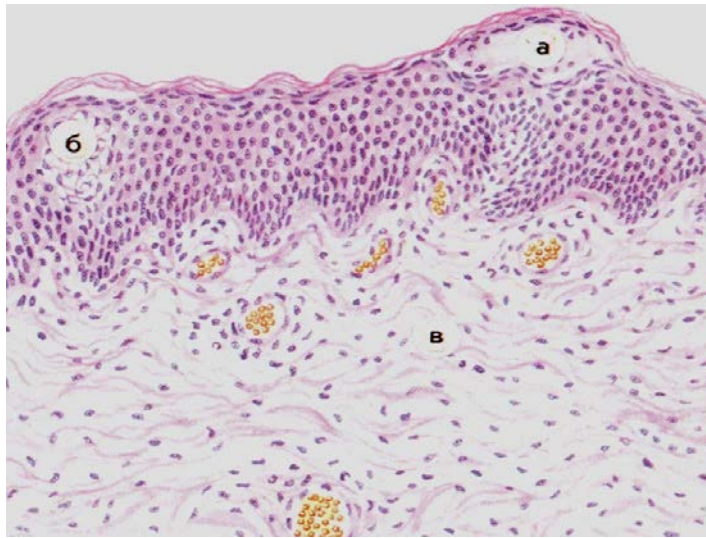
6. Фибринозное воспаление
7. Экссудативное воспаление

#### Практическая работа:

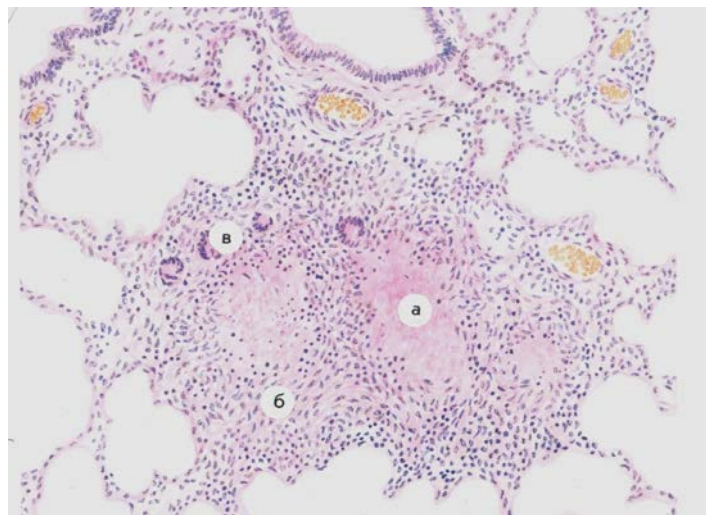
**Микропрепарат для зарисовки.** Фибринозный перикардит при ревматизме. Окр. Гематоксилином и эозином. На эпикарде рыхлые наложения фибринозного экссудата (а). Подлежащие ткани полнокровны, отечны, инфильтрированы лейкоцитами. (б)



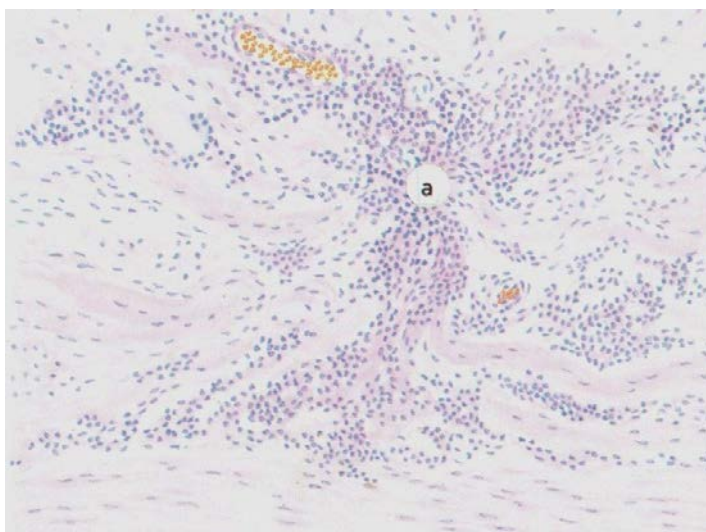
**Микропрепарат для зарисовки.** Серозный дерматит при экземе. Везикула эпидермиса заполнена серозным экссудатом (а). В этом участке отмечается дискомплектация клеток шиповидного слоя (б), дерма полнокровна (в). Окраска гематоксилином и эозином



**Микропрепарат для зарисовки.** Туберкулезные гранулемы в легком. Окр. Гематоксилином и эозином. Казеозный некроз центральной части гранулем (а), на границе с фокусами некроза эпителиоидные клетки (б) и гигантские клетки Пирогова-Лангханса (в). По периферии гранулем скопления лимфоидных клеток.



**Микропрепарат для зарисовки.** Сифилитический мезеоортит. Окр. Гематоксилином и эозином. Гуммозные инфильтраты в средней оболочке аорты (а). Деструкция эластических волокон в участках гуммозной инфильтрации (б).





### **План описания микропрепарата**

1. Название
2. Назвать ткань (орган), окраску
3. Описать имеющиеся изменения
4. Этиология патологического процесса
5. Патогенез
6. Исход
7. Клиническое значение

### **Литература.**

1. А.И.Струков, В.В.Серов. Патологическая анатомия: учебник/ М.: ГЭОТАР-Медиа, 2014
2. М. А. Пальцев, Н. М. Аничков, М.Г. Рыбакова/ Руководство к практическим занятиям по патологической анатомии/ М.: Медицина, 2002
3. М.А. Пальцев А.Б.Пономарев/ Атлас по патологической анатомии М.: Медицина, 2005.
4. Практикум по общей патологической анатомии К.М. Козырев, К.Д. Салбиев, А.А.Епхиев Владикавказ: Проект пресс, 2006
5. Г.З. Лекоев. Цикл лекций по патологической анатомии. Владикавказ, 2010
6. Учебник в 2-х томах М.А. Пальцев, Н.М Аничков. Патологическая анатомия М.: Медицина, 2005
7. Электронная библиотека медицинского вуза [www.Studmedlib.ru](http://www.Studmedlib.ru)

Тема занятия: «ПАТОЛОГИЯ ИММУННОЙ СИСТЕМЫ».

Знание темы необходимо для усвоения других тем общего и частного курсов патологической анатомии, а также для клинико-анатомического анализа при изучении клинических дисциплин и в практической работе врача.

**I. Цели:**

Студент должен знать	<ul style="list-style-type: none"> <li>• Определение реакций гиперчувствительности.</li> <li>• Иммунопатологические особенности и морфологические проявления реакций гиперчувствительности I-IV типов.</li> <li>• Определение аутоиммунных болезней.</li> <li>• Определение, этиологию, патогенез, морфологические проявления, осложнения и исходы аутоиммунных болезней на примере струмы Хашимото, системной красной волчанки, ревматоидного артрита, синдрома Шегрена, узелкового периартериита.</li> <li>•</li> </ul>
Студент должен уметь	<ul style="list-style-type: none"> <li>• Изучить вопросы этиологии, патогенеза, морфологии, осложнений и исходов реакций гиперчувствительности.</li> </ul>
Студент должен владеть	<ul style="list-style-type: none"> <li>• Патологоанатомическими знаниями для понимания морфогенеза, и микроскопической диагностики воспалительного процесса.</li> </ul>

**II. Необходимый уровень знаний:**

**а) из смежных дисциплин**

1. Гистологическое строение тканей
2. Патофизиологические аспекты иммунных процессов.

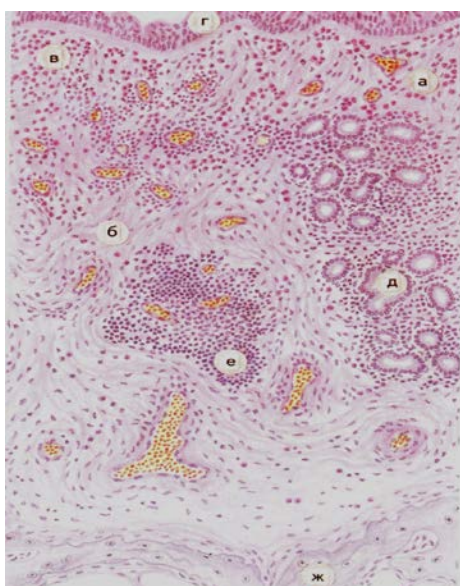
**б) из текущего занятия**

- Иммунная гиперчувствительность.
- Гиперчувствительность I (немедленного) типа.
- Гиперчувствительность II типа.
- Гиперчувствительность III типа.
- Гиперчувствительность IV (замедленного) типа.
- Морфологические изменения в органах при гиперчувствительности.
- Отторжение трансплантата.
- Аутоиммунные болезни.
- Врожденный (первичный) иммунодефицит.
- Вторичный (приобретенный) иммунодефицит.

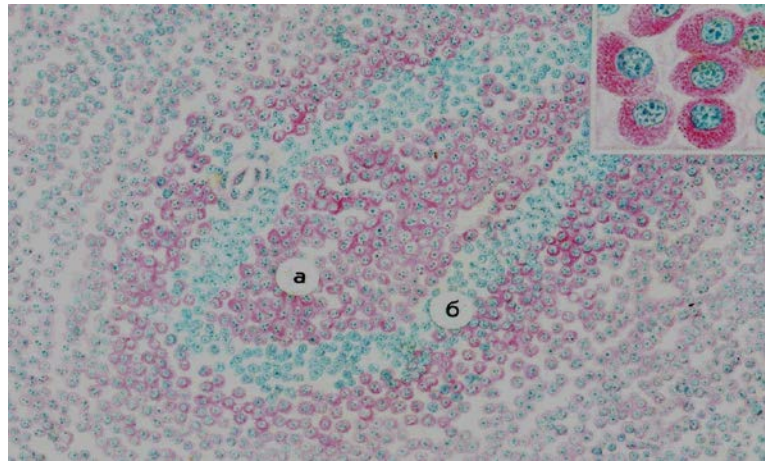
**III. Объект изучения:**

- Таблицы:
- Аллергический ринит

**Практическая работа**



Микропрепарат для зарисовки: Аллергический ринит. А – сосуды слизистой оболочки расширены, полнокровны. Б – соединительная ткань отечна. В – в воспалительном инфильтрате преобладают эозинофильные лейкоциты. Г – покровный эпителий. Д – железы. Е – лимфоидный фолликул. Ж – костные балки. Окраска гематоксилином и эозином.



Микропрепарат для зарисовки Селезенка при антигенной стимуляции. Цитоплазма плазматических клеток окрашена пиронином в малиново-красный цвет (а), что свидетельствует о накоплении в клетках РНК и активном синтезе антител. Ядра зеленовато-синие (б). Окраска по Браше метиловым зеленым и пиронином.

### План описания микропрепарата

1. Название
2. Назвать ткань (орган), окраску
3. Описать имеющиеся изменения
4. Этиология патологического процесса
5. Патогенез
6. Исход
7. Клиническое значение

### Литература.

1. А.И.Струков, В.В.Серов. Патологическая анатомия: учебник/ М.: ГЭОТАР-Медиа, 2014
2. М. А. Пальцев, Н. М. Аничков, М.Г. Рыбакова/ Руководство к практическим занятиям по патологической анатомии/ М.: Медицина, 2002
3. М.А. Пальцев А.Б.Пономарев/ Атлас по патологической анатомии М.: Медицина, 2005.
4. Практикум по общей патологической анатомии К.М. Козырев, К.Д. Салбиев, А.А.Епхийев Владикавказ: Проект пресс, 2006
5. Г.З. Лекоев. Цикл лекций по патологической анатомии. Владикавказ, 2010
6. Учебник в 2-х томах М.А. Пальцев, Н.М Аничков. Патологическая анатомия М.: Медицина, 2005
7. Электронная библиотека медицинского вуза [www.Studmedlib.ru](http://www.Studmedlib.ru)

Тема: «ПРОЦЕССЫ РЕГЕНЕРАЦИИ И АДАПТАЦИИ».

Знание темы необходимо для усвоения других тем общего и частного курсов патологической анатомии, а также для клинико-анатомического анализа при изучении клинических дисциплин и в практической работе врача.

**I. Цели:**

Студент должен знать	<ul style="list-style-type: none"> <li>• Определение приспособления и компенсации</li> <li>• Сущность компенсаторно-приспособительных процессов</li> <li>• Виды компенсаторно-приспособительных процессов</li> <li>• Виды гипертрофий, механизмы их развития</li> <li>• Виды регенераций, их механизмы</li> <li>• Понятие о метаплазии</li> </ul>
Студент должен уметь	<ul style="list-style-type: none"> <li>• Диагностировать гипертрофию миокарда по макро- и микроскопической картине</li> <li>• Диагностировать грануляционную ткань по микроскопической картине</li> <li>• Диагностировать атрофию по макроскопической картине</li> </ul>
Студент должен владеть	<ul style="list-style-type: none"> <li>• Патологоанатомическими знаниями для понимания морфогенеза, и микроскопической диагностики компенсаторно-приспособительных процессов</li> </ul>

**II. Необходимый уровень знаний:**

**а) из смежных дисциплин**

1. Гистологическое строение тканей
2. Биохимические метаболические процессы

**б) из предшествующих тем:**

1. понятие дистрофий
2. механизмы развития дистрофий

**в) из текущего занятия**

1. Определения понятий «приспособление» и «компенсация».
2. Компенсаторно-приспособительные процессы: виды; фазы и стадии компенсаторного процесса.
3. Морфологические проявления различных видов компенсаторно-приспособительных процессов: регенерация, гипертрофия, гиперплазия, атрофия, метаплазия, механизмы их развития.
4. Функциональное значение компенсаторно-приспособительных процессов.
5. Заживление ран, виды, морфология.

**III. Объект изучения:**

Микропрепараты:

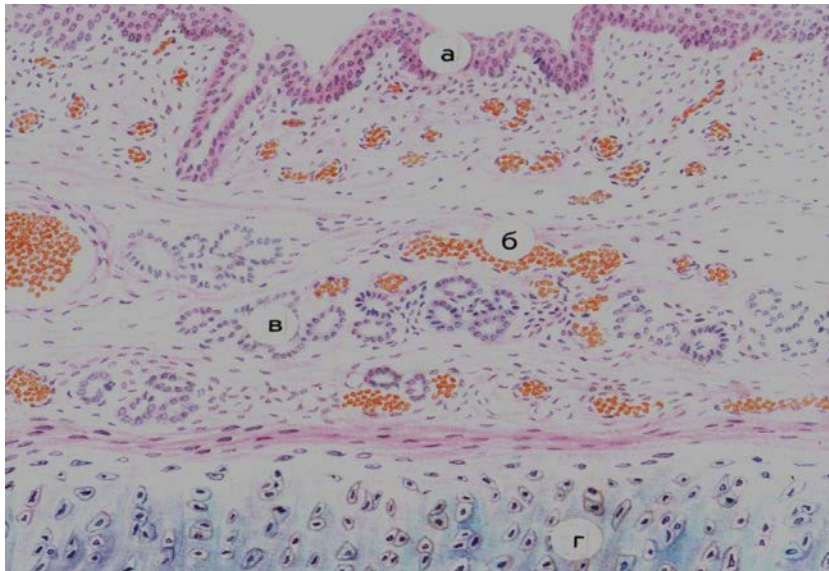
- 1 Незрелая грануляционная ткань (окраска гематоксилином и эозином).
- 2 Зрелая грануляционная ткань(окраска гематоксилином и эозином).
- 3 Гипертрофия миокарда - № 58, (окраска гематоксилином и эозином).
- 4 Метаплазия бронхиального эпителия - № 245, (окраска гематоксилином и эозином).

Таблицы:

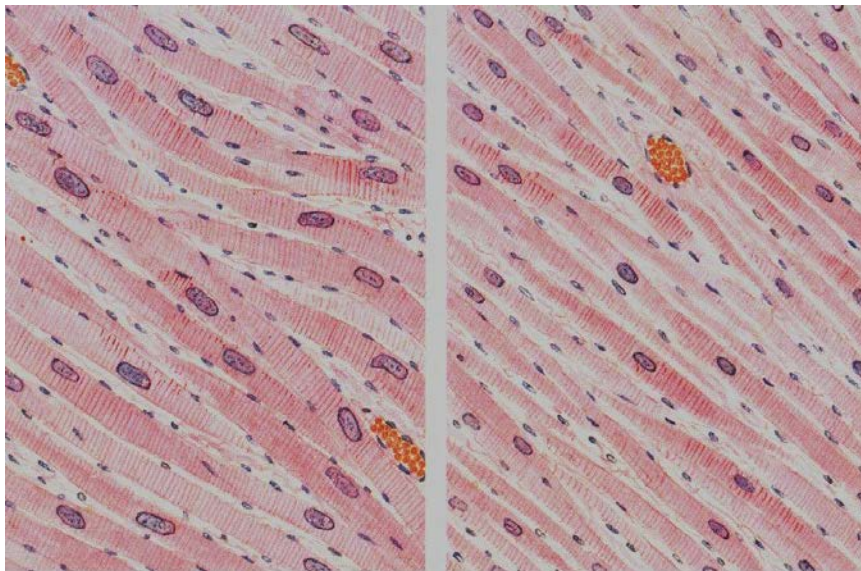
- 1 Заживление раны.
- 2 Типы и уровни регенерации.
- 3 Метаплазия эпителия в бронхе.
- 4 Регенерация соединительной ткани.
- 5 Гипертрофия миокарда.
- 6 Гиперплазия эндометрия.

**V. Практическая работа**





Микропрепарат для зарисовки. Метаплазия эпителия слизистой оболочки бронха (при авитаминозе А). Окраска гематоксилином и эозином.  
а- многослойный плоский эпителий на месте однослойного цилиндрического эпителия; б – кровеносные сосуды, в – железы, г – хрящ.



Микропрепарат для зарисовки. Гипертрофия миокарда. Гипертрофированные мышечные волокна (слева) по сравнению с нормальными (справа) увеличены в размерах, ядра их также увеличены, гиперхромны. Окраска гематоксилином и эозином.

### План описания микропрепарата

1. Название
2. Назвать ткань (орган), окраску
3. Описать имеющиеся изменения
4. Этиология патологического процесса
5. Патогенез
6. Исход
7. Клиническое значение

#### Литература.

1. А.И.Струков, В.В.Серов. Патологическая анатомия: учебник/ М.: ГЭОТАР-Медиа, 2014
2. М. А. Пальцев, Н. М. Аничков, М.Г. Рыбакова/ Руководство к практическим занятиям по патологической анатомии/ М.: Медицина, 2002
3. М.А. Пальцев А.Б.Пономарев/ Атлас по патологической анатомии М.: Медицина, 2005.
4. Практикум по общей патологической анатомии К.М. Козырев, К.Д. Салбиев, А.А.Епхив Владикавказ: Проект пресс, 2006
5. Г.З. Лекоев. Цикл лекций по патологической анатомии. Владикавказ, 2010
6. Учебник в 2-х томах М.А. Пальцев, Н.М Аничков. Патологическая анатомия М.: Медицина, 2005
7. Электронная библиотека медицинского вуза [www.Studmedlib.ru](http://www.Studmedlib.ru)

Тема занятия: «Основные свойства опухолей. Опухоли из эпителиальной ткани».

Знание темы необходимо для усвоения других тем общего и частного курсов патологической анатомии, а также для клинико-анатомического анализа при изучении клинических дисциплин и в практической работе врача.

### I. Цели:

Студент должен знать	<ul style="list-style-type: none"><li>• Определение опухолей.</li><li>• Этиология и теории возникновения опухолей</li><li>• Морфология опухолей.</li><li>• Рост опухолей. Виды роста опухолей.</li><li>• Классификация опухолей</li><li>• Морфология и разновидности опухолей из эпителиальной ткани.</li></ul>
Студент должен уметь	<ul style="list-style-type: none"><li>• Различать доброкачественные и злокачественные опухоли по характеру роста, дифференцировке, степени тканевого и клеточного атипизма</li><li>• Интерпретировать морфологические изменения при основных эпителиальных опухолях, прогнозировать их исход</li></ul>
Студент должен владеть	<ul style="list-style-type: none"><li>• Патологоанатомическими знаниями для понимания морфогенеза, и микроскопической диагностики опухолевого процесса.</li></ul>

### II. Необходимый уровень знаний:

#### а) из смежных дисциплин

1. Гистологическое строение тканей
2. Патофизиологические аспекты опухолевых процессов .

#### б) из текущего занятия

- Определение опухолей
- Этиология, рост опухолей
- Классификация опухолей.
- Морфологические характеристики опухолевого процесса.
- III. Объект изучения:

#### Таблицы

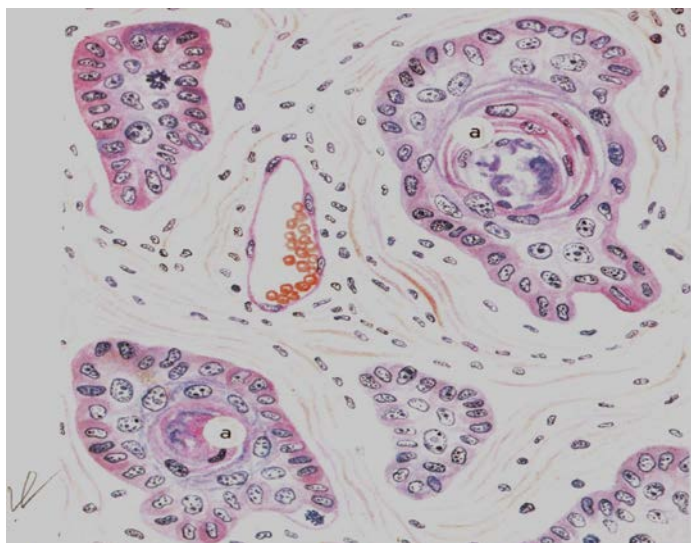
- Папиллома кожи – (бородавка).
- Папиллома мочевого пузыря или гортани.
- Плоскоклеточный рак кожи с ороговением и без ороговения
- Перстневидно-клеточный рак
- Слизистый рак
- Фиброзный рак желудка

#### Микропрепараты

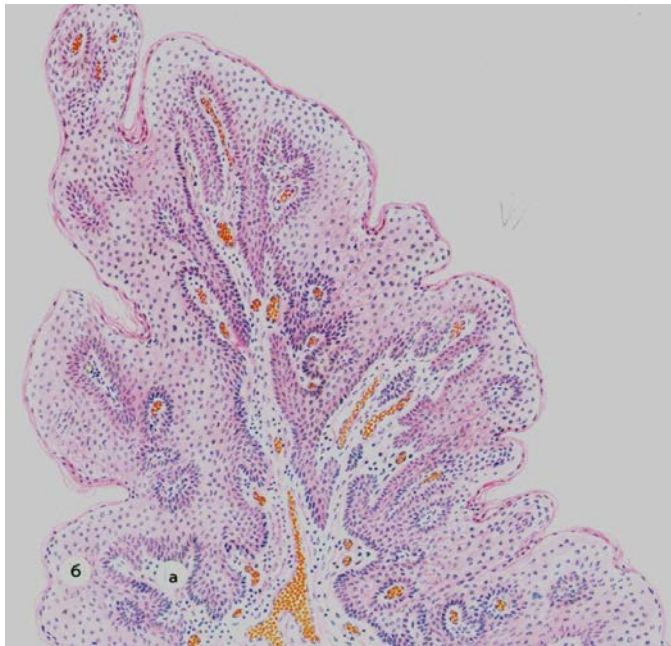
- Аденокарцинома
- Скirrosный рак желудка
- Плоскоклеточный рак кожи без ороговения

Папиллома кожи

### Практическая работа



Микропрепарат для зарисовки. Плоскоклеточный ороговевающий рак кожи. Гнездовые скопления опухолевых клеток, ороговевающих в центральных отделах (а). Окраска гематоксилином и эозином



Микропрепарат для зарисовки. Папиллома кожи. Соединительнотканые сосочки опухоли (а) покрыты плоским ороговевающим эпителием (б). Окраска гематоксилином и эозином

### План описания микропрепарата

1. Название
2. Назвать ткань (орган), окраску
3. Описать имеющиеся изменения
4. Этиология патологического процесса
5. Патогенез
6. Исход
7. Клиническое значение

#### Литература.

1. А.И.Струков, В.В.Серов. Патологическая анатомия: учебник/ М.: ГЭОТАР-Медиа, 2014
2. М. А. Пальцев, Н. М. Аничков, М.Г. Рыбакова/ Руководство к практическим занятиям по патологической анатомии/ М.: Медицина, 2002
3. М.А. Пальцев А.Б.Пономарев/ Атлас по патологической анатомии М.: Медицина, 2005.
4. Практикум по общей патологической анатомии К.М. Козырев, К.Д. Салбиев, А.А.Епхийев Владикавказ: Проект пресс, 2006
5. Г.З. Лекоев. Цикл лекций по патологической анатомии. Владикавказ, 2010
6. Учебник в 2-х томах М.А. Пальцев, Н.М Аничков. Патологическая анатомия М.: Медицина, 2005
7. Электронная библиотека медицинского вуза [www.Studmedlib.ru](http://www.Studmedlib.ru)



Тема занятия: «Опухоли из мезенхимальной, нервной и меланинпродуцирующей тканей».

Знание темы необходимо для усвоения других тем общего и частного курсов патологической анатомии, а также для клинико-анатомического анализа при изучении клинических дисциплин и в практической работе врача.

#### I. Цели:

Студент должен знать	<ul style="list-style-type: none"><li>• Классификация неэпителиальных опухолей</li><li>• Краткая характеристика, гистологические признаки, типичная локализация опухолей из мезенхимы</li><li>• Опреоение, классификация, морфологическая характеристика опухолей меланинпродуцирующей ткани</li><li>• Классификацию и краткую морфологическую характеристику доброкачественных и злокачественных опухолей нервной ткани</li></ul>
Студент должен уметь	<ul style="list-style-type: none"><li>• Интерпретировать морфологические и гистологические признаки основных неэпителиальных опухолей, прогнозировать их исход</li></ul>
Студент должен владеть	<ul style="list-style-type: none"><li>• Патологоанатомическими знаниями для понимания морфогенеза, и микроскопической диагностики опухолей из мезенхимы, нервной и меланинпродуцирующей тканей.</li></ul>

#### II. Необходимый уровень знаний:

##### а) из смежных дисциплин

1. Гистологическое строение тканей
2. Патофизиологические аспекты иммунных процессов.

##### б) из текущего занятия

- Определение мезенхимальных опухолей.
- Классификация эпителиальных опухолей
- Макроскопическая и микроскопическая характеристика мезенхимальных опухолей
- Опухоли меланинообразующей ткани
- Костеобразующие и хрящеобразующие опухоли
- Опухоли центральной нервной системы и оболочек мозга

- III. Объект изучения:

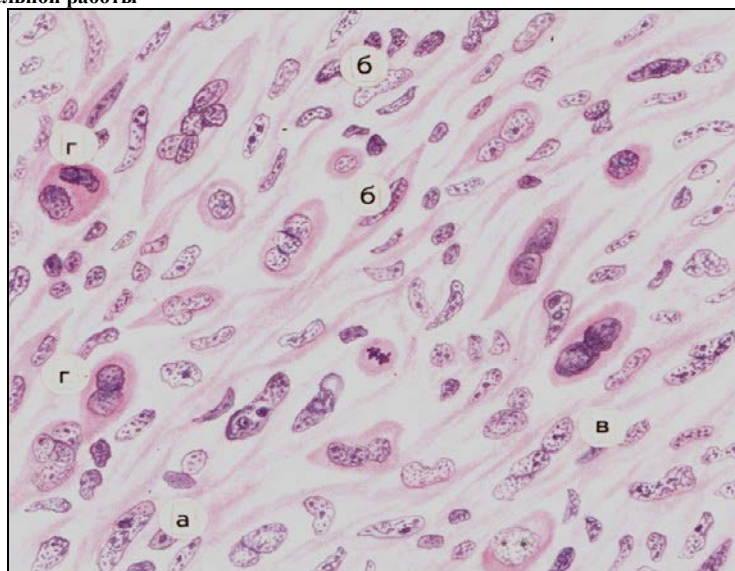
##### Таблицы

- Кавернозная гемангиома печени
- Меланома

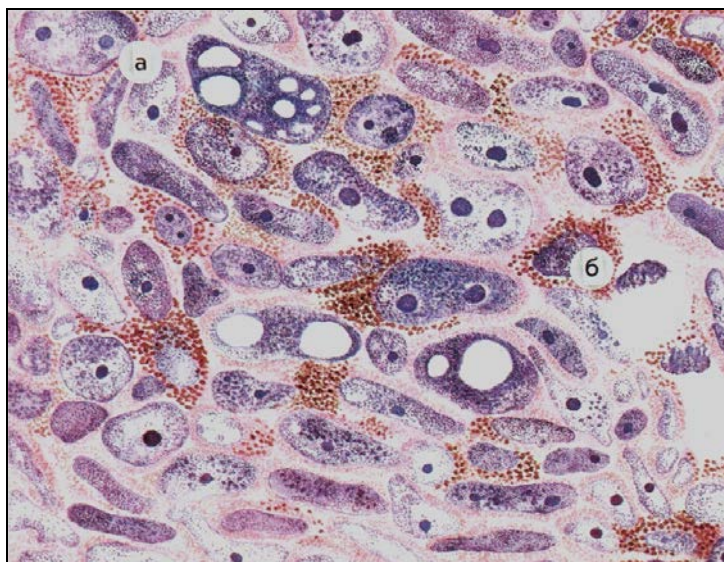
##### Микропрепараты:

- Капиллярная гемангиома
- Меланома
- Низкодифференцированная фибросаркома

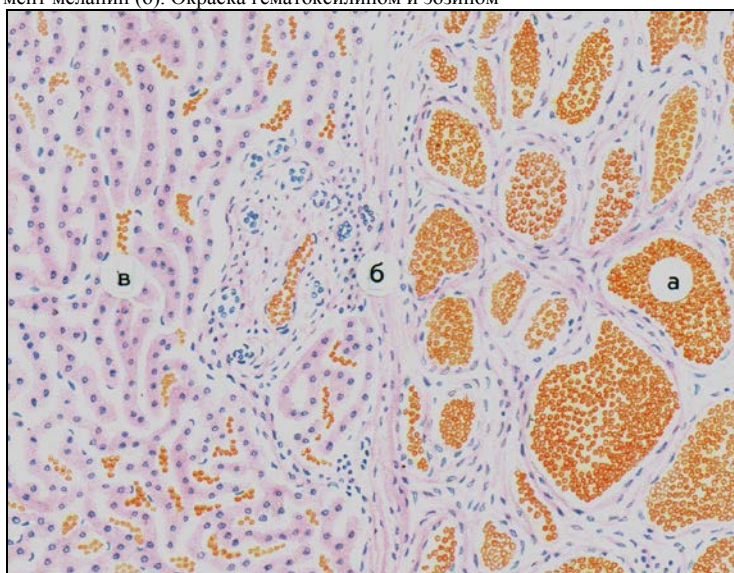
#### Материал для самостоятельной работы



Микропрепарат для зарисовки : Низкодифференцированная фибросаркома. Опухоль состоит из различных по величине и форме клеток: круглых (а), эпителиоидного типа (б), веретенообразных (в), гигантских многоядерных (г). Окраска гематоксилином и эозином



Микропрепарат для зарисовки: Меланома. Клетки опухоли крайне полиморфны (а). В цитоплазме многих из них содержится мелкозернистый бурый пигмент меланин (б). Окраска гематоксилином и эозином



Микропрепарат для зарисовки: Кавернозная гемангиома печени. А – сосудистые полости, заполненные кровью; б – соединительнотканная капсула; в – ткань печени. Окраска гематоксилином и эозином.

### План описания микропрепарата

1. Название
2. Назвать ткань (орган), окраску
3. Описать имеющиеся изменения
4. Этиология патологического процесса
5. Патогенез
6. Исход
7. Клиническое значение

### Литература.

1. А.И.Струков, В.В.Серов. Патологическая анатомия: учебник/ М.: ГЭОТАР-Медиа, 2014
2. М. А. Пальцев, Н. М. Аничков, М.Г. Рыбакова/ Руководство к практическим занятиям по патологической анатомии/ М.: Медицина, 2002
3. М.А. Пальцев А.Б.Пономарев/ Атлас по патологической анатомии М.: Медицина, 2005.
4. Практикум по общей патологической анатомии К.М. Козырев, К.Д. Салбиев, А.А.Епхийев Владикавказ: Проект пресс, 2006
5. Г.З. Лекоев. Цикл лекций по патологической анатомии. Владикавказ, 2010
6. Учебник в 2-х томах М.А. Пальцев, Н.М Аничков. Патологическая анатомия М.: Медицина, 2005
7. Электронная библиотека медицинского вуза [www.Studmedlib.ru](http://www.Studmedlib.ru)

Тема занятия: «Болезни сердца и сосудов, болезни соединительной ткани».

Знание темы необходимо для усвоения других тем общего и частного курсов патологической анатомии, а также для клинико-анатомического анализа при изучении клинических дисциплин и в практической работе врача.

#### I. Цели:

Студент должен знать	<ul style="list-style-type: none"><li>• морфологические особенности атеросклероза, гипертонической болезни;</li><li>• этиологию, патогенез, морфологию атеросклероза и гипертонической болезни на разных стадиях их развития</li><li>• морфогенез, осложнения, исходы клинико-анатомических форм атеросклероза</li><li>• отдаленные последствия заболеваний, причины и механизмы умирания (танатогенез) при атеросклерозе и гипертонической болезни; морфологические особенности ИБС, цереброваскулярных заболеваний, ревматических болезней</li><li>• осложнения, исходы.</li><li>• отдаленные последствия заболеваний, причины и механизмы умирания (танатогенез);</li></ul>
Студент должен уметь	<ul style="list-style-type: none"><li>• определять макро- и микроскопические проявления гипертонической болезни и атеросклероза, объяснить механизм развития, оценить ее вероятный исход и определить значение осложнений для организма</li><li>• определять макро- и микроскопические проявления ишемической болезни сердца и цереброваскулярных заболеваний, ревматических болезней, объяснить механизм развития, оценить ее вероятный исход и определить значение осложнений для организма</li></ul>
Студент должен владеть	<ul style="list-style-type: none"><li>• патологоанатомическими знаниями для понимания морфогенеза, и микроскопической диагностики сердечно-сосудистых заболеваний.</li></ul>

#### II. Необходимый уровень знаний:

##### а) из смежных дисциплин

1. Гистологическое строение тканей.
2. Патофизиология сердечно-сосудистой системы и регуляции артериального давления.

##### б) из текущего занятия

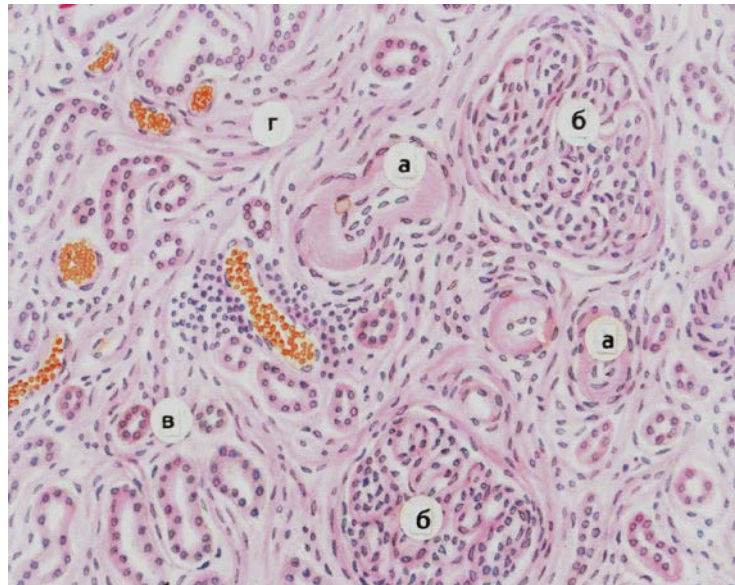
- Этиология атеросклероза
- Патогенетические факторы развития атеросклероза
- Патологическая анатомия и морфогенез
- Клиническое течение
- Осложнения атеросклероза
- Хронические осложнения
- Острые осложнения
- Гипертоническая болезнь: этиология, патогенез, патологическая анатомия, причины смерти
- Определение, классификация ИБС.
- Внезапная коронарная смерть.
- Ишемическая дистрофия миокарда: определение, морфология.
- Инфаркт миокарда: определение, этиология, классификация, морфология.
- Морфологическая характеристика стадий инфаркта миокарда.
- Осложнения и причины смерти больных с инфарктом миокарда.
- Виды кардиосклероза.
- Транзиторная ишемия головного мозга.
- Инсульт: определение, этиология, классификация, морфологическая характеристика
- Ревматизм

#### III. Объект изучения:

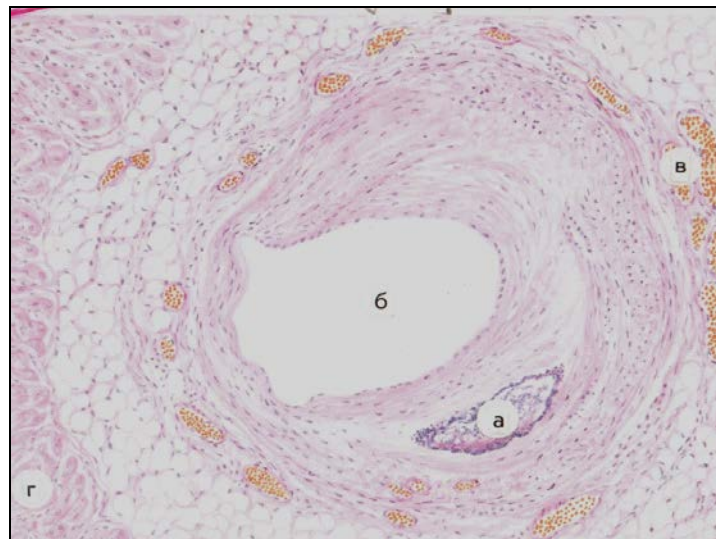
##### Таблицы

- Атеросклероз брюшного отдела аорты с изъязвлением и кальцинозом интимы.
- Артериолосклеротический нефроцирроз (первично-сморщенная почка)
- Постинфарктный кардиосклероз.
- Кровоизлияние в головном мозге. Окраска гематоксилином и эозином.
- Ревматический острый бородавчатый эндокардит.
- Ревматическая гранулема (Ашоффа-Талалаева).

#### Практическая работа

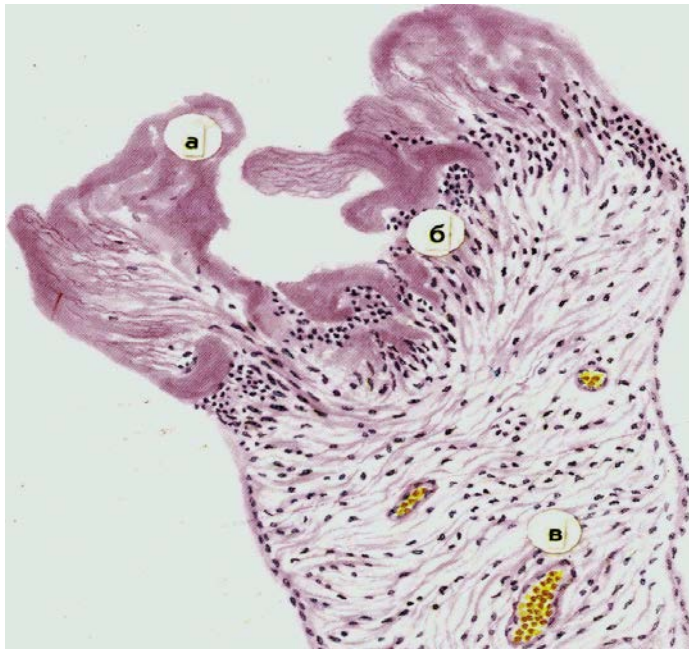


**Микропрепарат для зарисовки Гипертоническая болезнь, артериолосклеротический нефросклероз.**  
 а - гиалинизированные артериолы; б - коллабированные клубочки; в - атрофичные канальцы; г – разрастание межтубулярной соединительной ткани. Окраска гематоксилином и эозином



**Микропрепарат для зарисовки Атеросклероз коронарной артерии сердца, стадия атерокальциноза.** А-фиброзная бляшка с обызвествлением участка атероматоза; б- суженный просвет артерии; в- расширение и полнокровие сосудов параартериального русла; г- миокард. Окраска гематоксилином и эозином





**Микропрепарат для зарисовки** Ревматический острый бородавчатый эндокардит  
 А- тромботический наложения на поверхности клапана (бородавки), лишенной эпителиального покрова, б- лимфогистиоцитарные инфильтраты, в –полнокровные сосуды. Окраска гематоксилином и эозином

### План описания микропрепарата

1. Название
2. Назвать ткань (орган), окраску
3. Описать имеющиеся изменения
4. Этиология патологического процесса
5. Патогенез
6. Исход

Клиническое значение

### Литература.

1. А.И.Струков, В.В.Серов. Патологическая анатомия: учебник/ М.: ГЭОТАР-Медиа, 2014
2. М. А. Пальцев, Н. М. Аничков, М.Г. Рыбакова/ Руководство к практическим занятиям по патологической анатомии/ М.: Медицина, 2002
3. М.А. Пальцев А.Б.Пономарев/ Атлас по патологической анатомии М.: Медицина, 2005.
4. Практикум по общей патологической анатомии К.М. Козырев, К.Д. Салбиев, А.А.Епхивев Владикавказ: Проект пресс, 2006
5. Г.З. Лекоев. Цикл лекций по патологической анатомии. Владикавказ, 2010
6. Учебник в 2-х томах М.А. Пальцев, Н.М Аничков. Патологическая анатомия М.: Медицина, 2005
7. Электронная библиотека медицинского вуза [www.Studmedlib.ru](http://www.Studmedlib.ru)

Тема занятия: «БОЛЕЗНИ ЛЕГКИХ».

Знание темы необходимо для усвоения других тем общего и частного курсов патологической анатомии, а также для клинико-анатомического анализа при изучении клинических дисциплин и в практической работе врача.

**I. Цели:**

Студент должен знать	<ul style="list-style-type: none"><li>• классификацию острых и хронических болезней легких;</li><li>• этиологию, патогенез и морфологические проявления острых пневмоний;</li><li>• исходы и осложнения острых пневмоний;</li><li>• этиологию, патогенез и морфологические проявления бронхитов;</li><li>• причины и морфологию деструктивных процессов в легких;</li><li>• хронические обструктивные заболевания легких;</li><li>• основные опухоли бронхов и легких;</li><li>• патологические процессы в плевре.</li></ul>
Студент должен уметь	<ul style="list-style-type: none"><li>• по макроскопическим и микроскопическим признакам диагностировать и проводить дифференциальную диагностику основных болезней и заболеваний органов дыхания;</li><li>• оценивать причины и механизмы развития болезней органов дыхания и их значение для всего организма.</li></ul>
Студент должен владеть	<ul style="list-style-type: none"><li>• патологоанатомическими знаниями для понимания морфогенеза, и микроскопической диагностики заболеваний органов дыхания.</li></ul>

**II. Необходимый уровень знаний:**

**а) из смежных дисциплин**

1. Гистологическое строение органов дыхательной системы.
2. Патофизиология дыхательной системы.

**б) из текущего занятия**

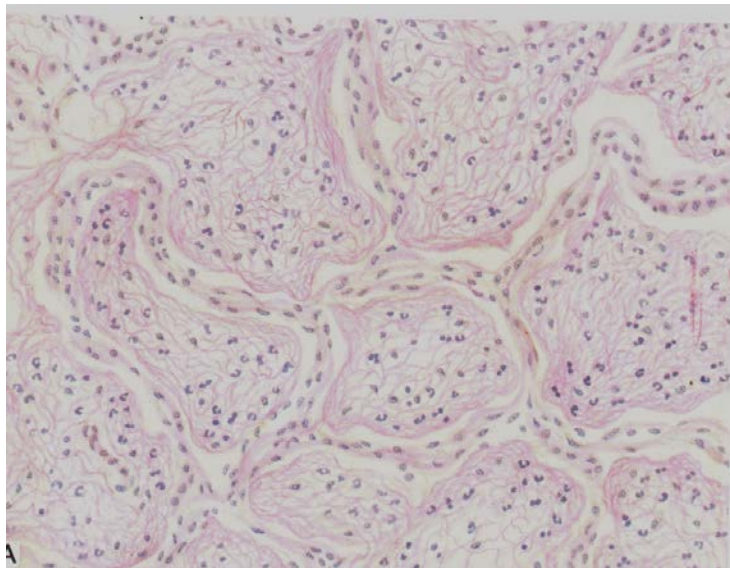
1. Морфологическая характеристика острых пневмоний: крупозной, очаговой.
2. Хронические неспецифические заболевания легких.
3. Патологическая анатомия хронического бронхита.
4. Патологическая анатомия бронхоэктатической болезни.
5. Патологическая анатомия эмфиземы легких.
6. Патологическая анатомия хронической пневмонии, облигатные и факультативные признаки.
7. Патологическая анатомия хронического абсцесса легких.
8. Морфологическая характеристика рака легкого, его классификация и осложнения.

**III. Объект изучения:**

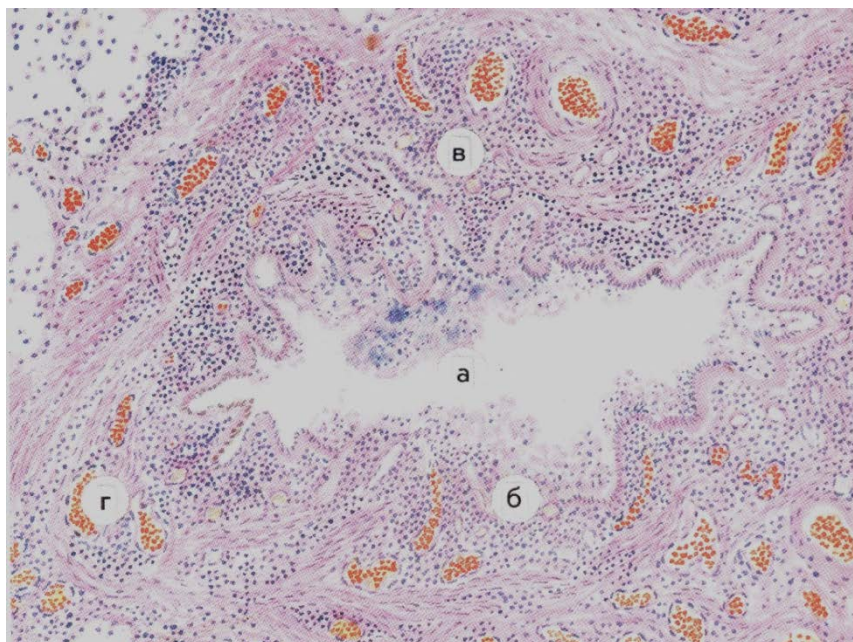
Макропрепараты:

1. Крупозная пневмония.
2. Хронический абсцесс легкого.
3. Хроническая эмфизема легкого.
4. Рак легкого.

**Практическая работа**



Микропрепарат для зарисовки. Крупозная пневмония. Окраска гематоксилином и эозином  
Просвет альвеол заполнен сетчатыми массами фибрина и лейкоцитами



Микропрепарат для зарисовки Хронический гнойный бронхит с образованием бронхоэктаза. Окраска гематоксилином и эозином. А – просвет бронха расширен, Б – некроз и гнойное расплавление слизистой оболочки; В – диффузная инфильтрация стенки бронха лейкоцитами; Г – полнокровие и склероз перибронхиальной ткани.

### План описания микропрепарата

1. Название
2. Назвать ткань (орган), окраску
3. Описать имеющиеся изменения
4. Этиология патологического процесса
5. Патогенез
6. Исход
7. Клиническое значение

### Литература.

1. А.И.Струков, В.В.Серов. Патологическая анатомия: учебник/ М.: ГЭОТАР-Медиа, 2014
2. М. А. Пальцев, Н. М. Аничков, М.Г. Рыбакова/ Руководство к практическим занятиям по патологической анатомии/ М.: Медицина, 2002
3. М.А. Пальцев А.Б.Пономарев/ Атлас по патологической анатомии М.: Медицина, 2005.
4. Практикум по общей патологической анатомии К.М. Козырев, К.Д. Салбиев, А.А.Епхиев Владикавказ: Проект пресс, 2006
5. Г.З. Лекоев. Цикл лекций по патологической анатомии. Владикавказ, 2010
6. Учебник в 2-х томах М.А. Пальцев, Н.М Аничков. Патологическая анатомия М.: Медицина, 2005
7. Электронная библиотека медицинского вуза [www.Studmedlib.ru](http://www.Studmedlib.ru)

Тема занятия: «БОЛЕЗНИ ОРГАНОВ ПИЩЕВАРЕНИЯ».

Знание темы необходимо для усвоения других тем общего и частного курсов патологической анатомии, а также для клинико-анатомического анализа при изучении клинических дисциплин и в практической работе врача.

**I. Цели:**

Студент должен знать	<ul style="list-style-type: none"><li>• морфологические особенности заболеваний органов пищеварения.</li><li>• этиологию, патогенез, классификацию болезней органов пищеварения на разных стадиях их развития.</li><li>• осложнения, причины смерти.</li></ul>
Студент должен уметь	<ul style="list-style-type: none"><li>• определять макро- и микроскопические проявления заболеваний желудочно-кишечного тракта,</li><li>• объяснить механизм развития,</li><li>• оценить вероятный исход,</li><li>• определить значение осложнений для организма.</li></ul>
Студент должен владеть	<ul style="list-style-type: none"><li>• патологоанатомическими знаниями для понимания морфогенеза, и микроскопической диагностики заболеваний органов пищеварения.</li></ul>

**II. Необходимый уровень знаний:**

**а) из смежных дисциплин**

1. Гистологическое строение тканей желудочно-кишечного тракта.
2. Патофизиология пищеварительной системы.

**б) из текущего занятия**

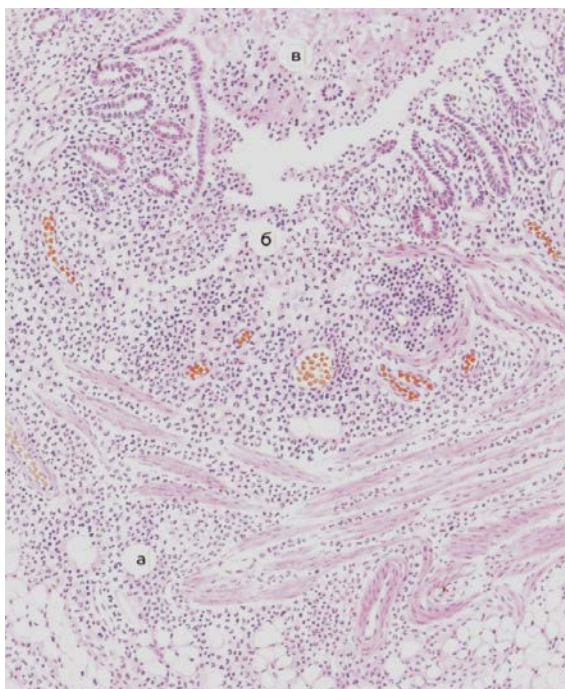
1. Острый гастрит: определение, причины, морфология, исходы.
2. Хронический гастрит: виды, причины, морфологические проявления, исходы.
3. Хроническая язва желудка и двенадцатиперстной кишки: морфологическая характеристика.
4. Осложнения хронической язвы желудка.
5. Рак желудка: виды, морфология, осложнения.
6. Острые аппендициты: виды, морфологическая характеристика.
7. Хронические аппендициты: виды, морфологическая характеристика.
8. Осложнения аппендицитов.

**III. Объект изучения:**

Таблицы

1. Постинфарктный кардиосклероз.
2. Кровоизлияние в головном мозге. Окраска гематоксилином и эозином.

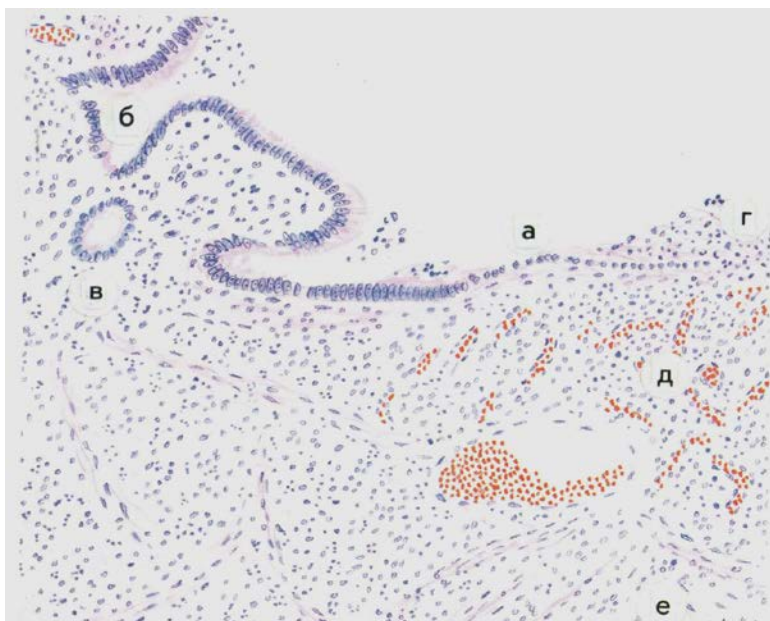
**V. Практическая работа**



Микропрепарат для зарисовки 1 Флегмонозно-язвенный аппендицит. Все слои стенки червеобразного отростка резко отечны и инфильтрированы полиморфно-ядерными лейкоцитами (а), виден участок разрушенной слизистой оболочки - язва (б), в просвете отростка гной (в).



Окраска гематоксилином и эозином.



Микропрепарат для зарисовки2 Хроническая язва желудка (заживление). А – вновь образованные кубические клетки наползают на язвенный дефект. Б – эпителий желудочной ямки. В – железа. Г – фибриновый экссудат с лейкоцитами. Д – грануляционная ткань. Е – рубцовая ткань. Окраска гематоксилином и эозином.

### План описания микропрепарата

1. Название
2. Назвать ткань (орган), окраску
3. Описать имеющиеся изменения
4. Этиология патологического процесса
5. Патогенез
6. Исход
7. Клиническое значение

### Х. Литература.

1. А.И.Струков, В.В.Серов. Патологическая анатомия: учебник/ М.: ГЭОТАР-Медиа, 2014
2. М. А. Пальцев, Н. М. Аничков, М.Г. Рыбакова/ Руководство к практическим занятиям по патологической анатомии/ М.: Медицина, 2002
3. М.А. Пальцев А.Б.Пономарев/ Атлас по патологической анатомии М.: Медицина, 2005.
4. Практикум по общей патологической анатомии К.М. Козырев, К.Д. Салбиев, А.А.Епхийев Владикавказ: Проект пресс, 2006
5. Г.З. Лекоев. Цикл лекций по патологической анатомии. Владикавказ, 2010
6. Учебник в 2-х томах М.А. Пальцев, Н.М Аничков. Патологическая анатомия М.: Медицина, 2005
7. Электронная библиотека медицинского вуза [www.Studmedlib.ru](http://www.Studmedlib.ru)

Тема занятия: «Болезни печени».

Знание темы необходимо для усвоения других тем общего и частного курсов патологической анатомии, а также для клинико-анатомического анализа при изучении клинических дисциплин и в практической работе врача.

**I. Цели:**

Студент должен знать	<ul style="list-style-type: none"><li>• причины, механизмы развития и патологическую анатомию болезней печени;</li><li>• морфологию синдрома печеночной недостаточности;</li><li>• осложнения и исходы болезней печени;</li><li>• причины, механизмы развития и морфологию болезней печени, их осложнения и исходы.</li></ul>
Студент должен уметь	<ul style="list-style-type: none"><li>• по макроскопическим и микроскопическим морфологическим признакам диагностировать и проводить дифференциальную диагностику болезней печени;</li><li>• оценивать причины и механизмы развития болезней печени, их осложнений, а также значение их для организма.</li></ul>
Студент должен владеть	<ul style="list-style-type: none"><li>• Патологоанатомическими знаниями для понимания морфогенеза, и микроскопической диагностики заболеваний печени.</li></ul>

**II. Необходимый уровень знаний:**

**а) из смежных дисциплин**

1. Гистологическое строение тканей
2. Патофизиологические аспекты туберкулезного процесса.

**б) из текущего занятия**

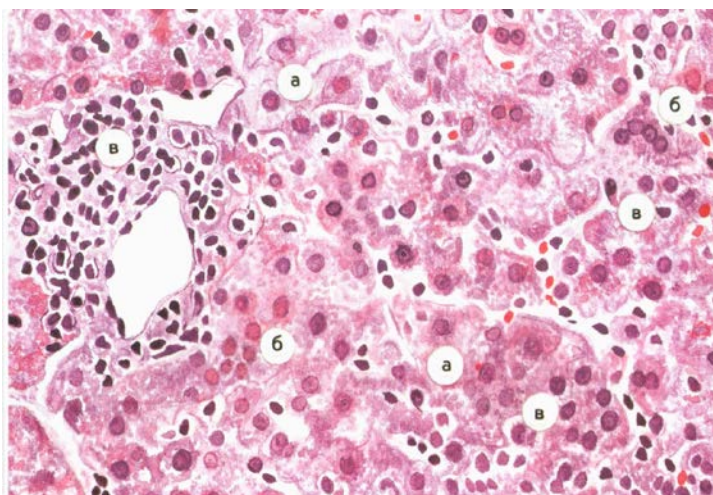
1. Причины, механизмы развития и морфологические проявления гепатозов, их осложнения и исходы.
2. Вирусный гепатит (типов А,В,С,Д,Е), этиология, патогенез, морфология, осложнения и исходы.
3. Цирроз печени, этиология, патогенез, морфология, осложнения и исходы.
4. Клинико-анатомическая характеристика рака печени.

**III. Объект изучения:**

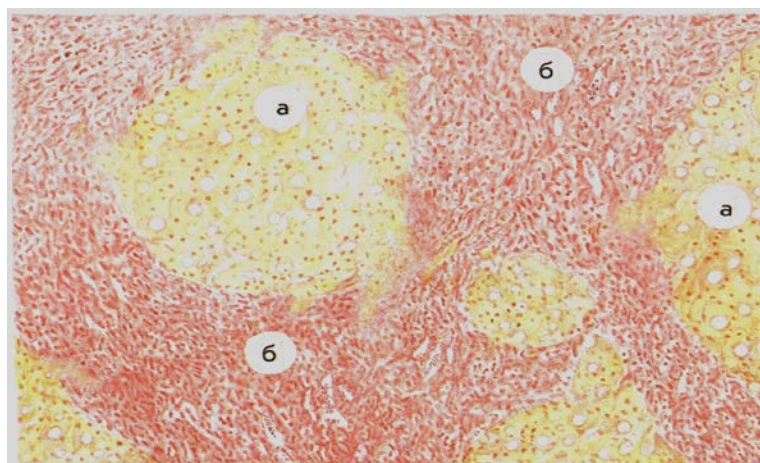
Таблицы:

1. Постнекротический цирроз печени.
2. Токсическая дистрофия печени (стадия желтой дистрофии).

**Практическая работа:**



**Рис. 304.** Острый вирусный гепатит. Гидропическая дистрофия и некроз гепатоцитов (а), тельца Каунсилмена (б), гистиолимфоцитарная инфильтрация портального тракта и внутридольковой стромы (в). Окраска гематоксилином и эозином.



**Рис. 310.** Постнекротический цирроз печени.

а — узлы-регенераты (ложные долики) различной величины; б — широкие поля соединительной ткани с несколькими триадами. Окраска пикрофуксином по Ван-Гизону.

### План описания микропрепарата

1. Название
2. Назвать ткань (орган), окраску
3. Описать имеющиеся изменения
4. Этиология патологического процесса
5. Патогенез
6. Исход

### Клиническое значение

#### Литература.

7. А.И.Струков, В.В.Серов. Патологическая анатомия: учебник/ М.: ГЭОТАР-Медиа, 2014
8. М. А. Пальцев, Н. М. Аничков, М.Г. Рыбакова/ Руководство к практическим занятиям по патологической анатомии/ М.: Медицина, 2002
9. М.А. Пальцев А.Б.Пономарев/ Атлас по патологической анатомии М.: Медицина, 2005.
10. Практикум по общей патологической анатомии К.М. Козырев, К.Д. Салбиев, А.А.Епхийев Владикавказ: Проект пресс, 2006
11. Г.З. Лекоев. Цикл лекций по патологической анатомии. Владикавказ, 2010
12. Учебник в 2-х томах М.А. Пальцев, Н.М Аничков. Патологическая анатомия М.: Медицина, 2005
13. Электронная библиотека медицинского вуза [www.Studmedlib.ru](http://www.Studmedlib.ru)



### Тема занятия: «Болезни почек»

Знание темы необходимо для усвоения других тем общего и частного курсов патологической анатомии, а также для клинико-анатомического анализа при изучении клинических дисциплин и в практической работе врача.

#### I. Цели:

Студент должен знать	<ul style="list-style-type: none"><li>• причины, механизмы развития и патологическую анатомию болезней почек;</li><li>• морфологию синдрома почечной недостаточности;</li><li>• осложнения и исходы болезней почек;</li><li>• причины, механизмы развития и морфологию болезней почек, их осложнения и исходы.</li></ul>
Студент должен уметь	<ul style="list-style-type: none"><li>• по макроскопическим и микроскопическим морфологическим признакам диагностировать и проводить дифференциальную диагностику болезней почек;</li><li>• оценивать причины и механизмы развития болезней почек, их осложнений, а также значение их для организма.</li></ul>
Студент должен владеть	<ul style="list-style-type: none"><li>• Патологоанатомическими знаниями для понимания морфогенеза, и микроскопической диагностики заболеваний почек.</li></ul>

#### II. Необходимый уровень знаний:

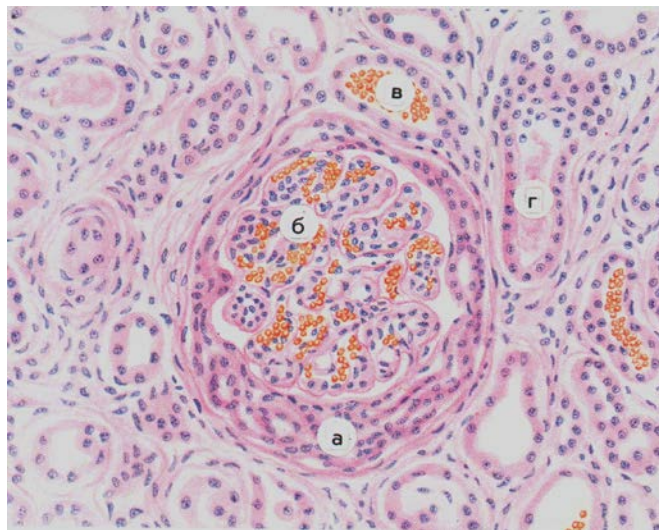
##### а) из смежных дисциплин

1. Гистологическое строение тканей
2. Патофизиологические аспекты почечных заболеваний.

##### б) из текущего занятия

1. Причины, механизмы развития и морфологические проявления гломерулярных заболеваний, их осложнения и исходы.
2. Пиелонефрит, этиология, патогенез, морфология, осложнения и исходы.
3. Гломерулонефрит, этиология, патогенез, морфология, осложнения и исходы.
4. Тубулопатии, этиология, патогенез, морфология, осложнения и исходы.
5. Почечная недостаточность, этиология, патогенез, морфология, осложнения и исходы.

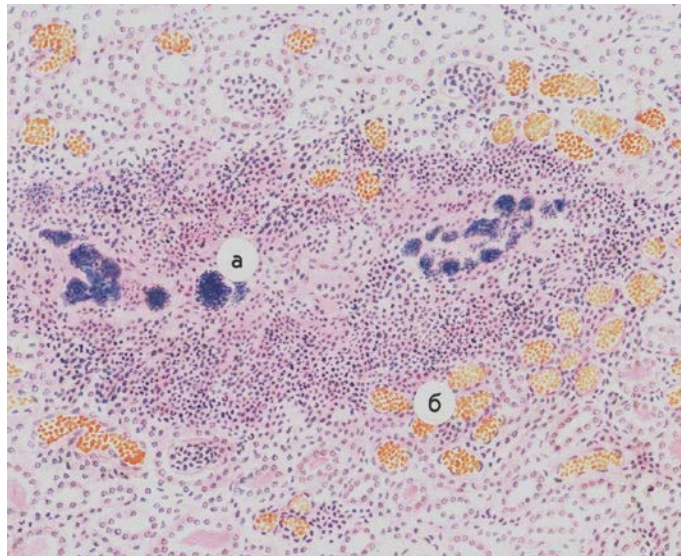
#### Задания для самостоятельной работы:



Микропрепарат для зарисовки Экстракапиллярный продуктивный гломерулонефрит (гломерулонефрит с полулуниями).

Окраска гематоксилином и эозином.

В полости клубочковой капсулы полулуние из пролиферирующих подоцитов и нефротелия (а). Капилляры клубочка полнокровны (б), в просвете отдельных канальцев видны эритроциты (в) и цилиндры (г).



Микропрепарат для зарисовки Эмболический гнойный нефрит.  
 Окраска гематоксилином и эозином.  
 В очаге гнойного расплавления ткани видны бактериальные эмболы (а). Сосуды вокруг абсцесса резко расширены, полнокровны (б).

### План описания микропрепарата

1. Название
2. Назвать ткань (орган), окраску
3. Описать имеющиеся изменения
4. Этиология патологического процесса
5. Патогенез
6. Исход
7. Клиническое значение

### Литература.

14. А.И.Струков, В.В.Серов. Патологическая анатомия: учебник/ М.: ГЭОТАР-Медиа, 2014
15. М. А. Пальцев, Н. М. Аничков, М.Г. Рыбакова/ Руководство к практическим занятиям по патологической анатомии/ М.: Медицина, 2002
16. М.А. Пальцев А.Б.Пономарев/ Атлас по патологической анатомии М.: Медицина, 2005.
17. Практикум по общей патологической анатомии К.М. Козырев, К.Д. Салбиев, А.А.Епхийев Владикавказ: Проект пресс, 2006
18. Г.З. Лекоев. Цикл лекций по патологической анатомии. Владикавказ, 2010
19. Учебник в 2-х томах М.А. Пальцев, Н.М Аничков. Патологическая анатомия М.: Медицина, 2005  
 Электронная библиотека медицинского вуза [www.Studmedlib.ru](http://www.Studmedlib.ru)

**I. Цели:**

Студент должен знать	<ul style="list-style-type: none"> <li>• основы классификации болезней желез внутренней секреции;</li> <li>• морфологические проявления и осложнения сахарного диабета;</li> <li>• клиничко-анатомические проявления гипертиреозидизма и гипотиреозидизма;</li> <li>• морфологические проявления разных видов струмы щитовидной железы;</li> <li>• морфологические проявления тиреозидитов (Хасимото, де Кервена, Риделя);</li> <li>• причины, механизмы развития и морфологические проявления болезней Аддисона, Иценко-Кушинга;</li> <li>• клиничко-анатомические особенности опухолей желез внутренней секреции</li> </ul>
Студент должен уметь	<ul style="list-style-type: none"> <li>• по макроскопическим и микроскопическим проявлениям диагностировать и проводить дифференциальную диагностику болезней и синдромов эндокринных желез;</li> <li>• оценивать причины и механизмы развития болезней эндокринных органов и их значение для организма.</li> </ul>
Студент должен владеть	<ul style="list-style-type: none"> <li>• патологоанатомическими знаниями для понимания морфогенеза, и микроскопической диагностики заболеваний органов эндокринной системы.</li> </ul>

**II. Необходимый уровень знаний:**

**а) из смежных дисциплин**

1. Гистологическое строение тканей
2. Патофизиология эндокринной системы.

**б) из текущего занятия**

1. Структурно-функциональная организация эндокринной системы.
2. Сахарный диабет (СД), определение понятия, классификация. Этиология и патогенез инсулинзависимого и инсулиннезависимого СД.
3. Морфологическая характеристика СД.
4. Осложнения и причины смерти при СД.
5. Клиничко-морфологические особенности СД у детей.
6. Зоб – определение понятия, состояние функции железы.
7. Морфологическая классификация и морфологическая характеристика наиболее часто встречающихся форм зоба.
8. Тиреозидиты, определение понятия, классификация, морфологическая характеристика.
9. Причины и проявления синдрома и болезни Кушинга.
10. Причины и проявления болезни Аддисона.

**III. Объект изучения:**

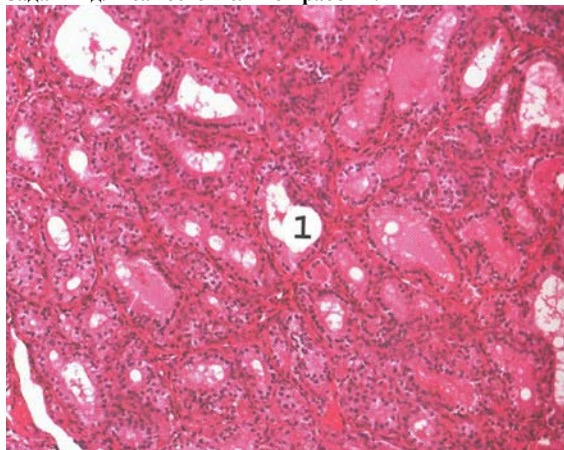
**Макропрепараты:**

1. Узловой коллоидный зоб щитовидной железы.
2. Аденома надпочечника.

**Таблицы:**

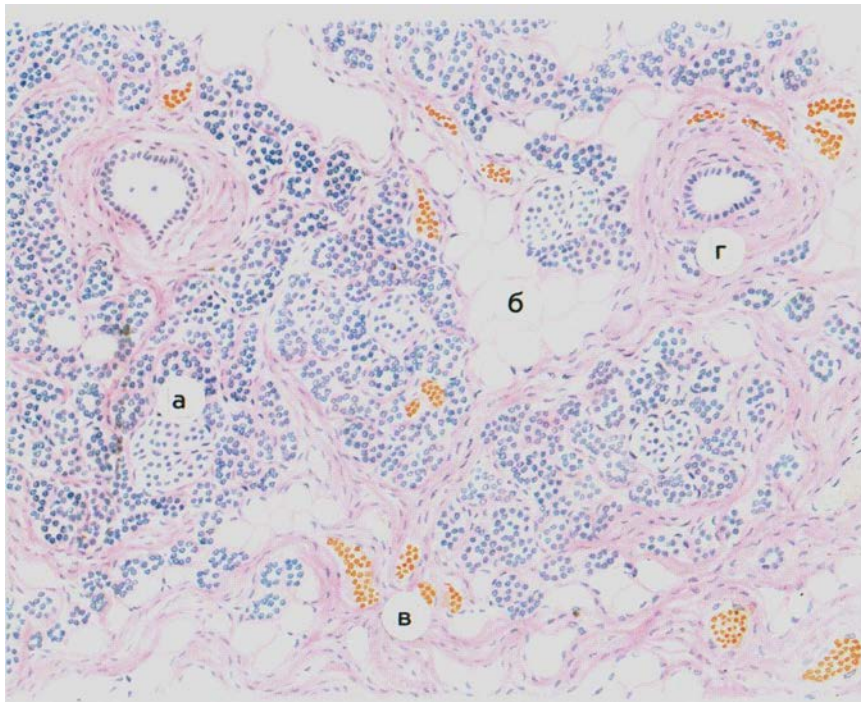
1. Патологическая анатомия болезней желез внутренней секреции.
2. Базедов зоб.
3. Атрофия поджелудочной железы при сахарном диабете.
4. Тиреозидит Хасимото.
5. Коллоидная струма.

**Задания для самостоятельной работы:**



**1. Микропрепарат для зарисовки. Диффузный токсический зоб.**

Фолликулы неправильной формы, выстланы высоким гиперплазированным эпителием (1). Коллоид ярко-розовый, вакуолизирован, в строме местами виден лимфомакрофагальный инфильтрат. Окраска гематоксилином и эозином.



**Микропрепарат для зарисовки: Сахарный диабет, атрофия поджелудочной железы.** Дольки железы с атрофичными островками Лангерганса (а), окружены разрастаниями жировой (б) и соединительной (в) ткани. Резко выражен перидуктальный склероз (г). Окраска гематоксилином и эозином.

### План описания микропрепарата

1. Название
2. Назвать ткань (орган), окраску
3. Описать имеющиеся изменения
4. Этиология патологического процесса
5. Патогенез
6. Исход
7. Клиническое значение

### Литература.

1. А.И.Струков, В.В.Серов. Патологическая анатомия: учебник/ М.: ГЭОТАР-Медиа, 2014
2. М. А. Пальцев, Н. М. Аничков, М.Г. Рыбакова/ Руководство к практическим занятиям по патологической анатомии/ М.: Медицина, 2002
3. М.А. Пальцев А.Б.Пономарев/ Атлас по патологической анатомии М.: Медицина, 2005.
4. Практикум по общей патологической анатомии К.М. Козырев, К.Д. Салбиев, А.А.Епхийев Владикавказ: Проект пресс, 2006
5. Г.З. Лекоев. Цикл лекций по патологической анатомии. Владикавказ, 2010
6. Учебник в 2-х томах М.А. Пальцев, Н.М Аничков. Патологическая анатомия М.: Медицина, 2005
7. Электронная библиотека медицинского вуза [www.Studmedlib.ru](http://www.Studmedlib.ru)

Тема: «Патология беременности и послеродового периода. Пре- и постнатальная патология. Внутриутробные инфекции».

### I. Цели:

Студент должен знать	<ul style="list-style-type: none"><li>• Определение пренатальной патологии, этиология и патогенез развития</li><li>• Понятия о периодах прогенезе и киматогенезе; Гаметопатии, бластопатии, эмбриопатии</li><li>• Классификация врожденных пороков развития</li></ul>
Студент должен уметь	<ul style="list-style-type: none"><li>• Оценить значение пренатальной патологии для плода, причины смерти при врожденных пороках развития, инфекционных и неинфекционных фетопатиях?</li></ul>
Студент должен владеть	<ul style="list-style-type: none"><li>• Патологоанатомическими знаниями для понимания морфогенеза, и микроскопической диагностики врожденных пороков развития, инфекционных и неинфекционных фетопатий</li></ul>

### II. Необходимый уровень знаний:

#### а) из смежных дисциплин

1. Развитие зародыша

2. Понятия о эмбриогенезе

#### б) из текущего занятия

18. Периоды развития зародыша.

19. Причины развития пренатальной патологии и их значение для организма

20. Врожденные пороки развития

21. Родовая травма

22. Гемолитическая болезнь новорожденных

23. Геморрагическая болезнь новорожденных

24. Важнейшие пневмопатии

Асфиксия плода и новорожденного

### III. Объект изучения:

#### Макропрепараты :

1. сямские близнецы
2. диабетическая фетопатия
6. факомелия

#### Микропрепараты:

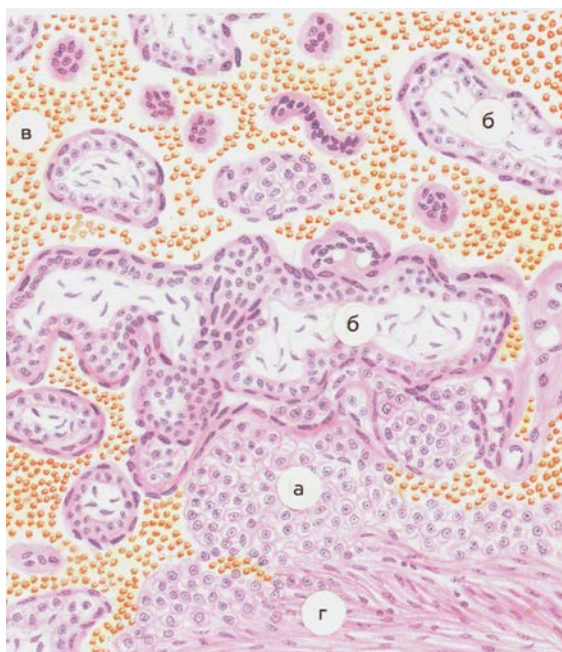
1. диабетическая фетопатия
7. милиарные гуммы печени при врожденном сифилисе
8. Гиалиновые мембраны легких
9. Ателектазы легких
- 10.

### IV. Контрольные вопросы темы :

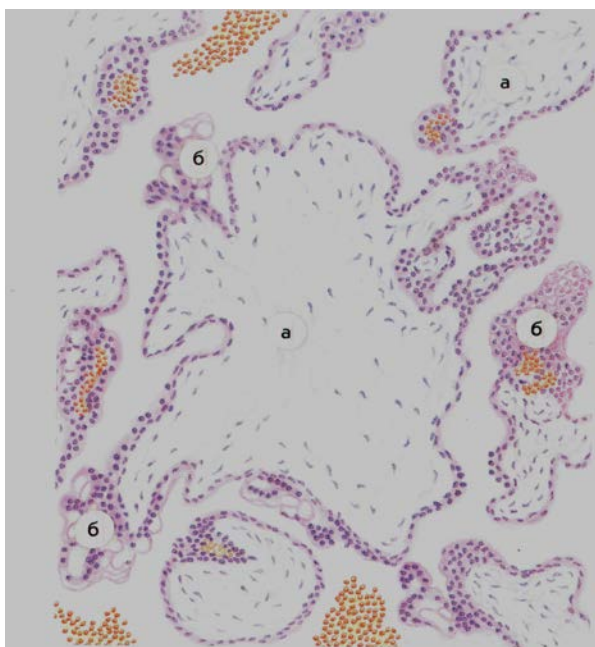
1. Периодизация киматогенеза
2. Основные закономерности патологии внутриутробного периода
3. Гаметопатии, краткая морфологическая характеристика
4. Основные пороки развития сердечно-сосудистой, нервной, пищеварительной, мочевыделительной, половой систем.
5. Инфекционный фетопатии: врожденный сифилис
6. Инфекционный фетопатии: врожденный токсоплазмоз
7. Инфекционный фетопатии: врожденный листериоз
8. Инфекционный фетопатии: врожденная цитомегаловирусная инфекция
9. Неинфекционные фетопатии
10. Определение перинатальной патологии,
11. Понятие недоношенность, незрелость, переношенность
12. Гемолитическая болезнь новорожденного
13. Геморрагическая болезнь новорожденного
14. Асфиксия плода и новорожденного
15. Основные пневмопатии (респираторный дистресс-синдром новорожденных)
16. Родовая травма

Практическая работа





Микропрепарат для зарисовки 1. Трубная беременность: а- децидуальные клетки, б – ворсины хориона, в – кровь, г- стенка трубы



Микропрепарат для зарисовки 2: Пузырный занос: гидропическое превращение стромы ворсин, б- пролиферация эпителия и синцитиальных клеток

### План описания микропрепарата

1. Название
2. Назвать ткань (орган), окраску
3. Описать имеющиеся изменения
4. Этиология патологического процесса
5. Патогенез
6. Исход
7. Клиническое значение

### Литература.

1. А.И.Струков, В.В.Серов. Патологическая анатомия: учебник/ М.: ГЭОТАР-Медиа, 2014
2. М. А. Пальцев, Н. М. Аничков, М.Г. Рыбакова/ Руководство к практическим занятиям по патологической анатомии/ М.: Медицина, 2002
3. М.А. Пальцев А.Б.Пономарев/ Атлас по патологической анатомии М.: Медицина, 2005.
4. Практикум по общей патологической анатомии К.М. Козырев, К.Д. Салбиев, А.А.Епхийев Владикавказ: Проект пресс, 2006
5. Г.З. Лекоев. Цикл лекций по патологической анатомии. Владикавказ, 2010
6. Учебник в 2-х томах М.А. Пальцев, Н.М Аничков. Патологическая анатомия М.: Медицина, 2005  
Электронная библиотека медицинского вуза [www.Studmedlib.ru](http://www.Studmedlib.ru)

Тема занятия:  
**«ОБЩАЯ ХАРАКТЕРИСТИКА ИНФЕКЦИОННОГО ПРОЦЕССА. БАКТЕРИАЛЬНЫЕ ВОЗДУШНО-КАПЕЛЬНЫЕ ИНФЕКЦИИ».**

Знание темы необходимо для усвоения других тем общего и частного курсов патологической анатомии, а также для клинико-анатомического анализа при изучении клинических дисциплин и в практической работе врача.

**I. Цели:**

Студент должен знать	<ul style="list-style-type: none"> <li>• этиологию, патогенез, патологическую анатомию и осложнения дифтерии;</li> <li>• этиологию, патогенез, патологическую анатомию и осложнения скарлатины;</li> <li>• этиологию, патогенез, патологическую анатомию и осложнения коклюша.</li> <li>• Этиологию, патогенез патологическую анатомию вирусных заболеваний, риккетсиозов</li> </ul>
Студент должен уметь	<ul style="list-style-type: none"> <li>• по макроскопическим и микроскопическим признакам диагностировать и дифференцировать инфекции;</li> <li>• оценивать причины и механизмы развития бактериальных воздушно-капельных инфекций, и определять их роль для организма.</li> <li>• различать вирусные инфекции руководствуясь морфологической характеристикой</li> </ul>
Студент должен владеть	<ul style="list-style-type: none"> <li>• патологоанатомическими знаниями для понимания морфогенеза, и микроскопической диагностики воздушно-капельных инфекций</li> <li>• Патологоанатомическими знаниями для понимания морфогенеза, и микроскопической диагностики вирусных заболеваний</li> </ul>

**II. Необходимый уровень знаний:**

**а) из смежных дисциплин**

1. Гистологическое строение органов дыхательной системы.
2. Патофизиология системы дыхания

**б) из текущего занятия**

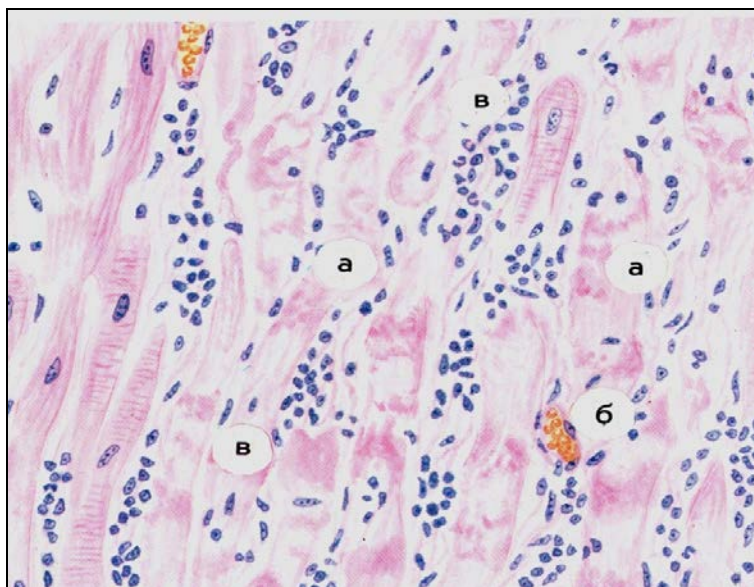
1. Общая характеристика бактериальных воздушно – капельных инфекций.
2. Дифтерия , этиология, патогенез.
3. Патологическая анатомия дифтерии, стадии, осложнения и исходы.
4. Сальмонеллез, этиология, патогенез, клинико-анатомические варианты, осложнения и исходы.
5. Скарлатина. этиология, патогенез, морфологические проявления, осложнения и исходы.
6. Этиология, патогенез, морфологические особенности.
7. Отличительные признаки вирусных инфекций и риккетсиозов от бактериальных инфекций.
8. Этиология, патогенез, морфологическая характеристика гриппа, осложнения, исходы.
9. Этиология, патогенез, морфологическая характеристика кори, осложнения, исходы.
10. Этиология, патогенез, морфологическая характеристика полиомиелита, осложнения, исходы.
11. Этиология, патогенез, морфологическая характеристика сыпного тифа, осложнения, исходы.

**III. Объект изучения:**

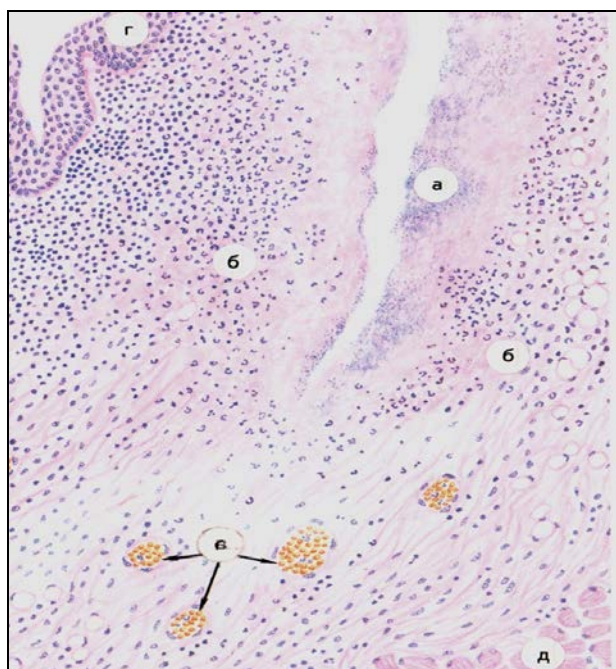Микропрепараты:

1. Скарлатина некротическая ангина.
2. Гриппозная геморрагическая пневмония
3. Дифтерия, паренхиматозный миокардит

**Практическая работа**



Микропрепарат для зарисовки. Дифтерия, паренхиматозный миокардит. Очаги некроза кардиомиоцитов (а), полнокровие сосудов (б) и межклеточная инфильтрация лимфоидными клетками, отдельными нейтрофильными лейкоцитами (в). Окраска гематоксилином и эозином



Микропрепарат для зарисовки. Скарлатина некротическая ангина. В миндалях обширный очаг некроза (а), захватывающий подлежащие ткани, окружен инфильтратом из полиморфно-ядерных лейкоцитов (б). Сосуды резко полнокровны (в). На границе с очагом некроза видны сохранившиеся слизистая оболочка (г) и мышечная ткань (д). Окраска гематоксилином и эозином

### План описания микропрепарата

1. Название
2. Назвать ткань (орган), окраску
3. Описать имеющиеся изменения
4. Этиология патологического процесса
5. Патогенез
6. Исход
7. Клиническое значение

### Х. Литература.

1. А.И.Струков, В.В.Серов. Патологическая анатомия: учебник/ М.: ГЭОТАР-Медиа, 2014
2. М. А. Пальцев, Н. М. Аничков, М.Г. Рыбакова/ Руководство к практическим занятиям по патологической анатомии/ М.: Медицина, 2002
3. М.А. Пальцев А.Б.Пономарев/ Атлас по патологической анатомии М.: Медицина, 2005.
4. Практикум по общей патологической анатомии К.М. Козырев, К.Д. Салбиев, А.А.Епхивев Владикавказ: Проект пресс, 2006
5. Г.З. Лекоев. Цикл лекций по патологической анатомии. Владикавказ, 2010
6. Учебник в 2-х томах М.А. Пальцев, Н.М Аничков. Патологическая анатомия М.: Медицина, 2005
7. Электронная библиотека медицинского вуза [www.Studmedlib.ru](http://www.Studmedlib.ru)

## ТЕМА: «ВИРУСНЫЕ ИНФЕКЦИИ.РИККЕТСИОЗЫ».

Знание темы необходимо для усвоения других тем общего и частного курсов патологической анатомии, а также для клинико-анатомического анализа при изучении клинических дисциплин и в практической работе врача.

### I. Цели:

Студент должен знать	<ul style="list-style-type: none"><li>• Этиологию, патогенез патологическую анатомию вирусных заболеваний, риккетсиозов</li><li>•</li></ul>
Студент должен уметь	<ul style="list-style-type: none"><li>• Уметь различать вирусные инфекции руководствуясь морфологической характеристикой</li></ul>
Студент должен владеть	<ul style="list-style-type: none"><li>• Патологоанатомическими знаниями для понимания морфогенеза, и микроскопической диагностики вирусных заболеваний.</li></ul>

### II. Необходимый уровень знаний:

#### а) из смежных дисциплин

1. Гистологическое строение тканей
2. Патофизиологические аспекты туберкулезного процесса.

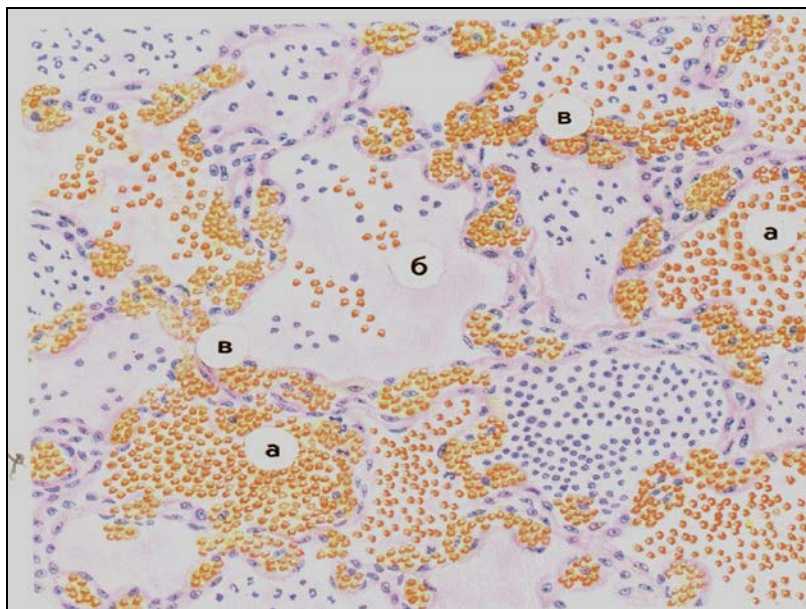
#### б) из текущего занятия

1. Отличительные признаки вирусных инфекций и риккетсиозов от бактериальных инфекций.
2. Этиология, патогенез, морфологическая характеристика гриппа, осложнения, исходы.
3. Этиология, патогенез, морфологическая характеристика кори, осложнения, исходы.
4. Этиология, патогенез, морфологическая характеристика полиомиелита, осложнения, исходы.
5. Этиология, патогенез, морфологическая характеристика сыпного тифа, осложнения, исходы.

### III. Объект изучения:

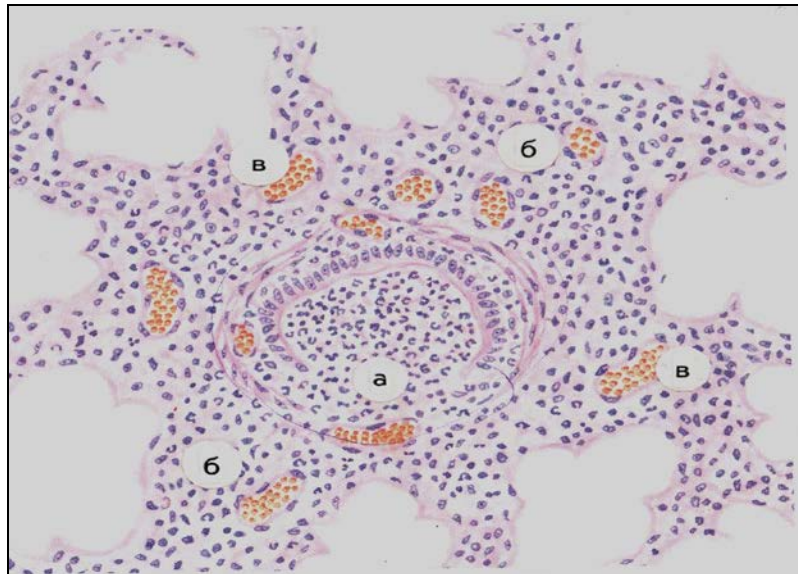
Таблицы:

3. Постнекротический цирроз печени.
4. Токсическая дистрофия печени (стадия желтой дистрофии).



**Микропрепарат для зарисовки 1:** Гриппозная пневмония. В большинстве альвеол скопления эритроцитов (а) и белковых масс (б); резкое полнокровие расширенных сосудов межальвеолярных перегородок (в). Окраска гематоксилином и эозином





**Микропрепарат для зарисовки 2:** Коревая перибронхиальная пневмония. А – разрушенная стенка бронха – деструктивный панбронхит; б – воспалительная инфильтрация легочной ткани по периферии бронха; в – полнокровные сосуды. Окраска гематоксилином и эозином

### План описания микропрепарата

1. Название
2. Назвать ткань (орган), окраску
3. Описать имеющиеся изменения
4. Этиология патологического процесса
5. Патогенез
6. Исход
7. Клиническое значение

### Х. Литература.

1. А.И.Струков, В.В.Серов. Патологическая анатомия: учебник/ М.: ГЭОТАР-Медиа, 2014
2. М. А. Пальцев, Н. М. Аничков, М.Г. Рыбакова/ Руководство к практическим занятиям по патологической анатомии/ М.: Медицина, 2002
3. М.А. Пальцев А.Б.Пономарев/ Атлас по патологической анатомии М.: Медицина, 2005.
4. Практикум по общей патологической анатомии К.М. Козырев, К.Д. Салбиев, А.А.Епхиев Владикавказ: Проект пресс, 2006
5. Г.З. Лекоев. Цикл лекций по патологической анатомии. Владикавказ, 2010
6. Учебник в 2-х томах М.А. Пальцев, Н.М Аничков. Патологическая анатомия М.: Медицина, 2005
7. Электронная библиотека медицинского вуза [www.Studmedlib.ru](http://www.Studmedlib.ru)

Тема занятия:

**«КИШЕЧНЫЕ ИНФЕКЦИИ. КАРАНТИННЫЕ ИНФЕКЦИИ».**

Знание темы необходимо для усвоения других тем общего и частного курсов патологической анатомии, а также для клинико-анатомического анализа при изучении клинических дисциплин и в практической работе врача.

**I. Цели:**

Студент должен знать	<ul style="list-style-type: none"><li>• этиологию, патогенез, патологическую анатомию и осложнения брюшного тифа;</li><li>• этиологию, патогенез, патологическую анатомию и осложнения сальмонеллеза;</li><li>• этиологию, патогенез, патологическую анатомию и осложнения холеры;</li><li>• этиологию, патогенез, патологическую анатомию и осложнения колибациллярной инфекции;</li><li>• этиологию, патогенез, патологическую анатомию и осложнения сальмонеллёзов.</li></ul>
Студент должен уметь	<ul style="list-style-type: none"><li>• по макроскопическим и микроскопическим признакам диагностировать</li><li>• и дифференцировать кишечные инфекции;</li><li>• оценивать причины и механизмы развития кишечных инфекций, и</li><li>• определять их роль для организма.</li></ul>
Студент должен владеть	<ul style="list-style-type: none"><li>• патологоанатомическими знаниями для понимания морфогенеза, и микроскопической диагностики кишечных инфекций .</li></ul>

**II. Необходимый уровень знаний:**

**а) из смежных дисциплин**

1. Гистологическое строение органов дыхательной системы.
2. Патофизиология системы дыхания

**б) из текущего занятия**

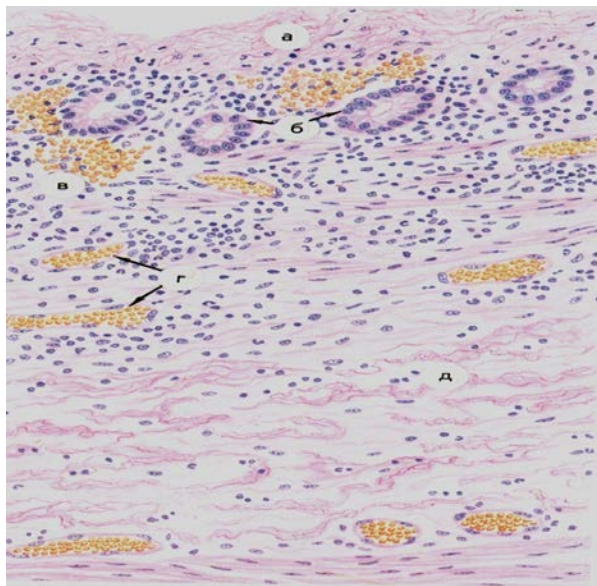
1. Общая характеристика кишечных инфекций.
2. Брюшной тиф, этиология, патогенез.
3. Патологическая анатомия брюшного тифа, стадии, осложнения и исходы.
4. Сальмонеллез, этиология, патогенез, клинико-анатомические варианты, осложнения и исходы.
5. Дизентерия, этиология, патогенез, морфологические проявления, осложнения и исходы.
6. Морфологические особенности дизентерии у детей раннего возраста и у стариков.
7. Холера, этиология, патогенез, морфологические проявления, осложнения и исходы. Холера Эль-Тор.

**III. Объект изучения:**

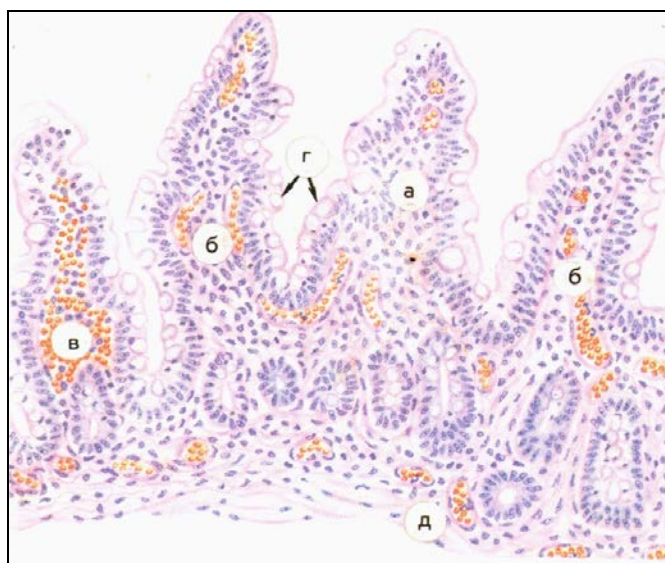
Микропрепараты:

1. Дифтерия, паренхиматозный миокардит
2. Скарлатина некротическая ангина.

## Практическая работа



Микропрепарат для зарисовки. Дизентерия, фибринозный колит. А-некроз слизистой оболочки, некротические массы пронизаны нитями фибрина, полиморфно-ядерными лейкоцитами; б- сохранившиеся железы; в- кровоизлияния в подслизистом слое; г – полнокровные сосуды; д – отек ткани. Окраска гематоксилином-эозином



Микропрепарат для зарисовки. Холерный энтерит. Ворсины слизистой оболочки отечны, инфильтрированы лимфоидными клетками и полиморфно-ядерными лейкоцитами (а). Выражено полнокровие сосудов ворсин (б), в толще их видны кровоизлияния (в). Энтероциты вакуолизированы (г). Полнокровие сосудов подслизистого слоя (д). Окраска гематоксилином и эозином

### План описания микропрепарата

1. Название
2. Назвать ткань (орган), окраску
3. Описать имеющиеся изменения
4. Этиология патологического процесса
5. Патогенез
6. Исход
7. Клиническое значение

### Литература.

1. А.И.Струков, В.В.Серов. Патологическая анатомия: учебник/ М.: ГЭОТАР-Медиа, 2014
2. М. А. Пальцев, Н. М. Аничков, М.Г. Рыбакова/ Руководство к практическим занятиям по патологической анатомии/ М.: Медицина, 2002
3. М.А. Пальцев А.Б.Пономарев/ Атлас по патологической анатомии М.: Медицина, 2005.
4. Практикум по общей патологической анатомии К.М. Козырев, К.Д. Салбиев, А.А.Епхийев Владикавказ: Проект пресс, 2006
5. Г.З. Лекоев. Цикл лекций по патологической анатомии. Владикавказ, 2010
6. Учебник в 2-х томах М.А. Пальцев, Н.М Аничков. Патологическая анатомия М.: Медицина, 2005
7. Электронная библиотека медицинского вуза [www.Studmedlib.ru](http://www.Studmedlib.ru)

Тема занятия: «**ТУБЕРКУЛЕЗ. СИФИЛИС. СЕПСИС**».

Знание темы необходимо для усвоения других тем общего и частного курсов патологической анатомии, а также для клинико-анатомического анализа при изучении клинических дисциплин и в практической работе врача.

**I. Цели:**

Студент должен знать	<ul style="list-style-type: none"> <li>• особенности туберкулеза как хронической инфекции;</li> <li>• этиологию и патогенез туберкулеза;</li> <li>• клинико-анатомическую классификацию форм туберкулеза;</li> <li>• патологическую анатомию первичного туберкулеза с прогрессированием и без прогрессирования;</li> <li>• хроническое течение первичного туберкулеза;</li> <li>• патологическую анатомию гематогенного туберкулеза;</li> <li>• патологическую анатомию вторичного туберкулеза;</li> <li>• патоморфологические особенности и осложнения туберкулеза;</li> <li>• особенности первичного и вторичного сифилиса;</li> <li>• понятие врожденный сифилис;</li> <li>• морфологические особенности приобретенного сифилиса.</li> <li>• этиология, патогенез и патологическая анатомия сепсиса;</li> <li>• понятие хронического сепсиса.</li> </ul>
Студент должен уметь	<ul style="list-style-type: none"> <li>• по макроскопическим и микроскопическим признакам диагностировать и дифференцировать разные формы туберкулеза;</li> <li>• оценивать многообразие течения клинико-анатомических вариантов туберкулеза и их роль для организма;</li> <li>• макроскопическая и микроскопическая характеристика твердого шанкра</li> </ul>
Студент должен владеть	<ul style="list-style-type: none"> <li>• Патологоанатомическими знаниями для понимания морфогенеза, и микроскопической диагностики туберкулезного процесса, сифилитического процесса и сепсиса.</li> </ul>

**II. Необходимый уровень знаний:**

а) из смежных дисциплин

1. Гистологическое строение тканей
2. Патофизиологические аспекты туберкулезного процесса.
4. понятие о сепсисе.

б) из текущего занятия

1. Определение понятия «туберкулез».
2. Этиология и патогенез туберкулеза.
3. Клинико-анатомическая классификация туберкулеза.
4. Патологическая анатомия форм первичного туберкулеза.
5. Патологическая анатомия форм гематогенного туберкулеза.
6. Патологическая анатомия форм вторичного туберкулеза.
7. Патоморфоз, осложнения и причины смерти при туберкулезе.
8. Определение и понятие «сифилис». Первичный, вторичный сифилис.
9. Этиология, патогенез патологическая анатомия сепсиса.

- **III. Объект изучения:**

Макропрепараты:

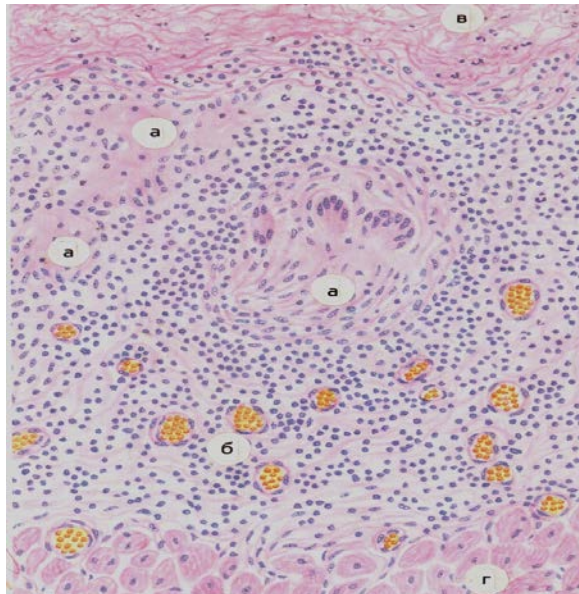
1. Первичный туберкулезный комплекс с прогрессированием.
2. Милиарный туберкулез легких.
3. Очаговый туберкулез легких.
4. Фиброзно-кавернозный туберкулез легких.
5. Туберкулезный лептоменингит.

Таблицы:

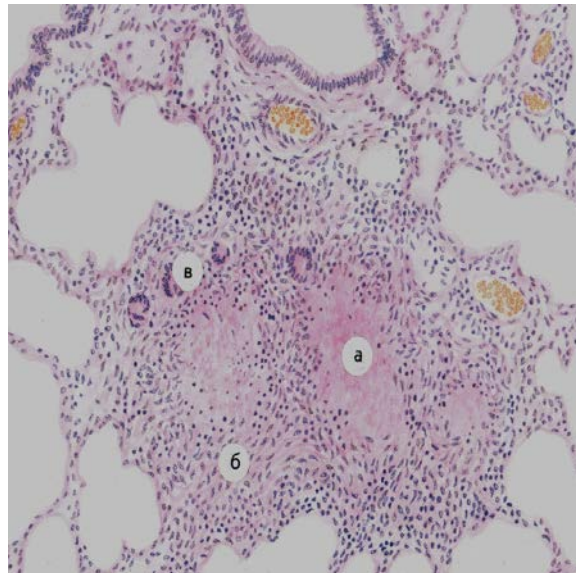
1. Первичный туберкулезный комплекс.
2. Милиарный туберкулез легких.
3. Тканевые реакции при туберкулезе.
4. Стенка туберкулезной каверны.
5. Казеозная пневмония.
6. Туберкулез лимфатического узла.
7. Туберкулез почки.

**Практическая работа**

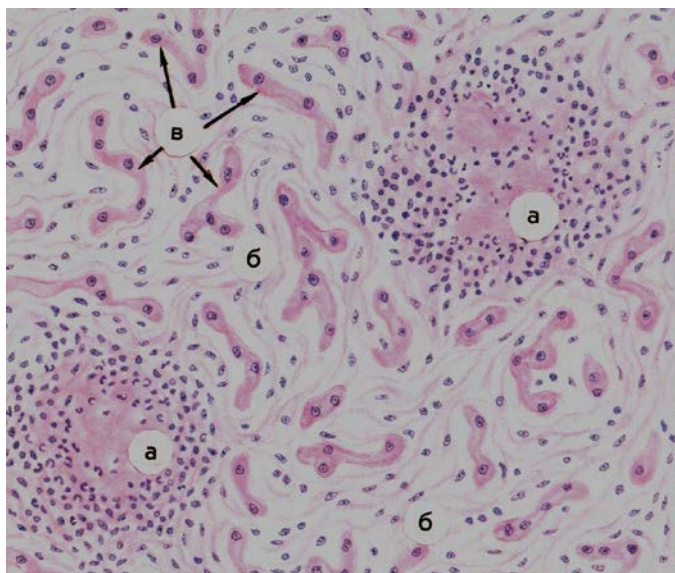




Микропрепарат для зарисовки Туберкулезный перикардит. Окраска гематоксилином и эозином. А-туберкулезные гранулемы, Б-полнокровные сосуды, В-фибринозные наложения, Г-миокард.



Микропрепарат для зарисовки Туберкулезные гранулемы в легком. Окр. Гематоксилином и эозином. Казеозный некроз центральной части гранулем (а), на границе с фокусами некроза эпителиоидные клетки (б) и гигантские клетки Пирогова-Лангханса (в). По периферии гранулем скопления лимфоидных клеток.



Микропрепарат для зарисовки Врожденный сифилис «кремневая печень». А-очаги некроза, окруженные распадающимися полиморфно-ядерными лейкоцитами - «милиарные гуммы», Б – соединительная ткань; В – сохранившиеся печеночные балки. Окраска гематоксилином и эозином.

### План описания микропрепарата

1. Название
2. Назвать ткань (орган), окраску
3. Описать имеющиеся изменения
4. Этиология патологического процесса
5. Патогенез
6. Исход
7. Клиническое значение

### Х. Литература.

7. А.И.Струков, В.В.Серов. Патологическая анатомия: учебник/ М.: ГЭОТАР-Медиа, 2014
8. М. А. Пальцев, Н. М. Аничков, М.Г. Рыбакова/ Руководство к практическим занятиям по патологической анатомии/ М.: Медицина, 2002
9. М.А. Пальцев А.Б.Пономарев/ Атлас по патологической анатомии М.: Медицина, 2005.
10. Практикум по общей патологической анатомии К.М. Козырев, К.Д. Салбиев, А.А.Епхийев Владикавказ: Проект пресс, 2006
11. Г.З. Лекоев. Цикл лекций по патологической анатомии. Владикавказ, 2010
12. Учебник в 2-х томах М.А. Пальцев, Н.М Аничков. Патологическая анатомия М.: Медицина, 2005
13. Электронная библиотека медицинского вуза [www.Studmedlib.ru](http://www.Studmedlib.ru)

**Тема занятия: «Структура и логика построения патологоанатомического диагноза. Учение о диагнозе. Танатология. Ятрогении»**

Знание темы необходимо для усвоения других тем общего и частного курсов патологической анатомии, а также для клинико-анатомического анализа при изучении клинических дисциплин и в практической работе врача.

**I. Цели:**

Студент должен знать	<ul style="list-style-type: none"> <li>• Структуру патологоанатомического диагноза</li> <li>• Категории расхождения диагнозов.</li> <li>• Методы и приемы патологоанатомического вскрытия</li> <li>• Субъективные и объективные причины ошибочной диагностики</li> <li>• Понятие ятрогении</li> </ul>
Студент должен уметь	<ul style="list-style-type: none"> <li>• Уметь определить рубрики патологоанатомического диагноза;</li> <li>• Уметь провести сличение патологоанатомического и заключительного клинического диагнозов</li> </ul>
Студент должен владеть	Навыками формулировки патологоанатомического диагноза и его рубрик

**VI Контрольные вопросы по изучаемой теме**

1. Структура и логика построения патологоанатомического диагноза
2. Рубрики патологоанатомического диагноза
3. Категории расхождения клинического и патологоанатомического диагнозов
4. Субъективные причины ошибочной диагностики
5. Объективные причины ошибочной диагностики
6. Понятие ятрогении

**VII Учебные задачи:**

**Задача 1.** Клинические данные: Больной 38 лет, неоднократно лечился в наркологическом диспансере по поводу хронического алкоголизма, однако безуспешно. Последнее время употребляет 0,5-1 л водки и суррогатов алкоголя практически ежедневно. Поступил с жалобами на кашель с жёлтой мокротой, одышку, повышение температуры до 38° С. Частота сердечных сокращений 120-130 в минуту. Аускультативно в лёгких: мелкопузырчатые хрипы, крепитация во всех отделах. Рентгенологически: неравномерные участки просветления и затемнения во всех отделах лёгких. В анализе крови - лейкоциты до 10 тысяч, лейкоцитарная формула в пределах нормы. Несмотря на проводимую дезинтоксикационную и антибиотикотерапию состояние больного прогрессивно ухудшалось, и он скончался при явлениях нарастающей дыхательной недостаточности.

На вскрытии: В просвете бронхов большое количество мутной жёлтой вязкой мокроты. На поверхности разрезов лёгких во всех их отделах имеются многочисленные уплотнённые сероватые, выбухающие над поверхностью разреза участки диаметром 0,5-1 см, сливающиеся друг с другом. При надавливании с поверхности их разреза стекает мутная желтоватая жидкость. Во многих местах, преимущественно в нижних долях лёгких видны участки распада ткани с образованием полостей 0,4-0,7 см без выраженных стенок, заполненные гнойным содержимым. Бронхопульмональные лимфатические узлы сочные, набухшие. Сердце массой 340 г. Миокард на разрезе дряблый, тусклый, вида варёного мяса. На интима брюшной аорты имеются единичные желтоватые бляшки. Слизистая оболочка желудка со сглаженными складками. Печень массой 2200 г, уплотнённая, с выраженным жёлтым оттенком и заметной мелкой зернистостью со стороны капсулы и на разрезе. Почки с легко снимаемой капсулой, на разрезе тусклые, набухшие.

Постройте патологоанатомический диагноз. Определите непосредственную причину смерти. Заполните врачебное свидетельство о смерти

**Задача 2**

Клинические данные: Больная 56 лет, поступила с травматическим переломом шейки правого бедра. Через 8 дней была оперирована - произведён остеосинтез. Ранний послеоперационный период без осложнений. На 5-й день после операции состояние резко ухудшилось. Появились боли за грудиной, одышка. ЭКГ-признаки очаговых изменений миокарда, инфаркт миокарда? В течение ближайших суток состояние прогрессивно ухудшалось, несмотря на проводимую кардиотропную и коронаролитическую терапию. На 15 сутки после поступления (на 8-е после операции) больная скончалась при явлениях нарастающего отёка лёгких.

Клинический диагноз: Острый инфаркт миокарда. Перелом Шейки правого бедра. Атеросклероз аорты и венечных артерий сердца.

На вскрытии: В области перелома произведён остеосинтез Металлической пластиной. Дефектов в оперативном вмешательстве не выявлено. В правой бедренной вене и в дистальном отделе правой наружной подвздошной вены обнаружены бурые крошащиеся тромбы, прикрепленные к интима. Такого же строения фрагмент, размерами 5x1,2 см свободно расположен в правой лёгочной артерии, занимая всю её длину и практически весь просвет. В лёгких явления отёка. В миокарде левого и правого желудочков очаги неравномерного кровенаполнения, (микроскопически: участки повреждения кардиомиоцитов). На интима аорты и венечных артерий сердца небольшое количество плотных фиброзных бляшек, существенно не суживающих просвет сосудов. В просвете желчного пузыря обнаружены 3 плотных тёмно-жёлтых конкремента. В ткани головного мозга признаки отёка. На разрезе печени "мускатный" рисунок.

Постройте патологоанатомический диагноз. Определите непосредственную причину смерти. Проведите сличение (сопоставление) клинического и патологоанатомического диагнозов. Если обнаружено расхождение диагнозов, то укажите причину расхождения и категорию.

**ЭТАЛОНЫ ОТВЕТОВ.**

**Задача 1.** Патологоанатомический диагноз.

Основное заболевание - двухсторонняя тотальная очаговосливная пневмония с абсцедированием.

Фоновое заболевание - хронический алкоголизм (по клиническим данным). Формирующийся мелкоузловой цирроз печени.

Хронический атрофический гастрит

Осложнения - выраженные дистрофические изменения миокарда и почек.

Сопутствующее заболевание - атеросклероз аорты (единичные фиброзные бляшки).

2. Непосредственная причина смерти - дыхательная недостаточность (вариант - лёгочно-сердечная недостаточность).

### 3. Врачебное свидетельство о смерти.

- I а) лёгочная (дыхательная) недостаточность;  
б) двусторонняя тотальная очагово-сливная пневмония.

### II. Хронический алкоголизм.

**ПРИМЕЧАНИЕ.** Необходимо помнить, что алкоголизм является психиатрическим заболеванием и его можно выставлять в диагнозе и во врачебном свидетельстве о смерти только при наличии заключения нарколога или психиатра. Врач-нарколог или врач-психиатр устанавливают подобный диагноз как в амбулаторных, так и стационарных условиях (согласно приложению к приказу МЗ СССР от 12.09.1988 г. № 704 «О сроках диспансерного наблюдения больных алкоголизмом, наркоманиями и токсикоманиями»).

Следует отметить, что больные могут отказываться от предложенной врачом общей практики консультации врача-нарколога. В соответствии с законодательством об оказании психиатрической помощи лица, не представляющие социальной опасности, не могут быть освидетельствованы принудительно. В таких случаях при отсутствии заключения нарколога или психиатра и верификации клиницистами невросоматических алкогольных расстройств рекомендуется установление диагноза «пагубное употребление алкоголя» (F 10.1), то есть хронической алкогольной интоксикации.

Диагноз «алкоголизм» (F 10.2) не может быть впервые выставлен или отвергнут врачом-патологоанатомом по результатам вскрытия, а является исключительно прижизненным и психиатрическим. Основанием для постановки диагноза «алкоголизм» являются:

- запись психиатра или нарколога в истории болезни или медицинской карте амбулаторного больного о диагнозе «алкоголизм»;
- запись в вышеуказанной медицинской документации об алкогольном делирии или иных алкогольных психозах;
- запись в вышеуказанной медицинской документации о том, что пациент проходил лечение или состоит на учете по поводу алкоголизма.

Наряду с этим, если патологоанатом во время аутопсии выявил характерные алкогольные поражения органов и тканей, то даже при отсутствии соответствующих записей в медицинской карте и/или истории болезни, может быть выставлен диагноз «хронической алкогольной интоксикации», то есть «пагубное употребление алкоголя» без упоминания о зависимости - F 10.1 (Зайратьянц О.В. и др., 2003). Таким образом, в данной задаче правомочной будет формулировка диагноза по типу: основное заболевание - хронический алкоголизм; осложнения - пневмония...

### Задача 2

#### I. Патологоанатомический диагноз.

#### II. Основное заболевание - перелом шейки правой бедренной кости.

Операции остеосинтеза правой бедренной кости от Осложнения: тромбоз правых наружной подвздошной и бедренной вен. Тромбозомболия правой лёгочной артерии. Отёк лёгких. Очаги неравномерного кровенаполнения и выраженные очаговые дистрофические изменения миокарда. Венозное полнокровие печени. Отёк головного мозга. Сопутствующие заболевания: атеросклероз с преимущественным поражением аорты и венечных артерий сердца. Камни желчного пузыря.

#### 2. Непосредственная причина смерти - тромбозомболия лёгочной артерии.

#### 3. Результаты сличения диагнозов.

Нераспознано смертельное осложнение (тромбоз, ТЭЛА).

Неправильная формулировка клинического диагноза (в любом случае "перелом" - основное заболевание).

Причина врачебной ошибки - недостаточное обследование больной.

Категория 3 - диагноз мог быть поставлен в данном лечебном учреждении; неверная диагностика явилась причиной летального исхода

### VIII. Контрольные тесты:

#### Выбрать все правильные ответы

#### 1. Самостоятельные («независимые») учреждения патолого-анатомической службы:

- Патологоанатомические отделения (в том числе централизованные) лечебно-профилактических учреждений.
- Патологоанатомические отделы (отделения, лаборатории) диагностических центров.
- Патологоанатомические отделы (отделения, лаборатории, группы в отделах) научно-исследовательских институтов.
- Республиканские, краевые, городские, муниципальные патологоанатомические бюро.
- Региональные институты патологии.

#### Выбрать все правильные ответы

#### 2. Основные задачи патологоанатомической службы на современном этапе:

- Диагностика заболеваний и патологических процессов на основе морфологических исследований биопсийных, операционных материалов, последов.
- Диагностика заболеваний и патологических процессов на материалах патологоанатомических вскрытий умерших с установлением причин и механизмов смерти.
- Экспертиза качества диагностики и лечения на основе клинико-морфологических сопоставлений.
- Обеспечение информацией органов управления здравоохранения о структуре заболеваемости и причинах смерти населения по материалам патологоанатомических исследований.
- Предоставление материалов патологоанатомических исследований для обучения врачей и средних медицинских работников.
- Последипломная подготовка (специализация) и усовершенствование врачей-патологоанатомов и лаборантов-гистологов.

#### Выбрать все правильные ответы

#### 3. Одна ставка врача-патологоанатома выделяется для выполнения следующих объемов работы в течение года:

- Вскрытие 200 трупов взрослых.
- Вскрытие 100 трупов взрослых.
- Вскрытие 160 трупов плодов, мертворожденных, новорожденных, детей.
- Вскрытие 80 трупов плодов, мертворожденных, новорожденных, детей.
- Исследование 4000 объектов (кусочков тканей, органов) биопсийного, операционного материалов, последов.
- Исследование 2000 объектов (кусочков тканей, органов) биопсийного, операционного материалов, после родов.



**Выбрать все правильные ответы**

4. *Функциональные обязанности врача-патологоанатома:*

- а. Патологоанатомические вскрытия трупов взрослых и детей с оформлением установленной документации.
- б. Проведение первичной судебно-медицинской экспертизы трупов с оформлением акта экспертизы.
- в. Оформление «Медицинских свидетельств о смерти/перинатальной смерти».
- г. Морфологическое исследование биоптатов, операционного материала, последов по существующим стандартам и с учетом современных методических рекомендаций.
- д. Анализ качества клинической диагностики и лечения на основе клинико-патологоанатомических сопоставлений.
- е. Использование в работе принципов врачебной этики и деонтологии.

**Установить соответствие**

5. МЕТОД ИССЛЕДОВАНИЯ

- 1. Патологоанатомические вскрытия.
- 2. Анализ биоптатов и операционных материалов.

**ВЕДУЩИЕ ПРИЧИНЫ СМЕРТИ**

- а. Болезни нервной системы.
- б. Болезни системы кровообращения.
- в. Болезни органов дыхания.
- г. Болезни органов пищеварения.
- д. Болезни кожи и подкожной жировой клетчатки.
- е. Болезни женской мочеполовой системы.

Ответ: 1-..., 2-....

**Выбрать все правильные ответы**

б. *Понятие «диагноз в медицине» содержит заключение о:*

- а. Состоянии здоровья обследуемого.
- б. Имеющемся у обследуемого заболевании (травме) или о причине смерти.
- в. Вины врача, допустившего дефект оказания медицинской помощи, приведшего к смерти.
- г. Эпидемическом очаге инфекционной болезни.

**Выбрать все правильные ответы**

7. *Основные виды диагноза:*

- а. Клинический.
- б. Патологоанатомический.
- в. Иммунологический.
- г. Эпидемиологический.
- д. Судебно-медицинский.

**Установить соответствие**

ВИД ДИАГНОЗА

ФУНКЦИИ

Клинический.

Патологоанатомический.

- а. Определение причин и механизмов смерти.
- б. Обучение клиническому мышлению.
- в. Статистический учет заболеваемости и смертности.
- г. Научный анализ патоморфоза заболеваний.
- д. Медицинская реабилитация.
- е. Медицинское прогнозирование.

Ответ: 1—..., 2—....

**Выбрать все правильные ответы**

9. *Принципы формулирования и оформления патологоанатомического диагноза:*

- а. Нозологический в соответствии с МКБ-10.
- б. Индивидуальность.
- в. Своевременность и динамизм.
- г. Патогенетический.
- д. Структурность с унифицированными рубриками.
- е. Фактическая и логическая обоснованность.

**Установить соответствие:**

10. ПРАВИЛА ВРАЧЕБНОГО

МЫШЛЕНИЯ

- 1. Последовательность.
- 2. Доказательность.
- 3. Определенность.

ЗАКОНЫ ЛОГИКИ

- а. Тожества.
- б. Противоречия.
- в. Исключенного третьего.
- г. Достаточного основания

**Выбрать все правильные**

11. *Международной классификации и Ответ: 1—..., 2—..., 3—....*  
*состояния выделены в нозологические единицы признаков:*

- а. Установленные этиология и патогенез.
- б. Характерная клинико-морфологическая картина.
- в. Социально-экономическая значимость.
- г. Тяжесть процесса.
- д. Участие в танатогенезе.

*номенклатуре более пяти патологические (формы) на основе совокупности следующих*

**Установить соответствие**

**12. ВИД ДИАГНОЗА**

1. Клинический.
2. Заключительный клинический.
3. Патологоанатомический.

**СОДЕРЖАНИЕ ОСНОВНОГО ЗАБОЛЕВАНИЯ**

- а. Нозологическая единица, по поводу которой проводилось лечение.
- б. Болезнь с наиболее выраженными проявлениями.
- в. Нозологическая форма, наиболее угрожающая состоянию здоровья и жизни.
- г. Нозологическая форма, сама себе повлекшая смерть.
- д. Нозологическая форма, приведшая к смерти через свои осложнения.

Ответ: 1—..., 2—..., 3—....

13.

**Установить соответствие**

**ГЕНЕЗ БОЛЕЗНИ СТРУКТУРАРУБРИК  
«ОСНОВНОЕ ЗАБОЛЕВАНИЕ»**

**ГЕНЕЗ БОЛЕЗНИ И СМЕРТИ**

1. Монокаузальный.
2. Бикаузальный.
3. Мультикаузальный.

- а. Одно основное заболевание.
  - б. Сочетанные болезни.
  - в. Конкурирующие болезни.
  - г. Основное и фоновое заболевания.
  - д. Ассоциация болезней.
  - е. Семейство болезней.
- Ответ: 1—..., 2—..., 3—....

**Выбрать все правильные ответы**

14. *Осложнение основного заболевания — это патологический процесс:*

- а. Патогенетически связанный с основным заболеванием, но не входящий в типичную клинико-морфологическую характеристику этого заболевания.
- б. Утяжеляющий течение основного заболевания, патогенетически и этиологически связанный с ним.
- в. Утяжеляющий течение основного заболевания, патогенетически тесно с ним связанный, но иной этиологии.
- г. Приведший к смерти, находящийся в тесной причинно-следственной связи с основным заболеванием и не оцениваемый в МКБ-10 в качестве первоначальной причины смерти.
- д. Утяжеливший течение основного заболевания, имеющий иную этиологию и патогенез.

**Выбрать все правильные ответы**

15. *Характеристика понятия «конкурирующее заболевание»:*

- а. Вариант полипатии.
- б. Вариант комбинированного основного заболевания.
- в. Каждое из этих заболеваний могло привести к смерти.
- г. Одновременно развившиеся у пациента 3 тяжелые болезни.
- д. Мультикаузальный генез.

**Выбрать все правильные ответы**

16. *В качестве «непосредственной причины смерти» можно выставлять в диагнозе:*

- а. Сердечную недостаточность.
- б. Механизм смерти.
- в. Травму.
- г. Заболевание.
- д. Главное осложнение основного заболевания (травмы).
- е. Фибрилляцию желудочков сердца.

**Выбрать один правильный ответ**

17. *Больной 65 лет умер от фиброзно-кавернозного туберкулеза легких, в течение 10 лет страдал инсулиннезависимым сахарным диабетом с проявлениями субкомпенсированной диабетической невропатии и ретинопатией. Определить основное заболевание в заключительном клиническом и патологоанатомическом диагнозах:*

- а. Монокаузальное.
- б. Бикаузальное.
- в. Мультикаузальное.

**Выбрать один правильный ответ**

18. *Причиной смерти 35-летнего наркомана, страдавшего ВИЧ-инфекцией на стадии СПИДа, явился милиарный туберкулез с развитием лептоменингита. В заключительном клиническом и патологоанатомическом диагнозах туберкулез расценивается как:*

- а. Основное заболевание.
- б. Сопутствующее заболевание.
- в. Конкурирующее заболевание.
- г. Сочетанное заболевание.
- д. Осложнение ВИЧ-инфекции.
- е. Проявление ВИЧ-инфекции.

**Дополнить**

19. *Второе (новое) заболевание у пациента, обусловленное действиями медицинских работников как адекватными, так и ошибочными при оказании медицинской помощи называется*

**Установить соответствие**

20. ВИД ВСКРЫТИЯ СИТУАЦИЯ

- |                          |   |
|--------------------------|---|
| 1. Патологоанатомическое | а. Смерть беременных, рожениц, родильниц, включая последний   |
| 2. Судебно-медицинское.  | б. Смерть от насильственных причин или подозрение на нее.<br>в. Не установлена личность умершего.<br>г. Смерть от искусственного аборта, проведенного вне лечебного заведения.<br>д. Смерть во время или после хирургической операции.<br>е. Смерть от онкологических заболеваний при отсутствии гистологической верификации опухоли.<br>Ответы: 1—..., 2—... |

**Выбрать все правильные ответы**

21. *Возможное место ятрогении в заключительном клиническом и патологоанатомическом диагнозах:*
- Основное заболевание.
  - Сопутствующее заболевание.
  - Осложнение основного заболевания.
  - Конкурирующее заболевание.
  - Сочетанное заболевание.
  - Заболевание в составе полипатии.

**ЭТАЛОНЫ ОТВЕТОВ**

- г,д
- а,б,в,г,д
- а,в,д
- а,в,г,д,е
- 1-б; 2-е
- а,б,г
- а,б,г,д
- 1-а,б,в,г,д,е; 2-б,в,г
- а,б,г,д,е
- 1-б,в; 2-г; 3-а
- а,б,в
- 1-а,б,в; 2-г,д; 3-г,д
- 1-а; 2-б,в,г; 3-д,е
- а,б,в,г
- б,в
- а,в,г,д,е
- б
- е
- Ятрогения
- 1-а,д,е; 2-б,в,г

**Х. Литература.**

- А.И.Струков, В.В.Серов. Патологическая анатомия: учебник/ М.: ГЭОТАР-Медиа, 2014
- М. А. Пальцев, Н. М. Аничков, М.Г. Рыбакова/ Руководство к практическим занятиям по патологической анатомии/ М.: Медицина, 2002
- М.А. Пальцев А.Б.Пономарев/ Атлас по патологической анатомии М.: Медицина, 2005.
- Практикум по общей патологической анатомии К.М. Козырев, К.Д. Салбиев, А.А.Епхийев Владикавказ: Проект пресс, 2006
- Г.З. Лекоев. Цикл лекций по патологической анатомии. Владикавказ, 2010
- Учебник в 2-х томах М.А. Пальцев, Н.М Аничков. Патологическая анатомия М.: Медицина, 2005  
Электронная библиотека медицинского вуза [www.Studmedlib.ru](http://www.Studmedlib.ru)