

**Федеральное государственное образовательное учреждение высшего  
образования  
СЕВЕРО-ОСЕТИНСКАЯ ГОСУДАРСТВЕННАЯ МЕДИЦИНСКАЯ  
АКАДЕМИЯ  
Министерства здравоохранения Российской Федерации**

---

**Кафедра стоматологии № 2**

# **ОБЩИЕ ВОПРОСЫ ДЕНТАЛЬНОЙ ИМПЛАНТОЛОГИИ**

**(Методическое пособие для студентов стоматологического факультета)**

**Владикавказ**

## **Тема 1. ОБЩИЕ ВОПРОСЫ ДЕНТАЛЬНОЙ ИМПЛАНТОЛОГИИ**

**Цель обучения:** освещение истории развития, теоретических и практических аспектов стоматологической (дентальной) имплантологии, изучение основных способов дентальной имплантологии, видов дентальных имплантатов.

### **Вопросы, подлежащие изучению:**

1. Основные исторические вехи развития дентальной имплантации.
2. Становление отечественной дентальной имплантологии.
3. Основные способы дентальной имплантации в зависимости от соотношения имплантата с челюстной костью и покрывающей ее десной.
4. Методы дентальной имплантации по соотношению с моментом удаления зуба.
5. Способы создания искусственных опор для фиксации зубных протезов.
6. Материалы и технологии для изготовления дентальных имплантатов.
7. Виды конструкций дентальных имплантатов.

## **ИСТОРИЯ ДЕНТАЛЬНОЙ ИМПЛАНТАЦИИ**

Начиная с древнейших времен предпринимались попытки восполнения утраченных зубов их искусственными аналогами. В древнеегипетских рукописях содержатся упоминания о «вживлении» человеку зубов животных и зубов, сделанных из слоновой кости. Имплантационные стоматологические конструкции глубокой древности найдены при раскопках в Китае.

В музее Гарвардского университета хранится фрагмент нижней челюсти инка, датированный VI в. до н.э., который сохранил в лунках 31,41 и 42 зубов имплантаты, выполненные из панциря морских мидий. В одном из музеев Перу экспонируется череп инка, древностью около 1200 лет, с 32 зубами из кварца и аметиста.

Дентальная имплантация выполнялась и в античной Европе - во Франции найден череп 30-летней женщины, жившей в I в. н.э., с металлическим имплантатом в лунке верхнего клыка. К истории ранней Византийской империи

относится обнаруженный в 1991 году в Анатолии (Турция) зубной имплантат, выточенный из камня и установленный пациенту в середине VI в. н.э.

Однако затем последовал всеобщий упадок европейской культуры. В период с VI по XVIII век, врачи, если и занимались одонтопластикой, то в основном это сводилось к трансплантации зубов. Лишь в эпоху Ренессанса встречается косвенное упоминание о дентальной имплантации - трактат G. Vaueer по истории медицины, вышедший в 1556 году, сообщает о применении имплантатов, выполненных на Сицилии из металла.

Последовательное развитие медицины в XIX столетии возродило идею зубной имплантации. Активный всплеск внимания к этой проблеме начался в 1880-х годах. Так, J. Magillo [1886] установил одноэтапный золотой имплантат в альвеолу на место удаленного зуба и присоединил к нему искусственную коронку. J. Edmuns и H. Harris [1886, 1887] предложили применять фарфоровый имплантат на платиновом каркасе и имплантат из свинца с шероховатой поверхностью. S. Perry разработал метод хирургического формирования в челюстных костях лунок для введения имплантатов.

В России родоначальником дентальной имплантологии является приват-доцент медицинского факультета Московского университета *Николай Николаевич Знаменский* (1856-1915). В 1885 году он возглавил первый в нашей стране университетский курс по болезням зубов. Важнейшей исторической вехой стал труд Н.Н. Знаменского под названием «Имплантация искусственных зубов», доложенный в Санкт-Петербурге на IV Пироговском съезде врачей в начале января 1891 года и в том же году опубликованный в журнале «Медицинское обозрение».

Н.Н. Знаменскому принадлежит целый ряд открытий в дентальной имплантологии. Он одним из первых в мире ученых понял предпочтительность имплантации перед трансплантацией зубов и стал применять введение имплантата в ложе, искусственно сформированное в цельной кости. К его заслугам относится изготовление имплантатов с углублениями и впоследствии со сквозными отверстиями на внутрикостной части, а также техника введения имплантатов в кость «с натугой». Им же для профессионального русского языка предложены термины «имплантат» и «имплантация».

13 (26) ноября 1890 года Н.Н. Знаменский выполнил первую в России операцию дентальной имплантации. В области левого верхнего бокового резца,

удаленного 1,5 месяца назад, была «высверлена новая ячейка», сделанная еще глубже. В созданное ложе был установлен фарфоровый имплантат и прикреплен шелковыми нитями к соседним зубам. Вслед за этим, в ноябре-декабре 1890 года Знаменский провел эксперименты на трех собаках, которым были введены 2 фарфоровых и 3 каучуковых имплантата с последующим морфологическим изучением окружающей костной ткани.

Ключевой вывод своей работы Н.Н. Знаменский сформулировал как «факт прочного механического прирастания искусственного зуба в костной ячейке», причем имплантат «совершенно выполняет свое назначение при разжевывании пищи и нисколько не раздражает окружающих тканей».

Дальнейшие исследовательские работы проводились в направлении усовершенствования материала и конструкции дентальных имплантатов. А. Hartmann сообщил о способе фиксации искусственной коронки к имплантату при помощи винта. R. Rajme [1901] использовал серебряный имплантат в виде трубки. U. Greenfield предложил выполнять имплантат из платины в форме корзины с фиксацией коронковой его части посредством специального замка.

Однако все попытки дентальной имплантации оставались недолговечными, пока успешного результата впервые в истории не достиг А. Strock. В 1938 году он поместил в свежую постэкстракционную альвеолу имплантат, прослуживший больному 17 лет, а другой имплантат оказался функционирующим в течение более 40 лет.

В работах А. Строка успех обеспечивался тремя принципиальными новшествами. Во-первых, он использовал винтовую конструкцию имплантата, прообразом которой стал имплантат с резьбой, изобретенный R. Adams [1937]. Во-вторых, А. Strock использовал новое поколение кобальто-хром-молибденовых сталей, в частности сплав «Виталлиум», разработанный в 1936 году. В-третьих, этот специалист был одним из первых, кто стал использовать при дентальной имплантации костно-пластическое воздействие: он применял аутокость, укладывая ее вокруг имплантата.

Возможность устойчивого функционирования внутрикостных имплантатов как опор для зубных протезов аргументированно доказал М. Formiggini. В 1950-х годах U. Pasqualini в ходе экспериментов на собаках установил примыкание костной ткани челюсти к функционирующему имплантату без образования соединительно-тканной капсулы, но с

формированием тонкого слоя коллагеновых волокон, начинающихся в костном матриксе.

Отечественные стоматологи Э.Я. Варес [1955] и С.П. Мудрый [1956] защитили первые в нашей стране диссертации по дентальной имплантации, а гистолог В.Г. Елисеев опубликовал первую статью об имплантатах в центральном журнале «Стоматология» [1956, №1, с. 50]. Интересно, что в этих трудах проявилась преемственность российской научной школы: тему работы

Э.Я. Вареса предложил А.И. Евдокимов, который был учеником Г.И. Вильги, а тот в свою очередь имел в качестве наставника Н.Н. Знаменского.

Исследования Э.Я. Вареса, С.П. Мудрого и В.Г. Елисеева касались замещения зубов имплантатами из пластмасс. Однако в связи с несовершенством материалов и техники попытки их использования у больных получились не достаточно успешными, и этот метод лечения в СССР с 1958 года применять запретили.

«Золотой возраст» дентальной имплантологии начался в 1960-х годах. Основоположниками этого периода стали L. Linkow и P.-I. Branemark. Их работы были двумя истоками «новой эры» использования имплантатов для протезирования зубов.

Начиная с 1961 года L. Linkow, В. Henrich, И. Roberts и R. Roberts независимо друг от друга разрабатывали конструкции имплантата, впервые отличающегося от формы зуба и приемлемого для введения в атрофированные участки беззубых челюстей. В 1967 году L. Linkow предложил пластиночную конструкцию с отверстиями (blade-vent implant) и основал способ ее применения. Имплантация выполнялась одноэтапно, методика была проста и удобна и позволяла в короткий срок завершить протезирование.

Именно с Л. Линкова началось широкое внедрение дентальных имплантатов в стоматологическую практику. Большую роль для популяризации дентальной имплантации сыграл Н. Grafelmann, который с 1969 по 1989 год организовал ежегодное проведение международных курсов для обучения методу. В 1970 году Г. Графельман создал и до 1986 года возглавлял знаменитое Немецкое Общество Стоматологической Имплантологии (DGZI), сыгравшее огромную роль во всемирном распространении имплантации.

Для развития второго источника современной дентальной имплантологии большую роль сыграло начало применения в качестве имплантационного

материала титана - в 1951 году. Большое значение имело постепенное усовершенствование конструкции внутрикостного винтового имплантата - S.

С 1952 года исследования методом витальной микроскопии с помощью использования титановых оптических камер в Гетеборгском университете (Швеция) начал проводить Р.-И. Branemark. В ходе экспериментов на беззубых собаках состоялось открытие феномена непосредственного и прочного соединения костной ткани с поверхностью имплантата, установленного в точно и атравматично сформированное ложе. В 1965 году был сконструирован разборный двухэтапный внутрикостный винтовой титановый имплантат, и в том же году началось его клиническое применение.

На основании глубоких и тщательно проведенных экспериментально-морфологических работ, а также с учетом накопившегося большого и четко документированного клинического материала в 1977 году группа профессора Бранемарка обнаруженный ими тип взаимодействия имплантата и кости назвала *остеоинтеграцией*, и это понятие явилось фундаментом научного обоснования современной имплантологии.

В 1975 году Н. Tatum-Jr. из американского города Санкт- Петербурга впервые начал выполнять операции по наращиванию костной ткани в области дна верхнечелюстной пазухи (синуслитит).

В 1978 году в Гарвардском университете состоялась Согласительная конференция «Имплантация: польза и риск», организованная Национальным институтом здоровья (НИИ) США. Были представлены 4 наиболее часто используемые в то время имплантационные системы: плоские имплантаты Линкова, поднадкостничные, трансмандибулярные и имплантаты, выполненные из витреодентина в форме корня зуба. Этот форум стал важным шагом для преодоления недоверия к эффективности дентальных имплантатов со стороны как практикующих врачей, так и органов управления стоматологией.

В 1982 году на конференции в Торонто Р.-И. Branemark доказал, что метод остеоинтеграции гарантирует долговременный успех зубного протезирования на имплантатах. Это определило широкое внедрение его системы имплантации официальными стоматологическими учреждениями.

В 1978 году на совещании министерства здравоохранения СССР А.И. Евдокимов поднял проблему дентальной имплантации и обосновал необходимость ее развития. Преодолевая косность советской медицины, в 1981

году в Каунасе группа профессора С.П. Чепулиса, в которую входили СШ. Суров и А.С. Черникис, начала клиническое применение имплантатов. В 1983 году они открыли первое имплантологическое учреждение - Экспериментальную лабораторию зубной имплантации и протезирования. В 1984 году этими авторами впервые на русском языке были выпущены методические рекомендации о дентальной имплантологии.

Большое значение для признания имплантологии в нашей стране имела научная и практическая деятельность М.З. Миргазова в Кемерово и других сибирских городах.

В 1984 году этот ученый предложил понятие о показателях функционирования имплантатов, которое и доныне остается наиболее адекватной системой оценки их состояния. На Украине под руководством С.И. Криштаба В.В. Лось в 1985 году защитил диссертацию на тему «Применение имплантатов при протезировании концевых дефектов зубных рядов».

Центральные стоматологические структуры - ММСИ и ЦНИИС - со своей стороны проводили длительную и кропотливую подготовку к официальному признанию стоматологической имплантации, много работы было сделано для ознакомления с иностранным опытом в области дентальной имплантологии. В результате 4 марта 1986 года Министерство здравоохранения СССР издал приказ № 310 «О мерах по внедрению в практику метода ортопедического лечения с использованием имплантатов». Этот документ открыл пути для активного развития дентальной имплантации в масштабе всей отечественной стоматологии.

В мае 1986 года открылось отделение имплантологии ЦНИИС под руководством А.И. Матвеевой. В 1987 году были написаны методические рекомендации. В том же году выходит первая — в новую, государственно легитимную эпоху — кандидатская диссертация В.И. Олесовой «Экспериментально-клиническое и биохимическое обоснование выбора имплантатов в клинике ортопедической стоматологии».

В 1987 году дентальная имплантация была рекомендована международными стоматологическими организациями (FDI и ADI) для широкого применения в клинической практике. Вторая конференция Национального института здоровья (NIH) США, проведенная в Вашингтоне в 1988 году, обобщив мировые достижения дентальной имплантологии, признала,

что последняя больше не рассматривается как «научный метод в стадии разработки», а является обоснованным методом стоматологического лечения.

На современном этапе развития большой вклад в развитие дентальной имплантации внесли зарубежные специалисты Т. Albrektsson [1994], Ch. Babush [2001], M. Block [1997], D. Buser [1993], K. Donath [1991], J. Hahn [2000], J. Kent [1990], P. Ledermann [1998], U. Lekholm [1999], C. Misch [1994], Szmukler-Moncler [2000], H. Jr. Tatum [1993], Ch. Weiss [2001], P. Worthington [1992] и G. Zarb [1991]. В России особенно плодотворным оказался 1993 год. После проведения Учредительной конференции, состоявшейся 20 апреля 1992 года, в 1993 году была официально организована секция дентальной имплантации при Стоматологической ассоциации России, которую возглавил профессор М.З. Миргазизов. Этот ученый создал и первую учебную литературу в данном направлении стоматологии — главу в «Руководстве по ортопедической стоматологии», вышедшем в 1993 году. В том же году в Москве, Омске и Самаре были защищены первые докторские диссертации (Матвеева А.И., Олесова В.Н. и Трофимов В.В.) и издана первая монография (Суров О.Н.). С 1993 года в Санкт-Петербурге стали проводиться регулярные научно-практические семинары под патронажем Л. Линкова и президента Европейской ассоциации имплантологов профессора Х. Бюркеля.

На рубеже тысячелетий в нашей стране наблюдается настоящий расцвет дентальной имплантологии. Большое значение имели диссертационные труды А.А. Кулакова — о хирургических аспектах дентальной имплантации [1997], Ф.Ф. Лосева - о направленной регенерации челюстной кости в связи с использованием имплантатов [2000] и В.П. Глушенко о периимплантатах [2003]. В работах А.А. Никитина и И.М. Федяева показаны положение и роль имплантологии в системе челюстно-лицевой хирургии. Множество разнообразных исследований выполняется под руководством С.Ю. Иванова. Все названные и многие другие отечественные ученые являются продолжателями дела Н.Н. Знаменского на благо российского здравоохранения.

Для преподавания дентальной имплантации в отечественных вузах в 1990 году в ММСИ был организован курс имплантологии. С 1995 года соответствующий раздел официально внесен в учебный план подготовки врачей-стоматологов. В настоящее время в МГМСУ функционирует кафедра факультетской хирургической стоматологии и имплантологии и созданный там



в 2003 году научно-исследовательский институт дентальной и челюстно-лицевой имплантологии.

## СПОСОБЫ ДЕНТАЛЬНОЙ ИМПЛАНТАЦИИ

Существует несколько основных хирургических способов создания искусственных опор для фиксации зубных протезов в зависимости от расположения имплантата относительно челюстной кости и покрывающей ее слизистой оболочки (рис. 1).

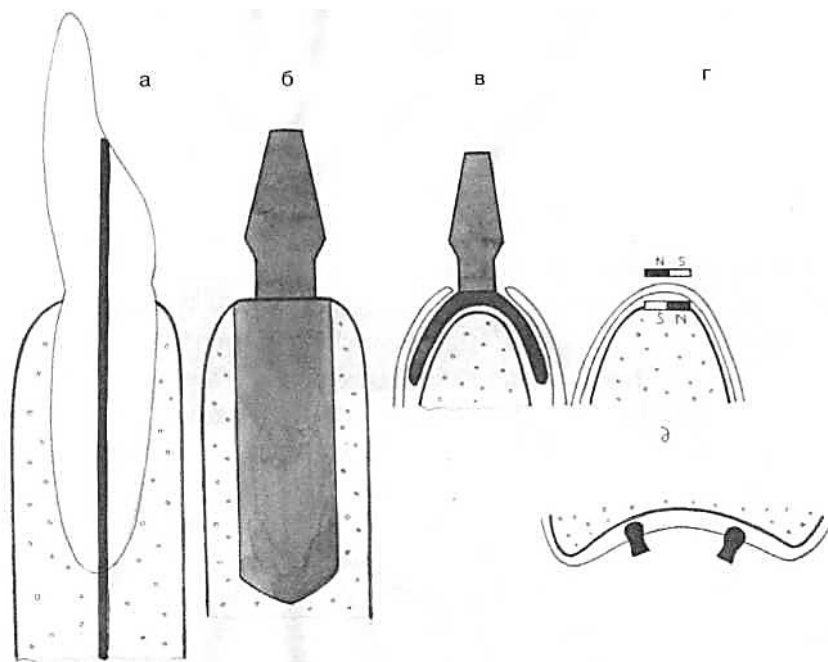


Рис. 1. Способы дентальной имплантации: а – эндодонто-эндооссальный; б – внутрикостный; в – поднадкостничный; г – подслизистый; д - внутрислизистый

**Внутрикостная (эндооссальная) имплантация** - предполагает размещение основного, опорного элемента имплантата – *тела* в толще костной ткани челюсти. Другой элемент имплантата - *шейка* проходит через слизистую оболочку в *головку (абатмент)*, которая служит для фиксации искусственной коронки. Данный способ в историческом аспекте возник самым первым и являлся наиболее распространенным в течение всего времени развития дентальной имплантологии.

**Поднадкостничная (субпериостальная) имплантация.** Основная часть имплантата напоминает своего рода рамку, которая точно повторяет внешние контуры поверхности челюстной кости, а шейка и головка аналогичны таковым при внутрикостном способе. Поднадкостничная имплантация обычно осуществляется в 2 этапа. На первом этапе производят разрез слизистой оболочки, отслаивают слизисто-надкостничный лоскут и снимают оттиск наружной кортикальной пластинки челюсти. Затем изготавливается модель, а в лабораторных условиях - имплантат определенной формы по индивидуальному слепку. Второй хирургический этап заключается в установке имплантата на поверхность челюстной костной ткани. Этот способ лечения предложил шведский стоматолог Н. Dahl в начале 1940-х годов. Для проведения субпериостальной имплантации успешно используются современные компьютерные технологии, которые позволяют изготавливать достаточно точную трехмерную модель протезируемой челюсти.

**Чрескостная (трансмандибулярная)** — выполняется при резкой атрофии нижней челюсти. Одна часть имплантата в виде дугообразной пластинки размещается в переднем отделе нижнечелюстной кости под ее основание. С этой пластинкой соединяются два штифта, которые проходят сквозь толщу костной ткани и выводятся в полость рта, где служат для фиксации съемных протезов. Впервые такое вмешательство выполнил I.A. Small (1968), впоследствии его усовершенствовали голландские челюстно-лицевые хирурги Н. Bosker и L. Van Dijk.

**Подслизистый (субмукозный)** способ — осуществляется чаще при протезировании полностью беззубой нижней челюсти и заключается в использовании пары или нескольких пар магнитов. Один из них вводится в толщу мягких тканей над гребнем лишенного зубов альвеолярного отростка между надкостницей и собственной пластинкой слизистой оболочки. Второй помещают в пластмассовый базис съемного протеза. Взаимное притягивание магнитов способствует удержанию протезной конструкции в заданном протезном ложе. Данный способ предложен Н. Поповым в 1973 году.

При **внутрислизистой, или инсерт-имплантации** костная ткань челюсти также не задействуется. Обычно применяется для улучшения фиксации полного съемного протеза верхней челюсти. На внутренней поверхности базиса размещают в два ряда имплантаты небольшого размера кнопочной формы - по

альвеолярному гребню и в углублении между альвеолярным и небным отростками. Шаровидным бором в мягких тканях соответственно расположению имплантатов делают углубления и устанавливают протез. Больной носит его, почти не снимая, в течение трех дней. За это время слизистая оболочка заживает, повторяя контур имплантатов. Идея создания описанного способа принадлежит Н. Nordgren [1940].

Разработаны и комбинированные варианты выполнения дентальной имплантации - например, *эндосубпериостальный метод*, при котором часть тела имплантата устанавливается в толщу костной ткани челюсти, а другая часть остается на поверхности кости. Впервые этот способ операции использовал De Grodi [1958].

Еще один своеобразный вариант имплантации считается разновидностью внутрикостного метода, но отличается тем, что часть крепления имплантата производится в таких местах челюстной кости, которые не являются местом проекции зубного ряда. Способ предназначен для вмешательств на атрофированной нижней челюсти и подразумевает использование имплантата в виде дугообразной пластины, отростки которой погружаются в кость в трех участках - в области подбородка и ветвей. Данный принцип в 1970 году предложил Н. Roberts.

Особым видом дентальной имплантации следует считать *эндодонто-эндооссальный* метод, так как он служит не для возмещения утраченного зуба, а для сохранения имеющегося. Его можно использовать после резекции верхушки корня зуба и для укрепления зубов с пораженным пародонтом. Сущность метода заключается в том, что через корневой канал в подлежащую кость вводится штифт. Увеличение длины опорной части рычага соответствующего зуба и внедрение штифта в интактную и плотную костную ткань обеспечивает повышение устойчивости зубного органа. Этот вид лечения впервые применил M.S. Strock [1943].

Необходимо отметить, что из всех перечисленных способов дентальной имплантации, с помощью которых осуществляют восстановление удаленных зубов, только при внутрикостном способе введения имплантаты устанавливаются в челюстной кости аналогично естественным зубам. Этот факт наибольшей анатомической и функциональной адекватности эндооссальной

имплантации принципиально отличает ее от остальных вариантов создания искусственных опор для зубных протезов.

Внутрикостной дентальной имплантации принадлежит доминирующее положение в современной стоматологической практике. Все остальные способы использования имплантатов в зубном протезировании применяются относительно редко. В силу указанных причин настоящее учебно-методическое пособие преимущественно посвящено различным аспектам именно эндооссального метода дентальной имплантации

Для внутрикостного введения имплантатов принципиальным вопросом является соотношение с моментом потери зуба. В зависимости от этого признака в первую очередь выделяют *непосредственную* дентальную имплантацию (синоним: *немедленная* имплантация). Этот способ выполняется одновременно с удалением зуба, то есть имплантат устанавливается в только что освободившуюся зубную лунку после ее соответствующей подготовки. Данный принцип является наиболее естественным именно с него начиналась история дентальной имплантологии.

Метод непосредственной имплантации имеет важные преимущества: он способствует быстрому восстановлению имплантата вместо удаленного зуба, а также дает возможность сохранить исходные контуры костной ткани и прилежащей десны. Однако непосредственное введение имплантатов сразу же после удаления зубов имеет свои ограничения и сложности: метод противопоказан при острых фазах причинного патологического процесса и при воспалительных одонтогенных осложнениях, при удалении зубов по поводу хронических процессов неизбежно влияние остаточной инфекции, имеет место инконгруэнтность альвеолы и стандартных форм имплантатов, трудно определить оптимальный уровень расположения имплантата из-за непредсказуемости процесса краевой костной резорбции.

Имплантация, выполняемая в челюстной кости после завершения процессов репаративной регенерации, является более благоприятной с точки зрения предсказуемости прогноза лечения. Однако при оптимальных условиях полное заживление костной лунки после удаления зуба занимает время от 6 до 12 месяцев. В течение этого срока происходит атрофия альвеолярного отростка челюсти, начинаются вторичные окклюзионные деформации и другие патологические процессы в зубо-челюстном аппарате. Совокупность этих

изменений создает неоптимальные условия для выполнения дентальной имплантации. Введение имплантата в челюстную кость позже, чем через год после удаления зуба мы называем *поздней* имплантацией.

Если проанализировать то, что происходит в процессе репаративного остеогенеза в течение года после экстракции зуба, то окажется, что 2 месяца являются самым ранним вариантом формирования в зубной лунке первичной грубоволокнистой кости. В среднем клиническом случае к этому сроку наружная часть альвеолы (около 1/3) остается не заполнена минерализованной тканью. Дентальная имплантация, производимая в срок до двух месяцев после удаления зуба, обозначается нами как *ранняя*.

Наиболее ранним сроком завершения репаративного остеогенеза тканей является 6 месяцев. В реальной практике к этому сроку альвеола обычно заполняется незрелой, слабо минерализованной костной тканью, а у многих больных образование кости в краевом отделе зубной лунки еще не завершено. К методу установления имплантата в лунку в интервале от 2 до 6 месяцев после удаления зуба мы применяем термин *первично-отсроченная* имплантация.

В срок от 6 до 12 месяцев осуществляется имплантация, называемая нами *вторично-отсроченной*. Именно в это время достигается завершенность репаративной регенерации. Достоверным признаком этого можно считать формирование над костной раной наружной кортикальной пластинки.

Третий раздел классифицирования способов дентальной имплантации определяется соотношением установленного в челюсть имплантата с покровными мягкими тканями и сроком до его включения в функцию. С учетом этого признака следует принципиально разграничивать на *однофазный* и *двухфазный методы дентальной имплантации*.

*Исторически первым является способ однофазного оперирования. Именно способ однофазной имплантации был усовершенствован и введен в широкую практику Л. Линковым [1967]. Главная отличительная особенность данного метода заключается в использовании цельных, неразборных имплантатов, которые иначе называются непогружными. После введения такой конструкции в челюстную кость часть ее (головка) сразу располагается в полости рта, над десной. Данный способ предполагает изготовление и фиксацию зубного протеза спустя короткое время после операции - в среднем через 2—4 недели.*

Заслуга разработки и обоснования использования принципов двухфазной дентальной имплантации принадлежит Р.-И. Branemärk [1965, 1977]. Суть этого метода состоит в том, что применяют разборные, погружные конструкции имплантатов, которые устанавливают в костную ткань челюсти и укрывают слизисто-надкостничным лоскутом, что обеспечивает герметичное разобщение костной раны и полости рта. Затем наступает период тканевой адаптации к имплантату, не подвергающемуся функциональной нагрузке.

Согласно классическим работам Бранемарка, продолжительность срока, необходимого для достижения полноценной остеоинтеграции, составляет 3—4 месяца на нижней челюсти и 6—8 месяцев - на верхней. Затем повторно делают отверстие в десневом покрове и, в конечном счете, к телу имплантата фиксируют его головку, на которой впоследствии размещают искусственную коронку.

Однофазная дентальная имплантация легче воспринимается больными, так как позволяет сократить общую длительность лечения и количество хирургических вмешательств. Однако статистический анализ большого числа клинических случаев с длительными сроками наблюдений показывает большее число благоприятных исходов лечения после применения двухфазной имплантации, особенно в сложных анатомических условиях.

С середины 1980-х годов выделился так называемый *открытый* метод имплантации, основанный на принципах двухфазного способа. Он существенно отличается тем, что после установления имплантата на период достижения остеоинтеграции в него вводят временный элемент, располагающийся на уровне слизисто-надкостничного покрова. Данная конструктивная часть доступна со стороны полости рта и на втором этапе имплантации, для доступа к имплантату не требуется вскрывать слизисто-надкостничный покров.

## **МАТЕРИАЛЫ И ТЕХНОЛОГИИ ДЛЯ ИЗГОТОВЛЕНИЯ ДЕНТАЛЬНЫХ ИМПЛАНТАТОВ**

Успешность дентальной имплантации во многом определяется качеством материала, из которого изготовлен имплантат, поскольку он должен быть адекватным задачам протезирования. Все используемые в медицине имплантационные материалы в зависимости от особенностей их

биосовместимости J. Osborn [1980] разделил на биотолерантанные, биоинертные и биоактивные.

*Биотолерантные* материалы не способны обеспечить прямую физико-химическую связь с костным матриксом. При их введении в кость всегда образуется соединительно-тканная капсула. К этой группе материалов относятся нержавеющей сталь, хром-кобальтовые сплавы и пластмассы, которые в современной дентальной имплантологии практически не применяются.

*Биоинертные* материалы характеризуются способностью вступать в физико-химическое соединение с веществом костного матрикса. Важным свойством этих материалов является то, что они не включаются в метаболизм костной ткани и организм не получает о них биохимическую информацию, поэтому и не возникает иммунных реакций на имплантат. В настоящее время именно представители данной группы рассматриваются как основные материалы для дентальной имплантации.

Большинство биоинертных материалов сами по себе или их поверхность в химическом отношении считаются простейшей керамикой, основу которой составляют соединения металла и кислорода. Примером является алюмооксидная (корундовая) керамика в виде поли- или монокристаллической структуры  $Al_2O_3$ . Из металлов к биоинертным относят титан и некоторые из его сплавов, а также цирконий. На их поверхности из воздуха абсорбируется кислород и спонтанно образуется оксидная пленка. Кроме того, свойства биоинертности присущи стеклоуглероду и некоторым другим веществам.

*Биоактивные* материалы обладают химическим сродством с костной тканью и образуют с ней наиболее тесный контакт. Эти вещества вступают в ионный обмен с костным матриксом и включаются в его метаболизм, что приводит к частичному или полному замещению имплантационного материала новообразуемой костью. Перечисленными особенностями отличается кальций-фосфатная керамика, гидроксилapatит и биостекло.

Наибольшее применение для изготовления дентальных имплантатов нашел титан. В технически чистом виде этот металл был получен в 1950 году и в начале 1970-х годов он стал приоритетным материалом в дентальной имплантологии.

Титан оптимально сочетает в себе три основных требования предъявляемые к имплантационным материалам: 1) коррозионная стойкость, 2)

механическая надежность, 3) отсутствие токсичности и канцерогенности. Кроме того, титан имеет низкую плотность (легок), высокую упругость (в 5 раз выше, чем у кости) небольшой коэффициент теплопроводности, не магнитен. Титан широко распространен в природе и составляет 0,44% земной коры. В небольшом количестве он присутствует в организме всех животных и растений.

Многочисленными экспериментальными работами доказана возможность формирования на поверхности титановых имплантатов живой высокодифференцированной костной ткани путем прямого контакта и адгезивных механизмов. В медицине не зарегистрировано не одного случая аллергической реакции на титан.

Наибольшей чистотой характеризуются отечественные марки ВТ1-00, ВТ1-0 (сумма всех примесей не превышает, соответственно, 0,3 и 0,5%). В таком виде титан используется для изготовления российских имплантатов ВНИИМТ. Близкими аналогами являются иностранные марки титана ISO 5832-II и Grade 1, а также Grade 2, содержащие в себе, соответственно, 0,5 и 0,6% примесей. Эти материалы применяются в имплантационных системах «ITI Straumann» (Швейцария), «Astra Tech.» (Швеция), «Branemark» и «Steri-Oss» (обе - фирма «Nobel Biocare», ранее Швеция, сейчас - США). Часто производители имплантатов в нашей стране и за рубежом используют марку Grade 4 с количеством примесей до 0,8% — в частности, фирма «Конмет» (Россия).

Особое положение среди титановых сплавов занимает никелид титана NiTi. Из него изготавливаются дентальные имплантаты со сквозной пористостью и эффектом памяти формы, которые могут вести себя в организме подобно живым тканям. Приоритет разработки и обоснования данных материалов принадлежит отечественным ученым во главе с М.З. Миргазизовым и В.Э. Гюнтером.

В последнее время для производства имплантатов стали использовать цирконий, располагающийся в периодической системе в одном ряду с титаном. Два металла различаются между собой тем, что титан в 1,5 раза легче циркония и имеет более высокие прочностные и пластические характеристики. В то же время цирконий характеризуется рекордно низким сечением захвата нейтронов, более высокой коррозионной стойкостью и повышенной биоинертностью, хотя его стоимость в 2 раза выше. Из циркония изготавливают отечественные имплантаты «Дивадент».



Для изготовления конкретных типоразмеров металлических имплантатов применяются следующие технологические процессы. Наиболее распространено фрезерование, которое не оказывает существенного влияния на физико-химические свойства металла, поэтому его биофункциональные свойства не изменяются. Однако при фрезеровании загрязняется поверхность материала, и в последующем требуются дополнительные мероприятия для ее адекватной очистки. С использованием фрезеровочных технологий в основном производят осесимметричные конструкции.

Второй распространенный процесс - обработка материалов давлением, которая может производиться в виде штамповки или пластического деформирования. Последняя технология выполняется под действием трения-качения специального ролика, при этом обеспечиваются высокая точность и чистота поверхности, а также, в отличие от штамповки, улучшаются механические свойства титана.

Методы порошковой металлургии (спекание порошков титана) позволяют получать имплантаты со сквозной пористостью, что значительно увеличивает степень их соединения с костной тканью. Литье дает возможность получать изделия любой формы, имеющие актуальность, например, при субпериостальной имплантации. Однако прочность имплантата, изготовленного методом литья, трудно контролировать из-за изменившейся при этом структуры металла, от которой зависят его механические характеристики.

Керамические имплантаты чаще всего изготавливают из оксида алюминия. В зависимости от чистоты и технологии исполнения возможны монокристаллическая (имплантаты «Сапфир», «Bioceram») и поликристаллическая («Кадор», «Tubingen», «Bioloх», «CBC», «Syntodont») модификации. Клиническое применение этих видов имплантатов ограничивается из-за неизбежной хрупкости материала, вследствие чего корундовая керамика используется только в виде достаточно массивных конструкций. Такие имплантаты в основном предназначены для введения в альвеолу непосредственно после удаления зуба - например, система «Tubingen» (Германия).

Недостаток, связанный с хрупкостью, относится и к имплантатам, изготовленным из стекловидного или пиролитического углерода. Положительными свойствами этого вещества являются высокая

биосовместимость и отсутствие коррозии, а также биомеханическое сродство костной ткани, выражающееся близостью модулей упругости.

Биоактивные материалы в основном применяются в виде покрытий, так или иначе наносимых на поверхность металлических имплантатов. Наиболее изучено и широко используется плазменное напыление на титановые имплантаты гидроксилapatита и его производных, что оптимизирует их остеоинтеграцию, особенно при установлении сразу же после удаления зубов.

К числу новейших разработок в области биоактивных покрытий относятся имплантаты «Pitt-Easy Bio-Oss FBR», выпускаемые немецкой фирмой «Oraltronic». На их поверхность наносится плазменное напыление фосфорнокислого кальция ( $\text{CaHPO}_4 \cdot \text{H}_2\text{O}$ ) слоем 15—20 нм, что целенаправленно обеспечивает быструю регенерацию костной ткани для сокращения сроков лечения.

Принцип остеотропной поверхности металлических имплантатов предоставил возможность широкого применения различных вариантов развитого наружного микрорельефа. Данную характеристику дентальных имплантатов называют поверхностной пористостью. Причем установлено, что оптимальный размер пор для прорастания структур костной ткани должен составлять 100—200 мкм.

Текстурирование имплантата можно создавать методами механической обработки и травлением в кислотах. Наилучшим образом эта задача решается путем плазменного напыления на поверхность имплантата химически чистого титана. Первым и самым известным примером дентальных имплантатов с плазменным напылением титана (TPS) является швейцарская система «ITI Straumann».

Помимо перечисленных основных методов оформления поверхности обработка внутрикостной поверхности титановых имплантатов может производиться с помощью физико-химических методов. К ним относятся воздействие источниками высокой энергии - мощными ионными пучками и создание биоактивных покрытий электретного типа в виде слоя заряженной пленки  $\text{Ta}_2\text{O}_5$ . Оба новшества предложены группой профессора С.Ю. Иванова и применяются в отечественной системе имплантатов «ЛИКО».

Поверхности имплантационной конструкции, контактирующие со слизистой оболочкой и выступающие в полость рта, должны быть тщательно

отполированы. Дело в том, что гладкая поверхность способствует лучшей адаптации эпителиальных клеток и препятствует адгезии патогенных микроорганизмов. Чистота полировки на уровне 10-го класса достигается электрохимической полировкой и пластическим деформированием.

Полированными могут быть и внутрикостные части имплантата. Примером являются тонкие винтовые неразборные имплантаты для бикортикальной установки - например, «Vicortical» («Oraltronic»). Гладкая поверхность облегчает введение имплантата в плотную кость на значительную глубину (18 мм и более). Многолетние клинические наблюдения за такими конструкциями подтвердили достижение ими остеоинтеграции и ее сохранение при включении в жевательную функцию. Посмертными морфологическими исследованиями у людей, длительно пользовавшихся подобными имплантатами, показали адекватную адаптацию к ним костной ткани челюсти.

## ВИДЫ КОНСТРУКЦИЙ ДЕНТАЛЬНЫХ ИМПЛАНТАТОВ

Все дентальные имплантаты подразделяются на неразборные и разборные. **Неразборные** имплантаты представляют собой единое целое, то есть их внутрикостная и надкостная части образуют неразъемное соединение. Они относятся к первому поколению конструкций, создающих искусственную опору для зубных протезов, хотя некоторые из этих конструкций успешно применяются и в настоящее время - например, винтовые имплантаты диаметром менее 3 мм.

Наиболее современными и перспективными считаются **разборные** имплантаты. Их отличительная особенность состоит в том, что главные внутрикостные и внекостные элементы конструкции являются отдельными составляющими. Кроме того, комплектация имплантата дополняется временными вспомогательными компонентами: винтом-заглушкой, формирова­телем десны и другими.

По форме тела (внутрикостной части) имплантаты делятся на две группы: **осесимметричные (в форме корня зуба)** и **плоские (пластиночные)**. К первой группе относятся **цилиндрические** и **винтовые** конструкции, причем последние могут быть, в том числе, и самонарезными.

Общим положительным качеством осесимметричных имплантатов является возможность простого и точного препарирования воспринимающего костного ложа, что способствует оптимальной тканевой интеграции имплантата.

Первое место по количеству выпускаемых наименований и по объему клинического использования занимают винтовые имплантаты (рис. 2). Чаще всего тело имплантата покрыто резьбой полностью, но есть варианты конструкций с частичным покрытием. Резьба может иметь различный шаг - от очень мелкого с большим количеством витков до крупного, когда получается лишь несколько витков. Профиль резьбы на имплантатах бывает остrokонечный, закругленный и асимметричный.

Классический вариант имплантационной конструкции с резьбой предусматривает одинаковый диаметр тела имплантата по всей его длине «Вгапешагк». Другие модификации винтовых имплантатов оформляются конически сужающимися к верхушке (в частности, «Frialit-2» и «Replace»). Выпускаются конфигурации имплантатов, у которых сам корпус выполнен в виде конуса, а резьба имеет переменную, увеличивающуюся глубину, так что наружный контур ее витков образует цилиндрический профиль. Примером являются имплантаты «Ankylos» и «Pitt-Easy Bio-Oss». Существуют винтовые имплантаты со сложной формой внутрикостной части, например, в виде эллипса у марки «Steri-Oss».



Рис. 2.  
Винтовой  
имплантат

Считается, что конические имплантаты ближе к форме естественных корней зубов и обладают лучшими биомеханическими характеристиками. Но винтовые имплантаты с цилиндрическим профилем удобнее и точнее устанавливаются в костную ткань, а также лучше задействуют реальный объем челюстной кости, особенно на нижней челюсти.

Тело имплантата обычно содержит в себе элемент антиротационной защиты в виде анкера, углубления, площадки, отверстия или продольной канавки. Предохранение от выкручивания важно не только в период костной регенерации, но и после достижения остеоинтеграции - у одиночных имплантатов, не связанных между собой или с естественными зубами. Апикальная часть имплантата может заканчиваться плоской площадкой, иметь закругление или быть несколько заостренной.

В пришеечной части тела винтовых имплантатов обычно создается воротник (манжета) шириной 1—2 мм с металлической поверхностью. Предполагается, что такое строение снижает нагрузку на краевой отдел костной ткани, что особенно важно для наружной компактной пластинки. Имплантаты «ITI» имеют расширяющуюся пришеечную часть. В системе «Astra Tech» на этом участке тела предусмотрена микрорезьба.

Размеры тела винтовых имплантатов могут изменяться в широких пределах. При поздней дентальной имплантации обычно применяются конструкции диаметром до 4 мм и длиной 10—14 мм. При непосредственном, раннем и первично-отсроченном видах оперирования обычно используются имплантаты большого диаметра - более 4 мм длиной. В отдельных клинических ситуациях необходимы имплантаты большой длины - 20 мм и более.

Различная конфигурация тела имплантата и разнообразная геометрия резьбы обеспечивает оптимальный выбор имплантата при том или ином типе строения челюстных костей, а также способствует адекватной биомеханике в системе взаимодействия имплантата и окружающей костной ткани. В случае возникновения осложнений винтовой имплантат может быть извлечен из челюсти путем выкручивания.

Соединение тела и головки имплантата осуществляется за счет механического заклинивания конусных частей - конус Морзе («Impla», «Bicon»), но чаще используется винтовое крепление. В простейшем виде внешний элемент имплантата может содержать на себе резьбу и тогда головка как таковая вкручивается в тело имплантата.

Более совершенный вариант имплантата предусматривает конструкцию головки с центральным каналом и отдельный винт, фиксирующий головку к его внутрикостному элементу. Такая конструкция обычно дополняет пришеечную часть тела имплантата внутренним или внешним шестигранником, который обеспечивает точную посадку головки и предупреждает ее выкручивание.

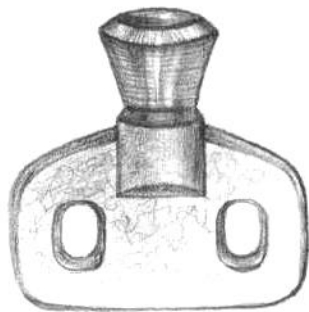Ось головки в большинстве случаев совпадает с осью тела имплантата. Но также выпускаются головки с наклоном - чаще под углом 10 и 15°, что бывает необходимо при невозможности обеспечить параллельность установки имплантатов. При протезировании во фронтальном отделе верхней челюсти по косметическим соображениям велика актуальность внекостного элемента, частично или полностью изготовленного из керамики.

В некоторых имплантатах (например, «IMZ») в конструкцию вводится промежуточный элемент из эластичного полимерного материала, располагающийся между внутрикостной частью и головкой имплантата. Данное приспособление призвано амортизировать жевательные нагрузки и способно устранять более 50% механического напряжения имплантата.

Разборные имплантаты, как правило, комплектуются формирователем десны для оптимального заживления слизисто-надкостничного покрова и для временного закрытия тела открытого в полость рта имплантата. Большинство разборных имплантационных систем включают в свой состав ряд дополнительных компонентов для ортопедического этапа лечения: слепочный модуль, лабораторный аналог имплантата, моделировочный колпачок из беззольной пластмассы и другие.

К числу самых последних разработок относится использование временных мини-имплантатов - неразборных винтовых малого диаметра. Они служат для временного протезирования на период достижения остеоинтеграции имплантатов, предназначенных быть опорой постоянных зубопротезных конструкций.

Вторым принципиальным вариантом по форме тела являются *плоские*, или *пластиночные*, имплантаты (рис. 3). Вертикальные и вестибуло-оральные



размеры внутрикостной части таких конструкций имеют относительно небольшую величину: высота составляет - 7-8 мм, толщина - около 1 мм. Боковой профиль имплантата может иметь профиль, сужающийся к апикальному основанию (например, от 1,35 до 0,9 мм). Подобные имплантаты очень удобны для введения в значительно атрофированный альвеолярный отросток

Рис. 3. Плоский имплантат

челюсти. Длина их тела (мезидистальный размер) может быть от 6 до 28 мм. Наружные кромки плоского имплантата

по бокам от его головки называются плечами.

Профиль внутрикостного элемента обычно имеет извилистую форму (в виде змейки), а его поверхность оформлена рифленным макрорельефом. Как правило, тело имплантата имеет сквозные отверстия круглой, овальной или неправильной конфигурации для прорастания костной ткани, что улучшает их

фиксацию в челюсти. Рекомендуемое соотношение отверстий и общей площади внутрикостной части составляет примерно 1/3.

Плоские имплантаты выпускаются с различной формой внутрикостной части сообразно топографо-анатомическим особенностям челюстей в конкретных клинических ситуациях. Например, фирма «Oraltronic» выпускает 20 вариантов конфигурации пластиночных имплантатов для нижней челюсти, 16 — для верхней и еще 8 — универсальных для обеих челюстей. Наиболее характерные конфигурации верхних имплантатов имеют вогнутый контур апикального края, а нижних - выпуклый контур. Многие конструкции являются несимметричными.

Раньше плоские имплантаты выпускали преимущественно неразборными. Современные производители все чаще предлагают имплантаты со съемными головками, которые могут либо навинчиваться на выступающий из внутрикостной части штифт, либо ввинчиваться в тело имплантата. Такие конструкции комплектуются временным заживляющим колпачком на период достижения остеоинтеграции, слепочным модулем, лабораторным аналогом имплантата и т.д. Количество головок может быть 1 или 2. Иногда головка располагается эксцентрично.

В большинстве систем пластиночного типа для каждой модели предусмотрено наличие соответствующего аналога. Этот элемент точно повторяет форму основного имплантата, но имеет чуть меньшую толщину. На этапе оперативного вмешательства аналог имплантата позволяет контролировать правильность формирования воспринимающего костного ложа.

Относительно редко пациенту предлагается комбинированный тип дентальных имплантатов. Их тело состоит из цилиндрической части и одной или двух плоских пластинок. К этой группе примыкают *дисковые* имплантаты, у которых внутрикостный элемент комплектуется из винтового штифта и округлой пластинки (диска), которая располагается в кости горизонтально, присоединяясь к штифту под прямым углом.

Дисковые имплантаты заключают в себе принцип модульности. Характерная особенность подобных конструкций заключена в устройстве внутрикостной части, которая состоит из отдельных элементов различного назначения и типоразмера, komponующихся в единое целое с учетом индивидуальных особенностей конкретного пациента. Причем процедура

окончательной сборки конструкции имплантата происходит непосредственно во время хирургического вмешательства. При этом учитываются все сведения, полученные в процессе оперирования. Еще одним примером модульных имплантатов может служить Патент РФ 2187283 А 61 С 8/00 (авторы: И.М. Федяев и В.Ю. Никольский).

Намечается тенденция к созданию и фабричному производству имплантатов, близко воспроизводящих конфигурацию корневой части моляров верхней и нижней челюстей. Применение таких конструкций должно быть четко обосновано с учетом топографо-анатомических условий молярных сегментов челюстных костей и особенностей их функционального нагружения. К числу пионерных разработок этого направления принадлежат двухзубцовые (П-образные) имплантаты для возмещения нижних моляров, предложенные на кафедре челюстно-лицевой хирургии и стоматологии Самарского государственного медицинского университета (Патент РФ 2187282 А 61 С 8/00).

Особое место в дентальной имплантологии занимают так называемые «Биодизайн-имплантаты». Их изготавливают по технологии компьютерного рентгеновского сканирования зуба, которому показано удаление. Затем с учетом всех параметров виртуальной модели предназначенного к удалению корня создают изделие, точно воспроизводящее оригинал, и устанавливают в зубную лунку методом непосредственной имплантации.



### Ситуационные задачи:

1. У больного А., 21 года, определяется первичное отсутствие 12 и 22 зубов. Параметры костной ткани в области отсутствующих зубов: тип А1 по Лекхольму и Зарбу, тип D1 по Мишу, ширина кости составляет 5 мм, расстояние до дна полости носа 21 мм.

Составьте и обоснуйте план лечения.

2. У больной Б., 42 лет, отсутствует 44 зуб. Параметры костной ткани в области отсутствующего зуба: тип А2 по Лекхольму и Зарбу, тип D2 по Мишу, ширина кости составляет 6 мм, расстояние до ментального отверстия 17 мм.

Составьте и обоснуйте план лечения.

3. У больной В., 35 лет, отсутствует 36 зуб. Параметры костной ткани в области отсутствующего зуба: тип А2 по Лекхольму и Зарбу, тип D2 по Мишу, ширина кости составляет 7 мм, расстояние до канала нижней челюсти 14 мм, мезиодистальное расстояние между 35 и 37 зубами равно 12 мм.

Составьте и обоснуйте план лечения.

4. У больного Г., 49 лет, определяется частичное отсутствие зубов нижней челюсти, II класс по Кеннеди, отсутствуют 46,47 и 48 зубы. Параметры костной ткани в области отсутствующих зубов следующие: тип В2 по Лекхольму и Зарбу, тип D2 по Мишу, соотношение ширины кости и расстояния до канала нижней челюсти: на уровне 46 зуба - 5,5 и 15 мм, соответственно, между 46 и 47 зубами - 6 и 13 мм, на уровне 47 зуба - 6 и 11 мм.

Составьте и обоснуйте план лечения.

5. У больной Д., 58 лет, определяется частичное отсутствие зубов верхней челюсти, II класс по Кеннеди, отсутствуют 25,26, 27 и 28 зубы. Параметры костной ткани в области отсутствующих зубов: тип С3 по Лекхольму и Зарбу, тип D3 по Мишу, ширина кости 3,5—4 мм, расстояние до дна верхнечелюстной пазухи: на уровне 25 зуба - 10 мм, на уровне 26 зуба - 8 мм, на уровне 27 зуба - И мм.

Составьте и обоснуйте план лечения.

6. У больной Е., 53 лет, определяется частичное отсутствие зубов нижней челюсти, II класс по Кеннеди, отсутствуют 46, 47 и 48 зубы. Параметры костной ткани в области отсутствующих зубов: тип С3 по Лекхольму и Зарбу, тип D3 по Мишу, ширина кости 3,5-4 мм, расстояние до канала нижней челюсти: на уровне 46 зуба - 10 мм, на уровне 47 зуба - 9 мм, на уровне 48 зуба - 8 мм.

Составьте и обоснуйте план лечения.

## ЛИТЕРАТУРА

1. Безруков В.М., Матвеева А.И., Кулаков А.Л. Результаты и перспективы исследования проблем дентальной имплантологии в России // Стоматология. - 2002. - №1. - С.52-55.
2. Бураки К., Васильев А., Несмеянов А. Имплантация искусственных зубов в России. - СПб.: Комета, 1993. - 31 с.
3. Жусев А.И., Ремов А.Ю. Дентальная имплантация. - М.: Центр дентальной имплантации, 1999. - 168 с.
4. Иванов С.Ю., Бизяев А.Ф., Ломакин М.В. и др. Стоматологическая имплантология: Учебное пособие. - М.: ГОУ ВУНМЦ МЗ РФ, 2000. - 96 с.
5. Леонтьев В.К., Литвинов С.Д., Судакова Т.В. Имплантационные материалы для замещения дефектов костной и хрящевой ткани (Аналитический обзор) // Российский вестник дентальной имплантологии. - 2003. - №2. - С. 10-19.
6. Матвеева А.И. Комплексный метод диагностики и прогнозирования в дентальной имплантологии: Автореф. дис.... д-ра мед. наук. - М., 1993. - 37 с.
7. Миргазизов М.З., Олесова В.Н. Показатели состояния внутрикостных имплантатов // Профилактика, диагностика и лечение заболеваний человека: Тезисы докладов научно-практической конференции. - Кемерово, 1987.-С. 241-242.
8. Мушеев И.У., Олесова В.Н., Фрамович О.З. Практическая дентальная имплантология. - М.: Парадиз, 2000. - 272 с.
9. Никитин А.А., Никитин Д.А. Синуслифтинг с использованием пластиночных имплантатов // Труды Второго Всероссийского конгресса по дентальной имплантологии. - Самара, 2002. - С. 103—108.
10. Никольский В.Ю. Внутрикостная дентальная имплантация: Учебное пособие. - Самара; СамГМУ, 2004. - 40 с.
11. Параскевич В.Л. Дентальная имплантология: Основы теории и практики. - Минск: ООО «Юнипресс», 2002. - 368 с.

- 12.Робустова Т.Г., Ушаков А.И., Абу Авали Эяд и др. Клинические, математические, иммунологические аспекты зубной имплантации: Методические указания. - М., 1987. - 26 с.
- 13.Робустова Т.Г. Зубная и челюстно-лицевая имплантация // Хирургическая стоматология: Учебное пособие. - М.: Медицина, 2000. - С. 653-665.
- 14.Суров О.Н. Зубное протезирование на имплантатах. М.: Медицина, 1993. - 208 с.
- 15.Тлустенко В.П. Дентальные периимплантиты (клиника, диагностика, лечение, реабилитация): Автореф. дис.... д-ра мед. наук. - Самара, 2002. - 38 с.
- 16.Федяев ИМ. Аспекты дентальной имплантации // Труды Второго Всероссийского конгресса по дентальной имплантологии. - Самара, 2002. - С. 31-22.
- 17.Федяев И.М., Никольский В.Ю., Волова Л.Т. и др. Оценка клинической эффективности применения мембраны аллогенной лиофилизированной твердой мозговой оболочки при непосредственной и ранней отсроченной дентальной имплантации // Стоматология. - 2003. - № 3. - С. 41—43.
- 18.Федяев И.М., Никольский В.Ю. Применение аллогенных костно-пластических материалов при ранней дентальной имплантации // Российский вестник дентальной имплантологии. - 2003. - № 3/4. - С. 4—8.
- 19.Хватова В.А. Диагностика и лечение нарушений функциональной окклюзии. - Н.Новгород, 1996. - 275 с.
- 20.Чепулис С.П., Суров О.Н., Черникис А.С. Применение металлических имплантатов в стоматологии: Методические рекомендации. - Каунас, 1984. - 23 с.
- 21.Шварц АД. Биомеханика и окклюзия зубов. - М.: Медицина, 1994. - 208 с.