

№ Пед - 21

**Федеральное государственное бюджетное образовательное учреждение
высшего образования «Северо-Осетинская государственная
медицинская академия Министерства здравоохранения Российской
Федерации**

Кафедра биологии и гистологии

**РАБОЧАЯ ТЕТРАДЬ
ПО ГИСТОЛОГИИ, ЭМБРИОЛОГИИ, ЦИТОЛОГИИ**

основной профессиональной образовательной программы высшего образования –
программы специалитета по специальности 31.05.02 Педиатрия

Часть I

Студента I курса _____ группы

педиатрического факультета

Ф.И.О.

Рабочая тетрадь составлена в соответствии:

- ФГОС ВО по специальности 31.05.02 Педиатрия, утвержденным Министерством образования и науки Российской Федерации «12» августа 2020 г. № 965
- Учебным планом ОПОП ВО по специальности 31.05.02 Педиатрия
- Рабочей программой дисциплины

СОСТАВИТЕЛИ:

- доцент Л.А. Акоева
- доцент Л.С. Таболова
- старший преподаватель Л.А. Гиреева

Рецензенты:

заведующая кафедрой общей гигиены и физической культуры ФГБОУ ВО СОГМА Минздрава России, д.м.н., профессор Кусова А.Р.

заведующий кафедрой патологической физиологии ФГБОУ ВО СОГМА Минздрава России, д.м.н., профессор Джиоев И.Г.

ТЕМА: КЛЕТКА. НЕКЛЕТОЧНЫЕ СТРУКТУРЫ.

I. Мотивационная характеристика темы.

Клетка и образующие в результате их жизнедеятельности неклеточные структуры являются основой строения и функционирования организма. Внутренние и внешние факторы (гормоны, лекарственные препараты и др.) могут вызывать изменения структуры и функции клеток, что влечет за собой возникновение морфофункциональных изменений в органах и системах. Изучение микроскопического строения клеток, взятых при жизни (биопсия) ли от трупа (аутопсия), помогает врачу уточнить диагноз. Широко распространены в клинике цитологические исследования крови, пунктатов костного мозга, селезенки, печени, почек и других органов. В связи с этим будущему врачу необходимы знания морфологической и цитохимической характеристики клеток и неклеточного вещества.

II. Целевые задачи.

1. Знать на микроскопическом уровне строение клетки. Уметь распознавать ядро и цитоплазму. Уметь идентифицировать клетки различной формы в связи с выполняемой функцией.
2. Объяснить молекулярное строение клеточной мембраны.
3. Объяснить различия в строении свободной и контактной поверхности клетки.
4. Объяснить строение структур, образующихся с участием плазмолеммы при поглощении веществ – пиноцитозные пузырьки, фагосомы.

III. Необходимый исходный уровень знаний

а) из предшествующих тем (биология):

1. Общая организация клетки.
2. Химический состав и основные свойства протоплазмы.
3. Основные жизненные свойства протоплазмы.

б) из текущего занятия:

1. Определение клетки. Клеточная теория.
2. Понятие о биологической мембране. Плазмолемма и ее производные.
3. Способы проникновения веществ в клетку.
4. Форма клеток и ядер.
5. Виды неклеточных структур.

IV. Информационная часть.

Основой строения эукариотических организмов является клетка (cellula).

Клетка - это ограниченная активной мембраной, упорядоченная структурированная система биополимеров, образующих ядро и цитоплазму, участвующих в единой совокупности метаболических и энергетических процессов, осуществляющих поддержание и воспроизведение всей системы в целом.

Элементами тканевой системы являются: клетка и неклеточные тканевые структуры (симпласт, синцитий, межклеточное вещество). Форма клеток и их ядер разнообразны и связаны с выполняемой функцией. Например, эритроцит - дискоцит без ядра; гладкие миоциты - веретеновидной формы с палочковидным ядром; нервная клетка - звёздчатой формы, имеет отростки, ядро круглое.

Клеточная мембрана состоит из билипидного слоя, белков (интегральных, полуинтегральных, примембранных), углеводного надмембранного комплекса - гликокаликса

Строение билипидной мембраны

Каждый монослой ее образован в основном молекулами фосфолипидов и, частично, холестерина. При этом **в каждой липидной молекуле различают две части:**

- гидрофильную головку;
- гидрофобные хвосты.

Гидрофобные хвосты липидных молекул связываются друг с другом и образуют билипидный слой. *Гидрофильные головки* билипидного слоя соприкасаются с внешней или внутренней средой. Билипидная мембрана, а точнее ее глубокий гидрофобный слой, выполняет барьерную функцию, препятствуя проникновению воды и растворенных в ней веществ, а также крупных молекул и частиц.

На электроннограмме **в плазмолемме** четко определяются **три слоя:**

- наружный (электронноплотный);
- внутренний (электронноплотный);
- промежуточный (с низкой электронной плотностью).

Белковые молекулы встроены в билипидный слой мембраны локально и не образуют сплошного слоя.

По локализации в мембране белки подразделяются на:

- интегральные (пронизывают всю толщу билипидного слоя);
- полуинтегральные, включающиеся только в монослой липидов (наружный или внутренний);
- прилежащие к мембране, но не встроенные в нее.

По выполняемой функции белки плазмолеммы подразделяются на:

- структурные белки;
- транспортные белки;
- рецепторные белки;
- ферментные.

Находящиеся на внешней поверхности плазмолеммы белки, в также гидрофильные головки липидов обычно связаны цепочками углеводов и образуют сложные полимерные молекулы гликопротеиды и гликолипиды. Именно эти макромолекулы и составляют *надмембранный слой - гликокаликс*. В неделящейся клетке имеется *подмембранный слой*, образованный микротрубочками и микрофиламентами.

Значительная часть поверхностных гликопротеидов и гликолипидов выполняют в норме *рецепторные функции, воспринимают гормоны и другие биологически активные вещества*. Такие клеточные рецепторы передают воспринимаемые сигналы на внутриклеточные ферментные системы, усиливая или угнетая обмен веществ, и тем самым оказывают влияние на функции клеток. Клеточные рецепторы, а возможно и другие мембранные белки, благодаря своей химической и пространственной специфичности, придают специфичность данному типу клеток данного организма и составляют трансплантационные антигены или *антигены гистосовместимости*.

Помимо барьерной функции, предохраняющей внутреннюю среду клетки, плазмолемма выполняет *транспортные функции*, обеспечивающие обмен клетки с окружающей средой.

Различают следующие **способы транспорта веществ:**

- *пассивный транспорт* - способ диффузии веществ через плазмолемму (ионов, некоторых низкомолекулярных веществ) без затраты энергии;
- *активный транспорт* веществ с помощью белков-переносчиков с затратой энергии (аминокислот, нуклеотидов и других);
- *везикулярный транспорт* через посредство везикул (пузырьков), который подразделяется на *эндоцитоз* - транспорт веществ в клетку, и *экзоцитоз* - транспорт веществ из клетки.

В свою очередь *эндоцитоз подразделяется на:*

- фагоцитоз - захват и перемещение в клетку крупных частиц (клеток или фрагментов, бактерий, макромолекул и так далее);
- пиноцитоз - перенос воды и небольших молекул.

Процесс фагоцитоза подразделяется на несколько фаз:

- адгезия (прилипание) объекта к цитолемме фагоцитирующей клетки;
- поглощение объекта путем образования вначале углубления (инвагинации), а затем и образования пузырьков - фагосомы и передвижения ее в гиалоплазму

Межклеточные соединения (контакты) обеспечивают межклеточные взаимодействия.

Существуют: простые соединения, десмосомы, щелевидные соединения (нексусы), синаптические соединения (синапсы).

Любая ткань - сложная система, элементами которой служат клетки и их производные.

Ткань - это возникающая в ходе эволюции частная система организма, состоящая из одного или нескольких дифференцированных клеток и их производных, обладающая специфическими функциями благодаря кооперативной деятельности всех ее элементов.

В организме человека существуют следующие ткани: эпителиальная; кровь и лимфа; соединительная; мышечная; нервная.

Кроме клеток в составе тканей различают неклеточные тканевые структуры. Среди них выделяют клеточные производные (симпласт и синцитий) и межклеточное вещество.

Симпласт - высокодифференцированный тяж цитоплазмы с большим количеством ядер. Из симпластов построена поперечно-полосатая скелетная мышечная ткань.

Синцитий (соклетье) - соединенные друг с другом цитоплазматическими мостиками клетки. По принципу синцития построены мезенхима и ретикулярная ткань.

Межклеточное вещество - расположено между клетками, состоит из волокон и основного вещества. Основное вещество может быть представлено золем, гелем или быть минерализованно. Межклеточное вещество входит в состав соединительных тканей.

V. Объекты изучения.

а) микропрепараты для самостоятельного изучения:

1. Кубические и призматические канальцев почки (окраска гематоксилин-эозин).
2. Веретеновидная гладкомышечная клетка (окраска гематоксилин-эозин).
3. Отростчатая нервная клетка спинного мозга (окраска азотнокислым серебром)
4. Рыхлая волокнистая соединительная ткань (окраска железным гематоксилином)
5. Язык (окраска железным гематоксилином)
6. Мезенхима зародыша (окраска железным гематоксилином)

VI. Учебные задания.

1. Пользуясь аудиторными таблицами, научиться определять в микропрепаратах следующие формы клеток:

- а. кубическую или призматическую форму в препарате «канальцы почек»
 - б. веретеновидную форму в препарате «стенка мочевого пузыря»
 - в. отростчатую звездчатую клетку в препарате «спинной мозг»
2. На микропрепарате «Рыхлая волокнистая соединительная ткань» найти и зарисовать волокнистые компоненты и основное аморфное вещество, расположенные между клетками.
 3. На микропрепарате «Язык» найти и зарисовать симпласты.
 4. На микропрепарате «Мезенхима зародыша» найти и зарисовать синцитий.
 5. Зарисовать и обозначить рисунки:

VII. Контрольные вопросы.

1. Дайте определение клетки. Из каких элементов состоят ткани животных организмов?
2. Основные положения клеточной теории.
3. Перечислите формы клеток и их ядер в связи с выполняемой функцией.
4. Что такое клеточная поверхность? Опишите схему молекулярного строения биологической мембраны.
5. Чем отличается пассивный транспорт веществ через плазмолемму от активного?

6. Чем отличается плотное соединение от десмосомы? Как Вы думаете, какие клетки будут иметь тот или иной контакт? Свяжите структуру с функцией.
7. Чем отличается щелевидное соединение (нексус) от синаптического? Как Вы думаете, какие клетки будут иметь тот или иной контакт? Свяжите структуру с функцией.
8. Назовите неклеточные структуры. В составе каких тканей они функционируют.

VIII. Учебные задачи.

1. Клетку обработали веществами, нарушающими конформацию белков, входящих в состав цитолеммы. Какие функции клеточной поверхности будут нарушены?
2. Известно, что в культуре ткани клетки могут прикрепляться к субстрату и образовывать клеточные агрегаты. Какие структуры клетки принимают в этом участие?
3. За пределами цитоплазмы находятся ионы, концентрация которых внутри клетки больше, чем снаружи. Возможно ли поступление этих ионов в клетку? Если возможно, то каков механизм?

САМОСТОЯТЕЛЬНАЯ РАБОТА

I. СТУДЕНТ ДОЛЖЕН ЗНАТЬ:

| | |
|--|---|
| 1. Строение клетки. Основные положения клеточной теории. | 1. Гистология под ред. Ю.И. Афанасьева, Н.А. Юриной. - М., 2016 г. |
| 2. Строение клеточной мембраны. Межклеточные контакты. | 2. Методическое пособие для студентов по гистологии. Часть 1. Л.А. Акоева, Л.А. Гиреева, Л.С. Таболова и др. Владикавказ, 2021. |
| 3. Неклеточные тканевые структуры. | 3. Цитология. Л.А. Акоева., Л.А. Гиреева, Л.С. Таболова и др. Владикавказ, 2004. |

II. СТУДЕНТ ДОЛЖЕН УМЕТЬ:

1. Идентифицировать клетки различной формы в связи с выполняемой функцией.
2. Объяснить различия в строении свободной и контактной поверхности клетки.

I. Задания для подготовки к занятию:

Задание № 1. Заполните таблицу «Состав клеточной плазмолеммы»

| компоненты | % соотношение | виды | локализация |
|------------|---------------|------|-------------|
| Белки | | | |
| | | | |
| | | | |

Задание № 2. Продолжите фразы и заполните таблицы.

Плазмолемма выполняет многочисленные функции.

| | |
|--------------------|---|
| 1. Опорная функция | Мембрана участвует в формообразовании клетки: к ней крепятся элементы внутриклеточного скелета (микротрубочки, микрофиламенты и промежуточные филаменты). |
|--------------------|---|

| | |
|--------------------------------------|---|
| 2. функция | С наружной стороны плазмолеммы могут находиться специфические белки-рецепторы к биологически активным веществам - гормонам, медиаторам, антигенам. |
| 3. Взаимодействие с другими клетками | |
| 4. функция | За счёт своего липидного бислоя, мембрана непроницаема для многих веществ (гидрофильных соединений и ионов), т.е. эффективно ограничивает цитоплазму от внеклеточной среды. |
| 5.функция | |

Перенос низкомолекулярных веществ через плазмолемму (независимо от его направления - внутрь клетки или из неё) может осуществляться тремя способами. В таблице названы процессы. Назовите эти способы.

| | |
|-------------------------|--|
| 1. | <p>а) Это самостоятельное проникновение веществ через мембрану по градиенту концентрации.</p> <p>б) Так проходят небольшие нейтральные молекулы (H_2O, CO_2, O_2) и низкомолекулярные гидрофобные органические вещества (жирные кислоты, мочевина).</p> |
| 2. Облегчённая диффузия | <p>а) Здесь вещество проходит через мембрану также по градиенту своей концентрации, но с помощью специального белка - транслоказы.</p> <p>б) Молекулы последней обычно пронизывают мембрану, образуя в ней транспортные каналы, и специфичны в отношении лишь данного вещества. Например - K^+- и Na^+-каналы.</p> |
| 3. | <p>а) Вещество переносится с помощью специальной транспортной системы (насоса) против градиента концентрации.</p> <p>б) Для этого требуется энергия; чаще всего её источником служит распад АТФ. Пример - Na^+, K^+-насос (или Na^+, K^+-АТФаза).</p> |

Перенос в клетку крупных соединений и частиц (эндоцитоз)

Здесь тоже можно выделить 3 разновидности. Объясните, что означает каждый способ.

| | |
|--|--|
| 1. Пиноцитоз | |
| 2. Фагоцитоз | |
| 3. Эндоцитоз, опосредованный рецепторами | |

Задание 3. Составьте 2-3 тестовых задания по образцу.

Гликокаликс. (Выберите правильный ответ)

1. Находится в гладкой эндоплазматической сети.
2. Находится на наружной поверхности цитолеммы.
3. Образован углеводами.
4. Участвует в клеточной адгезии и клеточном узнавании.
5. Находится на внутренней поверхности цитолеммы.

IV. Вопросы для самоконтроля:

1. Дайте определение клетки. Из каких элементов состоят ткани животных организмов?
2. Основные положения клеточной теории.
3. Перечислите формы клеток и их ядер в связи с выполняемой функцией.
4. Что такое клеточная поверхность? Опишите схему молекулярного строения биологической мембраны.
5. Виды клеточных контактов.
6. Назовите неклеточные структуры.

ТЕМА: КЛЕТКА. ЦИТОПЛАЗМА.

I. Мотивационная характеристика темы.

См. занятие. «Цитология I. Клетка и неклеточные тканевые структуры. Клеточная мембрана».

II. Целевые задачи.

1. Знать на микроскопическом уровне строение и функцию органелл клетки. Уметь определять их исходя из структурных и цитохимических особенностей.
2. Знать на микроскопическом уровне строение различных видов органелл. Уметь определять их исходя из структурных и цитохимических особенностей.
3. Уметь использовать конкретные данные о строении и химическом составе органелл и включений для характеристики обмена веществ и функционального состояния клеток.

III. Необходимый исходный уровень знаний.

а) из предшествующих тем:

1. Определение клетки. Общий план строения клетки.
2. Строение биологической мембраны.
3. Тинкториальные свойства ядра.

б) из текущего занятия:

1. Принцип мембранного строения цитоплазмы.
2. Классификация органелл, их строение и функции.
3. Классификация органелл, их строение и функции.

IV. Объекты изучения.

а) Микропрепараты

1. Спинномозговой узел (окраска азотнокислым серебром)
2. Канальцы почек (окраска гематоксилин-эозин)
3. Включения жира в клетках печени (окраска кармином)
4. Включения гликогена в клетке печени (окраска по Бесту)

V. Информационная часть.

Все эукариотические клетки состоят из двух основных компонентов- цитоплазмы и ядра.

Цитоплазма отделена от окружающей среды плазмолеммой и состоит из гиалоплазмы, органелл и включений. Гиалоплазма - составляет внутреннюю среду клетки; является сложной коллоидной системой, включающей в себя различные биополимеры: белки, нуклеиновые кислоты, полисахариды, и др. Эта система способна переходить из золеобразного состояния в гелеобразное и обратно.

Органеллы - постоянно присутствующие и обязательные для всех клеток микроструктуры, выполняющие жизненно важные функции.

Различают органеллы **мембранные** (митохондрии, эндоплазматическая сеть, аппарат Гольджи, лизосомы) и **немембранные** органеллы (свободные рибосомы и полисомы, микротрубочки, центриоли).

Мембранные органеллы представляют собой одиночные или связанные друг с другом отсеки цитоплазмы, ограниченные мембраной от окружающей их гиалоплазмы, имеющие свое

собственное содержимое, отличное по составу, свойствам и функциям от других частей клетки. В гиалоплазме мембранные органеллы распределены закономерно. Эндоплазматическая сеть, различные вакуоли, возникающие из нее, составляют вакуолярную систему транспорта веществ. Кроме того в ее состав входят комплекс Гольджи, лизосомы, аутолизосомы. Для всех элементов вакуолярной системы характерно наличие одной ограничивающей мембраны. Митохондрии отделены от гиалоплазмы двумя мембранами (двухмембранные органеллы).

По функциональному значению органеллы классифицируют на: органеллы **общего значения** (присутствуют во всех клетках и обеспечивают жизненно важные процессы, например, ЭПС, митохондрии, рибосомы и т.д.) и **специального** значения (присутствуют в определённых клетках и обеспечивают выполнение специализированных функций, например, миофибриллы, нейрофибриллы, реснички, микроворсинки).

Включения - необязательные компоненты клетки, возникающие и исчезающие в зависимости от метаболического состояния клеток. По функциональному значению различают: трофические, секреторные, экскреторные и пигментные включения. По химическому составу включения бывают белковые, жировые, углеводные.

VI. Учебные задания.

1. На микропрепарате «Спинномозговой узел» найти и зарисовать крупные нервные клетки округлой формы(1). В центре клеток расположено светлое округлое ядро(2), около которого отчетливо определяются мембраны комплекса Гольджи чёрного цвета (3).
2. На микропрепарате «Канальцы почек » найти и зарисовать поперечно срезанные канальцы(1), стенка которых образована высокими цилиндрическими клетками(2), по всей цитоплазме определяется большое количество митохондрий тёмно-оранжевого цвета в виде коротких палочек(3).
3. На микропрепарате «Включения жира в клетках печени» найти и зарисовать многоугольные клетки(1) в цитоплазме(2) которых определяются гранулы жира черного цвета(3).
4. На микропрепарате «Включения гликогена в клетке печени» найти и зарисовать многоугольные клетки (1) в цитоплазме которых (2) определяются ярко красного цвета глыбки гликогена(3).
5. Зарисовать и обозначить рисунки:

VII. Контрольные вопросы.

1. Что такое цитоплазма? Гиалоплазма, химический состав, функции.

- 2.Что такое органеллы? Классификация органелл.
- 3.Мембранные органеллы клетки, строение, функции.
- 4.Немембранные органеллы клетки, строение, функции.
- 5.Что такое включения? Виды, строение, функции.

VIII.Учебные задачи.

- 1.Человек попал в атмосферу, насыщенную парами яда СС14; произошло отравление организма. Одним из основных морфологических проявлений этого процесса явилось нарушение целостности мембран лизосом клеток печени. Каков будет результат влияния яда на клетку, если нарушена целостность большинства лизосом?
- 2.С помощью микроманипулятора из клетки удалили комплекс Гольджи? Как это отразится на её дальнейшей жизнедеятельности?
- 3.Клетку обработали коллемеидом - веществом, разрушающим микротрубочки и микрофиламенты. Какие функции клетки пострадают?
- 4.Методом электронной гистохимии установлено, что в цитоплазме клеток печени в процессе жизнедеятельности могут появляться и исчезать розеткообразные структуры, содержащие гликоген. Как называются такие структуры клетки?
- 5.В цитоплазме пигментных клеток под влиянием солнечных лучей появляются гранулы пигмента. К каким структурным элементам клетки можно отнести эти гранулы?
- 6.При исследовании различных клеток под электронным микроскопом было обнаружено, что одни на поверхности имеют единичные микроворсинки, другие- щеточную каемку. Какое можно сделать заключение о функции этих клеток?
- 7.Животное длительное время голодало, но при этом выполняло интенсивную физическую нагрузку. При изучении состояния клеток печени и сердца обнаружено следующее: увеличение количества первичных лизосом, понижение стабильности мембран лизосом (повышение содержания вторичных лизосом и аутофагосом). Могут ли аутофагические вакуоли появляться в клетках при нормальных условиях жизнедеятельности организма? Какие структуры клетки могут входить в состав аутофагических вакуолей? Почему при голодании и физической работе много аутофагических вакуолей?
- 8.Известно, что общий принцип строения всех мембран, входящих в состав различных органелл клетки одинаков. Чем объяснить специфические функции каждой органеллы?
- 9.При анализе «здорового» органа в некоторых клетках были обнаружены небольшие участки цитоплазмы, ограниченные от остальной части мембраной и содержащие резко измененные митохондрии и фрагменты цитоплазматической сети. Можно ли клетки, содержащие описанные структуры, считать «здоровыми» или нет? При участии каких органелл и каким образом возникли эти участки?
- 10.На свободной поверхности клеток выявляются структуры, в которых под электронным микроскопом видны 9 пар периферических и 2 пары центральных микротрубочек. Как называются эти структуры? Какую функцию они выполняют?
11. На препаратах наблюдается уменьшение размеров клеточных ядер, их уплотнение, сморщивание, более интенсивное окрашивание хроматина, чем в неизменных ядрах. Как называется это явление?
- 12.В результате митоза возникли две дочерние клетки. Одна из них вступает в стадию клеточного цикла, вторая, в результате дифференцировки, потеряла способность к размножению. Какова конечная судьба каждой клетки?
- 13.В области раневой поверхности появляется большое количество клеток, содержащих первичные лизосомы, много фагосом и вторичных лизосом. Каково функциональное значение этих клеток?

САМОСТОЯТЕЛЬНАЯ РАБОТА

I.СТУДЕНТ ДОЛЖЕН ЗНАТЬ:

| | |
|---|---|
| <p>1.Гиалоплазма, химический состав, роль в клетке. Строение и функция органелл клетки.</p> <p>2.Строение и функции ядра. Роль ядра в синтезе белка. Особенности основных фаз митоза. Жизненный цикл клетки</p> | <p>1.Гистология под ред. Ю.И. Афанасьева, Н.А. Юриной. - М., 2016 г.</p> <p>2. Методическое пособие для студентов по гистологии. Часть 1. Л.А. Акоева, Л.А. Гиреева, Л.С. Таболова и др. Владикавказ, 2021.</p> <p>3.Цитология. Л.А Акоева., Л.А, Гиреева, Л.С. Таболова и др. Владикавказ, 2004.</p> |
|---|---|

I.СТУДЕНТ ДОЛЖЕН УМЕТЬ:

1. Определять на микроскопическом уровне различные виды органелл и включений исходя из их структурных и цитохимических особенностей.

III. Задания для подготовки к занятию:

Задание № 1. Заполните таблицу «Структурные компоненты клетки»

В состав цитоплазмы входят следующие компоненты:

| | |
|--------------------------------------|--|
| 1. Гиалоплазма (цитозоль) | а) Гиалоплазма - это представляет собой |
| 2. Органеллы | а) Органеллами называют б) Их делят на два типа: |
| 3. Включения | а) Включения - это б) Различают типа включений. |

Задание № 2. Заполните таблицу «Органоиды клетки».

| Название органоида | Особенности строения | Функции |
|--------------------|----------------------|---------|
| Гранулярная ЭПС | | |
| Агранулярная ЭПС | | |
| Комплекс Гольджи | | |
| Митохондрии | | |

Задание 3. Продолжите фразы.

Функции ядра:

А) в соматических клетках

1. Сохраняет для передачи дочерним клеткам.

2. Обеспечивает

Б) в половых клетках.....

3. Подготовка наследственного материала для

Хроматин – это...

| Виды хроматина | функция |
|----------------|---------|
| Гетерохроматин | |
| | |

Одним из компонентов гетерохроматина может быть половой хроматин. У мужчин в наборе хромосом каждой клетки содержатся..... Они находятся в ...

.....состоянии. У женщин в клетках содержатся...,

.....состоянии. Половой хроматин обнаружен в

..... виде.

Ядрышко – это, оно формируется..... и

содержит.....Здесь происходит

.....

Задание 4. Составьте 2-3 тестовых задания по образцу.

В образовании ферментов лизосом участвуют:

1. гранулярная ЭПС
2. гладкая ЭПС
3. комплекс Гольджи
4. лизосомы

IV. Вопросы для самоконтроля

1. Дайте определение клетки. Из каких элементов состоят ткани животных организмов?
2. Основные положения клеточной теории.
3. Перечислите формы клеток и их ядер в связи с выполняемой функцией.
4. Что такое клеточная поверхность? Опишите схему молекулярного строения биологической мембраны. Виды клеточных контактов. Назовите неклеточные структуры.
5. Что такое цитоплазма? Гиалоплазма, химический состав, функции.
6. Что такое органеллы? Классификация органелл. Мембранные органеллы клетки, строение, функции. Немембранные органеллы клетки, строение, функции.
7. Что такое включения? Виды, строение, функции.
8. Перечислите структурные компоненты интерфазного ядра. Их строение, функции. Что такое гетеро- и эухроматин? Назовите структурные компоненты хромосом. Что такое ген, хромосомный набор, половой хроматин.

9. Что такое клеточный цикл? В чем отличия митотического и жизненного цикла клетки? Из каких фаз состоит митоз? Какие процессы происходят в каждой фазе?

ПРОВЕРЬ СЕБЯ:

ВЫБЕРИТЕ ОДИН ПРАВИЛЬНЫЙ ОТВЕТ

1. Как образуются новые митохондрии?

- а. При слиянии старых митохондрий.
- б. В гранулярной цитоплазматической сети.
- в. Делением.
- г. В комплексе Гольджи.

2. Где в клетке синтезируются белки на экспорт?

- а. В гладкой цитоплазматической сети.
- б. Свободными рибосомами.
- в. В ядре.
- г. В гранулярной цитоплазматической сети.
- д. В митохондриях.

3. Какие функции в клетке выполняют лизосомы?

- а. Биосинтез белка.
- б. Участие в фагоцитозе.
- в. Окислительное фосфорилирование.
- г. Внутриклеточное пищеварение.

4. Пищеварительной вакуолью в животной клетке называют:

- а. Пиноцитозный пузырек
- б. Лизосому
- в. Фагосому
- г. Слившиеся фагосому с лизосомой
- д. Остаточное тельце

ВЫБЕРИТЕ, ПРИ КАКОМ УСЛОВИИ ВЕРНО ДАННОЕ УТВЕРЖДЕНИЕ

5. Структурные компоненты цитоплазмы:

- а. Органоиды.
- б. Включения.
- в. Ядрышки.
- г. Гиалоплазма.
- д. Цитолемма.
- е. Кариолемма.

6. Реснички содержат:

- а. Две центральных микротрубочки.
- б. Девять пар периферических микротрубочек.
- в. Плазмолемму.
- г. Базальное тельце.
- д. Митохондрии.

7. Какие из перечисленных органелл имеют немембранное строение?

- а. Клеточный центр.
- б. Митохондрии.
- в. Комплекс Гольджи.
- г. Рибосомы.
- д. Цитоскелет.

8. В образовании ферментов лизосом и их мембран участвуют органеллы:

- а. Гранулярная ЭПС
- б. Гладкая ЭПС
- в. Комплекс Гольджи
- г. Лизосомы

9. Цитоскелет клетки представлен:

- а. актиновыми филаментами
- б. микротрубочками
- в. промежуточными филаментами

- г. **системой внутриклеточных мембран**
- 10.Количество аутофагосом в клетке увеличивается при:**
- а. **повреждении клетки**
- б. **митозе**
- в. **метаболических стрессах**
- г. **эндомиозе**

Ответы:

| | | | | |
|------------|----------|--------|--------|------------|
| 1. в | 2. г | 3. г | 4. г | 5. а,б,г,д |
| б. а,б,в,г | 7. а,г,д | 8. а,в | 9. б,в | 10. а,в |

ТЕМА: КЛЕТКА. ЯДРО. ДЕЛЕНИЕ КЛЕТКИ.

I.Мотивационная характеристика темы.

См. занятие. «Цитология I. Клетка и неклеточные тканевые структуры. Клеточная мембрана».

II.Целевые задачи.

- 1.Знать на микроскопическом уровне строение и функции ядра. Уметь определять структурные компоненты ядра исходя из их структурных и цитохимических особенностей.
2. Объяснить роль ядра в синтезе белка.
- 3.Знать клеточный цикл

III.Необходимый исходный уровень знаний.

а) из предшествующих тем:

1. Определение клетки. Общий план строения клетки.
2. Строение биологической мембраны.
3. Гисториальные свойства ядра.

б) из текущего занятия:

1. Строение ядра в интерфазе. Функции ядра.
2. Фазы митоза. Какие процессы происходят в каждой фазе?

IV.Объекты изучения.

а) Микропрепараты

1. Спинной мозг (окраска азотнокислым серебром)
2. Мазок крови человека (окраска по Гимза-Романовскому)
3. Мочевой пузырь (окраска гематоксилин-эозин)

V.Информационная часть.

Ядро клетки - система генетической детерминации и регуляции **Ядро клетки** – структура, обеспечивающая генетическую детерминацию и регуляцию белкового синтеза. Ядро обеспечивает две группы общих функций: одну, связанную собственно с хранением и передачей генетической информации, другую – с ее реализацией, с обеспечением синтеза белка. Хранение и поддержание наследственной информации в виде неизменной структуры ДНК связаны с наличием так называемых репарационных ферментов, ликвидирующих спонтанные повреждения молекул ДНК. В ядре происходит воспроизведение или редупликация молекул ДНК, что дает возможность при митозе двум дочерним клеткам получить совершенно одинаковые в качественном и количественном отношении объемы генетической информации. Другой группой клеточных процессов, обеспечиваемых активностью ядра, является создание собственно аппарата белкового синтеза. Это не только синтез, транскрипция на молекулах ДНК разных информационных РНК, но и транскрипция всех видов транспортных и рибосомных РНК. В ядре происходит также образование субъединиц рибосом путем комплексования синтезированных в ядрышке рРНК рибосомными белками, которые синтезируются в цитоплазме и переносятся в ядро. Таким образом, ядро является не только вместилищем генетического материала, но и местом, где

Этот материал функционирует и воспроизводится. Ядро состоит из хроматина (хромосом), ядрышка, кариоплазмы (нуклеоплазма) и ядерной оболочки, отделяющей ядро от цитоплазмы. **Хроматин** при наблюдении живых или фиксированных клеток внутри ядра выявляются зоны плотного вещества, которые хорошо воспринимают разные красители, особенно основные. Благодаря такой способности хорошо окрашиваться этот компонент ядра и получил название (хроматин). В состав хроматина входит ДНК в комплексе с белками. Различают два вида хроматина :1) **эухроматин**- рыхлый, или деконденсированный, хроматин, слабо окрашивается основными красителями; 2) **гетерохроматин**-компактный, или конденсированный, хроматин, хорошо окрашивается этими же красителями. При подготовке клетки к делению в ядре происходит

спирализация хроматиновых фибрилл и превращение хроматина в хромосомы. После деления в ядрах дочерних клеток происходит деспирализация хроматиновых фибрилл, и хромосомы снова преобразуются в хроматин. Следовательно, хроматин и хромосомы представляют собой различные фазы одного и того же вещества. **По химическому строению хроматин состоит:** - из ДНК-40%; - белков- около 60%;- РНК- 1%. **Ядерные белки представлены следующими формами:** - щелочные, или гистоновые белки- 80-85% ; - кислые белки-15-20%. Гистоновые белки связаны с ДНК и образуют полимерные цепи дезоксирибонуклеопротеида(ДНП),которые и представляют собой хроматиновые фибриллы. На определенных участках хроматиновых осуществляется транскрипция с ДНК различных РНК, с помощью которых осуществляется затем синтез белковых молекул. **Процессы транскрипции** осуществляются только на свободных хромосомных фибриллах, т.е. в эухроматине. В конденсированном хроматине эти процессы не осуществляются, и поэтому гетерохроматин является неактивным хроматином. Соотношение эухроматина и гетерохроматина в ядре является показателем активности синтетических процессов в данной клетке. **Ядрышко** сферическое образование, хорошо воспринимающее основные красители и располагающееся среди хроматина. В 1 ядре может содержаться от 1 до 4 и даже более ядрышек. Ядрышко не является самостоятельной структурой. Оно формируется только в интерфазе в определенных участках некоторых хромосом- ядрышковых организаторах, в которых содержатся гены. В области ядрышкового анализатора осуществляется транскрипция с ДНК рибосомальной РНК. В ядрышке происходит соединение рибосомальной РНК с белком и образование субъединиц рибосом. Микроскопически в ядрышке различают: -фибрилярный компонент- локализуется в центральной части ядрышка и представляет собой нити рибонуклеопротеида (РНП); - гранулярный компонент- локализуется в периферической части ядрышка и представляет собой скопление субъединиц рибосом. **Кариоплазма** (нуклеоплазма), или ядерный сок, состоит из воды, белков и белковых комплексов, аминокислот, нуклеотидов, сахаров. Белки кариоплазмы являются в основном белками-ферментами, в том числе ферментами гликолиза, осуществляющими расщепление углеводов и образование АТФ. Негистоновые белки образуют в ядре структурную сеть (ядерный белковый матрикс), которая вместе с ядерной оболочкой принимает участие в создании внутреннего порядка, прежде всего в определенной локализации хроматина. При участии кариоплазмы осуществляется обмен веществ в ядре, взаимодействие ядра и цитоплазмы. **Кариолема** - ядерная оболочка – отделяет содержимое ядра от цитоплазмы (барьерная функция), в то же время обеспечивает регулируемый обмен веществ между ядром и цитоплазмой. Ядерная оболочка принимает участие в фиксации хроматина. Кариолема состоит из 2 билипидных мембран-внешней и внутренней разделенных перинуклеарным пространством. В кариолеме имеются поры. В области пор внешняя и внутренняя ядерные мембраны переходят друг в друга, а перенуклеарное пространство оказывается замкнутым. Просвет поры закрыт особым структурным образованием-комплексом поры, который состоит из фибриллярного и гранулярного компонентов. Гранулярный компонент представлен белковыми гранулами, располагающимися по краю поры в 3 ряда. От каждой гранулы отходят фибриллы и соединяются в центральной грануле, располагающейся в центре поры. Комплекс поры играет роль диафрагмы, регулирующей ее проницаемость. **Функции ядер соматических клеток:** хранение генетической информации, закодированной в молекулах ДНК; восстановление молекул ДНК после их повреждения с помощью специальных репаративных ферментов; редупликация (удвоение) ДНК в синтетическом периоде интерфазы; передача генетической информации дочерним клеткам во время митоза; реализация генетической информации, закодированной в ДНК, для синтеза белка и небелковых молекул. **Функции ядер половых клеток:** хранение генетической информации; передача генетической информации при слиянии женских и мужских половых клеток. **Геном** - различают ядерный и митохондриальный **геномы**. Ядерный геном- полный комплект генов во 46 хромосомах диплоидной клетки. **Ген** – участок ДНК, ответственный за образование одной функциональной молекулы РНК.

Структурно- функциональные изменения клетки во времени составляют ее **клеточный цикл** - период от деления клетки до деления или от деления до смерти.

Клеточный цикл состоит из 4 отрезков времени: собственно митоза (М), пресинтетического (G1), синтетического (S), постсинтетического периодов (G2). В G1- периоде, наступающем сразу после деления, клетки имеют диплоидное содержание ДНК на одно ядро. После деления в период G1 в дочерних клетках общее содержание белков и РНК вдвое меньше, чем в исходной родительской клетке. В этот период начинается рост клеток за счет накопления клеточных белков и начинается подготовка клетки к синтезу ДНК (S-период). В S- периоде происходит удвоение количества ДНК на ядро и соответственно удваивается число хромосом. В S- периоде уровень

синтеза РНК возрастает соответственно увеличению количества ДНК, достигая своего максимума в G2- периоде. Постсинаптическая фаза (G2) называется также премитотической. В данной фазе происходит синтез иРНК, необходимый для прохождения митоза. Несколько ранее этого синтезируется рРНК. Среди синтезирующихся в это время белков особое место занимают тубулины- белки митотического веретена. В конце G2-периода или в митозе по мере конденсации митотических хромосом синтез РНК резко падает и полностью прекращается во время митоза. Синтез белка во время митоза понижается до 25% от исходного уровня и затем в последующем периодах достигает своего максимума. **Митоз** – кариокинез, или не прямое деление клетки. При этом конденсированные и уже редулицированные хромосомы переходят в компактную форму митотических хромосом, образуется веретено деления, участвующее в сегрегации и переносе хромосом, происходят расхождение хромосом к противоположным полюсам клетки и деление тела клетки (цитокнез, цитотомия). Процесс непрямого деления клеток принято подразделять на несколько основных фаз: **профаза, метафаза, анафаза, телофаза. Профаза** характеризуется морфологическими изменениями ядра и цитоплазмы:

В ядре:

- 1)конденсация хроматина и образование хромосом, состоящих из 2 хроматид;
- 2)исчезновение ядрышка;
- 3)распад кариолеммы на отдельные пузырьки;

В цитоплазме:

- 1) редупликация (удвоение) центриолей и расхождение их к противоположным полюсам клетки;
- 2)формирование из микротрубочек веретена деления;
- 3)репродукция зернистой ЭПС;
- 4)уменьшение числа свободных и прикрепленных рибосом.

Прометафаза ядерная оболочка распадается на мелкие фрагменты.в области центромер появляются кинетохоры, функционирующие как центры организации микротрубочек. Отхождение кинетохор от каждой хромосомы в обе стороны и их взаимодействие с полюсными микротрубочками митотического веретена- причина перемещения хромосом.

Метафаза во время метафазы заканчивается образование веретена деления, а хромосомы выстраиваются в экваториальной плоскости веретена, образуя так называемую метафазную пластинку хромосом, или материнскую звезду. К концу метафазы завершается процесс обособления друг от друга сестринских хроматид. **Анафаза** хромосомы все одновременно теряют связь друг с другом в области центромер и синхронно начинают удаляться друг от друга по направлению к противоположным полюсам клетки. Анафаза самая короткая стадия митоза,но за это время происходит ряд событий. Главными из них являются обособление двух идентичных наборов хромосом и перемещение их в противоположные концы клетки. Расхождение хромосом по направлению к полюсам происходит одновременно с расхождением самих полюсов.

Телофаза начинается с остановки разошедшихся диплоидных наборов хромосом (ранняя телофаза) и кончается началом реконструкции нового интерфазного ядра (поздняя телофаза) и разделением исходной клетки на две дочерние. В ранней телофазе хромосомы, не меняя своей ориентации, начинают деконденсироваться и увеличиваться в объеме. В местах их контактов образуется новая ядерная оболочка. После замыкания ядерной оболочки начинается формирование новых ядрышек. Важное событие телофазы – разделение клеточного тела, которое происходит путем перетяжки в результате впячивания плазматической мембраны внутрь клетки. При этом в подмембранном слое цитоплазмы располагаются сократимые элементы типа актиновых фибрилл, ориентированные циркулярно в зоне экватора клетки. Сокращение такого кольца приводит к впячиванию плазматической мембраны в области этого кольца, что завершается разделением клетки перетяжкой на две.

VI. Учебные задания.

- 1.На микропрепарате «Спинной мозг» найти отросчатый нейрон (1) и в центре клетки светлое, округлое, бедное хроматином ядро(2).
- 2.На препарате «Мазок крови человека» найти в нейтрофиле (1) сегментированное ядро (2); округлое ядро (2) лимфоцита (1); бобовидное ядро (2) моноцита (1).
- 3.На микропрепарате «Мочевой пузырь» найти веретенovidную гладкомышечную клетку (1) с палочковидным ядром (2).

VII. Контрольные вопросы.

- 1.Перечислите структурные компоненты интерфазного ядра. Их строение, функции.

2. Что такое гетеро- и эухроматин?
3. Дайте характеристику основных этапов синтеза белка.
4. Назовите структурные компоненты хромосом. Что такое ген, хромосомный набор, половой хроматин.
5. Что такое клеточный цикл? В чем отличия митотического и жизненного цикла клетки?
6. Из каких фаз состоит митоз? Какие процессы происходят в каждой фазе?

VIII. Учебные задачи.

1. Нарушен процесс деспирализации хромонемы. Какие процессы в ядре страдают?
2. Взяли для исследования несколько клеток из эпителия ротовой полости и после специальной обработки гистологического препарата установили, что ядра исследуемых клеток не содержат полового хроматина. Субъекту какого пола (мужского или женского) принадлежали исследуемые структуры?
3. На препаратах наблюдали уменьшение размеров клеточных ядер, их уплотнение, сморщивание, более интенсивное окрашивание хроматина, чем в неизменных ядрах. Как называется это явление? Что можно сказать о функциональном состоянии клеток?
4. Соматическая диплоидная клетка вступила в митоз. Нормальное течение митоза было нарушено в результате действия на клетку препарата, который очень быстро разрушает веретено митотически делящихся клеток. На каком этапе будет прервано нормальное течение митоза? Сколько ядер образуется в результате такого митотического деления? Какой набор хромосом будет содержать образовавшееся ядро или ядра?
5. Судебная экспертиза мазка крови определила, что кровь принадлежала женщине. По каким признакам было сделано это заключение?
6. Взяли для исследования несколько клеток из эпителия ротовой полости и после специальной обработки гистологического препарата установили, что ядра исследуемых клеток не содержат полового хроматина. Субъекту какого пола принадлежали исследуемые структуры?

МОДУЛЬ ПО ЦИТОЛОГИИ

Целевые задачи.

1. Показать знания теоретического материала по изученным темам.
2. Уметь в микропрепаратах определять и дифференцировать гистологические структуры тканей.
3. Решать ситуационные задачи и тесты.

Контрольные вопросы

1. Дайте определение клетки. Из каких элементов состоят ткани животных организмов?
2. Основные положения клеточной теории.
3. Перечислите формы клеток и их ядер в связи с выполняемой функцией.
4. Что такое клеточная поверхность? Опишите схему молекулярного строения биологической мембраны. Функции клеточной мембраны.
5. Виды клеточных контактов.
6. Назовите и опишите неклеточные структуры.
7. Что такое цитоплазма? Гиалоплазма, химический состав, функции.
8. Что такое органеллы? Классификация органелл.
9. Мембранные органеллы клетки, строение, функции.
10. Немембранные органеллы клетки, строение, функции.
11. Что такое включения? Виды, строение, функции.
12. Перечислите структурные компоненты интерфазного ядра. Их строение, функции.
13. Что такое гетеро- и эухроматин?
14. Дайте характеристику основных этапов синтеза белка.
15. Назовите структурные компоненты хромосом. Что такое ген, хромосомный набор, половой хроматин.
16. Что такое клеточный цикл? В чем отличия митотического и жизненного цикла клетки?
17. Из каких фаз состоит митоз? Какие процессы происходят в каждой фазе?

Микропрепараты

1. Кубические и призматические канальцев почки (окраска гематоксилин-эозин).
2. Веретеновидная гладкомышечная клетка (окраска гематоксилин-эозин).
3. Отростчатая нервная клетка спинного мозга (окраска азотнокислым серебром)
4. Рыхлая волокнистая соединительная ткань (окраска железным гематоксилином)

5. Симпласты в препарате язык (окраска железным гематоксилином)
6. Мезенхима зародыша (окраска железным гематоксилином)
7. Аппарат Гольджи в препарате спинномозговой узел (окраска азотнокислым серебром)
8. Хондриосомы в препарате канальцы почек (окраска гематоксилин-эозин)
9. Включения жира в клетках печени (окраска кармином)
10. Включения гликогена в клетке печени (окраска по Бесту)
11. Мазок крови человека (окраска по методу Гимза-Романовского)

Тестовые задания.

ТЕМА: ЭПИТЕЛИЙ. ЖЕЛЕЗЫ.

I. Мотивационная характеристика темы.

Эпителиальные ткани широко представлены в организме. Они покрывают тело, выстилают поверхность полых органов, входят в состав многих внутренних органов. При ряде заболеваний строение и функция этих тканей могут претерпевать значительные изменения. Например, при развитии некоторых опухолей нарушаются нормальные процессы дифференцировки клеток эпителия, в результате чего происходит патологическое разрастание ткани.

Знание характерных морфологических признаков эпителиальных тканей в норме помогает разобраться в сущности многих патологических процессов, правильно поставить диагноз и прогнозировать исход болезни.

II. Целевые задачи.

1. Уяснить основные морфофункциональные и гистогенетические особенности эпителиальных тканей.
2. Уметь определять и идентифицировать эпителиальную ткань в препаратах.
3. Изучить строение экзокринных желез.
4. Уметь объяснять механизмы секреторного процесса в железистых эпителиальных клетках.

III. Необходимый исходный уровень.

а) из предшествующих тем

1. Морфофункциональная характеристика органелл, принимающих участие в процессе биосинтеза веществ и секреции
2. Плазмолемма и ее производные
3. Строение межклеточных контактов
4. Клеточный цикл
5. Эмбриональные источники развития эпителиальных тканей.

б) из текущего занятия

1. Морфофункциональные и гистогенетические особенности эпителиальных тканей.
2. Классификация эпителиев
3. Строение различных типов эпителия
4. Понятие о секреторном цикле.
5. Строение и классификация экзокринных желез.

IV. Объекты изучения.

а) микропрепараты

1. Мезотелий сальника (окраска азотнокислым серебром)
2. Однослойный кубический эпителий канальцев почки (окраска гема-токсилин-эозин)
3. Трахея (окраска гематоксилин-эозин)
4. Роговица глаза (окраска гематоксилин-эозин)
5. Кожа пальца (окраска гематоксилин-эозин)
6. Мочевой пузырь (окраска гематоксилин-эозин)

V. Информационная часть.

Эпителиальные ткани покрывают поверхность тела, выстилают внутренние органы, входят в состав серозных оболочек, а также образует большинство желез. Различают: **покровный и железистый** эпителий.

Для эпителия характерны:

- пласты клеток - эпителиоцитов
- между клетками нет межклеточного вещества
- клетки связаны между собой разнообразными клеточными контактами
- клетки лежат на базальной мембране

- эпителиальные клетки не содержат кровеносных сосудов, питание осуществляется диффузно через базальную мембрану за счет подлежащей соединительной ткани
 - эпителиальные клетки богаты рецепторными нервными окончаниями
- эпителиальные клетки обладают полярностью.

По морфологической классификации выделяют эпителий **однослойный** (однорядный и многорядный) и **многослойный**. У однослойных эпителиев все клетки связаны с базальной мембраной, у многослойных – с базальной мембраной непосредственно связан лишь один нижний слой, а остальные слои такой связи лишены и соединены друг с другом. В соответствии с формой клеток, составляющих эпителий, они подразделяются на плоские, кубические, призматические. При этом в многослойном эпителии учитывается лишь форма наружных слоев клеток.

В основе онтофилогенетической классификации, созданной советским гистологом Н.Г. Хлопиным, лежат особенности развития эпителия из тканевых зачатков. Она включает эпидермальный (кожный), энтеродермальный (кишечный), целонефродермальный, эпендимоглиальный и ангиодермальный типы эпителия.

Железистый эпителий состоит из железистых или секреторных клеток-**гланулоцитов**. Они осуществляют синтез, а также выделение специфических продуктов – секретов на поверхность кожи, слизистых оболочек и в полости внутренних органов (внешняя- **экзокринная секреция**) или в кровь и лимфу (внутренняя- **эндокринная секреция**). Секреция является сложным процессом, включающим 4 фазы: поглощение исходных продуктов гланулоцитами, синтез и накопление в них секрета, выделение секрета из гланулоцитов и восстановление их структуры.

Экзокринные железы вырабатывают секреты, выделяющиеся во внешнюю среду. Каждая железа состоит из концевого (секреторного) отдела и выводного протока.

- Экзокринные железы по форме концевого отдела бывают: альвеолярные, трубчатые, альвеолярно-трубчатые.
- По строению выводного протока: простые и сложные, разветвлённые и неразветвлённые.
- По характеру выделяемого секрета: слизистые, белковые (серозные), смешанные, сальные.
- По типу секреции: мерокриновые, апокриновые, голокриновые.

VI. Учебные задания.

1. На микропрепарате «Мезотелий сальника» найти и зарисовать уплощенные клетки (1) с зазубренными краями (2), в центре клеток одно или два округлых ядра (3).

2. На микропрепарате «Однослойный кубический эпителий канальцев почки» найти поперечный срез канальцев (1), стенка которого выстлана кубическими клетками (2), в цитоплазме которого (3) видны округлые ядра (4).

3. На микропрепарате «Трахея» найти и зарисовать многорядный мерцательный эпителий (1) на внутренней поверхности органа. Определить: базальную мембрану (2); мерцательные клетки (3) с ресничками (4), ядра (5) этих клеток находятся в самом высоком ряду. Ниже всего располагаются ядра низких вставочных клеток (6), среднее положение занимают ядра (7) высоких вставочных клеток (8). Между мерцательными клетками располагаются бокаловидные клетки (9).

4. На микропрепарате «Роговица глаза» найти и зарисовать многослойный плоский неороговевающий эпителий на базальной мембране (1) которого расположен базальный слой цилиндрических клеток (2), выше расположен слой щиповатых клеток (3), затем слой поверхностных плоских клеток (4).

5. На микропрепарате «Кожа пальца» найти многослойный плоский ороговевающий эпителий в котором на базальной мембране лежит базальный слой (1) - слой цилиндрических клеток; за ним - слой щиповатых клеток (2); затем - зернистый слой (3); блестящий слой (4); роговой слой (5).

6. На микропрепарате «Мочевой пузырь» найти и зарисовать переходный эпителий, на базальной мембране которого лежит базальный слой (1), над ним - слой покровных клеток (2).

7. Зарисовать и обозначить рисунки:

VII. Контрольные вопросы.

1. Общая характеристика эпителиальной ткани.
2. Классификация эпителия.
3. Однослойный эпителий, виды, локализация, особенности строения.
4. Многослойный эпителий, виды, локализация, особенности строения.

5. Железы, строение, классификация, функция. Секреторный цикл железистой клетки.

VIII. Учебные задачи.

1. В эксперименте значительно снизилась проницаемость базальной мембраны многослойного плоского ороговевающего эпителия. Как это отразится на его жизнедеятельности?
2. На препарате секреторные клетки цилиндрической формы, верхушки их выступают в просвет. Некоторые из них разрушены. В верхушках клеток определяются секреторные гранулы. Какой тип секреции?
3. На препарате секреторный отдел железы. Обнаружено, что по мере удаления от базальной мембраны в клетках происходит постепенное накопление секрета, пикноз, утрата ядер. Разрушение клеток. Каков тип секреции?
4. Представлены два препарата. На первом препарате железа с трубчатыми концевыми отделами и неразветвленными выводными протоками; на втором железа с альвеолярными концевыми отделами и разветвленными выводными протоками. Какая из желез простая, какая сложная?

САМОСТОЯТЕЛЬНАЯ РАБОТА

I. СТУДЕНТ ДОЛЖЕН ЗНАТЬ:

| | |
|---|---|
| 1. Особенности строения эпителиальной ткани. | 1. Гистология под ред. Ю.И. Афанасьева, Н.А. Юриной. - М., 2016 г. |
| 2. Отличия однослойных эпителиев от многослойных. | 2. Методическое пособие для студентов по гистологии. Часть 1. Л.А. Акоева, Л.А. Гиреева, Л.С. Таболова и др. Владикавказ, 2021. |
| 3. Отличия многорядного эпителия от многослойного эпителия. | 3. Цитология. Л.А. Акоева, Л.А. Гиреева, Л.С. Таболова и др. Владикавказ, 2004. |
| 4. Железистый эпителий. | |

II. СТУДЕНТ ДОЛЖЕН УМЕТЬ:

1. Распознавать на микроскопическом уровне различные типы эпителиев, отличать однослойный эпителий от многослойного, многослойный эпителий от многорядного.
2. Определять тип желез, способ секреции на микроскопическом уровне.

III. Задания для подготовки к занятию:

Задание 1. Заполнить таблицу «Виды эпителия»:

| Вид эпителия | Локализация эпителия | Функция эпителия |
|--------------|----------------------|------------------|
| | | |
| | | |
| | | |
| | | |
| | | |
| | | |
| | | |
| | | |
| | | |
| | | |

Задание 2. Заполнить таблицу «Железы»

| | | | | |
|--|--|---------------|--|--|
| | | Железы | | |
|--|--|---------------|--|--|

| Части желез | Простые | Сложные | Разветвленные | Неразветвленные |
|--|---------|---------|---------------|-----------------|
| Выводной проток ветвится | | | | |
| Выводной проток не ветвится | | | | |
| В проток открываются один концевой отдел | | | | |

Задание 3. Дополните недостающие сведения.

Отличием экзокринных и эндокринных желез является.....

Задание 4. Составьте 2-3 тестовых задания по образцу.

Базальная мембрана:

1. содержит коллаген 4 типа
2. образуется за счет эпителия
3. служит для прикрепления эпителия к подлежащим тканям
4. является барьером для кровеносных сосудов и нервных волокон

IV. Вопросы для самоконтроля:

1. Понятие и функции эпителия. Классификация эпителия.
2. Структурные особенности строения эпителиальных тканей.
3. Однослойный и многослойный эпителий, виды, особенности строения, локализация.
4. Опишите фазы секреторного цикла железистых клеток.
5. Отличия эндокринных желез от экзокринных.

ПРОВЕРЬ СЕБЯ:

ВЫБЕРИТЕ ОДИН ПРАВИЛЬНЫЙ ОТВЕТ

1. Какой эпителий называется переходным?

- а. Превращающийся из однослойного в многослойный.
- б. Превращающийся из плоского в призматический.
- в. Превращающийся из неороговевающего в ороговевающий.
- г. Превращающийся из нежелезистого в железистый.
- д. Изменяющий расположение слоев клеток при растяжении и сжатии.

2. Как можно морфологически охарактеризовать мезотелий?

- а. Однослойный призматический эпителий.
- б. Однослойный многорядный эпителий.
- в. Однослойный плоский эпителий.
- г. Многослойный эпителий.

3. Какие экзокринные железы называются сложными?

- а. Многоклеточные.
- б. С разветвленными концевыми отделами.
- в. С альвеолярно-трубчатыми концевыми отделами.
- г. С трубчатыми концевыми отделами.
- д. С разветвленным выводным протоком.

4. Какой тип секреции называется мерокриновым?

- а. Секрет выделяется без разрушения glanduloцитов.
- б. Секрет выделяется с полным разрушением glanduloцитов.
- в. Секрет выделяется с разрушением микроворсинок glanduloцитов.
- г. Секрет выделяется с разрушением верхушек glanduloцитов.

5. Какой тип секреции называется голокриновым?

- а. Секрет выделяется без разрушения glanduloцитов.
- б. Секрет выделяется с полным разрушением glanduloцитов.
- в. Секрет выделяется с разрушением микроворсинок glanduloцитов.

г. Секрет выделяется с разрушением верхушек glanduloцитов.

6. Клетки каких слоёв делятся в многослойном ороговевающем эпителии:

- а. Зернистого.
- б. Шиповатого.
- в. Блестящего.
- г. Базального.
- д. Рогового.

ВЫБЕРИТЕ, ПРИ КАКОМ УСЛОВИИ ВЕРНО ДАННОЕ УТВЕРЖДЕНИЕ

7. Какие перечисленные гистоморфологические признаки характерны для эпителиальных тканей?

- а. Пограничное положение.
- б. Пласт клеток.
- в. Полярная дифференцировка.
- г. Наличие сократительных структур.
- д. Отсутствие гемокапилляров.
- е. Содержат большое количество межклеточного вещества.

8. Какие эпителии входят в группу многослойных, согласно морфофункциональной классификации?

- а. Однорядный.
- б. Ороговевающий.
- в. Многорядный.
- г. Переходный.
- д. Неороговевающий.

9. Какие клетки входят в состав многорядного реснитчатого эпителия дыхательных путей?

- а. Реснитчатые.
- б. Бокаловидные.
- в. Шиповатые.
- г. Короткие вставочные.
- д. Плоские.

10. Какие из перечисленных признаков характерны для эндокринных желез?

- а. Их секрет поступает в кровь.
- б. Их секрет поступает на поверхность эпителия кожи.
- в. Имеется выводной проток
- г. Выводной проток отсутствует.
- д. Их секрет поступает во внутреннюю среду организма.

Ответы:

| | | | | | | | | |
|----|-------|----|------|---|------|---|------|---|
| 1. | 2. | в | 3. | д | 4. | а | 5. | б |
| б. | 7. | а, | 8. | б | 9. | а | 10. | а |
| | б,в,д | | ,г,д | | ,б,г | | ,г,д | |

ТЕМА: КРОВЬ. ЛИМФА.

I. Мотивационная характеристика темы.

В медицинской практике анализ крови играет большую роль. При клинических анализах исследуют химический состав крови, определяют количество эритроцитов, лейкоцитов, гемоглобина, скорость оседания эритроцитов. У здорового человека форменные элементы крови находятся в определенных количественных соотношениях, изменяющихся у различных возрастных групп. Изменение количественных соотношений, появление форменных элементов на разных стадиях развития, указывает на патологическое состояние организма.

II. Целевые задачи.

1. Изучить современное представление о системе крови.
2. Усвоить различия в гемато- и лейкограмме, знать лейкоцитарную формулу.
3. Уяснить современное представление об участии Т и В лимфоцитов в иммунной реакции организма.
4. Научиться в мазке крови определять форменные элементы.

III. Необходимый исходный уровень знаний.

а) из предшествующих тем

1. Строение клетки, разнообразие формы ядер.
2. Окраска клеточных структур

б) из текущего занятия

1. Морфофункциональная характеристика крови
2. Представление о гемограмме
3. Представление о лейкоцитарной формуле.

IV. Объекты изучения.

а) микропрепараты

1. Мазок крови человека (окраска по методу Романовского)
2. Мазок крови лягушки (окраска по методу Романовского)

б) электроннограммы.

№№ 79,80,81,82,85,86,87,89,101.

V. Информационная часть.

Кровь - внутренняя среда организма, состоящая из клеток (форменных элементов) и межклеточного вещества (плазмы крови).

Форменные элементы крови занимают объем 40-45%. Среди форменных элементов выделяют: эритроциты, лейкоциты, тромбоциты.

Эритроциты- безъядерные клетки, двояковогнутой формы, утратившие в процессе онтогенеза ядро и большинство органелл. Количество эритроцитов у взрослого мужчины от $3,9 \cdot 10^{12}$ до $5,5 \cdot 10^{12}$ в 1 л, а у женщин – от $3,7 \cdot 10^{12}$ до $4,9 \cdot 10^{12}$ в 1л. Основная функция эритроцитов – транспортировка кислорода и углекислого газа, т.е. обеспечение дыхательной функции. Эта функция обеспечивается гемоглобином (сложным белком, имеющим в своем составе железо). В эритроцитах содержится около 60% воды и 33% гемоглобина. У человека содержится два типа гемоглобина – Hb A(характерен для взрослых), Hb F (характерен для эмбрионов). Наряду со зрелыми эритроцитами в нормальной крови содержится 1-5% молодых форм, бедных гемоглобином. Их называют ретикулоцитами. Продолжительность жизни эритроцитов - 120 дней. При старении эритроцитов отмечается уменьшение активности ферментов, отмечается нарушение газообменной функции из-за уменьшения способности к восстановлению метгемоглобина в гемоглобин.

Лейкоциты – белые кровяные клетки, шаровидной формы. У взрослого человека $3,8 \cdot 10^9$ – $9,0 \cdot 10^9$ в 1 л крови. Лейкоциты способны к активному перемещению, при этом у них может резко изменяться форма тела и ядра. Током крови лейкоциты разносятся по всему организму, выселяются в ткани и органы, где и проявляют наибольшую активность. Определенные типы лейкоцитов участвуют в защитной функции, обеспечивая фагоцитоз микробов, инородных веществ и продуктов распада клеток, а также участвуют в формировании клеточного и гуморального иммунитета.

Лейкоциты бывают: **гранулоциты** (в цитоплазме содержатся гранулы определенных веществ) и **агранулоциты** (цитоплазма гранул не имеет). К гранулоцитам относятся: нейтрофилы, эозинофилы, базофилы, к агранулоцитам – лимфоциты и моноциты.

Нейтрофилы – округлой формы клетки, их диаметр – 7-9 мкм. Количество достигает 65-75% от общего количества лейкоцитов. Цитоплазма клетки слабо оксифильна, в ней содержится мелкая розово-фиолетовая зернистость. Различают два основных типа гранул – азурофильные и нейтрофильные. Эти гранулы содержат гидролитические и протеолитические ферменты. Зрелые нейтрофилы имеют сегментированные ядра, состоящие из 3-5 долек, связанные тонкими перемычками. Это *сегментоядерные нейтрофилы*, их 60-65%. Меньше содержится *палочкоядерных нейтрофилов* (3-5%), ядра которых имеют форму палочки или подковы. Еще реже встречаются *юные нейтрофилы* (0,5-1%) с бобовидными ядрами. В ядрах большинства нейтрофилов женщин имеется околядерные придатки, в которых заключена одна X –хромосома, поэтому его называют *половым хроматином*. Основная функция клеток – фагоцитоз. Продолжительность жизни нейтрофилов около 8 суток, при этом в кровяном русле они находятся 8-12 часов, а далее – в соединительной ткани проявляется их максимальная активность.

Эозинофилы – крупные клетки диаметром 9-10 мкм. Количество их в крови колеблется в пределах 1-5 % от общего числа лейкоцитов. В цитоплазме содержатся крупные оксифильные гранулы, содержащие кислую фосфатазу. Ядро состоит из двух сегментов, соединенных перемычкой. Эозинофилы способны к фагоцитозу, принимают участие в защитных реакциях организма на чужеродный белок, в аллергических и анафилактических реакциях. Время нахождения

эозинофилов в кровяном русле –3-8 часов, в последующем они мигрируют в соединительную ткань, где функционируют.

Базофилы имеют диаметр 11-12 мкм. В крови человека они составляют 0,5-1% от общего числа лейкоцитов. Цитоплазма клеток заполнена крупными базофильными гранулами, содержащими гистамин и гепарин. Ядро базофилов чаще слабодольчатое. Функция базофилов заключается в метаболизме гистамина и гепарина. Они принимают участие в регуляции процессов свертывания крови и проницаемости сосудов, участвуют в аллергических реакциях.

Лимфоциты составляют 20-35 %. Диаметр от 4,5 – 10 мкм. Морфологически лимфоциты подразделяют на малые светлые, малые темные, средние, плазмоциты. По путям дифференцировки и роли в становлении защитных реакций выделены два основных вида – Т- и В лимфоциты. Т-лимфоциты обеспечивают реакции клеточного иммунитета и регуляцию гуморального иммунитета. В популяции Т-лимфоцитов выявлены Т-лимфоциты киллеры (являются эффекторными клетками клеточного иммунитета), Т-хелперы, Т-супрессоры, Т-супрессоры (оказывающие регулирующее влияние на В-лимфоциты), Т-памяти. В-лимфоциты обеспечивают гуморальный иммунитет.

Моноциты – немного крупнее других лейкоцитов (9-12 мкм), в крови их количество составляет 6-8% от общего числа лейкоцитов. Ядро бобовидной формы, цитоплазма базофильна. Время пребывания моноцитов в крови варьирует от 1,5 до 3 дней. Моноциты относятся к макрофагической системе. Моноциты, выселяющиеся в ткани, превращаются в макрофаги, при этом у них появляется большое количество фаголизосом.

Тромбоциты- мельчайшие бесцветные тельца, округлой, овальной, веретенообразной формы. Они представляют собой отделившиеся безъядерные фрагменты цитоплазмы клеток мегакариоцитов, размером 2-3 мкм. Их количество в 1л крови колеблется от $200 \cdot 10^9$ до $300 \cdot 10^9$. Каждая пластинка состоит из *гиаломера*, являющегося основой пластинки и *грануломера*- зернышек, образующих скопление в центре пластинки или разбросанных по гиаломеру. При окрашивании по методу Романовского-Гимза различают 5 видов кровяных пластинок: юные, зрелые, старые, дегенеративные, гигантские. Тромбоциты принимают участие в процессе свертывания крови. Продолжительность жизни кровяных пластинок- 5-8 дней.

Гемограмма - это количественное соотношение форменных элементов крови.

Лейкоцитарная формула – это процентное соотношение лейкоцитов.

VI. Учебные задания.

1. На микропрепарате «Мазок крови человека» найти на большом увеличении большое количество эритроцитов(1)- безъядерных клеток красного цвета. В поле зрения можно обнаружить крупные клетки с сегментированным ядром (3-4 сегмента), цитоплазма которых содержит мелкую пылевидную зернистость красного цвета - нейтрофилы (2): реже встречаются лимфоциты (3) - мелкие клетки, ядро занимает большую часть, интенсивно окрашены основными красителями, цитоплазма в виде узкого ободка на периферии.

Значительно реже встречаются остальные форменные элементы крови:

эозинофилы (4) - крупные клетки, ядро сегментировано (2 сегмента, соединенных перемычкой), красная крупная зернистость; базофилы (5) – крупные клетки, ядро S-образной формы, слабо сегментировано, в цитоплазме мелкая и крупная базофильная зернистость; моноциты (6) - самые крупные клетки крови, имеющие ядро бобовидной формы, базофильную цитоплазму; тромбоциты (7) - базофильные тельца с зернистостью в центре.

Пользуясь аудиторными таблицами зарисовать форменные элементы крови.

2. Рассмотреть и сравнить препарат «Мазок крови лягушки» и «Мазок крови человека».

3. Заполните таблицу.

| Форменные элементы - название | Рисунок клетки | Источник развития, место развития | Основная функция | Кол-во или % содержание | Характерные структурные особенности, определяемые функцией |
|-------------------------------|----------------|-----------------------------------|------------------|-------------------------|--|
| | | | | | |

VII. Контрольные вопросы.

1. Общая характеристика крови и лимфы как тканей (развитие, строение, функция, способность к регенерации).
2. Классификация форменных элементов крови.
3. Понятие о гемограмме и лейкоцитарной формуле.
4. Морфологическая характеристика форменных элементов крови.
5. Современное представление о системе мононуклеарных фагоцитов и участие Т и В - лимфоцитов в клеточном и гуморальном иммунитете.

VIII. Учебные задачи.

1. В организме в результате трансформации возникла популяция раковых клеток. Какие клетки крови обнаружат и начнут атаковать уклонившиеся от нормального развития клетки? Как называется это явление?
2. У ребёнка диагностирована глистная инвазия. Какие изменения в лейкоцитарной формуле следует ожидать?
3. При повреждении кожных покровов наблюдалось более длительное, чем в норме кровотечение раневой поверхности. Недостаток каких форменных элементов крови может обуславливать удлинение времени кровотечения? Какой фермент этих форменных элементов принимает участие в процессе свёртывания крови?
4. Первая половина беременности у некоторых женщин осложняется токсикозом, который развивается в ответ на поступление в кровь женщины метаболитов плода. Какие клетки крови будут реагировать на эти токсические продукты? Как будет изменяться содержание этих клеток в крови и почему?
5. Люди с низкой культурой нередко делают татуировки - подкожно вводят краску, которая не разрушается в организме. Поэтому рисунок на коже человека сохраняется на всю жизнь. Какие клетки крови, покидая сосуды, поглощают эту краску? Как называется тканевая форма существования этих клеток? Как называется процесс поглощения красителя?
6. В судебной практике на месте преступления были обнаружены следы крови преступника. Судебная экспертиза дала заключение, что преступление совершено женщиной. Какие клетки были подвергнуты анализу? Какой морфологический признак в этих клетках позволил идентифицировать пол преступника?
7. У большинства людей эритроциты содержат антиген, который называется резус-фактор. У некоторых людей этот антиген отсутствует, поэтому их кровь является резус-отрицательной. Если по недосмотру человеку с резус –отрицательной кровью перелить кровь резус-положительного донора, то его эритроциты подвергнутся гемолизу в организме реципиента. Какая разновидность клеток иммунной защиты реципиента будет активизироваться при таком переливании крови? В какую клеточную популяцию они трансформируются под влиянием резус-антигена? Какой продукт новообразованной популяции будет играть главную роль в реакции гемолиза эритроцитов?
8. Больному по ошибке ввели гипотонический раствор. Какие изменения могут произойти с эритроцитами крови?
9. Известно, что плазматическая клетка вырабатывает специфические антитела на данный антиген. При введении антигена количество плазматических клеток увеличивается. За счет каких клеток крови происходит увеличение числа плазмоцитов?
10. Если у человека взять на анализ кровь вскоре после выполнения тяжелой физической работы, то гемограмма будет отличаться от нормальной. Количество каких форменных элементов в связи с этим изменится в крови и каким образом?

САМОСТОЯТЕЛЬНАЯ РАБОТА

I. СТУДЕНТ ДОЛЖЕН ЗНАТЬ:

| | |
|--|--|
| 1. Общая характеристика крови и лимфы как тканей 2. Классификация форменных элементов крови. Понятие о гемограмме и лейкоцитарной формуле, их значение в клинике 3. Морфологическая характеристика и функциональное значение эритроцитов, лейкоцитов и тромбоцитов 4. Современное представление о системе мононуклеарных фагоцитов и участии Т- и В- | 1. Гистология под ред. Ю.И. Афанасьева, Н.А. Юриной. - М., 2016 г. 2. Гистология: учебник / Под ред. Э.Г. Улумбекова, Ю.А. Чельшева. – 2-е изд., перераб. и доп. – М.: ГЭОТАР-МЕД, 2009 3. Методическое пособие для студентов по гистологии. Часть 1. Л.А. Акоева, Л.А. Гиреева, Л.С. Таболова и др. Владикавказ, 2021. 4. Возрастная гистология. Кровь. Органы кроветворения. Органы кровообращения. |
|--|--|

лимфоцитов в клеточном и гуморальном иммунитете
5.Морфофункциональная характеристика лимфы

Методическое пособие для студентов лечебного, педиатрического, медико-профилактического и стоматологического факультетов. Л.А Акоева., Л.А, Гиреева, Л.С. Таболова. Владикавказ, 2023.

II. СТУДЕНТ ДОЛЖЕН УМЕТЬ:

При микроскопии мазков крови человека, окрашенных по методу Романовскому-Гимза, находить форменные элементы: эритроциты, нейтрофилы, базофилы, эозинофилы, лимфоциты, моноциты, тромбоциты.

III. Задания для подготовки к занятию:

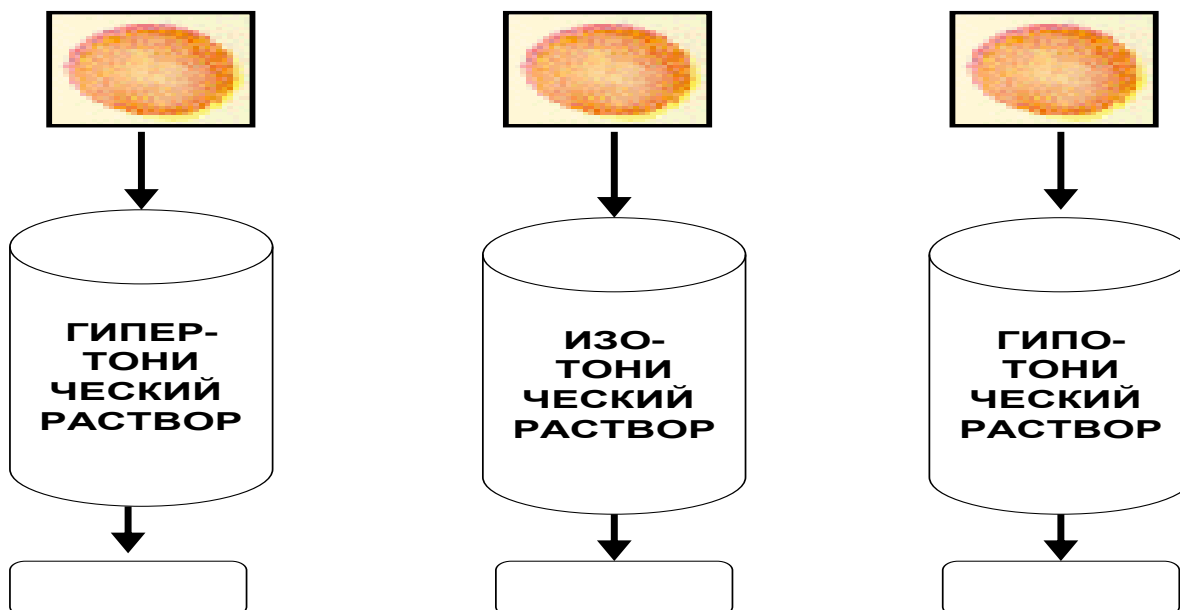
Задание 1. Заполните таблицу:

| Показатель | | Нормальные значения |
|-------------------|------------|---------------------|
| Эритроциты | у мужчин | |
| | у женщин | |
| Лейкоциты: | | |
| Гранулоциты | нейтрофилы | |
| | эозинофилы | |
| | базофилы | |
| Агранулоциты | лимфоциты | |
| | моноциты | |
| Тромбоциты | | |

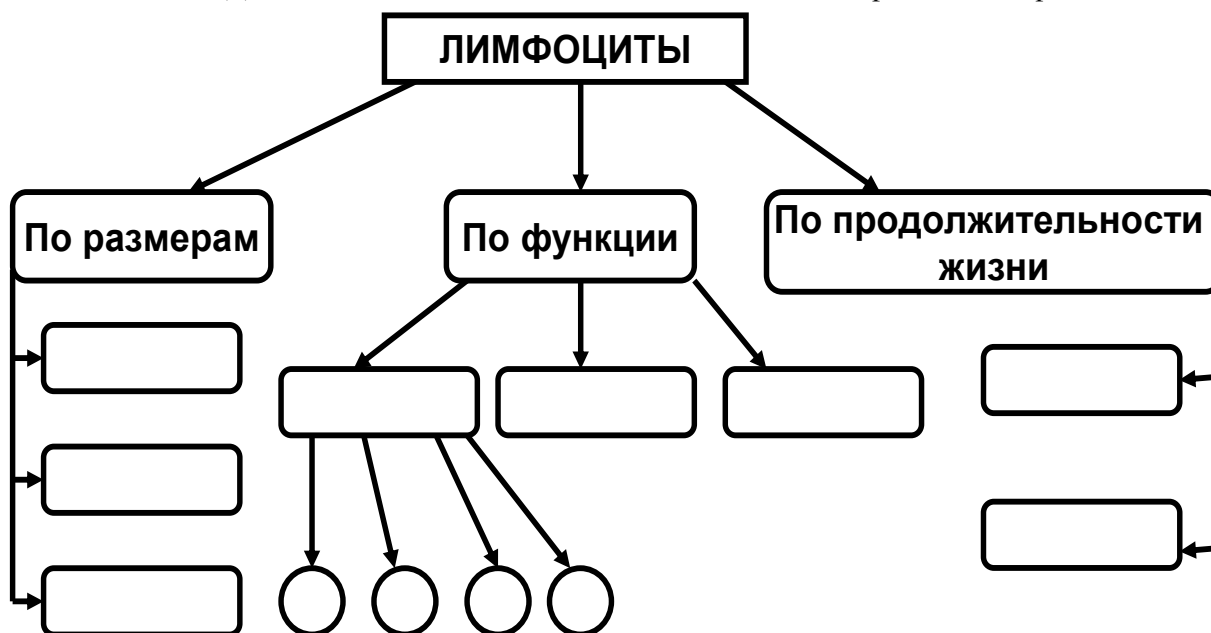
Задание 2. Допишите недостающие сведения в нижеследующем тексте:

Основная функция нейтрофилов - Он осуществляется в несколько этапов. После предварительного специфического распознавания чужеродного материала происходит инвагинация мембраны нейтрофила вокруг частицы и образование..... Далее в результате слияния фагосомы с лизосомами образуется, после чего происходит..... Для этого в фаголизосому поступают:

Задание 3. Укажите, какие изменения произойдут с эритроцитами после помещения их в соответствующие растворы:



Задание 4. Допишите недостающие сведения в схеме «Классификация лимфоцитов»



Задание 5. Составьте три тестовых задания по изучаемой теме по следующему образцу:

Функция фагоцитоза характерна следующим видам клеток:

- А) нейтрофилов
- Б) лимфоцитов
- В) эозинофилов
- Г) моноцитов
- Д) базофилов

IV. Вопросы для самоконтроля

1. Классификация форменных элементов.
2. Морфофункциональная характеристика эритроцитов.
3. Лейкоциты: общая характеристика и классификация. Понятие о лейкоцитарной формуле.
4. Морфофункциональная характеристика гранулоцитов. Состав специфических гранул.
5. Морфофункциональная характеристика лимфоцитов. Участие Т- и В-лимфоцитов в клеточном и гуморальном иммунитете.
6. Морфофункциональная характеристика моноцитов. Понятие о мононуклеарной фагоцитарной системе.
7. Тромбоциты: основные структурные компоненты и функциональное значение. Состав гранул тромбоцитов.
8. Морфофункциональная характеристика лимфы.

ПРОВЕРЬ СЕБЯ:

1. Каков источник эмбрионального развития крови?
 - а. Эктодерма.
 - б. Промежуточная мезодерма.
 - в. Мезенхима.
 - г. Внезародышевая энтодерма.
 - д. Вентральная мезодерма.
2. Какую объемную часть крови составляет плазма?
 - а. 40-45%.
 - б. 45-50%.
 - в. 55-60%.
 - г. 60-65%.
 - д. 65-70%.
3. Каково среднее количество эритроцитов у женщин?
 - а. $3,7-4,9 \times 10^{12}/л.$
 - б. $2,8-3,5 \times 10^{12}/л.$
 - в. $3,9-5,5 \times 10^{12}/л.$

г. $4,5-6 \times 10^{12}/л.$

4. Назовите лейкоциты, ответственные за синтез гистамина.

- а. Базофильный лейкоцит.
- б. Нейтрофильный лейкоцит.
- в. Лимфоцит.
- г. Эозинофильный лейкоцит.
- д. Моноцит.

5. Какой клетке принадлежит функция синтеза иммуноглобулинов?

- а. Эритроцит.
- б. Моноцит.
- в. Базофильный лейкоцит.
- г. Плазмоцит.
- д. Эозинофильный лейкоцит.
- е. Нейтрофильный лейкоцит.

6. Какова основная функция нейтрофилов?

- а. Образование антител.
- б. Фагоцитоз микроорганизмов и мелких частиц.
- в. Фагоцитоз комплекса антиген-антитело.
- г. Инактивация гистамина. Участие в аллергических и анафилактических реакциях

7. Каково процентное содержание лимфоцитов от общего количества лейкоцитов?

- а. 65-75%.
- б. 1-5%.
- в. 0,5-1%.
- г. 2-8%.
- д. 18-38%.

8. Каково среднее общее количество тромбоцитов у взрослого здорового человека?

- а. $6,0-8,0 \times 10^9/л.$
- б. $10,0-30,0 \times 10^9/л.$
- в. $4,0-9,0 \times 10^9/л.$
- г. $3,9-5,5 \times 10^{12}/л.$
- д. $200-300 \times 10^9/л.$

9. Что содержится в эритроците здорового человека?

- а. Гепарин.
- б. Серотонин.
- в. Миоглобин.
- г. Гемоглобин.
- д. Карбоксигемоглобин.

10. Состав гемоглобина в эритроцитах взрослого?

- а. Hb A - 98%.
- б. Hb F - 70%.
- в. Hb A - 30%.
- г. Hb F - 2%.

Ответы:

| | | | | | | | | | |
|----|---|----|---|----|---|----|---|-----|-----|
| 1. | в | 2. | в | 3. | а | 4. | а | 5. | г |
| б. | в | 7. | д | 8. | д | 9. | г | 10. | а,г |

ТЕМА: СОБСТВЕННО СОЕДИНИТЕЛЬНАЯ ТКАНЬ.

I. Мотивационная характеристика темы.

Знание структуры и функций различных видов соединительной ткани, входящих в состав большинства органов, образующих строму и сопровождающих кровеносные сосуды, необходимо для понимания основных процессов жизнедеятельности здорового организма, т.к. соединительная ткань принимает активное участие в метаболических процессах, в поддержании гомеостаза и архитектонике органов.

II. Целевые задачи.

1. Изучить морфологические особенности и способности к регенерации группы собственно соединительных тканей.
2. Научиться распознавать и характеризовать различные виды соединительных тканей.

3. Уяснить значение реактивных свойств соединительной ткани и мононуклеарной системы фагоцитов для организма.
4. Объяснить участие соединительной ткани в создании внутренней среды организма и выполнении основных функций – трофической, механической, защитной, пластической.

III. Необходимый исходный уровень знаний.

а) из предшествующих тем

1. Соотношение клеток и межклеточного вещества в тканях.
2. Физико-химическое состояние межклеточного вещества.
3. Строение клетки.

б) из текущей темы

1. Морфофункциональная характеристика соединительной ткани.
2. Классификация соединительной ткани.
3. Строение и локализация различных видов соединительной ткани.

IV. Объекты изучения.

а) микропрепараты

1. Сухожилие (окраска гематоксилин-эозин)
2. Кожа пальца (окраска гематоксилин-эозин)
3. Сальник человека (окраска суданом III)
4. Лимфатический узел (окраска гематоксилин-эозин)

V. Информационная часть.

Соединительные ткани – это группа тканей, обладающих некоторыми общими свойствами и развивающихся из единого источника – мезенхимы.

Соединительные ткани характеризуются разнообразием клеток и хорошо развитым межклеточным веществом, состоящим из волокон и основного аморфного вещества. Физико-химические особенности межклеточного вещества и строение его в значительной мере определяют функциональное значение разновидностей соединительной ткани. Соединительные ткани подразделяются на собственно соединительную ткань и скелетные ткани. Собственно соединительные ткани подразделяются на **волокнистые соединительные ткани и ткани со специальными свойствами**. Волокнистые соединительные ткани подразделяются на **рыхлую неоформленную и плотную оформленную и неоформленную соединительные ткани**.

Рыхлая соединительная ткань встречается во всех органах, образуя их строму и сопровождает кровеносные и лимфатические сосуды. В своем составе имеет клетки и межклеточное вещество.

Клетки соединительной ткани многообразны. Среди них встречаются фибробласты, макрофаги, плазмциты, тучные клетки, адипоциты, пигментоциты, адвентициальные клетки, а также мигрировавшие сюда из крови лейкоциты.

Межклеточное вещество соединительной ткани состоит из коллагеновых, эластических, ретикулярных волокон, а также основного вещества. Коллагеновые волокна – прочные, плохо растяжимые, в своем составе имеют фибриллярный белок коллаген, который синтезируется на ЭПС фибробластов. Ретикулярные волокна относятся к типу коллагеновых, т.к. в их состав входит белок коллаген и повышенное количество углеводов. Ретикулярные волокна тоньше коллагеновых, имеют слабовыраженную поперечную исчерченность. Они хорошо выявляются при импрегнации солями азотнокислого серебра, и поэтому эти волокна еще называют аргирофильными. Локализуются преимущественно в кровеносных органах, составляя их строму.

Эластические волокна хорошо растяжимы, непечные на разрыв. Локализуются прежде всего в органах, которые постоянно изменяют свой объем (легких, сосудах, связках и др.). В своем составе содержат фибриллярный белок эластин. Основное вещество – студнеобразная гидрофильная среда, состоящая из воды, сульфатированных гликозаминогликанов хондроитинсерной кислоты, протеогликанов, гиалуроновая кислота, минеральные вещества. Физико-химическое состояние межклеточного вещества в значительной мере определяет функциональные особенности соединительной ткани.

Рыхлая волокнистая соединительная ткань характеризуется незначительным количеством беспорядочно расположенных волокон, с преобладанием основного вещества и клеточных компонентов. Плотная волокнистая соединительная ткань характеризуется относительно большим количеством плотно расположенных волокон и незначительным количеством клеточных элементов и основного аморфного вещества между ними. Плотная неоформленная соединительная ткань характеризуется не упорядоченным расположением волокон. Она образует капсулы, надхрящницу,

надкостницу, сетчатый слой дермы кожи. В плотной оформленной соединительной ткани волокна расположены строго упорядочено. Она встречается в сухожилиях, связках, мембранах, фасциях.

К **соединительным тканям со специальными свойствами** относят ретикулярную, жировую, пигментную и слизистую. Эти ткани характеризуются преобладанием однородных клеток. Ретикулярная ткань состоит из ретикулярных клеток и волокон. Эта ткань образует строму кровеносных органов и микроокружение для развивающихся в них клеток крови, осуществляет фагоцитоз антигенов. Жировая ткань состоит из скопления жировых клеток и подразделяется на две разновидности: белую и бурую жировую ткань. Белая жировая ткань широко распространена в организме и выполняет следующие функции: 1) депо энергии и воды; 2) депо жирорастворимых витаминов; 3) механическая защита органов. Бурая жировая ткань встречается только у новорожденных детей (за грудиной, в области лопаток, на шее). В цитоплазме бурых жировых клеток содержится большое количество мелких липосом. Ядро расположено в центре клетки. В цитоплазме также содержится большое количество митохондрий, содержащих цитохромы, которые и придают ей бурый цвет. Окислительные процессы в бурых жировых клетках протекают в 20 раз интенсивнее, чем в белых. Основная функция бурой жировой ткани заключается в теплообразовании. Слизистая соединительная ткань встречается только в эмбриональном периоде в провизорных органах, и прежде всего – в составе пупочного канатика («вартонов студень»). Состоит из межклеточного вещества, в котором локализируются фибробластоподобные клетки, синтезирующие муцин. Пигментная соединительная ткань представляет собой участки ткани, в которых содержится скопление меланоцитов: область сосков, анального отверстия, сосудистая оболочка глаза и др.

VI. Учебные задания.

1. На микропрепарате «Сухожилие» найти и зарисовать на большом увеличении коллагеновые пучки первого порядка (1), между которыми залегают сухожильные клетки (фиброциты) - (2); они объединены в более крупные коллагеновые пучки второго порядка (3), между которыми прослойки соединительной ткани с единичными жировыми клетками (эндотеноний) -(4).
2. На микропрепарате «Кожа пальца» найти и зарисовать скопления обезжиренных жировых клеток(1), цитоплазма (2) которых располагается на периферии клетки в виде узкого ободка; ядро (3) отеснено к периферии; разделенных тонкой прослойкой соединительной ткани (4) на дольки. В этом же препарате найти и рассмотреть плотную неоформленную соединительную ткань.
3. На микропрепарате «Сальник человека» найти и зарисовать окрашенные суданом скопления жировых клеток (1), в цитоплазме которых хорошо видны сохранные капли жирового секрета (2).
4. На микропрепарате «Лимфатический узел» найти на большом увеличении и зарисовать клетки звездчатой формы (1), ядра у которых округлой формы с умеренным количеством глыбок хроматина. Клетки, соединяясь друг с другом, образуют синцитий. Отдельные клетки синцития отделяются от общей сети и превращаются в свободные макрофаги (2). Между клетками видны ретикулиновые волокна (3) и аморфное склеивающее вещество (4).
5. Зарисовать и обозначить рисунки:

VII. Контрольные вопросы.

1. Классификация группы соединительных тканей. Вклад отечественных ученых в развитие учения о тканях (А.А. Максимов, А.А. Заварзин, В.Г. Елисеев).
2. Источники развития, строение, функциональное значение и локализация отдельных видов волокнистой соединительной ткани.
3. Клеточный состав соединительных тканей, морфологическая и функциональная характеристика клеток.
4. Межклеточное вещество соединительных тканей, морфологическая и гистохимическая характеристика. Участие фибробластов и тучных клеток в образовании межклеточного вещества.
5. Особенности строения соединительных тканей со специальными свойствами.

VIII. Учебные задачи.

1. В месте внедрения инородного тела в организме возникает воспаление с участием клеток крови и рыхлой волокнистой соединительной ткани. Какие клетки крови и соединительной ткани будут обнаружены в очаге воспаления?
2. У человека при авитаминозе в фибробластах рыхлой волокнистой соединительной ткани нарушен синтез белка тропоколлагена. Какие изменения будут отмечены в межклеточном веществе?
3. В организм человека введена живая вакцина. Какие клетки рыхлой волокнистой соединительной ткани включаются в выработку специфического иммунитета?
4. Клинический синдром Элерса-Данлоса сопровождается потерей прочности соединительной ткани (растяжение суставов, ломкость кожи, хрупкость кровеносных сосудов). Какие волокна поражаются при этом в большей степени?

IX. Темы реферативных сообщений.

1. Понятие о макрофагической или ретикулоэндотелиальной системе (РЭС). Значение работ Мечникова.
2. Физиологическая и репаративная регенерация соединительной ткани.
3. Развитие, строение и функции соединительной ткани. Строение сухожилий, связок, фиброзных мембран.

САМОСТОЯТЕЛЬНАЯ РАБОТА

I. СТУДЕНТ ДОЛЖЕН ЗНАТЬ:

| | |
|--|--|
| <ol style="list-style-type: none"> 1. Общую характеристику группы соединительных тканей 2. Классификацию соединительных тканей. Клеточный состав соединительных тканей, морфологическую и функциональную характеристику клеток 3. Межклеточное вещество соединительных тканей, морфологическую и гистохимическую характеристику 4. Строение, функциональное значение и локализацию рыхлой волокнистой соединительной ткани. 5. Строение, функциональное значение и локализацию плотной волокнистой соединительной ткани 6. Особенности строения соединительных тканей со специальными свойствами | <p>1. Гистология: учебник / Под ред. Ю.И.Афанасьева, Н.А.Юриной. – 5-е изд., перераб. и доп. – М.: Медицина, 2016.</p> <p>2. Гистология: учебник / Под ред. Э.Г.Улумбекова, Ю.А.Чельшева. – 2-е изд., перераб. и доп. – М.: ГЭОТАР-МЕД, 2009.</p> <p>3. Методическое пособие для студентов по гистологии. Часть 1. Л.А. Акоева, Л.А. Гиреева, Л.С. Таболова и др. Владикавказ, 2021.</p> |
|--|--|

II. СТУДЕНТ ДОЛЖЕН УМЕТЬ:

Определять на микроскопическом уровне основные структурные компоненты волокнистых соединительных тканей и тканей со специальными свойствами

III. Задания для подготовки к занятию:

Задание 1. Заполните таблицу: «Типы волокон соединительной ткани»

| | Коллагеновые | Эластические | Ретикулярные |
|----------------------------------|--------------|--------------|--------------|
| Преимущественная локализация | | | |
| Диаметр | | | |
| Основные структурные компоненты | | | |
| Наличие поперечной исчерченности | | | |
| Степень растяжимости | | | |
| Степень прочности | | | |

Задание 2. Заполните таблицу «Ткани со специальными свойствами»:

| | Локализация | Клеточный состав | Особенности межклеточного вещества | Функции |
|--|-------------|------------------|------------------------------------|---------|
| | | | | |

| | | | | |
|--------------|--|--|--|--|
| Ретикулярная | | | | |
| Слизистая | | | | |
| Пигментная | | | | |

Задание 3. Заполните таблицу «Сравнительная характеристика типов жировых тканей»:

| | Белая жировая ткань | Бурая жировая ткань |
|--|---------------------|---------------------|
| Локализация | | |
| Расположение ядра | | |
| Количество и расположение жировых капель | | |
| Количество митохондрий | | |
| Функции | | |

Задание 4. Составьте 2-3 тестовых задания по образцу.

Сухожилие содержит:

- А) миофибробласты
- Б) параллельно расположенные пучки эластических волокон
- В) фиброциты
- Г) прослойки плотной волокнистой соединительной ткани

Д) небольшое количество основного аморфного вещества

IV. Вопросы для самоконтроля:

1. Классификация соединительных тканей.
2. Особенности микроскопического строения рыхлой волокнистой соединительной ткани.
Основные диффероны клеток.
3. Строение и функции основных типов фибробластов.
4. Особенности микро- и ультраструктуры макрофагов.
5. Морфофункциональная характеристика тучных клеток.
6. Особенности строения плазмочитов. Роль в процессах иммуногенеза.
7. Микроскопическое строение и химический состав волокон соединительной ткани.
8. Состав аморфного вещества соединительной ткани.
9. Особенности микроскопического строения плотной волокнистой соединительной ткани.
10. Строение соединительных тканей со специальными свойствами.

ПРОВЕРЬ СЕБЯ:

1. Укажите основные признаки рыхлой волокнистой соединительной ткани:

- а. Многообразие клеток, преобладание основного вещества, неупорядоченность волокон.
- б. Однообразие клеток, преобладание упорядоченных волокон.
- в. Однообразие клеток, преобладание основного вещества, упорядоченность волокон.
- г. Многообразие клеток, преобладание неупорядоченных волокон.

2. Назовите общие морфофункциональные признаки собственно соединительных тканей:

- а. Клетки образуют пласт.
- б. Развиваются из мезенхимы.
- в. Развиваются из энтодермы.
- г. Большое количество межклеточного вещества.
- д. Содержат волокна.

3. Укажите основные признаки плотных соединительных тканей:

- а. Преобладание основного вещества.
- б. Однообразие клеток.
- в. Преобладание волокон.
- г. Многообразие клеток.

4. Укажите признаки коллагеновых волокон:

- а. Содержат исчерченные протофибриллы.
- б. Анастомозируют.
- в. Не анастомозируют.
- г. Толстые (1-10 мкм), образуют пучки.
- д. Обладают высокой эластичностью.

5. В состав каких органов входит плотная оформленная волокнистая соединительная ткань?

- а. Скелетные мышцы.
- б. Кожа.
- в. Связки.
- г. Сухожилия.
- д. Фасции и апоневрозы.
- е. Кроветворные органы.

6. В состав каких органов входит ретикулярная ткань?

- а. Сухожилия.
- б. Органы кроветворения и иммуногенеза.
- в. Кожа.
- г. Скелетные мышцы.
- д. Сосуды.

7. Определите черты (признаки) микроскопического строения плазматических клеток:

- а. В цитоплазме содержатся метахроматические гранулы.
- б. Цитоплазма интенсивно базофильна.
- в. Ядро располагается эксцентрично.
- г. Глыбки гетерохроматина в ядре располагаются радиально ("как спицы в колесе").
- д. Хорошо развита гранулярная эндоплазматическая сеть.
- е. В цитоплазме много лизосом.

8. Рыхлая волокнистая соединительная ткань:

- а. Сопровождает кровеносные сосуды.
- б. Образует фасции и апоневрозы.
- в. Располагается под базальной мембраной эпителия, обеспечивая его питание.
- г. Формирует строму многих органов.

9. Бурая жировая ткань.

- а. Присутствует у новорожденных.
- б. Клетки оплетены гемокапиллярами.
- в. В цитоплазме клеток много митохондрий.
- г. Цвет ткани определяют цитохромы митохондрий.
- д. Цитоплазма заполнена одной большой каплей жира.

10. Выберите клетки, наиболее активно участвующие в фагоцитозе:

- а. Нейтрофилы.
- б. Лимфоциты.
- в. Макрофаги.
- г. Базофилы.

Ответы:

| | | | | |
|----|----------------|--------------|----------------|--------------|
| 1. | 2. б ,Г,Д | 3. б ,В | 4. а ,В,Г | 5. в ,Г,Д |
| 6. | 7. б ,В,Г,Д | 8. а ,В,Г | 9. а ,б,В,Г | 10. а ,В |

ТЕМА: СКЕЛЕТНЫЕ ТКАНИ.

I. Мотивационная характеристика темы.

Хрящевая и костная ткани – опорные ткани организма, составляющие скелет. Камбиальные элементы хрящевой и костной тканей участвуют в процессе роста и регенерации указанных тканей, что большое значение имеет при переломах. Разнообразные факторы (внешние и внутренние) могут влиять на правильное формирование скелета в эмбриогенезе и постнатальном периоде.

II. Целевые задачи.

1. Показать знания общих признаков строения скелетных соединительных тканей; а также строение хряща и кости как органов.
2. Уяснить сущность и гистологическую характеристику процессов хондрогенеза и остеогенеза.

III. Необходимый исходный уровень знаний

а) из предшествующих тем

1. Строение клетки
 2. Состав межклеточного вещества
- б) из текущей темы
1. Классификация и источник развития скелетных тканей.
 2. Особенности структурной организации хрящевых и костных тканей.
 3. Способы гистогенеза хрящевой и костной тканей.

IV. Объекты изучения.

а) микропрепараты

1. Гиалиновый хрящ (окраска гематоксилин-эозин)
2. Эластический хрящ (окраска орсеином)
3. Волокнистый хрящ (окраска гематоксилин-эозин)
4. Пластинчатая костная ткань (окраска по методу Шморля)

V. Информационная часть.

К скелетным тканям относят хрящевые и костные ткани. Они состоят из клеток и межклеточного вещества. Клетки хрящевой ткани-хондробласты и хондроциты. *Хондробласты* – молодые, уплощенные клетки, способные к пролиферации и синтезу межклеточного вещества хряща. *Хондроциты*- основной вид клеток хрящевой ткани, округлой, овальной, полигональной формы. Расположены в лакунах в межклеточном веществе в одиночку или изогенными группами. Различают три типа хондроцитов в изогенных группах. В составе *межклеточного вещества* 70-80% воды, 10-15% органических веществ (белки, липиды, гликозаминогликаны, протеогликианы), 4-7% неорганических веществ. Собственно хрящевая ткань не имеет кровеносных сосудов, питательные вещества диффундируют из окружающей её надхрящницы. **Хрящевую ткань** по структурно-

функциональным особенностям строения межклеточного вещества подразделяют на: гиалиновую, эластическую, волокнистую.

Гиалиновая хрящевая ткань составляет большую часть скелета развивающегося эмбриона, у взрослого встречается в местах соединения ребер с грудиной, в гортани, в воздухоносных путях, на суставных поверхностях костей. Гиалиновая хрящевая ткань характеризуется наличием в межклеточном веществе только коллагеновых волокон. При этом коэффициент преломления волокон и аморфного вещества одинаков, и поэтому на гистологических препаратах эти волокна не видны. Хондроциты в изогенных группах располагаются в виде розеток. По физическим свойствам этот вид ткани характеризуется прозрачностью, плотностью и малой эластичностью.

Эластическая хрящевая ткань образует ушную раковину, надгортанник, рожковидные и клиновидные хрящи гортани. Эластическая хрящевая ткань характеризуется наличием в межклеточном веществе как коллагеновых, так и эластических волокон. При этом коэффициент преломления эластических волокон отличается от коэффициента преломления аморфного вещества, и поэтому эластические волокна хорошо видны в гистологических препаратах. Кроме того, в ней меньше липидов, гликогена, и хондроитинсульфатов, чем в гиалиновом хряще. Хондроциты в изогенных группах располагаются в виде столбиков или колонок. По физическим свойствам эластическая хрящевая ткань эластична, менее плотна и менее прозрачна, чем гиалиновая хрящевая ткань. В свежем состоянии имеет желтоватый свет.

Волокнистая хрящевая ткань встречается в межпозвоночных дисках, в полуподвижных соединениях, в местах перехода волокнистой соединительной ткани в гиалиновый хрящ. Волокнистая хрящевая ткань характеризуется содержанием в межклеточном веществе мощных пучков из параллельно расположенных коллагеновых волокон. При этом хондроциты располагаются между пучками волокон в виде цепочек. По физическим свойствам ткань характеризуется высокой прочностью.

остные ткани - специализированный тип соединительной ткани с высокой минерализацией межклеточного вещества. Существуют два типа костной ткани: ретикулофиброзная и пластинчатая. Они различаются по структурным и физическим свойствам, которые обусловлены строением межклеточного вещества. Морфофункциональные свойства костной ткани меняются в зависимости от возраста, мышечной деятельности, условий питания, а также под влиянием деятельности желез внутренней секреции.

Костные ткани содержат три вида клеток: остеобласты, остециты, остеокласты. *Остеобласты* – молодые клетки, создающие костную ткань, встречаются в глубоких слоях надкостницы и местах регенерации костной ткани. *Остециты* – основные клетки костной ткани, утратившие способность делиться и продуцировать компоненты межклеточного вещества. Они расположены в лакунах, заполненных тканевой жидкостью. Обмен между остеоцитами и кровью осуществляется через тканевую жидкость. *Остеокласты* – гигантские клетки, способные разрушать обызвествленный хрящ и кость. *Межклеточное вещество* содержит 72% минеральных веществ (карбонаты, фосфаты, фториды кальция) и 28% органических веществ (белки, гликозаминогликаны, протеоглики).

Существует два типа костной ткани- ретикулофиброзная и пластинчатая. Они различаются по структурным и физическим свойствам, которые обусловлены строением межклеточного вещества. *Ретикулофиброзная (грубоволокнистая)* костная ткань встречается у зародышей, у взрослого – в местах заросших швов черепа. Она состоит из беспорядочно расположенных грубых пучков коллагеновых волокон, костных клеток - остеоцитов, расположенных в лакунах. *Пластинчатая* костная ткань состоит из костных пластинок, образованных костными клетками и минерализованным аморфным веществом с коллагеновыми волокнами, ориентированными в определенных направлениях. В диафизе различают три слоя: наружный слой общих пластинок, средний, образованный концентрически напластованными вокруг сосудов костными пластинками – остеонами и внутренний слой общих пластинок. Наружные общие пластинки не образуют полных колец вокруг диафиза, перекрываются на поверхности следующими слоями пластинок. В них залегают прободающие (фолькмановы) каналы, в которых в кость из надкостницы входят сосуды. Слой остеонов состоит из двух компонентов – остеонов и вставочных пластинок между ними. *Остеоны (гаверсовы системы)* являются структурными единицами компактного вещества трубчатой кости. Они представляют собой цилиндрические образования, состоящие из костных пластинок, как бы вставленных друг в друга. В центральном канале проходят кровеносные сосуды. Они располагаются продольно по трубчатой кости соответственно силовым и гравитационным линиям и обеспечивают выполнение опорной функции. На протяжении постнатального онтогенеза

постоянно происходит перестройка костной ткани – одни остеоны разрушаются (резорбируются), другие образуются, и поэтому всегда между остеонами находятся как остатки предшествующих остеонов вставочные пластинки. Внутренний слой общих пластинок имеет строение, аналогичное наружному, но менее выражен, а в области перехода диафиза в эпифизы общие пластинки продолжают в трабекулы. Эндост – тонкая соединительнотканная оболочка, покрывающая кость со стороны костномозговой полости.

Развитие костной ткани осуществляется как в эмбриогенезе (прямой и непрямой остеогистогенезы), так и в постэмбриональный период (при регенерации и эктопическом остеогистогенезе).

VI. Учебные задания.

1. На микропрепарате «Гиалиновый хрящ» найти и зарисовать плотную волокнистую соединительную ткань надхрящницы (1), в которой среди коллагеновых волокон (а) располагаются кровеносные сосуды (б) и молодые клетки-хондробласты (в). Под надхрящницей расположен собственно хрящ (2), состоящий из хрящевых клеток - хондроцитов (3), расположенных по одиночке или изогенными группами (4). Вокруг клеток различают базофильную (г) и ацидофильную (д) зоны. Между клетками залегает основное аморфное вещество (5).

2. На микропрепарате «Эластический хрящ» найти и зарисовать надхрящницу (1), под которой располагается собственно хрящ (2), в котором видны изогенные группы хондроцитов (3) или отдельные хондроциты (4). Среди клеток четко видны эластические волокна (5). Пространство между клетками и волокнами заполнено основным аморфным веществом (6).

3. Рассмотреть микропрепарат «Волокнистый хрящ» и найти в нем структуры, характерные для хряща.

4. На микропрепарате «Пластинчатая костная ткань» найти и зарисовать наружную надкостницу (периост) (А), в которой различают наружный адвентициальный слой (1) и внутренний волокнистый слой (2), в котором видны кровеносные сосуды (3) и молодые хрящевые клетки-остеобласты (4). Под надхрящницей располагается кость (Б), состоящая из наружных генеральных пластинок (5), гаверсовой системы - остеонов (6), вставочных пластинок (7) и внутренних генеральных пластинок (8). В остеоне (6) под большим увеличением можно увидеть канал остеона (а), вокруг которого концентрически наслаиваются костные пластинки (б). В костных пластинках можно увидеть костные лакуны с островками остеоцитов (г). Под слоем внутренних генеральных пластинок (8) расположена внутренняя надкостница - эндост (9).

5. Зарисовать и обозначить рисунки:

VII. Контрольные вопросы.

1. Общая характеристика хрящевой ткани. Классификация и топография клеток и межклеточного вещества.
2. Хрящ как орган. Строение надхрящницы и её роль в питании, росте и регенерации хряща.
3. Особенности строения и локализации различных видов хрящевой ткани.
4. Общая характеристика костной ткани. Клетки и межклеточное вещество.
5. Классификация костной ткани. Морфофункциональная характеристика различных видов костной ткани.
6. Строение трубчатой кости как органа. Гистотопография кровеносных капилляров и камбиальных элементов.

VIII. Учебные задачи.

1. У одной из линии мышей нарушен синтез хондроитинсульфата. Как влияет это нарушение на развитие хрящевой ткани?
2. При старении содержание воды в гиалиновом хряще уменьшается. Как при этом изменится упругость хряща?
3. Человеку свойственно прямохождение, в то время как орангутанг висит на ветках деревьев в самых различных позах. Отличается ли направление оссеиновых волокон в телах позвончиков человека и орангутанга?
4. Известно, что глюкокортикоидные гормоны угнетают функциональную активность хондробластов и остеобластов. Как повлияет введение больших доз глюкокортикоидов беременной самке на остеогенез в трубчатых костях эмбриона?
5. Животному с экспериментальным переломом кости введен гормон кальцитонин, стимулирующий функцию остеобластов. Как повлияет на процесс регенерации кости введение кальцитонина?
6. На препарате трубчатой кости человека отсутствует эпифизарная пластинка роста. Каков вероятный возраст человека?
7. Крысы в течение месяца находились в условиях космического полета. Как изменится содержание солей кальция в костной ткани?

8. Крысы в течение месяца подвергались физической нагрузке (бег в специальном аппарате). Как изменится прочность костной ткани конечностей?

IX. Темы реферативных сообщений.

1. Физиологическая регенерация кости.
2. Образование межклеточного вещества по данным электронной микроскопии и автордиографии.
3. Клеточное обновление.
4. Жизнь костной ткани.

САМОСТОЯТЕЛЬНАЯ РАБОТА

I. СТУДЕНТ ДОЛЖЕН ЗНАТЬ:

| | |
|---|---|
| <ol style="list-style-type: none"> 1. Общая характеристика и классификация хрящевых тканей 2. Морфофункциональная характеристика клеток хрящевой ткани 3. Особенности строения и локализации различных видов хрящевой ткани 4. Общая характеристика и классификация костных тканей 5. Морфофункциональная характеристика клеток костной ткани 6. Особенности строения и локализации различных видов костных тканей 7. Строение надхрящницы и надкостницы, их роль в процессах питания, роста и регенерации 8. Строение трубчатой кости как органа. Понятие о гаверсовых системах. | <ol style="list-style-type: none"> 1. Гистология: учебник / Под ред. Ю.И.Афанасьева, Н.А.Юриной. – 5-е изд., перераб. и доп. – М.: Медицина, 2016. 2. Гистология: учебник / Под ред. Э.Г.Улумбекова, Ю.А.Чельшева. – 2-е изд., перераб. и доп. – М.: ГЭОТАР-МЕД, 2009. 3. Методическое пособие для студентов по гистологии. Часть 1. Л.А. Акоева, Л.А. Гиреева, Л.С. Таболова и др. Владикавказ, 2021. |
|---|---|

II. СТУДЕНТ ДОЛЖЕН УМЕТЬ:

Определять на микроскопическом уровне основные структурные компоненты хрящевых и костных тканей

III. Задания для подготовки к занятию.

Задание 1. Заполните таблицу «Хрящевой дифферон»:

| Клетка | | Особенности строения | Функция |
|--------------|---------|----------------------|---------|
| Хондробласты | | | |
| Хондроциты | I тип | | |
| | II тип | | |
| | III тип | | |

Задание 2. Допишите недостающие сведения в нижеследующем тексте:

Разделившиеся хондробласты не расходятся, а образуют группы клеток, состоящие изхондроцитов. Клетки выделяют, которые имеютреакцию и придают участкам межклеточного вещества, окружающим группы клеток, значительную базофилию. Эти базофильные участки называются..... матриксом клеток. Участки, удаленные от этих групп, отличаются слабой базофилией и называютсяматриксом.

Задание 3. Заполните таблицу «Сравнительная характеристика типов хрящевой ткани»:

| | Гиалиновая | Эластическая | Волокнистая |
|------------------------------------|------------|--------------|-------------|
| Локализация | | | |
| Цвет | | | |
| Особенности межклеточного вещества | | | |
| Основные физические свойства | | | |
| Способность к обезызвлению | | | |

Задание 4. Заполните таблицу «Типы костной ткани»:

| Тип костной ткани | Локализация | Наличие пластинок | Расположение коллагеновых волокон |
|-------------------|-------------|-------------------|-----------------------------------|
| | | | |
| | | | |

Задание 5. Составьте три тестовых задания по изучаемой теме по следующему образцу:

В состав остеона входят:

А) эндост

- Б) остециты
- В) боковые пластинки
- Г) вставочные пластинки
- Д) наружные генеральные пластинки

IV. Вопросы для самоконтроля

1. Классификация скелетных тканей.
2. Общая характеристика хрящевых тканей. Хрящевой дифферон.
3. Особенности строения гиалиновой хрящевой ткани.
4. Особенности строения эластической хрящевой ткани.
5. Особенности строения волокнистой хрящевой ткани.
6. Костная ткань: общая характеристика, особенности строения и локализации.
7. Строение трубчатой кости как органа.
8. Строение надхрящницы и надкостницы, их роль в процессах питания, роста и регенерации.
9. Основные стадии хондрогистогенеза и остеогистогенеза.

ПРОВЕРЬ СЕБЯ:

1. Назовите структуры компактного вещества диафиза:

- а. Слой остеонов.
- б. Наружная система общих пластинок.
- в. Внутренняя система общих пластинок.
- г. Костные трабекулы.

2. Назовите виды костной ткани:

- а. Пластинчатая.
- б. Губчатая.
- в. Грубоволокнистая.
- г. Компактная.

3. Какие клетки (симпласты) разрушают костную ткань?

- а. Остециты.
- б. Остеобласты.
- в. Хондрокласты.
- г. Остеокласты.
- д. Фибробласты.

4. Как называется зона, окружающая хрящ снаружи и какова ее роль?

- а. Эндост.
- б. Периост.
- в. Перихондр (надхрящница).
- г. Питание хряща.

5. Для костной ткани характерна постоянная перестройка. В чем она заключается?

- а. Только в резорбции старых остеонов.
- б. Только в создании новых остеонов.
- в. В резорбции старых и создании новых остеонов.
- г. В исчезновении вставочных пластин.
- д. В увеличении толщины периоста и эндоста.

6. Какой вид хряща никогда не обызвествляется?

- а. Гиалиновый.
- б. Эластический.
- в. Волокнистый.

7. В зоне зрелого хряща присутствует все перечисленное, КРОМЕ:

- а. Основное вещество.
- б. Хондриновые волокна.
- в. Кровеносные сосуды.
- г. Изогенные группы клеток.

8. Какая костная ткань образует черепные швы?

- а. Пластинчатая.
- б. Компактная.
- в. Грубоволокнистая.
- г. Зрелая.

9. Что такое вставочные пластинки?

- а. Материал для образования остеонов.
- б. Остатки старых остеонов.
- в. Часть вновь сформированных остеонов.
- г. Компонент грубоволокнистой костной ткани.

10. Укажите предшественник остеокласта.

- а. Остеобласт.
- б. Хондробласт.
- в. Макрофаг.
- г. Моноцит, адвентициальная клетка.

Ответы:

| | | | | | | | | | |
|----|-------|----|-----|----|---|----|-----|-----|---|
| 1. | а,б,в | 2. | а,в | 3. | г | 4. | в,г | 5. | в |
| б. | б | 7. | в | 8. | в | 9. | б | 10. | г |

ТЕМА: МЫШЕЧНАЯ ТКАНЬ.

I. Мотивационная характеристика темы.

Мышечные ткани – группа тканей организма различного происхождения, объединяемых по признаку сократимости. С мышечными тканями связаны разнообразные формы движения организма и его функции: передвижение тела в пространстве, сердечные сокращения, передвижение крови по сосудам, мочеиспускание, передвижение пищевых масс по кишечнику и т.д. Биологическая природа человека такова, что она требует обязательного нормального действия всех систем и органов, в противном случае снижается их жизнедеятельность и может наступить атрофия. В первую очередь это относится к мышечной системе организма. Кроме того, мышечные ткани депонируют энергетический материал; при нарушении структуры и функции мышечных тканей возникают тяжелые заболевания. Это делает необходимым подробное изучение мышечных тканей будущим врачом.

II. Целевые задачи.

1. Изучить структурные основы механизма мышечного сокращения.
2. Уметь сопоставить микро-, ультра-, гистохимические данные с функциональным состоянием мышечных волокон.
3. Объяснить структурные и функциональные особенности различных групп мышечных тканей.

III. Необходимый исходный уровень знаний.

а) из предшествующих тем:

1. Органеллы клетки.
2. Неклеточные тканевые структуры.

б) из текущего занятия:

1. Классификация и особенности структурной организации мышечных тканей.
2. Строение скелетной и сердечной мышечных тканей.
3. Особенности строения миофибрилл как структурно-функциональной единицы мышечного волокна.
4. Строение гладкой мышечной ткани.
5. Источники развития и способы регенерации мышечных тканей.

IV. Объекты изучения.

а) микропрепараты для самостоятельного изучения:

1. Гладкая мышечная ткань в препарате «Мочевой пузырь» (окраска гематоксилин-эозином).
2. Поперечно-полосатая мышечная ткань в препарате «Язык кролика» (окраска железным гематоксилином).

V. Информационная часть.

Мышечные ткани - группа тканей организма различного происхождения, объединяемых по признаку сократимости. Существуют две группы тканей: **поперечнополосатая** (исчерченная) скелетная и сердечная и **гладкая** (неисчерченная). Сокращение мышечных тканей осуществляется за счет наличия органоидов специального значения - миофибрилл. В структуре миофибрилл имеются сократительные белки: **актин, миозин, тропонин, тропомиозин**, за счет которых и при наличии ионов Са происходит укорочение мышечного волокна. Поперечная исчерченность скелетного мышечного волокна определяется регулярным чередованием в миофибриллах, различно

преломляющих поляризованный свет участков (дисков) - светлых, **изотропных -I дисков** и темных, **анизотропных - А дисков**. Светлые диски образованы актином, темные – миозином. Белковые нити прикрепляются к **телофрагмам** и **мезофрагмам**. К телофрагмам – актиновые, к мезофрагмам – миозиновые нити. На продольном срезе телофрагмы выглядят как линии, называемые **Z-линиями**. Участок миофибриллы, расположенный между двумя телофрагмами, называется **саркомером**. Часть саркомера, занятая M-линией (мезофрагмой) и прилежащими к ней зонами, где располагаются только миозиновые нити, называется **H-зоной**. Миофибриллы окружены петлями агранулярной эндоплазматической сети (**саркоплазматический ретикулум**), в которой аккумулируются ионы кальция. На уровне телофрагм локализуются впячивания цитолеммы – поперечные трубочки, или **T-трубочки**. Канальцы саркоплазматического ретикулума достигают T-трубочек, образуя конечные (терминальные), цистерны, идут параллельно им и сопровождают каждую из трубочек. Канальцы T-системы и терминальные цистерны образуют **триады**. Вокруг миофибрилл митохондрии образуют цепочки.

Процесс сокращения – это укорочение миофибрилл в пределах саркомера. Потенциал действия распространяется по сарколемме и T-трубочкам. Ионы кальция освобождаются из саркоплазматической сети, поступают к миофибриллам, взаимодействуют с регуляторным белком тропонином, освобождая активные центры белка актина. Специализированные боковые поверхности миозина – головки миозина, используя энергию АТФ перемещают актиновые нити и приближают концы последних к M-линии.

Различают красные мышечные волокна (I тип), белые мышечные волокна (II тип) и переходные формы. Волокна I типа содержат АТФазу миозина медленного типа, СДГ высокой активности, большое содержание миоглобина и гликогена. Волокна II типа содержат АТФазу миозина быстрого типа, активность СДГ низкая, включений гликогена больше, миоглобина – меньше.

Гладкая мышечная ткань образована миоцитами веретеновидной формы. Актиновые миофиламенты расположены под углом или продольно по отношению к длинной оси клетки. Ионы кальция поступают в клетку из впячиваний образованных цитолеммой - пиноцитозных пузырьков и кавеол.

Сердечная мышечная ткань образована кардиомиоцитами. Существует несколько видов кардиомиоцитов: сократительные, проводящие, переходные (промежуточные), секреторные.

Сократительные кардиомиоциты имеют удлиненную почти цилиндрическую форму. Их концы соединяются друг с другом, составляя функциональные волокна. В области контакта находятся вставочные диски. Ядро (одно или два) расположены в центре клетки.

Регенерация мышечных тканей: а) поперечно-полосатая мускулатура имеет камбиальные клетки – миосателлитоциты; б) гладкая – компенсаторная гипертрофия гладкомышечных клеток, некоторые миоциты делятся, миофибробласты превращаются в миоциты; в) сердечная мышечная ткань не восстанавливается, т.к. дефинитивные кардиомиоциты утратили способность к митотическому делению.

VI. Учебные задания.

1. На микропрепарате «Мочевой пузырь» найти и зарисовать гладкие миоциты, имеющие в продольном сечении удлиненную веретеновидную форму - (1). В центре клетки хорошо определяется палочковидной формы ядро (2). Вокруг группы клеток имеются коллагеновые и эластические волокна (3). В поперечном сечении клетки и их ядра имеют округлую форму, хорошо видны миофибриллы, расположенные по периферии клетки в виде розовых точек (4). Между продольно и циркулярно расположенными слоями мышц видны прослойки рыхлой волокнистой соединительной ткани (5).

2. На микропрепарате «Листовидные сосочки языка» найти и зарисовать поперечнополосатые мышечные волокна (1), имеющие на продольном разрезе вид тяжелой цилиндрической формы. С поверхности мышечное волокно покрыто сарколеммой (2), под которой по периферии расположены уплощенные ядра (3). В волокнах, разрезанных по оси ядра располагаются по бокам. Поперечнополосатая мышечная ткань характеризуется продольной и поперечной исчерченностью. Продольная исчерченность объясняется наличием миофибрилл (4). Между мышечными волокнами видны прослойки соединительной ткани, называемой эндомизием (5), они связывают мышечные волокна и переходят в волокнистый остов сарколеммы. Ядра клеток эндомизия (6) отличаются от мышечных ядер вытянутой формой и большим содержанием хроматина, отчего они сильнее окрашиваются. Поперечные разрезы мышечных волокон (7) имеют округлую форму, причем

хорошо заметно периферическое расположение ядер. Поперечные срезы миофибрилл (8) имеют вид точек. Вокруг каждого волокна видны тонкие прослойки эндоплазматической сети (5).

3. Зарисовать и обозначить рисунки:

VII. Контрольные вопросы.

1. Особенности строения различных видов мышечной ткани, источники развития, локализация, классификация.
2. Поперечнополосатая мышечная ткань, структурные механизмы мышечного сокращения.
3. Что такое Т- трубочки? Каковы их взаимоотношения с эндоплазматической сетью и роль в мышечном сокращении?
4. Гладкомышечная ткань, структурные механизмы мышечного сокращения.
5. Особенности строения сердечной мышечной ткани.

VIII. Учебные задачи.

1. На электроннограмме миофибриллы диски И не обнаруживаются, телофрагмы приближены к диску А. В какой фазе функциональной активности находится мышечное волокно?
2. В эксперименте исследуется ткань, которая сокращается тонически и практически неустойчиво. Какая это ткань? Каким отделом нервной системы она иннервируется?
3. В условном эксперименте в истощенном мышечном волокне разрушили Т - систему. Изменится ли способность мышечного волокна к сокращению?
4. Ингибировано химическим веществом поступление ионов Са в саркоплазму. Как это отразится на функции мышечной ткани?
5. Крысы длительное время плавали в бассейне. При исследовании состояния их скелетных мышц обнаружено почти полное исчезновение в них гликогена, увеличение числа митохондрий и просветление их матрикса. Какая функция клетки находится в чрезвычайно напряженном

состоянии? С чем связаны указанные морфологические изменения митохондрий? Почему исчез гликоген?

6. В гладкомышечной ткани нервное волокно подходит к одной клетке, а в ответ сокращается целая группа из 8-9 клеток. Объясните, каким образом импульс достигает клеток, не имеющих контакта с нервным волокном?

7. Патологическим процессом разрушен вставочный диск между кардиомиоцитами. К чему приведет такое нарушение?

8. В результате инфаркта наступила повреждение сердечной мышцы. Какие клеточные элементы обеспечат восстановление дефекта в структуре органа?

IX. Темы реферативных сообщений.

1. Современные представления о гистофизиологии поперечно-полосатого мышечного волокна.
2. Механизм регуляции сокращения и расслабления поперечно-полосатой мышечной ткани.
3. Миозин и биологическая подвижность.
4. Структуры и функции белков сократительных систем.

САМОСТОЯТЕЛЬНАЯ РАБОТА

I. СТУДЕНТ ДОЛЖЕН ЗНАТЬ:

| | |
|--|---|
| 1. Классификация и особенности структурной организации мышечных тканей. 2. Строение скелетной и сердечной мышечных тканей. 3. Особенности строения миофибрилл как функциональной единицы мышечного волокна. 4. Строение гладкой мышечной ткани. 5. Источники развития и способы регенерации мышечных тканей. | 1. Гистология: учебник / Под ред. Ю.И.Афанасьева, Н.А.Юриной. – 5-е изд., перераб. и доп. – М.: Медицина, 2006. 2. Гистология: учебник / Под ред. Э.Г.Улумбекова, Ю.А.Чельшева. – 2-е изд., перераб. и доп. – М.: ГЭОТАР-МЕД, 2009. 3. Методическое пособие для студентов по гистологии. Часть 1. Л.А. Акоева, Л.А. Гиреева, Л.С. Таболова и др. Владикавказ, 2021. |
|--|---|

II. СТУДЕНТ ДОЛЖЕН УМЕТЬ:

1. Сопоставить микро-, ультра-, гистохимические данные с функциональным состоянием мышечных волокон.
2. Объяснить структурные и функциональные особенности различных групп мышечных тканей.

III. Задания для подготовки к занятию:

Задание № 1. Дополните недостающие сведения

Виды мышечных тканей:

- 1.
- 2.
- 3.

Поперечнополосатые мышечные ткани:

1. Структурно-функциональная единица миофибриллы -, включает в себя

Темные диски образованы.....

Светлые диски образованы.....

Z-линия это

Миозиновые протофибриллы состоят: из.....

Актиновые протофибриллы состоят: из.....

Задание № 2. Продолжите фразы и заполните таблицу. «**Типы мышечных волокон**»

| | Красные мышечные волокна (волокна I, или медленного типа) | Белые мышечные волокна (волокна II, или быстрого типа) |
|----------------------------|---|---|
| Функциональные способности | Способны к | Способны к |
| Миоглобин | а. В волокнах содержание миоглобина - б. Отсюда - цвет волокон. | а. Содержание миоглобина – Отсюда цвет волокон. |
| Гликоген | В волокнах гликогена • | Содержание гликогена - |

Задание № 3. Гладкая мышечная ткань. Продолжите фразы.

Клетки исчерченность, содержатпалочковидной формы....., расположенных

(количество) В клетке хорошо развита....., происходит синтез **компонентов** **межклеточного** **вещества** (.....)

В гладких миоцитах нет Т-трубочек, L-каналцев и терминальных цистерн, как в скелетной и сердечной тканях. Плазмолемма образует многочисленные впячивания - Эти образования участвуют в

.....

Тонкие (актиновые) миофиламенты прикрепляются к (аналогам Z-полоски),

которые

.....

Толстые (миозиновые) миофиламенты внедряются между только в

.....

Задание № 4. Сердечная мышечная ткань. Продолжите фразы.

Функциональные волокна: состоят из

.....

Границы между последними называются дисками.

Виды контактов между соседними кардиомиоцитами: десмосомы, интердигитации, **нексусы**.

.....

обеспечивают электрическую связь между кардиомиоцитами.

В области вставочных дисков в плазмолемме кардиоцитов находятся **зоны**

.....

Содержание миофибриллони занимают около **40 %**
объёма клеток. В клетке присутствуютядра

Они занимают**положение.**

Миосателлитов и стволовых клеток нет; поэтому новые кардиомиоциты и функциональные
волокна при регенерации

Задание № 5. Составьте 2-3 тестовых задания по образцу.

Для быстросокращающихся белых мышечных волокон характерно:

1. быстрый миозин
2. высокая активность АРФазы миозина
3. низкое содержание миоглобина
4. высокая активность сукцинатдегидрогеназы.

IV. Вопросы для самоконтроля

1. Особенности строения различных видов мышечной ткани, источники развития, локализация, классификация.
2. Поперечнополосатая мышечная ткань, структурные механизмы мышечного сокращения.
3. Что такое Т- трубочки? Каковы их взаимоотношения с эндоплазматической сетью и роль их в мышечном сокращении?.
4. Гладкомышечная ткань, структурные механизмы мышечного сокращения.
5. Особенности строения сердечной мышечной ткани.

ПРОВЕРЬ СЕБЯ:

ВЫБЕРИТЕ ОДИН ПРАВИЛЬНЫЙ ОТВЕТ

1. Что входит в состав саркомера?

- а. Половина диска I, диск А и еще одна половина диска I.
- б. Диск А и диск I.
- в. Диск А и половина диска I.
- г. Диск I и половина диска А.
- д. Половина диска А, диск I и еще одна половина диска А.

2. Каким путем происходит распространение возбуждения по мышечному волокну?

- а. По цитолемме.
- б. По саркотубулярной системе.
- в. По цитоплазматической гранулярной сети.
- г. По цитолемме и саркотубулярной системе.
- д. По микротрубочкам.

3. Какая ткань расположена между мышечными волокнами скелетной мышечной ткани?

- а. Ретикулярная ткань.
- б. Плотная неоформленная соединительная ткань.
- в. Плотная оформленная соединительная ткань.
- г. Рыхлая волокнистая соединительная ткань.

4. Какие из перечисленных особенностей строения НЕ характерны для сердечной мышцы?

- а. Расположение ядер в центре кардиомиоцита.
- б. Расположение ядер на периферии кардиомиоцита.
- в. Наличие вставочных дисков.
- г. Наличие анастомозов между кардиомиоцитами.

ВЫБЕРИТЕ, ПРИ КАКОМ УСЛОВИИ ВЕРНО ДАННОЕ УТВЕРЖДЕНИЕ

5. Какие белки входят в состав миофибриллы?

- а. Миозин.
- б. Актин.
- в. Кератин.
- г. Коллаген.

6. Назовите признаки скелетной мышечной ткани:

- а. Образована клетками.
- б. Ядра расположены по периферии.
- в. Состоят из мышечных волокон.
- г. Обладает только внутриклеточной регенерацией.
- д. Развивается из миотомов.

7. Какие органеллы из перечисленных НЕ содержатся в кардиомиоцитах?

- а. Органеллы общего значения.
- б. Тонкофибриллы.
- в. Нейрофибриллы.
- г. Миофибриллы

8. Что происходит при сокращении саркомера?

- а. Укорочение актиновых и миозиновых миофиламентов.
- б. Уменьшение ширины зоны "H".
- в. Сближение телофрагм (Z - линий).
- г. Уменьшение ширины А - диска.
- д. **Вхождение актиновых миофиламентов между миозиновыми.**

9. Отличие сердечной мышечной ткани от скелетной?

- а. Состоят из клеток.
- б. Ядра расположены в центре клеток.
- в. Миофибриллы расположены по периферии кардиомиоцитов.
- г. Мышечные волокна не имеют поперечной исчерченности.
- д. Мышечные волокна анастомозируют между собой.

10. Чем отличается гладкая мышечная ткань от поперечно-полосатой скелетной?

- а. Состоит из клеток.
- б. Входит в состав стенок кровеносных сосудов и внутренних органов.
- в. Состоит из мышечных волокон.
- г. Развивается из миотомов сомитов.
- д. Не имеет исчерченных миофибрилл.

Ответы:

| | | | | |
|----------|--------|----------|------------|-----------|
| 1. а | 2. г | 3. г | 4. б | 5. а,б |
| 6. б,в,д | 7. б,в | 8. б,в,д | 9. а,б,в,д | 10. а,б,д |

МОДУЛЬНОЕ ЗАНЯТИЕ № 1

Целевые задачи.

1. Показать знания теоретического материала по изученным темам.
2. Уметь в микропрепаратах определять и дифференцировать гистологические структуры тканей.
3. Решать ситуационные задачи и тесты.

Контрольные вопросы:

1. Общая характеристика эпителиальной ткани.
2. Классификация эпителия.
3. Однослойный эпителий, виды, локализация, особенности строения.
4. Многослойный эпителий, виды, локализация, особенности строения.
5. Железы, строение, классификация, функция. Секреторный цикл железистой клетки.
6. Общая характеристика крови и лимфы как тканей (развитие, строение, функция, способность к регенерации).
7. Классификация форменных элементов крови.
8. Понятие о гемограмме и лейкоцитарной формуле.
9. Морфологическая характеристика форменных элементов крови.
10. Современное представление о системе мононуклеарных фагоцитов и участие Т и В - лимфоцитов в клеточном и гуморальном иммунитете.
11. Классификация группы соединительных тканей. Вклад отечественных ученых в развитие учения о тканях (А.А. Максимов, А.А. Заварзин, В.Г. Елисеев).
12. Источники развития, строение, функциональное значение и локализация отдельных видов волокнистой соединительной ткани.
13. Клеточный состав соединительных тканей, морфологическая и функциональная характеристика клеток.

14. Межклеточное вещество соединительных тканей, морфологическая и гистохимическая характеристика. Участие фибробластов и тучных клеток в образовании межклеточного вещества.
15. Особенности строения соединительных тканей со специальными свойствами.
16. Общая характеристика хрящевой ткани. Классификация и топография клеток и межклеточного вещества.
17. Хрящ как орган. Строение надхрящницы и её роль в питании, росте и регенерации хряща.
18. Особенности строения и локализации различных видов хрящевой ткани.
19. Общая характеристика костной ткани. Клетки и межклеточное вещество.
20. Классификация костной ткани. Морфофункциональная характеристика различных видов костной ткани.
21. Строение трубчатой кости как органа. Гистотопография кровеносных капилляров и камбиальных элементов.
22. Особенности строения различных видов мышечной ткани, источники развития, локализация, классификация.
23. Поперечнополосатая мышечная ткань, структурные механизмы мышечного сокращения.
24. Что такое Т- трубочки? Каковы их взаимоотношения с эндоплазматической сетью и роль в мышечном сокращении?
25. Гладкомышечная ткань, структурные механизмы мышечного сокращения.
26. Особенности строения сердечной мышечной ткани.

Микропрепараты

1. Мезотелий сальника (окраска азотнокислым серебром)
2. Однослойный кубический эпителий канальцев почки (окраска гема-токсилин-эозин)
3. Многорядный мерцательный эпителий в препарате трахея (окраска гематоксилин-эозин)
4. Многослойный неороговевающий эпителий в препарате роговица глаза (окраска гематоксилин-эозин)
5. Многослойный ороговевающий эпителий в препарате кожа пальца (окраска гематоксилин-эозин)
6. Многослойный переходный эпителий в препарате мочевого пузыря (окраска гематоксилин-эозин)
7. Мазок крови человека (окраска по методу Романовского)
8. Мазок крови лягушки (окраска по методу Романовского)
9. Плотная оформленная соединительная ткань в препарате сухожилие (окраска гематоксилин-эозин)
10. Плотная неоформленная соединительная ткань в препарате кожа пальца (окраска гематоксилин-эозин)
11. Жировая ткань в препарате сальник человека (окраска суданом III)
12. Ретикулярная ткань в препарате лимфатический узел (окраска гематоксилин-эозин)
13. Гиалиновый хрящ (окраска гематоксилин-эозин)
14. Эластический хрящ (окраска орсеином)
15. Волокнистый хрящ (окраска гематоксилин-эозин)
16. Пластинчатая костная ткань (окраска по методу Шморля)
17. Гладкая мышечная ткань в препарате «Мочевой пузырь» (окраска гематоксилин-эозином).
18. Поперечно-полосатая мышечная ткань в препарате «Язык кролика» (окраска железным гематоксилином).

Тестовые задания.

ТЕМА: НЕРВНАЯ ТКАНЬ. НЕЙРОЦИТЫ. НЕЙРОГЛИЯ.

I. Мотивационная характеристика темы.

Значение нервной ткани в организме определяется основными свойствами нервных клеток воспринимать раздражение, приходить в состояние возбуждения, вырабатывать импульс и передавать его. Будучи высоко специализированной, нервная ткань в составе организма и систем осуществляет регуляцию деятельности тканей и органов, их взаимосвязь и связь с окружающей средой, т.е. обеспечивает корреляцию функций, интеграцию и адаптацию организма. Все элементы нервной ткани составляют морфологически и функционально единую систему организма.

II. Целевые задачи.

1. Изучить морфологическое строение и функциональные особенности нервных клеток и нейроглии. Знать классификацию нервных клеток.
2. Уметь определять нервные клетки и клетки нейроглии по морфологическим признакам.
3. На микроскопическом уровне строение, функциональные особенности различных типов нервных волокон и процесса миелинизации.
4. Микроскопические, ультрамикроскопические и функциональные особенности нервных окончаний.

III. Необходимый исходный уровень знаний.

а) из предшествующих тем.

1. Строение клетки и органоидов специального значения.
2. Понятие о тканевой системе.
б) из текущего занятия
1. Источник развития нервной ткани, составные компоненты нервной ткани.
2. Морфологическая и функциональная классификация нейроцитов.
3. Классификация глиоцитов и их функциональное значение.
4. Понятие о нервных волокнах, их классификация и особенности строения.
5. Принцип структурной организации химических и электрических синапсов.
6. Строение нервных окончаний и их классификация.
7. Строение и классификация синапсов.

IV. Объекты изучения.

а) микропрепараты

1. Спинной мозг (окраска азотнокислым серебром)
2. Спинномозговой узел (окраска гематоксилин-эозин)
3. Мозжечок (окраска азотнокислым серебром)
4. Кора головного мозга (окраска азотнокислым серебром)
5. Безмиелиновое нервное волокно (окраска гематоксилин-эозин)
6. Миелиновое нервное волокно (окраска азотнокислым серебром)
7. Двигательное нервное окончание (окраска азотнокислым серебром)
8. Тельце Фатер-Пачини (окраска гематоксилин-эозин)

б) электроннограммы

№№ 193, 192, 195, 197, 211, 212.

V. Информационная часть.

Нервная ткань осуществляет регуляцию деятельности тканей и органов, их взаимосвязь и связь с окружающей средой. Нервная ткань состоит из нервных клеток - **нейронов**, выполняющих специфическую функцию, и **нейроглии**, обеспечивающей существование и специфическую функцию нервных клеток.

Нейроны, или нейроциты отличаются по функциональному значению и морфологическим особенностям. По функциональному значению нейроны делят на **рецепторные** (чувствительные, или афферентные), **ассоциативные** (вставочные), **эффektorные** (эфферентные). Первые генерируют нервный импульс, вторые – осуществляют связи между нейронами, третьи – передают возбуждение на рабочий орган. Размер нейроцитов от 4-6 мкм до 130 мкм. Нервные клетки имеют тело и отростки. По форме тела различают **звездчатые**, **грушевидные**, **пирамидной**, **округлой** формы. Длина отростков нейронов колеблется от нескольких мкм до 1-1,5 м. По функциональному значению отростки делят на **аксоны** (нейриты) и **дендриты**. Дендриты проводят импульс к телу нервной клетки, аксон отводит импульс от тела. Аксон у нервной клетки всегда 1, дендритов - 1 и более. По количеству отростков нейроны бывают **униполярными** (один отросток), **биполярными** (два отростка), **мультиполярными** (более двух отростков). Истинных униполярных клеток в теле человека нет, а к группе биполярных клеток относят **псевдоуниполярные**. В нейронах хорошо развиты нейрофибриллы (пучки нейрофиламентов и нейротубул). Хроматофильная субстанция (субстанция Ниссля) – это участки гранулярной эндоплазматической сети (расположена в перикарионах и дендритах клеток).

Нейроглия образована клетками, обеспечивающими выполнение нейроцитами основных функций. Среди глиальных клеток выделяют два генетически различных вида: **макроглию** (глиоциты) и **микроглию**. Среди глиоцитов различают **эпендимоциты**, **астроциты**, **олигодендроглиоциты**. Эпендимоциты (эпителиоподобные клетки) выстилают спинномозговой канал и желудочки мозга.

На апикальной поверхности находятся реснички, часть которых редуцируется. От базальной – отходят отростки пересекающие всю нервную трубку, достигающие ее внешней поверхности и образующие поверхностную глиальную пограничную мембрану. Выполняют разграничительную, опорную и секреторную функции. Астроциты, мелкие клетки с многочисленными отростками. Различают протоплазматические (коротколучистые, короткоотросчатые) и волокнистые (длиннолучистые, длинноотросчатые). Протоплазматические расположены в сером веществе, выполняют разграничительную, трофическую и опорную функции. Волокнистые главным образом расположены в белом веществе, выполняют опорную, разграничительную, а также изолируют нейроны от внешних влияний. Олигодендроглиоциты наиболее многочисленные из клеток нейроглии. Окружают тела нейронов в центральной и периферической нервной системе, находятся в составе нервных оболочек. Имеют различную форму, имеют несколько отростков.

Отростки нервных клеток, покрытые оболочками, называются **нервными волокнами**. В соответствии с особенностями строения оболочек, все нервные волокна делятся на две основные группы - **миелиновые и безмиелиновые**. В центре волокна располагается отросток нервной клетки или осевой цилиндр, который окружен оболочками, образованными клетками олигодендроглии. Безмиелиновые нервные волокна находятся преимущественно в составе вегетативной нервной системы. Они обычно содержат несколько осевых цилиндров (волокна кабельного типа). Оболочки леммоцитов прогибаясь, плотно охватывают осевой цилиндр. Сдвоенная мембрана леммоцита образует мезаксон. Миелиновые нервные волокна расположены в центральной и периферической нервной системе. Они толще безмиелиновых. Их оболочка состоит из внутреннего миелинового слоя и наружного - нейролеммы, состоящей из цитоплазмы и ядер нейролеммоцитов. Миелиновый слой образован завитками мезаксона. На определенном расстоянии в этом слое располагаются насечки миелина (насечки Шмидт – Лантермана). Участок волокна без миелина называется узловым перехватом (перехват Ранвье). Отрезок волокна расположенный между двумя перехватами называется межзловым сегментом.

Концевые аппараты нервных волокон называют **нервными окончаниями**. По функциональному значению нервные окончания подразделяют на три группы: **эффektorные, рецепторные и концевые аппараты**, образующие межнейрональные синапсы и осуществляющие связь нейронов между собой. Эффektorные нервные окончания бывают двух типов – двигательные (моторные) и секреторные. Двигательные окончания поперечно-полосатых мышц называются нервно-мышечными окончаниями. Миелиновое волокно в окончании теряет миелиновый слой, прогибает сарколемму мышечного волокна. Терминальные ветви нервного волокна содержат митохондрии и пресинаптические пузырьки с медиатором – ацетилхолином. Плазмолемма терминальных ветвей образует пресинаптическую мембрану. Постсинаптическая мембрана образована сарколеммой, на поверхности которой расположены рецепторы. Обе мембраны разделены синаптической щелью. Рецепторные нервные окончания (рецепторы) бывают: экстеро- и интерорецепторы. В зависимости от специфичности раздражителя – хемо-, баро-, термо-, механорецепторы и т.д. По особенностям строения – свободные рецепторы (образованы терминалями осевого цилиндра) и несвободные (содержат осевой цилиндр и глиоциты). Несвободные подразделяются на инкапсулированные (нет соединительнотканной капсулы) и инкапсулированные (покрыты соединительнотканной капсулой). Рецепторы скелетных мышц – нервно-мышечные и нервно-сухожильные веретена. Нервно-мышечные - состоят из интрафузальных волокон двух типов – с ядерной сумкой и ядерной цепочкой. К интрафузальным мышечным волокнам подходят афферентные волокна двух типов – первичные (кольцеспиральные окончания) и вторичные (гроздьевидные окончания). Межнейронные синапсы – место контакта нервных клеток. Различают синапсы с химической передачей (химические) и электрической передачей (электрические) Последние у высших животных встречаются редко. Синапс состоит из пресинаптической части (веточки аксона, со скоплениями митохондрий и пресинаптических пузырьков), постсинаптической части (плазмолемма другого нейрона, с рецепторами на поверхности и субмембранными уплотнениями цитоплазмы). Между ними находится синаптическая щель. По локализации различают – аксосоматические, аксодендритические, аксоаксональные синапсы. По функции бывают: возбуждающие и тормозные. Химическим передатчиком (медиатором) являются биологически активные вещества - ацетилхолин, норадреналин, дофамин, глицин и др. Импульс в таких синапсах передается только в одном направлении.

VI. Учебные задания.

1. На микропрепарате «Спинной мозг» найти и рассмотреть в сером веществе мультиполярную клетку звездчатой формы(1), имеющую отростки (2), в цитоплазме которой (3) находится округлое светлое ядро (4), бедное хроматином.
2. На микропрепарате «Спинномозговой узел» найти и рассмотреть псевдоуниполярную клетку округлой формы (1), единственный отросток которой трудно различим в препарате. Тело клетки окружено клетками - сателлитами (2) , являющимися элементами олигодендроглии.
3. На микропрепарате «Мозжечок » в сером веществе найти и рассмотреть мультиполярную клетку грушевидной формы (1), с хорошо выраженными отростками (2).
4. На микропрепарате «Кора головного мозга» найти и рассмотреть мультиполярную клетку пирамидной формы (1), с хорошо выраженными отростками (2). В центре клетки определяется округлой формы светлое ядро (3).
5. На микропрепарате «Безмиелиновые нервные волокна» найти и зарисовать неповрежденное изолированное волокно (1), в центре которого находится осевой цилиндр (2), а по периферии волокна расположены уплощенной формы ядра леммоцитов (3).
6. На микропрепарате «Миелиновое нервное волокно» найти и зарисовать неповрежденное нервное волокно (1), в центре которого расположен осевой цилиндр (2), снаружи - миелиновая оболочка (3), окрашенная осмием. По ходу волокна заметны перерывы миелиновой оболочки в виде кольцеобразных сужений - перехваты Ранвье (4), здесь осевой цилиндр лишен миелиновой оболочки. По ходу миелиновой оболочки видны косые светлые линии, пересекающие всю толщю миелина, называемые насечками Шмидт – Лантермана (5). Поверх миелиновой оболочки расположена неврилемма. Она лучше видна на местах расположения ядер шванновских клеток(6).
7. На микропрепарате «Двигательное нервное окончание» найти и зарисовать в поперечно-полосатой мышечной ткани (1) импрегнированные серебром нервные стволы (2). По ходу осевых цилиндров видны ядра шванновских клеток (3). От пучка отдельные нервные волокна загибаются к определенному мышечному волокну и, теряя миелиновый слой, образуют моторную бляшку (4). Она выделяется группой сравнительно крупных, слабо окрашенных серебром ядер, располагающихся часто розеткой.
8. На микропрепарате «Тельце Фатер-Пачини» найти и зарисовать инкапсулированное нервное окончание (1), в центре которого на разрезе выделяется внутренняя колба (2). Наружная колба образована множеством концентрических соединительнотканых пластинок (3), между которыми видны ядра клеток (4) соединительной ткани.
9. Заполнить таблицу.

| Название | Рисунок клетки | Функции | Источник развития | Локализация |
|----------|----------------|---------|-------------------|-------------|
| | | | | |
| | | | | |

| | | | | |
|--|--|--|--|--|
| | | | | |
| | | | | |
| | | | | |
| | | | | |

10 Зарисовать и обозначить рисунки:

VII. Контрольные вопросы.

1. Микроскопическое строение нейроцитов и источники их развития. Строение нейронов различных отделов нервной системы.
2. Морфологическая и функциональная классификация нейронов.
3. Виды нейроглии, локализация, строение, источники развития, функции.
4. Нервные волокна, их строение, локализация, функциональные особенности.
5. Нервные окончания, классификация, строение.
6. Понятие о межнейрональных синапсах.

VIII. Учебные задачи.

1. Представлены два препарата нервной ткани: на первом - в цитоплазме нейроцитов выделяется большое количество зерен липофусцина, на втором - липофусцин отсутствует. Представителям какой возрастной группы принадлежат препараты?

- 2..На схеме представлены клеточные элементы нейроглии: I - клетки цилиндрической формы, имеющие на апикальной поверхности реснички; II - мелкие клетки с многочисленными отростками. К какому типу глиоцитов относятся эти клеточные элементы?
- 3.Патологическим процессом необратимо повреждены нейроны серого вещества спинного мозга. Какие клеточные элементы будут участвовать в нейрофагии?
- 4.Исследована скорость передачи нервного импульса различных нервных волокон. Обнаружено, что скорость проведения возбуждения у первых - 1-2 м\сек., у вторых - 5-120 м\сек. К какому типу относятся первые и вторые нервные волокна?
- 5.Животному произведена перерезка смешанного нерва. Отростки каких нейроцитов повреждены?
- 6.Перерезано нервное волокно. На препарате обнаружены булавовидные расширения осевого цилиндра (колбы роста). К какому отрезку нервного волокна относится исследуемый участок?
- 7.На одном из препаратов представлено конечное ветвление осевого цилиндра, сопровождаемое глиоцитами, на другом - ветвление только осевого цилиндра. К какому морфологическому типу относится первое и второе нервное окончание?
- 8.На месте перерезки нервного волокна возник грубый соединительно-тканый рубец. Как это отразится на процессе регенерации нервного волокна?
- 9.У больного возник паралич, т.е. стали невозможны движения парализованной части тела. Повреждение каких структур в трехчленной рефлекторной дуге могли явиться причиной паралича?
- 10.У двух больных конечности не реагируют (не отдергиваются) на покалывание. При этом первый больной при покалывании чувствует боль, второй – не чувствует ни боли, ни самого покалывания. Повреждения каких структур (уровней) в трехчленной рефлекторной дуге у первого и второго больного могли явиться причиной описываемого состояния?
- 11.Больной испытывает давление на кожу, но не чувствует боли и легкого прикосновения к коже. Какие рецепторы в коже больного повреждены и какие не повреждены?

САМОСТОЯТЕЛЬНАЯ РАБОТА

I. СТУДЕНТ ДОЛЖЕН ЗНАТЬ:

| | |
|--|---|
| <ol style="list-style-type: none"> 1. Источники развития и составные компоненты нервной ткани. 2. Морфологическая и функциональная классификация нейронов и нейроглии. | <ol style="list-style-type: none"> 1. Гистология: учебник / Под ред. Ю.И.Афанасьева, Н.А.Юриной. – 5-е изд., перераб. и доп. – М.: Медицина, 2006. 2. Гистология: учебник / Под ред. Э.Г.Улумбекова, Ю.А.Чельшева. – 2-е изд., перераб. и доп. – М.: ГЭОТАР-МЕД, 2009. 3. Методическое пособие для студентов по гистологии. Часть 1. Л.А. Акоева, Л.А. Гиреева, Л.С. Таболова и др. Владикавказ, 2021. |
|--|---|

II. СТУДЕНТ ДОЛЖЕН УМЕТЬ:

На микроскопическом уровне определять различные типы нейронов, различать миелиновые и безмиелиновые нервные волокна, идентифицировать эффекторные и рецепторные нервные окончания.

III. Задания для подготовки к занятию.

Задание 1. Допишите недостающие сведения.

По функции нейроны делятся на 3 вида:

чувствительные (или рецепторные), ассоциативные и эффекторные.

Чувствительные нейроны сигналы

от рецепторов.

Эти сигналы передаются чаще всего - в нервную систему,

Тела нейронов находятся

.....

Ассоциативные нейроны передают сигналы от

.....

Они находятся в нервной системе,

Эффекторные нейроны передают сигналы

на Тела данных клеток
находятся.....

Среди отростков нейронов различают дендриты и аксоны.

| Дендриты | Аксон (нейрит) |
|---|---|
| Это отростки, по которым импульс идёт нейрона. | Это отросток, по которому импульс идёт нейронов. |
| б) Клетка может иметь дендритов. | б) Аксон |

Задание № 2. Заполните таблицу «Нейроглия»

| Клетки нейроглии | Источники развития | Функции | Локализация |
|-----------------------------------|---------------------------|----------------|--------------------|
| Макроглиоциты: 1. Эпендимоциты | | | |
| 2. | | | |
| 3. | | | |
| 4. | | | |
| 5. | | | |

| | | | |
|--|--|--|--|
| | | | |
|--|--|--|--|

Задание № 3. Заполните таблицу «**Нервные волокна**»

| | Миелиновые волокна | Безмиелиновые волокна |
|--------------------------------------|---------------------------|------------------------------|
| Количество осевых цилиндров | | |
| Оболочки | | |
| Характерные признаки строения | | |
| Отличительные особенности в строении | | |
| Скорость прохождения импульса | | |
| Локализация | | |

Задание № 4. Продолжите предложение

Окончанием дендрита является _____ нервное

окончание. По строению в эпителии эти окончания _____, в соединительной ткани _____. По характеру воспринимаемых раздражений окончания бывают _____, _____, _____.

Окончания аксона называют _____. В составе этого окончания выделяют 3 составляющих: _____, _____.

Задание №5. Составьте 2-3 тестовых задания по образцу.

Какие клетки можно считать псевдоуниполярными

- а. с одним отростком
- б. с двумя отростками
- в. с тремя отростками
- г. с одним отростком, который Т-образно разветвляется

IV. Вопросы для самоконтроля:

1. Микроскопическое строение нейроцитов и источники их развития. Строение нейронов различных отделов нервной системы.
2. Морфологическая и функциональная классификация нейронов.
3. Виды нейроглии, локализация, строение, источники развития, функции.
4. Нервные волокна, их строение, локализация, функциональные особенности.
5. Нервные окончания, классификация, строение. Понятие о межнейрональных синапсах.

ПРОВЕРЬ СЕБЯ:

ВЫБЕРИТЕ ОДИН ПРАВИЛЬНЫЙ ОТВЕТ

1. Какие функции выполняют клетки микроглии?

- а. Генерируют нервный импульс.

- б. Трофическую.
- в. Разграничительную.
- г. Защитную.
- д. Секреторную.

2. Какими органоидами образована хроматофильная субстанция в цитоплазме нейронов?

- а. Митохондрии.
- б. Лизосомы.
- в. Диктиосомы комплекса Гольджи.
- г. Гладкая цитоплазматическая сеть.
- д. Гранулярная эндоплазматическая сеть.

3. В аксоне присутствует все, кроме:

- а. Митохондрий.
- б. Везикул.
- в. Микротрубочек.
- г. Базофильного вещества (субстанции Ниссля).
- д. Нейрофиламентов.

4. Какие морфологические типы нейронов наиболее распространены у млекопитающих?

- а. Униполярные.
- б. Мультиполярные.
- в. Псевдоуниполярные.
- г. Биполярные.
- д. Аполярные.

5. Где располагаются эпендимоциты?

- а. Выстилают желудочки головного мозга и центральный канал спинного мозга.
- б. Окружают крупные нейроны мозга.
- в. Сопровождают нервные волокна.
- г. Окружают кровеносные сосуды.

6. Аксональный холмик характерен для:

- а. Дендрита
- б. Тела нервной клетки
- в. аксона
- г. микроглии

7. Дендрит

- а. отводит импульс от клетки
- б. приводит импульс к клетке
- в. проводит импульс внутри клетки
- г. обеспечивает взаимодействие структур клетки

8. Чем образована пресинаптическая часть межнейронального синапса?

- а. Аксоном нейрона.
- б. Дендритом нейрона.
- в. Телом нейрона.

9. Где расположены синаптические пузырьки?

- а. В пресинаптической части синапса.
- б. В постсинаптической части синапса.
- в. В синаптической щели.

10. Какими типами нейронов и их отростками образуются афферентные нервные окончания?

- а. Дендритами эфферентных нейронов.
- б. Аксонами вставочных нейронов.
- в. Аксонами афферентных нейронов.
- г. Дендритами афферентных нейронов.

11. Где располагаются эпендимоциты?

- а. Выстилают желудочки головного мозга и центральный канал спинного мозга.
- б. Окружают крупные нейроны мозга.
- в. Сопровождают нервные волокна.
- г. Окружают кровеносные сосуды.

12. Что присутствует в безмиелиновом нервном волокне?

- а. Миелиновая оболочка.
- б. Только один осевой цилиндр.
- в. Несколько осевых цилиндров.
- г. Межузловые сегменты.

13. К какой группе нервных окончаний относятся пластинчатые тельца?

- а. Не инкапсулированные чувствительные нервные окончания.
- б. Инкапсулированные чувствительные нервные окончания.
- в. Свободные афферентные нервные окончания.
- г. Секреторные нервные окончания.
- д. Двигательные нервные окончания.

14. Чем образована пресинаптическая часть межнейронального синапса?

- а. Аксоном нейрона.
- б. Дендритом нейрона.
- в. Телом нейрона.

ВЫБЕРИТЕ, ПРИ КАКОМ УСЛОВИИ ВЕРНО ДАННОЕ УТВЕРЖДЕНИЕ

15. Структурные компоненты нервной ткани:

- а. Нейроны.
- б. Нейроглия.
- в. Основное (аморфное) вещество.
- г. Ретикулиновые волокна.

16. Что относится к макроглии?

- а. Эпендимоциты.
- б. Астроциты.
- в. Олигодендроциты.
- г. Гигантские нейроны коры мозга.
- д. Глиальные макрофаги.

17. Олигодендроглиоциты-это

- а. Клетки микроглии.
- б. Отростки нервных клеток.
- в. Разновидность макроглии
- г. Нет правильных ответов

18. Что присутствует в миелиновом нервном волокне?

- а. Узловые перехваты.
- б. Мезаксон.
- в. Шванновские клетки.
- г. Несколько осевых цилиндров.

19. Какова функция осевого цилиндра нервного волокна?

- а. Проведение нервного импульса.
- б. Обеспечение цитоплазматического тока.
- в. Генерация нервного импульса.
- г. Перемещение нейрочита.

20. Какие структурные элементы нервной ткани образуют нервные волокна?

- а. Клетки олигодендроглии.
- б. Клетки микроглии.
- в. Волокнистые астроциты.
- г. Плазматические астроциты.
- д. Отростки нервных клеток.

Ответы:

| | | | | | | | | | | | | | |
|-----|-----|-----|-------|-----|---|-----|-------|-----|-----|-----|-----|-----|---|
| 1. | г | 2. | д | 3. | г | 4. | б | 5. | а | 6. | в | 7. | д |
| 8. | а | 9. | а | 10. | г | 11. | а | 12. | в | 13. | б | 14. | а |
| 15. | а,б | 16. | а,б,в | 17. | в | 18. | а,б,в | 19. | а,б | 20. | а,д | 21. | |

ТЕМА: НЕРВНАЯ СИСТЕМА. ПЕРИФЕРИЧЕСКАЯ НЕРВНАЯ СИСТЕМА. ЧУВСТВИТЕЛЬНЫЕ НЕРВНЫЕ УЗЛЫ. СПИННОЙ МОЗГ. АВТОНОМНАЯ (ВЕГЕТАТИВНАЯ) НЕРВНАЯ СИСТЕМА. РЕФЛЕКТОРНЫЕ ДУГИ.

I. Мотивационная характеристика темы.

Деятельность нервной системы осуществляется по принципу работы рефлекторных дуг, представляющих собой цепь нейронов, имеющих специальные функциональные назначения (афферентные, ассоциативные, эфферентные) и расположенных в разных отделах нервной системы. Знания гистофизиологии периферической нервной системы (нерв, нервные узлы) и центральной (спинной и головной мозг) необходимы для понимания интегрирующей и координирующей функции нервной системы и для правильной диагностики заболеваний, связанных с нарушением работы этих органов.

II. Целевые задачи.

1. Изучить особенности морфологического строения периферических и центральных органов нервной системы.
2. Уметь определять их структурные элементы на микроскопическом уровне.
3. Изучить особенности морфологического строения и функционирования вегетативной нервной системы.
4. Уметь воспроизвести простые и сложные рефлекторные дуги, типичные для соматической и вегетативной нервной системы, с учетом их особенностей на органном и клеточном уровнях.

III. Необходимый исходный уровень знаний.

а) из предшествующих тем.

1. Гистофункциональная классификация нейроцитов.
2. Гистофункциональная классификация нейроглии.
3. Строение миелиновых и безмиелиновых нервных волокон.
4. Строение нервных окончаний.

б) из текущего материала.

1. Гистофункциональные особенности спинномозговых и вегетативных ганглиев.
2. Особенности строения серого и белого вещества ЦНС.
3. Понятие о нервных центрах ядерного типа.
4. Основные ядра спинного мозга.
5. Соматическая и вегетативная рефлекторные дуги.

IV. Объекты изучения.

а) микропрепараты для самостоятельного изучения.

1. Спинномозговой узел (окраска гематоксилин-эозин)
2. Интрамуральный ганглий (окраска азотнокислым серебром)
3. Спинной мозг (окраска азотнокислым серебром)

V. Информационная часть.

Нервная система обеспечивает регуляцию всех жизненных процессов в организме и его взаимодействие с внешней средой. Анатомически нервную систему делят на **центральную и периферическую**. К периферической относят: периферические нервные узлы, стволы и окончания. Спинномозговые узлы лежат по ходу задних корешков спинного мозга. Они окружены соединительнотканной капсулой, от которой в паренхиме отходят перегородки с кровеносными сосудами. По периферии органа расположены тела рецепторных (чувствительных) псевдоуниполярных нейронов округлой формы. В центре - расположены отростки клеток. Дендриты идут на периферию, а аксоны образуют задние корешки спинного мозга. Тела нервных клеток окружены олигодендроглиоцитами (мантийными клетками) и далее наружу от глии соединительной тканью.

Спинной мозг относится к органам центральной нервной системы. В нём различают **серое** и **белое** вещество. Серое вещество образует передние (вентральные), задние (дорсальные) и боковые (латеральные) рога. Серое вещество представлено группами клеток, разных по функции, образующих ядра. Существуют: **пучковые клетки** (чувствительные), **внутренние клетки** (ассоциативные) и **корешковые клетки** (двигательные). В составе серого и белого веществ имеются элементы нейроглии (эпендимные клетки, астроциты, олигодендроглиоциты). В задних рогах различают губчатый слой, желатинозное вещество, собственное ядро заднего рога и грудное

ядро. В промежуточной зоне расположены медиальное и латеральное промежуточные ядра. В передних рогах – медиальная и латеральная группы моторных клеток.

Вегетативная нервная система регулирует деятельность внутренних органов, кровеносных и лимфатических сосудов, гладкой мускулатуры. Она складывается из **центральных** (ствол головного мозга, средний и продолговатый мозг, вегетативные ядра спинного мозга) и **периферических** (вегетативные ганглии, преганглионарные и постганглионарные волокна) отделов. По функциональным особенностям в вегетативной нервной системе различают симпатическую и парасимпатическую. Вегетативная нервная система состоит из центральных отделов (ядра головного и спинного мозга) и периферических (нервных стволов, нервных узлов, и сплетений). К симпатической относятся – вегетативные ядра боковых рогов грудного и верхнепоясничного отделов спинного мозга, к парасимпатической - вегетативные ядра III, VII, IX, X - пар черепномозговых нервов и вегетативные ядра крестцового отдела спинного мозга. Периферические узлы (ганглии) вегетативной нервной системы лежат вне органов (симпатические паравертебральные, превертебральные и парасимпатические узлы головы) и в стенке органов в составе интрамуральных нервных сплетений. Вегетативные ганглии покрыты соединительной тканью, прослойки которой проникают в паренхиму. Орган состоит из мультиполярных клеток, разнообразных по форме и величине. Интрамуральные сплетения состоят из трех типов клеток – длинноаксонные эфферентные нейроны (клетки 1-го типа, клетки Догеля 1-го типа), равноотросчатые нейроны (клетки 2-типа, клетки Догеля 2-го типа), ассоциативные нейроны (клетки 3-го типа, клетки Догеля 3-го типа).

Рефлекс - ответная реакция организма в ответ на раздражение. Нервная ткань входит в состав нервной системы, функционирующей по рефлекторному принципу, морфологическим субстратом которого является рефлекторная дуга. **Рефлекторная дуга** представляет собой цепь нейронов, связанных между собой синапсами и обеспечивающие проведение нервного импульса. Рефлекторные пути бывают простые и сложные, соматические и вегетативные. Самая простая рефлекторная дуга состоит из двух нейронов - **чувствительного и двигательного**. В большинстве случаев между чувствительным и двигательным нейронами включены вставочные или **ассоциативные** нейроны.

VI. Учебные задания.

1. На микропрепарате «Спинномозговой узел» найти и зарисовать капсулу узла (1), состоящую из плотной неоформленной соединительной ткани, под которой расположены псевдо-униполярные клетки (2), округлой формы с пузырьковидным ядром (3). Каждая нервная клетка окружена мантийным слоем нейроглии (4). Центральная часть узла занята отростками нервных клеток - нервными волокнами (5) и прослойками соединительной ткани (6).

2. Пользуясь аудиторными таблицами рассмотреть и зарисовать «Интрамуральный ганглий» вегетативной нервной системы. В нём показать соединительную капсулу (1), которая проникает в паренхиму узла, образуя его остов (2). Узлы состоят из: мультиполярных клеток Догеля первого типа (3) - клетки имеют много коротких дендритов и один длинный аксон, клеток Догеля второго типа (4) - равноотросчатые, их отростки покидают ганглий. Тела нервных клеток и их отростки окружены клетками нейроглии (5).

3. На микропрепарате «Спинной мозг» найти и зарисовать белое вещество (I), расположенное по периферии; темное - в форме буквы Н-серое вещество (II) занимает середину среза. Обе половины соединяются комиссурой, в центре которой проходит спинномозговой канал (1). В сером веществе отчетливо выделяются узкие дорзальные рога (2), широкие - вентральные (3). Между вентральными (передними) рогами лежат вентральные канатики (4); между вентральными канатиками и дорзальными рогами - латеральные канатики (5). Группы клеток в передних рогах образуют медиальное (6) и латеральное (7) моторные ядра. В средней части серого вещества группа мелких клеток образует медиальное промежуточное ядро (8), а латеральнее от него - вегетативное промежуточное ядро (9). Над последним располагается собственное ядро дорзального рога (10). У медиального края основания дорзального рога находится ядро Клара (11).

4. Зарисовать и обозначить рисунки:

5.Зарисовать простые соматические дуги (2-х нейронную и 3-х нейронную)

6..Зарисовать вегетативную рефлекторную дугу.

VII. Контрольные вопросы.

- 1.Органы центрального и периферического отделов нервной системы, связь между ними.
- 2.Строение периферического нерва, характеристика волокон, входящих в его состав.
- 3.Строение спинномозгового (чувствительного) ганглия, его нейроны и глиоциты. Характер расположения глиоцитов в ганглии.
- 4.Роль и место нейроцитов спинномозговых ганглиев в рефлекторной дуге.
5. Принцип организации рефлекторных дуг. Простые и сложные соматические рефлекторные пути.
- 6.Строение центральных и периферических отделов вегетативной нервной системы.
- 7.Строение спинного мозга. Нейронный и глиальный состав серого и белого вещества.
- 8.Вегетативные рефлекторные дуги, их структурные и функциональные отличия от соматических.

VIII. Учебные задачи.

- 1.При патологоанатомическом исследовании спинного мозга человека обнаружены дегенерация и уменьшение количества клеток, составляющих ядра передних рогов шейного и грудного отделов. Функция, какой ткани была нарушена, в первую очередь в результате поражения ядер?
- 2.Заболевание полимиелитом сопровождается поражением спинного мозга и нарушениями функций двигательного аппарата. Деструкцией каких нейронов можно объяснить это явление? Какое звено рефлекторной дуги при этом нарушено?
- 3.У больного вследствие травмы повреждены передние корешки спинного мозга. Функция каких органов будет нарушена? Какие изменения в них наступают?
- 4.В результате вирусной инфекции погибли псевдоуниполярные нейроны спинномозговых узлов. Какое звено рефлекторной дуги выключается?
- 5.В препарате переднего корешка спинного мозга видны нервные волокна. Где находятся тела нейроцитов, отростки которых образуют эти волокна?
- 6.В результате вирусной инфекции погибли псевдоуниполярные нейроны спинномозговых узлов. Какое звено рефлекторной дуги выключается?
- 7.Перед исследователем поставлена задача: изучить двигательные нейроны, иннервирующие скелетные мышцы конечностей. Где располагаются данные нейроны? Какого они морфологического типа?

САМОСТОЯТЕЛЬНАЯ РАБОТА

I. СТУДЕНТ ДОЛЖЕН ЗНАТЬ:

| | |
|---|---|
| 1. Гистофункциональные особенности спинномозговых и вегетативных ганглиев. | 1.Гистология: учебник / Под ред. Ю.И.Афанасьева, Н.А.Юриной. – 5-е изд., перераб. и доп. – М.: Медицина, 2006. |
| 2. Строение центральных и периферических отделов вегетативной нервной системы. | 2.Гистология: учебник / Под ред. Э.Г.Улумбекова, Ю.А.Чельшева. – 2-е изд., перераб. и доп. – М.: ГЭОТАР-МЕД, 2009. |
| 3. Строение спинного мозга. Нейронный и глиальный состав серого и белого вещества. | 3. Методическое пособие для студентов по гистологии. Часть 1. Л.А. Акоева, Л.А. Гиреева, Л.С. Таболова и др. Владикавказ, 2021. |
| 4. Соматические и вегетативные рефлекторные дуги, их структурные и функциональные отличия.. | |

II. СТУДЕНТ ДОЛЖЕН УМЕТЬ:

1. На микроскопическом уровне определять структурные элементы периферических и центральных органов нервной системы.
2. Рисовать простые и сложные рефлекторные дуги.

III. Задания для подготовки к занятию:

Задание 1. Заполните таблицу «Спинной мозг»

| Рога спинного мозга | Клеточный состав | Ядра | Функции клеток | Глиальные клетки |
|---------------------|------------------|------|----------------|------------------|
| | | | | |
| | | | | |
| | | | | |

Задание 2. Заполните таблицу «Нервные ганглии»

| | Спинальномозговой ганглий | Вегетативный ганглий |
|--------------------------------|---------------------------|----------------------|
| Локализация | | |
| Виды и форма клеток | | |
| Функциональное значение клеток | | |
| Направление отростков клеток | | |
| Элементы нейроглии | | |

| | | |
|--|--|--|
| | | |
|--|--|--|

Задание 3. Допишите недостающие сведения:

Центральные отделы вегетативных рефлекторных дуг располагаются

..... спинного мозга и ствола головного мозга, а только в определённых участках. Различают 2 вида вегетативных нервных волокон:

..... - подходящие к ганглиям волокна (с аксонами ассоциативных нейронов),

В вегетативных ганглиях (как симпатических, так и парасимпатических) медиатором служит

....., его помощью передаётся возбуждение от преганглионарного волокна на эффекторный нейрон.

Медиаторы же в окончаниях постганглионарных волокон различны:

для парасимпатической системы это вновь,

а для симпатической -

Задание №4.

Рефлекс - это _____

_____.

Простая рефлекторная дуга состоит из ____ нейронов: _____ и _____.

Задание 4. Составьте 2-3 тестовых задания по образцу.

Задние корешки спинного мозга образованы:

- а. аксонами нейронов спинного мозга
- б. дендритами нейроцитов спинальных ганглиев
- в. аксонами нейроцитов боковых рогов
- г. аксонами нейронов спинномозговых узлов

V. Вопросы для самоконтроля:

1. Органы центрального и периферического отделов нервной системы, связь между ними.
2. Строение спинномозгового (чувствительного) ганглия, его нейроны и глиоциты. Характер расположения глиоцитов в ганглии.
3. Строение спинного мозга. Нейронный и глиальный состав серого и белого вещества.
4. Строение центральных и периферических отделов вегетативной нервной системы.\
5. Простые и сложные соматические рефлекторные пути.
6. Вегетативные рефлекторные дуги, их структурные и функциональные отличия от соматических.

ПРОВЕРЬ СЕБЯ:

ВЫБЕРИТЕ ОДИН ПРАВИЛЬНЫЙ ОТВЕТ

1. Какие признаки характерны для клеток Догеля 2 типа?

- а. короткие дендриты и длинный аксон.
- б. дендриты и аксон равной длины.

в. содержат два ядра.

г. мультиполярные.

2. Центры симпатического отдела вегетативной нервной системы находятся в:

а. стволе мозга.

б. паравертебральных ганглиях.

в. превертебральных ганглиях.

г. в боковых рогах тораколюмбального отдела спинного мозга.

3. Вегетативные нервные центры находятся в следующей структуре спинного мозга:

а. в задних рогах серого вещества.

б. в боковых рогах серого вещества.

в. в передних рогах серого вещества.

г. в белом веществе.

д. в передних корешках.

4. В безмиелиновом нервном волокне присутствует:

а. миелиновая оболочка

б. только один осевой цилиндр

в. несколько осевых цилиндров

г. межузловые сегменты

5. Передние рога спинного мозга содержат:

а. двигательные нейроны.

б. чувствительные нейроны.

в. ассоциативные нейроны.

г. вегетативные ядра.

ВЫБЕРИТЕ, ПРИ КАКОМ УСЛОВИИ ВЕРНО ДАННОЕ УТВЕРЖДЕНИЕ

6. В составе серого вещества спинного мозга имеются глиальные клетки:

а. эпендимоциты

б. плазматические астроциты

в. микроглиоциты

г. олигодендроглиоциты

7. Двухчленная рефлекторная дуга, замыкающаяся на уровне сегмента спинного мозга, состоит из:

а. чувствительного нейрона спинального ганглия

б. ассоциативного нейрона бокового рога

в. двигательного нейрона переднего рога

г. ассоциативного нейрона интрамурального ганглия

8. Какие из перечисленных клеток входят в состав вегетативных ганглиев?

а. Клетки Догеля 1 типа.

б. Клетки Догеля 2 типа.

в. Псевдоуниполярные нейроны.

г. Олигодендроглиоциты.

д. Биполярные нейроны.

9. Мотонейроны вегетативной нервной системы локализованы в:

а. боковых рогах спинного мозга

б. экстрамуральных ганглиях

в. спинальных ганглиях

г. интрамуральных ганглиях

10. Передние корешки спинного мозга образованы:

а. аксонами соматических мотонейронов

б. дендритами чувствительных нейронов

в. аксонами вегетативных нейронов боковых рогов спинного мозга

г. аксонами чувствительных нейронов

Ответы:

| | | | | | | | | | |
|----|---------|----|-----|----|-------|----|-----|-----|-----|
| 1. | б | 2. | г | 3. | б | 4. | в | 5. | а |
| 6. | а,б,в,г | 7. | а,в | 8. | а,б,г | 9. | б,г | 10. | а,в |

I. Мотивационная характеристика темы.

Для понимания интегрирующей и координирующей функции нервной системы и, на основании этого для правильной диагностики заболеваний, связанных с нарушением структуры и функции этих органов необходимо знать: гистофизиологию нервной системы; усвоить, что деятельность нервной системы осуществляется по принципу рефлекторных дуг, состоящих из цепи нейронов, имеющих специальное функциональное назначение (афферентные, ассоциативные, эфферентные) расположенных в разных отделах нервной системы.

II. Целевые задачи.

1. Иметь представление о рефлекторной деятельности коры больших полушарий головного мозга и коры мозжечка.
2. Уметь различать слои и типы нейронов, знать о функции нейроцитов, находящихся в этих отделах центральной нервной системы.
3. Иметь представление о гипоталамусе как высшем вегетативном центре.

III. Необходимый исходный уровень знаний.

а) из предшествующих тем

1. Морфологическая и функциональная классификация нейроцитов.
2. Виды нервных волокон.
3. Представление о строении сложных рефлекторных дуг.
4. Структурная характеристика серого и белого вещества ЦНС.

б) из текущего занятия

1. Понятие о цито- и миелоархитектонике коры больших полушарий.
2. Понятие о гранулярном и агранулярном типе коры больших полушарий головного мозга.
3. Гистофизиология моховидных и лазающих нервных волокон и клубочков мозжечка.

IV. Объекты изучения.

а) микропрепараты для самостоятельного изучения.

1. Кора больших полушарий (окраска азотнокислым серебром)
2. Мозжечок (окраска азотнокислым серебром)

V. Информационная часть.

Кора большого мозга образована слоем серого вещества. Наиболее сильно она развита в передней центральной извилине. В коре содержится около 14 млрд. нервных клеток и в 10 раз больше нейроглиальных клеток (астроцитов, олигодендроглиоцитов, макрофагов). Мультиполярные нейроны различной формы. Пирамидные (от малых до гигантских составляющие 1/2 всех нейроцитов) звездчатые, веретеновидные, паукообразные, кустикообразные и др. клетки образуют **цитоархитектонику** коры большого мозга. Различают 6 основных слоев клеток: I-молекулярный; II-наружный зернистый; III-пирамидный; IV-внутренний зернистый; V-ганглионарный; VI-слой полиморфных клеток. Кору делят на: гранулярную, образующую чувствительную зону (хорошо развиты зернистые слои - II, IV) и агранулярную, образующую двигательные области – хорошо развиты III, V, VI слои). Структурно-функциональная единица неокортекса – модуль, образован вертикальной колонкой диаметром 300 мкм. В модуль входят: кортико-кортикальное волокно, 2-а специфических афферентных волокна, пирамидные нейроны, шпиковые звездчатые нейроны (фокального типа и диффузного типа), тормозные нейроны (клетки с аксональной кисточкой, корзинчатые нейроны, аксоаксональные нейроны, клетки с двойным букетом дендритов).

Ассоциативные, комиссуральные, проекционные волокна, как афферентные, так и эфферентные, образуют **миелоархитектонику** коры большого мозга. По расположению нервных волокон различают 6 слоев:

1-й слой – тангенциальный; 2-й - безмякотный; 3-й – надполосковый; 4-й – полоска Байарже; 5-й – ганглионарный; 6-й – подполосковый. Среди волокон по функции различают: ассоциативные, комиссуральные, проекционные (двух типов – афферентные и эфферентные).

Мозжечок - центральный орган равновесия и координации движений. Площадь поверхности мозжечка значительно увеличивается за счет многочисленных борозд и извилин. Основная масса серого вещества в мозжечке располагается на поверхности и образует его кору. Меньшая часть серого вещества лежит глубоко в белом веществе в виде центральных ядер. В центре каждой извилины имеется тонкая прослойка белого вещества, покрытая слоем серого вещества - корой. Клетки коры мозжечка в основном ассоциативные, лишь клетки Пуркинье - эфферентные. Нейроны коры мозжечка образуют три слоя: молекулярный (корзинчатые и

звездчатые клетки); ганглионарный (грушевидные клетки); зернистый (клетки-зерна, большие звездчатые клетки, звездчатые нейроны с длинными нейритами, веретеновидные горизонтальные клетки). Аfferентная информация приходит в мозжечок по моховидным и лазающим волокнам, соединяя его с различными отделами головного и спинного мозга. Нейроглия образует остов и состоит из астроцитов, олигодендроглиоцитов, макрофагов, а также - из специфических элементов –клеток, называемых «Бергмановские волокна».

VI. Учебные задания.

1. В микропрепарате «Кора больших полушарий» найти и зарисовать следующие слои: молекулярный (1), расположенный поверхностно сразу под мозговыми оболочками и содержащий небольшое количество мелких ассоциативных клеток; наружный зернистый (2), состоящий из мелких нейронов звездчатой и пирамидной формы; пирамидный слой (3)- самый широкий, представлен крупными и средними пирамидами; внутренний зернистый (4), состоит из мелких клеток звездчатой формы; ганглионарный слой (5) образован гигантскими пирамидами Беца, расположенными в один ряд; слой полиморфных клеток (6), состоит из клеток разнообразной формы. Под слоем серого вещества, составляющего кору больших полушарий располагается прослойка белого вещества (7), образованная пучками миелиновых волокон и глиальными элементами.

2. В микропрепарате «Мозжечок» рассмотреть и зарисовать извилину мозжечка (I), а в ней - белое вещество (II), образующее тонкую прослойку в центре каждой извилины; III - кору мозжечка, покрывающую белое вещество. В коре мозжечка определяются : наружный молекулярный слой (1), состоящий из поверхностно расположенных ассоциативных звездчатых клеток (2) и лежащих ближе к среднему слою корзинчатых клеток (3), которые имеют короткие дендриты и длинный нейрит, отдающий коллатерали, образующие корзинки на телах грушевидных клеток. Средний - ганглионарный слой (4), представлен крупными эfferентными грушевидной формы нейронами (клетки Пуркинье). От верхнего полюса этих клеток в молекулярный слой отходят 2-3 дендрита, дающих разветвление параллельно поверхности извилины. За ганглионарным слоем следует зернистый слой (5), богатый мелкими ассоциативными нейронами (клетки зерна, Гольджи и др.).

3. Зарисовать и обозначить рисунки:

VII. Контрольные вопросы.

- 1.Общий план строения коры больших полушарий.
- 2.Цитоархитектоника и миелоархитектоника коры больших полушарий.
- 3.Общий план строения мозжечка, функциональное значение нервных клеток мозжечка.
- 4.Какова нейронная организация мозжечка.

VIII. Учебные задачи.

- 1.Для судебно-медицинского исследования приготовлены препараты мозга двух погибших людей. В области прецентральной извилины коры первого из них обнаружены хорошо выраженные пирамидные слои. У второго в той же области пирамидные слои выражены слабо. Нейроцитов мало. Увеличено содержание глиоцитов. Кто из них страдал параличем конечностей?
- 2.Алкогольная интоксикация, как правило, сопровождается нарушением координации движения и равновесия, в результате повреждения структурных элементов мозжечка. Функции каких клеток мозжечка нарушаются в первую очередь?
- 3.Известно, что мозжечок выполняет функцию равновесия и координации движения. Центральное звено мозжечка представлено грушевидными клетками, их дендриты имеют многочисленные синаптические связи, через которые получают информацию от проприорецепторов о состоянии двигательного аппарата и положении тела в пространстве. Назовите ассоциативные клетки, которые устанавливают связи между грушевидными клетками.
- 4.У больного в результате кровоизлияния в мозг в левое полушарие блокирована функция 3,5 и 6 слоев серого вещества коры двигательной зоны. Какие проводящие пути прекращают функционировать? Какие органы страдают и на какой стороне тела?
- 5.На микрофотографии представлена пирамидная клетка размером около 120 мкм, от основания которой отходит нейрит. Укажите, к какой зоне головного мозга она принадлежит, в состав каких проводящих путей ее аксон, где он может заканчиваться в спинном мозге?

IX. Темы реферативных сообщений.

1. Нейроны коры мозга в системной организации поведения.
2. От нейрона к мозгу.
3. Нейроны коры большого мозга в системной организации поведения

САМОСТОЯТЕЛЬНАЯ РАБОТА

I. СТУДЕНТ ДОЛЖЕН ЗНАТЬ:

| | |
|---|---|
| 1.Понятие о цито- и миелоархитектонике коры больших полушарий. | 1.Гистология: учебник / Под ред. Ю.И.Афанасьева, Н.А.Юриной. – 5-е изд., перераб. и доп. – М.: Медицина, 2006. |
| 2.Понятие о гранулярном и агранулярном типе коры больших полушарий головного мозга. | 2.Гистология: учебник / Под ред. Э.Г.Улумбекова, Ю.А.Чельшева. – 2-е изд., перераб. и доп. – М.: ГЭОТАР-МЕД, 2009. |
| 3.Гистофизиология моховидных и лазающих нервных волокон и клубочков мозжечка. | 3. Методическое пособие для студентов по гистологии. Часть 1. Л.А. Акоева, Л.А. Гиреева, Л.С. Таболова и др. Владикавказ, 2021. |

II. СТУДЕНТ ДОЛЖЕН УМЕТЬ:

На микроскопическом уровне определять структурные элементы центральных органов нервной системы.

III. Задания для подготовки к занятию:

Задание 1.Заполните таблицы: «Кора больших полушариев»

| слои | Количество и величина клеток | Форма клеток | Функция клеток |
|------|------------------------------|--------------|----------------|
| | | | |
| | | | |
| | | | |
| | | | |
| | | | |
| | | | |

Различают 2 типа коры больших полушарий:.....- зернистые слои

выражены плохо, располагается в..... центрах,

..... зернистые слои развиты особенно сильно, располагается

в.....центрах.

«Кора мозжечка»

| слой | клетки | Контакт дендритов | Контакт аксонов | Функция клеток |
|---------------|--------|-------------------|-----------------|----------------|
| Молекулярный | | | | |
| | | | | |
| Ганглионарный | | | | |
| Зернистый | | | | |
| | | | | |

| | | | | |
|--|--|--|--|--|
| | | | | |
|--|--|--|--|--|

Задание 2. Допишите недостающие сведения:

- Между клетками коры мозжечка имеются строго определённые связи, и сами клетки выполняют определённые функции.

можно выделить два основных способа прохождения сигнала через кору :

I. Кратчайшая рефлекторная дуга

лазящие волокна → грушевидные клетки → ядра мозжечка

II. Более длинная дуга

Моховидные волокна → клетки зерна → грушевидные клетки → ядра мозжечка

отметьте возбуждающий сигнал (+) и тормозящий сигнал (-)

Задание 3. Составьте 2-3 тестовых задания по образцу.

В коре головного мозга преобладают:

- Грушевидные клетки
- Пирамидные клетки
- Звездчатые
- Сферические
- Полигональные

IV. Вопросы для самоконтроля:

- Строение коры больших полушарий. Типы коры.
- Строение и роль гематоэнцефалического барьера.
- Рефлекторная деятельность коры больших полушарий головного мозга.
- Строение и роль мозжечка.
- Тормозные и возбуждающие нейроны коры мозжечка.

ПРОВЕРЬ СЕБЯ:

ВЫБЕРИТЕ ОДИН ПРАВИЛЬНЫЙ ОТВЕТ

1. Гранулярный тип коры – это:

- Кора с сильно развитым слоем полиморфных клеток.
- Кора с сильно развитыми наружным и внутренними зернистыми слоями клеток.
- Кора с хорошо развитым пирамидным слоем клеток.
- Кора с хорошо развитым молекулярным слоем клеток.

2. Информацию из коры мозжечка выводят:

- Аксоны звездчатых нейронов молекулярного слоя.
- Аксоны грушевидных нейронов Пуркинье.
- Лазящие волокна.
- Моховидные волокна.
- Аксоны клеток-зерен.

3. Как называется внутренний слой коры мозжечка?

- Полиморфный.
- Молекулярный.
- Зернистый.
- Ганглионарный.

4. Клетки ганглионарного слоя коры мозжечка по форме:

- Пирамидные
- Грушевидные
- Полигональные

- г. Цилиндрические
- д. Сферические

5. Цитоархитектоника коры головного мозга - это:

- а. Закономерное расположение клеток Беца.
- б. Закономерное расположение нервных волокон.
- в. Закономерное расположение нейроцитов коры.
- г. Закономерное расположение нейроглии.

ВЫБЕРИТЕ, ПРИ КАКОМ УСЛОВИИ ВЕРНО ДАННОЕ УТВЕРЖДЕНИЕ

6. Афферентная информация поступает в мозжечок по:

- а. Моховидным волокнам.
- б. Аксонам клеток Пуркинье.
- в. Лазающим волокнам.
- г. Аксонам клеток-зерен.

7. Мозжечок выполняет следующие функции:

- а. Роль центра симпатической нервной системы.
- б. Роль анализатора всей сенсорной информации.
- в. Координация движений.
- г. Регуляция равновесия тела в пространстве.

8. Какие слои выделяют в коре мозжечка?

- а. Молекулярный.
- б. Пирамидный.
- в. Ганглионарный.
- г. Полиморфный.
- д. Зернистый.

9. Мозжечок выполняет следующие функции:

- а. Роль центра симпатической нервной системы.
- б. Роль анализатора всей сенсорной информации.
- в. Координация движений.
- г. Регуляция равновесия тела в пространстве.

10. "Корзинки" вокруг грушевидных нейронов Пуркинье формируют:

- а. Лазающие волокна.
- б. Аксоны клеток-зерен.
- в. Дендриты звездчатых клеток молекулярного слоя.
- г. Аксоны звездчатых клеток молекулярного слоя.
- д. Аксоны корзинчатых клеток.

Ответы:

| | | | | |
|---------|---------|----------|--------|---------|
| 1. б | 2. б | 3. в | 4. б | 5. в |
| 6. а, в | 7. в, г | 8. а,в,д | 9. в,г | 10. г,д |

ТЕМА: ОРГАНЫ ЧУВСТВ. ОРГАН ЗРЕНИЯ.

I. Мотивационная характеристика темы.

Знание строения и гистофизиологии органов чувств необходимы для понимания не только нормальной функции, но и для правильной диагностики и профилактики заболеваний этих органов.

Все органы чувств, или анализаторы, обеспечивают восприятие (рецепцию) раздражения из внешней и внутренней среды организма, трансформацию энергии раздражения в нервный импульс и проведение импульсов по нервам к центрам высшего анализа (корково-подкорковые центры).

По особенностям строения, развития и функции анализаторы подразделяются на: 1) органы чувств, у которых первично – чувствующими раздражение являются нервные клетки (орган зрения и обоняния);

2) органы чувств, у которых первично воспринимающими раздражение являются специальные клетки (органы слуха, равновесия, вкуса), от которых возбуждение передается первому афферентному нейрону (вторично- чувствующей клетке).

II. Целевые задачи.

1. Изучить общий план строения анализатора, уметь определять периферические анализаторы, их рецепторные и вспомогательные отделы.
2. Иметь представление об особенностях первично- и вторично-чувствующих клетках, знать структурные и цитохимические основы рецепции.

III.Необходимый исходный уровень знаний.

а) из предшествующих тем:

- 1.Особенности строения и классификация эпителиальной ткани.
- 2.Составные элементы и функциональное значение соединительной ткани.
- 3.Гистофункциональные особенности нервных клеток и нервных волокон.

б) из текущего занятия:

- 1.Представление об анализаторах.
- 2.Источники развития структурных компонентов глазного яблока.
- 3.Оболочки глазного яблока и их производные функциональные аппараты.

IV.Объекты изучения.

а) микропрепараты для самостоятельного изучения:

- 1.Роговица глаза (окраска гематоксилин-эозин).
- 2.Задняя стенка глаза (окраска гематоксилин-эозин).
- 3.Сетчатка глаза в темноте и на свету (окраска гематоксилин-эозин).

V.Информационная часть.

Глаз представляет собой периферическую часть зрительного анализатора. Он состоит из глазного яблока и вспомогательного аппарата (веки, слезные железы, глазодвигательные мышцы). Зрительный анализатор относится к типу первично-чувствующих анализаторов.

Глазное яблоко образовано тремя оболочками: фиброзной (склера и роговица), сосудистой и внутренней (сенсорной) и их производными (радужка, ресничное тело), а также хрусталиком, жидкостью передней и задней камер глаза, стекловидным телом. В глазном яблоке различают три основных функциональных аппарата: **диоптрический** или светопреломляющий (роговица, жидкость передней и задней камер глаза, хрусталик, стекловидное тело); **аккомодационный** аппарат (радужка, ресничное тело с ресничным пояском); **рецепторный** аппарат (сетчатка).

Сетчатка и зрительный нерв формируются из зачатка нервной системы. Хрусталик – из эктодермы (первоначально полого эпителиального пузырька). Сосудистая оболочка и склера – из окружающей глазной бокал мезенхимы.

Склера – плотная соединительнотканная оболочка. Пучки ее коллагеновых волокон переходят в собственное вещество роговицы. В месте соединения склеры с роговицей расположены полости – венозный синус склеры (шлеммов канал). Внутренняя поверхность склеры в области контакта с радужной оболочкой образует пространство радужно-роговичного угла, в котором находится гребенчатая связка.

Сосудистая оболочка состоит из собственно сосудистой оболочки, ресничного тела и радужки. В собственно сосудистой оболочке различают: надсосудистую, сосудистую, сосудисто-капиллярную (хориокапиллярную), базальный комплекс.

Роговица образована следующими слоями: передний эпителий (многослойный плоский неороговевающий), передняя пограничная пластинка (состоит из коллагеновых фибрилл и основного аморфного вещества), собственно вещество роговицы (тонкие соединительнотканые пластинки, состоящие из пучков коллагеновых волокон, фибробластов, основного аморфного вещества, нет кровеносных сосудов), задняя пограничная пластинка (тонкие коллагеновые волокна и основное аморфное вещество), задний эпителий (однослойный плоский эпителий).

Хрусталик имеет форму двояковыпуклого тела, его передняя стенка состоит из однослойного плоского эпителия. У экватора находится ростковая зона хрусталика. Новые эпителиоциты дают хрусталиковые волокна, имеющие в своем составе белок кристаллин. В центре волокна образуют ядро хрусталика. Поддерживает хрусталик ресничный пояс.

Радужка состоит из переднего эпителия (однослойный плоский), наружного пограничного слоя (соединительная ткань и пигментные клетки), сосудистый слой (рыхлая соединительная ткань и сосуды), внутреннего пограничного слоя (похож на наружный), заднего пигментного эпителия (двухслойный эпителий).

Ресничное тело (цилиарное тело), производное сосудистой оболочки. Выполняет функцию фиксации и изменения кривизны хрусталика. Состоит из двух частей: внутренней – цилиарной короны; наружной – цилиарного кольца. От поверхности цилиарной короны отходят цилиарные отростки, к которым прикрепляются волокна ресничного пояса. Основная часть цилиарного тела

образована цилиарной мышцей. Цилиарное тело и цилиарные отростки покрыты цилиарной частью сетчатки.

Рецепторный аппарат глаза состоит из трех радиально расположенных нейронов (фоторецепторного, ассоциативного, ганглионарного) и двух, включающихся в радиальные цепочки (горизонтальные и амакринные). Между радиально направленными нейронами расположены радиальные глиоциты. Клетки образуют несколько слоев: фотосенсорный (образуют наружные сегменты палочек и колбочек); наружный пограничный слой (образуют периферические отростки нейроглиальных клеток); наружный ядерный слой (тела палочек и колбочек); наружный сетчатый слой (аксоны сенсорных и дендриты биполярных клеток); внутренний ядерный слой (тела ассоциативных, горизонтальных и биполярных клеток); внутренний сетчатый слой (аксоны биполярных и дендриты ганглионарных клеток); ганглионарный (тела ганглионарных клеток); наружный пограничный слой (образуют периферические отростки нейроглиальных клеток).

VI. Учебные задания.

1. В микропрепарате «Роговица глаза» найти и зарисовать передний эпителий (1) - многослойный плоский неороговевающий, под которым лежит передняя пограничная мембрана (2), собственное вещество роговицы (3) - плотная оформленная соединительная ткань, не имеющая кровеносных сосудов, задняя пограничная мембрана (4), задний пограничный эпителий (5)-однослойный плоский.

2. В микропрепарате «Задняя стенка глаза» рассмотреть и зарисовать оболочки глаза: склеру(I), сосудистую (II) и сетчатку (III).

Склера определяется по наличию коллагеновых пучков (1) и ядер фибробластов (2). Сосудистая оболочка отличается большим числом пигментных клеток (3) и кровеносными сосудами (4), находящимися в ней. Нижним, пигментированным слоем является пигментный слой сетчатки(5). За ним следует фотосенсорный слой (6) - слой колбочек и палочек. Далее располагается слой, в котором видны многочисленные ядра - наружный ядерный слой (7). Между ним и внутренним ядерным слоем (8) находится наружный сетчатый слой (9), а глубже внутреннего ядерного слоя лежит внутренний сетчатый слой (10). Следующий за внутренним сетчатым слоем - ганглионарный (11), состоящий из крупных мультиполярных нейронов. Далее идет слой нервных волокон (12), на внутренней поверхности которого лежи внутренний пограничный слой (13). Наружный пограничный слой (14) располагается между слоем палочек и колбочек и наружным ядерным слоем.

3. Рассмотреть сетчатку:

а) после действия на глаз сильного света. Пигментный эпителий сетчатки с четко выраженными пигментированными отростками, вдающимися между палочками и колбочками в слой палочек и колбочек. Под действием яркого света пигмент перемещается из тел пигментных клеток в их отростки, защищая фоторецепторные клетки от сильного раздражения.

б) после действия на глаз темноты. Отростки клеток пигментного эпителия не видны вследствие перемещения из них пигмента в тела клеток. Таким образом создаются оптимальные условия для функционирования фоторецепторных клеток в условиях темноты.

4. Зарисовать и обозначить рисунки:

VII. Контрольные вопросы.

1. Классификация органов чувств по генетическим и морфофункциональным признакам.
2. Эмбриональные источники развития основных структурных компонентов глаза.
3. Основные оболочки глаза, особенности их строения.
4. Характеристика функциональных аппаратов глаза.
5. Нейрональный состав сетчатки, особенности ультрамикроскопического строения нейросенсорных клеток.

VIII. Учебные задачи.

1. В эксперименте животному нанесена травма эпителия роговицы. Возможен ли процесс регенерации? Если возможен, то за счет каких клеток?
2. У человека нарушено сумеречное зрение («куриная слепота»). Функция каких клеток нарушена и с чем это связано?
3. Больной хорошо видит на близком расстоянии и плохо на дальнем. С нарушением функций каких структур глазного яблока может быть связано такое состояние?
4. В период беременности женщина длительно страдала авитаминозом А. При рождении обнаружилось, что ребенок страдает полной слепотой. Назначение витамина А ребенку с момента рождения привело к восстановлению зрения. О чем свидетельствует этот факт?

САМОСТОЯТЕЛЬНАЯ РАБОТА

I. СТУДЕНТ ДОЛЖЕН ЗНАТЬ:

| | |
|---|--|
| 1. Классификация органов чувств по генетическим и морфо-функциональным признакам. Общий план строения анализаторов. | 1. Гистология: учебник / Под ред. Ю.И.Афанасьева, Н.А.Юриной. – 5-е изд., перераб. и доп. – М.: Медицина, 2006. |
| 2. Основные оболочки глаза, особенности их строения. | 2. Гистология: учебник / Под ред. Э.Г.Улумбекова, Ю.А.Чельшева. – 2-е изд., перераб. и доп. – М.: ГЭОТАР-МЕД, 2009. |
| 4. Характеристика функциональных аппаратов глаза. | 3. Методическое пособие для студентов по гистологии. Часть 1. Л.А. Акоева, Л.А. Гиреева, Л.С. Таболова и др. Владикавказ, 2021 |
| 5. Нейрональный состав сетчатки, особенности ультрамикроскопического строения нейросенсорных клеток. | |
| 6. Вспомогательный аппарат глаза. | |

II. СТУДЕНТ ДОЛЖЕН УМЕТЬ:

Определять микроскопические структуры, образующие роговицу и заднюю стенку глаза.

III. Задания для подготовки к занятию:

Задание № 1. Продолжите фразы.

1. Первично чувствующий анализатор – это...
2. Глаз состоит из следующих оболочек:
 - 1.
 - 2.
 - 3.
3. По выполняемой функции различают следующие части глаза:
 - 1.
 - 2.
 - 3.
4. Фиброзная оболочка это - ...
5. Производная фиброзной оболочки -
6. Роговица образована:
 - 1.
 - 2.
 - 3.
 - 4.
 - 5.
7. Сосудистая оболочка – образована....., она выполняет следующие функции.....
8. Производные сосудистой оболочки:
 - 1.
 - 2.
9. Рецепторный аппарат глаза – это....
10. Светопреломляющий аппарат глаза образован:
 - 1.
 - 2.
 - 3.
 - 4.
11. Аккомодационный аппарат глаза образован:
 - 1.
 - 2.

Задание № 2. Заполнить таблицу

Сетчатка состоит из 10 слоев, в каждом из которых располагаются определенные клетки и их отростки:

| № | Название слоя | Структуры, образующие слой |
|---|-------------------------|----------------------------|
| 1 | пигментный эпителий | |
| 2 | слой палочек и колбочек | |

| | | |
|----|---------------------------------|--|
| 3 | Наружная пограничная мембрана | |
| 4 | наружный ядерный слой | |
| 5 | наружный сетчатый слой | |
| 6 | внутренний ядерный слой | |
| 7 | внутренний сетчатый слой | |
| 8 | ганглионарный слой | |
| 9 | слой нервных волокон | |
| 10 | Внутренняя пограничная мембрана | |

Задание 3. Составьте 2-3 тестовых задания по образцу.

Цепь передачи электрического возбуждения в сетчатке:

- (а) пигментная клетка→биполярный нейрон→фоторецептор;
- (б) фоторецептор→биполярный нейрон→фоторецептор;
- (в) фоторецептор→биполярный нейрон→ганглионарная клетка;
- (г); пигментная клетка→ горизонтальная клетка → биполярный нейрон→фоторецептор;
- (д) фоторецептор → горизонтальная клетка → биполярный нейрон → амакриновая клетка → ганглионарная клетка.

IV. Вопросы для самоконтроля:

1. Назвать структуры, образующие светопреломляющий аппарат глаза.
2. Назвать структуры, образующие аккомодационный аппарат глаза.
3. Назвать структуры, образующие радужку.
4. Назвать три нейрона, образующих передающие электрическое возбуждение в сетчатке.
5. Особенности строения центральной ямки и диска сетчатки.

ПРОВЕРЬ СЕБЯ:

ВЫБЕРИТЕ ОДИН ПРАВИЛЬНЫЙ ОТВЕТ

1. Какие клетки в составе органов чувств называются первично-чувствующими?

- а Сенсоэпителиальные клетки.
- б Нейроциты, возбуждаемые эпителиоцитами.
- в Нейроциты чувствительных ядер головного мозга.
- г Нейросенсорные клетки.

2. Какие клетки в составе органов чувств называются вторично-чувствующими?

- а Сенсоэпителиальные клетки.

- б Нейроны, возбуждаемые эпителиоцитами.
 в Нейроны чувствительных ядер головного мозга.
 г Рецепторные нервные клетки.
- 3. Почему сетчатка глаза человека называется инвертированной?**
 а Изображение на ней получается перевернутым.
 б Она поглощает весь световой поток.
 в Фоторецепторы расположены в глубине сетчатки, вдали от света.
 г Количество "палочек" больше, чем количество "колбочек".
- 4. В каком слое сетчатки располагаются горизонтальные нейроны?**
 а Наружный ядерный слой.
 б Наружный сетчатый слой.
 в Внутренний ядерный слой.
 г Внутренний сетчатый слой.
 д Ганглионарный слой.
- 5. В каком слое сетчатки располагаются амакринные нейроны?**
 а Наружный ядерный слой.
 б Внутренний ядерный слой.
 в Внутренний сетчатый слой.
 г Ганглионарный слой.
- 6. Каково строение "желтого пятна" сетчатки глаза?**
 а Истончены и раздвинуты все внутренние слои сетчатки на пути света к фоторецепторным клеткам.
 б Сходятся аксоны ганглионарных клеток.
 в Отсутствуют колбочки.
 г Хорошо развиты все слои сетчатки.
- 7. Каково строение "слепого пятна" сетчатки глаза?**
 а Палочек мало, колбочки приобретают палочковидную форму.
 б Сходятся аксоны ганглионарных клеток, образуя зрительный нерв.
 в Исчезают колбочки.
 г Хорошо развиты все слои сетчатки.
 д Образовано слоем нервных волокон.
- 8. Роговица глаза:**
 а Снаружи покрыта многослойным плоским неороговевающим эпителием.
 б Снаружи покрыта однослойным эпителием.
 в Собственное вещество содержит кровеносные сосуды.
 г Развивается из нервной трубки.
- 9. Наружные сегменты фоторецепторных клеток содержат:**
 а Реснички.
 б Митохондрии.
 в Мембранные диски.
 г Базальное тельце.
- 10. В образовании зрительного нерва принимают участие:**
 а Фоторецепторные клетки.
 б Биполярные нейроны.
 в Ганглионарные клетки.
 г Горизонтальные нейроны

Ответы:

| | | | | | | | | | |
|----|---|----|---|----|---|----|---|-----|---|
| 1. | г | 2. | а | 3. | в | 4. | в | 5. | б |
| 6. | а | 7. | б | 8. | а | 9. | в | 10. | в |

ТЕМА: ОРГАНЫ ЧУВСТВ. ОРГАНЫ СЛУХА И РАВНОВЕСИЯ.

I. Мотивационная характеристика темы.

См. занятие по теме «Орган зрения».

II. Целевые задачи.

1. Иметь представление о гистогенетических особенностях вторично чувствующих рецепторных клеток.
2. Изучить морфофункциональные особенности улитки
3. Изучить микро- и ультрамикроскопическое строение спирального органа и структурных компонентов вестибулярного аппарата.

III.Необходимый исходный уровень.

а) из предшествующих тем.

1. Особенности строения эпителиальной ткани.
 2. Составные элементы и функциональное значение соединительной ткани.
 3. Гистофункциональные особенности нервных клеток и нервных волокон.
- б) из текущего занятия.
1. Представление о классификации органов чувств.
 2. Морфофункциональные особенности вторично чувствующих органов чувств.
 3. Строение перепончатого аппарата улитки.
 4. Строение рецепторных клеток спирального органа.
 5. Особенности организации рецепторных клеток органа равновесия и гравитации.

IV.Объекты изучения.

а) микропрепараты для самостоятельного изучения.

1. Кортиев орган (окраска гематоксилин-эозин)
- б) электроннограммы.

№№ 262, 268, 269.

V.Информационная часть.

В состав органа слуха и равновесия входят наружное, среднее и внутреннее ухо. **Внутреннее ухо** образовано костным лабиринтом и расположенном в нем перепончатым лабиринтом.

Рецепторные клетки **органа слуха** располагаются в **спиральном органе улитки**, а **органа равновесия** - в пятнах- **макулах мешочков** (саккулюса и утрикулюса) и **гребешках - кристах** ампулярной части полукружных каналов.

Орган равновесия состоит из сферического пузырька - мешочка или саккулюса, эллиптического пузырька маточки или утрикулюса и трех полукружных каналов. В месте соединения этих каналов с маточкой образуются расширения - ампулы. Мешочек соединяется с каналом улитки. В ампуле находятся рецепторные участки в виде гребешков или крист. В маточке и мешочке рецепторные участки имеют вид пятен или макул. В этих участках эпителий имеет особое строение, а вся остальная часть вестибулярного перепончатого лабиринта выстлана однослойным плоским эпителием. Эпителий макул состоит из 7000-9000 сенсорных волосковых эпителиоцитов и расположенных между ними опорных клеток. Над поверхностью эпителия находится имеющая студенистую консистенцию отолитовая мембрана, содержащая кристаллы углекислого кальция (отолиты или статоконии). В отолитовую мембрану вмонтированы волоски рецепторных клеток, которые при смещении мембраны изгибаются. При этом волосковые клетки возбуждаются и передают электрические импульсы на дендриты биполярных нейроцитов вестибулярного ганглия.

Различают **два вида волосковых клеток**:

· грушевидные клетки имеют широкое основание и узкую апикальную часть. На апикальной поверхности имеется кутикула с 60-80 неподвижными волосками - стереоцилиями. Кроме того, на поверхности клеток имеется и подвижный волосок - киноцилия, представляющая собой эксцентрично расположенную ресничку. К основанию каждой грушевидной клетки подходит нервное окончание в виде чаши - чашеобразное нервное окончание;

· цилиндрические клетки имеют призматическую форму, и на них оканчиваются нервные окончания дендритов - биполярных клеток точечного типа. В остальном строение этих клеток похоже на строение грушевидных. Также в макуле имеется третий вид клеток это опорные клетки, которые имеют призматическую форму и многочисленные микроворсинки на апикальной поверхности. Ее основной функцией является голокриновая секреция компонентов отолитовой мембраны.

Макулы воспринимают земное притяжение, гравитацию, линейные ускорения. Саккулюс кроме того отвечает за вибрационные восприятия. Гребешки в ампулах полукружных каналов принципиально построены так же, как и пятна. В их составе имеются рецепторные волосковые (цилиндрические и грушевидные) и опорные клетки. Общее число волосковых клеток равно 15 000-17 000. Вместо отолитовой мембраны здесь формируется желатинообразное вещество в виде купола. Купол является продуктом голокриновой секреции опорных клеток, он в отличии от

отолитовой мембраны не содержит отолитов. В купол погружены киноцилии и стереоцилии. При движении головы и ускоренном движении тела купол отклоняется из-за перемещения эндолимфы в полукружных каналах. Основная функция гребешков - восприятие угловых ускорений

Улитковая часть внутреннего уха представлена костным каналом улитки, внутри которого находится перепончатый канал. Перепончатый лабиринт повторяет ход костного лабиринта. На поперечном срезе перепончатый канал улитки имеет треугольную форму. Верхнемедиальная стенка перепончатого канала улитки называется рейснеровой, или вестибулярной, мембраной; латеральная стенка представлена сосудистой полоской; нижняя стенка называется базилярной мембраной или спиральной мембраной.

Спиральная мембрана представлена соединительнотканной пластинкой, состоящей из коллагеновых волокон, погруженных в аморфный матрикс. Коллагеновые волокна состоят из тонких фибрилл и играют роль струн. Короткие струны, расположенные у основания улитки, реагируют на высокие звуки, длинные, расположенные у вершины, - на низкие звуки.

На внутренней поверхности базальной мембраны располагается спиральный (кортиев) орган. Он включает внутренние и наружные волосковые (сенсоэпителиальные) клетки, поддерживающие внутренние и наружные клетки и столбовые внутренние и наружные клетки, относящиеся к группе поддерживающих клеток. Внутренние и наружные столбовые клетки ограничивают туннель, заполненный эндолимфой. Клетки спирального органа, расположенные между туннелем и сосудистой полоской, называются наружными, между туннелем и лимбом – внутренними. Внутренние волосковые клетки, располагаются в один ряд, имеют грушевидную форму, лежат на внутренних поддерживающих клетках. На апикальной поверхности находятся около 60 неподвижных ресничек (стереоцилий). Наружные волосковые клетки располагаются в 3-5 рядов, призматической формы, лежат на наружных поддерживающих клетках. На апикальной поверхности имеются реснички (волоски), на которых содержатся холинорецепторные белки и фермент ацетилхолинэстераза. Покровная мембрана представляет собой соединительнотканную пластинку, состоящую из радиально направленных коллагеновых волокон, погруженных в аморфный матрикс. Внутренний край мембраны прикреплен к спиральному гребешку, наружный – свободно нависает над спиральным органом на всем его протяжении. При колебании спирального органа волоски (стереоцилии) волосковых клеток прикасаются к покровной мембране, что способствует возникновению звукового импульса. Звуковые воздействия на барабанную перепонку передаются на молоточек, наковальню, стремечко, а далее через овальное окно на перилимфу, базилярную и текториальную мембраны. Это движение строго соответствует частоте и интенсивности звуков и связано с определённым уровнем улиткового канала. При этом происходит отклонение стереоцилий и возбуждение рецепторных клеток. Оно сопровождается взаимодействием ацетилхолина эндолимфы с холинорецепторным белком мембраны стереоцилий. Это приводит к возникновению рецепторного потенциала.

VI. Учебные задания.

1. Найти и зарисовать в препарате «Кортиев орган» следующие структуры: три - пять завитков костной улитки (1) вокруг костного стержня улитки (2). Внутри каждого завитка улитки можно обнаружить треугольной формы перепончатый канал (3). Его основанием служит базилярная мембрана (4), под которой расположена барабанная лестница (5); наружной стенкой - сосудистая полоска (6), прилежащая к наружной стенке костной улитки (7); внутренней верхней стенкой является вестибулярная лестница (8). Сосудистая полоска расположена на спиральной связке (9). На базилярной мембране, прикрепляющейся с внутренней стороны к спиральной костной пластинке (10), расположен орган слуха - спиральный, или кортиев органе (11). Надкостница спиральной костной пластинки образует утолщение - лимб (12), в котором различают верхнюю вестибулярную губу (13) и нижнюю барабанную губу (13). В основании спиральной костной пластинки залегает скопление биполярных афферентных нейронов - спиральный ганглий (15). Спиральный орган состоит из двух видов клеток - опорных и рецепторных. Среди опорных клеток, касающихся базальной мембраны, различимы внутренние (16) и наружные клетки - столбы (17), а также внутренние (18) и наружные (19) поддерживающие клетки. Клетки - столбы образуют между собой треугольной формы канал - туннель (20). Снаружи от них видны наружные поддерживающие клетки (16). Внутренние (21) и наружные (22) волосковые сенсорные эпителиоциты лежат на поддерживающих клетках: внутренние - в один ряд, наружные - в три - четыре ряда. Над спиральным органом нависает покровная пластинка (23), имеющая связь с эпителием вестибулярной губы лимба.

2. Зарисовать и обозначить рисунки:

VII. Контрольные вопросы.

1. Источники развития органа слуха и равновесия.
1. Строение наружного и среднего уха.
2. Строение вестибулярного аппарата внутреннего уха, морфофункциональная характеристика мешочков и ампул.
3. Назовите и охарактеризуйте стенки перепончатого лабиринта улитки, их функциональное значение.
4. Строение спирального (кортиевого) органа, морфофункциональная характеристика сенсорных и поддерживающих клеток.

VIII. Учебные задачи.

1. У больных, принимающих большие дозы антибиотиков, Хинина и других лекарственных веществ, нередко происходит потеря слуха. Функция каких клеток нарушена? Какое звено анализатора нарушается?
2. У человека нарушено восприятие раздражения, связанного с положением тела по отношению к гравитационному полю. Утрату функции каких рецепторных клеток можно предположить?
3. Способен ли человек в состоянии невесомости ориентироваться в пространстве? Если «да», то с помощью каких органов чувств?
4. Патологическим процессом полностью поражен спиральный ганглий. Какие функциональные изменения обнаружатся?

САМОСТОЯТЕЛЬНАЯ РАБОТА

I. СТУДЕНТ ДОЛЖЕН ЗНАТЬ:

| | |
|---|---|
| 1. Классификация органов чувств по генетическим и морфо-функциональным признакам. Общий план строения анализаторов. | 1. Гистология: учебник / Под ред. Ю.И.Афанасьева, Н.А.Юриной. – 5-е изд., перераб. и доп. – М.: Медицина, 2006. |
| 2. Орган слуха. Особенности его строения. Улитка, микроскопическое строение. Перепончатый канал улитки (улитковый канал). | 2. Гистология: учебник / Под ред. Э.Г.Улумбекова, Ю.А.Чельшева. – 2-е изд., перераб. и доп. – М.: ГЭОТАР-МЕД, 2009. |
| 3. Спиральный (кортиев) орган. | 3. Методическое пособие для студентов по гистологии. Часть 1. Л.А. Акоева, Л.А. |

| | |
|---|---|
| 4. Вестибулярная часть перепончатого лабиринта. Пятна мешочков (макулы). Ампулярные гребешки (кристы) | Гиреева, Л.С. Таболова и др. Владикавказ, 2021. |
|---|---|

II. СТУДЕНТ ДОЛЖЕН УМЕТЬ:

Определять костные образования и их производные; внутри канала улитки – три его части (барабанную лестницу, перепончатый канал улитки, вестибулярную лестницу; спиральный (кортиев орган).

III. Задания для подготовки к занятию:

Задание № 1. Продолжите фразы.

1. Продолжить предложение «Вторичночувствующий анализатор – это...

2. Ухо состоит из следующих частей:

- 1.
- 2.
- 3.

3. Наружное ухо образовано

- 1.
- 2.

4. Гранца между наружным и средним ухом -

5. Барабанная перепонка состоит из -

6. Среднее ухо состоит из:

- 1.
- 2.
- 3.

7. Костная улитка образует у человека

8. Стороны улиткового канала образуют:

- 1.
- 2.
- 3.

9. Спиральный орган – это....

10. Наружные сенсорноэпителиальные клетки имеют следующие характерные особенности и расположены ...

11. Вестибулярная часть перепончатого лабиринта – это.....

12. Ампулярные гребешки (кристы) – это

Задание № 2. Заполните таблицы:

Таблица №1. Сначала вставить во втором столбце пропущенные слова, а, затем, в 1-м столбце название части вестибулярного аппарата, описание которого даю во втором столбце

| | |
|--|--|
| | Рецепторы содержатся в составе эпителиального пятна, или..... , и реагируют на гравитационные воздействия. |
|--|--|

| | |
|--|---|
| | При этом над чувствительными клетками пятна имеется студенистая мембрана, которая, в зависимости от гравитационного притяжения, смещается в ту или иную сторону, что приводит к раздражению клеток. |
| | Сенсоэпителиальные клетки тоже образуют рецепторное....., покрытое студенистой мембраной, но реагируют не только на гравитацию, но и на вибрацию (а именно, на вибрационные колебания студенистой мембраны). |
| | Рецепторные клетки покрывают т.н. ампулярные гребешки (разрастания надкостницы). При вращении головы в определённой плоскости эндолимфа перемещается лишь в каком-либо одном из, где это вызывает возбуждение сенсорных клеток. Таким образом, здесь располагаются рецепторы, реагирующие на угловые ускорения. |

Таблица №2

| | |
|---|--|
| Спиральный (кортиев) орган (в перепончатой улитке) | Восприятие |
| Пятно <u>эллиптического</u> мешочка | Восприятие |
| Пятно <u>сферического</u> мешочка | ВосприятиеИ..... |
| Ампулы полукружных каналов | Восприятие при вращении головы и тела |

Задание 4. Составьте 2-3 тестовых задания по образцу.

Кортиев орган имеет:

- (а) стереоцилии;
- (б) киноцилий;
- (в) отолитовую мембрану;
- (г) покровную мембрану;
- (д) поддерживающие клетки.

IV. Вопросы для самоконтроля:

1. Назвать структуры, образующие звукопроводящую часть уха и их строение.
2. Назвать структуры, образующие звуковоспринимающую часть уха и их строение.
3. Назвать структуры, образующие вестибулярную часть внутреннего уха и их строение.

ПРОВЕРЬ СЕБЯ:

1. В каком образовании внутреннего уха расположен спиральный орган?

- а Барабанная лестница.
- б Вестибулярная лестница.
- в Перепончатый канал улитки.
- г Утрикулос.
- д Саккулос

2. Чем ограничен перепончатый канал улитки?

- а Вестибулярной мембраной.
- б Базилярной мембраной.
- в Спиральной связкой с сосудистой полоской.
- г Барабанной перепонкой.

3. Чем образован туннель спирального органа?

- а Наружными поддерживающими клетками.
- б Клетками столбов.
- в Внутренними фаланговыми клетками.

г Сенсоэпителиальными клетками.

4. Где находится спиральный (Кортиев) орган?

- а В преддверии улитки.
- б В сферическом мешочке.
- в В перепончатом канале улитки.
- г В полукружных каналах.

5. Что находится в туннеле спирального органа?

- а Кровеносные сосуды.
- б Отростки нейронов спирального ганглия.
- в Коллагеновые волокна (струны).

6. Где расположены слуховые пятна?

- а В улитке.
- б В полукружных канальцах.
- в В мешочках преддверия.
- г В среднем ухе.

7. К чему прикрепляется рукоятка молоточка?

- а К наружной поверхности барабанной перепонки.
- б К внутренней поверхности барабанной перепонки.
- в К овальному окну.
- г К круглому окну.

8. К звукопроводящему аппарату органа слуха относятся:

- а Барабанная перепонка
- б Слуховые косточки
- в Мембрана овального окна
- г Перилимфа вестибулярной лестницы улитки

9. Базиллярная пластинка перепончатого канала улитки содержит:

- а Базальную мембрану
- б Тонкие коллагеновые волокна
- в Эндотелий
- г Покровную мембрану

10. Ампулярные гребешки вестибулярного отдела состоит из:

- а Поддерживающих клеток
- б Желатинообразного купола
- в Сенсоэпителиальных клеток
- г Отолитовой мембраны

д

Ответы:

| | | | | | | | | | |
|----|---|----|-------|----|---------|----|-------|-----|-------|
| 1. | в | 2. | а,б,в | 3. | б | 4. | в | 5. | б |
| 6. | в | 7. | б | 8. | а,б,в,г | 9. | а,б,в | 10. | а,б,в |

МОДУЛЬ 2

Целевые задачи.

1. Показать знания теоретического материала по изученным темам.
2. Уметь в микропрепаратах определять и дифференцировать гистологические структуры тканей.
3. Решать ситуационные задачи и тесты.
4. Показать знания в определении электроннограмм.

Контрольные вопросы:

1. Микроскопическое строение нейроцитов и источники их развития. Строение нейронов различных отделов нервной системы.
2. Морфологическая и функциональная классификация нейронов.
3. Виды нейроглии, локализация, строение, источники развития, функции.
4. Нервные волокна, их строение, локализация, функциональные особенности.
5. Нервные окончания, классификация, строение.
6. Понятие о межнейрональных синапсах.

7. Простые и сложные соматические рефлекторные пути.
8. Органы центрального и периферического отделов нервной системы, связь между ними.
9. Строение периферического нерва, характеристика волокон, входящих в его состав.
10. Строение спинномозгового (чувствительного) ганглия, его нейроны и глиоциты.

Характер расположения глиоцитов в ганглии.

11. Роль и место нейроцитов спинномозговых ганглиев в рефлекторной дуге.
12. Строение спинного мозга. Нейронный и глиальный состав серого и белого вещества.
13. Строение центральных и периферических отделов вегетативной нервной системы
14. Вегетативные рефлекторные дуги, их структурные и функциональные отличия от соматических дуг.
15. Общий план строения коры больших полушарий.
16. Цитоархитектоника и миелоархитектоника коры больших полушарий.
17. Общий план строения мозжечка, функциональное значение нервных клеток мозжечка.
18. Какова нейронная организация мозжечка.
19. Классификация органов чувств по генетическим и морфофункциональным признакам.
20. Эмбриональные источники развития основных структурных компонентов глаза.
21. Основные оболочки глаза, особенности их строения.
22. Характеристика функциональных аппаратов глаза.
23. Нейрональный состав сетчатки, особенности ультрамикроскопического строения нейросенсорных клеток.
24. Источники развития органа слуха и равновесия.
25. Строение наружного и среднего уха.
26. Строение вестибулярного аппарата внутреннего уха, морфофункциональная характеристика мешочков и ампул.
27. Назовите и охарактеризуйте стенки перепончатого лабиринта улитки, их функциональное значение.
28. Строение спирального (кортиевого) органа, морфофункциональная характеристика сенсорных и поддерживающих клеток.

Микропрепараты

1. Спинной мозг (окраска азотнокислым серебром)
2. Спинномозговой узел (окраска гематоксилин-эозин)
3. Мозжечок (окраска азотнокислым серебром)
4. Кора головного мозга (окраска азотнокислым серебром)
5. Безмиелиновое нервное волокно (окраска гематоксилин-эозин)
6. Миелиновое нервное волокно (окраска азотнокислым серебром)
7. Чувствительное нервное окончание тельце Фатер-Пачини (окраска гематоксилин-эозин)
8. Роговица глаза (окраска гематоксилин-эозин).
9. Задняя стенка глаза (окраска гематоксилин-эозин).
10. Сетчатка глаза в темноте и на свету (окраска гематоксилин-эозин).
11. Кортиев орган (окраска гематоксилин-эозин)

Тестовые задания.