

№ЛД-16

**ФЕДЕРАЛЬНОЕ ГОСУДАРСТВЕННОЕ БЮДЖЕТНОЕ ОБРАЗОВАТЕЛЬНОЕ
УЧРЕЖДЕНИЕ ВЫСШЕГО ОБРАЗОВАНИЯ
«СЕВЕРО-ОСЕТИНСКАЯ ГОСУДАРСТВЕННАЯ МЕДИЦИНСКАЯ АКАДЕМИЯ»
МИНИСТЕРСТВА ЗДРАВООХРАНЕНИЯ РОССИЙСКОЙ ФЕДЕРАЦИИ.**

КАФЕДРА БИОЛОГИИ И ГИСТОЛОГИИ

РАБОЧАЯ ТЕТРАДЬ

**для практических занятий и внеаудиторной самостоятельной работы
студентов по гистологии, цитологии, эмбриологии**

**по дисциплине «Гистология, эмбриология, цитология»
основной профессиональной образовательной программы высшего образования –
программы специалитета по специальности 31.05.01 Лечебное дело,
утвержденной 31.08.2020 г.**

Часть II

Студента 2курса _____ группы

лечебного факультета

Ф.И.О.

Рабочая тетрадь составлена в соответствии:

- ФГОС ВО по направлению подготовки (специальности) 31.05.01 Лечебное дело утвержденным Министерством образования и науки РФ «9» февраля 2016 г..
- Учебным планом по специальности 31.05.01 Лечебное дело, одобренным ученым Советом ГБОУ ВПО СОГМА Минздрава России «29» марта 2016 г., протокол № 12.
- Рабочей программой учебной дисциплины гистология, эмбриология, цитология.

СОСТАВИТЕЛИ:

- доцент Л.А. Акоева
- доцент Л.С. Таболова
- старший преподаватель Л.А. Гиреева

Рецензенты:

заведующая кафедрой общей гигиены и физической культуры ФГБОУ ВО СОГМА Минздрава России, д.м.н., профессор Кусова А.Р.

профессор кафедры нормальной физиологии ФГБОУ ВО СОГМА Минздрава России, д.м.н., профессор Джиев И.Г.

ТЕМА: ОРГАНЫ КРОВЕТВОРЕНИЯ И ИММУННОЙ ЗАЩИТЫ.

I. Мотивационная характеристика темы.

Кровь, лимфа и органы, где они образуются, а также клетки крови, «выселившиеся» в соединительные и эпителиальные ткани, составляют систему крови, которая участвует в поддержании постоянства внутренней среды организма и охране генетической целостности. Кроветворение и становление иммунных функций клеток системы крови – сложный многоступенчатый процесс, нарушения которого приводят к ряду заболеваний. Знания нормального кроветворения, строения и участия гемопоэтических органов в защитных реакциях организма необходимы врачу любого профиля.

II. Целевые задачи.

1. Знать унитарную теорию кроветворения. Иметь представление об унитарной теории кроветворения и стволовой клетке крови.
2. Знать особенности постэмбрионального кроветворения.
3. Изучить особенности строения и функционирования различных органов кроветворения, их роль в формировании гуморального и клеточного иммунитета.

III. Необходимый исходный уровень знаний.

а) из предшествующих тем:

1. Содержание понятия «ретикулярная ткань».
2. Схема постэмбрионального гемопоэза-лимфоцитопоэза.

б) из текущего занятия:

1. Общая характеристика центральных и периферических органов кроветворения.
2. Источники развития и общий план строения, и функциональное значение красного костного мозга и тимуса.
3. Источники развития и общий план строения, и функциональное значение лимфатических узлов.
4. Источники развития и общий план строения, и функциональное значение селезенки.
5. Функциональное значение и принцип организации лимфоэпителиальных органов на примере небной миндалины и аппендикса.

IV. Объекты изучения.

а) микропрепараты для самостоятельного изучения

1. Тимус (окраска гематоксилин-эозин)
2. Лимфатический узел (окраска гематоксилин-эозин)
3. Селезенка (окраска гематоксилин-эозин)

б) электроннограммы

№№317, 322, 340.

V. Информационная часть.

К органам кроветворения и иммунологической защиты относят: красный костный мозг; тимус; лимфатические узлы; селезенку и лимфатические узелки пищеварительного тракта. Различают центральные (тимус, красный костный мозг) и периферические органы кроветворения (остальные).

Красный костный мозг - центральный орган кроветворения, содержащий стволовые кроветворные клетки и осуществляющий миелоидное, лимфоидное кроветворение, эритропоэз, тромбоцитопоэз. Он является универсальным органом кроветворения. Основа органа ретикулярная строма, через которую проходит множество кровеносных сосудов. Наиболее интенсивно кроветворение происходит вблизи эндоста. Гемопоэтические клетки расположены островками, окруженными макрофагами. Гранулопоэтические клетки образуют островки, окруженные протеогликанами. Мегакриоцибласты и мегакриоциты располагаются в контакте со щелями капилляров. Встречаются также небольшие скопления костномозговых лимфоцитов и моноцитов.

Тимус (вилочковая или зубная железа) - центральный орган лимфоцитопоэза (Т-лимфоцитов) и иммуногенеза. Основа органа ретикулоэпителиальная ткань. Здесь происходит антигеннезависимая дифференцировка предшественников Т-лимфоцитов в Т-лимфоциты, которые осуществляют реакции клеточного иммунитета и регулируют реакции гуморального иммунитета. Удаление тимуса приводит к ослаблению иммунитета, отторжению трансплантатов органов и повышению чувствительности к инфекционным заболеваниям. В корковом веществе находится гематотимусный барьер. Максимального развития тимус достигает максимального развития в раннем детском возрасте. От 3 до 20 лет отмечается стабилизация массы, а затем

происходит возрастная инволюция вилочковой железы. При стресс-реакции происходит акцидентальная инволюция.

Лимфатические узлы - периферические органы лимфоцитопоэза, иммунологической защиты и депонирования протекающей лимфы. Это паренхиматозный орган, покрытый соединительнотканной капсулой, состоящий из **коркового и мозгового** вещества, а также синусов. Корковое вещество состоит из кортикальной и паракортикальной (тимусзависимой, в которой преимущественно располагаются Т-лимфоциты) зон. Корковая часть состоит и множества лимфатических фолликулов (состоит и В-лимфоцитов, фолликулярные отростчатые клетки и макрофаги). Мозговое вещество представлено трабекулами, мозговыми тяжами, синусами. Синусы лимфоузла: краевой, промежуточный, синусы мозгового вещества.

Селезенка - орган периферического кроветворения, участвующий в образовании клеточного и гуморального иммунитета, выработке веществ, угнетающих эритропоэз в красном костном мозге. Она принимает участие в элиминации отживающих эритроцитов и тромбоцитов. Селезенка покрыта соединительнотканной капсулой, содержащей гладкомышечные клетки. Селезенка - паренхиматозный орган, в основе которого лежит ретикулярная ткань. Паренхима образована **белой и красной пульпой**. В ретикулярной строме красной пульпы преобладают эритроциты и присутствуют многочисленные макрофаги, уничтожающие отжившие эритроциты. Белая пульпа – скопления шаровидных узелков и периартериальных влагалищ. В лимфатическом узелке различают периартериальную зону (состоит из Т-лимфоцитов), центр размножения (состоит и пролиферирующих В-лимфоцитов), мантийную (состоит из малых В-лимфоцитов и небольшого количества Т-лимфоцитов) и краевую или маргинальную (состоит из В- и Т-лимфоцитов) зоны. Через узелок эксцентрично проходит артерия узелка (центральная артерия).

VI. Учебные задания.

1. Пользуясь аудиторными таблицами научиться определять островки гемопоэтических клеток красного костного мозга, уметь отличать их, знать особенности дифференцировки клеток в каждом гемопоэтическом ряду.

2. На микропрепарате «Тимус» найти и зарисовать соединительнотканную капсулу (1), покрывающую орган, под которой видны дольки железы (2). В дольке можно различить более темное корковое (3) и светлое - мозговое (4) вещество. Основу дольки составляет эпителиальная ткань. Наслоившиеся друг на друга эпителиальные клетки образуют тельца Гассала (5), расположенные в мозговом веществе.

3. На микропрепарате «Лимфатический узел» найти и зарисовать соединительнотканную капсулу (1), от которой отходят внутрь органа трабекулы (2). Под капсулой расположено более темное корковое вещество (3), представленное лимфоидными узелками (4). Периферия узелка образована зрелыми лимфоцитами (5), центральная часть (центр размножения, реактивный центр) представлена лимфобластами (6). От лимфоидных фолликулов отходят лентовидные скопления лимфоцитов - мозговые тяжи (7). Между фолликулами, трабекулами и мозговыми тяжами видны светлые пространства - синусы (8).

4. На микропрепарате «Селезенка» найти и зарисовать соединительнотканную капсулу (1), покрытую мезотелием (2). От нее вглубь органа отходят трабекулы (3), в которых хорошо видны кровеносные сосуды (4). Паренхима органа представлена белой пульпой - лимфоидными фолликулами (5), состоящими из скопления лимфоцитов вокруг центральной артерии (6). Между фолликулами и трабекулами расположена красная пульпа (7) - капилляры синусоидного типа, заполненные кровью.

5. Обозначьте рисунки.

VII. Контрольные вопросы.

1. Общая характеристика органов кроветворения и их классификация.
2. Строение, локализация, особенности постэмбрионального кроветворения красного костного мозга.
3. Тимус, строение, локализация, особенности кроветворения, функции. Возрастная и акцидентальная инволюция тимуса.
4. Локализация, строение и функции лимфатических узлов.
5. Особенности кровообращения, локализация, строение, функциональное значение селезенки.

VIII. Учебные задачи.

1. При пересадке чужеродной ткани в организме животного-реципиента развиваются защитные реакции, которые вызывают гибель пересаженной ткани. Какие клетки организма - реципиента вызывают гибель пересаженной ткани и в каком кроветворном органе они образуются?

2. При удалении тимуса у новорожденного животного в периферических лимфоидных органах возникают выраженные морфологические изменения. Какие зоны селезенки и лимфатических узлов наиболее отчетливо реагируют на данную операцию, и какова их внутриорганный специализация?

3. Исследователь в гистологическом препарате селезенки выявил повышенное содержание железа. Что является источником железа в селезенке? О чем свидетельствует увеличение его содержания?

4. У больного нарушены процессы эритропоэза, гранулоцитопоэза, моноцитопоэза, тромбоцитопоэза. О патологии какого кроветворного органа свидетельствуют эти нарушения?

5. Огнестрельное ранение вызвало острое кровотечение. Как это состояние отразится на гемопоэтической активности костного мозга, количестве бластных клеток?

6. Если у новорожденного животного удалить тимус, а затем сделать ему пересадку чужеродного трансплантата, то реакция отторжения не развивается. Объясните причину этого явления.

7. Животное сразу же после рождения поместили в стерильные условия. Могут ли в этой ситуации формироваться вторичные фолликулы в периферических кроветворных органах, если да, то почему, если нет, то почему?

8. Студент утверждал, что селезенка в постэмбриональном периоде является одним из органов кроветворения, но на вопросы, где оно происходит в селезенке и какие при этом образуются форменные элементы крови, он не ответил. Как вы ответите на поставленные вопросы?

IX. Темы реферативных сообщений.

1. Возрастная инволюция тимуса и его изменения под влиянием стресса.
2. Структура тимуса и дифференцировка Т-лимфоцитов.

САМОСТОЯТЕЛЬНАЯ РАБОТА

I. СТУДЕНТ ДОЛЖЕН ЗНАТЬ:

1. Унитарную теорию кроветворения	1. Гистология: учебник / Под ред. Ю.И.Афанасьева, Н.А.Юриной. – 5-е изд., перераб. и доп. – М.: Медицина, 2006. 2. Гистология: учебник / Под ред. Э.Г.Улумбекова, Ю.А.Чельшева. – 2-е изд., перераб. и доп. – М.: ГЭОТАР-МЕД, 2009. 3. Методическое пособие для студентов по гистологии. Часть 1. Л.А. Акоева, Л.А. Гиреева, Л.С. Таболова и др. Владикавказ, 2008. 4. Возрастная гистология. Кровь. Органы кроветворения. Органы кровообращения. Методическое пособие для студентов лечебного, педиатрического, медико-профилактического и стоматологического факультетов. Л.А. Акоева., Л.А. Гиреева, Л.С. Таболова. Владикавказ, 2011.
2. Понятие о стволовой кроветворной клетке	
3. Особенности постэмбрионального кроветворения	
4. Классификацию органов кроветворения	
5. Локализацию, особенности строения и функционирования, роль в формировании гуморального и клеточного иммунитета: костного мозга, тимуса, лимфатических узлов и селезенки.	
6. Понятие о возрастной и акцидентальной инволюции тимуса	
7. Особенности кровоснабжения и лимфотока в лимфатических узлах и селезенке	

II. СТУДЕНТ ДОЛЖЕН УМЕТЬ:

1. Пользуясь аудиторными таблицами определять островки гемопоэтических клеток и отличать их.
2. Определять на микроскопическом уровне структурные компоненты органов кроветворения и иммунной защиты

III. Задания для подготовки к занятию:

Задание 1. Заполните таблицу: «Белая пульпа селезенки»

Зона	Локализация	Клеточный состав	Функциональное значение
------	-------------	------------------	-------------------------

Задание 2. Продолжите фразы:

«Лимфатический узел».

1. Основу лимфатического узла составляет ткань.
2. Основным структурным компонентом коркового вещества являются..... Их центральная часть выглядит более светлой, потому что.....
3. Микроокружением для лимфоцитов паракортикальной зоны являются.....клетки. Они вырабатывают....., которые.....
4. Синусами называют..... Различают синусы:.....

Задание 4. Составьте 2-3 тестовых задания по образцу.

Стромальный компонент красного костного мозга в основном образован:

- А) костной тканью
- Б) эпителиоретикулярной тканью
- В) рыхлой соединительной тканью
- Г) жировой тканью
- Д) ретикулярной тканью

IV. Вопросы для самоконтроля

1. Классификация и источники развития органов кроветворения и иммунной защиты.

2. Особенности микроскопического строения и основные функции костного мозга.
3. Тимус: особенности строения и роль в процессах иммуногенеза. Гематотимусный барьер.
4. Возрастная и акцидентальная инволюция тимуса.
5. Строение белой и красной пульпы селезенки.
6. Понятие о закрытом и открытом кровообращении селезенки.
7. Строение и функциональное значение Т- зон лимфатических узлов.
8. Строение и функциональное значение В-зон лимфатических узлов.

ПРОВЕРЬ СЕБЯ:

ВЫБЕРИТЕ ОДИН ПРАВИЛЬНЫЙ ОТВЕТ

1. Где образуются предшественники лимфоцитов?

- а. в тимусе.
- б. в селезенке и лимфатических узлах.
- в. в лимфатических фолликулах пищеварительного канала.
- г. в красном костном мозге.

2. Где находятся слоистые эпителиальные тельца Гассала?

- а. в красном костном мозге.
- б. в мозговом веществе долек тимуса.
- в. в корковом веществе долек тимуса.
- г. в мозговом веществе лимфатических узлов.
- д. в лимфоидных фолликулах селезенки.

3. Что происходит в лимфатических узлах?

- а. антигензависимая пролиферация и дифференцировка т и в- лимфоцитов.
- б. образование моноцитов.
- в. образование нейтрофильных гранулоцитов.
- г. антигеннезависимая пролиферация В - лимфоцитов.

4. Где расположена Т- зона в лимфатических узлах?

- а. в корковом веществе.
- б. в мозговом веществе.
- в. в паракортиальной зоне.
- г. в области ворот.

5. Какие клетки вырабатывают антитела?

- а. фибробласты.
- б. макрофаги.
- в. плазматические клетки.
- г. эозинофильные гранулоциты.
- д. Т- хелперы.

ВЫБЕРИТЕ, ПРИ КАКОМ УСЛОВИИ ВЕРНО ДАННОЕ УТВЕРЖДЕНИЕ

6. Какие морфологические изменения сопровождают созревание клеток гранулоцитарного ряда?

- а. исчезновение ядра.
- б. накопление в цитоплазме специфической зернистости.
- в. изменение формы ядра от округлой до сегментированной.
- г. накопление гемоглобина.

7. Где начинается антигензависимая дифференцировка В-лимфоцитов?

- а. в паракортиальной зоне лимфатического узла.
- б. в красном костном мозге.
- в. в лимфоидных фолликулах селезенки.
- г. в лимфоидных фолликулах кортикальной зоны лимфатического узла.
- д. в дольках вилочковой железы.

8. Какие клетки присутствуют в дольке вилочковой железы?

- а. макрофаги.
- б. в-лимфобласты.
- в. т-лимфобласты.
- г. эпителиоретикулярные клетки.
- д. т- лимфоциты.
- е. фибробласты.

9. Какие клетки вилочковой железы образуют и выделяют тимозин?

- а. Эпителиоретикулярные.
- б. Макрофаги.
- в. Фибробласты.
- г. Т-лимфоциты.

10. Где начинается антигензависимая дифференцировка В-лимфоцитов?

- а. в паракортикальной зоне лимфатического узла.
- б. в красном костном мозге.
- в. в лимфоидных фолликулах селезенки.
- г. в лимфоидных фолликулах кортикальной зоны лимфатического узла.
- д. в дольках вилочковой железы.

Ответы:

1. г	2. б	3. а	4. в	5. в
6. б,в	7. в,г	8. а,в,г,д	9. а	10. в,г

ТЕМА: ЭНДОКРИННАЯ СИСТЕМА.

I. Мотивационная характеристика темы.

Регуляция и координация функций организма обеспечивается действием нервной и эндокринной систем. Органы эндокринной системы (железы внутренней секреции) составляют эфферентное звено регулирующей системы, предназначенной для поддержания гомеостаза в организме. Они осуществляют свою функцию с помощью выделяемых в кровь гормонов. Изменение функциональной активности этих органов сопровождается перестройкой их структуры и, наоборот, нарушение структуры органов влечет за собой дисбаланс соответствующих гормонов. Знания, приобретенные по данной теме, необходимы для понимания морфологических проявлений расстройств гормональной регуляции.

II. Целевые задачи.

- 1. Изучить общие закономерности строения эндокринных органов.
- 2. Знать механизмы гипоталамического контроля эндокринных функций и морфологию структур, обеспечивающих его.
- 3. Уяснить роль железистых клеток эндокринных органов в продукции определенных гормонов.

III. Необходимый исходный уровень.

а) из предшествующих тем:

- 1. Особенности строения и функции секреторных клеток.
- 2. Понятие об эндокринных и экзокринных железах.
- 3. Строение нейросекреторных клеток.

б) из текущего занятия:

- 1. Структурно-функциональная характеристика желез эндокринных желез.
- 2. Классификация органов эндокринной системы.
- 3. Источники развития, строение и функция желез внутренней секреции.
- 4. Строение и функция нейросекреторных ядер гипоталамуса.
- 5. Гормоны эндокринных желез и их значение.
- 6. Понятие о диффузной эндокринной системе.
- 7. Строение и функция гипофиза, надпочечника, щитовидной и околощитовидной желез.

IV. Объекты изучения.

а) микропрепараты для самостоятельного изучения

- 1. Гипофиз кошки (окраска гематоксилин-эозин).
- 2. Надпочечник (окраска гематоксилин-эозин).
- 3. Щитовидная железа (окраска гематоксилин-эозин).
- 4. Околощитовидная железа (окраска гематоксилин-эозин).

б) электроннограммы

№№328, 332,346, 347, 349.

V. Информационная часть.

Эндокринная система совместно с нервной системой осуществляет регуляцию и координацию функций организма. В состав эндокринной системы входят **специализированные эндокринные железы**, лишенные выводных протоков, обильно снабжены сосудами микроциркуляторного русла, в которые выделяются продукты секреции, **одиночные эндокринные клетки** (диффузная эндокринная система ДЭС), рассеянные по разным органам и

тканям. Среди одиночных гормонпродуцирующих клеток различают две самостоятельные группы: I -нейроэндокринные клетки APUD-серии (1-производные нейроэктодермы; 2-производные кожной эктодермы; 3-производные кишечной энтодермы; 4-производные мезодермы; 5-производные мезенхимы), II- клетки не нервного происхождения (к этой группе относятся клетки эндокринных и неэндокринных органов, выделяющие гормоны).

Гипофиз состоит из трех долей: передней, средней, задней. **Передняя доля** образована **хроматофильными и хроматофобными клетками**, которые вырабатывают фоллитропин, лютропин, тиротропин, адренокортикотропин, соматотропин, пролактин. **Средняя доля** продуцирует меланоцитотропин и липотропин. Передняя и средняя доли образуют **аденогипофиз**. Аденогипофиз связан с гипоталамусом единой системой кровоснабжения. В задней доле - **нейрогипофизе** аккумулируются антидиуретический гормон (вазопрессин) и окситоцин, вырабатываемые в нейросекреторных ядрах переднего гипоталамуса.

Надпочечники - парные органы, состоящие из двух самостоятельных гормонопродуцирующих желез, составляющих **корковое и мозговое** вещество разного происхождения. В коре имеются три зоны: клубочковая, пучковая и сетчатая, в которых вырабатываются соответственно минералокортикоиды, глюкокортикоиды, аналоги мужских и женских половых гормонов. Мозговое вещество продуцирует катехоламины (адреналин и норадреналин).

Щитовидная железа - паренхиматозный дольчатый орган. Структурной единицей дольки является фолликул, в котором клетками тироцитами осуществляется синтез йодосодержащих гормонов - тироксина и трийодтиронина, регулирующие основной обмен организма. В межфолликулярных прослойках соединительной ткани располагаются парафолликулярные клетки секретирующие гормон кальцитонин (регулирует обмен кальция в организме).

Околощитовидные железы - паренхиматозный орган, в котором паратироциты образуют тяжи. Различают: главные, оксифильные и жировые клетки. Основная функция(главные клетки) - выработка гормона паратирин (ПГ), повышающего уровень кальция в крови.

VI. Учебные задания.

1. На микропрепарате «Гипофиз» найти и зарисовать: переднюю долю (I), среднюю долю (II), которая полностью окружает заднюю (III). В передней доле клетки располагаются тяжами вокруг синусоидных капилляров (1), выстланных эндотелием. Основную массу клеток передней доли составляют слабоокрашенные клетки с крупными ядрами - главные (2). Среди них группами располагаются эозинофильные клетки (3). Базофильные клетки (4) встречаются реже. Средняя (промежуточная) доля имеет вид узкой полоски, примыкающей непосредственно к задней доле. Она представляет собой скопление мелких клеток, лежащих во много рядов, между которыми видны капилляры. Задняя доля образована аксонами нейросекреторных клеток супраоптических и паравентрикулярных ядер нейроглии (5), представленной клетками питуицитами (6).

2. На микропрепарате «Надпочечник» найти и зарисовать соединительнотканную капсулу с крупными кровеносными сосудами (1), под которой находятся корковое (I) и мозговое (II) вещества. Наружная клубочковая зона (2) образована округлыми скоплениями мелких клеток; глубже идет пучковая зона (3), в которой крупные клетки расположены пучками. Сетчатая зона (4) состоит из тяжей мелких клеток, переплетающихся между собой напоподобие сети. Мозговое вещество образовано крупными клетками, между которыми находятся синусоидные капилляры(5).

3. На микропрепарате «Щитовидная железа» найти и зарисовать дольку щитовидной железы (I), основную массу которой составляют фолликулы (1) - замкнутые железистые пузырьки. Стенка фолликула образована тироцитами (2), полость фолликула заполнена коллоидом (3). Между фолликулами преимущественно в центральной части долек железы, располагаются парафолликулярные клетки (4).

4. На микропрепарате «Околощитовидная железа» найти соединительнотканную капсулу (1), от которой вглубь органа входят соединительнотканые прослойки (2) с кровеносными сосудами (3). Паренхима железы представлена эпителиальными тяжами (4), состоящими из мелких клеток.

5. Обозначьте рисунки.

VII. Контрольные вопросы.

1. Понятие об органах эндокринной системы и об эндокринных клетках не эндокринных органов. Связь нервной и эндокринной системы.
2. Функциональная классификация эндокринных желез. Гипоталамо-гипофизарная система.
3. Нейросекреторные ядра гипоталамуса. Нейрогормоны, их влияние на организм.
4. Общая морфофункциональная характеристика гипофиза, его гормоны.
5. Особенности строения коркового и мозгового веществ надпочечника, его гормоны.
6. Щитовидная железа. Строение, локализация, гормоны и их роль.
7. Микроскопическое и ультрамикроскопическое строение околощитовидных желез и их роль в организме.

VIII. Учебные задачи.

1. У женщины во время родов обнаружено понижение сократительной способности матки. Какой гормон, выделяемый гипоталамусом, может увеличить сократительную способность матки в данной ситуации?
2. У животного удалена щитовидная железа. Гипертрофия, каких клеток будет обнаружена у животного?
3. У пропорционально сложенного ребенка наступило уменьшение скорости роста. С недостаточностью секреции какого гормона гипофиза может быть связано это отставание?
4. На препарате щитовидной железы видны фолликулы с плоским эпителием, заполненные плотным коллоидом. О каком функциональном состоянии железы свидетельствует эта картина?
5. У животного удалена околощитовидная железа. Как изменится уровень кальция в крови?
6. Один срез щитовидной железы исследуют после окраски нитратом серебра, другой – после введения в организм радиоактивного йода. Какие клетки железы будут выявляться в каждом срезе? Какие гормоны они секретируют?
7. Просматривая серию препаратов надпочечников исследователь отметил, что на разных срезах обнаруживаются участки органа, состоящие из: 1- тяжёлой эпителиоцитов, расположенных вблизи соединительнотканной капсулы в виде округлых скоплений; 2- более светлых, которые формируют тяжи, ориентированные в одном, продольном направлении; 3- скоплений крупных базофильных клеток, которые на специально окрашенных препаратах проявляют сродство к солям хрома, серебра, осмия. Какие отделы надпочечника подвергались анализу в каждом случае? Каково функциональное значение составляющих клеток.
8. В процессе эмбриогенеза экспериментально нарушен процесс миграции нейробластов из ганглиозных пластинок. На структуре, каких эндокринных органов, и каким образом отразится подобное вмешательство?

IX. Темы реферативных сообщений.

1. Особенности строения капилляров эндокринных желез.
2. Ультраструктура и морфология парафолликулярных клеток щитовидной железы.
3. Современное представление о роли эпифиза в системе нейроэндокринной регуляции.
4. Гистология и биохимия хромоаффинной ткани надпочечников.

САМОСТОЯТЕЛЬНАЯ РАБОТА

I. СТУДЕНТ ДОЛЖЕН ЗНАТЬ:

1. Структурно-функциональная характеристика эндокринных желез. Классификация органов эндокринной системы.	1. Гистология: учебник / Под ред. Ю.И.Афанасьева, Н.А.Юриной. – 5-е изд., перераб. и доп. – М.: Медицина, 2006.
2. Строение и функция нейросекреторных ядер гипоталамуса. Строение и функция гипофиза.	2. Гистология: учебник / Под ред. Э.Г.Улумбекова, Ю.А.Чельшева. – 2-е изд., перераб. и доп. – М.: ГЭОТАР-МЕД, 2009.
3. Строение и функция надпочечников	3. Методическое пособие для студентов по гистологии.
4. Строение и функция щитовидной железы.	Часть 2. Л.А. Акоева, Л.А. Гиреева, Л.С. Таболова и др.
5. Строение и функция околощитовидных желез.	Владикавказ, 2008.

II. СТУДЕНТ ДОЛЖЕН УМЕТЬ:

Определять органы эндокринной системы и их компоненты на микроскопическом уровне.

III. Задания для подготовки к занятию:

Задание № 1. Заполните таблицы.

1. Органы эндокринной системы

Центральные эндокринные органы	1. 2. 3.
Периферические эндокринные железы	1. 2. 3.
Органы, объединяющие эндокринные и неэндокринные функции	1. 2. 3.
Одиночные гормонпро- дуцирующие клетки (составляющие диффузную эндокринную систему)	

2. Передняя доля гипофиза (дополните недостающие сведения)

Гормоны	Действие
1-3. Гонадотропные гормоны: фолликулостимулирующий гормон (ФСГ), лютеинизирующий гормон (ЛГ), или лютропин, лактотропный гормон (ЛТГ), пролактин, или лютеотропный гормон.	1. ФСГ стимулирует 2. ЛГ стимулирует 3. ЛТГ стимулирует
4-5. Гормоны, стимулирующие другие (не половые) железы: тиреотропный гормон (ТТГ), адренокортикотропный гормон (АКТГ).	4. ТТГ стимулирует образование гормонов щитовидной железы 5. АКТГ стимулирует образование гормонов в коре надпочечников.
6. Соматотропный гормон (СТГ), гормон роста, или соматотропин	6. СТГ стимулирует

3. Средняя (промежуточная) доля гипофиза

Гормоны	Действие
1. Меланоцитостимулирующий гормон (МСГ), или меланоцитотропин. 2. Липотропин	1. МСГ стимулирует 2. Липотропин стимулирует

4. Задняя доля гипофиза

В задней доле гипофиза:

Задание № 2. Заполните таблицу: «Щитовидная железа» (дополните недостающие сведения)

Гормоны	Действие
1. Тиреоидные гормоны: тироксин и его предшественники – трийодтиронин, дийодтиронин.	Тиреоидные гормоны а) стимулируют б) ускоряют процессы
2. Кальцитонин	Кальцитонин снижает ... уменьшая ... увеличивая ...

Задание 3. Заполните таблицу: «Надпочечник» (дополните недостающие сведения)

1. Кортиковое вещество

Гормоны	Действие
1. Минералокортикоид: альдостерон	а) Альдостерон усиливает ... повышает -...
2. Гликокортикоиды: кортизон, кортикостерон, гидрокортизон.	Гликокортикоиды осуществляют а) стимулируют ... б) повышают ...
3. Андрогены: андростендиол и др.(синтезируются в надпочечниках не только мужчин, но и женщин)	Андростендиол (как и другие андрогены - мужские половые гормоны) стимулирует а) ... б) развитие ...

2.Мозговое вещество

Гормоны	Действие
Катехоламины: адреналин, норадреналин	Адреналин а) попадая в кровоток... б) стимулирует...

Задание 4. Составьте 2-3 тестовых задания по образцу.

Выработку каких гормонов стимулирует АКТГ?

- 1.Альдостерона
- 2.Глюкокортикоидов
- 3.Андрогенов
- 4.Тироксина

IV. Вопросы для самоконтроля:

1. Понятие об органах эндокринной системы и об эндокринных клетках не эндокринных органов. Связь нервной и эндокринной системы.
2. Функциональная классификация эндокринных желез, гипоталамо-гипофизарная система.
3. Нейросекреторные ядра гипоталамуса. Нейрогормоны, их влияние на организм.
4. Общая морфофункциональная характеристика гипофиза, его гормоны.
5. Особенности строения коркового и мозгового вещества надпочечника, его гормоны.
6. Щитовидная железа, Строение, локализация, гормоны и их роль.
7. Микроскопическое и ультрамикроскопическое строение околощитовидных желез и их роль в организме.
8. Эпифиз, его строение и функция.

ПРОВЕРЬ СЕБЯ:

ВЫБЕРИТЕ ОДИН ПРАВИЛЬНЫЙ ОТВЕТ

1.В каком отделе надпочечников синтезируются гормоны, подавляющие воспалительные процессы:

- а. в клубочковой зоне
- б. в пучковой зоне
- в. в сетчатой зоне
- г. в мозговое вещество

2.Пучковая зона коры надпочечников занимает:

- а. около 75% толщины коры
- б. около 25% толщины коры
- в. около 50% толщины коры
- г. около 90% толщины коры

3.Основными клетками, вырабатывающими паратирин, являются:

- а. нейтрофильные паратироциты
- б. главные паратироциты
- в. парафолликулярные эндокриноциты
- г. оксифильные паратироциты

4. Указать место образования стероидных гормонов?

- а. аденогипофиз.
- б. мозговая часть надпочечников.
- в. щитовидная железа.
- г. пучковая зона коры надпочечников.
- д. нейрогипофиз

5. Какие клетки находятся в задней доле гипофиза?

- а. базофильные аденоциты.
- б. оксифильные аденоциты.
- в. хромофобные клетки.
- г. глиальные клетки (питуициты).

ВЫБЕРИТЕ, ПРИ КАКОМ УСЛОВИИ ВЕРНО ДАННОЕ УТВЕРЖДЕНИЕ

6. Какие особенности строения фолликулов наблюдаются при гипофункции щитовидной железы?

- а. уменьшение размеров фолликулов.
- б. увеличение размеров фолликулов.
- в. уплощение эпителия.
- г. уплотнение и растрескивание коллоида.
- д. эпителий становится высоким призматическим.

7. На какие железы действуют тропные гормоны аденогипофиза?

- а. семенник и яичник.
- б. щитовидная железа.
- в. паращитовидная железа.
- г. кора надпочечников.

8. Выработку каких гормонов стимулирует АКТГ?

- а. альдостерона.
- б. глюкокортикоидов (кортикостерона).
- в. андрогенов.
- г. тироксина.

9. Какие процессы в организме регулирует эндокринная система:

- а. обмен веществ и энергии
- б. секреция и экскреция
- в. рост, репродукция, размножение и дифференцировка клеток
- г. всасывание

10. К особенностям действия гормонов относят:

- а. избирательность
- б. дистантность
- в. специфичность
- г. кумуляцию
- д. высокую активность в малых дозах

Ответы:

11.	б	12.	а	13.	б	14.	г	15.	г
16.	б,в,г	17.	а,б,г	18.	б	19.	а,б,в,г	20.	а,б,в,г,д

ТЕМА: КОЖА И ЕЕ ПРОИЗВОДНЫЕ.

I. Мотивационная характеристика темы.

Кожа, образуя внешний покров, выполняет множество жизненно важных функций. Цвет, температура, влажность и другие показатели могут рассказать врачу о возрасте, поле, гормональном статусе, наличии и стадии развития заболевания и т.д. Изучение тонкого строения кожи и ее производных служит основой формирования представлений врача о функциях кожи в норме и патологии.

II. Целевые задачи.

1. Знать на микроскопическом уровне строение слоев кожи, их тканевые элементы и производные кожи (железы, волосы, ногти).

2. Объяснить структурные особенности кожи и ее производных в различных топографических зонах в связи с выполняемой функцией.

3. Объяснить особенности структурной организации кожи в связи с действием факторов окружающей среды.

III. Необходимый исходный уровень знаний.

а) из предшествующих тем:

1. Строение многослойного плоского неороговевающего эпителия.
2. Строение собственно соединительной ткани.

б) из текущего занятия:

1. Источник развития кожи.
2. Общий план строения и тканевой состав кожи.
3. Рецепторы кожи
4. Производные кожи.

IV. Объекты изучения.

а) микропрепараты для самостоятельного изучения:

1. Кожа пальца человека. «Голстая кожа» (окраска гематоксилин-эозин).
2. Кожа с волосом. «Тонкая кожа» (окраска гематоксилин-эозин).

б) электроннограммы

№ 465.

V. Информационная часть.

Кожа образует внешний покров организма. Она состоит из двух частей - эпителиальной и соединительнотканной. Эпителий кожи (**эпидермис**) - многослойный плоский ороговевающий, состоит из 5 слоёв: базального, шиповатого, зернистого, блестящего, рогового. Соединительнотканная часть кожи (**дерма**) включает в себя два слоя: сосочковый и сетчатый. **Сосочковый слой** состоит из рыхлой соединительной ткани, богатой кровеносными сосудами и нервными окончаниями. Этот слой определяет индивидуальный рисунок кожи. **Сетчатый слой** образован плотной неоформленной соединительной тканью, пучки коллагеновых волокон в которой образуют сеть. В этом слое кожи располагаются производные кожи - железы и волосы. **Потовые железы** - простые, трубчатые, неразветвленные, секретируют по мерокриновому и частично по апокриновому типу. **Сальные железы** - простые, альвеолярные, разветвленные, секретируют по голокриновому типу. Их выводные протоки открываются непосредственно в волосяную воронку. **Волосы** бывают длинные, щетинистые, пушковые. Они являются эпителиальными придатками кожи. В волосе различают две части: стержень и корень. Корень волоса располагается в волосяном мешке, стенка которого состоит из двух эпителиальных влагалищ - наружного и внутреннего. Снаружи волосяной мешок окружен соединительнотканной дермальным влагалищем (волосяной сумкой). Корень волоса заканчивается волосяной луковицей, в которую вдаётся волосяной сосочек (рыхлая соединительная ткань, богатая кровеносными сосудами). В месте перехода корня волоса в стержень эпидермис кожи образует волосяную воронку. Собственно волос состоит из мозгового, коркового веществ и кутикулы.

VI. Учебные задания.

1. На микропрепарате «Кожа пальца» рассмотреть эпидермис, дерму, подкожно-жировую клетчатку. В дерме найти концевые отделы и выводные протоки.
2. На микропрепарате «Кожа с волосом» найти и зарисовать эпидермис (I), дерму (II), подкожно-жировую клетчатку (III). В эпидермисе различают следующие слои: базальный (1), шиповатый (2), зернистый (3), блестящий (4), роговой (5). В базальный слой эпидермиса глубоко вдаются соединительнотканнные сосочки дермы, составляя её сосочковый слой (6), который глубже переходит в сетчатый слой дермы (7), подстилаемый подкожной клетчаткой (8). В глубоких слоях дермы встречаются инкапсулированные нервные окончания (9). В сетчатом слое дермы и подкожно-жировой клетчатке расположены концевые отделы потовых желез (10), выстланные кубическим эпителием (11), снаружи окружены миоэпителиальными клетками (12). Здесь же располагаются корни волос. На конце корня имеется волосяная луковица (13), в которую вдаётся волосяной сосочек (14). В волосе хорошо определяется расположенное в центре мозговое вещество (15), по обе стороны от которого располагается корковое вещество (16) и один слой плоских клеток - кутикула (17). Корень волоса окружен двумя эпителиальными влагалищами: наружным (18) и внутренним (19). Клетки внутреннего корневого влагалища смещаются вверх до

уровня впадения сальной железы, где они сливаются, поэтому выше уровня сальной железы внутреннее корневое влагалище отсутствует. Вокруг эпителиального влагалища находится соединительнотканная волосяная сумка (20). Возле корней волос располагаются сальные железы (21), короткие выводные протоки которых открываются в волосяную воронку (22). К волосу прикрепляется мышца, поднимающая волос (23).

3. Обозначьте рисунок.

VII. Контрольные вопросы

1. Общий план строения кожи. Функции кожи.
2. Производные кожи: потовые и сальные железы, их строение, локализация, типы секреции.
3. Волосы, типы волос, строение, роль волосяной луковицы.

VIII. Учебные задачи.

1. В результате болезни снизилась функция сальных желез. Какие изменения произойдут в состоянии эпидермиса и волос?
2. В дерме кожи имеются пучки гладкомышечных клеток, сокращение которых вызывает появление так называемой «гусиной кожи». В чем значение этой реакции?
3. Представлены два препарата потовых желез. На первом концевые отделы желез более крупные, чем на втором, секрет их богаче белковыми веществами. К какому типу относятся железы, представленные на первом и втором препарате?
4. Потовые железы, секретирующие по апокриновому типу, функционируют в определенный возрастной период. С деятельностью каких желез эндокринной системы это связано?
5. Известно, что в эпидермисе и дерме содержатся пигментные клетки. В чем заключаются их структурные и функциональные отличия?
6. Организм находится в условиях голодания. В каких участках организма кожа сохраняет слой подкожной жировой клетчатки даже при крайней степени истощения? Почему?
7. Под действием ультрафиолетовых лучей большая часть кожи европейцев приобретает коричневый цвет. При прекращении действия ультрафиолета она через некоторое время светлеет, за исключением определенных участков (вокруг соска молочной железы, мошонки и др.). От чего

зависит изменяемый при ультрафиолетовом облучении цвет кожи? Какие клетки принимают в этом участие?

Темы реферативных сообщений.

1. Возрастные изменения морфологии и цитохимия кожи.
2. Морфологические особенности различных участков кожи.
3. Морфологические особенности сосудов кожи.

САМОСТОЯТЕЛЬНАЯ РАБОТА

I. СТУДЕНТ ДОЛЖЕН ЗНАТЬ:

<ol style="list-style-type: none"> 1. Строение слоев кожи, их тканевые элементы и производные кожи (железы, волосы, ногти). 2. Структурные особенности кожи и ее производных в различных топографических зонах в связи с выполняемой функцией. 3. Особенности структурной организации кожи в связи с действием факторов окружающей среды. 	<ol style="list-style-type: none"> 1. Гистология: учебник / Под ред. Ю.И.Афанасьева, Н.А.Юриной. – 5-е изд., перераб. и доп. – М.: Медицина, 2006. 2. Гистология: учебник / Под ред. Э.Г.Улумбекова, Ю.А.Чельшева. – 2-е изд., перераб. и доп. – М.: ГЭОТАР-МЕД, 2009. 3. Методическое пособие для студентов по гистологии. Часть 2. Л.А. Акоева, Л.А. Гиреева, Л.С. Таболова и др. Владикавказ, 2008.
--	---

II. СТУДЕНТ ДОЛЖЕН УМЕТЬ:

На микроскопическом уровне различать составные компоненты кожи, находить в препарате структуры, строящие волос и определять железы.

III. Задания для подготовки к занятию:

Задание 1. Заполните таблицу: « Отличия в строении толстой и тонкой кожи»

	локализация	эпидермис	дерма	Производные кожи
толстая кожа				
тонкая кожа				

Задание 2. Заполните таблицу: « Железы кожи»

Название железы	Потовая железа		Сальная железа
	мерокриновые	апокриновые	
локализация			
состав секрета			
концевые отделы и их клеточный состав			

выводные протоки			
------------------	--	--	--

Задание 3. Продолжите фразы:

«Строение волоса»

Различают три типа волос:(волосы головы, бороды, усов, подмышечных впадин и лобка), щетинистые (волосы.....),(остальные волосы).

В состав волоса входит:
 Волосая сумка - это.....

Задание 4. Составьте 2-3 тестовых задания по образцу.

В каких слоях эпидермиса находятся меланоциты?

1. Базальном.
2. Шиповатом.
3. Зернистом.
4. Блестящем.
5. Роговом.

1V. Вопросы для самоконтроля

- 1.Общий план строения кожи. Функции кожи.
- 2.Производные кожи: потовые и сальные железы, их строение, локализация, типы секреции.
- 3.Волосы, типы волос, строение, роль волосистой луковицы.

ПРОВЕРЬ СЕБЯ:

ВЫБЕРИТЕ ОДИН ПРАВИЛЬНЫЙ ОТВЕТ

1.По строению сальные железы:

- а сложные альвеолярно-трубчатые разветвленные
- б простые альвеолярные неразветвленные
- в простые альвеолярные разветвленные
- г сложные трубчатые разветвленные

2.Какие из перечисленных клеток эпидермиса выполняют иммунологические функции:

- а клетки Меркеля
- б кератиноциты
- в меланоциты
- г клетки Лангерганса

3.Волосистой фолликул (мешок) образован:

- а рыхлой волокнистой соединительной тканью
- б эпителиальной тканью
- в мышечной тканью
- г жировой тканью

4.В каком отделе кожи расположены концевые отделы потовых желез:

- а в эпидермисе
- б в глубоких частях сетчатого слоя дермы
- в на границе сетчатого и сосочкового слоев дермы
- г в сосочковом слое дермы

5.По строению потовые железы:

- а простые трубчатые разветвленные
- б простые трубчатые неразветвленные
- в простые альвеолярные разветвленные
- г сложные трубчатые разветвленные

ВЫБЕРИТЕ, ПРИ КАКОМ УСЛОВИИ ВЕРНО ДАННОЕ УТВЕРЖДЕНИЕ

6.Папиллярный рисунок кожи обусловлен:

- а неравномерной толщиной рогового слоя эпидермиса

- б расположением пролиферативных единиц в эпидермисе
- в выходом протоков желез
- г сосочковым слоем дермы

7. Сетчатый слой дермы содержит:

- а толстые пучки коллагеновых волокон
- б эластические волокна
- в фибробласты
- г поперечнополосатые мышечные волокна

8. При повреждении кожи источником клеток эпидермиса служат:

- а протоки потовых желез
- б наружные корневые влагалища волосяных фолликулов
- в неповрежденный эпидермис
- г эндотелий капилляров

9. Кожные железы:

- а. обеспечивают терморегуляцию
- б. защищают кожу от высыхания
- в. выделяют некоторые продукты обмена веществ
- г. участвуют в синтезе меланина

10. Для толстой кожи характерно:

- а. слабое развитие рогового слоя
- б. сравнительно тонкая дерма
- в. покрывает ладони и подошвы
- г. имеются волосы, кожные железы
- д. состоит из 4 слоев

Ответы:

1.	в	2.	г	3.	б	4.	б	5.	б
6.	г	7.	а,б,в	8.	а,б,в	9.	а,б,в	10.	б,в

ТЕМА: ДЫХАТЕЛЬНАЯ СИСТЕМА.

I. Мотивационная характеристика темы.

Дыхательная система объединяет группу органов, важной функцией которых является обеспечение внешнего дыхания и газообмена на уровне легких. Знание строения и гистофизиологии органов дыхания важно врачу для понимания расстройства этих функций и проведения целенаправленной терапии. Разработка и применение современных методов исследования и диагностики заболеваний органов дыхания, таких как бронхоскопия, лабораторные исследования, основаны на этих данных.

II. Целевые задачи:

1. Определить органы дыхания на микроскопическом уровне.
2. Изучить микроскопическое и ультрамикроскопическое строение органов дыхания.
3. Объяснить роль структурных компонентов стенки воздухоносных путей и респираторного отдела в осуществлении дыхательных функций легких.
4. Определить структурные элементы аэрогематического барьера на ультрамикроскопическом уровне.

III. Необходимый исходный уровень знаний.

а) из предшествующих тем

1. Строение мерцательного эпителия.
2. Строение гиалинового хряща.
3. Строение экзокринных желез.

б) из материала текущей темы

1. Источники развития органов дыхания
2. Микроскопическое и ультрамикроскопическое строение носовой полости, гортани, трахеи.
3. Воздухоносный отдел легкого. Особенности строения бронхиального дерева.
4. Респираторный отдел легкого. Легочный ацинус.
5. Строение аэрогематического барьера.

IV. Информационная часть.

Трахея - полый трубчатый орган, состоящий из слизистой, подслизистой, волокнисто-хрящевой, адвентициальной оболочек. **Слизистая оболочка** выстлана многорядным

призматическим реснитчатым эпителием, состоящим из реснитчатых, бокаловидных, эндокринных и базальных клеток. Под эпителием располагается собственная пластинка слизистой оболочки, состоящая из рыхлой волокнистой соединительной ткани. **Подслизистая основа** - рыхлая соединительная ткань, без резких границ переходящая в плотную соединительную ткань надхрящницы. **Волокнисто - хрящевая оболочка** состоит из 16- 20 незамкнутых гиалиновых хрящевых колец, соединенных пучками гладких мышечных клеток. **Адвентициальная оболочка** состоит из рыхлой волокнистой соединительной ткани.

Легкое состоит из системы воздухоносных путей - бронхиальное дерево и системы альвеол - респираторный отдел. **Бронхиальное дерево** включает в себя главные бронхи, внелегочные долевые бронхи (крупные, 1-го порядка), зональные внелегочные (бронхи 2-го порядка), сегментарные, субсегментарные (среднего калибра), мелкого калибра и терминальные (конечные) бронхиолы. Изменения структуры бронхов с уменьшением калибра происходит в каждой оболочке. В слизистой оболочке изменяется как характер эпителия (многорядный переходит в одноклеточный), так и клеточный состав. В собственной пластинке постепенно увеличивается количество мышечных волокон, которые в мелких бронхах образуют мышечную пластинку. В подслизистой оболочке постепенно исчезают железы, а затем на уровне мелких бронхов исчезает и сама оболочка. Фиброзно-хрящевая оболочка претерпевает изменения на уровне каждого калибра, превращаясь из замкнутых гиалиновых колец в единичные островки гиалиновой, а позже эластической ткани, а затем и вовсе исчезает. Адвентициальная оболочка сохраняется на всем протяжении, постепенно переходит в междольковую и междольковую соединительную ткань.

Респираторный отдел своей структурной единицей имеет ацинус, который представляет собой систему альвеол, расположенных в стенке респираторной бронхиолы, альвеолярных ходов и мешочков, которые осуществляют газообмен между кровью и воздухом альвеол. Ацинус включает в себя респираторные бронхиолы 1-го, 2-го, 3-го порядков, альвеолярные ходы, которые заканчиваются двумя альвеолярными мешочками, состоящими из альвеол. Альвеола - незамкнутый пузырёк, выстланный изнутри альвеолоцитами 1-го, 2-го, 3-го типов и альвеолярными макрофагами. Аэрогематический барьер (барьер между кровью и воздухом) обеспечивает газообмен, толщина его около 0,5 мкм.

V. Объекты изучения.

а) микропрепараты

1. Трахея (окраска гематоксилин-эозин)
2. Легкое (окраска гематоксилин-эозин)

б) электроннограммы.

№449.

VI. Учебные задания.

1. На микропрепарате «Трахея» найти и зарисовать оболочки трахеи: слизистую (I), подслизистую (II), волокнисто-хрящевую (III), адвентициальную (IV). Слизистая оболочка выстлана многорядным мерцательным эпителием (1), под которым располагается собственная пластинка соединительной ткани (2). В подслизистой оболочке располагаются группами концевые отделы смешанных желез (3). Подслизистый слой переходит в надхрящницу (4), за которой следует широкий пояс гиалинового хряща (5), образующего полукольца. Просвет между концами хрящевых полуколец замещен мышечной тканью (6). В адвентициальной оболочке в рыхлой соединительной ткани имеются кровеносные сосуды (7) и нервы (8).

2. На микропрепарате «Легкое» найти и зарисовать средний бронх (1), хрящевой остов которого представлен на препарате отдельными пластинками гиалинового хряща (2). Выстлана средние бронхи многорядным мерцательным эпителием (3), который подстилает тонкая собственная пластинка слизистой оболочки (4), в которой имеется сплошной слой гладких мышц (5). Следующий за ним подслизистый слой (6) имеет еще слизистые железы (7). Волокнистая оболочка (8) переходит в межальвеолярную соединительную ткань легкого (9). Большинство мелких бронхов (10) на поперечном разрезе имеет звездчатый просвет образующийся благодаря сокращению заложенных в их стенке гладких мышц, собирающих слизистую оболочку бронха в высокие складки. Выстлан бронх однослойным кубическим эпителием (11). За его собственной оболочкой идет кольцевой слой гладких мышц (12). Хрящевой остов в мелких бронхах отсутствует. Респираторный отдел легкого начинается респираторными бронхиолами (13), которые выстланы кубическим эпителием (14). Респираторные бронхиолы продолжаются в альвеолярные ходы (15), заканчивающиеся альвеолами (16).

3. Обозначьте рисунки.

VII. Контрольные вопросы:

1. Общий план строения органов дыхательной системы.
2. Строение трахеи.
3. Особенности строения воздухоносного отдела легких.
4. Как изменяется структура бронхов с изменением воздухоносного отдела легких?
5. Респираторный отдел легких, его составные компоненты, их строение.
6. Аэрогематический барьер, его составные компоненты, значение.

VIII. Учебные задачи.

1. При эмфиземе (заболевании) легких в недостаточной степени спадаются легкие при выдохе. Какие структурные компоненты респираторных отделов повреждаются?
2. При вдыхании воздуха, загрязненного пылью в воздухоносные пути и альвеолы попадают инородные частицы. Какие клетки дыхательных путей принимают участие в очищении воздуха и каким образом?
3. При бронхиальной астме приступы удушья вызываются спазмами гладких мышечных клеток внутрилегочных бронхов. Бронхи какого калибра задействованы преимущественно? Какие структурные элементы бронхов обуславливают их спазм?
4. При длительном курении или дыхании запыленным воздухом в ткани легкого и региональных лимфатических узлов накапливаются частицы пыли и дыма, вследствие чего цвет этих органов меняется (с розового на серый). Что происходит с частицами пыли и дыма при попадании в просвет альвеол и каким образом они оказываются в региональных лимфатических узлах?
5. При длительном курении резко изменяется структура альвеолярного эпителия вплоть до его гибели. Повреждается сурфактант, резко нарушается дыхание. С чем это связано?

IX. Темы реферативных сообщений.

1. Сурфактантный комплекс.
2. Альвеолярные макрофаги.
3. Эндокринные клетки воздухоносных путей.

САМОСТОЯТЕЛЬНАЯ РАБОТА

I. СТУДЕНТ ДОЛЖЕН ЗНАТЬ:

1. Анатомическое, микроскопическое и ультрамикроскопическое строение органов дыхания.	1. Гистология: учебник / Под ред. Ю.И. Афанасьева, Н.А. Юриной. – 5-е изд., перераб. и доп. – М.: Медицина, 2006.
2. Роль структурных компонентов стенки воздухоносных путей и респираторного отдела в осуществлении дыхательных функций легких.	2. Гистология: учебник / Под ред. Э.Г. Улумбекова, Ю.А. Чельшева. – 2-е изд., перераб. и доп. – М.: ГЭОТАР-МЕД, 2009.
3. Структурные элементы барьера на ультрамикроскопическом уровне	3. Методическое пособие для студентов по гистологии. Часть 2. Л.А. Акоева, Л.А. Гиреева, Л.С. Таболова и др. Владикавказ, 2008.
	4. Возрастная гистология. Дыхательная система. Органы дыхания. Методическое пособие для студентов лечебного, педиатрического, медико-профилактического и стоматологического факультетов. Л.А. Акоева., Л.А. Гиреева, Л.С. Таболова. Владикавказ, 2011.

II. СТУДЕНТ ДОЛЖЕН УМЕТЬ:

1. Определять органы дыхания и их компоненты на микроскопическом уровне.
2. Дифференцировать компоненты воздухоносного и респираторного отделов легкого.

III. Задания для подготовки к занятию:

Задание № 1. Заполните таблицы.

1. Особенности фиброзно-хрящевой оболочки бронхов.

Фиброзно-хрящевая оболочка	трахея и главные бронхи	
	крупные бронхи	
	средние бронхи	
	мелкие бронхи	

№2. Особенности строения среднего бронха

Эпителий	
Мышечная пластинка слизистой оболочки	
Железы подслизистой основы	
Фиброзно-хрящевая оболочка	

Задание 2. Заполните таблицу.

Альвеола легкого в своем составе содержит:

Название клетки	Структурные особенности	Функция

Задание 3. Заполните таблицу.«Сурфактант»

Название фазы	Место расположения	Состав	Источник образования	Функции
Гипофаза				
Мембранная фаза				

Задание 4. Составьте 2-3 тестовых задания по образцу.

Какие клетки образуют сурфактант?

1. Альвеолоциты 2-го типа (секреторные).
2. Безреснитчатые клетки бронхов.
3. Респираторные альвеолоциты.
4. Альвеолярные макрофаги.

IV. Вопросы для самоконтроля:

1. Морфофункциональная характеристика дыхательной системы. Респираторные и не респираторные функции.
2. Общий план строения органов дыхательной системы.
3. Строение и функции трахеи.
4. Особенности строения воздухоносного отдела легких.
5. Как изменяется структура бронхов с изменением воздухоносного отдела легких?
6. Респираторный отдел легких, его составные компоненты, их строение.
7. Аэрогематический барьер, его составные компоненты, значение.

ПРОВЕРЬ СЕБЯ:

ВЫБЕРИТЕ ОДИН ПРАВИЛЬНЫЙ ОТВЕТ

1. Что предупреждает слипание альвеол при выдохе?

- а. базальная мембрана.
- б. альвеолоциты.
- в. окружающие кровеносные капилляры.
- г. сурфактант.

2. Какова толщина аэрогематического барьера?

- а. 5 нм.
- б. 0,5 мкм.
- в. 15 мкм,.
- г. 0,5 мм.

3.К воздухоносным путям относят все, кроме

- а. полости носа
- б. трахеи
- в. бронхиального дерева
- г. респираторных бронхиол
- д. носоглотки

4.В подслизистой основе трахеи расположены:

- а. простые белковые железы
- б. сложные белково-слизистые железы
- в. сложные белковые железы

- г. сложные слизистые железы
- д. простые белково-слизистые железы

5. Определите правильную последовательность ветвления бронхиального дерева:

- а) главные бронхи — зональные бронхи — долевые бронхи — сегментарные бронхи — субсегментарные бронхи — мелкие бронхи — терминальные бронхиолы
- б) главные бронхи — долевые бронхи — сегментарные бронхи — зональные бронхи — субсегментарные бронхи — мелкие бронхи — терминальные бронхиолы
- в) главные бронхи — зональные бронхи — долевые бронхи — мелкие бронхи — сегментарные бронхи — субсегментарные бронхи — терминальные бронхиолы
- г) главные бронхи — долевые бронхи — зональные бронхи — сегментарные бронхи — субсегментарные бронхи — мелкие бронхи — терминальные бронхиолы

ВЫБЕРИТЕ, ПРИ КАКОМ УСЛОВИИ ВЕРНО ДАННОЕ УТВЕРЖДЕНИЕ

6. В каких структурах из перечисленных, происходит газообмен между альвеолярным воздухом и кровью?

- а. мелкие бронхи.
- б. терминальные бронхиолы.
- в. респираторные бронхиолы.
- г. альвеолярные ходы.
- д. альвеолярные мешочки.

7. Что происходит с вдыхаемым воздухом в воздухоносных путях дыхательной системы?

- а. очистка.
- б. согревание.
- в. увлажнение.
- г. газообмен с кровью.

8. Из каких оболочек состоит стенка трахеи?

- а. слизистой.
- б. подслизистой
- в. мышечной.
- г. фиброзно - хрящевой.
- д. адвентициальной.
- е. серозной.

9. Чем образован аэрогематический барьер легких?

- а. безъядерными участками респираторных альвеолоцитов.
- б. безъядерными участками эндотелиоцитов прилежащих кровеносных капилляров.
- в. общей базальной мембраной альвеолоцитов и кровеносных капилляров.
- г. альвеолоцитами II типа.

10. Какую роль играет сурфактантный альвеолярный комплекс?

- а. трофическую.
- б. предотвращает спадение альвеол при выдохе.
- в. предотвращает проникновение через стенку альвеол микроорганизмов из вдыхаемого воздуха.
- г. предотвращает выход плазмы крови из окружающих капилляров в альвеолы.

Ответы:

1.	г	2.	б	3.	г	4.	б	5.	г
б.	в,г,д	7.	а,б,в	8.	а,б,г,д	9.	а,б,в	10.	б,в,г

МОДУЛЬ 4

Целевые задачи.

1. Показать знания теоретического материала по изученным темам.
2. Уметь в микропрепаратах определять и дифференцировать гистологические структуры тканей.
3. Решать ситуационные задачи и тесты.
4. Показать знания в определении электроннограмм.

Контрольные вопросы:

1. Общая характеристика органов кроветворения и их классификация.
2. Строение, локализация, особенности постэмбрионального кроветворения красного костного мозга.

3. Тимус, строение, локализация, особенности кроветворения, функции. Возрастная и акцидентальная инволюция тимуса.
4. Локализация, строение и функции лимфатических узлов.
5. Особенности кровообращения, локализация, строение, функциональное значение селезенки.
6. Понятие об органах эндокринной системы и об эндокринных клетках не эндокринных органов. Связь нервной и эндокринной системы.
7. Функциональная классификация эндокринных желез. Гипоталамо-гипофизарная система.
8. Нейросекреторные ядра гипоталамуса. Нейрогормоны, их влияние на организм.
9. Общая морфофункциональная характеристика гипофиза, его гормоны.
10. Особенности строения коркового и мозгового веществ надпочечника, его гормоны.
11. Щитовидная железа. Строение, локализация, гормоны и их роль.
12. Микроскопическое и ультрамикроскопическое строение околощитовидных желез и их роль в организме.
13. Общий план строения кожи. Функции кожи.
14. Производные кожи: потовые и сальные железы, их строение, локализация, типы секреции.
15. Волосы, типы волос, строение, роль волосяной луковицы.
16. Общий план строения органов дыхательной системы.
17. Строение трахеи.
18. Особенности строения воздухоносного отдела легких.
19. Как изменяется структура бронхов с изменением воздухоносного отдела легких?
20. Респираторный отдел легких, его составные компоненты, их строение.
21. Аэрогематический барьер, его составные компоненты, значение.

Контрольные микропрепараты:

1. Тимус (окраска гематоксилин-эозин)
2. Лимфатический узел (окраска гематоксилин-эозин)
3. Селезенка (окраска гематоксилин-эозин)
4. Гипофиз кошки (окраска гематоксилин-эозин).
5. Надпочечник (окраска гематоксилин-эозин).
6. Щитовидная железа (окраска гематоксилин-эозин).
7. Околощитовидная железа (окраска гематоксилин-эозин).
8. Кожа пальца человека. «Толстая кожа» (окраска гематоксилин-эозин).
9. Кожа с волосом. «Тонкая кожа» (окраска гематоксилин-эозин).
10. Трахея (окраска гематоксилин-эозин)
11. Легкое (окраска гематоксилин-эозин)

Тестовые задания.

ТЕМА: ПИЩЕВАРИТЕЛЬНАЯ СИСТЕМА.

ПЕРЕДНИЙ ОТДЕЛ ПИЩЕВАРИТЕЛЬНОЙ СИСТЕМЫ.

I. Мотивационная характеристика темы.

Пищеварительная система человека включает органы, составляющие пищеварительный канал, и тесно связанные с ним большие пищеварительные железы – слюнные железы, печень, поджелудочная железа. Стенка полых органов пищеварительной системы образована слизистой оболочкой, подслизистой основой, мышечной оболочкой и адвентициальной или серозной оболочкой.

Знание гистофункциональных особенностей органов пищеварительной системы необходимо врачу для проведения профилактического обследования, диагностики их состояния (рентгеноскопия, эндоскопия, биопсия и др.) и выбора путей лечения.

II. Целевые задачи.

1. Изучить микроскопическое, ультрамикроскопическое строение и гистофизиологию переднего отдела пищеварительной трубки: слюнных желез, языка, миндалин.
2. Уяснить анатомическое, микроскопическое и ультрамикроскопическое строение компонентов зуба.

III. Необходимый исходный уровень.

а) из предшествующих тем

1. Морфофункциональные и гистогенетические особенности многослойных эпителиев.
2. Строение и классификация экзокринных желез.
3. Строение поперечно-полосатой и гладкой мышечной тканей.
4. Строение и функциональное значение лимфатических узелков.

б) из текущего занятия

1. Общий план строения пищеварительной трубки.
2. Строение и функциональное значение миндалин.
3. Общий план строения крупных и мелких слюнных желез.
4. Строение языка.
5. Строение зуба, тканевой состав.

IV. Объекты изучения

а) микропрепараты для самостоятельного изучения

1. Околоушная железа (окраска гематоксилин -эозин)
2. Подчелюстная железа (окраска гематоксилин -эозин)
3. Подъязычная железа(окраска гематоксилин- эозин)
4. Сосочки языка (окраска гематоксилин- эозин)
5. Небная миндалина (окраска гематоксилин- эозин)

б) электроннограммы

№ 377, 379.

V. Информационная часть.

Большие слюнные железы: **околоушная, подчелюстная, подъязычная** представляют собой сложные альвеолярные или альвеолярно-трубчатые железы. Они состоят из концевых отделов и выводных протоков. Концевые отделы по строению и характеру выделяемого секрета бывают трех типов: белковые, слизистые и смешанные. Выводные протоки - сложные, разветвленные. Тип секреции – мерокриновый.

Язык - мышечный орган, представленный поперечно-полосатой мышечной тканью, волокна которой расположены в трех взаимно перпендикулярных плоскостях. Сверху и снизу поверхность языка покрыта слизистой оболочкой. Нижняя поверхность языка подвижна за счет наличия подслизистой оболочки. На верхней поверхности языка имеются четыре вида сосочков: **нитевидные, листовидные, грибовидные, желобоватые**. В основе сосочков рыхлая соединительная ткань, образующая первичные и вторичные сосочки. Поверхность сосочков покрыта многослойным плоским неороговевающим эпителием или частично ороговевающим эпителием (нитевидные сосочки). В корне языка имеются скопления лимфоидной ткани (язычная миндалина).

На границе ротовой полости и глотки располагаются скопления лимфоидной ткани - **миндалины**, выполняющие защитную функцию, участвуют в реакциях гуморального и клеточного иммунитета. Небные, трубные, гортанные, глоточная и язычная миндалины образуют лимфоэпителиальное кольцо.

Зуб состоит из коронки, шейки, корня. В составе зуба твердые компоненты (эмаль, дентин, цемент) и мягкие - пульпа зуба. **Эмаль** - содержит 3% органических и 97% неорганических веществ; построена из эмалевых призм, состоящих из тонкой фибриллярной сети, в которой находятся кристаллы гидроксиапатитов. Призмы располагаются пучками, имеют извитой ход и залегают почти перпендикулярно к поверхности дентина. **Дентин** - содержит 28% органических и 72% неорганических веществ; построен из основного вещества, которое пронизано дентинными трубочками. В них проходят отростки дентинобластов, расположенных в пульпе зуба, и тканевая жидкость. **Цемент** - содержит 30% органических и 70% неорганических веществ. По гистологическому строению различают клеточный и бесклеточный цемент. **Пульпа** состоит из трех слоёв: периферического, промежуточного и центрального.

VI. Учебные задания.

1. На микропрепарате «Околоушная железа» найти соединительнотканную капсулу (1), дольку железы (2), междольковую соединительную ткань (3) с кровеносными сосудами (4) и междольковыми протоками (5). В дольке видны белковые секреторные отделы (6), окруженные миоэпителиальными клетками (7). Между концевыми отделами внутри дольки видны выводные протоки: вставочные (8), исчерченные (9).

2. На микропрепарате «Подчелюстная железа» найти и зарисовать дольку железы (1), междольковую соединительную ткань (2) с кровеносными сосудами (3) и междольковыми выводными протоками (4). В дольке среди белковых концевых отделов (5) встречаются группы смешанных концевых отделов (6). Ядра сероцитов (7) округлые, лежат в базальной части клеток. Слизистые клетки мукоциты (8) имеют уплощенное, прижатое к основанию ядро (9). Сероциты в смешанных концевых отделах образуют полулуния (10). Концевые отделы окружены миоэпителиальными клетками (11). Вставочные отделы (12) слабо развиты.

3. На микропрепарате «Подъязычная железа» рассмотреть дольку железы. В дольке преобладают смешанные белково-слизистые концевые отделы. Чисто белковые концевые отделы встречаются крайне редко. Вставочных протоков почти нет, исчерченные протоки развиты слабо.

4. На микропрепарате «Сосочки языка» найти и зарисовать нитевидные (I), грибовидные (II), листовидные (III), желобоватые (IV) сосочки. Основу сосочка составляет рыхлая соединительная ткань (1). Сверху сосочки покрываются многослойным плоским неороговевающим (2) или частично ороговевающим (3) эпителием. В эпителии боковых поверхностей листовидных и грибовидных сосочков определяются вкусовые почки (4). Между мышцами языка (5) залегают концевые отделы белковых (6) и слизистых (7) желез, а также скопления жировой ткани (8). Выводные протоки (9) желез открываются между сосочками. На нижней поверхности языка различают подслизистую оболочку (10) - рыхлая соединительная ткань, которая переходит в собственную пластинку слизистой оболочки (11), покрытую многослойным плоским неороговевающим эпителием (12).

5. На микропрепарате «Небная миндалина» рассмотреть и зарисовать крипты (1), имеющие вид узких щелей. Слизистая оболочка выстлана многослойным плоским неороговевающим эпителием (2), в собственной пластинке (3) располагаются кровеносные сосуды (4) и вдоль крипт - лимфоидные фолликулы (5). В них видны светлые участки - герминативные центры (6). В подслизистой оболочке (7) встречаются кровеносные сосуды (4) и концевые отделы слизистых желез (8).

6. На аудиторных таблицах рассмотреть анатомические и структурные компоненты зуба.

7. Обозначьте рисунки.

VII. Контрольные вопросы.

1. Общая характеристика слюнных желез.
2. Особенности строения околоушной, подчелюстной и подъязычной желез.

3. Строение языка. Виды сосочков, их локализация, особенности строения.
4. Окологлоточное лимфоэпителиальное кольцо. Особенности строения небной миндалины.

VIII. Учебные задачи.

1. В ротовой полости под влиянием ферментов начинают расщепляться углеводы пищи. Какие клетки в ротовой полости секретируют пищеварительные ферменты?
2. В связи с разнообразной микрофлорой ротовой полости происходит антигензависимая пролиферация и дифференцировка лимфоцитов. В каких образованиях ротовой полости осуществляются эти процессы?
3. При заболевании желудочно-кишечного тракта образуется белый налет на языке. Какие структуры языка принимают в этом участие?
4. Препараты приготовлены из кончика языка и корня языка. По каким признакам их можно отличить?
5. У животного перевязан общий выводной проток околоушной железы. Какие морфологические изменения произойдут в секреторных клетках органа? Какие клетки протоковой системы останутся неизменными и почему?
6. Для микроскопического анализа представлены препараты ряда лимфоидных органов – вилочковой железы, лимфатического узла, миндалины. С помощью какого признака среди них можно определить миндалину?

IX. Темы реферативных сообщений.

1. Структура, функция и адаптивный рост слюнных желез.
2. Закономерности онтогенетической и фено- и генотипической изменчивости зубочелюстного аппарата.
3. Развитие ротовой полости и лица.
4. Лимфоэпителиальное кольцо Пирогова (строение и функция)

САМОСТОЯТЕЛЬНАЯ РАБОТА

I. СТУДЕНТ ДОЛЖЕН ЗНАТЬ:

<ol style="list-style-type: none"> 1.Общий план строения пищеварительной трубки 2. Строение и функциональное значение миндалин 3.Общий план строения крупных слюнных желез, тканевой состав, функция 4. Строение и функция языка. 	<ol style="list-style-type: none"> 1.Гистология: учебник / Под ред. Ю.И.Афанасьева, Н.А.Юриной. – 5-е изд., перераб. и доп. – М.: Медицина, 2006. 2.Гистология: учебник / Под ред. Э.Г.Улумбекова, Ю.А.Чельшева. – 2-е изд., перераб. и доп. – М.: ГЭОТАР-МЕД, 2009. 3. Методическое пособие для студентов по гистологии. Часть 2. Л.А. Акоева, Л.А. Гиреева, Л.С. Таболова и др. Владикавказ, 2008.
---	---

II. СТУДЕНТ ДОЛЖЕН УМЕТЬ:

- 1.Определять и дифференцировать органы ротовой полости на микроскопическом уровне.
- 2.Находить в препаратах структуры органов и определять их составные компоненты.

III. Задания для подготовки к занятию:

Задание № 1. Заполните таблицы.

1. Классификационные характеристики желёз

	Околоушные железы	Подчелюстные железы	Подъязычные железы
Морфологический тип			
Концевые отделы: по характеру секреции			

Концевые отделы: по форме			

2. Клетки концевых отделов

Название клеток	Белковые концевые отделы	Слизистые концевые отделы	Смешанные концевые отделы
Миоэпителиальные клетки			

3. Выводные протоки слюнных желёз

	Вставочные протоки	Исчерченные протоки	Междольковые протоки	Протоки желёз
Локализация				
Эпителий				

Задание № 2. Сосочки языка. Сравнительная характеристика

Тип сосочков	Локализация	Количество	Форма	Рецепторы	Эпителий
Нитевидные					
Грибовидные					
Листовидные					
Желобоватые					

Задание № 3. Дополните фразу: Нёбная миндалина представляет собой...

.....,состоит
из.....оболочек.

Задание 4. Составьте 2-3 тестовых задания по образцу.

Какие концевые отделы присутствуют в подъязычной железе?

1. белковые
2. слизистые
3. смешанные.

IV. Вопросы для самоконтроля:

1. Общая характеристика слюнных желез
2. Особенности строения околоушной слюнной железы.
3. Особенности строения подчелюстной слюнной железы.
4. Особенности строения подъязычной слюнной железы.
5. Строение языка. Виды сосочков, их локализация, особенности строения.
6. Окологлоточное лимфоэпителиальное кольцо. Особенности строения небной миндалины.

ПРОВЕРЬ СЕБЯ:

ВЫБЕРИТЕ ОДИН ПРАВИЛЬНЫЙ ОТВЕТ

1. Каковы особенности строения слизистой оболочки на верхней поверхности языка?

- а. слизистая гладкая, рыхло сращена с мышечной основой языка.
- б. слизистая образует складки, содержит лимфатические узелки.
- в. слизистая плотно сращена с мышечным телом языка, образует сосочки.
- г. слизистая гладкая, содержит лимфатические узелки.

2. Чем образованы сосочки слизистой языка?

- а. собственной пластинкой (соединительнотканый сосочек) и многослойным плоским эпителием.
- б. выростами мышечного тела языка.
- в. подслизистой основой и многослойным плоским эпителием.
- г. только эпителием.

3. Каково строение слизистой оболочки на нижней поверхности тела языка?

- а. слизистая гладкая, с подслизистой основой сращена с мышечным телом языка, подвижная.
- б. слизистая образует складки, содержит лимфатические узелки.
- в. слизистая плотно сращена с мышечным телом языка, образуют сосочки.
- г. слизистая гладкая, содержит лимфатические узелки.

4. Какие из больших слюнных желез являются чисто белковыми (серозными)?

- а. подчелюстная.
- б. околоушная.
- в. подъязычная.

5. Каким эпителием выстланы органы переднего и заднего отделов пищеварительной системы?

- а. однослойным призматическим.
- б. многорядным мерцательным.
- в. многослойным плоским неороговевающим.
- г. переходным.

ВЫБЕРИТЕ, ПРИ КАКОМ УСЛОВИИ ВЕРНО ДАННОЕ УТВЕРЖДЕНИЕ

6. Какие концевые отделы присутствуют в подчелюстной железе?

- а. слизистые.
- б. смешанные.
- в. белковые.

7. Какие клетки входят в состав смешанного концевого отдела слюнной железы?

- а. белковые.
- б. мерцательные.
- в. слизистые.
- г. миоэпителиальные.

8. Нижняя поверхность языка отличается

- а. отсутствием сосочков

- б. наличием мышечной пластинки слизистой оболочки
- в. наличием подслизистой основы
- г. отсутствием подслизистой основы

9. Листовидные сосочки языка построены из:

- а. многослойного ороговевающего эпителия
- б. многослойного неороговевающего эпителия
- в. мышечной оболочки
- г. собственной пластинки слизистой оболочки

10. Околоушная слюнная железа имеет протоки:

- а. междольковые
- б. вставочные
- в. общий
- г. исчерченные

Ответы:

1.	в	2.	а	3.	а	4.	б	5.	в
6.	б,в	7.	а,в,г	8.	а,в	9.	б,г	10.	а,б,в,г

ТЕМА: ПИЩЕВАРИТЕЛЬНАЯ СИСТЕМА. ПИЩЕВОД. ЖЕЛУДОК.

I. Мотивационная характеристика темы.

Пищевод и желудок являются передней и средней частями пищеварительной трубки. Знания микроскопического строения этих органов и связанных со строением функций (гистофизиологии) особенно желудка, создают исходную основу для овладения разделами медико-биологических и клинических дисциплин, понимания причин развития патологии, постановки диагноза и прогнозирования исхода болезни.

II. Целевые задачи.

1. Изучить особенности строения переднего и среднего отделов пищеварительной трубки (микроскопического ультрамикроскопического).
2. Определять на микроскопическом уровне пищевод, желудок.
3. Идентифицировать железы в разных отделах желудка и объяснить их функциональное значение.

III. Необходимый исходный уровень знаний.

- а) из курса анатомии:
 1. Анатомические и топографические особенности пищевода и желудка.
- а) из предшествующих тем:
 2. Строение однослойного эпителия и экзокринных желез.
 3. Строение поперечнополосатой и гладкой мышечных тканей.
 4. Строение вегетативных ганглиев и периферических нервов.
 5. Строение и функциональное значение лимфатических узелков.

б) из текущего занятия:

1. Строение оболочек органов переднего и среднего отдела пищеварительной трубки.
2. Строение слизистой оболочки желудка в связи с выполняемой функцией.

IV. Объекты изучения.

- а) микропрепараты для самостоятельного изучения
 1. Пищевод (окраска гематоксилин - эозин)
 2. Дно желудка (окраска гематоксилин - эозин)
 3. Переход пищевода в желудок (окраска гематоксилин - эозин)
 4. Пилорический отдел желудка (окраска гематоксилин - эозин)
- б) электроннограммы

№№ 399, 400, 402.

V. Информационная часть.

Желудок в организме выполняет важные функции: секреторную - выработка желудочного сока, механическую - перемешивание пищи и проталкивание ее в каудальном направлении, всасывания переваренных веществ, выработка антианемического фактора,

Желудок, как часть пищеварительной трубки образована следующими оболочками: слизистой, подслизистой, мышечной двенциальной или серозной.

Слизистая оболочка представлена тремя пластинками - **эпителиальной**, образованной многослойным плоским неороговевающим эпителием в пищеводе или однослойным

цилиндрическим в желудке; **собственной** пластинкой слизистой (рыхлая соединительная ткань, в которой в пищеводе располагаются кардиальные железы); **мышечной** пластинкой - гладкая мышечная ткань, образующая один слой в пищеводе и три слоя в желудке.

Подслизистая оболочка - рыхлая соединительная ткань, богатая кровеносными сосудами и нервами, содержит в пищеводе собственные железы - слизистые по характеру отделяемого секрета; в желудке в этой оболочке железы содержатся.

Мышечная оболочка - в пищеводе образована двумя слоями (продольным и циркулярным), причем характер мышечной ткани меняется в зависимости от трети пищевода. В верхней трети - поперечно-полосатая мышечная ткань, в средней трети - поперечно-полосатая и гладкая мускулатура, в нижней трети - гладкая мышечная ткань. В желудке три слоя гладкой мышечной ткани: продольный, циркулярный, косой.

Снаружи две трети пищевода покрыты **адвентициальной** оболочкой - рыхлой соединительной тканью. Нижняя треть пищевода и желудок покрыты **серозной** оболочкой (рыхлая соединительная ткань и мезотелий).

Слизистая оболочка желудка содержит складки, поля и ямки. Эпителий выстилающий ее – железистый. Вырабатываемая им слизь выполняет защитную функцию. В желудке, соответственно анатомическим отделам расположены: кардиальные, собственные (фундальные), пилорические железы. Собственные железы: простые, трубчатые неразветвленные. Каждая состоит из: перешейка, шейки и главной, которая имеет дно и тело. Железы состоят из 5 видов железистых клеток: главных (секретируют пепсиноген и др. ферменты); париетальных (секретируют хлориды, превращающиеся в соляную кислоту); слизистых; эндокринных (существует несколько их видов: ЕС- секретируют серотонин и мелатонин, G - секретируют гастрин и мелатонин, P - бомбензин, ECL - гистамин, D - соматостатин, D₁ – вазоинтестинальный пептид - ВИП, A - глюкагон,); недифференцированных эпителиоцитов; щечных мукоцитов. Кардиальные железы: простые, сильно разветвленные трубчатые. Их концевые отделы образованы кубическими и призматическими слизистыми клетками. Главных и париетальных клеток небольшое количество. Пилорические железы: простые трубчатые разветвленные. Для них характерно отсутствие париетальных клеток, большое количество мукоцитов и эндокринных клеток.

VI. Учебные задания.

1. На микропрепарате «Пищевод» найти и зарисовать оболочки пищевода - слизистую (I), подслизистую (II), мышечную (III), адвентициальную (IV). Слизистая оболочка выстлана многослойным плоским неороговевающим эпителием (1), под которым расположена собственная пластинка (2), содержащая рыхлую волокнистую соединительную ткань, за ней лежит слой поперечнонарезанных, гладких миоцитов (3). Подслизистая оболочка, образованная рыхлой соединительной тканью (4), здесь располагаются кровеносные сосуды (5) и слизистые железы (6) - собственные железы пищевода. Протоки желез (7) проходят через собственную пластинку слизистой оболочки и открываются на поверхности эпителия. Мышечная оболочка образована поперечнополосатой мышечной тканью (8). Наружная оболочка - адвентициальная - рыхлая соединительная ткань.

2. На микропрепарате «Дно желудка» найти и зарисовать оболочки желудка - слизистую (I), подслизистую (II), мышечную (III), серозную (IV). На поверхности желудка определяются углубления - желудочные ямки (1), выстланные однослойным призматическим эпителием (2), которые продолжаются в узкие шейки желез (3). В собственной пластинке (4) имеется множество фундальных желез (5), между которыми располагаются тонкие прослойки рыхлой соединительной ткани (6). В дне железы (7) видны скопления главных экзокриноцитов (8) - мелких клеток, занимающих центральное положение; снаружи от них располагаются крупные, округлые клетки оранжевого цвета - париетальные экзокриноциты (9). Мышечный слой слизистой оболочки (12) представлен узкой полоской гладких мышц, состоящий из трёх слоёв. Далее располагается подслизистая оболочка - рыхлая соединительная ткань (10) с кровеносными сосудами (11) и нервами. Мышечная оболочка (12) состоит из трех слоев, разделенных прослойками соединительной ткани (13). Серозная оболочка состоит из соединительнотканного слоя (14) и покрывающего его мезотелия (15).

3. На микропрепарате «Переход пищевода в желудок» найти и зарисовать слизистую (I) и подслизистую оболочки (II). В области перехода пищевода в желудок происходит резкая смена многослойного плоского неороговевающего эпителия (1) пищевода однослойным призматическим железистым эпителием (2) желудка. Изменяется рельеф слизистой, в желудке появляются ямки

(3), на дне которых открываются выводные протоки кардиальных желез (4). В собственной пластинке слизистой оболочки пищевода и желудка имеются кардиальные железы (5). Мышечная пластинка слизистой оболочки пищевода (6) переходит в трёхслойную пластинку желудка (7). В подслизистой оболочке пищевода располагаются собственные железы (8), в желудке в этой пластинке желез нет, она богата кровеносными сосудами (9).

4. На микропрепарате «Пилорический отдел желудка» найти и зарисовать слизистую (I) и подслизистую (II) оболочки. Для рельефа слизистой оболочки характерно наличие глубоких ямок (1); эпителиальная пластинка представлена однослойным цилиндрическим железистым эпителием (2), в собственной пластинке (3) группами располагаются пилорические железы (4), концевые отделы (5) которых разветвлены, просветы шире. Под собственной пластинкой располагается хорошо выраженный мышечный слой (6) слизистой оболочки, а далее - подслизистая оболочка.

5. Обозначьте рисунки.

VII. Контрольные вопросы.

- 1.Общий план строения пищеварительной трубки.
- 2.Особенности строения пищевода.
- 3.Анатомические отделы желудка, особенности микроскопического строения различных отделов.
- 4.Железы желудка, их строение, отличительные особенности.
- 5.Функции желудка.

VIII. Учебные задачи.

- 1.Заболевания желудка часто сопровождаются понижением или повышением содержания соляной кислоты в желудочном соке. С нарушением функциональной активности каких клеток это связано?
- 2.В желудочном соке повышено содержание слизи, что затрудняет переваривание пищи. Функция каких клеток нарушена?
- 3.Препараты приготовлены из верхней и нижней части пищевода. По какому признаку их можно различить?
- 4.При заболевании желудка обнаружена анемия. С нарушением функциональной активности каких клеток может быть она связана?
- 5.На препарате в слизистой оболочке желудка видны крупные, округлые клетки. Цитоплазма оксифильна. На электроннограмме в них обнаруживается много митохондрий и внутриклеточных канальцев. Как называются эти клетки? Где они локализованы? Какую функцию они выполняют?
- 6.Препараты приготовлены из дна и пилорической части желудка. По каким особенностям строения их можно различить?
- 7.При морфологическом анализе биопсийного материала слизистой оболочки желудка, взятого от больного, страдающего гастритом, обнаружено резкое уменьшение числа париетальных клеток. К каким изменениям в составе желудочного сока привело уменьшение количества париетальных клеток? Из какого участка слизистой оболочки желудка взят материал для анализа?

IX. Реферативные сообщения.

1. Свойства и особенности пищеводного эпителия.
2. Функциональная морфология слизистой оболочки желудка.
3. Ингибиторы и блокаторы секреции желудочного сока.

САМОСТОЯТЕЛЬНАЯ РАБОТА

I. СТУДЕНТ ДОЛЖЕН ЗНАТЬ:

<ol style="list-style-type: none">1. Общий план строения оболочек органов переднего и среднего отделов пищеварительной трубки. Особенности строения пищевода. Связь строения с выполняемой функцией.2.Особенности строения стенки желудка, тканевой состав. Железы желудка	<ol style="list-style-type: none">1.Гистология: учебник / Под ред. Ю.И.Афанасьева, Н.А.Юриной. – 5-е изд., перераб. и доп. – М.: Медицина, 2006.2.Гистология: учебник / Под ред. Э.Г.Улумбекова, Ю.А.Чельшева. – 2-е изд., перераб. и доп. – М.: ГЭОТАР-МЕД, 2009.3. Методическое пособие для студентов по гистологии. Часть 2. Л.А. Акоева, Л.А. Гиреева, Л.С. Таболова и др. Владикавказ, 2008.
---	---

II. СТУДЕНТ ДОЛЖЕН УМЕТЬ:

Находить в препарате оболочки стенки пищевода и желудка, определять рельефные структуры, железы и их тканевой состав.

III. Задания для подготовки к занятию:

Задание № 1. Сравнительная характеристика органов.

	Пищевод	Желудок: кардиальный отдел
Рельеф		
Эпителий		
Собственная пластинка слизистой оболочки		
Мышечная пластинка		
Подслизистая основа		
Мышечная оболочка		

Задание № 2. Железы желудка.

	Собственные (или фундальные) железы	Кардиальные железы	Пилорические железы
Локализация			
Концевые отделы			
Экзокриноциты			
Эндокриноциты			

--	--	--	--

Задание № 3. Эндокриноциты желудка (Дополните недостающие сведения).

Клетки	Продуцируемые вещества	Физиологические эффекты
...-клетки	Серотонин	
	Мелатонин	
...-клетки		
G-клетки		Стимулирует секреторную и моторную активность желудка.
...-клетки		Тормозит экзокринные и эндокринные функции органов ЖКТ.
D ₁ -клетки		

Задание 4. Составьте 2-3 тестовых задания по образцу.

Какова функция париетальных клеток собственных желез желудка?

1. Регенерация
2. Выработка хлоридов и антианемического фактора
3. Выработка пепсиногена
4. Выработка слизи.

IV. Вопросы для самоконтроля:

1. Общий план строения пищеварительной трубки.
2. Строение пищевода, его особенности.
3. Анатомические отделы желудка, особенности микроскопического строения различных отделов.
4. Железы желудка, их отличия и строение.
5. Функции желудка.

ПРОВЕРЬ СЕБЯ:

ВЫБЕРИТЕ ОДИН ПРАВИЛЬНЫЙ ОТВЕТ

1. Железы встречаются в подслизистой основе:

- а. дна желудка
- б. пилорического отдела желудка
- в. тощей кишки
- г. двенадцатиперстной кишки
- д. подвздошной кишки

2. Какова функция париетальных клеток собственных желез желудка?

- а. регенерация.

- б. выработка хлоридов и антианемического фактора.
- в. выработка пепсиногена.
- г. выработка слизи.

3. Какие образования формируют рельеф слизистой оболочки желудка?

- а. складки, поля, ямки.
- б. крипты, ворсинки.
- в. складки.
- г. слизистая гладкая.

4. Какие типы мышечной ткани образуют мышечную оболочку в средней трети пищевода?

- а. только гладкая мышечная ткань.
- б. только поперечнополосатая мышечная ткань.
- в. гладкая и поперечнополосатая мышечная ткань.

5. Каким эпителием выстлан пищевод?

- а. многослойным плоским неороговевающим.
- б. однослойным призматическим.
- в. переходным.
- г. многорядным мерцательным.

ВЫБЕРИТЕ, ПРИ КАКОМ УСЛОВИИ ВЕРНО ДАННОЕ УТВЕРЖДЕНИЕ

6. Пилорический отдел желудка отличается от фундального:

- а. более глубокими ямками
- б. более короткими и разветвленными железами
- в. отсутствием париетальных клеток в железах
- г. большим содержанием мукоцитов в железах

7. В месте перехода пищевода в желудок:

- а. многослойный эпителий меняется на однослойный призматический
- б. появляются ямки
- в. появляются трубчатые железы в слизистой оболочке и исчезают железы в подслизистой основе
- г. гладкая мышечная ткань замещается на поперечнополосатую

8. Какова функция щеечных клеток желез желудка?

- а. регенераторная.
- б. выработка хлоридов и антианемического фактора.
- в. выработка пепсиногена.
- г. выработка слизи.

9. Где располагаются кардиальные железы пищевода?

- а. на протяжении всего пищевода.
- б. в подслизистой основе слизистой оболочки.
- в. в собственном слое слизистой оболочки.
- г. на уровне перстневидного хряща гортани.
- д. на месте перехода пищевода в желудок.

10. Какими по составу и способу выделения секрета являются собственные железы пищевода?

- а. слизистые.
- б. мерокриновые.
- в. белковые (серозные).
- г. апокриновые

Ответы:

1. г	2. б	3. а	4. в	5. а
б. а,б,в,г	7. а,б,в,г	8. а,г	9. в,г,д	10. а,б,в

ТЕМА: ПИЩЕВАРИТЕЛЬНАЯ СИСТЕМА. КИШЕЧНИК.

I. Мотивационная характеристика.

Кишечник является средней частью пищеварительной трубки. Знания микроскопического строения и связанных со строением функций (гистофизиологии) тонкого и толстого кишечника создают исходную основу для овладения разделами медико-биологических и клинических дисциплин, понимания причин развития патологии, постановки диагноза и прогнозирования исхода болезни.

II. Целевые задачи.

1. Изучить микроскопическое и ультрамикроскопическое строение и функции тонкого и толстого кишечника.
2. Ознакомиться с гистофизиологией процесса всасывания.
3. Ознакомиться с функцией кишечника как составной частью единой иммунной системы.

III. Необходимый исходный уровень.

а) из курса анатомии:

1. Анатомические и топографические особенности тонкого и толстого кишечника.
2. Основные физиологические процессы, протекающие в тонком и толстом кишечнике.

б) из предшествующих тем:

1. Строение однослойного эпителия.
2. Строение эндокринных желез.
3. Строение и гистохимическая характеристика слизистых и серозных железистых клеток.
4. Строение и значение лимфатических узелков.

в) из текущего занятия.

1. Строение оболочек органов среднего отдела пищеварительной трубки.
2. Строение слизистой оболочки тонкого и толстого кишечника в связи с выполняемой функцией.
3. Понятие о полостном и пристеночном пищеварении в тонкой кишке.
4. Основные виды эндокринных клеток кишечника, их топография и значение.

IV. Объекты изучения.

а) микропрепараты для самостоятельного занятия

1. Тонкая кишка (окраска гематоксилин-эозин).
2. 12-перстная кишка (окраска гематоксилин-эозин).
3. Толстая кишка (окраска гематоксилин-эозин).

б) электроннограммы

№№ 417, 418.

V. Информационная часть.

В тонком кишечнике подвергаются переработке все виды питательных веществ, происходит процесс всасывания продуктов расщепления белков, жиров и углеводов в кровеносные и лимфатические сосуды. Кишечник выполняет механическую и эндокринную функции, участвует в единой системе иммунных реакций. Стенка кишечника построена из слизистой, подслизистой, мышечной и серозной оболочек. Рельеф **слизистой оболочки** тонкого кишечника представлен циркулярными складками, ворсинками, криптами. Эти структуры увеличивают общую поверхность тонкого кишечника. **Циркулярные складки** образованы слизистой и подслизистой основой. **Кишечные ворсинки** - выпячивания слизистой оболочки пальцевидной или листовидной формы. Ворсинки выстланы однослойным цилиндрическим эпителием, в котором выделяют три вида клеток: столбчатые, М-клетки, бокаловидные и эндокриноциты. На апикальной поверхности столбчатых экзокриноцитов имеется исчерченная каёмка, образованная множеством микроворсинок. Здесь происходит расщепление и всасывание пищевых веществ, т.е. пристеночное пищеварение. В апикальной части находится терминальный слой, состоящий из сети филаментов. Энтероциты выполняют также секреторную роль. М-клетки (клетки с микроскладками) – это разновидность энтероцитов, которые располагаются на поверхности лимфатических фолликулов. Они с помощью микроскладок захватывают макромолекулы (антигены) из просвета кишки, формируют везикулы и транспортируют их к базолатеральным плазмолеммам. Бокаловидные экзокриноциты – типичные слизистые клетки. Под эпителием ворсинки, за базальной мембраной находится рыхлая волокнистая соединительная ткань имеющая пучки гладких миоцитов и ретикулярных волокон. В ней проходят кровеносные и лимфатические сосуды.

Кишечные железы (крипты) - трубчатые углубления эпителия в собственную пластинку слизистой оболочки. Эпителий крипт представлен следующими видами клеток: столбчатые, стволовые, клетки-предшественники столбчатых эпителиоцитов, бокаловидных, эндокриноцитов и клетки Паннета на всех стадиях развития (клетки с ацидофильными гранулами). У столбчатых более тонкая исчерченная каемка. В нижней части крипт много делящихся клеток. Клетки Панета располагаются на дне крипт. Их функция – секреция ферментов, расщепляющих дипептиды до аминокислот; антибактериальная (выработка лизоцима). Эндокриноцитов в крипте больше, чем в

ворсинке. Эндокринные клетки ECL–клетки (секретируют серотонин, мотилин и вещество P; A-клетки (глюкагон); S-клетки (секретин); I-клетки (холецистокинин и панкреозимин); G-клетки (гастрин); D-клетки (соматостатин); D₁-клетки (ВИП). Собственная пластинка слизистой оболочки содержит большое количество ретикулярных волокон, гладкомышечных клеток, кровеносных капилляров, скопления лимфоидной ткани. Мышечная пластинка состоит из двух слоев гладких мышц - продольного и циркулярного. **Подслизистая основа** - рыхлая соединительная ткань, в которой в 12-перстной кишке располагаются дуоденальные железы. **Мышечная оболочка** состоит из двух слоев гладких мышц - внутреннего - циркулярного и наружного - продольного. **Серозная оболочка** покрывает тонкую кишку со всех сторон, за исключением 12-перстной кишки, которая покрыта брюшиной только спереди. В 12-перстной кишке расположены также дуоденальные железы (альвеолярно-трубчатые разветвленные). В их концевых отделах расположены слизистые, камбиальные, эндокринные клетки. Слизистые вырабатывают слизистый секрет, функции которого пищеварительная (участвует в пространственной и структурной организации процессов гидролиза – во флокулообразовании) и защитная (предохраняет стенку кишечника от повреждений)

Толстая кишка состоит из ободочной и прямой. В ободочной кишке выделяют: слизистую, подслизистую, мышечную и серозную оболочки. Особенностью строения является: преобладание в эпителиальной пластинке бокаловидных клеток; более выраженная мышечная пластинка слизистой оболочки; скопления лимфоидных узелков в подслизистой основе; циркулярные складки имеют полулунную форму; наружный продольный слой мышечной оболочки собран в три ленты; серозная оболочка покрывает ободочную кишку снаружи и, иногда, она образует пальцевидные выросты. В анальной части прямой кишки различают три зоны: столбчатую, промежучную, кожную. Эпителий в верхнем отделе однослойный, призматический; в столбчатой зоне нижнего отдела – многослойный, кубический; в промежучной – многослойный плоский неороговевающий; в кожной – многослойный плоский ороговевающий. Мышечная оболочка характеризуется также переходом от гладкой мускулатуры к поперечнополосатой, образующей в конечных отделах два сфинктера.

VI. Учебные задания.

1. На микропрепарате «Тонкая кишка» найти и зарисовать слизистую (I), подслизистую (II), мышечную (III), серозную (IV) оболочки. Поверхность ворсинок (1) выстлана однослойным призматическим эпителием (2), в котором встречаются бокаловидные клетки (3). Строма ворсинок (4) образована тонковолокнистой соединительной тканью, в которой имеются гладкомышечные клетки (5) и кровеносные капилляры (6). Крипты (7) открываются в основании ворсинок. В подслизистой оболочке - рыхлой соединительной ткани (8) имеются лимфоидные фолликулы (9). Мышечная оболочка имеет продольный (10) и циркулярный (11) слои. Серозная оболочка образована соединительной тканью (12) и мезотелием (13).

2. На микропрепарате «12-перстная кишка» найти и зарисовать слизистую (I) и подслизистую (II) оболочки. В подслизистой оболочке в рыхлой соединительной ткани (1) имеются дуоденальные (2) железы с ветвящимися выводными протоками (3), которые открываются на дне крипт (4) или в основании ворсинок (4).

3. На микропрепарате «Толстая кишка» найти и зарисовать складки (1), крипты (2), слизистую (I), подслизистую (II), мышечную (III), серозную (IV) оболочки. Поверхность слизистой выстлана однослойным призматическим эпителием (3), богатым бокаловидными клетками (4). Собственная пластинка (5) инфильтрирована отдельными лимфоцитами. Мышечная пластинка (6) образована гладкой мускулатурой. Подслизистая оболочка содержит крупные скопления лимфоидной ткани (7). Наружный слой мышечной оболочки (8) собран в три ленты, внутренний слой (9) - сплошной.

3. Обозначьте рисунки.

VII. Контрольные вопросы.

- 1.Общая характеристика рельефа и оболочек тонкого кишечника.
- 2.Микроскопическое и ультрамикроскопическое строение ворсинки и крипты.

3. Гистофизиология процесса всасывания.
4. Отличительные особенности строения различных отделов тонкого кишечника. Функции тонкого кишечника.
5. Особенности строения толстого кишечника.
6. Строение червеобразного отростка. Функции толстого кишечника
7. Прямая кишка. Особенности строения.

VIII. Учебные задачи.

1. Предложены два препарата без названия. На одном препарате видны широкие и низкие ворсинки и крипты, а в подслизистом слое - железы. Мышечная оболочка состоит из 2-х слоев. На другом - глубокие ямочки, железы простые, трубчатые неразветвленные, расположены в собственной пластинке слизистой оболочки. Мышечная оболочка состоит из трех слоев. Какие отделы желудочно-кишечного тракта представлены на данных препаратах?
2. Даны два препарата. На одном широкие и низкие ворсинки и крипты, а в подслизистой основе - железы. Бокаловидные клетки редко встречаются в эпителии кишечника. На втором - ворсинки высокие и тонкие, их значительно больше, чем в предыдущем препарате. Среди эпителиальных клеток преобладают высоко призматические клетки и бокаловидные клетки. Какие отделы кишечника представлены в препаратах?
3. В результате длительного лечения антибиотиками у больного нарушен процесс переваривания клетчатки в толстом кишечнике. С чем это связано?
4. В результате травмы поврежден эпителий слизистой оболочки тонкой кишки. За счёт каких клеток будет осуществляться его регенерация? В каких структурах кишки они располагаются?
5. На высоте пищеварения отмечается активное движение ворсинок кишки, в результате чего меняется их длина. Чем это обусловлено?
6. Ворсинки кишки покрыты сверху эпителием, в составе которого различают три вида клеток. Какие из них принимают участие в процессах пристеночного пищеварения?
7. Препараты приготовлены из двенадцатиперстной и тощей кишки. По каким особенностям строения их можно отличить?
8. Препараты приготовлены из тощей кишки и ободочной. Как можно их отличить?
9. В эпителиальной пластинке кишки на препарате, окрашенном гематоксилин – эозином, выделяются клетки в виде светлых пузырьков. Что это за клетки? Какое их функциональное значение?

IX. Темы реферативных сообщений.

1. Некоторые особенности строения агрегатов лимфоидных узелков тонкого кишечника. Их роль в формировании иммунитета.
2. Значение червеобразного отростка в жизнедеятельности организма.
3. Эндокриноциты пищеварительного тракта. Их локализация и функциональное значение.

САМОСТОЯТЕЛЬНАЯ РАБОТА

I. СТУДЕНТ ДОЛЖЕН ЗНАТЬ:

<p>1. Строение оболочек тонкой кишки. Особенности строения различных отделов тонкой кишки</p> <p>2. Понятие о полостном и пристеночном пищеварении в тонкой кишке. Основные виды эндокринных клеток кишечника, их топография и значение.</p> <p>3. Особенности строения толстого кишечника. Червеобразный отросток.</p>	<p>1. Гистология: учебник / Под ред. Ю.И.Афанасьева, Н.А.Юриной. – 5-е изд., перераб. и доп. – М.: Медицина, 2006.</p> <p>2. Гистология: учебник / Под ред. Э.Г.Улумбекова, Ю.А.Чельшева. – 2-е изд., перераб. и доп. – М.: ГЭОТАР-МЕД, 2009.</p> <p>3. Методическое пособие для студентов по гистологии. Часть 2. Л.А. Акоева, Л.А. Гиреева, Л.С. Таболова и др. Владикавказ, 2008.</p>
---	--

II. СТУДЕНТ ДОЛЖЕН УМЕТЬ:

Определять различные отделы кишечника, оболочки кишечника и их тканевой состав

III. Задания для подготовки к занятию:

Задание № 1. Сравнительная характеристика.

Отделы кишечника	12-перстная	Тощая кишка	Подвздошная кишка	Слепая и ободочная кишка
---------------------	-------------	-------------	----------------------	--------------------------------

Рельеф				
Эпителий слизистой				
Клеточный состав				
собственная пластинка слизистой				
мышечная пластинка				
подслизистая оболочка				
мышечная оболочка				
серозная оболочка				

Задание № 2. Перечислите особенности строения червеобразного отростка:

- 1.
- 2.
- 3.
- 4.
- 5.

Задание № 3. Дополните фразу. Анальный отдел прямой кишки включает три зоны:.....
.....

Задание № 4. Особенности строения стенок прямой кишки.

	Надампулярный и ампулярный отделы	Анальный отдел		
		Столбчатая зона	Геморроидальная зона	Кожная зона

Крипты				
Эпителий				
Собственная пластинка слизистой оболочки				
Мышечная пластинка				
Подслизистая основа				
Мышечная оболочка				
Наружная оболочка				

Задание 5. Составьте 2-3 тестовых задания по образцу.

Какие клетки входят в состав эпителия ворсинок тонкой кишки?

1. Столбчатые каемчатые эпителиоциты.
2. Бокаловидные
3. Эндокринные.
4. Камбиальные (бескаемчатые)
5. С апикальной зернистостью (клетки Панета)

IV. Вопросы для самоконтроля:

1. Общая характеристика рельефа тонкого кишечника.
2. Строение оболочек тонкого кишечника.
3. Микроскопическое и ультрамикроскопическое строение ворсинки и крипты.
4. Гистофизиология процесса всасывания.
5. Отличительные особенности строения различных отделов тонкого кишечника.
6. Функции тонкого кишечника.
7. Особенности строения толстого кишечника.
8. Строение червеобразного отростка.

ПРОВЕРЬ СЕБЯ:

ВЫБЕРИТЕ ОДИН ПРАВИЛЬНЫЙ ОТВЕТ

1. Ворсинки тонкой кишки — это:

- а. выросты слизистой оболочки
- б. выросты покровного эпителия
- в. совокупность микроворсинок

- г. складки слизистой и подслизистой оболочек
 - д. углубление эпителия в собственную пластину слизистой оболочки
- 2. Какой эпителий выстилает поверхность слизистой оболочки тонкой кишки?**
- а. однослойный кубический.
 - б. однослойный призматический реснитчатый.
 - в. однослойный призматический каемчатый.
 - г. однослойный призматический железистый.
 - д. многослойный плоский неороговевающий.
- 3. Чем образованы ворсинки слизистой оболочки тонкой кишки?**
- а. эпителием и собственной пластинкой слизистой оболочки.
 - б. мышечной и собственной пластинками.
 - в. эпителием, собственной пластинкой и отдельными мышечными клетками слизистой оболочки.
- 4. Какие типы клеток преобладают в эпителии крипт толстой кишки?**
- а. столбчатые каемчатые эпителиоциты.
 - б. бокаловидные клетки.
 - в. эндокриноциты.
 - г. клетки с ацидофильной зернистостью.
 - д. малодифференцированные клетки.
- 5. Какое пищеварение происходит в щеточной каемке?**
- а. полостное.
 - б. пристеночное.
 - в. мембранное.
 - г. внутриклеточное.

ВЫБЕРИТЕ, ПРИ КАКОМ УСЛОВИИ ВЕРНО ДАННОЕ УТВЕРЖДЕНИЕ

- 6. Чем отличается тощая и подвздошная кишка от 12-перстной?**
- а. Отсутствием дуоденальных желез.
 - б. Более длинными и тонкими ворсинками.
 - в. Большим числом бокаловидных клеток.
 - г. Большим числом лимфатических фолликулов.
 - д. Наличием эндокринных клеток.
- 7. Чем отличаются крипты толстой кишки от крипт тонкой кишки?**
- а. Большими размерами.
 - б. Большим количеством бокаловидных клеток.
 - в. Меньшей выраженностью щеточной каемки в эпителиоцитах.
 - г. Наличием эндокринных клеток.
- 8. Какие структуры формируют рельеф слизистой оболочки тонкой кишки?**
- а. Циркулярные складки.
 - б. Ворсинки.
 - в. Крипты.
 - г. Ямки.
- 9. Какие структуры формируют рельеф слизистой оболочки толстой кишки?**
- а. Циркулярные складки.
 - б. Ворсинки.
 - в. Крипты.
 - г. Ямочки.
- 10. Что характерно для толстой кишки?**
- а. Развитые крипты.
 - б. Много бокаловидных клеток.
 - в. Слизистая имеет короткие ворсинки.
 - г. Отсутствуют крипты.
 - д. Имеет особенности мышечной оболочки.

Ответы:

1.	а	2.	в	3.	в	4.	б	5.	б
----	---	----	---	----	---	----	---	----	---

6.	а,б,в,г	7.	а,б	8.	а,б,в	9.	б,г	10.	а,б,д
----	---------	----	-----	----	-------	----	-----	-----	-------

**ТЕМА: ПИЩЕВАРИТЕЛЬНАЯ СИСТЕМА.
ПЕЧЕНЬ. ПОДЖЕЛУДОЧНАЯ ЖЕЛЕЗА.**

I. Мотивационная характеристика.

Печень и поджелудочная железа являются самыми крупными железами пищеварительной системы. Функции печени чрезвычайно разнообразны. Поэтому знания микроскопического строения и связанных со строением функций (гистофизиологии) печени и поджелудочной железы создают исходную основу для овладения разделами медико-биологических (нормальная и патологическая физиология, биохимия, патологическая анатомия и др.) и клинических дисциплин, понимания причин развития патологии, постановки диагноза и прогнозирования исхода болезни.

II. Целевые задачи.

1. Изучить микроскопическое и ультрамикроскопическое строение больших пищеварительных желез.
2. Уметь анализировать на ультрамикроскопическом уровне строение гепатоцитов, клеток синусоидных капилляров, желчных канальцев, а также структурные взаимоотношения между ними.
3. Уметь анализировать на ультрамикроскопическом уровне экзокринные и основные виды эндокринных клеток поджелудочной железы.

III. Необходимый исходный уровень.

а) из курса анатомии:

1. Анатомия и функциональное значение печени и поджелудочной железы.
2. Особенности кровоснабжения печени.

б) предшествующих тем:

1. Строение кровеносных капилляров, артерий и вен.
2. Макрофаги, их функция и происхождение.
3. Клеточные органеллы, их строение и функциональное значение.

в) из текущего занятия:

1. Морфологическая характеристика печени.
2. Строение классической печеночной дольки.
3. Особенности кровоснабжения печени.
4. Морфологическая характеристика поджелудочной железы.

IV. Объекты изучения.

а) микропрепараты для самостоятельного занятия

1. Печень млекопитающего
2. Печень человека (окраска гематоксилин-эозин).
3. Поджелудочная железа (окраска гематоксилин-эозин).

б) электроннограммы

№№ 424, 425, 426.

V. Информационная часть.

Печень - самая крупная пищеварительная железа. Функции печени разнообразны: инактивация гормонов и биогенных аминов; образование гликогена, синтез белков плазмы крови; участие в обмене холестерина, участие в защитных реакциях против микробов и инородных тел, депо жирорастворимых витаминов (А, Д, Е, К и др), образование желчи и участие в метаболизме железа, а в эмбриональный период – орган кроветворения. Печень - паренхиматозный дольчатый орган. Структурно-функциональной единицей печени является печеночная долька (классическая, порталная, печеночный ацинус), состоящая из печеночных балок и внутридольковых синусоидных кровеносных капилляров. Кровеносную систему печени делят на три части: систему притока, систему циркуляции и систему оттока. Система притока представлена воротной веной и печеночной артерией. В печени они одновременно разделяются на: долевые, сегментарные, междольковые, вокругдольковые артерии и вены. На всем протяжении эти сосуды сопровождаются одноименными желчными протоками, составляя триады. Систему циркуляции составляют гемокапилляры по которым течет смешанная, с преобладанием венозной, кровь. Их окружают вокругсинусоидальные пространства. Внутридольковые гемокапилляры синусоидного типа располагаются между печеночными балками, радиально сходясь к центральным венам. Внутридольковые кровеносные капилляры выстланы эндотелиальными клетками, имеющими

мелкие поры. Между эндотелиоцитами расположены звездчатые макрофаги (клетки Купфера). Капилляры окружены вокругсинусоидальным пространством (пространство Диссе). В жидкости заполняющей перисинусоидальное пространство расположены микроворсинки гепатоцитов, аргирофильные волокна, липоциты (клетки Ито). Система оттока начинается центральными венами, которые впадают в собирательные (поддольковые) вены, затем печеночные вены, которые впадают в нижнюю полую вену.

Ряды гепатоцитов, тесно прилегая, друг к другу образуют печеночные балки. Внутри печеночных балок расположены желчные капилляры. Их стенка образована соприкасающимися поверхностями гепатоцитов. Желчные капилляры слепо заканчиваются на центральном конце печеночной балки, на периферии переходят в холангиолы впадающие в междольковые желчные капилляры. Печеночные клетки (гепатоциты) имеют неправильную многоугольную форму. До 20% из них содержат два и более ядра. В клетках присутствуют все виды общих органелл и различного рода включения.

Поджелудочная железа - смешанная, сложная, альвеолярная, разветвленная, включающая экзокринную и эндокринную части.

Экзокринная часть преобладает (составляет 97%), вырабатывает панкреатический сок, богатый пищеварительными ферментами. Она состоит из панкреатических ацинусов и системы выводных протоков (вставочных, внутридольковых, междольковых, общего выводного протока). Ацинус, структурно-функциональная единица экзокринной части поджелудочной железы, состоит из секреторных отделов и вставочных протоков. Панкреатический ацинус имеет вид мешка, состоящего из 8-12 ациноцитов, выполняющих секреторную функцию. Ациноцит - конической формы клетка, в которой выделяют две зоны: гомогенную (базальную часть клетки, в которой расположено ядро и органоиды синтеза) и зимогенную (апикальную, содержащую гранулы секрета в неактивной форме). Выделяющийся секрет попадает во вставочный проток, который в некоторых случаях проникают в центр ацинуса (центроацинозные клетки). Эти клетки имеют уплощенную форму. Далее следует межацинозный проток, его стенка образована однослойным кубическим эпителием. Межацинозный проток продолжается во внутридольковый (однослойный кубический эпителий), который переходит в междольковые (однослойный призматический эпителий). Они впадают в общий выводной проток поджелудочной железы (однослойный призматический эпителий). В эпителии последних 2-х протоков имеются также бокаловидные клетки, эндокриноциты (вырабатывают панкреозимин и холецистокинин).

Эндокринную часть составляют 3% паренхимы органа. Она образована скоплением эндокринных клеток, образующие островки Лангерганса. Островки разбросаны между ацинусами экзокринной части железы. Наибольшее количество островков расположено в хвостовой части железы. В составе островков следующие эндокриноциты: В-клетки (выделяют инсулин), А-клетки (выделяют глюкагон), D-клетки (выделяют соматостатин), D₁-клетки (выделяют ВИП), PP-клетки (выделяют панкреатический полипептид).

VI. Учебные задания.

1. На микропрепарате «Печень млекопитающего» найти и зарисовать печеночные дольки (I), отделенные друг от друга междольковой соединительной тканью (1). Внутри дольки определяются печеночные балки (2), состоящие из клеток гепатоцитов (3), между которыми с одной стороны расположен гемокапилляр (4), а с другой стороны - желчный капилляр (5). В центре дольки имеется центральная вена (6). В междольковой соединительной ткани определяются триады (7), включающие в себя междольковую вену (а), артерию (б), желчный капилляр (в). Между дольками располагаются по одиночке собирательные (поддольковые) вены (8).

2. На микропрепарате «Печень человека» рассмотреть все структуры, описанные в предыдущем препарате, и сравнить с препаратом «Печень млекопитающего».

3. На микропрепарате «Поджелудочная железа» найти и зарисовать дольку железы (I), экзокринную часть (II), эндокринную часть (III). В долке определить ацинус (1), состоящий из ациноцитов (2), вставочный проток (3), внутридольковый проток (4). Между ацинусами имеются небольшие скопления эндокринных клеток (5) - островки. Между дольками в соединительной ткани (6) определяются междольковые выводные протоки (7).

4. Обозначьте рисунки.

VII. Контрольные вопросы.

- 1.Общий план строения печени. Понятие о печеночной дольке. Функции печени.
- 2.Особенности кровоснабжения печени.
- 3.Что такое триады печени?
- 4.Печеночные балки, микроскопическое и ультрамикроскопическое строение гепатоцитов.
- 5.Морфология и гистофизиология экзокринного отдела поджелудочной железы.
- 6.Морфология и гистофизиология эндокринного отдела поджелудочной железы. Функции поджелудочной железы.

VIII. Учебные задачи.

1. Кровь больного медленно свертывается. Какая функция печени возможно нарушена? С какими гистоструктурами печени связано это нарушение?
2. У больного имеется выраженная желтушность кожных покровов, слизистых оболочек и склеры. При морфологическом анализе пунктата печени установлено, что в результате патологического процесса часть гепатоцитов погибла. Какие морфологические изменения в печени лежат в основе появления желтухи (учесть при решении, что морфофункциональное состояние междольковых желчных протоков нормальное)?
3. Представлены два препарата поджелудочной железы, приготовленных из желез голодного животного и животного, которому предварительно дана пища. Как отличить на препарате панкреоциты голодного животного и сытого?
4. Животному введен аллоксан, избирательно повреждающий В - клетки островков поджелудочной железы. Какая функция поджелудочной железы нарушится?
5. Животному введен препарат, который избирательно повреждает А - клетки островка поджелудочной железы (соли кобальта). Какая функция поджелудочной железы нарушится?
6. Первой группе животных введен инсулин, второй глюкагон. Будут ли отличаться препараты, полученные из печени, если их окрасить на содержание гликогена? Если да, то в чем различие, какова причина?
7. В крови больного обнаружено снижение содержания протромбина. Какая функция печени нарушена? К каким последствиям это может привести?
8. В кровяное русло экспериментального животного введена тушь. Через определенный отрезок времени краска с током крови попала в печень. Какие клетки будут реагировать на попадание туши в печень? Какой механизм лежит в основе реакции этих клеток?
9. Предложено два препарата печени. На одном из них видны дольки, резко ограниченные друг от друга соединительной тканью, на другом – соединительная ткань между дольками развита слабо. Определить, на каком препарате представлена печень человека?
10. В цитоплазме гепатоцитов на препарате выявляется необычайно большое количество глыбок гликогена. С какими процессами в организме связано это явление?
11. Представлены два препарата различных экзокринных желез, выделяющих белковый секрет. На первом препарате видны концевые отделы, состоящие из клеток, цитоплазма которых равномерно окрашена основным красителем. На втором препарате видны концевые отделы желез, клетки которых у основания окрашены основными красителями, а у апикальной поверхности – кислыми. Определите, на каком препарате представлена поджелудочная железа?
12. На препарате пищеварительной железы, вырабатывающей белковый секрет, между концевыми отделами видны скопления клеток, окруженных многочисленными широкими капиллярами. Цитоплазма этих клеток окрашивается значительно слабее по сравнению с остальной частью железы. Определите, какая железа представлена на препарате? Какие клетки видны в поле зрения?

IX. Темы реферативных сообщений.

1. Макрофаги печени.
2. Способность печени к проблемам регенерации и цирроза
3. Эндокриноциты поджелудочной железы. Их микро- и ультраструктура, функция и место в системе гормонопродуцирующих клеток пищеварительной системы.

САМОСТОЯТЕЛЬНАЯ РАБОТА

I. СТУДЕНТ ДОЛЖЕН ЗНАТЬ:

<ol style="list-style-type: none"> 1. Общий план строения печени. Особенности кровоснабжения печени 2. Строение классической дольки. Особенности строения и функционирования гепатоцитов. 3. Общий план строения поджелудочной железы. Эндокринная и экзокринная части поджелудочной железы. 	<ol style="list-style-type: none"> 1. Гистология: учебник / Под ред. Ю.И.Афанасьева, Н.А.Юриной. – 5-е изд., перераб. и доп. – М.: Медицина, 2006. 2. Гистология: учебник / Под ред. Э.Г.Улумбекова, Ю.А.Чельшева. – 2-е изд., перераб. и доп. – М.: ГЭОТАР-МЕД, 2009. 3. Методическое пособие для студентов по гистологии. Часть 2. Л.А. Акоева, Л.А. Гиреева, Л.С. Таболова и др. Владикавказ, 2008.
---	---

II. СТУДЕНТ ДОЛЖЕН УМЕТЬ:

1. Определять в микропрепаратах экзокринную и эндокринную часть поджелудочной железы.
2. Определять в препарате структуры печени.

III. Задания для подготовки к занятию:

Задание № 1. Допишите недостающие сведения:

Система притока крови представлена.....

 Система циркуляции представлена

 Система оттока крови представлена.....

 Образование желчи происходит в, стенка которых образована.....
 Триада – это.....

 Печёночные балки– это.....
 Пространство Диссе располагается между.....

 У гепатоцита имеется две стороны-,обращенная к и, обращенная к.....

Задание № 2. Заполните таблицу. «Клетки гемокапилляров». Допишите недостающие сведения.

Название клетки	происхождение	Особенности строения	функция
1.			
2.клетки Купфера			
3.			
4.	Образуются в красном костном мозге.	клетки содержат гранулы	естественные киллеры

Задание № 3. Заполните таблицу. Строение поджелудочной железы.

Продукты секреции	Экзокринная часть	Эндокринная часть

Задание № 4. Заполните таблицу. «Клетки островков поджелудочной железы».

Название клетки	гормон
-----------------	--------

V. Вопросы для самоконтроля:

1. Общий план строения печени
2. Понятие о печеночной дольке
3. Особенности кровоснабжения печени.
4. Что такое триады печени?
5. Печеночные балки, микроскопическое и ультрамикроскопическое строение гепатоцитов.
6. Морфология и гистофизиология экзокринного отдела поджелудочной железы.
7. Морфология и гистофизиология эндокринного отдела поджелудочной железы.
8. Функции поджелудочной железы.

Задание 5. Составьте 2-3 тестовых задания по образцу

По каким сосудам оттекает кровь из печеночных долек?

1. Междольковые вены
2. Междольковые артерии
3. Центральные вены
4. Поддольковые вены.

ПРОВЕРЬ СЕБЯ:

ВЫБЕРИТЕ ОДИН ПРАВИЛЬНЫЙ ОТВЕТ

1.Кровоток в печени. Выберите правильное утверждение:

- а. кровоток из междольковых вен и артерий поступает в синусоиды
- б. кровь из синусоидов поступает в междольковую вену
- в. гемокапилляры центральных вен содержат адренорецепторы
- г. кровь из печени оттекает по воротной вене
- д. через ворота печени входят печёночные вены

2.Пространство Диссе ограничивают:

- а. гепатоциты и клетки ИТО
- б. эндотелиальные клетки и гепатоциты
- в. соседние тяжи гепатоцитов
- г. соседние гепатоциты
- д. эндотелиальные клетки и клетки Купфера

3. Какие клетки образуют стенки желчных капилляров?

- а. Клетки Купфера.
- б. Эндотелиоциты.
- в. Гепатоциты.
- г. Перисинусоидальные липоциты.
- д. Ямочные клетки.

4.Какое образование по классическим представлениям является морфофункциональной единицей печени?

- а. альвеола.
- б. печеночная долька.
- в. портальная долька.
- г. печеночный ацинус.
- д. печеночная балка.

5. В каком направлении движется кровь в классической печеночной дольке?

- а. от центра к периферии.
- б. вокруг дольки.
- в. от периферии к центру.
- г. от вершины к основанию

ВЫБЕРИТЕ, ПРИ КАКОМ УСЛОВИИ ВЕРНО ДАННОЕ УТВЕРЖДЕНИЕ

6.Из чего состоит строма печени?

- а. соединительнотканной капсулы вокруг органа.
- б. прослойка рыхлой соединительной ткани между печеночными дольками.
- в. печеночных балок.
- г. междольковых желчных протоков.

7. По каким сосудам оттекает кровь из печеночных долек?

- а. междольковые вены.
- б. междольковые артерии.

- в. центральные вены.
- г. поддольковые вены.

8. Из чего состоит классическая печеночная долька?

- а. печеночных балок.
- б. печеночных пластинок.
- в. синусоидных капилляров.
- г. соединительнотканых прослоек.

9. Секреторными клетками в поджелудочной железе являются:

- а. инсулоциты
- б. ациноциты
- в. промежуточные
- г. центроацинозные

10. В состав ацинуса поджелудочной железы входят:

- а. экзокринные панкреатоциты
- б. инсулоциты
- в. клетки вставочного отдела
- г. миоэпителиальные клетки

Ответы:

1.	а	2.	б	3.	в	4.	б	5.	в
б.	а,б	7.	в,г	8.	а,в	9.	а,б	10.	а,в

МОДУЛЬ 5

Целевые задачи.

1. Показать знания теоретического материала по изученным темам.
2. Уметь в микропрепаратах определять и дифференцировать гистологические структуры тканей.
3. Решать ситуационные задачи.
4. Показать знания в определении электроннограмм.

Контрольные вопросы:

1. Общая характеристика слюнных желез.
2. Особенности строения околоушной, подчелюстной и подъязычной желез.
3. Строение языка. Виды сосочков, их локализация, особенности строения.
4. Окологлоточное лимфоэпителиальное кольцо. Особенности строения небной миндалины.
5. Анатомические отделы, микроскопическое и ультрамикроскопическое строение компонентов зуба.
6. Общий план строения пищеварительной трубки.
7. Особенности строения пищевода.
8. Анатомические отделы желудка, особенности микроскопического строения различных отделов.
9. Железы желудка, их строение, отличительные особенности.
10. Функции желудка.
11. Общая характеристика рельефа и оболочек тонкого кишечника.
12. Микроскопическое и ультрамикроскопическое строение ворсинки и крипты.
13. Гистофизиология процесса всасывания.
14. Отличительные особенности строения различных отделов тонкого кишечника. Функции тонкого кишечника.
15. Особенности строения толстого кишечника.
16. Строение червеобразного отростка. Функции толстого кишечника
17. Прямая кишка. Особенности строения.
18. Общий план строения печени. Понятие о печеночной дольке. Функции печени.
19. Особенности кровоснабжения печени.
20. Что такое триады печени?
21. Печеночные балки, микроскопическое и ультрамикроскопическое строение гепатоцитов.
22. Морфология и гистофизиология экзокринного отдела поджелудочной железы.
23. Морфология и гистофизиология эндокринного отдела поджелудочной железы. Функции поджелудочной железы.

Микропрепараты:

1. Околоушная железа (окраска гематоксилин -эозин)
2. Подчелюстная железа (окраска гематоксилин -эозин)
3. Подъязычная железа(окраска гематоксилин- эозин)
4. Сосочки языка (окраска гематоксилин- эозин)
5. Небная миндалина (окраска гематоксилин- эозин)
6. Пищевод (окраска гематоксилин - эозин)
7. Дно желудка (окраска гематоксилин - эозин)
8. Переход пищевода в желудок (окраска гематоксилин - эозин)
9. Пилорический отдел желудка (окраска гематоксилин - эозин)
10. Тонкая кишка (окраска гематоксилин-эозин).
11. 12-перстная кишка (окраска гематоксилин-эозин).
12. Толстая кишка (окраска гематоксилин-эозин).
13. Печень млекопитающего (окраска пикрофуксин).
14. Печень человека (окраска гематоксилин-эозин).
15. Поджелудочная железа (окраска гематоксилин-эозин).

Тестовые задания

ТЕМА: ВЫДЕЛИТЕЛЬНАЯ СИСТЕМА.

I. Мотивационная характеристика темы.

С помощью органов выделения вместе с мочой из организма выводится до 80 % вредных продуктов обмена веществ, а также часть воды и электролитов. Благодаря этому почки как мочеобразующие органы выделительной системы играют важную роль в поддержании гомеостаза. В случае заболевания органов мочеобразования нарушается гомеостаз, при этом может произойти отравление вредными продуктами азотистого обмена. С целью правильной диагностики и успешного лечения заболеваний органов выделительной системы широко используют методы лабораторного анализа, клинических проб и прижизненного взятия материала для гистологического исследования. Все они основаны на знаниях гистологии органов выделительной системы.

II. Целевые задачи.

1. Знать строение нефрона как гистофункциональной единицы почки.
2. Выработать представление о мочеобразовании как о процессе, происходящем в основных частях нефронов в связи с их структурными особенностями.
3. Знать особенности строения и функций околоушных желез.
4. Знать структурные элементы, участвующие в эндокринной функции почек.
5. Уметь идентифицировать в стенках мочевыводящих органов почечные лоханки, мочеточники, мочевой пузырь.

III. Необходимый исходный уровень знаний.

а) из предшествующих тем:

1. Строение кровеносных капилляров фенестрированного типа и их участие в обмене веществ.
2. Строение и роль всасывающей каемки клеток.
3. Строение переходного эпителия.

б) из материала текущей темы:

1. Основные стадии эмбрионального развития выделительной системы.
2. Понятие о нефроне как структурно-функциональной единицы почки.
3. Строение и кровоснабжение корковых и околоушных нефронов.
4. Строение и эндокринная функция ЮГА.

IV. Информационная часть.

Почка - парный, паренхиматозный орган, сверху покрыт соединительнотканной капсулой и спереди серозной оболочкой. Паренхима органа состоит из **коркового** и **мозгового** веществ. Структурно –функциональной единицей почки является **нефрон**. В состав нефрона входят: капсула клубочка, проксимальный извитой каналец, проксимальный прямой каналец, тонкий каналец (включает в себя нисходящую и восходящую часть), дистальный извитой каналец. Почечное тельце включает сосудистый клубочек и охватывающую его капсулу клубочка. По расположению и функциональным особенностям нефроны подразделяются на **корковые** (80%) и **юкстамедулярные** (20%).

Кровообращение в почке имеет ряд особенностей. В ворота почки входит почечная артерия, которая распадается на междольковые, затем дуговые, междольковые, внутридольковые, от

которых начинаются приносящие артериолы. Они распадаются на систему гемокапилляров, которые собираются в выносящие артериолы. Здесь существует чудесная сеть. Выносящие артериолы вновь распадаются на вторичную перитубулярную капиллярную сеть. Затем кровь собирается в звездчатые вены, затем в междольковые, междолевые, почечные, выходящие из ворот почки.

Мочеобразование - сложный процесс, который осуществляется в нефронах. В почечных тельцах происходит первая фаза - **фильтрация**. В канальцах нефронов протекает вторая фаза - **реабсорбция**. Третья фаза – **секреция**- протекает в собирательных трубках.

Юкстагломерулярный аппарат секретирует в кровь ренин, который опосредованно оказывает сосудосуживающее действие, стимулирует продукцию альдостерона. В состав ЮГА входят юкстагломерулярные клетки, плотное пятно, юкставаскулярные клетки (клетки Гурмагтга).

К мочевыводящим путям относятся почечные чашечки и лоханки, мочеточники, мочевой пузырь, мочеиспускательный канал. Они имеют общий план строения: слизистую оболочку, подслизистую основу, мышечную и адвентициальную оболочки.

V. Объекты изучения.

а) микропрепараты:

1. Почка (окраска гематоксилин - эозин)
2. Мочевой пузырь (окраска гематоксилин - эозин)
3. Мочеточник (окраска гематоксилин - эозин)

б) электроннограммы:

№№ 480, 483, 484, 485, 488, 489, 490, 491, 495, 496, 497, 498.

VI. Учебные задания:

1. На микропрепарате «Почка» найти и зарисовать корковое (I), мозговое (II) вещества, крупные дуговые артерии и вены (III). Корковое вещество лежит по периферии почки сплошным слоем, в нем находятся почечные тельца (1) и канальцы. Почечные тельца - образования округлой формы, состоящие из сосудистого клубочка (2), двух листков капсулы и полости (3). Внутренний листок капсулы прочно срастается со стенкой капилляров, наружный листок (4) состоит из плоских клеток. В корковом веществе определяются проксимальные (5) и дистальные (6) канальцы нефронов. В мозговом веществе лежат преимущественно петли Генле (7), имеющие вид трубочек, выстланные плоским или кубическим эпителием. Здесь же располагаются собирательные трубки (8).

2. На микропрепарате «Мочевой пузырь» найти и зарисовать слизистую (I), подслизистую (II), мышечную (III), серозную (IV) оболочки. Слизистая оболочка выстлана переходным эпителием (1), под которым располагается собственная пластинка (2) - рыхлая соединительная ткань, переходящая постепенно в подслизистую оболочку. Мышечная оболочка состоит из трех слоев гладкой мускулатуры. Наружная оболочка в зависимости от среза может быть представлена или адвентицией (3), или серозной оболочкой. Последняя имеет толстый слой соединительной ткани (4), покрытый мезотелием (5).

3. Обозначьте рисунки.

VII. Контрольные вопросы.

1. Основные функции выделительной системы и её органный состав.
2. Общий план строения почки.
3. Нефрон как структурно-функциональная единица почки. Кортикальные и юкстагломерулярные нефроны. Топография частей нефрона в почке.
4. Кровеносная система, особенности микроциркуляторного русла почечного тельца.
5. Гистофизиология отдельных частей нефрона по данным электронной микроскопии и гистохимии.
6. Юкстагломерулярный аппарат (ЮГА) почечного тельца, его строение, значение.
7. Особенности строения мочевыводящих путей.

VIII. Учебные задачи.

1. При измерении кровяного давления в капиллярах клубочка обнаружено, что в первом случае оно составляет 80-90 мм, во втором - 40 мм ртутного столба. К какому типу нефронов принадлежит сосудистая система в первом и втором случаях?
2. Воспалительным процессом поражены почечные тельца. Какие функции нефронов могут быть нарушены?
3. При некоторых патологических состояниях почки происходит отторжение микроворсинок эпителия, выстилающего проксимальный отдел нефрона. Какой процесс мочеобразования будет нарушен?
4. При измерении диаметра приносящей и выносящей артериол сосудистой системы нефрона обнаружено, что он практически одинаков. К какому типу нефронов относится данная сосудистая система?
5. Больной в течение суток выделяет до 10 л мочи. Функция каких отделов нефрона нарушена? Чем может быть вызвано отмеченное нарушение мочеотделения?
6. У больного наблюдается постоянная жажда и выделение сильно разбавленной мочи. Только ли с поражением мочевыделительной системы связана данная патология, если нет, то, какое значение имеет эндокринная система?

7. В моче больного обнаруживается белок и форменные элементы крови. Какой процесс нарушен? В каком отделе нефрона?
8. В эксперименте у животного повысили активность кровообращения. Сосудистая система каких нефронов дополнительно включается в отток крови?
9. В моче у больного обнаружены свежие эритроциты. В каком отделе мочевыделительной системы имеется патология?
10. На препарате почки № 1 в поле зрения мелкие почечные тельца на единицу площади. На препарате № 2 почечные тельца - крупные, расположены значительно реже. Какой из препаратов принадлежит почке новорожденного?

IX. Темы реферативных сообщений.

1. Современные представления об эндокринной функции почек.
2. Гистофизиология юкстагломерулярного аппарата почки.
3. Развитие выделительной системы и ее специфика на разных этапах онтогенеза.

САМОСТОЯТЕЛЬНАЯ РАБОТА

1. СТУДЕНТ ДОЛЖЕН ЗНАТЬ:

1. Строение нефрона как гистофункциональной единицы почки.	1. Гистология: учебник /Под ред. Ю.И.Афанасьева, Н.А.Юриной. – 5-е изд., перераб. и доп. – М.: Медицина, 2006.
2. О мочеобразовании как о процессе, происходящем в основных частях нефронов в связи с их структурными особенностями.	2. Гистология: учебник /Под ред. Э.Г.Улумбекова, Ю.А.Чельшева. – 2-е изд., перераб. и доп. – М.: ГЭОТАР-МЕД, 2009.
3. Особенности строения и функций около мозговых нефронов.	3. Методическое пособие для студентов по гистологии. Часть 2. Л.А. Акоева, Л.А. Гиреева, Л.С. Таболова и др. Владикавказ, 2008.
4. Структурные элементы, участвующие в эндокринной функции почек.	

II. СТУДЕНТ ДОЛЖЕН УМЕТЬ:

Определять структуры коркового, мозгового вещества почки и мочевыводящих путей.

III. Задания для подготовки к занятию:

Задание 1. Допишите недостающие сведения.

В почках при образовании мочи происходят три основных процесса:

1. Фильтрация -

.....
происходит в

2.....- (обратное всасывание) большей части воды и растворённых в ней веществ из просвета канальцев в капилляры, происходит в

.....

3.-

..... происходит в

Задание 2. Заполните таблицу: « Структурные компоненты почки »

Отделы нефрона	Тип выстилающего эпителия	Функция

Задание 3. Заполните таблицу: « Типы нефронов »

Типы нефронов	Отличительные особенности
Корковые	
Юкстамедуллярные	

Задание 4. Заполните таблицу: «Юкстагломерулярный аппарат почки »

Составные компоненты	Морфология	Функция
Плотное пятно		
Юкстагломерулярные клетки		
Юкставаскулярные клетки		

Задание 5. Составьте 2-3 тестовых задания по образцу.

Функции нефрона регулируют следующие гормоны:

1. вазопрессин (антидиуретический гормон).
2. прогестерон.
3. альдостерон.
4. тестостерон.
5. соматостатин.

IV. Вопросы для самоконтроля:

1. Основные функции выделительной системы и её органный состав.
2. Общий план строения почки.
3. Нефрон как структурно-функциональная единица почки. Корковые и околomозговые нефроны. Топография частей нефрона в почке.
4. Кровеносная система, особенности микроциркуляторного русла почечного тельца.

5. Гистофизиология отдельных частей нефрона
6. Юкстагломерулярный аппарат (ЮГА) почечного тельца, его строение, значение.
7. Особенности строения мочевыводящих путей.

ПРОВЕРЬ СЕБЯ:

ВЫБЕРИТЕ ОДИН ПРАВИЛЬНЫЙ ОТВЕТ

1. Фильтрационный барьер почки состоит:

- а. из проксимальных нефроцитов и их базальной мембраны.
- б. из дистальных нефроцитов и их базальной мембраны.
- в. из подоцитов, эндотелиоцитов и их общей базальной мембраны.
- г. из базальной мембраны эпителия, имеющего поры.

2. Проксимальный извитой каналец образован:

- а. нефроцитами, не имеющими на апикальной поверхности щеточной каемки (микроворсинок).
- б. нефроцитами, имеющими щеточную каемку и базальную исчерченность (инвагинации цитолеммы с митохондриями между ними).
- в. нефроцитами, имеющими базальную исчерченность (инвагинации цитолеммы с митохондриями между ними).
- г. темными нефроцитами, имеющими внутриклеточные секреторные каналцы с прилежащими к ним митохондриями.

3. Каким эпителием выстланы мочевыносящие пути?

- а. многослойным плоским неороговевающим.
- б. многослойным переходным.
- в. однослойным призматическим железистым.
- г. многорядным мерцательным.

4. В каких нефронах образуется больше первичной мочи?

- а. около мозговых.
- б. промежуточных.
- в. корковых.

5. Что такое первичная моча?

- а. плазма крови без крупных белков.
- б. жидкая часть крови.
- в. вода и растворенные в ней минеральные вещества

ВЫБЕРИТЕ, ПРИ КАКОМ УСЛОВИИ ВЕРНО ДАННОЕ УТВЕРЖДЕНИЕ

6. Назовите характерные особенности проксимальных извитых канальцев:

- а. эпителий однослойный плоский
- б. клетки не имеют щеточной каемки
- в. имеется базальная исчерченность
- г. эпителий однослойный кубический

7. Корковое вещество почки состоит из:

- а. почечных телец.
- б. прямых нисходящих и восходящих частей петель нефрона.
- в. проксимальных и дистальных извитых канальцев.
- г. собирательных трубочек.

28. Мозговое вещество почки состоит из:

- а. почечных телец.
- б. прямых канальцев.
- в. извитых канальцев.
- г. собирательных трубочек.
- д. сосочковых каналов.

9. Важным условием для процесса фильтрации (первой фазы мочеобразования) является:

- а. диаметр выносящих артериол меньше диаметра приносящих артериол.
- б. диаметр выносящих артериол больше диаметра приносящих артериол.
- в. диаметр выносящих и приносящих артериол одинаков.
- г. кровяное давление в капиллярах клубочков корковых нефронов выше 50 мм рт.ст.
- д. кровяное давление в капиллярах клубочков корковых нефронов низкое - около 10 мм рт.ст.

10. В состав юкстагломерулярного аппарата почки входят:

- а. клетки плотного пятна дистального канальца.
- б. юкставаскулярные клетки.

- в. юкстагломерулярные клетки приносящих и выносящих артериол.
- г. подоциты.
- д. мезангиальные клетки.

Ответы:

1. в	2. б	3. б	4. в	5. а
6. в,г	7. а,в	8. б,г,д	9. а,г	10. а,б,в,д

ТЕМА: МУЖСКАЯ ПОЛОВАЯ СИСТЕМА.

I. Мотивационная характеристика темы.

Органы половой системы играют решающую роль в обеспечении сохранности биологического вида. Благодаря присущей ей генеративной функции. Не менее важной является эндокринная функция половых желез. Она обеспечивает реализацию генеративной функции, определяет вторичные половые признаки индивида. Половое поведение. Познание морфо-функциональных особенностей органов половой системы требуется для правильного понимания закономерностей ранних этапов эмбрионального развития. Причиной бесплодных браков могут являться врожденные или приобретенные вторично нарушения генеративной или эндокринной функции половых желез. Функциональные сдвиги сопровождаются изменениями нормальной структуры органов, представление о которой должен иметь квалифицированный специалист.

II. Целевые задачи.

1. Уметь определять органы мужской половой системы и их тканевые элементы на микроскопическом уровне.
2. Уметь идентифицировать типы клеток в составе сперматогенного эпителия и гормонопродуцирующие клетки семенника.
3. Уметь объяснить содержание и сущность фаз сперматогенеза.
4. Уметь объяснить механизм регуляции генеративной и эндокринной функций яичка.
5. Уметь объяснить особенности эмбрионального развития органов мужской половой системы.

III. Необходимый исходный уровень знаний.

а) из других курсов:

1. Анатомия органов мужской половой системы
2. Биологическое размножение (половое, бесполое)
3. Мейоз

б) из предшествующих тем:

1. Зародышевые листки и их производные
2. Особенности строения эндокринных желез
3. Строение мужской половой клетки

в) по теме занятия:

1. Эмбриогенез органов мужской половой системы
2. Строение и функции яичка
3. Сперматогенез
4. Строение и функции семяпроводящих путей и добавочных половых желез
5. Гормональная регуляция функции органов мужской половой системы

IV. Объекты изучения.

а) микропрепараты

1. Семенник (окраска гематоксилин-эозин)
2. Канальцы придатка семенника (окраска гематоксилин-эозин)
3. Предстательная железа (окраска гематоксилин-эозин)

б) электроннограммы.

№№ 504, 508, 509, 510, 511, 512.

V. Информационная часть.

Мужская половая система состоит из половых желез (семенников) и добавочных органов полового тракта - семявыводящих путей, семенных пузырьков, предстательной железы.

Семенник - парный, паренхиматозный дольчатый орган. Это железа смешанной секреции. Паренхима образована извитыми семенными канальцами, стенка которого образована базальным, миоидным и волокнистым слоями. Изнутри извитые канальцы выстланы сперматогенным эпителием. **Сперматогенез** - образование половых клеток - протекает в извитых канальцах и включает 4 стадии: размножение, рост, созревание, формирование. Соответственно стадиям сперматогенеза различают следующие виды сперматогенного эпителия: сперматогонии,

сперматоциты 1-го порядка, сперматоциты 2-го порядка, сперматиды, сперматозоиды. В результате сперматогенеза из одной сперматогонии образуется четыре сперматозоида. Процесс сперматогенеза протекает непрерывно на протяжении всего половозрелого возраста мужчины.

Семявыносящие пути составляют систему канальцев семенника и его придатков. Отводящие пути начинаются прямыми канальцами семенника, впадающими в сеть семенника, располагающуюся в средостении. От этой сети отходят 12 - 15 извитых выносящих канальцев, которые соединяются с протоком придатка в области головки придатка. Этот проток, многократно извиваясь, формирует тело придатка и в нижней хвостовой части его переходит в прямой семявыносящий проток. Все семявыносящие пути построены по общему плану и состоят из слизистой, мышечной, адвентициальной оболочек. Отличительные особенности имеет эпителий канальцев головки (чередующийся кубический и реснитчатый призматический) и тела придатка (двухрядный, имеющий на апикальной поверхности стереоцилии), а также количество мышечных слоев в мышечной оболочке (от 1 до 3).

Предстательная железа (простата) - мышечно-железистый орган, охватывающий верхнюю часть мочеиспускательного канала. Это дольчатый, паренхиматозный орган, покрытый соединительнотканной капсулой. Её паренхима состоит из многочисленных отдельных слизистых желез, расположенных в тремя группами. Концевые отделы отдельных трубчатых желез представлены высокими слизистыми и мелкие вставочными клетками. Выводные протоки расширяясь, выстилаются многорядным призматическим эпителием, впадая в уретру. Мышечно-эластическую строму железы образуют рыхлая соединительная ткань и мощные пучки гладких мышц.

VI. Учебные задания.

1. На микропрепарате «Семенник» найти и зарисовать белочную оболочку (1), от которой вглубь органа отходят соединительнотканые перегородки (2) с большим количеством кровеносных сосудов (3). Под белочной оболочкой на поперечном разрезе располагаются извитые канальцы (4), в которых имеется сперматогенный эпителий (5), расположенный на базальной мембране (6) и поддерживающие клетки Сертоли (7). Сперматогонии (8) лежат непосредственно на базальной мембране, выше располагаются самые крупные клетки сперматогенного эпителия - сперматоциты 1-го порядка (9). Сперматоциты 2-го порядка (10) составляют третий ряд клеток. Последняя генерация сперматогенных клеток - сперматиды (11), которые располагаются в несколько рядов. В просвете канальцев видны сперматозоиды (12). Между семенными канальцами находится интерстициальная соединительная ткань (13), в которой группами располагаются интерстициальные клетки Лейдига (14).

2. На микропрепарате «Придаток семенника» найти и зарисовать поперечные разрезы канальцев головки (I) и тела придатка (II), окруженных соединительной тканью с кровеносными сосудами (1). Эпителий канальцев головки - однорядный призматический, чередующийся с низкими кубическими клетками (2), собственная пластинка - рыхлая соединительная ткань (3), мышечная оболочка - один слой гладких мышц (4), адвентициальная оболочка (5) - рыхлая соединительная ткань. Эпителий канальцев тела придатка - двухрядный (6), под ним располагаются также собственная пластинка (3), мышечная оболочка (4), адвентициальная оболочка (5).

3. На микропрепарате «Предстательная железа» найти и зарисовать дольку железы (1), отделенную от соседней прослойками соединительной ткани (2), богатой кровеносными сосудами (3). Секреторные отделы (4) на поперечном разрезе имеют разнообразную форму, неровные просветы, они выстланы однослойным кубическим эпителием (5). В просветах железы иногда встречаются простатические камни (6). Выводные протоки (7) имеют широкие просветы, выстланы однослойным цилиндрическим эпителием (8). В толще органа лежит мочеиспускательный канал (9), имеющий узкий, звездчатый просвет, выстланный переходным эпителием (10). Вокруг концевых отделов залегают мощные пучки гладкой мускулатуры (11).

4. Обозначьте рисунки.

VII. Контрольные вопросы:

- 1.Общий план строения и функции семенников.
- 2.Цитогенетическая характеристика сперматогенеза.
- 3.Функции и строение извитого семенного канальца.
- 4.Гематотестикулярный барьер, его значение и структурная организация.
- 5.Общая морфофункциональная характеристика семявыносящих путей. Особенности строения разных отделов.
- 6.Строение, локализация, функции предстательной железы.
- 7.Гормональная регуляция функции органов мужской половой системы.

VIII. Учебные задачи:

- 1.При эндокринологическом обследовании больного установлено, что в плазме крови имеется повышенное количество тестостерона. Какие органы больного врач обязан обследовать в первую очередь?
- 2.У больного мальчика было установлено наличие гормональной опухоли, состоящей из гландулоцитов и носящей название лейдигомы. При этом в качестве одного из симптомов было обнаружено преждевременное половое созревание. Как взаимосвязаны эти явления?
- 3.У мужчин, перенесших атомную бомбардировку Хиросимы и Нагасаки, с большой частотой рождались дети, имеющие генетическую патологию. В чем причина этого явления?
- 4.На срезе семенников взрослого человека в просвете извитых семенных канальцев не обнаруживаются зрелые сперматозоиды. Свидетельствует ли это о нарушении сперматогенеза?
- 5.При морфологическом анализе биопсийного материала предстательной железы выявлено, что почти все секреторные отделы содержат структуры округлой формы, центральная часть которых состоит из однородного гомогенного материала, а периферию формируют сморщенные эпителиальные клетки. Что это за образования? О чем свидетельствует их повышенное содержание?
- 6.У мужчин, длительное время работающих в горячих цехах без специальной защиты, развивается асперматогенез. В чем причина данного явления?

7. Больному проведена тотальная экстирпация предстательной железы по поводу злокачественного новообразования. Отразится ли это на фертильной способности данного субъекта?

8. При обследовании ребенка установлено, что у него не произошло своевременное опускание семенников в мошонку. Если этого не произойдет в дальнейшем, будет ли проходить сперматогенез в семенниках?

9. На срезе придатка семенника все каналы содержат большое количество зрелых сперматозоидов. Большая часть клеток, выстилающих канал придатка, лишена стереоцилий. О чем свидетельствует избыточное количество сперматозоидов в придатке семенника?

10. На препарате срезы извитых семенных канальцев отчетливо выступают поддерживающие клетки. Сперматогенный эпителий атрофирован, соединительная часть стромы хорошо развита, образуя плотные оболочки вокруг канальцев. Каково состояние семенника?

IX. Темы рефератов

1. Миграция первичных половых клеток в эмбриогенезе человека по данным гистохимии.
2. Эмбриональное развитие и постнатальное становление органов мужской половой системы.

САМОСТОЯТЕЛЬНАЯ РАБОТА

I. СТУДЕНТ ДОЛЖЕН ЗНАТЬ:

1. Микроскопическое строение и функции яичка. Сперматогенез	1. Гистология: учебник / Под ред. Ю.И. Афанасьева, Н.А. Юриной. – 5-е изд., перераб. и доп. – М.: Медицина, 2006.
2. Строение и функции семявыносящих путей и добавочных половых желез	2. Гистология: учебник / Под ред. Э.Г. Улумбекова, Ю.А. Чельшева. – 2-е изд., перераб. и доп. – М.: ГЭОТАР-МЕД, 2009.
3. Гормональная регуляция функции органов мужской половой системы	3. Методическое пособие для студентов по гистологии. Часть 2. Л.А. Акоева, Л.А. Гиреева, Л.С. Таболова и др. Владикавказ, 2008.

II. СТУДЕНТ ДОЛЖЕН УМЕТЬ-

1. Определять микроскопические структуры органов мужской половой системы.

III. Задания для подготовки к занятию.

Задание 1. Заполнить таблицу. Сперматогенез.

Название клеток сперматогенеза	Фаза сперматогенеза	Процесс, лежащий в основе клеточных превращений	Расположение клеток в сперматогенном эпителии

Задание 2. Дописать недостающие сведения.

Функция клеток Сертоли

Функция клеток	Механизм выполнения функции
1. Опорная	Своими отростками кл. Сертоли создают ".....", на котором фиксируются сперматогенные клетки.
2. Барьерная	Контакты между кл. Сертоли - наиболее важная часть.....барьера.
3. Трофическая	Питание клеток, находящихся за барьером (т.е. в отсеке), происходит исключительно за счёт клеток Сертоли.
4. Фагоцитарная	Кл. Сертоли фагоцитируют и переваривают те многочисленные

	половые клетки, которые в процессе сперматогенеза; цитоплазматические капельки (резидуальные тела), отщуривающиеся от поздних.....
5. Секреторная	Кл. Сертоли секретируют в просвет семенных канальцев, в которую попадают сперматозоиды после потери связи с "эпителием".
6. Координирующая	Кл. Сертоли, видимо, координируют процессы развития сперматогенных клеток и постепенного последних к просвету канальца; закономерное распространение волны инициации сперматогенеза семенного канальца.
7. Участие в эндокринных взаимоотношениях	а) Клетки Сертоли - один из объектов воздействия(..... гормона гипофиза) - в связи с чем, имеют рецепторы к..... гормону. б) Но и сами клетки Сертоли обладают эндокринной функцией: синтезируют фактор, (по принципу обратной связи) продукцию ФСГ гипофизом; фактор, деление сперматогоний. в) Одновременно они образуют для тестостерона - АСБ (андрогенсвязывающий белок): лишь связавшись с последним, тестостерон оказывает влияние на развитие сперматид.

Задание 3. Составьте 2-3 тестовых задания по образцу

Клетки Сертоли (Отметить правильные ответы):

- (а) входят в состав сперматогенного эпителия;
- (б) имеют рецепторы фоллитропина;
- (в) выполняют трофическую функцию;
- (г) синтезируют тестостерон.

IV. Вопросы для самоконтроля

1. Общий план строения и функции семенников.
2. Цитогенетическая характеристика сперматогенеза.
3. Функции и строение извитого семенного канальца. Возрастные особенности.
4. Гематотестикулярный барьер, его значение и структурная организация.
5. Общая морфофункциональная характеристика семявыносящих путей. Особенности строения разных отделов.
6. Строение, локализация, функции предстательной железы. Возрастные изменения.
7. Гормональная регуляция функции органов мужской половой системы.

ПРОВЕРЬ СЕБЯ:

ВЫБЕРИТЕ ОДИН ПРАВИЛЬНЫЙ ОТВЕТ

1. В каких канальцах семенника развиваются сперматозоиды:

- а. в сети яичка.
- б. в прямых канальцах.
- в. извитых семенных канальцах.
- г. в выносящих канальцах.

2. Какая часть семявыносящих путей образует головку придатка?

- а. сеть семенника (яичко).
- б. выносящие канальцы.
- в. прямые канальцы.
- г. семявыносящий проток.
- д. проток придатка.

3. Образованием каких клеток завершается период роста в сперматогенезе?

- а. сперматозоиды.
- б. сперматогонии.
- в. сперматиды.
- г. сперматоциты 1-го порядка.

- д. сперматоциты 2-го порядка.
- 4. Какие клетки образуются после завершения второго деления созревания в сперматогенезе?**
- сперматогонии.
 - сперматиды.
 - сперматозоиды.
 - сперматоциты 1-го порядка.
- 5. Какие клетки синтезируют и выделяют тестостерон?**
- сперматогонии.
 - клетки Сертоли (суспендоциты).
 - интерстициальные клетки Лейдига (гландулоциты).
 - миоидные клетки.
- ВЫБЕРИТЕ, ПРИ КАКОМ УСЛОВИИ ВЕРНО ДАННОЕ УТВЕРЖДЕНИЕ**
- 6. Клетки Лейдига:**
- располагаются в базальном пространстве между клетками сертоли
 - имеют рецепторы лютропина
 - вырабатывают тестестерон
 - имеют оксифильную цитоплазму и развитую гладкую ЭПС
- 7. Предстательная железа:**
- паренхима состоит из трубчато-альвеолярных желез
 - выводные протоки железы открываются в семявыносящий проток
 - в секрете присутствуют кислая фосфатаза
 - сокращение поперечнополосатой мышцы предстательной железы способствуют высвобождению секрета при эякуляции
- 8. Какие функции выполняют суспендоциты (клетки Сертоли)?**
- питание сперматогенных клеток и их фрагментов.
 - синтез андрогенсвязывающего белка.
 - создание микросреды для развивающихся сперматозоидов.
 - фагоцитоз гибнущих сперматогенных клеток и их фрагментов.
 - сократительная активность (обеспечивает движение сперматозоидов).
- 9. Какие клетки различают в эпителии выносящих канальцев, образующих головку придатка?**
- высокие реснитчатые.
 - низкие секреторные.
 - бокаловидные.
 - двухрядный эпителий со стереоцилиями.
 - каемчатые.
- 10. Какие сперматогенные клетки имеют гаплоидный набор хромосом?**
- сперматогонии.
 - сперматоциты 1-го порядка.
 - сперматоциты 2-го порядка.
 - сперматиды.
 - сперматозоиды.

Ответы:

1.	в	2.	б	3.	г	4.	б	5.	в
6.	б,г	7.	а,в	8.	а,б,в,г	9.	а,б	10.	г, д

ТЕМА: ЖЕНСКАЯ ПОЛОВАЯ СИСТЕМА. ЯИЧНИК. ОВОГЕНЕЗ. ЭНДОКРИННАЯ РЕГУЛЯЦИЯ.

I. Научно-методическое обоснование темы.

Акушерско-гинекологическая практика во многом базируется на знании закономерностей структурно-функциональной организации женской половой системы. Их особенностью в норме является цикличность осуществления репродуктивной и эндокринной функций. Функциональные перестройки, происходящие с определенной периодичностью в органах женской половой

системы, сопряжены с изменениями их микроструктуры. Данные, основанные на микроскопическом анализе, часто используются для определения фаз овариально – менструального цикла (влагилищных мазков), а также для уточнения диагноза при заболеваниях. В этой связи знание морфо-функциональных особенностей органов женской половой системы является основой для успешного изучения их патологии в клинике.

II. Целевые задачи.

Студент должен знать:

1. Особенности эмбрионального развития органов женской половой системы.
2. Особенности строения яичников.
3. Генеративная и эндокринная функции яичников.
4. Овогенез и его регуляция.

Студент должен уметь:

1. Идентифицировать органы женской половой системы и их тканевые элементы на микроскопическом уровне.
2. Определять различные виды фолликулов яичника.
3. Определять желтое тело на микроскопическом уровне.

III. Необходимый исходный уровень.

а) из других курсов

1. Анатомия органов женской половой системы
2. Редукционное деление (митоз)
 - б) из предшествующих тем
1. Зародышевые листки и их производные
2. Особенности структурной организации эндокринных желез
3. Гонадотропные функции гипофиза
4. Строение женской половой клетки. Типы яйцеклеток.

в) по теме занятия

1. Эмбриогенез органов женской половой системы
2. Строение и функции органов женского полового тракта
3. Овогенез.

IV. Объекты изучения

а) микропрепараты

1. Яичник млекопитающего (окраска гематоксилин-эозин)
 2. Желтое тело млекопитающего (окраска гематоксилин-эозин)
- б) электроннограммы
№№ 520, 522, 531, 532, 542, 543.

V. Информационная часть.

Женская половая система включает гонады (яичники) и выводящие пути (яйцеводы, матка, влагалище и наружные женские половые органы).

Яичник - парный, паренхиматозный орган, выполняющий репродуктивную (образование яйцеклеток) и эндокринную функции (выработка овариальных гормонов). Снаружи яичники покрыты плотной соединительнотканной капсулой (белочная оболочка), на которой расположен слой поверхностного эпителия. Яичники состоят из коркового и мозгового веществ. **Мозговое вещество** - рыхлая соединительная ткань, богатая кровеносными сосудами и нервами. **Корковое вещество** образовано фолликулами разной степени зрелости. Различают примордиальные (первичные), вторичные, третичные (пузырчатые), атретические фолликулы. Каждый **первичный (примордиальный) фолликул** изначально содержит первичную женскую половую клетку – овогонию, покрытую одним слоем плоских клеток фолликулярного эпителия. В конце 3-го месяца внутриутробного развития овогонии после деления превращаются в первичные овоциты. После этого первичный фолликул представляет собой первичный овоцит диаметром 25-30 мкм, покрытый двумя слоями кубических фолликулярных эпителиоцитов, окруженных базальной мембраной. **Вторичный фолликул** представляет собой растущий первичный овоцит, покрытый несколькими слоями фолликулярных эпителиоцитов. Вокруг цитолеммы овоцита формируется прозрачная оболочка за счет секреции гликозаминогликанов и мукопротеинов фолликулярными клетками. Прозрачная оболочка имеет толщину 5-10 мкм и представляет собой мелкозернистый слой, отделяющий овоцит от клеток фолликулярного эпителия. Многочисленные микроворсинки овоцита и цитоплазматические отростки фолликулярных клеток внедряются в

прозрачную зону и подходят к цитолемме овоцита. Одновременно соединительная ткань, окружающая фолликул, образует его теку.

В период активного (большого) роста вторичный фолликул превращается в *третичный, или пузырчатый, фолликул (граафов пузырьки)*. Последний представляет собой овоцит, покрытый прозрачной оболочкой и множеством фолликулярных эпителиоцитов, между которыми появляется полость, заполненная фолликулярной жидкостью. Вокруг прозрачной зоны расположен один слой фолликулярных клеток, образующих лучистый венец. Фолликулярные клетки, отделенные от лучистого венца фолликулярной жидкостью, образуют зернистый слой. В одном участке этот слой утолщен, здесь находится яйценосный холмик, в котором залегает яйцеклетка. Снаружи фолликул окружен сформированной текой. В ней выделяют наружную оболочку, образованную плотной соединительной тканью, и внутреннюю оболочку, богатую кровеносными сосудами.

Овогенез – процесс образования женских половых клеток - протекает циклически. Первая стадия - **период размножения** оогониев - осуществляется в период внутриутробного развития, характеризуется образованием первичных фолликулов. Вторая стадия - **период роста** - протекает в яичнике и характеризуется превращением первичного фолликула в овоцит 1-го порядка. Третья стадия - **период созревания** - заканчивается образованием овоцита 2-го порядка, протекает за пределами яичника, заканчивается образованием зрелой яйцеклетки и двух редукционных телец. Четвертая стадия - формирование - в овогенезе отсутствует.

Овуляция. Растущий третичный фолликул постепенно выпячивает, растягивает и истончает наружную оболочку яичника, что в конечном итоге приводит к овуляции. Овуляция – это разрыв фолликула и выброс овоцита 1-го порядка в брюшную полость. Этот процесс протекает под влиянием лютеинизирующего гормона гипофиза. Овуляция связана с увеличением притока крови к капиллярам внутренней оболочки и возрастанием внутрифолликулярного давления. Кроме того, истончению и разрыхлению фолликула способствуют протеолитические ферменты, находящиеся в его оболочке. Овоцит 1-го порядка, окруженный фолликулярным эпителием, из брюшной полости попадает на фимбрии воронки и далее в просвет маточной трубы. Здесь быстро происходят деления созревания и получается зрелая яйцеклетка, готовая к оплодотворению.

После овуляции в яичнике образуется временная эндокринная железа - **желтое тело**. При этом в полость лопнувшего запустевшего фолликула изливается кровь из сосудов внутренней оболочки. Возникший таким образом сгусток крови быстро замещается соединительной тканью. В дальнейшем развитии желтого тела различают 4 стадии: пролиферации и васкуляризации, железистого метаморфоза, расцвета, обратного развития. В первой стадии происходит размножение клеток бывшего зернистого слоя и вращением между ними капилляровиз внутренней оболочки. В стадии железистого метаморфоза клетки фолликулярного эпителия гипертрофируются и в них накапливается пигмент лютеин (лютеиновые клетки). В стадии расцвета объем желтого тела увеличивается и оно начинает продуцировать гормон – прогестерон. Продолжительность этой стадии различна. Если оплодотворение не произошло, период расцвета составляет 12-14 дней. Такое желтое тело называется менструальным (диаметр 1,5-2 см). Более длительно желтое тело сохраняется, если наступила беременность – желтое тело беременности (диаметр более 5 см). После прекращения функционирования желтое тело претерпевает инволюцию (обратное развитие). В результате разрастания соединительной ткани на месте желтого тела образуется белое тело (соединительнотканый рубец).

Значительное число фолликулов не достигает стадии третичного фолликула и претерпевает атрезию. В частности, при рождении у девочки имеется в среднем 2 млн. примордиальных фолликулов. К периоду полового созревания их остается 300-400 тыс., из них в течение всей жизни созревает всего 400-500. Атрезия – своеобразная перестройка деструктивного характера. В итоге развивается атретическое тело, внешне напоминающее желтое тело, но отличающееся от последнего наличием в центре блестящей оболочки овоцита.

В яичнике вырабатываются эстрогены, прогестерон, гонадокринин. Деятельность яичника контролируется гормонами гипофиза: фолитропином, лютропином.

VI. Учебные задания.

1. На микропрепарате «Яичник» найти и зарисовать белочную оболочку (I), корковое (II), мозговое вещество (III). В корковом веществе непосредственно под белочной оболочкой располагаются первичные фолликулы (1), растущие фолликулы на стадии малого (2) и большого (3) роста. В толще коркового вещества расположены граафовы пузырьки (4), окруженные соединительнотканной оболочкой (5). Под ней располагаются клетки зернистого слоя (6),

секретирующие фолликулярную жидкость. Яйцеклетка (7) окружена блестящей оболочкой (8) и лучистым венцом (9), отеснена к одному полюсу - яйценосному бугорку (10). Часть яйцеклеток на разных стадиях гибнет, превращаясь в атретические фолликулы (11). В корковом веществе определяются желтые тела (12). В центре органа - мозговое вещество (13).

2. Рассмотреть препарат «Желтое тело».

3. Обозначьте рисунки.

VII. Контрольные вопросы:

1. Общий план строения и функции яичников. Виды фолликулов.
2. Структурные основы генеративной функции яичника (строение и развитие фолликулов в связи с овогенезом)
3. Овогенез. Его периоды и их особенности. Отличия овогенеза от сперматогенеза.
4. Овуляция. Образование и морфо-функциональная характеристика желтого тела.
5. Атрезия фолликулов. Строение и функция атретических фолликулов.
6. Гормональная регуляция циклических изменений в яичнике.

VIII. Учебные задачи.

1. В результате частых воспалительных процессов белочная оболочка яичника стала плотной и широкой. К каким последствиям приведет такая патология?
2. На срезах в корковом веществе яичника видны структуры, внешне похожие на желтые тела. В центре одних находится сморщенная оболочка, в центре других - соединительнотканый рубец. Какие структуры видны на срезе?
3. Патологическим процессом нарушено выделение ЛГ и ЛТГ гипофиза. Какие изменения произойдут в яичнике?
4. При резком угнетении функции гипофиза животному введен фолликулостимулирующий гормон. Как это отразится на структуре яичника?
5. В клетках желтого тела появляются признаки дегенерации: формирование аутофагических вакуолей, пикноз ядер, накопление липидов. Какой стадии развития желтого тела соответствует эта картина?
6. У женщины при лапароскопии в яичнике обнаружен крупный пузырьковый фолликул, резко набухающий над его поверхностью. На какой день менструального цикла наблюдается такая картина?

IX. Темы реферативных сообщений

1. Эмбриональное формирование половой системы.

2. Постнатальное формирование половой системы.
3. Данные гистохимии о механизме овуляции у животных и человека.
4. Структура и регуляции функций яичников.
5. Эндокринология пола.

САМОСТОЯТЕЛЬНАЯ РАБОТА

I. СТУДЕНТ ДОЛЖЕН ЗНАТЬ:

<ol style="list-style-type: none"> 1. Микроскопическое строение и функции яичника. Генеративная функция. Овогенез. Овуляция. Желтое тело. Эндокринная функция яичника. 2. Матка. Маточные трубы. Микроскопическое строение. Гормональная регуляция функции органов женской половой системы. Овариально-менструальный цикл. 3. Микроскопическое строение молочных желез 	<ol style="list-style-type: none"> 1. Гистология: учебник / Под ред. Ю.И.Афанасьева, Н.А.Юриной. – 5-е изд., перераб. и доп. – М.: Медицина, 2006. 2. Гистология: учебник / Под ред. Э.Г.Улумбекова, Ю.А.Чельшева. – 2-е изд., перераб. и доп. – М.: ГЭОТАР-МЕД, 2009. 3. Методическое пособие для студентов по гистологии. Часть 2. Л.А. Акоева, Л.А. Гиреева, Л.С. Таболова и др. Владикавказ, 2008.
---	---

II. СТУДЕНТ ДОЛЖЕН УМЕТЬ-

1. Определять микроскопические структуры органов женской половой системы.
2. Выявлять отличительные особенности строения эндометрия в различные периоды менструального цикла.
3. Выявлять особенности строения молочной железы в период беременности и в период лактации.

IV. Задания для подготовки к занятию.

Задание № 1. Заполнить таблицу: «Отличия овогенеза от сперматогенеза»

	Стадия (название)	Место, где протекает	Продукт каждой стадии	Кол-во зрелых клеток	Срок образования зрелой клетки
Сперматогенез	1.				
	2.				
	3.				
	4.				
Овогенез	1.				
	2.				
	3.				
	4.				

Задание 2. Заполните таблицу. «Фолликулы яичника».

Виды фолликулов	Стадия развития	Расположение	Размеры	Фолликулярные клетки	Наличие теки

--	--	--	--	--	--

Задание 3. Дополните недостающие сведения.

У взрослой женщины разнообразие фолликулов в яичниках зависит от фазы менструального цикла. В менструальный и постменструальный периоды в яичниках присутствуют следующие фолликулы:

.....
 В предменструальный период в яичниках присутствуют следующие фолликулы:.....

Задание 4. Составьте 2-3 тестовых задания по образцу

Когда образуется и что секретирует желтое тело яичника?

1. в постменструальную фазу.
2. в предменструальную фазу.
3. прогестерон.
4. эстрогены.
5. андрогены.

1V. Вопросы для самоконтроля

- 1.Общий план строения и функции яичников. Виды фолликулов.
- 2.Структурные основы генеративной функции яичника (строение и развитие фолликулов в связи с овогенезом)
- 3.Овогенез. Его периоды и их особенности. Отличия овогенеза от сперматогенеза.
- 4.Овуляция. Образование и морфо-функциональная характеристика жёлтого тела.
- 5.Атрезия фолликулов. Строение и функция атретических фолликулов.
- 6.Гормональная регуляция циклических изменений в яичнике.
- 7.Структурно-функциональные изменения эндометрия в различные периоды овариально-менструального цикла.
- 8.Микроскопическое строение молочных желез. Гормональная регуляция синтеза и секреции молока.

ПРОВЕРЬ СЕБЯ:

ВЫБЕРИТЕ ОДИН ПРАВИЛЬНЫЙ ОТВЕТ

1.Первичный фолликул. Верно всё, кроме:

- а. впервые образуется с наступлением половой зрелости
- б. содержит овоцит первого порядка
- в. фолликулярные клетки имеют цилиндрическую форму
- г. вокруг фолликула формируется тека

2.После овуляции на месте лопнувшего фолликула образуется:

- а. белое тело
- б. жёлтое тело
- в. атретический фолликул
- г. графов пузырьёк
- д. примордиальный фолликул

3.Внутрифолликулярную жидкость секретирует:

- а. овогония
- б. овоцит первого порядка
- в. овоцит второго порядка
- г. фолликулярные клетки
- д. зрелая яйцеклетка.

4.Втечении овариально-менструального цикла наибольшим изменениям подвергается:

- а. эндометрий
- б. миометрий
- в. периметрий
- г. все стенки органа

5. Для овогенеза характерно:

- а. 4 фазы развития.
- б. отсутствие фазы размножения овогонии.

- в. наличие фазы формирования.
- г. 3 фазы развития.

ВЫБЕРИТЕ, ПРИ КАКОМ УСЛОВИИ ВЕРНО ДАННОЕ УТВЕРЖДЕНИЕ

6. Желтое тело яичника характеризуется следующими признаками:

- а. развивается на месте атретического фолликула.
- б. является экзокринной железой.
- в. является эндокринной железой.
- г. развивается в постменструальном периоде.
- д. развивается в предменструальном периоде.

7. Что верно для яичника?

- а. слоистый орган.
- б. состоит из трех оболочек.
- в. паренхиматозный орган.
- г. состоит из стромы и паренхимы.
- д. покрыт мезотелием.

8. Что верно для яичника?

- а. состоит из коркового и мозгового вещества.
- б. в корковом веществе находятся фолликулы на разных стадиях развития.
- в. мозговое вещество состоит из соединительной ткани с крупными кровеносными сосудами.
- г. мозговое вещество находится снаружи яичника.

9. Что верно для примордиальных фолликулов яичника?

- а. овоцит окружен блестящей оболочкой.
- б. фолликулярный эпителий вокруг овоцита - однослойный плоский.
- в. овоцит 1-го порядка находится в диплотене профазы мейоза.
- г. овоцит содержит гаплоидный набор хромосом.
- д. их 300 - 400 тыс. при рождении девочки.

10. Что характерно для вторичных фолликулов яичника?

- а. фолликулярные клетки интенсивно размножаются.
- б. фолликулоциты секретируют эстрогены.
- в. образуется полость фолликула, заполненная жидкостью, содержащей эстрогены.
- г. образуются только после полового созревания.
- д. образуются под действием лютеинизирующего гормона гипофиза.

Ответы:

1.	а	2.	б	3.	г	4.	а	5.	г
6.	в,д	7.	в,г,д	8.	а,б,в	9.	б,в,д	10.	а,б,в,г

ТЕМА: ЖЕНСКАЯ ПОЛОВАЯ СИСТЕМА. МАТКА. ПОЛОВОЙ ЦИКЛ. МОЛОЧНАЯ ЖЕЛЕЗА.

I. Научно-методическое обоснование темы.

Акушерско-гинекологическая практика во многом базируется на знании закономерностей структурно-функциональной организации женской половой системы. Их особенностью в норме является цикличность осуществления репродуктивной и эндокринной функций. Функциональные перестройки, происходящие с определенной периодичностью в органах женской половой системы, сопряжены с изменениями их микроструктуры. Данные, основанные на микроскопическом анализе, часто используются для определения фаз овариально – менструального цикла (влагищных мазков), а также для уточнения диагноза при заболеваниях. В этой связи знание морфо-функциональных особенностей органов женской половой системы является основой для успешного изучения их патологии в клинике.

II. Целевые задачи.

Студент должен знать:

1. Особенности эмбрионального развития органов женской половой системы.
2. Механизмы циклической деятельности органов женской половой системы и их регуляцию.
3. Строение и особенности функционирования молочной железы. Влияние гормонов на работу молочных желез.

Студент должен уметь:

1. Идентифицировать органы женской половой системы и их тканевые элементы на микроскопическом уровне.

2. Определять фазу менструального цикла по строению эндометрия.
3. Идентифицировать тканевые элементы молочной железы в лактирующем и нелактирующем состоянии.

III. Необходимый исходный уровень.

а) из других курсов

3. Анатомия органов женской половой системы
4. Редукционное деление (митоз)
 - б) из предшествующих тем
5. Зародышевые листки и их производные
6. Особенности структурной организации эндокринных желез
7. Гонадотропные функции гипофиза
8. Строение женской половой клетки. Типы яйцеклеток.
 - в) по теме занятия
4. Эмбриогенез органов женской половой системы
5. Строение и функции органов женского полового тракта
6. Половой цикл и его регуляция
7. Строение молочных желез, их функция. Связь с органами женской половой системы.

IV. Объекты изучения

а) микропрепараты

1. Матка млекопитающего в период покоя (окраска гематоксилин-эозин)
2. Лактирующая молочная железа (окраска гематоксилин-эозин)
 - б) электроннограммы

№№ 532, 542, 543.

V. Информационная часть.

Матка - полый мышечный орган, состоящий из следующих оболочек: слизистой (**эндометрия**), мышечной (**миометрия**), серозной (**периметрия**). Слизистая оболочка матки выстлана однослойным призматическим эпителием, образованным реснитчатыми и микроворсинчатыми эпителиоцитами. В эндометрии различают два слоя: базальный и функциональный. В базальном слое имеются многочисленные простые трубчатые железы и прямые сосуды. Строение функционального слоя претерпевает изменения в зависимости от фазы полового цикла. В нем имеются спиральные артерии. Мышечная оболочка состоит из 3 слоев: внутреннего косопроходного, среднего циркулярного, богатого сосудами, и наружного косопроходного. Периметрий покрывает всю поверхность матки за исключением надвлагалищной части шейки матки.

В **овариально - менструальном цикле** выделяют три периода: менструальный, или фаза десквамации (протекает без участия гормонов яичников), постменструальный, или фаза пролиферации (регулируется эстрогеном), предменструальный, или фаза секреции (регулируется прогестероном). В среднем он длится 28 дней. Менструальный период длится около 4 дней. Перед началом этой фазы кровоток в спиральных артериях замедляется, а их мышечная оболочка сокращается. Наступает ишемия функционального слоя эндометрия. Затем спазм проходит, и кровь вновь поступает в сосуды. Однако в результате ишемии сосуды повреждаются, поэтому кровь проникает в соединительную ткань, а оттуда в полость матки. Кроме того, за счет ишемии некротизируются участки функционального слоя и они отторгаются. При этом повреждаются и вены, поэтому кровотечение усиливается. Описанные события связаны с падением уровня прогестерона. После окончания менструации остается лишь базальный слой, в котором сохраняются маточные железы. В постменструальный период под влиянием эстрогена регенерирует и утолщается функциональный слой эндометрия, железы восстанавливаются. Эта фаза продолжается с 5-го по 15-й день цикла. Маточные железы в этот период быстро растут, но остаются узкими и не секретируют. В это время под влиянием ФСГ в яичнике быстро растет новый фолликул, а нем постепенно образуется овоцит 2-го порядка. К 14-му дню фолликул достигает своей зрелости и наступает овуляция. В предменструальный период матка подготавливается к восприятию зародыша. В яичнике на месте лопнувшего фолликула образуется желтое тело, продуцирующее прогестерон. Под его влиянием маточные железы начинают секретировать. Эпителий, выстилающий полость матки, набухает, в нем увеличивается количество реснитчатых клеток. В соединительнотканых клетках появляются глыбки гликогена и капельки липидов, и часть их дифференцируется в децидуальные клетки. Если произойдет оплодотворение, то предменструальный период длится 6-8 недель и участвует в развитии плаценты. Если же

оплодотворение не наступает, то эндометрий разрушается и отторгается во время очередной менструации.

Молочные железы - видоизмененные кожные потовые железы. Молочная железа состоит из 15-20 отдельных железок, разделенных прослойками рыхлой соединительной ткани. По строению молочные железы являются сложными, разветвленными, альвеолярными, апокриновыми. Выработка молока происходит в секреторных отделах - альвеолах, имеющих вид округлых пузырьков, выстланных кубическим эпителием и окруженных миоэпителиальными клетками. Система выводных протоков представлена молочными ходами, протоками, синусами. Секрет молочных желез – молоко – это сложная водная эмульсия, содержащая капельки жира, белки (казеин), углеводы (лактоза), соли и воду.

Деятельность молочной железы регулируется гормонами пролактином (стимулирует молокообразование) и окситоцином (стимулирует молокоотдачу).

VII. Объекты изучения. Учебные задания.

1. На микропрепарате «Матка» найти и зарисовать эндометрий (I), миометрий (II), периметрий (III). Эндометрий представлен эпителиальной пластинкой (1) - однослойный призматический эпителий, под которой расположена собственная пластинка (2) - рыхлая соединительная ткань, в которую погружены маточные железы (3), имеющие вид трубки с широкими просветами, выстланные однослойным призматическим эпителием. Миометрий состоит из трех слоев гладкой мышечной ткани - подслизистого (4), сосудистого (5) и надсосудистого (6). Периметрий окружает миометрий, образован соединительной тканью (7) и мезотелием (8).

2. На микропрепарате «Лактирующая молочная железа» найти и зарисовать дольку молочной железы (I), междольковую соединительную ткань (II), богатую кровеносными сосудами (1) и содержащую междольковые выводные протоки (2). Дольки образованы альвеолами (3), отделенные друг от друга тонкими прослойками соединительной ткани (4), в которой располагаются молочные ходы (5). Альвеолы выстланы кубическим эпителием (6), который снаружи охватывают миоэпителиальные клетки (7).

3. Заполнить таблицу.

Дни цикла	Название фазы овариального цикла	Гормоны, выделяемые гипофизом	Процессы, происходящие в яичнике	Гормоны секретируемые яичником	Название стадий маточного цикла	Процессы, происходящие в эндометрии
1-14						
15-28						

4. Обозначьте рисунки.

VIII. Контрольные вопросы:

1. Строение и функция матки.
2. Менструальный цикл и его фазы. Изменение эндометрия в различных фазах цикла.
3. Связь менструального цикла с овариальным. Роль гормонов.
4. Строение молочной железы. Роль гормонов в деятельности этого органа.

IX. Учебные задачи.

1. При аборте у женщины радикально удалили все слои эндометрия. К развитию какого патологического состояния это приведет?
2. При анализе крови у женщины обнаружено, что содержание гормонов прогестерона и эстрогенов приближается к нижней границе нормы. В какую стадию цикла был взят анализ крови?
3. При гистологическом анализе биопсии эндометрия здоровой женщины в составе стромы обнаружены крупные, компактно расположенные клетки полигональной формы, богатые липидами и гликогеном. О каких клетках идет речь?. В какой период менструального цикла взята биопсия?
4. У роженицы слабая родовая деятельность, обусловленная слабой сократительной способностью миометрия. Как ей можно помочь гормональным вмешательством?
5. При анализе срезов двух молочных желез в одном видны альвеолярные млечные протоки, в другом – млечные протоки и альвеолы. Каково функциональное состояние органа в обоих случаях?

МОДУЛЬ

Целевые задачи.

1. Показать знания теоретического материала по изученным темам.
2. Уметь в микропрепаратах определять и дифференцировать гистологические структуры тканей.
3. Решать ситуационные задачи.
4. Показать знания в определении электронограмм

Контрольные вопросы:

1. Основные функции выделительной системы и её органный состав.
2. Общий план строения почки.
3. Нефрон как структурно-функциональная единица почки. Корковые и около мозговые нефроны. Топография частей нефрона в почке.
4. Кровеносная система, особенности микроциркуляторного русла почечного тельца.

5. Гистофизиология отдельных частей нефрона по данным электронной микроскопии и гистохимии.
6. Юкстагломерулярный аппарат (ЮГА) почечного тельца, его строение, значение.
7. Особенности строения мочевыводящих путей.
8. Общий план строения и функции семенников.
9. Цитогенетическая характеристика сперматогенеза.
10. Функции и строение извитого семенного канальца.
11. Гематотестикулярный барьер, его значение и структурная организация.
12. Общая морфофункциональная характеристика семявыносящих путей. Особенности строения разных отделов.
13. Строение, локализация, функции предстательной железы.
14. Гормональная регуляция функции органов мужской половой системы.
15. Общий план строения и функции яичников. Виды фолликулов.
16. Структурные основы генеративной функции яичника (строение и развитие фолликулов в связи с овогенезом)
17. Овогенез. Его периоды и их особенности. Отличия овогенеза от сперматогенеза.
18. Овуляция. Образование и морфо-функциональная характеристика жёлтого тела.
19. Атрезия фолликулов. Строение и функция атретических фолликулов.
20. Гормональная регуляция циклических изменений в яичнике.
21. Строение и функция матки.
22. Менструальный цикл и его фазы. Изменение эндометрия в различных фазах цикла.
23. Связь менструального цикла с овариальным. Роль гормонов.
24. Строение молочной железы. Регуляция ее деятельности гормонами гипофиза.

Контрольные микропрепараты:

1. Почка (окраска гематоксилин - эозин)
2. Мочевой пузырь (окраска гематоксилин - эозин)
3. Мочеточник (окраска гематоксилин - эозин)
4. Семенник (окраска гематоксилин-эозин)
5. Канальцы придатка семенника (окраска гематоксилин-эозин)
6. Предстательная железа (окраска гематоксилин-эозин)
7. Яичник млекопитающего (окраска гематоксилин-эозин)
8. Желтое тело млекопитающего (окраска гематоксилин-эозин)
9. Матка млекопитающего в период покоя (окраска гематоксилин-эозин)
10. Лактирующая молочная железа (окраска гематоксилин-эозин)

Тестовые задания

ТЕМА: ЭМБРИОЛОГИЯ. ПЕРИОДЫ ЭМБРОГЕНЕЗА. ЭТАПЫ ЭМБРИОГЕНЕЗА. ПОЛОВЫЕ КЛЕТКИ. ОПЛОДОТВОРЕНИЕ. ДРОБЛЕНИЕ. ИМПЛАНТАЦИЯ.

I. Мотивационная характеристика темы.

Половые клетки развиваются в половых железах и раньше, чем достигнут специализации, проходят ряд сложных превращений, которые делают их отличными от всех остальных клеток организма. Половые клетки заключают в себе весь запас генетической информации. Она, кроме того, содержит в себе факторы, обеспечивающие развертывание генетического кода и гомеостаз будущего организма. Однако, под влиянием многих факторов внешней среды, а также в результате применения ряда лекарственных препаратов во время беременности, могут наблюдаться нарушения в структуре и количестве хромосом, что ведет к формированию врожденных уродств. Знание нормальной структуры половых клеток и возможных мутационных изменений в них необходимо каждому врачу.

Изучение эмбрионального развития млекопитающих и человека позволяет обнаружить общие черты в эмбриогенезе животных и человека и вместе с тем установить особенности развития человека. Значение процессов оплодотворения, дробления, имплантации, гастрюляции, а также развитие внезародышевых органов имеет большое медицинское значение. Оно дает возможность осмыслить и оценить весь цикл биологических явлений, сопровождающих беременность и развитие плода. Рациональное наблюдение беременных, ведение родов невозможно без глубоких знаний по эмбриологии.

II. Целевые задачи.

1. Изучить структуру мужских и женских половых клеток млекопитающих и человека.

2. Провести сравнительную характеристику процессов сперматогенеза и овогенеза.
3. Уяснить особенности эмбрионального развития человека по сравнению с другими животными.
4. Показать знание сущности периодов эмбриогенеза человека.
5. Изучить особенности процессов гистогенеза и органогенеза.

III. Необходимый исходный уровень знаний.

а) из предшествующих тем

1. Строение половых клеток
2. Сущность сперматогенеза и овогенеза

б) из материала текущей темы

1. Особенности строения мужской и женской половых клеток
2. Сущность сперматогенеза и овогенеза
3. Основные этапы эмбриогенеза
4. Понятие о внезародышевом и зародышевом материале
5. Органогенез и овогенез

в) электроннограммы

№ 541, 542, 558-562.

IV. Объекты изучения

а) демонстрационные препараты

1. Дробление яйцеклетки лягушки (окраска гематоксилин-пикрофуксин)
2. Сагитальный разрез пятидневного эмбриона человека (окраска гематоксилин-эозин)
3. Яичник (окраска гематоксилин-эозин)

V. Информационная часть.

Сперматозоиды имеют жгутиковую форму и обладают способностью к активному движению. В них различают головку, шейку, тело и хвост. Головка сперматозоида содержит плотное ядро, окруженное тонким слоем цитоплазмы. В ядре содержится гаплоидный набор хромосом, содержащих ДНК, РНК, гистоны. Сверху головка сперматозоида покрыта чехликом, в котором располагается акросома. Акросома содержит фермент гиалуронидазу. Чехлик и акросома – производные комплекса Гольджи. Шейка сперматозоида содержит проксимальную центриоль, играющую важную роль в делении оплодотворенной яйцеклетки. Тело сперматозоида содержит митохондрии, здесь находятся запасы гликогена. Хвост сперматозоида содержит осевую нить, которая окружена небольшим количеством цитоплазмы, содержащей фермент аденозинтрифосфатазу. Скорость движения сперматозоида 2-3 мм в минуту.

Женская половая клетка – яйцеклетка – имеет округлую форму и не обладает способностью к самостоятельному движению. Яйцеклетка содержит крупное ядро с гаплоидным набором хромосом, ядрышко и ооплазму, в которой располагается питательный материал в виде желтка. Размеры яйцеклеток млекопитающих 50-150 мкм. Яйцеклетка содержит митохондрии, пластинчатый комплекс Гольджи, слабо развитую эндоплазматическую сеть. В яйцеклетке отсутствует centrosoma. Яйцеклетка покрыта первичной оболочкой, которая образуется путем затвердения наружного слоя цитоплазмы и вторичной оболочкой, образованной фолликулярными клетками и называемой блестящей оболочкой. Ее наружная часть, состоит из кислых мукополисахаридов, секретируется фолликулярными клетками. Внутренняя зона, состоящая из нейтральных мукополисахаридов, образуется ооцитом. Фолликулярные клетки выполняют трофическую функцию.

У млекопитающих и человека в связи с внутриутробным развитием яйцеклетка стала вторичной олиголецитальной (количество желтка небольшое), изолецитальной (равномерное распределение желтка).

В эмбриогенезе выделяют следующие стадии: оплодотворение, дробление, гаструляция, обособление зародыша от внезародышевого материала, гистогенез, органогенез.

Оплодотворение - слияние мужской и женской половых клеток. В процессе оплодотворения выделяют три фазы: 1. дистантное взаимодействие и сближение гамет, 2. контактное взаимодействие и активизация яйцеклетки, 3. Вхождение сперматозоида в яйцо и последующее слияние - сингамия.

Дробление - последовательное митотическое деление зиготы на бластомеры без последующего роста их до размеров материнской. У человека дробление полное, ассинхронное. В

результате дробления образуется бластоциста, состоящая из темных и светлых бластомеров. Из темных бластомеров образуется эмбриобласт, из светлых - трофобласт.

Светлые бластомеры дробятся быстрее и окружают с поверхности одним слоем темные бластомеры, оказавшиеся внутри эмбриона. В процессе дальнейшего развития из эмбриобласта возникает тело зародыша, мезодерма хориона, амниотическая оболочка и аллантоис, а из трофобласта – эпителий хориальной оболочки, за счет которого установится связь эмбриона с организмом матери.

В период дробления зародыш движется к матке благодаря сокращению стенок маточных труб и мерцательным движениям эпителия слизистой оболочки. На 7-7,5 сутки после оплодотворения бластоциста попадает в полость матки. В этот период питание зародыша осуществляется путём усиленного всасывания клетками трофобласта секрета маточных желез. В результате возникает пузырёк, полость которого заполнена жидкостью. В полости, прикрепляясь изнутри к трофобласту, располагается эмбриобласт. Эта стадия развития зародыша получила название бластоциста.

Имплантация - внедрение зародыша в стенку матки начинается с 7-х суток и продолжается 40 часов. Различаются две стадии имплантации: адгезия и инвазия.

VI. Учебные задания

1. На микропрепарате «Яйцеклетка млекопитающего» найти и зарисовать яйцеклетки, которые у человека являются самыми крупными клеточными структурами (1). Цитоплазма яйцеклетки (2), обычно кажется ячеистой. Ядро (3) имеет округлую форму, в нем хорошо выделяется ядрышко (4). Глыбки хроматина в ядре очень мелкие. В конце стадии первичного фолликула вокруг яйцеклетки выделяется блестящая оболочка (5), окрашивающаяся на препаратах в ярко красный цвет. Слой фолликулярных клеток, непосредственно прилежащий к блестящей оболочке, образует лучистый венец (6). Стенка пузырька, образованная многослойным фолликулярным эпителием, составляет зернистый слой (7), за которым располагается соединительнотканная оболочка (8), называемая текой.

2. На микропрепарате «Сперматозоиды человека» найти и зарисовать при большом увеличении головку сперматозоида (1), имеющую овальную или грушевидную форму. Головка соответствует ядру клетки, поэтому окрашивается в фиолетовый цвет. Верхняя часть головки покрыта чехликом (2). За головкой следует короткая шейка (3), а затем слабо выделяющийся вставочный отдел, который переходит в хвост сперматозоида (4). Шейка, вставочный отдел и хвост составляют цитоплазматическую часть сперматозоида, а потому окрашиваются кислыми красками.

3. Заполнить таблицу

	Форма	Набор хромосом	Части	Структурные компоненты	Особенности органелл	Функциональные особенности
Сперматозоид						
Яйцеклетка						

4. Обозначьте рисунки.

VII. Контрольные вопросы.

1. Характеристика половых клеток. Их значение в процессе развития.
2. Строение сперматозоида.
3. Женская половая клетка. Особенности ее строения.
4. Роль кортикальной зоны яйцеклетки для осуществления дальнейшего развития.
5. Типы яйцеклеток в зависимости от количества и характера расположения запасного трофического материала.
6. Эмбриональный период. Его определение и характеристика.
7. Этапы эмбриогенеза.
8. Биологическая сущность оплодотворения.
9. Зигота—стадия одноклеточного организма.
10. Виды дробления.
11. Дробление как разновидность клеточного деления, его биологические особенности. Связь типа дробления с типом яйцеклетки.

VIII. Учебные задачи.

1. На гистологическом препарате видны яйцеклетки, находящиеся на различных стадиях развития. С увеличением размеров яйцеклеток в них отмечается накопление небольшого количества желточных включений, распределенных по всей цитоплазме равномерно. Определите, какому типу яйцеклеток и какому виду животных они относятся.

2. На электроннограмме представлены поперечные срезы сперматозоидов.

На одном хорошо прослеживаются осевые нити, окруженные митохондриями, на другом – видна только центриоль. Назовите, какие отделы клетки представлены на фотографиях.

3. На электроннограммах представлены мужские и женские половые клетки. Как по составу органелл можно отличить яйцеклетку от сперматозоида.

4. На рисунке изображены яйцеклетки ланцетника, лягушки, курицы и человека. К какому типу яйцеклеток по количеству и распределению желтка, принадлежит каждая из них.

5. Половая клетка окружена двумя оболочками: блестящей и лучистым венцом. Назовите эту клетку. Какие клетки принимают участие в образовании этих оболочек?

6. В зародыше человека образуется полость и происходит дифференцировка бластомеров. На какой стадии развития находится зародыш? Где это происходит? Какие образования являются результатом дифференцировки?

7. Зарегистрировано начало имплантации зародыша человека. На какой стадии находится зародыш, каков его возраст при нормальном течении беременности?

IX. Темы реферативных сообщений.

1. Методы и результаты количественного анализа ДНК в ядрах половых и соматических клеток.
2. Половой хроматин.
3. Субмикроскопическая организация хромосом половых клеток.
4. Участие органоидов овоцита в синтезе желтка.
5. Пересадка ядер соматических клеток в яйцеклетку.
6. Оплодотворение и дробление человеческого яйца.

САМОСТОЯТЕЛЬНАЯ РАБОТА

I. СТУДЕНТ ДОЛЖЕН ЗНАТЬ:

1. Особенности строения мужской и женской половых клеток	1. Гистология: учебник / Под ред. Ю.И.Афанасьева, Н.А.Юриной. – 5-е изд., перераб. и доп. – М.: Медицина, 2006.
2. Сущность сперматогенеза и овогенеза	2. Гистология: учебник / Под ред. Э.Г.Улумбекова, Ю.А.Чельшева. – 2-е изд., перераб. и доп. – М.: ГЭОТАР-МЕД, 2009. 3. Эмбриология. Учебно-методическое пособие. Л.А.Акоева., Л.,А. Гиреева, Л.С. Таболова и др. Владикавказ, 2008.

II. СТУДЕНТ ДОЛЖЕН УМЕТЬ:

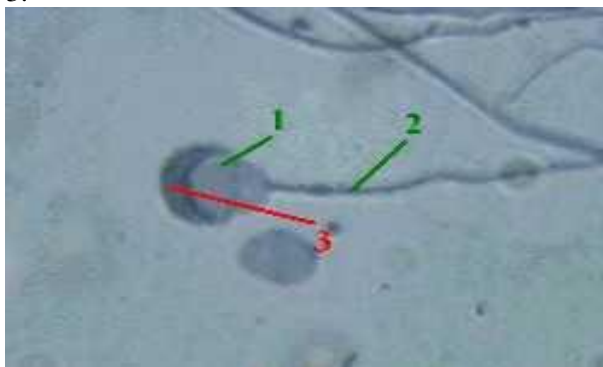
1. Определять в микропрепаратах сперматозоиды и яйцеклетки
2. С помощью таблиц определять ранние стадии развития зародыша.
3. Идентифицировать зародышевые листки и внезародышевые органы.

III. Задания для подготовки к занятию:

Задание № 1. Закончите предложение:

Мужская половая клетка -....., состоит из:

- 1.
- 2.
- 3.



Задание № 2. Заполните таблицы.

В эмбриогенезе человека различают 3 периода и 5 этапов:

№	Название периода	Сроки	Основные события
1			
2			
3			
	Название этапа	Сроки	Основные события
1			
2			
3			
4			
5			

Оплодотворение

Фазы	характеристика
Сближение и дистантное взаимодействие половых клеток	
	многочисленные сперматозоиды связываются с оболочками ооцита. При этом, из-за биения жгутиков сперматозоидов, ооцит начинает вращаться вокруг собственной оси. У связавшихся сперматозоидов развивается акросомная реакция, высвобождаются

	акросомальные ферменты, которые растворяют блестящую оболочку в месте прохождения сперматозоида.
Проникновение сперматозоида в ооцит II	

Задание № 3. Заполните таблицы.

Дробление.

Локализация	Характер дробления
	Дробление происходит в... и к концу его зародыш достигает
	У человека дробление: 1. 2. 3.

Задание № 4.

Закончите предложение:

Бластоциста – это ..., образуется через суток и находится в ...

Имплантация

Имплантация – это ...

начало	продолжительность	стадии	Характеристика стадий

IV. Вопросы для самоконтроля:

1. В течение какого времени яйцеклетка сохраняют способность к оплодотворению?
2. В течение какого времени сперматозоиды сохраняют оплодотворяющую способность?
3. Какие фазы включает в себя оплодотворение? Когда и где оно происходит?
4. В какой период эмбрионального развития происходит дробление? Где оно протекает и в какие сроки? Какой тип дробления у человека?
5. На какой стадии развития образуются бластомеры? Чем отличаются светлые бластомеры от темных. Что они образуют?
6. Что такое имплантация? В какие сроки и где она происходит? Какие стадии имплантации Вам известны?
7. Чем отличается гистиотрофный тип питания от гематотрофного?

ТЕМА: ЭМБРИОЛОГИЯ. ГАСТРУЛЯЦИЯ. ГИСТОГЕНЕЗ И ОРГАНОГЕНЕЗ.

I. Мотивационная характеристика темы.

Изучение эмбрионального развития млекопитающих и человека позволяет обнаружить общие черты в эмбриогенезе животных и человека и вместе с тем установить особенности развития человека. Значение процессов оплодотворения, дробления, имплантации, гастрюляции, а также развитие внезародышевых органов имеет большое медицинское значение. Оно дает возможность осмыслить и оценить весь цикл биологических явлений, сопровождающих беременность и развитие плода. Рациональное наблюдение беременных, ведение родов невозможно без глубоких знаний по эмбриологии.

II. Целевые задачи.

1. Показать знание сущности гастрюляции.

2. Изучить особенности процессов гистогенеза и органогенеза.

III. Необходимый исходный уровень знаний.

а) из предшествующих тем

1. Строение половых клеток
2. Сущность сперматогенеза и овогенеза

б) из материала текущей темы

1. Понятие о внезародышевом и зародышевом материале
2. Органогенез и гистогенез

IV. Информационная часть.

Гастрюляция - образование трех зародышевых листков.

Клетки трофобласта активно размножаются и из однослойного трофобласта превращается в двухслойный. Внутренний слой сохраняет клеточное строение и называется цитотрофобластом; перемещаясь в наружный слой, клетки сливаются и образуют симпласт. Этот слой получает название синцитотрофобласта. Синцитотрофобласт обладает высокой ферментативной активностью, выделяя гидролитические ферменты в окружающие ткани эндометрия. Трофобласт образует многочисленные выросты - первичные ворсинки. В результате увеличивается поверхность соприкосновения зародыша с эндометрием и кровью материнского организма. После стадии бластоцисты начинается процесс гастрюляции. У человека гастрюляция протекает путем деламинации и иммиграции. Первая фаза гастрюляции у эмбриона человека происходит путем деламинации. Эмбриобласт расщепляется на два слоя: верхний слой клеток образует будущую эктодерму, нижний – будущую энтодерму. Затем энтодерма, заворачиваясь и срастаясь, образует эндобластический или желточный пузырь.

Развитие внезародышевых структур начинается с образования трофобласта, амниотического пузырька и желточного пузырька. Вслед за этим из зародышевого щитка выселяются отростчатые клетки, рыхло заполняющие полость зародышевого пузыря, направляющиеся к трофобласту – внезародышевая мезодерма. Последняя, разрастаясь, окружает амниотический и желточный пузырьки, превращая их соответственно в амнион и желточный мешок. Внезародышевая мезодерма, расположенная под трофобластом, вместе с ним образует хорион. От стенок желточного и амниотического пузырьков по направлению к трофобласту возникает тяж клеток внезародышевой мезодермы – амниотическая ножка. Это мезенхима будущего аллантоиса, по которой позднее будут вращать сосуды зародыша к хориону.

На 15 сутки развития из стенки кишечной трубки образуется непарный вырост, направляющийся в амниотическую ножку – аллантоис. Он не достигает хориона, но создает мост, по которому растут кровеносные сосуды от тела зародыша. Последние, проникнув в хорион, попадают в каждую из его ворсинок. С этого момента ворсинки хориона называются вторичными. Образование сосудистой связи ускоряет процессы развития и роста зародыша.

Из эктодермального листка, путем раздвигания клеток жидкостью, возникает эктобластический или амниотический пузырь. В том числе, где клетки амниотического пузырька контактируют с клетками желточного пузырька, образуется зародышевый щиток – структура, из которой будет развиваться тело зародыша, внезародышевая мезодерма и аллантоис. Сам зародыш в этот период представлен зародышевым щитком и состоит из двух зародышевых листков – эктодерма и энтодерма.

На 15 сутки внутриутробного развития начинается вторая фаза гастрюляции, протекающая путем иммиграции, которая приводит к образованию третьего зародышевого листка – мезодермы и затем комплекса осевых органов. При этом в результате размножения клеток эктодермы и их перемещению в направлении к будущему заднему концу зародышевого щитка образуется два тяжа клеток. Тяжи клеток встречаются у заднего конца зародышевого щитка, поворачиваются к переднему концу и посередине заднего отдела зародышевого щитка образуют утолщение – первичную полосу.

На переднем конце первичной полосы образуется скопление клеток - головной узелок. Клетки первичной полосы погружаются под эктодерму, расселяются в пространстве между экто- и энтодермой и формируют третий зародышевый листок – мезодерму.

На вершине головного узелка возникает выпячивание – ямка. Ямка постепенно углубляется и, прорываясь через эктодермальный листок, превращается в нейрокишечный канал. Клеточный материал головного узелка мигрирует в пространство между экто- и энтодермой к переднему концу зародышевого щитка, образуя хордальный отросток. . К 17- 18 дню эмбрионального развития завершается период образования осевых органов.

Основные особенности ранних стадий развития зародыша человека:

- асинхронный тип полного дробления и образование светлых и темных бластомеров
- раннее обособление и формирование внезародышевых органов
- раннее образование амниотического пузырька и отсутствие амниотических складок
- наличие двух фаз гастрюляции - деламинации и иммиграции и образование внезародышевых органов
- интерстициальный тип имплантации

С 20 дня внутриутробного развития начинается обособление зародыша от внезародышевых органов. Это происходит путем образования туловищной складки, в состав которой эктодерма, спланхнотом и энтодерма., сегментация и дифференцировка мезодермы. Этот период называется сомитным или периодом сегментации

Зародышевые листки являются эмбриональными источниками развития тканей - гистогенез, из совокупности и взаимодействия которых развиваются органы - органогенез.

Дифференцировка зародышевых листков:

Название зародышевого листка	Эмбриональные зачатки	Тканевые производные
Эктодерма	Нервная трубка	Нейроны и нейроглия органов ЦНС и сетчатки глаза
	Кожная эктодерма	Эпидермис и его производные Эпителий ротовой полости Эпителий анального отверстия прямой кишки Эмаль зуба Эпителий влагалища
Энтодерма	Прехордальная пластинка	Эпителий ротовой полости и пищевода Эпителий трахеи, бронхов и легких
	Кишечная	Эпителий печени и поджелудочной железы Эпителий желудка и кишечника Эпителий желез желудка и кишечника
Мезодерма	Сомит:	
	дерматом	Дерма кожи
	склеротом	Скелетные ткани
	миотом	Поперечно-полосатая скелетная мышечная ткань
	нефрогонотом	Эпителий почек Эпителий семявыносящих путей
	Парамезонефральный канал	Эпителий матки и яйцевода
	спланхнотом	Мышечная ткань сердца Корковое вещество надпочечников Мезотелий серозных оболочек
	Мезенхима	Клетки крови Кровеносные сосуды Соединительная ткань Гладкая мышечная ткань
		Микроглия

V. Объекты изучения

- а) демонстрационные препараты
4. Дробление яйцеклетки лягушки (окраска гематоксилин-пикрофуксин)
 5. Сагитальный разрез пятидневного эмбриона человека (окраска гематоксилин-эозин)

VI. Учебные задания.

1. Пользуясь аудиторными таблицами рассмотреть и зарисовать «Зародыш на стадии 7,5 дней». Найти трофобласт (I), полость бластоцисты(II), эмбриобласт (III). Эмбриобласт расщепляется на два листка - эпибласт (1), обращенный к трофобласту и гипобласт (2) - обращенный в полость бластоцисты. Эмбриобласт окружают клетки внезародышевой мезодермы (3), которые участвуют в формировании амниотического пузырька (4). Ферменты трофобласта разрушают эпителий матки (5), зародышевый материал погружается в собственную пластинку (6) эндометрия матки, содержащую маточные железы (7) и богатую кровеносными сосудами (8).

2. Пользуясь аудиторными таблицами рассмотреть и зарисовать «Зародыш на стадии 15 дней». Найти зародыш (1), погруженный в собственную пластинку эндометрия (2), эпителий эндометрия (3) на этой стадии восстановлен. Зародыш представлен двумя листками - эпибластом (4) и гипобластом (5). Трофобласт (6) вместе с подстилающей его мезодермой (7) образует хорион (8). В зародышевом материале обособляются амниотический пузырёк (9) и желточный пузырёк (10). Эта часть прикреплена к хориону при помощи амниотической ножки (11).

VII. Контрольные вопросы.

1. Гастрюляция. Биологическая сущность и морфология процесса гастрюляции.
2. Когда, где и каким способом протекает 1 фаза гастрюляции? Что образуется в результате этой фазы.
3. Когда, где и каким способом протекает 2 фаза гастрюляции? Что образуется в результате этой фазы.
4. Зародышевые листки и их дифференцировка.
5. Как дифференцируется мезодерма? Сколько пар сомитов образуется?
6. Гистогенез и органогенез.

VIII. Учебные задачи.

1. «Человек родился в рубашке». О какой «рубашке» говорится в пословице и каков источник развития эпителия её изнутри выстилающего?
2. Клеточный материал эмбриобласта зародыша человека становится двуслойным. Какой механизм образования слоев, стадия эмбриогенеза, возраст зародыша?
3. У зародыша человека началась закладка осевых органов. Каков возраст зародыша?

4. Две беременные женщины перенесли грипп токсической формы. первая из заболевших находилась на 2-ой неделе беременности, вторая - на 12 -ой неделе беременности. Вскоре выяснилось, что у первой женщины эмбрион погиб, а беременность у второй сохранилась и плод был жив. Почему погиб эмбрион в первом случае? Почему выжил плод во втором случае?

5. При исследовании амниотической жидкости, полученной в результате амниоцентеза (прокола амниотической оболочки), обнаружены клетки, в ядрах которых имеется половой хроматин (тельца Барра). О чем может свидетельствовать его наличие?

IX. Темы реферативных сообщений.

1. Детерминация и дифференцировка процессов развития.
2. Современная генетическая теория развития зародыша.

САМОСТОЯТЕЛЬНАЯ РАБОТА

I. СТУДЕНТ ДОЛЖЕН ЗНАТЬ:

1. Сущность процесса гастрюляции. 2. Особенности процессов гистогенеза и органогенеза	1. Гистология: учебник / Под ред. Ю.И.Афанасьева, Н.А.Юриной. – 5-е изд., перераб. и доп. – М.: Медицина, 2006. 2. Гистология: учебник / Под ред. Э.Г.Улумбекова, Ю.А.Чельшева. – 2-е изд., перераб. и доп. – М.: ГЭОТАР-МЕД, 2009. 3. Эмбриология. Учебно-методическое пособие. Л.А.Акоева., Л.,А. Гиреева, Л.С. Таболова и др. Владикавказ, 2008.
--	---

II. СТУДЕНТ ДОЛЖЕН УМЕТЬ:

1. С помощью таблиц определять ранние стадии развития зародыша.
2. Идентифицировать зародышевые листки и внезародышевые органы.

III. Задания для подготовки к занятию:

Задание 1. Закончите предложение:

1. Гастрюляция у человек а проходит в две фазы.

а) Первая фазасовершается на ... сутки - одновременно с, осуществляется путём.....

б) Вторая фаза происходит в период с... по ... сутки, осуществляется путём....

.....

Задание № 2. Заполните таблицу.

Гистогенез и органогенез

Зародышевые листки	Эмбриональные зачатки	Ткани органов

Задание 3. Составьте 2-3 тестовых задания по образцу.

1. Где должен находиться зародыш человека на 5-6-й день развития?
 - а. в яйцеводе
 - б. в полости матки.
 - в. во влагалище.

IV. Вопросы для самоконтроля:

1. Гастрюляция. Биологическая сущность и морфология процесса гастрюляции.
2. Виды гастрюляции. Характеристика 1-ой и 2-ой фазы гастрюляции.
3. Зародышевые листки и их дифференцировка.
4. Гистогенез и органогенез.

ПРОВЕРЬ СЕБЯ:

ВЫБЕРИТЕ ОДИН ПРАВИЛЬНЫЙ ОТВЕТ

1. Назовите начальную стадию эмбриогенеза:

- а. Дробление.
- б. Гастрюляция.
- в. Оплодотворение.
- г. Органогенез.

2. Назовите период перехода от одноклеточной стадии развития к многоклеточной:

- а. Оплодотворение.
- б. Гастрюляция.
- в. Гистогенез.
- г. Дробление.

3. Какой тип дробления характерен для зиготы человека?

- а. Полное равномерное.
- б. Полное неравномерное (асинхронное).
- в. Частичное.

4. Каковы обычные сроки имплантации у человека после оплодотворения?

- а. 1-3 сутки
- б. 3-5 сутки
- в. 5-6 сутки
- г. 7-8 сутки
- д. 10-12 сутки

5. Когда заканчивается зародышевый и начинается плодный период внутриутробного развития человека?

- а. В конце первого месяца.
- б. В начале третьего месяца.

- в. В конце третьего месяца.
- г. В начале четвертого месяца.

ВЫБЕРИТЕ, ПРИ КАКОМ УСЛОВИИ ВЕРНО ДАННОЕ УТВЕРЖДЕНИЕ

6. Назовите основные свойства зрелых половых клеток:

- а. Дифференцированные.
- б. Диплоидные.
- в. Гаплоидные.
- г. Недифференцированные.
- д. Не способны к делению.

7. Указать, что образуется при дифференцировке зародышевой мезодермы?

- а. Сомиты.
- б. Эпителий желудочно-кишечного тракта.
- в. Спланхнотом.
- г. Нефрогонатом.
- д. Нервная ткань

8. Указать производные зародышевой энтодермы?

- а. Эпителий желточного мешка.
- б. Эпителий желудка.
- в. Эпителий кишечника.
- г. Железы желудочно-кишечного тракта.
- д. Эпителий аллантаоиса.
- е. Выделительная система.

9. Дайте название процессу, при помощи которого зародыш устанавливает связь с телом матери.

- а. Гастрюляция.
- б. Имплантация.
- в. Гистогенез.
- г. Оплодотворение.
- д. Плацентация.

10. Яйцеклетка человека.

- а. Телолецитальная.
- б. Вторично олиголецитальная.
- в. Изолецитальная.
- г. Окружена блестящей оболочкой.
- д. Окружена фолликулярными клетками.

Ответы:

1. в	2. г	3. б	4. г	5. б
6. а,в,д	7. а,в,г	8. б,в,г	9. б,д	10. б,в,г,д

ТЕМА: ЭМБРИОЛОГИЯ. ВНЕЗАРОДЫШЕВЫЕ ОРГАНЫ.

I. Мотивационная характеристика темы.

Знание эмбриологии нужны будущему врачу для профилактики аномалий и пороков развития плода. А также для предупреждения неблагоприятных воздействий факторов среды и быта на течение беременности.

II. Целевые задачи.

1. Изучить внезародышевые органы человека.
2. Иметь четкое представление о структурных компонентах гематоплацентарного барьера.

III. Необходимый исходный уровень знаний.

а) из предшествующих тем

1. Этапы эмбрионального развития млекопитающих и человека
2. Последовательность и морфологические особенности развития внезародышевых органов у млекопитающих и человека

б) из материала текущей темы

1. Источники формирования плаценты у человека
2. Роль плаценты в развитии зародыша

3. Сущность процессов дифференцировки в период гисто- и органогенеза.

IV. Информационная часть.

К внезародышевым (провизорным) органам относятся: желточный мешок, амнион, аллантоис, хорион, плацента. Провизорные органы развиваются в процессе эмбриогенеза вне тела зародыша и выполняют многообразные функции, обеспечивающие рост и развитие зародыша. Для зародыша человека характерно сильное развитие амниона, хориона и слабое развитие желточного мешка и аллантоиса.

Развитие внезародышевых структур начинается с образования трофобласта, амниотического пузырька и желточного пузырька. Вслед за этим из зародышевого щитка выселяются отростчатые клетки, рыхло заполняющие полость зародышевого пузыря, направляющиеся к трофобласту – внезародышевая мезодерма. Последняя, разрастаясь, окружает амниотический и желточный пузырьки, превращая их соответственно в амнион и желточный мешок. Внезародышевая мезодерма, расположенная под трофобластом, вместе с ним образует хорион. От стенок желточного и амниотического пузырьков по направлению к трофобласту возникает тяж клеток внезародышевой мезодермы – амниотическая ножка. Это мезенхима будущего аллантоиса, по которой позднее будут вращать сосуды зародыша к хориону.

На 15 сутки развития из стенки кишечной трубки образуется непарный вырост, направляющийся в амниотическую ножку – аллантоис. Он не достигает хориона, но создает мост, по которому растут кровеносные сосуды от тела зародыша. Последние, проникнув в хорион, попадают в каждую из его ворсинок. С этого момента ворсинки хориона называются вторичными. Образование сосудистой связи ускоряет процессы развития и роста зародыша.

Плацента полностью формируется к концу 3 месяца внутриутробного развития, выполняя трофическую, дыхательную, выделительную, барьерную, защитную, эндокринную функции. В плаценте различают **плодную (зародышевую) и материнскую (маточную) части**.

Плодная часть представлена ветвящейся хориальной пластинкой, состоящей из соединительной ткани, покрытой цито- и синцитиотрофобластом. От хориальной пластинки отходят ветвящиеся ворсины, окруженные лакунами с кровью. Структурно-функциональной единицей сформированной плаценты является кателедон, образованный стволовой ворсиной и её вторичными и третичными ворсинками.

Материнская часть плаценты представлена базальной пластинкой и соединительнотканными септами, отделяющими кателедоны друг от друга, а также лакунами, заполненными материнской кровью. В базальном слое эндометрия - рыхлой соединительной ткани, содержатся децидуальные клетки, богатые гликогеном.

Кровь матери и плода циркулирует по самостоятельным сосудистым системам и не смешивается между собой. **Гемохориальный барьер**, разделяющий оба кровотока, состоит из эндотелия сосудов плода, окружающей сосуда соединительной ткани, эпителия хориальных ворсин.

У млекопитающих различают **4 типа плаценты**: эпителиохориальный, синдесмохориальный, эндотелиохориальный, гемохориальный. У человека гемохориальная, дискоидальная плацента.

V. Объекты изучения.

а) микропрепараты

1. Плодная часть плаценты (окраска гематоксилин - эозин)
2. Материнская часть плаценты (окраска гематоксилин - эозин)

VI. Учебные задания.

1. На микропрепарате «Плодная часть плаценты» найти и зарисовать амниотическую оболочку (1), хориальную пластинку (2) - рыхлую соединительную ткань, богатую кровеносными сосудами (3). От хориальной пластинки вглубь плаценты отходят ворсинки хориона (4), погруженные в лакуны с кровью (5). Основу ворсинок составляет эмбриональная соединительная ткань (6), в которой имеется сеть кровеносных сосудов (3). Поверхность ворсинок покрыта слоем хориального симпласта (7), под которым в формирующейся плаценте сохраняется еще один слой - цитотрофобласт (8), в зрелой плаценте уже не обнаруживающийся.

2. На микропрепарате «Материнская часть плаценты» найти и зарисовать базальную пластинку (1), с которой плацента обычно отслаивается от стенки матки. Материнская часть представлена соединительной тканью (2), в которой хорошо определяются децидуальные клетки (3). От базальной пластинки в толщу плаценты вдаются выступы, образующие неполные перегородки, разделяющие плаценту на лакуны (4).

3. Обозначьте рисунки.

VII. Контрольные вопросы.

1. Внезародышевые органы человека, время возникновения, продолжительность функционирования, роль.
2. Типы плацент у млекопитающих.
3. Строение и функции плаценты человека.
4. Морфо-функциональная характеристика плацентарного барьера.
5. Понятие о критических периодах. Критические периоды в развитии зародыша человека.

VIII. Учебные задачи.

1. Инъекция мочи беременной женщины неполовозрелым мышам вызывает у последних бурное созревание фолликулов яичника (ранний клинический тест на выявление беременности). Какое вещество, содержащееся в моче, определяет данный гонадотропный эффект и где оно синтезируется?
2. Ребенок первых месяцев жизни обладает толерантностью к ряду инфекционных болезней. Чем определяется иммунитет новорожденного?
3. Плацентарный барьер не является совершенно непроницаемым и потому не всегда предотвращает проникновение веществ и факторов из крови матери к плоду. Какой вред может причинить развивающемуся плоду, особенно в первой половине беременности, курение, употребление спиртных напитков или прием некоторых медикаментов без врачебного контроля? Каков возможный механизм воздействия этих факторов?
4. В зародыше человека регистрируется процесс обособления его от провизорных органов. Образование какой структуры приводит к этому и каков возраст зародыша?
5. При развитии человека образуется желточный мешок, который не содержит желтка. Какую функцию выполняет этот орган?

САМОСТОЯТЕЛЬНАЯ РАБОТА

I. СТУДЕНТ ДОЛЖЕН ЗНАТЬ:

1. Внезародышевые органы, их роль. Источники формирования плаценты у человека 2. Роль плаценты в развитии зародыша	1. Гистология: учебник / Под ред. Ю.И.Афанасьева, Н.А.Юриной. – 5-е изд., перераб. и доп. – М.: Медицина, 2006. 2. Гистология: учебник / Под ред. Э.Г.Улумбекова, Ю.А.Чельшева. – 2-е изд., перераб. и доп. – М.: ГЭОТАР-МЕД, 2009. 3. Эмбриология. Учебно-методическое пособие. Л.А.Акоева., Л.,А. Гиреева, Л.С. Таболова и др. Владикавказ, 2008.
--	---

II. СТУДЕНТ ДОЛЖЕН УМЕТЬ:

1. Определять провизорные органы и их структурные компоненты на микропрепаратах и таблицах.

III. Задания для подготовки к занятию:

Задание № 1. Заполните таблицу «Провизорные органы».

Провизорные органы	Компоненты провизорных органов	Сроки функционирования	Функции

Задание № 2. Заполните таблицу «Строение плаценты»

Составные части	На основе чего формируются	Составные компоненты

Задание 3. Составьте 2-3 тестовых задания по образцу.

1. Назовите, какие структуры входят в состав плодной части плаценты:

а. сосуды плода.

- б. хориальная пластинка.
- в. ворсинки хориона.
- г. амниотическая оболочка, приросшая к хориону.
- д. эндометрий.

IV. Вопросы для самоконтроля:

1. Что такое критический период эмбриогенеза? Какие критические периоды Вам известны и в какие стадии эмбриогенеза они происходят?
2. Какие факторы нарушают нормальный эмбриогенез?
3. Что формирует амниотический пузырек и желточный мешок? Какую роль играют эти образования в развитии эмбриона?
4. Как дифференцируется мезодерма? Сколько пар сомитов образуется?
5. Чем представлена плодная часть плаценты?
6. Какова роль гемохориального барьера? Чем он образован?
7. Какой тип плаценты у человека? Чем он отличается от других типов?
8. Когда начинается процесс образования плаценты? Когда завершается образование плаценты? Какие функции выполняет плацента?
9. Что означает: «человек родился в рубашке?» Какова роль этого образования?
10. Какие внезародышевые органы хорошо развиты у человека в ранние периоды эмбриогенеза и какую роль они играют?
11. Почему между матерью и плодом не происходит иммунного конфликта?

ПРОВЕРЬ СЕБЯ:

ВЫБЕРИТЕ ОДИН ПРАВИЛЬНЫЙ ОТВЕТ

1. К какому типу относится плацента человека?

- а. множественная десмохориальная плацента.
- б. диффузная эпителиохориальная плацента.
- в. дискоидальная гемохориальная плацента.
- г. поясковая эндотелиохориальная плацента.

2. Какие функции выполняет амниотическая оболочка у млекопитающих?

- а. трофическую.
- б. дыхательную.
- в. выделительную.
- г. кроветворную.
- д. создание водной среды для зародыша.

3. Какие функции выполняет аллантоис у млекопитающих?

- а. проведение кровеносных сосудов от тела плода к плаценте.
- б. газообмен.
- в. выделительную.
- г. кроветворную.
- д. создание водной среды для зародыша.

4. К критическим периодам развития человека не могут быть отнесены:

- а. гаметогенез
- б. оплодотворение
- в. дробление
- г. имплантация
- д. закладка осевых зачатков органов

5. Какой тип питания плода при развитии ворсинчатого хориона у человека?

- а. гематотрофный.
- б. гистиотрофный.
- в. эпителиотрофный.

ВЫБЕРИТЕ, ПРИ КАКОМ УСЛОВИИ ВЕРНО ДАННОЕ УТВЕРЖДЕНИЕ

6. Указать функции плаценты человека:

- а. трофическая.
- б. экскреторная.
- в. эндокринная.
- г. защитная.

д. обеспечивает связь плода с организмом матери.

е. выработка околоплодных вод.

7. Укажите, какие структуры (ткани) входят в состав плацентарного (гематохориального) барьера:

а. гемохориальное пространство.

б. хориальный (трофобластический) эпителий.

в. соединительная ткань ворсинки.

г. базальная мембрана.

д. эндотелий капилляров ворсинки.

8. Назовите, какие структуры входят в состав плодной части плаценты:

а. сосуды плода.

б. хориальная пластинка.

в. ворсинки хориона.

г. амниотическая оболочка, приросшая к хориону.

д. эндометрий.

9. Укажите структуры, входящие в пупочный канатик?

а. внезародышевый амниотический эпителий.

б. слизистая соединительная ткань.

в. пупочные артерии.

г. пупочная вена.

д. ретикулярная ткань.

10. Укажите структуры, входящие в состав вторичных ворсинок хориона?

а. цитотрофобласт.

б. плазмодиотрофобласт.

в. внезародышевая соединительная ткань.

г. ретикулярная ткань.

д. кровеносные сосуды.

Ответы:

1. в	2. д	3. а	4. в	5. а
6. а,б,в,г,д	7. б,в,г,д	8. а,в	9. а,б,в,г	10. а,б,в,д

ТЕМА: ЭМБРИОЛОГИЯ. ЭМБРИОНАЛЬНОЕ КРОВЕТВОРЕНИЕ.

I. Научно-методическое обоснование темы.

Кровь представляет собой одну из важнейших систем жизнеобеспечения организма, обладающую рядом особенностей. Высокая митотическая активность гемопоэтической ткани обуславливает ее высокую чувствительность к действию повреждающих факторов, а генетическая детерминированность размножения, дифференцировки, структуры и обмена веществ кровяных клеток, создают предпосылки как для геномных нарушений, так и для изменений генетической регуляции.

II. Целевые задачи.

Студент должен знать:

1. Унитарную теорию кроветворения. Иметь представление об унитарной теории кроветворения и стволовой клетке крови.
2. Особенности постэмбрионального кроветворения.

Студент должен уметь:

Определять в препаратах на и электроннограммах форменные элементы крови.

III. Необходимый исходный уровень знаний.

а) из предшествующих тем

Этапы эмбрионального развития млекопитающих и человека

б) из материала текущей темы

1. Источники формирования клеток крови
2. Сущность процессов дифференцировки клеток крови на разных этапах их образования.

IV. Содержание обучения.

Пользуясь раздаточным материалом определять форменные элементы на разных стадиях развития.

IV. Информационная часть.

Гемопозз подразделяется на два периода:

- эмбриональный;
- постэмбриональный.

Эмбриональный период гемопоза приводит к образованию крови как ткани и потому представляет собой *гистогенез крови*. Постэмбриональный гемопозз представляет собой процесс *физиологической регенерации* крови как ткани.

Эмбриональный период гемопоза осуществляется поэтапно, сменяя разные органы кроветворения. В соответствии с этим ***эмбриональный гемопозз подразделяется на три этапа:***

- желточный;
- гепато-тимусо-лиенальный;
- медулло-тимусо-лимфоидный.

Желточный этап осуществляется в мезенхиме желточного мешка, начиная со 2-3-ей недели эмбриогенеза, с 4-ой недели он снижается и к концу 3-го месяца полностью прекращается. Процесс кроветворения на этом этапе осуществляется следующим образом, вначале в мезенхиме желточного мешка, в результате пролиферации мезенхимальных клеток, образуются "кровяные островки", представляющие собой очаговые скопления отростчатых мезенхимальных клеток. Затем происходит дифференцировка этих клеток ***в двух направлениях (дивергентная дифференцировка):***

- периферические клетки островка уплощаются, соединяются между собой и образуют эндотелиальную выстилку кровеносного сосуда;
- центральные клетки округляются и превращаются в стволовые клетки.

Из этих клеток в сосудах, то есть интраваскулярно, начинается процесс образования первичных эритроцитов (эритробластов, мегалобластов). Однако часть стволовых клеток оказывается вне сосудов (экстраваскулярно) и из них начинают развиваться зернистые лейкоциты, которые затем мигрируют в сосуды.

Наиболее важными моментами желточного этапа являются:

- образование стволовых клеток крови;
- образование первичных кровеносных сосудов.

Несколько позже (на 3-ей неделе) начинают формироваться сосуды в мезенхиме тела зародыша, однако они являются пустыми щелевидными образованиями. Довольно скоро сосуды желточного мешка соединяются с сосудами тела зародыша, по этим сосудам стволовые клетки мигрируют в тело зародыша и заселяют закладки будущих кроветворных органов (в первую очередь печень), в которых затем и осуществляется кроветворение.

Гепато-тимусо-лиенальный этап гемопоза осуществляется в начале в печени, несколько позже в тимусе (вилочковой железе), а затем и в селезенке. В печени происходит (только экстраваскулярно) в основном миелоидное кроветворение, начиная с 5-ой недели и до конца 5-го месяца, а затем постепенно снижается и к концу эмбриогенеза полностью прекращается. Тимус закладывается на 7-8-й неделе, а несколько позже в нем начинается Т-лимфоцитопозз, который продолжается до конца эмбриогенеза, а затем в постнатальном периоде до его инволюции (в 25-30 лет). Процесс образования Т-лимфоцитов в этот момент носит название *антиген независимая дифференцировка*. Селезенка закладывается на 4-й неделе, с 7-8 недели она заселяется стволовыми клетками и в ней начинается универсальное кроветворение, то есть и миелолимфопозз. Особенно активно кроветворение в селезенке протекает с 5-го по 7-ой месяцы внутриутробного развития плода, а затем миелоидное кроветворение постепенно угнетается и к концу эмбриогенеза (у человека) оно полностью прекращается. Лимфоидное же кроветворение сохраняется в селезенке до конца эмбриогенеза, а затем и в постэмбриональном периоде.

Следовательно, кроветворение на втором этапе в названных органах осуществляется почти одновременно, только экстраваскулярно, но его интенсивность и качественный состав в разных органах различны.

Медулло-тимусо-лимфоидный этап кроветворения. Закладка красного костного мозга начинается со 2-го месяца, кроветворение в нем начинается с 4-го месяца, а с 6-го месяца он является основным органом миелоидного и частично лимфоидного кроветворения, то есть является универсальным кроветворным органом. В то же время в тимусе, в селезенке и в лимфатических узлах осуществляется лимфоидное кроветворение. Если красный костный мозг не в состоянии удовлетворить возросшую потребность в форменных элементах крови (при

кровотечении), то гемопоэтическая активность печени, селезенки может активизироваться - *экстрамедуллярное кроветворение*.

VI. Учебные задания.

1. Пользуясь аудиторными таблицами научиться определять островки гемопоэтических клеток, уметь отличать их, знать особенности дифференцировки клеток в каждом гемопоэтическом ряду.

2. Зарисовать таблицу кроветворение

VIII. Контрольные вопросы:

1. Кроветворение. Периоды, локализация.
2. Виды эмбрионального кроветворения. Сроки протекания.
3. Особенности мезобластического (желточного периода). Характеристика клеточных элементов.
4. Гепато-лиенальный период, особенности, сроки функционирования.
5. Медуллярный период, характеристика, локализация, сроки возникновения и продолжительность.

IX. Учебные задачи.

1. При развитии человека образуется желточный мешок, который не содержит желтка. Какую функцию выполняет этот орган?

МОДУЛЬ ПОЭМБРИОЛОГИИ

Целевые задачи.

1. Показать знания теоретического материала по изученным темам.
2. Уметь в микропрепаратах определять и дифференцировать гистологические структуры тканей.
3. Решать ситуационные задачи.
4. Показать знания в определении электроннограмм

Контрольные вопросы:

1. Характеристика половых клеток. Их значение в процессе развития.
2. Сравнительная характеристика.
3. Овогенез. Сперматогенез. Сравнительная характеристика.
4. Характеристика половых клеток. Типы яйцеклеток.
5. Основные этапы эмбриогенеза.
6. Морфология и биологическая сущность процесса оплодотворения. Понятие о каптации, акросомальной реакции.
7. Дробление, виды дробления. Общая характеристика эмбриобласта и трофобласта.
8. Характеристика процесса имплантации зародыша.
9. Гастрюляция. Биологическая сущность и морфология процесса гастрюляции.
10. Виды гастрюляции. Характеристика 1-ой и 2 -ой фазы гастрюляции.
11. Зародышевые листки и их дифференцировка.
12. Гистогенез и органогенез.
13. Развитие скелета и мышц.
14. Развитие кожи.
15. Развитие пищеварительной системы.

16. Развитие органов выделительной системы. Первичная почка.
17. Внезародышевые органы человека, время возникновения, продолжительность функционирования, роль.
18. Типы плацент у млекопитающих.
19. Строение и функции плаценты человека.
20. Морфо - функциональная характеристика плацентарного барьера.
21. Понятие о критических периодах. Критические периоды в развитии зародыша человека.
22. Кроветворение. Периоды, локализация.
23. Виды эмбрионального кроветворения. Сроки протекания.
24. Особенности мезобластического (желточного периода). Характеристика клеточных элементов.
25. Гепато-лиенальный период, особенности, сроки функционирования.
26. Медуллярный период, характеристика, локализация, сроки возникновения и продолжительность.

Контрольные микропрепараты:

1. Яйцеклетка млекопитающего (окраска гематоксилин-эозин)
2. Сперматозоиды человека (окраска гематоксилин-эозин)
3. Плодная часть плаценты (окраска гематоксилин - эозин)
4. Материнская часть плаценты (окраска гематоксилин - эозин)

Тестовые задания