

Федеральное Государственное бюджетное образовательное учреждение  
высшего образования  
«Северо – Осетинская Государственная Медицинская Академия»  
Министерства здравоохранения Российской Федерации

## Кафедра хирургических болезней № 2

**Калицова М.В ., Тотиков В.З., Мильдзихов Г.У.**

# **ЗАБОЛЕВАНИЯ ПИЩЕВОДА**

Учебное пособие для студентов 4 курса  
педиатрического факультета по факультетской хирургии, урологии

Владикавказ

2020 г.

УДК- 617-55  
У-96

Заболевания пищевода: учебное пособие - Северо – Осетинская Государственная Медицинская Академия.- Владикавказ, 2020 - 33 с.

Данное учебное пособие посвящено грыжам живота. Авторами представлены современные данные по этиологии, патогенезу, клинике, диагностике, предоперационной и интраоперационной тактике ведения и лечения пациентов с грыжами живота. Отражены представления о спорных и нерешенных вопросах, касающихся современного состояния данной проблемы.

Учебное пособие разработано в соответствии с требованиями ФГОС ВО, предназначено для студентов старших курсов медицинских ВУЗов и факультетов, обучающихся для специальности **31.05.02 Педиатрия (специалитет)**.

**УДК-  
617-55  
У-96**

**Р е ц е н з е н т ы:**

Хестанов А.К. – доктор медицинских наук, профессор кафедры хирургических болезней № 3 ФГБОУ ВО СОГМА Минздрава России

Беслекоев У.С. – доцент, кандидат медицинских наук, заведующий кафедрой общей хирургии ФГБОУ ВО СОГМА Минздрава России

*Утверждено и рекомендовано к печати Центральным координационным учебно-методическим советом ФГБОУ ВО СОГМА Минздрава России (протокол № 6 от 6 июля 2020 г)*

© Северо – Осетинская Государственная Медицинская Академия, 2020

© КалицоваМ.В., Тотиков В.З, Мильдзихов Г.У., 2020

**СОДЕРЖАНИЕ**

I. ЗНАЧЕНИЕ ИЗУЧЕНИЯ ТЕМЫ.....	4
--------------------------------	---

II. АНАТОМИЯ, ФИЗИОЛОГИЯ ПИЩЕВОДА.....	5
III. ОБЩАЯ СИМПТОМАТИКА БОЛЕЗНЕЙ ПИЩЕВОДА....	7
IV. МЕТОДЫ ИССЛЕДОВАНИЯ.....	9
V. ДИВЕРТИКУЛЫ ПИЩЕВОДА.....	10
1. Глоточно – пищеводные дивертикулы.....	11
2. Бифуркация.....	14
3. Эпифренальные дивертикулы.....	15
4. Кардиоспазм.....	17
ТЕСТОВЫЕ ЗАДАНИЯ .....	26
СИТУАЦИОННЫЕ ЗАДАЧИ.....	29
ЭТАЛОНЫ ОТВЕТОВ НА ТЕСТОВЫЕ ЗАДАНИЯ.....	31
ЭТАЛОНЫ ОТВЕТОВ НА СИТУАЦИОННЫЕ ЗАДАЧИ.....	31
РЕКОМЕНДУЕМАЯ ЛИТЕРАТУРА.....	33

## **I. ЗНАЧЕНИЕ ИЗУЧЕНИЯ ТЕМЫ**

Несмотря на быстрое развитие клинической гастроэнтерологии за последние десятилетия, он мало коснулся клинической эзофагологии. Многие вопросы физиологии и патологии, морфологии и функции, диагностики, профилактики и лечения болезней пищевода недостаточно известны широкому кругу врачей. При углублённом анализе болезней пищевода и кардии у 30000 больных, в течение 20 лет в институте гастроэнтерологии г. Вильнюса,

выявлены функциональные и органические поражения пищевода у 1200 (4%) больных. Настораживает рост онкологических процессов в пищеводе. Только в Москве за 4 года диагностировано 2650 больных раком пищевода. Согласно большому материалу В.Х. Василенко и соавт., рак составляет 25-30 % всех заболеваний пищевода, и 33% случаев рака пищеварительного тракта. В целом по стране рак пищевода занимает по частоте 7 место среди всех злокачественных заболеваний. Патология пищевода, вызывающая синдром дисфагии, включает в себя целый ряд заболеваний: кардиоспазм, рубцовые стенозы пищевода, новообразования, флебэктозированные вены пищевода, грыжи пищеводного отверстия, дивертикулёз, полипоз, инородные тела, травмы пищевода и т.д. Несвоевременная диагностика и лечение приводят к тяжёлым общим и местным осложнениям, несущим угрозу жизни больному.

### ***Цель занятия.***

На основе знаний о механизмах и патофизиологических процессах, которые происходят у больных с заболеваниями пищевода, а также этиологии, клиники и принципах лечения научиться ставить и обосновывать полный клинический диагноз и определять хирургическую тактику лечения.

Для этого надо:

#### **1) Знать:**

- ◆ Анатомию средостения и грудной клетки;
- ◆ Патофизиологию пищевода;
- ◆ Причины и патогенез развития заболеваний пищевода;
- ◆ Основные клинико-рентгенологические и эндоскопические особенности заболеваний пищевода с синдромом дисфагии;
- ◆ Методы исследований при заболеваниях пищевода;
- ◆ Методы консервативного и хирургического лечения болезней пищевода.

#### **2) Уметь:**

- ◆ Провести клиническое обследование больного с патологией пищевода;
  - ◆ Провести дифференциальную диагностику наиболее часто встречающихся заболеваний пищевода:
    - а. Кардиоспазм.
    - б. Рак пищевода.
    - в. Доброкачественные новообразования.
    - г. Дивертикулёз.
    - д. Инородные тела пищевода.
    - е. Грыжи пищеводного отверстия пищевода.
    - ж. Лимфогранулематоз. Медиастинальная форма.
    - з. Опухоли и кисты средостения.
    - и. Язвенный эзофагит.
  - ◆ Читать результаты лабораторных и инструментальных методов диагностики у больных с заболеваниями пищевода;
  - ◆ Поставить и обосновать полный клинический диагноз и определить хирургическую тактику лечения.
- #### **3) Иметь представление:**
- ◆ О ходе и этапах операции у больных с патологией пищевода;
  - ◆ О реабилитации пациентов в условиях поликлиники

## II. АНАТОМИЯ ПИЩЕВОДА

Длина пищевода зависит от возраста, положения головы, длины туловища и пола, колеблясь у женщин в пределах 23-24 см, а у мужчин в пределах 25-30 см. Топографическое расположение отдельных сегментов зависит от фаз дыхания, наклонов головы и изгибов туловища. Начало пищевода в норме, у 2-летнего ребенка расположено на уровне С4, к 12 годам - С5, у взрослого - С6, а у стариков - С7. Нижняя его граница находится на уровне Th10-11. Кардия проецируется на переднюю поверхность грудной клетки на уровне 7 левого ребра. Толщина стенки пищевода равна в среднем 3-4 мм.

Различают 4 отдела пищевода - шейный, грудной, диафрагмальный и брюшной.

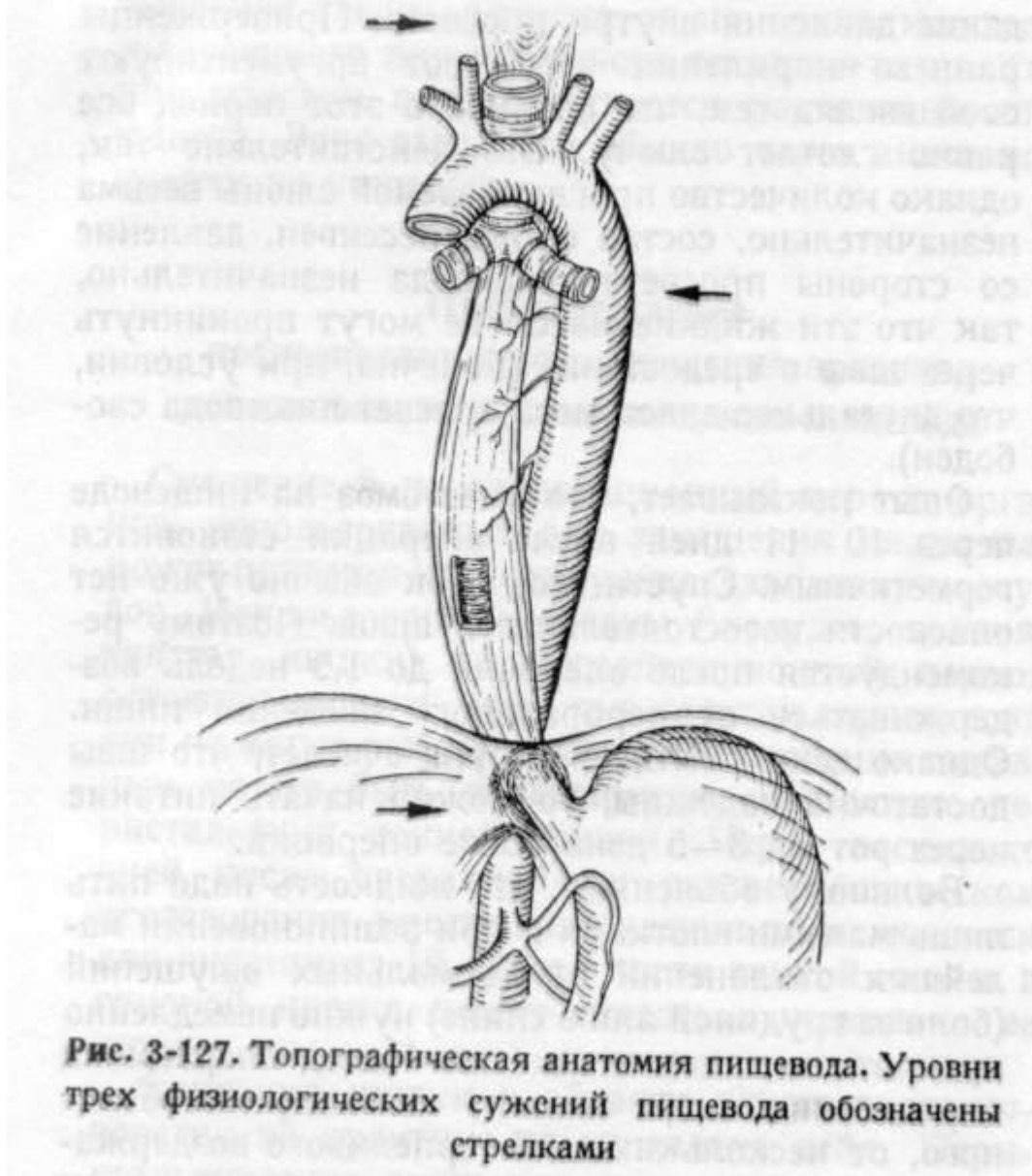
Шейный отдел начинается на уровне С6 и заканчивается на уровне Th2. Этот довольно короткий отдел пищевода (5-6 см) полностью покрыт слоем рыхлой соединительной ткани, переходящей в клетчатку верхнего средостения, что делает его довольно подвижным и податливым при глотании. В этом отделе застревают 2/3-3/4 инородных тел. Передней поверхностью этот отдел пищевода прилежит к трахее и левой доле щитовидной железы, задней - к позвоночному столбу.

Грудной отдел пищевода начинается у верхней границы заднего средостения Th2 и заканчивается у входа в пищеводное отверстие диафрагмы на уровне Th9-10. Этот самый длинный отдел пищевода (16-18 см) тесно прилежит к медиастинальной плевре.

Диафрагмальный отдел пищевода, самый короткий (1,5-2,5 см), расположен на уровне пищеводного отверстия диафрагмы, в норме Th 9-10.

Поддиафрагмальный, или брюшной, отдел пищевода, называемый в литературе преддверием кардии, имеет в среднем длину 3-4 см.

В настоящее время признают существование 4 физиологических сужений пищевода (уменьшение диаметра более чем на 1/3). В местах сужений чаще задерживаются инородные тела, возникают травмы, эзофагиты, рубцы и новообразования. Первое сужение образовано у входа в пищевод глоточно-пищеводным сфинктером на уровне С6. Второе сужение, аортальное, менее заметно, его происхождение объясняют давлением дуги аорты на пищевод на уровне Th 3. На уровне Th находится третье сужение, обусловленное сдавлением в стенку пищевода левого главного бронха. Четвертое сужение пищевода вызвано сдавлением пищевода ножками диафрагмы на уровне Th 10 (рис.1).



### **Физиология.**

Выделяют три последовательные фазы глотания. Первая фаза заключается в проталкивании жидкой или пережеванной твердой пищи изо рта в глотку. Доказано, что как только произвольно проглоченный комок пищи минует основание языка и небные дужки, глотание становится неуправляемым и наступает вторая чисто рефлекторная фаза глотания. При этом мощное сокращение мышц глотки при закрытых голосовых связках и открытом устье пищевода создает “впрыскивающий эффект глотки”, заканчивающийся проталкиванием пищи в полость пищевода. Центр рефлекса глотания лежит в продолговатом мозге и мосту мозга. При поражениях этих участков мозга нарушение второй, рефлекторной, фазы глотания проявляется регургитацией пищи в полости носа, рта и ее аспирацией. Третья фаза заключается в прохождении пищи по пищеводу через кардию в желудок. Функционирование пищевода регулируется центральной, вегетативной нервной системой, а также и эндокринной системой пищеварительного тракта. Этим обеспечивается нормальный акт глотания, координация деятельности сфинктеров и мышечных слоев пищевода, создающих пропульсивную перистальтику.

### **III. Общая симптоматика болезней пищевода.**

Наиболее специфичны для патологии пищевода дисфагия, боль, изжога, срыгивания, рвота, руминация, отрыжка, икота, неприятный вкус во рту или запах изо рта, кровотечение, слюнотечение и др.

Дисфагия - расстройства любой фазы акта глотания. Дисфагия пищевода - это расстройство третьей фазы глотания. Экстрапищеводная дисфагия - это нарушение акта глотания за счет внепищеводных причин. Следует различать - верхнюю, среднюю и нижнюю. Верхнюю дисфагию вызывают заболевания щитовидной железы, лимфатических узлов, мышц, позвоночника и других органов, а также многочисленные центральные и периферические нарушения нервной регуляции функций рта, глотки и устья пищевода. Мышечная дискоординация, парез или паралич одной или нескольких мышц, участвующих в акте глотания, приводят к его расстройству. Глотание нарушается при гипофункции слюнных желез, передозировке атропина и его производных. Такую нередко болезненную дисфагию называют сухой. После отмены атропина дисфагия и боли быстро исчезают. Иногда дисфагия наблюдается у истеричных людей, она называется псевдодисфагией и обусловленная спазмом циркулярных мышц глотки или устья пищевода. Верхняя дисфагия чаще становится вторичным проявлением основной болезни и наблюдается в практике невропатологов, отоларингологов, психиатров, онкологов. Средняя экстраэзофагеальная дисфагия обычно бывает косвенным симптомом патологии органов заднего средостения (сосуды, нервы, лимфатические узлы, сердце, плевра, соединительная ткань и др.). Расширение камер сердца, аорты, подключичной артерии, опухоли и кисты перикарда, средостения, злокачественные опухоли и метастазы. Нижнюю экстраэзофагеальную дисфагию опухоли и кисты диафрагмы, грыжи диафрагмы, гепатомегалия, спленомегалия и другие заболевания.

Аналогично деление внутрипищеводной дисфагии. К высокой интраэзофагеальной дисфагии приводят спазмы устья пищевода, пограничные дивертикулы Ценкера, инородные тела, острые и хронические воспаления слизистой оболочки рта, глотки и гортани. Средняя интраэзофагеальная дисфагия может быть вызвана как функциональными нервно-мышечными расстройствами, так и органическими поражениями (эзофагиты, язвы, стриктуры, опухоли, дивертикулы и др.). Дисфагия после приема любой пищи более характерна для эзофагита, после жидкой - для функциональной патологии, после твердой - для органического сужения просвета опухолью, стриктурой. "Низкая" дисфагия часто отражает халазию и ахалазию, грыжи пищеводного отверстия диафрагмы, рефлюкс-эзофагиты, язвы, стриктуры, опухоли, эпифренальные дивертикулы.

Парадоксальная дисфагия, при которой твердая пища проходит лучше жидкой, а большие куски пищи лучше малых, описывается в литературе как симптом Лихтенштерна.

2. Боль - частое проявление как функциональных расстройств, так и органических поражений пищевода и кардии. Болезненные ощущения обычно локализуются на уровне очага поражения - как правило, за грудиной, изредка с

локализацией в шею, челюсть, плечо, спину, эпигастральную область. Функциональные расстройства (спазмы) сопровождаются болями во время еды или в стрессовых ситуациях. Принципиально важно исключить в таких случаях стенокардию или инфаркт миокарда. Дисфагия и боли при дисфункции не связаны с физическими нагрузками, ЭКГ нормальная, прием нитроглицерина не помогает. Грыжи пищеводного отверстия диафрагмы или крупные эпифренальные дивертикулы при заполнении пищей приводят к послеобеденным болям. Рефлюкс-эзофагиты и эзофагиты сопровождаются болями после приема кислой или острой пищи, после отрыжки съеденной пищей, в положении лежа. При ахалазии боли могут возникать то натощак по утрам, то ночью в виде длительных болевых кризов или сочетаться с дисфагией. Декомпенсированные стадии ахалазии ослабляют болевой синдром до полного его исчезновения (важное отличие от рака). Боли при раке пищевода могут возникать во время или сразу после еды, локализуясь выше опухоли (престеночный эзофагит и спазмы) или быть постоянными, локализуясь ниже опухоли (периезофагит и медиастинит, сдавление блуждающего нерва). Прорастание опухоли в клетчатку средостения обуславливает иррадиацию боли в межлопаточную область, а прорастание в нервные стволы сопровождается межреберной невралгией. Постоянная боль по ходу пищевода иногда объясняется не опухолью самого органа, а метастазами в позвоночник и говорит о запущенности патологического процесса.

3. Изжога - чувство жжения за грудиной у мечевидного отростка. Изжога бывает натощак или после сытной еды, большого количества сладостей, пряностей или острых блюд. Нередко она появляется в горизонтальном положении, при физической работе в согнутом состоянии, в период беременности. Наиболее частый механизм изжоги - это заброс кислого желудочного содержимого в пищевод и в большинстве случаев она служит признаком рефлюкс-эзофагита, халазии, склеродермии, грыж пищеводного отверстия диафрагмы.
4. Отрыжка и срыгивание - произвольные резкие выбрасывания в рот из полости пищевода или желудка воздуха или смеси воздуха с желудочным содержимым. Отрыжка малым количеством пищи является регургитацией, а отрыжка большим количеством пищи, внезапное извержение полным ртом без предшествующей тошноты - характерная пищеводная рвота. Данным проявлениям присущ общий механизм (слабость кардиального сфинктера), отсутствие патологических ощущений в животе и участия мышц брюшного пресса.
5. Запах изо рта (какосмия) - неприятный, дурной запах изо рта может быть признаком не только опухоли, но и эзофагита, пептической язвы и стриктуры, грыжи, дивертикулита, ахалазии. Существует следующая органолептическая шкала силы запаха в баллах: 0 - запах отсутствует, 1 - едва ощутим, 2 - отчетливо ощутим, 3 - умеренный запах, 4 - сильный запах, 5- невыносимый. Таким образом, объективная какосмия соответствует 4- 5 баллам. Она является важным симптомом органического поражения пищевода и кардии.



6. Руминация - редкий вид срыгивания пищи у человека и частый у млекопитающих. Он заключается в повторном пережевывании и заглатывании пищи, выброшенной из желудка в рот.
7. Пищеводная рвота - представляет собой сочетанное состояние эксплеции (наполнение) и экспульсии пищевода (изгнание), т.е. опорожнение заполненного пищевода. Истинная пищеводная рвота совершается собственными антиперистальтическими сокращениями мышц расширенного пищевода при органическом стенозе кардии (опухоль, язва, ахалазия).
8. Кровотечение из пищевода - это спонтанное выбрасывание изо рта алой крови. Выброс небольшого количества крови являет собой отрыжку кровью, а обильный выброс - кровавую рвоту. При пищеводной кровавой рвоте реальный источник кровотечения расположен в самом пищеводе, возникает профузное кровотечение изо рта с относительно мало выраженной меленой, кровотечение начинается ночью или после сытной еды (увеличен приток крови). Подобную картину могут дать рак кардии, синдром Меллори-Вейса, гипохромная анемия (синдром Пламмера-Винсона), ущемление параэзофагеальной грыжи, трахеозофагеальные свищи и другие заболевания. Эрозивно-язвенные эзофагиты, варикозные узлы пищевода бывают наиболее частой причиной пищеводного кровотечения.
9. Икота - Повторяющиеся приступы икоты у больных с поражением пищевода свидетельствуют о вовлечении в процесс диафрагмального нерва. Часто это происходит при раке пищевода, но может наблюдаться при эзофагите, ахалазии, осложненных грыжах. При раке кардии икота может быть обусловлена поражением ветвей блуждающего нерва.
10. Многие заболевания пищевода сопровождаются рядом второстепенных, неспецифических местных и общих клинических проявлений - гиперсаливация при эзофагите, осиплость голоса, поперхивание или кашель во время еды (при сдавлении возвратного нерва), тяжесть в груди, одышка, слабость, потеря аппетита, истощение при раке, приступы ночного кашля при ахалазии.

#### **IV. Методы исследования.**

##### *Анамнез*

Объективный осмотр – состояние щитовидной железы, выбухания в области шеи и надключичной области, эмфизема, Синдром верхней полой вены, изменения голоса, неврологическая симптоматика).

##### *Лабораторные исследования.*

##### *Рентгенологическое исследование.*

Последовательное полипозиционное исследование пищевода дает клиницистам большую диагностическую информацию. Рентгенологическое исследование начинается с обзорной рентгеноскопии органов грудной клетки, а при необходимости и брюшной полости. Следующий этап - контрастное полипозиционное исследование пищевода. Контрастирование пищевода следует начинать с использования обычной жидкой бариевой взвеси сметаноподобной консистенции (100 гр. бария и 100 гр воды). Для исследования шейного отдела к такой бариевой взвеси добавляют 10 мл иодолипола.

При необходимости выполняют пневмомедиастинографию, рентгеноконтрастные исследования сосудов и камер сердца.

Эндоскопическое исследование.

Биопсия и морфологическое исследование

Цитологическое исследование

Манометрия пищевода.

Эзофаготономография – метод графической регистрации состояния стенок и сфинктеров пищевода, позволяет диагностировать органические и ранние стадии функциональных нарушений.

pH - метрия

Проба с раствором метиленового синего

Радионуклидные исследования – метод построен на избирательном накоплении радионуклидов в патологических образованиях пищевода. Безвредный и нетоксичный изотоп  $^{32}\text{P}$  в течение часа после внутривенного введения неравномерно накапливается в тканях и может сохраняться в них до 3 суток. По сравнению со здоровыми тканями накопление изотопа в раковой опухоли повышается до 200 – 400% и медленно снижается в течение 1-2 суток. Воспалительные процессы в пищеводе сопровождаются быстрым накоплением изотопа и довольно резким его падением. Измерение радиоактивности тканей пищевода гибким внутривисцеральным зондом-счетчиком в первые часы, через 24 и 48 часов после введения изотопа подтверждает ценность этого метода диагностики. Он особенно оправдан при подозрении на рак пищевода или кардии.

## У. ДИВЕРТИКУЛЫ ПИЩЕВОДА

Дивертикул пищевода - это слепо заканчивающийся отросток или выпячивание органа. Первое описание ДП принадлежит патологоанатому Ludlow (1764). Дивертикулы грудного отдела составляют большинство всех ДП и встречаются в 20 раз чаще фарингоэзофагеальных. Сводная статистика крупных клиник Новосибирска и Омска, показала, что на 100 000 исследований ж.к.т. приходится 700 случаев ДП. ДП составляют 40% всех дивертикулов пищеварительного тракта.

### **Классификация.**

По топографическому принципу:

1. Фарингоэзофагеальные (пограничные) дивертикулы Ценкера.

2. Бифуркационные (эпибронхиальные).

3. Эпифренальные (наддиафрагмальные).

- Врожденные и приобретенные

- Истинные (сохраняющие структуру органа) и ложные (лишенные мышечной оболочки). Ложные дивертикулы по существу являются грыжей (протрузией слизистой оболочки через слабые места мышечной стенки), что свидетельствует об их приобретенном характере. Истинные ДП обычно врожденные, это подобие кистозного удвоения пищевода. Псевдивертикулы - это грубое, обычно бесформенное выпячивание всех слоев стенки пищевода, обусловленное периезофагеальными воспалительными или опухолевыми

процессами. По механизму образования они тракционные и должны называться спаечно-рубцовой дивертикулообразной деформацией пищевода. Псевдодивертикулами следует называть полости дренированных в пищевод образований (кисты, опухоли, абсцессы) соседних органов. Прорыв заглоточного абсцесса, нагноение тератоидной опухоли - бранхиомы приводят к образованию псевдодивертикула Бишофа.

По механизму возникновения выделяют пульсионные, тракционные и смешанные ДП.

### **Глоточно-пищеводные дивертикулы.**

Синонимы - ценкеровские, пограничные, переходные, шейные. Они относятся к наиболее редким (3-5%), как правило пульсионные и составляют 3/4 всех пульсионных дивертикулов пищевода. Дивертикулы Ценкера выявляются в возрасте 40-60 лет, причем у мужчин в 2-3 раза чаще, чем у женщин, вследствие больших размеров их гортаноглотки.

Ценкеровские дивертикулы имеют характерную локализацию - заднюю стенку глотки и пищевода. В этом слабом месте пищевода выделены два пространства (треугольника). Границей между ними являются циркулярные волокна крикофарингеальной мышцы. Дискоординация мышц глотки и пищевода вместе с механическим давлением пищевого комка создает в треугольнике Киллиана мешковидное выпячивание - пульсионный дивертикул Ценкера.

Дивертикул увеличивается крайне медленно, годами, его размеры колеблются от вишни до размеров детской головки. Тело и шейка дивертикула выстланы слизистой оболочкой и содержат иногда до 1, л жидкости.

Клиника и диагностика.

Клинические проявления тесно связаны с размерами дивертикула. По Laneu (1959) различают три стадии болезни:

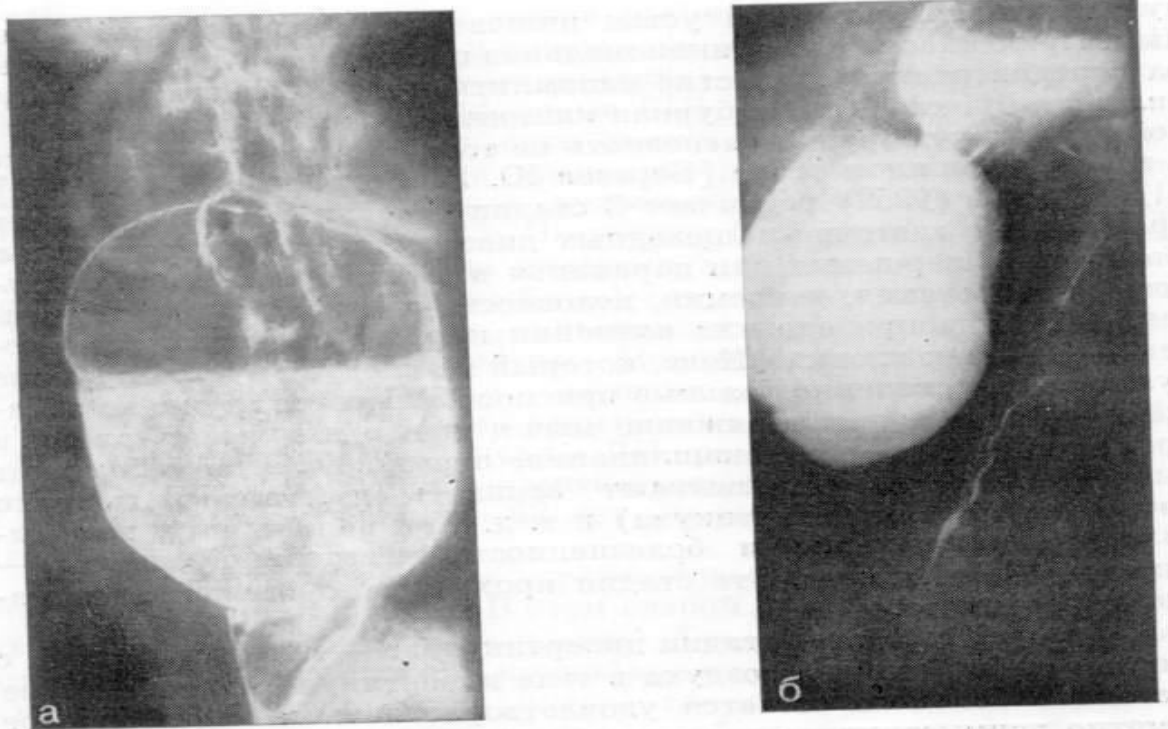
1 стадия - функциональная. Здесь клинические проявления неспецифичны. Это чувство першения или царапанья в горле, сухости или обильного слюнотечения, какосмия, неловкость при глотании, покашливание. Иногда при еде или волнении к горлу подкатывает комочек - "признак клецки" Келе. При пальпации у больных выявляется напряжение и болезненность жевательной мышцы - симптом Поттенджера. Эта стадия проходит под маской хронического фарингита.

2 стадия - дивертикулита - клиника связана с застоем слизи, пищи и воздуха в теле дивертикула, причем общее состояние больного остается удовлетворительным. При осмотре заметно ассиметричное утолщение шеи с мягким выпячиванием, которое уменьшается при пальпации и увеличивается во время еды. Постукивание в центре утолщения после приема жидкой пищи вызывает шум плеска, а надавливание сбоку дает урчание. Перемена положения тела меняет перкуторный тимпанический звук над дивертикулом, а при аускультации слышен шум "клокочущего гейзера". Давление дивертикула на соседние органы создает умеренно выраженный компрессионный синдром:

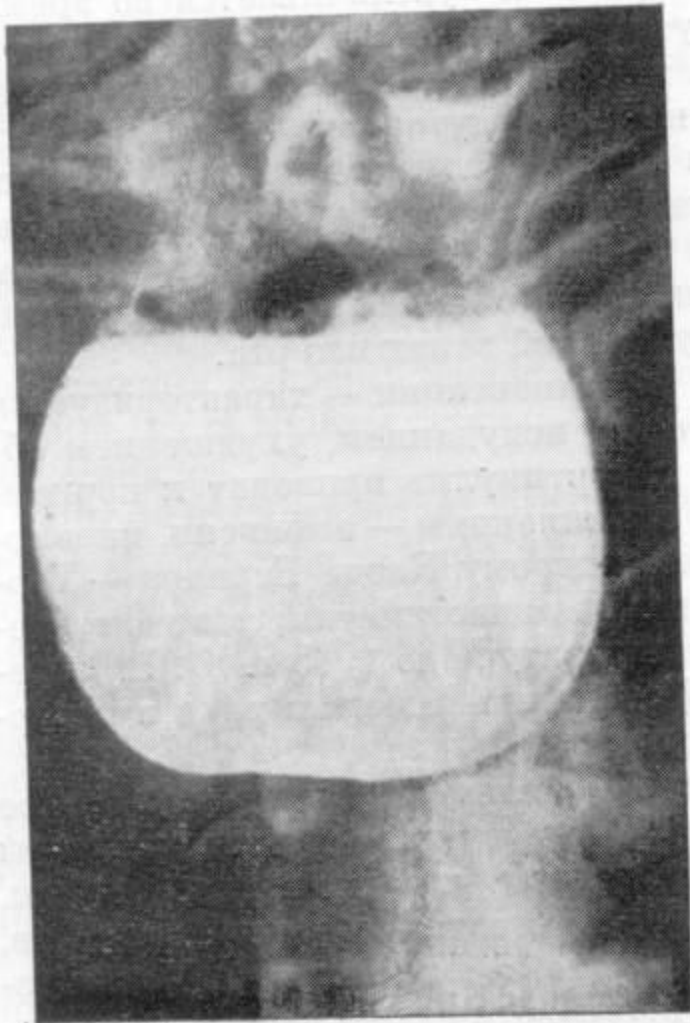
дисфагию, регургитацию с симптомами ночного кашля и “мокрой подушки”, дисфонию, кашель, одышку, дурной запах изо рта.

3 стадия - декомпенсации - характеризуется большей выраженностью симптомов, исхуданием, ухудшением общего состояния. Хронический дивертикулит приводит к перивердикулиту и многочисленным осложнениям - асфиксии, пневмонии, абсцессу, кровотечениям, перфорациям, медиастинитам, раковому перерождению.

Ведущим методом исследования является многоплоскостное рентгенологическое исследование. Оно позволяет выявить размеры и форму тела дивертикула, длину и ширину, угол перегиба шейки, признаки дивертикулита (рис.2,3).



**Рис.2. Рентгенограмма. Крупный (Ценкеровский) пограничный дивертикул с узкой шейкой и дивертикулит.**



**Рис.3. Рентгенограмма. Длительный (более 6 ч) застой бария в дивертикуле Ценкера.**

**Лечение.**

Консервативное лечение заключается в щадящей диете, дробном питании, приподнятом положении головы. Перед едой целесообразно принять 1-2 чайные ложки растительного масла, а после еды прополоскать рот минеральной водой. Если указанные мероприятия не дают эффекта и возникают осложнения, то показано оперативное лечение. Хирургическое лечение заключается в резекции дивертикула с последующей пластикой пищевода (рис. 4).

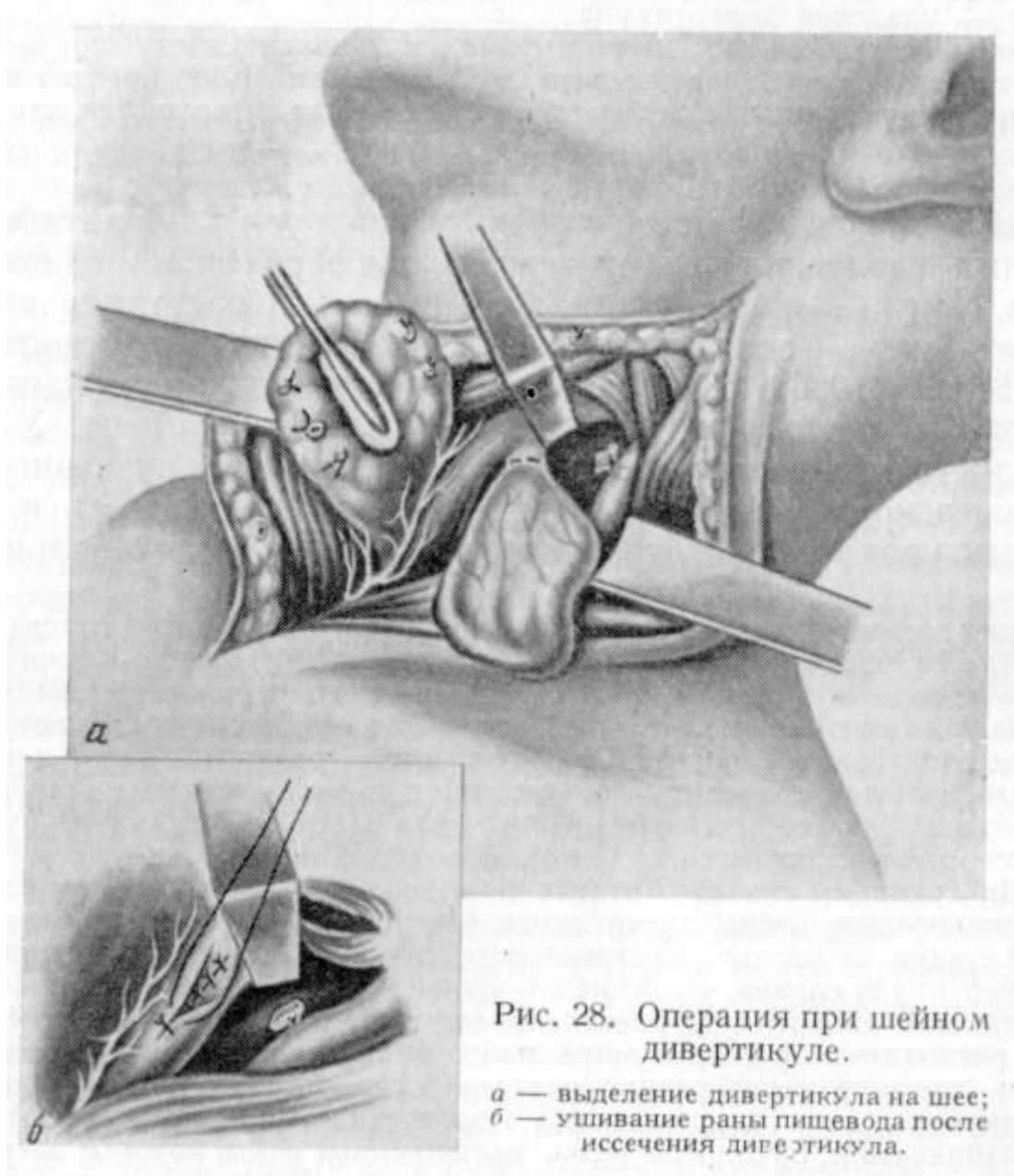


Рис. 28. Операция при шейном дивертикуле.

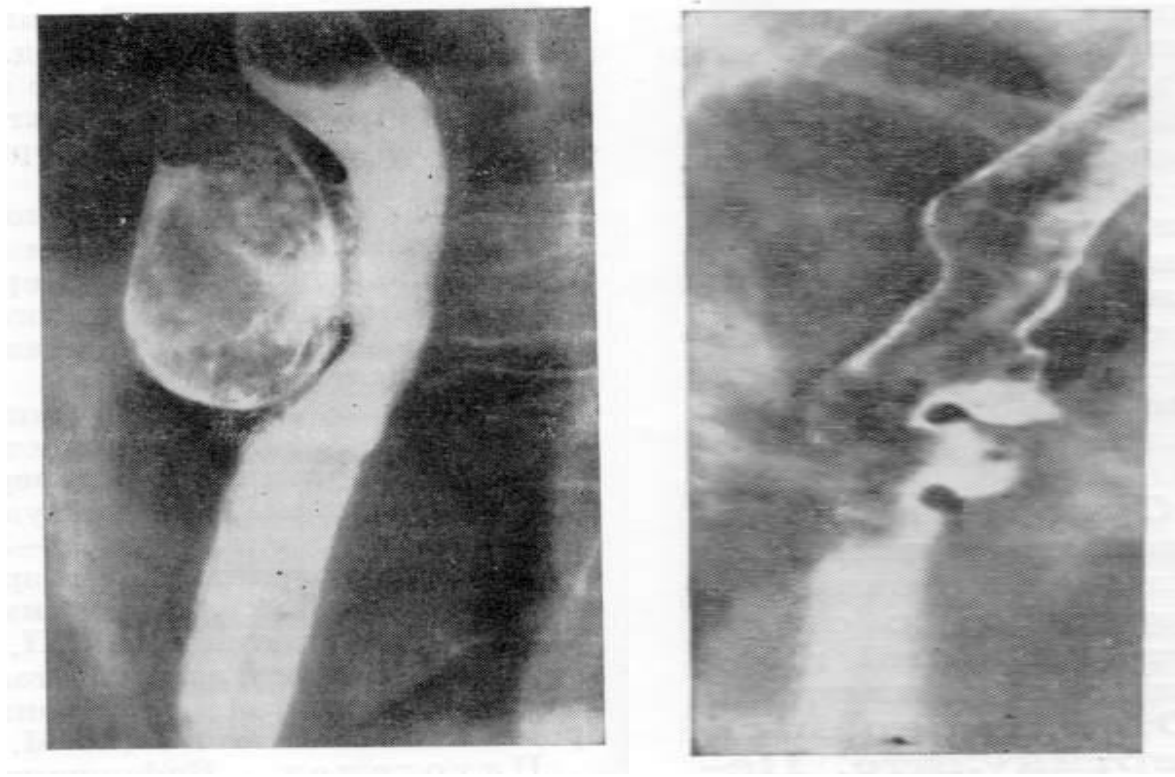
*a* — выделение дивертикула на шее;  
*б* — ушивание раны пищевода после иссечения дивертикула.

### Бифуркационные дивертикулы.

Синонимы - эпибронхиальные, парабронхиальные, верхнегрудные. На долю дивертикулов этой локализации приходится 70-80% всех ДП. Как и дивертикулы Ценкера они возникают в возрасте 40-60 лет, но чаще у женщин. Бифуркационные дивертикулы бывают пульсионными, но чаще они тракционные или смешанные.

Дивертикулы диаметром до 2 см обычно не сопровождаются субъективными симптомами. Дивертикулы имеющие узкий вход или больше 2 см в диаметре, осложняясь дивертикулитом, проявляются периодическими болями за грудиной, в эпигастральной области, спине, дисфагией, срыгиваниями, какосмией, субфебрилитетом. А.Г.Земляной утверждает, что без боли нет дивертикулита (абсолютный признак). Рентгенологическое исследование позволяет достоверно выявить не только большие дивертикулы, но и маленькие, так как они имеют широкий вход и хорошо контрастируются (рис. 5, 6). Некоторые тракционные формы дивертикулов требуют контрастирования в горизонтальном положении тела. Задержка контраста более

2 минут в теле дивертикула со слоистостью содержимого свидетельствуют о развитии дивертикулита. Осложнения бифуркационных ДП редки и удовлетворительно переносятся больными, отчего прибегать к помощи хирургов практически не приходится. В литературе до 1968 г. опубликовано всего 148 операций по поводу осложненных форм бифуркационных дивертикулов. Обычно это были эрозивно-геморрагические эзофагиты, аспирационные пневмонии, бронхоэктазы, абсцессы легкого, эзофаго-бронхиальные свищи, медиастиниты, раковые перерождения.



**Рис.5. Рентгенограмма. Тракционные эпибронхиальные дивертикулы.**

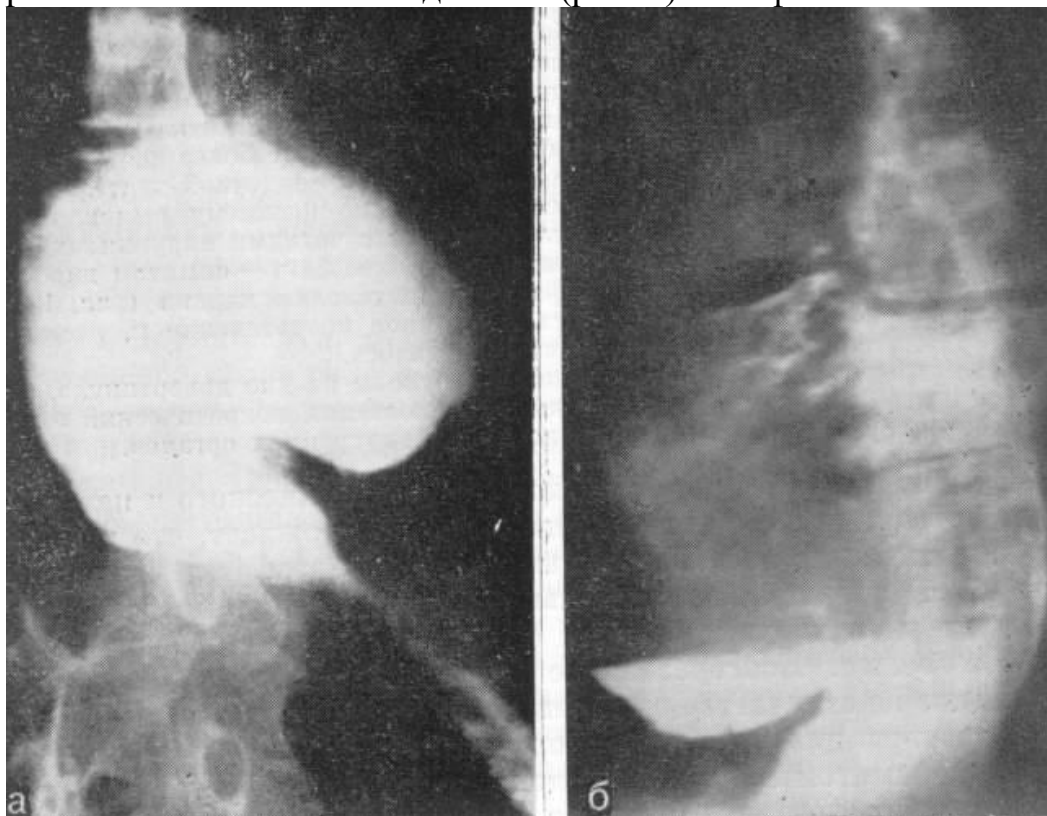
**Рис.6. Рентгенограмма. Большой бифуркационный дивертикул и дивертикулит.**

### **Эпифренальные дивертикулы.**

Синонимы - наддиафрагмальные, нижегрудные. Это обычно пульсионные дивертикулы наддиафрагмального и, редко, ретроперикардального сегментов пищевода. Они встречаются намного реже бифуркационных, но в 2-3 раза чаще, чем дивертикулы Ценкера. Их частота по данным литературы составляет 10-15% всех ДП. Поражаются женщины в возрасте 50-60 лет в 2 раза чаще чем мужчины. Причины возникновения и патогенез раскрыты не полностью. Одни авторы считают, что пульсионные эпифренальные дивертикулы создаются растяжением врожденных слабых мест над диафрагмой под влиянием повышенного внутрипищеводного давления. Другие авторы рассматривают такие дивертикулы как следствие приобретенной нервно-мышечной дискоординации пищевода или кардии при ахалазии, грыжах и других заболеваниях пищевода. Наддиафрагмальные истинные ДП, как правило, содержат все слои стенки пищевода, исходят только из передней или левой боковой стенки. Эпифренальный дивертикул часто сочетается с

кардиоспазмом, по данным литературы, в 6-65% случаев. Почти половина эпифренальных ДП выявляется случайно, как рентгенологическая находка. Обычно это дивертикулы диаметром до 2-3 см. Клинические проявления больших дивертикулов связаны с раздражением блуждающего нерва и сдавлением передней стенки пищевода, что проявляется дисфагией, тяжестью за грудиной, иногда чувством остановки пищи, срыгиваниями, какосмией, тошнотой. По мере увеличения эпифренального ДП появляется одышка, сердцебиение и боли в области сердца без изменений на ЭКГ, симптом “булькающего желудка” за грудиной, гнилостный запах изо рта.

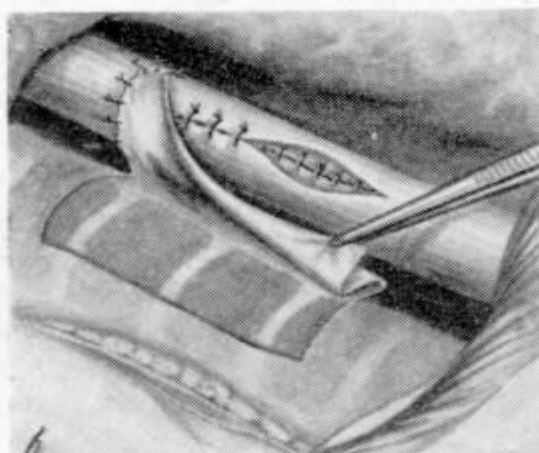
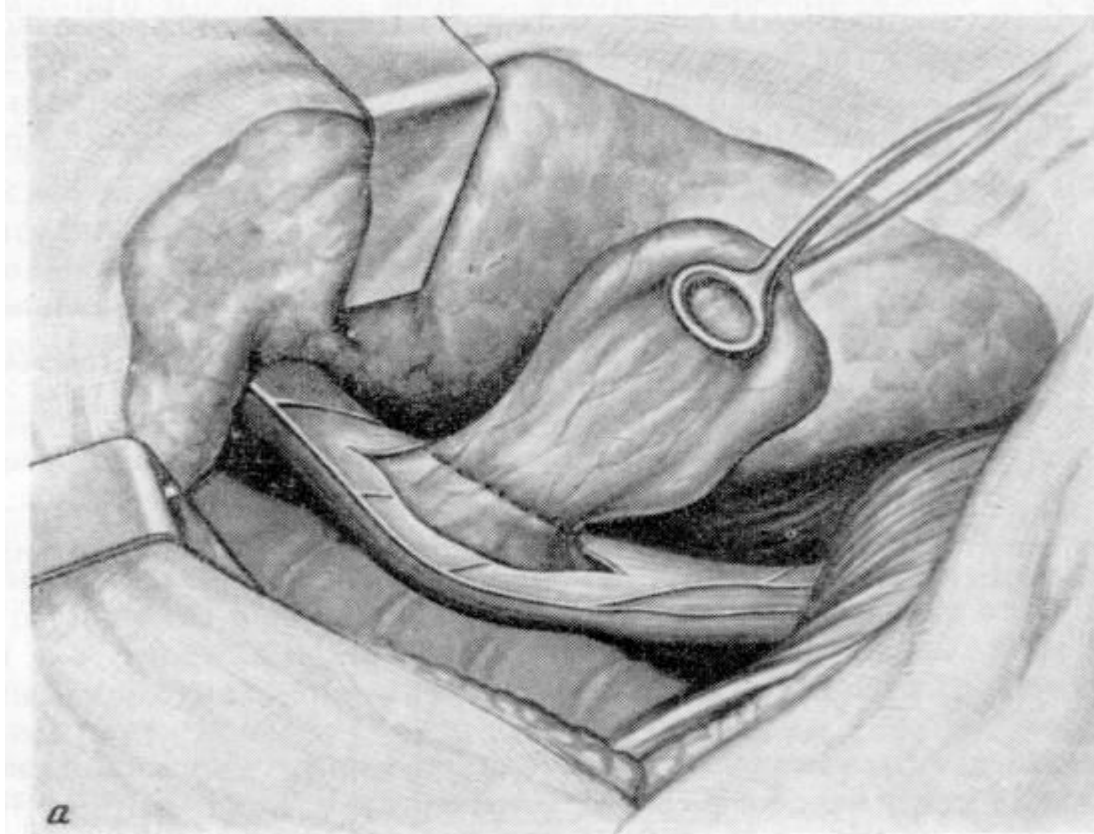
Основной метод выявления эпифренальных дивертикулов - контрастное рентгенологическое исследование (рис. 7) и эзофагоскопия.



**Рис. 7. Рентгенограмма. Приобретенный эпифренальный дивертикул и симптоматическая ахалазия кардии. А – передняя; б – боковая проекция.**

При больших размерах эпифренального дивертикула, когда клиника сопровождается синдромом сдавления или при дивертикулите показано оперативное лечение - иссечение дивертикула (рис. 8).





**Рис. 8. Операция иссечения эпифренального дивертикула. А – иссечение дивертикула; б – укрытие линии швов пищевода париетальной плеврой по Денку.**

### **Кардиоспазм**

Под термином кардиоспазм принято понимать заболевание, которое характеризуется сужением дистального сегмента пищевода, расширением значительной его части над сужением и нарушением активной перистальтики, даже несмотря на гипертрофию мускулатуры. Расстройства перистальтики выражаются в редких и нерегулярных сокращениях низкой амплитуды.

В зависимости от многочисленных теорий происхождения кардиоспазма это заболевание получило ряд других названий: “идиопатическое расширение пищевода”, “врожденное расширение пищевода”, “френокардиоспазм”, кардиопищеводное сужение”, “эзофагоспазм”, ахалазия”, “мегаэзофагус”.

Впервые это заболевание было описано в 1672 г. Willis, который для лечения больного использовал гибкий буж из китового уса с прикрепленным кусочком губки на конце. При помощи такого бужа больной сам проталкивал пищу в желудок, этим способом он пользовался 15 лет.

Физиологические наблюдения Kroneker и Meltzer (1888) позволили им впервые выдвинуть нервный патогенез для объяснения непроходимости кардиального сфинктера при отсутствии органического заболевания. Они показали, что при каждом акте глотания наступает рефлекторное открытие кардии, если же рефлекс нарушен, то кардия при проглатывании пищи остается закрытой и возникает затруднение пассажа пищи в желудок.

#### Этиология и патогенез.

Причина кардиоспазма до сих пор не установлена, однако клинические, морфологические и экспериментальные исследования дают некоторую основу для понимания этого страдания. В настоящее время подавляющее большинство исследователей считают, что в развитии кардиоспазма и расширении пищевода лежит нарушение двигательной координации пищевода, выражающейся в недостаточном расслаблении нижнего сегмента пищевода и неэффективной перистальтике в расширенном отделе пищевода. Согласно этой теории, такое состояние связано с аномалиями развития нервной вегетативной системы.

#### Патологоанатомические изменения:

Стадии кардиоспазма по Б.В.Петровскому (1962)

Макроскопических изменений нет, а микроскопические находятся на границе нормы.

Определяется заметное сужение кардии и расширение пищевода до 3 см. Микроскопически видны некоторое расширение сосудов, периваскулярная инфильтрация лимфоидных и плазматических клеток, гипертрофия и отек мышечных волокон. В интрамуральных нервных сплетениях обнаруживается дистрофия клеток, дегенерация и распад волокон, деструкция ганглиев и отдельных нервных стволов.

Кардия отчетливо сужена, а просвет пищевода расширен до 5 см. Слизистая оболочка утолщена, отечна, гиперемирована. Подслизистый и мышечный слои утолщены в 2-3 раза вследствие инфильтрации и гипертрофии. Изменяется и нервный аппарат: выявляется периневральный склероз, фиброз эндоневрия, исчезновение нервных клеток в ганглиях (гипоганглиоз).

Дистальные сегменты сужены, пищевод расширен более 5 см (иногда до 15-18 см). Его вместимость достигает 2-3 литров (вместо 50-100 мл в норме). Пищевод удлиняется и S-образно деформируется, создавая картину набитого мешка или раздутой сигмовидной кишки. Наблюдается выраженный эзофагит. Микроскопически обнаруживается атрофия и дистрофия мышечного сфинктера кардии, склероз интрадиафрагмального и интраабдоминального сегментов пищевода, нарушение трофики и иннервации вплоть до аганглиоза.

На 3 и 4 стадиях уже изменены окружающие пищевод мягкие ткани.

### Клиника и диагностика.

Как причина дисфагии кардиоспазм занимает по частоте второе место после карциномы пищевода. Это заболевание может возникнуть в любом возрасте, но наиболее часто оно поражает людей среднего возраста.

Ряд больных с кардиоспазмом страдает невропатическими расстройствами, и появление первых симптомов кардиоспазма у них иногда совпадает с эмоциональными потрясениями.

Клиника АК характеризуется триадой симптомов - дисфагией, регургитацией и болями.

Основным и обычно первым признаком болезни становится дисфагия. У 1/3 больных она появляется внезапно среди полного здоровья, а у 2/3 больных развивается постепенно. Острое начало дисфагии обычно связывают с длительными переживаниями или внезапным стрессом. Одновременно у большинства больных с АК можно выявить своеобразный порочный круг - волнения, отрицательные эмоции усиливают дисфагию, а дисфагия в свою очередь травмирует нервно-психическую сферу больного. Важным отличием ранней дисфагии при АК от раковой является чередование коротких периодов стенозирования и нормальной проходимости пищи. Иногда наблюдается парадоксальная дисфагия - симптом Лихтенштейна. Еда в спокойной домашней обстановке, употребление любимых блюд, положительные эмоции ослабляют дисфагию, что типично для ранних стадий АК.

Характерный симптом АК - регургитация. Она может появляться эпизодически во время еды вместе с дисфагией или сразу после еды, а иногда и спустя 2-3 часа в виде срыгивания полным ртом. Срыгивание мелкими порциями характерно для АК 1-2 ст и объясняются в основном спастическими сокращениями стенок пищевода, а обильные срыгивания полным ртом (пищеводная рвота) - для АК 3-4 ст. Вследствие переполнения пищевода до аортального сегмента.

Больные стремятся облегчить свои страдания, искусственно вызывая аэрофагию, запивая пищу жидкостью, сдавливая эпигастрий и грудную клетку. Эти индивидуальные приемы принудительного раскрывания кардии являются одним из характерных признаков АК.

Третий по частоте симптом - боли, они появляются за грудиной при глотании (одиофагия) или вне приема пищи (эзофагодия). Одиофагия при 1-2 ст. связана со спазмами, а при 3-4 - с эзофагитом. Наиболее сильные боли (эзофагодинические кризы) наблюдаются вне еды при волнении, физических нагрузках, что объясняют внеглотательными, третичными сокращениями пищевода. Происхождение кризов неясно, однако они наблюдаются чаще в 1-2 ст АК и обычно купируются атропином, нитроглицерином, что подтверждает их спастический характер. Боли исчезают также после срыгивания или прохождения пищи в желудок, т.е. связаны с растяжением стенок пищевода.

На декомпенсированных стадиях АК боли почти исчезают или отходят на второй план, уступая нарастающей дисфагии и регургитации. Почти все больные худеют, слабеют, теряют трудоспособность.

Диагноз АК основывается на данных анамнеза, клиники и детального рентгенологического исследования, эзофагоскопии с биопсией.

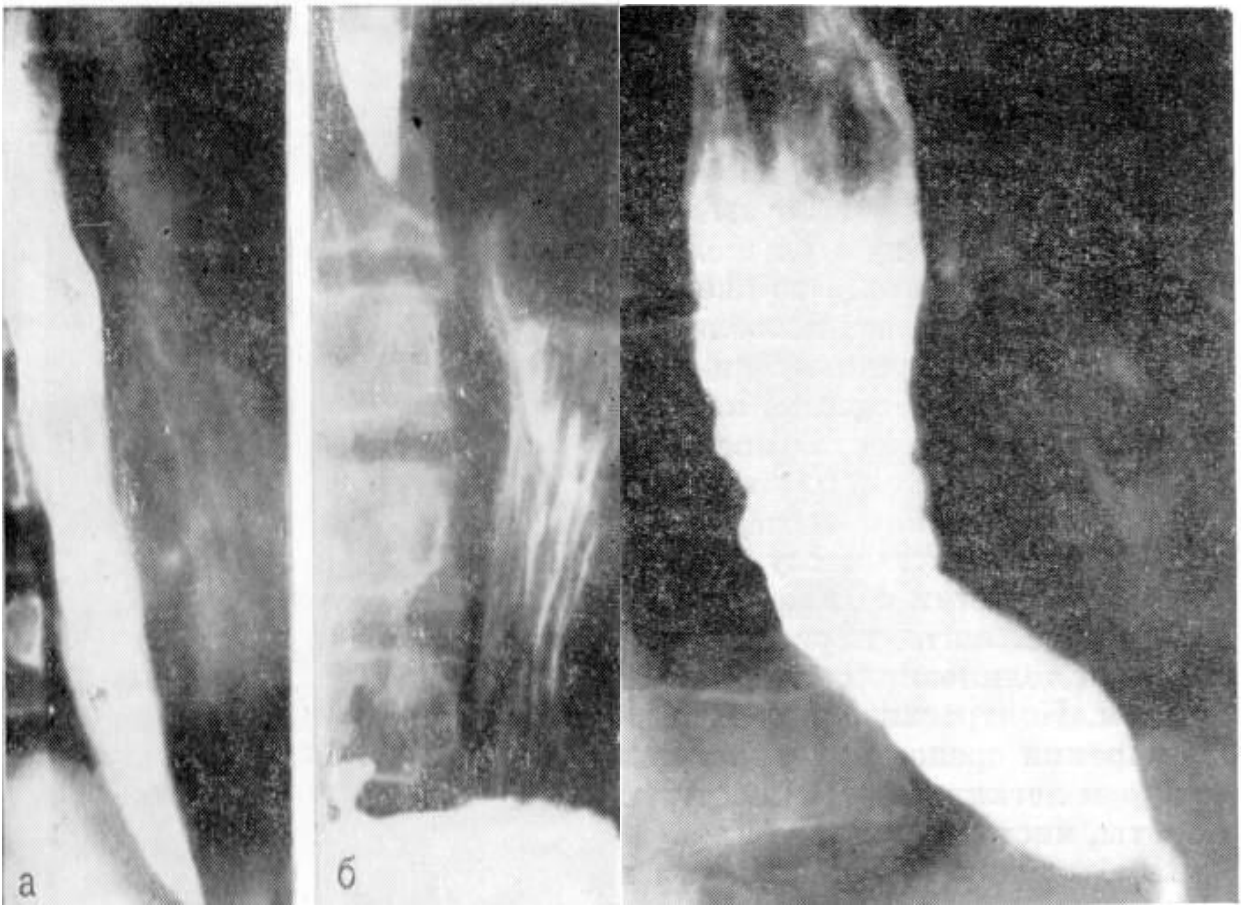
Рентгенологическое исследование состоит из 3 последовательных этапов: обзорного, контрастного и функционального. На первом этапе можно заподозрить изменения, характерные для АК 3-4 ст: равномерное или неравномерное расширение тени средостения со смещением трахеи вперед, иногда виден уровень жидкости в верхнем средостении в области дуги аорты. Характерно отсутствие газового пузыря желудка, что почти не встречается при других заболеваниях. На этом этапе выявляются и легочные осложнения - аспирационные пневмонии, абсцессы, пневмосклероз.

При 1 ст. АК выявляется временный спазм кардии. Продолжительность его различна - от 1/2 мин до 2-3 мин, а частота зависит от нервно-психического состояния больного в момент исследования. Газовый пузырь желудка не изменен. АК первой степени выявляют с помощью ацетилхолиновой, карбохолиновой или амилнитритной пробы. Этот тест указывает на характерную для АК повышенную склонность пищевода к спазмам, что не наблюдается при раке.

На 2 ст. АК (рис.9) определяются стойкий спазм кардии с незначительным расширением пищевода, «танцем контрастного глотка» и выраженные нарушения моторики. Тонус пищевода обычно сохранен, а перистальтика сначала усилена, а потом ослаблена. Наблюдаются антиперистальтические сокращения пищевода, сопровождающиеся болями за грудиной. Раскрытие кардиального сфинктера чаще всего становится возможным только под повышенным гидростатическим давлением жидкости и пищи. Газовый пузырь желудка при этом часто отсутствует, иногда наблюдается уровень жидкости в пищеводе. Для выявления проходимости кардии у лиц с АК 2-3 ст. используют своеобразные пробы: пробу Кона (дополнительный прием 200-500 мл жидкости), пробу Херста (тугое контрастное заполнение до уровня дуги аорты), прием шипучей смеси контраста с питьевой содой и лимонной кислотой.

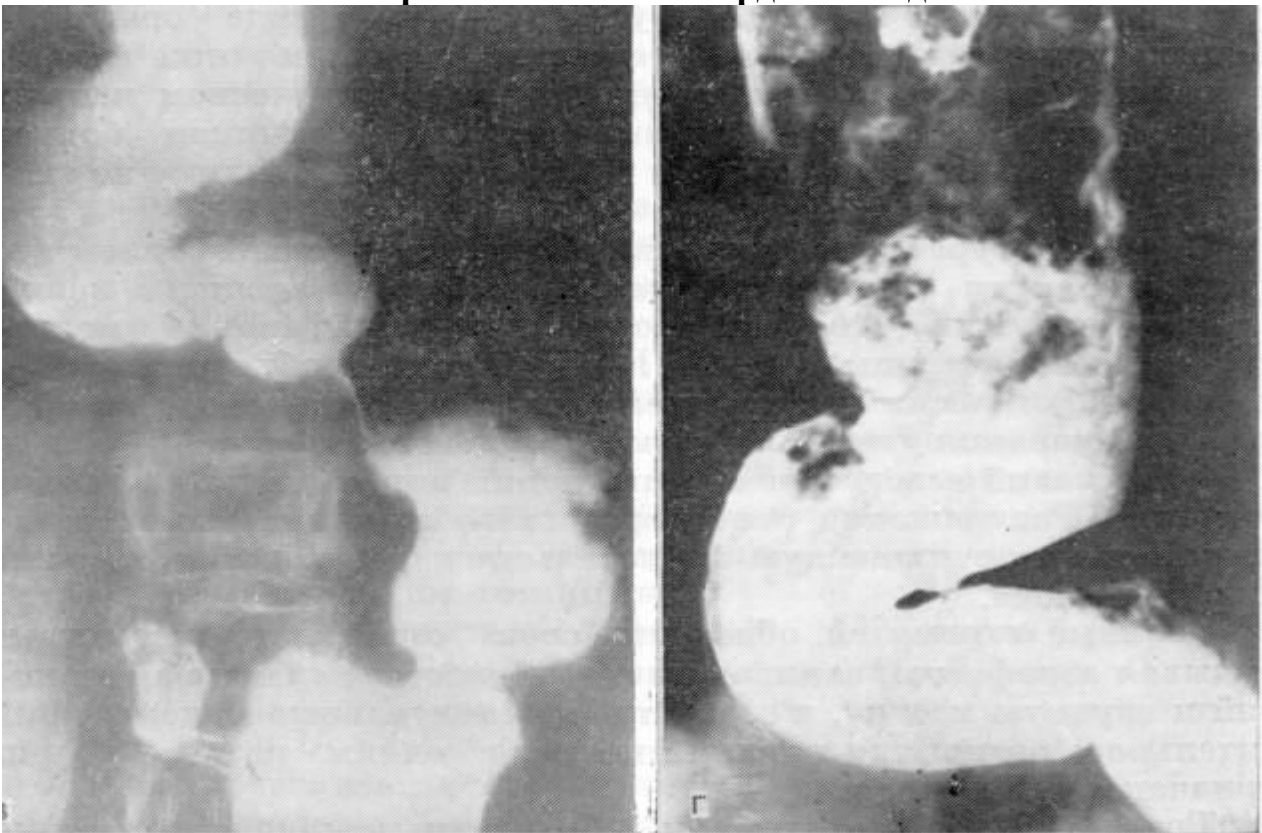
На 3-4 ст (рис.10, 11) дистальные сегменты пищевода длительно сужены и вместе с постоянно расширенным проксимальным отделом создают характерную рентгенологическую картину (симптом «заточенного карандаша», «поломанного грифеля», «мышинного хвоста», «клюва голубя»). Пищевод веретенообразно или цилиндрически расширен, но постепенно приобретает мешковидную форму, удлиняется и искривляется (сигмообразный пищевод). Тонус и перистальтика снижены или полностью отсутствуют, что создает картину «сонливости пищевода». Скопление в пищеводе жидкости, слизи и пищи приводит к перестройке рельефа слизистой оболочки и картине шагренового рельефа, что свидетельствует о развитии эзофагита. Периезофагит приводит к деформации стенок и развитию дивертикулообразных выпячиваний. На полную декомпенсацию АК указывает значительное увеличение диаметра пищевода до 15-18 см, обилие в нем жидкости на тощак (до 3-5 л.), резкая задержка эвакуации бария, более 24-48 часов после исследования.

У 3-8% больных АК развивается рак. При эзофагоскопии всегда следует стремиться пройти аппаратом через кардию, что обычно удается при ахалазии и не удается при раке кардии (феномен Мельцера).



**Рис. 9. Рентгенограмма. Ахалазия кардии 2 стадии. А – незначительное расширение пищевода. Б – стабильный спазм кардии.**

**Рис. 10. Рентгенограмма. Ахалазия кардии 3 стадии.**



**Рис. 11. Рентгенограмма. Ахалазия кардии 4 стадии. В – S-образная деформация пищевода, г – эзофагит.**

## Лечение.

Консервативное лечение начинается со щадящей диеты (стол 1-1а), запрещения курить, употреблять острые блюда и пряности. Питание должно быть частым (до 5-6 раз в сутки).

Особенно важно обеспечить больному психологический комфорт.

Целесообразно применение местных анестетиков внутрь на ночь, нитропрепаратов, ганглиоблокаторов, церукала, седативных средств, витаминотерапии, физиотерапии. Иногда благоприятные результаты достигаются вагосимпатическими блокадами или курсами гипноза.

Кардиодилатация – насильственное расширение кардии растяжением или разрывом циркулярной мускулатуры металлическим, ртутным, гидростатическим и другими дилататорами. Показанием к кардиодилатации является – неэффективность консервативного лечения АК 2 ст.

Хирургический метод лечения применяется лишь у 15-20% больных АК, обычно в 4 ст. В настоящее время распространены операции Венделя (рис.12), Геллера (эзофагокардиомиотомия, рис.13), операция Гейровского (эзофагофундоанастомоз, рис.14), резекция кардии и др.

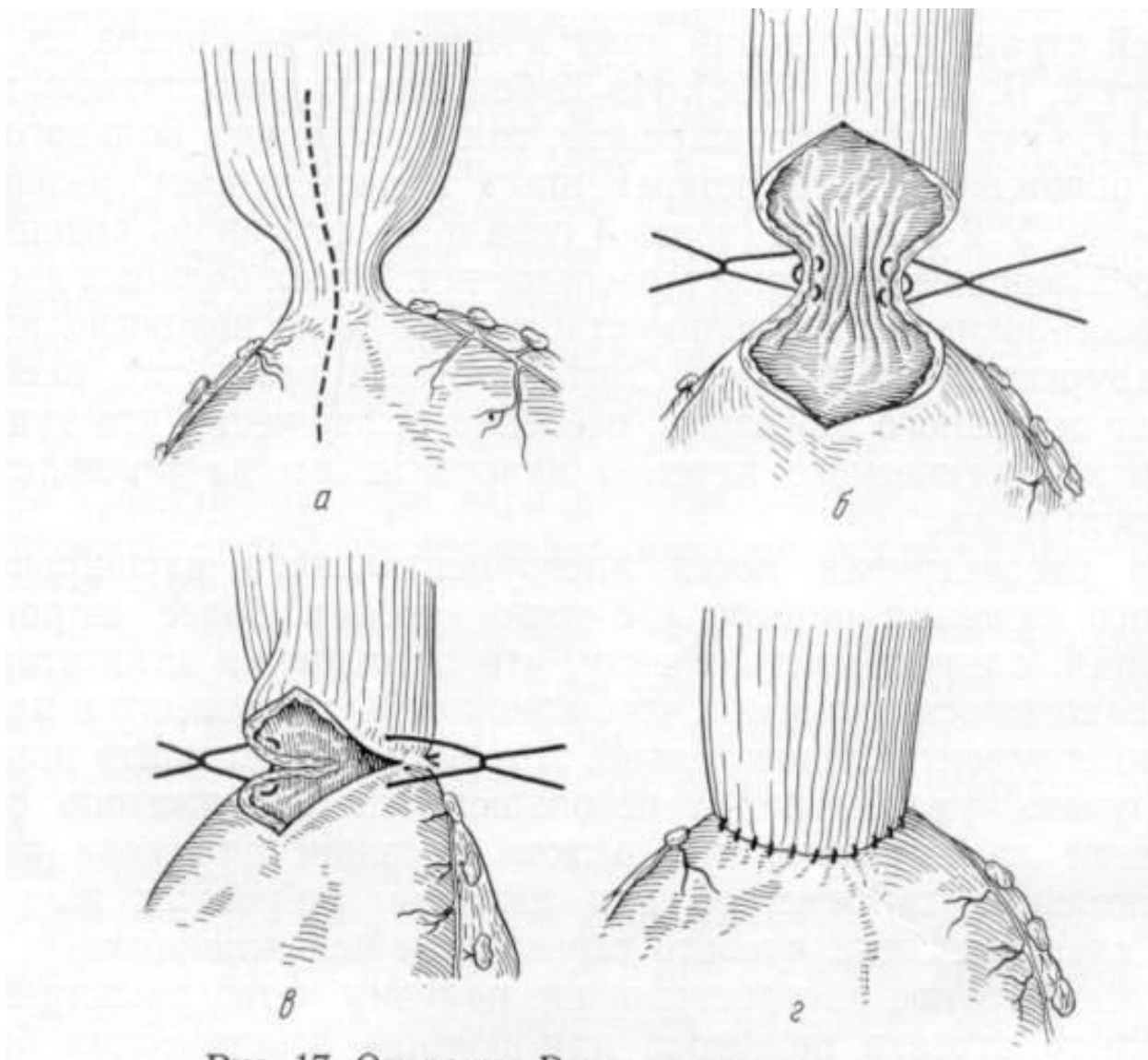
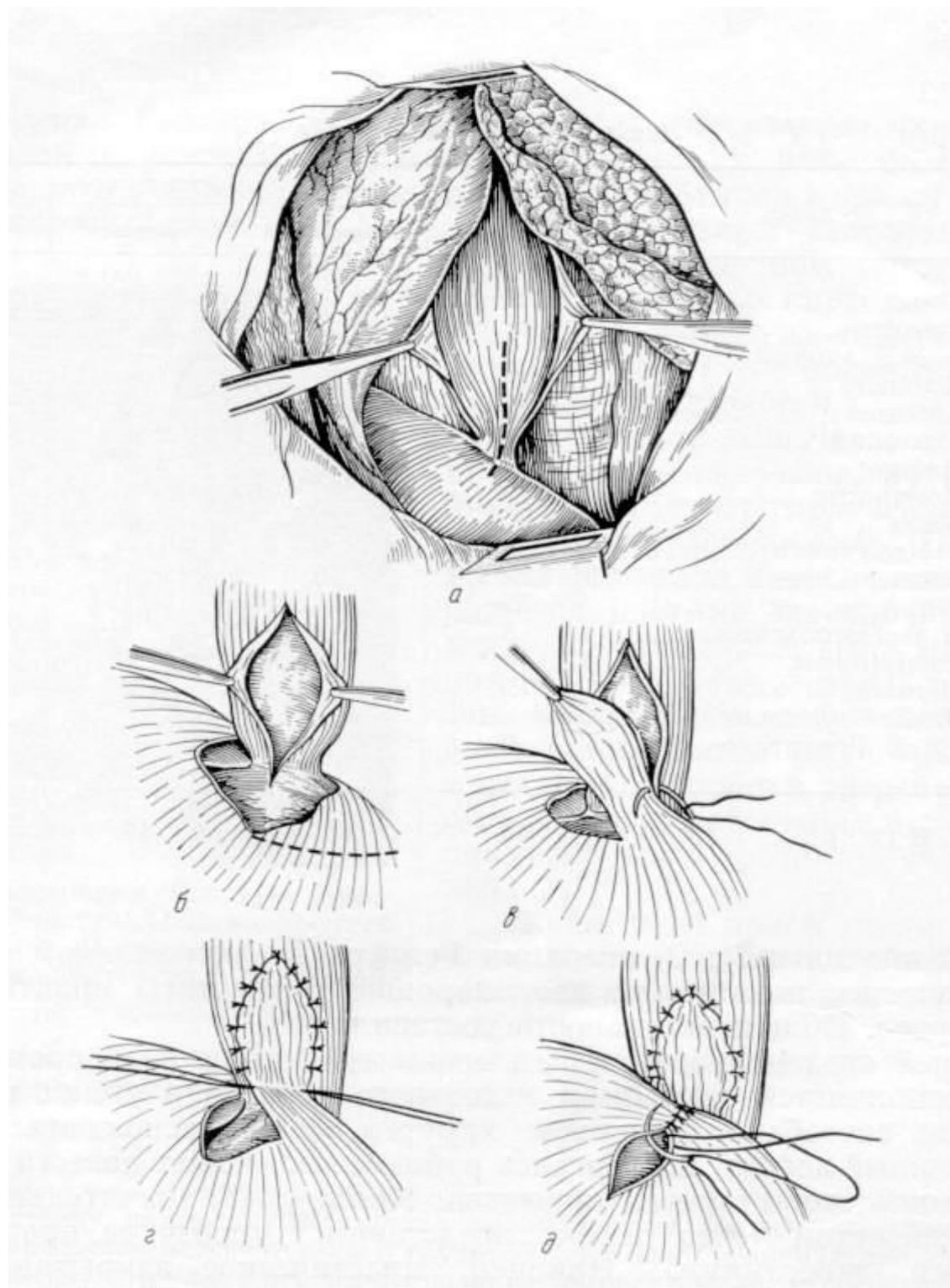


Рис. 12. Операция Венделя при кардиоспазме.

А – пунктирной линией показан разрез стенки пищевода и кардиального отдела желудка; б – продольный разрез пищевода и желудка сшивается в продольном направлении, наложены первые швы; в – накладываются швы на переднюю стенку пищевода и желудка; г – наложен второй ряд швов.



**Рис. 13. Операция Геллера (чресплевральный доступ). Замещение дефекта мышечной оболочки пищевода лоскутом диафрагмы.**

А – медиастинальная плевра над пищеводом рассечена, пунктирной линией показано место рассечения мышечного слоя пищевода и фиброзного кольца кардии; б – мышечный слой пищевода и фиброзное кольцо кардии рассечены, в глубине видна слизистая пищевода, пунктирной линией очерчен лоскут из диафрагмы; в – диафрагмальный лоскут укладывается на слизистую

пищевода и подшивается к мышечному слою; г – лоскут из диафрагмы подшит к краям дефекта мышечного слоя пищевода на всем протяжении; д – зашивание диафрагмы.

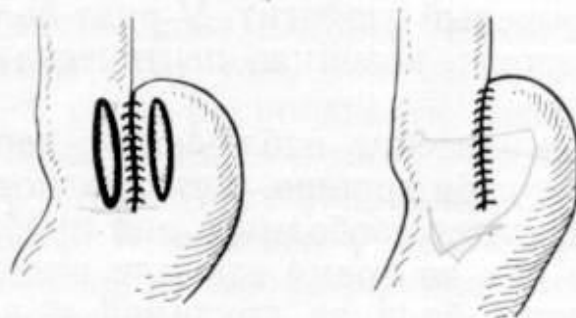


Рис. 22А. Операция Гейровского.

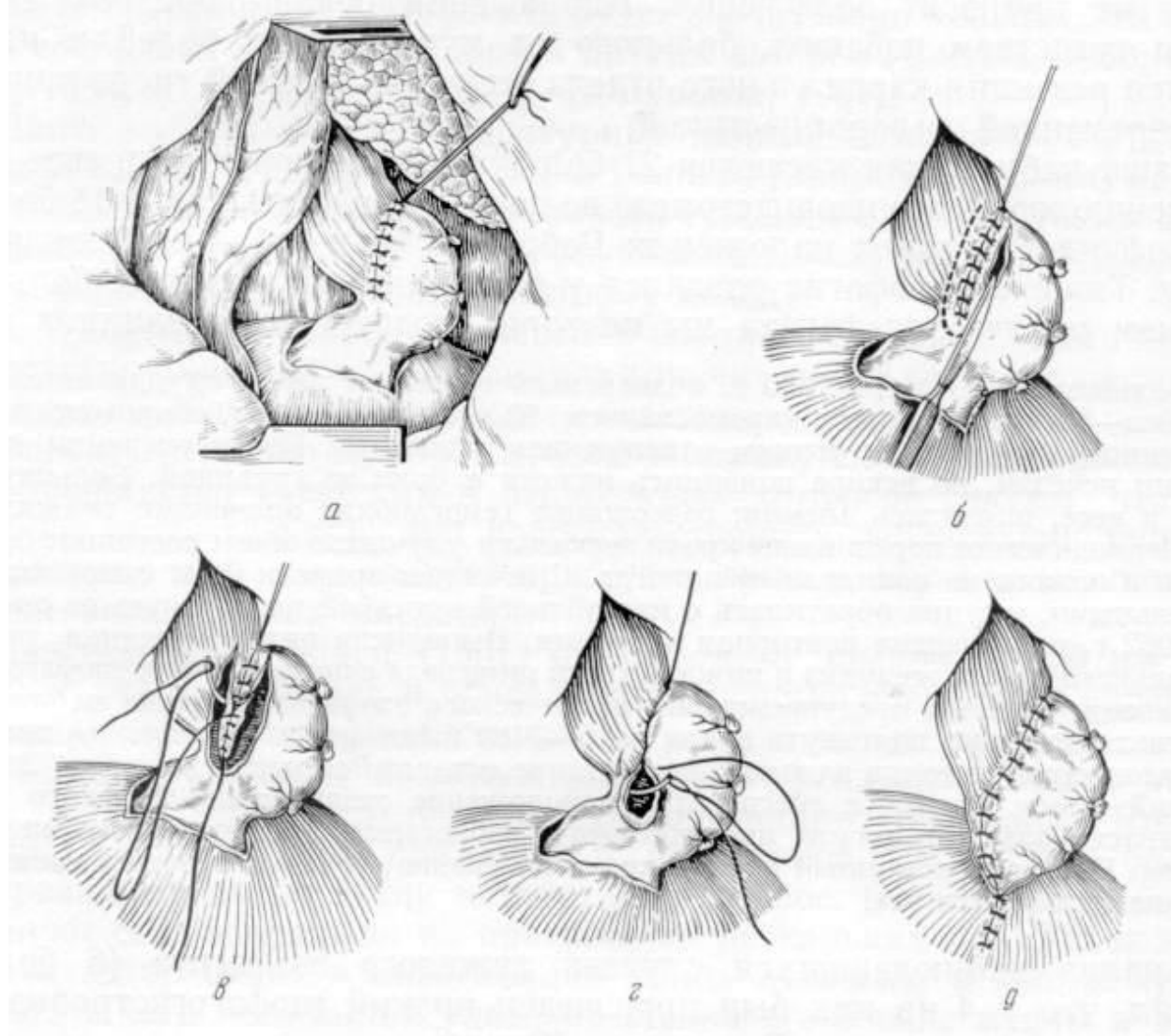


Рис. 14. Операция Гейровского в модификации Грондаля-Юдина.



## ТЕСТОВЫЕ ЗАДАНИЯ

**001.**Какие клинические признаки встречаются при доброкачественных новообразованиях пищевода? а) дисфагия; б) потеря в весе; в) ощущение инородного тела в пищеводе; г) изжога; д) ноющая боль в подложечной области; е) гнилостный запах изо рта; ж) икота. Выберите правильную комбинацию ответов:

1. б, в, ж.
2. г, д, е.
3. а, б, е.
4. а, в.
5. г, е.

**002.**Какие осложнения возможны при рубцовой послеожоговой стриктуре пищевода в отдаленном периоде: а) эзофагит хронический; б) кровотечение; в) рак пищевода; г) полипоз пищевода; д) перфорация пищевода; е) регургитация. Выберите правильную комбинацию ответов:

1. а.
2. в.
3. б, д.
4. а, е.
5. б, г.

**003.** Какой метод исследования показан для выявления дивертикула пищевода? а) рентгенологическое исследование; б) медиастиноскопия; в) электрокимография; г) эзофагоманометрия; д) УЗИ.

1. а.
2. б.
3. в.
4. г.
5. д.

**004.**Какие методы исследования наиболее информативны для диагностики доброкачественных новообразований пищевода? а) рентгенологическое исследование; б) эзофагоманометрия; в) эхография; г) эзофаго-ионометрия; д) эзофагоскопия. Выберите правильную комбинацию ответов:

1. а, б, в.

2. б, в, г.
3. в, д.
4. а, д.
5. б, г, д.

**005.**Какие исследования надо назначить при подозрении на рак пищевода? а) эзофагоманометрию; б) эзофагоскопию с биопсией; в) рентгенологическое исследование пищевода и желудка; г) электрокимографическое исследование пищевода; д) компьютерную томографию. Выберите правильную комбинацию ответов:

1. а, б, г.
2. б, в.
3. в, г, д.
4. б, д.
5. в, д.

**006.**Какой метод применяется для лечения доброкачественных новообразований пищевода: а) экстирпация пищевода; б) энуклеация опухоли пищевода; в) резекция сегмента пищевода; г) лучевая терапия; д) химиотерапия. Выберите правильную комбинацию ответов:

1. а, б.
2. б, в.
3. в, г.
4. г, д.
5. а, д.

**007.**Показанием к операции по поводу дивертикула пищевода следует считать: а) дивертикулы с задержкой контрастной взвеси менее 2 мин. (при рентгенологическом исследовании); б) выраженная клиническая картина (дисфагия, срыгивания, боли за грудиной, в спине); в) осложненные дивертикулы эзофаго-трахеальные, эзофаго-бронхиальные свищи; г) дивертикулы диаметром менее 2 см; д) подозрение на малигнизацию. Выберите правильную комбинацию ответов:

1. а, б.
2. б, в.
3. в, г.
4. г, д.

5. а, д.

**008.** Какие из перечисленных клинических признаков характерны для кардиоспазма? а) обильная рвота желудочным содержимым; б) срыгивание во время еды; в) избирательная дисфагия для некоторых продуктов, жидкостей (яблоки, апельсины, газированная вода); г) парадоксальная дисфагия; д) чередование анорексии с булимией. Выберите правильную комбинацию ответов:

1. а, б, в. 4) а, б, д.

2. б, в, г. 5) а, в, д.

3. в, г, д.

**009.** Какой из перечисленных методов лечения кардиоспазма следует применить при стойком и длительном течении заболевания? а) медикаментозный; б) гипносуггестивный; в) кардиодилатация; г) оперативный; д) эндопротезирование пищевода.

1. а.

2. б.

3. в.

4. г.

5. д.

**010.** У больного 58 лет на фоне постоянных интенсивных болей за грудиной возникают мучительная изжога, срыгивание съеденной пищей. Боли нередко иррадиируют в межлопаточное пространство и левое плечо. На ЭКГ незначительные изменения миокарда. Какое исследование Вы предпочтете? а) фонокардиография; б) рентгенологическое исследование желудка; в) лапароскопия; г) исследование КЩС; д) УЗИ грудной клетки.

1. а.

2. б.

3. в.

4. г.

5. д.

## СИТУАЦИОННЫЕ ЗАДАЧИ

### Задача № 1

У больного 60 лет, пять месяцев назад возникли затруднение и болезненность при прохождении пищи по пищеводу. В последующем указанные симптомы прогрессировали. Ко времени поступления в клинику, у больного по пищеводу

с трудом проходит даже жидкая пища. Пациент резко истощен. В левой надключичной области определяется плотный, округлой формы, болезненный, малоподвижный узел размером около 3 см в диаметре.

### **Вопросы:**

1. Ваш предварительный диагноз?
2. Какие методы исследования Вы проведете больному.
3. Тактика лечения?
4. Какие лечебные мероприятия Вы проведете больному?
5. Если больному показана операция, то какой ее объем Вы можете предположить?

### **Задача № 2**

Пациент доставлен в стационар с жалобами на боли в горле, чувство давления в горле, которые усиливаются при глотании. 2 часа назад ел рыбу.

### **Вопросы:**

1. Ваш предположительный диагноз?
2. Осмотр какого специалиста предпочтительнее в первую очередь?
3. Какое дополнительное обследование необходимо провести больному?
4. Какая должна быть дальнейшая тактика после устранения причины заболевания?
5. Какую диету и на какой срок необходимо рекомендовать?

### **Задача № 3**

Больному с послеожоговой стриктурой пищевода, после проведения бужирования пищевода предполагалась эзофагогастродуоденоскопия. При введении эндоскопа в пищевод у больного появились сильные боли за грудиной, позади мечевидного отростка. Исследование прекращено. К вечеру повысилась температура тела до 39<sup>0</sup>С, появилась одышка, сильные боли за грудиной при дыхании.

### **Вопросы:**

1. Какое осложнение можно подозревать?
2. Какое исследование необходимо проводить?
3. Какой рентгенологический признак характерен данной патологии?
4. В чем особенности хирургических вмешательств на пищеводе при наличии рубцовых стриктур?

5. Какой метод лечения показан больному в данном случае?

### ЭТАЛОНЫ ОТВЕТОВ НА ТЕСТОВЫЕ ЗАДАНИЯ

Номер задания	Номер ответа	Номер задания	Номер ответа
1	а,в	6	б,в
2	в	7	б,в
3	а	8	б,в,г
4	а,д	9	в
5	б,в	10	д

# ЭТАЛОНЫ ОТВЕТОВ НА СИТУАЦИОННЫЕ ЗАДАЧИ

## Ответ к задаче № 1

1. Рак пищевода. Дисфагия 3 ст. Метастазы в надключичные лимфоузлы. Кахексия
2. Пассаж бария по пищеводу. Эзофагоскопия с биопсией (с целью верификации диагноза), КТ грудной клетки с целью уточнения распространенности процесса.
3. Лечение – паллиативное (оперативное и лучевая терапия)
4. Инфузионная терапия – коррекция водно-электролитных и белковых нарушений
5. Учитывая распространенность процесса и тяжесть состояния пациента – возможный объем операции – гастростомия. Затем возможно проведение лучевой терапии до СОД 60-70 Гр.

## Ответ к задаче № 2

1. Вероятнее всего у больного рыбья кость в горле или начальном отделе пищевода.
2. Первоначально необходим осмотр **ЛОР** врача, который при обнаружении рыбьей кости в горле должен немедленно удалить ее.
3. Если ЛОР-врач не обнаружил рыбьей кости в горле, значит она в начальном отделе пищевода и требуется проведение эзофагоскопии для удаления кости.
4. После удаления рыбьей кости из глотки или пищевода необходимо госпитализировать больного и проводить динамическое наблюдение. При повышении температуры тела следует назначить антибактериальную терапию. Так как осложнением данной ситуации может быть развитие заглоточного абсцесса или медиастинита, следует быть готовым к выполнению дренирующих операций.
5. После удаления кости в течение 3-4 дней больному разрешают прием только жидкости, затем в течение 7-10 дней назначают щадящую **диету**.

## Ответ к задаче № 3

1. Можно предполагать, что у больного ятрогенный разрыв пищевода в нижней его трети, задний медиастинит.
2. Необходимо проводить рентгеноскопию пищевода с водорастворимым контрастом.

3. Затекание контраста за контур пищевода говорит о наличии повреждения стенки пищевода на данном уровне.
4. На рубцово-измененной стенке пищевода наложение швов бессмысленно, потому что они прорежутся, что приведет к увеличению размеров перфоративного отверстия.
5. В данной ситуации самым оправданным методом лечения будет дренирование заднего средостения абдоминально-медиастинальным доступом по Розанову и формирование гастростомы или еюностомы для кормления больного.

## **РЕКОМЕНДУЕМАЯ ЛИТЕРАТУРА**

### **Основная:**

1. Бакиров А.А. Тотальная пластика пищевода при его стриктурах // Вестник хирургии, 2001 - №1. – С.53-57.
2. Берёзов Ю.Е., Григорьев М.С. Хирургия пищевода. М.: Медицина, 1965.
3. Петровский Б.В., Ванцян Э.Н., Черноусов А.Ф. Рубцовые стриктуры пищевода.// Хирургия. – 1981. - №9. – С.3-8..
4. Земляной А.Г. Дивертикулы желудочно-кишечного тракта. Л.: Медицина, 1970.
5. Луценко С.М. Диафрагмопластика. Киев, 1977.
6. Мирошников Б.И., Лебединский К.М. Хирургия рака пищевода – Спб: Фолиант, 2002.

### **Дополнительная:**

1. Синельников Р.Д. Атлас анатомии человека. М.: Медицина, 1979.
2. Томулевичюте Д.И. Болезни пищевода и кардии. М.: Медицина, 1986.
3. Черноусов А.Ф. Хирургия пищевода. - М.: Медицина, 2000.

